



HAL
open science

Caractérisation clinico-pathologique et moléculaire des carcinomes mammaires à cellules géantes osteoclast-like du stroma

Joanna Cyrta

► **To cite this version:**

Joanna Cyrta. Caractérisation clinico-pathologique et moléculaire des carcinomes mammaires à cellules géantes osteoclast-like du stroma. Médecine humaine et pathologie. 2019. dumas-03142504

HAL Id: dumas-03142504

<https://dumas.ccsd.cnrs.fr/dumas-03142504v1>

Submitted on 30 Jun 2021

HAL is a multi-disciplinary open access archive for the deposit and dissemination of scientific research documents, whether they are published or not. The documents may come from teaching and research institutions in France or abroad, or from public or private research centers.

L'archive ouverte pluridisciplinaire **HAL**, est destinée au dépôt et à la diffusion de documents scientifiques de niveau recherche, publiés ou non, émanant des établissements d'enseignement et de recherche français ou étrangers, des laboratoires publics ou privés.



Distributed under a Creative Commons Attribution - NonCommercial - NoDerivatives 4.0 International License

AVERTISSEMENT

Cette thèse d'exercice est le fruit d'un travail approuvé par le jury de soutenance et réalisé dans le but d'obtenir le diplôme d'Etat de docteur en médecine. Ce document est mis à disposition de l'ensemble de la communauté universitaire élargie.

Il est soumis à la propriété intellectuelle de l'auteur. Ceci implique une obligation de citation et de référencement lors de l'utilisation de ce document.

D'autre part, toute contrefaçon, plagiat, reproduction illicite encourt toute poursuite pénale.

Code de la Propriété Intellectuelle. Articles L 122.4

Code de la Propriété Intellectuelle. Articles L 335.2-L 335.10

UNIVERSITÉ PARIS DESCARTES
Faculté de Médecine PARIS DESCARTES

Année 2019

N° 262

THÈSE
POUR LE DIPLÔME D'ÉTAT
DE
DOCTEUR EN MÉDECINE

Caractérisation clinico-pathologique et moléculaire des carcinomes
mammaires à cellules géantes osteoclast-like du stroma

Présentée et soutenue publiquement
le 30 octobre 2019

Par

Joanna CYRTA

Née le 1^{er} mars 1985 à Bialystok (Pologne)

Dirigée par Mme Le Docteur Anne Vincent-Salomon, PH

Jury :

M. Le Professeur François-Clément Bidard, PU-PH..... Président

Mme Le Professeur Isabelle Brocheriou, PU-PH

M. Le Professeur Roman Rouzier, PU-PH

Remerciements

Aux Membres du Jury,

Au Professeur François-Clément Bidard, merci de m'avoir fait l'honneur de présider ma thèse. Face à votre engagement dans la recherche contre le cancer du sein, c'est un privilège de pouvoir vous présenter mon travail. Merci pour votre présence et pour vos critiques.

Au Professeur Isabelle Brochériou, merci d'avoir accepté de juger mon travail. Votre expertise de pathologiste et de chercheuse font de votre présence dans ce jury un privilège. Votre dévouement envers la formation des internes est remarquable et je vous remercie de l'excellente formation que j'ai reçue dans votre service. Veuillez trouver ici l'expression de ma plus grande reconnaissance.

Au Professeur Roman Rouzier, merci d'avoir accepté de juger mon travail. Face à votre expertise en matière de cancérologie, de chirurgie et de recherche, votre présence dans ce jury est un honneur. Veuillez trouver ici l'expression de mes meilleurs remerciements.

A ma Directrice de thèse,

Au Docteur Anne-Vincent Salomon, merci de m'avoir donné l'opportunité de travailler sur ce sujet intéressant et merci pour ta grande patience et ta disponibilité en tant qu'encadrante. Ton énergie, ta rigueur et ton intégrité scientifique sont une énorme source d'inspiration pour de nombreux jeunes pathologistes. Ton soutien au travers les années, sur le plan professionnel et personnel, m'a aidé énormément et c'est un immense bonheur de pouvoir clôturer avec toi cet internat.

A toutes les personnes qui ont rendu possible ce travail,

Aux Patientes et à leurs Familles, merci d'avoir accepté de participer à cette étude.

A Laetitia Fuhrman et à Odette Mariani - je n'aurais jamais pu mener à bien ce projet sans votre précieuse aide. A Camille Benoist, merci pour ton expertise bioinformatique et pour le temps que tu as consacré à cette étude. A Camille Richardot, merci pour ton enthousiasme et pour ton travail technique toujours impeccable. A Céline Meaudre, merci pour ton assistance d'une grande qualité. A Sylvain Baulande et Benoit Albaut, merci pour votre aide tout au long de l'étape du séquençage. A Gaëlle Pierron et à Julien Masliah-Planchon, merci pour vos experts conseils sur l'interprétation des données. A André Nicolas - merci pour ton énorme efficacité avec la numérisation des lames. Au Docteur Elisabeth Da Maia, merci d'avoir contribué à cette étude avec un cas supplémentaire.

A mes aînés et mentors au cours de cet internat,

Au Professeur Benoît Terris, merci pour votre compréhension envers mon parcours atypique, pour votre soutien à ces différentes étapes et pour votre grand engagement dans la formation des internes.

Aux docteurs Mathilde Sibony, Pierre-Alexandre Juste, Alexandre Rouquette, Diane Damotte, Brigitte Sigal, Paul Fréneaux, G enevi eve Herv e, Catherine Guettier, Sophie Ferlicot, Felipe Andreiuolo, Malek Ferchiou, Abir Al-Ghuzlan, Laurence Albiges (Maman Lapin), Alexandra Leary, Jean-Yves Scoazec - merci pour votre pr ecieuse formation pendant cet internat.

I am indebted to Dr. Mark A. Rubin for his mentorship and for our precious collaboration.

I would like to thank all the Consultants at St. George's hospital for the training I received during those 6 months in your department, and especially Dr. Charanjit Kaur, without whose help this fellowship would not have been possible.

A Monsieur Patrick Graber du bureau des internes de l'AP-HP, dont le professionnalisme et la bienveillance ont eu un  enorme impact sur mon parcours.

A mes co-internes,

A mes anciens co-internes devenus seniors : Christelle, Guillaume, Arnaud, Pierre S., Sophie G., Sophie E., J er emy, Pierre R. Merci pour votre bienveillance et pour votre aide  a diff erentes  etapes de mon parcours. J'ai  et e ravie de commencer cet internat  a vos c ot es.

A Ed, Ely et Claire - pour cet inoubliable semestre au Gard que nous avons pass e ensemble.

A mes coll egues de la Piti e : Chlo e, Christobald, Caro, Marie, Michou ;  a ma co-interne Elise (La Force Tranquille) ;  a mes coll egues Cochinois : Aline, Davy, Emma, Florian et Justine. Merci pour votre solidarit e et pour votre bonne humeur. Cela a  et e un v eritable plaisir de travailler avec vous.

Many thanks to Claire, Joe, Minhaj, Ric, Sana, Solange, Zahida and Zoe for being such kind and supportive colleagues during my 6 months at St George's.

A ma famille et  a mes amis,

To my mom - thank you for your unconditional love and support. I admire you greatly for your selfless commitment to our family, to your patients and to your students, and I love you beyond words.

To my aunt Ewa and my cousins, Agata and Magda. I'm impressed by your hard work and perseverance, and proud to have you as my family.

To my dear grandparents, thank you for giving me a beautiful childhood.

To my godfather Tom - thank you for your precious support throughout all those years.

To Pr and Mrs Thomson, thank you for your unmatched kindness and generosity. You've had a huge impact on my life, and I'm grateful and humbled to have you as my friends.

To my Whitestock friends : Bogunia and Rudy, Sabina and Piotrek, Kama and Gary, Maty ska, Mary s and Konada, Ulaka and B la zej, Ada and Micha ł, Dzi ęgiel, Druh - thank you for all the moments we've shared, and for always welcoming me back. I cherish our friendship more than words can say.

A Chacha, ma coloc  ternelle et mon amie  ternelle, merci d'avoir toujours  et e l a pour moi et pour ton soutien en toutes circonstances. En tout ce que tu fais, je t'admire  norm ement.

A Joanna et Romain, merci pour votre précieuse amitié, pour l'esprit de surf et pour m'avoir confié l'immense privilège d'être la marraine d'Ada. A Mathieu, merci pour ta bonne énergie, pour notre complicité et bien sûr, pour tes remarques avisées - avec Romain - sur le complexe Polycomb. A Chloé, merci d'avoir accepté sans hésiter de m'aider avec un certain choix de stages 2017.

A Nico, merci pour notre amitié sincère, pour nos échanges authentiques et multi-thématiques et bien sûr, pour le grand intérêt que tu portes à la biologie cellulaire.

To the Tram/Roosevelt Island/Night Owl tribe: Coraline, Angela and Cesar, Darinka and Hemanth, Sabrina and Boaz : thank you for being such beautiful souls, I was blessed to get to know you during these New York years and I hope we'll meet again soon in some part of the world.

To Chris and Ajsza - thank you for your loyal friendship, and for sharing pearls of life wisdom during our Central Park runs – and beyond.

A Nadia et Guillermo - merci pour votre bienveillance.

A ma coloc Justine, un immense merci pour ton soutien (psychologique, alimentaire et « grammatique ») lors de l'écriture de cette thèse - et, de façon plus générale, pour ton énergie positive hors-pair.

To Moritz, my Mate. Thank you for believing in me and for always being there for me, in spite of all the odds. You have no idea how much it mattered. I feel truly grateful for having you in my life.

Titre de la thèse en français

Caractérisation clinico-pathologique et moléculaire des carcinomes mammaires à cellules géantes osteoclast-like du stroma.

Résumé en français

Les carcinomes mammaires à cellules géantes osteoclast-like (CCGO) sont très rares. Ils montrent un phénotype très particulier du stroma, mais ne sont pas suffisamment connus sur le plan moléculaire. Cette étude présente les caractéristiques clinico-pathologiques de 16 CCGO, une caractérisation histopathologique de leur stroma comparé à une cohorte contrôle et les premiers résultats de séquençage d'exome (pour 8 CCGO) et des ARN (7 CCGO et 7 cas contrôles) dans les CCGO.

Les types histologiques des CCGO étaient : le carcinome infiltrant de type non spécifique (TNS), n=11 (69%) (CCGO-TNS), le carcinome métaplasique, n=4 (25%) (GGCO-MP) et un cas mixte TNS et lobulaire avec et sans cellules géantes. L'âge médian au diagnostic était de 46 ans (33-68) pour les CCGO-TNS et de 72.5 (53-84) pour les CCGO-MP. La taille tumorale médiane était de 18mm (6-32) pour les CCGO-TNS et 30mm (21-35) pour les CCGO-MP. Le grade d'Elston-Ellis était de 1 (n=4), 2 (n=6) or 3 (n=1) pour les CCGO-TNS et de 3 pour tous les CCGO-MP. Tous les CCGO-TNS étaient RO+, RP+ et HER2- et Ki67 était <14% dans 5 cas (45%). Les CCGO-MP étaient tous de phénotype triple-négatif avec un Ki67 élevé.

Deux CCGO-TNS et la tumeur mixte montraient des métastases ganglionnaires axillaires. Tous les patients CCGO-TNS étaient en rémission à 71 mois de suivi médian (21-128). Pour les CCGO-MP, suivi médian 27 mois (10-74), une patiente a eu une récurrence inopérable à la paroi thoracique. La patiente atteinte de carcinome mixte est décédée de maladie métastatique (les métastases étaient dépourvues de CGOL).

Tous les CCGO montraient des signes d'hémorragie stromale récente ou ancienne, contrairement à la cohorte contrôle. L'infiltrat stromal à cellules CD68+ et la densité en microvaisseaux CD34+ étaient significativement plus élevés dans les CCGO que dans le groupe contrôle, alors qu'il n'existait pas de différence significative pour l'infiltrat stromal à cellules CD163+ ou les TILs.

Le séquençage d'exome a montré des mutations de *PIK3CA* (n=2), *MAP3K1* (n=1), *MAP2K4* (n=1), *AKT1* (n=1) et *BRAF* (n=1), mais pas de *TP53*. La plupart de cas (n=6) avaient un profil génomique simple ; des gains de 11p/perde de 16q (n=2), pertes de 8p (n=1) et pertes de 16q (n=2) ont été observées.

Les profils transcriptomiques des CCGO étaient très distincts des cas contrôles. Les gènes surexprimés comprenaient des gènes impliqués dans la différenciation et la fonction d'ostéoclastes. Il existait une surexpression significative de *RANKL* et *RANK* et une sous-expression d'*OPG*.

Conclusion : La plupart de CCGO sont des CI-TNS de type luminal A ou B survenant chez des patientes jeunes, et une partie sont des carcinomes métaplasiques. Leurs profils génomiques sont similaires à ceux des carcinomes luminaux A, mais leurs profils transcriptomiques sont très différents. L'exploration de l'axe RANK/RANKL/OPG paraît justifiée.

Mots clés en français

Cancer du sein ; cellules géantes osteoclast-like ; séquençage d'exome ; séquençage des ARN ; stroma tumoral ; luminal ; carcinome métaplasique.

Titre de la thèse en anglais

Clinico-pathological and molecular characterization of breast carcinomas with osteoclast-like giant cells.

Résumé en anglais

Breast carcinomas with osteoclast-like giant cells (COGC) are very rare. They show distinct stromal features, but their molecular characteristics remain insufficiently known. We report clinical and pathology data for 16 CCGO, and whole exome sequencing (WES) (8 COGC tumor/normal pairs) and RNA-seq results (7 COGC and 7 matched non-COGC Ca) for a subset of cases.

Histology subtypes of COGC were: 11 (69%) non-specific type Ca (NST), four (25%) metaplastic Ca (MC) and one mixed NST/lobular Ca with focal COGC. Median age at diagnosis (years) was 46 (33-68) for COGC-NST and 72.5 (53-84) for COGC-MC. Median tumor size was 18mm (6-32) for COGC-NST and 30mm (21-35) for COGC-MC. Elston-Ellis grade was 1 (n=4), 2 (n=6) or 3 (n=1) for COGC-NST and 3 for all COGC-MC. All COGC-NST were ER+, PR+, HER2-, Ki67 was <14% in 5 (45%) cases. All COGC-MC were triple-negative with Ki67>20%. Two COGC-NST and the mixed case had axillary lymph node metastases. All COGC-TNS patients were alive disease-free at median follow-up of 71 months (21-128) for COGC-TNS and one COGC-MC patient had inoperable recurrence, median follow-up 27 months (10-74). The patient with mixed Ca died of disease (metastases were non-COGC).

There was evidence of recent or past stromal hemorrhage in all COGC cases and only one control. CD68+ infiltrate and CD34+ vessels were significantly more abundant in COGC than in controls, while CD163+ infiltrate and tumor-infiltrating lymphocytes were not.

WES revealed mutations in *PIK3CA* (n=2), *MAP3K1* (n=1), *MAP2K4* (n=1), *AKT1* (n=1) and *BRAF*(n=1), but not *TP53*. Most cases (n=6) had simplex genomic profiles; 11p gain/16q loss (n=2), 8p loss (n=1), 16q loss (n=2) were seen. Transcriptomic profiles of COGC differed strikingly from controls. Upregulated pathways included osteoclast maturation and function. There was significant upregulation of *RANK*, *RANKL* and downregulation of *OPG*.

Conclusion : Most COGC are luminal A or B IC-NST in young patients, and a subset are MC. Their genomics are somewhat similar to non-COGC luminal IC-NST except for absence of *TP53* mutations, but gene expression profiles are strikingly different. Exploring the RANK/RANKL/OPG axis appears warranted.

Mots clés en anglais

Breast carcinoma; osteoclast-like giant cells; osteoclasts; whole exome sequencing; RNA sequencing ; tumor stroma ; luminal ; metaplastic carcinoma.

Table des matières

Remerciements	2
Liste des abréviations	9
Partie I : Introduction	10
1. Généralités sur le cancer du sein	10
2. Généralités sur le stroma tumoral dans les cancers du sein	14
2.1 Lymphocytes intra-tumoraux ou Tumor Infiltrating Lymphocytes (TILs).....	15
2.2 Macrophages associés à la tumeur ou Tumor Associated Macrophages (TAMs)....	16
2.3 Checkpoints immunitaires	17
3. Lésions mammaires « à cellules géantes »	18
3.1 Lésions à « cellules géantes » de nature tumorales :.....	21
3.2 Lésions à « cellules géantes » stromales	21
3.3 Inflammation à cellules géantes multinucléées	22
3.4 Tumeurs avec des cellules géantes osteoclast-like	23
Partie II. Carcinomes mammaires à cellules géantes osteoclast-like du stroma : état des connaissances et revue de la littérature	24
1. Sous-types histologiques.....	26
2. Caractéristiques cliniques	27
3. Caractérisation histomorphologique des carcinomes à CGOL	29
4. Caractérisation du stroma tumoral des carcinomes à CGOL.....	33
5. Hypothèses pour expliquer le phénotype des carcinomes à CGOL.....	36
6. Objectifs de l'étude.....	39
Partie III : Matériels et Méthodes	40
1. Caractérisation clinique et histomorphologique	40
1.1 Constitution de la cohorte et recueil des données	40
1.2 Evaluatuion histomorphologique des tumeurs	40
1.3 Immunophénotype.....	40
2. Caractérisation du stroma tumoral	41
2.1 Caractéristiques histomorphologiques du stroma et de l'infiltrat à CGOL.....	41
2.2 Coloration de Perls	41
2.3 Immunohistochimie	42
2.4 Evaluation des immunomarquages avec le logiciel ImageJ.....	43
2.5 Illustration des données et analyses statistiques	44
3. Caractérisation génétique et transcriptomique	44
3.1 Recueil du consentement des patients.....	45
3.2 Extraction des acides nucléiques à partir du matériel cryopréservé.....	45
3.3 Séquençage de l'exome : technique et analyse.....	46

3.4 Séquençage des ARN : technique et analyse	47
Partie IV : Résultats	49
1. Caractéristiques cliniques et histomorphologiques	51
1.1 Sous-types histologiques.....	51
1.2 Caractéristiques cliniques.....	51
1.3 Caractéristiques macroscopiques et histomorphologiques	52
1.4 Grade d'Elston et Ellis et emboles tumoraux périphériques	53
1.5 Stade pTNM.....	53
1.6 Immunophénotype.....	53
1.7 Traitement et évolution clinique	55
2. Caractérisation du stroma tumoral des carcinomes à CGOL	61
2.1 Description histologique de l'infiltrat à CGOL	61
2.2 Extravasation des hématies	62
2.3 Coloration de Perls.....	64
2.4 Quantification des TILs du stroma.....	65
2.5 Evaluation de la densité en microvaisseaux CD34+	66
2.6 Evaluation de l'infiltrat à cellules CD68+	68
2.7 Evaluation de l'infiltrat à cellules CD163+	69
3. Caractérisation moléculaire	71
3.1 Paramètres du contrôle qualité du séquençage d'exome et des ARN.....	71
3.2 Variants des nucléotides	72
3.3 Altérations du nombre de copies des gènes.....	78
2.5 Recherche de transcrits de fusion.....	80
2.6 Analyse d'expression différentielle des gènes	80
Partie V : Discussion	84
1. Caractéristiques cliniques et histomorphologiques.	84
2. Caractérisation du stroma tumoral.	87
3. Résultats du séquençage d'exome	90
4. Résultats de séquençage des ARN.....	95
5. Hypothèses et perspectives	100
Conclusion.....	103

Liste des abréviations

- ADN : Acide Désoxyribonucléique
- AJCC : American Joint Committee on Cancer
- ARN : Acide Ribonucléique
- CI-TNS : carcinome infiltrant de type non spécifique
- CCGO : carcinome à cellules géantes osteoclast-like
- CGOL : cellules géantes osteoclast-like
- COSMIC : Catalogue Of Somatic Mutations In Cancer
- EE : Elston et Ellis
- HER2 : Human Epidermal growth factor Receptor 2
- IGV : Integrative Genomics Viewer
- INCa : Institut National du Cancer
- OMS : Organisation Mondiale de la Santé
- OPG : Osteoprotégérine
- MAP3K1 : Mitogen-Activated Protein Kinase Kinase Kinase 1
- MAP2K4 : Mitogen-Activated Protein Kinase Kinase 4
- MMP9 : Matrix Metalloproteinase 9
- mTOR : mammalian Target Of Rapamycin
- PI3KCA : Phosphatidylinositol-3-Kinase-Catalytique
- PTEN : Phosphatase and TENsin homolog
- RANK : Receptor Activator Of Nuclear Factor Kappa-B
- RANKL : Receptor Activator Of Nuclear Factor Kappa-B Ligand
- RO : Récepteurs aux Œstrogènes
- RP : Récepteurs à la Progestérone
- SBR : Scarff Bloom et Richardson
- SNV : Single Nucleotide Variant
- TNM : Tumor-Node-Metastasis
- TNBC : Triple Negative Breast Carcinoma
- TP53 : Tumor Protein p53
- UICC : Union Internationale Contre le Cancer

Partie I : Introduction

Le cancer du sein, le premier cancer chez la femme, représente en réalité un cadre nosologique très hétérogène. On connaît de mieux en mieux les particularités cliniques, histomorphologiques et génomiques de types les plus fréquents du cancer mammaire, mais également des types plus rares. Néanmoins, il persiste quelques entités peu étudiées jusqu'ici, du fait de leur rareté.

Le carcinome du sein à cellules géantes osteoclast-like du stroma (CCGO) est un sous-type très rare, caractérisé par un aspect microscopique très particulier du stroma tumoral, mais qui reste peu exploré sur le plan moléculaire. En particulier, ce type de cancer n'a jamais fait l'objet d'une caractérisation par des techniques de séquençage de l'exome ou des ARN.

Les objectifs de ce travail étaient de décrire les caractéristiques cliniques et histopathologiques de cette tumeur rare dans une cohorte rétrospective de l'Institut Curie, d'effectuer une évaluation histopathologique détaillée du stroma tumoral et de rapporter les premiers résultats de séquençage d'exome et des ARN pour ce type de cancer.

1. Généralités sur le cancer du sein

Au niveau mondial, le cancer du sein représente, chez la femme, le cancer le plus fréquent, ainsi que la première cause de mortalité par cancer : il est estimé qu'en 2018, 2 millions de nouveaux cas ont été diagnostiqués et qu'il a été responsable de 630 000 décès (Bray, Ferlay et al. 2018). En France, selon ce rapport 2017 de l'INCa, il s'agit également du cancer féminin le plus fréquent, avec presque 58 968 nouveaux cas estimés en 2017 (31.8% de nouveaux cancers diagnostiqués chez la femme) et du premier cancer en termes de mortalité féminine par cancer, bien que le cancer du poumon se trouve désormais à un niveau comparable (taux de décès pour ces deux cancers : 14/10 000 personnes en taux standardisé monde)(Defossez G 2019, INCa, Les Cancers en France - édition 2019). La survie nette standardisée sur l'âge, d'après les données françaises des années 2005-2012, est estimée à 87% à 5 ans et de 76% à 10 ans. Le cancer du sein connaît actuellement une diminution de son incidence de l'ordre de -1.5% par an et également une diminution de la mortalité de -1.5% par an (données des années 2005-2012).

La prise en charge du cancer du sein est multidisciplinaire et repose sur un traitement locorégional (chirurgie et radiothérapie) et systémique (chimiothérapie, hormonothérapie et/ou d'autres traitements ciblés). Les algorithmes décisionnels thérapeutiques sont déterminés par le stade, l'âge de la patiente et de mieux en mieux ajustées à la classe histo-moléculaire. A ce titre, plusieurs éléments du compte-rendu de pathologie permettent de guider la prise en charge :

- le caractère *in situ* ou infiltrant du cancer ;

- le type histologique ;
- la taille du carcinome infiltrant (composante « pT » du stade TNM) ;
- le grade histopronostique selon Elston et Ellis ;
- l'immunophénotype : le niveau d'expression des récepteurs RO, RP et HER2 ;
- l'index de prolifération Ki67 (l'utilisation de ce paramètre n'est pas recommandée par toutes les équipes en raison d'une standardisation encore imparfaite, mais il est utilisé en pratique dans de nombreux centres pour distinguer les carcinomes luminaux RO+ RP+ avec prolifération élevée ou basse) ;
- le statut des ganglions lymphatiques (composante « pN » du stade TNM) ;
- la présence ou non d'emboles tumoraux vasculaires ;
- le statut des limites d'exérèse chirurgicale ;
- en cas de chimiothérapie néo-adjuvante, l'évaluation de la réponse au traitement par l'évaluation du score RCB (Residual Cancer Burden)(Provenzano, Bossuyt et al. 2015).

La définition du **type histologique** repose sur la classification OMS 2012 (4^{ème} édition), qui définit plus de 20 entités de carcinome infiltrant primitif du sein, détaillées en **Annexe I**. Elle repose sur les caractéristiques morphologiques et immunophénotypiques, complétées par des altérations moléculaires. Une mise à jour de cette classification est en cours et paraîtra début 2020.

La forme la plus fréquente du cancer mammaire infiltrant est le carcinome infiltrant de type non spécifique (CI-TNS), ou carcinome canalaire sans autre indication (SAI), qui représente 80% des cancers du sein (WHO Classification of Tumours of the Breast, 2012). Le terme « CI-TNS » est préférable à l'ancien terme de « carcinome canalaire », qui suggérait à tort que ce type de cancer prenait son origine dans les canaux lactifères, alors qu'il est désormais établi que la quasi-totalité des cancers du sein se développe à partir des unités terminales ductulo-lobulaires. Le CI-TNS se définit par l'absence d'éléments permettant de le classer en tant qu'un sous-type « spécial » ; du fait de cette définition « par le négatif », il s'agit d'un groupe qui est en réalité hétérogène, aussi bien sur le plan morphologique que moléculaire (voir ci-dessous). On notera au passage que cette classification OMS distingue quelques « variantes morphologiques rares de CI-TNS », qui ne sont cependant pas reconnues comme des entités indépendantes et qui comprennent : le carcinome pléomorphe (une variante agressive de CI-TNS), le carcinome avec faits choriocarcinomateux et le carcinome avec des aspects mélanocytaires (entités rarissimes) et finalement, le carcinome à cellules géantes osteoclast-like du stroma.

En plus des CI-TNS, on distingue des « types spéciaux » du cancer du sein, caractérisés par la présence d'éléments morphologiques spécifiques :

- le carcinome lobulaire infiltrant est le deuxième sous-type en termes de fréquence (10-15% des cancers du sein) et se caractérise, entre autres, par un aspect histologique particulier

avec des cellules peu cohésives et par la perte d'expression de la E-cadhérine, une protéine de jonction intercellulaire ;

- le carcinome métaplasique est une entité rare, caractérisée par une transdifférentiation particulière des cellules tumorales. Cette catégorie regroupe des carcinomes métaplasiques de bas grade (carcinome adénoquameux, carcinome fibromatosis-like) et de haut grade (carcinome épidermoïde, à cellules fusiformes, ou à différenciation mésenchymateuse). Des formes associant un contingent de carcinome métaplasique et un contingent CI-TNS sont également observées ;

- plusieurs autres sous-types spéciaux sont définis ; ils sont listés en **Annexe I**.

Selon les critères de la classification OMS, une tumeur doit être composée à > 90% d'un sous-type spécial pour être véritablement diagnostiquée comme ce sous-type. Si elle associe 10-49% de CI-TNS et > 50% du sous-type « spécial », elle sera considérée comme « mixte ». Si elle est composée à > 50% de CI-TNS, elle sera considérée comme CI-TNS.

Le **stade TNM** basé sur les paramètres pathologiques (pTNM) est établi selon la classification de l'AJCC/UICC, 8^{ème} édition. Cette classification est reproduite en **Annexe II**. A noter qu'il existe quelques différences entre la version AJCC et UICC de cette classification pTNM. En particulier, pour le cancer du sein, la nouvelle classification AJCC propose de définir le stade en intégrant les paramètres pT, pN avec le statut des récepteurs hormonaux, le grade histopronostique et le résultat des signatures multigéniques – une stratégie qui n'est pas applicable à la pratique quotidienne dans le système de soins français.

Le **grade d'Elston et d'Ellis**, qui est le grade histopronostique le plus utilisé actuellement (Elston and Ellis 1991), correspond à une version modifiée du grade SBR (Scarff-Bloom-Richardson) et combine l'évaluation de trois paramètres : degré de différenciation glandulaire, degré de pléomorphisme nucléaire et compte mitotique. L'élaboration de ce grade est détaillée en **Annexe III**. Il s'agit d'un facteur pronostique indépendant et d'un facteur prédictif de l'effet de la chimiothérapie (Rakha, Reis-Filho et al. 2010).

Le statut d'expression des récepteurs **RO, RP et HER2** est reconnu comme un facteur prédictif et pronostique depuis les années '80 et '90, respectivement, avec l'avènement de l'hormonothérapie adjuvante et des thérapies ciblant le récepteur HER2. En pratique, les résultats de ces immunomarquages sont indispensables pour décider du traitement. Complétés du marquage Ki67, ils peuvent également être extrapolés pour classer le cancer en groupes immunophénotypiques globalement analogues aux classes moléculaires (cf. ci-dessous), bien que ces classifications ne soient pas parfaitement superposables (Cheang, Chia et al. 2009, Goldhirsch, Wood et al. 2011).

Le concept d'une **classification moléculaire** du cancer du sein repose sur les travaux princeps de Perou et al. et Sorlie et al., datant d'il y a presque 20 ans (Perou, Sorlie et al. 2000, Sorlie, Perou et al. 2001). Grâce aux analyses transcriptomiques des cancers du sein par technique d'hybridation sur puce (microarray), il a été montré que les cancers du sein appartenaient en réalité à différents groupes moléculaires, qui ont été désignés comme luminal A, luminal B, HER2-enrichi et basal-like (la cinquième catégorie, le cancer « normal-like », a été abandonnée depuis car elle correspondait à un artefact d'analyse de tissu normal). Cette classification montre une forte valeur prédictive (pour le groupe HER2-enrichi surtout) et pronostique. Les sous-types luminaux A et B se caractérisent tous les deux par une expression des récepteurs hormonaux, mais différent entre eux par les niveaux d'expression des gènes liés à la prolifération, qui est plus élevée dans les cancers luminaux B, dont le pronostic est également plus réservé (**Fig. 1**). Après la découverte initiale de sous-types moléculaires intrinsèques, d'autres catégories moléculaires ont progressivement été identifiées : par exemple, des sous-catégories supplémentaires ont été définies pour les cancers du sein triple-négatifs, dont les types « claudin-low », « apocrine » et autres types (Ng, Schultheis et al. 2015). D'autre part, en utilisant une approche intégrative combinant les données transcriptomiques et génomiques (profils des nombres de copies des bras des chromosomes et/ou des gènes) pour 2000 cancers du sein, le consortium METABRIC a montré qu'il existait vraisemblablement 10 sous-types moléculaires distincts du cancer du sein (appelés « integratives clusters ») définis par ces paramètres (Curtis, Shah et al. 2012).

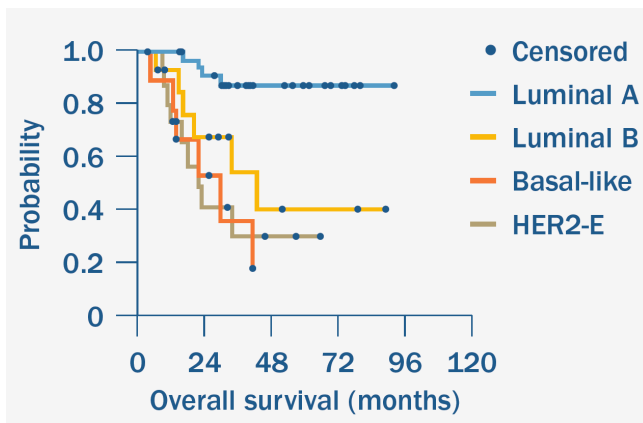


Fig. 1. Survie globale dans le cancer du sein en fonction du sous-type moléculaire (Hoadley K. 2014).

Finalement, sur le plan **génomique**, le cancer du sein représente une maladie très hétérogène (Harbeck, Penault-Llorca et al. 2019). Même s'il existe des gènes mutés de façon récurrente, le taux de récurrence est relativement bas si l'on considère les cancers du sein dans leur ensemble, avec seulement 3 gènes (*TP53*, *PIK3CA* et *GATA3*) mutés avec une récurrence de >10% (Ng, Schultheis et al. 2015). Cependant, certaines altérations

sont enrichies dans des sous-types moléculaires particuliers. A titre d'exemple, les mutations de *PIK3CA* sont les plus fréquentes dans les carcinomes de type luminal A (jusqu'à 50%), alors que les altérations de *TP53* sont très enrichies dans le groupe des cancers basal-like (>80%). Les altérations du nombre des copies des gènes sont également différentes en fonction de la classe

moléculaire considérée. Par exemple, l'altération « gain de 1p/perte de 16q » est le plus souvent observée dans les carcinomes de type luminal A (Ng, Schultheis et al. 2015).

La **Figure 2** récapitule, de manière très schématique, les données phénotypiques et génomiques des quatre types moléculaires « princeps » du cancer du sein. A noter que ces classifications ont été développées principalement en se basant sur des carcinomes de type Cl-TNS, elles sont donc surtout pertinentes dans ce groupe. Néanmoins, les aspects transcriptomiques et génomiques des sous-types spéciaux commencent aussi à être de mieux en mieux élucidés.

Classe moléculaire		Luminal A (60-70%)	Luminal B (10-20%)	* HER2+ (15%)	Basal-like (10-15%)
Immunophénotype		RO+ RP+ fort Ki67 <14%	RO+ RP+ (plus faible que lum. A) Ki67 > 14%	RO- RP- HER2+ Ki67 élevé	Triple-négatif Ki67 élevé
Mutations	<i>TP53</i>	12%	29-32%	72-75%	80-84%
	<i>PIK3CA</i>	45-49%	29-32%	42%	7%
	<i>MAP3K1</i>	14%	5%		
	<i>MAP2K4</i>	~5-10%	~5%		
	<i>PIK3R1</i>			8%	
	<i>GATA3</i>	15-20%	15-20%		
	<i>MLL3 (KMT2C)</i>	~10%	~5%	~5%	
	amp <i>CCND1</i>	29%	58%	38%	
	mut/perte <i>PTEN</i>	13%	24%	19%	35%
	perte <i>INPP4B</i>	9%	16%	30%	30%
mut/perte <i>RB1</i>				20%	
Altération du nombre des copies des gènes		Diploïde, stable gain 1q, 8q, 8p11 perte 8p, 16q amp 11q13.3 (24%)	Aneuploïde gain 1q, 8q, 8p11 perte 8p, 16q amp 11q13.3 (24%) amp 8p11.23 (28%)	Aneuploïde, instable gain 1q, 8q perte 8p amp 17q12 (<i>ERBB2</i>)	Aneuploïde, instable gain 1q, 10p perte 8p, 5q
Prolifération					
Grade					
Expression RO					
Pronostic					

Fig. 2. Résumé de sous-types moléculaires du cancer du sein et de principales données génomiques. Données adaptées depuis (Cancer Genome Atlas 2012), (Ng, Schultheis et al. 2015) et (Harbeck, Penault-Llorca et al. 2019). * indique l'existence d'un sous-groupe de tumeurs au phénotype mixte luminal B-like et HER2+ ; amp : amplification.

2. Généralités sur le stroma tumoral dans les cancers du sein

La combinaison unique de leucocytes, vaisseaux, fibroblastes et composants de la matrice extra-cellulaire réalise un microenvironnement unique intimement lié au comportement

des cellules tumorales. En fonction de sa composition et des voies de signalisation impliquées, ce microenvironnement tumoral peut avoir des propriétés anti-tumorales ou pro-tumorales (Salgado, Denkert et al. 2015) et anti- ou pro-immunes (Costa, Kieffer et al. 2018).

2.1 Lymphocytes intra-tumoraux ou Tumor Infiltrating Lymphocytes (TILs)

L'infiltrat inflammatoire du stroma tumoral peut être d'abondance très variable et il comprend aussi bien les éléments du système immunitaire adaptatif que ceux de l'immunité innée (Salgado, Denkert et al. 2015). De façon très schématique, il est possible de distinguer :

- Les lymphocytes T CD8+ : ce groupe comprend des lymphocytes T CD8+ cytotoxiques et des lymphocytes T CD8+ mémoire exprimant CD45RO (une isoforme courte de CD45). Les LT cytotoxiques matures produisent des cytotoxines (perforine, granzyme, granulysine) et sont reconnus pour avoir des propriétés « anti-tumorales ». En effet, l'abondance de l'infiltrat T CD8+ dans le stroma tumoral est associée à une meilleure survie dans le cancer du sein et d'autres types de cancers (Mahmoud, Paish et al. 2011, Fridman, Pages et al. 2012). Le nombre de lymphocytes CD8+ du stroma tumoral est aussi positivement corrélé à une réponse pathologique complète à une chimiothérapie néo-adjuvante dans le cancer du sein (Wang, Xu et al. 2016).

- Les lymphocytes T CD4+, qui peuvent à leur tour être subdivisés en plusieurs catégories (Salgado, Denkert et al. 2015) ; les données actuelles sont complexes et le rôle est toujours discuté pour la plupart de ces catégories. On distingue des lymphocytes helper 1 (Th1) (qui produisent IFN γ et qui seraient plutôt anti-tumoraux), des lymphocytes helper 2 (Th2) (qui auraient plutôt des activités immunosuppressives), des lymphocytes T régulateurs (Treg) FoxP3+ (dont l'abondance a été associée à un pronostic péjoratif ou à un meilleur pronostic, selon l'étude (West, Kost et al. 2013, Salgado, Denkert et al. 2015, Shang, Liu et al. 2015)), des lymphocytes helper Th17 (qui produisent IL-17 et dont le rôle n'est pas encore bien élucidé), des lymphocytes CD4+ mémoire exprimant CD45RO et des lymphocytes T helper folliculaire potentiellement anti-tumoraux (Gu-Trantien, Loi et al. 2013) ;

- Les lymphocytes B, dont le rôle reste controversé ;
- Les lymphocytes NK (natural killer), qui font partie de l'immunité innée et ont une activité anti-tumorale directe.

Malgré cette grande richesse de phénotypes possibles, plusieurs études ont montré que l'abondance de lymphocytes intra-tumoraux (TILs) évaluée sur une coloration standard - sans prendre en compte le sous-type de ces lymphocytes - était en soi un facteur pronostique favorable, surtout dans les cancers du sein HER2+ ou triple-négatifs (Ibrahim, Al-Foheidi et al. 2014, Salgado, Denkert et al. 2015). En se basant sur ces données et dans un souci de permettre une évaluation systématisée et reproductible des TILs par les pathologistes, un groupe de travail international (International Immuno-Oncology Biomarker Working Group on Breast Cancer) a

publié en 2015 des recommandations concernant l'évaluation des TILs dans le cancer du sein (Salgado, Denkert et al. 2015). Cet infiltrat doit être exprimé comme le pourcentage du compartiment stromal de la tumeur invasive occupé par les TILs (en valeurs continues), alors que l'évaluation de lymphocytes au sein des massifs tumoraux, l'infiltrat lymphocytaire péri-tumoral, ou la présence de structures lymphoïdes tertiaires, n'ont pas été retenues dans ces recommandations. Ces recommandations se rapportent aux cancers du sein avant tout traitement systémique. Deux études supplémentaires suggèrent que l'abondance de TILs dans la maladie résiduelle après chimiothérapie néo-adjuvante dans les cancers du sein triple-négatifs constituerait un facteur pronostique indépendant d'une meilleure survie sans récurrence et survie globale (Dieci, Criscitiello et al. 2014, Loi, Dushyanthen et al. 2016, Park, Jonas et al. 2019). Cela a encouragé l'élaboration par ce même groupe de travail des recommandations spécifiques concernant l'évaluation des TILs dans la maladie résiduelle après chimiothérapie néo-adjuvante (Dieci, Radošević-Robin et al. 2018).

2.2 Macrophages associés à la tumeur ou Tumor Associated Macrophages (TAMs)

Les TAMs, qui représentent une fraction importante du stroma tumoral, dérivent des monocytes circulants attirés au site tumoral par des cytokines, même si une participation possible des macrophages résidents tissulaires a également été suggérée. De façon générale, les macrophages peuvent subir une différenciation (ou « polarisation ») selon la voie classique (M1) ou alternative (M2), en fonction du microenvironnement et de l'ambiance cytokinique dans lesquels ils évoluent. Les macrophages de type M1 sont classiquement considérés comme pro-inflammatoires, alors que les macrophages de type M2 possèdent des fonctions immunosuppressives ; c'est pour cela, entre autres, que les macrophages M2 sont souvent décrits comme étant des macrophages pro-tumoraux.

Les macrophages M1 sont activés par des cytokines pro-inflammatoires (IFN-gamma, TNF-alpha, GM-CSF, IL-1, IL-6, IL-12, IL-23). Ils sécrètent à leur tour des cytokines pro-inflammatoires et participent à stimuler l'activité des lymphocytes T cytotoxiques. La polarisation des macrophages selon la voie alternative (M2) est favorisée par d'autres facteurs : IL-4, IL-13, IL-10, TGF-bêta, glucocorticoïdes, ou encore des lipopolysaccharides bactériens (LPS). Les lymphocytes T Th2 peuvent également favoriser une polarisation de type M2, ce qui souligne l'existence d'un dialogue étroit entre les éléments de l'immunité adaptative et de l'immunité innée (DeNardo, Barreto et al. 2009).

Les macrophages « polarisés M2 », une catégorie hétérogène en soi, peuvent présenter plusieurs fonctions (Fridman, Pages et al. 2012, Roszer 2015, Yang and Zhang 2017) :

- fonctions immunosuppressives (par sécrétion de cytokines anti-inflammatoires) ;
- effets angiogéniques (par sécrétion de facteurs stimulant l'angiogénèse tels que VEGFA)

- remodelage de la matrice extra-cellulaire (par l'action de TGF-bêta et de métalloprotéases matricielles) ;
- stimulation paracrine de l'invasion tumorale (par sécrétion du facteur de croissance épidermique EGF ou d'autres facteurs).

En plus des cytokines particulières qu'ils sécrètent, les macrophages polarisés M2 expriment certains récepteurs de surface, comme le CD206/MRC1 (C-type Mannose Receptor) et le CD163 (récepteur scavenger ou « éboueur » du complexe hémoglobine-haptoglobine) (Roszer 2015). Néanmoins, le CD163, souvent utilisé en immunohistochimie pour quantifier les macrophages M2 intra-tumoraux, n'est pas d'un marqueur entièrement spécifique des macrophages M2 (Barros, Hauck et al. 2013).

La quantification des macrophages CD68+ et/ou CD163+ dans le stroma tumoral à visée pronostique a fait l'objet de plusieurs études. Dans le cancer du sein, quelques études rétrospectives rapportent une corrélation entre le nombre de TAMs CD163+ et des paramètres clinico-pathologiques péjoratifs (tels qu'un grade histologique plus élevé ou un phénotype triple-négatif)(Medrek, Ponten et al. 2012, Tiainen, Tumelius et al. 2015, Yang, Li et al. 2018). Dans certaines études, le nombre de macrophages CD163+ était même un facteur pronostique péjoratif indépendant (Tiainen, Tumelius et al. 2015, Yang, Li et al. 2018), alors que dans d'autres études, cette association n'était pas significative (Medrek, Ponten et al. 2012). Du fait de ces observations, certains auteurs ont suggéré que les TAMs pourraient représenter une potentielle cible thérapeutique (Cassetta and Pollard 2018).

2.3 Checkpoints immunitaires

L'inhibition des checkpoints immunitaires par des anticorps monoclonaux ciblant PD-L1, PD1 ou CTLA4 a révolutionné la prise en charge de certains cancers, dont le mélanome et le cancer du poumon non à petites cellules constituent les exemples les plus marquants.

PD-L1 (Programmed death-ligand 1, ou CD274) est une protéine transmembranaire qui, par son interaction avec le récepteur PD1 exprimé à la surface de lymphocytes T, contribue à inhiber la réponse immunitaire anti-tumorale. La mise en évidence de l'expression de PD-L1 dans les cellules tumorales par immunohistochimie fait partie des conditions de prescription de certains inhibiteurs des « checkpoints » immunitaires : par exemple, du pembrolizumab (anticorps monoclonal anti-PD1) dans le cancer du poumon (avec un seuil d'expression à 50% pour un traitement en première ligne et de 1% en deuxième ligne thérapeutique).

Dans le cancer du sein, une récente étude randomisée de phase III IMpassion130 a comparé l'association d'atezolizumab (anticorps monoclonal anti-PD-L1) avec le nab-paclitaxel au placebo + nab-paclitaxel en première ligne métastatique dans le cancer du sein triple-négatif. L'analyse de la survie globale, mise à jour en mai 2019, a montré qu'il n'existait pas de différence significative pour le groupe « en intention de traiter », mais qu'en analyse des sous-groupes, la

survie globale étant significativement améliorée dans le groupe avec une expression positive de PD-L1 par les cellules immunes (25 mois *versus* 18 mois, hasard ratio : 0.71, IC 95% : 0.54-0.93)(Schmid P 2019). Ces résultats ont été suivis par une autorisation de mise sur le marché dans cette indication par la Commission Européenne et une autorisation temporaire d'utilisation en France. Cependant, de façon un peu paradoxale, le développement rapide de cette nouvelle stratégie thérapeutique n'a pas été accompagné d'avancements nécessaires concernant le test compagnon sur lequel repose le résultat positif de l'étude. En effet, « l'expression positive » était définie par le score IC (« immune cells »), qui représente le pourcentage de cellules immunitaires du stroma tumoral montrant un marquage positif pour PD-L1 (Cimino-Mathews, Thompson et al. 2016, Schmid, Adams et al. 2018). Or, en pathologie, la reproductibilité de ce score dans le cancer du sein n'a pas été établie. Les travaux de standardisation sont en cours et bien souvent sous l'impulsion des industriels vendeurs de l'atezolizumab.

La **Figure 3** récapitule les cellules immunitaires principales du stroma tumoral dans le cancer du sein et des voies de signalisation impliquées.

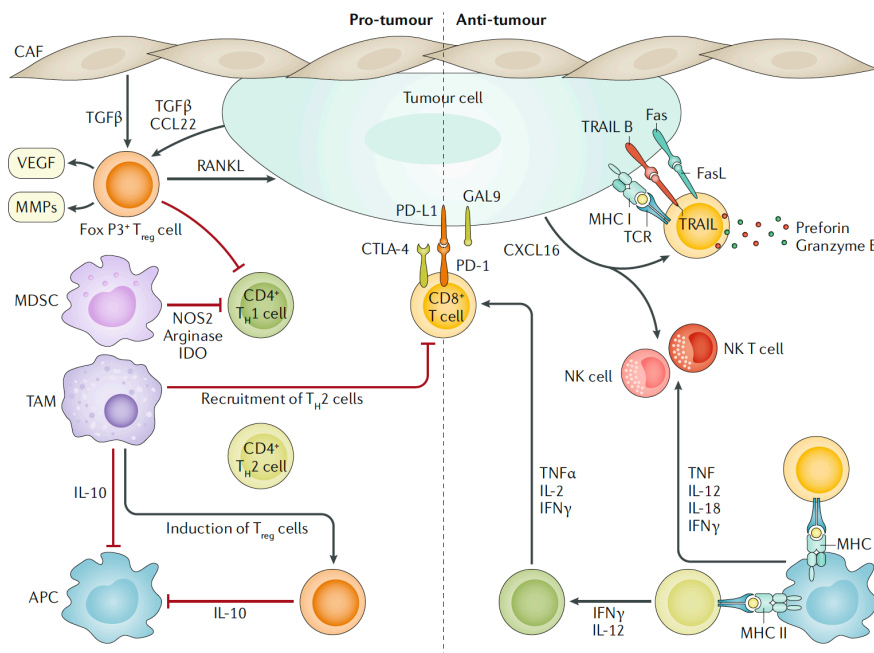


Fig. 3. Principales cellules immunes dans le stroma tumoral du cancer du sein et leurs voies de signalisation. Reproduit d'après (Harbeck, Penault-Llorca et al. 2019).

3. Lésions mammaires « à cellules géantes »

Il convient de rappeler que le terme « cellules géantes », très générique, peut en réalité faire référence à plusieurs entités très différentes. Les « cellules géantes » peuvent être soit non tumorales (inflammatoires ou réactionnelles), soit tumorales/néoplasiques. De plus, les cellules d'aspect « multinucléé » au microscope peuvent être un véritable « polykaryon » (caractérisé par

la présence de plusieurs noyaux indépendants), ou bien présenter des anomalies de structure nucléaire donnant un aspect faussement multinucléé (un exemple de ce phénomène, bien que dans une lésion non mammaire, est illustré **Fig. 4**).

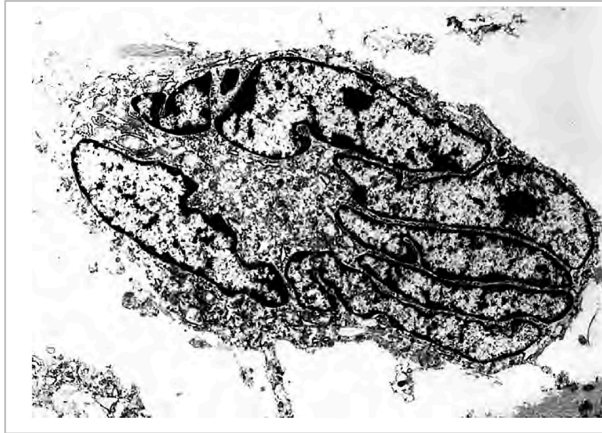

Figure 4. Exemple d'une cellule à noyau polylobé dans un fibroblastome à cellules géantes, vue en microscopie électronique.

En microscopie optique, l'une des caractéristiques de cette tumeur est la présence de grandes cellules d'aspect multinucléé. En revanche, l'étude ultrastructurale confirme qu'il s'agit en réalité d'un noyau unique de forme hypersegmenté.

Photographie prise par le Dr. Barry Schmookler, reproduite depuis l'ouvrage « Enzinger et Weiss's Soft Tissue Tumors », 6^{ème} édition, 2014, p.404.

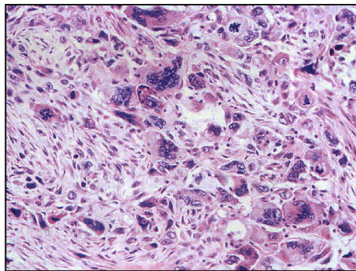
On peut ainsi envisager quatre catégories de « cellules géantes » en pathologie mammaire (**Fig. 5**) :

- cellules géantes de nature tumorale : les cellules géantes font partie de la population tumorale et sont donc malignes ;
- cellules géantes stromales : il s'agit d'une altération particulière des cellules stromales mammaires, qui peut accompagner d'autres lésions ;
- lésions inflammatoires à cellules géantes : inflammation à cellules géantes multinucléées, à type de réaction résorptive à corps étranger ou d'inflammation granulomateuse ;
- lésions tumorales avec des cellules géantes osteoclast-like : les cellules géantes ne font pas partie de la population tumorale, mais accompagnent celle-ci.

“Cellules géantes” en pathologie mammaire

Cellules géantes de nature tumorale

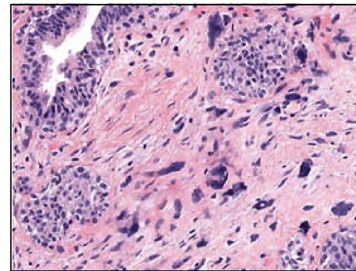
- Carcinome pléomorphe
- Carcinome métaplasique
- Carcinome avec faits choriocarcinomateux
- Tumeur phyllode maligne
- Sarcomes



Cellules tumorales pléomorphes

Cellules géantes stromales

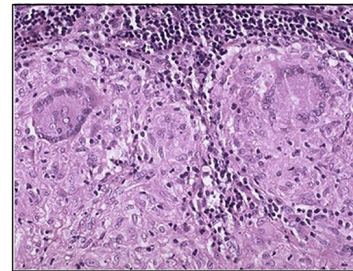
- Fibroadénome
- Tumeur phyllode
- Gynécomastie
- Sans autre lésion associée



Cellules stromales avec atypies cytonucléaires

Inflammation avec cellules géantes multinucléées

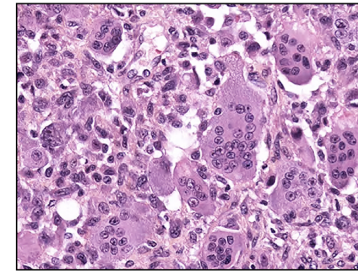
- Réaction à corps étranger
- Granulomatoses
- Maladies infectieuses
- Mastite granulomateuse



Cellules de Langhans

Tumeurs avec cellules géantes osteoclast-like

- **Carcinome mammaire à cellules géantes osteoclast-like**
- Tumeur à cellules géantes des tissus mous
- Sarcome indifférencié pléomorphe à cellules géantes osteoclast-like



*Cellules de type réaction à corps étranger **ou** cellules osteoclast-like (aspect comparable en coloration standard ; profils IHC différents?)*

Fig.5 Différents types de lésions mammaires « à cellules géantes » et la place des CCGO dans cette classification.

3.1 Lésions à « cellules géantes » de nature tumorale :

- *Carcinome pléomorphe* : il s'agit d'une variante rare de cancer du sein, classée parmi les carcinomes infiltrants de type non spécifique (CI-TNS) par l'OMS 2012 et définie comme un CI-TNS ou un carcinome mixte TNS et métaplasique dans lequel au moins 50% de cellules tumorales (en pratique, souvent >75%) montrent un aspect pléomorphe ou « bizarre » (WHO Classification of Tumours of the Breast, 2012, p.36). Les cellules tumorales sont de grande taille, montrant un noyau hyperchromatique, polylobé, et/ou des aspects de multinucléation et sont positives pour la pancytokératine. Il s'agit de tumeurs de relativement mauvais pronostic.
 - *Carcinome métaplasique* : les cellules tumorales dans un carcinome métaplasique peuvent avoir des aspects pléomorphes ou sarcomatoïdes (WHO Classification of Tumours of the Breast, 2012) ;
 - *Tumeur phyllode maligne* : les cellules tumorales d'une tumeur phyllode maligne peuvent des aspects pléomorphes ou sarcomatoïdes (WHO Classification of Tumours of the Breast, 2012) ;
 - *Carcinome mammaire avec faits choriocarcinomateux* : il s'agit d'une entité excessivement rare du cancer du sein, avec seulement une vingtaine de cas rapportés dans la littérature et reconnue par la classification OMS 2012 comme un sous-type particulier de CI-TNS (WHO classification of tumours of the breast, 2012, p.37). Elle est caractérisée par la présence de cellules de type syncytiotrophoblastique dans un carcinome mammaire, qui montrent une positivité pour la gonadotropine chorionique humaine (HCG) ; les patientes peuvent également présenter des niveaux augmentés de bêta-HCG sérique ;
 - *Sarcome (primitif du sein ou métastatique)* ;
 - *Métastase dans le sein d'un carcinome dédifférencié ou d'un sarcome.*

3.2 Lésions à « cellules géantes » stromales

En 1979, Rosen a observé des « cellules multinucléées géantes du stroma » dans 14 pièces de mastectomie totale (Rosen 1979). Ces territoires à cellules géantes étaient topographiquement à distance du cancer coexistant et ont été par conséquent considérées comme une lésion à part. Ces cellules géantes du stroma (également appelées « cellules stromales géantes pléomorphes ») montrent une positivité pour le CD34, la vimentine et parfois l'actine musculaire lisse, mais sont négatives pour les cytokératines ou le CD68, en faveur de leur nature fibroblastique ou myofibroblastique (Tse, Law et al. 2001, Huo and Gilcrease 2009). Leurs noyaux de ces cellules peuvent paraître alignés ou arrangés en fleurettes ("floret cells"), contrairement aux noyaux des cellules géantes osteoclast-like (Tse, Law et al. 2001). Leur taux de prolifération est bas, ce qui représente un argument supplémentaire pour leur nature bénigne (Tse, Law et al. 2001). Il est important de connaître cette forme particulière de réaction stromale,

même si elle ne semble pas avoir d'impact clinique, pour ne pas porter à tort le diagnostic de malignité devant une telle lésion ou de ne pas sur-grader une tumeur phyllode en présence de cellules stromales géantes associées (Tse, Law et al. 2001, Wawire, Singh et al. 2017). Ces cellules peuvent également représenter un piège diagnostique en cytologie (Ng 2002).

Les cellules géantes stromales ont surtout été rapportées en association avec des lésions fibro-épithéliales :

- *Fibroadénome* (Huo and Gilcrease 2009, Wawire, Singh et al. 2017).
- *Tumeur phyllode* (Tse, Law et al. 2001).
- *Gynécomastie* : la présence de cellules géantes multinucléées de nature stromale a été décrite dans des cas de gynécomastie en association avec l'hyperplasie pseudo-angiomateuse stromale (PASH)(Pizem, Velikonja et al. 2015).

3.3 Inflammation à cellules géantes multinucléées

Cliniquement et radiologiquement, ces entités peuvent imiter un carcinome, surtout en cas d'adénopathies axillaires associées. Néanmoins, devant toute lésion inflammatoire granulomateuse, il convient de s'assurer de l'absence d'un carcinome sous-jacent. Les lésions inflammatoires peuvent contenir des cellules géantes multinucléées de type Langhans (avec des noyaux repoussés en périphérie), de type « réaction à corps étranger » (qui ont le même aspect microscopique que les cellules osteoclast-like), ou les deux. Plusieurs étiologies sont possibles :

- *Réaction à corps étranger* (matériel chirurgical, silicone, polyuréthane recouvrant des implants mammaires, kyste épidermoïde rompu...)
- *Granulomatoses systémiques* : sarcoïdose (les lésions mammaires surviennent en général dans un contexte de sarcoïdose systémique connue, chez des patientes jeunes), granulomateuse avec polyangéite, ...
- *Maladies granulomateuses infectieuses (surtout la tuberculose)* : le sein est une localisation rare de tuberculose extra-pulmonaire, représentant 1-4% de cas de tuberculose extra-pulmonaire selon région géographique)(Almeida, Valentim et al. 2019). La présentation clinique et radiologique peut simuler un cancer : masse souvent unilatérale et présence possible de fistules cutanées et/ou d'adénopathies axillaires (Almeida, Valentim et al. 2019, Quaglio, Pizzol et al. 2019). Microscopiquement, il s'agit de granulomes épithélioïdes avec cellules géantes multinucléées et nécrose. Une atteinte pulmonaire associée n'est pas toujours observée (Harris, Khan et al. 2006). Le traitement consiste en une quadrithérapie longue (6 mois minimum) et une intervention chirurgicale en cas de besoin.
- *Mastite granulomateuse (lobulaire) idiopathique* : affection chronique rare, touchant les femmes d'âge pré-ménopausique (32-35 ans selon l'étude). Microscopiquement, on observe des granulomes épithélioïdes sans nécrose, à distribution périlobulaire, comportant des cellules

géantes de type Langhans et un infiltrat à lymphocytes et à plasmocytes, avec destruction progressive des lobules et formation d'abcès (Rosen's Breast Pathology, 2014 4ème édition, pp.47-49). Le traitement n'est pas entièrement standardisé, mais peut comporter une excision chirurgicale, corticostéroïdes, antibiothérapie et/ou drainage d'abcès ; en cas d'atteinte étendue, un traitement par méthotrexate voire une mastectomie totale peuvent être nécessaires. L'origine de cette maladie n'est pas élucidée, mais une infection à *Corynebacterium*, une réponse immunitaire inadaptée et/ou un déséquilibre hormonal sont des pistes étiologiques envisagées (Freeman, Xia et al. 2017, Barreto, Sedgwick et al. 2018). Néanmoins, les cas liés au *Corynebacterium* et se présentent surtout sous forme « kystique neutrophilique » constituent potentiellement une entité à part entière : la *mastite granulomateuse neutrophilique* (Johnstone, Robson et al. 2017).

3.4 Lésions tumorales avec des cellules géantes osteoclast-like

Il s'agit de lésions néoplasiques s'accompagnant de cellules géantes multinucléées, qui sont elles-mêmes de nature non néoplasique.

- *Carcinomes mammaires à cellules géantes ostéoclastiques* : qui font l'objet de cet exposé et seront discutés plus en détail dans les sections suivantes.

- *Tumeur à cellules géantes ostéoclastiques des tissus mous* : il s'agit d'une tumeur identique à sa contrepartie osseuse, mais qui n'a que très exceptionnellement été observée dans le sein (Lucas et al., 1981 ; Fukunaga, 2002 ; May et al., 2007 ; Terada et al. 2019).

- *Sarcome pléomorphe indifférencié, variante à cellules géantes ostéoclastiques* : il s'agit d'une variante particulière du sarcome pléomorphe indifférencié (undifferentiated pleomorphic sarcoma, UPS)(Enzinger and Weiss's soft tissue tumors, 6ème édition, 2014, pp. 439-440). Toutefois, le sarcome pléomorphe indifférencié primitif du sein reste exceptionnel et constitue un diagnostic d'exclusion, le premier diagnostic à évoquer devant une lésion à cellules fusiformes et pléomorphes dans le sein étant le carcinome métaplasique.

- *Autre sarcome (primitif du sein ou métastatique)* : les cellules géantes osteoclast-like peuvent potentiellement accompagner un autre type de sarcome (primitif du sein ou métastatique) ; il s'agit d'un scénario exceptionnel (même raisonnement que ci-dessus)(Tajima, Koda et al. 2015).

Partie II. Carcinomes mammaires à cellules géantes osteoclast-like du stroma : état des connaissances et revue de la littérature

Les premiers cas de CCGO ont été décrits au début du XX^{ème} siècle. Le tout premier cas rapporté est attribué au Français Lecène (année 1906), qui a décrit deux « tumeurs mixtes du sein » (le type histologique exact n'était pas précisé) avec cellules géantes « épulis-like » ou « cellules myélopaxiques » (Lecene 1906). Un rapport suivant, publié par Leroux en 1931, décrivait un adénocarcinome du sein sans caractère sarcomatoïde avec présence de CGOL (Leroux 1931). La première série, qui comportait 8 cas, date de 1979 (Agnantis and Rosen 1979). Depuis ces premières publications, environ 200 cas supplémentaires ont été rapportés dans la littérature, le plus souvent sous forme de présentation d'un cas ou de petites séries. Les auteurs s'accordent pour dire qu'il s'agit d'un sous-type rare, dont il est difficile de déterminer la prévalence exacte ; celle-ci est estimée à <1%, voire à <0.1% selon les études (WHO Classification of Tumours of the Breast, 2012, Zhou, Yu et al. 2014).

Les CCGO sont actuellement classés comme un sous-type particulier de carcinome infiltrant de type non spécifique (CI-TNS) par la classification OMS 2012. Le diagnostic est porté devant la présence de cellules géantes osteoclast-like (CGOL) au sein de la tumeur, intimement liées à la population carcinomateuse (**Fig.6**) et dont la présence n'est pas liée à réaction inflammatoire particulière (ex. réaction résorptive d'un matériel étranger). L'OMS ne précise pas le nombre de CGOL nécessaires pour porter le diagnostic. Les CGOL sont de taille variable et comportent un nombre variable de noyaux ovalaires, réguliers, en position centrale, munis d'un petit nucléole unique.

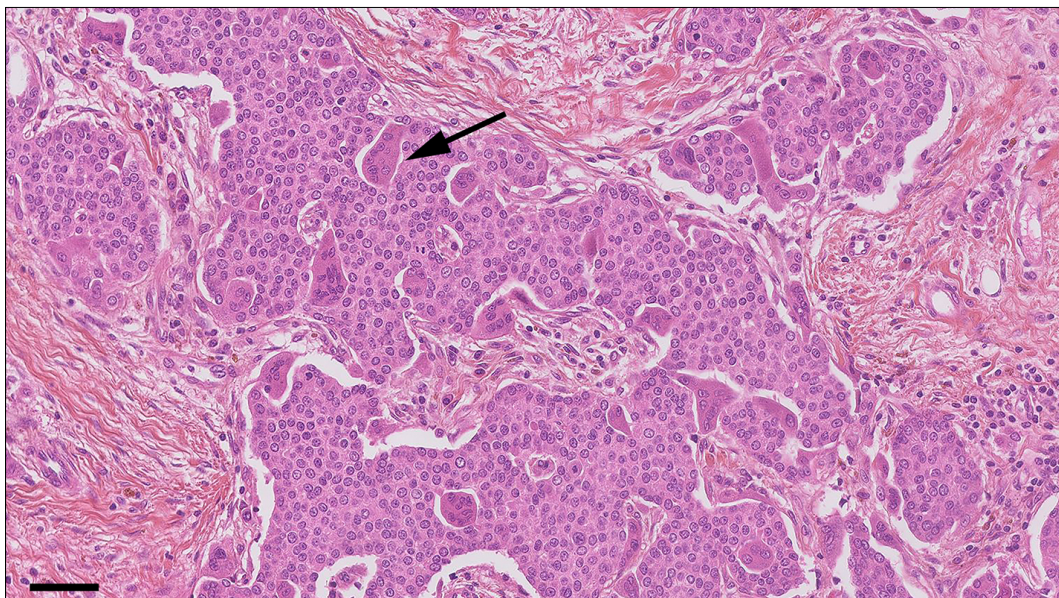


Fig.6 Exemple d'un CCGO (cas CCGO-TNS 4 de notre cohorte). La flèche indique l'une de plusieurs cellules géantes osteoclast-like. Echelle, 100 µm .

La revue de littérature ci-dessous récapitule les caractéristiques des CCGO en se basant sur 37 papiers publiés entre 1979 et 2018 et regroupant au total 147 cas. Les informations essentielles sont résumées dans le **Tableau 1** et les études incluses sont listées en **Tableau 2**. Les publications pour lesquelles il n'a pas été possible d'accéder au texte complet (abstract seulement) ont été exclues.

SOUS-TYPE	CGO-TNS (n=93)	CCGO-autres (n=17)	CCGO-MP (n=37)	TOUS (n=147)
Age moyen (min-max)	45.1 (27-84)	48.1 (38-72)	58.8 (28-84)	48.9 (27-84)
Age médian	46 (n=53)	46 (n=15)	ND	ND
Taille moyenne [mm]	21 (4-80)	38 (5-109)	51 (13-150)	35 (4-150)
Stade pT :				
pT1a	2/52 (4%)	-	-	2/76 (3%)
pT1b	3/52 (6%)	2/15 (13%)	-	5/76 (7%)
pT1c	20/52 (38%)	6/15 (40%)	1/9 (11%)	27/76 (36%)
pT2	25/52 (48%)	5/15 (33%)	6/9 (67%)	36/76 (47%)
pT3	2/52 (4%)	2/15 (13%)	2/9 (22%)	6/76 (8%)
Total cas N+	22/86 (26%)	5/14 (36%)	3/25 (12%)	30/125 (24%)
Grade EE				
Grade I	34/74 (46%)	3/5 (60%)	-	37/80 (46%)
Grade II	36/74 (49%)	-	-	36/80 (45%)
Grade III	4/74 (5%)	2/5 (40%)	1/1 (100%)	7/80 (9%)
Immunophénotype				
RO+	66/70 (94%)	5/6 (83%)	1/3 (33%)	72/79 (91%)
RP+	63/64 (98%)	3/5 (60%)	0/2 (0%)	66/71 (93%)
HER2+	1/57 (2%)	0/5 (0%)	0/2 (0%)	1/64 (2%)
Triple-négatif	4/70 (6%)	1/5 (20%)	2/2 (100%)	7/77 (10%)
Ki67 moyen (min-max)*	8.4% (1-80%) n=46	14% (10-18%) n=2	ND	8.6% (1-80%) n=48
Groupe moléculaire*				
Luminal A	39/47 (83%)	1/2 (50%)	-	40/49 (82%)
Luminal B	7/47 (15%)	1/2 (50%)	-	8/49 (16%)
HER2-enrichi	-	-	-	-
TNBC	1/47 (2%)	-	-	1/49 (2%)
Suivi moyen (mois)	47 (3-83) n=51	36 (12-108) n=10	50 (6-48) n=36	47 (3-108) n=97
Récidive au cours du suivi				
Non	43 (84%)	8/10 (80%)	23/36 (64%)	54/97 (76%)
Récidive locale	3 (6%)	-	2/36 (6%)	5/97 (5%)
Métastases à distance	5 (10%)	2/10 (20%)	11/36 (31%)	18/97 (18%)
Statut en fin de suivi				
Perdus de vue	-	-	1/36 (3%)	1/97 (1%)
Rémission complète	46 (90%)	7/10 (70%)	23/36 (64%)	76/97 (78%)
En vie, avec la maladie	5 (10%)	1/10 (10%)	-	6/97 (6%)
Décédées	0 (0%)	2/10 (20%)	12/36 (33%)	14/97 (14%)

Tableau 1 : Données principales de la revue de littérature.

* par extrapolation des données d'immunohistochimie et seulement dans les cas pour lesquels un résultat Ki67 était disponible ; le cas de CI-TNS pléomorphe a été exclu de cette analyse ; ND : données non disponibles ;

1. Sous-types histologiques

Les CCGO sont considérés comme un sous-type particulier de carcinome infiltrant de type non spécifique (CI-TNS) par la classification OMS actuelle. En effet, la majorité des CCGO rapportés dans la littérature sont de type CI-TNS : 63.3% (n=93) des 147 cas (**Fig. 7**).

Cependant, un stroma à CGOL a également été décrit en association avec d'autres sous-types histologiques. Le deuxième sous-type est le carcinome métaplasique (CCGO-MP), qui représentait 25.2% de cas (n=37). De façon intéressante, certains auteurs dans les années '90 proposaient même de distinguer le « carcinome métaplasique à cellules ostéoclastiques géantes » comme un sous-type particulier parmi les 5 types morphologiques de la classification des carcinomes métaplasiques qui était proposée à l'époque (Wargotz and Norris 1990).

Finalement, d'autres sous-types ont été rapportés en association avec des CGOL, bien que moins souvent : le carcinome lobulaire infiltrant (CLI), 3.4% (n=5, dont un cas de CLI pléomorphe) ; le carcinome infiltrant mixte TNS et lobulaire, 2% (n=3) ; le carcinome cribriforme, 2% (n=3) ; le carcinome à différenciation neuroendocrine (n=2) ; le carcinome tubuleux (n=1) ; le carcinome mixte TNS et mucineux (n=1) ; le carcinome papillaire infiltrant (n=1) et même un carcinome adénoïde kystique (n=1).

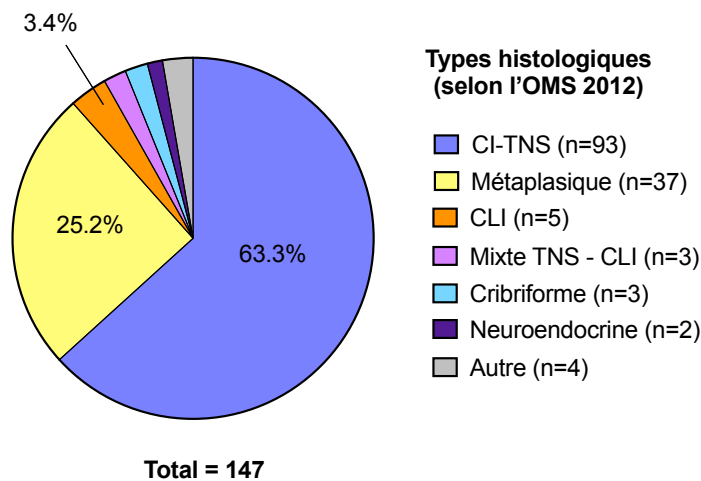


Fig.7 Sous-types histologiques des CCGO, d'après une revue de 37 publications.

Cette estimation de la prévalence de différents types histologiques parmi les CCGO à partir des données de la littérature présente quelques limitations. Tout d'abord, il existe un biais de sélection au travers les critères d'inclusion adoptés par chaque publication : par exemple, la plus grande série de CCGO publiée jusqu'ici, regroupant 42 cas, avait spécifiquement inclus des CI-TNS avec des CGOL, induisant potentiellement un biais en faveur des CI-TNS.

Deuxièmement, certains diagnostics dans les publications les plus anciennes ont dû être ajustés ou extrapolés pour s'accorder avec la classification de l'OMS en vigueur ; par exemple, trois cas appelés « carcinome canalaire infiltrant avec métaplasie malpighienne ou à cellules fusiformes » dans un papier de 1979 ont été reclassés en carcinome métaplasique dans la présente revue (Agnantis and Rosen 1979). Finalement, certains diagnostics appartiennent à une « zone grise », pouvant potentiellement représenter soit des CI-TNS, soit un sous-type spécial. Par exemple, une architecture cribriforme prédominante a été rapportée dans plusieurs cas de CI-TNS à CGOL, mais son pourcentage n'est pas toujours précisé ; il est donc possible que certains de ces cas auraient pu être classés comme des véritables « carcinomes cribriformes » en appliquant les critères diagnostiques actuels (>90% d'architecture cribriforme)(WHO Classification of Tumours of the Breast, 2012).

2. Caractéristiques cliniques

- **Age au diagnostic**

Pour les CCGO-TNS, l'âge moyen au diagnostic était de 45.1 ans (27-84) et l'âge médian de 46 ans. Pour les CCGO de types spéciaux, l'âge moyen au diagnostic était de 48.1 ans (38-72) et l'âge médian de 46 ans. Pour les CCGO-MP, l'âge moyen au diagnostic était de 58.8 ans (28-84) et l'âge médian n'a pas pu être calculé.

- **Présentation clinique et radiologique**

Parmi les 126 cas pour lesquels cette information était disponible (tout type histologique confondu), 53.2% de cancers sont survenus dans le sein droit et 45.2% dans le sein gauche. Une présentation bilatérale était exceptionnelle ; elle a été rapportée chez deux patientes (1.6%) (Iacocca and Maia 2001, Zhou, Yu et al. 2014).

La localisation la plus fréquente était le quadrant supéro-externe (QSE) : 51% (38/74) de cas toute histologie confondue et 65% (17/26) de cas de CI-TNS. Ceci est en accord avec les données de topographie du cancer du sein de manière « générale » (Kroman, Wohlfahrt et al. 2003, Siotos, McColl et al. 2018).

Cliniquement, les CCGO se présentent souvent comme une masse bien limitée, ce qui risque potentiellement de faire suspecter une autre entité (fibroadénome, kyste, carcinome médullaire...)(Ng 2001). De même, leur aspect radiologique peut parfois être trompeur lorsqu'il s'agit de lésions bien limitées et de faible densité, pouvant mimer une lésion bénigne (Holland and van Haelst 1984, Sano, Kikuchi et al. 2004).

Un seul cas de CCGO chez un patient de sexe masculin a été rapporté (Zhou, Yu et al. 2014).

- **Immunophénotype**

Pour les cas CCGO-TNS pour lesquels cette information était disponible, la quasi-totalité de cas montraient un profil RO+ et RP+ (96% et 98% de cas, respectivement). La surexpression de HER2 n'a été décrite que dans un seul cas (ce cas exprimait également les RO/RP). De même, le phénotype triple-négatif était exceptionnel.

L'index Ki67 moyen parmi 46 cas de CCGO-TNS pour lesquels on disposait de cette information était de 11% (1%-80%).

Le phénotype luminal A (par extrapolation des données d'immunohistochimie) était prédominant parmi les CCGO-TNS : 83% (39/47) de cas, *versus* 15% (7/47) pour le phénotype luminal B. Néanmoins, ce résultat repose en quasi-totalité sur deux cohortes de 36 et 8 patientes, respectivement (Zhou, Yu et al. 2014, Ohashi, Yanagihara et al. 2018).

Les données d'immunohistochimie pour les CCGO-MP (publications souvent anciennes) et pour les CCGO de sous-types spéciaux sont très éparses (**Tableau 3**).

- **Grade d'Elston et d'Ellis**

Pour les CCGO-TNS pour lesquels cette informations était disponible (n=74), 46% étaient de grade 1, 49% de grade 2 et 5% de grade 3. L'évaluation du grade pour les CCGO tout type confondu n'est pas représentative, car le grade a souvent été omis dans les publications décrivant des carcinomes métaplasiques à CGOL (publications anciennes).

- **Stade pTNM**

Les CCGO-TNS étaient le plus souvent de stade pT2 (48%) ou pT1c (38%). Pour les 86 cas de CCGO-TNS pour lesquels cette information était disponible, 26% avaient des métastases ganglionnaires axillaires.

Les CCGO de sous-types spéciaux étaient de stade pT1c dans 40% de cas et pT2 dans 33% de cas. Ils présentaient des métastases ganglionnaires axillaires dans 36% de cas.

Les CCGO-MP étaient le plus souvent de stade pT2 (69%). Des métastases ganglionnaires axillaires étaient retrouvées dans 3/25 cas (12%).

- **Traitement et évolution clinique**

Le pronostic de CCGO-TNS paraît plutôt favorable d'après les publications analysées qui disposaient de cette information (n=51) : il n'y avait aucun décès par maladie pour un suivi moyen de 47 mois (3-83 mois) ; 5 patientes (10%) étaient en vie avec une maladie métastatique.

Pour les CCGO-MP, le pronostic paraît moins favorable, avec 33% de décès spécifiques au cancer (suivi moyen de 50 mois (6-48 mois), n=36). Néanmoins, les données de survie pour les CCGO-MP reposent en quasi-totalité sur une seule publication (Wargotz and Norris 1990) et

les publications de CCGO-MP sont assez anciennes, avec un biais potentiel lié à des différences de prise en charge thérapeutique.

Les rapports les plus anciens suggéraient que les CCGO auraient un pronostic plus péjoratif (Agnantis and Rosen 1979, Holland and van Haelst 1984). Dans la première série rapportée de 8 cas (Agnantis and Rosen 1979), trois patientes étaient décédées des suites de leur cancer. Cependant, dans des publications ultérieures, le pronostic était favorable, comparable à celui des carcinomes sans CGOL, voire un peu meilleur (Wargotz and Norris 1990, Zhou, Yu et al. 2014). Il est possible que le pronostic des carcinomes à CGOL soit lié au sous-type histologique sous-jacent. Une représentation relativement importante de carcinomes métaplasiques à CGOL dans les publications plus anciennes pourrait potentiellement expliquer, au moins en partie, le pronostic péjoratif initialement rapporté.

Il n'existe pas de traitement spécifique pour les carcinomes à CGOL, qui sont pris en charge de façon identique aux tumeurs de même type sans CGOL. De façon anecdotique, chez une patiente présentant des métastases osseuses d'un carcinome mammaire particulièrement riches en CGOL (alors que la tumeur primitive en était dépourvue), un traitement par denosumab (anticorps monoclonal dirigé contre RANK-L), instauré de façon fortuite (le diagnostic initialement porté était celui d'une tumeur à cellules géantes) a induit une amélioration importante des lésions osseuses au PET-scan (Turgeman, Flechter et al. 2018). Néanmoins, il semble difficile de statuer sur le mécanisme exact de cette amélioration (inhibition des CGOL spécifiquement associées au cancer, inhibition de la lyse osseuse par les ostéoclastes associés à l'os, ou bien les deux ?)

La limitation la plus importante rencontrée lors de cette analyse était la grande hétérogénéité des données. En effet, pour les publications des séries, les données détaillées « par patiente » ne sont pas toujours disponibles. De même, une partie d'études ne rapporte pas les données de survie. Finalement, les données d'immunohistochimie, surtout pour Ki67, ne sont disponibles que pour les publications les plus récentes.

3. Caractérisation histomorphologique des CCGO

- **Diagnostic des carcinomes à CGOL en cytologie**

Plusieurs descriptions de cas isolés ou de petites séries suggèrent que la cytologie représente un moyen fiable pour faire le diagnostic spécifique de CCGO, grâce à l'identification relativement aisée des CGOL sur les préparations cytologiques.

Dans une série de 8 cas publiée par Jacquet et coll., seulement cinq cas diagnostiqués comme CCGO en cytologie montraient des CGOL facilement identifiables à l'étude histologique

(Jacquet, Balleyguier et al. 2010). En revanche, dans 3 cas, les CGOL étaient peu nombreuses et ont seulement pu être mises en évidence par l'immunohistochimie anti-CD68. En se basant sur ces observations, les auteurs suggèrent que la vraie incidence de CCGO pourrait être plus élevée que ce qui n'est actuellement rapporté (l'OMS ne précise pas le nombre seuil de CGOL nécessaire pour porter le diagnostic).

La présence de CGOL dans une aspiration d'une lésion mammaire doit entraîner une recherche attentive de cellules carcinomateuses, afin de ne pas porter à tort le diagnostic d'une lésion inflammatoire bénigne (Cai, Simsir et al. 2004). Les cellules tumorales montrent des atypies cytonucléaires discrètes ou modérées en cytologie et peuvent se présenter sous forme de cellules isolées ou de petits groupements cellulaires peu cohésifs (Takahashi, Moriki et al. 1998, Vicandi, Jimenez-Heffernan et al. 2004, Cai, Koizumi et al. 2005, Ohashi, Hayama et al. 2018). D'autres caractéristiques souvent rapportées sont : un fond riche en érythrocytes, des dépôts occasionnels d'hémosidérine et la présence de sidérophages (Gjerdrum, Lauridsen et al. 2001, Ng 2001, Vicandi, Jimenez-Heffernan et al. 2004).

- **Aspect macroscopique**

Macroscopiquement, ces tumeurs se présentent le plus souvent comme une masse relativement bien limitée, de consistance molle, de couleur brun foncé, « rouille » ou d'aspect hémorragique à la coupe (Pettinato, Manivel et al. 1989, Zhou, Yu et al. 2014) (Ginter, Petrova et al. 2015). Lorsque cet aspect caractéristique est présent, il peut faire suspecter le diagnostic dès l'examen macroscopique, bien qu'il existe un certain nombre de diagnostics différentiels à envisager (ex. tumeurs vasculaires dont l'angiosarcome, le carcinome papillaire solide, le mélanome métastatique...)(Holland and van Haelst 1984, Ginter, Petrova et al. 2015). Néanmoins, malgré un caractère bien limité macroscopiquement, ces tumeurs montrent bien un aspect infiltrant en leur périphérie à l'examen microscopique (Zhou, Yu et al. 2014).

- **Aspect microscopique - architecture**

Parmi les CCGO-TNS, certaines variantes architecturales semblent être particulièrement représentées : une architecture cribriforme, solide et/ou trabéculaire (Rosen's Breast Pathology, 2014 4ème édition, p.703). Dans une série de 8 cas, Holland et coll. ont remarqué l'aspect « adenocystic-like » de certaines tumeurs : une architecture cribriforme avec présence de lumières rondes, remplies d'un matériel mucineux PAS+ et bleu alcian+, mais sans la double population tumorale caractérisant un carcinome adénoïde kystique (Holland and van Haelst 1984). Une architecture « colonic-like » (rappelant un adénocarcinome lieberkühnien au faible grossissement) a également été rapportée (Rosen's Breast Pathology, 2014 4ème édition, p.708).

- **Données de biologie moléculaire**

Il existe à ce jour peu de données de biologie moléculaire concernant les CCGO.

Dans une étude ayant analysé le profil génomique de quatre cas en utilisant la technique CGH array (3 cas de type CCGO-NST et un cas d'histologie non spécifiée), les altérations du nombre de copies des chromosomes dans ces CCGO étaient comparables à celles décrites dans les carcinomes infiltrants NST de type luminal (gains de 1q et des pertes de 16q, gains de 8q, et amplifications de 11q13 associées à des délétions de 11q)(Horlings, Weigelt et al. 2013).

Dans un cas de carcinome lobulaire pléomorphe à CGOL étudié par séquençage ciblé de nouvelle génération (panel de gènes), une mutation perte-de-fonction de *CDH1* a été retrouvée, comme attendu, mais aucune altération supplémentaire n'a pu être mise en évidence.

Une mutation germinale de *BRCA1* (sans précision sur le type de mutation) a été rapportée chez une patiente atteinte d'un CI-TNS à CGOL, d'immunophénotype triple-négatif (Jacquet, Balleyguier et al. 2010).

Une seule étude a rapporté des données transcriptomiques pour les carcinomes à CGOL. Dans cette étude, les profils d'expression des gènes de 11 sous-types rares du cancer du sein ont été analysés par la technique d'hybridation sur puce (microarray). Les CCGO-TNS (5 cas analysés) montraient tous un profil d'expression des gènes de type luminal. Une analyse de cluster hiérarchique non supervisée les a situés plus près, sur le plan de leurs profils d'expression, des carcinomes mucineux, des carcinomes micropapillaires et des carcinomes à différenciation neuroendocrine, que d'autres sous-types rares du cancer du sein (Weigelt, Horlings et al. 2008).

Auteurs	Année	Pays	N	Type (OMS 2012)
Agnantis et Rosen	1979	USA	2	CI-TNS
Holland	1984	Pays-Bas	6	CI-TNS
Nielsen	1985	Denmark	2	CI-TNS
Ichijima	1986	Japon	1	CI-TNS
Dey	1993	Inde	1	CI-TNS
Saimura	1999	Japon	1	CI-TNS
Ng	2001	Chine	1	CI-TNS
Vicandi	2004	Espagne	8	CI-TNS
Sano	2004	Japon	1	CI-TNS
Cai	2005	USA	4	CI-TNS
Jacquet	2010	France	8	CI-TNS
Shishido-Hara	2010	Japon	1	CI-TNS
Perez-Alonso	2011	Espagne	1	CI-TNS
Richter	2011	Allemagne	1	CI-TNS
Yang	2013	USA	1	CI-TNS
Zhou	2014	Chine	42	CI-TNS [a]
Niu	2014	Chine	1	CI-TNS
Albawardi	2014	EAU	1	CI-TNS
Ginter	2015	USA	1	CI-TNS
Ohashi	2018	Japon	8	CI-TNS
Kurokawa	2009	Japon	1	CI-TNS pléomorphe
Total CI - TNS : 93 (63.3%)			93	
Athanasou	1989	UK	1	Cribriforme
Gjerdrum	2001	Denmark	1	Cribriforme
Cai	2004	USA	1	Cribriforme
Ichijima	1986	Japon	1	Tubuleux
Ichijima	1986	Japon	1	Papillaire [b]
Nielsen	1985	Denmark	1	Mixte TNS/mucineux
Agnantis et Rosen	1979	USA	2	Mixte TNS + CLI
Vicandi	2004	Espagne	1	Mixte TNS + CLI
Agnantis et Rosen	1979	USA	1	CLI
Pettinato	1989	Italie	1	CLI
Takahashi	1998	Japon	1	CLI
Iacocca	2001	USA	1	CLI [c]
Peña-Jaimes	2018	Espagne	1	CLI pléomorphe
Fadare	2009	USA	1	Neuroendocrine
Cozzolino	2014	Italie	1	Neuroendocrine
Milentijević	2011	Serbie	1	CAK
Total types spéciaux : 17 (11.5%)			17	
Agnantis et Rosen	1979	USA	3	Métaplasique [d]
Fisher et al.	1983	USA	1	Métaplasique
Kobayashi et al.	1984	Japon	1	Métaplasique
Wargotz et al.	1990	USA	29	Métaplasique
Herrington et al.	1993	UK	1	Métaplasique
Lee et al.	2004	Corée Sud	1	Métaplasique
Shishido-Hara	2010	Japon	1	Métaplasique
Total ca. métaplasiques : 37 (25.2%)			37	
TOTAL (37 études)			147	

Tableau 2. Etudes incluses dans l'analyse de la littérature.

[a] inclus un cas bilatéral et un cas chez l'homme ; [b] type histologique insuffisamment précise ; [c] maladie bilatérale et multifocale ; [d] diagnostic extrapolé à partir de la description microscopique.

4. Caractérisation du stroma tumoral des CCGO

- **Données générales sur l'infiltrat à CGOL**

La densité en CGOL peut être très variable, y compris entre des cas d'une même série (Jacquet, Balleyguier et al. 2010, Zhou, Yu et al. 2014, Ohashi, Yanagihara et al. 2018). Il ne semble pas y avoir de corrélation entre le nombre de CGOL et le stade tumoral ou l'index Ki-67 (Zhou, Yu et al. 2014, Ohashi, Yanagihara et al. 2018), mais des études de corrélation sont difficiles à réaliser compte-tenu du faible effectif des cohortes.

L'infiltrat à CGOL peut être diffus ou limité à certaines territoires de la tumeur (Ichijima, Kobashi et al. 1986). Plusieurs agencements des CGOL par rapport à la population carcinomateuse ont été décrits (Holland and van Haelst 1984, Sano, Kikuchi et al. 2004, Cai, Koizumi et al. 2005) :

- dans le stroma tumoral, venant « se mouler » aux cellules carcinomateuses, voire former un « manchon » autour des massifs tumoraux ;
- au sein-même des massifs tumoraux ;
- dans les lumières des glandes tumorales (si celles-ci étaient présentes).

Un contact étroit entre les cellules carcinomateuses et les CGOL a également été démontré en microscopie électronique, mais il n'a pas été mis en évidence de jonctions intercellulaires (Athanasou, Wells et al. 1989, Gjerdrum, Lauridsen et al. 2001).

- **La nature des CGOL**

Dès les premières observations des CCGO, les auteurs mettaient l'accent sur l'aspect cytologique bénin des cellules géantes, qui ne montrent pas de pléomorphisme nucléaire ni de mitoses (Leroux 1931, Agnantis and Rosen 1979, Cai, Koizumi et al. 2005). En accord avec ces observations, il n'existe aucun argument pour suggérer une parenté des CGOL avec la population carcinomateuse. Des études en microscopie électronique n'ont trouvé aucun signe en faveur d'une nature épithéliale (tel que la présence de filaments intracellulaires, de jonctions intercellulaires ou de desmosomes)(Fisher, Palekar et al. 1983, Nielsen and Kiaer 1985, Takahashi, Moriki et al. 1998, Iacocca and Maia 2001). En immunohistochimie, les CGOL n'expriment pas les marqueurs épithéliaux, ne sont qu'exceptionnellement positives pour le Ki-67 et ne montrent pas d'immunomarquage aberrant pour la p53, contrairement aux cellules carcinomateuses dans des tumeurs avec *TP53* muté (Lee, Kim et al. 2004, Kurokawa, Mouri et al. 2009). De plus, dans une expérience de xénogreffe d'un carcinome métaplasique à CGOL chez la souris *nude*, la composante de CGOL n'était plus présente dans les tumeurs qui se sont développées (Herrington, Tarin et al. 1994).

Les CGOL sont munies de plusieurs noyaux ovalaires monomorphes et nucléolés, en position centrale (à l'inverse de la cellule géante de type Langhans)(Cai, Simsir et al. 2004). Le nombre de noyaux est très variable, pouvant aller jusqu'à 50 noyaux par cellule (Cai, Koizumi et al. 2005, Zhou, Yu et al. 2014). Les CGOL peuvent être de forme ronde ou ovale, mais également étirées ou munies de prolongements cytoplasmiques (Cai, Koizumi et al. 2005).

L'hypothèse la plus acceptée actuellement est que les CGOL représentent un « polykaryon » provenant d'une fusion de macrophages tissulaires mononucléés (Fisher, Palekar et al. 1983, Tavassoli and Norris 1986). En effet, la présence de macrophages mononucléés ou binucléés est fréquemment notée dans le stroma des carcinomes à CGOL et/ou en leur périphérie (Holland and van Haelst 1984, Wargotz and Norris 1990, Shishido-Hara, Kurata et al. 2010). Les CGOL présentent certaines caractéristiques communes avec les macrophages mononucléés en immunohistochimie (ex. expression de CD45, CD68) et en microscopie électronique (Holland and van Haelst 1984). Un phénomène de fusion a même été observé en culture cellulaire réalisée à partir d'un carcinome mammaire métaplasique à CGOL : les cellules mononucléées et multinucléées d'aspect bénin ont donné lieu à des formes géantes multinucléées après 14 jours de culture (Fisher, Palekar et al. 1983). De plus, le fait que les noyaux des CGOL ne soient pas positifs pour le Ki-67, suggère que ces cellules géantes ne proviennent pas de divisions intracellulaires itératives des noyaux (Takahashi, Moriki et al. 1998).

Ohashi et coll. ont montré, sur 8 cas de carcinomes mammaires à CGOL, que les CGOL associés aux carcinomes mammaires exprimaient des niveaux modérés ou forts de CD163 en IHC, alors que les CGOL de la réaction inflammatoire au corps étrangers l'exprimaient à un niveau plus faible (Ohashi, Yanagihara et al. 2018). Cela a conduit les auteurs à postuler que les CGOL présenteraient un phénotype de macrophage M2 et auraient un potentiel rôle pro-tumoral.

A côté des caractéristiques communes avec les macrophages mononucléés, les CGOL partagent des caractéristiques avec les ostéoclastes des os. En plus de leur morphologie de cellule géante multinucléée qui leur doit leur nom, les CGOL expriment certaines enzymes, telle la phosphatase alcaline tartate-résistante (TRAP), la cathepsine K et la métalloprotéinase MMP9 (Chilosi, Bonetti et al. 1987, Athanasou, Wells et al. 1989, Shishido-Hara, Kurata et al. 2010, Ohashi, Yanagihara et al. 2018), qui sont également exprimés par les ostéoclastes.

Dans une culture cellulaire prolongée des CGOL en présence d'un tissu osseux, Athanasou et al. ont montré que ces CGOL étaient capables d'induire une résorption osseuse et que cette activité résorptive était augmentée à court terme par l'ajout de PTH au milieu de culture. A l'inverse, cette résorption osseuse n'était ni significativement inhibée par la calcitonine, ni stimulée par 1,25(OH₂)vitD₃ ou par PGE₂, contrairement à ce que l'on pourrait attendre d'ostéoclastes (Athanasou, Wells et al. 1989).

En se basant sur deux cas, Shishido-Hara et coll. ont montré que les CGOL associés aux carcinomes mammaires étaient négatives pour HLA-DR (antigène MHC de classe II), tout comme les ostéoclastes de l'os, mais à l'inverse de macrophages mononucléés et de cellules géantes de la réaction inflammatoire à corps étrangers, qui eux sont positives (Shishido-Hara, Kurata et al. 2010). En raison de cette perte d'expression de HLA-DR par les CGOL, pouvant signer une perte de la capacité de présentation antigénique par ces cellules, les auteurs ont avancé l'hypothèse d'un potentiel caractère pro-tumoral des CGOL associés aux carcinomes mammaires.

Les points de différence entre ces CGOL et les ostéoclastes ont également été explorés. Selon certaines publications, les CGOL montreraient une expression de CD14, CD11b ou CD11c, des antigènes exprimés par les macrophages, mais non pas par des ostéoclastes du tissu osseux (Athanasou, Wells et al. 1989, Herrington, Tarin et al. 1994). Quelques différences ultrastructurales en microscopie électronique ont également été notées (Athanasou, Wells et al. 1989), dont une relative pauvreté en lysosomes, ce qui pourrait indiquer que ces cellules ne sont pas activement impliquées dans la phagocytose (Tavassoli and Norris 1986, Takahashi, Moriki et al. 1998, Ng 2001).

- **Infiltrat à CGOL dans le carcinome *in situ* et dans les métastases**

Les données de la littérature à ce sujet sont inconstantes.

Certains auteurs ont rapporté la présence de CGOL dans des lésions de carcinome *in situ* (Cai, Simsir et al. 2004, Krishnan and Longacre 2006). A l'inverse, parmi 13 cas de CCGO d'une autre série, aucun cas ne montrait des CGOL dans les lésions *in situ* associées (Zhou, Yu et al. 2014).

Quelques publications ont signalé la présence de CGOL dans les métastases ganglionnaires axillaires des CCGO (Holland and van Haelst 1984, Chilosi, Bonetti et al. 1987, Sano, Kikuchi et al. 2004, Vicandi, Jimenez-Heffernan et al. 2004, Jacquet, Balleyguier et al. 2010), alors que d'autres auteurs ont affirmé ne pas avoir observé de CGOL dans ces métastases (Agnantis and Rosen 1979, Gjerdrum, Lauridsen et al. 2001, Zhou, Yu et al. 2014).

En ce qui concerne les métastases à distance, dans deux cas de carcinome métaplasique à CGOL pour lesquels les métastases pulmonaires ont pu être analysées histologiquement, Wargotz et coll. ont rapporté la présence des CGOL (Wargotz and Norris 1990). Dans une autre étude, parmi 3 cas de métastase à distance d'un CCGO étudiés par cytologie, les CGOL étaient présentes dans deux cas (Vicandi, Jimenez-Heffernan et al. 2004).

De façon intéressante, il semblerait qu'un phénotype de CCGO puisse également être acquis au cours de la progression tumorale. Dans 2 des 8 cas de la série initiale de 1979, de très nombreuses CGOL étaient observées dans les métastases, alors qu'elles étaient exceptionnelles dans les tumeur primitives (Agnantis and Rosen 1979). Chez une autre patiente, des métastases

osseuses très riches en CGOL ont été décrites, alors que le cancer du sein primitif en était dépourvu (Turgeman, Flechter et al. 2018).

- **Vascularisation du stroma tumoral**

Un stroma hypervasculaire, des zones hémorragiques et/ou la présence d'hémosidérine ou des sidérophages sont fréquemment décrites dans les CCGO (Rosen's Breast Pathology, 2014 4ème édition, Zhou, Yu et al. 2014). Dans la première série de 8 cas publiée en 1979 (Agnantis and Rosen 1979), les auteurs avaient déjà remarqué la présence de territoires avec « vascularisation augmentée et hémorragie ».

Qu'elle soit basée sur la morphologie ou sur l'immunohistochimie (par exemple, anti-CD34, anti-facteur VIII, anti-CD105), cette observation d'un caractère « hypervasculaire » du stroma dans la littérature est souvent descriptive et n'a pas fait pas l'objet d'une quantification formelle. Dans une seule étude, les auteurs ont analysé la densité vasculaire de deux carcinomes mammaires à CGOL à l'aide d'immunohistochimie anti-CD31 et comptage de Chalkley et montré que cette densité était supérieure aux valeurs rapportées dans une autre étude ayant utilisé la même méthode dans des carcinomes mammaires infiltrants sans CGOL (Shishido-Hara, Kurata et al. 2010).

- **TILs et expression de PD-L1 en immunohistochimie**

Les lymphocytes intra-tumoraux dans les CCGO n'ont pas été formellement évalués jusqu'à présent. Dans un seul cas de carcinome lobulaire pléomorphe à CGOL étudié par immunohistochimie, il existait une nette prédominance de lymphocytes stromaux CD8+ par rapport aux CD4+ (10:1) (Pena-Jaimes, Gonzalez-Garcia et al. 2018). Un immunomarquage anti-PD-L1 a également été effectué, mais n'a été positif que dans d'exceptionnelles cellules tumorales de ce cas.

5. Hypothèses pour expliquer le phénotype des carcinomes à CGOL

Dans la discussion de leur papier de 1979, Agnantis et Rosen suggèrent que ces CGOL pourraient représenter « une réaction à une stimulation antigénique associée à la tumeur ». Ils émettent également l'hypothèse que la tumeur pourrait « produire des substances capables d'induire une réaction stromale à CGOL » ainsi qu'une « angiogénèse stromale marquée ». Quarante ans plus tard, l'aspect histologique très particulier des CCGO continue à intriguer et le mécanisme physiopathologique qui sous-tend ces aspects histologiques n'est toujours pas élucidé. Différentes hypothèses ont été émises :

- Une substance sécrétée par les cellules tumorales :

Dès les premières observations de CCGO, il a été proposé que les cellules tumorales pourraient produire des substances chémoattractives ou stimulantes envers les CGOL (Athanasou, Wells et al. 1989).

En immunohistochimie, Shishido-Hara et coll. ont montré une expression de VEGFA et de MMP12 par les cellules tumorales dans deux cas de CCGO (un CCGO-TNS et un CCGO-MP), les deux protéines étant des régulateurs positifs de la migration des macrophages (Shishido-Hara, Kurata et al. 2010). Néanmoins, il est difficile de tirer des conclusions formelles de cette étude, en raison de plusieurs limitations : une expression positive de ces marqueurs dans des structures glandulaires bénignes de voisinage, dans le stroma et dans les CGOL elles-mêmes et l'absence de cas contrôles.

Une autre étude (rapport d'un cas), en utilisant l'immunohistochimie et la technique de RT-PCR après microdissection laser, a mis en évidence l'expression de *VEGFA* dans les cellules carcinomateuses et dans les CGOL, l'expression de *VEGFR-1* (Flt-1) dans les cellules carcinomateuses et dans une partie de CGOL et une absence d'expression de *VEGFR-2* dans les deux types de cellules (Sano, Kikuchi et al. 2004). Les auteurs ont proposé qu'une sécrétion de VEGFA par les cellules tumorales pourrait être responsable à la fois de l'angiogenèse et de la migration des macrophages. Néanmoins, il s'agit d'une étude ayant porté sur un seul cas et n'ayant pas utilisé de cas contrôle.

Dans une autre étude (rapport d'un cas), des immunomarquages contre RANK, RANKL et MMP1 ont été effectués, mais aucune surexpression de ces facteurs par les cellules tumorales n'a pu être mise en évidence (Albawardi, Awwad et al. 2014).

Un autre scénario possible serait la production par les cellules tumorales d'une substance extracellulaire ayant des propriétés antigéniques, par exemple, d'un type particulier de mucine. En effet, dans quelques CCGO, une substance mucineuse intraluminaire PAS+ et bleu alcian+ a été mise en évidence au sein des structures tumorales cribriformes avec focalement, une rupture de ces structures et un déversement de la substance dans le stroma (Holland and van Haelst 1984). Dans un cas de carcinome lobulaire avec CGOL, les auteurs ont suggéré que les abondantes vacuoles de mucine PAS+ et bleu alcian+ observées dans les cellules tumorales pourraient être responsable d'une réaction de résorption à CGOL (Pettinato, Manivel et al. 1989).

- Lien avec le stroma hypervasculaire et/ou hémorragique :

Dans la première série de 8 cas publiée en 1979, les auteurs ont remarqué que les CGOL étaient surtout concentrées dans des territoires de vascularisation augmentée et/ou d'hémorragie (Agnantis and Rosen 1979, Holland and van Haelst 1984, Cai, Koizumi et al. 2005). Dans la série publiée par Jacquet et coll., le nombre de CGOL en histologie était plus important pour les cas qui avaient un stroma tumoral vasculaire et hémorragique (Jacquet, Balleyguier et al. 2010), alors que dans les autres cas, le stroma tumoral était fibreux et plus ou moins inflammatoire.

Les macrophages mononucléés qui accompagnent les CCGO sont souvent remplis d'hémosidérine (Ng 2001, Sano, Kikuchi et al. 2004, Vicandi, Jimenez-Heffernan et al. 2004). A l'inverse, la présence d'hémosidérine dans les CGOL a également été notée par certains auteurs, mais elle a souvent été qualifiée comme peu abondante (Nielsen and Kiaer 1985, Ng 2001, Perez-Alonso 2012) et d'autres auteurs ne l'ont pas du tout retrouvée (Agnantis and Rosen 1979, Gjerdrum, Lauridsen et al. 2001). L'érythrophagocytose, quant à elle, n'a pas été identifiée (Nielsen and Kiaer 1985, Takahashi, Moriki et al. 1998, Ng 2001).

- Hypothèse virale : dans une publication, des particules retrovirus-like ont été observées par microscopie électronique dans des monocytes et des CGOL provenant des patientes atteintes d'un cancer du sein (Al-Sumidaie, Leinster et al. 1986). Toutefois, ces observations n'ont été confirmées par aucune autre étude (Agnantis and Rosen 1979, Tavassoli and Norris 1986, Athanasou, Wells et al. 1989).

- Hypothèse hormonale : l'âge relativement jeune des patientes diagnostiquées avec un carcinome à CGOL de type CI-TNS pourrait avoir un lien avec un état hormonal particulier. Dans trois cas, la taille de la tumeur a été décrite comme fluctuante avec le cycle menstruel (Tavassoli and Norris 1986, Perez-Alonso 2012).

6. Objectifs de l'étude

Les CCGO représentent une entité très rare ayant plus souvent fait l'objet de « case reports » que d'études de séries. De plus, bien que certaines caractéristiques du stroma soient classiquement décrites dans ces carcinomes, ces caractéristiques n'ont pas été abordées de façon systématique en comparaison avec des carcinomes sans CGOL. Finalement, les CCGO n'ont jamais fait l'objet d'une caractérisation moléculaire génomique ni transcriptomique.

Notre étude avait trois objectifs principaux :

1) Rapporter les **caractéristiques cliniques et histopathologiques** d'une cohorte de CCGO de l'Institut Curie ;

2) Décrire les **caractéristiques du stroma** (phénomènes d'hémorragie, quantification des vaisseaux, quantification et phénotype des macrophages intra-tumoraux) à travers une analyse rétrospective et en les comparant à une cohorte de cas contrôles (carcinomes mammaires sans CGOL) ;

3) Effectuer une première **caractérisation génomique et transcriptomique** des CCGO en utilisant les techniques de séquençage haut débit et en explorant :

- le profil de mutations ponctuelles, d'altérations du nombre de copies et de mutations germinales ;
- la recherche de transcrits de fusion ;
- l'analyse d'expression différentielle des gènes par rapport à une cohorte contrôle.

Le but global de cette caractérisation moléculaire était de vérifier si les altérations retrouvées dans les CCGO étaient comparables à celles le plus souvent décrites dans les cancers du sein. Le deuxième objectif était d'essayer d'identifier des altérations génétiques récurrentes potentielles et/ou des programmes transcriptomiques spécifiquement dérégulés dans les CCGO, afin de générer des hypothèses pouvant expliquer le phénotype très particulier du stroma tumoral.

Partie III : Matériels et Méthodes

1. Caractérisation clinique et histomorphologique

1.1 Constitution de la cohorte et recueil des données

Il s'agit d'une cohorte rétrospective. Les patientes atteintes d'un CCGO ont été identifiées à travers une recherche par mots-clefs de la base des données des comptes-rendus des services de Pathologie de l'Institut Curie de Paris et de Saint-Cloud, en utilisant l'outil de recherche textuelle des dossiers médicaux informatisés ConSoRe. Les combinaisons des mots-clefs utilisées étaient : « sein » + « ostéoclastique », « sein + ostéoclaste », « sein + osteoclast », « sein » + « osteoclastic ». Tous les comptes-rendus ont été relus afin de s'assurer de la pertinence des résultats. Une recherche par code ICD-O (International Classification of Diseases for Oncology) avec le code 8035/3 (qui correspond à l'entrée "carcinoma with osteoclast-like giant cells") a également été effectuée, mais elle a révélé que ce code n'avait pas été utilisé en pratique.

1.2 Evaluation histomorphologique des tumeurs

Les lames colorées à l'hématoxyline-éosine-safran (HES) pour chaque cas ont été relues en binôme par le Dr. Anne Vincent-Salomon et Joanna Cyrta, afin de confirmer le diagnostic d'un CCGO et d'en préciser le sous-type histologique.

1.3 Immunophénotype

Les données d'immunohistochimie RO, RP, HER2 et Ki67 ont été rapportées telles qu'elles figuraient dans le compte-rendu anatomo-pathologique original pour chaque cas. Si les données manquaient pour l'un des marqueurs, les immunomarquages ont été refaits. L'expression des RO et RP était évaluée en donnant le pourcentage de cellules tumorales avec un marquage nucléaire positif, quelle qu'en soit l'intensité, avec un seuil de positivité fixé à 10% selon les recommandations du Groupe d'Etude des Facteurs Pronostiques Immunohistochimiques dans le Cancer du Sein (GEFPICS)(Zafrani, Aubriot et al. 2000). L'immunomarquage membranaire anti-HER2 a été évalué selon les recommandations du College of American Pathologists (CAP)(Wolff, Hammond et al. 2018). L'index Ki67 a été évalué en donnant le pourcentage de cellules tumorales avec un marquage nucléaire positif, quelle qu'en soit l'intensité, dans la zone tumorale la plus marquée (« hotspot ») et en évaluant 200 noyaux.

2. Caractérisation du stroma tumoral

Douze cas de CCGO (8 CCGO-TNS, 3 CCGO-MP et un cas mixte) ont été inclus dans cette analyse. Une cohorte contrôle de cas appariés sans CGOL (7 CI-TNS et 3 carcinomes métaplasiques sans CGOL) a également fait partie de cette analyse.

Ces analyses ont été conduites sur les pièces d'exérèse chirurgicale et en choisissant le bloc le plus représentatif pour chaque cas, sauf pour une patiente (CCGO TNS 3) ayant reçu une chimiothérapie néo-adjuvante, pour qui c'est le bloc de la microbiopsie, réalisée avant la chimiothérapie, qui a été utilisé.

Pour le cas de tumeur mixte avec et sans CGOL, les caractéristiques du stroma ont uniquement été évaluées dans le territoire de carcinome à CGOL.

2.1 Caractéristiques histomorphologiques du stroma et de l'infiltrat à CGOL

Les critères suivants ont été évalués sur la coloration HES :

- Caractéristiques de l'infiltrat à CGOL :
 - topographie (péri-tumorale et/ou intra-tumorale)
 - distribution (homogène, un peu hétérogène, ou franchement sectorielle)
 - rapport des CGOL aux cellules carcinomateuses (au contact des cellules tumorales, au sein des massifs tumoraux et/ou dans le stroma)
 - nombre de CGOL par champ de 0.42mm² (dans la zone la plus riche en CGOL)
- Extravasation des hématies :
 - topographie (péri-tumorale et/ou intra-tumorale)
 - étendue (score 0 : absence ; score 1 : < 10% du stroma tumoral, score 2 : 10-50% du stroma tumoral ; score 3 : > 50% du stroma tumoral)
- Pourcentage des TILs du stroma : évalué selon les recommandations de TILs International Working Group (Salgado, Denkert et al. 2015).

2.2 Coloration de Perls

- Technique : cette coloration spéciale a été réalisée sur des lames blanches de 3 µm d'épaisseur selon le protocole suivant :
 1. Déparaffinage et réhydratation ;
 2. Immersion de la lame dans un mélange de ferrocyanure de potassium à 2% et d'acide chlorhydrique à 2% (mélange à parties égales fraîchement préparé) pendant 30 min ; rinçage à l'eau distillée ;
 3. Contre-coloration des noyaux par le rouge nucléaire pendant 5 min ; rinçage à l'eau courante puis distillée ;

4. Déshydratation et montage.

La coloration de Perls (également appelée « bleu de Prusse ») permet de mettre en évidence le fer ferrique (sous forme Fe^{3+} , non lié à un hème) contenu dans la ferritine et l'hémosidérine, alors qu'elle ne colore pas le fer ferreux (Fe^{2+}) lié à un hème de l'hémoglobine ou de la myoglobine. Après une réaction initiale avec l'acide chlorhydrique, le fer réagit avec le ferrocyanure de potassium pour former un précipité bleu insoluble, selon la formule : $4FeCl_3 + 3K_4Fe(CN)_6 \rightarrow Fe_4[Fe(CN)_6]_3 + 12KCl$.

- Evaluation de lames colorées à la coloration de Perls' :

Sur chaque lame, trois territoires ont été considérés : péri-tumoral, intra-tumoral périphérique et intra-tumoral central. Les marquages ont été évalués séparément dans chacun de ces compartiments. Le cas CCGO TNS 3 (microbiopsie) a été considéré comme territoire intra-tumoral central. La grille de lecture était la suivante :

- topographie (péri-tumorale et/ou intra-tumorale)
- distribution (homogène, un peu hétérogène, ou franchement sectorielle)
- évaluation semi-quantitative de la densité du marquage, faite séparément pour chacun des territoires (péri-tumoral, intra-tumoral périphérique et intra-tumoral central) ; score 1 (faible abondance) : < 10% du territoire, score 2 (moyenne abondance) : 10-50% du territoire, score 3 (marquage abondant) : > 50% du territoire)
- pourcentage de CGOL positives avec la coloration de Perls.

2.3 Immunohistochimie

- Technique :

Les immunomarquages anti-CD34, anti-CD68 et anti-CD163 ont été réalisés sur du tissu fixé inclus en paraffine, sur la lame la plus représentative pour chaque cas, sur des coupes de 3 μ m d'épaisseur, avec l'automate Autostainer Link 48 (Dako). Les anticorps et les conditions utilisés sont listés dans le tableau ci-dessous :

Antigène	Clone	Fournisseur	Type	Dilution	Démasquage	Incubation
CD34	QBEnd10	Dako	Monoclonal souris	1/100	pH9	30 min
CD68	KP1	Dako	Monoclonal souris	1/800	pH9	30 min
CD163	10D6	Novocastra	Monoclonal souris	1/100	pH6	30 min

La révélation du marquage a été faite en utilisant le système EnVision Flex/HRP (Dako), qui utilise une amplification du signal à base d'anticorps post-primaire et de polymère (chaîne de dextran) couplé à la peroxydase de raifort (HRP). La visualisation du signal se fait par l'oxydation du substrat chromogène, la di-amino-benzédine (DAB), en présence de peroxyde d'hydrogène

catalysée par la HRP. La DAB oxydée forme un précipité brun à l'endroit de la lame où l'antigène que l'on cherchait à détecter était présent.

- Evaluation semi-quantitative des immunomarquages :

Toutes les lames d'immunohistochimie ont été numérisées en utilisant le scanner de lames Philips UltraFast, visualisées à l'aide du logiciel Philips et évaluées par un lecteur (Joanna Cyrta). Sur chaque lame, trois territoires ont été considérés : péri-tumoral, intra-tumoral périphérique et intra-tumoral central. Le cas CCGO TNS 3 (microbiopsie) a été considéré comme le territoire intra-tumoral central.

Pour le marquage anti-CD34, seulement les petits vaisseaux montrant une positivité modérée ou forte membranaire et cytoplasmique pour CD34 ont été inclus. Les vaisseaux de moyen calibre, si présentes sur la coupe, étaient exclues de l'évaluation. Le marquage « de fond » des myofibroblastes du stroma, d'intensité faible ou moyenne, observé dans quelques cas, n'était pas inclus dans l'évaluation.

Pour CD68 et CD163, toutes les cellules avec un marquage cytoplasmique positif ont été prises en compte. L'intensité du marquage n'a pas été évaluée.

L'évaluation des immunomarquages a été faite selon la grille de lecture suivante pour chaque marquage :

- topographie (péri-tumorale et/ou intra-tumorale)
- distribution (homogène, un peu hétérogène, ou franchement sectorielle)
- évaluation semi-quantitative de la densité en cellules positives, faite séparément pour chacun des territoires (péri-tumoral, intra-tumoral périphérique et intra-tumoral central) ; score 0 : absent, score 1 : faible (ou < 10% du territoire étudié), score 2 : moyen, score 3 : abondant (ou > 50% du territoire étudié).
- pourcentage de CGOL positives (pour CD68 ou CD163).

2.4 Evaluation des immunomarquages avec le logiciel ImageJ

En plus de l'évaluation semi-quantitative, les immunomarquages anti-CD34, anti-CD68 et anti-CD163 ont fait l'objet d'une analyse quantitative assistée par le logiciel ImageJ, v.1.52k (National Institute of Health, USA), en utilisant la méthodologie suivante :

- Réalisation de trois captures d'écran par cas (zoom 10x correspondant à 1.744 mm²), en sélectionnant les zones représentatives les plus marquées ;
- Séparation en trois composantes RGB et choix de la composante la plus contrastée ;
- Choix du seuil de la positivité (de façon importante, après une mise au point initiale sur quelques cas, le même seuil est appliqué à tous les cas de la série) ;

- Sélection de la zone à analyser (en éliminant, si besoin, les territoires de tissu non tumoral, des grands vaisseaux, des zones d'artéfacts, etc.) ;
- Analyse : les résultats sont exprimés en pourcentage de la surface marquée sur la surface totale analysée. Le résultat final pour chaque cas reposait sur la moyenne de trois mesures.

Le principe de cette analyse est illustré dans la **Fig. 8**.

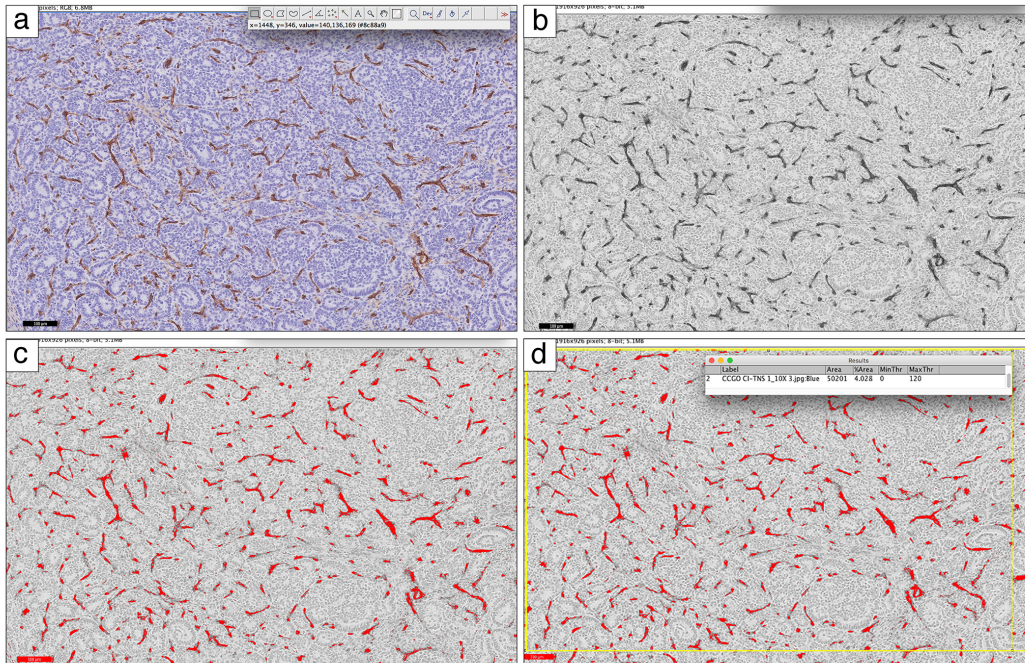


Figure 8. Principe de l'analyse avec le logiciel ImageJ (marquage anti-CD34, cas CCGO CI-TNS 1).
 (a) Image originale ; (b) image après séparation des composantes RGB et sélection de la composante avec le meilleur contraste ; (c) zones considérées comme marquage positif (en rouge) après application du seuil de positivité ; (d) sélection du territoire à analyser (rectangle jaune) et rendu des résultats.

2.5 Illustration des données et analyses statistiques

Les graphes et les tests statistiques ont été réalisés avec le logiciel GraphPad Prism® (version 8). Les variables catégorielles ont été comparées en utilisant le test exact de Fisher. Les variables quantitatives ont été comparés en utilisant le test de Mann-Whitney. Une valeur $p < 0.05$ a été considérée comme significative.

3. Caractérisation génétique et transcriptomique

Les analyses des données de séquençage ont été réalisées par Camille Benoit (bioinformaticien à l'Institut Curie) et interprétées par Joanna Cyrta avec l'aide de Camille Benoit et de Julien Masliah-Planchon (praticien spécialiste du service de Génétique, Institut Curie).

3.1 Recueil du consentement des patients

Toutes les patientes dont le matériel biologique a fait l'objet d'un séquençage de l'exome et/ou des ARN ont d'abord reçu des informations détaillées concernant l'utilisation de leurs échantillons biologiques et ont signé un consentement institutionnel (**Annexe IV**).

3.2 Extraction des acides nucléiques à partir du matériel cryopréservé

Les acides nucléiques ont été extraits du tissu cryopréservé de la pièce d'exérèse chirurgicale, sauf pour une patiente (CCGO TNS 3) ayant reçu une chimiothérapie néo-adjuvante, pour le matériel cryopréservé d'une microbiopsie réalisée avant tout traitement a été utilisé.

Avant l'extraction, une coupe au cryostat a été réalisée pour chaque échantillon de tissu tumoral et non tumoral (sauf échantillons sanguins ou frottis buccaux) et colorée à l'HES. Cela permet d'en apprécier la qualité (matériel abondant ou non), de donner un pourcentage de cellules tumorales, de sélectionner la zone à macrodisséquer en vue de l'extraction (afin d'optimiser la proportion de cellules tumorales dans l'échantillon) et de s'assurer de l'absence de cellules tumorales dans les échantillons non-tumoraux.

- Extraction de l'ADN génomique :

Tout d'abord, le fragment de tissu a été incubé dans un tampon dénaturant en présence de protéinase K, afin de digérer les protéines. Les ARN ont ensuite été dégradés par l'action de la RNase. Enfin, l'ADN a été extrait en phénol tamponné et précipité. De façon schématique, les étapes de cette extraction sont les suivantes :

- Dissociation du fragment tissulaire par incubation dans un tampon de lyse (Tris 50 mM, EDTA 50 mM, NaCl 10 mM et SDS 1%) et de la Protéinase K, sous agitation légère ; cette incubation se fait par deux étapes successives de 3h puis une nuit entière, avec des ajouts successifs de protéinase K entre les étapes ;

- Incubation avec la RNase ;

- Extraction de l'ADN en présence de Phénol-Chloroforme-Alcool iso-amylque ;

- Transfert dans un tube de séparation des phases Phase Lock Gel (Dutscher), centrifugation, récupération de la phase aqueuse et précipitation à froid dans un mélange d'éthanol 96% + acétate d'ammonium ;

- Centrifugation pour obtenir un culot, élimination du surnageant, lavage du culot à l'éthanol 75% avec centrifugations successives, séchage du culot ;

- Resolubilisation du culot dans le tampon d'éluion TE à pH=8 (une nuit sous agitation) ;

- Dosage des échantillons au spectromètre Nanodrop (Thermo Scientific) ;

- Contrôle Qualité par migration électrophorétique en gel d'agarose ;

- Dosage des ADN double brin par fluorométrie en utilisant le Qubit (Thermo Scientific).

- Extraction des ARN totaux :

La première étape consiste à extraire les ARN par le phénol acide et la deuxième étape est une purification sur colonne de silice des ARN. Ce protocole permet d'obtenir des ARN totaux (ce qui comprend les micro-ARN). De façon schématique, les étapes de cette extraction sont les suivantes :

- Broyage du tissu dans l'agent de lyse QIAzol (Qiagen), en utilisant le broyeur TissueLyzer Mixer-Mill (Qiagen) ;
- Extraction des acides nucléiques par incubation du broyat avec le QIAzol et le chloroforme ;
- Séparation des phases par centrifugation dans un tube Phase Lock Gel Heavy (Dutscher), récupération de la phase aqueuse et précipitation des ARN dans de l'éthanol à 100% ;
- Dépôt sur colonne miRNeasy (Qiagen), lavages successifs avec les tampons de lavage RWT et RPE (Qiagen), puis séchage de la membrane ;
- Elution de la colonne avec de l'eau (RNAse-free) ;
- Dosage des échantillons au spectromètre Nanodrop (Thermo Scientific) ;
- Contrôle de qualité des ARN sur la plateforme automatisée TapeStation 4200 (Agilent).

3.3 Séquençage de l'exome : technique et analyse

- Préparation des bibliothèques, capture d'exome et séquençage

Les étapes clés du séquençage d'exome sont :

- préparation des bibliothèques (avec ligation des adaptateurs)
- capture des fragments d'ADN exomique
- génération de « clusters »
- séquençage.

Pour chaque échantillon, 1ug d'ADN génomique extrait à partir du matériel congelé a été fragmenté en utilisant le système Covaris. Les bibliothèques ont été préparées en utilisant le protocole Agilent SureSelect XT2, qui consiste en une ligation d'adaptateurs comportant de « codes barres » (Illumina) aux extrémités des fragments d'ADN, suivie d'une amplification par PCR. Les bibliothèques ont ensuite été hybridées avec des sondes RNA biotinylées (Agilent Clinical Research Exome V2 capture probes), représentant l'exome entier (étape de capture de l'exome). Les fragments ainsi capturés ont été sélectionnés par des billes couvertes de streptavidine. Enfin, les fragments d'ADN correspondant à des séquences exomiques ont été « poolées » de façon équimolaire (un pool pour les échantillons tumoraux et un autre pour les non-tumoraux) et quantifiées en utilisant le KAPA library quantification kit (Roche). Le séquençage a été effectué

sur l'instrument NovaSeq6000 (Illumina), en utilisant le mode paired-end, avec des reads de 100 paires de bases de long. Les étapes clés du séquençage d'exome sont illustrés en **Annexe V**.

- Alignement sur génome de référence

L'alignement sur le génome humain de référence GRCh37/hg19 a été réalisé avec Bowtie2. La suppression des reads dupliqués, la recalibration et le réalignement local autour des indels (insertions ou délétions) a été effectué suivant les bonnes pratiques GATK (v3.5).

- Appel des variants

Deux outils de recherche de variants ont été utilisés : Haplotype Caller et Mutect2 (GATK v.3.5). Ces outils permettent de détecter des variations d'un nucléotide ainsi que des petits indels jusqu'à 20 paires de bases. Lors de l'appel des variants, seuls les reads présentant une qualité d'alignement supérieure à 6 (MAPQ > 6) et les bases séquencées avec un *score phred* supérieur à 20 (BaseQ > 20) ont été retenus. Les variants ont été annotés avec ANNOVAR. Les variations synonymes et les variants polymorphiques supérieurs à 0.1% dans la population générale (bases 1000 génomes et ESP) ont été exclus.

Les variants ont été détectés avec Haplotype Caller et Mutect2 (GATK v3.5) sur l'ensemble des échantillons. Afin de limiter le nombre de variants privés, les variants localisés sur des gènes absents de la Cancer Census List (499 gènes, Ensembl 24-08-2016, **Annexe VI**) et présents dans l'ADN constitutionnel ont été exclus. L'analyse des données de cette liste a été faite manuellement, en appliquant la stratégie détaillée dans la partie « Résultats ». De plus, pour 20 gènes fréquemment mutés dans le cancer du sein (cf. « Résultats »), des mini-fichiers .bam ont été générés et visualisés à l'aide du logiciel Integrative Genome Viewer (IGV) (v. 2.6.3), afin d'évaluer la couverture de ces gènes et rechercher des variants additionnels (**Annexe XI**).

- Altérations des nombres des copies des gènes

Le logiciel Sequenza (v.2.1.1) a été utilisé pour comparer les données WES de l'échantillon tumoral et constitutionnel du même patient afin de détecter les variations du nombre de copies et les pertes d'hétérozygotie (LOH, *loss of heterozygosity*) dans la tumeur.

3.4 Séquençage des ARN : technique et analyse

- Préparation des bibliothèques et séquençage

Les paramètres de qualité requis pour les ARN étaient : un RIN (RNA Integrity Number) supérieur à 8 et l'absence de contamination par de l'ADN. Les bibliothèques de séquençage ont été préparées à partir de 1µg d'ARN total pour chaque cas, en utilisant Illumina TruSeq Stranded mRNA Library preparation kit. Une sélection des ARN comportant une queue polyadénylée (poly-

A) a été effectuée à l'aide des billes magnétiques, afin de sélectionner les ARN messagers pour ce séquençage. Après fragmentation, les ARN ont été retranscrits en ADN complémentaire (cDNA) et les queues poly-A retirées. Des adaptateurs comportant des séquences « code barre » ont été rajoutés aux fragments de cDNA. Les librairies de tous les cas ont ensuite été « poolées » de façon équimolaire et quantifiées en utilisant KAPA library quantification kit (Roche). Le séquençage a été effectué sur l'instrument NovaSeq6000 (Illumina), en utilisant le mode paired-end, avec des reads de 100 paires de bases de long.

- Recherche de transcrits de fusion

Quatre outils de détection des fusions ont été utilisés en parallèle : Defuse (0.6.0), FusionMap (2015-01-09), FusionCatcher (0.99.7d) et STAR-Fusion (1.0.0).

- Analyse de l'expression différentielle des gènes

Les matrices de comptage ont été obtenues avec Salmon (v. 0.13.1) sur l'annotation Ensembl 96 (Hg19). La normalisation des valeurs de l'expression a été faite selon la méthode TPM (Transcripts Per Million). Les gènes insuffisamment exprimés (définis comme ayant un TPM < 5 dans tous les échantillons) ont été éliminés, afin de ne pas biaiser l'analyse.

L'analyse d'expression différentielle a été réalisé avec le package R DESeq2 à partir de la matrice de comptage non normalisée, en se basant sur le modèle linéaire généralisé (glm). Les gènes ayant une p value ajustée inférieure à 0.05 ont été conservés pour l'analyse.

L'analyse Principal Component Analysis (PCA) a été réalisée avec R à partir de la matrice de comptage des gènes exprimés, normalisée en log2 avec le package DESeq2. Deux clusters ont été réalisés : 1) un cluster à partir de l'ensemble des gènes exprimés (16084 gènes) ; 2) un cluster à partir des gènes identifiés comme étant différentiellement exprimés entre les CCGO et les cas contrôles (1402 gènes). Les distances entre échantillons ont été déterminés à partir de corrélation Spearman et le clustering hiérarchique a été réalisé suivant la méthode d'agglomération de Ward.

Partie IV : Résultats

La recherche par mots-clés parmi la base de données des comptes-rendus d'anatomo-pathologie de l'Institut Curie (comprenant le site Paris et le site Saint-Cloud) enregistrés entre 2000 et 2019 a permis d'identifier 16 cas de CCGO pour lesquels nous avons pu confirmer le diagnostic par relecture au microscope. Quatorze patientes étaient prises en charge à l'Institut Curie et deux cas avaient été adressés au service de pathologie pour avis. Comparé au nombre de patientes diagnostiquées d'un cancer du sein à l'Institut Curie entre 2000 et 2019 (nombre estimé de 2500 cas par an), les carcinomes à CGOL représentaient environ 0.03% de cas.

La **figure 9** présente la constitution de la cohorte et les effectifs pour chaque étape de l'étude. Les détails des analyses effectuées par cas sont présentés en **Annexe VII**.

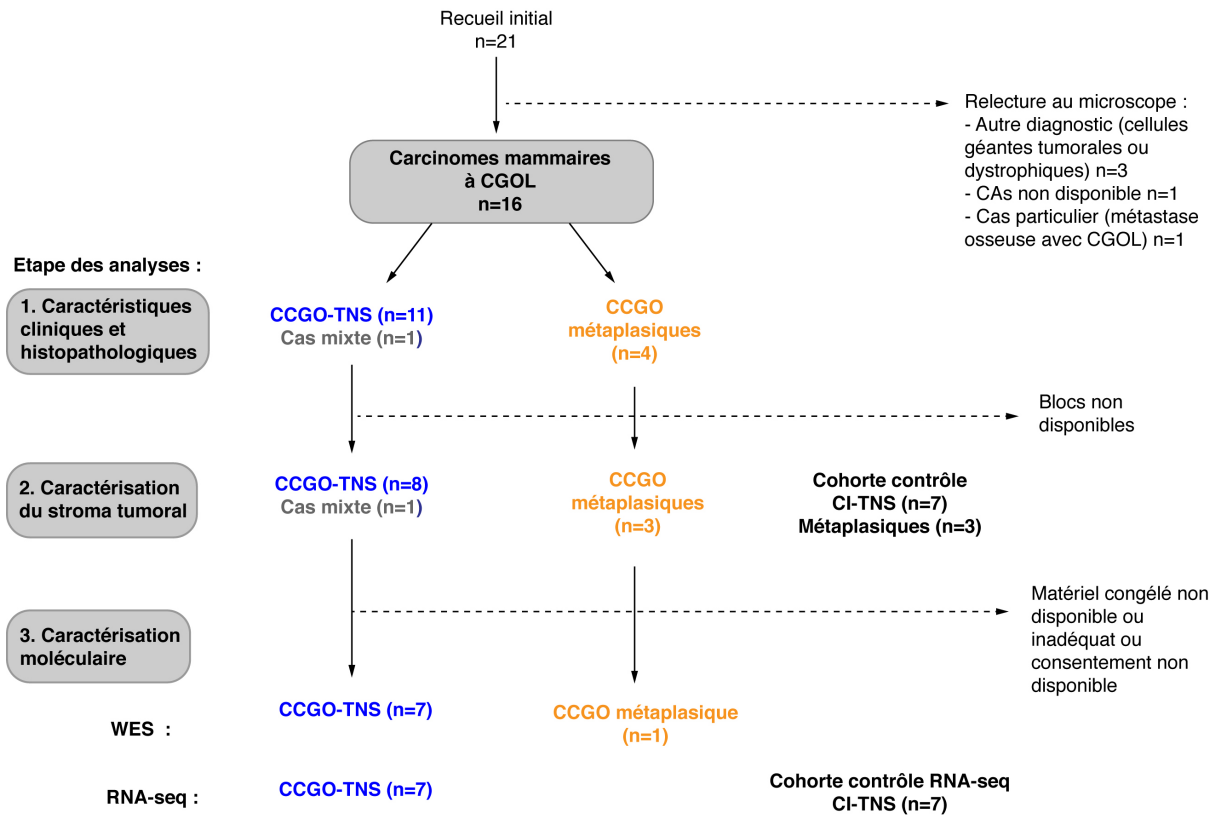


Fig. 9 Diagramme des flux présentant les effectifs à chaque étape de l'étude.

Pour cinq patientes parmi les 21 dossiers relevés par la recherche initiale, le diagnostic de CCGO n'a pas pu être confirmé lors de la relecture au microscope. Ces cas comprenaient :

- deux carcinomes de haut grade avec des « cellules géantes » de nature tumorale ;

- un cas dans lequel les « cellules géantes » correspondaient à des cellules de muscle strié très dystrophiques, suite à l'infiltration du muscle pectoral par la tumeur ;
- un cas particulier d'un carcinome lobulaire dans lequel une métastase osseuse présentait un stroma très riche en CGOL, alors que la tumeur primitive en était dépourvue (**Fig.10**). Une telle situation a précédemment été rapportée dans un cas, aussi dans le contexte d'une métastase osseuse (Turgeman, Flechter et al. 2018). Ce cas n'a pas été inclus dans nos analyses, afin de préserver l'homogénéité de la cohorte (tumeurs primitives et tout traitement).
- un cas de diagnostic compliqué et pour lequel les lames n'étaient pas disponibles pour relecture.

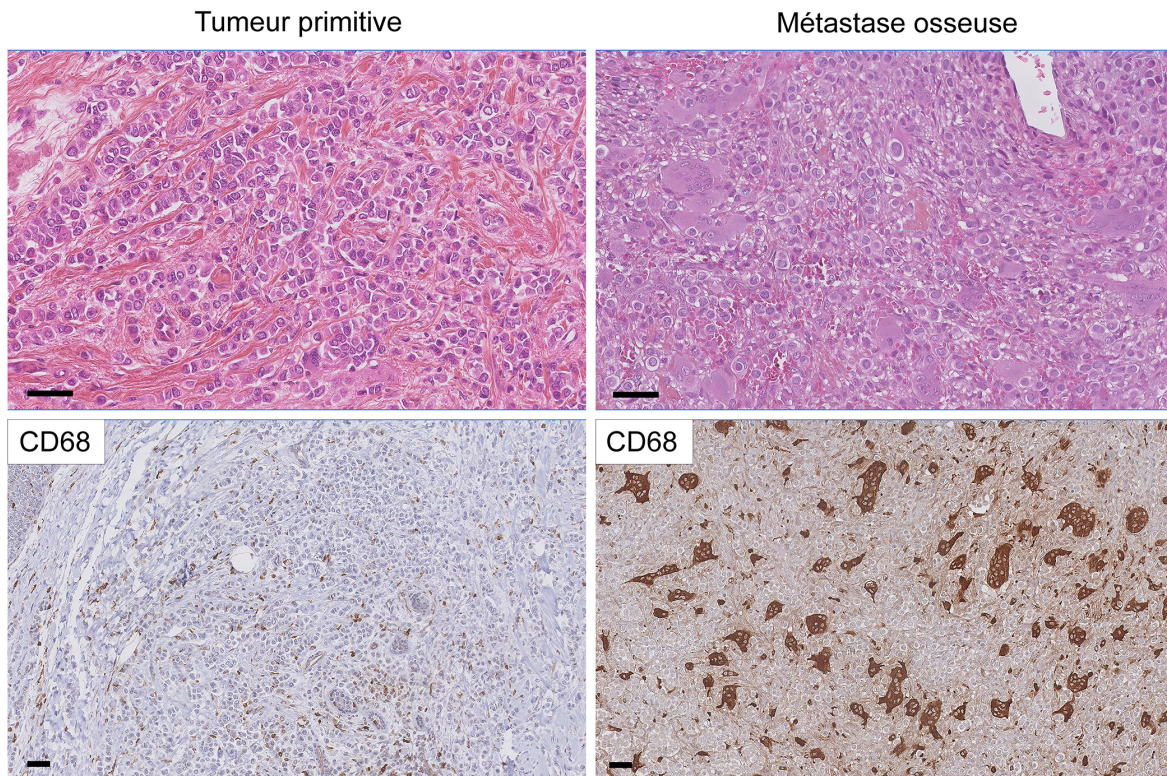


Fig.10. Exemple de discordance entre le cancer primitif et la métastase. Carcinome lobulaire sans CGOL dans la tumeur primitive et très riche en CGOL dans la métastase osseuse. Echelle, 50 μ m.

1. Caractéristiques cliniques et histomorphologiques

1.1 Sous-types histologiques

La classification histologique sera présentée en premier, afin de pouvoir rapporter les autres résultats au type histologique. Ces données sont résumées dans la **Figure 11**. Les types histologiques rencontrés dans notre cohorte étaient : le CI-TNS, le plus représenté (n=11, 69%), le carcinome métaplasique (n=4, 25%) et un cas (6%) de carcinome mixte comportant un

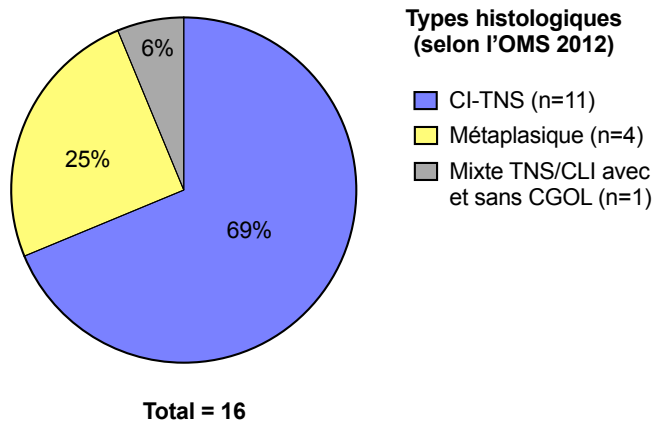


Fig.11. Proportion de différents sous-types histologiques dans cette cohorte.

contingent de CI-TNS avec CGOL, un contingent de CI-TNS sans CGOL et un contingent de carcinome lobulaire infiltrant (illustré en **Annexe VIII**).

Les données cliniques et histopathologiques sont résumées dans les **Tableaux 3** et **4** et détaillées en **Tableaux 5** à **7**. Le cas mixte est considéré à part, en raison de l'impact possiblement différent des différents contingents tumoraux sur le pronostic.

1.2 Caractéristiques cliniques

Toutes les patientes étaient de sexe féminin. Pour les 16 cas, tout type histologique confondu, l'âge médian au diagnostic était de 47 ans (33-84 ans) et l'âge moyen de 52.3 ans. Pour les 11 cas CCGO-TNS, l'âge médian au diagnostic était de 46 ans (33-68 ans) et l'âge moyen de 46.5 ans. Pour les 4 carcinomes métaplasiques à CGOL, l'âge médian au diagnostic était de 72.5 ans (53-84) et l'âge moyen de 70.5 ans. Le cas particulier de la tumeur mixte TNS et lobulaire avec et sans CGOL avait été diagnostiqué chez une patiente de 44 ans.

Cinq patientes (31%) présentaient des antécédents personnels de cancer du sein (*in situ* ou infiltrant). Chez trois patientes, des tests d'onco-génétique ont été effectués, mais aucune mutation de prédisposition au cancer du sein n'a été mise en évidence.

La localisation la plus fréquemment observée dans notre cohorte était le QSI (37.5% de cas).

SOUS-TYPE	CCGO-TNS (n=11)	CCGO-MP (n=4)	CCGO Mixte (n=1)	TOUS (n=16)
Age médian (min-max)	46 (33-68)	72.5 (53-84)	44	47 (33-84)
Antécédents pers. K du sein	4 (36%)	1 (25%)	-	5 (31%)
Taille méd. (min-max) [mm]	18 (6-32)	30 (21-35)	33	
Stade pT :				
pT1a	-	-	-	-
pT1b	2 (18%)	-	-	2 (12.5%)
pT1c	4 (36%)	-	-	4 (25%)
pT2	5 (46%)	4 (100%)	1 (100%)	10 (6.25%)
Stade pN				
pN0	9 (82%)	4 (100%)	-	13 (81%)
o dont pN0 (i+)	-	o 1 (25%)	-	o 1 (6%)
pN1	-	-	-	-
pN2a	1 (9%)	-	1 (100%)	2 (13%)
pN2b	-	-	-	-
pN3a	1 (9%)	-	-	1 (6%)
Total cas N+	2 (18%)	0 (0%)	1 (100%)	3 (19%)
Grade EE				
Grade I	4 (36%)	-	-	4 (25%)
Grade II	6 (55%)	-	1 (100%)	7 (44%)
Grade III	1 (9%)	4 (100%)	-	5 (31%)
Emboles tumoraux périph.	3 (27%)	-	-	3 (19%)
Immunophénotype				
RO+	11 (100%)	-	1 (100%)	12 (75%)
RP+	11 (100%)	-	1 (100%)	12 (75%)
HER2+	-	-	-	-
Triple-négatif	-	4 (100%)	-	4 (25%)
Ki67 médian (min-max)	20% (1-50%)	60% (50-70%)	20%	25% (1-70%)
Groupe moléculaire*				
Luminal A	5 (45%)	-	-	-
Luminal B	6 (55%)	-	1 (100%)	-
HER2-enrichi	-	-	-	-
TNBC	-	4 (100%)	-	4 (25%)

Tableau 3 : Données cliniques et histopathologiques de la cohorte.

CCGO-TNS : carcinome à CGOL de type non spécifique ; CCGO-MP : carcinome métaplasique à CGOL. * par extrapolation des données d'immunohistochimie, en considérant les cas avec Ki67 \geq 14% comme étant de type luminal B (Cheang, Chia et al. 2009, Goldhirsch, Wood et al. 2011) ; TNBC : carcinome du sein triple-négatif ; périph. : périphériques.

1.3 Caractéristiques macroscopiques et histomorphologiques

Une description détaillée et/ou une photo de la pièce opératoire en macroscopie était disponible pour 5 cas de CCGO-TNS, 2 cas de CCGO-MP et pour le cas mixte. Les aspects macroscopiques étaient variables : l'aspect le plus fréquent était celui d'une tumeur brunâtre bien limitée (n=4)(**Fig.12**) ; les autres aspects étaient : brunâtre mal limitée (n=1), blanchâtre avec des territoires brunâtres (n=1) et blanchâtre mal limitée (n=2).




Fig.12. Exemple d'un CCGO montrant un aspect macroscopique typique (CCGO-TNS 5).

La taille tumorale médiane était de 18mm (6-32mm) pour les CCGO-TNS, de 30mm (21-35mm) pour les CCGO-MP et de 33mm pour le carcinome mixte.

Au microscope, pour les CCGO-TNS, il existait une prédominance d'architectures solide, trabéculaire et cribriforme. A l'inverse, l'architecture tubulaire n'était que rarement observée. Un cas (CCGO-TNS7) montrait une architecture cribriforme « adenocystic-like » accompagnée d'une sécrétion abondante de mucine. Un autre cas (CCGO-TNS1) présentait une architecture « colonic-like » décrite dans (Rosen's Breast Pathology, 2014 4ème édition, p.708).

Les CCGO-MP étaient de type à cellules fusiformes (n=2), à différenciation malpighienne (n=1) et à différenciation mésenchymateuse (n=1).

Les exemples d'aspects histologiques observés sont illustrés en **Fig.13**.

1.4 Grade d'Elston et Ellis et emboles tumoraux périphériques

Les CCGO-TNS étaient le plus souvent de grade 2 (n=6, 55%), certains étaient de grade 1 (n=4, 36%) et un seul cas a été classé en grade 3. Les CCGO-MP étaient tous de grade 3, comme attendu.

Les emboles tumoraux périphériques étaient rapportés dans 3 cas (27%) de CCGO-TNS et pas dans les autres cas.

1.5 Stade pTNM

Des métastases ganglionnaires axillaires (pN+) étaient observées dans 2 cas (18%) de CCGO-TNS et dans le cas de CCGO de type mixte. Dans les trois cas, la présence de CGOL a pu être détectée au niveau des métastase axillaires (résultat détaillé p.60).

De plus, un cas de carcinome métaplasique montrait des cellules tumorales isolées dans un ganglion lymphatique révélées uniquement par l'immunohistochimie - pN0(i+).

Des métastases synchrones à distance n'ont pas été observées dans cette cohorte.

1.6 Immunophénotype

Tous les 11 cas de CCGO-TNS montraient un immunophénotype luminal RO+, RP+ et HER2-. Par extrapolation des données d'immunohistochimie, en considérant les cas avec un Ki67<14% comme étant de type luminal A et les cas avec un Ki67≥14% comme étant de type

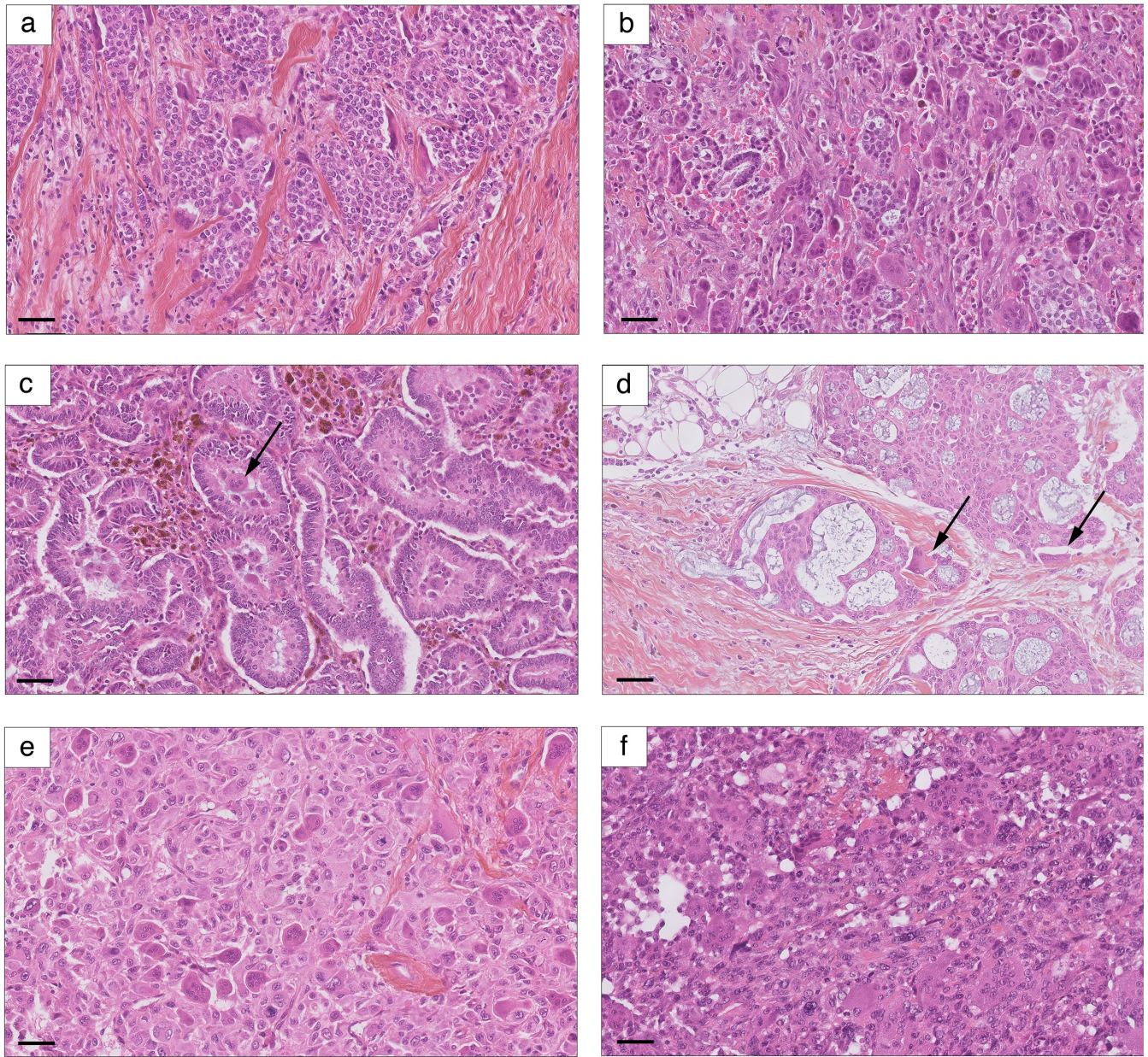


Fig.13. Aspects histologiques observés dans cette cohorte. (a) Cas mixte, territoire de CCGO ; architecture solide ; (b) Cas CCGO-TNS 5 ; présence de très nombreuses CGOL, avec un aspect dissocié de la prolifération tumorale et un fond d'extravasation stromale ; (c) Cas CCGO-TNS 1 ; architecture « colonic-like » et CGOL intra-luminales (flèche) ; (d) Cas CCGO-TNS 7 ; architecture cribriforme « adenocystic-like » avec production de mucine (les CGOL dans ce champs sont indiquées par une flèche) ; (e) Cas CCGO-MP 2 : carcinome métaplasique à cellules fusiformes ; (f) Cas CCGO-MP 3 : carcinome métaplasique à cellules fusiformes. Echelle, 50 μ m. Voir aussi Fig. 6, Fig. 15.

luminal B (Cheang, Chia et al. 2009, Goldhirsch, Wood et al. 2011), 5 cas de notre cohorte (45%) étaient de type luminal A (Ki67<14%) et 6 (55%) de type luminal B. L'index Ki67 médian et moyen dans les CCGO-TNS était de 20% et de 19%, respectivement (1%-50%).

Les quatre carcinomes métaplasiques montraient tous un immunophénotype triple-négatif, comme attendu. Leur index Ki67 était élevé, avec une médiane à 60% (50%-70%).

1.7 Traitement et évolution clinique

Les informations principales concernant le traitement et l'évolution des patientes sont résumées en **Tableau 4**.

SOUS-TYPE	CCGO-TNS (n=11)	CCGO-MP (n=4)	CCGO Mixte (n=1)	TOUS (n=16)
Suivi méd. (min-max) [mois]	71 (21-128)	27 (10-74)	160	60 (10-160)
CT néoadjuvante				
Oui	1 (9%)	-	-	1 (6%)
Non	10 (91%)	4 (100%)	1 (100%)	15 (94%)
Chirurgie initiale				
Mastectomie partielle	10 (91%)	1 (25%)	1 (100%)	12 (75%)
Mastectomie totale	1 (9%)	3 (75%)	-	4 (25%)
Dissection ganglionnaire				
Aucune	-	-	-	-
Ganglion sentinelle	6 (55%)	2 (50%)	1 (100%)	9 (56%)
Curage axillaire	5 (45%)	2 (50%)	-	7 (44%)
Chimiothérapie adjuvante				
Oui	4 (37%)	3 (75%)	1 (100%)	8 (50%)
Non	7 (64%)	1 (25%)	-	8 (50%)
Radiothérapie adjuvante				
Oui	11 (100%)	3 (75%)	1 (100%)	15 (94%)
Non	-	1 (25%)	-	1 (6%)
Hormonothérapie adjuvante				
Oui	9 (82%)	-	1 (100%)	12 (75%)
Non	2 (18%)	4 (100%)	-	4 (25%)
Récidive au cours du suivi				
Non	10 (91%)	3 (75%)	-	13 (81%)
Récidive locale	1 (9%)	-	-	1 (6%)
Récidive locale inopérable	-	1 (25%)	-	1 (6%)
Métastases à distance	-	-	1 (100%)	1 (6%)
Statut en fin de suivi				
Rémission complète	11 (100%)	3 (7%)	-	14 (88%)
o dont perdues de vue	o 1 (9%)	o 1 (25%)	-	o 2 (18%)
En vie, avec la maladie	-	1 (25%)	-	1 (6%)
Décédées	-	-	1 (100%)	1 (6%)

Tableau 4 : Traitement et évolution clinique des patientes de cette cohorte.

Le suivi total médian était de 71 mois (21-128) pour les CCGO-TNS et de 27 mois (10-74) pour les CCGO-MP.

Une patiente du groupe CCGO-TNS a eu une récurrence locale à 21 mois de sa chirurgie initiale et a été traitée par mastectomie totale. A la fin du suivi, toutes les patientes CCGO-TNS étaient en vie et en rémission complète.

Parmi les patientes présentant un CCGO-MP, une patiente a eu une récurrence inopérable à la paroi thoracique 4 mois après sa chirurgie initiale.

La patiente atteinte du carcinome de type mixte a développé des métastases à distance à 80 mois du diagnostic initial et elle est décédée de maladie métastatique à 160 mois (métastases ganglionnaires, osseuses, hépatiques et pulmonaires). Dans le curage axillaire de cette patiente réalisé au moment de sa mastectomie partielle, les métastases ganglionnaires renfermaient des territoires riches en CGOL et des territoires sans CGOL. En revanche, dans une métastase hépatique opérée à 80 mois du diagnostic initial, les CGOL n'ont pas été mises en évidence (**Fig.14**).

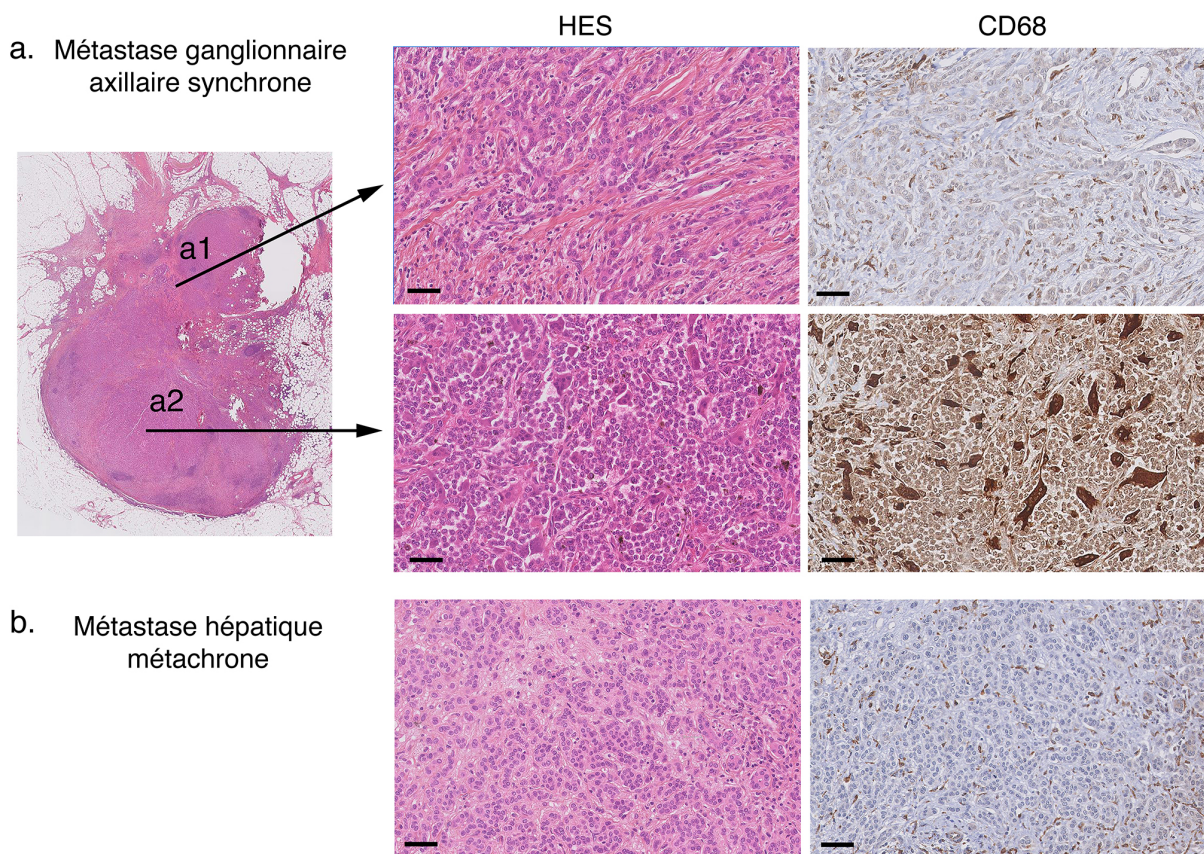


Fig.14. Aspect des métastases ganglionnaires axillaires synchrones (a) et hépatiques métachrones (b) dans le cas de carcinome mixte. Le ganglion axillaire comporte des territoires sans CGOL (a1) et avec CGOL (a2). La métastase hépatique (b) est dépourvue de CGOL. Echelle, 50 μ m.

Une patiente présentant un CCGO-TNS avait reçu une chimiothérapie néo-adjuvante (dans le cadre d'un protocole de recherche clinique SATIN). Sur la pièce opératoire, la réponse au traitement a été évaluée comme minimale. L'aspect histologique de la tumeur après traitement (y compris la présence de CGOL) était comparable à celui de la microbiopsie (Fig.15).

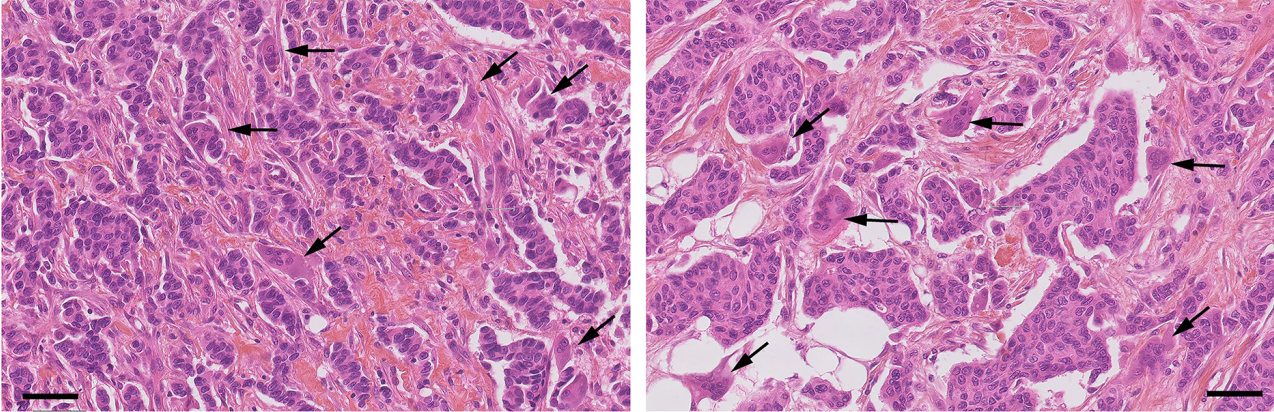


Fig.15. Aspect histologique d'un cas CCGO-TNS avant et après chimiothérapie néo-adjuvante. Les CGOL (flèches) sont présentes aussi bien sur la microbiopsie précédant le traitement (gauche) que sur la pièce opératoire après traitement (droite). Le réponse au traitement a été minimale. Echelle, 100 μ m.

Type histologique et numéro du cas	Age au dg	Côté	Quadrant	Antécédents personnels de cancer	Antécédents familiaux de cancer	Prédisposition génétique
CCGO TNS 1	44	G	QSE			
CCGO TNS 2	47	D	UQE		Fille : tumeur desmoplasique à cellules rondes	
CCGO TNS 3	33	D	QSI		Tante : K de l'utérus	Recherche négative (BRCA1, BRCA2)
CCGO TNS 4	47	G	QSI	M. de Hodgkin (23 ans avant) ; K thyroïde (20 ans avant) ; K épidermoïde langue (synchrone) M+		
CCGO TNS 5	42	D	UQInf			
CCGO TNS 6	45	G	QSI	CI-TNS controlatéral (12 ans avant)		
CCGO TNS 7	47	D	UQS			
CCGO TNS 8	48	G	UQS	CCIS + CLIS controlatéral (6 ans avant)	Tante : K du sein à 70 ans	Recherche négative (BRCA1, BRCA2, PALB2)
CCGO TNS 9	68	D	UQInf	CI-TNS homolatéral (7 ans avant)		
CCGO TNS 10	44	G	QII		Cousine : K du sein à 43 ans ; grand-mère : K du sein à 70 ans, autre grande-mère : pancréas	Recherche négative (BRCA1, BRCA2, PALB2)
CCGO TNS 11	46	D	QSI	CI-TNS controlatéral (2 ans avant)		
CCGO mixte	44	D	QSI			
CCGO MP 1	67	G	QSI			
CCGO MP 2	78	D	UQE	CI-TNS homolatéral (16 ans avant) ; K de l'endomètre (5 ans avant)		
CCGO MP 3	84	D	QSE			
CCGO MP 4	53	G	QSE			

Tableau 5. Caractéristiques de la cohorte (1/3) Légende et abréviations : Age au dg : âge au diagnostic (années), K : cancer, M+ : métastatique. ; TNS : carcinome infiltrant de type non spécifique ; MP : carcinome métaplasique.

Numéro du cas	Taille tumorale		Grade selon Elston et Ellis				EV	Immunophénotype				Sous-type / architecture	Statut ganglionnaire		
	Taille [mm]	pT	Grade EE	Diff	Noy	Mit		RO	RP	HER2	Ki67		pN	Détails	CGOL dans gg?
CCGO TNS 1	24	T2	1	1	3	1	non	+	+	-	10%	Trabéculaire	N0 (gs)		
CCGO TNS 2	15	T1c	2	3	2	1	non	+	+	-	13%	Solide et trabéculaire	N2a	4N+/10	très rares
CCGO TNS 3	30 [a]	T2	3	3	3	2	non	+	+	-	25%	Trabéculaire et solide	N0		
CCGO TNS 4	10	T1b	2	3	2	1	non	+	+	-	25%	Solide et cribriforme	N0		
CCGO TNS 5	32	T2	1	1	2	1	oui	+	+	-	5%	Solide et trabéculaire	N3a	11N+/19	oui
CCGO TNS 6	29	T2	2	3	2	1	oui	+	+	-	50%	Solide et cribriforme	N0		
CCGO TNS 7	15	T1c	2	2	2	2	non	+	+	-	1%	Cribriforme ("adenocystic-like")	N0		
CCGO TNS 8	23	T2	1	2	2	1	non	+	+	-	14%	Solide et tubulaire	N0		
CCGO TNS 9	6	T1b	2	3	2	1	non	+	+	-	8%	Trabéculaire et solide	N0 (gs)		
CCGO TNS 10	14	T1c	2	2	2	2	non	+	+	-	30%	Cribriforme et trabéculaire	N0 (gs)		
CCGO TNS 11	18	T1c	1	2	2	1	oui	+	+	-	28%	Cribriforme et tubulaire	N0 (gs)		
CCGO mixte	33 [b]	T2	2 [b]	2	2	3	non	+	+	-	20%	Solide et trabéculaire	N2a	4N+/18	oui
CCGO MP 1	30	T2	3	3	3	3	non	-	-	-	70%	A cellules fusiformes	N0		
CCGO MP 2	35 [c]	T2	3	3	3	3	non	-	-	-	50%	Différentiation malpighienne	N0		
CCGO MP 3	21	T2	3	3	3	2	non	-	-	-	60%	A cellules fusiformes	N0i+(gs)	non	
CCGO MP 4	30	T2	3	3	3	3	non	-	-	-	60%	Différentiation mésenchymateuse	N0 (gs)		

Tableau 6. Caractéristiques de la cohorte (2/3). Légende et abréviations : [a] patiente ayant reçu une chimiothérapie néo-adjuvante [b] la taille tumorale et le grade EE concernent la tumeur dans sa totalité et pas seulement la composante à CGOL. [c] antécédents de cancer du sein homolatéral 16 ans avant Diff : différenciation, Noy : noyaux (degré d'atypies nucléaires), Mit : mitoses, EV : emboles vasculaires tumoraux périphériques, gg ganglion lymphatique, gs : ganglion sentinelle ; TNS : carcinome infiltrant de type non spécifique ; MP : carcinome métaplasique.

Numéro du cas	CT néoadj.	Chirurgie	Traitements adjuvants			Récidives au cours du suivi	Suivi (mois)	Status
			CT	RT	Hormonothérapie			
CCGO TNS 1	non	mastectomie partielle + GS	non	oui	Tamoxifène (en cours)	non	21	RC
CCGO TNS 2	non	mastectomie partielle + CA	3 FEC 3 Taxotère	oui	Tamoxifène (3 ans) Anastrozole (en cours)	non	47	RC
CCGO TNS 3	4 EC + 4 Larotaxel	mastectomie partielle + CA	non	oui	Enantone Aromasine (7 ans)	R. locale à 21 mois – mastectomie totale	128	RC
CCGO TNS 4	non	mastectomie totale bilatérale + CA [a]	non	oui	Tamoxifène (en cours)	non	71	RC
CCGO TNS 5	non	mastectomie partielle + CA	4 AC + 12 Taxol	oui	Tamoxifène (en cours)	non	29	RC
CCGO TNS 6	non	mastectomie partielle + GS	non [b]	oui	non [b]	non	21	RC
CCGO TNS 7	non	mastectomie partielle + GS	non	oui	Tamoxifène (1 an)	non	112	RC
CCGO TNS 8	non	mastectomie partielle + CA	4 AC	oui	Tamoxifène (1 an) Femara (4 ans)	non	100	RC
CCGO TNS 9	non	mastectomie partielle + GS	non	oui	non (contre-indications)	non	106	RC
CCGO TNS 10	non	mastectomie partielle + GS	3 FEC + 2 Taxotère	oui	Tamoxifène (en cours)	non	49	RC
CCGO TNS 11	non	mastectomie partielle + GS	non	oui	Tamoxifène (5 ans) Femara (1 an), Arimidex (1 an)	non	88 [d]	RC
CCGO mixte	non	mastectomie partielle + CA	6 FEC	oui	Tamoxifène (4 ans), Femara-Zoladex	Métastases à distance à 80 mois	160	DCD*
CCGO MP 1	non	mastectomie partielle + CA	3 FEC + 3 Taxotère	oui	non	non	74	RC
CCGO MP 2	non	mastectomie totale + CA	non [b]	non [b]	non	non	36 [d]	RC
CCGO MP 3	non	mastectomie totale + GS	oui [e]	oui [e]	non	non	10	RC
CCGO MP 4	non	mastectomie partielle + GS puis mastectomie totale	4 EC + 4 Taxotère	oui	non	R. locale à 4 mois (paroi thoracique)	18	EVM

Tableau 7 (3/3): Traitement et évolution clinique. Légende et abréviations : [a] mastectomie partielle initialement, puis reprise pour marges positives ; [b] à la demande de la patiente ; [c] dans le cadre du protocole clinique SATIN ; [d] patiente perdue de vue ; [e] détails non disponibles ; CT : chimiothérapie ; RT : radiothérapie ; CA : curage axillaire ; GS : ganglion sentinelle ; FEC : 5-Fluorouracile+ Epirubicine+ Cyclophosphamide ; EC : Epirubicine+ Cyclophosphamide ; AC : Adriamycine+ Cyclophosphamide ; R. récurrence ; RC : patiente en rémission complète, Méta : patiente en vie avec la maladie (récurrence inopérable à la paroi thoracique); DCD : patiente décédée du cancer du sein (* absence de CGOL dans les métastases de son cancer du sein).

2. Caractérisation du stroma tumoral des CCGO

2.1 Description histologique de l'infiltrat à CGOL

Dans tous les cas examinés, les CGOL étaient présentes en situation intra-tumorale, mêlées à la population carcinomateuse et toujours à proximité de celle-ci. Dans trois cas, les CGOL étaient également présentes dans le territoire péri-tumoral, néanmoins elles étaient toujours situées à proximité des cellules tumorales. L'infiltrat à CGOL était de type diffus avec une densité intra-tumorale homogène (n=5), une densité un peu hétérogène (n=5), ou franchement sectoriel dans un seul cas (celui du carcinome mixte TNS/CLI avec et sans CGOL).

La **Fig.16** illustre différents types des rapports entre les CGOL et la prolifération tumorale. Dans tous les cas, les CGOL étaient observées au contact de massifs carcinomateux, souvent « moulées » contre ceux-ci. Dans la plupart de cas, elles étaient également observées au sein même de massifs tumoraux. Dans deux cas, les CGOL étaient vues à l'intérieur de lumières glandulaires tumorales.

La densité en CGOL était très variable. Le nombre de CGOL pour un champs de 0.42mm² variait entre 9 et 95 cellules (médiane : 27, moyenne : 21). La taille des CGOL et le nombre de noyaux par cellule étaient également variables.

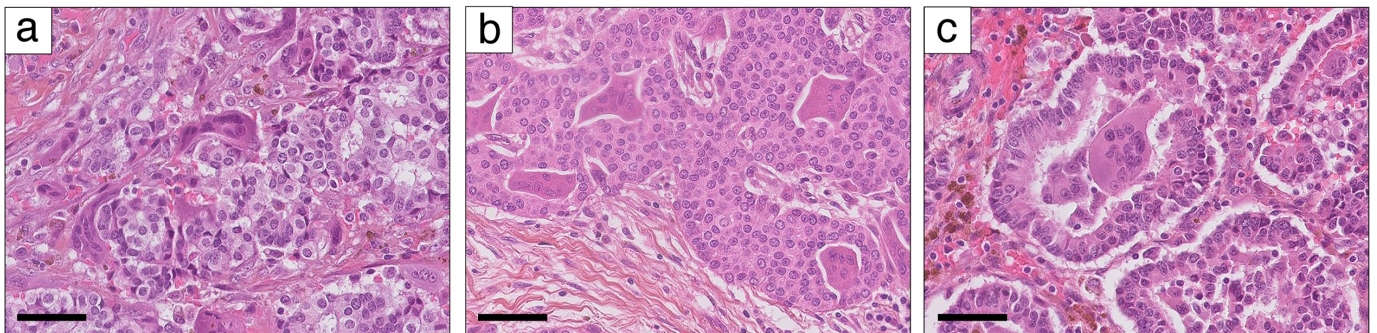


Fig.16. Exemples des rapports possibles entre les CGOL et la prolifération tumorale. (a) CGOL « moulées » autour de massifs tumoraux (cas CCGO-TNS 5) ; (b) CGOL au sein de massifs tumoraux (cas CCGO-TNS 4) ; (c) CGOL dans les lumières glandulaires tumorales (cas CCGO-TNS 1). Echelle : 50 μ m.

Chez les deux patientes atteintes d'un CCGO-TNS avec des métastases ganglionnaires, des CGOL ont également été observées dans ces métastases (en nombre important chez une patiente et exceptionnelles chez l'autre patiente)(**Fig.17**). Chez la patiente atteinte du carcinome mixte, les métastases ganglionnaires renfermaient des CGOL, mais les métastases à distance (foie) en étaient dépourvues (cf. **Fig. 14**).

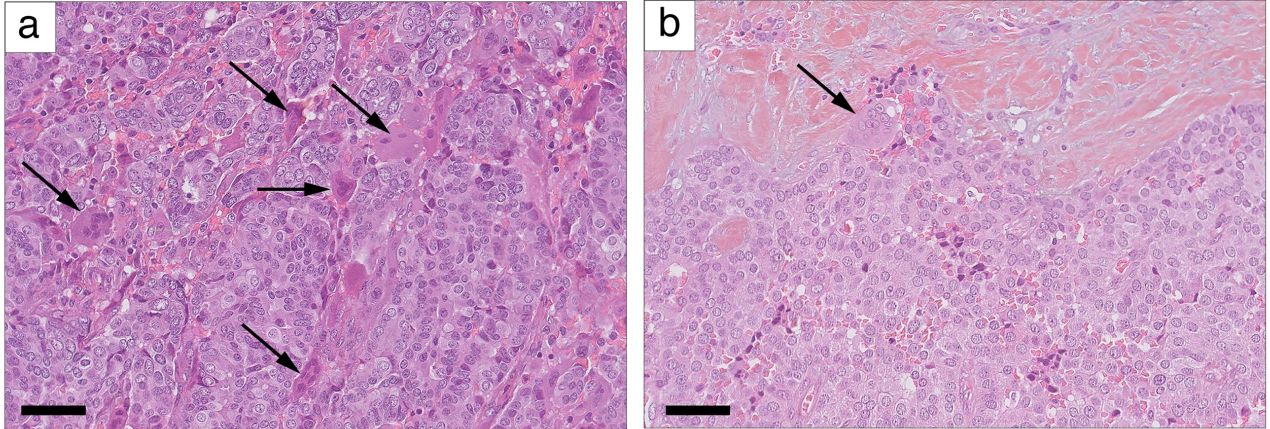


Fig.17. Métastases ganglionnaires axillaires synchrones dans les CCGO. (a) Présence de nombreuses CGOL (cas CCGO-TNS 5) ; présence d'exceptionnelles CGOL (cas CCGO-TNS 2). Flèche : CGOL. A noter que les zones d'hémorragie présentes également dans la métastase ganglionnaire. Echelle, 500 μ m.

2.2 Extravasation des hématies

Six cas montraient des territoires d'extravasation péri-tumorale et 7 cas montraient une extravasation intra-tumorale (**Fig.18 a, b**). En situation intra-tumorale, cette extravasation était observée dans le stroma et parfois également au sein des massifs tumoraux (**Fig.18 c, d**).

Au total, des territoires d'extravasation péri- et/ou intra-tumorale ont été observés à la coloration HES dans 9/12 cas (75%) de CCGO, alors qu'ils n'ont été détectés dans aucun cas contrôle (0/10)(**Fig.19**). L'étendue de ces territoires d'extravasation était variable selon les cas (**Fig.19**).

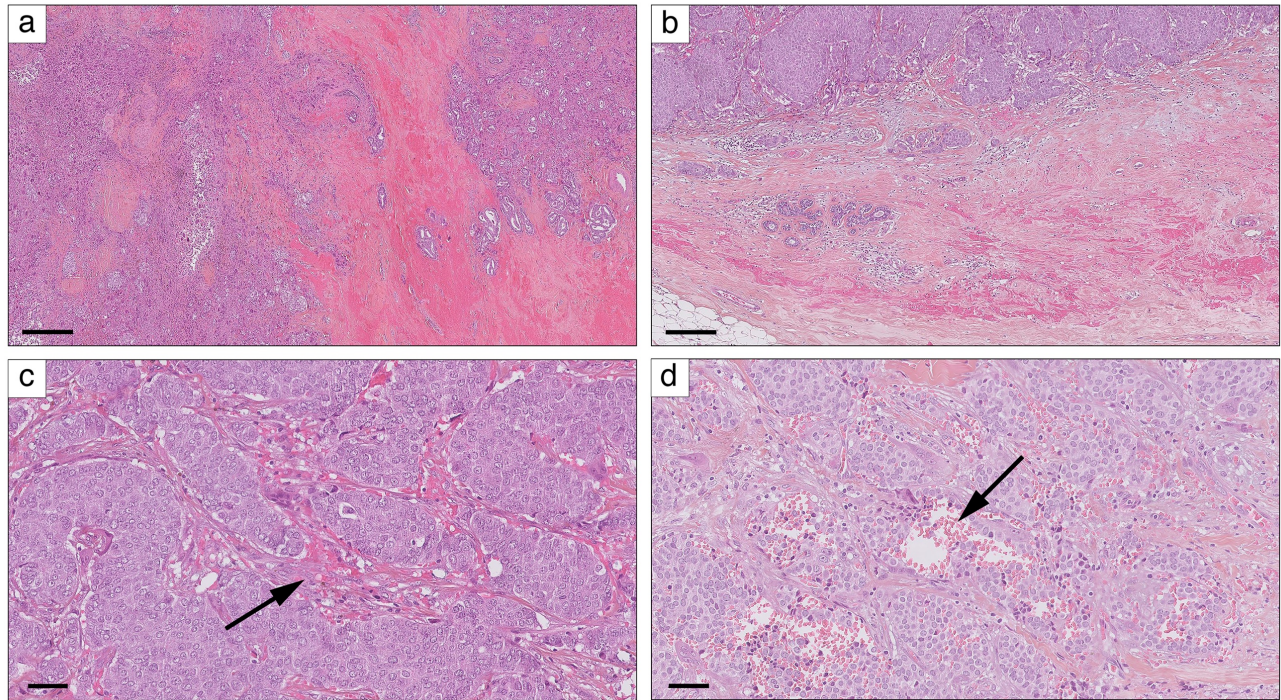


Fig.18. Extravasation dans les CCGO. (a) Extravasation intra-tumorale (cas CCGO-TNS 5) ; (b) Extravasation péri-tumorale (cas CCGO-TNS 8) ; (c) Extravasation entre les massifs tumoraux (flèche ; cas CCGO-TNS 8) ; (d) Extravasation dissociant les massifs tumoraux (flèche ; cas CCGO-TNS 2). Echelles : 500 μm (a), 200 μm (b), 50 μm (c, d).

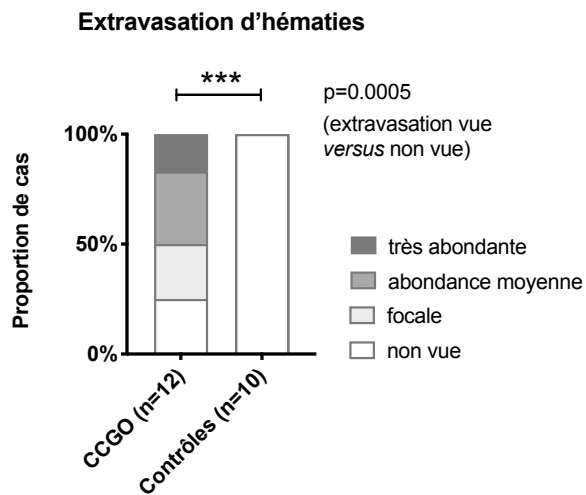


Fig.19. Evaluation semi-quantitative de l'extravasation des hématies. Par soucis de simplicité, l'évaluation se rapporte aux territoires péri-tumoral et intra-tumoral en leur totalité. *Test exact de Fisher.*

2.3 Coloration de Perls

La coloration de Perls marquait les cytoplasmes des macrophages mononucléés (sidérophages) stromaux et les dépôts d'hémosidérine stromale. La distribution de ce marquage dans les carcinomes à CGOL était variable : péri-tumorale (n=9), intra-tumorale dans la partie périphérique de la tumeur (n=9) et/ou intra-tumorale dans la partie centrale de la tumeur (n=8). Un marquage positif, quelle qu'en soit la localisation et l'étendue, a été observé dans 11/12 (92%) de carcinomes à CGOL, mais seulement dans 3 cas contrôles (30%). Pour chaque territoire étudié, la proportion de cas montrant un marquage positif était statistiquement plus importante pour les CCGO que pour les cas contrôles (**Fig.20**).

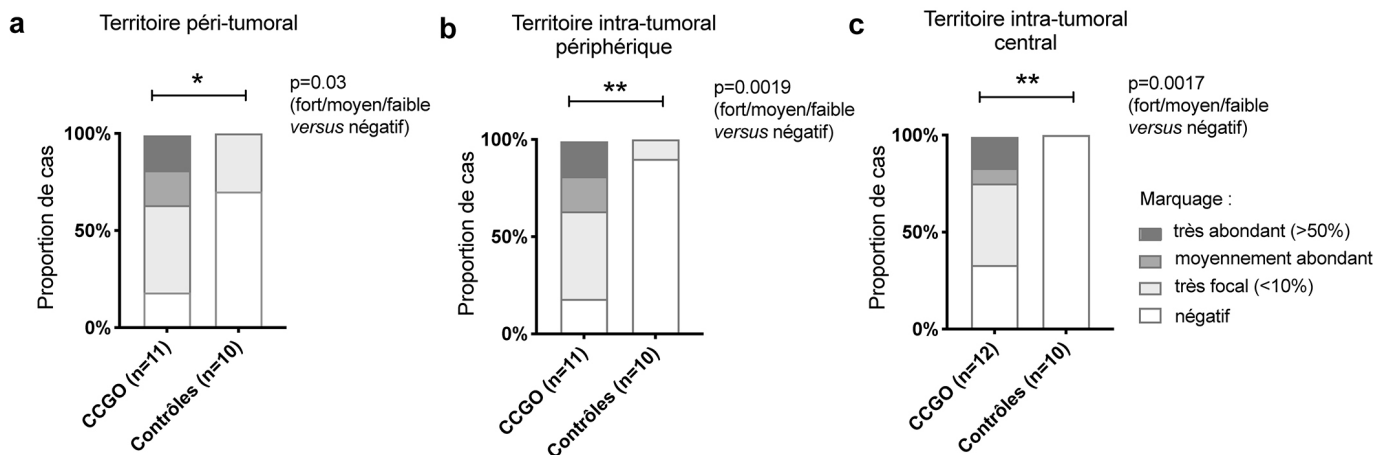


Fig. 20. Evaluation semi-quantitative de la coloration de Perls, selon trois territoires topographiques.
Test exact de Fisher.

Dans 5 cas (42%), un marquage cytoplasmique a pu être observé dans les CGOL. Cependant, ce marquage concernait une minorité de cellules (<10%), sauf un seul cas dans lequel la plupart de CGOL étaient marquées (CCGO-TNS4, **Fig. 21**). Le marquage des CGOL était toujours de faible intensité.

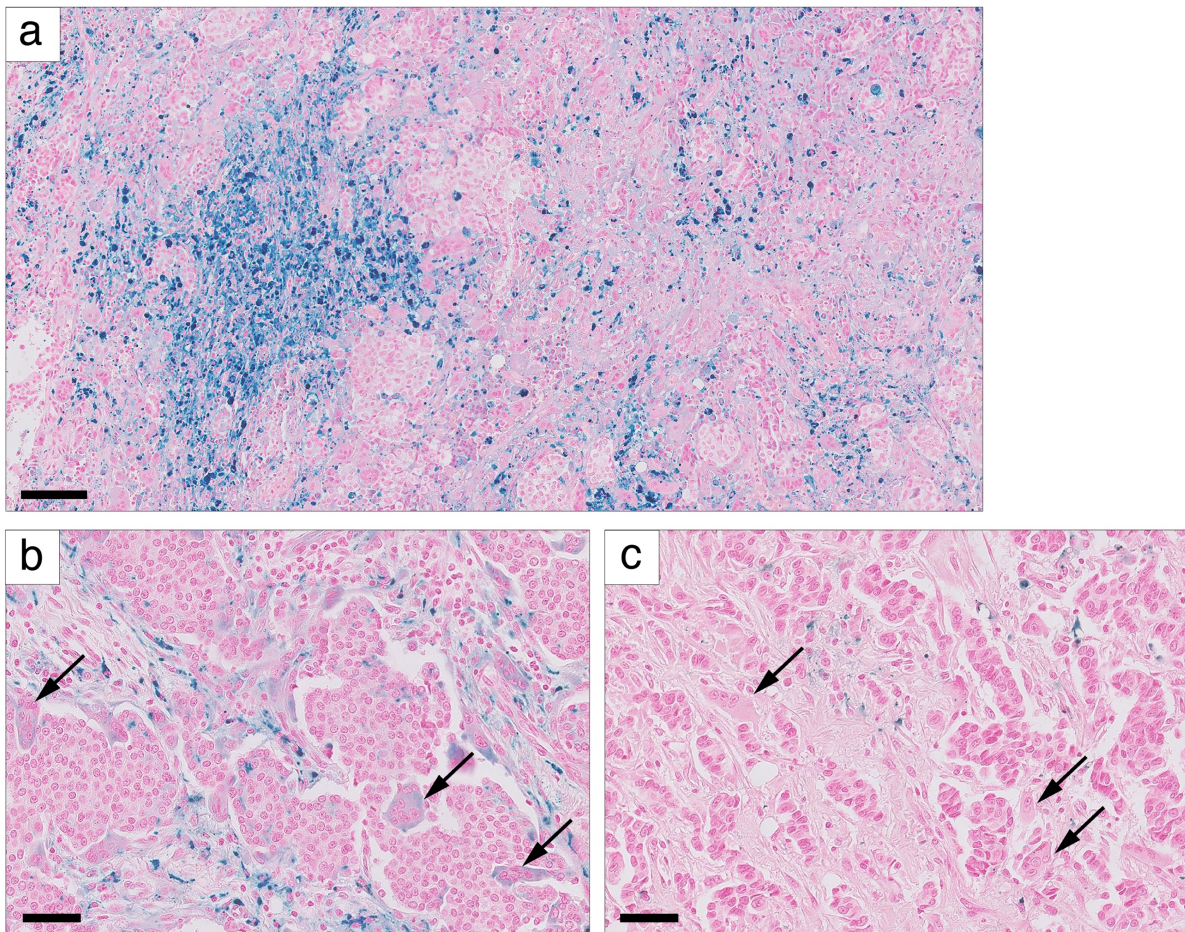


Fig. 21. Coloration de Perls dans les CCGO. (a) Exemple de cas avec marquage stromal diffus et intense, soulignant surtout des sidérophages mononucléés du stroma (cas CCGO-TNS 5) ; (b) Exemple de cas avec un cytoplasmique positif dans les CGOL (cas CCGO-TNS 4) ; (c) Exemple de cas avec CGOL négatives au marquage de Perls (cas CCGO-TNS 3). Echelles : 100 μ m (a), 50 μ m (b, c).

2.4 Quantification des TILs du stroma

Le pourcentage médian des TILs dans les CCGO et dans les cas contrôles était de 5% (1-60%) et de 10% (1-75%), respectivement. Il n'y avait pas de différence significative entre les deux groupes (**Fig. 22**), suggérant qu'un stroma « inflammatoire » riche en lymphocytes n'est pas une caractéristique des CCGO.

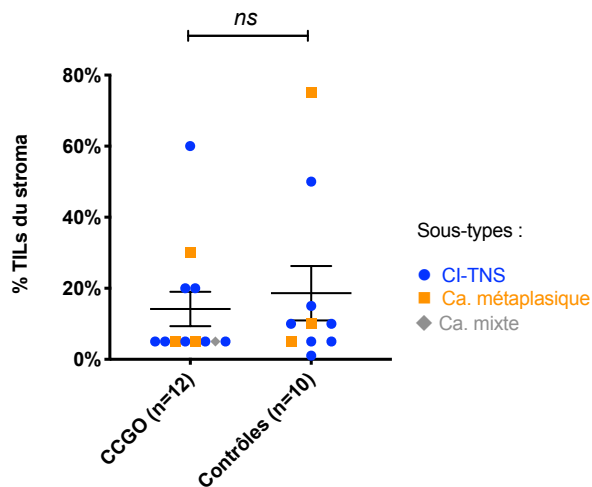


Fig.22. Quantification des TILs du stroma dans les carcinomes à CGOL et dans la cohorte contrôle.
Test de Mann-Whitney ; moyenne et erreur standard ; Ca : carcinome.

2.5 Evaluation de la densité stromale en microvaisseaux CD34+

La densité en microvaisseaux CD34+ était homogène à l'échelle intra-tumorale ; par conséquent, la quantification a été effectuée de manière globale, sans différencier les territoires périphérique et central de la tumeur. Les vaisseaux péri-tumoraux étaient peu abondants et difficiles à évaluer (résultats non montrés).

La densité en vaisseaux CD34+ du stroma tumoral était, en moyenne, plus importante dans les CCGO que dans la cohorte contrôle et cette différence était statistiquement significative (**Fig. 23**). Néanmoins, un stroma hypervasculaire ne semblait pas être une caractéristique constante des carcinomes à CGOL et il existait une variabilité inter-tumorale (**Fig. 24**).

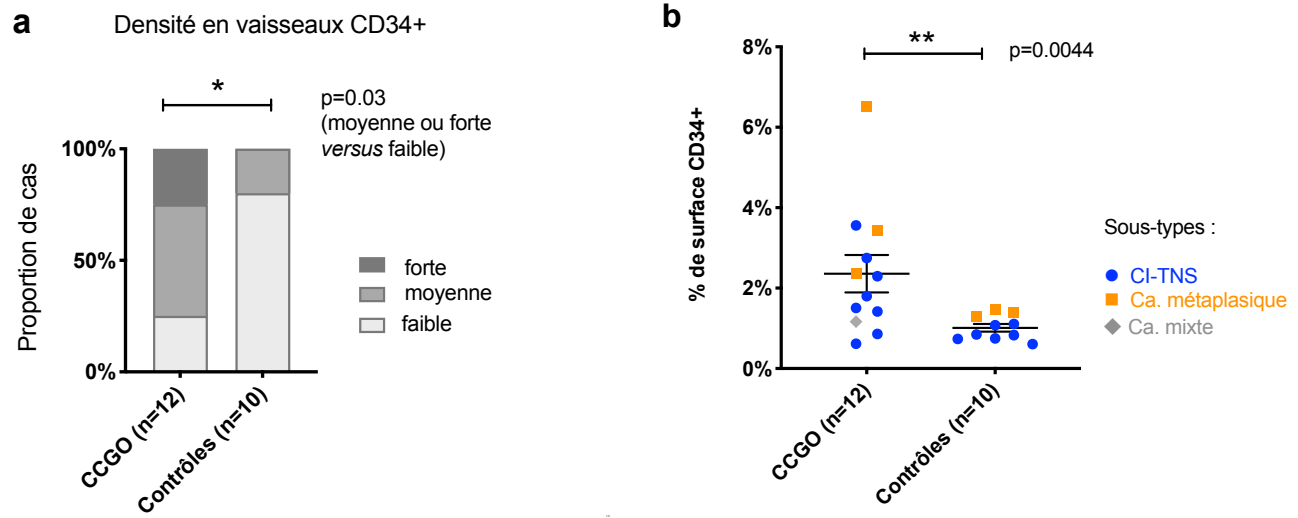


Fig. 23 Comparaison de la densité en microvaisseaux CD34+ du stroma des CCGO et des cas contrôles. (a) Evaluation semi-quantitative au microscope. *Test exact de Fisher*. (b) Evaluation quantitative avec le logiciel ImageJ (moyenne, SEM). *Test de Mann-Whitney* ; moyenne et erreur standard ; Ca : carcinome.

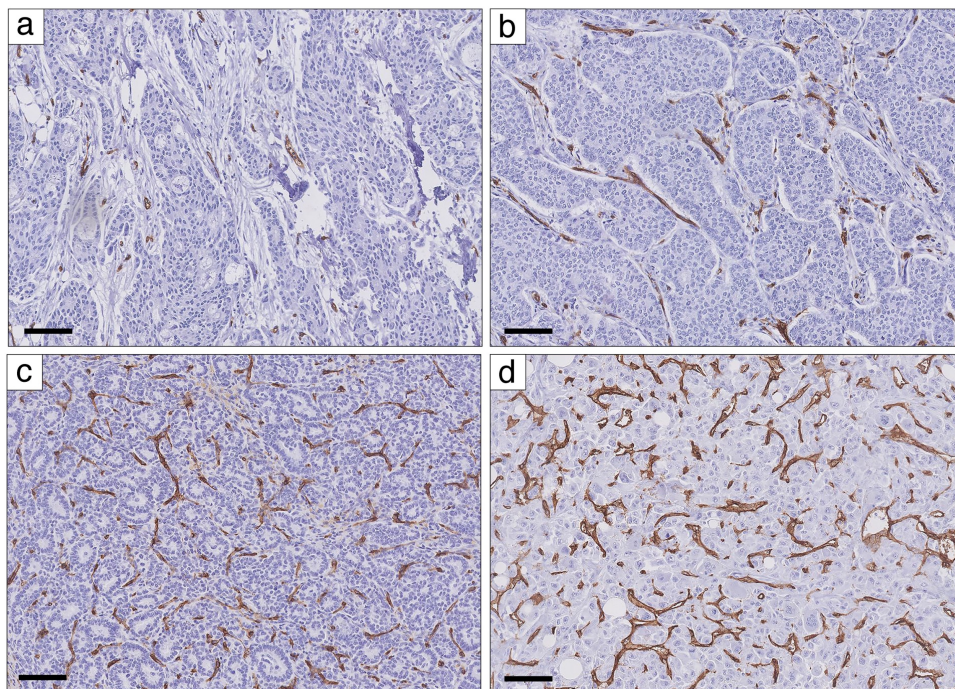


Fig. 24 Variabilité de la densité en microvaisseaux CD34+ des carcinomes mammaires à CGOL. (a) Densité faible (cas CCGO-TNS 7) ; (b) Densité moyenne (cas CI-TNS 8) ; (c) Densité élevée (cas CCGO-TNS 1) ; (d) Cas avec la densité la plus forte (CCGO-MP 2). Echelle, 50 μm .

2.6 Evaluation de l'infiltrat à cellules CD68+

Des cellules CD68+ ont été observées dans tous les cas de carcinomes à CGOL et tous les cas de la cohorte contrôle, aussi bien en territoire péri-tumoral qu'intra-tumoral. En position péri-tumorale, il n'y avait pas de différence significative entre l'abondance de l'infiltrat à cellules CD68+ entre les carcinomes à CGOL et les cas contrôles (**Fig. 25 a**). En revanche, l'infiltrat CD68+ intra-tumoral dans la partie périphérique et dans la partie centrale était statistiquement plus abondant dans les CCGO que dans les cas contrôles (**Fig. 25 b,c**).

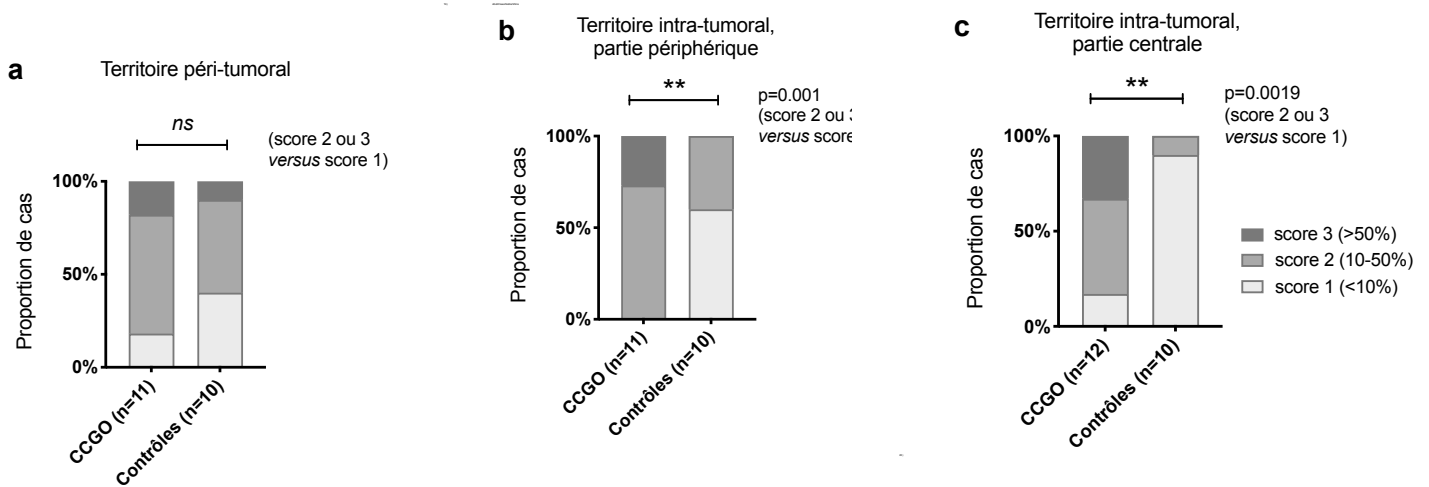


Fig. 25. Evaluation semi-quantitative de l'immunomarquage anti-CD68. (a) péri-tumoral ; (b) intra-tumoral dans la partie périphérique de la tumeur ; (c) intra-tumorale dans la partie centrale de la tumeur. *Test exact de Fisher.*

Des résultats comparables ont été obtenus avec le logiciel ImageJ. Le pourcentage de la surface CD68+ médian était de 15.5% pour les CCGO (6.8-44.6%) et de 1.6% pour les cas contrôles (0.29-9.75%), avec une différence significative entre les deux groupes (**Fig. 26a**).

Afin d'éliminer la possibilité que cette différence soit uniquement due au signal provenant des CGOL, l'analyse a été répétée à l'identique, mais en essayant d'exclure manuellement les zones renfermant des cellules à l'évidence multinucléées de l'analyse (**Annexe X**). Avec cette stratégie, la proportion de surface CD68+ était moins élevée dans les CCGO, mais la différence entre CCGO et la cohorte contrôle était toujours significative (**Fig. 26b**).

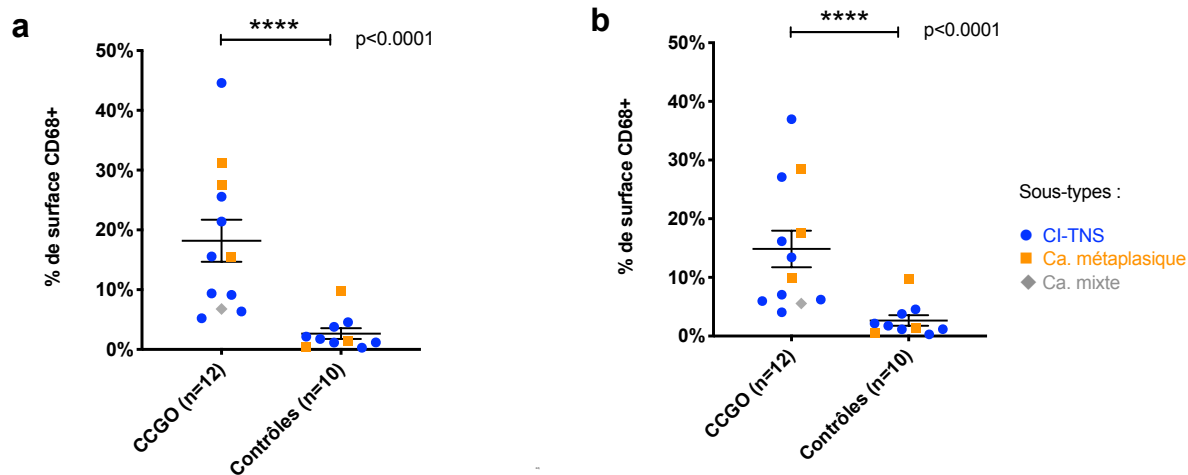


Fig.26. Quantification de l'immunomarquage anti-CD68 dans les CCGO et dans les cas contrôles avec le logiciel ImageJ. (a) en conservant les CGOL dans l'analyse ; (b) en tentant d'exclure les cellules à l'évidence multinucléées de l'analyse. *Test de Mann-Whitney ; moyenne et erreur standard.*

Dans tous les CCGO, 100% de CGOL montraient une positivité cytoplasmique forte pour le CD68 (cf. **Fig. 29** plus loin).

2.7 Evaluation de l'infiltrat à cellules CD163+

De façon générale, le marquage anti-CD163 était moins intense et les cellules positives étaient moins nombreuses que pour le marquage anti-CD68. En intra-tumoral, l'infiltrat à cellules CD163+ avait tendance à être un peu plus important dans le territoire périphérique que dans le territoire central.

Il n'y avait pas de différence significative entre l'abondance de l'infiltrat à cellules CD163+ dans les CCGO et dans les cas contrôles (que ce soit en péri-tumoral, en intra-tumoral périphérique ou en intra-tumoral central) (**Fig. 27a-c**), même si en intra-tumoral périphérique, il existait une tendance au marquage plus abondant dans les CCGO (**Fig. 27b**).

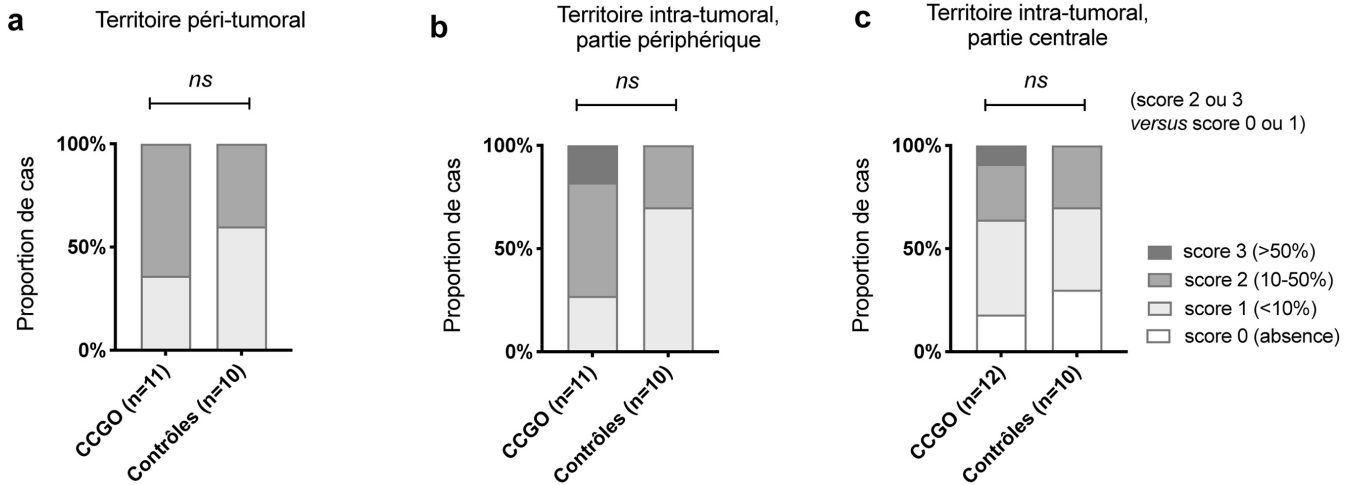


Fig.27. Evaluation sémi-quantitative de l'immunomarquage anti-CD163. (a) territoire péri-tumoral ; (b) territoire intra-tumoral dans la partie périphérique de la tumeur ; (c) territoire intra-tumoral dans la partie centrale de la tumeur. *Test exact de Fisher.*

Des résultats comparables ont été obtenus avec le logiciel ImageJ (**Fig.28**). Il existait une tendance à un infiltrat CD163+ plus abondant dans les CCGO, mais cette différence n'était pas statistiquement significative. A noter que les carcinomes métaplasiques (avec ou sans CGOL) avaient tendance à être plus riches en macrophages CD163+ que les CI-TNS.

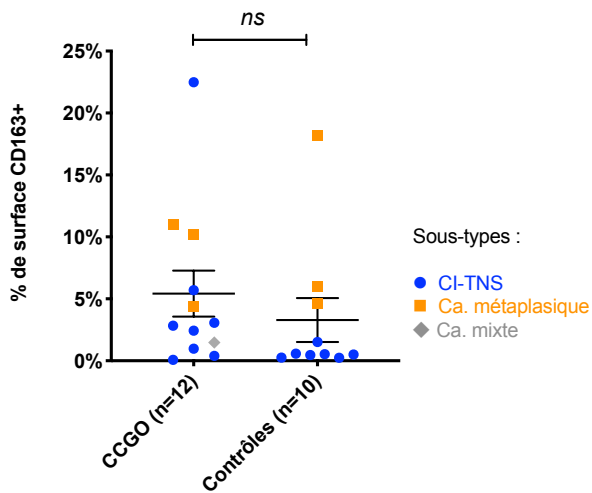


Fig. 28 Quantification de l'immunomarquage anti-CD163 dans les CCGO et dans les cas contrôles avec le logiciel ImageJ. *Test de Mann-Whitney ; moyenne et erreur standard.*

Un marquage des CGOL pour le CD163 a été observé dans 7 cas (58%), mais dans 3 cas, il était positif dans d'exceptionnelles cellules (<1% des CGOL) et dans 4 autres cas, dans <10% de CGOL. Ce marquage était toujours de faible intensité (**Fig. 29**).

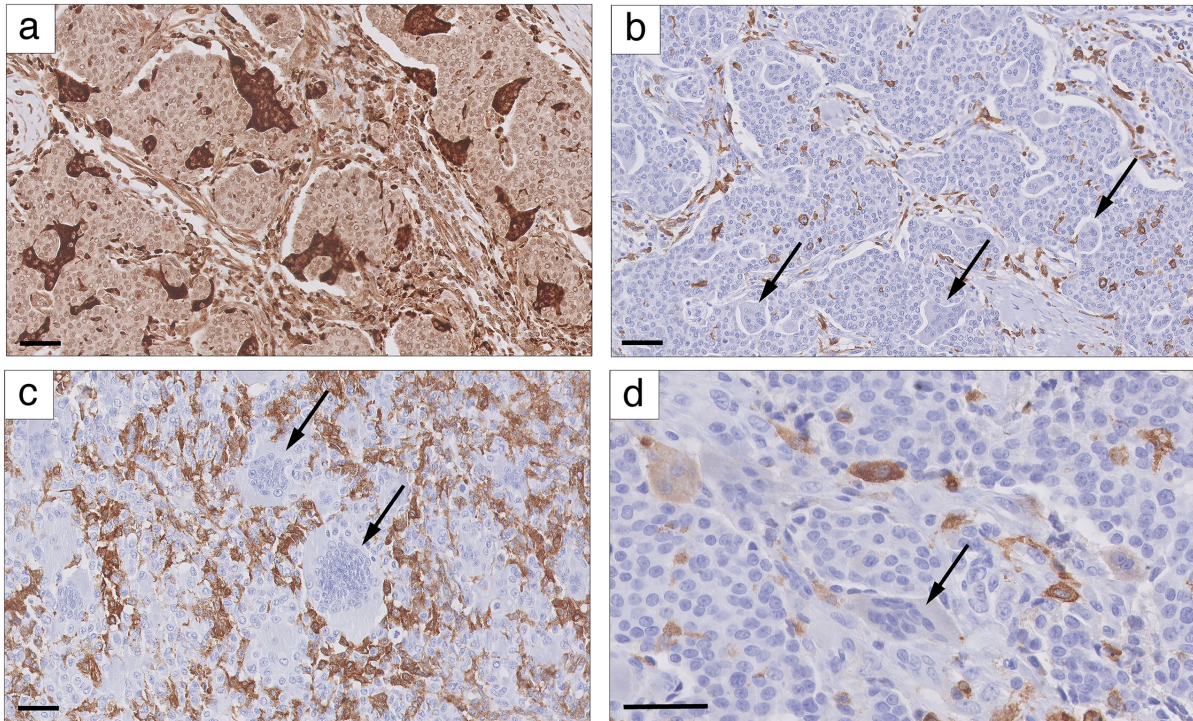


Fig. 29. Immunomarquage anti-CD68 et anti-CD163 dans les CGOL. (a) IHC pour CD68 : toutes les CGOL montrent une positivité intense (cas CCGO-TNS4) ; (b) IHC pour CD163 : toutes les CGOL sont négatives (cas CCGO-TNS4) ; (c) IHC pour CD163 : les CGOL (flèches) sont négatives, malgré un fond de macrophages mononucléés positifs (cas CCGO-MP 1) ; (d) IHC pour CD163 : présence de cellules mono- et oligo-nucléés positives, tandis qu'une CGOL est négative (flèche)(cas CCGO-TNS 6). Echelle, 50 μ m.

3. Caractérisation moléculaire des CCGO

3.1 Paramètres du contrôle qualité du séquençage d'exome et des ARN

Au total, 8 paires d'ADN tumoral et constitutionnel des cas CCGO ont pu être séquencées. Pour le séquençage d'exome effectué sur les échantillons tumoraux, la profondeur de séquençage moyenne par échantillon allait de 98X à 155X (en moyenne, 117X). La fraction du génome de référence séquencé avec une profondeur d'au moins 99X allait de 55.6% à 80.9% (moyenne, 66.2%). Pour le séquençage d'exome effectué sur les échantillons non-tumoraux, les profondeurs moyennes par échantillon allaient de 32X à 68X (en moyenne, 46X). La fraction du génome de référence séquencé avec une profondeur d'au moins 30X allait de 59% à 88.8% (moyenne, 73.8%). Les courbes détaillées de profondeur et de couverture pour les échantillons tumoraux et non-tumoraux sont représentés en **Annexe XI**.

Une estimation de la pureté (cellularité) tumorale par l'outil Sequenza est présentée dans le **Tableau 8** ci-dessous :

Cas	CCGO-TNS 1	CCGO-TNS 2	CCGO-TNS 3	CCGO-TNS 4	CCGO-TNS 5	CCGO-TNS 6	CCGO-TNS 7	CCGO-MP 1
Cellularité	0.36	0.46	0.64	0.59	0.41	0.25	0.12	0.2
Ploïdie	1.95	1.98	3.08	1.93	1.97	2	2.87	2.04

Tableau 8. Estimation de la cellularité et de la ploïdie tumorales avec l’outil Sequenza.

3.2 Variants des nucléotides

Un premier appel des variants selon la stratégie détaillée dans « Méthodes », a identifié entre 261 et 433 variants par cas (médiane : 345, moyenne : 351). Ce tableau de résultats « bruts » a été interrogé manuellement pour rechercher des mutations dans les gènes suivants connus comme pouvant être altérés dans le cancer du sein : *TP53*, *PIK3CA*, *MAP3K1*, *GATA3*, *AKT1*, *CBFB*, *PIK3R1*, *CDH1*, *FGFR1*, *MLL3 (KMT2C)*, *ESR1*, *PTEN*, *MUC16*, *MAP2K1*, *RUNX1*, *FOXA1*, *TBX3*, *BRCA1*, *BRCA2*, *PALB2*. Les variants ayant une fréquence allélique quasi-identique entre l’échantillon tumoral et constitutionnel ont été considérés comme des polymorphismes et n’ont pas été retenus.

Les résultats de cette analyse sont présentés dans les **Tableaux 9 et 10** ci-dessous.

- *PIK3CA* : des mutations de *PIK3CA*, p.H1047R et p.E542K ont été retrouvées dans 2 cas de CCGO-TNS (cas CCGO-TNS 2 et CCGO-TNS 3). Ces deux mutations correspondent à des hotspots connus et sont considérées comme activatrices et récurrentes dans le cancer du sein. Elles sont également hautement récurrentes dans le cancer du sein d’après la base de données COSMIC (**Tableau 9**) et d’après des grandes cohortes publiées (**Fig. 30**). Dans les deux cas, il s’agissait de mutations purement somatiques (absence de variant détecté dans l’ADN constitutionnel)(**Annexe XI**).

- *MAP3K1* : une mutations perte-de-fonction (codon stop p.Q1199*) a été retrouvée dans un cas (cas CCGO-TNS 6), avec une fréquence allélique à 18% (potentiellement homozygote dans une tumeur avec une cellularité tumorale relativement basse, estimée à 25%);

- *MAP2K4* : une mutation perte-de-fonction (codon stop p.Q327*) a été retrouvée dans un cas (CCGO-TNS 3), potentiellement homozygote avec une fréquence allélique à 69% ; ce cas présentait une altération concomitante au niveau de *PIK3CA* et de *MAP2K4*.

- *AKT1* : le carcinome métaplasique à CGOL présentait une mutation p.E17K du gène *AKT1*, qui correspond à un hotspot connu, considérée comme activatrice et récurrente dans le cancer du sein. La fréquence allélique tumorale pour cette altération était de 10%, correspondant a priori à une mutation hétérozygote si l’on tient compte de l’estimation de la cellularité tumorale par l’outil Sequenza (à 20%).

- Des variants de signification incertaine ont été détectés dans les gènes *PTEN*, *MUC16*, *ESR1*, *GATA3* et *RUNX1* (**Tableau 10**).
- *TP53* : un variant a été détecté seulement dans un cas (CCGO-TNS 2), correspondant à un variant a priori délétère, rapporté dans de rares cancers du sein (n=14). Néanmoins, la fréquence allélique pour ce variant n'était que de 0.9% ;
- Les variants des gènes *MLL3 (KMT2C)* et *MUC16* étaient d'interprétation difficile (nombreux variants faux-sens détectés aussi bien dans l'ADN tumoral que constitutionnel) et nécessitaient une expertise supplémentaire. Ils n'ont pas été exclus de ce premier rapport.

Dans le deuxième niveau de l'analyse, les filtres suivants ont été appliqués (seuils arbitraires, se rapprochant des seuils utilisés en pratique diagnostique) : profondeur ≥ 10 pour l'échantillon tumoral ; fréquence allélique $\geq 5\%$ dans l'échantillon tumoral ; récurrence dans la base de données de 197 cas de l'Institut Curie < 50 ; et fréquence allélique = 0% dans l'échantillon constitutionnel. Avec ces filtres, le nombre moyen d'altération par échantillon était de 36 (12-51). Quelques variants choisis identifiés dans cette analyse sont rapportés en **Tableau 10**.

Une observation particulièrement intéressante était la présence d'une mutation *BRAF V600E* dans le carcinome métaplasique à CGOL, avec une bonne fréquence allélique.

Cas	Type	EE	% CT	Gène	Type de mutation	Altération (séquence)	Altération (protéine)	VAF T	VAF C	Prof T	Prof C	Type (FATHMM)	Réurrence (d'après COSMIC)
CCGO-TNS 1	Lum A	1	36%	-	-	-	-	-	-	-	-	-	-
CCGO-TNS 2	Lum A	2	46%	PIK3CA	faux sens	c.3140A>G	p.(His1047Arg)	32%	0%	185	87	Pathogène	Sein : 1780 Colon : 447
CCGO-TNS 3	Lum B	3	64%	PIK3CA	faux sens	c.1624G>A	p.(Glu542Lys)	48%	0%	65	5	Pathogène	Sein : 476 Colon : 433, Urinaire : 110
				MAP2K4	stop	c.979C>T	p.(Gln327*)	69%	5%	42	19	Pathogène	4 cancers du sein
CCGO-TNS 4	Lum B	2	59%	-	-	-	-	-	-	-	-	-	-
CCGO-TNS 5	Lum A	1	41%	-	-	-	-	-	-	-	-	-	-
CCGO-TNS 6	Lum B	2	25%	MAP3K1	stop	c.3595C>T	p.(Gln1199*)	18%	0%	152	37	NA	NA
CCGO-TNS 7	Lum A	2	12%	-	-	-	-	-	-	-	-	-	-
CCGO-MP 1	Métopl.	3	20%	AKT1	faux sens	c.49G>A	p.(Glu17Lys)	10%	0%	142	56	Pathogène	Sein : 208
				BRAF	faux sens	c.1799T>A	p.(Val600Glu)	19%	0%	187	82	Pathogène	Thyroïde : 14303, Mélanome : 5791, Colon : 5144

Tableau 9 : Résultats de séquençage d'exome (1/2) : variants rapportés avec un bon niveau de confiance et connues pour être pathogènes.

Lum A/B : type luminal A/B ; EE : grade d'Elston et d'Ellis ; %CT : pourcentage de cellules tumorales (estimation du logiciel Sequenza) stop : gain d'un codon stop (mutation non sense) ; VAF-T : fréquence allélique (variant allele frequency) dans l'ADN Tumoral ; VAF-C : fréquence allélique dans l'ADN Constitutionnel ; Prof : profondeur (nombre de reads) ; NA : données non disponibles. FATHMM : Functional Analysis Through Hidden Markov Models (University of Bristol) ; COSMIC : Catalogue of Somatic Mutations in Cancer.

Cas	Type	EE	% CT	Gène	Type de mutation	Altération (séquence)	Altération (protéine)	VAF T	VAF C	Prof T	Prof C	Type (FATHMM)	Réurrence (d'après COSMIC)
CCGO-TNS 1	Lum A	1	36%	SMARCA4	stop	c.3034C>T	p.(Gln1012*)	5%	0%	55	18	NA	NA
CCGO-TNS 2	Lum A	2	46%	TP53	faux sens	c.734G>A	p.(Gly245Asp)	0.9%	0%	331	138	Pathogène	Sein : 14, Colon : 34, Œsoph. : 32
CCGO-TNS 3	Lum B	3	64%	USP28	stop	c.610C>T	p.(Arg204*)	63%	0%	43	6	Pathogène	Colon : 2, Endomètre : 1
CCGO-TNS 4	Lum B	2	59%	PTEN	faux sens	c.235G>A	p.(Ala79Thr)	1%	0%	255	73	NA	5 cancers (non sein)
				MUC16	faux sens	c.36688A>G	p.(Met12230Val)	12%	0%	121	44	NA	NA
				BAP1	faux sens	c.71T>A	p.(Val24Asp)	46%	0%	186	82	Pathogène	Rein : 1
CCGO-TNS 5	Lum A	1	41%	-	-	-	-	-	-	-	-	-	-
CCGO-TNS 6	Lum B	2	25%	ESR1	faux sens	c.704A>C	p.(Lys235Thr)	15%	0%	78	19	NA	NA
				RUNX1	faux sens	c.491T>A	p.(Val164Asp)	14%	0%	120	25	NA	NA
				GATA3	faux sens	c.1186G>A	p.(Ala396Thr)	54%	56%	297	68	Pathogène	Estomac : 2, Colon : 2, Sein : 1
				GATA3	frameshift	-	-	2%[1]	0%	187	60	NA	NA
CCGO-TNS 7	Lum A	2	12%	-	-	-	-	-	-	-	-	-	-
CCGO-MP 1	Métapl.	1	20%	-	-	-	-	-	-	-	-	-	-

Tableau 10 : Résultats de séquençage d'exome (2/2) : variants de signification incertaine (liste non exhaustive).

Lum A/B : type luminal A/B ; EE : grade d'Elston et d'Ellis ; %CT : pourcentage de cellules tumorales (estimation du logiciel Sequenza) ; stop : gain d'un codon stop (mutation non sense) ; VAF-T : fréquence allélique (variant allele frequency) dans l'ADN Tumorale ; VAF-C : fréquence allélique dans l'ADN Constitutionnel ; Prof : profondeur (nombre de reads) ; NA : données non disponibles. FATHMM : Functional Analysis Through Hidden Markov Models (University of Bristol) ; COSMIC : Catalogue of Somatic Mutations in Cancer ; [1] VAF tumorale possiblement sous-estimée (l'estimation de la VAF n'est pas toujours fiable pour les indels).

Afin de connaître la récurrence de ces variants dans le cancer du sein, ils ont été comparés aux profils mutationnels de 3617 échantillons (3610 patients) des cohortes du cancer du sein TCGA et METABRIC (Cancer Genome Atlas 2012, Curtis, Shah et al. 2012), en utilisant le portail de visualisation cBioPortal. Les résultats sont illustrés dans les **Figures 30 et 31**.

Pour les gènes *PIK3CA* (exons 9 et 20) et *AKT1* (exon 2), il s'agissait de mutations récurrentes survenant dans des hotspots connus. En revanche, les gènes *MAP3K1* et *MAP2K4* semblent présenter plutôt des mutations non-sens (codon stop) pouvant survenir à n'importe quel endroit du gène qu'un hotspot à fort taux de récurrence ; cela renforce la validité des mutations codon stop observées chez nos deux patientes.

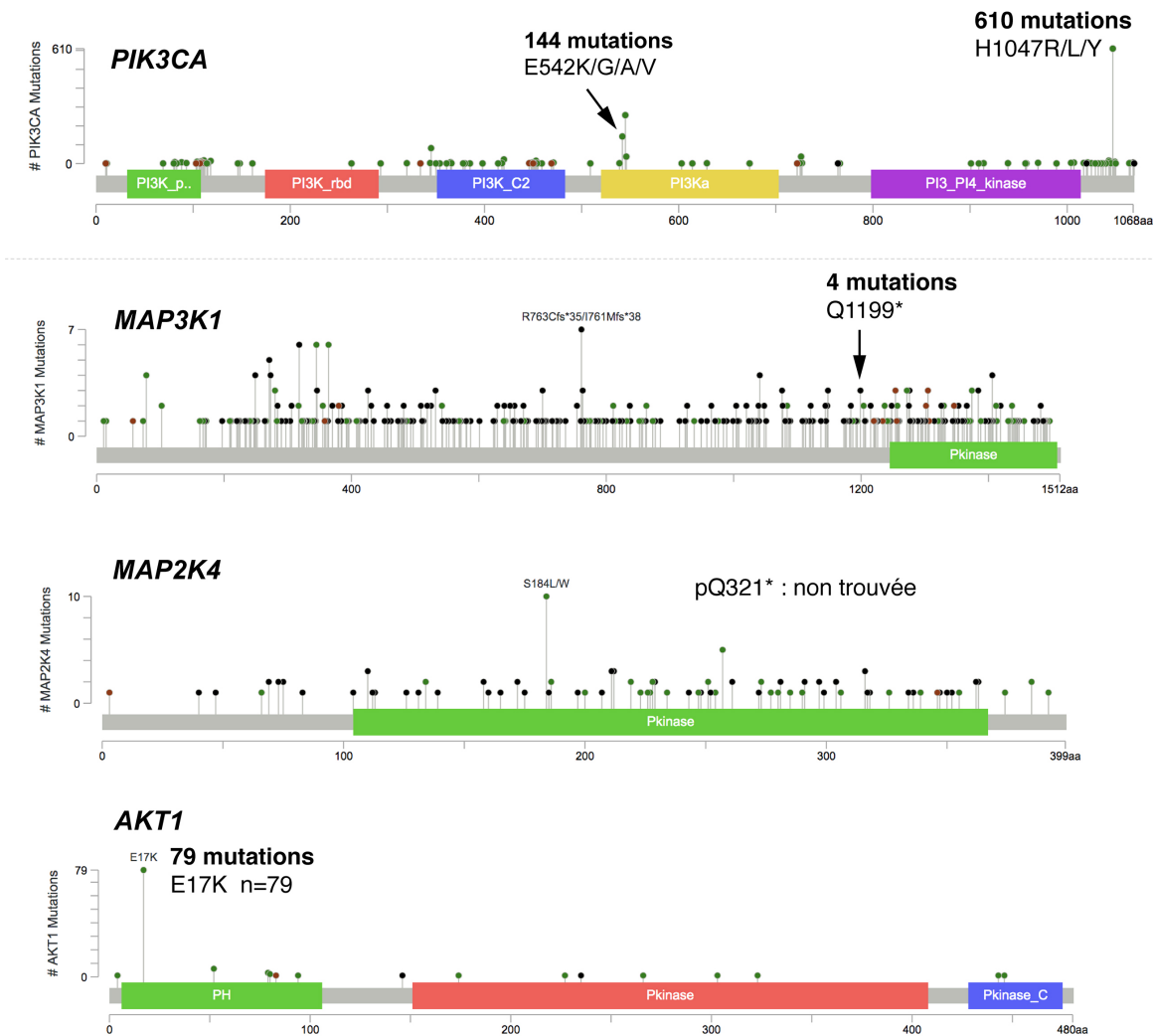


Fig. 30 Comparaison de variants retrouvés dans notre cohorte avec les cohortes TCGA et METABRIC (1).

Les mutations faux-sens de *PTEN*, *MUC16* et *RUNX1* ont toutes été rapportées une seule fois dans ces cohortes et celle de *ESR1* n'a pas été rapportée ; la pertinence de ces variants est donc difficile à affirmer. La mutation de *TP53* (p.G425D) avait été rapportée dans 23/3610 cancers du sein des cohortes METABRIC et TCGA et figure également dans la base de données COSMIC (cf. **Tableau 10**).

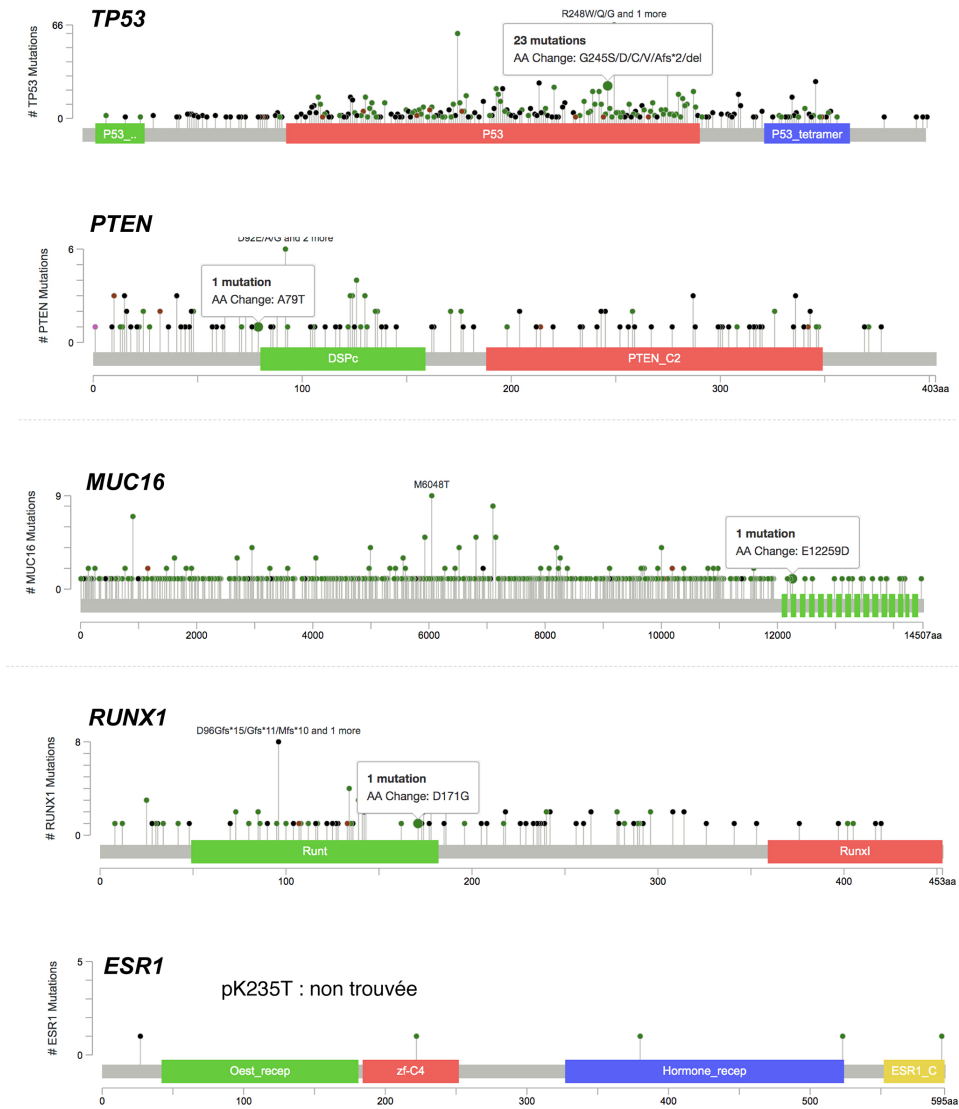


Fig. 31 Comparaison de variants retrouvés dans notre cohorte avec les cohortes TCGA et METABRIC (2).

3.3 Altérations du nombre de copies des gènes

Ces résultats sont illustrés en **Fig. 32**. La plupart de cas (n=6 ; 75%), dont 5 CCGO-TNS et un carcinome métaplasique, montraient un profil génomique diploïde, globalement peu altéré, de type « simplex ».

Parmi les évènements classiquement décrits dans le cancer du sein, un gain de 1p/perte de 16q concomitants ont été observés dans 2 cas (CCGO-TNS 1 et 5), les deux de type luminal A et de grade 1, en accord avec la littérature (Hicks, Krasnitz et al. 2006, Cancer Genome Atlas 2012). Ces deux cas montraient également une perte en 6q, ainsi que quelques altérations additionnelles propres à chacun des cas.

La perte d'une copie de 8p a été observée pour un cas (CCGO-TNS 4) et une perte d'hétérozygotie en 8p a été observée pour un autre cas (CCGO-TNS 3). En revanche, aucun gain de 8q n'a été mis en évidence. De même, aucun cas ne semblait présenter d'amplification en 17q12 (locus du gène *ERBB2*), de perte de 13q ou de gain de 11q13 (altérations plus souvent associées à des cancers de haut grade).

Parmi les deux cas à profils plus complexes, le cas CCGO-TNS 7 (qui était de type luminal A, mais présentait une morphologie particulière « adenocystic-like » avec mucosécrétion), montrait des altérations plus nombreuses, à type d'amplification de chromosomes entiers ou de bras chromosomiques à 5 copies, et jusqu'à 8 copies pour le bras 1q, accompagnés d'une perte d'hétérozygotie pour ces régions. La région 1q renferme quelques oncogènes potentiels, dont *MDM4*, *AKT3*, *NTRK1*, *PIK3C2B*. Néanmoins, les données de séquençage des ARN n'ont pas montré de surexpressions de ces gènes dans le cas CCGO-TNS 7 (résultats non illustrés).

Le cas CCGO-TNS 3 (luminal B, grade 3) montrait un profil encore plus complexe, avec une partie du génome à 3N, voire à 4N copies, suggérant une séquence complexe d'évènements. Cependant, aucune amplification de haut niveau d'un oncogène potentiel n'a pu être mise en évidence.

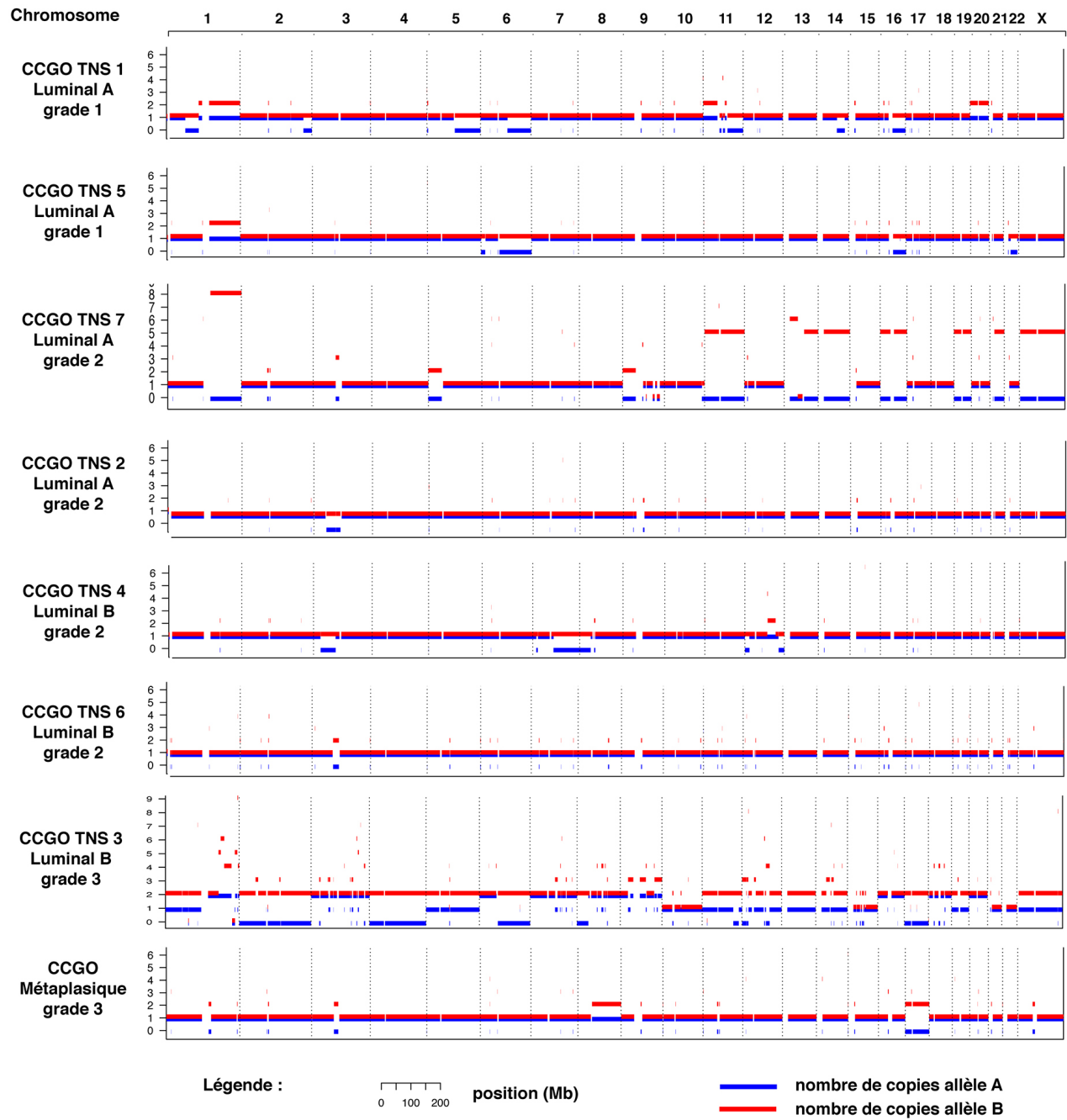


Fig. 32. Altérations du nombres de copies des gènes dans les carcinomes mammaires à CGOL (analyse par l'outil Sequenza).

2.5 Recherche de transcrits de fusion

Une première analyse manuelle à partir du tableau de transcrits de fusion détectés par un ou plusieurs des quatre outils utilisés n'a pas permis d'identifier de transcrit récurrent ou détecté avec un bon niveau de preuve. Le tableau a été interrogé manuellement pour rechercher des transcrits de fusion potentiels impliquant les gènes les plus surexprimés dans les CCGO (cf. plus loin), mais de tels transcrits n'ont pas été trouvés.

2.6 Analyse d'expression différentielle des gènes

L'analyse en composantes principales (PCA), en utilisant tous les gènes exprimés (cf. Méthodes), a montré une bonne séparation entre les échantillons de la cohorte CCGO et de la cohorte contrôle (**Fig. 33a**).

L'analyse d'expression différentielle a révélé 1402 gènes exprimés de façon différentielle (p ajusté < 0.05) entre la cohorte CCGO et la cohorte contrôle. Une analyse de cluster hiérarchique non supervisée en utilisant ces gènes a permis d'obtenir une séparation parfaite des échantillons des deux cohortes (**Fig. 33b**).

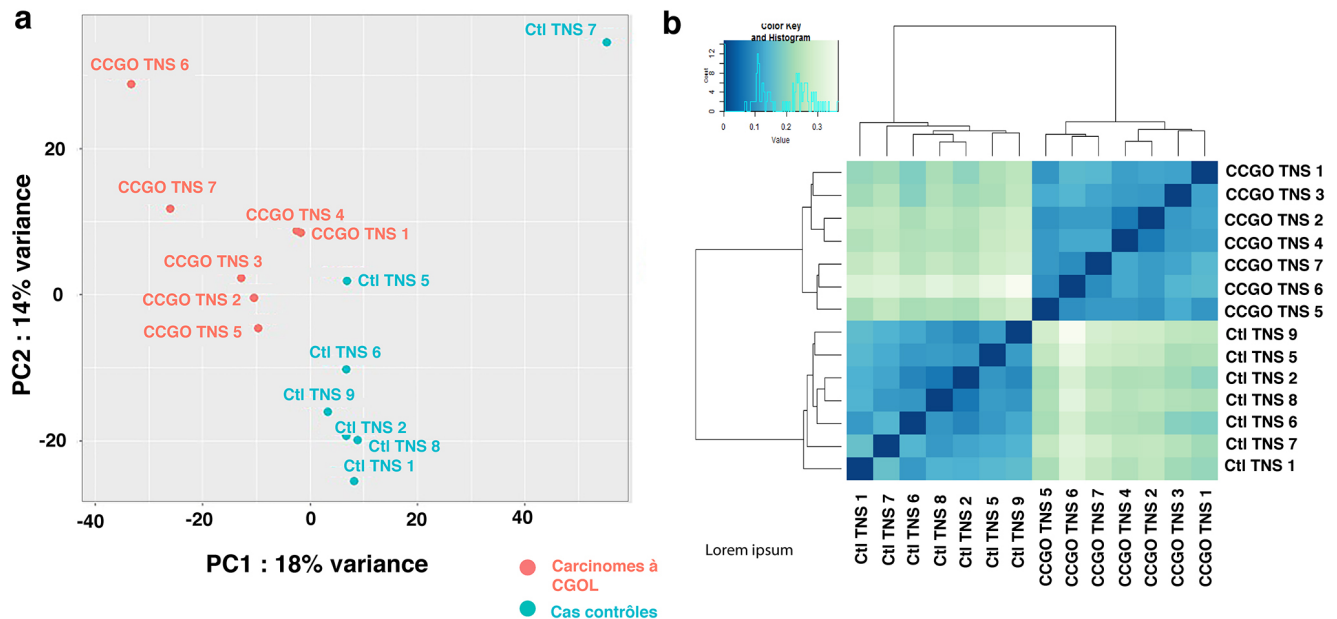


Fig. 33. Analyses des données d'expression des gènes par séquençage des ARNs. (a) Analyse en composantes principales ; (b) Analyse de cluster hiérarchique non supervisée, en utilisant tous les gènes différentiellement exprimés avec une valeur p ajusté < 0.05 (le code couleur correspond au degré de différence entre chaque paire échantillons, exprimé comme distance de Spearman).

La **Fig. 34** illustre, de façon non exhaustive, les niveaux d'expression de quelques gènes sélectionnés dans les échantillons CCGO et dans les cas contrôles. En particulier, on remarquera :

- une surexpression significative de gènes impliqués dans la différenciation des ostéoclastes : *CSF1* (*M-CSF*), *CSF1R*, *RANK* et *RANKL*, ainsi qu'une sous-expression significative d'*OPG* (régulateur négatif de l'interaction *RANK/RANKL*) ;

- une surexpression significative des gènes liés à la fonction des ostéoclastes : *ACP5* (codant la phosphatase acide tartrate-résistance), *MMP9* (une métalloprotéinase), *CTSK* (cathepsine K), des gènes codant des protéines lysosomales... ;

- des données quelque peu ambiguës pour les gènes liés à l'angiogenèse : absence de surexpression significative pour certains gènes (*VEGFB/C*, *VEGFR1/2*), expression relativement forte de *VEGFR3* dans trois cas de CCGO-TNS (cas 2, 4 et 7), sous-expression du gène *VEGFA* ;

Nous avons également vérifié l'expression de quelques gènes connus comme pouvant être amplifiés dans les cancers du sein (*ERBB2*, *CCND1*, *CDK4*, *MYC*, *IRAK1*, *ZNF703*). Il n'a pas été détecté de « surexpresseurs » potentiels parmi les CCGO.

	Nom du gène	Cas CCGOL							Cas contrôles							Fold change (ratio)	p ajusté	Nom de la protéine (en anglais)
		CCGO-TNS 3	CCGO-TNS 2	CCGO-TNS 4	CCGO-TNS 5	CCGO-TNS 1	CCGO-TNS 7	CCGO-TNS 6	Cl TNS 2	Cl TNS 6	Cl TNS 5	Cl TNS 1	Cl TNS 8	Cl TNS 7	Cl TNS 9			
Diff. d'ostéoclastes	<i>TNFSF11</i> (<i>RANKL</i>)	11.1	15.1	6.4	22.4	16.2	31.8	162.9	33.7	1.3	1.9	1.1	0.7	0.7	1.5	15.3	1E-05	Receptor Activator Of Nuclear Factor Kappa-B Ligand
	<i>TNFRSF11A</i> (<i>RANK</i>)	5.5	14.3	16.3	28.2	13.8	19.8	23.3	2.3	2.2	1.2	1.6	1.7	1.6	2.9	10.0	1.32E-23	Receptor Activator Of Nuclear Factor Kappa-B
	<i>TNFRSF11B</i> (<i>OPG</i>)	0.4	2.4	0.4	9.0	0.5	1.3	1.6	40.2	4.6	42.2	0.4	11.1	1.8	9.5	0.2	0.017	Osteoprotegerin
	<i>CSF1</i>	34.0	89.6	193.5	124.8	80.5	112.0	75.0	18.8	23.0	22.9	23.3	12.4	15.1	31.4	4.3	4.15E-10	Colony Stimulating Factor 1
	<i>CSF1R</i>	83.4	154.3	178.4	258.2	104.7	185.5	227.9	25.0	30.4	33.5	43.4	17.0	29.9	35.9	5.9	1.55E-14	Colony Stimulating Factor 1 Receptor
Fonction d'ostéoclastes	<i>ACP5</i> (<i>TART</i>)	987.4	2272.6	4896.5	5564.8	1111.7	2472.9	3924.3	81.6	44.6	27.6	68.2	25.8	178.7	34.8	43.1	2.35E-22	Tartrate-Resistant Acid Phosphatase
	<i>MMP9</i>	4344.2	7778.9	6043.8	11002.0	1570.9	5570.7	11437.3	103.1	13.2	97.1	67.8	10.4	17.1	12.1	152.2	1.28E-31	Matrix Metalloproteinase 9
	<i>CTSK</i>	1506.2	2730.7	3242.5	7044.3	949.7	3250.4	4762.9	406.5	298.7	368.7	695.2	399.7	183.0	387.9	8.8	3.25E-12	Cathepsin K
	<i>CTSB</i>	738.3	676.7	614.0	809.1	963.9	811.3	1004.4	444.6	437.8	824.9	761.1	543.1	386.5	701.5	3.7	3.82E-09	Cathepsin B
	<i>ATP6VOD2</i>	13.05	35.77	33.41	72.82	9.38	42.47	59.38	1.27	0.04	1.42	0.38	2.22	1.77	0.46	37.3	3.25E-15	ATPase H+ Transporting V0 Subunit D2
	<i>ATPV1B2</i>	104.9	240.6	200.5	420.3	122.4	260.7	379.4	38.6	53.9	53.5	51.9	61.4	36.5	52.9	5.2	9.44E-14	ATPase H+ Transporting V1 Subunit B2
	<i>OSCAR</i>	8.1	11.1	12.5	26.7	6.4	20.5	10.2	1.9	2.3	3.4	3.5	2.0	3.1	1.8	6.5	3.12E-13	Osteoclast Associated Ig-Like Receptor
	<i>OCSTAMP</i>	1.8	4.8	2.6	9.4	0.4	5.1	9.5	0.1	0.0	0.1	0.0	0.0	0.0	0.0	159.8	8.23E-14	Osteoclast Stimulatory Transmembrane Protein
	Angiogenèse	<i>VEGFA</i>	122.8	64.7	57.5	86.5	86.0	77.1	77.9	201.3	121.6	387.6	74.4	205.2	100.8	133.0	0.5	0.018
<i>VEGFB</i>		102.1	79.2	116.3	101.2	87.2	75.0	132.2	67.6	75.7	60.6	106.1	110.7	87.4	87.3	ns	ns	Vascular Endothelial Growth Factor B
<i>VEGFC</i>		5.0	8.7	8.4	4.9	3.2	4.5	4.7	6.0	5.1	10.0	9.1	8.2	4.9	10.0	ns	ns	Vascular Endothelial Growth Factor C
<i>FLT1</i> (<i>VEGFR-1</i>)		1.83	2.55	7.10	3.61	4.31	2.59	3.89	6.24	3.06	5.48	2.44	5.30	3.16	5.23	ns	ns	Vascular Endothelial Growth Factor Receptor 1
<i>KDR</i> (<i>VEGFR-2</i>)		3.4	6.6	26.0	8.4	9.1	5.6	6.5	12.2	6.7	8.8	4.9	10.6	6.8	11.7	ns	ns	Kinase Insert Domain Receptor = VEGFR2
<i>FLT4</i> (<i>VEGFR-3</i>)		3.02	48.73	26.67	9.28	7.98	52.98	6.23	11.31	4.86	6.63	5.21	5.39	7.46	12.84	2.8	0.035	Vascular Endothelial Growth Factor Receptor 3
<i>ERG</i>		2.7	3.7	7.5	5.7	5.1	2.9	4.9	7.0	5.2	3.4	2.8	5.3	7.6	9.0	ns	ns	ETS Transcription Factor ERG
<i>FLI-1</i>	3.3	10.1	15.3	13.3	37.6	7.9	7.3	9.3	12.0	9.5	11.2	6.3	15.3	13.0	ns	ns	Fli-1 Proto-Oncogene, ETS Transcription Factor	
Oncogènes	<i>ERBB2</i>	54.5	113.9	85.7	76.5	149.9	30.9	58.7	188.0	146.6	63.6	1259.2	237.2	106.5	127.5	ns	ns	Erb-B2 Receptor Tyrosine Kinase 2 (HER2)
	<i>CCND1</i>	48.9	80.9	90.0	196.7	195.1	193.6	83.2	57.8	146.9	215.5	37.9	158.8	95.2	110.2	ns	ns	Cyclin D1
	<i>MYC</i>	19.4	26.3	36.7	57.1	47.9	27.0	75.5	129.5	51.3	92.5	33.8	9.6	123.2	117.8	ns	ns	MYC Proto-Oncogene, BHLH Transcription Factor
	<i>IRAK1</i>	66.0	74.2	53.8	66.6	70.2	72.6	82.7	68.4	59.8	77.7	41.5	41.8	96.5	66.1	ns	ns	Interleukin 1 Receptor Associated Kinase 1
	<i>CDK4</i>	185.6702	116.0	147.7	148.7	130.6	126.2	150.5	139.2	179.3	133.0	170.6	132.9	96.7	173.0	ns	ns	Cyclin Dependent Kinase 4

Fig.34. Niveaux d'expression des ARN pour les gènes choisis (en TPM) dans les deux groupes. ns : non significatif. Gradient des couleurs : rouge : expression relativement forte, bleu : expression relativement faible, blanc : médiane par ligne.

Les niveaux d'expression des mRNA pour les gènes *CD68* et *CD163* étaient globalement concordants avec les résultats de l'analyse immunohistochimique. Pour *CD68*, il existait une surexpression statistiquement significative de *CD68* dans les CCGO comparé aux cas contrôles, avec des valeurs TPM moyennes de 505.3 (281-835) *versus* 87.5 (40.3-170.5), log2 fold change=2.49, p ajusté=2.64E-10. On remarquera que les deux cas ayant l'expression la plus élevée de *CD68* (aussi bien en RNA-seq que par ImageJ), CCGO-TNS 5 et 6, montrent aussi l'expression la plus élevée des gènes de fonction des ostéoclastes (cf. **Fig.34**).

En revanche, pour *CD163*, il n'existait pas de différence d'expression significative : valeurs TPM moyennes à 66.5 (40.2-212.9) *versus* 34.2 (7.3-61.8), log2 fold change=0.81, p ajusté=0.38. L'expression du gène *CD163* était particulièrement élevée dans un seul cas de carcinome à CGOL (CCGO-TNS 1), qui avait également montré une expression particulièrement élevée de la protéine en immunohistochimie.

L'expression des mRNA pour le gène *CD34* n'était pas plus élevée dans les carcinomes à CGOL que dans les cas contrôles.

La **Fig.35** récapitule les données de séquençage des ARN pour ces trois gènes et leur comparaison aux données d'immunohistochimie.

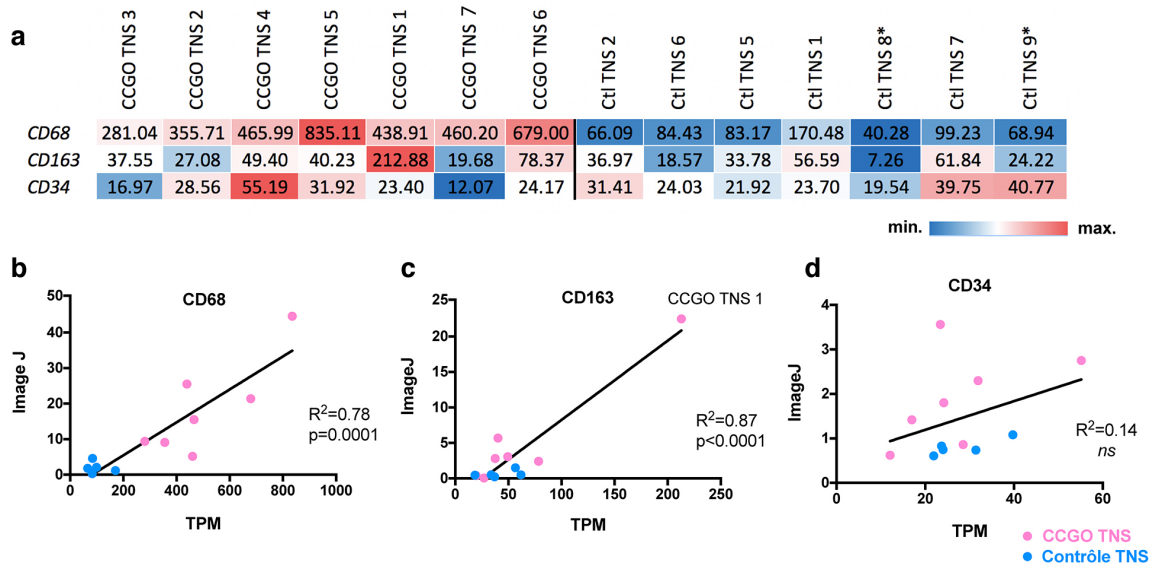


Fig.35. Comparaison des données de séquençage des ARN (valeurs en TPM) (a) et de l'immunohistochimie (analyse avec le logiciel ImageJ) (b, c, d). *échantillons pour lesquels les résultats d'immunohistochimie n'étaient pas disponibles. CCGO : carcinome à CGOL ; Ctl : cas contrôle. *Test de régression linéaire.*

En plus d'analyser individuellement l'expression des gènes d'intérêt, on a cherché à savoir si ces gènes s'intégraient

dans des voies de signalisation particulières. La liste des 1402 gènes différentiellement exprimés a été analysée avec l'outil bioinformatique Ingenuity® Pathway Analysis (Qiagen) (qui tient compte de la direction du changement : gène surexprimé ou sous-exprimé). Dans le sous-ensemble « Maladies et fonctions », parmi les 30 voies de signalisation prédites comme activées (**Fig.36**), sept se rapportaient à l'endocytose, quatre à la réponse immunitaire de manière générale, quatre aux fonctions spécifiques des ostéoclastes et six à l'infection virale.

	Diseases or Functions Annotation	p-value	Predicted ...	Activation Z-score	
→	Engulfment of cells	5.54E-08	Increased	5.380	
→	Endocytosis by eukaryotic cells	9.63E-06	Increased	4.629	
→	Infection of tumor cell lines	4.56E-05	Increased	4.392	
→	Endocytosis	1.19E-09	Increased	4.281	
→	Viral Infection	1.39E-09	Increased	4.016	
→	Phagocytosis	1.39E-05	Increased	3.662	
→	Internalization by tumor cell lines	9.17E-07	Increased	3.266	
	Cellular homeostasis	1.01E-09	Increased	3.083	
→	Replication of RNA virus	2.19E-05	Increased	3.007	
→	Engulfment of tumor cell lines	5.27E-06	Increased	2.963	
→	Differentiation of osteoclasts	2.10E-12	Increased	2.937	
	Ion homeostasis of cells	1.25E-06	Increased	2.911	
	Size of body	1.41E-08	Increased	2.795	
→	Clathrin mediated endocytosis	3.94E-05	Increased	2.763	
	Renal lesion	7.27E-06	Increased	2.525	
→	Interaction of leukocytes	1.70E-05	Increased	2.517	
→	Binding of leukocytes	2.41E-05	Increased	2.517	
→	Adhesion of immune cells	1.73E-05	Increased	2.340	
→	Remodeling of bone	7.50E-11	Increased	2.324	
→	Resorption of bone	3.94E-10	Increased	2.299	
	Interaction of blood cells	2.91E-06	Increased	2.276	
	Binding of blood cells	4.37E-06	Increased	2.276	
	Transport of molecule	1.66E-10	Increased	2.249	
	Fusion of connective tissue cells	3.18E-05	Increased	2.176	
→	Activation of osteoclasts	1.10E-08	Increased	2.165	
→	Function of leukocytes	4.54E-05	Increased	2.138	
→	Viral entry of carcinoma cell lines	1.10E-05	Increased	2.121	
→	Viral entry of lung cancer cell lines	1.10E-05	Increased	2.121	
→	Viral entry by Influenza virus	2.50E-05	Increased	2.121	
	Cell movement of breast cancer cell lines	5.47E-07	Increased	2.039	

Processus biologiques :

→ Endocytose

→ Système immunitaire

→ Biologie des ostéoclastes

→ Infection virale

Fig. 36. Résultats de l'analyse IPA sur les 1402 gènes significativement dérégulés (p ajusté <0.05) dans les CCGO.

Partie V : Discussion

1. Caractéristiques cliniques et histomorphologiques.

En accord avec les données de la littérature, les CCGO étaient une entité excessivement rare et représentaient dans notre cohorte <0.03% des cancers du sein diagnostiqués à l'Institut Curie, ce qui est encore plus bas que la prévalence rapportée dans la littérature. On ne peut exclure la possibilité que cette prévalence soit sous-estimée. Premièrement, les CGOL peuvent être difficiles à voir en coloration standard si elles ne sont pas nombreuses, même s'il n'est pas clair si des tumeurs ne comportant que de rares CGOL doivent réellement être classées comme CCGO (l'OMS ne précise pas le nombre de CGOL nécessaires pour porter le diagnostic). Deuxièmement, une recherche par mots-clés des dossiers risque de ne pas être exhaustive si une formulation ou un orthographe différents ont été utilisés.

Les CCGO de notre série étaient **le plus souvent de type histologique CI-TNS** (69%), ce qui est comparable aux données de la littérature (63.3% parmi les 37 publications analysées). De plus, 25% de cas étaient des **carcinomes métaplasiques**, ce qui est parfaitement en accord avec la littérature (25.2%). Ce résultat est intéressant, car les carcinomes métaplasiques sont en soi un type rare du cancer du sein, estimé représenter seulement 0.2-2% de carcinomes infiltrants (WHO Classification of Tumours of the Breast, 2012). Les carcinomes métaplasiques sont donc relativement « surreprésentés » parmi les CCGO.

Tous les CCGO-TNS de notre série (100%) étaient d'immunophénotype luminal, ce qui est concordant avec la littérature (98%). Il existait une légère prédominance du phénotype luminal B (55%) par rapport au phénotype luminal A (45%) dans notre cohorte. A l'inverse, le phénotype luminal A était prédominant (89% et 75%, respectivement) dans deux séries récentes comportant 36 et 8 patients (Zhou, Yu et al. 2014, Ohashi, Yanagihara et al. 2018). La distinction entre ces sous-types repose sur l'évaluation immunohistochimique de l'index Ki67. Or, ce paramètre montre une variabilité inter-observateur et inter-laboratoire non négligeable (Polley, Leung et al. 2013). Il est donc possible qu'un ou deux cas avec des valeurs « limites » de Ki67 auraient pu être classés différemment par une autre équipe (en particulier, le cas avec un Ki67 à 14%).

Tous les CCGO-MP de notre cohorte étaient de phénotype triple-négatif comme attendu et montraient un index Ki67 élevé.

D'un point de vue clinique, les **CCGO-TNS** se caractérisaient par un **âge au diagnostic relativement jeune** (âge médian : 46, âge moyen : 46.5), ce qui est très proche des données de

la littérature (âge médian : 46, âge moyen : 45.1). Il peut potentiellement s'agir de femmes d'âge pré-ménopausique. Même si le statut ménopausique n'a pas toujours été explicitement renseigné dans le dossier médical informatisé, le fait que la plupart des patients ait reçu le tamoxifène en adjuvant indique que ces femmes n'étaient probablement pas ménopausées.

Par comparaison, l'âge moyen au diagnostic du cancer du sein « tout type confondu » en France est de 63 ans (données de 2013)(INCa, Les cancers en France - édition 2019). De même, dans une récente méta-analyse à l'échelle mondiale s'intéressant à l'effet de la prise d'un traitement substitutif de la ménopause sur le risque de développer un cancer du sein, l'âge moyen de la ménopause était de 50 ans et l'âge moyen de découverte du cancer du sein était de 65 ans (Collaborative Group on Hormonal Factors in Breast 2019). Finalement, dans la classe d'âge 40-49 ans, Jenkins et al. ont montré qu'au moins 26% de patientes présentaient un carcinome infiltrant de classe histo-moléculaire triple-négative, contrairement à ce qui est observé dans notre cohorte (Jenkins, Deal et al. 2014). Au total, les **CCGO-TNS semblent présenter un phénotype particulier, qui est inhabituel pour cette tranche d'âge.**

Les **CCGO-MP** quant à eux **sont diagnostiqués à un âge plus tardif** que les CCGO-TNS : âge moyen de 70.5 ans dans notre cohorte et de 58.5 ans dans la littérature. Ceci est globalement comparable avec l'âge du diagnostic des carcinomes métaplasiques de manière générale, qui est estimé à 62-63 ans (Ong, Campbell et al. 2018, Schroeder, Rastogi et al. 2018), mais cette comparaison reste difficile : le nombre de CCGO-MP dans notre cohorte est très faible (n=4) et les données de la littérature proviennent en grande majorité d'une seule publication de 29 cas en 1990 (Wargotz and Norris 1990).

Les **CCGO-TNS** montrent un **pronostic favorable** d'après la littérature et ceci est renforcé par nos résultats : parmi les 11 patientes présentant un CCGO-TNS pur, une seule récurrence locale et aucune récurrence métastatique ni décès n'ont été observés, pour un suivi médian de 71 mois, malgré une classe histo-moléculaire luminale B dans 55% des cas. Ce résultat devrait être confirmé par une série de plus grande taille, mais il suggère que le pronostic des CCGO-TNS est plutôt comparable à celui des carcinomes luminaux A et soulève également la question d'un rôle anti-tumoral potentiel des CGOL. Cependant, on ne peut exclure le risque de récurrences métastatiques tardives ; dans la cohorte de Zhou et al., 2/35 patientes CCGO-TNS ont présenté des métastases pulmonaires à 7 et à 11 ans de suivi (Zhou, Yu et al. 2014).

Les premières publications sur des CCGO suggéraient un pronostic péjoratif, mais on sait désormais que ces séries étaient principalement constituées de carcinomes métaplasiques à CGOL. Dans notre série, parmi les 4 cas de CCGO-MP, une patiente a souffert d'une récurrence inopérable à la paroi thoracique. Cette observation pourrait être en accord avec le fait que les

récidives locales semblent être plus fréquentes dans les carcinomes métaplasiques que dans les autres types de cancer du sein (El Zein, Hughes et al. 2017).

Au total, en raison du caractère très rare des CCGO, il est difficile de savoir si le phénotype particulier du stroma joue un rôle sur l'évolution clinique. L'ensemble de données disponibles à ce jour suggère néanmoins que le pronostic est surtout **lié au sous-type histologique sous-jacent**.

Même en l'absence d'un impact pronostique avéré, la connaissance de cette entité est importante en pathologie **d'un point de vue diagnostique**, surtout pour les carcinomes métaplasiques. En effet, les CGOL peuvent être très abondantes et se trouver au premier plan (exemple : cas CCGO-MP 3)(**Fig.37 a-c**). Etant donné les difficultés diagnostiques que peuvent poser les carcinomes métaplasiques de manière générale (morphologie variable, perte d'expression des marqueurs épithéliaux, diagnostic différentiel avec d'autres lésions à cellules fusiformes...), la présence de CGOL en grand nombre risque de rendre le diagnostic encore plus difficile. Les diagnostics différentiels pouvant venir à l'esprit comprennent : la tumeur à cellules géantes des tissus mous de localisation mammaire, le sarcome pléomorphe indifférencié (UPS) dans sa variante riche en CGOL, un autre type de sarcome ou encore une tumeur métastatique. Néanmoins, le carcinome métaplasique constitue, de principe, la première hypothèse diagnostique devant une lésion mammaire à cellules fusiformes ou pléomorphes. Un élément diagnostique important à rechercher est la présence d'une composante associée *in situ* et/ou infiltrante de phénotype épithélial (**Fig. 37 c**), ce qui souligne le rôle capital d'un bon échantillonnage pour ces tumeurs. L'expression des marqueurs épithéliaux, également en faveur du carcinome métaplasique, doit être recherchée à l'aide d'un panel d'immunohistochimie large (cytokératines de haut poids moléculaire, p63, ...), mais ces marqueurs peuvent être négatifs (WHO Classification of Tumours of the Breast, 2012).

Parmi les diagnostics différentiels, la tumeur à cellules géantes des tissus mous est exceptionnelle dans le sein, ne montre jamais d'atypies cytonucléaires significatives et n'est pas associée à une composante de carcinome *in situ* (Enzinger and Weiss's soft tissue tumors, 6ème édition, 2014, pp. 415-417). Le sarcome pléomorphe indifférencié dans sa variante riche en CGOL montre des cellules très atypiques, mais il s'agit d'un diagnostic d'exclusion dans le sein, le carcinome métaplasique restant de loin le premier diagnostic à évoquer.

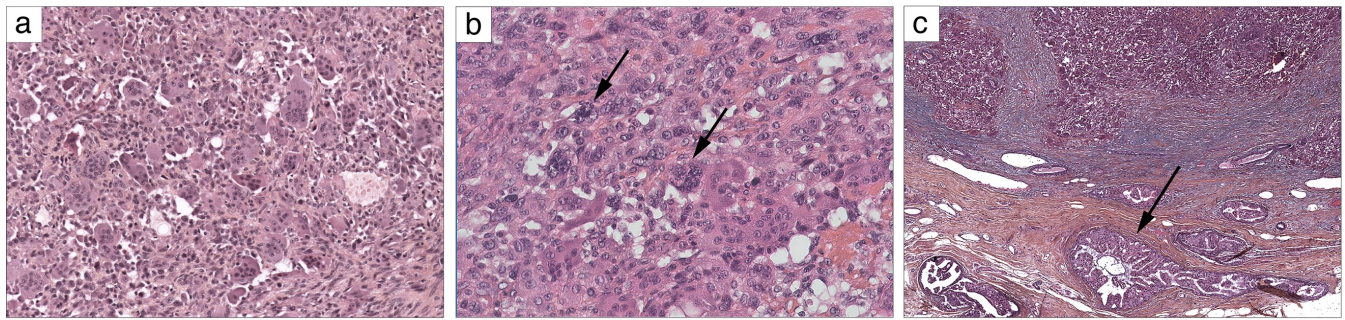


Fig.37. Exemple de carcinome métaplasique à CGOL (CCGO-MP 3). (a) Au microscope, les CGOL sont très abondantes et se trouvent au premier plan ; (b) un examen attentif au fort grossissement met en évidence des cellules tumorales très atypiques (flèches) entre les CGOL ; (c) foyers de carcinome canalaire *in situ* (flèche) en périphérie immédiate de la tumeur.

2. Caractérisation du stroma tumoral.

Cette étude représente, à notre connaissance, la première évaluation semi-quantitative et quantitative des caractéristiques du stroma des CCGO en comparaison à une cohorte contrôle. Les résultats ont permis d'affiner certaines données de la littérature, qui étaient jusque-là pour la plupart d'entre elles descriptives.

Tout d'abord, nous avons confirmé que la présence de **signes microscopiques d'hémorragie dans le stroma** (récente sous forme d'hématies extravasés ou plus ancienne dont témoigne la présence d'hémosidérine) était une caractéristique constante des CCGO. Ces constatations sont concordantes avec la série de Zhou et al., qui avaient observé des territoires d'extravasation dans chacun des 42 cas rapportés (Zhou, Yu et al. 2014) et s'accordent bien avec l'apparence macroscopique rouge ou brunâtre souvent rapportée pour ces tumeurs, qui a également été observée pour la majorité de cas de notre cohorte (Holland and van Haelst 1984, Vicandi, Jimenez-Heffernan et al. 2004, Lakhani S.R. 2012, Zhou, Yu et al. 2014, Ginter, Petrova et al. 2015).

Deuxièmement, nous avons trouvé une **densité en micro-vaisseaux CD34+ significativement plus importante dans les CCGO**, qui était en moyenne le double de celle observée dans les cas contrôles (médiane de 2.1% *versus* 0.97% en analyse avec le logiciel ImageJ). Ceci est concordant avec le comptage selon Chalkley réalisée par Shishido-Hara et al., qui ont trouvé des valeurs de 9.6 et 10.7 pour les deux CCGO étudiés, alors que la médiane rapportée dans la littérature pour les carcinomes mammaires infiltrants sans CGOL était de 5.57 (Hansen, Sorensen et al. 2004). D'autres auteurs ont observé un « stroma hypervascularisé »

dans les CCGO, mais sans utiliser d'approche quantitative (Vicandi, Jimenez-Heffernan et al. 2004, Jacquet, Balleyguier et al. 2010, Zhou, Yu et al. 2014).

L'impact pronostique de la densité en microvaisseaux dans le cancer du sein a fait l'objet de plusieurs études. Certaines ont trouvé qu'il s'agissait d'un facteur indépendant de mauvais pronostic et qui mériterait potentiellement d'être exploré chez des patientes N0 en tant qu'élément

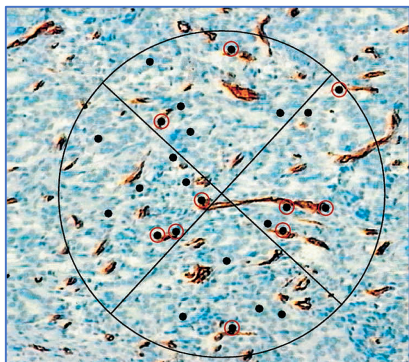


Figure 38. Evaluation de la densité en microvaisseaux selon Chalkley. Les points de la grille superposés aux vaisseaux (entourés en rouge sur l'image) sont comptés.

Image reproduite d'après (Hansen, Sorensen et al. 2004)

supplémentaire pour la décision de chimiothérapie adjuvante (Weidner, Folkman et al. 1992, Hansen, Grabau et al. 2000, Hansen, Sorensen et al. 2004). Une méta-analyse publiée en 2004 a confirmé qu'une densité plus élevée en microvaisseaux était associée à une moins bonne survie sans récurrence et survie globale, mais le risque relatif observé était relativement modeste (1.54)(Uzzan, Nicolas et al. 2004). En pratique, plusieurs facteurs compliquent la comparaison des données : utilisation de marqueurs immunohistochimiques différents selon l'étude, différences en termes de la surface analysée, différentes méthodes de quantification des vaisseaux. Le comptage selon Chalkley a été proposé comme une méthode reproductible et montrant une association pronostique plus robuste qu'une évaluation standard (Hansen, Sorensen et al. 2004). Il est effectué sur

une surface de 0.196mm^2 en utilisant un oculaire spécial muni de 25 points, qui permet de compter le nombre de vaisseaux qui se trouvent en-dessous d'un point (**Fig. 38**). Ce comptage est effectué dans trois zones « hotspot » et une moyenne des trois valeurs est calculé. Cette méthodologie présente des analogies avec la méthode utilisée ici avec le logiciel ImageJ (évaluation de trois zones « hotspot » et quantification d'une densité relative en microvaisseaux sur une surface donnée). Cependant, quelle que soit la méthode utilisée, l'utilité clinique de l'évaluation de la densité en microvaisseaux n'a pas été démontrée dans le cancer du sein et cette évaluation n'est pas effectuée en routine.

Notre résultat concernant le nombre augmenté de microvaisseaux dans les CCGO présente quelques limitations. Tout d'abord, ce résultat a été obtenu avec un très petit effectif et doit être interprété avec prudence, d'autant plus qu'il existait une importante variabilité inter-tumorale de ce paramètre. De plus, une première analyse des données de séquençage des ARN n'a pas permis d'identifier de façon évidente des voies de signalisation impliquées dans l'angiogenèse et les résultats pour quelques gènes sélectionnés n'étaient pas concluants (ex., l'expression de *VEGF-A* était diminuée dans les CCGO, mais l'expression de *VEGFR-3* était

augmentée). Dans la suite de ce projet, une analyse plus formelle de ces données d'expression sera effectuée par la méthode Gene Set Enrichment Analysis (GSEA).

Une autre hypothèse possible est que cette augmentation du nombre des microvaisseaux serait stimulée, directement ou indirectement, par les CGOL. Nos données de séquençage des ARN montrent une surexpression très forte de *MMP9* (matrix metallopeptidase 9) dans les CCGO, un signal provenant probablement des CGOL, en accord avec le profil d'expression des ostéoclastes des os et avec les résultats d'immunohistochimie dans quelques cas de CCGO (Shishido-Hara, Kurata et al. 2010, Ohashi, Yanagihara et al. 2018). Il a été démontré dans des modèles murins et *in vitro* que MMP9 pouvait avoir un rôle angiogénique (Vu, Shipley et al. 1998, Bergers, Brekken et al. 2000). MMP9 est une métalloprotéinase matricielle exprimée par les ostéoclastes et capable de cliver des composantes de la matrice extracellulaire, dont le collagène de type IV et V (Deryugina and Quigley 2015). Cette digestion de la matrice extracellulaire peut libérer des facteurs entrapés dans la matrice, dont les isoformes de la protéine VEGF-A (Deryugina and Quigley 2015). Une augmentation des niveaux de VEGF-A disponible pourrait expliquer l'absence d'augmentation du transcrite du gène *VEGFA* dans nos données. Finalement, en plus de son rôle pro-angiogénique, VEGF contribue à augmenter la perméabilité des vaisseaux (Weis and Cheresh 2005, Deryugina and Quigley 2015). Il est donc intéressant de spéculer sur la contribution potentielle de *VEGFA* sur les aspects hémorragiques du stroma observés dans les CCGO.

Nous avons également pu confirmer que les CCGO renfermaient **un infiltrat à cellules CD68+ significativement plus abondant** que les carcinomes de type classique, ce qui formalise les observations rapportées dans la littérature. Ce résultat peut être lié, en partie, à la positivité des CGOL elles-mêmes pour le CD68. Une exclusion complète de cellules multinucléées de l'analyse n'est malheureusement pas possible, étant donné l'existence de formes intermédiaires bi- et oligo-nucléées, la variabilité de la forme et de la taille des CGOL et le fait que les formes mononucléées et les CGOL sont souvent intimement mêlées. Néanmoins, une tentative d'exclusion des formes géantes bien visibles en IHC n'a pas modifié le résultat. Au total, ces données confirment que les CCGO sont caractérisés par un recrutement augmenté de cellules CD68+ de la lignée monocyte/macrophage.

En 2018, Ohashi et al. ont publié les résultats d'immunohistochimie pour CD163 dans une série de 8 CCGO et rapporté que « la plupart des CGOL étaient CD163+ » (>25% de cellules dans chaque cas), suggérant que les CGOL seraient dérivés des macrophages polarisés selon un phénotype pro-tumoral « M2 ». Contrairement à cette étude, les CGOL dans notre série étaient

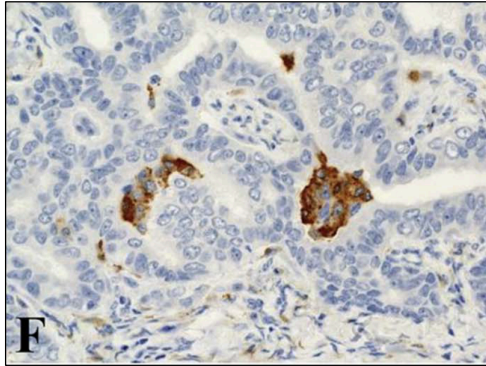


Figure 39. Immunomarquage pour CD163 dans la publication de Ohashi et al. Les cellules CD163+ semblent représenter un amas de macrophages mono- ou oligo-nucléés plutôt qu'une CGOL. (Ohashi, Yanagihara et al. 2018)

le plus souvent négatives pour CD163, ou montraient une positivité faible des rares cellules. **Nous n'avons pas non plus mis en évidence d'augmentation significative de l'infiltrat CD163+** dans les CCGO comparés au groupe contrôle, ni de surexpression du gène *CD163* au niveau des ARNm.

Cette discordance de résultats pourrait être liée à l'utilisation de protocoles d'immunohistochimie différents, même si le clone d'anticorps anti-CD163 utilisé était le même chez Ohashi et al. et dans notre étude. Il est également possible que les critères utilisés pour définir des CGOL sur les lames d'immunohistochimie n'étaient pas les mêmes. En

particulier, la figure illustrant l'immunomarquage anti-CD163 dans la publications d'Ohashi et al. (**Fig. 39**) semble représenter des macrophages mono- ou oligo-nucléées regroupés en amas, plutôt qu'un véritable polykaryon. De telles images n'ont pas été considérées comme des CGOL dans notre analyse. **En résumé, il n'existe pas de preuve suffisante pour conclure que les CGOL montrent un phénotype de macrophages polarisés M2.**

Finalement, nous rapportons une première évaluation des TILs dans les CCGO. **Nous n'avons pas mis en évidence d'augmentation significative des TILs dans les CCGO par rapport aux cas contrôles.** La présence de macrophages et de CGOL ne semble donc pas être attribuable à un contexte de « stroma inflammatoire » riche en lymphocytes

3. Résultats du séquençage d'exome

Le cancer du sein représente une maladie très hétérogène sur le plan génomique avec relativement peu d'altérations récurrentes, même si certaines altérations sont plus fréquentes en fonction des classes histo-moléculaires (Ng, Schultheis et al. 2015). Dans les cancers du sein CICTNS de type luminal A et B, on pourrait s'attendre à trouver des mutations de *PIK3CA* (50% et 30% dans les luminaux A et B, respectivement), *TP53* (12% et 30%), *MAP3K1* (14 et 5%) ou *GATA3* (environ 15% pour chaque sous-type)(**Fig. 40**).

Ici, nous rapportons pour la première fois des résultats de séquençage d'exome dans les CCGO. Des mutations dans des gènes principaux pouvant être altérés dans le cancer du sein **ont été observées chez 4/8 patientes (50%) de notre cohorte**, mais avec des fréquences plus

faibles qu'attendues pour des tumeurs lumineales A et B. Il s'agissait de mutations activatrices de *PIK3CA* (n=2) et de *AKT1* (n=1) et de mutations perte-de-fonction de *MAP3K1* (n=1) et de *MAP2K4* (n=1) (cf. « Résultats » - l'interprétation des variants).

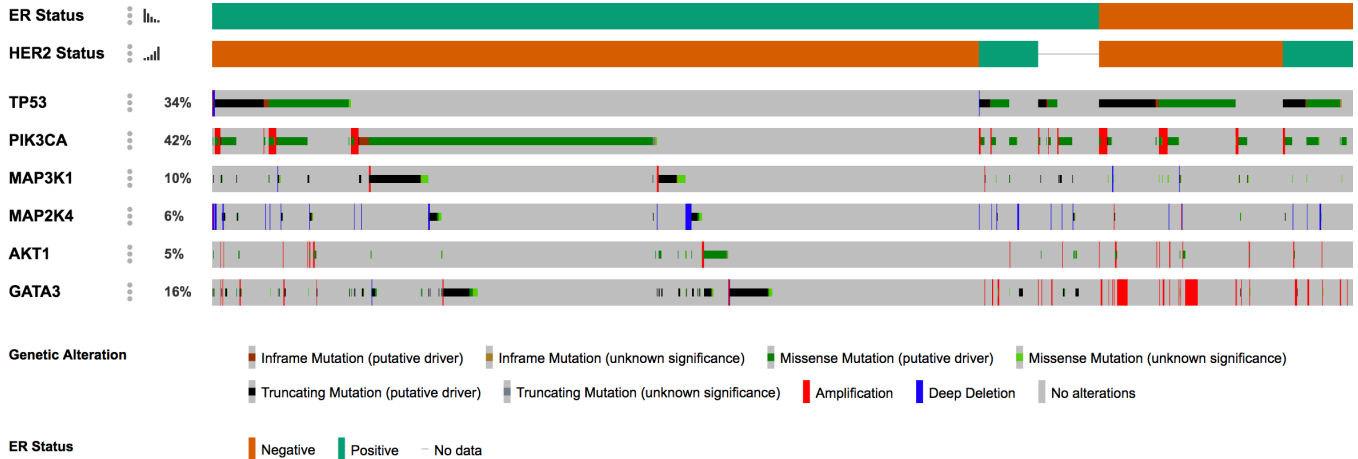
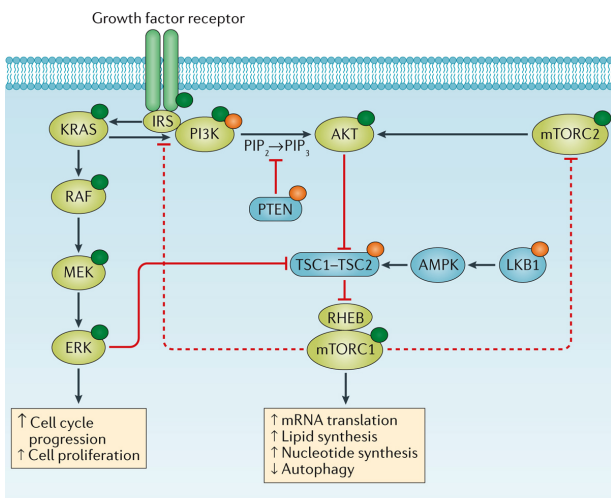


Fig.40. Vue Oncoprint de la prévalence de mutations dans les gènes choisis dans la cohorte METABRIC (Curtis, Shah et al. 2012), en fonction du status de RO et HER2. Données visualisées avec l'interface cBioPortal (2173 patientes).

Les mutations de *PIK3CA* étaient présentes dans l'exon 9 (p.E542K) et dans l'exon 20 (p.1047R). Les mutations dans ces exons représentent plus de 90% de mutations de *PIK3CA* dans le cancer du sein (Cizkova, Susini et al. 2012). La mutation de *AKT1* p.E17K était également une mutation activatrice hotspot (Hyman, Smyth et al. 2017).

La voie de signalisation PI3K/AKT/mTOR et celle des MAP kinases (RAS/RAF/MEK/ERK) sont deux voies très souvent dérégulées dans les cancers (Fig. 41) et qui régissent de nombreux processus cellulaires tels la prolifération, la survie cellulaire, le métabolisme et la motilité (Janku, Yap et al. 2018). La cascade de signalisation PI3K/AKT/mTOR est déclenchée par l'activation de récepteurs membranaires à tyrosine kinase ou à protéine G, qui recrutent la Phosphatidyl-inositol 3-kinase (ou PI3K). PI3K est composée d'une sous-unité régulatrice de 85 kDa et d'une sous-unité catalytique (sous-unité alpha) de 110 kDa, codée par le gène *PIK3CA*. PI3K phosphoryle PIP₂ en PIP₃, qui prend le rôle de second



Nature Reviews | Clinical Oncology

Fig. 41. Représentation schématique des voies de signalisation MAPK et PI3K/AKT/mTOR. Reproduite d'après (Janku, Yap et al. 2018).

messenger et active la suite de la cascade de signalisation. La voie PI3K/AKT/mTOR peut être activée de façon aberrante suite à différents types de mutation : mutations activatrices de *PIK3CA* ou *AKT1*, ou bien altérations perte-de-fonction des régulateurs négatifs de la voie : *PIK3R1*, *PTEN*, *TSC1*, *TSC2*, *LKB1*. Il existe également un « cross-talk » entre cette voie et la voie des MAPK (par exemple, ERK peut augmenter l'activation de mTOR en antagonisant le complexe TSC1/2). Finalement, la voie PI3K/AKT/mTOR ne représente pas forcément une cascade linéaire. Par exemple, en « découplant » les niveaux d'activation d'AKT et de mTOR, une étude récente a montré qu'une signature de type « phospho-AKT » était plus associée à la présence de mutations de *PIK3CA*, à un phénotype luminal A et à un meilleur pronostic, alors qu'une signature de type « phospho-mTOR » était associée à des mutations de *TP53*, un phénotype luminal B et une évolution plus péjorative (Sonnenblick, Venet et al. 2019).

La prévalence d'altérations affectant la voie PI3K/AKT/mTOR dans le cancer du sein a encouragé le développement d'approches thérapeutiques visant à cibler cette voie. Le **Tableau 11**, non exhaustif, montre des exemples de telles stratégies.

Nom	Type	Statut	Référence
Everolimus	Inhibiteur de mTOR	Everolimus+Tamoxifène dans les cancers du sein RO+ HER2- progressant sous traitement par un inhibiteur d'aromatase. PFS (8.6 vs 4.5 mois) et l'OS (31 vs 16 mois) améliorées.	TAM-RAD Phase II Bachelot JCO 2012
Everolimus	Inhibiteur de mTOR	Everolimus+exemestane dans les cancers du sein RH+ HER2- progressant sous traitement par un inhibiteur d'aromatase non stéroïdien ; PFS améliorée (10.6 vs. 4.1 mois) ; OS non amélioré ; AMM depuis 2013 dans cette indication.	BOLERO-2 Phase III, randomisée vs placebo (Baselga, Campone et al. 2012) (Piccart, Hortobagyi et al. 2014)
Temsirolimus	Inhibiteur de mTOR	Temsirolimus+exemestane dans le cancer du sein avancé RH+ chez des patientes n'ayant pas reçu de traitement par un inhibiteur d'aromatase. Pas d'amélioration de la PFS.	HORIZON Phase III, randomisée vs placebo (Wolff, Lazar et al. 2013)
Taselisib	Inhibiteur de PI3K (formes alpha, delta, gamma)	Taselisib+fulvestrant dans les cancers du sein métastatiques ou localement avancés RO+, HER2- avec mutation de <i>PIK3CA</i> ; PFS améliorée (7.4 vs 5.4 mois)(analyse intermédiaire en juin 2018). En cours.	SANDPIPER Phase III, randomisée vs placebo (Baselga et al. 2018)
Alpelisib	Inhibiteur de PI3K (sélectif de la forme alpha)	Alpelisib+fulvestrant dans les cancers du sein RH+, HER2- avec mutation de <i>PIK3CA</i> . PFS améliorée la PFS (11 vs 5.7 mois). ATU depuis juin 2019.	SOLAR-1 Phase III, randomisée vs placebo (Andre, Ciruelos et al. 2019)
Buparlisib	Inhibiteur de PI3K de classe I (non sélectif)	Buparlisib+fulvestrant dans les cancers du sein RH+ HER2- progressant sous traitement par un inhibiteur d'aromatase ou par un inhibiteur de mTOR. PFS améliorée. Développement arrêté - toxicité trop importante.	BELLE-2 et BELLE-3 Phase III, randomisée vs placebo (Baselga, Im et al. 2017) (Di Leo, Johnston et al. 2018)
Pictilisib	Inhibiteur de PI3K (formes alpha et delta)	Pictilisib+fulvestrant dans les cancers du sein RO+ HER2- progressant sous traitement par un inhibiteur d'aromatase ; absence d'amélioration de la PFS. Développement arrêté - toxicité trop importante.	FERGI Phase II, randomisée vs placebo (Krop, Mayer et al. 2016)

Tableau 11 : Exemples d'essais thérapeutiques ciblant la voie PI3K/AKT/mTOR dans le cancer du sein.

PFS : survie sans progression, OS : survie globale.

Leur apport clinique reste toutefois relativement modéré, avec une amélioration de la survie sans progression plutôt que de la survie globale et des toxicités non négligeables (surtout pour les inhibiteurs de PI3K non sélectifs). A noter également que ces stratégies ont été développées pour des patientes post-ménopausiques.

Des approches ciblant AKT, telles que le capivasertib (AZD5363), un inhibiteur d'isoformes 1 à 3 d'AKT, sont également en cours d'exploration (Hyman, Smyth et al. 2017, Banerji, Dean et al. 2018). Cependant, l'efficacité de tels traitements dans les cancers *AKT1* mutés reste à prouver. Dans une récente étude de phase II, l'ajout du capivasertib au paclitaxel n'améliorait pas la survie sans progression dans les cancers du sein métastatiques RH+ HER2-y compris dans le sous-groupe de cancers *PI3KCA* mutés.

Les protéines kinases MAP3K1 et MAP2K4 peuvent jouer un double rôle en fonction du contexte cellulaire : elles peuvent promouvoir soit la survie, soit l'apoptose, de par leur implication dans les voies de signalisation JNK/JUK et MAPK. Il a récemment été démontré dans des modèles pré-cliniques que les mutations inactivatrices de *MAP3K1* ou *MAP2K4* pouvaient sensibiliser les cellules tumorales aux inhibiteurs de MEK (Xue, Vis et al. 2018).

Chez une patiente de notre série (CCGO-TNS 3), **des mutations concomitantes de *PIK3CA* et de *MAP2K4*** ont été retrouvées. Les mutations de *MAP3K1* et *MAP2K4* affectent la même voie de signalisation et sont donc mutuellement exclusives ; en revanche, une co-existence de mutations de *PIK3CA* et *MAP3K1* est un phénomène reconnu (cf. **Fig. 40**). Elle serait corrélée à un phénotype luminal A et potentiellement associée à un bénéfice clinique d'un traitement par des inhibiteurs de PI3K (Nixon, Formisano et al. 2019). Il serait intéressant de savoir si la même chose est vraie pour la co-existence d'altérations de *PIK3CA* et de *MAP2K4*, même si la prévalence de mutations de *MAP2K4* est moins élevée que celle de *MAP3K1*.

Bien que l'on raisonne sur un très faible effectif, il est assez surprenant qu'aucun des 8 cas analysés **n'a montré de mutations de *TP53***, d'autant plus que 6 cas étaient de groupe histomoléculaire luminal B (taux de mutations attendu : ~30%) et un cas était un carcinome métaplasique. Dans un seul cas (CCGO-TNS 2), une mutation de *TP53* a été détectée, représentant un variant potentiellement pathogène, mais était présent à une fréquence allélique minimale (<1%), bien en-dessous des seuils de détection acceptés en clinique (5-10%). Etant donné que le cancer du sein, tout comme d'autres cancers, montre une hétérogénéité génomique intra-tumorale, on ne peut pas éliminer l'émergence d'un sous-clone minoritaire porteur de cette mutation (Ng, Schultheis et al. 2015). L'étude de l'ensemble de cette tumeur par immunohistochimie anti-p53 pourrait potentiellement se révéler informative.

Une autre observation intéressante était l'identification de la **mutation *BRAF* V600E** dans un carcinome métaplasique à CGOL, avec une bonne fréquence allélique (18%, pour une cellulaire tumorale estimée à 20%). Cela serait en accord avec une mutation de type « driver » survenue assez tôt dans le développement de ce cancer. Les mutations de *BRAF* sont rares dans le cancer du sein (autour de 1%), mais elles sont plus fréquentes dans les cancers triple-négatifs (Albanell, Elvin et al. 2017). La présence de cette altération dans un cancer du sein n'a pas d'implication clinique validée pour le moment (en particulier, pas d'indication à un traitement par des inhibiteurs de BRAF), mais il existe des essais thérapeutiques « pan-cancer » s'intéressant au traitement guidé par la présence d'altérations « ciblables », dont *BRAF* V600E.

Une quantification formelle de la charge mutationnelle n'a pas encore été effectuée pour cette cohorte, mais le nombre de variants détectés semble plutôt faible pour les 8 échantillons (absence de cas potentiellement « hypermutateur »). Les cancers du sein RO et RP positifs sont connus pour avoir un taux de mutations plus bas que les carcinomes triple-négatifs ou HER2-amplifiés (Ng, Schultheis et al. 2015). Dans la suite de cette étude, une analyse formelle de la charge mutationnelle (en nombre de mutations per Mb) sera proposée.

Sur le plan **d'altérations du nombre des copies**, la plupart de cas (6/8) montrait un profil génomique relativement peu altéré. Une seule autre analyse du nombre des copies dans les CCGO existe dans la littérature (Horlings, Weigelt et al. 2013). En utilisant la technique de CGH-array sur 4 cas, les auteurs ont montré un profil « simplex » dans deux cas, un profil en « dents de scie » dans un cas et un profil en « tempête de feu » dans le quatrième cas (Horlings, Weigelt et al. 2013), selon les trois types de profils génomiques principaux proposés par Hicks et al. (**Fig. 42**)(Hicks, Krasnitz et al. 2006). Le profil « simplex » correspond à des tumeurs montrant des gains ou des pertes de quelques larges segments génomiques (bras chromosomiques ou chromosomes entiers) et de rares amplifications ou délétions plus focales. Le profil complexe I, en « dents de scie » (sawtooth) est caractérisé par une alternance de très nombreuses amplifications et délétions, souvent au travers le génome entier, mais en général sans amplification de haut niveau. Le profil complexe II, dit en « tempête de feu » (firestorm), correspond à la présence de zones amplification assez étroites et rapprochées, limitées à des bras chromosomiques distincts et potentiellement entraînant des amplifications de haut niveau d'oncogéniques (comme *CCND1* ou *ERBB2*). **L'extrapolation des données de séquençage d'exome de notre étude indique que 6/8 cas (75%) montraient un profil « simplex », en accord avec un phénotype luminal. Deux autres cas montraient un profil complexe, mais sans évidence d'évènement en « tempête de feu ».**

Deux cas montraient un gain de 1p/perte de 16q concomittante, typique des cancers de type luminal et surtout luminal A.

Au total, les altérations des copies des chromosomes observés dans notre cohorte étaient globalement concordantes avec le type histologique sous-jacent.

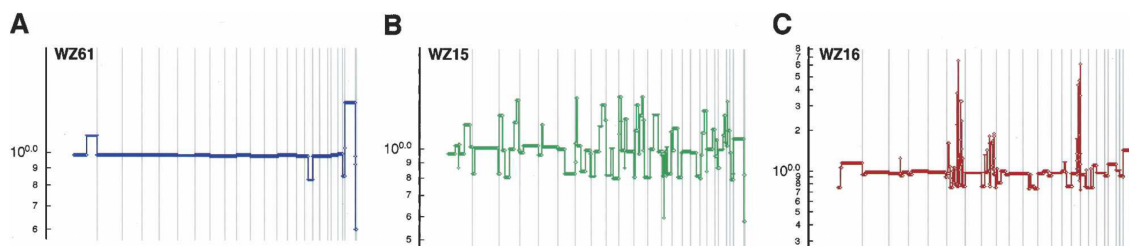


Fig. 42. Profils génomiques dans le cancer du sein selon Hicks et al. (A) « simplex », (B) « sawtooth » et (C) « firestorm ». Reproduits d'après (Hicks, Krasnitz et al. 2006).

4. Résultats du séquençage des ARN

Une analyse préliminaire de ces données **n'a pas permis de mettre en évidence de transcrit de fusion** robuste et/ou récurrent dans les CCGO. Bien qu'on ne puisse pas exclure la possibilité qu'un tel transcrit soit en dehors des limites de détection des outils employés, l'utilisation de quatre outils bioinformatiques différents, bien validés et utilisés en routine à l'Institut Curie dans d'autres types de tumeurs (en particulier, les sarcomes des tissus mous et les tumeurs pédiatriques), rend ce scénario peu probable. Ce résultat n'est pas surprenant, étant donné que les types les plus fréquents de cancer du sein ne sont pas associés à des translocations récurrentes et en particulier, de telles translocations n'ont pas été identifiées dans les CI-TNS ni dans les carcinomes métaplasiques. Deux sous-types histologiques rares du cancer du sein constituent une exception à la règle : le carcinome adénoïde kystique, avec la translocation t(6;9) *NFIB-MYB* et le carcinome sécrétant, avec la translocation t(12;15) *ETV6-NTRK3* (Lakhani S.R. 2012).

Une observation intéressante impliquant une fusion entre deux gènes a été décrite dans un autre type de lésion caractérisée par la présence de CGOL : la synovite villonodulaire pigmentée. Cette lésion bénigne des articulations est composée à la fois de cellules tumorales supposées être d'origine synoviale et de cellules géantes multinucléées osteoclast-like non tumorales. West et al. ont mis en évidence une translocation entre les gènes *CSF1* (*M-CSF*) (chr.1p13) et *COL6A3* (chr.2q37) dans la synovite villonodulaire, mais ce réarrangement était seulement détecté dans une minorité de cellules tumorales (West, Rubin et al. 2006). En hybridation *in situ*, l'expression du ARNm de *CSF1* montrait une distribution comparable à celle

de la translocation. Les auteurs ont proposé un modèle selon lequel les cellules tumorales de la synovite villonodulaire surexprimeraient *CSF1* suite à cette fusion (le gène *CSF1* se retrouve sous la dépendance du promoteur de *COL6A3*) et que cela à son tour permettrait de recruter les cellules de la lignée monocyte/macrophage via l'interaction entre *CSF1* et son récepteur, *CSF1R*, hautement exprimé par les macrophages. Les résultats de séquençage des ARN de notre cohorte ont été spécifiquement interrogés pour la présence de transcrits comportant *CSF1*, mais aucun transcrit de fusion impliquant ce gène n'a pu être détecté.

L'analyse d'expression différentielle des gènes a révélé que les CCGO étaient caractérisés par **un profil transcriptomique très particulier**, qui les distinguait de façon robuste des cas contrôles.

La nature des voies de signalisation dérégulées dans les CCGO laisse supposer qu'une grande partie du signal d'expression différentielle provient du stroma tumoral et des CGOL elles-mêmes, plutôt que des cellules tumorales. A moins d'avoir recours à la microdissection laser ou à d'autres techniques (par exemple, séquençage de ARN de cellules individuelles ou « single cell sequencing »), l'analyse transcriptomique faite à partir d'un fragment de tissu tumoral reflètera forcément le « paysage » transcriptomique de la totalité des cellules qui composent la lésion (cellules tumorales, cellules stromales, cellules inflammatoires...). Des observations analogues ont été rapportées pour les carcinomes du sein avec aspects médullaires (OMS 2012), une autre entité rare de cancer mammaire caractérisée, entre autres, par un infiltrat inflammatoire mononucléé intra-tumoral très abondant. Deux études transcriptomiques de ces tumeurs ont montré, comme on pourrait s'y attendre, que la majorité des processus biologiques correspondant aux gènes surexprimés étaient liées au système immunitaire et à la réponse inflammatoire (Bertucci, Finetti et al. 2006, Romero, Benhamo et al. 2018). Néanmoins, une validation par immunohistochimie des résultats a permis d'identifier des gènes surexprimés spécifiquement par les cellules carcinomateuses, tels que le gène pro-apoptotique *BCLG* (Romero, Benhamo et al. 2018). Dans la suite de notre projet, il serait donc intéressant de valider l'expression de certaines protéines candidates par des techniques d'immunohistochimie ou d'hybridation *in situ* des ARNm.

Parmi les gènes le plus dérégulés dans les CCGO de notre cohorte, nous avons observé une surexpression marquée de gènes liés à la fonction des ostéoclastes (*TRAP*, *MMP9*, *CTSK*, les V-ATPases...), ce qui renforce l'hypothèse que ces tumeurs hébergent des **cellules osteoclast-like fonctionnelles**. Par exemple, la phosphatase alcaline tartate-résistante (TRAP) est classiquement exprimée par les ostéoclastes capables de résorption osseuse, mais non pas par des cellules géantes multinucléées de la réaction résorptive à corps étrangers ou aux cristaux de cholestérol (Boyce, Li et al. 2018). Ceci est également en accord avec les données de la

littérature sur les CCGO, ayant montré l'expression de certaines protéines fonctionnelles ostéoclastiques dans les CGOL par immunohstochimie (Chilosì, Bonetti et al. 1987, Athanasou, Wells et al. 1989, Shishido-Hara, Kurata et al. 2010, Ohashi, Yanagihara et al. 2018) et *in vitro* (Athanasou, Wells et al. 1989).

De plus, nos données ont révélé une **dérégulation significative des trois composantes du système RANKL/RANK/OPG, avec une surexpression des ARNm de RANKL et de RANK dans les CCGO**, alors que **l'expression de OPG était significativement diminuée**. Il existait également une **surexpression significative de CSF1 (M-CSF)** et de **CSF1R**.

Ces systèmes sont bien connus pour leur implication dans le remodelage osseux. Les récepteurs RANK et CSF1R sont exprimés à la surface de précurseurs ostéoclastiques ; RANKL et CSF1 (M-CSF) peuvent être exprimés par différentes cellules (ostéoblastes, lymphocytes T...) à leur surface (RANKL) et/ou sécrété dans le milieu extracellulaire. Une interaction RANK/RANKL et CSF1/CSF1R active la prolifération/survie des précurseurs ostéoclastiques, leur fusion et leur différenciation en ostéoclastes fonctionnels (Rao, Cronin et al. 2018). En revanche, l'ostéoprotégérine (OPG), un récepteur « leurre » soluble (decoy receptor), possède une très forte affinité pour RANKL et inhibe la signalisation RANKL/RANK en neutralisant RANKL.

De façon importante, l'œstradiol réduit l'expression de RANKL et augmente l'expression d'OPG. Cela explique en partie le survenue d'une résorption osseuse excessive, résultant en une ostéoporose, chez les femmes ménopausées (**Fig.43**)(Rao, Cronin et al. 2018).

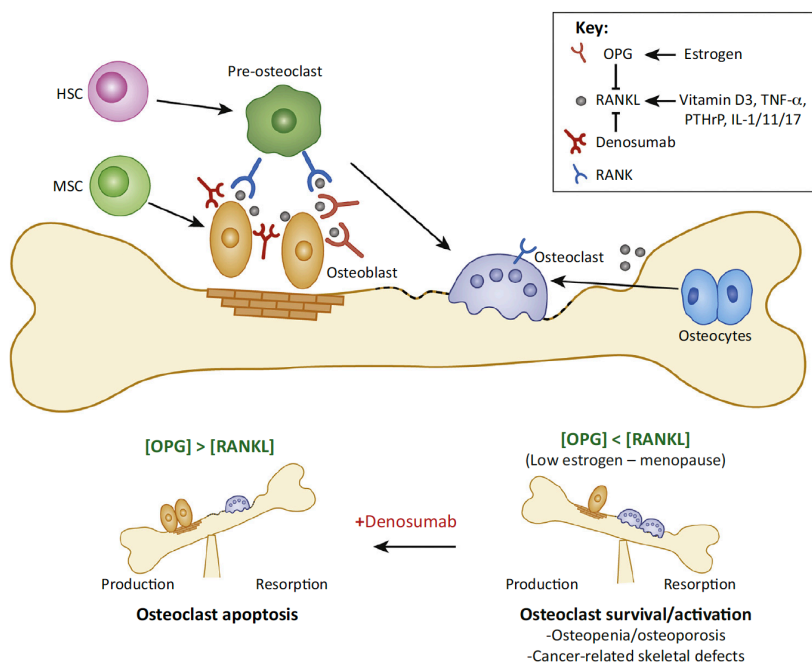


Fig.43 Rôle de l'équilibre RANK/RANK/OPG dans l'homéostasie osseuse. Figure reproduite depuis (Rao, Cronin et al. 2018).

Le dénosumab, un anticorps monoclonal anti-RANKL, est un traitement largement utilisé dans le traitement de l'ostéoporose, des métastases osseuses de plusieurs types de cancer, de certaines tumeurs primitives des os (ex. tumeur à cellules géantes) et dans d'autres indications nécessitant l'inhibition de la résorption osseuse.

En plus de son rôle primordial dans l'homéostasie du tissu osseux, le système **RANKL/RANK/OPG est également impliqué dans le développement de la glande mammaire** et potentiellement, dans l'oncogénèse mammaire (Infante, Fabi et al. 2019). En effet, RANKL et RANK sont exprimés à l'état normal dans la glande mammaire (Gonzalez-Suarez, Jacob et al. 2010, Hu, Wang et al. 2014, Azim, Peccatori et al. 2015). Plusieurs études chez la souris et sur des cultures de cellules humaines ont montré que l'expression de RANKL par les cellules luminales mammaires RP+ était stimulée par la progestérone endogène (phase lutéale du cycle menstruel, grossesse) ou par un traitement progestatif (Fata, Kong et al. 2000, Mulac-Jericevic, Lydon et al. 2003, Asselin-Labat, Vaillant et al. 2010, Gonzalez-Suarez, Jacob et al. 2010, Schramek, Leibbrandt et al. 2010, Hu, Wang et al. 2014). D'autre part, la progestérone endogène ou un traitement progestatif induisent l'expansion du « pool » des cellules souches mammaires (qui n'expriment pas les récepteurs hormonaux) et cet effet peut être aboli par une inhibition de RANKL ou de RANK (Asselin-Labat, Vaillant et al. 2010, Schramek, Leibbrandt et al. 2010). Chez les souris transgéniques avec une inactivation de *RANKL* ou de *RANK* (au niveau du corps entier ou limitée à l'épithélium mammaire), la formation des unités lobulo-alvéolaires pendant la grossesse est complètement abolie ; en revanche, l'administration locale de RANKL normalise le phénotype chez la souris *RANKL* déficiente (Fata, Kong et al. 2000, Schramek, Leibbrandt et al. 2010). Dans un modèle de cancérogénèse mammaire induite par un traitement par un progestatif et un agent cancérigène (DMBA), l'apparition du cancer est significativement retardée chez les souris *RANKL* déficientes dans l'épithélium mammaire ou par l'inhibition pharmacologique de RANKL (Gonzalez-Suarez, Jacob et al. 2010, Schramek, Leibbrandt et al. 2010). A l'inverse, les souris transgéniques surexprimant *RANK* au niveau de l'épithélium mammaire développent plus rapidement de cancers mammaires sous progestatif + DMBA (Gonzalez-Suarez, Jacob et al. 2010). Au total, le modèle fonctionnel proposé à base de ces expériences est que **RANKL serait surexprimé par les cellules luminales sous l'action de la progestérone et agirait ensuite de manière paracrine sur les cellules souches mammaires** (qui expriment RANK de façon constitutionnelle, mais n'expriment pas les récepteurs hormonaux) pour favoriser leur prolifération et augmenter leur résistance à l'apoptose (Asselin-Labat, Vaillant et al. 2010, Schramek, Leibbrandt et al. 2010).

Chez la femme, quelques études de corrélation se sont intéressées à l'expression de RANKL. Dans une étude, le niveau d'expression des ARNm de *RANKL* dans le tissu mammaire non tumoral était positivement corrélé au taux de la progestérone sérique (Azim, Michiels et al. 2012) et une expression plus élevée de *RANKL* dans les cancers du sein était associée à un âge plus jeune des patientes (Azim, Michiels et al. 2012). En immunohistochimie, l'expression de RANKL dans le tissu mammaire bénin et dans le tissu tumoral était plus élevée chez les patientes diagnostiquées avec un cancer du sein pendant la grossesse que dans le groupe contrôle (patientes montrant les mêmes caractéristiques cliniques et pathologiques, mais n'étant pas enceintes)(Azim, Peccatori et al. 2015). Une autre étude, qui s'est intéressée aux niveaux sériques de RANKL et OPG chez des femmes n'ayant pas de cancer mammaire connu, a montré qu'un niveau élevé de la progestérone sérique et du ratio RANKL/OPG étaient associés à un risque 5x plus grand d'un diagnostic du cancer du sein dans les 12-24 mois après la prise de sang (Kiechl, Schramek et al. 2017). Bien que ces données de corrélation doivent être interprétés avec grande prudence, elles suggèrent l'existence d'un lien fonctionnel entre le statut hormonal (surtout la progestérone) et l'expression de RANKL.

Dans le cadre des CCGO du sein, on pourrait spéculer que l'expression de RANKL et potentiellement d'autres facteurs (ex. CSF1), observée au niveau des ARNm, **aurait lieu au niveau des cellules tumorales**. La sécrétion de ces facteurs et/ou leur expression à la surface des cellules pourrait activer la fusion des macrophages, par l'activation de récepteurs RANK et CSF1R exprimés à leur surface et leur différenciation en cellules osteoclast-like fonctionnelles. Cela expliquerait également que les CGOL sont retrouvées à proximité immédiate des cellules tumorales, comme « attirées » par celles-ci, voire en train d'interagir avec elles (**Fig. 44**). Bien évidemment, on ne peut exclure la possibilité que RANKL, CSF1 et les autres facteurs surexprimés dans les CCGO soient produits non pas par les cellules tumorales, mais par un autre type de cellule. Par exemple, les lymphocytes T régulateurs CD4+ FoxP3+ sont capables de produire RANKL et cette signalisation a été impliquée dans le développement de métastases pulmonaires du cancer du sein HER2+ (Tan, Zhang et al. 2011). Dans la suite de cette étude, on pourrait envisager d'étudier l'expression de RANKL, CSF1 et d'autres facteurs d'intérêt par des techniques *in situ* (immunohistochimie ou hybridation *in situ* des ARN) pour déterminer quel compartiment cellulaire est responsable de leur production. L'immunohistochimie pour RANK et RANKL n'a été rapportée que pour un seul cas de CCGO ; les auteurs ont observé un marquage anti-RANK faible et focal et une absence de marquage anti-RANKL dans les cellules tumorales (Albawardi, Awwad et al. 2014). Cependant, le manque d'utilisation de témoins positifs dans cette étude, une description incomplète de méthodes utilisées et le fait qu'un seul cas ait fait l'objet de cette IHC, incitent à l'extrême prudence quant à l'interprétation de ce résultat.

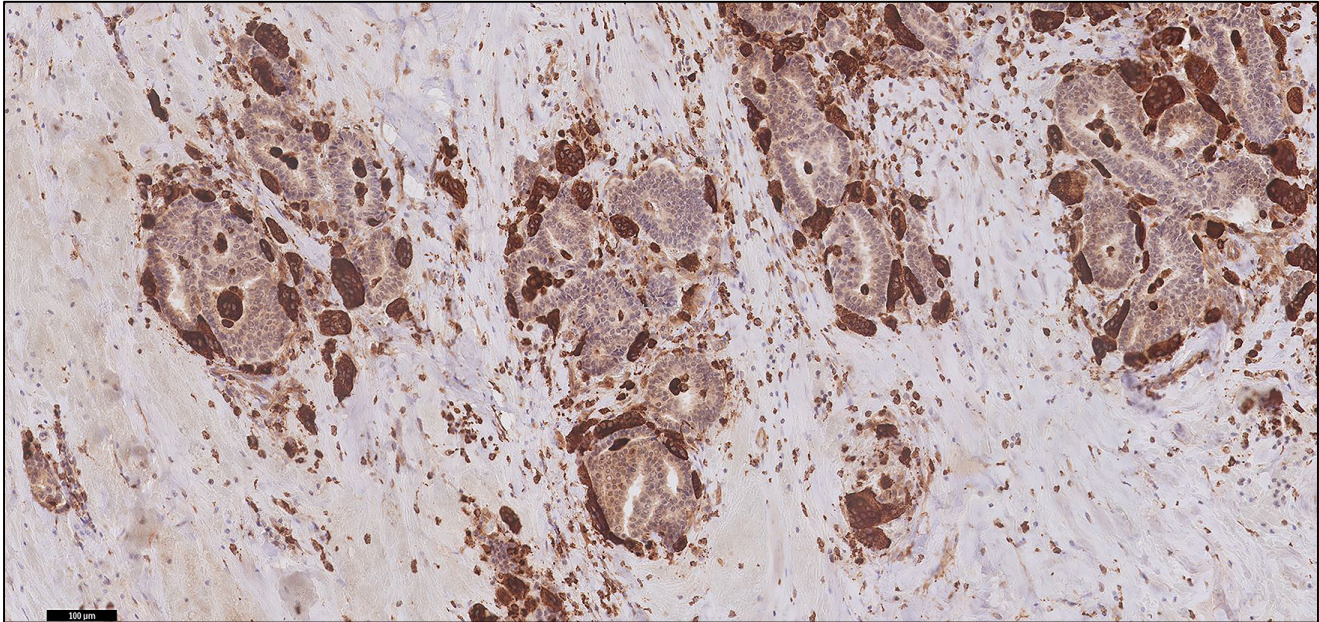


Fig. 44. Immunohistochimie anti-CD68, soulignant les CGOL qui s'égrègent autour des massifs tumoraux, comme si elles étaient attirées par les cellules tumorales et/ou en train d'interagir avec elles. Cas CCGO-TNS 5. Echelle, 100 µm.

5. Hypothèses et perspectives

Les observations de cette étude doivent être interprétées avec prudence, en raison de quelques limitations : faibles effectifs de l'étude ; caractère rétrospectif ; impossibilité de conduire une évaluation histopathologique « agnostique » du type de tumeur (étant donné que les CCGO ont un aspect immédiatement reconnaissable au microscope) ; absence de données fonctionnelles.

Néanmoins, on peut tenter d'imaginer un modèle fonctionnel intégrant les résultats obtenus et les données de la littérature. En particulier, dans le cas des CCGO-TNS :

- l'âge au diagnostic et le phénotype tumoral sont particuliers (cancers de type histomoléculaire luminal A ou B, avec des caractéristiques génomiques plutôt de type luminal A, survenant chez des femmes pré-ménopausiques) ;
- absence de mutation récurrente ou de transcrit de fusion récurrent pouvant expliquer l'aspect particulier du stroma ;
- l'analyse transcriptomique révèle une dérégulation de l'axe RANKL/RANK/OPG et CSF1/CSF1R et le caractère fonctionnel probable des cellules osteoclast-like ;
- les CGOL sont toujours observées à proximité immédiate des cellules tumorales ;

- les signes d'hémorragie stromale (quasi-constants) et l'augmentation de la densité en microvaisseaux du stroma (variable) pourraient être la conséquence, plutôt que la cause, de l'infiltrat à CGOL (absence d'érythrophagocytose évidente, la surexpression des gènes de l'angiogenèse n'est pas au premier plan).

La **Figure 45** propose une interprétation intégrative de ces données. Bien évidemment, il ne s'agit que d'une hypothèse possible parmi d'autres. En particulier, les données disponibles ne permettent pas de déterminer de façon certaine si la présence de CGOL est la conséquence ou bien la cause des phénomènes hémorragiques.

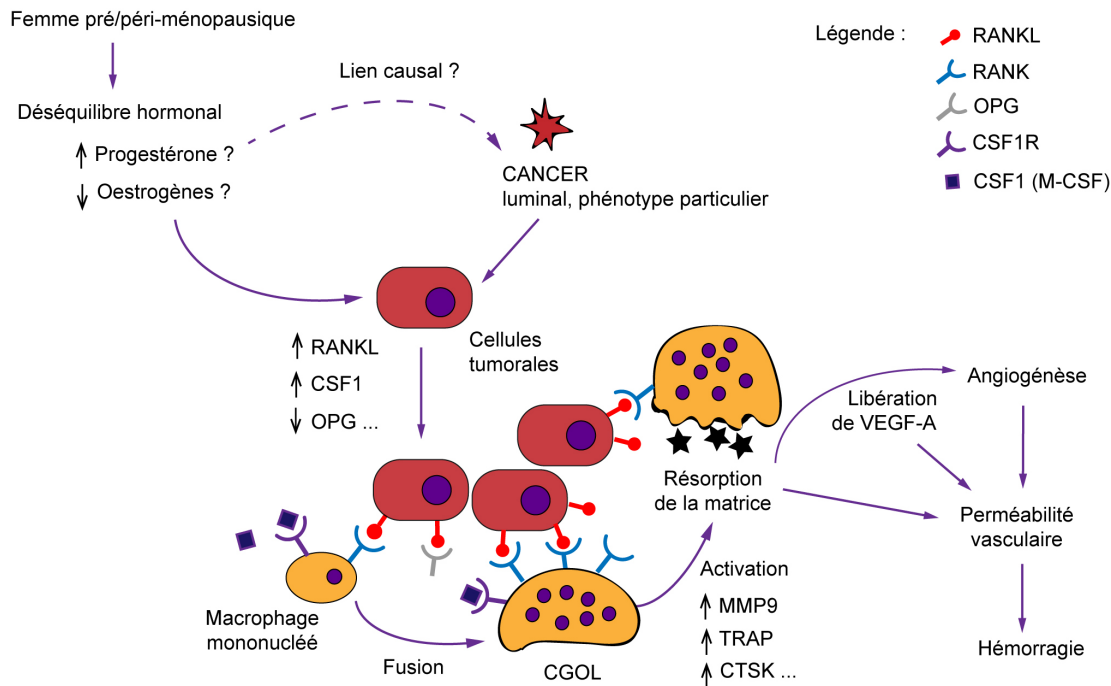


Fig.45. Une hypothèse possible pour expliquer le phénotype particulier du stroma tumoral dans les CCGO.

Pour les CCGO-MP, il n'est pas clair si le mécanisme responsable du phénotype du stroma serait similaire à celui des CCGO-TNS, ou bien si la présence de CGOL aurait une autre explication (par exemple, sécrétion de médiateurs particuliers liés à la transdifférentiation mésenchymateuse des cellules tumorales).

Finalement, il convient de rappeler que les carcinomes à cellules géantes osteoclast-like existent également dans d'autres organes : le pancréas (sous forme du carcinome indifférencié du pancréas à CGOL), les voies biliaires, les voies urinaires, la thyroïde... (Baydar, Amin et al.

2006, Kobayashi, Nakano et al. 2014). Il serait intéressant d'explorer quelles sont les similitudes et les différences entre ces tumeurs et les CCGO sur le plan histopathologique et moléculaire.

Dans la suite de cette étude, des analyses supplémentaires suivantes pourraient être discutées :

- relecture des données d'immunohistochimie par un deuxième lecteur ;
- inclusion de cas supplémentaires CCGO et contrôles pour l'analyse histopathologique du stroma ;
- analyses complémentaires des données de séquençage d'exome, à la recherche d'autres mutations potentiellement pertinentes qui auraient été omises avec les méthodes de filtrage utilisées ; discussion des variants d'interprétation difficile (ex. pour les gènes *MLL3*, *MUC16*) ;
- analyses supplémentaires des données du transcriptome (ex. Gene Set Enrichment Analysis) ;
- analyses de l'expression de RANKL, CSF1 et d'autres facteurs d'intérêt par d'immunohistochimie ou d'hybridation *in situ* des ARN ;
- recueil de données cliniques supplémentaires potentiellement relatifs au statut hormonal.

Conclusion

Les carcinomes mammaires à CGOL (CCGO) sont un type excessivement rare du cancer du sein. Ce travail présente une série rétrospective de 16 cas de CCGO de l'Institut Curie, avec caractérisation histomorphologique du stroma tumoral, séquençage d'exome et séquençage des ARN. D'après cette série et la littérature, les CCGO sont en grande majorité des carcinomes de type CI-TNS (CCGO-TNS) luminal A ou B et dans 25% de cas, il s'agit de carcinomes métaplasiques (CCGO-MP). Les CCGO-TNS surviennent chez des femmes relativement jeunes (médiane d'âge dans notre série : 46 ans), alors que les CCGO-MP surviennent à un âge plus tardif. Une évaluation formelle de leur pronostic est difficile en raison de leur rareté, mais il semblerait que le pronostic soit dépendant du type histologique sous-jacent et donc plutôt favorable pour les CCGO-TNS.

L'analyse du stroma tumoral des CCGO comparés à une cohorte contrôle a permis de confirmer que des phénomènes d'hémorragie récente ou ancienne étaient une caractéristique constante des CCGO. De plus, l'infiltrat stromal en cellules CD68+ et la densité en microvaisseaux CD34+ étaient tous les deux significativement plus abondants dans les CCGO que dans les cas contrôles. En revanche, il n'y avait pas d'augmentation significative de l'infiltrat stromal à cellules CD163+ ni des lymphocytes intra-tumoraux.

Cette étude présente également les premières données de séquençage d'exome dans les CCGO (7 CCGO-TNS et 1 CCGO-MP). Ce séquençage a révélé des altérations connues des CI-TNS de type luminal, dont des mutations activatrices de *PIK3CA* (n=2) et des mutations perte-de-fonction *MAP3K1* (n=1) et *MAP2K4* (n=1). Néanmoins, comparée aux données du TCGA, la fréquence des mutations de *PIK3CA* et *TP53* pourrait être inférieure dans cette entité. Les mutations de *PIK3CA* et *MAP2K4* étaient concomitantes dans un cas. Le cas de CCGO-MP montrait une mutation activatrice d'*AKT1* et une mutation *BRAFV600E*.

Le profil génomique était également comparable à celui des carcinomes TNS luminaux, avec des profils globalement diploïdes et de type « simplex » pour 7/9 cas et la présence de quelques altérations connues : gain de 1q/perte de 16q (n=2), perte de 8p (n=1).

Le séquençage des ARN n'a pas mis en évidence de transcrite de fusion récurrent. En revanche, une analyse d'expression différentielle de gènes entre 7 CCGO-TNS et 7 cas contrôles (CI-TNS de type classique) a montré une séparation frappante entre les profils transcriptomiques des CCGO et les cas contrôles. Elle a mis en évidence une surexpression significative de gènes liés à la différenciation des ostéoclastes, dont les paires *CSF/CSF1R* et *RANK/RANKL*, avec une sous-expression concomitante d'*OPG* (régulateur négatif de la signalisation *RANK/RANKL*). Une forte surexpression de gènes liés à la fonction des ostéoclastes a également été observée, en

faveur du caractère fonctionnel des cellules osteoclast-like, ex. *MMP9*, *ACP5* (TART), *CTSK* (cathepsine K). En revanche, une surexpression significative de programmes de l'angiogenèse n'a pas pu être mise en évidence. Une hypothèse à envisager pourrait être que l'aspect particulier des vaisseaux et les phénomènes d'hémorragie seraient la conséquence, et non pas la cause, de l'infiltrat à CGOL et de leur activité de résorption envers le stroma. Des études complémentaires seront nécessaires pour vérifier si un ou plusieurs gènes surexprimés (ex. *RANK*) le sont spécifiquement au niveau des cellules tumorales. N'ayant pas pu mettre en évidence de mutations ou de transcrits de fusion récurrents pour expliquer une telle dérégulation, une hypothèse hormonale pourrait potentiellement être discutée, surtout étant donné l'âge relativement jeune de ces patientes comparé aux CI-TNS sans CGOL. Néanmoins, on ne peut pas non plus exclure que les particularités morphologiques de ces tumeurs relèvent d'altérations au niveau épigénétique et/ou sont en lien avec un agent pathogène non identifié à ce jour.

Bibliographie

- Agnantis, N. T. and P. P. Rosen (1979). "Mammary carcinoma with osteoclast-like giant cells. A study of eight cases with follow-up data." Am J Clin Pathol **72**(3): 383-389.
- Al-Sumidaie, A. M., S. J. Leinster and S. A. Jenkins (1986). "Transformation of blood monocytes to giant cells in vitro from patients with breast cancer." Br J Surg **73**(10): 839-842.
- Baselga et al., B. J. e. (2018). Journal of Clinical Oncology **36**, no. 18 suppl.
- Albanell, J., J. A. Elvin, S. M. Ali, A. B. Schrock, J. Chung, J.-A. Vergilio, J. Suh, S. Ramkissoon, E. A. Severson, S. Daniel, V. A. Miller, P. J. Stephens, L. M. Gay and J. S. Ross (2017). "BRAF: An emerging target for triple-negative breast cancer." Journal of Clinical Oncology **35**(15_suppl): 1099-1099.
- Albawardi, A. S., A. A. Awwad and S. S. Almarzooqi (2014). "Mammary carcinoma with osteoclast-like giant cells: a case report." Int J Clin Exp Pathol **7**(12): 9038-9043.
- Almeida, S., M. Valentim, C. Neto, M. Cerol, M. Boticario, M. I. Santos and A. Gameiro (2019). "Extrapulmonary Tuberculosis Presenting as a Suspected Case of Metastatic Breast Cancer." Eur J Case Rep Intern Med **6**(3): 001062.
- Andre, F., E. Ciruelos, G. Rubovszky, M. Campone, S. Loibl, H. S. Rugo, H. Iwata, P. Conte, I. A. Mayer, B. Kaufman, T. Yamashita, Y. S. Lu, K. Inoue, M. Takahashi, Z. Papai, A. S. Longin, D. Mills, C. Wilke, S. Hirawat, D. Juric and S.-S. Group (2019). "Alpelisib for PIK3CA-Mutated, Hormone Receptor-Positive Advanced Breast Cancer." N Engl J Med **380**(20): 1929-1940.
- Asselin-Labat, M. L., F. Vaillant, J. M. Sheridan, B. Pal, D. Wu, E. R. Simpson, H. Yasuda, G. K. Smyth, T. J. Martin, G. J. Lindeman and J. E. Visvader (2010). "Control of mammary stem cell function by steroid hormone signalling." Nature **465**(7299): 798-802.
- Athanasou, N. A., C. A. Wells, J. Quinn, D. P. Ferguson, A. Heryet and J. O. McGee (1989). "The origin and nature of stromal osteoclast-like multinucleated giant cells in breast carcinoma: implications for tumour osteolysis and macrophage biology." Br J Cancer **59**(4): 491-498.
- Azim, H. A., Jr., S. Michiels, P. L. Bedard, S. K. Singhal, C. Criscitiello, M. Ignatiadis, B. Haibe-Kains, M. J. Piccart, C. Sotiriou and S. Loi (2012). "Elucidating prognosis and biology of breast cancer arising in young women using gene expression profiling." Clin Cancer Res **18**(5): 1341-1351.
- Azim, H. A., Jr., F. A. Peccatori, S. Brohee, D. Branstetter, S. Loi, G. Viale, M. Piccart, W. C. Dougall, G. Pruneri and C. Sotiriou (2015). "RANK-ligand (RANKL) expression in young breast cancer patients and during pregnancy." Breast Cancer Res **17**: 24.
- Banerji, U., E. J. Dean, J. A. Perez-Fidalgo, G. Batist, P. L. Bedard, B. You, S. N. Westin, P. Kabos, M. D. Garrett, M. Tall, H. Ambrose, J. C. Barrett, T. H. Carr, S. Y. A. Cheung, C. Corcoran, M. Cullberg, B. R. Davies, E. C. de Bruin, P. Elvin, A. Foxley, P. Lawrence, J. P. O. Lindemann, R. Maudsley, M. Pass, V. Rowlands, P. Rugman, G. Schiavon, J. Yates and J. H. M. Schellens (2018). "A Phase I Open-Label Study to Identify a Dosing Regimen of the Pan-AKT Inhibitor AZD5363 for Evaluation in Solid Tumors and in PIK3CA-Mutated Breast and Gynecologic Cancers." Clin Cancer Res **24**(9): 2050-2059.
- Barreto, D. S., E. L. Sedgwick, C. S. Nagi and A. P. Benveniste (2018). "Granulomatous mastitis: etiology, imaging, pathology, treatment, and clinical findings." Breast Cancer Res Treat **171**(3): 527-534.
- Barros, M. H., F. Hauck, J. H. Dreyer, B. Kempkes and G. Niedobitek (2013). "Macrophage polarisation: an immunohistochemical approach for identifying M1 and M2 macrophages." PLoS One **8**(11): e80908.

Baselga, J., M. Campone, M. Piccart, H. A. Burris, 3rd, H. S. Rugo, T. Sahmoud, S. Noguchi, M. Gnant, K. I. Pritchard, F. Lebrun, J. T. Beck, Y. Ito, D. Yardley, I. Deleu, A. Perez, T. Bachelot, L. Vittori, Z. Xu, P. Mukhopadhyay, D. Lebwahl and G. N. Hortobagyi (2012). "Everolimus in postmenopausal hormone-receptor-positive advanced breast cancer." N Engl J Med **366**(6): 520-529.

Baselga, J., S. A. Im, H. Iwata, J. Cortes, M. De Laurentiis, Z. Jiang, C. L. Arteaga, W. Jonat, M. Clemons, Y. Ito, A. Awada, S. Chia, A. Jagiello-Gruszfeld, B. Pistilli, L. M. Tseng, S. Hurvitz, N. Masuda, M. Takahashi, P. Vuylsteke, S. Hachemi, B. Dharan, E. Di Tomaso, P. Urban, C. Massacesi and M. Campone (2017). "Buparlisib plus fulvestrant versus placebo plus fulvestrant in postmenopausal, hormone receptor-positive, HER2-negative, advanced breast cancer (BELLE-2): a randomised, double-blind, placebo-controlled, phase 3 trial." Lancet Oncol **18**(7): 904-916.

Baydar, D., M. B. Amin and J. I. Epstein (2006). "Osteoclast-rich undifferentiated carcinomas of the urinary tract." Mod Pathol **19**(2): 161-171.

Bergers, G., R. Brekken, G. McMahon, T. H. Vu, T. Itoh, K. Tamaki, K. Tanzawa, P. Thorpe, S. Itohara, Z. Werb and D. Hanahan (2000). "Matrix metalloproteinase-9 triggers the angiogenic switch during carcinogenesis." Nat Cell Biol **2**(10): 737-744.

Bertucci, F., P. Finetti, N. Cervera, E. Charafe-Jauffret, E. Mamessier, J. Adelaide, S. Debono, G. Houvenaeghel, D. Maraninchi, P. Viens, C. Charpin, J. Jacquemier and D. Birnbaum (2006). "Gene expression profiling shows medullary breast cancer is a subgroup of basal breast cancers." Cancer Res **66**(9): 4636-4644.

Boyce, B. F., J. Li, L. Xing and Z. Yao (2018). "Bone Remodeling and the Role of TRAF3 in Osteoclastic Bone Resorption." Front Immunol **9**: 2263.

Bray, F., J. Ferlay, I. Soerjomataram, R. L. Siegel, L. A. Torre and A. Jemal (2018). "Global cancer statistics 2018: GLOBOCAN estimates of incidence and mortality worldwide for 36 cancers in 185 countries." CA Cancer J Clin **68**(6): 394-424.

Cai, G., A. Simsir and J. Cangiarella (2004). "Invasive mammary carcinoma with osteoclast-like giant cells diagnosed by fine-needle aspiration biopsy: review of the cytologic literature and distinction from other mammary lesions containing giant cells." Diagn Cytopathol **30**(6): 396-400.

Cai, N., J. Koizumi and M. Vazquez (2005). "Mammary carcinoma with osteoclast-like giant cells: a study of four cases and a review of literature." Diagn Cytopathol **33**(4): 246-251.

Cancer Genome Atlas, N. (2012). "Comprehensive molecular portraits of human breast tumours." Nature **490**(7418): 61-70.

Cancer, I. N. d. (juillet 2018) "Les cancers en France - Édition 2017."

Cassetta, L. and J. W. Pollard (2018). "Targeting macrophages: therapeutic approaches in cancer." Nat Rev Drug Discov **17**(12): 887-904.

Cheang, M. C., S. K. Chia, D. Voduc, D. Gao, S. Leung, J. Snider, M. Watson, S. Davies, P. S. Bernard, J. S. Parker, C. M. Perou, M. J. Ellis and T. O. Nielsen (2009). "Ki67 index, HER2 status, and prognosis of patients with luminal B breast cancer." J Natl Cancer Inst **101**(10): 736-750.

Chilosi, M., F. Bonetti, F. Menestrina and M. Lestani (1987). "Breast carcinoma with stromal multinucleated giant cells." J Pathol **152**(1): 55-56.

Cimino-Mathews, A., E. Thompson, J. M. Taube, X. Ye, Y. Lu, A. Meeker, H. Xu, R. Sharma, K. Lecksell, T. C. Cornish, N. Cuka, P. Argani and L. A. Emens (2016). "PD-L1 (B7-H1) expression and the immune tumor microenvironment in primary and metastatic breast carcinomas." Hum Pathol **47**(1): 52-63.

Cizkova, M., A. Susini, S. Vacher, G. Cizeron-Clairac, C. Andrieu, K. Driouch, E. Fourme, R. Lidereau and I. Bieche (2012). "PIK3CA mutation impact on survival in breast cancer patients and in ERalpha, PR and ERBB2-based subgroups." Breast Cancer Res **14**(1): R28.

Collaborative Group on Hormonal Factors in Breast, C. (2019). "Type and timing of menopausal hormone therapy and breast cancer risk: individual participant meta-analysis of the worldwide epidemiological evidence." Lancet.

Costa, A., Y. Kieffer, A. Scholer-Dahirel, F. Pelon, B. Bourachot, M. Cardon, P. Sirven, I. Magagna, L. Fuhrmann, C. Bernard, C. Bonneau, M. Kondratova, I. Kuperstein, A. Zinovyev, A. M. Givel, M. C. Parrini, V. Soumelis, A. Vincent-Salomon and F. Mechta-Grigoriou (2018). "Fibroblast Heterogeneity and Immunosuppressive Environment in Human Breast Cancer." Cancer Cell **33**(3): 463-479 e410.

Curtis, C., S. P. Shah, S. F. Chin, G. Turashvili, O. M. Rueda, M. J. Dunning, D. Speed, A. G. Lynch, S. Samarajiwa, Y. Yuan, S. Graf, G. Ha, G. Haffari, A. Bashashati, R. Russell, S. McKinney, M. Group, A. Langerod, A. Green, E. Provenzano, G. Wishart, S. Pinder, P. Watson, F. Markowitz, L. Murphy, I. Ellis, A. Purushotham, A. L. Borresen-Dale, J. D. Brenton, S. Tavare, C. Caldas and S. Aparicio (2012). "The genomic and transcriptomic architecture of 2,000 breast tumours reveals novel subgroups." Nature **486**(7403): 346-352.

Defossez G, L. G. P. S., et al. (2019). "Estimations nationales de l'incidence et de la mortalité par cancer en France métropolitaine entre 1990 et 2018."

DeNardo, D. G., J. B. Barreto, P. Andreu, L. Vasquez, D. Tawfik, N. Kolhatkar and L. M. Coussens (2009). "CD4(+) T cells regulate pulmonary metastasis of mammary carcinomas by enhancing protumor properties of macrophages." Cancer Cell **16**(2): 91-102.

Deryugina, E. I. and J. P. Quigley (2015). "Tumor angiogenesis: MMP-mediated induction of intravasation- and metastasis-sustaining neovasculature." Matrix Biol **44-46**: 94-112.

Di Leo, A., S. Johnston, K. S. Lee, E. Ciruelos, P. E. Lonning, W. Janni, R. O'Regan, M. A. Mouret-Reynier, D. Kalev, D. Egle, T. Csozsi, R. Bordonaro, T. Decker, V. C. G. Tjan-Heijnen, S. Blau, A. Schirone, D. Weber, M. El-Hashimy, B. Dharan, D. Sellami and T. Bachelot (2018). "Buparlisib plus fulvestrant in postmenopausal women with hormone-receptor-positive, HER2-negative, advanced breast cancer progressing on or after mTOR inhibition (BELLE-3): a randomised, double-blind, placebo-controlled, phase 3 trial." Lancet Oncol **19**(1): 87-100.

Dieci, M. V., C. Criscitiello, A. Goubar, G. Viale, P. Conte, V. Guarneri, G. Ficarra, M. C. Mathieu, S. Delaloge, G. Curigliano and F. Andre (2014). "Prognostic value of tumor-infiltrating lymphocytes on residual disease after primary chemotherapy for triple-negative breast cancer: a retrospective multicenter study." Ann Oncol **25**(3): 611-618.

Dieci, M. V., N. Radosevic-Robin, S. Fineberg, G. van den Eynden, N. Ternes, F. Penault-Llorca, G. Pruneri, T. M. D'Alfonso, S. Demaria, C. Castaneda, J. Sanchez, S. Badve, S. Michiels, V. Bossuyt, F. Rojo, B. Singh, T. Nielsen, G. Viale, S. R. Kim, S. Hewitt, S. Wienert, S. Loibl, D. Rimm, F. Symmans, C. Denkert, S. Adams, S. Loi, R. Salgado and C. International Immuno-Oncology Biomarker Working Group on Breast (2018). "Update on tumor-infiltrating lymphocytes (TILs) in breast cancer, including recommendations to assess TILs in residual disease after neoadjuvant therapy and in carcinoma in situ: A report of the International Immuno-Oncology Biomarker Working Group on Breast Cancer." Semin Cancer Biol **52**(Pt 2): 16-25.

El Zein, D., M. Hughes, S. Kumar, X. Peng, T. Oyasiji, H. Jabbour and T. Khoury (2017). "Metaplastic Carcinoma of the Breast Is More Aggressive Than Triple-negative Breast Cancer: A Study From a Single Institution and Review of Literature." Clin Breast Cancer **17**(5): 382-391.

Elston, C. W. and I. O. Ellis (1991). "Pathological prognostic factors in breast cancer. I. The value of histological grade in breast cancer: experience from a large study with long-term follow-up." Histopathology **19**(5): 403-410.

Fata, J. E., Y. Y. Kong, J. Li, T. Sasaki, J. Irie-Sasaki, R. A. Moorehead, R. Elliott, S. Scully, E. B. Voura, D. L. Lacey, W. J. Boyle, R. Khokha and J. M. Penninger (2000). "The osteoclast differentiation factor osteoprotegerin-ligand is essential for mammary gland development." Cell **103**(1): 41-50.

Fisher, E. R., A. S. Palekar, R. M. Gregorio and J. D. Paulson (1983). "Mucoepidermoid and squamous cell carcinomas of breast with reference to squamous metaplasia and giant cell tumors." Am J Surg Pathol **7**(1): 15-27.

Freeman, C. M., B. T. Xia, G. C. Wilson, J. D. Lewis, S. Khan, S. J. Lee, E. E. Lower, M. J. Edwards and E. A. Shaughnessy (2017). "Idiopathic granulomatous mastitis: A diagnostic and therapeutic challenge." Am J Surg **214**(4): 701-706.

Fridman, W. H., F. Pages, C. Sautes-Fridman and J. Galon (2012). "The immune contexture in human tumours: impact on clinical outcome." Nat Rev Cancer **12**(4): 298-306.

Ginter, P. S., K. Petrova and S. A. Hoda (2015). "The grossly "rusty" tumor of breast: invasive ductal carcinoma with osteoclast-like giant cells." Int J Surg Pathol **23**(1): 32-33.

Gjerdrum, L. M., M. C. Lauridsen and F. B. Sorensen (2001). "Breast carcinoma with osteoclast-like giant cells: morphological and ultrastructural studies of a case with review of the literature." Breast **10**(3): 231-236.

Goldhirsch, A., W. C. Wood, A. S. Coates, R. D. Gelber, B. Thurlimann, H. J. Senn and m. Panel (2011). "Strategies for subtypes--dealing with the diversity of breast cancer: highlights of the St. Gallen International Expert Consensus on the Primary Therapy of Early Breast Cancer 2011." Ann Oncol **22**(8): 1736-1747.

Gonzalez-Suarez, E., A. P. Jacob, J. Jones, R. Miller, M. P. Roudier-Meyer, R. Erwert, J. Pinkas, D. Branstetter and W. C. Dougall (2010). "RANK ligand mediates progestin-induced mammary epithelial proliferation and carcinogenesis." Nature **468**(7320): 103-107.

Gu-Trantien, C., S. Loi, S. Garaud, C. Equeter, M. Libin, A. de Wind, M. Ravoet, H. Le Buanec, C. Sibille, G. Manfouo-Foutsop, I. Veys, B. Haiibe-Kains, S. K. Singhal, S. Michiels, F. Rothe, R. Salgado, H. Duvillier, M. Ignatiadis, C. Desmedt, D. Bron, D. Larsimont, M. Piccart, C. Sotiriou and K. Willard-Gallo (2013). "CD4(+) follicular helper T cell infiltration predicts breast cancer survival." J Clin Invest **123**(7): 2873-2892.

Hansen, S., D. A. Grabau, F. B. Sorensen, M. Bak, W. Vach and C. Rose (2000). "The prognostic value of angiogenesis by Chalkley counting in a confirmatory study design on 836 breast cancer patients." Clin Cancer Res **6**(1): 139-146.

Hansen, S., F. B. Sorensen, W. Vach, D. A. Grabau, M. Bak and C. Rose (2004). "Microvessel density compared with the Chalkley count in a prognostic study of angiogenesis in breast cancer patients." Histopathology **44**(5): 428-436.

Harbeck, N., F. Penault-Llorca, J. Cortes, M. Gnant, N. Houssami, P. Poortmans, K. Ruddy, J. Tsang and F. Cardoso (2019). "Breast cancer." Nat Rev Dis Primers **5**(1): 66.

Harris, S. H., M. A. Khan, R. Khan, F. Haque, A. Syed and M. M. Ansari (2006). "Mammary tuberculosis: analysis of thirty-eight patients." ANZ J Surg **76**(4): 234-237.

Herrington, C. S., D. Tarin, I. Buley and N. Athanasou (1994). "Osteosarcomatous differentiation in carcinoma of the breast: a case of 'metaplastic' carcinoma with osteoclasts and osteoclast-like giant cells." Histopathology **24**(3): 282-285.

Hicks, J., A. Krasnitz, B. Lakshmi, N. E. Navin, M. Riggs, E. Leibu, D. Esposito, J. Alexander, J. Troge, V. Grubor, S. Yoon, M. Wigler, K. Ye, A. L. Borresen-Dale, B. Naume, E. Schlicting, L. Norton, T. Hagerstrom, L. Skoog, G. Auer, S. Maner, P. Lundin and A. Zetterberg (2006). "Novel patterns of genome rearrangement and their association with survival in breast cancer." Genome Res **16**(12): 1465-1479.

Hoadley K., A. F., Ellis MJ., Perou CM. (2014). Poster : Breast cancer intrinsic subtypes. N. R. C. Oncology.

Holland, R. and U. J. van Haelst (1984). "Mammary carcinoma with osteoclast-like giant cells. Additional observations on six cases." Cancer **53**(9): 1963-1973.

Horlings, H. M., B. Weigelt, E. M. Anderson, M. B. Lambros, A. Mackay, R. Natrajan, C. K. Ng, F. C. Geyer, M. J. van de Vijver and J. S. Reis-Filho (2013). "Genomic profiling of histological special types of breast cancer." Breast Cancer Res Treat **142**(2): 257-269.

Hu, H., J. Wang, A. Gupta, A. Shidfar, D. Branstetter, O. Lee, D. Ivancic, M. Sullivan, R. T. Chatterton, Jr., W. C. Dougall and S. A. Khan (2014). "RANKL expression in normal and malignant breast tissue responds to progesterone and is up-regulated during the luteal phase." Breast Cancer Res Treat **146**(3): 515-523.

Huo, L. and M. Z. Gilcrease (2009). "Fibroepithelial lesions of the breast with pleomorphic stromal giant cells: a clinicopathologic study of 4 cases and review of the literature." Ann Diagn Pathol **13**(4): 226-232.

Hyman, D. M., L. M. Smyth, M. T. A. Donoghue, S. N. Westin, P. L. Bedard, E. J. Dean, H. Bando, A. B. El-Khoueiry, J. A. Perez-Fidalgo, A. Mita, J. H. M. Schellens, M. T. Chang, J. B. Reichel, N. Bouvier, S. D. Selcuklu, T. E. Soumerai, J. Torrisi, J. P. Erinjeri, H. Ambrose, J. C. Barrett, B. Dougherty, A. Foxley, J. P. O. Lindemann, R. McEwen, M. Pass, G. Schiavon, M. F. Berger, S. Chandarlapaty, D. B. Solit, U. Banerji, J. Baselga and B. S. Taylor (2017). "AKT Inhibition in Solid Tumors With AKT1 Mutations." J Clin Oncol **35**(20): 2251-2259.

Iacocca, M. V. and D. M. Maia (2001). "Bilateral infiltrating lobular carcinoma of the breast with osteoclast-like giant cells." Breast J **7**(1): 60-65.

Ibrahim, E. M., M. E. Al-Foheidi, M. M. Al-Mansour and G. A. Kazkaz (2014). "The prognostic value of tumor-infiltrating lymphocytes in triple-negative breast cancer: a meta-analysis." Breast Cancer Res Treat **148**(3): 467-476.

Ichijima, K., Y. Kobashi, Y. Ueda and S. Matsuo (1986). "Breast cancer with reactive multinucleated giant cells: report of three cases." Acta Pathol Jpn **36**(3): 449-457.

Infante, M., A. Fabi, F. Cognetti, S. Gorini, M. Caprio and A. Fabbri (2019). "RANKL/RANK/OPG system beyond bone remodeling: involvement in breast cancer and clinical perspectives." J Exp Clin Cancer Res **38**(1): 12.

Jacquet, S. F., C. Balleyguier, J. R. Garbay, C. Bourcier, M. C. Mathieu, S. Delalogue and P. Vielh (2010). "Fine-needle aspiration cytopathology--an accurate diagnostic modality in mammary carcinoma with osteoclast-like giant cells: a study of 8 consecutive cases." Cancer Cytopathol **118**(6): 468-473.

Janku, F., T. A. Yap and F. Meric-Bernstam (2018). "Targeting the PI3K pathway in cancer: are we making headway?" Nat Rev Clin Oncol **15**(5): 273-291.

Jenkins, E. O., A. M. Deal, C. K. Anders, A. Prat, C. M. Perou, L. A. Carey and H. B. Muss (2014). "Age-specific changes in intrinsic breast cancer subtypes: a focus on older women." Oncologist **19**(10): 1076-1083.

John R. Goldblum, A. L. F., Sharon W. Weiss (2014). Enzinger and Weiss's soft tissue tumors.

Johnstone, K. J., J. Robson, S. G. Cherian, J. Wan Sai Cheong, K. Kerr and J. F. Bligh (2017). "Cystic neutrophilic granulomatous mastitis associated with Corynebacterium including Corynebacterium kroppenstedtii." Pathology **49**(4): 405-412.

Kiechl, S., D. Schramek, M. Widschwendter, E. O. Fourkala, A. Zaikin, A. Jones, B. Jaeger, B. Rack, W. Janni, C. Scholz, J. Willeit, S. Weger, A. Mayr, A. Teschendorff, A. Rosenthal, L. Fraser, S. Philpott, L. Dubeau, M. Keshtgar, R. Roylance, I. J. Jacobs, U. Menon, G. Schett and J. M. Penninger (2017). "Aberrant regulation of RANKL/OPG in women at high risk of developing breast cancer." Oncotarget **8**(3): 3811-3825.

Kobayashi, S., H. Nakano, N. Ooike, M. Oohashi, S. Koizumi and T. Otsubo (2014). "Long-term survivor of a resected undifferentiated pancreatic carcinoma with osteoclast-like giant cells who underwent a second curative resection: A case report and review of the literature." Oncol Lett **8**(4): 1499-1504.

Krishnan, C. and T. A. Longacre (2006). "Ductal carcinoma in situ of the breast with osteoclast-like giant cells." Hum Pathol **37**(3): 369-372.

Kroman, N., J. Wohlfahrt, H. T. Mouridsen and M. Melbye (2003). "Influence of tumor location on breast cancer prognosis." Int J Cancer **105**(4): 542-545.

Krop, I. E., I. A. Mayer, V. Ganju, M. Dickler, S. Johnston, S. Morales, D. A. Yardley, B. Melichar, A. Forero-Torres, S. C. Lee, R. de Boer, K. Petrakova, S. Vallentin, E. A. Perez, M. Piccart, M. Ellis, E. Winer, S. Gendreau, M. Derynck, M. Lackner, G. Levy, J. Qiu, J. He and P. Schmid (2016). "Pictilisib for oestrogen receptor-positive, aromatase inhibitor-resistant, advanced or metastatic breast cancer (FERGI): a randomised, double-blind, placebo-controlled, phase 2 trial." Lancet Oncol **17**(6): 811-821.

Kurokawa, K., Y. Mouri, A. Asano, K. Kamei, Y. Iwata, M. Isogai, S. Saga and S. Ichihara (2009). "Pleomorphic carcinoma with osteoclastic giant cells of the breast: immunohistochemical differentiation between coexisting neoplastic and reactive giant cells." Pathol Int **59**(2): 91-97.

Lakhani S.R., E. I. O., Schnitt S.J., Tan P.H., van de Vijver M.J. (Eds.): (2012). WHO Classification of Tumours of the Breast, IARC: Lyon 2012.

Lecene, P. (1906). "Les tumeurs mixtes du sein." Rev Chir (33): 434-439.

Lee, J. S., Y. B. Kim and K. W. Min (2004). "Metaplastic mammary carcinoma with osteoclast-like giant cells: identical point mutation of p53 gene only identified in both the intraductal and sarcomatous components." Virchows Arch **444**(2): 194-197.

Leroux, R. (1931). "Reaction giganto cellulaire du stroma dans un epithelioma mammaire. ." Bull Cancer(20): 692-697.

Loi, S., S. Dushyanthen, P. A. Beavis, R. Salgado, C. Denkert, P. Savas, S. Combs, D. L. Rimm, J. M. Giltane, M. V. Estrada, V. Sanchez, M. E. Sanders, R. S. Cook, M. A. Pilkinton, S. A. Mallal, K. Wang, V. A. Miller, P. J. Stephens, R. Yelensky, F. D. Doimi, H. Gomez, S. V. Ryzhov, P. K. Darcy, C. L. Arteaga and J. M. Balko (2016). "RAS/MAPK Activation Is Associated with Reduced Tumor-Infiltrating Lymphocytes in Triple-Negative Breast Cancer: Therapeutic Cooperation Between MEK and PD-1/PD-L1 Immune Checkpoint Inhibitors." Clin Cancer Res **22**(6): 1499-1509.

Mahmoud, S. M., E. C. Paish, D. G. Powe, R. D. Macmillan, M. J. Grainge, A. H. Lee, I. O. Ellis and A. R. Green (2011). "Tumor-infiltrating CD8+ lymphocytes predict clinical outcome in breast cancer." J Clin Oncol **29**(15): 1949-1955.

Medrek, C., F. Ponten, K. Jirstrom and K. Leandersson (2012). "The presence of tumor associated macrophages in tumor stroma as a prognostic marker for breast cancer patients." BMC Cancer **12**: 306.

Mulac-Jericevic, B., J. P. Lydon, F. J. DeMayo and O. M. Conneely (2003). "Defective mammary gland morphogenesis in mice lacking the progesterone receptor B isoform." Proc Natl Acad Sci U S A **100**(17): 9744-9749.

Ng, C. K., A. M. Schultheis, F. C. Bidard, B. Weigelt and J. S. Reis-Filho (2015). "Breast cancer genomics from microarrays to massively parallel sequencing: paradigms and new insights." J Natl Cancer Inst **107**(5).

Ng, W. K. (2001). "Fine needle aspiration cytology of invasive cribriform carcinoma of the breast with osteoclastlike giant cells: a case report." Acta Cytol **45**(4): 593-598.

Ng, W. K. (2002). "Fine needle aspiration cytology of fibroadenoma with multinucleated stromal giant cells. A review of cases in a six-year period." Acta Cytol **46**(3): 535-539.

Nielsen, B. B. and H. W. Kiaer (1985). "Carcinoma of the breast with stromal multinucleated giant cells." Histopathology **9**(2): 183-193.

Nixon, M. J., L. Formisano, I. A. Mayer, M. V. Estrada, P. I. Gonzalez-Ericsson, S. J. Isakoff, A. Forero-Torres, H. Won, M. E. Sanders, D. B. Solit, M. F. Berger, L. C. Cantley, E. P. Winer, C. L. Arteaga and J. M. Balko (2019). "PIK3CA and MAP3K1 alterations imply luminal A status and are associated with clinical benefit from pan-PI3K inhibitor buparlisib and letrozole in ER+ metastatic breast cancer." NPJ Breast Cancer **5**: 31.

Ohashi, R., A. Hayama, M. Matsubara, Y. Watarai, T. Sakatani, Z. Naito and A. Shimizu (2018). "Breast carcinoma with osteoclast-like giant cells: A cytological-pathological correlation with a literature review." Ann Diagn Pathol **33**: 1-5.

Ohashi, R., K. Yanagihara, S. Namimatsu, T. Sakatani, H. Takei, Z. Naito and A. Shimizu (2018). "Osteoclast-like giant cells in invasive breast cancer predominantly possess M2-macrophage phenotype." Pathol Res Pract **214**(2): 253-258.

Ong, C. T., B. M. Campbell, S. M. Thomas, R. A. Greenup, J. K. Plichta, L. H. Rosenberger, J. Force, A. Hall, T. Hyslop, E. S. Hwang and O. M. Fayanju (2018). "Metaplastic Breast Cancer Treatment and Outcomes in 2500 Patients: A Retrospective Analysis of a National Oncology Database." Ann Surg Oncol **25**(8): 2249-2260.

Park, J. H., S. F. Jonas, G. Bataillon, C. Criscitiello, R. Salgado, S. Loi, G. Viale, H. J. Lee, M. V. Dieci, S. B. Kim, A. Vincent-Salomon, G. Curigliano, F. Andre and S. Michiels (2019). "Prognostic value of tumor-infiltrating lymphocytes in patients with early-stage triple-negative breast cancers (TNBC) who did not receive adjuvant chemotherapy." Ann Oncol.

Pena-Jaimes, L., I. Gonzalez-Garcia, M. E. Reguero-Callejas, I. Pinilla-Pagnon, B. Perez-Mies, V. Albarran-Artahona, N. Martinez-Janez, J. M. Rosa-Rosa and J. Palacios (2018). "Pleomorphic lobular carcinoma of the breast with osteoclast-like giant cells: a case report and review of the literature." Diagn Pathol **13**(1): 62.

Perez-Alonso, P. (2012). "Breast carcinoma with osteoclast-like giant cells diagnosed by fine-needle aspiration cytology." Diagn Cytopathol **40**(2): 148-149.

Perou, C. M., T. Sorlie, M. B. Eisen, M. van de Rijn, S. S. Jeffrey, C. A. Rees, J. R. Pollack, D. T. Ross, H. Johnsen, L. A. Akslen, O. Fluge, A. Pergamenschikov, C. Williams, S. X. Zhu, P. E. Lonning, A. L. Borresen-Dale, P. O. Brown and D. Botstein (2000). "Molecular portraits of human breast tumours." Nature **406**(6797): 747-752.

Pettinato, G., J. C. Manivel, A. Picone, G. Petrella and L. Insabato (1989). "Alveolar variant of infiltrating lobular carcinoma of the breast with stromal osteoclast-like giant cells." Pathol Res Pract **185**(3): 388-394; discussion 394-386.

Piccart, M., G. N. Hortobagyi, M. Campone, K. I. Pritchard, F. Lebrun, Y. Ito, S. Noguchi, A. Perez, H. S. Rugo, I. Deleu, H. A. Burris, 3rd, L. Provencher, P. Neven, M. Gnant, M. Shtivelband, C. Wu, J. Fan, W. Feng, T. Taran and J. Baselga (2014). "Everolimus plus exemestane for hormone-receptor-positive, human epidermal growth factor receptor-2-negative advanced breast cancer: overall survival results from BOLERO-2dagger." Ann Oncol **25**(12): 2357-2362.

Pizem, J., M. Velikonja, A. Matjasic, M. Jerse and D. Glavac (2015). "Pseudoangiomatous stromal hyperplasia with multinucleated stromal giant cells is neither exceptional in gynecomastia nor characteristic of neurofibromatosis type 1." Virchows Arch **466**(4): 465-472.

Polley, M. Y., S. C. Leung, L. M. McShane, D. Gao, J. C. Hugh, M. G. Mastropasqua, G. Viale, L. A. Zabaglo, F. Penault-Llorca, J. M. Bartlett, A. M. Gown, W. F. Symmans, T. Piper, E. Mehl, R. A. Enos, D. F. Hayes, M. Dowsett, T. O. Nielsen, G. International Ki67 in Breast Cancer Working Group of the Breast International and G. North American Breast Cancer (2013). "An international Ki67 reproducibility study." J Natl Cancer Inst **105**(24): 1897-1906.

Provenzano, E., V. Bossuyt, G. Viale, D. Cameron, S. Badve, C. Denkert, G. MacGrogan, F. Penault-Llorca, J. Boughhey, G. Curigliano, J. M. Dixon, L. Esserman, G. Fastner, T. Kuehn, F. Peintinger, G. von Minckwitz, J. White, W. Yang, W. F. Symmans and C. Residual Disease Characterization Working Group of the Breast International Group-North American Breast Cancer Group (2015). "Standardization of pathologic evaluation and reporting of postneoadjuvant specimens in clinical trials of breast cancer: recommendations from an international working group." Mod Pathol **28**(9): 1185-1201.

Quaglio, G., D. Pizzol, P. Isaakidis, A. Bortolani, F. Tognon, C. Marotta, F. Di Gennaro, G. Putoto and P. L. Olliaro (2019). "Breast Tuberculosis in Women: A Systematic Review." Am J Trop Med Hyg **101**(1): 12-21.

Rakha, E. A., J. S. Reis-Filho, F. Baehner, D. J. Dabbs, T. Decker, V. Eusebi, S. B. Fox, S. Ichihara, J. Jacquemier, S. R. Lakhani, J. Palacios, A. L. Richardson, S. J. Schnitt, F. C. Schmitt, P. H. Tan, G. M. Tse, S. Badve and I. O. Ellis (2010). "Breast cancer prognostic classification in the molecular era: the role of histological grade." Breast Cancer Res **12**(4): 207.

Rao, S., S. J. F. Cronin, V. Sigl and J. M. Penninger (2018). "RANKL and RANK: From Mammalian Physiology to Cancer Treatment." Trends Cell Biol **28**(3): 213-223.

Romero, P., V. Benhamo, G. Denizaut, L. Fuhrmann, F. Berger, E. Manie, J. Bhalshankar, S. Vacher, C. Laurent, E. Marangoni, N. Gruel, G. MacGrogan, R. Rouzier, O. Delattre, T. Popova, F. Reyat, M. H. Stern, D. Stoppa-Lyonnet, C. Marchio, I. Bieche and A. Vincent-Salomon (2018). "Medullary Breast Carcinoma, a Triple-Negative Breast Cancer Associated with BCLG Overexpression." Am J Pathol **188**(10): 2378-2391.

Rosen, P. P. (1979). "Multinucleated mammary stromal giant cells: a benign lesion that simulates invasive carcinoma." Cancer **44**(4): 1305-1308.

Rosen, P. P. (2014). Rosen's Breast Pathology.

Roszer, T. (2015). "Understanding the Mysterious M2 Macrophage through Activation Markers and Effector Mechanisms." Mediators Inflamm **2015**: 816460.

Salgado, R., C. Denkert, S. Demaria, N. Sirtaine, F. Klauschen, G. Pruneri, S. Wienert, G. Van den Eynden, F. L. Baehner, F. Penault-Llorca, E. A. Perez, E. A. Thompson, W. F. Symmans, A. L. Richardson, J. Brock, C. Criscitiello, H. Bailey, M. Ignatiadis, G. Floris, J. Sparano, Z. Kos, T. Nielsen, D. L. Rimm, K. H. Allison, J. S. Reis-Filho, S. Loibl, C. Sotiriou, G. Viale, S. Badve, S. Adams, K. Willard-Gallo, S. Loi and T. W. G. International (2015). "The evaluation of tumor-infiltrating lymphocytes (TILs) in breast cancer: recommendations by an International TILs Working Group 2014." Ann Oncol **26**(2): 259-271.

Sano, M., K. Kikuchi, C. Zhao, M. Kobayashi, Y. Nakanishi and N. Nemoto (2004). "Osteoclastogenesis in human breast carcinoma." Virchows Arch **444**(5): 470-472.

Schmid, P., S. Adams, H. S. Rugo, A. Schneeweiss, C. H. Barrios, H. Iwata, V. Dieras, R. Hegg, S. A. Im, G. Shaw Wright, V. Henschel, L. Molinero, S. Y. Chui, R. Funke, A. Husain, E. P. Winer, S. Loi, L. A. Emens and I. M. T. Investigators (2018). "Atezolizumab and Nab-Paclitaxel in Advanced Triple-Negative Breast Cancer." N Engl J Med **379**(22): 2108-2121.

Schmid P, A. S., Rugo HS, et al. (2019). "IMpassion130: updated overall survival (OS) from a global, randomized, double-blind, placebo-controlled, Phase III study of atezolizumab (atezo) + nab-paclitaxel (nP) in previously untreated locally advanced or metastatic triple-negative breast cancer (mTNBC)." Journal of Clinical Oncology **37**, no. 15_suppl.

Schramek, D., A. Leibbrandt, V. Sigl, L. Kenner, J. A. Pospisilik, H. J. Lee, R. Hanada, P. A. Joshi, A. Aliprantis, L. Glimcher, M. Pasparakis, R. Khokha, C. J. Ormandy, M. Widschwendter, G. Schett and J. M. Penninger (2010). "Osteoclast differentiation factor RANKL controls development of progesterin-driven mammary cancer." Nature **468**(7320): 98-102.

Schroeder, M. C., P. Rastogi, C. E. Geyer, Jr., L. D. Miller and A. Thomas (2018). "Early and Locally Advanced Metaplastic Breast Cancer: Presentation and Survival by Receptor Status in Surveillance, Epidemiology, and End Results (SEER) 2010-2014." Oncologist **23**(4): 481-488.

Shang, B., Y. Liu, S. J. Jiang and Y. Liu (2015). "Prognostic value of tumor-infiltrating FoxP3+ regulatory T cells in cancers: a systematic review and meta-analysis." Sci Rep **5**: 15179.

Shishido-Hara, Y., A. Kurata, M. Fujiwara, H. Itoh, S. Imoto and H. Kamma (2010). "Two cases of breast carcinoma with osteoclastic giant cells: are the osteoclastic giant cells pro-tumoural differentiation of macrophages?" Diagn Pathol **5**: 55.

Siotos, C., M. McColl, K. Psoter, R. C. Gilmore, M. E. Sebai, K. P. Broderick, L. K. Jacobs, S. Irwin, G. D. Rosson and M. Habibi (2018). "Tumor Site and Breast Cancer Prognosis." Clin Breast Cancer **18**(5): e1045-e1052.

Sonnenblick, A., D. Venet, S. Brohee, N. Ponde and C. Sotiriou (2019). "pAKT pathway activation is associated with PIK3CA mutations and good prognosis in luminal breast cancer in contrast to p-mTOR pathway activation." NPJ Breast Cancer **5**: 7.

Sorlie, T., C. M. Perou, R. Tibshirani, T. Aas, S. Geisler, H. Johnsen, T. Hastie, M. B. Eisen, M. van de Rijn, S. S. Jeffrey, T. Thorsen, H. Quist, J. C. Matese, P. O. Brown, D. Botstein, P. E. Lonning and A. L. Borresen-Dale (2001). "Gene expression patterns of breast carcinomas distinguish tumor subclasses with clinical implications." Proc Natl Acad Sci U S A **98**(19): 10869-10874.

Tajima, S., K. Koda and M. Fukayama (2015). "Primary leiomyosarcoma of the breast with prominent osteoclastic giant cells: A case expressing receptor activator of NF-kappaB ligand (RANKL)." Pathol Int.

Takahashi, T., T. Moriki, M. Hiroi and H. Nakayama (1998). "Invasive lobular carcinoma of the breast with osteoclastlike giant cells. A case report." Acta Cytol **42**(3): 734-741.

Tan, W., W. Zhang, A. Strasner, S. Grivennikov, J. Q. Cheng, R. M. Hoffman and M. Karin (2011). "Tumour-infiltrating regulatory T cells stimulate mammary cancer metastasis through RANKL-RANK signalling." Nature **470**(7335): 548-553.

Tavassoli, F. A. and H. J. Norris (1986). "Breast carcinoma with osteoclastlike giant cells." Arch Pathol Lab Med **110**(7): 636-639.

Tiainen, S., R. Tumelius, K. Rilla, K. Hamalainen, M. Tammi, R. Tammi, V. M. Kosma, S. Oikari and P. Auvinen (2015). "High numbers of macrophages, especially M2-like (CD163-positive), correlate with hyaluronan accumulation and poor outcome in breast cancer." Histopathology **66**(6): 873-883.

Tse, G. M., B. K. Law, K. F. Chan and T. K. Mas (2001). "Multinucleated stromal giant cells in mammary phyllodes tumours." Pathology **33**(2): 153-156.

Turgeman, I., E. Flechter, E. Vlodaysky, D. Militianu, Z. Keidar, E. Haddad and G. Bar-Sela (2018). "Fortuitous administration of denosumab in breast carcinoma with osteoclastic giant cells." Anticancer Drugs **29**(5): 466-470.

Uzzan, B., P. Nicolas, M. Cucherat and G. Y. Perret (2004). "Microvessel density as a prognostic factor in women with breast cancer: a systematic review of the literature and meta-analysis." Cancer Res **64**(9): 2941-2955.

Vicandi, B., J. A. Jimenez-Heffernan, P. Lopez-Ferrer, D. Hardisson, A. Perez-Campos, P. Gonzalez-Peramato and J. M. Viguier (2004). "Fine needle aspiration cytology of mammary carcinoma with osteoclast-like giant cells." Cytopathology **15**(6): 321-325.

Vu, T. H., J. M. Shipley, G. Bergers, J. E. Berger, J. A. Helms, D. Hanahan, S. D. Shapiro, R. M. Senior and Z. Werb (1998). "MMP-9/gelatinase B is a key regulator of growth plate angiogenesis and apoptosis of hypertrophic chondrocytes." Cell **93**(3): 411-422.

Wang, K., J. Xu, T. Zhang and D. Xue (2016). "Tumor-infiltrating lymphocytes in breast cancer predict the response to chemotherapy and survival outcome: A meta-analysis." Oncotarget **7**(28): 44288-44298.

Wargotz, E. S. and H. J. Norris (1990). "Metaplastic carcinomas of the breast: V. Metaplastic carcinoma with osteoclastic giant cells." Hum Pathol **21**(11): 1142-1150.

Wawire, J., K. Singh and M. M. Steinhoff (2017). "Fibroadenoma With Pleomorphic Stromal Giant Cells: It's Not as Bad as It Looks!" Int J Surg Pathol **25**(5): 425-427.

Weidner, N., J. Folkman, F. Pozza, P. Bevilacqua, E. N. Allred, D. H. Moore, S. Meli and G. Gasparini (1992). "Tumor angiogenesis: a new significant and independent prognostic indicator in early-stage breast carcinoma." J Natl Cancer Inst **84**(24): 1875-1887.

Weigelt, B., H. M. Horlings, B. Kreike, M. M. Hayes, M. Hauptmann, L. F. Wessels, D. de Jong, M. J. Van de Vijver, L. J. Van't Veer and J. L. Peterse (2008). "Refinement of breast cancer classification by molecular characterization of histological special types." J Pathol **216**(2): 141-150.

Weis, S. M. and D. A. Cheresh (2005). "Pathophysiological consequences of VEGF-induced vascular permeability." Nature **437**(7058): 497-504.

West, N. R., S. E. Kost, S. D. Martin, K. Milne, R. J. Deleeuw, B. H. Nelson and P. H. Watson (2013). "Tumour-infiltrating FOXP3(+) lymphocytes are associated with cytotoxic immune responses and good clinical outcome in oestrogen receptor-negative breast cancer." Br J Cancer **108**(1): 155-162.

West, R. B., B. P. Rubin, M. A. Miller, S. Subramanian, G. Kaygusuz, K. Montgomery, S. Zhu, R. J. Marinelli, A. De Luca, E. Downs-Kelly, J. R. Goldblum, C. L. Corless, P. O. Brown, C. B. Gilks, T. O. Nielsen, D. Huntsman and M. van de Rijn (2006). "A landscape effect in tenosynovial giant-cell tumor from activation of CSF1 expression by a translocation in a minority of tumor cells." Proc Natl Acad Sci U S A **103**(3): 690-695.

Wolff, A. C., M. E. H. Hammond, K. H. Allison, B. E. Harvey, L. M. McShane and M. Dowsett (2018). "HER2 Testing in Breast Cancer: American Society of Clinical Oncology/College of American Pathologists Clinical Practice Guideline Focused Update Summary." J Oncol Pract **14**(7): 437-441.

Wolff, A. C., A. A. Lazar, I. Bondarenko, A. M. Garin, S. Brincaat, L. Chow, Y. Sun, Z. Neskovic-Konstantinovic, R. C. Guimaraes, P. Fumoleau, A. Chan, S. Hachemi, A. Strahs, M. Cincotta, A. Berkenblit, M. Krygowski, L. L. Kang, L. Moore and D. F. Hayes (2013). "Randomized phase III placebo-controlled trial of letrozole plus oral temsirolimus as first-line endocrine therapy in postmenopausal women with locally advanced or metastatic breast cancer." J Clin Oncol **31**(2): 195-202.

Xue, Z., D. J. Vis, A. Bruna, T. Sustic, S. van Wageningen, A. S. Batra, O. M. Rueda, E. Bosdriesz, C. Caldas, L. F. A. Wessels and R. Bernards (2018). "MAP3K1 and MAP2K4 mutations are associated with sensitivity to MEK inhibitors in multiple cancer models." Cell Res **28**(7): 719-729.

Yang, L. and Y. Zhang (2017). "Tumor-associated macrophages: from basic research to clinical application." J Hematol Oncol **10**(1): 58.

Yang, M., Z. Li, M. Ren, S. Li, L. Zhang, X. Zhang and F. Liu (2018). "Stromal Infiltration of Tumor-Associated Macrophages Conferring Poor Prognosis of Patients with Basal-Like Breast Carcinoma." J Cancer **9**(13): 2308-2316.

Zafrani, B., M. H. Aubriot, E. Mouret, P. De Cremoux, Y. De Rycke, A. Nicolas, E. Boudou, A. Vincent-Salomon, H. Magdelenat and X. Sastre-Garau (2000). "High sensitivity and specificity of immunohistochemistry for the detection of hormone receptors in breast carcinoma: comparison with biochemical determination in a prospective study of 793 cases." Histopathology **37**(6): 536-545.

Zhou, S., L. Yu, R. Zhou, X. Li and W. Yang (2014). "Invasive breast carcinomas of no special type with osteoclast-like giant cells frequently have a luminal phenotype." Virchows Arch **464**(6): 681-688.

Annexes

Annexe I : Classification OMS 2012 (4^{ème} édition) des cancers du sein infiltrants

- Carcinome infiltrant de type non spécifique (CI-TNS) (canaire sans autre indication)
 - Carcinome pléomorphe
 - Carcinome avec des cellules géantes osteoclast-like du stroma
 - Carcinome avec faits choriocarcinomateux
 - Carcinome avec des aspects mélanocytaires
- Carcinome lobulaire infiltrant
 - Carcinome lobulaire classique
 - Carcinome lobulaire solide
 - Carcinome lobulaire alvéolaire
 - Carcinome lobulaire pléomorphe
 - Carcinome tubulo-lobulaire
 - Carcinome lobulaire mixte
- Carcinome tubuleux
- Carcinome cribriforme
- Carcinome mucineux
- Carcinome avec aspects médullaires
- Carcinome apocrine
- Carcinome à cellules en bagues à chaton
- Carcinome micropapillaire infiltrant
- Carcinome métaplasique
 - Carcinome adénosquameux de bas grade
 - Carcinome métaplasique fibromatose-like
 - Carcinome épidermoïde
 - Carcinome à cellules fusiformes
 - Carcinome métaplasique avec différenciation mésenchymateuse, chondroïde, osseuse et/ou autres types de différenciation
 - Carcinome métaplasique mixte
 - Carcinome myoépithélial
- Carcinomes avec aspects neuroendocrines :
 - Tumeur neuroendocrine bien différenciée
 - Carcinome neuroendocrine peu différencié (à petites cellules)
 - Carcinome avec différenciation neuroendocrine
- Carcinome sécrétant
- Carcinome papillaire infiltrant
- Carcinome à cellules acineuses
- Carcinome muco-épidermoïde
- Carcinome polymorphe
- Carcinome oncocytique
- Carcinome riche en lipides
- Carcinome à cellules claires riches en glycogènes
- Carcinome sébacé
- Carcinome de type glande salivaire ou glande annexe de la peau

Tumeurs épithéliales-myoépithéliales :

- Carcinome adénoïde kystique

Annexe II : Stade pTNM UICC/AJCC, 8^{ème} édition

pT1mi	Microinvasion \leq 1 mm
pT1a	Taille tumorale $>$ 1 mm et \leq 5 mm
pT1b	Taille tumorale $>$ 5 mm et \leq 10 mm
pT1c	Taille tumorale $>$ 10 mm et \leq 20 mm
pT2	Taille tumorale $>$ 20 mm et \leq 50 mm
pT3	Taille tumorale $>$ 50 mm
pT4a	Atteinte directe de la paroi thoracique
pT4b	Atteinte directe de la peau
pT4c	Atteinte directe de la paroi thoracique et de la peau
pT4d	Carcinome "inflammatoire"
pNx	Evaluation impossible
pN0	Absence de métastase ganglionnaire
pN1mi	Métastase de \geq 0,2 mm et/ou $>$ 200 cellules, mais $<$ 2 mm
pN1a	Métastase dans 1 à 3 ganglions axillaires, dont au moins une $>$ 2mm
pN1b	Métastase dans des ganglions de la chaîne mammaire interne
pN1c	N1a et N1b
pN2a	Métastases dans 4 à 9 ganglions axillaires, dont au moins une $>$ 2 mm
pN2b	Métastases cliniquement apparentes dans la chaîne mammaire interne, en l'absence de métastases dans les ganglions axillaires
pN3a	Métastases dans \geq 10 ganglions lymphatiques, dont au moins une $>$ 2 mm <u>ou</u> métastases dans les ganglions sous-claviculaires
pN3b	Métastases cliniquement apparentes dans les ganglions lymphatiques mammaires internes homolatéraux et dans les ganglions axillaires ; ou métastases dans plus de 3 ganglions axillaires et dans les ganglions lymphatiques mammaires interne avec métastases microscopiques ou macroscopiques détectées par exérèse du ganglion sentinelle mais non cliniquement apparentes
pN3c	Métastases ganglionnaires sus-claviculaires homolatérales
pM1	Métastases à distance confirmées histologiquement

Annexe III : Grade histopronostique d'Elston et d'Ellis

- Différentiation (proportion d'architecture tubulaire ou glandulaire)
 - bien différencié (> 75% de la surface tumorale) score 1
 - moyennement différencié (10-75% de la surface tumorale) score 2
 - peu différencié (< 10% de la surface tumorale) score 3
- Pléomorphisme nucléaire
 - faible (petits noyaux ronds et réguliers, ne dépassant pas 2x la taille d'un noyau de cellule normale) score 1
 - modéré score 2
 - fort (noyaux de taille irrégulière entre eux ou dépassant 3x la taille d'un noyau de cellule normale) score 3
- Mitoses

Elles sont comptées sur 10 champs à l'objectif 40x, avec des seuils qui doivent être ajustés au diamètre du champs spécifique du microscope utilisé (et donc à la surface du champ observé), pour correspondre aux seuils ci-dessous :

 - index mitotique faible : ≤ 3 mitoses/mm² score 1
 - index mitotique modéré : 4-7 mitoses/ mm² score 2
 - index mitotique fort : ≥ 8 mitoses/ mm² score 3

Le grade EE final prend correspond à la somme des trois scores :

Score total 3-5 → grade I

Score total 6-7 → grade II

Score total 7-9 → grade III

Annexe IV : Consentement institutionnel de l'Institut Curie.



Ensemble, prenons le cancer de vitesse.

Consentements pour le prélèvement sanguin et l'utilisation de mes échantillons biologiques

Ce formulaire inclus dans le livret est à conserver par vos soins

Nom de naissance et marital

Prénom

Date de naissance []/[]/[]

N° de dossier (N° à 7 chiffres) [] [] [] [] [] [] []

Je coche les cases correspondant à mes choix

J'ai bien compris ce qui m'a été exposé sur l'utilisation de mes échantillons biologiques pour des recherches scientifiques dans ce document d'information.

Consentement n°1 pour le stockage et l'utilisation de mes échantillons

Mes échantillons, déjà recueillis lors des soins, peuvent être stockés et utilisés dans le cadre de programmes de recherche en cancérologie :

- Oui
 Non

Consentement n°2 pour l'examen de mes caractéristiques génétiques et immunologiques

Mes caractéristiques génétiques et immunologiques ou celles de la lésion pour laquelle je suis / j'ai été traité peuvent être analysées sous couvert d'anonymat dans le cadre de recherches dans le domaine de la cancérologie :

- Oui
(En cas d'accord, j'accepte que les données enregistrées à l'occasion des recherches comportant des données génétiques et immunologiques puissent faire l'objet d'un traitement informatisé par l'équipe responsable de la recherche.)
 Non

IC-007116 - V5 - Décembre 2017

Consentement n°2 bis pour le retour d'informations issues de ces études génétiques et immunologiques de recherche concernant ma santé (à compléter en cas d'accord du consentement n°2)

Suite à l'examen possible de mes caractéristiques génétiques et immunologiques pour la recherche, des informations importantes concernant ma santé, validées sur le plan médical et pouvant conduire à des mesures de prévention ou de soins, que ce soit dans le domaine de la cancérologie ou dans un autre domaine, pourraient être identifiées.

Dans cette éventualité, j'accepte que ces informations me soient communiquées, (par l'intermédiaire de mon médecin référent à l'Institut Curie) :

- Oui
 Non

Consentement n°3 pour le prélèvement et l'utilisation d'un tube de mon sang (important si acceptation du consentement n°2)

Dans le cadre de mon parcours de soin, le prélèvement d'un seul tube de sang peut être réalisé pour une finalité de recherche :

- Oui
 Non

J'ai bien conscience que je peux retirer mes consentements ou une partie d'entre eux à tout moment, sans aucune conséquence sur la qualité et la continuité de mes soins.

J'ai bien noté que le droit d'accès prévu par la loi du 6 janvier 1978 relative à l'informatique, aux fichiers et aux libertés (article 39) s'exerce à tout moment auprès du gestionnaire du Centre de Ressources Biologiques de l'Institut Curie

J'ai vérifié que les cases cochées correspondent bien à mon choix.

Fait à, en deux exemplaires, le []/[]/[]

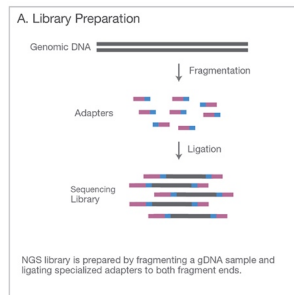
Signature :

- **Si vous souhaitez plus d'information**, vous pouvez adresser un e-mail à : consentement@curie.fr
- **Si vous changez d'avis**, vous pouvez adresser un courrier ou e-mail en indiquant votre nouvelle décision aux adresses suivantes :
Gestionnaire du Centre de Ressources Biologiques - Institut Curie - 26, rue d'Ulm - 75248 PARIS CEDEX 05 ou consentement@curie.fr

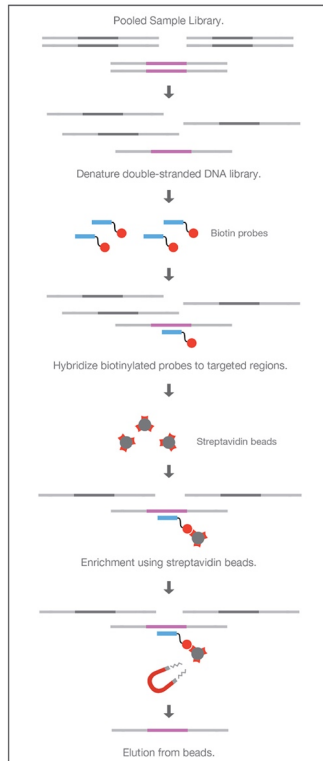
IC-007116 - V5 - Décembre 2017

Annexe V : Principe de séquençage d'exome sur une plateforme Illumina

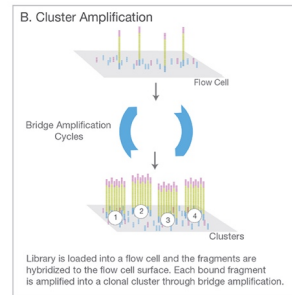
1. Préparation des librairies



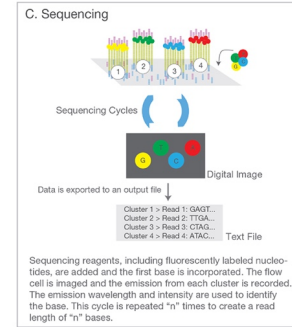
2. Capture d'exome




3. Amplification des clusters



4. Séquençage



5. Alignement, analyse des données



Adapté de la brochure information en ligne : "An Introduction to Next Generation Sequencing Technology", Illumina®.

Annexe VI : Gènes de la liste Cancer Census List (499 gènes, Ensembl 24-08-2016)

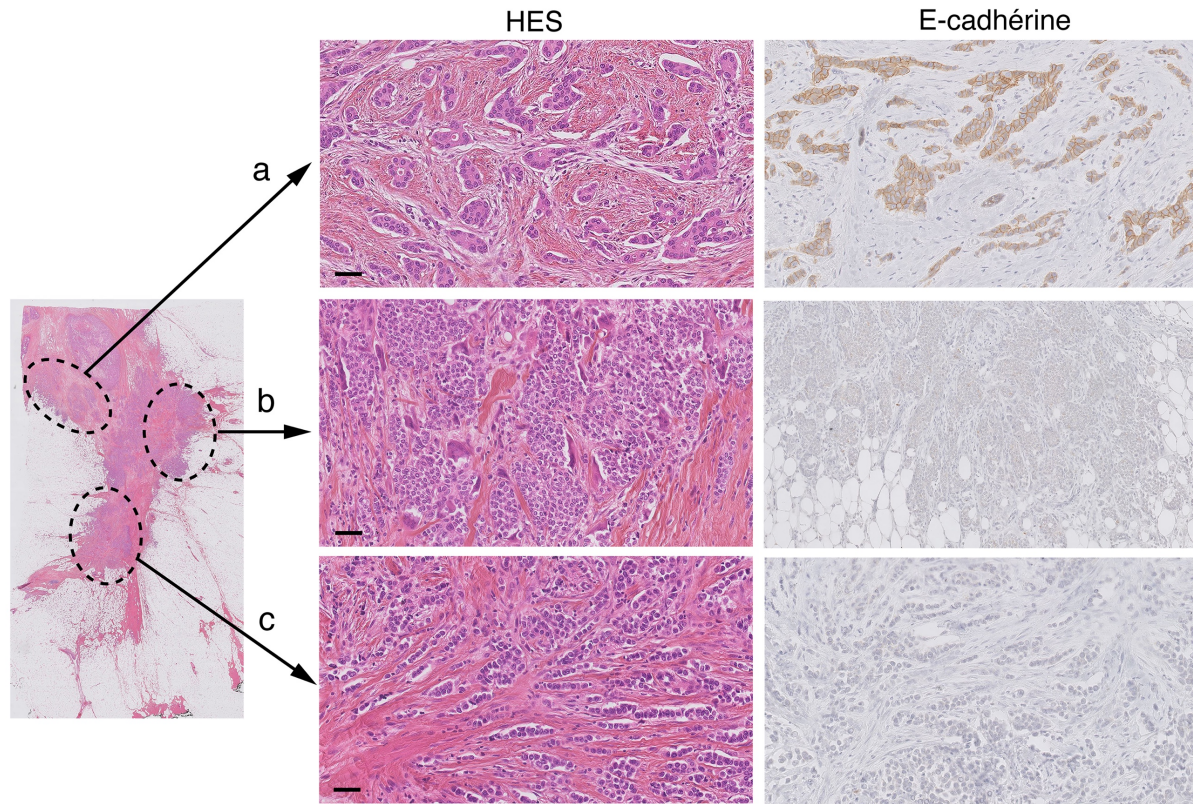
TLX1	BCL9	ADAMTS20	THBS1	CLTC	BCL2L1	EML4	WHSC1	PKHD1	NR4A3
NFKB2	DDB2	CCND2	BUB1B	BRIP1	ASXL1	MSH2	DUX4	ICK	TLR4
SUFU	HIST2H3C	MAP3K1	CASC5	CD79B	SRC	MSH6	RHOH	DST	TRAF1
TCF7L2	MCL1	NUTM2A	LTK	PRKAR1A	MAFB	SOX11	PHOX2B	BAI3	ABL1
FGFR2	ARNT	PATZ1	TGM7	H3F3B	TOP1	BCL11A	PDGFRA	MAP3K7	NUP214
MLLT10	HRAS	SUZ12	USP8	SEC14L1	PLCG1	REL	KIT	EPHA7	TSC1
EPC1	TPM3	ARID2	TCF12	TP53	PTPRT	XPO1	KDR	EPHB4	RALGDS
KLF6	CKS1B	TNFRSF14	MAP2K1	BIRC5	NFATC2	TCF7L1	LPHN3	PIK3CG	BRD3
RET	MUC1	ATF1	PML	RNF213	AURKA	TFG	AFF1	MET	NOTCH1
MAPK8	PRCC	SMUG1	AKAP13	PER1	GNAS	FANCD2	PDLIM5	POT1	PSIP1
NCOA4	NTRK1	ERBB3	NTRK3	AURKB	AFF3	VHL	APC	GRM8	CDKN2A
EGR2	SDHC	NAB2	ABHD2	ZNF521	RANBP2	PPARG	TERT	SMO	CDKN2B
TET1	DDR2	STAT6	IDH2	SS18	PAX8	RAF1	RAD50	CREB3L2	TAF1L
KAT6B	PBX1	DDIT3	BLM	CDH2	GLI2	GATA2	CTNNA1	TRIM24	FANCG
TAF3	MEN1	CDK4	JUN	SMAD2	ERCC3	CNBP	TAF7	KIAA1549	PAX5
GATA3	CCND1	ING4	IGF1R	MBD1	RUNX1	EPHB1	CSF1R	ETV1	JAK2
NUTM2B	NUMA1	ZNF384	SOCS1	SMAD4	ERG	STAG1	PDGFRB	BRAF	GNAQ
BMPR1A	SDHB	MDM2	ERCC4	DCC	LRP1B	PIK3CB	NPM1	EPHB6	PTPRD
PTEN	ABL2	ARID1A	MYH11	MALT1	ITGB2	FOXL2	FGFR4	EZH2	SYK
FAS	RNASEL	ERCC5	TSC2	BCL10	ACVR2A	XPC	NSD1	XRCC2	OMD
CYP2C19	RNF2	IRS2	PALB2	CDH20	MYCN	ATR	FLT4	JAZF1	FANCC
BLNK	TPR	COL4A1	IL21R	BCL2	SP3	WWTR1	SDHA	CARD11	PTCH1
YAP1	PTGS2	LAMP1	FUS	KEAP1	NFE2L2	PIK3CA	IL7R	IKZF1	BTK
BIRC3	PAX7	KPNA6	CREBBP	SMARCA4	PMS1	SOX2	GDNF	EGFR	PAK3
BIRC2	CDC73	CDK8	CYLD	STK11	SF3B1	BCL6	LIFR	PMS2	STAG2
GUCY1A2	MRE11A	LCK	PLEKHG5	BRD4	CREB1	LPP	IL6ST	RAC1	SH2D1A
ATM	MAML2	FLT3	JAK1	TCF3	IDH1	TNK2	PIK3R1	SBDS	MAGEA1
SDHD	PIK3C2B	FLT1	MMP2	TPM4	ERBB4	TGFBR2	MTRR	AKAP9	G6PD
MTOR	MDM4	FOXO1	CDH11	JAK3	ATIC	CRBN	PRDM1	CDK6	IKBK
AMER1	IKBKE	RB1	CDH5	PIK3R2	FN1	MLH1	FOXO3	SAMD9	BCOR
ASPSR1	ACAD10	SFPQ	CDH1	CRTC1	STK36	ITGA9	ROS1	TRRAP	USP9X
BRCA1	MAPKAPK5	THRAP3	MAF	CCNE1	FEV	MYD88	SGK1	UBR5	KDM6A
CBL	PTPN11	MYCL	CAMTA1	GNA11	CRKL	CTNNB1	MYB	CSMD3	UXT
CHEK1	BRCA2	HSP90AA1	FANCA	CEBPA	MAPK1	LTF	TNFAIP3	EXT1	SSX1
ETS1	KMT2A	AKT1	MAP2K4	FZR1	PAX3	CCDC12	ESR1	MYC	SSX3
FLI1	KMT2C	BCL2L2	YWHAE	LEUTX	BCR	SETD2	SYNE1	RECQL4	SSX4
TRIM33	KMT2D	NKX2-1	FLCN	AKT2	SMARCB1	BAP1	IGF2R	WRN	WAS
NRAS	ETV6	MPL	NF1	MAP2K2	MN1	PBRM1	RPS6KA2	GPR124	GATA1
MYOD1	HNF1A	NIN	RHOT1	AXL	CHEK2	MAGI1	DEK	WHSC1L1	TFE3
NOTCH2	HCAR1	MUTYH	TAF15	CD79A	EWSR1	MITF	HIST1H3B	FGFR1	CCNB3
IGF2	EP400	HIF1A	CDK12	CIC	NF2	FOXP1	HIST1H3C	KAT6A	SSX2
FANCF	POLE	TAL1	PGAP3	BCL3	TIMP3	EPHA3	POU5F1	IKKB	KDM5C
CARS	MARK1	CMPK1	ERBB2	MARK4	UGT1A1	NFKB1	NOTCH4	HOOK3	AR
WT1	KRAS	TSHR	RARA	ERCC2	MYH9	TET2	DAXX	PRKDC	FOXO4
NUP98	H3F3A	TRIP11	ETV4	ERCC1	PDGFB	IL2	PHF1	PLAG1	MED12
RRM1	PARP1	DICER1	ITGB3	PPP2R1A	EP300	MAML3	PIM1	NCOA2	NONO
EXT2	EPHB2	TCL1A	COL1A1	ZNF444	CYP2D6	INPP4B	IRF4	HEY1	TAF1
PDE4DIP	MTR	BCL11B	USP6	AURKC	NCOA1	SMARCA5	FOXP4	NBN	ATRX
ITGA10	FH	CDKN2C	HLF	PIK3CD	DNMT3A	FBXW7	HSP90AB1	RUNX1T1	TBX22
CREB3L1	AKT3	NUTM1	NLRP1	DPYD	ALK	FGFR3	CYP39A1	XPA	NR4A3

Annexe VII : Détails des analyses effectuées pour chaque cas de la cohorte.

	ID du cas	Données clinico-pathologiques	Evaluation du stroma	WES	RNA-seq
Carcinomes à CGOL (n=16)	CCGO -TNS 1	oui	oui	oui	oui
	CCGO -TNS 2	oui	oui	oui	oui
	CCGO -TNS 3 (biopsie)	oui	oui	oui	oui
	CCGO -TNS 4	oui	oui	oui	oui
	CCGO -TNS 5	oui	oui	oui	oui
	CCGO -TNS 6	oui	oui	oui	oui
	CCGO -TNS 7	oui	oui	oui	oui
	CCGO -TNS 8	oui	oui		
	CCGO -TNS 9	oui			
	CCGO -TNS 10	oui			
	CCGO -TNS 11	oui			
	Cas mixte	oui	oui		
	CCGO-MP 1	oui	oui	oui	
	CCGO-MP 2	oui	oui		
CCGO-MP 3	oui	oui			
CCGO-MP 4	oui				
Cas contrôles	Ctl TNS 1		oui		oui
	Ctl TNS 2		oui		oui
	Ctl TNS 3		oui		
	Ctl TNS 4		oui		
	Ctl TNS 5		oui		oui
	Ctl TNS 6		oui		oui
	Ctl TNS 7		oui		oui
	Ctl TNS 8				oui
	Ctl TNS 9				oui
	Ctl metaplasique 1		oui		
	Ctl metaplasique 2		oui		
Ctl metaplasique 3		oui			

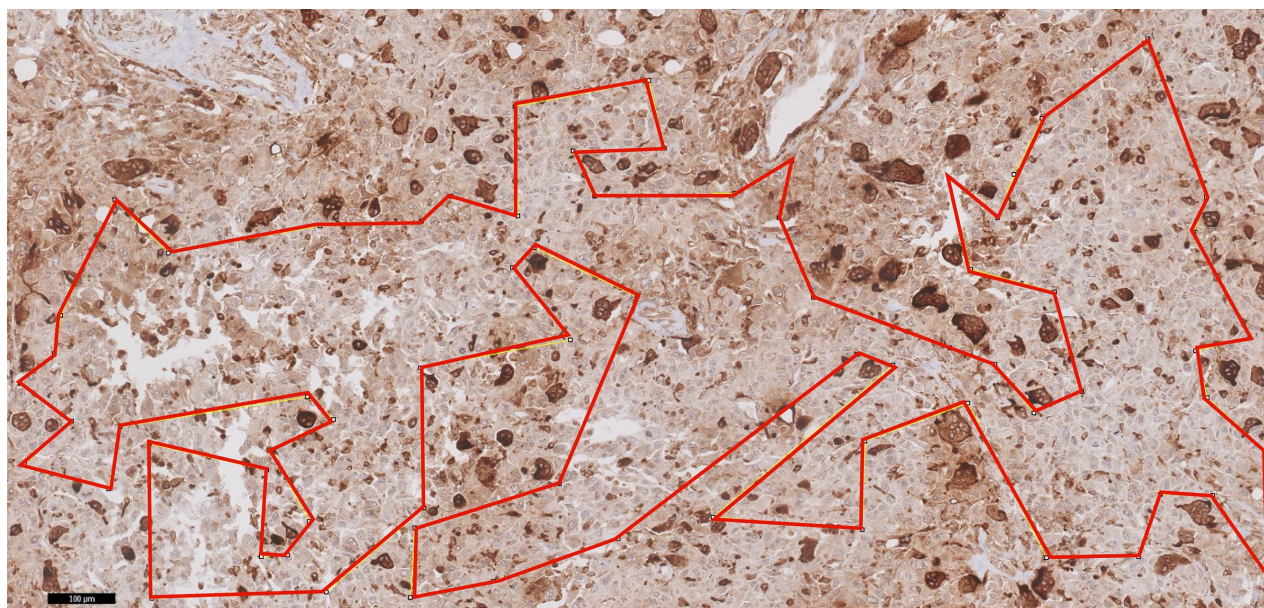
Ctl : cas contrôle

Annexe VIII : Cas mixte CI-TNS/CLI avec et sans CGOL



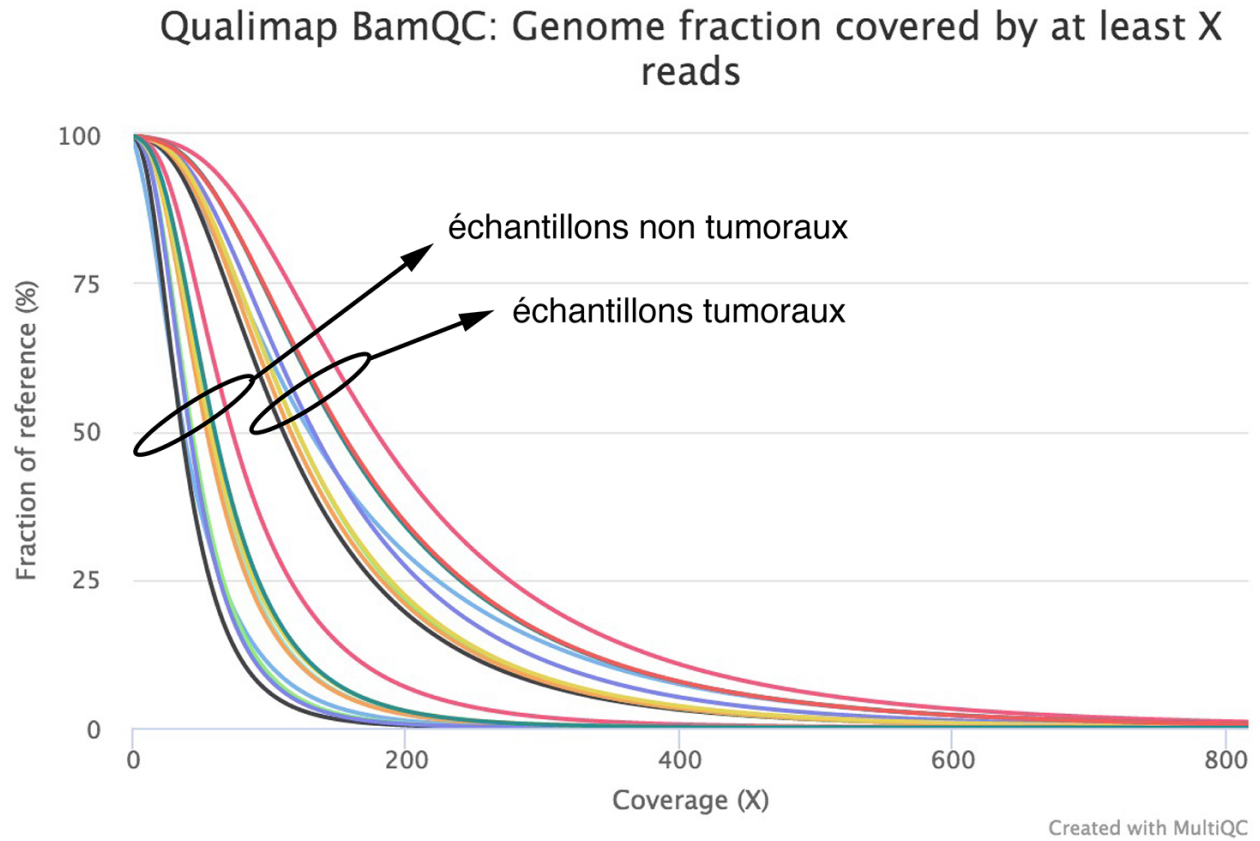
Cas mixte. (a) territoire CI-TNS sans CGOL ; (b) territoire de CCGO (montrant des aspects intermédiaires entre un CI-TNS et un CLI) ; (c) territoire de CLI. Echelle, 50 μ m.

**Annexe IX : Evaluation de la surface CD68+ avec le logiciel ImageJ :
exclusion manuelle des cellules géantes multinucléées de l'analyse**



Seulement le territoire délimité par la ligne rouge fera l'objet de l'analyse.

Annexe X : Contrôle qualité du séquençage d'exome pour cette étude



Annexe XI : Visualisation dans IGV de quelques variants sélectionnés

