



HAL
open science

Résultats radio-cliniques des prothèses trapézo-métacarpiennes Maïa®: à propos de 28 cas à 89 mois de recul moyen

Axel van Vliet

► **To cite this version:**

Axel van Vliet. Résultats radio-cliniques des prothèses trapézo-métacarpiennes Maïa®: à propos de 28 cas à 89 mois de recul moyen. Chirurgie. 2020. dumas-03145165

HAL Id: dumas-03145165

<https://dumas.ccsd.cnrs.fr/dumas-03145165>

Submitted on 18 Feb 2021

HAL is a multi-disciplinary open access archive for the deposit and dissemination of scientific research documents, whether they are published or not. The documents may come from teaching and research institutions in France or abroad, or from public or private research centers.

L'archive ouverte pluridisciplinaire **HAL**, est destinée au dépôt et à la diffusion de documents scientifiques de niveau recherche, publiés ou non, émanant des établissements d'enseignement et de recherche français ou étrangers, des laboratoires publics ou privés.

UNIVERSITE DE PICARDIE JULES VERNE

FACULTE DE MEDECINE D'AMIENS

ANNEE 2020

N°2020-75

**RÉSULTATS RADIO-CLINIQUES DES PROTHÈSES TRAPÉZO-MÉTACARPIENNES
MAÏA®
À PROPOS DE 28 CAS À 89 MOIS DE REcul MOYEN**

THESE

POUR LE DOCTORAT EN MEDECINE (DIPLOME D'ETAT)

Présentée et soutenue publiquement

Le 9 juillet 2020

Par

Axel VAN VLIET

Président du Jury : Monsieur le Professeur Patrice MERTL

Juges : Monsieur le Professeur Olivier JARDE
Monsieur le Professeur Éric HAVET
Monsieur le Professeur Antoine GABRION

Directeur de Thèse : Monsieur le Docteur Emmanuel DAVID

A mon Maître et Président de Jury

Monsieur le Professeur Patrice MERTL

Professeur des Universités-Praticien Hospitalier
Chirurgie Orthopédique et Traumatologique
Chef du Service d'Orthopédie et Traumatologie
Membre associé de l'Académie de Chirurgie
Responsable du Pôle Bloc Opératoire
Président de la Société Française de
la Hanche et du Genou

C'est un honneur de faire partie de votre équipe et d'enrichir mes connaissances à vos côtés.

Votre dextérité et votre habileté chirurgicale lors de situations complexes constituent un véritable modèle pour chaque membre de votre équipe.

M'avoir un jour demandé si j'allais véritablement faire de la chirurgie du membre supérieur restera un compliment à mes yeux.

Être issu de l'école Amiénoise de Chirurgie Orthopédique est une fierté.

Merci d'avoir accepté de Présider ce jury.

Soyez assuré de mon profond respect.

A mon Maître et Juge

Monsieur le Professeur Olivier JARDE

Professeur des Universités-Praticien Hospitalier

des Droits de la Santé

Chirurgien Orthopédiste

Membre de l'Académie Nationale de Chirurgie

Membre de l'Académie Nationale de Médecine

Chevalier dans l'Ordre de la Légion d'Honneur

Chevalier dans l'Ordre des Palmes

Académiques

Merci pour vos nombreux enseignements autour du pied et de la cheville.

*La relation que vous entretenez avec vos patients est un exemple pour tout
chirurgien.*

*Merci également pour vos engagements dans la formation universitaire, vos
différents statuts vous offrent une image de personnage public accessible et doté
d'une culture inégalée avec qui les échanges sont plus qu'agréables.*

Merci d'avoir accepté de juger ce travail.

A mon Maître et Juge

Monsieur le Professeur Éric HAVET

Professeur des Universités-Praticien Hospitalier

Anatomie – Chirurgie Orthopédique

Assesseur du Premier Cycle

Merci pour vos différents enseignements au lit du malade et au bloc opératoire. Vos méthodes d'apprentissage permettent une réflexion et une remise en question sur chaque geste, et l'étendue de vos connaissances anatomiques et traumatologiques est une grande source d'admiration.

Merci d'avoir accepté de juger ce travail.

A mon Maître et Juge

Monsieur le Professeur Antoine GABRION

Professeur des Universités-Praticien Hospitalier
Chirurgie Orthopédique et Traumatologique

*Merci pour vos riches enseignements dans tous les domaines de l'orthopédie.
L'étendue des interventions que vous pratiquez est le témoin d'une maîtrise de
votre art.*

*Votre technique chirurgicale et votre rigueur sont des objectifs pour tout
chirurgien ayant la chance de vous accompagner.*

Merci d'avoir accepté de juger ce travail.

A mon Directeur de Thèse

Monsieur le Dr Emmanuel DAVID

Praticien Hospitalier

Chirurgie Orthopédique et Traumatologique

Merci de m'avoir très rapidement accueilli dans votre équipe et d'avoir conforté mon orientation pour la chirurgie du membre supérieur.

Votre implication dans l'enseignement et votre disponibilité pour les membres de l'équipe sont très appréciables.

Merci de m'avoir confié ce travail, riche et passionnant, pour lequel j'espère avoir été à la hauteur de vos attentes. L'affection et la reconnaissance que vous portent vos patients est à la hauteur de l'investissement que vous accordez à votre activité.

Vous avez été le premier à me laisser implanter une prothèse trapézo-métacarpienne et je vous en suis extrêmement reconnaissant.

Forger mes compétences et mes connaissances à vos côtés a toujours été, et restera un réel plaisir.

Merci d'avoir accepté de diriger ce travail.

Remerciements

Ma famille

Monsieur le Professeur Jean-Louis Nivelon, et Madame le Docteur Annie Nivelon. Merci de m'avoir très tôt donné goût à ce métier passionnant. C'est une fierté d'accéder au statut de Docteur en un jour si symbolique.

À ma très chère mère, merci pour ton engagement dans mon parcours médical qui m'a permis beaucoup de choses et notamment le fait de devenir docteur en médecine. Merci pour ton implication dans ce travail notamment sur l'aspect médico-économique et orthographique.

À mon très cher père, merci pour toutes ces années où tu m'as remis dans le droit chemin. Merci pour ton aide sur tout le plan statistique, sans laquelle ce travail n'aurait pu aboutir. Merci d'avoir su écouter et discuter de ce sujet en m'offrant une vision totalement extérieure mais passionnante.

Vos réussites professionnelles constituent un modèle pour moi.

Merci à vous deux pour votre confiance inconditionnelle.

Clara, merci de m'avoir prêté ton MacBook Air qui était devenu mon fidèle allié au cours de ce travail. J'ai enfin l'impression, par ce travail, de rattraper le retard que j'avais pris sur toi d'un point de vue professionnel. Merci d'avoir, depuis très longtemps, su me faire rire avec tes lunettes noires.

Grandma, merci de m'avoir aidé par ton anglais à traduire différents articles.

Mes oncles et tantes, cousins, cousines, pour l'intérêt qu'ils ont toujours porté à mes différents travaux.

Alexia, je pense que tu es de loin celle qui a le plus entendu parler de cette thèse et tu as accepté de sacrifier de nombreuses soirées au profit de celle-ci. Merci de m'avoir accompagné dans la réalisation de ce travail et de sublimer chaque jour qui passe. Le plus beau reste à venir.

Ghislain, Alix, Sacha, Félix, Pia, merci de m'avoir accueilli à vos réunions de famille du dimanche midi, et d'avoir réussi à coordonner vos plannings avec toutes mes indisponibilités.

Mes Professeurs et Maîtres de l'externat

Madame le Professeur Saulnier, dès le début de l'écriture de cette thèse il était évident de vous remercier. Si j'en suis arrivé là, c'est avant tout grâce à vous. Merci pour vos enseignements et votre bienveillance.

Monsieur le Professeur Truffert, comme je l'avais fait à l'issue de mon externat, je vous remercie à nouveau pour la formation que vous nous avez offert.

Monsieur le Professeur Klug, merci de m'avoir aidé et de m'avoir fait confiance dans certaines périodes compliquées de mon externat.

Monsieur le Docteur Hubert Baudson, merci d'avoir été le premier à me faire découvrir cette spécialité. Je pense que c'est grâce à toi que j'ai fait ce choix que je savoure chaque jour un peu plus.

Mes chefs

Monsieur le Dr Laya, vous avez été mon premier chef de service lors de mon internat, mes premiers pas au bloc opératoire, dans une ambiance chaque jour différente, m'avoir accordé votre confiance m'a permis d'apprendre vite à vos côtés, et la relation que vous entretenez avec vos patients a toujours été un exemple pour moi.

Monsieur le Dr Bayle, rapidement devenu mon ami, grâce à toi j'ai découvert la chirurgie orthopédique et aussi et surtout ce qu'il y a autour. Je dois énormément, de mes techniques chirurgicales à ton savoir et ton enseignement.

Monsieur le Dr Belhaouane, avant de partir tu m'as conseillé de rester curieux tout au long de mon internat, j'ai suivi ton conseil, et ne le regrette absolument pas aujourd'hui. Merci pour tes enseignements, et ma première prothèse intermédiaire de hanche.

Monsieur le Dr Moughabghab, vous m'avez rapidement donné l'envie de faire de la chirurgie de la main, je suis ressorti de votre service très enrichi en connaissances et surtout admiratif de votre planning hebdomadaire. Merci de m'avoir pris sous votre aile et de m'avoir fait découvrir cette spécialité.

Monsieur le Dr Lebeau, tu m'as fait comprendre que la chirurgie était surtout une histoire de rigueur et de travail. Merci pour ce jour d'un mois d'avril où tu m'avais laissé faire tout ton programme opératoire, ce n'était peut-être pas beaucoup pour toi, mais ça l'était pour moi.

Madame le Dr Henry, avoir été votre référent arthroscopie d'épaule pendant six mois m'a toujours flatté.

Monsieur le Dr Ferrari, comme tu me l'as dit lors de ta première journée de chef, je suis ton premier interne, merci d'avoir pris le temps de m'expliquer les choses et de m'avoir préparé un accueil chaleureux au CHU.

Monsieur le Dr Hustin, merci pour ces bons moments passés à Saint-Quentin, et pour ces interventions que tu m'as laissé réaliser en garde. Merci également pour ton aide dans ce travail.

Monsieur le Dr Najjari, merci pour tes enseignements et ta patience lors de toutes ces interventions ensemble. Je n'oublierai jamais cette astreinte où la raclette nous avait déstabilisé.

Monsieur le Dr Vernon, merci d'avoir essayé de me convertir à la chirurgie vasculaire, cela reste pour moi un compliment, même si ma spécialité restera l'orthopédie.

Monsieur le Dr Al Olabi, grâce à vous je sais désormais dire bistouri et ciseaux en syrien, merci pour ces bons moments au bloc opératoire.

Madame le Dr Matray, on ne s'est pas vus beaucoup pendant ces six mois, mais ta présence et ton humour à nos côtés transformaient nos vendredis.

Monsieur le Dr Lardanchet, merci pour tous vos enseignements autour du genou et désolé pour ces quelques gardes qui auraient pu mal tourner.

Monsieur le Dr Brunschweiler, merci pour tous ces mercredis midi et ces fameux « quelle est la tendance à la mi-journée ? » et ces mercredis soir où tu me présentais des dossiers complexes.

Monsieur le Dr Rotari, tu es le premier à m'avoir laissé faire un Dupuytren, m'avoir accordé ta confiance restera un symbole.

Madame le Dr Laterza, nous n'avons travaillé que quelque fois ensemble, mais c'était toujours dans une ambiance agréable, je ne t'oublie pas pour les arthroscopies d'épaule.

Madame le Dr Maes-Clavier, merci pour ton enseignement précieux, et pour les découvertes musicales que tu m'as proposé au cours de cette année.

Monsieur le Dr Dehl, après des débuts que je ne m'expliquais pas, j'ai enfin réussi à te comprendre et j'ai surtout passé d'excellents moments avec toi. J'ai réussi à te surprendre à plusieurs reprises, et merci pour ce surnom « va-vite ».

Monsieur le Dr Djebara, désolé pour toutes ces fois où je t'ai dérangé, mais tu as toujours été un interlocuteur abordable dans mes différents problèmes et tu as toujours trouvé des solutions.

Merci de m'avoir laissé faire ma première prothèse de hanche.

Monsieur le Dr Bulaid, j'espère que tes aventures se passent bien. T'avoir vu assister à une de mes prestations musicales m'a permis de comprendre que tu étais plus qu'un chef.

Monsieur le Dr Bon, merci pour ta rigueur et d'avoir toujours accepté de programmer des patients avec moi, merci pour ma première libération de nerf ulnaire, à bientôt sur le 19^{ème} trou.

Monsieur le Dr Ben Kacem, nous n'avons pas beaucoup travaillé ensemble, mais tes techniques et ta dextérité restent un modèle pour moi.

Monsieur le Dr El Fatayri, j'ai toujours apprécié échanger avec toi sur différents sujets, car ta culture orthopédique est énorme, merci pour tous tes posts instagram enrichissants pour chacun.

Monsieur le Dr Roger, merci pour toutes ces journées de traumatologie où tu nous as dévoilé des astuces précieuses pour notre future carrière.

Monsieur le Dr El Yagoubi, merci pour tes conseils pour mon semestre de pédiatrie et ton accent marseillais qui mettait toujours un peu de soleil dans nos journées.

Monsieur le Dr Boulnois, merci pour ces bons moments passés en ta compagnie en costume nœud papillon. Merci également de m'avoir appris à poser un fixateur externe de poignet, astreinte mémorable en ta compagnie !

Monsieur le Dr Tanwin, merci pour les lunettes microchirurgicales que tu m'as conseillées, et désolé d'être à tes yeux le plus grand des chats noirs !

Monsieur le Dr Girard, merci pour toutes tes histoires passées et toutes ces fois où tu as écorché mon nom de famille dans tes comptes rendus opératoires.

Monsieur le Professeur Gouron, ce semestre passé dans votre service était très agréable, merci pour votre accessibilité et vos enseignements sur le rachis. Votre management et votre humour nous ont permis de nous épanouir pleinement au sein de votre service.

Madame le Dr Plancq, merci de m'avoir laissé remplacer Octave au bloc opératoire de temps en temps. C'est grâce à vous que j'ai réalisé le tour de la chirurgie du coude pédiatrique traumatologique et votre accessibilité a toujours été très appréciable.

Monsieur le Dr Deroussen, « quoi sans dire », tu m'as récemment dit que nous t'avions poussé à bout, mais je pense que tu as passé un aussi bon moment que nous à tes côtés. Merci pour tes astuces en pédiatrie, notamment lors de ma première supra-condylienne

Madame le Dr Klein, « BBcat » merci pour tous ces bons moments et toutes ces interventions, j'espère que tu trouveras vite quelqu'un pour allumer la bougie dans ton bureau. Tu m'as fait découvrir le versant universitaire de la médecine. Merci de m'avoir transporté dans ton coffre de voiture avant de m'apprendre à réduire une fracture supra-condylienne.

Madame le Dr Nadau, « la chef », premier Métaizeau avec toi, merci d'avoir été une co-interne irréprochable, et de m'avoir aidé sur toutes ces ablations d'ECMES. Toujours dispo pour un café !

Mes cointernes

Maxime, mon premier co-interne, nos querelles étaient parfois futiles, on n'en a pas moins passé un bon semestre, j'espère que tes projets professionnels avancent bien.

Émile, j'ai eu un peu de difficultés à te cerner au début, mais j'ai vite compris ton mode de fonctionnement. Merci pour ce semestre SOS mains. Lou, j'espère qu'il n'y aura pas de soirée chipie-chirurgien le soir de ma thèse, sinon je ne t'y verrai pas ! Le petit Anass, merci de m'avoir accepté dans notre promo de chirurgie générale avec Lou, je vais maintenant pouvoir t'aider pour les têtes radiales. Olivier, stourboli, je doute d'avoir assez de place alors faisons simple, merci pour tes histoires de tête d'ampoule, et d'avoir été un puit de science qui sait tout sur tout et un peu plus que tout. N'hésites pas à coller du scotch dans les bureaux d'orthopédie. Juliette, Muller, après avoir découvert ta passion pour les Muller, j'ai vite compris que je ne te lâcherai plus avec ça. J'espère que tu continues à sortir des gros « bazars ».

Lisa, merci d'être venue passer six mois loin de Rouen et de les avoir partagés avec nous.

Samuel, Dr Zribi, merci pour le planning de mes six premiers mois au CHU, et n'oublies pas notre projet de cupule ou de tige dans le scaph'. Reema, Reemy, merci pour toutes ces discussions sur Oman, et nos deux journées chez Stryker à Strasbourg. Riadh, difficile de te mettre dans la catégorie co-interne ou coloc ! Merci pour ta bonne humeur permanente et tes blagues quotidiennes, et merci de m'avoir fait découvrir le Tokyo ! Mathilde, Léon, je t'avais aidé à démarrer à St Quentin, et tu m'as plus que rendu la pareille au CHU, merci pour tous ces bons moments avec Riadh et surtout pour ta présence au DU de la main notamment en deuxième année ! J'ai adoré être ton voisin d'examen lors de la première année et te voir t'énerver contre ta tablette ! Matthieu, merci pour ces bons moments et toutes ces fois où je t'ai appelé pour te parler de cpp.

Simon, merci de m'avoir dit de venir te rejoindre à Amiens, tu avais raison je n'ai pas été déçu, merci d'avoir été mon coloc et mon ami, je te souhaite le meilleur pour ta carrière de chef. Benjamin, Dr Haddad, merci pour toutes nos combines pendant ton dernier semestre, et merci pour tes conseils avisés sur la suite, je n'oublierai pas tous ces blocs et notamment cette fameuse plaque de diaphyse humérale. Alexandrine, Dr Borowski, de nos débuts avec mes angoisses lors des astreintes de traumatisme, à aujourd'hui et nos fous-rires quasi-quotidiens, en passant par tes sandwiches chou, jambon, camembert, je ne sais plus quoi dire ! Quentin, Dr Baumann, le fameux Slauman, Slauman le magnifique, merci pour tes enseignements en lévitation et tes capacités d'entourloupe ! Dès mon troisième jour d'internat j'ai compris que nous serions amis, merci encore pour ton surinvestissement de chaque instant partout où tu passes. Merwane, Merwanito, merci pour ton investissement dans le service, continues comme ça, et changes pas

tes lunettes de rappeur. Quentin, le seg', merci de m'avoir fait rester jusqu'à 21h les soirs où je n'étais pas d'astreinte parce que tu convoquais des plaies de main. Merci pour ta flexibilité et ton enthousiasme. Octave, Oscar, merci de nous avoir subi pendant tout ton premier semestre, continue comme ça, c'était un plaisir de bosser avec toi. Abdullah, merci pour nos échanges sur le Koweit. Angelos, Asclepios ou Stanislas, merci d'avoir vite compris le principe des étiquettes dans le tiroir. Julien, moustache, merci de m'avoir accordé des nuits paisibles pendant tes gardes aux urgences pédiatriques. Julia, merci d'avoir choisi orthopédie, je suis fier de t'avoir organisé ce précieux rendez-vous avec le Pr Mertl qui a peut-être changé ta carrière. Clément, hâte de te rencontrer plus sérieusement quand tu seras au CHU, mais de ce qu'on m'a dit, je ne vais pas être déçu.

Mes amis

Édouard, Justine et Victoire, résumer toutes les raisons pour lesquelles je pourrai vous remercier serait trop long. C'est une fierté d'être le parrain de Victoire, et d'avoir une amitié si forte. Merci d'avoir toujours été là depuis le collège. J'espère que les plats du cocktail seront assez salés.

Claire, Robin et Agathe, merci de m'avoir accueilli tant de fois dans ce qui est désormais la chambre d'Agathe. Ces bons plans partagés et ces collections de verres me rappellent que de bons moments à vos côtés.

Alizée et Charles, merci pour votre soutien pendant tout ce parcours, et merci de m'avoir fait l'honneur d'être témoin à votre mariage. Le grizzly nous attend pour fêter ça.

Alizée et Marco, merci d'avoir toujours été présent avec du houblon pour mes retours hebdomadaires à Lille.

Hélène et Raph, merci de m'avoir soutenu pendant toutes ces années, et pour ces soirées agréables sur la côte d'azur.

Claire et Max, merci de m'avoir accompagné pendant une grande partie de mon externat et de m'avoir motivé pour cette fichue première année.

Claire et Teddy, merci pour ces « petit mignons », ces chutes de bateau, ces soirées délirantes, et votre superbe mariage.

Jacques et Sophie, merci d'avoir été présents pendant tout mon externat, probablement trop souvent au chopping' ou chez Claude, mais qu'importe vous étiez toujours là.

Alexandre, ou Sébastien Duriel, je ne sais pas, merci pour toutes les fois où vous m'avez hébergé et toutes ces soirées chez vous, sans compter les week-ends photos. Merci de m'avoir encouragé à poursuivre dans le membre supérieur.

Thomas ou Jérôme, Sisi, merci pour tous ces bons week-ends parisiens, ces plans investissements et ces croquettas.

Maxence, le Patch, merci de m'avoir accueilli à Amiens, désolé pour toutes ces fois où je t'ai battu au golf, et merci pour tes conseils sur les carrières hospitalières. Gonzague, la gouge, belle rencontre de l'internat, merci d'avoir fait presque tous tes semestres dans le même établissement que moi, et de m'avoir fait découvrir Bordeaux. Héloïse, Eloase, merci pour ce fabuleux semestre à St Quentin et toutes ces soirées, merci pour tous ces apéros et toutes ces fois où tu pensais à mes chips au vinaigre. Sofia, merci pour tes analyses psychiatriques, et tous ces profonds débats qu'on a pu avoir, n'oublie pas de monter sur tes grands chameaux en lisant ce remerciement. Sophie, merci pour tout ce parcours depuis la D2, merci pour tous ces diners à l'annexe avec les autres et tous ces bons moments à St Quentin, merci de m'avoir cassé les oreilles avec les chainsmokers de si nombreuses fois. François, Frantz, pilier de l'internat, merci de m'avoir fait découvrir ce monde et de m'avoir accueilli. Eva, ça a été un plaisir de te retrouver à Amiens après avoir démarré cette amitié si jeune. Merci de m'avoir présenté Quentin et Raoul. Monsieur Vecten, le Professeur Vecten, merci de m'avoir apporté très tôt les résultats de ton étude sur les TR. Marie, nous ne nous connaissions pas avant d'arriver à Amiens mais ces semestres d'internat ont été très agréables en ta compagnie. Sarah, Eliza, merci pour toutes ces discussions anesthésiques poussées et pour tous ces bons moments à St Q comme à Amiens. Rodolphe, merci pour toutes ces astreintes de pédiatrie et tous ces cafés partagés ensemble en sortie de garde. India, merci pour tous ces patients que je t'ai présenté en consultation et d'avoir pris soin des oreilles de ma petite sœur. Monsieur le Docteur Benjamin Terrasi, merci pour ton accueil plus qu'agréable au CHU, et pour ces parties de golf sympathiques. Elias, merci de m'avoir épargné sur les différents tableaux de garde que tu as géré et de nous avoir aidé en pédiatrie. Arnaud, merci pour ces soirées à Saint-Quentin et pour tes nombreux conseils sur le stickage et sur Horace. Pierre G et Henri, merci pour ces six mois passés ensemble en orthopédie, je regrette de n'avoir pas réussi à vous convaincre de rester avec nous. Léa, merci pour nos nombreux échanges sur les inter-CHU, j'espère que le tien se déroule bien. Pierre L, merci de m'avoir confié le pouce de ton père ! Merci également pour ces nombreuses soirées d'internat.

Margaux et FX, même si on se voit de moins en moins, merci pour ces six mois passés en dentaire à vos côtés pendant lesquels je n'ai passé que de bons moments.

Alexandra, Gonzague, Édouard, Alexis, Foucault, Greg, Geo, Tintin, Maxime. Mes amis de longue date que je ne vois plus assez souvent par la distance... Merci d'avoir réussi à garder ce contact qui fait que nous sommes toujours aussi proches.

Aglée, merci pour tous tes meshmers et ces nombreuses vacances passées en Corse ou au ski, et surtout merci pour tes conseils avisés sur la gestion du covid !

Guitch, Big Bibz, avec Max on était une sorte de quatuor de fainéants dès le début, et je n'en garde que de bons souvenirs. Hâte de vous retrouver, merci pour toutes ces années ensemble.

Hamza, Louis, Benjamin, Cassandre, Tom, Laurent-Michel, Marc, Maxime, Louise, Juliette, mes amis de l'externat que je vois beaucoup moins mais qui ont compté pour moi dans tous les bons comme les mauvais moments de cette période. Merci d'avoir été là.

Charles, Constance, Félix, Candice, Pierre, Morgane, Daphné, Anne, Roxane, Nounouch, Tom, Hortense, JC, Tessa, Alex, merci pour toutes ces soirées en votre compagnie qui m'ont souvent permis de me changer les idées.

Martin, Daphné, on en a passé des moments ensemble, et ce n'était pas forcément pour la médecine, mais je garde de trop bons souvenirs de nos soirées à mixer ou à Guéthary pour ne pas vous remercier.

L'équipe du bloc opératoire de Saint-Quentin, merci de m'avoir accueilli pour mes quatre premiers semestres, qui resteront inoubliables. Vous m'avez formé et j'ai énormément appris à vos côtés. Merci particulièrement à Virginie, Céline, Bénédicte, Hélène, Baptiste et Sabine, sans qui je n'aurais pas appris si vite.

L'équipe du service d'orthopédie de Saint-Quentin, merci pour tous ces bons moments qui m'ont permis de passer deux très bonnes années en votre compagnie.

Les équipes des différents modules de bloc opératoire du CHU d'Amiens, merci pour toutes ces journées passées en votre compagnie, merci pour toutes ces gardes, et tous ces bons moments passés en votre compagnie. Merci à Justine pour ses playlists de fin de journée, Clémence pour sa bonne humeur et son autorité sur les externes :) , Marie-Odile pour m'avoir tant de fois caché mes clopes et arracher mon pyjama, Nicolas pour son fameux statut d'anarcho-syndicaliste, Cédric pour toutes ces heures, Michaëlla pour sa maîtrise et sa patience, Marie pour sa gentillesse et sa présence sur toutes ces gardes, Gaëlle pour toutes ces pauses clopes en ta compagnie. Travailler à vos côtés a toujours été agréable et plaisant.

Les équipes du service d'orthopédie A, B et C. Merci pour toutes ces visites et contre-visites sympathiques, toutes ces soirées ou nous discussions dans les salles de soin.

Table des matières

Introduction	20
L'articulation	20
Mobilités.....	22
La pathologie.....	27
Classification radiographique.....	29
Traitement	30
Indications thérapeutiques.....	32
Problématique actuelle	33
Objectif de l'étude	33
Matériels et méthodes.....	34
Description de la prothèse	34
Patients	35
Technique opératoire.....	35
Évaluation clinique.....	36
Évaluation radiographique	38
Critère de jugement principal.....	41
Analyse statistique.....	41
Résultats	43
Caractéristiques de la population étudiée.....	43
Résultat du critère de jugement principal.....	45
Résultats cliniques.....	45
Comparaison aux résultats de 2014.....	49

Comparaison des résultats selon la main dominante ou non.....	50
Résultats radiologiques	51
Analyse en sous-groupe selon le résultat obtenu de l'index trapézien.....	55
Coefficient de corrélation inter- et intra-observateurs :	56
Complications et révisions	57
Discussion	60
Analyse de nos résultats	60
Résultats cliniques.....	60
Résultats radiographiques	68
Limites de l'étude.....	73
Place des prothèses trapézométacarpiennes dans l'arsenal thérapeutique	74
Management des articulations adjacentes	77
Causes d'échecs, stratégies de reprise et indications exceptionnelles	79
Implant idéal et critères de positionnement des implants	82
Vision générale de la chirurgie prothétique trapézo-métacarpienne.....	85
Aspect médico-économique	87
Conclusion.....	89
Bibliographie.....	90

Introduction

L'articulation

L'articulation trapézo-métacarpienne (TM), située à la base de la colonne du pouce, est une articulation fondamentale pour l'utilisation de la main. Le pouce compte à lui seul 40% de la fonction de la main¹. C'est grâce à cette articulation que le mouvement d'opposition est permis, mouvement à l'origine de la préhension.

Cette opposition apparaît très tôt dans l'embryologie, puisqu'elle est déjà présente chez le fœtus².

L'articulation est constituée de deux surfaces articulaires, la surface articulaire distale du trapèze et la surface articulaire proximale du premier métacarpien. Il s'agit d'une articulation en selle, mais à l'état de repos, il existe une relative incongruence articulaire. Elle autorise deux degrés de liberté associés à un degré de rotation automatique. C'est cette rotation automatique qui est à l'origine du mouvement d'opposition².

Lorsque l'on observe l'articulation en radiographie de face, on retrouve une surface articulaire trapézienne concave associée à une surface articulaire métacarpienne convexe. Alors que lorsque l'on observe l'articulation de profil, on observe une surface articulaire trapézienne convexe associée à une surface métacarpienne concave³ (Figure 1).

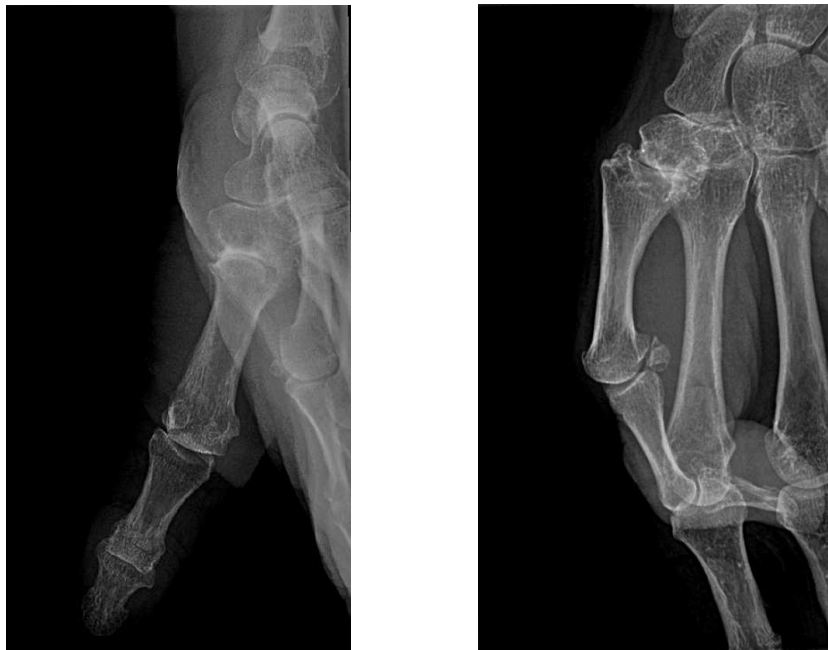

Figure 1: à gauche : l'articulation TM montre de face une surface articulaire métacarpienne convexe, et trapézienne concave ; à droite : de profil, la surface métacarpienne est concave alors que la surface trapézienne est convexe. (source : collection personnelle)

À la face palmaire de la base du métacarpien, il existe un bec (« beak »), plus ou moins volumineux, qui s'articule à un récessus situé au niveau du trapèze (Figure 2).

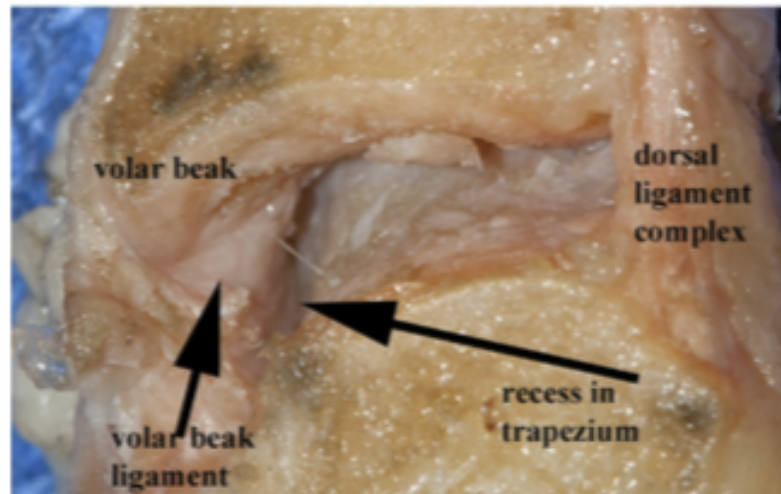


Figure 2 : l'articulation TM est vue en coupe avec à gauche de la photo la face palmaire et le « volar beak », le bec palmaire, qui est à distance du récessus trapézien, mais maintenu par le « beak ligament »²

Ces deux surfaces articulaires non congruentes sont en permanence maintenues en contact à l'aide de six ligaments⁴ que sont :

- Ligament dorso-radial (DRL)
- Ligament antérieur oblique superficiel et profond (« beak ligament ») (AOL)
- Ligament intermétacarpien (IML)
- Ligament collatéral ulnaire
- Ligament postérieur oblique (POL).

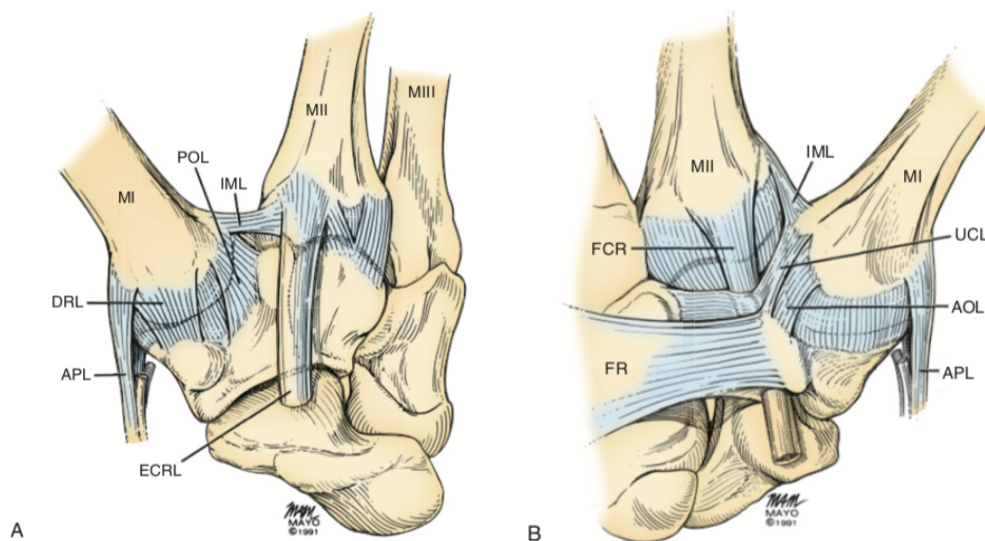


Figure 3: les différents ligaments de l'articulation TM (à gauche : face palmaire, à droite : face dorsale) :, MI = premier métacarpien, ECRL = Long extenseur radial du carpe, IML = ligament inter-métacarpien, UCL = ligament collatéral ulnaire, AOL = ligament antérieur oblique, MI = premier métacarpien, APL = tendon du long abducteur du pouce, Tm = trapèze, DRL = ligament dorso-radial, POL = ligament postérieur oblique, FCR = fléchisseur radial du carpe⁵

En réalité, il existe de nombreux articles sur le nombre de ligament autour de cette articulation^{2,6}, et pour apprécier de manière plus simple cette articulation, le complexe ligamentaire peut se résumer à trois entités que sont :

- Le complexe dorsal (ligament dorso-radial et ligament postérieur oblique)
- Le « volar-beak » ligament (ligament palmaire)
- Le ligament inter-métacarpien

Mobilités

Théoriquement, il existe un mouvement de flexion et d'extension, selon un premier axe de rotation, et un mouvement d'abduction et d'adduction selon un deuxième axe de rotation. Mais ces deux axes de rotations ne sont pas orthogonaux. Par ailleurs, l'articulation autorise également un mouvement de translation du premier métacarpien sur le trapèze⁷. Le centre de rotation de l'articulation se situerait sur le coin palmaire et ulnaire⁸.

Les amplitudes articulaires sont de 53° pour la flexion-extension, de 42° pour l'abduction-adduction, et une rotation automatique de 17°, permettant l'opposition³.

La rotation dans l'articulation TM est un système automatique qui est couplé aux mouvements de flexion-extension et d'abduction-adduction⁹.

L'articulation est comparée par Kapandji à un double cardan, le cardan permettant une mobilisation dans deux plans perpendiculaires¹⁰ (Figure 4).

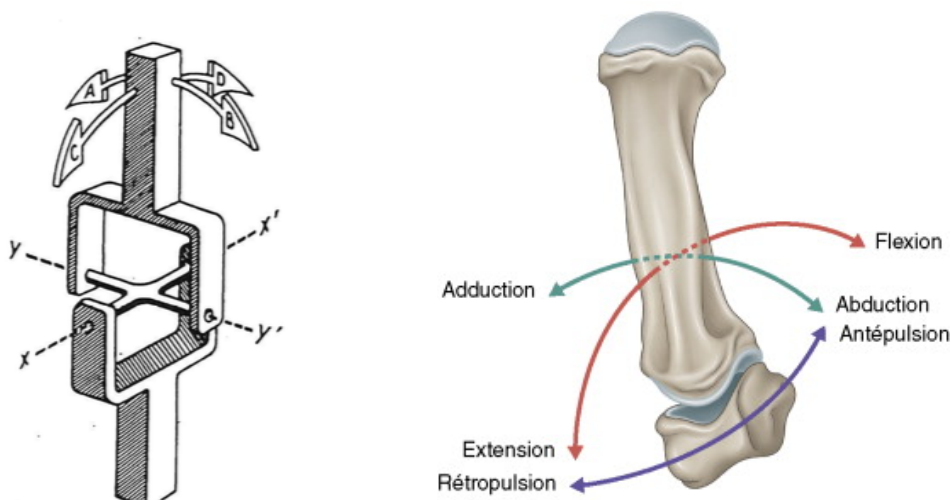


Figure 4 : À gauche : le double cardan selon Kapandji¹⁰ : l'axe y-y' permet un mouvement d'abduction-adduction, alors que l'axe x-x' permet un mouvement de flexion-extension ; à droite : illustration des mouvements du double cardan¹¹

On peut donc définir également une position de pronation et de supination du pouce, de telle manière que Kuhlmann disait : « Le pouce en pronation, c'est la main qui saisit, le pouce en supination, c'est la main qui caresse. »¹².

On distingue donc quatre principales positions² pour le pouce qui sont :

- La position de repos
- La position dite « auto-stoppeur » (pouce en abduction)
- La position d'opposition simple (pouce en adduction pure)
- La position d'opposition associée à la rotation automatique (pouce en adduction et rotation automatique).

En position de repos, l'articulation adopte une conformation laxo, avec une incongruence articulaire complète². En revanche lors du mouvement d'opposition, le bec du métacarpien s'engage dans le récessus du trapèze, et les ligaments se tendent afin de donner une stabilité articulaire, permettant de déployer de la force (Figure 5).

Par ailleurs les muscles intrinsèques et extrinsèques contribuent à cette opposition selon la séquence :

- Abduction du pouce par le court abducteur du pouce
- Rotation du pouce grâce à l'opposant du pouce
- Compression de l'articulation en position de congruence par le court et long fléchisseur du pouce et l'adducteur du pouce.

Dans cet état de congruence articulaire, le bec métacarpien est dans le récessus du trapèze, et le complexe ligamentaire dorsal permet de prévenir le désengagement du bec et la perte de congruence. À l'inverse, lorsque le complexe ligamentaire dorsal est rompu (luxation, fracture de Bennett), l'articulation perd sa stabilité primaire et l'articulation se luxe¹³. Le ligament dorso-radial est un véritable frein à la subluxation dorsale du premier métacarpien et en serait même le principal limitant⁴.

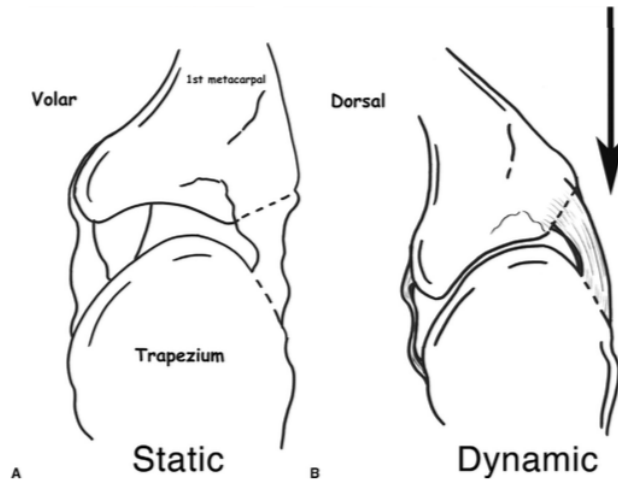


Figure 5 : Principe de congruence et d'incongruence articulaire²

Sur le versant ulnaire du trapèze, il existe une rainure dans laquelle coulisse le tendon fléchisseur radial du carpe.

La base du premier métacarpien reçoit l'insertion du tendon long abducteur du pouce sur son versant dorso-radial.

Au sein de l'articulation, la force est générée par les muscles extrinsèques, tandis que les surfaces articulaires subissent les contraintes et que les ligaments et la capsule articulaire tentent de stabiliser l'articulation¹⁴.

Au cours du mouvement d'opposition, et notamment dans la force de serrage, les forces évoluent de manière croissante et rétrograde le long de la colonne du pouce. Ainsi, pour une force de serrage maximale au niveau de l'articulation interphalangienne (IP) du pouce, cette force de serrage va se multiplier lorsqu'elle arrive au niveau de l'articulation métacarpo-phalangienne (MP), et se multiplier à nouveau vers l'articulation TM pouvant aller jusqu'à plus de 1000 Newtons¹⁵ et générer des contraintes sub-luxantes (Figure 6).

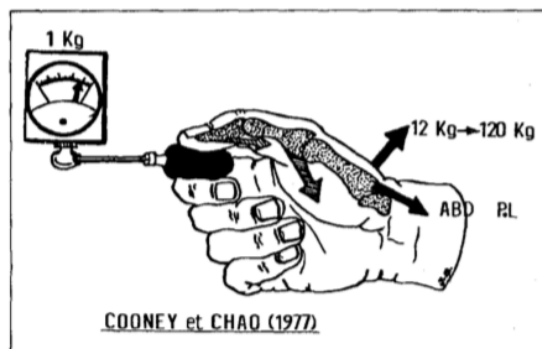


Figure 6 : Multiplication de la force d'articulation en articulation selon Cooney & Chao¹⁵

Comprendre les mobilités de l'articulation TM revient à comprendre les mobilités du pouce dans son ensemble.

Le pouce possède neuf muscles moteurs. Quatre sont des muscles extrinsèques, cinq sont des muscles intrinsèques. Kapandji a proposé de diviser en quatre quadrants l'articulation TM selon l'axe de flexion extension (parallèle à l'axe de flexion extension de l'articulation MP) et selon l'axe d'anté-rétro-position (Figure 7). Dans le quadrant le plus postérieur, en arrière de l'axe de flexion-extension et en dehors de l'axe d'anté-rétro-position, on ne retrouve qu'un tendon, le long abducteur du pouce, ayant une forte action d'extension sur le premier métacarpien. Dans le quadrant situé en arrière du premier, en arrière de l'axe de flexion extension et en dedans de l'axe d'anté-rétro-position, se situe le court extenseur et le long extenseur du pouce. Ces deux tendons permettent l'extension de l'articulation. Dans un quadrant antérieur au précédent, en avant de l'axe de flexion-extension et en dedans de l'axe d'anté-rétro-position, se situe l'adducteur du pouce et le premier interosseux, ces deux muscles sont adducteurs du premier métacarpien et génère une rétroposition associée à une légère flexion de l'articulation TM. Le quatrième quadrant est le quadrant de l'opposition, en avant de l'axe de flexion-extension et en dehors de l'axe d'anté-rétro-position, il comprend l'opposant du pouce et le court abducteur du pouce. Ces deux muscles entraînent une flexion et une antéposition du métacarpien. Enfin, deux muscles fléchisseurs n'appartiennent à aucun quadrant mais sont situés sur l'axe d'anté-rétro-position, il s'agit du long fléchisseur du pouce et du court fléchisseur du pouce. Ils sont situés en avant de l'axe de flexion-extension et sont donc fléchisseur de l'articulation TM¹⁶.

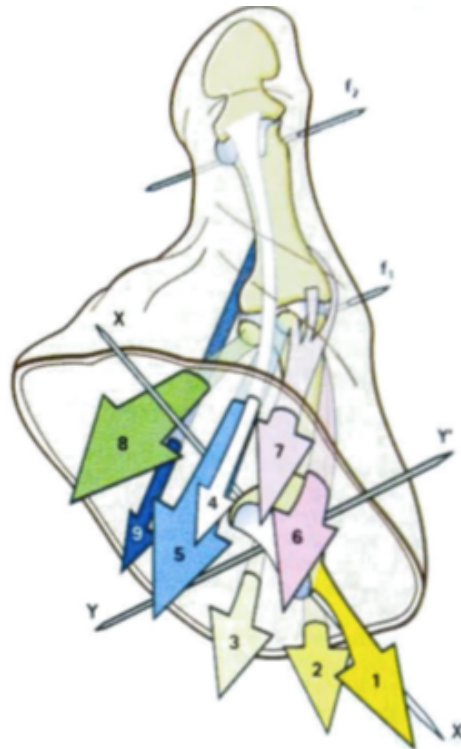


Figure 7 : Schéma des quadrants musculaires du pouce par Kapandji¹⁶. L'axe XX' représente l'axe d'anté-rétro-position, l'axe YY' représente l'axe de flexion extension. 1 : Long abducteur du pouce, 2 et 3 : Court et Long extenseur du pouce (respectivement), 4 : Long fléchisseur du pouce, 5 : Court fléchisseur du pouce, 6 : opposant du pouce, 7 : Court abducteur du pouce, 8 : Adducteur du pouce, 9 : Premier inter-osseux palmaire.

L'articulation est innervée par des branches issues du nerf médian et du nerf radial. L'essentiel des rameaux articulaires provient du nerf médian, la branche sensitive du nerf radial n'est donc pas la seule à innover l'articulation (Figure 8). Ce phénomène explique que les dénervations de l'articulation, bien que réalisables, nécessitent des voies d'abord étendues comportant des risques de complications par rapport aux bénéfices obtenus¹⁷.

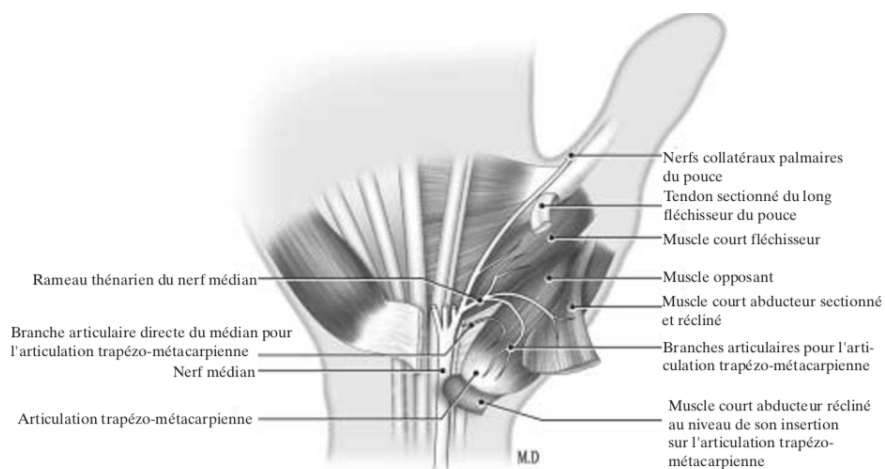


Figure 8 : Innervation de l'articulation TM avec les rameaux en provenance du nerf médian¹⁷

La pathologie

Découverte en 1937, par Forestier, et initialement appelée ostéo-arthrite sèche trapézo-métacarpienne¹⁸, la rhizarthrose est l'arthrose de l'articulation TM. Elle touche 40 à 50% des patients entre 50 et 60 ans, sans pour autant être symptomatique. Elle est l'évolution naturelle de l'articulation au cours de l'avancée en âge, et toucherait 100% des femmes de plus de 90 ans¹⁹.

La pathologie touche la femme dans 90% des cas²⁰, et une des hypothèses expliquant ce sex-ratio, est que l'épaisseur du cartilage des femmes serait inférieure à celle des hommes et donc plus rapidement dégradée²¹. Des travaux ont également été réalisés par Clifton et al., en 2014, portant sur la relaxine, hormone impliquée dans la préparation de l'utérus et du col utérin à la grossesse. La présence du récepteur à la relaxine dans le ligament dorso-radial n'a pas été retrouvée de manière significativement corrélée à l'âge, mais il existait dans leurs travaux un rapport significatif entre le taux de récepteur à la relaxine et le stade radiographique d'Eaton-Littler²². Ces travaux laissent supposer une prédominance féminine hormonale.

L'Homme se distingue des espèces animales moins développées par le fait que les griffes aient été remplacées par des ongles et par le fait que le pouce soit opposable⁸. Lorsque l'on compare des squelettes de macaques à des squelettes humains, on retrouve 3,3% de rhizarthrose chez le macaque, alors qu'on en retrouve 37,5% chez l'Homme²³. Le prix à payer de cette évolution, de l'opposition du pouce et de son grand secteur de mobilité, est donc le développement de l'arthrose TM⁸.

La rhizarthrose est essentielle dans 90% des cas, résultant de contraintes mécaniques, et elle s'associe volontiers à une arthrose digitale des articulations interphalangiennes. Elle peut également être l'évolution d'un traumatisme, ou entrer dans le cadre d'une maladie où il existe une hyperlaxité (maladie de Marfan, maladie d'Ehler-Danlos). Certaines anomalies anatomiques (dysplasie du trapèze) constituent également des facteurs favorisants. Enfin, elle peut s'intégrer dans le cadre d'une pathologie rhumatologique telle que la polyarthrite rhumatoïde ou une chondrocalcinose²⁴.

Lorsque l'articulation évolue vers l'arthrose, la longueur antéro-postérieure de la surface articulaire métacarpienne a tendance à augmenter, notamment par l'apparition d'un ostéophyte palmaire. L'ostéophytose a tendance à générer une subluxation du premier métacarpien en dehors, et contribue à la destruction du ligament intermétacarpien¹⁸.

Les ostéophytes seraient à l'origine de l'instabilité de l'articulation due à la disparition du mouvement de rotation automatique^{2,25}. Il se crée alors une fermeture progressive de la première commissure qui tend à créer un parallélisme entre le premier et le second métacarpien²⁰.

L'instabilité ligamentaire peut aussi être due à des causes traumatiques, à la répétition de travaux de serrage, à des maladies inflammatoires chroniques, des maladies du tissu élastique, ou à l'atrophie des muscles de la loge thénarienne²⁶.

L'évolution de la pathologie est à l'origine d'une ankylose progressive de l'articulation TM créant une hyper-extension sagittale et une abduction frontale de l'articulation MP, par phénomène de compensation. Cet aspect de pouce en Z est tout à fait différent du pouce en Z de la polyarthrite rhumatoïde (Figure 9). Par ailleurs ce pouce en Z sagittal génère un excès de contrainte sur le ligament latéral interne de l'articulation MP, ce qui constitue une laxité de ce dernier et une déformation en Z dans le plan frontal²⁷.

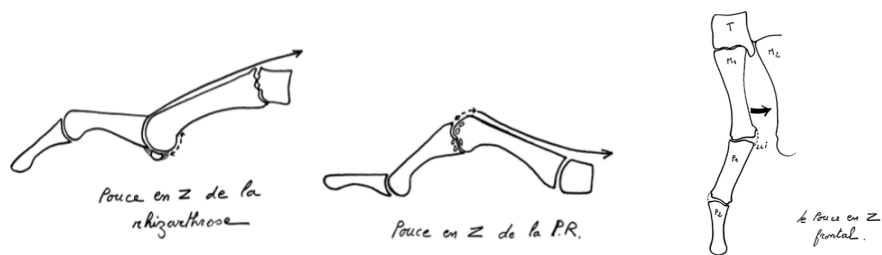


Figure 9 : pouce en Z de la rhizarthrose, comparé au pouce en Z de la polyarthrite rhumatoïde²⁷

Le tendon long abducteur du pouce, s'insérant à la base du premier métacarpien sur sa portion dorso-radiale a initialement été mis en cause comme facteur favorisant de l'arthrose, dans son caractère sub-luxant de l'articulation¹⁸. Néanmoins, les études anatomiques ne retrouvent pas de corrélation entre l'insertion du tendon, le nombre de faisceaux tendineux qui le constitue et le développement de l'arthrose²⁸. Il est un tendon pour lequel il existe de multiples faisceaux terminaux (de 2 à 4), et qui favorise la subluxation du premier métacarpien, mais ne constitue pas le *primum movens* de l'arthropathie²⁹.

L'arthrose TM ne peut être considérée seule. La biomécanique du pouce impose de prendre également en compte l'arthrose « péri-trapézienne ». Dès 1980, Swanson démontre que dans 80% des cas de rhizarthrose, on retrouve une arthrose « péri-trapézienne »³⁰ (Figure 10).

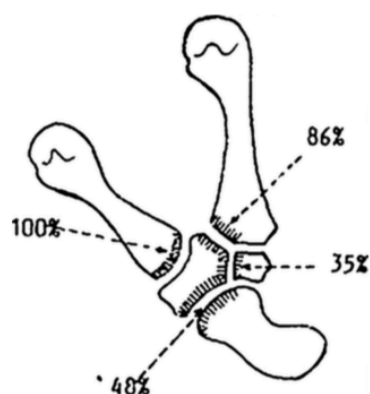


Figure 10 : Localisations les plus fréquentes d'arthrose péritrapézienne selon Swanson³¹.

Lors de l'opposition, le trapèze glisse sous le scaphoïde vers l'avant, alors que lors de la rétropulsion, il glisse sous le scaphoïde vers l'arrière²⁰. Et, il a été montré en 1993, que la mobilité du premier métacarpien dans la rhizarthrose n'était pas diminuée, car elle était compensée par une mobilité du trapèze au niveau de l'articulation scapho-trapézienne. La surcharge induite sur cette articulation proximale génère à son tour un phénomène arthrosique³². Kapandji a démontré que l'évolution de la rhizarthrose se traduisait par un creusement donc une perte de hauteur du trapèze, à l'origine de ce qu'il appelle « accrochage » du premier métacarpien sur le trapèze, entraînant une augmentation de la mobilité du trapèze par effet de compensation et donc une arthrose péri-trapézienne³².

La traduction clinique de la pathologie se fait initialement par une sensation d'instabilité avec glissement de l'articulation, qui évolue rapidement vers une subluxation dorsale du premier métacarpien (signe de Forestier) qui place le pouce en adduction et ferme la première commissure initiant les phénomènes adaptatifs que sont l'hyperextension MP et la flexion de l'IP.

La palpation de l'articulation est douloureuse, ainsi que le « grind-test » en compression (compression du premier métacarpien sur le trapèze). Le test de Glickel, qui, en hyperextension imposée, tente de recentrer l'articulation, déclenche également des douleurs.

Classification radiographique

Il existe plusieurs classifications radiographiques, celles de Dell³³, de Burton³⁴, d'Allieu³⁵, de Comtet³⁶, et celle d'Eaton-Littler³⁷.

Nous avons utilisé la classification d'Eaton-Littler pour l'étude dont la description comprend un stade pour l'arthrose scapho-trapézienne (Tableau 1).

Stade :	Aspect radiographique :
I	Élargissement de l'espace articulaire, par épanchement intra-articulaire
II	Pincement articulaire modéré avec ostéophytes inférieurs à 2 mm
III	Pincement articulaire prononcé avec sclérose osseuse, kyste intra-osseux et ostéophytes supérieurs à 2 mm. L'articulation scapho-trapézienne est conservée
IV	Surface TM et scapho-trapézienne atteintes avec production d'ostéophyte

Tableau 1 : classification radiographique selon Eaton-Littler³⁷

Traitement

Quel que soit le stade de la pathologie, le traitement initial consiste en un traitement médico-rééducatif bien conduit avant d'avoir recours à la chirurgie, le traitement médical ayant fait ses preuves depuis de nombreuses années³⁸. L'objectif, d'une manière générale, est la sédation de la douleur³⁹.

Orthèses, antalgiques et mesures d'économie articulaire sont les premiers traitement des stades initiaux²⁰. Il n'existerait pas d'argument en faveur de la réalisation d'orthèses thermoformées, puisque leur efficacité serait identique à celle des attelles préfabriquées⁴⁰.

Les infiltrations de corticoïdes intra-articulaires sont théoriquement d'indication exceptionnelle afin d'améliorer la symptomatologie inflammatoire lorsqu'elle est hyperalgique²⁰.

De nouveaux traitement sont testés, comme la plasma riche en plaquettes (PRP « platelet-rich plasma »), qui, via des infiltrations, semble avoir des résultats encourageant dans la prise en charge médicale initiale⁴¹.

D'un point de vue chirurgical, il faut tout d'abord noter, comme nous l'avons vu ci-dessus, que les gestes à visée prophylactique sur le tendon long abducteur du pouce n'ont pas d'indication, car il a été démontré que ses insertions n'influençaient pas à terme le développement de l'arthrose²⁸.

De la même manière, des gestes ligamentaires sur le complexe ligamentaire dorsal, ainsi que des capsulodèses dorsales ont été réalisés, mais ces procédures s'avéraient trop enraidissantes selon l'étude cadavérique de Chenoweth et al. et ne retardent pas le développement ultérieur de la pathologie^{4,42}.

L'arthrodèse TM⁴³, proposée par Muller en 1949, fut un traitement utilisé pendant de nombreuses années avec une stabilité articulaire absolue associée à une bonne récupération de la force de serrage. Malheureusement, ses taux de complications, notamment la pseudarthrodèse, conduisent de moins en moins d'opérateurs à y avoir recours. Il pourrait persister une place pour le travailleur manuel lourd³⁹.

La trapézectomie simple apparaît en 1943, proposée par Gervis⁴⁴. Quelques années plus tard, Eaton et Littler proposeront des ligamentoplasties aux dépens du fléchisseur radial du carpe pour les stades peu avancés de la pathologie⁴⁵. Ces deux modes de traitement permettront d'aboutir à la technique développée par Burton & Pellegrini qui consiste en une trapézectomie avec ligamentoplastie et interposition tendineuse⁴⁶.

Thompson présenta une autre méthode destinée à lutter contre la perte de hauteur de la première colonne du pouce, en proposant une « suspensionplasty » à l'aide du tendon long abducteur⁴⁷. Cette technique s'est développée et a abouti à la proposition de ligament artificiel comme celui en Gore-Tex initié par Moineau en 2008⁴⁸.

L'interposition d'implant associée à la trapézectomie est également proposée par Swanson dès 1972, avec un implant en silicone³¹. Ces implants seront abandonnés à cause des taux de complication (synovite, fracture de l'implant, luxation d'implant) élevés comparés aux autres techniques^{49,50}.

Les premières descriptions arthroscopiques que nous avons retrouvées, ont été réalisées par Menon et par Berger, avec la réalisation d'une trapézectomie partielle associée à une interposition qu'elle soit tendineuse autologue ou associée à un implant (Gore-Tex)^{51,52}.

Wilson, en 1973, propose de réaliser des ostéotomies de la base du premier métacarpien. À cette époque, les ostéotomies montrent des résultats satisfaisants et son idée est donc de reproduire le même procédé sur l'articulation TM⁵³.

Les prothèses TM sur le modèle rotule (« ball & socket »), sont développées dans les années 1970 par Jean-Yves de la Caffinière⁵⁴. Le concept est celui d'une « petite prothèse de hanche ». Ces prothèses sont initialement cimentées et ont une forme de tige fine afin d'avoir une épaisseur de ciment. Elles seront rapidement remplacées par des tiges en forme de tulipe afin de remplir le fût métacarpien⁵⁵.

Le fait de générer une tension modérée sur la colonne du pouce via l'implantation d'une prothèse permet de conserver la longueur de la première colonne et de corriger l'hyperextension MP, en générant une retente du tendon long abducteur du pouce^{27,56}.

Des prothèses anatomiques ont également été tentées, la première fut initiée par Kapandji en 1972, il avait développé l'idée que l'articulation fonctionne comme un double cardan¹⁰ et a donc développé une prothèse en silicone à cardan en tentant de reproduire les deux centres de rotation de l'articulation. Ce concept sera ensuite poursuivi avec notamment la prothèse Camargue® créée en France en 2000 et pour laquelle les taux de luxation et de descellement furent trop importants pour que sa pose perdure⁵⁴.

Depuis la première implantation prothétique à rotule, jusqu'à nos jours, de nombreuses améliorations ont été réalisées afin de diminuer les complications liées à ce traitement (descellement, non-ostéo-intégration ou désostéointégration, luxation)⁵⁴.

Les nouveaux matériaux prothétiques trouvent également une place dans l'arsenal thérapeutique. Les implants en pyrocarbone sont de plus en plus utilisés, par leurs modèles de Young, leur conférant une élasticité proche de celle de l'os⁵⁷. Ces implants peuvent être utilisés sous trois versions : implant d'interposition, hémiarthroplastie ou arthroplastie totale.⁵⁷

Indications thérapeutiques

Actuellement, les indications thérapeutiques ne sont pas parfaitement établies. En revanche les contre-indications semblent plus évidentes.

L'indication chirurgicale principale reste la rhizarthrose à partir du stade II selon Eaton-Littler, résistante au traitement médical bien conduit.

Le principal risque en cas d'excision du trapèze, semble être la déstabilisation des os du carpe, notamment en cas d'instabilité scapho-lunaire²⁰.

En ce qui concerne les arthroplasties prothétiques, l'hyperextension irréductible de l'articulation MP, tout comme l'arthrodèse de cette articulation, constituaient un report des forces très important sur l'articulation TM à l'origine de désostéointégration ou de descellement et donc de contre-indication à la prothèse²⁷. Ces considérations ont été revues et seront discutées par la suite.

Nous considérons également que l'implantation de prothèse en cas de laxité ligamentaire sévère (maladie d'Ehler-Danlos, syndrome de Marfan) ou en cas d'arthrite inflammatoire (polyarthrite rhumatoïde), n'est pas un choix judicieux, le stock osseux du trapèze étant le principal facteur décisif dans la polyarthrite rhumatoïde.

Le travail manuel lourd est une contre-indication aux prothèses type rotule par les contraintes imposées aux implants, source de descellement ou d'usure précoce du polyéthylène⁵⁴.

Les auteurs s'accordent pour dire que les stades I selon Eaton-Littler doivent bénéficier d'un traitement médico-rééducatif associé au port d'orthèse. La chirurgie arthroscopique permet de réaliser une synovectomie, tandis qu'en cas d'instabilité, une ligamentoplastie peut être proposée, et en cas de chondrite, une ostéotomie selon Wilson peut être proposée. Les stades II et III doivent bénéficier d'un traitement médico-rééducatif initial associé au port d'orthèse. La procédure arthroscopique proposée est alors une hémitrapézectomie. Les procédures chirurgicales classiques sont la trapézectomie ou la prothèse trapézo-métacarpienne.

En cas de douleur de l'articulation scapho-trapézo-trapézoïdienne, une trapézectomie est préférable. Les stades IV sans pouce *adductus* bénéficient des mêmes mesures médico-rééducatives, l'arthroscopie ne trouve pas de place à ces stades, et les prothèses et la trapézectomie sont indiquées. L'existence d'un pouce *adductus* suggère la trapézectomie, procédure pouvant être associée à une arthrorise ou une capsulodèse de la MP²⁰.

Les implants d'interposition en pyrocarbone ont initialement été prévus pour les stades I et II selon Eaton-Littler⁵⁸.

Problématique actuelle

L'arthroplastie prothétique est une innovation française, comme nous l'avons vu plus haut. Ceci explique probablement le fait que les prothèses TM ne soient pas très répandues à travers le monde⁵⁹.

A l'échelon international, les prises en charge sont donc très hétérogènes⁵⁹.

Globalement, les traitements les plus proposés en France sont : la trapézectomie (associée ou non à une reconstruction ligamentaire et à une interposition tendineuse) et la prothèse TM.

Devant ce tableau global, de prise en charge de la rhizarthrose, nous avons émis l'hypothèse que l'évolution des prothèses TM avait permis de créer un implant de qualité, qui menait à peu de complications radiologiques et à des résultats cliniques satisfaisants.

La prothèse Maïa® étant le fruit d'améliorations successives⁵⁴, elle est notre principal implant.

Objectif de l'étude

L'objectif de l'étude était donc d'évaluer les résultats cliniques et radiologiques des patients porteurs d'une prothèse TM Maïa® au plus long recul possible.

Matériels et méthodes

Description de la prothèse

La prothèse MAÏA® (groupe Lépine, Lyon Nord, France) est une prothèse modulaire, non cimentée. Elle existe désormais en version double mobilité. Néanmoins, toutes les prothèses posées dans l'étude sont simple mobilité (Figure 11).

La cupule est en alliage de titane. La fixation se fait par l'intermédiaire d'un revêtement bicouche de titane poreux et d'hydroxyapatite. En surface, la cupule dispose de quatre picots polaires de stabilisation, et il existe un épaissement équatorial afin de permettre une fixation en press-fit.

L'insert est en polyéthylène UHMW (Ultra High Molecular Weight).

Il existe deux designs de cupules : standard et semi-rétentif.

La tige métacarpienne est également en alliage de titane. La fixation est également sans ciment, à l'aide du même revêtement titane poreux et hydroxyapatite. La macrostructure externe se compose d'écaillés sur les arrêtes qui sont longitudinales afin de favoriser la stabilisation de la tige. Le cône morse d'assemblage du col modulaire dispose d'une angulation de six degrés. Par ailleurs, la tige dispose d'un design anatomique permettant une adaptation à la cavité médullaire métacarpienne. Il existe quatre tailles de tige.

Le col modulaire est en acier inoxydable. Il existe une géométrie droite et une géométrie décalée. La tête est sphérique et mesure quatre millimètres de diamètre. Il existe trois tailles de col (standard, long et extra-long) en géométrie droite et décalée.

Les implants sont stérilisés par rayonnement gamma.

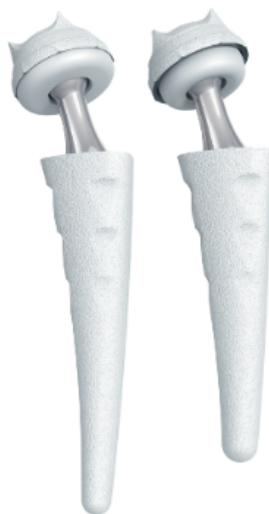

Figure 11 : Prothèse Maïa®, à gauche en modèle simple mobilité, à droite en modèle double mobilité. NB : notre étude ne porte que sur des modèles simple mobilité (source : technique opératoire prothèse Maïa® - Groupe Lépine)

Patients

Notre étude monocentrique, rétrospective, a inclus tous les patients ayant bénéficié d'une prothèse MAÏA entre 2010 et 2015 dans notre établissement avec un recul minimum de 5 ans.

L'indication chirurgicale était portée après traitement médical bien conduit de rhizarthrose (orthèse, antalgiques, infiltration) chez des patients présentant une rhizarthrose de stade II, III ou IV selon la classification d'Eaton-Littler.

Technique opératoire

La procédure chirurgicale était réalisée sous anesthésie loco-régionale avec garrot à la racine du membre. Une antibioprofylaxie peropératoire était systématiquement dispensée. Avant l'incision, la longueur initiale du pouce sur l'index était repérée à l'aide d'un crayon dermatographique stérile.

La voie d'abord dorso-radiale était utilisée chez tous les patients.

Après une incision de quatre centimètres, centrée sur l'articulation TM, la branche sensitive du nerf radial était repérée. Le tendon court extenseur du pouce est récliné en dorsal, tandis que le tendon long abducteur du pouce est récliné en palmaire. La capsule articulaire est alors exposée et l'interligne peut être repéré à l'aide d'une aiguille. Une capsulotomie était pratiquée en U à base proximale.

Une coupe de la base du métacarpien était réalisée à la scie oscillante parallèle à la base de l'ongle, d'une épaisseur inférieure à 5 mm. Les ostéophytes étaient ensuite réséqués.

La base du premier métacarpien était sublaxée à l'aide d'un écarteur afin de bien exposer la cavité endo-médullaire. Des râpes de taille croissante étaient progressivement insérées dans le fût métacarpien jusqu'à obtenir une taille satisfaisante sans mobilité rotatoire. Une fois la préparation du métacarpien terminée, la râpe d'essai était laissée en place afin de protéger le métacarpien.

La préparation du trapèze était effectuée en utilisant une broche centrale de repère à l'aide d'un centreur dans le trapèze après une bonne exposition (écarteur type cobra) et ablation des ostéophytes.

À l'issue de l'exposition, et après contrôle du bon positionnement de la broche à l'amplificateur de brillance, le trapèze était préparé à l'aide de fraises coniques de manière manuelle ou motorisée.

Un « fantôme » était placé sur le trapèze afin de s'assurer d'un fraisage suffisant et d'une bonne orientation de la future cupule prothétique.

Une fois les implants définitifs sélectionnés et mis en place, après un lavage au sérum physiologique, la réinsertion capsulaire était effectuée au moyen d'une ancre en PLA ou métallique avec transfert à la face dorsale du métacarpien de l'insertion du long abducteur du pouce.

La peau était suturée à l'aide de fil résorbable par points séparés ou à l'aide d'un surjet de monofilament résorbable. Selon les antécédents du patient (HTA, anticoagulation) était mis en place ou non un système de drainage aspiratif.

L'immobilisation post-opératoire consistait en une attelle commissurale à conserver pour une durée minimale de trois semaines.

Des antalgiques étaient prescrits à tous les patients ainsi que de la vitamine C pour tous sauf une patiente. La cryothérapie était conseillée.

Tous les patients ont été opérés en chirurgie ambulatoire, sauf ceux pour lesquels il existait une contre-indication (patient seul au domicile ou contre-indication anesthésique).

À l'issue des trois premières semaines post-opératoires, l'immobilisation était retirée et la mobilisation active autonome était initiée. Nous n'avons pas prescrit de séance de kinésithérapie.

Évaluation clinique

L'interrogatoire réalisé au contrôle final comprenait la réalisation d'un questionnaire de quick Disabilities of Arm, Shoulder and Hand (qDASH), traduit en français et validé⁶⁰, le questionnaire brief Michigan Hand Questionnaire (bMHQ) traduit en français et validé⁶¹, ainsi qu'un questionnaire de satisfaction (Tableau 2) et une évaluation visuelle analogique de la douleur. Il était également demandé aux patients s'ils étaient prêts à avoir recours à la même intervention du côté opposé si ce n'était pas déjà le cas.

Satisfaction	Nombre de points
Très satisfait	5
Satisfait	4
Ni satisfait ni insatisfait	3
Insatisfait	2
Très insatisfait	1

Tableau 2 : Questionnaire de satisfaction utilisé

La recherche de complications post-opératoires était demandée aux patients, ainsi que les interventions ou pathologies associées, fréquemment rencontrées, à savoir le syndrome du canal carpien, la tendinite de De Quervain, l'algodystrophie, les doigts à ressauts, les inconforts climatiques et les dysesthésies au niveau de la cicatrice et plus globalement sur le versant dorsal du pouce. Ces différentes informations étaient également recherchées dans les dossiers des patients afin de ne pas générer de biais de mémorisation.

La recherche d'une hyperextension de l'articulation MP était recherchée dans l'examen clinique pré-opératoire

L'examen clinique comprenait l'évaluation de l'opposition (score sur dix) et de la contre-opposition (score sur trois) selon Kapandji⁶², la mesure de l'abduction entre le premier et le second métacarpien (en degrés), l'antépulsion entre le premier et le second métacarpien (en degré).

Quatre cotations de forces étaient utilisées à l'aide d'un dynamomètre de Jamar (Asimov Engineering, Los Angeles, CA) et d'un « pinch-meter » (Preston, Clifton, NJ). Ont donc été mesurés : la force de serrage (grip strength), le « tip-pinch », le « pinch-strength » et le « key-pinch ». Ces mesures étaient également réalisées du côté controlatéral lorsque celui-ci était sain. Une évaluation des valeurs de grip-strength et de key-pinch par rapport aux valeurs attendues pour l'âge dans la population saine a également été réalisée.

Certains patients ont bénéficié en 2014 d'une évaluation clinique lors d'un travail universitaire (recul moyen de 21 mois), ceci nous a permis de réaliser une comparaison entre les valeurs obtenues lors de cet examen clinique et les valeurs obtenues au plus long recul. Une comparaison des résultats en fonction du membre dominant ou non a également été réalisée.

Évaluation radiographique

Les clichés préopératoires ont permis de donner la classification de l'arthrose selon Eaton & Littler³⁷.

Lors du dernier contrôle, des radiographies selon les incidences proposées par Kapandji³² ont été réalisées, de face et de profil.

Des mesures de longueur de la première colonne ont été réalisées à l'aide des mesures proposées par Jager⁶³ (Figure 12).

Nous avons utilisé les repères fixés par Semere⁶⁴, afin de décrire les différentes zones d'ostéolyse et les liserés radiologiques retrouvés au dernier recul (Figure 13).

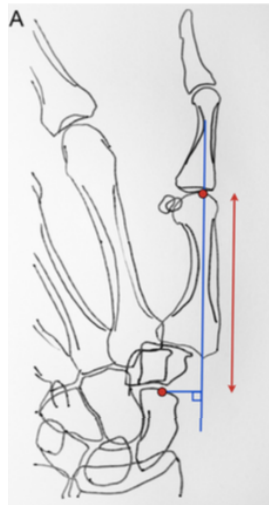


Figure 12 : Mesure de la longueur de la première colonne proposée par Jager et al.⁶³.

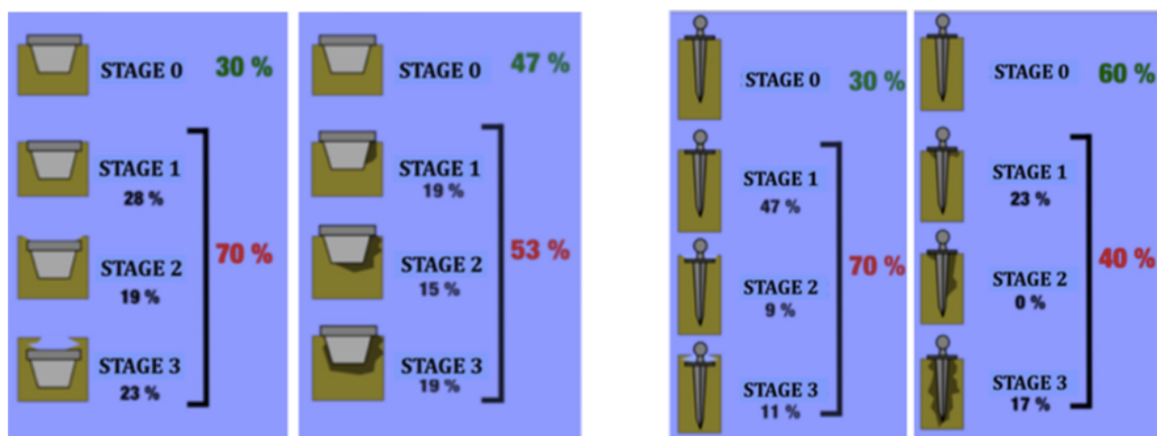


Figure 13 : à gauche : les stades d'enfoncement de la cupule trapéziennne, ainsi que les différents stades d'ostéolyse, à droite : les stades d'enfoncement de la tige métacarpienne, ainsi que les stades d'ostéolyse⁶⁴.

NB : Les pourcentages indiqués à côté des différents stades sont les pourcentages retrouvés dans la série de Semere et al., concernant la prothèse Roseland®, ils ne correspondent pas à ceux retrouvés dans notre série.

Nous avons également réalisé deux nouvelles mesures, non retrouvées dans la littérature, que nous intitulerons « index métacarpien » et « index trapèzien ».

L'index métacarpien (IM) se mesure sur une radiographie du pouce de face en traçant une droite passant par le centre de rotation de la prothèse (centre de la bille prothétique) et coupant la queue de la tige en deux portions égales. Cette droite était prolongée jusqu'à l'articulation MP. Il était ensuite mesuré la distance centre de rotation – queue de la tige, et la distance centre de rotation – extrémité du métacarpien sur l'articulation MP. Un pourcentage était obtenu et permettait de donner la valeur d'index métacarpien. En répétant ces mesures radiographiques sur les clichés radiographiques d'un même patient, réalisés le même jour, il existait une variation extrêmement faible de la mesure, permettant donc de comparer cette mesure post-opératoire à la mesure au plus long recul. Cet index permettait alors de juger l'enfoncement global de la tige dans le métacarpien.

L'index trapèzien reflète le pourcentage de trapèze non occupé par la cupule. Pour la mesure, nous traçons une droite parallèle au PAST (postero-anterio-scapho-trapèzien / droite parallèle à l'interligne scapho-trapèzien) tangente à l'extrémité distale du scaphoïde, sur une radiographie selon une incidence de Kapandji de face. La perpendiculaire à cette droite passant par le centre de rotation est ensuite tracée. Il est mesuré la distance PAST – centre de rotation et la distance PAST – cupule, qui permet de donner un index. Nous utilisons une droite parallèle au PAST car nous considérons que cet index peut être utilisable pour les autres types de prothèse à rotule. Or toutes les cupules des prothèses à rotule ne sont pas sphériques. Mais, si les cupules non sphériques sont implantées selon les critères recommandés d'orientation, la zone non sphérique de la cupule doit presque systématiquement être traversée par la droite perpendiculaire à la tangente à l'articulation scapho-trapèzienne. Cela permet donc de s'affranchir d'une épaisseur de cupule inférieure dans les cupules non sphériques (Figure 14).

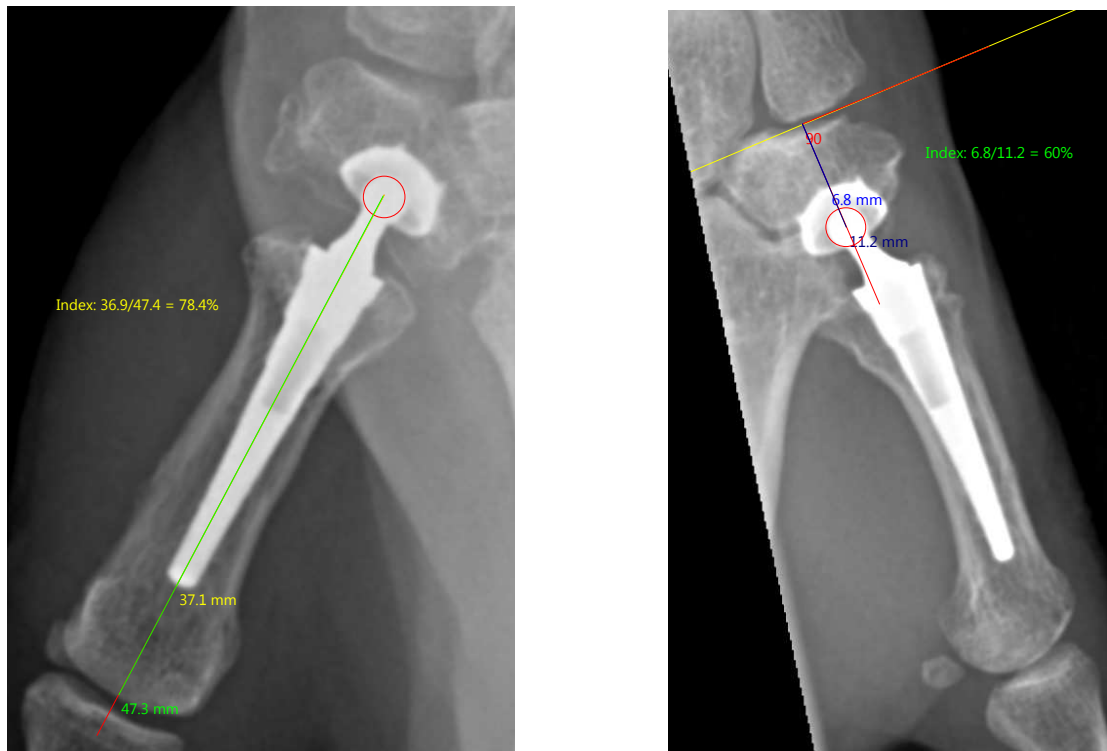


Figure 14 : À gauche : mesure de l'index métacarpien, comme énoncé ; À droite : mesure de l'index trapézien (source : collection personnelle)

La réalisation de mesures successives dans le temps sur l'index trapézien a permis d'obtenir à partir des deux premières mesures une moyenne avec un intervalle de confiance selon Student. Chaque mesure réalisée ensuite permettait d'ajuster la moyenne obtenue et l'intervalle de confiance et de prédire dans quelle limites (intervalle de confiance) devrait se trouver la valeur au contrôle radiographique suivant. Cette méthode a permis d'identifier des variations de l'index jugée « cohérente » et « non cohérente ».

Une analyse des principaux paramètres cliniques a été réalisée en sous-groupe selon la valeur « cohérente » ou non de l'index trapézien au plus long recul.

Ces deux index ont été testés sur différents opérateurs, dans le but de démontrer une reproductibilité inter et intra-observateurs. Quatre observateurs ont réalisé des mesures, il s'agissait d'un chirurgien senior (ED), un chef de clinique (BH), et deux internes (AVV et QB). Il en résultait deux observateurs niveau I, un observateur niveau II et un observateur niveau IV selon les niveau d'expertise défini par Tang & Giddins⁶⁵. Chaque observateur a réalisé une série de 16 mesures de chaque index à deux reprises avec une semaine d'intervalle.

S'agissant d'une étude rétrospective, le calcul de la puissance obtenue a été réalisé post-hoc.

Critère de jugement principal

Le critère de jugement principal est la survie de la prothèse, à savoir, la prothèse est-elle toujours en place au contrôle ultime.

Ce critère a été renforcé en associant la survie de l'implant au niveau de satisfaction des patients. Les patients étaient considérés comme survie, dès lors que la prothèse était toujours en place au contrôle ultime et que le niveau de satisfaction du patient était supérieur ou égal à quatre (échelle de zéro à cinq).

Martin-Ferrero et al. ont défini des critères de survie basés sur le qDASH, le score de Kapandji, les images radiographiques et la présence de l'implant. Ces critères sont intéressants mais nécessitent d'avoir toutes ces informations pour chaque patient, nous n'avons donc pas retenu ces critères dans le jugement de la survie prothétique⁶⁶

Analyse statistique

Les données paramétriques sont présentées en moyenne avec leurs valeurs minimales et maximales, exceptées certaines valeurs pour lesquelles l'intervalle de confiance selon Student à 95% est mentionné.

La normalité des résultats obtenus était évaluée à l'aide d'un test de Shapiro-Wilk.

La survie de l'implant est représentée par une courbe de Kaplan-Meier réalisée à l'aide du logiciel R (Développement Core Team, 2005)

Les différences entre les valeurs de mesures pré et post-opératoires sont analysées via un t-test de Student apparié après analyse d'écart type. Les analyses en sous-groupes sur des échantillons de taille différentes ont été réalisées à l'aide d'un test de Mann-Whitney. Les comparaisons portant sur des valeurs ordinales ont été réalisées à l'aide d'un test de Fischer. Les corrélations entre des valeurs ordinales et nominales ont été réalisées à l'aide d'un coefficient de corrélation de Spearman.

Toutes les statistiques, sauf la courbe de Kaplan-Meier, ont été réalisées à l'aide du logiciel Excel (Microsoft, Redmond, Washington, États-Unis).

Les analyses de corrélation concernant les index métacarpien et trapézien, ont été réalisées à l'aide d'un coefficient de corrélation de Pearson (corrélation intra-observateur), ainsi qu'un coefficient de corrélation intra-classe (coefficient inter-observateur), à l'aide du logiciel SPSS (IBM, Armonk, États de New-York, États-Unis). Un calcul de la puissance des coefficients de corrélation intra-classe a été réalisé à l'aide des valeurs de force d'association définies par Fleiss, considérant que la concordance était excellente pour une valeur $p > 0,75$; bonne pour une valeur $0,40 < p < 0,75$; mauvaise pour une valeur $p < 0,40$ ⁶⁷. L'hypothèse nulle a donc été considérée

$p_0 = 0,39$, et le calcul de la puissance du coefficient de corrélation intra-classe a été réalisée pour un nombre d'observations, $N = 16$ et un nombre d'observateurs, $k = 4$, un risque de première espèce, $\alpha = 0,05$.

Résultats

Caractéristiques de la population étudiée

Entre 2010 et 2015, 29 patients ont été opérés d'une prothèse TM Maia®.

Trois patientes ont bénéficié d'une intervention bilatérale résultant ainsi en 32 prothèses.

La plupart des patients étaient des femmes (93,75% soit 30 prothèses). L'âge moyen au moment de l'intervention était de 61,07 ans [49 – 77]. Le recul moyen était de 89 mois [62 – 112] soit 7,46 ans. Le recul minimum était de 62 mois soit 5 ans et 2 mois.

Une patiente est décédée peu de temps après l'intervention et n'a donc pas été incluse dans l'étude.

Deux patients ont été perdus de vue, et des contacts téléphoniques et par courriers ont été tentés mais sont restés sans réponse.

Cinq patients (sept prothèses) n'ont pas pu être revus en consultation pour des raisons géographiques, d'impossibilité de déplacement, ou de cause épidémique. Ces patients ont été interrogés par téléphone afin d'inclure leurs données en ce qui concerne l'évaluation de la douleur, la satisfaction globale, l'aptitude à recourir à cette procédure de nouveau, le score qDASH et le score bMHQ. Par ailleurs il a été rappelé à ces patients qu'un contrôle radio-clinique biannuel au minimum était nécessaire.

Au total, 28 prothèses ont été incluses dans l'étude de survie, 18 prothèses ont été analysées cliniquement, et 20 prothèses ont été analysées radiologiquement (une patiente avec des prothèses bilatérales avait bénéficié de radiographies sans évaluation clinique) (Figure 15).

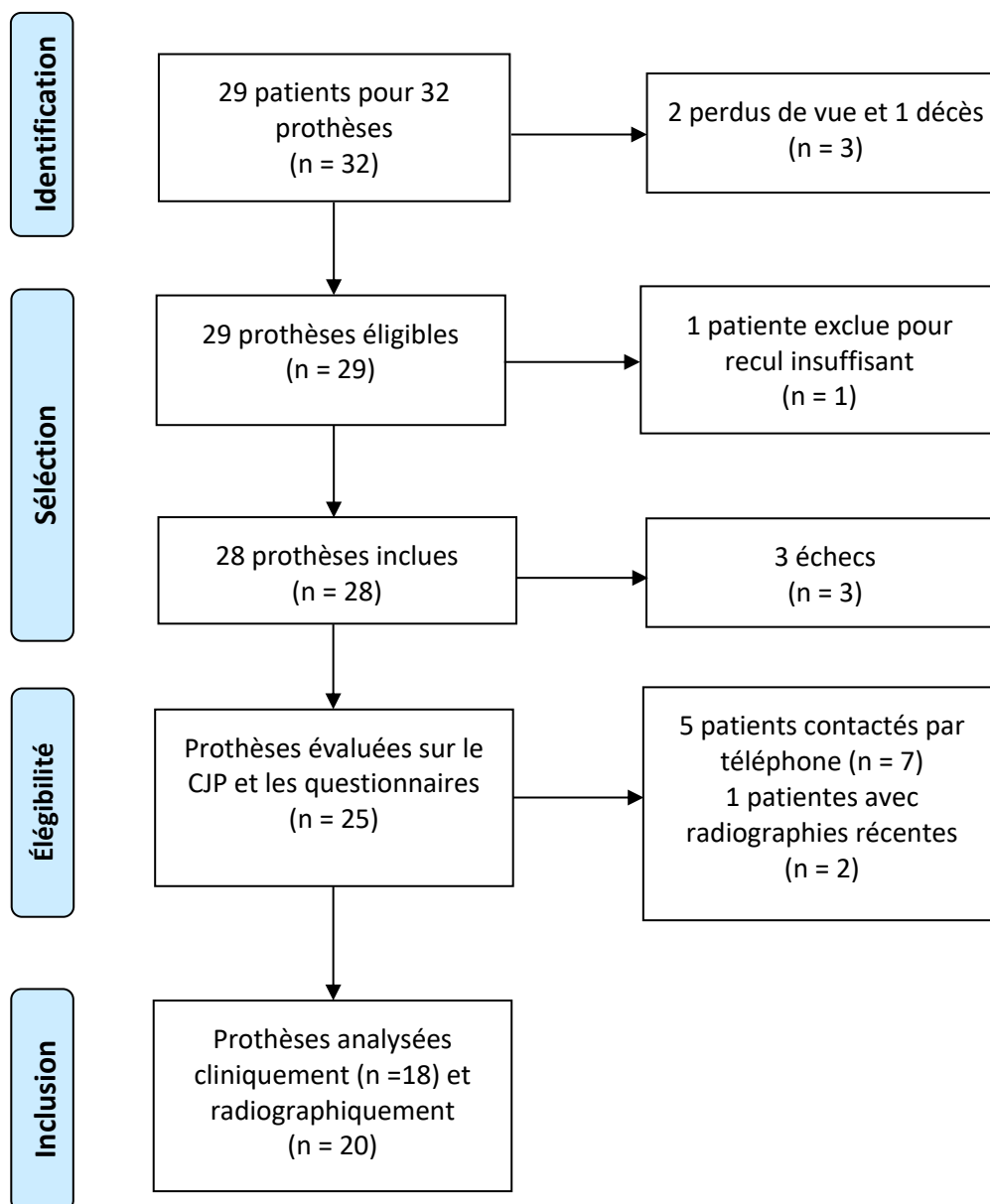


Figure 15 : Diagramme de flux.

La majorité des patients étaient retraités au moment de l'intervention (82,14%). Cinq patients étaient actifs : un agent d'entretien, un agent de service hospitalier, deux aides à domicile (dont un a été licencié après l'intervention), et un employé administratif. Le retour aux activités professionnelles dans tous les cas s'est fait à six semaines postopératoires.

Aucune procédure chirurgicale associée n'a été réalisée dans le même temps opératoire. Une patiente a été opérée d'un canal carpien à neuf mois de la mise en place de la prothèse, une autre a été opérée d'un canal carpien à distance de l'arthroplastie prothétique.

Trois patients présentaient une hyper-extension de l'articulation MP pré-opératoire. Deux présentaient une hyperextension supérieure à 30°, le dernier présentait une hyperextension inférieure ou égale à 10°.

Résultat du critère de jugement principal

Sur les 28 prothèses analysées dans l'étude, 25 étaient encore en place au moment de l'étude. Trois patients étaient considérés comme des échecs. Ils seront développés dans les complications.

La survie de l'implant à 89 mois en moyenne est de 89,28% (Figure 16).

La survie de l'implant en considérant la satisfaction des patients est également de 89,28%.

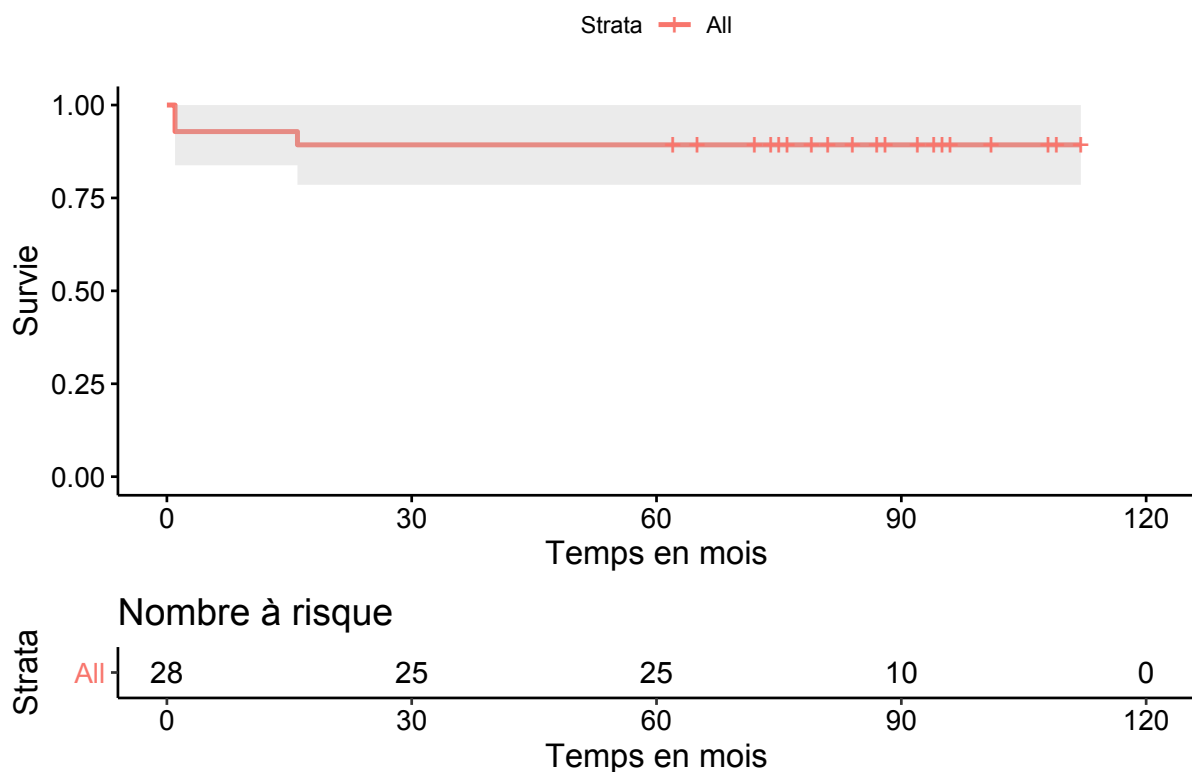


Figure 16 : Courbe de Kaplan-Meier, illustrant la survie prothétique. Temps en mois. Strate évaluant les patients à risque en fonction du temps

Résultats cliniques

Les résultats cliniques présentés sont valables pour les patients pour lesquels la prothèse était toujours en place au contrôle ultime. Les cinq patients interrogés par téléphone ont répondu au qDASH, au bMHQ, à l'EVA, à la satisfaction et à l'intention d'avoir de nouveau recours à

la procédure. Ces résultats sont donc évalués sur 25 prothèses. Les autres paramètres cliniques sont évalués sur 18 prothèses.

Le score d'évaluation visuelle analogique moyen était de 0,84 [0,00 – 8,00]. La majorité des patients étaient satisfaits ou très satisfaits. Le score de satisfaction global était de 4,88 [4,00 – 5,00] ; selon le score défini ci-dessus. 100% des patients se disaient satisfaits ou très satisfaits. 87,5% des patients étaient très satisfaits

Le score moyen quick-DASH retrouvait une moyenne de 18,18 [0,00 – 72,70]. Le score brief-MHQ retrouvait une moyenne de 83,56 [28,00 – 100,00].

L'abduction moyenne était de : 46,78° [30,00 – 60,00] ; l'antépulsion moyenne était de : 45,78° [40,00 – 60,00]. Le score de Kapandji moyen était de 9,17 [5,00 – 10,00] en opposition, contre 2,33 [1,00 – 3,00] en contre opposition.

En ce qui concerne la force de serrage (grip-strength), la moyenne était de 14,19kg [0,00 – 19,00] (une patiente était incapable de serrer pour des douleurs localisées au poignet). Nous avons tenté de comparer les résultats obtenus aux côtés controlatéraux, mais la plupart du temps ces données étaient biaisées par la présence d'une pathologie controlatérale ou d'une rhizarthrose. Raison pour laquelle nous avons décidé de comparer les forces de serrage à des abaques⁶⁸. Il en est de même pour le « key-pinch ». Les forces de « grip-strength » et de « tip-pinch » ont également été comparées aux côtés controlatéraux. La valeur moyenne du key-pinch est de 6,25kg [3,00 – 8,50]. Le tip-pinch est en moyenne à 3,82kg [2,00 – 7,00]. Le pinch-strength présente une moyenne de 4,91 [3,00 – 7,00] (Tableau 3).

Critère	Résultat
Douleur EVA	0,88
Satisfaction	4,88
qDASH	18,94
bMHQ	83,14
Abduction (en °)	46,78
Antépulsion (en °)	45,78
Opposition (Kapandji)	9,17
Contre-opposition (Kapandji)	2,33

Tableau 3 : Principaux résultats cliniques. qDASH = quick disability of arm, shoulder and hand. bMHQ = brief Michigan hand questionnaire

Les valeurs de la force de serrage, comprenant : grip-strength, key-pinch, tip-pinch et pinch-strength, ne sont pas différentes significativement par rapport aux côtés controlatéraux (Tableau 4).

	Main opérée	Main controlatérale	p
Grip-strength (kg)	14,19	13,71	0,88
Key-pinch (kg)	6,25	6,25	1
Tip-pinch (kg)	3,82	3,86	0,88
Pinch-strength (kg)	4,91	5	0,75

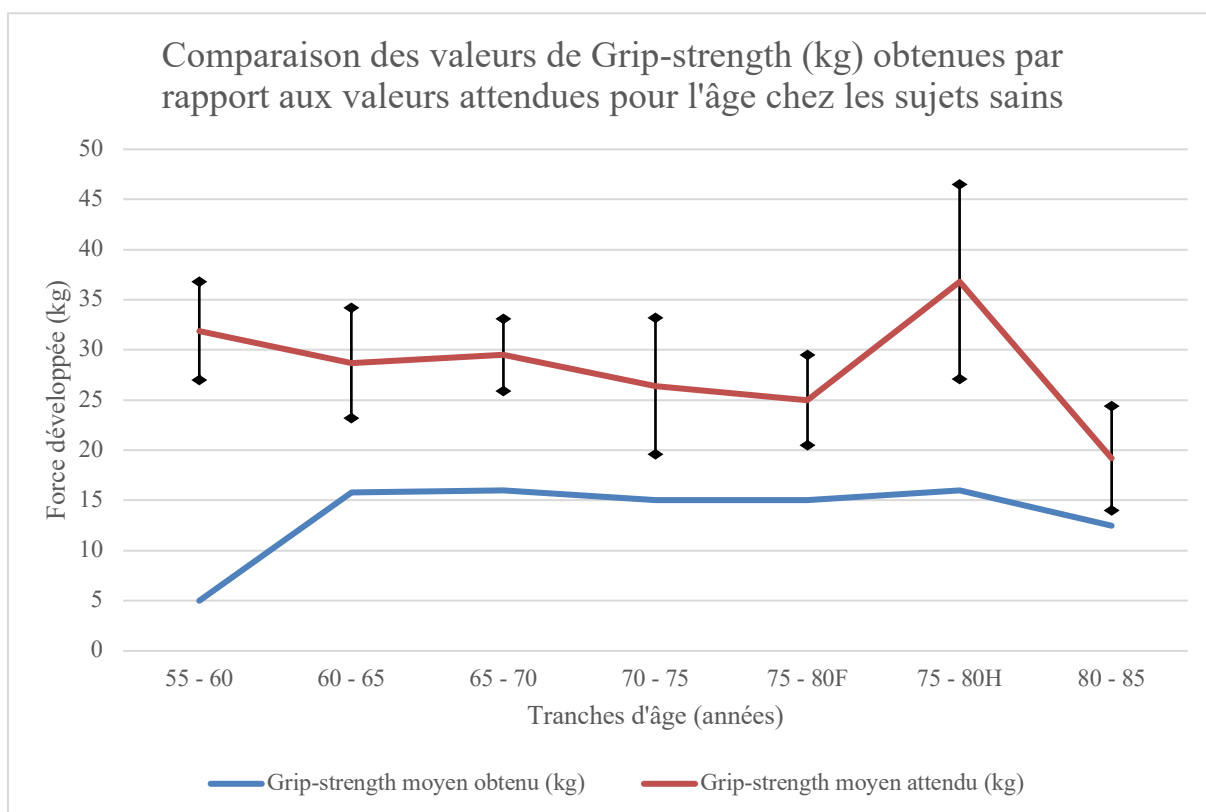
Tableau 4 : résultats de la force de serrage, exprimée en kilogrammes, avec les résultats attendus

La comparaison de nos résultats à ceux obtenus chez des sujets sains est présentée dans le tableau 5. Les valeurs chez les sujets sains sont issues des travaux de Angst et al.⁶⁸ Le grip-strength et le key-pinch ont ensuite été analysés de manière isolée, de façon à obtenir deux graphiques (Graphique 1 et 2).

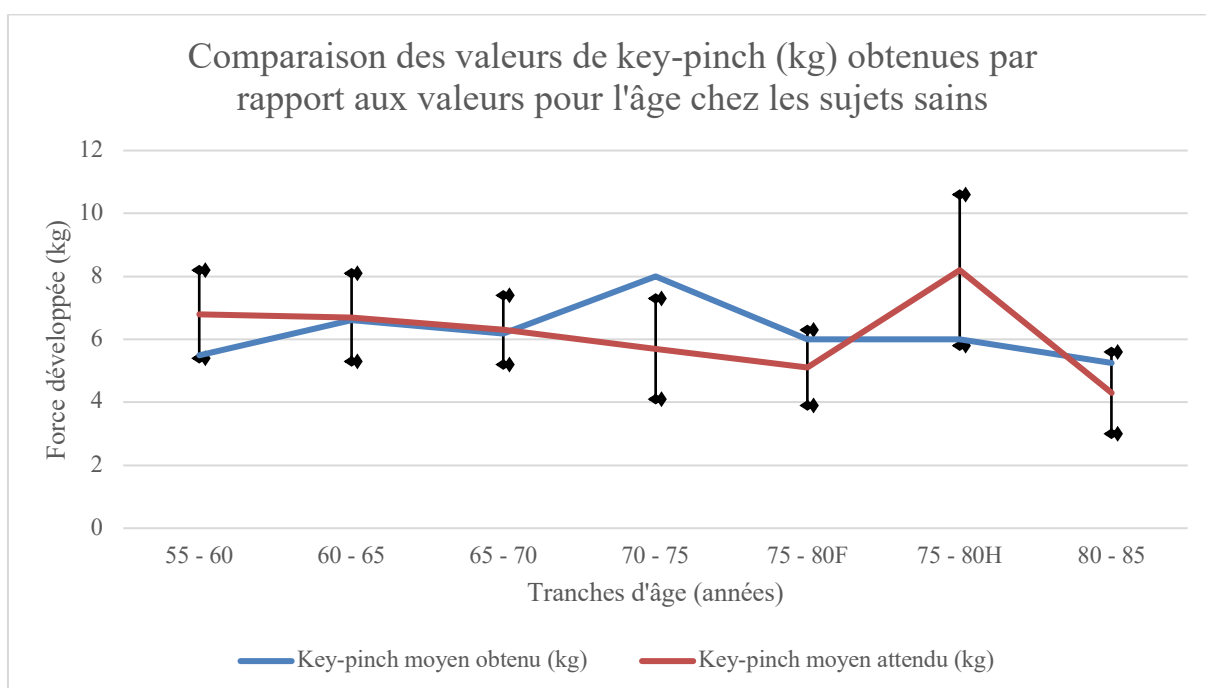
Tranche d'âge (années) :	Nombre de patient :	Grip moyen (kg) :	Grip attendu (kg) :	Déviati on standard :	Key-pinch moyen (kg) :	Key-pinch attendu (kg) :	Déviati on standard :
55 - 60	2	5	31,9	4,9	5,5	6,8	1,4
60 - 65	7	15,79	28,7	5,5	6,61	6,7	1,4
65 - 70	4	16	29,5	3,6	6,19	6,3	1,1
70 - 75	1	15	26,4	6,8	8	5,7	1,6
75 - 80F	1	15	25	4,5	6	5,1	1,2
75 - 80H	1	16	36,8	9,7	6	8,2	2,4
80 - 85	2	12,5	19,2	5,2	5,25	4,3	1,3

Tableau 5 : Résultats moyen du grip-strength et du key-pinch par tranches d'âge et les valeurs attendues correspondantes dans la population saine

NB : Chez les patients de 55 – 60 ans, une patiente était en incapacité de réaliser le test pour des douleurs de poignet associées, le résultat est donc faible dans cette tranche d'âge.



Graphique 1 : Comparaison des valeurs de grip-strength obtenus par rapport aux valeurs moyennes de grip-strength dans une population saine⁶⁸ (les valeurs de la population saine sont présentées avec leurs déviations standard)



Graphique 2 : Comparaison des valeurs de key-pinch obtenus par rapport aux valeurs moyennes de key-pinch dans une population saine⁶⁸ (les valeurs de la population saine sont présentées avec leurs déviations standard)

Les complications fréquemment associées à la chirurgie de la rhizarthrose ont été relevées et sont représentées dans le tableau 6.

Aucun patient ne présentait d'hyperextension de l'articulation MP en post-opératoire. Un des patients constitue néanmoins un échec et sera développé par la suite.

Complications cliniques	n (%)
Tendinopathie dans la première année	4 (14,29%)
Tendinopathie dans les suites	1 (3,57%)
Syndrome douloureux régional complexe de type I	0
Canal carpien	2 (7,14%)
Pouce à ressaut	0
Douleur climatique	4 (14,29%)
Dysesthésies	0

Tableau 6 : Principales complications cliniques retrouvées dans les suites. L'algodystrophie, le pouce à ressaut, et les dysesthésies sont mentionnés, étant considérées comme des complications non rares des arthroplasties TM. Le terme « tendinopathie » regroupent les tendinopathies du long abducteur du pouce et celles du fléchisseur radial du carpe.

Comparaison aux résultats de 2014

En 2014, certains de nos patients avaient été évalués lors d'un autre travail universitaire. Les résultats obtenus à cette période (recul moyen de 21 mois) nous ont permis de les comparer aux résultats obtenus au plus long recul.

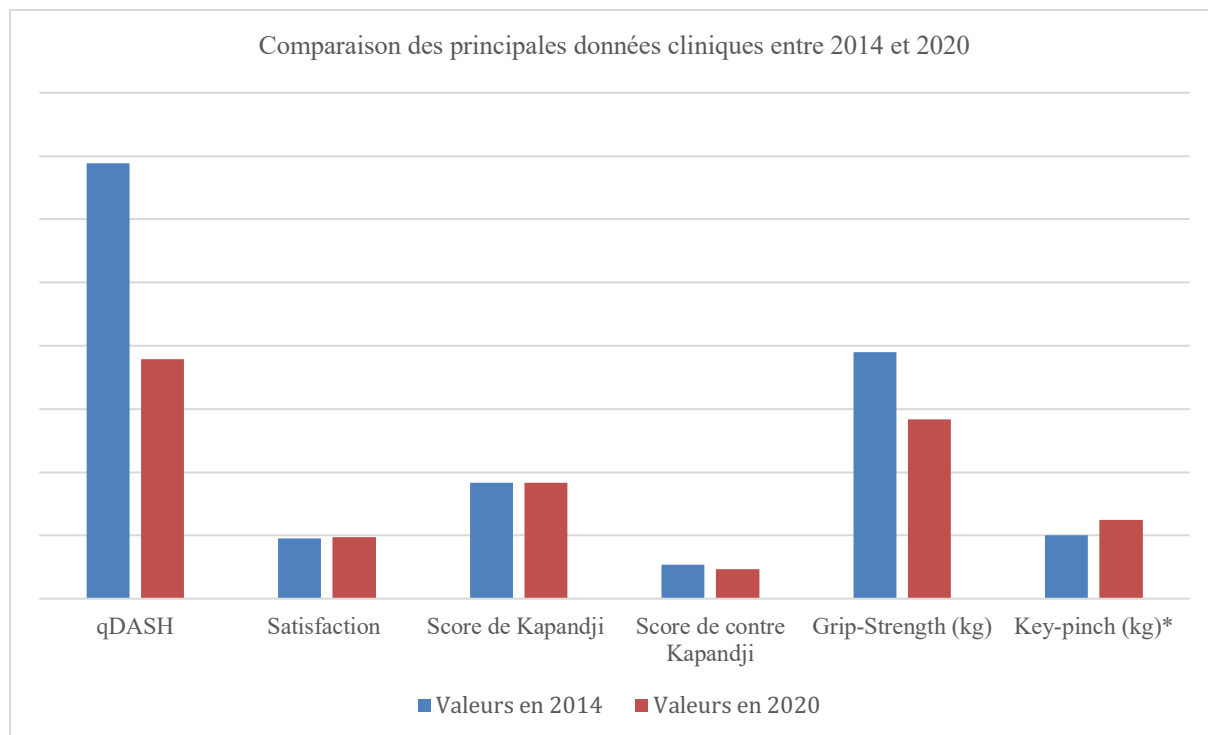
Malheureusement, tous les patients n'avaient pas été évalués, et tous les patients n'ont pas réalisé le même examen clinique.

Les comparaisons sont présentées dans le tableau 7. Pour chaque paramètre clinique, le nombre de patients inclus dans le test statistique a été mentionné. Ces résultats concernent un nombre de patients réduit par rapport au nombre de patients inclus initialement et sont à considérer avec précaution. Notons une différence significative sur le key-pinch ($p < 0,05$).

	Valeurs en 2014	Valeurs au plus long recul	p
qDASH (n = 13)	34,42	18,94	0,06
Satisfaction (n = 12)	4,75	4,88	0,17
Opposition (n = 16)	9,19	9,17	0,89
Contre-opposition (n = 13)	2,67	2,33	0,3
Grip-strength (kg) (n = 11)	19,47	14,19	0,051
Key-pinch (kg) (n = 13)	5,03	6,25	< 0,05

Tableau 7 : comparaison des résultats cliniques entre 2014 et le plus long recul. Pour chaque indice clinique, n représente le nombre de patient inclus dans le test statistique.

Le graphique 3 illustre ces résultats de manière plus visuelle.



Graphique 3 : Illustration de la variation des résultats cliniques entre les évaluations de 2014 et de 2020.

* seuil de significativité ($p < 0,05$)

Comparaison des résultats selon la main dominante ou non

Une analyse en sous-groupe a été réalisée afin de comparer les résultats obtenus selon l'intervention du côté dominant ou non. Les deux groupes constitués ne différaient pas sur l'âge et sur le recul. Les résultats sur les paramètres cliniques sont développés dans le tableau 8.

	Main opérée dominante n = 11	Main opérée non dominante n = 9	p
Age	61,09	56,89	0,14
Recul	84,73	91,22	0,28
Opposition (Kapandji)	9,30	9	1
Contre-opposition (Kapandji)	2,50	2,13	0,48
Abduction	44,70	49,38	0,24
Antépulsion	45,00	46,75	0,37
Grip-strength (kg)	16,05	11,88	0,11
Tip-pinch (kg)	3,85	3,78	0,78
Pinch-strength (kg)	4,58	5,46	0,2
Key-pinch (kg)	6,33	6,16	0,68
Index trapézien (%)	47,25	53,63	0,28
Index métacarpien (%)	81,96	81,28	1

Tableau 8 : Comparaison des résultats cliniques obtenus selon le côté dominant ou non de l'intervention. Les paramètres radiographiques sur nos index sont également développés dans ce tableau.

Résultats radiologiques

L'analyse radiographique a été réalisée à partir du logiciel DxMM (Medasys, Dedalus, France). L'analyse radiographique porte sur 20 patients, car une patiente a bénéficié d'un contrôle radiographique sans contrôle clinique et était porteuse de prothèses bilatérales.

Les radiographies préopératoires ont permis de classer les patients selon la classification d'Eaton-Littler. Sur les 28 prothèses incluses, cinq n'avaient pas de radiographies préopératoires dans leurs dossiers informatisés et n'étaient pas en mesure de retrouver ces clichés radiographiques. Les différents stades radiographiques reposent donc sur 23 prothèses et sont : huit pouces (34,78%) de stade II, douze pouces (52,17%) de stade III, et trois pouces (13,04%) de stade IV (Tableau 9). Les pouces de stade IV présentant de l'arthrose scapho-trapézo-trapézoïdienne, ont été classés selon la classification de Crosby⁶⁹, il s'agissait d'un pouce de stade I et de deux pouces de stade II.

Les radiographies postopératoires immédiates étaient comparées aux radiographies au plus long recul.

Stade	Effectif
I	0
II	8 (34,78%)
III	12 (52,17%)
IV	3 (13,04%)

Tableau 9 : stades radiographiques et leurs pourcentages retrouvés dans la série

Les principales caractéristiques des implants utilisés sont représentées dans le tableau 10.

Implant	n
Cupule standard	0
Cupule rétentive	
Taille 9	28
Taille 10	0
Col droit	
Moyen	1
Col latéralisé	
Moyen	12
Long	13
Extra-long	2
Tige métacarpienne	
Taille 7	10
Taille 8	15
Taille 9	2
Taille 10	1

Tableau 10 : Principales caractéristiques des implants utilisés.

Il a été retrouvé des ossifications hétérotopiques chez huit patients (40%). Une patiente a eu recours à une nouvelle intervention pour ablation d'ossifications hétérotopiques douloureuses et présente une mobilité tout à fait satisfaisante au dernier contrôle avec sédation de la symptomatologie douloureuse (Figure 17).

Aucun liseré radiographique n'a été mis en évidence.

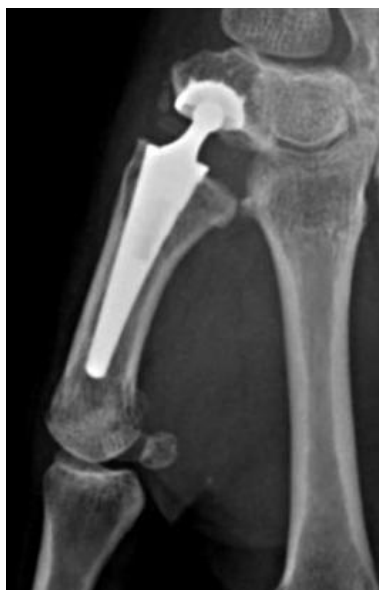

Figure 17 : Ossifications hétérotopiques sur le bord radial du col prothétique et sur le bord radial du trapèze.

Dans tous les cas, la présence d'ossifications hétérotopiques n'était pas associée à une diminution des amplitudes articulaires ou à une dégradation des scores fonctionnels et de douleur, excepté pour la patiente présentée précédemment.

Quatre pouces (20%), initialement stade III selon Eaton & Littler, ont développé de l'arthrose scapho-trapézienne. La classification de Crosby⁶⁹ a également été utilisée, et retrouvait trois pouces de stade I, et un pouce de stade III selon Crosby.

Il n'a pas été mis en évidence d'usure du polyéthylène sur l'analyse radiographique.

Des ostéolyses péri-prothétiques et des enfoncements des implants ont été mis en évidence également et classés selon la classification proposée par Semere et al. Les différents résultats sont disponibles dans le tableau 11.

Enfoncement de la tige métacarpienne				Ostéolyse péri-tige métacarpienne			
Stade 0	Stade I	Stade II	Stade III	Stade 0	Stade I	Stade II	Stade III
10	6	2	2	13	4	3	0
50%	30%	10%	10%	65%	20%	15%	0%

Enfoncement de la cupule				Ostéolyse péri-cupule			
Stade O	Stade I	Stade II	Stade III	Stade O	Stade I	Stade II	Stade III
11	2	5	2	17	2	0	1
55%	10%	25%	10%	85%	10%	0%	5%

Tableau 11 : Enfoncement et ostéolyse péri-prothétique selon les stades définis par Semere⁶⁴

Une patiente a présenté une fracture du trapèze qui a nécessité une révision et sera présentée dans les complications et échec de prothèse.

Différents critères radiographiques ont été analysés afin de juger de l'évolution dans le temps des implants. Pour chacun des critères, des mesures ont été réalisées en postopératoire immédiat et au plus long recul. Les résultats sont intégrés dans le tableau 12.

La longueur de la première colonne en pré-opératoire était en moyenne de 52,77 mm [45,90 – 58,50]. La valeur post-opératoire était de 55,89 mm [50,50 – 63,00], traduisant une augmentation moyenne de hauteur de 5,92%, de manière hautement significative ($p < 0,01$). Au plus long recul, la longueur moyenne de la première colonne était de 54,17 mm [47,40 – 60,70], traduisant une perte de hauteur moyenne de 3,08% par rapport aux valeurs post-opératoire ($p < 0,01$), et la persistance d'une augmentation de hauteur de 2,66% par rapport aux valeurs préopératoires ($p < 0,01$).

	Pré-opératoire	Post-opératoire	Plus long recul	p
Index trapézien (%)	-	52,69	50,12	< 0,01
Index métacarpien (%)	-	81,43	81,66	0,27
Longueur de la première colonne (mm)	52,77	55,89	54,17	< 0,01

Tableau 12 : Variation des index métacarpien et trapézien, ainsi que la longueur de la première colonne.

L'index métacarpien post-opératoire moyen était de 81,43% [75 – 92,3] contre une valeur au plus long recul de 81,66% [76 – 91,5], ne mettant pas en évidence de différence significative ($p = 0,27$).

L'index trapézien était en moyenne de 52,69% [29,20 – 65,30] en post-opératoire. Au plus long recul, cette valeur moyenne était à 50,12% [26,20 – 66,90] avec une différence hautement significative ($p < 0,01$) (Tableau 12).

Un test de corrélation de Spearman a été réalisé pour rechercher une association entre le stade radiographique préopératoire selon Eaton & Littler, et la variation d'index trapézien au plus long recul par rapport au post-opératoire. Il n'existait pas d'association significative ($p = 0,93$).

Il a donc été décidé d'analyser les patients un par un et d'effectuer pour chaque patient une série de mesure sur plusieurs radiographies à plusieurs dates. Ces données ont ensuite été

analysées à l'aide d'un test de Student et ont permis d'identifier des valeurs de l'index post-opératoire « cohérentes », contre des valeurs post-opératoires considérées comme « non cohérentes ». Cette méthode a permis d'identifier sept patients considérés comme « à risque » (Tableau 13).

	Valeur	Nb mesures	Écart type	Intervalle Student	Moyenne	Bornes de valeurs cibles		Valeur acceptée
						Valeur min	Valeur max	
Mesure 1	62,1	1						
Mesure 2	61,6	2	0,4	3,2	61,9	58,7	65,0	
Mesure 3	62,8	3	0,6	1,5	62,2	60,7	63,7	Cohérent
Mesure 4	62,1	4	0,5	0,8	62,2	61,4	62,9	Cohérent
Mesure 5	62,5	5	0,5	0,6	62,2	61,7	62,8	Cohérent

Tableau 13 : Exemple de testing de valeur d'index trapézien pour une patiente. Notons l'augmentation de la valeur de l'index à la troisième mesure

En moyenne, les patients présentant des valeurs « cohérentes » retrouvent une variation d'index moyenne de 2,57% [-6,01 ; 0,87] (intervalle de confiance selon Student), tandis que les patients présentant des valeurs « non-cohérentes » retrouvent une variation moyenne d'index de 13,45% [-19,66 ; -7,20] (intervalle de confiance selon Student).

Sur les quatre pouces ayant présenté l'apparition d'arthrose STT, trois présentent un index trapézien dégradé.

Analyse en sous-groupe selon le résultat obtenu de l'index trapézien

Une analyse en sous-groupe a été réalisée afin de rechercher une différence clinique entre les patients avec des valeurs dite « cohérentes » sur l'index trapézien et ceux avec des valeurs « non cohérentes ». Les résultats sont présentés dans le tableau 14. Il n'existe pas de différence significative sur les différents paramètres cliniques face à ces variations radiologiques.

	Patients avec radiographie "cohérente"	Patients avec radiographie "non cohérente"	p
Age	61,28	59,67	0,95
Recul	88,72	85,83	0,81
Gauche	50	67	0,51
Droit	50	33	0,51
Dominant	56	50	0,84
EVA	1	0,5	0,62
qDASH	18,33	20,9	0,83
bMHQ	80,90	89,84	0,52
Satisfaction	4,83	5	0,32
Opposition (Kapandji)	9,46	8,4	0,33
Contre-opposition (Kapandji)	2,38	2,2	0,62
Abduction	47,69	44,4	0,48
Antépulsion	46,46	44	0,6
Grip-strength	14,5	11,75	0,69
Tip-pinch	4,1	3,45	0,65
Pinch-strength	4,86	5	0,95
Key-pinch	6,17	6,45	0,96

Tableau 14 : principaux résultats cliniques obtenus en fonction de la « cohérence » ou non de l'index trapézien au plus long recul clinique. Les premières lignes traduisent l'absence de différence significative entre les deux groupes sur l'âge, le recul, le côté opéré et l'intervention sur le membre dominant ou non.

NB : les pourcentages de membre dominant sont de 56% et 50% car il existait des patients ambidextres qui ont été considérés comme membre dominant pour chaque côté.

Coefficient de corrélation inter- et intra-observateurs :

Les quatre observateurs ont réalisé les mesures pour chaque index, il en résultait huit mesures par index entrant dans le coefficient de corrélation intra-classe (corrélation inter-observateur), et deux mesures par observateur entrant dans le coefficient de corrélation de Pearson (corrélation intra-observateur).

Le coefficient de corrélation intra-observateur de Pearson était en moyenne de 0,94 [0,90 – 0,99] pour l'index trapézien. En ce qui concerne l'index métacarpien, le coefficient de corrélation intra-observateur selon Pearson moyen était de 0,98 [0,96 – 0,99].

Le coefficient de corrélation intra-classe concernant l'index trapézien était en moyenne de 0,93 ($p < 0,01$), pour l'index métacarpien il était en moyenne de 0,94 ($p < 0,01$).

Les valeurs obtenues sont présentées dans le tableau 15.

Le calcul de la puissance du coefficient de corrélation intra-classe post-hoc pour l'IT était de 0,99, pour l'IM il était également de 0,99.

	Observateur 1	Observateur 2	Observateur 3	Observateur 4	Coefficient de corrélation intra-classe
Coefficient de Pearson IT	0,96	0,90	0,99	0,92	0,93
Coefficient de Pearson IM	0,98	0,98	0,99	0,96	0,94

Tableau 15 : Coefficient de corrélation de Pearson pour l'IT et l'IM ainsi que le coefficient de corrélation intra-classe sur toutes les valeurs accumulées.

Complications et révisions

Une des complications fréquentes retrouvée dans la littérature est la luxation prothétique. Dans notre série, nous n'avons eu qu'un seul cas de luxation. Il s'agit d'une patiente chez laquelle les radiographies post-opératoires immédiates montraient une prothèse luxée. Des manœuvres de réduction externes ont été tentées et n'ont pas permis d'obtenir une réduction satisfaisante. Une réduction à ciel ouvert a été pratiquée et a permis de réduire la prothèse. Il a été découvert, en peropératoire, la présence d'un hématome dans la cupule trapézienne qui s'opposait à la réduction. La patiente n'a pas présenté d'autre épisode de luxation dans les suites. Cette complication n'a donc pas été considérée comme un échec étant donné que la prothèse est toujours en place au plus long recul.

Une patiente de 61 ans, présentant une rhizarthrose stade III, agent d'entretien, vue en consultation en septembre 2012 après traitement médico-rééducatif bien conduit, opérée en novembre 2012, a présenté à un an et deux mois post-opératoire des douleurs sans réelle notion traumatique, localisée au niveau du trapèze, sans diminution des mobilités. La réalisation d'une numération formule sanguine et dosage de c-reactive protein ont été réalisés, ainsi qu'un bilan tomodensitométrique et une scintigraphie osseuse et aux leucocytes marqués. Le bilan inflammatoire s'est avéré négatif, et le scanner retrouvait une fracture de la paroi antérieure du trapèze qui sera confirmée lors de la réintervention, ainsi qu'une désostéointégration de la cupule trapézienne. Ces différents arguments ont conduit à la réalisation d'une trapézectomie avec interposition tendineuse et suspensioplastie au long abducteur du pouce.

Un patient de 61 ans, présentant une rhizarthrose stade IV s'était vu proposer une arthroplastie TM ou une trapézectomie devant l'existence d'une hyperextension de l'articulation MP en janvier 2012. Il avait été réalisé une arthroplastie TM en mars 2012, avec

réduction spontanée de l'hyperextension MP. Dans les suites opératoires, le port de l'immobilisation préconisée n'a pas été réalisé. Une luxation de la prothèse est retrouvée à la consultation de contrôle (Figure 18) et la décision collégiale d'une ablation de la prothèse et trapézectomie avec interposition tendineuse et suspensioplastie est retenue.

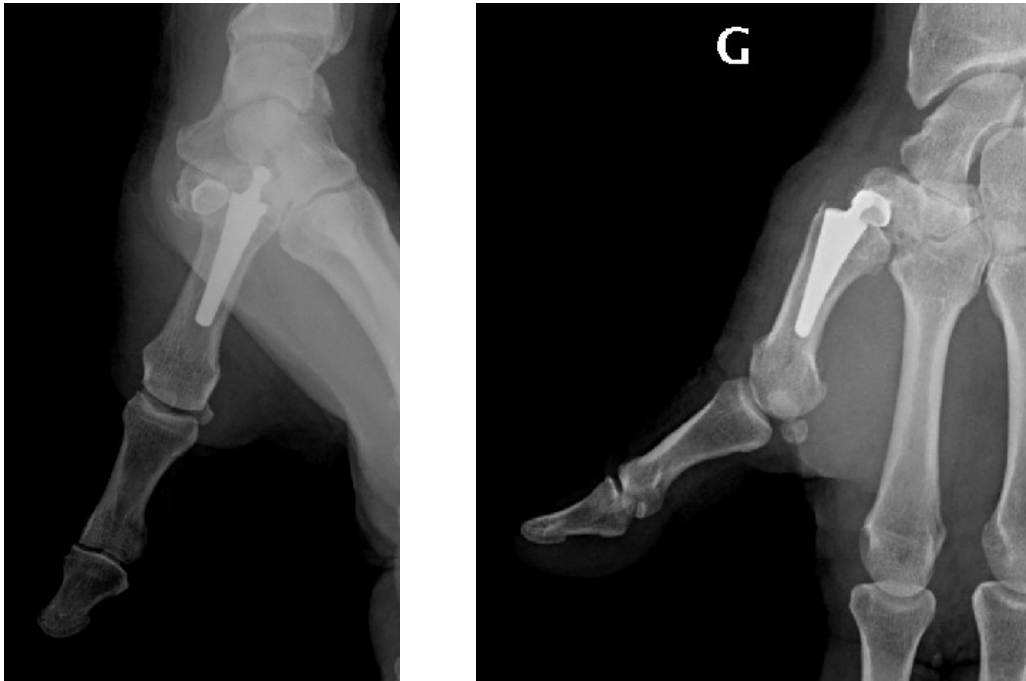


Figure 18 : Luxation prothétique lors de la consultation de contrôle à trois semaines d'immobilisation. Notons l'hyperextension de la MCP en rapport avec le raccourcissement de la première colonne.

Un patient de 67 ans présentant une rhizarthrose de stade III a été opéré en février 2011, après exposition des différents traitements possibles, d'une prothèse trapézo-métacarpienne. Lors du premier contrôle à trois semaines post-opératoires, les mesures d'immobilisation post-opératoires n'avaient pas été respectées, il présentait un descellement de la cupule trapéziennne associée à une luxation prothétique. Il a été décidé de réaliser une trapézectomie, après discussion collégiale.

Enfin, une patiente de 72 ans, présentant une rhizarthrose stade II, a été vue en consultation en septembre 2012 et opérée en novembre 2012. L'évolution clinique est tout à fait favorable avec un résultat radio-clinique satisfaisant et la pose d'une prothèse controlatérale en 2015. Des douleurs apparaissent de manière rapide et bilatérale en avril 2016 soit quatre ans après la pose de prothèse à droite (2012). Ces douleurs motivent un bilan complet comme énoncés dans le premier cas (TDM, scintigraphie, biologie). Le bilan

tomodensitométrie retrouvera un enfoncement de l'implant trapézien sans descellement. L'évolution se poursuivra en 2017 et un nouveau bilan complet retrouvera cette fois un descellement des deux implants prothétiques. Il sera alors effectué une ablation des implants, prélèvements à visée bactériologique (négatifs en fin de culture), greffe osseuse et réimplantation de prothèse TM en un temps. Le dernier bilan tomodensitométrie (2019) retrouve une bonne ostéointégration des implants. Pour cette raison, cette patiente n'est pas considérée comme un échec, ne disposant pas du recul minimum requis, elle a été exclue initialement.

Nous notons donc une fracture du trapèze, soit 3,4%, et deux non-ostéointégrations suite à une mauvaise observance, soit 6,9%.

Discussion

La survie de la prothèse Maïa® à un recul moyen de 89 mois est de 89,28% selon le critère de jugement établi initialement. Cette survie est inchangée lorsque l'on prend en compte la satisfaction des patients, qui est bonne à excellente pour 100% d'entre eux.

Nos résultats se rapprochent de ceux retrouvés dans la littérature en ce qui concerne la prothèse Maïa®. En effet, l'étude d'Andrzejewski retrouvait avec un recul moyen de cinq ans, une survie à 92,2%⁷⁰. L'étude de Toffoli, avec cinq ans de recul, retrouvait, elle, une survie de 93%⁷¹. L'étude de Caekebeke et Duerickx, portait sur les précisions techniques chirurgicales, mais a également permis d'identifier à cinq ans et quatre mois en moyenne, une survie de l'implant de l'ordre de 96%⁷². Enfin l'article de Bricout et Rezzouk, a également retrouvé à cinq ans et deux mois, un taux de survie de 90,8%⁷³. En considérant le recul moyen plus avancé de notre série, nos résultats sont assez proches bien que notre série soit de taille inférieure.

Lorsque nos résultats sont comparés à ceux des prothèses à rotule autre que la prothèse Maïa®, à six ans et six mois en moyenne, la prothèse Arpe® (Biomet, Zimmer, Warsaw, Indiana, États-Unis) retrouve une survie à 96%⁷⁴, et une survie à 93,9% à dix ans de recul⁷⁵, la prothèse Ivory® (Stryker, Kalamazoo, Michigan, États-Unis) retrouve également une survie de l'ordre de 95% à cinq ans de recul⁷⁶, et la prothèse Roseland® (Depuy-Synthes, Comté de Bristol, Massachusetts, États-Unis) retrouve à 10 ans de recul, 91% de survie⁶⁴.

Enfin, lorsque l'on compare ces résultats à ceux obtenus avec la prothèse Rubis II® (3S Ortho, Lyon, France), qui est une prothèse type rotule, inversée, donc avec un centre de rotation plus distal, la survie à dix ans est à 89%⁷⁷.

À titre indicatif, avec un recul moyen de 228 mois soit 19 ans, la prothèse De la Caffinière®, première prothèse TM à avoir été conçue, retrouve une survie de 73,90%⁷⁸

Analyse de nos résultats

Résultats cliniques

Le score qDASH de 18,18 que nous retrouvons est très proche du score retrouvé par Toffoli & Teissier concernant la prothèse Maïa® de 17,5⁷¹. En ce qui concerne les autres prothèses actuellement disponibles, l'essentiel des scores obtenus se situe entre 10 et 35, suggérant que nos résultats sont satisfaisants⁷⁹⁻⁸². Nous ne disposons pas des valeurs pré-opératoires du qDASH lors de notre étude. Néanmoins, Wilkens et al. ont démontré que, les

patients avec un qDASH faible pré-opératoire, étaient généralement satisfaits par des mesures médico-rééducatives, contrairement aux patients avec des qDASH pré-opératoires élevés⁸³. Il est donc légitime de penser que nos patients présentaient un score qDASH élevé en pré-opératoire.

Le choix du Michigan Hand Questionnaire repose sur le fait que ce score prend en compte la fonction de la main, les activités de la vie quotidienne, la douleur, l'aspect esthétique de la main, et la satisfaction globale de l'utilisation de la main. Ce score est peu utilisé (six fois sur les 46 études d'implant depuis 2000), mais permet une comparaison entre les études⁸⁴.

Une étude de 2017 a permis de révéler aux États-Unis, les valeurs « standards » chez les patients en bonne santé, ayant répondu au questionnaire⁸⁵. Pour les patients sains ayant présenté une pathologie de la main, leur moyenne au score était de 88,2 [85,8 – 90,6]. Nos résultats sont en dessous de cette valeur, mais restent assez proches, témoignant d'une utilisation fonctionnelle correcte. Les valeurs retrouvées dans la littérature sont proches de nos résultats. Spaans et al. retrouvaient un score de 68,2 pour un recul moyen de 36 mois⁸⁶, tandis que Dreant et al. retrouvaient un score de 87,5 à 27,5 mois de recul⁷⁹. Caekebeke & Duerinckx retrouve avec la prothèse Maia® un score moyen de 91 à 65 mois de recul⁷². Notre résultat est légèrement inférieur mais avec un recul plus important.

La douleur évaluée par l'EVA retrouve une valeur très faible, traduisant presque l'indolence de la quasi-totalité des patients. Ce résultat est à coupler à la satisfaction des patients qui semble excellente à long terme (100% de nos patients sont satisfaits ou très satisfaits). Notons que tous les patients seraient prêts à avoir recours à l'intervention à nouveau. Ces résultats sont à nouveau proches de ceux retrouvés dans la littérature, pour lesquels l'EVA semble se situer entre zéro et deux^{75,80,81}. La satisfaction est moins souvent analysée, mais est également très bonne quel que soit le type d'implant : Dumartinet et al. retrouvaient 96% de patients satisfaits ou très satisfaits avec l'implant Arpe®, Semere et al. 100% avec l'implant Roseland®, tandis que l'implant Ivory® étudié par Tchurudikchian retrouvait une satisfaction de 88%^{64,81,82}. Les deux études, portant sur la prothèse Maia®, ayant analysé la satisfaction, retrouve des taux de 92% et 100% de patients satisfaits ou très satisfaits, concordant avec nos résultats^{70,72}.

Peu d'études analysent l'aptitude des patients à avoir recours à l'intervention à nouveau, dans notre cas, 100% des patients étaient prêts à avoir recours à cette même procédure, Aparad & Saint-Cast retrouvait le même résultat avec la prothèse Arpe®, tandis que Vissers, étudiant la prothèse Ivory®, retrouvait un taux de 85%^{56,87}. Les études récentes portant sur les trapézectomies ou les autres types d'implants n'évaluent pas ce score, seul Yeoman étudiant la

trapézectomie seule, à long terme, a quantifié le Net Promoter Score (score évaluant l'aptitude à proposer la procédure à un membre de sa famille ou à un proche), et retrouvait un score de 71%⁸⁸. Sachant qu'il ne s'agit pas du même score, aucune comparaison n'est possible, néanmoins, les patients porteurs de prothèse TM semblent avoir apprécié les résultats de leurs interventions, pour au moins 85% des cas, tandis que ceux ayant bénéficié d'une trapézectomie recommanderait moins cette intervention.

Les valeurs d'abduction et d'antépulsion sont similaires à celles retrouvées dans la littérature. Les valeurs d'abduction tout type d'implant confondus se situant entre 30° et 54,6°^{64,87}, pour des valeurs d'antépulsion, moins souvent analysées, situées entre 34,2° et 50°^{71,80}. De la même manière, le fait d'avoir eu recours à une trapézectomie ou à une arthroplastie différente (interposition en pyrocarbone), présente des résultats proches des nôtres. L'abduction se situant entre 40° et 53°, pour une antépulsion entre 44 et 56°⁸⁹⁻⁹¹.

Les valeurs obtenues en opposition et en contre-opposition selon Kapandji sont également satisfaisantes et en accord avec les résultats retrouvés dans la littérature, bien que le score de contre-opposition soit peu évalué et absent de nombreuses études^{70,75,82,86,92}.

En ce qui concerne la force de serrage, nos valeurs sont surprenantes car nous démontrons l'absence de différence significative entre les valeurs mesurées du côté opéré, par rapport au côté sain, mais nos résultats diffèrent de ceux retrouvés dans la littérature, principalement en ce qui concerne le grip-strength. À moyenne d'âge identique, et recul presque similaire, Cootjans et al. retrouvent un grip-strength de 25kg, soit dix kilogrammes de plus que notre échantillon⁷⁴. Tchurukdichian et al., avec un recul supérieur au nôtre, retrouvent un grip-strength de 26kg⁸¹. De plus, lorsque l'on s'intéresse aux résultats de force concernant le grip-strength, certains résultats de trapézectomie sont aussi supérieurs aux nôtres⁹¹.

Comparés à la population saine nos valeurs de grip-strength sont inférieures, mais nos échantillons sont de petite taille. Cependant, nos patients présentent un grip-strength qui n'est pas différent de la main contro-latérale et qui aurait tendance à être supérieur (non significatif). Ce point nous paraît rassurant et semble suffisant pour affirmer que cette différence par rapport à la littérature n'est pas influencée par notre implant, mais traduit plutôt un échantillon de patient différent sur ce point.

D'autant qu'en ce qui concerne la force de key-pinch, nos valeurs ont plutôt tendance à être dans les valeurs hautes par rapport à celles retrouvées dans la littérature concernant les prothèses TM^{66,86,87,93}. De même, ces valeurs sont supérieures à celles retrouvées en cas de trapézectomie associées ou non à des implants d'interposition^{89-91,94}.

Comparés à une population saine, nos résultats semblent presque identiques hormis pour la tranche d'âge de 70 à 75 ans. Le tip-pinch et le pinch-strength sont des valeurs moins souvent étudiées, et pour lesquelles, nous ne notons pas de différence par rapport aux côtés opposés, et des résultats similaires à ceux des prothèses TM de la littérature^{74,78,81,86}. Ces valeurs sont insuffisamment utilisées dans les études de trapézectomie pour que nous puissions les comparer.

La comparaison de nos résultats à ceux retrouvés en 2014 nous a permis de tirer quelques conclusions. Bien que certaines valeurs ne soient pas significatives, nous notons une diminution du quickDASH de plus de 44%, qui fait partie de l'adaptation du patient à sa pathologie et à la proposition thérapeutique apportée. La satisfaction des patients persiste également. Les mobilités sont conservées et on note une augmentation de 24,25% du key-pinch. Ce résultat est statistiquement significatif et témoigne au-delà d'une récupération rapide des patients, d'une poursuite de l'amélioration clinique dans le temps. Il est légitime de supposer que l'augmentation du key-pinch témoigne d'un développement musculaire au fil du temps, probablement lié également à une meilleure utilisation de la main. Tchurudikchian et al. retrouvent également cette augmentation significative du key-pinch dans le temps avec l'implant Ivory®⁸¹. Tandis que Vissers et al. assistent à une décroissance du key-pinch entre l'évaluation intermédiaire à cinq ans de recul et l'évaluation finale à dix ans de recul avec ce même implant⁸⁷. Alnot et al. relient ce développement musculaire à un meilleur fonctionnement musculaire en lien avec la stabilité obtenue par la prothèse, et à une indolence précoce obtenue^{95,96}. La proximité de nos résultats sur le key-pinch avec ceux de la population saine, et l'évolution dans le temps des valeurs de key-pinch nous amène à croire que les prothèses TM permettraient presque une récupération vers la normale de ces valeurs à long terme.

Les valeurs du grip-strength sont atténuées de 27,12% (diminution non significative). Cette diminution peut être liée à la prothèse, mais peut être également liée à des pathologies des doigts longs et du poignet. Rappelons que ces analyses sont réalisées sur des effectifs réduits afin de ne pas générer de biais de mesure de valeurs manquantes.

Notre analyse en fonction du membre dominant ne montre pas de différence significative sur les résultats cliniques obtenus traduisant le fait que ce paramètre n'a pas d'impact sur le résultat espéré à long terme. Cette analyse n'est pas étudiée dans la littérature, probablement par l'absence d'impact également.

En ce qui concerne les procédures associées à la chirurgie de la rhizarthrose, les tendinopathies semblent ne pas être rares, elles représentent près d'un patient sur six dans notre série, Dumartinet-Gibaud et al. exposent un taux supérieur au nôtre d'un patient sur trois,

Toffoli & Teissier n'en retrouve que 4%^{71,82}. Goubau et al. ont étudié le lien entre l'allongement de la première colonne et le taux de tendinite de De Quervain, ils ne retrouvent pas de corrélation⁹⁷. Aucun patient n'a développé de syndrome douloureux régional complexe de type I (SDRC) dans notre série, et les taux que nous retrouvons dans d'autres séries sont faibles également, 0,6% pour Cottjans et al. et 1,5% pour Martin-Ferrero et al.^{66,74}. En revanche, les traitements par trapézectomie ou hémi-trapézectomie semblent beaucoup plus sujets à ce syndrome⁹⁸. Notre taux est probablement lié au protocole de recherche sur la prévention du SDRC que nous étudions actuellement via un traitement par vitamine C. Le traitement par vitamine C a fait ses preuves sur certaines situations traumatologiques⁹⁹. Nos patients ont tous reçu de la vitamine C sauf un en post-opératoire, et ce traitement prophylactique pourrait expliquer l'absence de cas de SDRC dans notre étude. Concernant la chirurgie du canal carpien, il existe ne serait-ce qu'anatomiquement un lien entre la rhizarthrose et ce syndrome. L'étude biomécanique sur cadavre de Tanner et al. émet l'hypothèse que la libération du canal carpien ne génère pas de translation ou de rotation du trapèze et du premier métacarpien¹⁰⁰, et l'étude clinique de Lutsky et al. révèle que la chirurgie de la rhizarthrose diminue la pression au sein du canal carpien¹⁰¹. Cette procédure est donc étroitement liée à la chirurgie de la rhizarthrose et justifie notre taux de 7,1%, taux semblant plutôt inférieur à celui d'autres auteurs⁷¹. Certains auteurs ont proposé des voies d'abord permettant de libérer le canal carpien et de procéder dans le même temps à une chirurgie sur l'arthrose trapézo-métacarpienne¹⁰², nous n'en avons pas l'expérience, mais cela témoigne bien de l'intrication de ces pathologies. Nous n'avons pas opéré de pouce à ressaut après implantation prothétique et aucune procédure de ce type n'a été réalisé au cours de l'implantation prothétique. Cette pathologie est souvent associée à la chirurgie de la rhizarthrose^{71,82}. D'une manière générale, l'ensemble de pathologies citées précédemment entre dans le cadre du « basal joint pain syndrome » défini par Melone et al. et sont donc à rechercher systématiquement en cas de chirurgie envisagée de la rhizarthrose, car elles pourraient réduire l'efficacité clinique de la procédure¹⁰³. Les douleurs climatiques sont peu étudiées dans la littérature, mais Semere et al. retrouvent une nette augmentation de ces douleurs en post-opératoires (50%), Maes et al. retrouvent un taux de 16,8% semblant plus cohérent avec nos valeurs^{64,104}. Une attention particulière doit être portée à la branche sensitive du nerf radial, étant donné que certains auteurs retrouvent des dysesthésies persistantes à long recul^{66,74}. Nous n'avons pas retrouvé de dysesthésies de cette branche sensitive à long recul.

Frouzakis et al. ont démontré que les attentes des patients en cas d'intervention chirurgicale étaient : pour 65% la réduction de la douleur, pour 17% l'amélioration de la

fonction de la main et pour 13% la possibilité de réaliser leurs activités de la vie de tous les jours¹⁰⁵. Nos résultats cliniques sont en accord avec ces trois critères.

Les tableaux 16 et 17 rassemblent les principaux résultats cliniques de différentes prothèses TM ainsi que de trapézectomies associées ou non à des interpositions (tendineuse ou implant).

Ces tableaux ne sont pas exhaustifs.

Principaux résultats cliniques des prothèses trapézo-métacarpiennes

<u>Auteur, Année:</u>	<u>Recul (mois):</u>	<u>Nb patients:</u>	<u>Age moyen (années):</u>	<u>Implant:</u>	<u>Survie:</u>	<u>Révision:</u>	<u>EVA:</u>	<u>qDASH:</u>	<u>MHO:</u>	<u>Satisfaction (satisfait ou très):</u>	<u>Favorable à l'opération à nouveau</u>	<u>Score de Knapandil contre Knapandil:</u>	<u>Abduction/ Antépulsion (°):</u>	<u>Grip strength (kg):</u>	<u>Keypinch (kg):</u>	
Apard & Saint-Cast, 2007	> 60	43	59,4	Arpe®	85%	22%	27,4			100%	100%	9,8		20	5,7	
Lemoine et al 2008	50	72	60	Guepar II®	98,60%	1,40%	0,7 (Alnot & Muller)			92%	/	9,5	37	20,8		6
Johnston et al, 2011	228	39	57	De La Caffinière®	73,90%	2,6%	2,7	33		89%		8,1		15,7		
Seng & Chantelot, 2013	30	30	59,8	Isis®	93%		3,4	37,8	/	86,60%		9,1	30,5 / 31,7	17,2		5,1
Semere et al, 2015	150	64	71,3	Roseland®	91%	9,30%		27,6	/	100%	/	9,3	39,2	21,3		6
Spaans et al, 2016	37	20	60	Ivory®	95%	10,00%	1,9	32,1	68,2	85%	/	8,8	50,4 / 41,8	23,7		4,5
Dehl et al, 2017	120	Survie: 115 Clinique: 104	71	Rubis II®	89%	10%	1	30	/	99%	/	9/3	51	18		8,1
Cooijmans et al, 2017	80	Survie: 166 Clinique: 120	58	Arpe®	96%	3,60%	0	4,6	/	/	/	9,7	46 / 47	25		
Visser et al, 2018	130	26	71	Ivory®	85%	11,50%	1,4	29,2	/	96%	85% ok	9,1/2,1	54,6	19,2		4,4
Martin-Ferrero et al, 2019	120	Survie: 228 Clinique: 216	59	Arpe®	92%	7,00%	1,1	13	/	/	/	94% > 9	91% > 30	/		4,5
Martins et al, 2019	60	46	68	Moovis®	100%	0%	0	24	90	97,80%		9/3	45 / 50	21		7
Tchurukdichian et al, 2020	> 120	110	61	Ivory®	95%	5,45%	0,24	<14	/	88%		Nombre de patients <9 a rapidement régressé		26		6,4
Dumartinet-Gibaud et al, 2020	138	29	59	Arpe®	85% à 10 ans 80% à 15 ans	30,00%	3	23		96%		9	99% op			111% op

Tableau 16 : Principaux résultats cliniques d'autres séries prothétiques sans inclure la prothèse Maia® (non exhaustif)

Résultats cliniques d'autres études portant sur la prothèse Maia®

Auteur, Année:	Recul (mois):	Nombre de patients:	Âge moyen (années):	Implant:	Survie: Révision:	EVA: qDASH:	Satisfaction (rés):	Favorable à l'opération à nouveau:	Score de Kapandji:	Score Contre-Kapandji:	Abduction (°):	Antépuision (°):	Grip strength (kg):	Key pinch (kg):
Andrzejewski & Ledoux, 2019	63	113 Clinique: 109	59,5	Maia®	92,20%	12,40%	26,7	92%	8,9	/	44°	43°	/	4,8
Toftoli & Teissier, 2017	76,5	96	68	Maia®	93%	5,20%	17,5	/	9,2	2	33	34,2	23,4	5,8
Bricout & Rezzouk, 2016	62	156	62,7	Maia®	90,80%	11,50%	14,3	73,6% à 0	/	/	/	/	/	/
Caekbeke & Duerinckx, 2017	65	50	57	Maia®	96%	4%	7	100%	9	2	76		29	7
Kubát & Trifík, 2012	42	34		Maia®		0,4	22,5		9				26,8	5,7

Résultats cliniques d'autres techniques chirurgicales

Auteur:	Recul:	Nombre de patients:	Âge moyen:	Implant:	Survie: Révision:	EVA: qDASH:	Satisfaction (rés):	Favorable à l'opération à nouveau:	Score de Kapandji:	Score contre-Kapandji:	Abduction (°):	Antépuision (°):	Grip strength (kg):	Key pinch (kg):
Sergi Barrera-Ochoa, 2014	68	19	61	PyroDisk®	90%	10,50%	1,7	20,2	8,1/10	2	46	44	20	5
Russo, 2015	31,5	36	58,5	Pyrocardan®	100%	5,50%	2,7	18,7	8/10	9,6	53,4	56,9		4,6
Pomares, 2016	> 120	51	57,4	LRTI	3%	0,6	12,8	96	9,9	2,9	40,3		25,7	3,6
Pomares, 2016		16	60,1	Suspensioelastic		1,6	20,7	87	9,6	2,6	41,5		22,8	3,4
Yeoman, 2018	98,4	205	66	TPZ seule	0,98%	EQ-5D = 0,46	40	8,1/10	NPS = 71%					
Bellemère, 2019 (non publié)	60	62		Pyrocardan®	97%	3,22%	0,6	7					100% op	100% op
Smeraglia, 2020	114	46	62	Pyrodisk®	94%	6,52%	1	17,4	93%	9				4

Tableau 17 : Principaux résultats cliniques de séries concernant la prothèse Maia® et de série de trapéctomie avec ou sans implant (non exhaustif)

Résultats radiographiques

Notre série met en évidence un taux d'ossifications hétérotopiques à 40%. Ce taux est difficilement analysable, d'une part car la plupart des patients sont asymptomatiques, d'autre part, les séries de la littérature retrouvent des taux allant de zéro pour Seng & Chantelot à 46% pour Andrzejewski & Ledoux, alors que les travaux de Dehl et al. retrouvaient un taux à 27%. Quel qu'en soit le taux, les auteurs ne retrouvent peu de dégradation clinique en lien avec ces ossifications^{70,71,75,77,93}. Une patiente a fait l'objet d'une intervention secondaire pour excision d'ossifications hétérotopiques dans notre série, en raison de douleurs associées. Cette symptomatologie s'est rapidement amendée en post-opératoire.

Les stades proposés par Semere et al. pour qualifier les événements radiologiques nous semblent intéressants et permettent d'identifier que 80% des tiges ne se sont pas enfoncées ou alors de manière minimale, avec une ostéolyse autour de la tige présente sur 35% des prothèses dont 20% sont minimales. Ce résultat renforce l'idée qu'un appui cortical pur n'est pas indispensable à la bonne ostéo-intégration de la prothèse et que le fait de préserver de l'os spongieux semble participer à une bonne ostéo-intégration de celle-ci¹⁰⁶.

L'ostéolyse péri-trapézienne est faible, elle est de 15%, et semble témoigner d'un revêtement prothétique permettant une ostéo-intégration de qualité. Dehl et al. retrouvaient des liserés péri-prothétiques chez 13% des patients avec l'implant Rubis II® tandis que Toffoli et Teissier retrouvaient avec l'implant Maïa® un taux d'ostéolyse péri-trapézien de 7,5%^{71,77}. Les différents stades radiographiques de Semere et al. ne sont pas utilisés dans la littérature par d'autres auteurs et ne peuvent donc pas être comparés. Aucune image radiologique n'est associée à une mobilisation de la cupule, ce qui nous amène à penser qu'il existe des remaniements autour de la cupule trapézienne sans la mettre en péril. L'évaluation à un recul plus avancé nous permettra de conclure sur ce point.

Les fractures du trapèze ne sont pas rares. Nous en notons une, et notre taux de fracture de 3,4% est proche de celui retrouvé dans les autres études^{71,72,82,93}.

L'index métacarpien que nous avons développé renforce l'idée d'une bonne ostéo-intégration de la tige métacarpienne, l'absence de différence significative de cet index nous encourage à penser, qu'hormis en cas de phénomène allergique ou infectieux, l'intégration de la tige métacarpienne est un problème résolu pour les prothèses trapézo-métacarpiennes de ce type.

L'index trapézien que nous avons développé met en évidence une différence significative entre les radiographies post-opératoires et les radiographies au plus long recul.

L'analyse statistique réalisée met en évidence six prothèses pour lesquelles nous retrouvons des valeurs incohérentes. Néanmoins, nous relevons une prothèse « fausse positive », pour laquelle nous avons identifié une diminution de 2,11% de l'index entre les radiographies post-opératoires et celles au plus long recul. Nous mettons en évidence également une prothèse « fausse négative », non dépistée par notre analyse statistique, pour laquelle une différence de 16,75% est mise en évidence.

Le « signal d'alarme » semble se situer pour une diminution d'index entre 6,01% et 7,02%. Ces valeurs correspondent à la valeur la plus basse de l'intervalle de confiance des patients « cohérents » et la valeur la plus haute de l'intervalle de confiance des patients « non-cohérents ». Des précisions sur ces valeurs pourront être faite à l'aide d'une comparaison à des mesures scannographiques.

L'analyse de la corrélation entre l'apparition d'une arthrose scapho-trapézienne et la diminution de l'index trapézien s'avère statistiquement significative. Néanmoins cette analyse repose sur un échantillon faible de patients et présente donc une faible valeur statistique. Aucune étude récente n'a quantifié le taux d'apparition moyen d'arthrose scapho-trapézienne après prothèse trapézo-métacarpienne. Semere et al. notent 23,4% d'arthrose STT dans les suites de leurs prothèses⁶⁴, tandis que Martins et al. ne notent que 8,7% d'apparition post-opératoire⁸⁰. Nos valeurs semblent concordantes avec les premières, mais il apparaît délicat de tirer des conclusions précises.

Les coefficients de corrélation inter- et intra-observateurs semblent excellents et montrent une puissance supérieure à 0,8 malgré l'absence de calcul du nombre de sujets nécessaires initial. Néanmoins ces mesures sont réalisées sur des radiographies standards, qui contrairement à des coupes TDM, ne nécessitent pas que l'observateur choisisse le bon niveau de coupe, il est donc logique d'avoir un taux de corrélation élevé que ce soit en inter- et en intra-observateurs. Par ailleurs, les radiographies étaient sélectionnées afin que les observateurs analysent la même radiographie (il ne leur était pas nécessaire de choisir parmi les clichés de face, profil, oblique), ce qui peut générer un biais de sélection et augmenter le taux de corrélation.

L'analyse en sous-groupe sur l'index trapézien nous permet de montrer l'absence de différence sur les paramètres cliniques et de satisfactions analysés. Ces résultats sont en accord avec ceux de la littérature, qui affirmaient, très tôt, que la dégradation radiographique n'était pas corrélée avec une dégradation clinique et était fréquemment asymptomatique^{107,108}. Il se peut que la dégradation de cet index soit un signe annonciateur d'une dégradation clinique future.

L'objectif de cet index est de permettre un dépistage précoce, avec des valeurs seuils propres à chaque patient, permettant d'identifier les situations nécessitant une reprise chirurgicale afin de prolonger la survie de la prothèse. Il existe une autre méthode de prédiction des mobilités de cupules trapéziennes, basées sur un logiciel EBRA (Ein-Bild-Röntgen-Analyse) initialement utilisé dans les prothèses totales de hanche. Cette analyse se base sur des mesures radiographiques répétées, analysées par le logiciel, permettant d'identifier une mobilisation précoce de la cupule et semble présenter une corrélation intéressante¹⁰⁹. Notre méthode présente une facilité d'exécution et l'absence d'utilisation de logiciel.

L'évaluation prospective de ces index, couplée à la réalisation de coupes scannographiques, permettra de définir de manière précise les valeurs seuils nécessitant un suivi plus rapproché voire une reprise chirurgicale.

Les mesures de longueur de la première colonne identifient une persistance de l'allongement à long terme. Les travaux de Degeorge avaient démontré que la stabilité de l'articulation MCP était meilleure après mise en place de prothèse par rapport aux trapézectomies avec ligamentoplastie¹¹⁰. Nous ne retrouvons pas d'hyperextension de la MCP, et nos résultats renforcent donc l'idée que la tension modérée appliquée sur la colonne du pouce, réduit l'hyperextension de la MCP^{27,56}. À cela, nous ajoutons, que ce résultat perdure dans le temps par le fait que la longueur post-opératoire diminue progressivement, mais reste supérieure aux données pré-opératoires.

Les tableaux 18 et 19 présentent les principales évolutions radiologiques de divers implants (non exhaustifs).

Résultats radiologiques des prothèses trapézo-métacarpiennes

Auteur, Année.	Implant	Type cupule:	Ossifications hétérotopiques	Liséré	Déscellement cupule	Usure du PE	Luxation	Fracture Trapèze	Infection	Déscellement sésiquier	STI
Apard & Saint-Cast, 2007	Arpe®	HAP press-fit Hémisphère 3 plots de 0,4mm	23%	0%	10%		2%				=CI
Lemoine et al, 2008	Guepar II®	Full-polyéthylène	0%	33% des patients, 28% sur le trapèze, 5% bipolaire	3% sur le trapèze et 3% sur le métacarpien	/	0,00%	0%	0%	0%	/
Johnston et al, 2011	De La Caffinière®	Cupule en polyéthylène cimentée									
Seng & Chantelot, 2013	Isis®	Cupule en polyéthylène cimentée ou HAP vissée	0%	17%	7%		0%	3,33%			
Semere et al, 2015	Roseland®	HAP press-fit Côneavec colerette	/	Tableau osteolysis	3 cas (2 traumatique et une hypersensibilité) soit 4,68%		0,99%	9,37% (6 traumatiques)	/	/	2% en pré-opératoire et 28% en post-opératoire => 15 apparition
Spaans et al, 2016	Ivory®	HAP double cône	/	/	0	/	10%				
Dehl et al, 2017	Rubis II®	Plasma de titane poreux / vis à filet inversé avec platine d'appui	27%	13%	3%	Pas de PE	13%	<1%	/	/	Contre-indication
Coofjans et al, 2017	Arpe®	HAP press-fit Hémisphère 3 plots	0,80%	0,80%	0,8%	0,80%	4,80%	/			
Visiers et al, 2018	Ivory®	HAP press-fit Double cône avec 6 rainures			7,70%	11,50%					
Martin-Ferrero et al, 2019	Arpe®	HAP press-fit Hémisphère 3 plots		7%	4,60%	/	5,30%	3 soit 1,3%	/	/	
Martins et al, 2019	Moovis®	Tirane HAP cône tronqué double mobilité	4,30%	2,17% autour de la tige	0%	0%	0%	0%	0%	0%	4 patients ont développés soit 8,69%
Tchurukdichian et al, 2020	Ivory®	HAP press-fit Double cône avec 6 rainures			0%, mais 50% enfoncement trapèze et 20% enfoncement métacarpien	0,9% soit 1 cas traumatique sur luxation	7,30%				= CI
Dumartinet-Gibaud et al, 2020	Arpe®	HAP press-fit Hémisphère 3 plots de 0,4mm			8,75%		8,75%	3,75%	0,00%		

Tableau 18 : Principales évolutions radiographiques de séries de prothèse n'incluant pas la Maia®

Résultats radiographiques des autres études portant sur la prothèse Maia®

Auteur-Année:	Recul:	Nombrs.de patients:	Age moyen:	Implant:	Ossifications hétérotopiques:	Liseré:	Descellement supules:	Usure du PE:	Luxation:	Fracture trapèze:	Infection:	Descellement septique:	STI:
Andrzejewski & Ledoux, 2019	63	Survie: 113 Clinique: 109	59,5	Maia®	38% dont 5,3% douloureux	4,00%	1,76%	0,88%	9,70%		0,88%	0,88%	3 pré-op Pas aggravation PO
Toffoli & Teissier, 2017	76,5	96 initialment	68	Maia®	16,67%	6,25% méta / 7,3% trapèze	4,10%	0	1,04%	3,12%	/	/	/
Bricout & Rezzouk, 2016	62	156	62,7	Maia®	5,80%	1,30%	2,60%		4,50%	1,30%			13,5% préop
Caekebeke & Duerinckx, 2017	65	50	57	Maia®	12%	0	0	2%	0%	4%			/
Kubát & Trifk, 2012	42	34		Maia®			2,90%		2,90%				

Tableau 19 : Principales évolutions radiographiques de série de prothèses concernant la Maia®

Limites de l'étude

Il s'agit d'une étude rétrospective, qui par conséquent possède un niveau de preuve scientifique faible. Néanmoins, il est éthiquement délicat de randomiser des techniques chirurgicales n'aboutissant pas aux mêmes résultats et complications.

Notre série possède un nombre de patients limité, et ceci est lié au fait que notre service de chirurgie de la main soit un service jeune d'une part ; d'autre part la chirurgie de la rhizarthrose reste une chirurgie en évolution constante et pour laquelle la solution prothétique a eu quelques difficultés à s'imposer, nous y reviendrons par la suite.

Ensuite, certains de nos patients n'ont pas pu être revus et ont donc été interrogés par téléphone afin de répondre principalement aux questionnaires de satisfaction (EVA, satisfaction, quickDASH, briefMHQ, et possibilité d'avoir de nouveau recours à la même chirurgie). Il est évident que cette méthode d'évaluation constitue un manque d'informations clinique et radiologique. Néanmoins, lors de l'interrogatoire de ces patients, l'attention a été portée sur le fait qu'un contrôle au minimum bi-annuel était nécessaire afin de s'assurer de la bonne évolution des implants, et lors de ces entretiens, aucun patient n'a exprimé de plainte. Il existe cependant une hypothèse qui pourrait biaiser ces résultats, elle repose sur un cas décrit par N. Kachouh en 2019 au congrès annuel de la société française de chirurgie de la main, dans lequel une patiente porteuse d'une prothèse TM datant de plus de 20 ans, avait des scores fonctionnels et des mobilités satisfaisantes et pour laquelle les radiographies retrouvaient une luxation chronique de la prothèse de découverte fortuite¹¹. Cette complication semble rare, même si nous l'avons déjà rencontré dans notre établissement, et ne semble pas affecter les résultats fonctionnels. Néanmoins, nous ne pouvons exclure que les patients contactés par téléphone soient atteints par cette complication.

Nous déplorons deux patientes perdues de vue, soit 6,25% de la série.

D'autre part, au cours des différentes évaluations réalisées, nous avons constaté un phénomène intéressant sur les questionnaires (quickDASH, briefMHQ). Pour certains patients, les questionnaires avaient été envoyés avec la convocation, par la poste. Pour d'autres, le questionnaire était remis en consultation et était rempli au moment de la consultation. Nous n'avons pas réalisé de test statistique, mais les scores semblaient meilleurs pour les questionnaires réalisés au moment de la consultation par rapport à ceux qui avaient été remplis par le patient au préalable.

L'absence de données pré-opératoires, principalement concernant les scores fonctionnels, ne nous permet pas de comparer nos résultats aux valeurs pré-opératoires. Ceci limite également notre étude.

Enfin, il existe, un biais radiographique. Ce biais s'explique d'une part par la qualité des clichés radiographiques réalisés. Certains clichés ont dû être réalisés à plusieurs reprises avant d'obtenir des radiographies satisfaisantes. D'autre part, les mesures radiographiques ont été réalisées par un seul évaluateur (AVV).

Place des prothèses trapézométacarpiennes dans l'arsenal thérapeutique

Au cours de notre revue de la littérature, nous avons étudié sept études comparatives entre les prothèses TM et les trapézectomies.

La première étude ayant comparé les deux traitements, a été réalisée en 2008 par Ulrich-Vinther et al., il s'agissait d'une étude prospective concernant la première année post-opératoire, avec trois contrôles successifs, et comparait la prothèse Elektra® avec une trapézectomie et reconstruction ligamentaire, interposition tendineuse (LRTI). Malgré l'exclusion des stades IV radiographiques selon Eaton-Littler, la comparaison retrouvait une amélioration significative de la douleur au repos, aux activités de la vie quotidienne et aux activités plus soutenues dans le groupe prothèse par rapport au groupe LRTI. Les valeurs de serrage (grip-strength et key-pinch) étaient également significativement supérieures dans le groupe prothèse. D'un point de vue des mobilités, elles étaient, une nouvelle fois significativement meilleures dans le groupe prothèse, mais il existait peu de différence clinique¹¹².

En 2013, Jager et al. ont également réalisé une étude prospective analysant la douleur postopératoire et les résultats fonctionnels précoces. La prothèse utilisée était une Maïa®, mais elle était comparée à un implant d'interposition PLA® (Arex, Palaiseau, France). Également réalisée sur les douze premiers mois postopératoires, les mobilités, la force de serrage (grip-strength et key-pinch), les fonctions de préhension (évaluées par le score de Moineau), semblaient meilleures dans le groupe prothèse⁶³.

Les indications opératoires, pour ces deux études, étaient discutées avec les patients et choisies par ceux-ci.

Les autres travaux sont rétrospectifs, à savoir l'étude de De Smet et Vandenberghe en 2013, évaluant les patients à neuf années de recul, mais comparant une trapézectomie selon la méthode de Burton-Pellegrini à deux prothèses (De La Caffinière® puis Roseland® de manière successive dans le temps. Le résultat ne retrouvait pas de différence significative à long terme. Néanmoins, le changement de prothèse, et l'utilisation de deux modèles prothétiques pouvant

être qualifié « d'ancienne génération », nous laissent imaginer que les résultats puissent être dégradés par rapport aux prothèses plus récentes¹¹³.

Les travaux de Robles-Molina, en 2017 comparaient les résultats de la prothèse Arpe® à une LRTI. Ils n'incluaient uniquement les stades radiographiques III selon Eaton-Littler, et à 56 mois de recul en moyenne ne mettaient pas en évidence de différence significative sur le quickDASH et sur la douleur. En revanche il existait une différence pertinente cliniquement et statistiquement significative sur la force de serrage (grip-strength et key-pinch) et sur la mobilité selon le score de Kapandji (rétropulsion) en faveur des prothèses trapézo-métacarpiennes. Cependant, le taux de réintervention était supérieur dans le groupe prothèse par rapport au groupe LRTI¹¹⁴. Ces résultats illustrent, selon nous, une adaptation du patient. C'est-à-dire que les paramètres subjectifs ne sont pas statistiquement différents et le mode de vie du patient s'adapte à une baisse de mobilité au bout de 56 mois.

L'étude de Degeorge a attiré notre attention, car elle portait sur l'articulation MP essentiellement, en comparant les deux techniques chirurgicales, la prothèse utilisée était également une Maia®, comparée à une LRTI. Rapidement énoncé dans l'étude, la correction de l'hyperextension de l'articulation MP aurait un impact sur la fonction et la douleur postopératoire. L'analyse retrouve, avec un recul moyen de 20 mois, une persistance de l'hyperextension chez 7% des patients porteurs de prothèse contre 29% dans le groupe trapézectomie (statistiquement significatif), et que cette hyperextension résiduelle, est cliniquement moins importante dans le groupe prothèse. Par ailleurs, les patients avec une hyperextension résiduelle avaient également une diminution significative de la force de serrage (key-pinch et grip-strength). Ils en concluent que la stabilité de l'articulation MP est meilleure chez les patients porteurs de prothèse¹¹⁰.

Récemment, Froschauer a comparé la prothèse Elektra® à la trapézectomie résection suspension-arthroplastie (RSA). Le recul est long (13,3 ans) avec un traitement choisi par le patient, mais retrouve 72% de complications dans le groupe prothèse, dont 53% de métallose, possiblement en lien avec la tribologie de l'implant. Le taux de complication du groupe RSA est de 15%, mais les résultats cliniques du groupe prothèse sont décevants. Par ailleurs la satisfaction en est également extrêmement atténuée, avec un taux de 44% dans le groupe prothèse¹¹⁵.

En 2019, Cebrian-Gomez a comparé la prothèse Ivory® à la LRTI, avec 146 patients inclus dans l'étude, mono-opérateur, avec deux groupes comparables. Notons une libération systématique du premier compartiment, du rétinaculum des extenseurs dans le groupe prothèse,

diminuant ainsi les complications type tendinite de De Quervain. Les résultats sont statistiquement et cliniquement meilleurs dans le groupe prothèse sur la douleur selon une échelle visuelle analogique et sur le quickDASH. Les mobilités et la force de serrage (grip-strength et key-pinch) sont également meilleurs. Hormis ces améliorations subjectives et cliniques, le retour aux activités professionnelles est 1,89 fois plus rapide dans le groupe prothèse. Notons également que 22,6% des patients du groupe LRTI ne peuvent pas reprendre leur activité professionnelle initiale et sont contraints à un reclassement professionnel, contre seulement 8,4% dans le groupe prothèse. Les patients du groupe prothèse sont plus enclin à avoir recours à la même intervention du côté opposé, que les patients du groupe trapézectomie. De plus, leurs travaux ne notent pas de différence significative sur la survie entre les deux traitements. Le recul de ces séries est de 4,1 ans pour le groupe prothèse et 3,6 ans pour le groupe LRTI¹¹⁶. Il est important de prendre en compte que ces deux séries se succèdent, c'est-à-dire que le groupe prothèse s'est constitué entre 2009 et 2011, alors que le groupe LRTI s'est constitué entre 2012 et 2015.

Ces différentes études nous apportent la rapidité de récupération de prothèses TM, ainsi que des résultats globalement meilleurs d'un point de vue clinique. La principale différence entre les deux interventions reste le risque de réintervention liée aux prothèses. Lors de nos différents contrôles cliniques nous avons évoqué cette possibilité avec les patients, qui étaient tous en accord avec cette possibilité. Nous leur avons également expliqué que ce risque existait, mais qu'en revanche, leurs résultats cliniques étaient théoriquement meilleurs que ceux qu'ils auraient pu avoir via une trapézectomie. Les patients étaient tous tout à fait compréhensifs et ne regrettaient pas l'intervention.

Définir précisément la place des prothèses TM dans l'arsenal thérapeutique à l'aide de ces études reste néanmoins difficile, mais il paraît légitime de proposer une prothèse TM à un patient acceptant une possible réintervention et désireux de récupérer rapidement et durablement en mobilité et en force, plutôt que de leur proposer une trapézectomie d'emblée, pour laquelle la récupération sur le plan douloureux et fonctionnel, peut s'avérer nettement plus longue¹¹⁷.

Ces différentes études excluent globalement les travailleurs manuels lourds, sur lesquels il n'existe pas de consensus à ce jour.

L'étude de Degeorge stipule néanmoins, que les patients âgés de moins de 55 ans constituaient une indication de trapézectomie¹¹⁰. De la même manière, dans l'étude de Jager, les hommes de moins de 45 ans étaient exclus⁶³. Ce critère d'âge reste sujet à débat actuellement.

Les prothèses trapézométacarpiennes disposent de solution thérapeutique en cas d'échec de celles-ci, il a d'ailleurs été démontré en 2016 que les résultats de trapézectomie après échec de prothèse TM, étaient similaires à ceux des trapézectomies de première intention^{118,119}. Certains auteurs proposent donc, pour ces raisons, d'envisager une trapézectomie en cas d'échec des autres méthodes ou pour les arthroses péri-trapéziennes très évolués. Ils soulignent alors que la trapézectomie partielle serait préférable à la trapézectomie totale¹²⁰.

Management des articulations adjacentes

Il est évident que le traitement de l'arthrose TM permet d'obtenir de bons résultats seulement si les autres articulations de la colonne du pouce sont fonctionnelles. Dès 2001, De La Caffinière rapporte la problématique de l'articulation MP qui, en l'absence de traitement, tend à se positionner en hyperextension. Il propose, qu'en cas d'hyperextension, on assiste à un descellement de la tige métacarpienne de manière progressive, évoluant vers un enfoncement de la tige et un raccourcissement de la colonne du pouce, engendrant également une hyperextension de la métacarpophalangienne, associée à une déviation en adduction du premier métacarpien et un descellement par cisaillement de la cupule trapézienne⁵⁵. Il évoque également le fait que la raideur de l'articulation métacarpophalangienne, et donc l'arthrodèse, reportent les contraintes sur les implants et accélèrent le processus de descellement. Teissier évoque également l'idée selon laquelle l'ankylose progressive de la métacarpophalangienne aboutit à une déformation en abduction dans le plan frontal et à une laxité progressive de surcharge du ligament latéral ulnaire. Mais pour lui, la remise en tension du tendon long abducteur du pouce permet de corriger ces différentes déformations, sous réserve que l'articulation métacarpophalangienne soit souple. L'hyperextension figée de l'articulation métacarpophalangienne s'apparente pour lui à une contre-indication à la prothèse²⁷. Teissier propose également d'ouvrir la poulie sésamoïdienne afin de faire prendre la corde de l'arc au tendon fléchisseur et maintenir l'articulation métacarpophalangienne en flexion.

L'étude de Degeorge a permis de démontrer qu'il existait moins d'hyperextension de l'articulation métacarpophalangienne dans une série de deux groupes de patients. Un premier groupe était porteur d'une prothèse TM, le second avait bénéficié d'une trapézectomie avec ligamentoplastie. Les résultats montrent une différence significative sur l'hyperextension de l'articulation métacarpophalangienne en faveur du groupe prothèse. Les résultats démontrent également que les patients avec une hyperextension résiduelle avaient une valeur de pinch-strength significativement inférieure aux autres. Ils concluent par le fait que les prothèses TM

aident à restaurer la hauteur du premier métacarpien, resserre le système fléchisseur et recentre l'articulation TM, permettant ainsi de corriger l'hyperextension et d'augmenter la force de serrage¹¹⁰.

L'étude de Robles-Molina retrouve également la persistance d'une hyperextension de l'articulation MP plus prononcée dans le groupe trapézectomie que dans le groupe prothèse, et cette persistance est associée à un taux de reprise chirurgicale plus élevé dans le groupe trapézectomie¹¹⁴.

En 2007, dans l'étude d'Apard, l'hyperextension de l'articulation métacarpophalangienne apparaît comme une contre-indication à l'implantation prothétique⁵⁶.

Nous pensons que les arthrodèses réalisées ont eu des conséquences sur les implants cimentés comme c'était le cas pour l'étude de De La Caffinière en 2001. Les travaux avec du recul, proposés par Teissier ont été réévalué, et la stratégie d'arthrodèse de l'articulation métacarpophalangienne semble aujourd'hui possible, et nécessaire en cas d'hyperextension non corrigeable¹²¹.

En ce qui concerne l'arthrose scapho-trapézienne, elle reste, dans de nombreuses études, une contre-indication à la prothèse^{56,112,113}. Néanmoins, certaines études récentes modifient leurs critères de contre-indications^{71,73,122}.

Concrètement, il n'existe pas à ce jour de stratégie purement établie concernant l'arthrose pan-trapézienne.

La revue de la littérature de Wu, sur l'arthrose scapho-trapézo-trapézoïdienne dénonce le fait que l'évaluation per-opératoire comparée à l'évaluation radiographique soient discordantes dans de nombreux cas avec une sensibilité de la radiographie standard évaluée à 44% pour une spécificité à 86% dans le dépistage de l'arthrose¹²³.

Les travaux initiaux d'Atroshi et Axelsson sur les tendinoplasties au long extenseur radial du carpe dans les trapézectomies, montraient qu'il existait également une discordance entre l'arthrose pan-trapézienne découverte sur les tomodensitographies post-opératoires, comparées aux résultats cliniques, notamment sur la douleur post-opératoire¹²⁴.

Enfin, les travaux de Brown ont démontré que l'arthrose pan-trapézienne se développait de manière concomitante à l'arthrose TM, mais avec un processus plus lent. Il existait, dans leurs travaux, 50% d'arthrose pan-trapézienne dans les arthroses sévères TM¹²⁵.

Ces différents arguments ne permettent pas de tirer de conclusion précise sur la conduite à tenir en cas d'arthrose pan-trapézienne. Néanmoins, dans l'étude de Bricout & Rezzouk, 19 patients présentent de l'arthrose pan-trapézienne en pré-opératoire, et seulement six patients ont

bénéficié d'une arthroplastie « sandwich » (prothèse TM et implant scapho-trapézien). Nous en déduisons que pour les 13 autres patients, une arthroplastie TM seule a été mise en place, et il n'est pas mentionné de complications secondaires à 37,8 mois en moyenne⁷³.

Par ailleurs, l'étude de Regnard en 2006, avançait également le fait que le traitement de l'articulation TM suffise à soulager les deux articulations s'il n'existe pas de tension majeure au sein de la prothèse (3-4 mm de laxité)¹²⁶.

L'étude très récente de Decot et al., consistait à analyser le stock osseux trapézien en fonction du stade d'arthrose radiologique. Il a été mis en évidence une perte de hauteur du trapèze significative en fonction du stade de l'arthrose, avec une hauteur moyenne dans les stades IV selon Eaton-Littler (arthrose péri-trapézienne) inférieure à huit millimètres, contre-indiquant théoriquement l'implantation d'une cupule prothétique¹²⁷.

L'arthrose pan-trapézienne n'apparaît donc plus comme une contre-indication formelle à l'implantation d'une prothèse trapézo-métacarpienne, mais elle nécessite une attention particulière sur le stock osseux trapézien préopératoire, et peut générer des complications secondaires comme des douleurs qui nécessiteront un traitement chirurgical. Sa manifestation clinique préopératoire suggère l'utilisation d'une arthroplastie « sandwich » en un temps opératoire.

Causes d'échecs, stratégies de reprise et indications exceptionnelles

Nous pensons que la qualité d'un implant passe également par les possibilités de reprise en cas d'échec. De même, certaines situations rares peuvent amener à évoquer l'utilisation d'une prothèse TM, et nous allons en développer quelques-unes.

Les principales indications de reprises chirurgicales sont : les luxations non traumatiques (dues à un mauvais positionnement des implants ou à une mauvaise ostéointégration des implants), les fractures du trapèze avec affaissement et perte de hauteur du trapèze, les descellements de cupule ou de tige, les ossifications hétérotopiques, les infections du site opératoire et l'hypersensibilité au matériel utilisé¹²⁸.

Il existe deux types de luxations non traumatiques : les premières sont post-opératoires et résultent d'une mauvaise orientation de la cupule lors de l'impaction ou de la cimentation, de la persistance d'un bec métacarpien ou d'une libération capsulo-ligamentaire majeure (nous n'en avons pas retrouvé dans notre série). Les secondes sont plus tardives et résultent d'un descellement de la cupule trapézienne à l'origine d'une perte de l'orientation initiale de la cupule et d'un moment luxant plus précoce qu'initialement (nous n'en avons pas retrouvé dans

notre série). Les luxations tardives par descellement de la cupule bénéficient donc d'une prise en charge identique à celle des descellements de cupules trapéziennes. Les possibilités de reprises diffèrent en fonction du stock osseux trapézien résiduel. Tout d'abord, l'ablation de la cupule et la réalisation d'une autogreffe d'origine radiale (tubercule de Lister) ou iliaque sont possibles. L'utilisation d'une cupule en polyéthylène cimentée est également possible. En cas de stock osseux insuffisant, la réalisation d'une trapézectomie se justifie. Dans ce cas, soit la trapézectomie est laissée telle quelle, soit une prothèse scapho-métacarpienne peut être utilisée. Les implants type « trapèze total » ont été créés, mais n'ont pas perduré, à cause de leur coût très élevé¹²⁹.

Les luxations précoces par défaut d'orientation de la cupule, absence de résection ostéophytique ou libération capsulo-ligamentaire, justifient un traitement étiologique. Les luxations par défaut d'intégration du revêtement de la cupule se traitent de la même manière en fonction du stock osseux résiduel. Souvent, ces luxations sont tardives et nécessitent une greffe ou l'utilisation d'une cupule cimentée.

L'ostéointégration de la tige métacarpienne amène rarement à une reprise chirurgicale. Néanmoins, en cas de douleurs associées, elle peut justifier une reprise chirurgicale avec changement de la tige, le stock osseux métacarpien étant, rarement, un frein à l'implantation d'une nouvelle tige.

En cas de fracture du trapèze, un traitement orthopédique peut se justifier, mais en cas de déplacement important, mettant en péril la stabilité de l'implant, une trapézectomie est indiquée.

Il en est de même pour la pathologie infectieuse, pour laquelle l'incidence est rare⁷⁰, et les stratégies pourraient à l'avenir se rapprocher de celles mises en place dans les prothèses totales de hanche^{130,131}.

Certains auteurs ont tenté d'utiliser des prothèses TM de manières différentes afin de ne pas avoir recours à une trapézectomie. En 2015, Goorens et al. présentent les résultats d'une prothèse scapho-métacarpienne « inversée », positionnée dans l'objectif de restaurer une longueur satisfaisante à la première colonne. Les résultats ont conduit à une persistance de la douleur et un raccourcissement majeur de la colonne du pouce aboutissant à une ablation du matériel¹³².

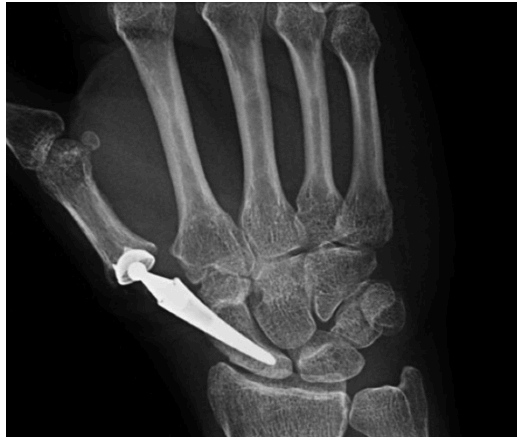

Figure 19 : Radiographie issue de l'article de Goorens et al. avec la réalisation d'une prothèse scapho-métacarpienne inversée¹³²

Chiche et al. présentent les résultats de prothèses scapho-trapézienne « anatomique » en utilisant l'implant métacarpien en place, un col extra-long et l'implantation d'une cupule dans le scaphoïde. Cette procédure a été évaluée au travers d'une étude rétrospective de dix cas, parmi lesquels, cinq patients avaient bénéficié d'une trapézectomie initialement, quatre d'une prothèse trapézo-métacarpienne et un d'un implant en silicone. À 30 mois post-opératoire, ils retrouvent un échec ayant bénéficié d'une trapézectomie pour non-ostéointégration de la cupule dans le scaphoïde. Les autres paramètres cliniques sont satisfaisants. Radiographiquement ils notent une ostéolyse légère de la tête du capitatum non cliniquement significative sur trois patients. L'étude évoque également le risque de générer une instabilité scapho-lunaire à l'origine d'une déstructuration progressive du carpe en DISI (dorsal-intercaled-segment-instability)¹³³. Cette étude reste la première à mettre en avant les résultats de reprise de prothèse TM par prothèse scapho-métacarpienne.

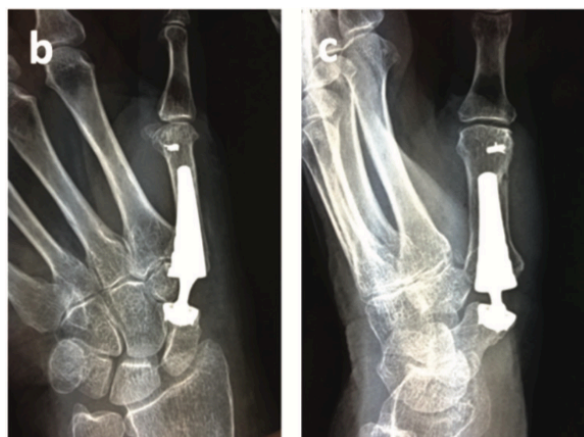


Figure 20 : Radiographies issues de l'article de Chiche et al. illustrant des prothèses trapézo-métacarpiennes en position scapho-métacarpienne¹³³.

Dans notre série, une patiente a été exclue, comme mentionné précédemment, pour manque de recul nécessaire. L'examen clinique et paraclinique de cette patiente, mettait en évidence, à quatre ans de recul, un descellement bipolaire. Elle a bénéficié d'une reprise chirurgicale en un temps avec changement bipolaire, et présente des résultats cliniques et radiologiques satisfaisants.

En ce qui concerne les indications moins fréquentes d'arthroplastie TM, il faut évoquer certaines fractures comminutives de la base du premier métacarpien. Une équipe a utilisé cette solution thérapeutique et retrouve des résultats satisfaisants⁹⁰. Certains auteurs ont également utilisé des prothèses TM afin de procéder à des désarthrodèses, avec un recul satisfaisant à 10 ans¹³⁴. De même, des dysplasies trapéziennes, tumeurs de la base du premier métacarpien ou échec de ligamentoplastie TM ont été traitées par prothèse TM¹³⁴.

Implant idéal et critères de positionnement des implants

Lorsque l'on se penche sur l'histoire des prothèses TM, il est facile de comprendre que l'implant idéal est recherché depuis longtemps.

Lorsque les implants « anatomiques » ont été créés, des problèmes d'ostéointégration ont été rencontrés. Néanmoins ces implants tentaient au mieux de reproduire l'anatomie de l'articulation^{54,121}.

Nous avons essayé de définir le cahier des charges de l'implant à rotule idéal, et nous analyserons ensuite chaque situation.

L'implant doit permettre des mobilités satisfaisantes, sans pour autant se luxer, il doit également avoir un centre de rotation le plus proche possible des centres de rotation de l'articulation initiale. Il doit pouvoir s'ostéointégrer de manière satisfaisante afin d'avoir une bonne longévité dans le temps. Par ailleurs ses matériaux ne doivent pas s'user de manière précoce.

De La Caffinière, rapporte dès 2001 la nécessité d'un implant dont les amplitudes sont supra-physiologiques afin de pouvoir restaurer des mobilités satisfaisantes⁵⁵. Ces mobilités amples tendent à augmenter le risque de luxation dans les mouvements extrêmes, raison pour laquelle des cupules rétentives sont développées afin de diminuer ce taux de luxation. Mais Jacoulet observe en 2005 que les cupules rétentives limitent effectivement les luxations mais

augmentent les contraintes sur l'interface os-cupule et augmentent donc le risque de descellement de l'implant¹³⁵.

En 2008, Lemoine, étudie la prothèse Guepar®, qui possède, elle, un arc de mobilité plus restreint (de 50°) dont l'objectif est de diminuer le risque de luxation. Effectivement, au recul de 50 mois, l'étude ne retrouve pas de luxation¹⁰⁸.

La prothèse Rubis®, prothèse inversée à grand degré de mobilités, est innovante, car elle tente de réduire le taux de luxation par son design inversé (centre de rotation métacarpien), et lutte contre les descellements de l'implant trapèzien à l'aide d'un implant vissé afin d'éviter l'enfoncement et la bascule. Les résultats sont satisfaisants avec une survie à cinq ans de 93% et à 10 ans de 89%, et un taux de luxation se situant entre 5% et 13%^{77,104}.

Les essais tribologiques ont conduit à l'utilisation du couple métal-métal de gros diamètre afin de réduire le taux de luxation. Ils se sont soldés par des taux de métallose et d'hypersensibilité trop élevés¹¹⁵.

Kuhlmann a démontré, que les prothèses à centre de rotation distal obtiennent une faible amplitude de prono-supination (rotation automatique), alors que les prothèses à centre de rotation proximal obtiennent une prono-supination normale mais une exagération du conflit dans le plan de la pince latérale à l'origine d'une augmentation du taux de luxation¹².

Les travaux de Seng en 2012, étudient la prothèse Isis®, qui est l'évolution de la prothèse Guepar® et qui conserve un arc de mobilité réduit pour limiter le taux de luxation⁹³. Il en est de même pour la prothèse Ivory® étudiée par Goubau en 2013, qui présente un arc de mobilité restreint⁷⁶.

Les cupules rétentives sont censées diminuer le taux de luxation également. Cootjans dénonce en 2017 l'idée que l'aspect rétentif de ces cupules serait à l'origine d'une usure prématurée du polyéthylène et donc d'une perte plus rapide de l'ostéointégration⁷⁴.

L'utilisation de polyéthylène hautement réticulé semble réduire cette usure. Nous ne notons aucune usure du polyéthylène dans notre série.

L'analyse de la littérature retrouve, pour des reculs d'au moins cinq ans, des taux d'usure du polyéthylène entre zéro et deux pourcents pour la prothèse Maïa®⁷⁰⁻⁷². Aussi paradoxal que cela puisse paraître, Andrzejewski & Ledoux utilisent des cupules non rétentives et retrouvent un taux d'usure du polyéthylène de 0,88%, Caekebeke & Duerinckx utilisent des cupules non rétentives et retrouvent 2% d'usure du polyéthylène, alors que Toffoli & Teissier ne retrouvent pas d'usure du polyéthylène et n'utilisent que des implants rétentifs⁷⁰⁻⁷². Ces résultats restent cohérents avec les nôtres.

De plus, en ce qui concerne la prothèse Maïa®, Andrzejewski & Ledoux retrouvent un taux de luxation de 9,7% avec une cupule standard, alors que Toffoli & Teissier n'ont qu'un taux de 1,04% avec une cupule rétentive^{70,71} (l'étude de Caekebeke & Duerinckx n'est pas discutée sur ce propos, car elle porte sur le bon positionnement des implants pour limiter le taux de luxation, et retrouve naturellement un taux de luxation nul).

Ces taux de luxations et d'usure du polyéthylène nous amènent à penser que l'utilisation d'une cupule semi-rétentive ne semble pas augmenter l'usure du polyéthylène, mais semble diminuer le taux de luxation en ce qui concerne la prothèse Maïa.

L'analyse des autres prothèses retrouve des taux similaires d'usure du polyéthylène, hormis Vissers et al. qui retrouvent 11,5% d'usure à 130 mois en moyenne⁸⁷. Ce résultat est surprenant dans la mesure où Tchurukdichian et al. retrouvent, à recul similaire, un taux de 0,9% lié à une luxation, avec le même implant⁸¹.

Le développement d'implants à double mobilité est plus récent. Les résultats semblent intéressants à ce jour, mais manquent probablement de recul pour juger de la qualité de ces prothèses¹²². Les résultats préliminaires de la prothèse Maïa® double mobilité, sur 86 patients, entre 15 et 16 mois en moyenne, ne retrouvent aucune luxation d'implant¹³⁶.

Lorsque l'on s'intéresse au mode de fixation des cupules trapéziennes, on retrouve trois modes de fixation : le « press-fit », la cimentation et le vissage¹³⁷. Il est difficile de tirer des conclusions sur le mode d'implantation idéal étant donné que nous n'avons retrouvé qu'une étude intéressant deux types de cupules et elle portait sur le bon positionnement plutôt que sur leur ostéointégration¹³⁸. Néanmoins, cette étude de Lussiez en 2011 rapporte une certaine sécurité vis-à-vis de l'ostéointégration des cupules récentes dans le trapèze. Il est également rapporté que le revêtement d'hydroxyapatite poreux de la prothèse Maïa® que nous avons étudié, est censé diminuer le temps d'ostéo-intégration, normalement de trois mois.

Globalement, plusieurs idées s'affrontent sans qu'il soit véritablement possible de trancher sur la meilleure option. Même si les implants à rotule semblent avoir les résultats cliniques et radiologiques les plus satisfaisants à ce jour, il n'en reste pas moins que, la transformation de deux centres de rotations en un centre de rotation unique, génère une modification des pouvoirs ligamentaires en faveur d'une force luxante dorsale lors de la flexion et de l'opposition¹³⁹.

La lecture de la technique opératoire proposée par le constructeur, nous informe que l'impaction idéale de la cupule trapézienne, doit se faire à 30° d'abduction par rapport au second métacarpien et 30° d'inclinaison palmaire. De même, dans la littérature, Teissier avançait en

2011, que 40° d'antépuulsion et 40° d'abduction étaient nécessaires pour diminuer le taux de luxation¹²⁹. Dans l'étude de Seng, portant sur une autre prothèse, les valeurs proposées sont 45° et 45°⁹³. Caekebeke & Duerickx se sont penchés sur l'orientation de la cupule dans deux études, une biomécanique réalisée avec Brauns, et une étude sur les complications des prothèses ; dans leur étude clinique, la position « idéale » de la cupule est, selon eux, parallèle à l'interligne articulaire scapho-trapézien⁷². L'étude biomécanique de Brauns a consisté, elle, en un testing des différentes positions de cupule possible avec des mouvements de prothèses. Ils ont incliné les implants selon des angulations définies dans les deux plans à savoir 10°, 20°, 30° et 40°, ainsi qu'une position neutre, et ils ont testé leurs inclinaisons avec des cols prothétiques standards et décalés (offset). Il leur a été difficile de définir un positionnement idéal de cupule, mais ils ont conclu qu'en médio-latéral, le positionnement de la cupule ne devait pas excéder 20° d'abduction par rapport au PAST, et qu'en antéro-postérieur, une cupule orientée plutôt en palmaire semblait diminuer le risque d'instabilité par rapport à une cupule orientée de manière dorsale¹³⁹.

Il est évident, que des mesures radiographiques précises ne peuvent être réalisées au bloc opératoire lors de l'intervention. L'idée de placer la cupule parallèle à l'interligne scapho-trapézien semble donc intéressante, dans la mesure où elle respecte les différents critères énoncés ci-dessus, donne des résultats satisfaisants, et peut se faire facilement sous contrôle scopique au bloc opératoire.

Vision générale de la chirurgie prothétique trapézo-métacarpienne

Comme nous l'avons évoqué dans l'introduction, le concept de traitement de l'arthrose TM par un implant prothétique bipolaire est une innovation Française. Ceci explique pourquoi cette intervention reste peu pratiquée aux États-Unis comme le démontre l'étude de Deutch⁵⁹. Nous pensons que plusieurs hypothèses expliquent ce phénomène.

En ce qui concerne les États-Unis, le système de santé est tout à fait différent du nôtre, avec une tendance procédurière beaucoup plus élevée. Et lorsque l'on observe le taux de révision en fonction des procédures réalisées, proposé par Ganhewa en 2019 dans une revue systématique des échecs de la chirurgie de la rhizarthrose, on se rend compte que les interventions les plus pratiquées sont celles pour lesquelles le taux de révision est le plus bas¹⁴⁰.

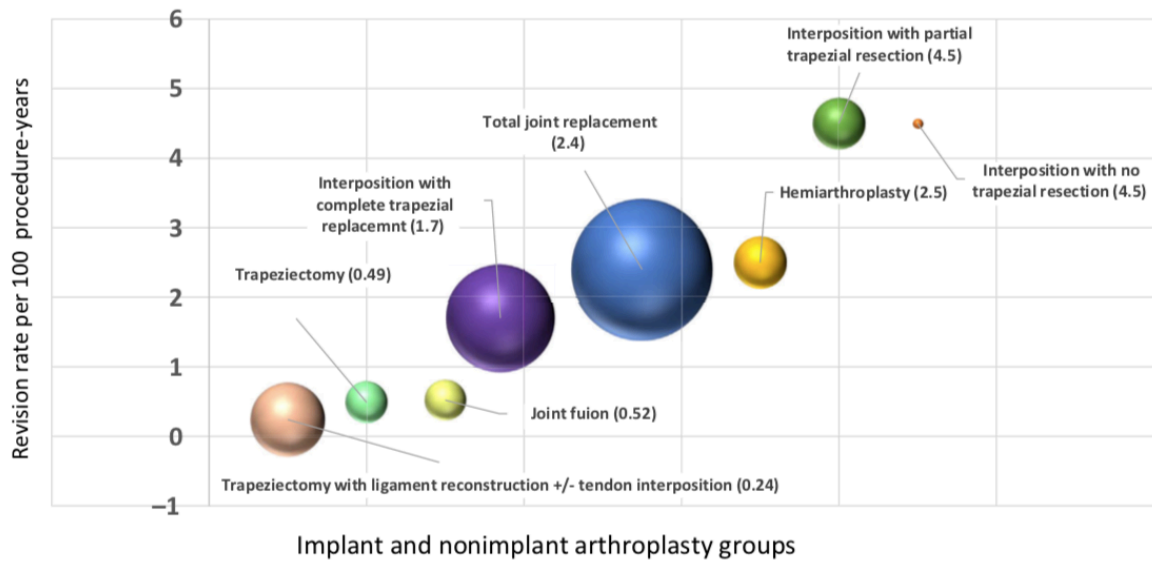


Figure 21 : Issu de l'article de Ganhewa et al., le graphique présente le taux de révision pour 100 procédures annuelles en fonction de l'intervention pratiquée¹⁴⁰.

Même si le taux de révision du groupe « total joint replacement » n'est qu'à 2,4 sur 100 procédures par an, il reste probablement trop élevé pour beaucoup comparés aux 0,24 sur 100 procédures annuelles obtenu par l'intervention « trapeziectomy with ligament reconstruction +/- tendon interposition ».

Ce même article présente également le taux de révision annuel pour 100 procédures en fonction de l'implant utilisé et notre implant semble satisfaisant.

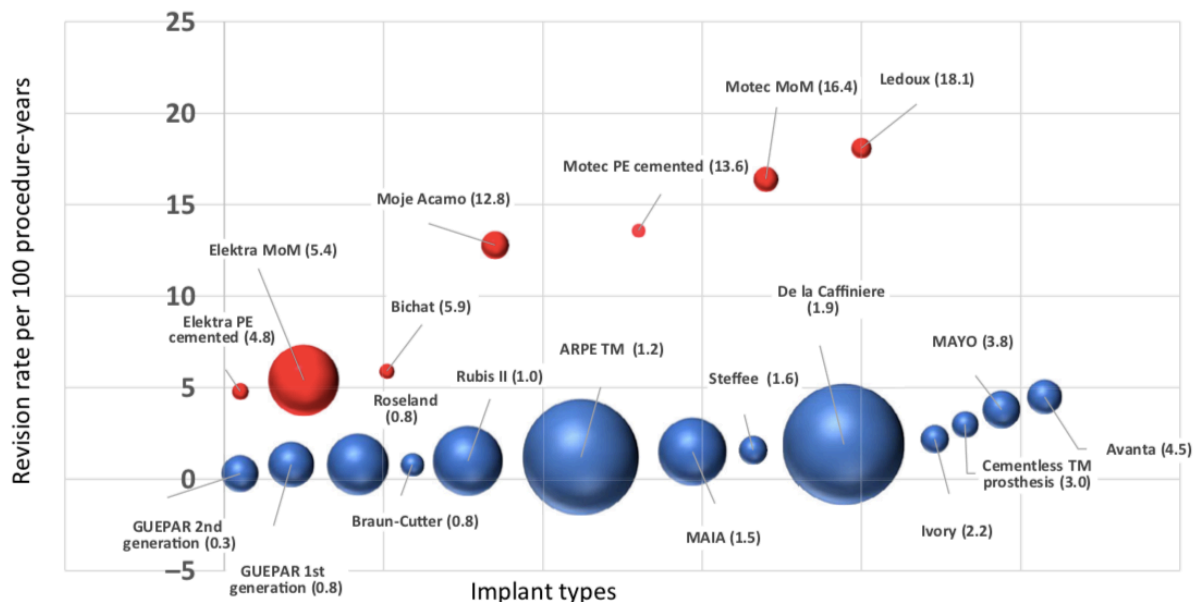


Figure 22 : également tiré de la revue de Ganhewa, le taux de révision en fonction de l'implant posé pour 100 procédures annuelles¹⁴⁰.

Ensuite, nous pensons qu'il a existé au fil des années, une certaine méfiance vis-à-vis des prothèses TM. Les premières séries développées dans les années 1990 retrouvaient des taux variables entre 70% et 90% de bons résultats^{107,141}. Les séries sont alors de tailles variables et les complications diverses, mais très vite le descellement des cupules trapéziennes s'impose comme la complication principale, à l'origine d'une ostéolyse des implants. En 1999, l'étude de van Cappelle portant sur les résultats des prothèses de De La Caffinière retrouve une survie de l'implant estimée à 72% à 16 ans de recul et cherche à expliquer les taux de descellements. Dans cette étude, il est mis en évidence une relation hautement significative entre le sexe masculin et le descellement des implants¹⁴². La situation est telle que l'on se rend compte que la survie des implants n'est pas optimale et que les indications semblent restreintes. Dans les années 2000, la prothèse Elektra® voit également le jour, sous un modèle rotule (« ball & socket »), mais dont le couple est un métal-métal. Inspiré des prothèses totales de hanche ce couple est censé limiter les particules liées à l'usure du polyéthylène. L'évolution sera rapidement marquée par l'abandon de ce couple pour les métalloses à l'origine de descellement de l'implant trapézien, et les réactions d'hypersensibilité (ou allergie) qu'il engendre^{126,143-145}. Ces deux éléments sont probablement à l'origine de méfiance vis-à-vis de ces implants et notamment vis-à-vis des réinterventions chirurgicales pour révision des implants.

Aspect médico-économique

L'un des arguments avancés en défaveur des prothèses TM est le coût du matériel utilisé. Cet argument est mis en avant par l'étude de Vandenberghe qui nous rapporte un coût prothétique estimé entre 700 et 1500€ pour les implants¹¹³.

Nous avons étudié cette hypothèse, en sachant qu'en comparaison, la trapézectomie simple ou avec interposition tendineuse, et avec ou sans reconstruction ligamentaire ne nécessite théoriquement pas d'implants. En France, les deux actes chirurgicaux sont globalement similaires en termes de prestation CCAM.

Premièrement, l'étude de Cebrian-Gomez, en 2018, qui comparait les résultats de ligamentoplasties à ceux des prothèses, retrouvaient un nombre de séances de kinésithérapie plus élevé dans le groupe trapézectomie que dans le groupe prothèse, donc un premier surcoût¹¹⁶. Rappelons que nos patients ne nécessitent pas de séance de kinésithérapie et pratiquent uniquement l'auto-rééducation.

Ensuite, l'étude de Robles-Molina, de 2016, qui procédait au même type de comparaison avec des implants différents, a retrouvé un taux de révision chirurgicale plus élevé dans le groupe trapézectomie pour hyperextension de l'articulation MP, générant également un

surcoût¹¹⁴, alors que comme nous l'avons souligné, la mise en tension d'une prothèse permet de corriger l'hyperextension⁵⁶.

Enfin, non négligeable, et souligné de manière significative dans l'étude de Santos, le retour aux activités professionnelles est de quatre semaines et demie dans le groupe prothèse contre dix semaines dans le groupe trapézectomie. Ce point nous paraît suffisamment important pour souligner le surcoût associé¹⁴⁶. Notre étude retrouvait une reprise des activités professionnelles plutôt autour de six semaines. Par ailleurs, l'étude de Cebrian-Gomez souligne un changement d'activités professionnelles plus élevé dans le groupe trapézectomie que dans le groupe prothèse¹¹⁶.

Même si nous ne nous risquons pas à affirmer que le coût global de l'intervention et de la période péri-opératoire est inférieur pour les patients bénéficiant d'une prothèse TM, nous pouvons, par contre, rejeter l'argument du coût des implants prothétiques comme un point négatif des prothèses TM.

Conclusion

La prothèse TM Maia® présente une survie à long terme qui semble satisfaisante et donne des résultats cliniques et radiologiques satisfaisants également et stables dans le temps. Au-delà de cette efficacité, elle génère également un taux de satisfaction important chez les patients porteurs de cet implant.

L'amélioration obtenue, à l'aide de cet implant, se fait de manière longitudinale puisque l'examen clinique poursuit son évolution entre le court terme et le long terme.

La surveillance des implants trapézo-métacarpiens nécessite d'être au moins biannuelle à partir de la deuxième année sans complication, et peut se faire à l'aide de mesures radiographiques reproductibles et fiables.

Les implants actuellement utilisés semblent limiter les principales complications et des techniques de pose strictes émergent afin d'optimiser la durée de vie de ces implants.

L'apport de nouveaux concepts, notamment la double mobilité, permettra peut-être de diminuer le taux de luxation qui reste une complication de moins en moins fréquente, mais présente dans la littérature. Par ailleurs, les implants dans des matériaux récents, comme le pyrocarbone, permettront probablement de reculer la date d'implantation des implants à rotule afin de pouvoir retarder le plus possible le risque de descellement des cupules trapéziennes.

La place des implants à rotules, d'une manière générale, est à revoir dans l'arsenal thérapeutique, car ils permettent d'obtenir des résultats cliniques plus rapides et plus stables que les autres techniques chirurgicales actuellement disponibles. Il demeure cependant vrai, que le choix chirurgical d'une prothèse rotule, génère une possibilité de reprise chirurgicale, que le patient doit entendre, comprendre et accepter. Car choisir une intervention plutôt qu'une autre sous-entend d'accepter les complications qui lui sont propres.

Bibliographie

- [1] **Gottschalk MB, Patel NN, Boden AL, Kakar S.** Treatment of Basilar Thumb Arthritis: A Critical Analysis Review. *JBJS Reviews* 2018;6:e4.
- [2] **Edmunds JO.** Current Concepts of the Anatomy of the Thumb Trapeziometacarpal Joint. *The Journal of Hand Surgery* 2011;36:170–82.
- [3] **Rongieres M.** Anatomie et physiologie de l’articulation trapézométacarpienne humaine. *Chirurgie de la Main* 2004;23:263–9.
- [4] **Lin JD, Karl JW, Strauch RJ.** Trapeziometacarpal joint stability: the evolving importance of the dorsal ligaments. *Clin Orthop Relat Res* 2014;472:1138–45.
- [5] **Wolfe SW, Pederson WC, Hotchkiss RN, Kozin SH, Cohen MS.** Green’s Operative Hand Surgery. Elsevier Health Sciences; 2016.
- [6] **Bettinger PC, Linscheid RL, Berger RA, Cooney WP, An K-N.** An Anatomic Study of the Stabilizing Ligaments of the Trapezium and Trapeziometacarpal Joint. *The Journal of Hand Surgery* 1999;24:786–98.
- [7] **Crisco JJ, Halilaj E, Moore DC, Patel T, Weiss A-PC, Ladd AL.** In Vivo kinematics of the trapeziometacarpal joint during thumb extension-flexion and abduction-adduction. *J Hand Surg Am* 2015;40:289–96.
- [8] **Thirkannad S, Turker T.** Trapezio-metacarpal arthritis: The price of an opposable thumb! *Indian J Plast Surg* 2011;44:308.
- [9] **Dumas R, Cheze L, Fayet M, Rumelhart C, Comtet J-J.** Comment définir sans ambiguïté les mouvements d’une articulation : proposition de standardisation pour l’articulation trapézométacarpienne. *Chirurgie de la Main* 2008;27:195–201.
- [10] **Kapandji AI.** Biomécanique des articulations trapézo-métacarpienne et scapho-trapézienne. 1990;
- [11] **Isel M, Merle M.** Orthèses de la main et du poignet - Protocoles de rééducation. Issy-les-Moulineaux France: Elsevier Masson; 2012.
- [12] **Kuhlmann JN.** Importance du complexe ligamentaire postéromédial trapézométacarpien. *Chirurgie de la Main* 2001;20:31–47.
- [13] **Strauch RJ, Behrman MJ, Rosenwasser MP.** Acute dislocation of the carpometacarpal joint of the thumb: An anatomic and cadaver study. *The Journal of Hand Surgery* 1994;19:93–8.
- [14] **Wu JZ, Sinsel EW, Zhao KD, An K-N, Buczek FL.** Analysis of the Constraint Joint

Loading in the Thumb During Pipetting. *Journal of Biomechanical Engineering* 2015;137:084501.

[15] **Cooney WP, Chao EYS.** Biomechanical analysis of static forces in the thumb during hand function. *The Journal of bone and joint surgery American volume* 1977;59:27–36.

[16] **Kapandji AI.** Physiologie articulaire: Schémas commentés de mécanique humaine de Ibrahim Adalbert Kapandji : MEMBRE SUPERIEUR.

[17] **Poupon M, Duteille F, Cassagnau E, Leborgne J, Pannier M.** Étude anatomique de l'innervation de l'articulation trapézo-métacarpienne: À propos de 15 dissections. *Revue de chirurgie orthopédique* 2004;7.

[18] **Allieu Y.** Les lésions arthrosiques péri-trapéziennes. *Annales de Chirurgie de la Main* 1983;2:20.

[19] **Becker SJE, Briet JP, Hageman MGJS, Ring D.** Death, taxes, and trapeziometacarpal arthrosis. *Clin Orthop Relat Res* 2013;471:3738–44.

[20] **Merle M, Jager T.** Chirurgie de la main: affections rhumatismales, dégénératives, syndromes canauxaires. 2017.

[21] **Wilkens SC, Meghpara MM, Ring D, Coert JH, Jupiter JB, Chen NC.** Trapeziometacarpal Arthrosis: *JBJS Reviews* 2019;7:e8.

[22] **Clifton KB, Rodner C, Wolf JM.** Detection of relaxin receptor in the dorsoradial ligament, synovium, and articular cartilage of the trapeziometacarpal joint: Relaxin receptor at trapeziometacarpal joint. *J Orthop Res* 2014;32:1061–7.

[23] **Lim KK, Rogers J, Shepstone L, Dieppe PA.** The evolutionary origins of osteoarthritis: a comparative skeletal study of hand disease in 2 primates. *J Rheumatol* 1995;22:2132–4.

[24] **Chevalier X, Compaore C, Eymard F, Flipo R-M.** Rhizarthrose. *Revue du Rhumatisme Monographies* 2012;79:110–5.

[25] **Maes-Clavier C, Bellemère P, Gabrion A, David E, Rotari V, Havet E.** Anatomical study of the ligamentous attachments and articular surfaces of the trapeziometacarpal joint. Consequences on surgical management of its osteoarthritis. *Chirurgie de la Main* 2014;33:118–23.

[26] **Rayan G, Do V.** Dorsoradial capsulodesis for trapeziometacarpal joint instability. *J Hand Surg Am* 2013;38:382–7.

[27] **Teissier J, Gaudin T, Marc T.** Les problèmes de l'articulation métacarpophalangienne dans le traitement chirurgical de la rhizarthrose par prothèse contrainte type ARPE. *Chirurgie de la Main* 2001;20:68–70.

- [28] **Bouchlis G, Bhatia A, Asfazadourian H, Touam C, Vacher C, Oberlin C.** Distal insertions of abductor pollicis longus muscle and arthritis of the first carpometacarpal joint in 104 dissections. *Annales de Chirurgie de la Main et du Membre Supérieur* 1997;16:326–38.
- [29] **Roush TF, Aldridge JM, Berger RA, Rizzo M.** No Correlation between Trapeziometacarpal Arthritis and Abductor Pollicis Longus Insertion: *Clinical Orthopaedics and Related Research* 2005;NA;138–42.
- [30] **Swanson AB, Swanson G deGoot, Watermeier JJ.** Trapezium implant arthroplasty. *The Journal of Hand Surgery* 1981;6:125–41.
- [31] **Swanson AB.** Disabling arthritis at the base of the thumb: treatment by resection of the trapezium and flexible (silicone) implant arthroplasty. *J Bone Joint Surg Am* 1972;54:456–71.
- [32] **Kapandji TG, Kapandji AI.** Nouvelles données radiologiques sur la trapézo-métacarpienne. Résultats sur 330 dossiers. *Annales de Chirurgie de la Main et du Membre Supérieur* 1993;12:263–74.
- [33] **Dell PC, Brushart TM, Smith RJ.** Treatment of trapeziometacarpal arthritis: Results of resection arthroplasty. *The Journal of Hand Surgery* 1978;3:243–9.
- [34] **Burton RI.** Basal joint arthrosis of the thumb. *Orthop Clin North Am* 1973;4:331–8.
- [35] **Allieu Y.** Classification des formes anatomo-radiologiques de la rhizarthrose. *Chirurgie De La Main* 2012;
- [36] **Comtet JJ, Gazarian A, Fockens W.** Définition et classification des rhizarthroses. Étude critique et propositions. Conséquences thérapeutiques. *Chirurgie de la Main* 2001;20:5–10.
- [37] **Kennedy CD, Manske MC, Huang JI.** Classifications in Brief: The Eaton-Littler Classification of Thumb Carpometacarpal Joint Arthrosis. *Clin Orthop Relat Res* 2016;474:2729–33.
- [38] **Swigart CR, Eaton RG, Glickel SZ, Johnson C.** Splinting in the treatment of arthritis of the first carpometacarpal joint. *The Journal of Hand Surgery* 1999;24:86–91.
- [39] **De Smet L, Van Meir N, Verhoeven N, Degreef I.** Is there still a place for arthrodesis in the surgical treatment of basal joint osteoarthritis of the thumb ? *Acta Orthopaedica* 2010;76:6.
- [40] **Baradaran A, Baradaran A, Ebrahimzadeh MH, Kachooei AR, Rivlin M, Beredjiklian P.** Comparison of Custom-made Versus Prefabricated Thumb Splinting for Carpometacarpal Arthrosis: A Systematic Review and Meta-analysis. *The Archive of Bone and Joint Surgery* 2018;6:8.

- [41] **Malahias M-A, Roumeliotis L, Nikolaou VS, Chronopoulos E, Sourlas I, Babis GC.** Platelet-Rich Plasma versus Corticosteroid Intra-Articular Injections for the Treatment of Trapeziometacarpal Arthritis: A Prospective Randomized Controlled Clinical Trial. *Cartilage* 2018;1947603518805230.
- [42] **Chenoweth BA, O'Mahony GD, Fitzgerald C, Stoner JA, O'Donoghue DL, Rayan GM.** Efficacy of Dorsoradial Capsulodesis for Trapeziometacarpal Joint Instability: A Cadaver Study. *J Hand Surg Am* 2017;42:e25–31.
- [43] **Muller GM.** Arthrodesis of the trapezio-metacarpal joint for osteoarthritis. *J Bone Joint Surg Br* 1949;31B:540–2, illust.
- [44] **Gervis WH.** Osteo-arthritis of the Trapezio-metacarpal Joint treated by Excision of the Trapezium. *Proc R Soc Med* 1947;40:492.
- [45] **Eaton RG, Lane LB, Littler JW, Keyser JJ.** Ligament reconstruction for the painful thumb carpometacarpal joint: A long-term assessment. *The Journal of Hand Surgery* 1984;9:692–9.
- [46] **Burton RI, Pellegrini VD.** Surgical management of basal Joint arthritis of the thumb. Part II. Ligament reconstruction with tendon interposition arthroplast. *The Journal of Hand Surgery* 1986;11:324–32.
- [47] **Thompson JS.** “Suspension plasty”: Trapeziometacarpal joint reconstruction using abductor pollicis longus. *Operative Techniques in Orthopaedics* 1996;6:98–105.
- [48] **Moineau G, Richou J, Gérard R, Le Nen D.** Trapézectomies et ligamentoplasties de suspension au Gore-Tex® : résultats préliminaires sur 43 arthroses trapézométacarpiennes. *Chirurgie de la Main* 2008;27:146–53.
- [49] **Vermeulen GM, Slijper H, Feitz R, Hovius SER, Moojen TM, Selles RW.** Surgical Management of Primary Thumb Carpometacarpal Osteoarthritis: A Systematic Review. *The Journal of Hand Surgery* 2011;36:157–69.
- [50] **Minami A, Iwasaki N, Kutsumi K, Suenaga N, Yasuda K.** A long-term follow-up of Silicone rubber: Interposition arthroplasty for Osteoarthritis of the thumb carpometacarpal joint. *Hand Surg* 2005;10:77–82.
- [51] **Menon J.** Arthroscopic management of trapeziometacarpal joint arthritis of the thumb. *Arthroscopy: The Journal of Arthroscopic & Related Surgery* 1996;12:581–7.
- [52] **Berger RA.** A technique for arthroscopic evaluation of the first carpometacarpal joint. *The Journal of Hand Surgery* 1997;22:1077–80.
- [53] **Wilson JN.** Basal osteotomy of the first metacarpal in the treatment of arthritis of the carpometacarpal joint of the thumb. *Br J Surg* 1973;60:854–8.

- [54] **Roux J-L, Teissier J.** Les prothèses trapézo-métacarpiennes. *Congrès annuel de la SOFCOT: Un siècle d'innovations françaises en chirurgie orthopédique et traumatologique* 2018;
- [55] **De La Caffinière JY.** Facteurs de longévité des prothèses totales trapézométacarpiennes. *Chirurgie de la Main* 2001;20:63–7.
- [56] **Apard T, Saint-Cast Y.** Résultats à plus de cinq ans du traitement de la rhizarthrose par la prothèse Arpe®. *Chirurgie de la Main* 2007;26:88–94.
- [57] **Bellemère P.** Pyrocarbon implants for the hand and wrist. *Hand Surgery and Rehabilitation* 2018;37:129–54.
- [58] **Bellemère P, Gaisne E, Loubersac T, Ardouin L, Collon S, Maes C.** Pyrocardan implant: free pyrocarbon interposition for resurfacing trapeziometacarpal joint. *Chirurgie de la main* 2011;8.
- [59] **Deutch Z, Niedermeier SR, Awan HM.** Surgeon Preference, Influence, and Treatment of Thumb Carpometacarpal Arthritis. *Hand (New York, N,Y)* 2018;13:403–11.
- [60] **Fayad F, Lefevre-Colau M-M, Gautheron V, Macé Y, Fermanian J, Mayoux-Benhamou A, et al.** Reliability, validity and responsiveness of the French version of the questionnaire Quick Disability of the Arm, Shoulder and Hand in shoulder disorders. *Manual Therapy* 2009;14:206–12.
- [61] **Efanov JI, Shine JJ, Darwich R, Besner Morin C, Arsenault J, Harris PG, et al.** French translation and cross-cultural adaptation of the Michigan Hand Outcomes Questionnaire and the Brief Michigan Hand Outcomes Questionnaire. *Hand Surgery and Rehabilitation* 2018;37:86–90.
- [62] **Kapandji A.** Cotation clinique de l'opposition et de la contre-opposition du pouce. *Annales de Chirurgie de la Main* 1986;5:67–73.
- [63] **Jager T, Barbary S, Dap F, Dautel G.** Evaluation of postoperative pain and early functional results in the treatment of carpometacarpal joint arthritis. Comparative prospective study of trapeziectomy vs. MAIA(®) prosthesis in 74 female patients. *Chir Main* 2013;32:55–62.
- [64] **Semere A, Vuillerme N, Corcella D, Forli A, Moutet F.** Results with the Roseland(®) HAC trapeziometacarpal prosthesis after more than 10 years. *Chir Main* 2015;34:59–66.
- [65] **Tang JB, Giddins G.** Why and how to report surgeons' levels of expertise. *J Hand Surg Eur Vol* 2016;41:365–6.
- [66] **Martin-Ferrero M, Simón-Pérez C, Coco-Martín MB, Vega-Castrillo A, Aguado-**

- Hernández H, Mayo-Iscar A.** Trapeziometacarpal total joint arthroplasty for osteoarthritis: 199 patients with a minimum of 10 years follow-up. *J Hand Surg Eur Vol* 2019;175319341987166.
- [67] **Fleiss JL, Levin B, Paik MC.** Statistical Methods for Rates and Proportions. John Wiley & Sons; 2013.
- [68] **Angst F, Drerup S, Werle S, Herren DB, Simmen BR, Goldhahn J.** Prediction of grip and key pinch strength in 978 healthy subjects. *BMC Musculoskelet Disord* 2010;11:94.
- [69] **Crosby EB, Linscheid RL, Dobyns JH.** Scaphotrapezial trapezoidal arthrosis. *The Journal of Hand Surgery* 1978;3:223–34.
- [70] **Andrzejewski A, Ledoux P.** Maia® trapeziometacarpal joint arthroplasty: Survival and clinical outcomes at 5 years' follow-up. *Hand Surg Rehabil* 2019;38:169–73.
- [71] **Toffoli A, Teissier J.** MAÏA Trapeziometacarpal Joint Arthroplasty: Clinical and Radiological Outcomes of 80 Patients With More than 6 Years of Follow-Up. *J Hand Surg Am* 2017;42:838.e1-838.e8.
- [72] **Caekebeke P, Duerinckx J.** Can surgical guidelines minimize complications after Maia® trapeziometacarpal joint arthroplasty with unconstrained cups? *J Hand Surg Eur Vol* 2018;43:420–5.
- [73] **Bricout M, Rezzouk J.** Complications and failures of the trapeziometacarpal Maia® prosthesis: A series of 156 cases. *Hand Surg Rehabil* 2016;35:190–8.
- [74] **Cootjans K, Vanhaecke J, Dezillie M, Barth J, Pottel H, Stockmans F.** Joint Survival Analysis and Clinical Outcome of Total Joint Arthroplasties With the ARPE Implant in the Treatment of Trapeziometacarpal Osteoarthritis With a Minimal Follow-Up of 5 Years. *J Hand Surg Am* 2017;42:630–8.
- [75] **Martin-Ferrero M.** Ten-year long-term results of total joint arthroplasties with ARPE® implant in the treatment of trapeziometacarpal osteoarthritis. *J Hand Surg Eur Vol* 2014;39:826–32.
- [76] **Goubau JF, Goorens CK, Van Hoonacker P, Berghs B, Kerckhove D, Scheerlinck T.** Clinical and radiological outcomes of the Ivory arthroplasty for trapeziometacarpal joint osteoarthritis with a minimum of 5 years of follow-up: a prospective single-centre cohort study. *J Hand Surg Eur Vol* 2013;38:866–74.
- [77] **Dehl M, Chelli M, Lippmann S, Benaissa S, Rotari V, Moughabghab M.** Results of 115 Rubis II reverse thumb carpometacarpal joint prostheses with a mean follow-up of 10 years. *J Hand Surg Eur Vol* 2017;42:592–8.
- [78] **Johnston P, Getgood A, Larson D, Chojnowski AJ, Chakrabarti AJ, Chapman**

PG. De la Caffinière thumb trapeziometacarpal joint arthroplasty: 16–26 year follow-up. *J Hand Surg Eur Vol* 2012;37:621–4.

[79] **Dreant N, Poumellec M-A.** Total Thumb Carpometacarpal Joint Arthroplasty: A Retrospective Functional Study of 28 MOOVIS Prostheses. *Hand (New York, N,Y)* 2019;14:59–65.

[80] **Martins A, Charbonnel S, Lecomte F, Athlani L.** The Moovis® implant for trapeziometacarpal osteoarthritis: results after 2 to 6 years. *J Hand Surg Eur Vol* 2020;175319342090143.

[81] **Tchurukdichian A, Guillier D, Moris V, See L-A, Macheboeuf Y.** Results of 110 IVORY® prostheses for trapeziometacarpal osteoarthritis with a minimum follow-up of 10 years. *J Hand Surg Eur Vol* 2020;175319341989984.

[82] **Dumartinet-Gibaud R, Bigorre N, Raimbeau G, Jeudy J, Saint Cast Y.** Arpe total joint arthroplasty for trapeziometacarpal osteoarthritis: 80 thumbs in 63 patients with a minimum of 10 years follow-up. *J Hand Surg Eur Vol* 2020;175319342090919.

[83] **Wilkens SC, Menendez ME, Ring D, Chen N.** QuickDASH Score Is Associated With Treatment Choice in Patients With Trapeziometacarpal Arthrosis. *Hand (New York, N,Y)* 2017;12:461–6.

[84] **Giddins G.** Functional outcomes after surgery for thumb carpometacarpal joint arthritis. *J Hand Surg Eur Vol* 2020;45:64–70.

[85] **Nolte MT, Shauver MJ, Chung KC.** Normative Values of the Michigan Hand Outcomes Questionnaire for Patients with and without Hand Conditions: *Plastic and Reconstructive Surgery* 2017;140:425e–33e.

[86] **Spaans A, van Minnen L, Weijns M, Braakenburg A, van der Molen A.** Retrospective Study of a Series of 20 Ivory Prostheses in the Treatment of Trapeziometacarpal Osteoarthritis. *Jnl Wrist Surg* 2016;05:131–6.

[87] **Vissers G, Goorens CK, Vanmierlo B, Bonte F, Mermuys K, Fils J-F, et al.** Ivory arthroplasty for trapeziometacarpal osteoarthritis: 10-year follow-up. *J Hand Surg Eur Vol* 2019;44:138–45.

[88] **Yeoman TFM, Stone O, Jenkins PJ, McEachan JE.** The long-term outcome of simple trapeziectomy. *J Hand Surg Eur Vol* 2019;44:146–50.

[89] **Russo S, Bernasconi A, Busco G, Sadile F.** Treatment of the trapeziometacarpal osteoarthritis by arthroplasty with a pyrocarbon implant. *International Orthopaedics (SICOT)* 2016;40:1465–71.

[90] **Barrera-Ochoa S, Mendez-Sanchez G, Mir-Bullo X.** Primary trapeziometacarpal

prosthesis for complicated fracture of the base of the thumb metacarpal. *J Hand Surg Eur Vol* 2017;42:972–4.

[91] **Pomares G, Delgrande D, Dap F, Dautel G.** Minimum 10-year clinical and radiological follow-up of trapeziectomy with interposition or suspensionplasty for basal thumb arthritis. *Orthopaedics & Traumatology: Surgery & Research* 2016;102:995–1000.

[92] **Gómez-Garrido D, Triviño-Mayoral V, Delgado-Alcala V, Cervera-Irimia J, Medina-Lorca M, Sánchez-Sánchez F, et al.** Five year long term results of total joint arthroplasties in the treatment of trapeziometacarpal osteoarthritis. *Acta Bio Medica Atenei Parmensis* 2019;90:451–6.

[93] **Seng VS, Chantelot C.** La prothèse trapézométacarpienne Isis® dans la rhizarthrose : à propos de 30 cas à 30 mois de recul moyen. *Chirurgie de la Main* 2013;32:8–16.

[94] **Smeraglia F, Barrera-Ochoa S, Mendez-Sanchez G, Basso MA, Balato G, Mir-Bullo X.** Partial trapeziectomy and pyrocarbon interpositional arthroplasty for trapeziometacarpal osteoarthritis: minimum 8-year follow-up. *J Hand Surg Eur Vol* 2020;175319342090680.

[95] **Alnot JY, Beal D, Oberlin C, Salon A.** La prothèse totale trapézo-métacarpienne GUEPAR dans le traitement de la rhizarthrose. *Annales de Chirurgie de la Main et du Membre Supérieur* 12:93–104.

[96] **Alnot JY, Saint Laurent Y.** L'arthroplastie totale trapézo-métacarpienne. *Annales de Chirurgie de la Main* 1985;4:11–21.

[97] **Goubau J, Goubau L, Goorens C, van Hoonacker P, Kerckhove D, Vanmierlo B, et al.** De Quervain Tenosynovitis Following Trapeziometacarpal Ball-and-Socket Joint Replacement. *Jnl Wrist Surg* 2015;04:035–42.

[98] **de-Cheveigne C, Croutzet P, Ferreira B, Gaston-Nouvel A.** Incidence et prévention de l'algodystrophie dans l'arthroplastie d'interposition pour rhizarthrose. *Hand Surgery and Rehabilitation* 2016;35:448.

[99] **Aïm F, Klouche S, Frison A, Bauer T, Hardy P.** Efficacy of vitamin C in preventing complex regional pain syndrome after wrist fracture: A systematic review and meta-analysis. *Orthopaedics & Traumatology: Surgery & Research* 2017;103:465–70.

[100] **Tanner MA, Conrad BP, Dell PC, Wright TW.** The Effect of an Open Carpal Tunnel Release on Thumb CMC Biomechanics [Internet]. *Advances in Orthopedics*. 2012 [cited 2020 May 4];2012:e151348. Available from: <https://www.hindawi.com/journals/aorth/2012/151348/>

[101] **Lutsky K, Ilyas A, Kim N, Beredjiklian P.** Basal Joint Arthroplasty Decreases

Carpal Tunnel Pressure. *Hand (New York, N,Y)* 2015;10:403–6.

[102] **Stahl S, Shapira D.** Trapeziometacarpal Joint Osteoarthritis and Carpal Tunnel Syndrome: A New Surgical Approach for Concomitant Treatment. *Journal of Hand Surgery* 2003;28:246–50.

[103] **Melone CJ, Beavers B, Isani A.** The basal joint pain syndrome. *Clin Orthop Relat Res* 1987;58–67.

[104] **Maes C, Dunaud J-L, Moughabghab M, Benaissa S, Henry L, Guériat F.** Résultats à plus de cinq ans du traitement de la rhizarthrose par la prothèse Rubis II. À propos de 118 implantations. *Chirurgie de la Main* 2010;29:360–5.

[105] **Frouzakis R, Herren DB, Marks M.** Evaluation of Expectations and Expectation Fulfillment in Patients Treated for Trapeziometacarpal Osteoarthritis. *The Journal of Hand Surgery* 2015;40:483–90.

[106] **Duerinckx J, Perelli S, Caekebeke P.** Short report letter: Cortical contact is unnecessary to prevent stem subsidence in cementless trapeziometacarpal arthroplasty. *J Hand Surg Eur Vol* 2018;43:98–9.

[107] **Moutet F, Lignon J, Oberlin C, Alnot JY, Sartorius C.** Les prothèses totales trapézo-métacarpiennes Résultats de l'étude multicentrique (106 cas). *Annales de Chirurgie de la Main et du Membre Supérieur* 1990;9:189–94.

[108] **Lemoine S, Wavreille G, Alnot JY, Fontaine C, Chantelot C.** Second generation Guepar total arthroplasty of the thumb basal joint: 50 months follow-up in 84 cases. *Orthopaedics & Traumatology: Surgery & Research* 2009;95:63–9.

[109] **Tandara AA, Capeller LJ, Jarczok MN, Mayrhofer P, Jung M, Daecke W.** A software tool for prediction of prosthesis failure at the carpometacarpal joint of the thumb. *J Hand Surg Eur Vol* 2015;40:364–9.

[110] **Degeorge B, Dagneaux L, Andrin J, Lazerges C, Coulet B, Chammas M.** Do trapeziometacarpal prosthesis provide better metacarpophalangeal stability than trapeziectomy and ligamentoplasty? *Orthop Traumatol Surg Res* 2018;104:1095–100.

[111] **Kachouh N, Mayoly A, Curvale C, Legré R.** Complication inhabituelle à 20 ans d'une arthroplastie trapézo-métacarpienne. *Hand Surgery and Rehabilitation* 2019;38:445.

[112] **Ulrich-Vinther M, Puggaard H, Lange B.** Prospective 1-Year Follow-Up Study Comparing Joint Prosthesis With Tendon Interposition Arthroplasty in Treatment of Trapeziometacarpal Osteoarthritis. *The Journal of Hand Surgery* 2008;33:1369–77.

[113] **Vandenbergh L, Degreef I, Didden K, Fiewes S, De Smet L.** Long term outcome of trapeziectomy with ligament reconstruction/tendon interposition versus thumb basal joint

prosthesis. *J Hand Surg Eur Vol* 2013;38:839–43.

[114] **Robles-Molina MJ, López-Caba F, Gómez-Sánchez RC, Cárdenas-Grande E, Pajares-López M, Hernández-Cortés P.** Trapeziectomy With Ligament Reconstruction and Tendon Interposition Versus a Trapeziometacarpal Prosthesis for the Treatment of Thumb Basal Joint Osteoarthritis. *Orthopedics* 2017;40:e681–6.

[115] **Froschauer SM, Holzbauer M, Hager D, Schnelzer R, Kwasny O, Duscher D.** Elektra prosthesis versus resection-suspension arthroplasty for thumb carpometacarpal osteoarthritis: a long-term cohort study. *J Hand Surg Eur Vol* 2019;175319341987323.

[116] **Cebrian-Gomez R, Lizaur-Utrilla A, Sebastia-Forcada E, Lopez-Prats FA.** Outcomes of cementless joint prosthesis versus tendon interposition for trapeziometacarpal osteoarthritis: a prospective study. *J Hand Surg Eur Vol* 2019;44:151–8.

[117] **Komura S, Hirakawa A, Masuda T, Nohara M, Kimura A, Matsushita Y, et al.** Chronological changes in surgical outcomes after trapeziectomy with ligament reconstruction and tendon interposition arthroplasty for thumb carpometacarpal osteoarthritis. *Orthopaedics & Traumatology: Surgery & Research* 2020;S1877056820300037.

[118] **Lenoir H, Erbland A, Lumens D, Coulet B, Chammas M.** Trapeziectomy and ligament reconstruction tendon interposition after failed trapeziometacarpal joint replacement. *Hand Surgery and Rehabilitation* 2016;35:21–6.

[119] **Waxweiler C, Chahidi N, Cuyllits N, Lejeune A, Drossos C, Van Hoonacker P, et al.** Trapézectomie secondaire après échec de prothèse trapézo-métacarpienne. *Hand Surgery and Rehabilitation* 2018;37:404.

[120] **Guardia C, Gay A, Legré R.** Les reprises de Trapézectomies. *Chirurgie de la main* 2011;6.

[121] **Lussiez B, Collectif.** Prothèses et implants de la trapézo-métacarpienne. Montpellier: Sauramps Médical; 2009.

[122] **Tchurukdichian A, Gerenton B, Moris V, See L-A, Stivala A, Guillier D.** Outcomes of Double-Mobility Prosthesis in Trapeziometacarpal Joint Arthritis With a Minimal 3 Years of Follow-Up: An Advantage for Implant Stability. *Hand (New York, N,Y)* 2019;155894471985569.

[123] **Wu JC, Calandruccio JH.** Evaluation and Management of Scaphoid-Trapezium-Trapezoid Joint Arthritis. *Orthopedic Clinics of North America* 2019;50:497–508.

[124] **Atroshi I, Axelsson G.** Extensor carpi radialis longus tendon arthroplasty in the treatment of primary trapeziometacarpal arthrosis. *The Journal of Hand Surgery* 1997;22:419–27.

- [125] **Brown GD, Roh MS, Strauch RJ, Rosenwasser MP, Ateshian GA, Mow VC.** Radiography and visual pathology of the osteoarthritic scaphotrapezio-trapezoidal joint, and its relationship to trapeziometacarpal osteoarthritis. *The Journal of Hand Surgery* 2003;28:739–43.
- [126] **Regnard P-J.** Electra Trapezio Metacarpal Prosthesis: Results of the First 100 Cases. *Journal of Hand Surgery* 2006;31:621–8.
- [127] **Decot B, Manon J, Lambeaux G, Mathieu D, Barbier O, Libouton X.** Trapeziometacarpal total joint replacement as an alternative to trapeziectomy depends on trapezium height: Retrospective study of 67 patients. *Hand Surgery and Rehabilitation* 2020;39:113–9.
- [128] **Dje-Assi VDB, Legré R, Péquignot J, Dunaud J.** L'allergie aux prothèses trapézométacarpiennes : une étude de 19 cas. *Chirurgie de la main* 2011;4.
- [129] **Teissier J.** Stratégie chirurgicale pour la révision d'un échec aseptique de prothèse trapézo-métacarpienne. *Chirurgie de la main* 2011;4.
- [130] **Marmor S, Lhotellier L.** Prothèse de hanche infectée : le point de vue du chirurgien. *Revue du Rhumatisme Monographies* 2019;86:335–40.
- [131] **Zahar A, Klaber I, Gerken A-M, Gehrke T, Gebauer M, Lausmann C, et al.** Ten-Year Results Following One-Stage Septic Hip Exchange in the Management of Periprosthetic Joint Infection. *The Journal of Arthroplasty* 2019;34:1221–6.
- [132] **Goorens CK, Van Schaik DEC, Goubau JF.** Surgical treatment after a failed trapeziectomy: A case report. *Chirurgie de la Main* 2015;34:205–9.
- [133] **Chiche L, Lamarre H, Barbary S, Teissier J.** Scaphometacarpal arthroplasty: a report of ten cases of trapeziometacarpal prosthesis and trapeziectomy revision. *J Hand Surg Eur Vol* 2020;175319341990047.
- [134] **Bovet J-L, Chala M-LA, Tiemdo H.** Indications exceptionnelles d'utilisation de prothèses totales trapézométacarpiennes à couple métal plastique, Arpe ® et Maia ®. *Chirurgie de la main - Vol 30 - N° S1 - p 153-157* 2012;
- [135] **Jacoulet P.** Résultats de la prothèse trapézométacarpienne ARPE™ : à propos de 37 implantations. *Chirurgie de la Main* 2005;24:24–8.
- [136] **Barbary S, Cholley Roulleau M, Apard T, Rezzouk J, Teissier J.** Quatre-vingt-six prothèses Maia® double mobilité à 15 mois de recul avec ou sans arthrose STT. *Hand Surgery and Rehabilitation* 2019;38:445–6.
- [137] **Daunois O, Durand S, Gaujoux G, Méo S, Strube F, Sassoon D.** Different cups of total trapeziometacarpal prosthesis. *Chirurgie de la main* 2011;3.

- [138] **Lussiez B.** Analyse radiologique de deux types de cupules trapéziennes. A propos de 50 cas. *Chirurgie de la main* 2011;5.
- [139] **Brauns A, Caekebeke P, Duerinckx J.** The effect of cup orientation on stability of trapeziometacarpal total joint arthroplasty: a biomechanical cadaver study. *J Hand Surg Eur Vol* 2019;44:708–13.
- [140] **Ganhewa AD, Wu R, Chae MP, Tobin V, Miller GS, Smith JA, et al.** Failure Rates of Base of Thumb Arthritis Surgery: A Systematic Review. *The Journal of Hand Surgery* 2019;44:728-741.e10.
- [141] **Nonnenmacher J, Graftiaux AG.** Prothèses trapézo-métacarpiennes De La Caffinière dans la rhizarthrose du pouce. *Annales de Chirurgie de la Main* 1994;10.
- [142] **van Cappelle HG, Elzenga P, van Horn JR.** Long-term results and loosening analysis of de la Caffinière replacements of the trapeziometacarpal joint. *J Hand Surg Am* 1999;24:476–82.
- [143] **Hernández-Cortés P, Pajares-López M, Robles-Molina MJ, Gómez-Sánchez R, Toledo-Romero MA, De Torres-Urrea J.** Two-year outcomes of Elektra prosthesis for trapeziometacarpal osteoarthritis: a longitudinal cohort study. *J Hand Surg Eur Vol* 2012;37:130–7.
- [144] **Klahn A, Nygaard M, Gvozdencovic R, Boeckstyns MEH.** Elektra prosthesis for trapeziometacarpal osteoarthritis: a follow-up of 39 consecutive cases. *J Hand Surg Eur Vol* 2012;37:605–9.
- [145] **Smith E, Mehta AJ, Statham BN.** Metal sensitivity to Elektra™ prostheses – two cases from a metal on metal implant for hand joint replacement. *Contact Dermatitis* 2009;60:298–298.
- [146] **Santos C, Pereira MA, Silva LFNP, Claro RMT, Trigueiros MNAC, da Silva JCF.** Surgical Treatment of Rhizarthrosis: Trapeziectomy with or without ligamentoplasty versus Total Prosthesis. *Revista Brasileira de Ortopedia (English Edition)* 2011;46:83–6.

Résumé

Introduction : La survie et les résultats radio-cliniques des prothèses trapézo-métacarpiennes sont satisfaisants à moyen terme. Les complications fréquentes comme les luxations et les descellements de cupules trapéziennes tendent à diminuer avec les prothèses de nouvelle génération. L'objectif de cette étude était d'évaluer les résultats cliniques et radiologiques de la prothèse Maïa® à long terme.

Matériel & Méthodes : Nous avons conduit une étude rétrospective monocentrique sur 28 patients opérés entre 2010 et 2015 d'une prothèse Maïa®. Les résultats cliniques et radiographiques ont été évalués et comparés aux résultats pré-opératoires et à une évaluation intermédiaire non publiée à 21 mois de recul.

Deux index de surveillance trapézien et métacarpien ont été créés et testés en vue d'évaluer leur reproductibilité et leur cohérence inter- et intra-observateur.

Résultats : L'âge moyen au moment de la chirurgie était de 61,1 ans [49 – 77] pour un recul moyen de 89 mois [62 – 112]. Le recul minimum était de cinq ans. Deux patients ont été perdus de vue (7,14%). Tous les patients sauf un ont bénéficié de l'implantation d'une cupule rétentive. Le taux de survie au plus long recul est de 89,28%. Le score qDASH moyen était de 18,18 [0 – 72,70] et le score bMHQ moyen était de 83,56 [28 – 100]. Tous les patients étaient satisfaits ou très satisfaits et auraient recours à la procédure à nouveau. Le score de Kapandji moyen était de 9,17 [5 – 10], pour un score de contre-opposition de 2,33 [1 – 3]. La valeur moyenne du grip-strength était de 14,19 kg [0 – 19], la valeur moyenne du key-pinch était de 6,25 kg [3 – 8,5]. L'analyse de l'évolution du key-pinch a montré une augmentation de 24% significative. Le taux de luxation dans cette série est de 3,5%. Le taux de révision est de 10,7%. Nous n'identifions pas d'hyperextension de l'articulation métacarpo-phalangienne et la longueur de la première colonne est préservée à long terme. Par ailleurs, aucune usure du polyéthylène n'a été mise en évidence. Les index créés semblent avoir une très forte corrélation inter- et intra-observateurs et ont permis d'identifier et de quantifier la perte de hauteur trapézienne, asymptomatique, mais nécessitant probablement une surveillance approfondie.

Conclusion : La prothèse trapézo-métacarpienne Maïa® offre une bonne stabilité et des mobilités satisfaisantes associées à une restauration de la force de key-pinch. La survie est cohérente avec les études à moyen terme et l'intégration des implants semble bon avec une préservation de la longueur de la première colonne qui permet de réduire l'hyperextension de l'articulation métacarpo-phalangienne. L'utilisation d'index radiographiques permet une surveillance plus précise et la possibilité d'adaptation thérapeutique précoce.

Niveau de preuve : IV, Étude rétrospective de cohorte monocentrique

Mots-clés : Arthroplastie – Arthrose carpo-métacarpienne – Maïa – Pouce – Trapézo-métacarpienne

Abstract

Purpose: Trapeziometacarpal total joint replacement lead to mid-term interesting survival rate. Complications such as dislocation and trapezium cup loosening decreased with new generation protheses. Maïa® total joint arthroplasty is the result of successive improvements. The aim of this study was to assess clinical and radiological outcomes of the Maïa® trapeziometacarpal arthroplasty with long-term follow-up.

Methods: This single-center retrospective study included 28 patients operated with a Maïa® between 2010 and 2015. Clinical and radiological examination were done at last follow-up comparing 21 months follow-up evaluation and pre-operative radiological findings. Two indexes were created for trapezium cup and metacarpal stem monitoring and were assessed by an inter- and intra-observer evaluation.

Results: Mean age at surgery was 61,1 years [49 – 77]. Mean follow-up was 89 months [62 – 112]. Minimal follow-up was five years. Two patients were lost to follow-up (7,14%). Survival rate at final follow-up was 89,28%. Clinical evaluation found a mean qDASH of 18,18 [0 – 72,70], and mean bMHQ score was 83,56 [28 – 100]. Mean Kapandji score was 9,17 [5 – 10] while mean counter-opposition as defined by Kapandji was 2,33 [1 – 3]. Mean grip-strength was 14,19kg [0 – 19]. Mean key-pinch was 6,25 kg [3 – 8,5]. Key-pinch improvement between short-term and long-term follow-up showed an increase of 24%. Indexes revealed an excellent inter- and intra-observer reliability and identified asymptomatic radiological findings on trapezium cups which could lead to further investigations. Dislocation occurred in one patient resulting in a 3,5% rate. Revision rate was 10,7%. No metacarpophalangeal hyperextension occurred and length of the first column was preserved at final follow-up.

Conclusion: Maïa® trapeziometacarpal arthroplasty offers good stability and mobility generating a good key-pinch. Survival rate is in line with precedent studies and implant integration seems to be good contributing lengthening first column which reduce metacarpophalangeal deformity and promotes hand function. The use of indexes could lead to sharper monitoring for implant and therapeutical adaptation.

Level of evidence: IV, retrospective single cohort study

Key words: Arthroplasty – Carpometacarpal – Maïa – Thumb – Trapeziometacarpal