



AVERTISSEMENT

Cette thèse d'exercice est le fruit d'un travail approuvé par le jury de soutenance et réalisé dans le but d'obtenir le diplôme d'État de docteur en chirurgie dentaire. Ce document est mis à disposition de l'ensemble de la communauté universitaire élargie.

Il est soumis à la propriété intellectuelle de l'auteur. Ceci implique une obligation de citation et de référencement lors de l'utilisation de ce document.

D'autre part, toute contrefaçon, plagiat, reproduction illicite encourt toute poursuite pénale.

Code de la Propriété Intellectuelle. Articles L 122.4

Code de la Propriété Intellectuelle. Articles L 335.2 - L 335.10



UNIVERSITÉ DE PARIS
UFR D'ODONTOLOGIE - MONTROUGE

Année 2020

N°M044

THÈSE
POUR LE DIPLÔME D'ÉTAT DE DOCTEUR EN CHIRURGIE DENTAIRE

Présentée et soutenue publiquement le : 22 juin 2020

Par

Clara WENZEL

Traitement implantaire de l'édenté total maxillaire au sourire gingival :
le guide chirurgical du sourire pour une meilleure prédictibilité
du résultat esthétique

Dirigée par Mme le Professeur Claudine Wulfman

JURY

M. le Professeur Philippe Pirnay	Président
Mme le Professeur Claudine Wulfman	Assesseur
M. le Docteur Marwan Daas	Assesseur
M. le Docteur Gaël Millot	Assesseur
M. le Docteur Georgy Demurashvili	Invité



Tableau des enseignants de l'UFR

DÉPARTEMENTS	DISCIPLINES	PROFESSEURS DES UNIVERSITÉS	MAÎTRES DE CONFÉRENCES
1. DÉVELOPPEMENT, CROISSANCE ET PRÉVENTION	ODONTOLOGIE PÉDIATRIQUE	Mme DAVIT-BÉAL Mme DURSUN Mme VITAL	M. COURSON Mme JEGAT Mme SMAIL-FAUGERON Mme VANDERZWALM
	ORTHOPÉDIE DENTO-FACIALE		Mme BENAHMED M. DUNGLAS Mme KAMOUN Mme LE NORCY
	PRÉVENTION, ÉPIDÉMIOLOGIE, ÉCONOMIE DE LA SANTÉ ET ODONTOLOGIE LÉGALE	Mme FOLLIGUET M. PIRNAY	Mme GERMA M. TAVERNIER
2. CHIRURGIE ORALE, PARODONTOLOGIE, BIOLOGIE ORALE	PARODONTOLOGIE	Mme COLOMBIER Mme GOSSET	M. BIOSSE DUPLAN M. GUEZ
	CHIRURGIE ORALE	M. MAMAN Mme RADOI	Mme EJEIL M. GAULTIER M. HADIDA M. MOREAU M. NGUYEN Mme TAÏHI
	BIOLOGIE ORALE	Mme CHAUSSAIN M. GOGLY Mme SÉGUIER Mme POLIARD	M. ARRETO Mme BARDET (MCF) Mme CHARDIN M. FERRE M. LE MAY
3. RÉHABILITATION ORALE	DENTISTERIE RESTAURATRICE ENDODONTIE	Mme BOUKPESSI Mme CHEMLA	Mme BERÈS Mme BESNAULT M. BONTE Mme COLLIGNON M. DECUP Mme GAUCHER
	PROTHÈSES	Mme WULFMAN	M. CHEYLAN M. DAAS M. DOT M. EID Mme FOUILLOUX-PATEY Mme GORIN M. RENAULT M. RIGNON-BRET M. TRAMBA
	FONCTION-DYSFONCTION, IMAGERIE, BIOMATÉRIAUX	M. SALMON	M. ATTAL Mme BENBELAID Mme BENOÎT A LA GUILLAUME (MCF) M. BOUTER M. CHARRIER M. CHERRUAU M. FLEITER Mme FRON CHABOUIS Mme MANGIONE Mme TILOTTA
	PROFESSEURS ÉMÉRITES	M. BÉRENHOLC Mme BRION M. LASFARGUES M. LAUTROU M. LEVY	M. PELLAT M. PIERRISNARD M. SAFFAR Mme WOLIKOW

Liste mise à jour le 04 novembre 2019

Remerciements

À M. le Professeur Philippe Pirnay

Docteur en Chirurgie dentaire

Spécialiste qualifié en Médecine bucco-dentaire

Docteur de l'Université Paris Descartes

Habilité à Diriger des Recherches

Professeur des Universités, UFR d'Odontologie - Montrouge

Praticien Hospitalier, Assistance Publique-Hôpitaux de Paris

Chef de service de l'hôpital Henri-Mondor

Officier de l'ordre des palmes académiques

Lauréat de l'Académie Nationale de Chirurgie dentaire

Lauréat de l'Académie Nationale de Médecine

Lauréat de l'Académie Nationale de Chirurgie

Qui me fait l'honneur de présider ma soutenance de thèse d'exercice.
Je vous remercie pour l'enseignement dispensé pendant toutes ces années et pour ce que vous faites pour nous à l'hôpital Henri-Mondor.
Veuillez trouver ici le témoignage de ma sincère reconnaissance et de mon profond respect.

À Mme le Professeur Claudine Wulfman

Docteur en Chirurgie dentaire

Spécialiste qualifiée en Médecine bucco-dentaire

Ancien Interne des Hôpitaux

Docteur de l'Université Paris 13

Habilitée à Diriger des Recherches

Professeur des Universités, UFR d'Odontologie - Montrouge

Praticien Hospitalier, Assistance Publique-Hôpitaux de Paris

Merci de m'avoir fait l'honneur de diriger cette thèse. Merci pour tous vos précieux conseils et votre aide pour la rédaction de ma thèse. Merci également pour votre enseignement à la faculté et à l'hôpital qui m'ont permis de m'épanouir dans mon exercice et notamment en prothèse. Veuillez trouver ici le témoignage de ma sincère reconnaissance et de mon profond respect.

À M. le Docteur Marwan Daas

Docteur en Chirurgie dentaire

Docteur de l'Université Paris Descartes

Maître de Conférences des Universités, UFR d'Odontologie - Montrouge

Praticien Hospitalier, Assistance Publique-Hôpitaux de Paris

Qui me fait l'honneur d'être membre du jury de cette thèse. Merci pour l'enseignement dispensé durant ces années. Veuillez trouver ici le témoignage de ma sincère reconnaissance et de mon profond respect.

À M. le Docteur Gaël Millot

Docteur en Chirurgie dentaire

Spécialiste qualifié en Chirurgie orale

Ancien Interne des Hôpitaux

Assistant Hospitalo-Universitaire, UFR d'Odontologie - Montrouge

Qui me fait l'honneur d'être membre du jury de cette thèse. Merci pour votre pédagogie et votre implication dans l'enseignement. Veuillez trouver ici le témoignage de ma sincère reconnaissance et de mon profond respect.

À M. le Docteur Georgy Demurashvili

Docteur en Chirurgie dentaire

Directeur du Centre Médical Elise

Lauréat du Réseau Entreprendre promotion 2014

Qui me fait l'honneur de siéger dans le jury de cette thèse. Merci pour votre contribution à cette thèse et pour votre investissement. Merci pour les connaissances que vous m'avez transmises. Veuillez trouver ici le témoignage de ma sincère reconnaissance et de mon profond respect.

Remerciements

À ma jumelle, Céline qui est toujours là pour moi, merci pour tes précieux conseils et ton soutien à toute épreuve.

À Tanguy qui m'apporte beaucoup de soutien et qui m'a motivée pour la rédaction de ma thèse.

À ma famille, ma mère, mon père et ma grand-mère pour leur soutien durant toutes mes études et à toute épreuve. Merci de m'avoir permis de devenir ce que je suis aujourd'hui.

À tous mes amis de la Faculté :

La série F : Orianne, Julien, Edmée, Marine, Daniel, Alex A, Eitan, Alex L, Ayet, Caroline, Hadrien qui ont été à mes côtés durant toutes ses années de fac et avec qui je partage de nombreux souvenirs et encore plein d'autres à venir.

À Claire, Agathe, Sarah, mon binôme d'hôpital Marion pour tous ces bons moments passés ensemble.

À la team Créteil pour tous ces moments passés ensemble et ces souvenirs des années cliniques.

À Antoine, Maïwenn, Cynthia, Océane, Marie, Nathalie, Geoffroy, Christophe, Florent et tous les autres qui ont toujours été là pour moi, merci pour tous ces moments passés ensemble et plein d'autres à venir.

À tous mes enseignants de la Faculté de Chirurgie dentaire qui m'ont transmis leur savoir et leur passion pour la dentisterie.

Table des matières

INTRODUCTION	2
1 : EXAMEN CLINIQUE ET RADIOGRAPHIQUE CHEZ LE PATIENT AU SOURIRE GINGIVAL	4
1.1 ANAMNESE ET OBSERVATION CLINIQUE	4
1.1.1 <i>Chez le patient en voie d'édentement au maxillaire</i>	5
1.1.2 <i>Chez le patient édenté total au maxillaire</i>	10
1.2 EXAMENS COMPLEMENTAIRES	15
1.3 PHOTOGRAPHIES ET PLANIFICATION DE LA FUTURE PROTHESE.....	17
1.3.1 <i>Outils de prévisualisation</i>	17
1.3.2 <i>Les différentes alternatives prothétiques</i>	18
1.3.3 <i>Les critères de choix de la restauration prothétique et outils décisionnels</i>	19
2 : ÉTAPES PRE-IMPLANTAIRES	27
2.1. REALISATION DE LA PAC OU PAC IMMEDIATE	27
2.2 GUIDE DU SOURIRE.....	28
2.2.1 <i>Présentation</i>	28
2.2.2 <i>Conception du guide du sourire</i>	29
2.2.3 <i>Le guide du sourire, un guide radiologique</i>	34
2.2.4 <i>Planification implantaire</i>	35
2.2.5 <i>Le guide du sourire, un guide chirurgical</i>	37
3 : ILLUSTRATIONS CLINIQUES	39
3.1 CHIRURGIE.....	39
3.2 PHASE PROTHETIQUE	44
3.2.1 <i>Phase de temporisation</i>	44
3.2.2 <i>Prothèse définitive</i>	48
CONCLUSION	50
BIBLIOGRAPHIE	51
TABLE DES FIGURES	55
TABLE DES TABLEAUX	57
TABLE DES ABREVIATIONS	58

Introduction

En 1984, Tjan et *al.*¹ qualifient le sourire gingival de sourire haut. Ce dernier révèle la totalité des dents antérieures maxillaires et un bandeau de gencive. D'autres auteurs comme Fradeani *et al.* ont défini le sourire gingival comme une classe à part entière, caractérisé par une exposition de la totalité de la hauteur des dents antérieures maxillaires et 3 à 4 mm de gencive exposée lors du sourire².

10 % de la population a un sourire gingival³. La prévalence du sourire gingival est plus importante chez les femmes que chez les hommes avec des prédominances ethniques chez les jeunes femmes asiatiques. Elle diminue avec l'âge⁴.

Le traitement de l'édenté total maxillaire par une prothèse implanto-portée ne cesse d'augmenter car elle offre une solution attirante pour le patient du fait de son confort et de son esthétique^{5,6,7}.

Le patient édenté total au maxillaire ou en voie d'édentement, ayant un sourire gingival, présente un défi esthétique supplémentaire pour la réhabilitation prothétique.

Le sourire du patient peut être restauré par un bridge implanto-porté ou une prothèse fixe hybride avec de la fausse gencive pour pallier le manque de tissus mous. Il peut aussi être restauré par une prothèse amovible complète supra-implantaire avec système de fixation barre contre-barre.

La problématique est de gérer les « tissus roses » (« pink factor ») et les « tissus blancs » (« white factor ») afin de créer un sourire harmonieux tout en obtenant une phonétique adéquate et une fonction masticatoire satisfaisante. Les « tissus roses » regroupent les tissus mous, notamment la gencive. Les « tissus blancs » représentent les dents.

La réhabilitation de l'édenté total au sourire gingival a pour risque de dévoiler la ligne de transition entre la muqueuse et la prothèse implanto-portée. Ce risque concerne les patients en voie d'édentement pour lesquels on ne peut pas prévoir la résorption osseuse et la future quantité de tissus mous ainsi que les patients édentés ayant une faible résorption osseuse et une perte de tissus mous.

¹ Tjan, Miller, et The, « Some esthetic factors in a smile ».

² Fradeani, *Esthetic analysis : a systematic approach to prosthetic treatment*.

³ Arnett et Bergman, « Facial keys to orthodontic diagnosis and treatment planning. Part II ».

⁴ Jensen, Joss, et Lang, « The smile line of different ethnic groups depending on age and gender ».

⁵ Bedrossian et al., « Fixed-prosthetic implant restoration of the edentulous maxilla : a systematic pretreatment evaluation method ».

⁶ Turkyilmaz, Company, et McGlumphy, « Should edentulous patients be constrained to removable complete dentures ? The use of dental implants to improve the quality of life for edentulous patients ».

⁷ Boven et al., « Improving masticatory performance, bite force, nutritional state and patient's satisfaction with implant overdentures : a systematic review of the literature ».

Comment réhabiliter un sourire gingival chez l'édenté total maxillaire ou le futur édenté total en obtenant un résultat esthétique, fonctionnel et prédictible pour le patient ? Doit-on conserver ou supprimer le sourire gingival existant ?

Avant, il n'existait pas de technique pour masquer la ligne de transition entre la prothèse hybride et la gencive de manière fiable et prédictible : on réséquait l'os sans réel repère ou on enfouissait davantage les implants. Avec les nombreuses avancées scientifiques, nous cherchons une plus grande prédictibilité dans nos actes chirurgicaux (au moyen de guide chirurgicaux implantaires par exemple) et esthétique (« Digital Smile Design » et autres logiciels de planification). On a donc besoin d'un outil spécifique pour réaliser la résection osseuse verticale. Depuis quelques années, il existe une nouvelle technique mise au point par Demurashvili *et al.*⁸ avec le guide du sourire qui permet de déterminer précisément la quantité d'os à réséquer et la position des implants. Cette technique rend le résultat final prédictible et non opérateur dépendant.

Cette thèse a pour but de traiter les notions qui conduisent à la réussite de ce traitement implantaire chez l'édenté total au sourire gingival : de l'examen clinique et radiographique à la phase prothétique en passant par l'étude pré-implantaire et la chirurgie.

⁸ Demurashvili, « Technique to obtain a predictable aesthetic result through appropriate placement of the prosthesis/soft tissue junction in the edentulous patient with a gingival smile ».

1 : Examen clinique et radiographique chez le patient au sourire gingival

1.1 Anamnèse et observation clinique

Le patient au sourire gingival édenté total ou en voie d'édentement peut présenter plusieurs indications pour une réhabilitation prothétique implantaire du maxillaire. Ce projet prothétique doit correspondre à la demande esthétique du patient, offrir un confort supplémentaire par rapport à la prothèse amovible grâce à une grande rétention et stabilité de la restauration, pour la mastication et la phonation particulièrement. Le patient au sourire gingival peut vouloir conserver son sourire avec cette caractéristique ou au contraire ne pas aimer son sourire gingival et vouloir le modifier.

Le praticien doit dans sa démarche thérapeutique réaliser l'anamnèse avec le recueil des données comprenant le motif de consultation du patient, sa demande et ses doléances, son âge, ses antécédents médicaux et chirurgicaux, ses traitements médicamenteux et allergies. Cela permet de voir s'il ne présente pas de contre-indications absolues ou relatives à la pose d'implants.

L'examen clinique classique est réalisé en deux parties : l'examen exobuccal qui regroupe l'analyse des articulations temporo-mandibulaires (ATM) et l'analyse de la face, et l'examen endobuccal avec le bilan parodontal, l'analyse de l'occlusion, l'examen prothétique et l'analyse esthétique du sourire pour le patient denté et l'analyse ostéo-muqueuse et du sourire pour le patient édenté avec l'évaluation des prothèses existantes.

On envisagera l'examen clinique dans deux situations : le patient en voie d'édentement au maxillaire et le patient édenté total au maxillaire.

L'analyse esthétique de la face et du sourire fait partie intégrante de l'examen clinique du patient. Elle conditionne la réussite du traitement aussi bien sur le plan esthétique que fonctionnel. Cette analyse permet de faire ressortir certains éléments qui seront des repères pour le traitement implantaire et prothétique.

1.1.1 Chez le patient en voie d'édentement au maxillaire

1.1.1.1 Examen exobuccal

Dans le sens vertical, la forme du visage est un élément déterminant de l'analyse esthétique.

Il existe trois types de faces (cf. figure 1) :

- Les faces dolichofaciales sont longues, étroites et hyper-divergentes. Elles sont caractérisées par un excès vertical de la crête alvéolaire et par des encombrements dentaires. Ces patients dévoilent un sourire gingival. Cet excès vertical de la crête alvéolaire pourra être corrigé par une chirurgie pré-prothétique pour le traitement implantaire.
- Les faces brachyfaciales sont courtes, larges et hypo-divergentes. Leurs arcades dentaires sont larges. Ces patients ont une malocclusion de Classe II division 2, un excès vertical antérieur avec une supraclusion conduisant à une extrusion dento-alvéolaire antérieure. En fonction de la mobilité de la lèvre supérieure lors du sourire, ces patients peuvent découvrir un excès de gencive. Il faut faire attention à ces patients car on peut penser qu'ils sont en sous-DV (dimension verticale) à cause de leur face courte alors que ce n'est pas le cas.
- Les faces mésofaciales ont des étages de la face équilibrés avec des relations d'arcades normales. Ces patients peuvent présenter une lèvre supérieure hyper mobile et résultant en un sourire gingival ^{9,10,11,12}.

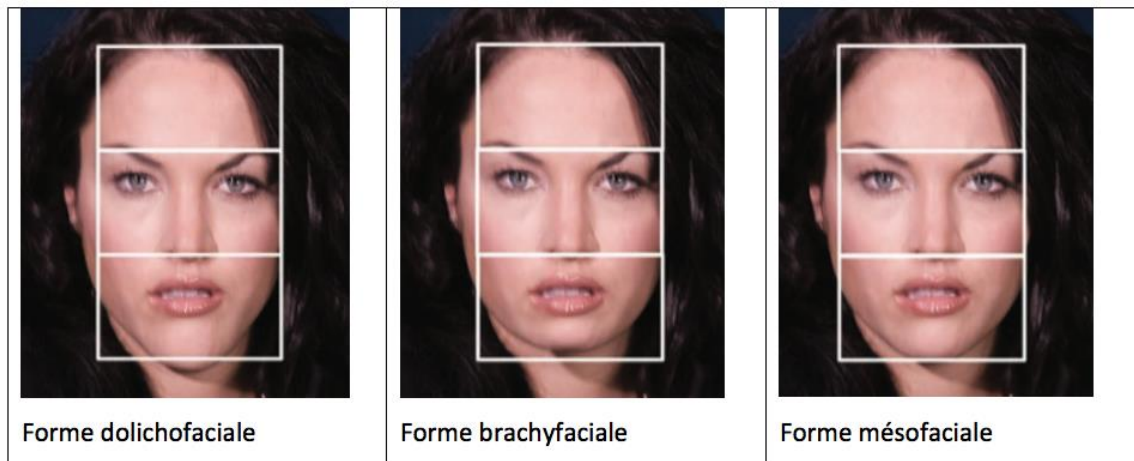
⁹ Spear, « Approaches to vertical dimension ».

¹⁰ Siriwat et Jarabak, « Malocclusion and facial morphology is there a relationship ? An epidemiologic study. »

¹¹ Mack, « Vertical dimension : a dynamic concept based on facial form and oropharyngeal function. »

¹² Broadent BH, Broadent BH, et Golden, *Bolton standards of dentofacial developmental growth*.

Figure 1 : Les trois formes de visage



Source : McLaren et Culp, « Smile analysis : the Photoshop® smile design technique : part I », 2013.

On analyse la dimension verticale d'occlusion (DVO) : il faut déterminer si elle est correcte ou si le patient est en sous-DV ou sur-DV. Dans le sens horizontal, on détermine la ligne médiane et le plan horizontal. Le plan horizontal est idéalement parallèle à la ligne bi-pupillaire, à la ligne bi-phryaque et à la ligne bi-commissurale. Il est notamment utilisé pour déterminer la position des dents, l'occlusion du patient et régler les maquettes esthétiques¹³.

1.1.1.2 Examen endobuccal avec analyse du sourire

On effectue l'analyse des points suivants :

- Les paramètres esthétiques : ligne du sourire, position du point inter-incisif
- Les paramètres biologiques : volume osseux et quantité de tissus mous^{14,15,16}. Il est difficile de prévoir la future quantité de tissus mous et de tissus osseux suite aux avulsions des dents. Il est de ce fait préconisé d'anticiper ces remaniements tissulaires par une chirurgie pré-prothétique d'ostéotomie chez le patient qui ne veut pas conserver son sourire gingival afin de garantir l'esthétique et la fonctionnalité de la prothèse.
- L'espace prothétique disponible
- La classe squelettique de Balard (I, II ou III) (cf. figure 2)
- La valeur des dents résiduelles : elles ont un mauvais pronostic pour des raisons parodontales ou carieuses.

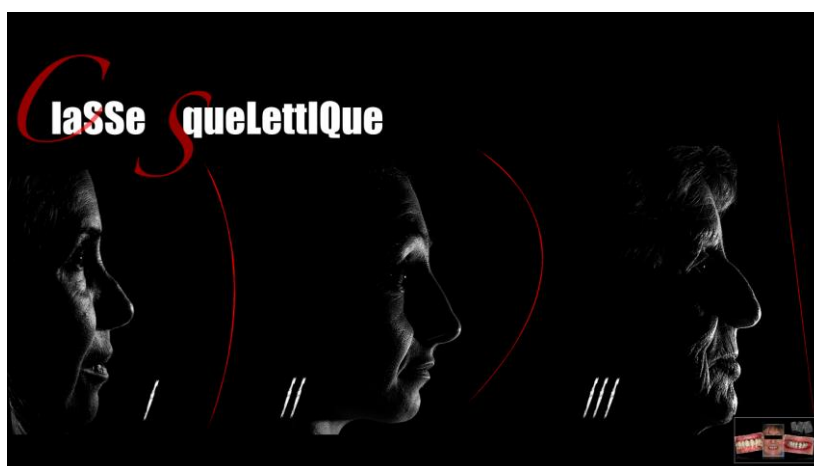¹³ Bidra, « Three-dimensional esthetic analysis in treatment planning for implant-supported fixed prosthesis in the edentulous maxilla ».

¹⁴ Davarpanah et al., *Manuel d'implantologie clinique*.

¹⁵ Dada et Daas, *Esthétique et implants pour l'édenté complet maxillaire*.

¹⁶ Jivraj, Chee, et Corrado, « Treatment planning of the edentulous maxilla ».

Figure 2 : Les différentes classes squelettiques



Source : Dr Demurashvili et Dr Davarpanah.

Le sourire est caractéristique d'une personne et doit répondre à certains critères pour être esthétique. Il est important d'analyser de manière critique le sourire pour voir les paramètres à conserver et modifier.

Analyse du point inter-incisif

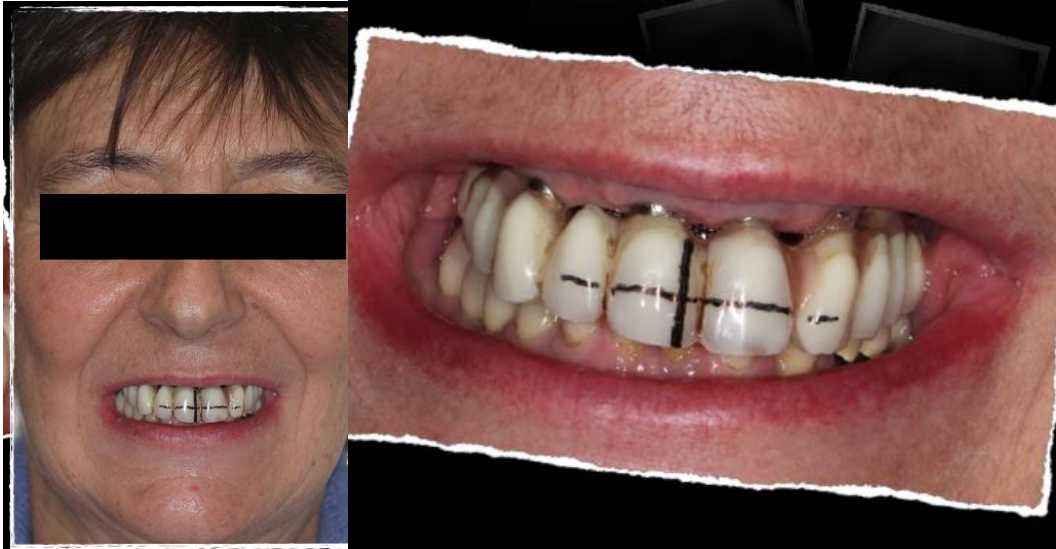La position idéale du point inter-incisif est à déterminer dans le plan frontal et sagittal (cf. figure 3). Si le patient a encore des dents, il faut choisir si on modifie la position du point inter-incisif ou si on la conserve. Lorsque les dents résiduelles sont égressées, on remontera le point inter-incisif et le reculera. En revanche, si les dents sont usées, on descendra le point inter-incisif. Ce paramètre est le point de départ de toute prothèse aussi bien pour déterminer le plan occlusal maxillaire que la longueur des dents et la nécessité de fausse gencive¹⁷. Il est responsable du soutien labial et, en fonction de son emplacement et de la mobilité de la lèvre lors du sourire, il peut participer à rendre visible la ligne de transition entre la prothèse et la gencive (LTPG). Passer par une étape de prothèse amovible complète conventionnelle peut permettre de visualiser le résultat avec le nouveau point inter-incisif, ce qui est intéressant lorsque le changement de situation est important.

Lorsque l'on supprime le sourire gingival, il faut remonter le point inter-incisif et si les dents sont égressées, on le reculera. Si le patient veut conserver son sourire gingival, on aura tendance à conserver un point inter-incisif proche de celui existant.

On analyse le plan occlusal esthétique. Lorsque le plan occlusal esthétique est bas, il peut être la conséquence d'un sourire gingival avec des dents trop longues ou une lèvre supérieure trop courte.

¹⁷ Spear, « The maxillary central incisal edge : a key to esthetic and functional treatment planning ».

Figure 3 : Situation du nouveau point inter-incisif



Source : Dr Demurashvili et Dr Davarpanah.

Analyse du sourire


La ligne du sourire peut être haute, moyenne ou basse (cf. figure 4). Le sourire haut révèle la totalité des dents antérieures maxillaires et un bandeau de gencive. Il est retrouvé dans 10 % des cas et présente un enjeu esthétique important pour ne pas voir la ligne de transition prothèse-muqueuse¹⁸. Le sourire moyen dévoile 75 à 100 % de la hauteur des dents antérieures maxillaires avec parfois de la gencive inter proximale. Le sourire bas dévoile moins de 75 % des dents antérieures. D'autres auteurs ont défini une quatrième classe : le sourire gingival caractérisé par une exposition de la totalité de la hauteur des dents antérieures maxillaires et 3 à 4 mm de gencive exposée lors du sourire^{19,20}.

¹⁸ Arnett et Bergman, « Facial keys to orthodontic diagnosis and treatment planning. Part II ».

¹⁹ Tjan, Miller, et The, « Some esthetic factors in a smile ».

²⁰ Fradeani, *Esthetic analysis : a systematic approach to prosthetic treatment*.

Figure 4 : Ligne du sourire haute, moyenne et basse chez une même patiente



Source : Dr Demurashvili et Dr Davarpanah.

La largeur du sourire dépend du nombre de dents visibles lors du sourire. Il en existe trois types : le sourire étroit, le sourire moyen et le sourire large. Le sourire étroit dévoile les six dents antérieures, le sourire moyen dévoile les dents antérieures jusqu'aux prémolaires et le sourire large dévoile les dents jusqu'aux premières molaires. La largeur du sourire va déterminer le nombre d'implants nécessaires dans la région postérieure, la nécessité ou non de greffe osseuse ou de sinus lift afin de ne pas avoir de trou noir en interdentaire à la place des papilles ²¹.

La ligne des collets constitue le sourire et permet de déterminer la forme et la taille des dents, la nécessité de gencive artificielle ou non pour la future prothèse ²².

Au niveau de la gencive, on regarde sa symétrie, les papilles interdentaires et la pigmentation gingivale. On regarde la quantité de tissus mous qui influence le choix de la restauration. La présence

²¹ Tjan, Miller, et The, « Some esthetic factors in a smile ».

²² Bidra et Agar, « A classification system of patients for esthetic fixed implant-supported prostheses in the edentulous maxilla ».

de papilles interdentaires est un élément fondamental à déterminer pour l'esthétique de la gencive dans la future prothèse. Elles sont absentes lorsqu'il y a des diastèmes ^{23,24,25,26,27}.

1.1.1.3 Évaluation des prothèses existantes

Le patient en voie d'édentement peut déjà présenter des prothèses en bouche. Si c'est le cas, on s'intéresse à l'occlusion pour voir si la courbe occlusale et les contacts occlusaux sont équilibrés et à la relation maxillo-mandibulaire (RMM). Si la prothèse ne correspond pas à ces critères on la refait ou on réalise des cires de diagnostic.

1.1.2 Chez le patient édenté total au maxillaire

1.1.2.1 Examen exobuccal

On analyse la forme du visage de la même manière que chez le patient en voie d'édentement. On peut regarder si la DVO avec la prothèse existante est satisfaisante sinon ce paramètre sera à déterminer lors de la confection d'une nouvelle prothèse amovible complète maxillaire.

L'analyse antéro-postérieure comporte l'étude du profil du visage et le soutien labial.

Le soutien de la lèvre est difficile à quantifier, il dépend de nombreux paramètres ^{28,29,30} :

- La position des dents antérieures maxillaires
- Le contour cervical des dents antérieures maxillaires
- La quantité de résorption de l'os alvéolaire
- La forme de la crête alvéolaire
- L'âge
- Le genre
- La forme et la longueur des lèvres

Il peut être rétabli par le port de prothèse et la fausse gencive de la prothèse si la résorption du maxillaire est trop importante (cf. figures 5 et 6). Il a une incidence sur la visibilité des dents et donc sur le sourire gingival d'où l'importance de le restaurer.

²³ Ritter, Gandini, et Pinto Ados, « Analysis of the smile photograph ».

²⁴ Sarver, « Videoimaging : the pros and cons ».

²⁵ Castro, Santos, et Ricardo, « Assessment of the "golden proportion" in agreeable smiles ».

²⁶ Sabri, « The eight components of a balanced smile ».

²⁷ Tarnow, Magner, et Fletcher, « The effect of the distance from the contact point to the crest of bone on the presence or absence of the interproximal dental papilla ».

²⁸ Jivraj, Chee, et Corrado, « Treatment planning of the edentulous maxilla ».

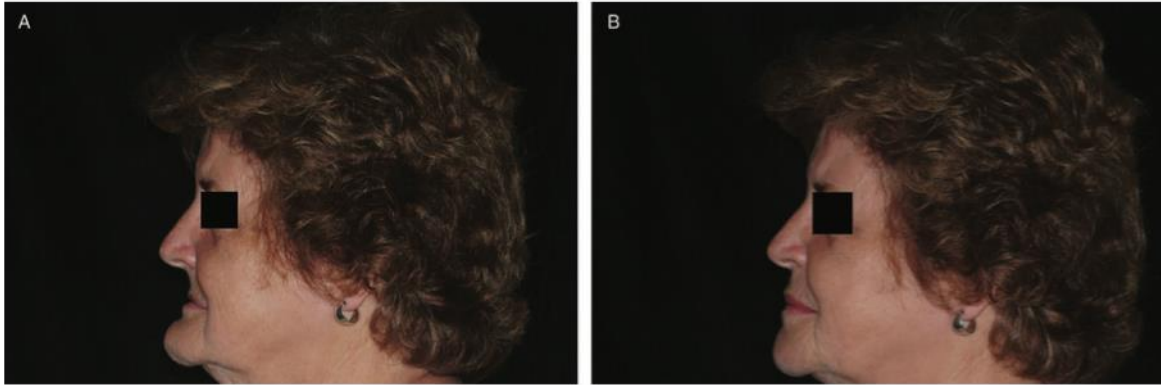
²⁹ Bidra et Agar, « A classification system of patients for esthetic fixed implant-supported prostheses in the edentulous maxilla ».

³⁰ Sarver, *Esthetic orthodontics and orthognathic surgery*.

Figure 5 : Profil d'un patient avec et sans prothèses

A : Patiente édentée présentant un profil concave avec une perte du soutien labial et une diminution de la DVO

B : Même patiente avec des prothèses en bouche qui rétablissent le soutien labial et la DVO avec un profil droit plus jeune

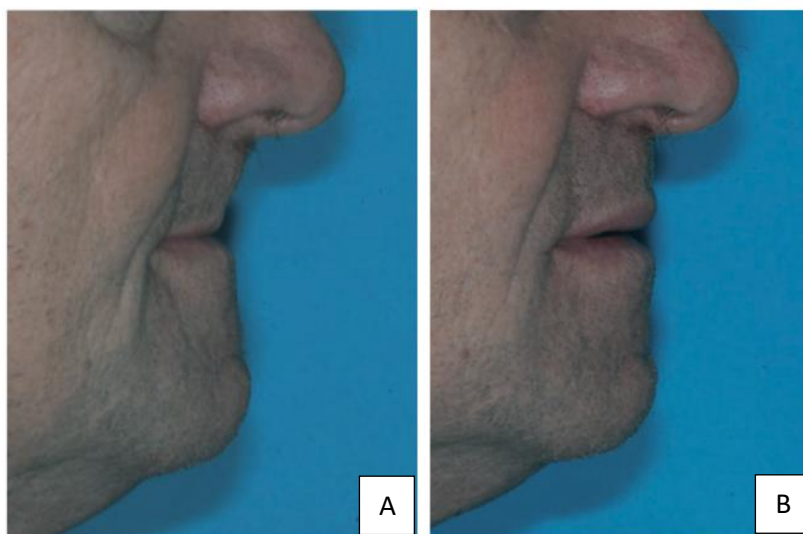


Source : Bidra, « Three-dimensional esthetic analysis in treatment planning for implant-supported fixed prosthesis in the edentulous maxilla : review of the esthetics literature », 2011.

Figure 6 : Profil d'un patient avec et sans prothèse

A : Patient édenté maxillaire avec un soutien labial insuffisant avec un maxillaire résorbé et une perte de tissus mous

B : Patient avec un montage esthétique en cires apportant le soutien labial nécessaire

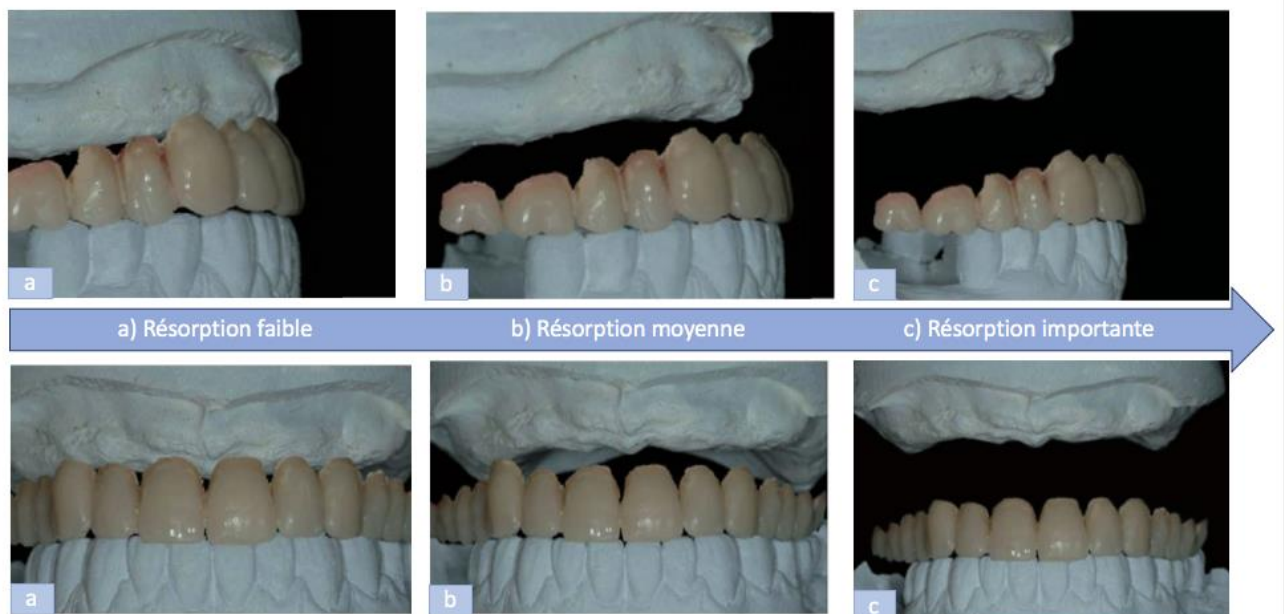


Source : Avrampou et al., « Virtual implant planning in the edentulous maxilla criteria for decision-making of prosthesis design », 2013.

1.1.2.2 Examen endobuccal et analyse du sourire

Au niveau du site édenté, on regarde la résorption de la crête qui va influencer la position de la lèvre et le soutien labial (cf. figure 7). Ce paramètre va permettre de choisir par la suite le type de restauration implantaire en fonction de la quantité d'os et des tissus mous. La résorption peut être verticale ou horizontale. Ce paramètre permettra de déterminer si la ligne de transition entre la prothèse et la gencive est visible (LTPG) et posera l'éventuelle indication d'une résection osseuse verticale. De plus, on regarde si l'espace prothétique disponible est suffisant pour la réhabilitation prothétique^{31,32}. Il est important de regarder également le décalage des bases osseuses qui est interdépendant de la résorption. Si le décalage est trop important, il sera difficile de réaliser une restauration fixe avec greffes osseuses et la prothèse amovible complète supra-implantaire avec système de fixation barre contre-barre sera préférée³³.

Figure 7 : Stades de résorption osseuse



Source : Lamy, « Le maxillaire édenté. Critères de choix d'une réhabilitation prothétique implantaire », 2011.

On regarde la classe squelettique de Balard du patient (I, II ou III) et le volume osseux. On observe la quantité des tissus mous et si la muqueuse est adhérente ou s'il y a présence de crêtes flottantes. Chez les patients édentés, les papilles interdentaires sont inexistantes. Lorsque les papilles sont perdues, il est très difficile de les régénérer. S'il manque peu de tissus mous, il est parfois possible

³¹ Lamy, « Le maxillaire édenté. Critères de choix d'une réhabilitation prothétique implantaire. »

³² Tonellini, Saez Vigo, et Novelli, « Double guided surgery in all-on-4® concept : when osteotomy is needed ».

³³ Jivraj, Chee, et Corrado, « Treatment planning of the edentulous maxilla ».

de faire pousser les papilles au niveau de la prothèse. En revanche si le patient n'a pas suffisamment de tissus mous, il faudra que la restauration présente une fausse gencive afin de restaurer ce manque. Si le patient possède une quantité suffisante de tissus mous, la future restauration ne nécessitera pas de fausse gencive.

Concernant l'occlusion, on s'intéresse à la courbe occlusale de l'arcade antagoniste si elle est dentée. Il faut envisager ce point dans la globalité du traitement pour établir des courbes occlusales harmonieuses.

Chez le patient édenté, on doit déduire les paramètres esthétiques à partir de l'examen exobuccal contrairement au patient denté chez qui on analyse ces paramètres directement en endobuccal ^{34,35,36}.

Le point inter-incisif est déterminé de la manière suivante : dans le plan frontal il se situe sur la ligne passant par le milieu du philtrum et dans le plan horizontal, il dépend de l'âge du patient et de la possible conservation du sourire gingival du patient. Dans le plan sagittal il doit apporter un soutien labial suffisant ³⁷. On analyse la lèvre supérieure et sa position.

Le praticien doit regarder la visibilité de la crête édentée au repos et lors du sourire (cf. figure 8).

Ce paramètre en relation avec la résorption et la quantité de tissus mous va permettre de choisir le type de prothèse implanto-portée et l'éventuelle indication d'une ostéotomie verticale. Ces notions seront développées dans la partie 1.4.

Si la crête alvéolaire est visible au repos et lors du sourire, on rencontre les deux cas suivants. Dans le premier cas, le patient possède suffisamment de tissus mous avec une résorption osseuse minimale : la restauration ne remplacera que les dents et la LTPG ne sera pas inesthétique, la gencive s'intégrera naturellement dans la restauration. Dans le second cas, le patient a une résorption osseuse modérée à avancée et une quantité de tissus mous insuffisante : la restauration nécessitera une fausse gencive pour combler ce défaut. La jonction entre la restauration et la muqueuse sera visible et inesthétique. C'est dans ce cas qu'est indiquée l'ostéotomie verticale pour que le patient ne découvre pas la LTPG lors du sourire ^{38,39}.

³⁴ Davarpanah et al., *Manuel d'implantologie clinique*.

³⁵ Dada et Daas, *Esthétique et implants pour l'édenté complet maxillaire*.

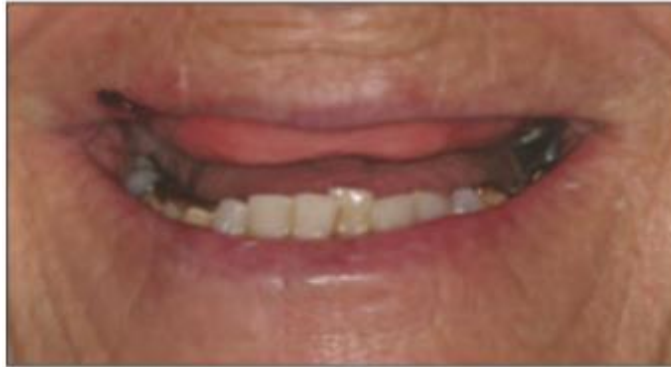³⁶ Jivraj, Chee, et Corrado, « Treatment planning of the edentulous maxilla ».

³⁷ Bidra, « Three-dimensional esthetic analysis in treatment planning for implant-supported fixed prosthesis in the edentulous maxilla ».

³⁸ Dada et Daas, *Esthétique et implants pour l'édenté complet maxillaire*.

³⁹ Jivraj, Chee, et Corrado, « Treatment planning of the edentulous maxilla ».

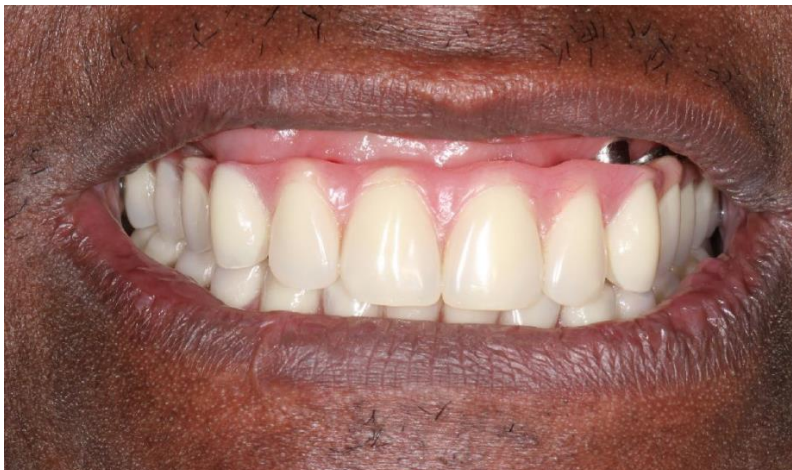Figure 8 : Visibilité de la crête alvéolaire lors du sourire



Source : Jivraj , Chee et Corrado , «Treatment planning of the edentulous maxilla », 2006.

Si la ligne de transition entre la gencive et la prothèse est exposée, elle entraînera un problème d'esthétique : l'intégration de la prothèse ne sera pas harmonieuse et il peut y avoir une visibilité des implants en fonction de leur position. On peut également perdre du soutien labial ou rencontrer des difficultés au niveau de la phonation avec une prononciation altérée pour certains mots et un passage d'air (cf figure 9).

Figure 9 : Patient au sourire gingival dévoilant la ligne de transition entre la prothèse et la muqueuse



Source : Dr Demurashvili et Dr Davarpanah.

1.1.2.3 Évaluation des prothèses existantes

On regarde les prothèses amovibles existantes afin de voir si elles correspondent aux critères de la prothèse amovible conventionnelle que l'on citera ci-dessous. Il est important de refaire la prothèse amovible complète si la prothèse existante ne correspond pas à ces critères afin d'avoir un

aperçu du futur projet prothétique et pour guider à différentes étapes du traitement implantaire et prothétique.

On examine les critères suivants ⁴⁰ :

- La sustentation : on regarde la qualité des bords prothétiques et si la surface d'appui de la prothèse est suffisante. On la teste en exerçant une pression sur les molaires, il ne faut pas que cela provoque de mouvement de bascule.
- La rétention : on teste la rétention en exerçant une traction verticale au niveau de la zone rétro-incisive. Il ne faut pas que la prothèse soit mobile.
- La stabilité
- La DVO : on regarde si elle est satisfaisante.
- Le soutien labial
- Le plan occlusal esthétique et l'occlusion : il faut que les contacts occlusaux soient équilibrés et que la RMM soit satisfaisante.
- L'esthétique : il faut qu'elle convienne au patient.
- La phonétique

1.2 Examens complémentaires

En complément de l'examen clinique, il est nécessaire de réaliser des examens complémentaires avant d'envisager le traitement implantaire.

La radiographie panoramique est un examen de débrouillage lors du bilan pré-implantaire. Elle permet de savoir dès le début de la thérapeutique si la pose d'implants est réalisable ou non. On analyse le rapport entre le site édenté et les obstacles anatomiques. On observe les arcades dentaires, les dents incluses ou en désinclusions, les anomalies du développement (dent surnuméraire, odontome, agénésie) et la présence d'éventuels foyers infectieux ⁴¹. Elle est utilisée en première intention pour dépister les fractures, les lésions tumorales bénignes ou malignes, les calculs salivaires, la présence de corps étrangers en particulier intra-sinusiens, les anomalies des ATM ^{42,43,44}. Elle présente cependant plusieurs inconvénients. Il y a une déformation de l'image. Le volume osseux dans le sens vestibulo-lingual et la qualité osseuse ne peuvent être déterminés sur ce type d'imagerie⁴⁵.

⁴⁰ Avrampou et al., « Virtual implant planning in the edentulous maxilla : criteria for decision making of prosthesis design ».

⁴¹ Zitzmann et al., « Patient assessment and diagnosis in implant treatment ».

⁴² Desai et al., « Desmoplastic ameloblastoma : Report of a unique case and review of literature ».

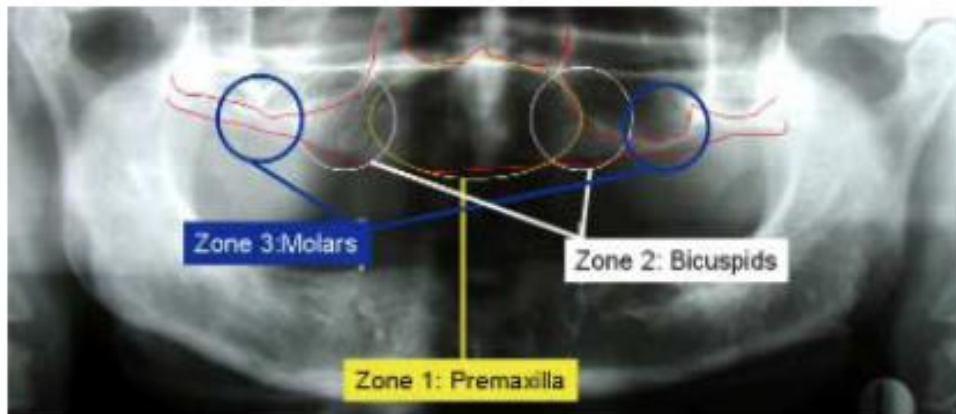
⁴³ Lachmann et al., « Radiographic study of changes in the mandibular condyle after implant prosthodontic rehabilitation ».

⁴⁴ Szalma, Olsz, et ToTh, « Diagnostic value of radiographic and ultrasonic examinations in patients with sialoadenitis and sialolithiasis ».

⁴⁵ Seban et Bonnaud, *Le bilan préopératoire à visée implantaire*.

Bedrossian et *al.* ont divisé le maxillaire édenté en trois zones radiographiques sur le panoramique pour évaluer l'os alvéolaire résiduel disponible pour la pose d'implants. La zone 1 comprend la zone antérieure maxillaire (incisivo-canine). La zone 2 est la région prémolaire et la zone 3, la région molaire (cf. figure 10).

Figure 10 : Les trois zones du maxillaire



Source : Bedrossian et al. « Fixed- prosthetic implant restoration of the edentulous maxilla : a systematic pretreatment evaluation method, Journal of oral and maxillofacial surgery », 2008.

L'analyse selon ce schéma permet de concevoir le plan de traitement implantaire qui sera à confirmer par une imagerie 3D, plus précise. Pour une prothèse implanto-portée maxillaire, il faut placer au minimum quatre implants, le plus souvent 6 à 8 implants^{46,47}.

La rétro-alvéolaire apporte des informations précises sur un ensemble de dents. On y observe : le volume osseux, la trabéculatation osseuse, la présence d'éventuels foyers infectieux ou apex résiduels, les dents collatérales. On quantifie le volume, la qualité de l'os et le rapport du site avec les obstacles anatomiques.

⁴⁶ Brånemark, Svensson, et Steenberghe, « Ten-year survival rates of fixed prostheses on four or six implants ad modum Brånemark in full edentulism ».

⁴⁷ Maló, Rangert, et Nobre, « All-on-4 immediate-function concept with Brånemark system® implants for completely edentulous maxillae : a 1-year retrospective clinical study ».

Le montage des modèles sur articulateur est essentiel. On détermine si l'espace prothétique est suffisant, l'occlusion, les égressions, les éversions et le rapport inter-arcade ^{48,49}. On analyse les formes de résorption, le volume osseux existant et si la crête présente des déficits osseux, les situations possibles des piliers implantaires. Chez l'édenté total, on regarde également s'il y a un décalage des bases osseuses et la sévérité de ce décalage. Ce décalage est d'autant plus important que la perte des dents est ancienne ⁵⁰.

1.3 Photographies et planification de la future prothèse

1.3.1 Outils de prévisualisation

Il est important dans le plan de traitement de donner un aperçu au patient de sa future prothèse afin de communiquer sur les aspects esthétiques et fonctionnels. Il existe plusieurs outils à notre portée pour prévisualiser la future prothèse et obtenir un résultat prédictible. On peut valider l'aspect esthétique et fonctionnel de la prothèse de manière concrète et réelle par un wax-up sur le patient, un montage esthétique en cires, une prothèse amovible complète refaite selon les critères voulus ou de manière virtuelle à l'aide de photographies et de logiciel (Smile Digital Design, Photoshop C55, Keynote).

Les photographies et les vidéos sont un bon moyen de communiquer sur l'esthétique : il faut réaliser des photographies exo-buccales et intra-orales. Elles permettent l'analyse esthétique.

McLaren et Culp ⁵¹ ont travaillé sur le logiciel Photoshop C55 (Adobe Systems, San Jose, CA) pour faire une simulation et montrer au patient le traitement proposé. Ils ont montré que l'on pouvait préfigurer la forme des futures dents du patient et montrer le projet esthétique final souhaité. Coachman et Yoshinoga ont mis au point le logiciel Digital Smile Design qui permet de réaliser un projet esthétique à l'aide de photographiques exobuccales et intrabuccales. Cervino et *al.* ⁵² nous montrent l'intérêt du logiciel Digital Smile Design qui est un outil de conception du sourire numérique. Pour utiliser ce logiciel, il faut avoir des photos calibrées. Il est prédictible et permet de communiquer avec le patient. Il permet au patient de voir le résultat final attendu du projet prothétique avant de commencer le traitement et d'avoir des résultats prévisibles.

On peut également préfigurer la forme du futur sourire à l'aide de logiciel de graphisme comme Keynote (cf. figure 11).

⁴⁸ Davarpanah et al., *Manuel d'implantologie clinique*.

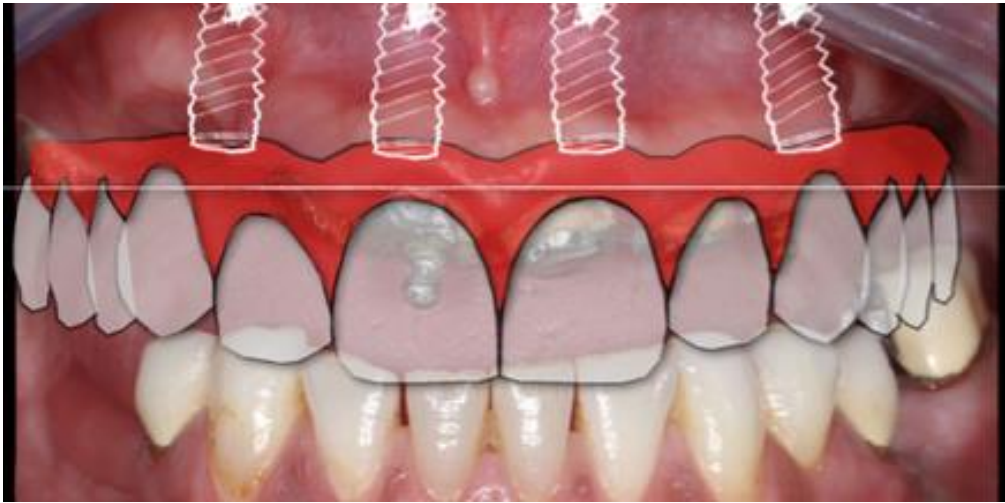⁴⁹ Jivraj, Chee, et Corrado, « Treatment planning of the edentulous maxilla ».

⁵⁰ Seban et Bonnaud, *Le bilan préopératoire à visée implantaire*.

⁵¹ McLaren et Culp, « Smile analysis : the Photoshop® smile design technique: part 1 ».

⁵² Cervino et al., « Dental restorative digital workflow : Digital Smile Design from aesthetic to function ».

Figure 11 : Préfiguration du projet prothétique à l'aide du logiciel Keynote

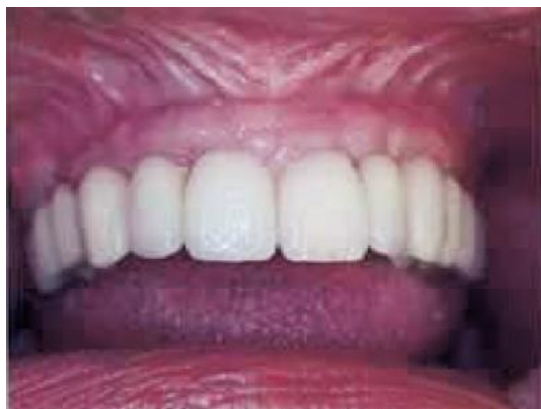

Source : Dr Demurashvili.

1.3.2 Les différentes alternatives prothétiques

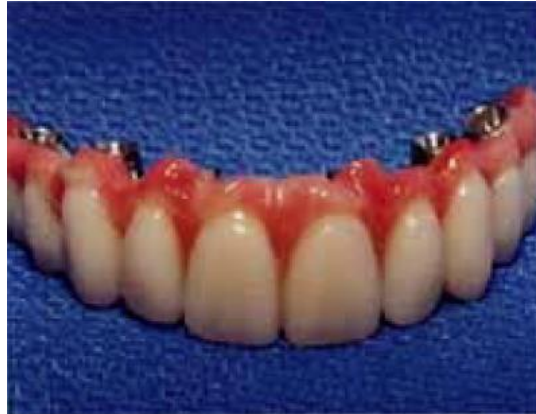Il existe trois types de prothèses dentaires fixes sur implants : le bridge complet implanto-porté (cf. figure 12) qui ne remplace que les dents, la restauration fixe hybride (cf. figure 13) associant fausse gencive et dents et la prothèse amovible complète supra-implantaire avec système de fixation barre contre-barre (cf. figure 14). La restauration hybride est constituée de dents ainsi que de résine acrylique pour la gencive artificielle, avec une armature en titane blanchi ou en or moulé.

Figure 12 : Bridge implanto- porté avec quantité de tissus mous intacts et tissus osseux suffisant



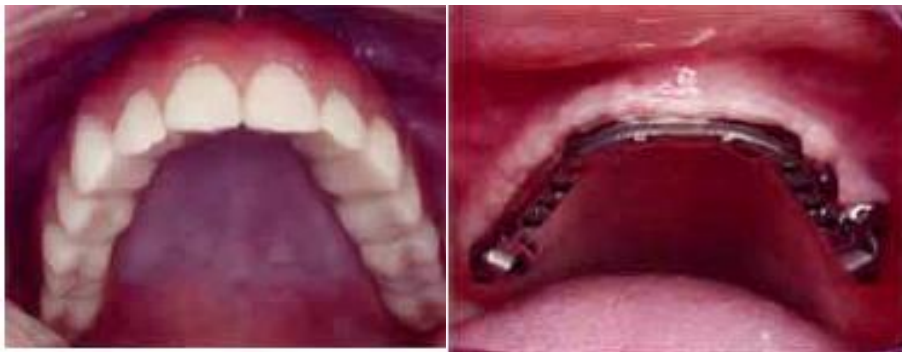Source : Bedrossian et al. « Fixed-prosthetic implant restoration of the edentulous maxilla : a systematic pretreatment evaluation method, Journal of oral and maxillofacial surgery », 2008.

Figure 13 : Prothèse hybride implanto-portée avec de la fausse gencive pour les patients présentant une perte de tissus mous



Source : Bedrossian et al., «Fixed-prosthetic implant restoration of the edentulous maxilla : a systematic pretreatment evaluation method, Journal of oral and maxillofacial surgery », 2008.

Figure 14 : Prothèse fixe amovible avec des attachements implantaires



Source: Bedrossian et al., « Fixed-prosthetic implant restoration of the edentulous maxilla : a systematic pretreatment evaluation method, Journal of oral and maxillofacial surgery», 2008.

1.3.3 Les critères de choix de la restauration prothétique et outils décisionnels

Lors de la planification prothétique, on choisit le type de prothèse implanto-portée en tenant compte de plusieurs critères :

- L'espace prothétique
- La résorption osseuse
- Le décalage des bases osseuses
- La présence ou l'absence de volume osseux dans les trois dimensions de l'espace

- Le volume des tissus durs et mous à remplacer
- La visibilité de la crête alvéolaire résiduelle lorsque la lèvre est au repos et lorsque le patient sourit
- Le profil d'émergence de la dent artificielle

Bidra *et al.* ont défini une classification divisée en quatre catégories qui aide à choisir le type de la prothèse fixe implanto-portée maxillaire approprié en fonction du patient. L'espace prothétique diminue de la classe I à la classe IV ⁵³ (cf. figure 15). La classe I, II et III concernent les patients avec un sourire bas ou moyen et la classe IV concerne les patients avec un sourire haut ou gingival.

La classe I regroupe les patients qui nécessitent une prothèse hybride qui apporte un soutien labial suffisant : elle permet de faire en sorte que les dents aient des proportions esthétiques et ne soient pas trop longues.

La classe II regroupe les patients avec une prothèse hybride qui ne rajoute pas de soutien labial avec des dents aux proportions esthétiques.

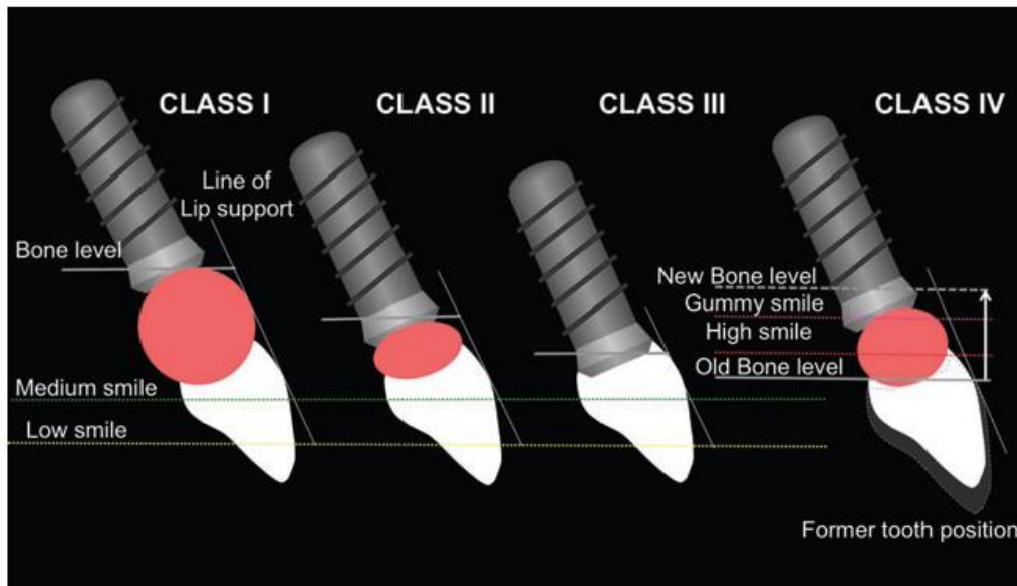
La classe III concerne les patients n'ayant pas besoin de prothèse hybride avec fausse gencive mais d'un bridge implanto-porté remplaçant uniquement les dents.

La classe IV concerne les patients nécessitant une intervention pré-prothétique d'ostéotomie. Ces patients ont besoin ou non d'une gencive artificielle selon l'intervention pré-prothétique réalisée.

En résumé, chez le patient en voie d'édentement au sourire haut ou gingival, la future quantité de tissus mous et le volume osseux n'étant pas prédictible après les avulsions, il faut anticiper en apicalisant le niveau osseux afin de masquer la LTPG de la future prothèse hybride. Si un bridge implanto-porté remplaçant uniquement les dents est choisi il n'est pas nécessaire de masquer cette ligne mais il y a un risque esthétique s'il n'y a pas suffisamment de tissus mous.

⁵³ Bidra et Agar, « A classification system of patients for esthetic fixed implant-supported prostheses in the edentulous maxilla ».

Figure 15 : Classification des patients pour une réhabilitation complète du maxillaire par une prothèse implanto-portée en fonction de la ligne du sourire et du niveau osseux



Source : Bidra et Agar, « A classification system of patients for esthetic fixed implant-supported prosthesis in the edentulous maxilla, Compendium of continuing education in dentistry », 2010.

Avrampou *et al.* ont réalisé une classification du type de prothèse à choisir en fonction du profil d'émergence de la dent artificielle par rapport au maxillaire et du volume de tissus mous à remplacer (cf. tableau 1) :

- Classe A : s'il n'y a pas de tissus mous à remplacer et que le profil d'émergence est supérieur à 45 degrés, on choisit un bridge implanto-porté remplaçant uniquement les dents.
- Classe B : si le recouvrement muqueux est compris entre 0 et 5 mm et/ou le profil d'émergence est compris entre 30 et 45 degrés, on peut choisir une prothèse hybride.
- Classe C : si le recouvrement muqueux est supérieur ou égal à 5 mm et/ou le profil de la prothèse est inférieur ou égal à 30 degrés, il est conseillé de choisir une prothèse amovible complète supra-implantaire.

Tableau 1 : Tableau décisionnel en fonction du profil d'émergence de la prothèse et de la hauteur de tissus mous à remplacer

		Mucosal Coverage (MucCov)		
		0mm	0-5mm	5mm
Prosthesis Profile (ProsthProfile)	≥45 degrees	A Fixed prosthesis Crown design		
	30-45 degrees	B Probably fixed prosthesis Hybrid design		
	≤30 degrees	C Removable overdenture or total prosthesis		

Source : Avrampou, « Virtual implant planning in the edentulous maxilla : criteria for decision making of prosthesis design », 2013.

On peut également choisir le type de prothèse à partir de la nature du défaut osseux du patient et la visibilité de la crête résiduelle. Les patients édentés peuvent présenter un volume osseux alvéolaire intact ou une résorption de l'os alvéolaire avec une perte de tissus mous. On peut réaliser un duplicata en résine transparente de la prothèse amovible du patient afin de voir le manque d'os et de tissus mous.

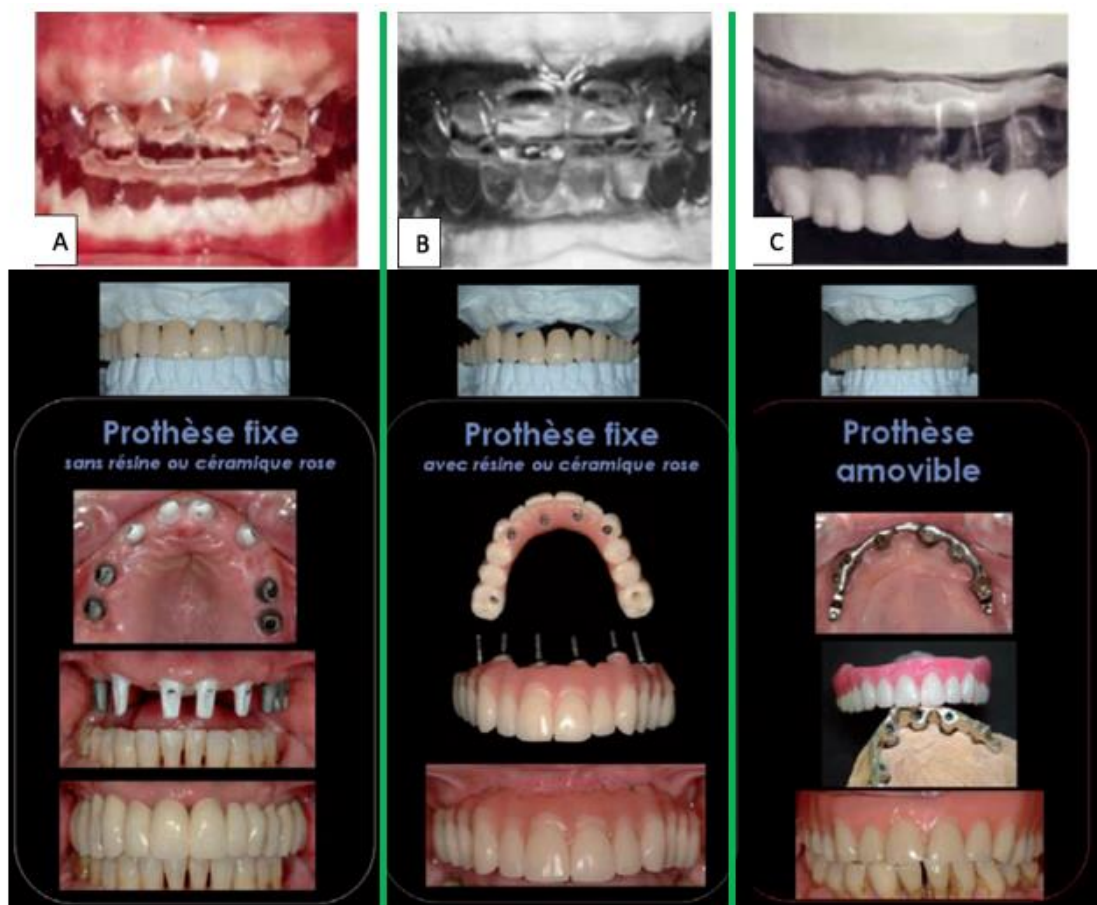
Les patients ne présentant aucun espace entre la partie cervicale des dents, la prothèse dupliquée et la crête édentée présentent un défaut dentaire uniquement. Ils ont une résorption minimale de la crête alvéolaire et des tissus mous presque intacts (cf. figure 16a). De plus lorsque les papilles interdentaires sont aplaties ou inexistantes, il est possible de recréer une papille interdentaire avec le bridge implanto-porté.

Les patients présentant un espace modéré à important entre la partie cervicale des dents de la prothèse dupliquée et la crête présente un défaut composite : il manque de l'os, des dents et des tissus mous. La résorption peut être modérée (cf. figure 16b) ou avancée (cf. figure 16c). Il faut donc pallier le manque d'os et de tissus mous par une restauration hybride avec de la fausse gencive pour un défaut composite modéré associé à un léger décalage des bases osseuses. Pour un déficit tissulaire important associé à un décalage important des bases osseuses, on restaurera le sourire par une prothèse amovible complète supra-implantaire ⁵⁴.

⁵⁴ Davarpanah et al., *Manuel d'implantologie clinique*.

Figure 16 : Réhabilitation prothétique en fonction du degré de résorption osseuse

A : résorption osseuse minimale et tissus mous presque intacts, B : défaut composite modéré, C : défaut composite important



Source : Bedrossian et *al.*, « Fixed-prosthetic implant restoration of the edentulous maxilla : a systematic pretreatment evaluation method, Journal of oral and maxillofacial surgery », 2008 ; Lamy, « Le maxillaire édenté. Critères de choix d'une réhabilitation prothétique implantaire », 2011.

Les patients au sourire gingival dévoilent la crête résiduelle et les tissus mous en souriant. La transition entre la restauration implantaire et les tissus mous sera donc visible et les conséquences esthétiques dépendront également d'un éventuel défaut composite du patient.

Si le patient présente une quantité intacte de tissus mous on choisira un bridge céramo-métallique implanto-porté.

Si le patient présente un sourire gingival et un défaut composite ou un sourire gingival qu'il veut supprimer, on ne peut pas choisir la prothèse céramo-métallique sous peine de faire des dents trop longues. La restauration adaptée pour ces patients est une restauration hybride avec de la fausse

gencive afin de restaurer le manque de tissus mous et « atteindre une esthétique dento-gingivale optimale »⁵⁵. J'ai réalisé deux arbres décisionnels permettant de choisir le type de prothèse en fonction des différents critères évoqués précédemment (cf. figures 17 et 18).

La difficulté de réalisation de la prothèse hybride provient de la ligne de transition visible entre la prothèse et les tissus mous. Pour éviter cela, il faut réduire la hauteur de la crête alvéolaire pour qu'elle ne soit plus visible lors du sourire et apicaliser les implants^{56,57}.

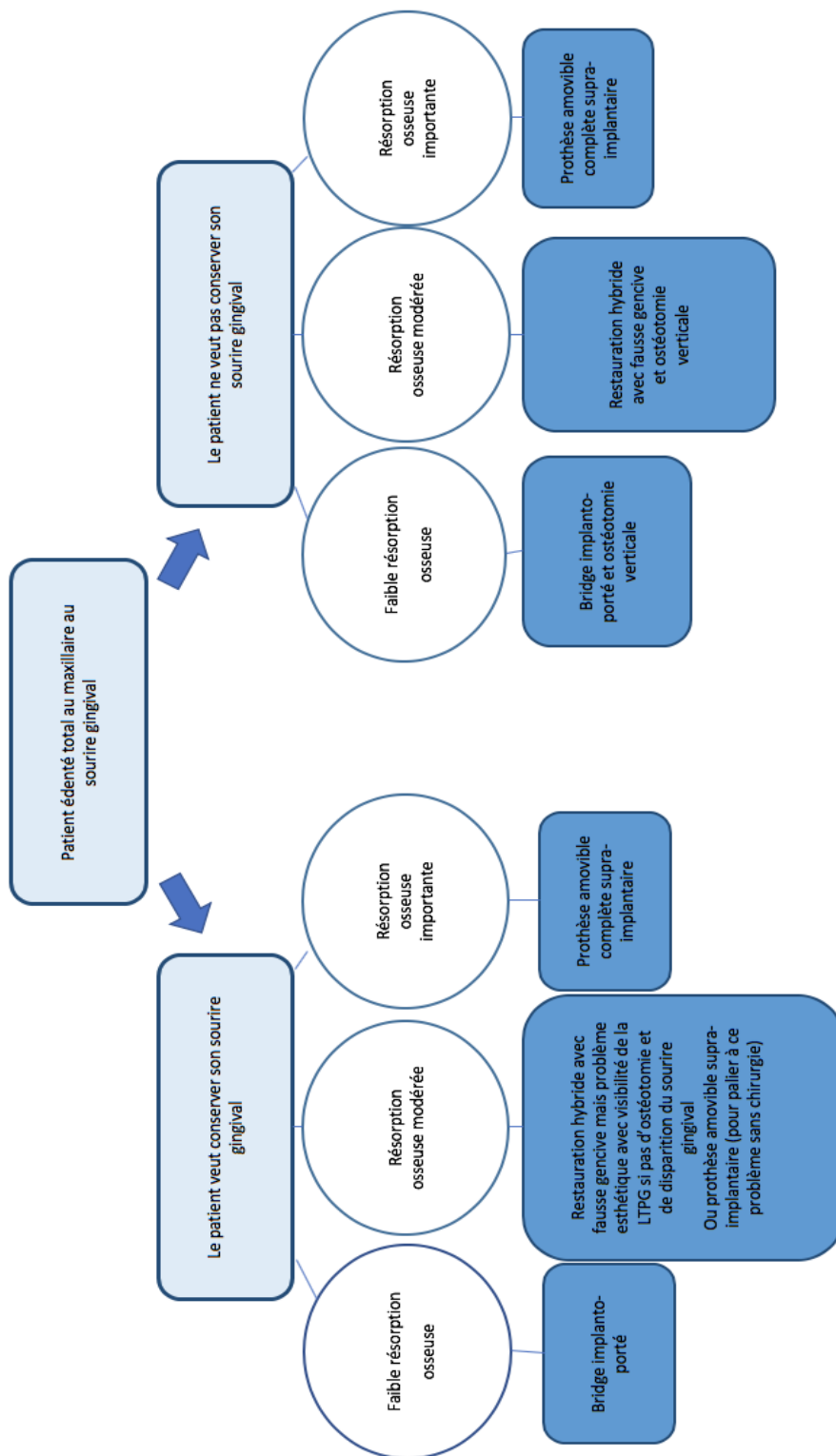
Nous avons donc besoin d'un outil de planification de l'ostéotomie : le guide chirurgical du sourire.

⁵⁵ Bidra, Agar, et Parel, « Management of patients with excessive gingival display for maxillary complete arch fixed implant-supported prostheses ».

⁵⁶ Bedrossian et al., « Fixed-prosthetic implant restoration of the edentulous maxilla : a systematic pretreatment evaluation method ».

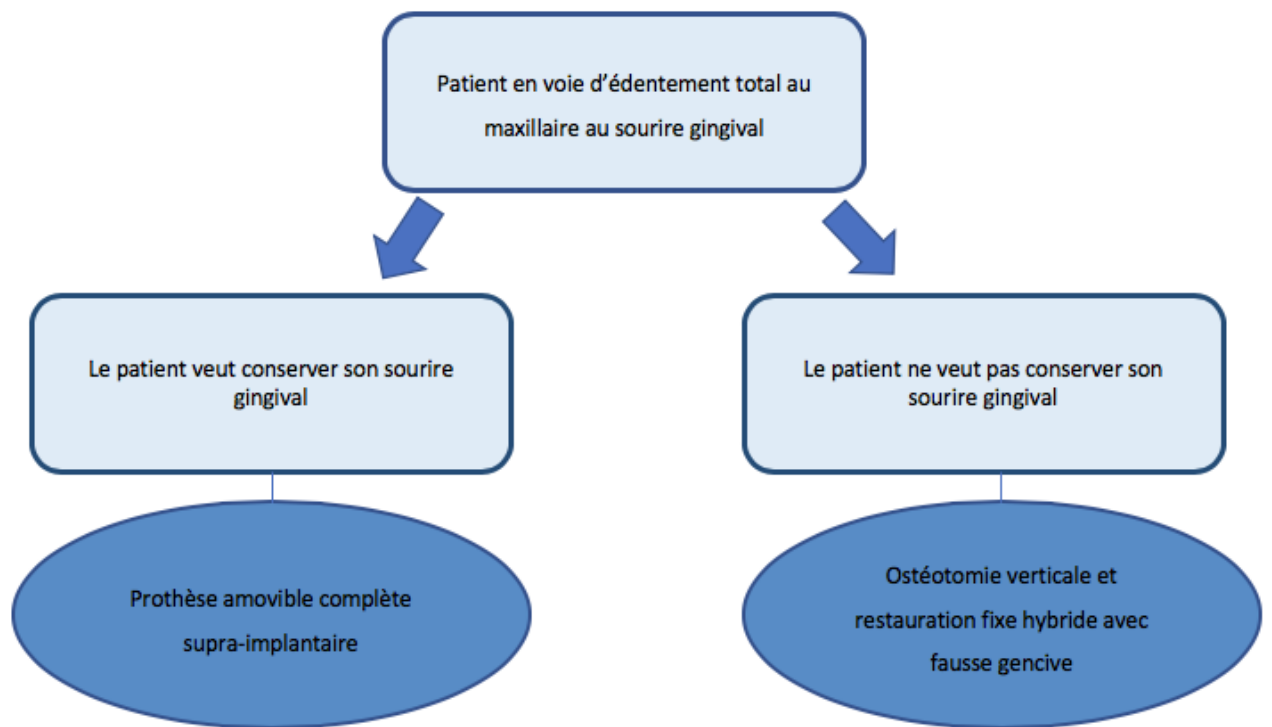
⁵⁷ Bidra, Agar, et Parel, « Management of patients with excessive gingival display for maxillary complete arch fixed implant-supported prostheses ».

Figure 17 : Arbre décisionnel de la future prothèse chez un patient au sourire gingival édenté total au maxillaire



Source : Auteur, 2020.

Figure 18 : Arbre décisionnel de la future prothèse chez un patient au sourire gingival en voie d'édentement total au maxillaire



Source : Auteur, 2020.

2 : Étapes pré-implantaires

2.1. Réalisation de la PAC ou PAC immédiate

Passer par une étape de prothèse amovible complète maxillaire conventionnelle ou par des cires de diagnostic conditionne la réussite du traitement. La prothèse permet de valider le projet prothétique avec le patient pour l'esthétique et la fonctionnalité, de déterminer la faisabilité du traitement et de servir de guide pour la chirurgie. On parle de prothèse d'essai diagnostique ⁵⁸. Elle pourra également servir de guide radiologique et de prothèse de transition si la mise en charge est différée. On refait une nouvelle prothèse si la prothèse du patient ne répond pas aux critères définis dans la partie 1, en suivant les étapes de la prothèse amovible complète conventionnelle.

La thérapeutique est plus difficile lorsque le patient conserve encore quelques dents : il faut réaliser une PAC immédiate ou un montage esthétique en résine malgré la persistance de dents antérieures. Si on choisit de modifier le point inter-incisif, la réalisation sera plus difficile car il faudra établir la nouvelle prothèse en tenant compte du nouveau point inter-incisif et le projet prothétique sera plus difficile à visualiser.

Les cires de diagnostic permettent de définir les rapports d'occlusion et le type de prothèse envisagé. Elles dépendent de la valeur de l'arcade antagoniste (dents naturelles, prothèse fixe ou amovible) ⁵⁹.

Les cires permettent de matérialiser le projet devant le patient pour discuter avec lui des caractéristiques qu'il veut apporter à son sourire et déterminer s'il veut conserver son sourire gingival. Si le patient ne veut pas conserver son sourire gingival, il faut passer par une ostéotomie verticale, en utilisant le guide du sourire.

⁵⁸ Jivraj, Chee, et Corrado, « Treatment planning of the edentulous maxilla ».

⁵⁹ Seban et Bonnaud, *Le bilan préopératoire à visée implantaire*.

2.2 Guide du sourire

2.2.1 Présentation

Le sourire haut ou gingival, d'un patient en voie d'édentement ou édenté avec une faible perte osseuse verticale peut être réhabilité par une prothèse implanto-portée hybride avec fausse gencive selon les critères définis dans la partie 1.

Elle présente alors deux principales problématiques :

- Faire en sorte que la ligne de transition entre la prothèse et la gencive ne soit pas visible lors du sourire maximal car il n'est pas possible de faire correspondre les tissus mous et la fausse gencive de la prothèse pour un rendu naturel.
- Avoir un espace prothétique suffisant

Les deux paramètres cités précédemment indiquent la nécessité d'une réduction osseuse verticale^{60,61}.

On veut donc placer les implants en direction apicale par rapport aux dents pour amener la LTPG en position sous-labiale lors du sourire maximal. Pour se faire, il faut déplacer la crête alvéolaire en direction apicale et donc déterminer la hauteur d'os à fraiser.

Il est important de savoir précisément la quantité d'os à fraiser. En effet, une réduction osseuse insuffisante peut entraîner une défaillance phonétique, des échecs esthétiques, un espace prothétique inadéquat et un mauvais profil d'émergence de la prothèse définitive⁶². Au contraire, une réduction osseuse excessive entraîne une perte osseuse trop importante pour un implant de longueur suffisante et il y a un risque d'atteindre les structures anatomiques vitales. La résection osseuse ne doit pas empiéter sur le plancher nasal ou le sinus maxillaire^{63,64,65}.

Pour déterminer de manière précise et prédictible le niveau d'os à réséquer et procéder à la planification des implants, on veut pouvoir rassembler sur une même imagerie la dynamique des tissus mous avec comme repère la ligne haute du sourire et les tissus durs avec le volume osseux et les

⁶⁰ Bidra, Agar, et Parel, « Management of patients with excessive gingival display for maxillary complete arch fixed implant-supported prostheses ».

⁶¹ Jensen et al., « The all-on-4 shelf : maxilla ».

⁶² Bidra, « A technique for transferring a patient's smile line to a cone beam computed tomography (CBCT) image ».

⁶³ Tonellini, Saez Vigo, et Novelli, « Double guided surgery in all-on-4® concept : when ostectomy is needed ».

⁶⁴ Bidra, Agar, et Parel, « Management of patients with excessive gingival display for maxillary complete arch fixed implant-supported prostheses ».

⁶⁵ Jensen et al., « The all-on-4 shelf : maxilla ».

obstacles anatomiques. La résection osseuse peut n'être nécessaire que dans la région antérieure ou bien dans la région antérieure et postérieure selon la visibilité de la crête alvéolaire ⁶⁶.

2.2.2 Conception du guide du sourire

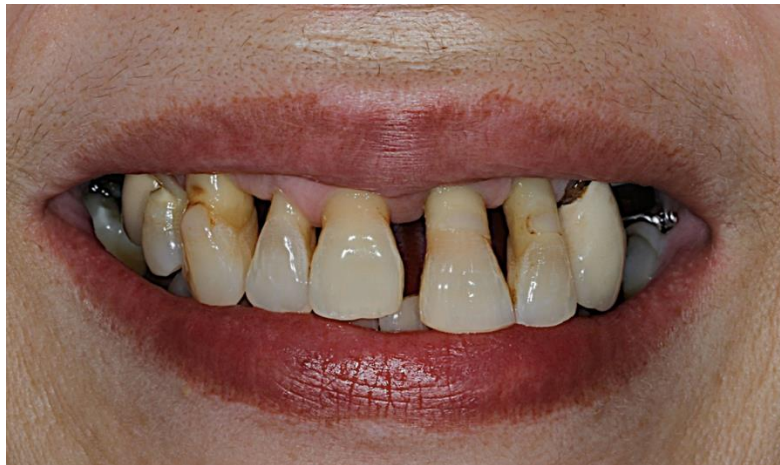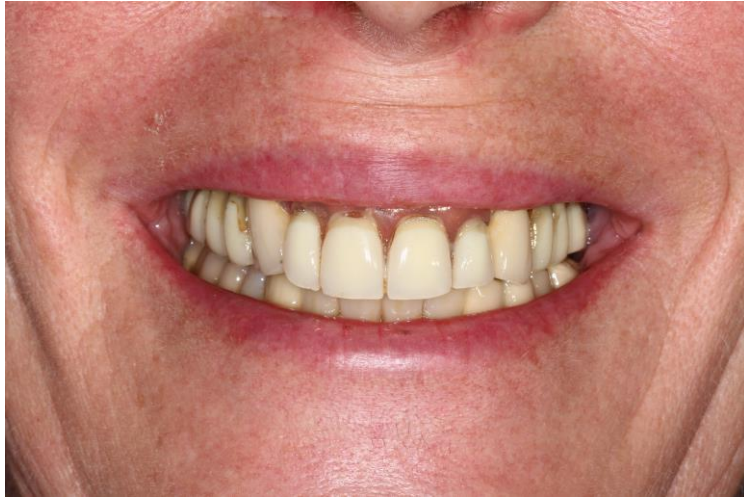Demurashvili et *al.* ont mis au point une technique permettant d'assurer un résultat prédictible et esthétique : le guide du sourire. Ce guide a pour but de situer la ligne haute du sourire du patient lorsqu'il réalise un sourire forcé afin de déterminer la quantité d'os à abraser pour ne pas dévoiler la ligne de transition entre la prothèse et la gencive.

On distingue le traitement du patient candidat à l'édentation totale (cf. figures 19 et 20) du traitement du patient édenté. Il n'y a pas encore eu de cas utilisant le guide du sourire chez un patient déjà édenté dans la littérature même si cela a été évoqué ⁶⁷.

⁶⁶ Bidra, Agar, et Parel, « Management of patients with excessive gingival display for maxillary complete arch fixed implant-supported prostheses ».

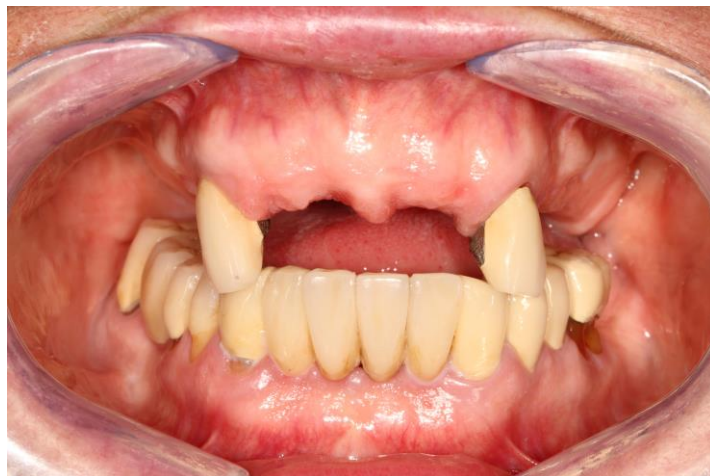⁶⁷ Bidra, « Technique for systematic bone reduction for fixed implant-supported prosthesis in the edentulous maxilla ».

Figure 19 : Vue exobuccale initiale du sourire gingival chez des patients en voie d'édentement total au maxillaire



Source : Dr Demurashvili et Dr Davarpanah.

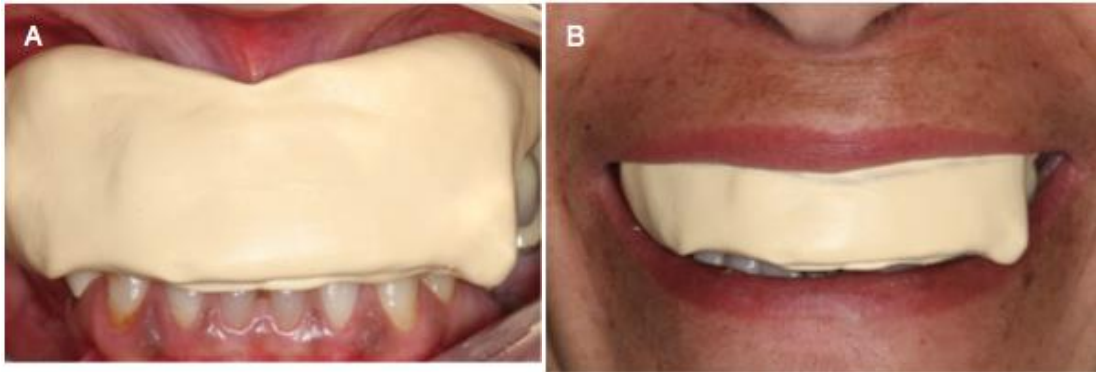
Figure 20 : Vue endobuccale



Source : Dr Demurashvili et Dr Davarpanah.

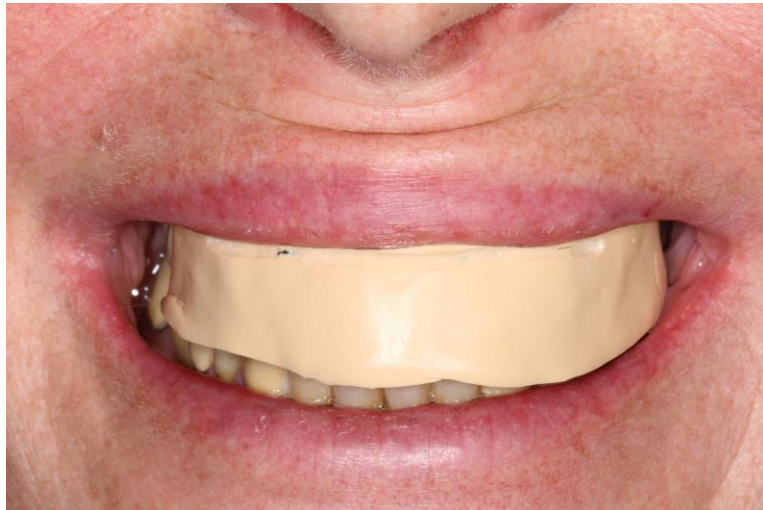Dans le cas où le patient présente encore des dents, on réalise une clé en silicone qui englobe les faces vestibulaires maxillaires et la gencive. Le patient est invité à mordre sur la clé pour indexer la relation maxillo-mandibulaire (cf. figures 21, 22 et 23).

Figure 21 A : Guide du sourire B : Matérialisation de la ligne du sourire au crayon



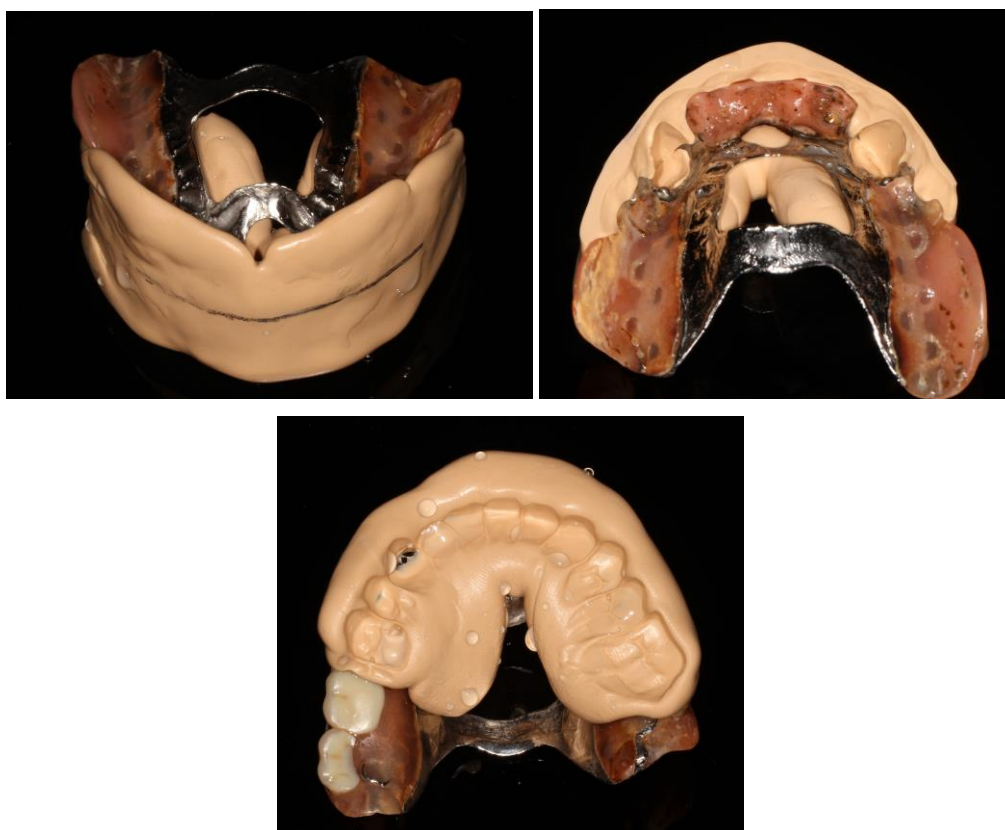Source: Demurashvili et *al.*, « Technique to obtain a predictable aesthetic result through appropriate placement of the prosthesis/ soft tissue junction in the edentulous patient with a gingival smile », 2013

Figure 22 : Guide du sourire porté lors du sourire forcé



Source : Dr Demurashvili.

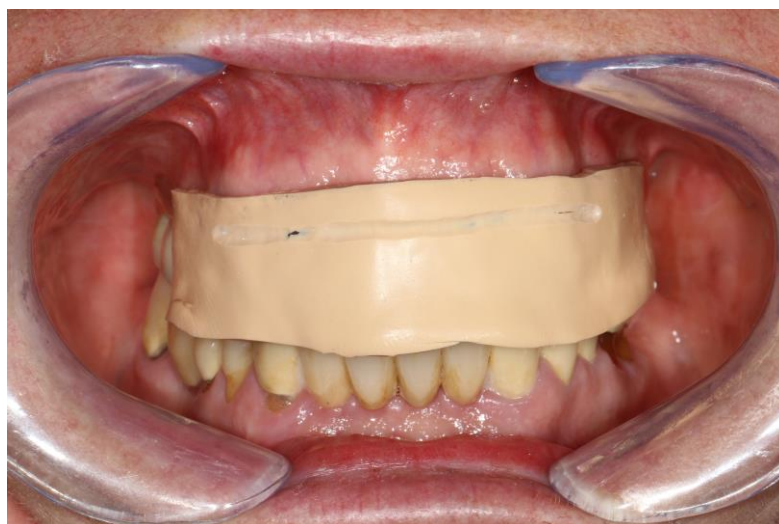
Figure 23 : Guide du sourire en RMM adapté sur la PAP de la patiente



Source : Dr Demurashvili.

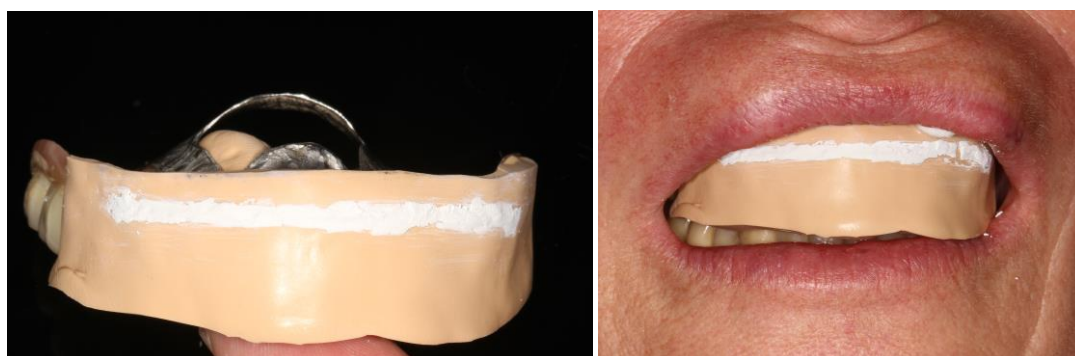La clé doit être mince afin de ne pas interférer avec la position habituelle de la lèvre. Une fois le matériau pris, on trace la ligne haute du sourire du patient à l'aide d'un crayon ou d'un marqueur (en lui demande d'effectuer plusieurs fois un sourire forcé) et on la matérialise avec une tranchée (cf. figure 24). Cette tranchée est remplie par un matériau radio-opaque afin de pouvoir lire cette information sur le CBCT (cf. figure 25). On peut également réaliser le guide en résine transparente et de la même manière réaliser une tranchée remplie de matériau radio-opaque (cf. figure 26).

Figure 24 : Réalisation d'une tranchée pour matérialiser la ligne du sourire



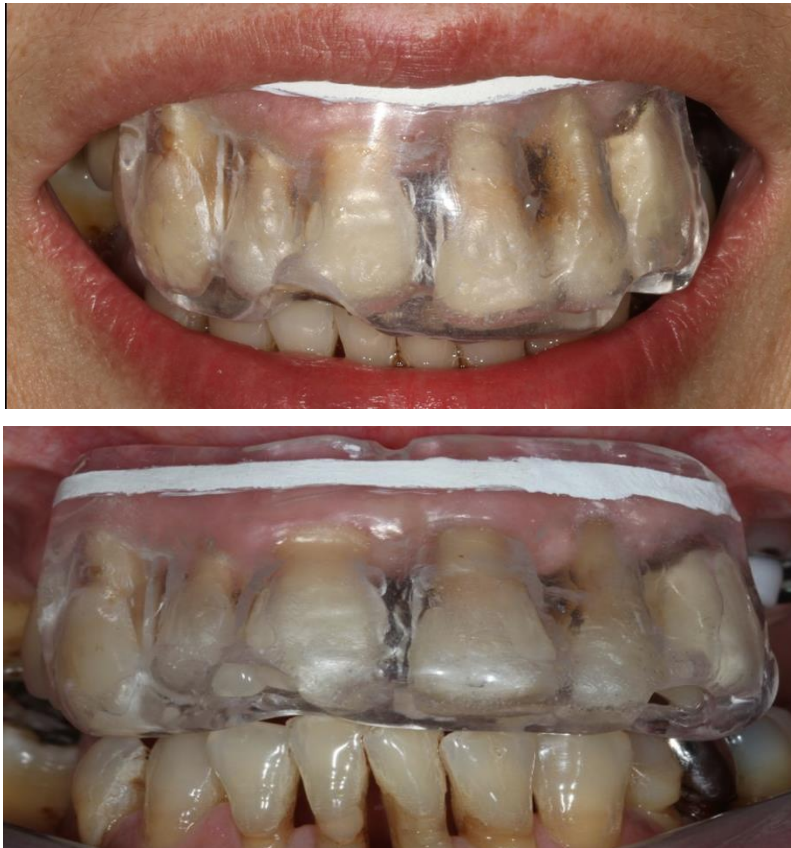Source : Dr Demurashvili.

Figure 25 : Mise en place d'un matériau radio-opaque afin de lire la ligne du sourire sur le CBCT



Source : Dr Demurashvili.

Figure 26 : Guide du sourire transparent avec tranchée radio-opaque représentant la ligne haute du sourire

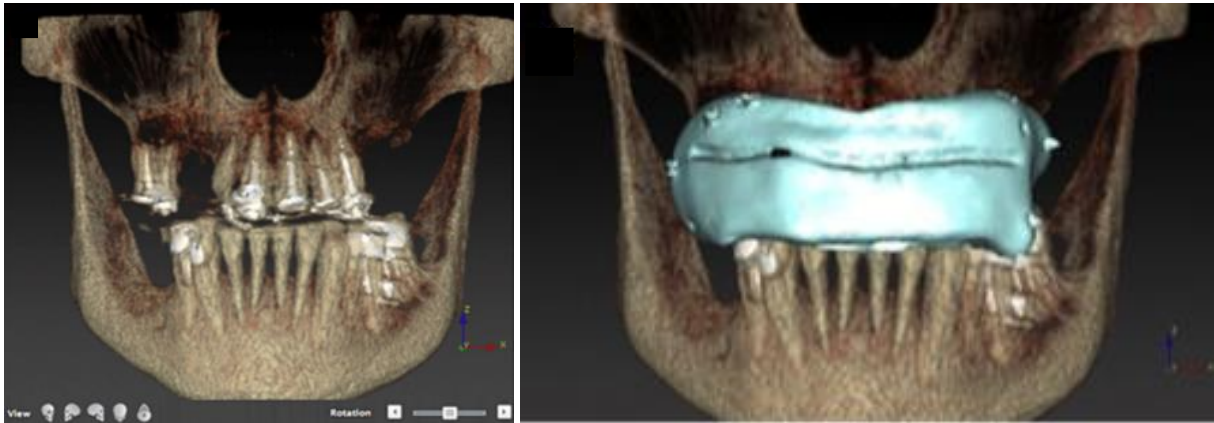


Source : Demurashvili et al., *Implantologie enjeux et défis*, 2014

2.2.3 Le guide du sourire, un guide radiologique

Le guide du sourire devient alors un guide radiologique. Dans la technique de « double scan » du logiciel Nobel Clinician, le patient porte le guide du sourire en occlusion lors de la réalisation du CBCT. On réalise un deuxième CBCT du guide du sourire seul. Les deux CBCT sont fusionnés et superposés en reliant le guide du sourire et le maxillaire du patient (cf. figure 27). Sur ce CBCT on peut lire la ligne haute du sourire, le volume osseux disponible, la qualité de l'os, les obstacles anatomiques (fosses nasales, canal naso-palatin, artère palatine postérieure, sinus maxillaires) et l'état des dents. Sur le logiciel on peut matérialiser le niveau de la crête alvéolaire souhaité et déterminer en fonction la position des implants, leur taille et leur diamètre.

Figure 27 : Guide du sourire représenté à partir du double scan sur le logiciel Nobel Clinician



Source : Demurashvili et al., « Technique to obtain a predictable aesthetic result through appropriate placement of the prosthesis/ soft tissue junction in the edentulous patient with a gingival smile », 2013.

2.2.4 Planification implantaire

Pour que la LTPG soit située sous la lèvre supérieure lors du sourire forcé, les cols implantaires doivent être situés 4 à 5 mm apicalement à la ligne du sourire. Ces valeurs correspondent à la marge de sécurité nécessaire pour la conservation de l'espace biologique en incluant les piliers prothétiques. Il faut mesurer cette hauteur à partir de la partie haute du trait représentant la ligne du sourire. On trace donc un trait à partir de ce repère sur le CBCT et c'est au niveau de ce trait que doivent se situer les cols implantaires et le nouveau niveau de la crête alvéolaire. Tout l'os situé coronairement au nouveau niveau de la crête alvéolaire doit être abrasé. Il faut regarder s'il reste assez d'os disponible après résection osseuse pour la pose des implants sans toucher aux obstacles anatomiques. On placera les implants en fonction de cette résection osseuse et donc de ce nouveau niveau de la crête alvéolaire (cf. figures 28 et 29). On détermine donc l'ostéotomie dans le sens vertical avec le guide du sourire.

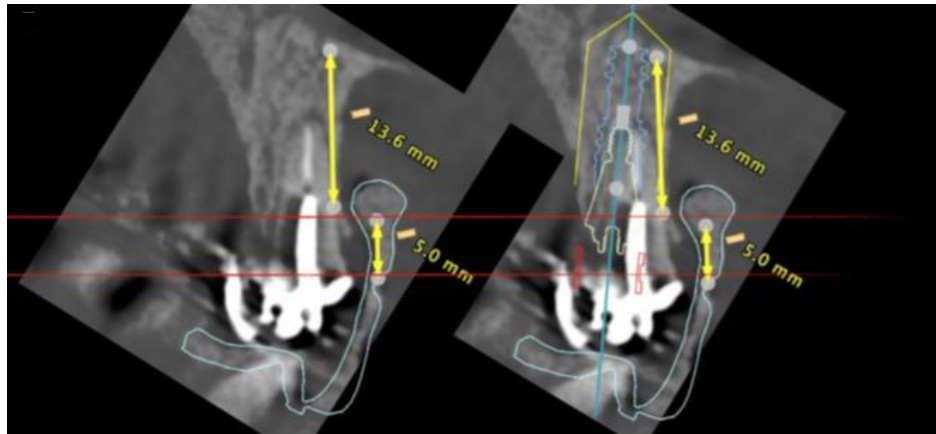
La mise en place d'implants au maxillaire comporte comme difficultés la faible densité osseuse, le volume osseux résiduel, sa qualité, sa quantité et le rendu esthétique, dépendant de la position des implants.

La planification implantaire vise à déterminer la taille des implants (diamètre et hauteur), le nombre d'implants, et leur positionnement.

On choisit le diamètre de l'implant en fonction du volume osseux et du site implantaire où l'on pose l'implant en tenant compte des marges de sécurité à respecter. On aura tendance à choisir des implants standards ou étroits dans le secteur antérieur et des implants standards ou larges dans le secteur postérieur et pour les canines.

Le positionnement des implants dépend du volume osseux, des obstacles anatomiques, de la hauteur de la ligne du sourire et du type de prothèse ⁶⁸. La force masticatoire et la présence de parafunctions sont également prises en compte.

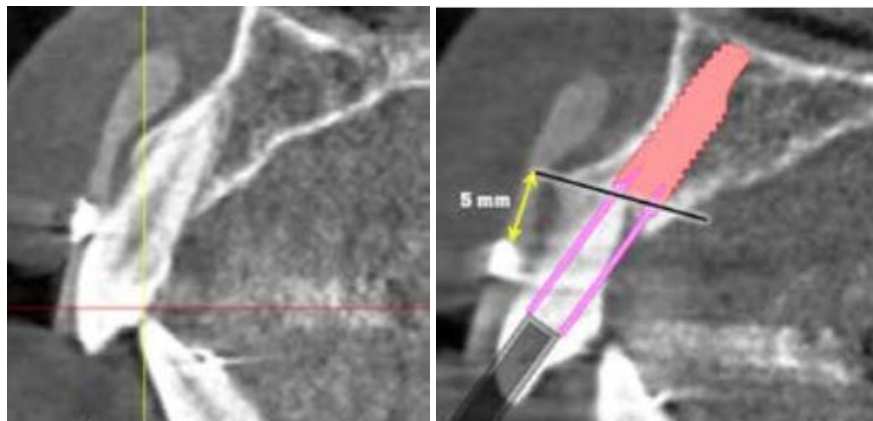
Figure 28 : Planification implantaire



On visualise la ligne haute du sourire et on note le nouveau niveau osseux que l'on veut obtenir. On peut choisir l'implant en fonction de ce nouveau niveau osseux. La ligne rouge inférieure représente la ligne haute du sourire et la ligne haute supérieure est la future position des cols implantaire.

Source: Demurashvili et al. « Technique to obtain a predictable aesthetic result through appropriate placement of the prosthesis/ soft tissue junction in the edentulous patient with a gingival smile », 2013.

Figure 29 : Repérage de la ligne du sourire sur une coupe transversale de CBCT



On mesure de 5mm au-delà de la ligne haute du sourire pour obtenir le nouveau niveau de la crête alvéolaire matérialisé par le trait noir.

Source : Demurashvili et al., « Une technique simple et prédictible pour traiter l'édenté total au sourire gingival », 2015.

⁶⁸ Davarpanah et al., *Manuel d'implantologie clinique*.

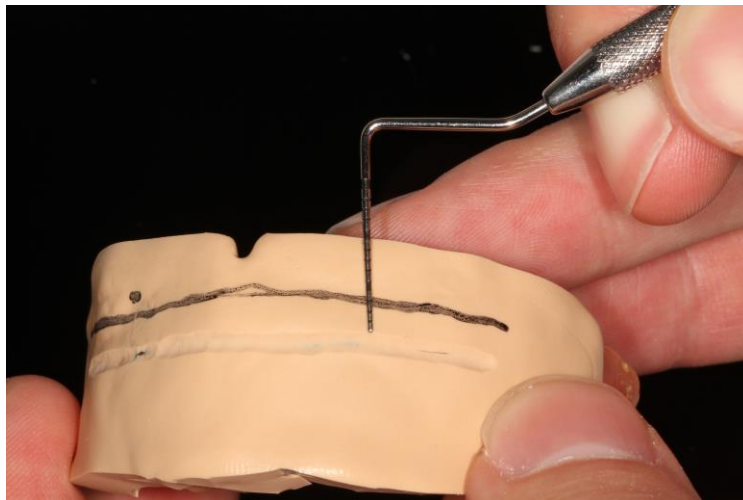
Le fichier de planification sert à la conception du guide chirurgical. Le guide du sourire est conservé et transformé en guide chirurgical de résection osseuse.

2.2.5 Le guide du sourire, un guide chirurgical

Le guide du sourire devient guide chirurgical pour l'ostéotomie : on découpe la clé en silicone 5 mm au-delà de la ligne du sourire pour matérialiser la hauteur de résection osseuse (cf. figures 30, 31 et 32). On matérialise également l'étendue de la résection osseuse dans le sens mésio-distal. Les éventuelles dents servent de repères de positionnement dans l'occlusion choisie. On peut tracer la ligne de résection osseuse sur la corticale vestibulaire à l'aide d'une fraise fine. Ensuite les dents peuvent être extraites. Si le guide du sourire est transparent, on évide la ligne radio-opaque et on trace la ligne de résection osseuse de la même manière.

Dans le cas où le patient est déjà édenté, on se servira d'un duplicata en résine transparente de la prothèse amovible pour matérialiser la ligne haute du sourire. On réalise une tranchée avec une fraise et on met un matériau radio-opaque type gutta-percha^{69,70,71}.

Figure 30 : Conception du guide du sourire chirurgical



On mesure 4 mm apicalement à la ligne du sourire à l'aide d'une sonde graduée et matérialisation de la ligne de résection osseuse pour le nouveau niveau de crête alvéolaire.

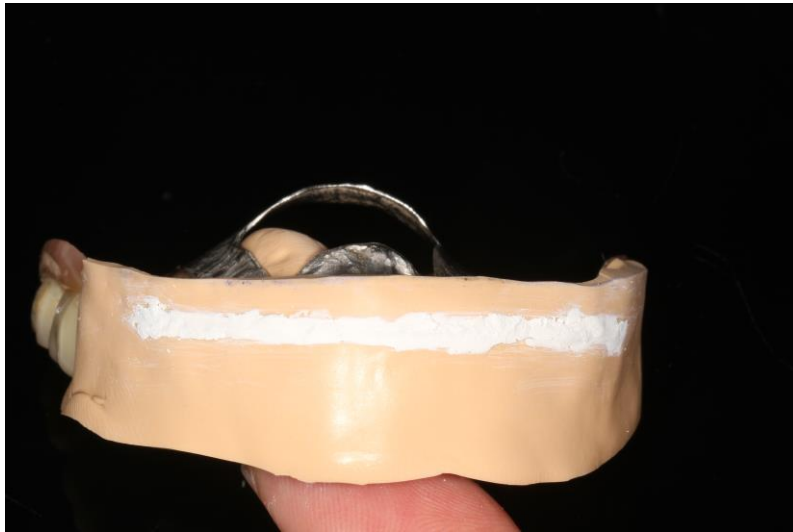Source : Dr Demurashvili et Dr Davarpanah.

⁶⁹ Demurashvili, « Technique to obtain a predictable aesthetic result through appropriate placement of the prosthesis/soft tissue junction in the edentulous patient with a gingival smile ».

⁷⁰ Bidra, « A technique for transferring a patient's smile line to a cone beam computed tomography (CBCT) image ».

⁷¹ Davarpanah et al., *Implantologie enjeux et défis*.

Figure 31 : Guide du sourire transformé en guide chirurgical



On prend appui sur la prothèse de la patiente et matérialisant la ligne de résection osseuse 4mm au-delà de la ligne du sourire.

Source : Dr Demurashvili et Dr Davarpanah.

Figure 32 : : Guide chirurgical du sourire



On enlève le silicone jusqu'à la ligne de résection osseuse.

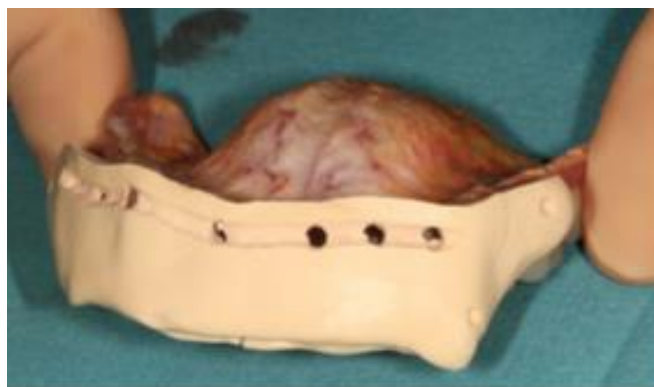Source : Demurashvili et al., « Une technique simple et prédictible pour traiter l'édenté total au sourire gingival », 2015.

3 : Illustrations cliniques

3.1 Chirurgie

Le jour de la chirurgie, on procède à la désinfection du guide chirurgical du sourire et de la prothèse du patient. On adapte le guide du sourire sur la prothèse afin d'avoir une RMM reproductible. La clé en silicone a été découpée 5 mm apicalement à la ligne haute du sourire et représente la limite du tracé de résection osseuse (cf. figure 33).

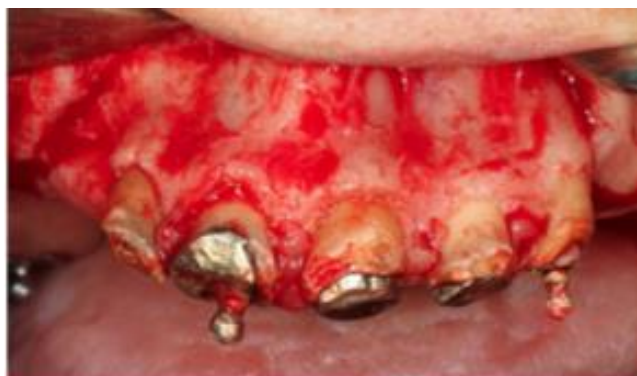Figure 33 : Adaptation du guide chirurgical du sourire à la prothèse



Source : Demurashvili et al., «Technique to obtain a predictable aesthetic result through appropriate placement of the prosthesis/ soft tissue junction in the edentulous patient with a gingival smile », 2013.

Après anesthésie, un lambeau de pleine épaisseur est levé, exposant les dents résiduelles et la crête alvéolaire maxillaire (cf. figure 34).

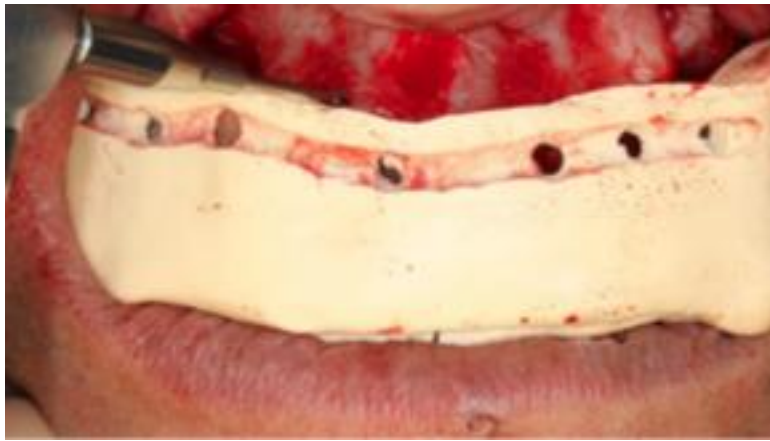Figure 34 : Vue endobuccale après réalisation d'un lambeau de pleine épaisseur



Source : Demurashvili et al., « Technique to obtain a predictable aesthetic result through appropriate placement of the prosthesis/ soft tissue junction in the edentulous patient with a gingival smile », 2013.

On trace le nouveau niveau de la crête alvéolaire, situé 5 mm apicalement à la ligne du sourire, à l'aide d'une fraise boule à travers le guide du sourire stabilisé en occlusion (cf. figure 35). Tout l'os situé coronairement sera réséqué. Les dents ne sont extraites qu'une fois le tracé de l'incision d'ostéotomie réalisée car elles participent à la stabilisation du guide du sourire. On peut ensuite procéder à l'avulsion des dents.

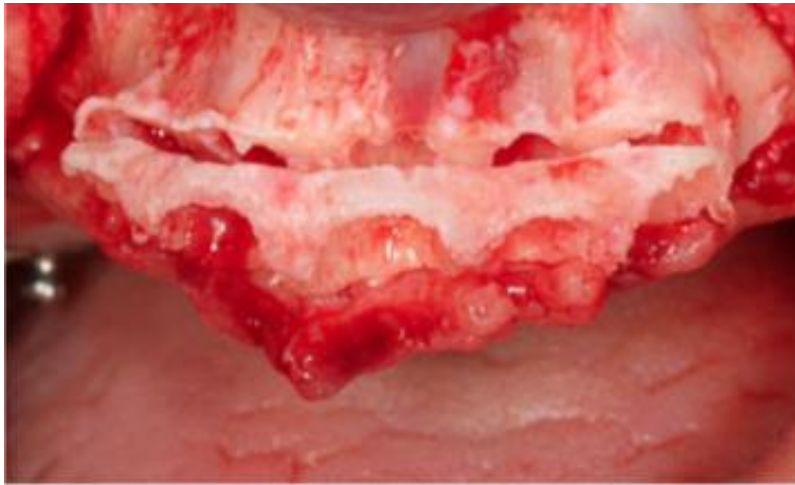
Figure 35 : Tracé de la ligne de résection osseuse et suppression de l'os situé apicalement



Source : Demurashvili et al., « Technique to obtain a predictable aesthetic result through appropriate placement of the prosthesis/ soft tissue junction in the edentulous patient with a gingival smile », 2013.

L'ostéotomie est approfondie sur toute la largeur de la crête (cf. figure 36).

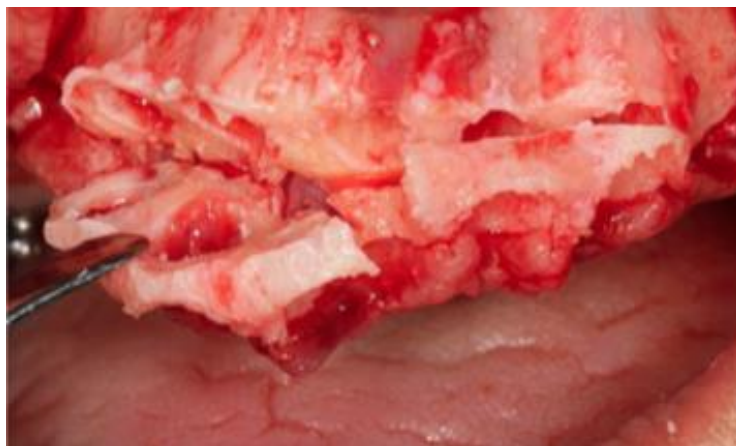
Figure 36 : Vue endobuccale de la crête alvéolaire avec le tracé de la limite de résection osseuse



Source : Demurashvili et al., « Technique to obtain a predictable aesthetic result through appropriate placement of the prosthesis/ soft tissue junction in the edentulous patient with a gingival smile », 2013.

Après décollement de l'os à l'aide d'un ciseau à os, on rompt la crête alvéolaire sectionnée (cf. figure 37). On peut réaliser l'ostéotomie à l'aide de fraises chirurgicales, de ciseaux à os, de scies piézo-chirurgicales ou de scies alternatives. On privilégie les fraises chirurgicales pour les ostéotomies légères à modérées et les ciseaux à os et les scies piézo-chirurgicales ou alternatives pour les ostéotomies importantes^{72,73}. La résection suit le tracé évalué lors de l'analyse pré implantaire et la planification.

Figure 37 : Décollement de l'os sectionné



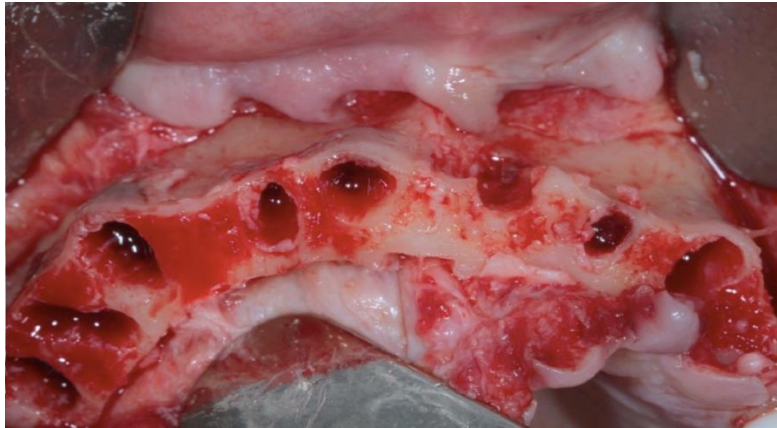
Source : Demurashvili et al., « Technique to obtain a predictable aesthetic result through appropriate placement of the prosthesis/ soft tissue junction in the edentulous patient with a gingival smile », 2013.

⁷² Bidra, Agar, et Parel, « Management of patients with excessive gingival display for maxillary complete arch fixed implant-supported prostheses ».

⁷³ Jensen et al., « The all-on-4 shelf : maxilla ».

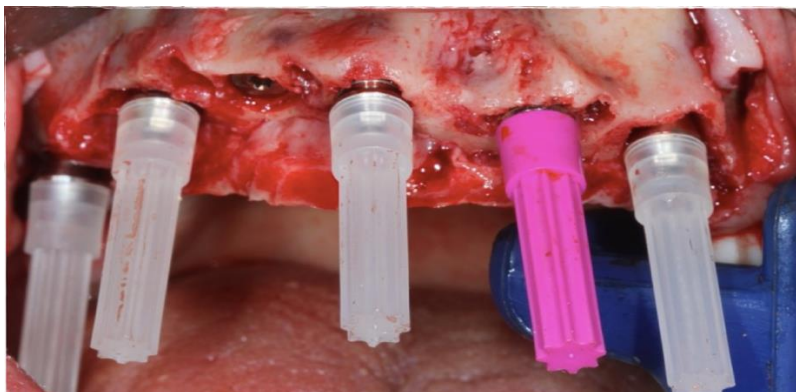Une fois le nouveau niveau de la crête alvéolaire obtenu, on met en place les implants (cf. figures 38, 39 et 40).

Figure 38 : Crête alvéolaire maxillaire après ostéotomie



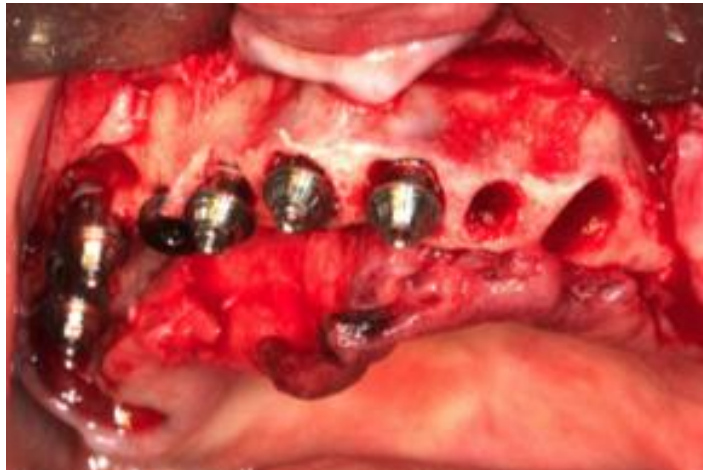Source : Dr Demurashvili.

Figure 39 : Mise en place des implants avec le nouveau niveau de la crête alvéolaire



Source : Dr Demurashvili.

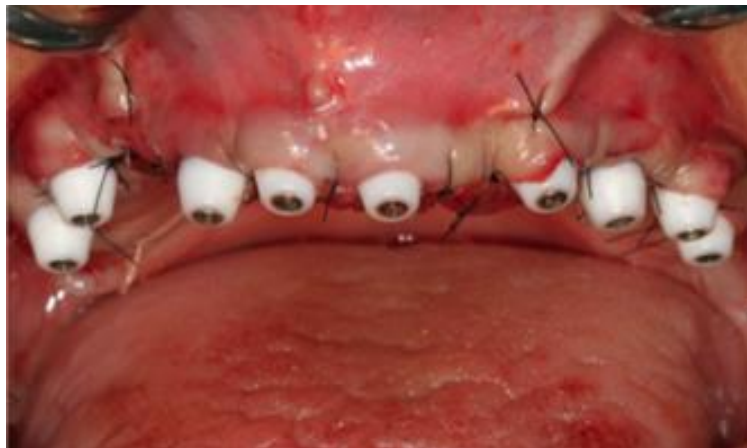Figure 40 : Mise en place des implants



Source : Demurashvili et al., « Technique to obtain a predictable aesthetic result through appropriate placement of the prosthesis/ soft tissue unction in the edentulous patient with a gingival smile», 2013.

On place par la suite les piliers multi-unit et on suture la gencive (cf. figure 41).

Figure 41 : Mise en place des piliers multi-unit et sutures de la gencive



Source : Demurashvili et al., « Technique to obtain a predictable aesthetic result through appropriate placement of the prosthesis/ soft tissue unction in the edentulous patient with a gingival smile », 2013.

3.2 Phase prothétique

3.2.1 Phase de temporisation

Les solutions de temporisation dépendent de plusieurs paramètres ⁷⁴ :

- La qualité et la quantité de tissu osseux
- La stabilité primaire
- Le patient, ses facteurs de risques intrinsèques et extrinsèques, particulièrement s'il est fumeur ou s'il existe des habitudes parafunctionnelles.

On peut réaliser une mise en charge immédiate du bridge complet provisoire si les conditions le permettent ou temporiser avec une prothèse amovible complète. La mise en charge immédiate est préconisée pour l'édenté complet maxillaire, il faut la mettre en œuvre dès que possible.

3.2.1.1 Mise en charge immédiate de la prothèse transitoire

Intérêts

La mise en charge immédiate de la prothèse est introduite par Brånemark en 1999 afin de proposer une alternative à la prothèse amovible complète transitoire, possible source de micro mouvements au niveau des implants lors de la cicatrisation.

Cette technique présente plusieurs intérêts :

- Répondre rapidement aux besoins fonctionnels et esthétiques du patient : pose de la prothèse dans les 48 à 72 heures qui suivent la pose des implants
- Préserver les tissus mous et l'anatomie marginale et papillaire pour un rendu plus naturel
- Réduire le temps de traitement et la période de temporisation
- Pallier l'inconfort prothétique, esthétique et fonctionnel des solutions amovibles de temporisation ⁷⁵.

Prérequis

La mise en charge immédiate ou précoce requiert un certain nombre de conditions : une bonne stabilité primaire, une bonne qualité osseuse et une occlusion avec des contacts harmonieusement

⁷⁴ Richelme et al., *La temporisation et les empreintes en implantologie*.

⁷⁵ Davarpanah et al., *Manuel d'implantologie clinique*.

répartis. Une bonne stabilité primaire est définie par un couple d'insertion de 35 N/cm⁷⁶. Cette stabilité primaire est essentielle à l'ostéointégration.

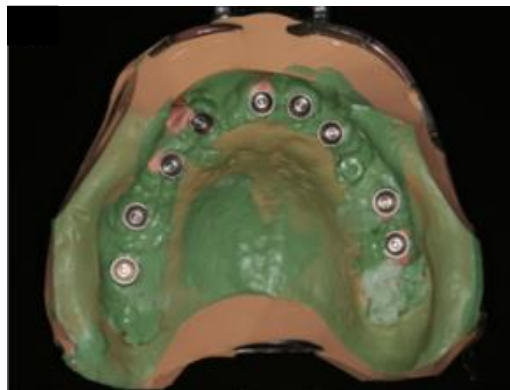
Ce protocole nécessite comme autres prérequis une bonne adaptation prothétique et la passivité de la restauration.

Méthodes

On peut réaliser le bridge complet implanto-porté transitoire de différentes manières :

- Cette prothèse provisoire peut avoir été conçue avant la pose des implants dans le cadre d'une chirurgie guidée. La prothèse sera solidarisée sur des piliers multi-unit le jour de la chirurgie.
- La prothèse est réalisée à partir d'une empreinte prise après la pose des implants. On privilégie une empreinte à ciel ouvert afin de garantir une précision de l'empreinte et de permettre la désinsertion du porte-empreinte. On peut choisir comme porte-empreinte le guide chirurgical ou un porte-empreinte du commerce. Différents matériaux peuvent être utilisés : du polyéther pour le rebasage du porte-empreinte et du plâtre pour enregistrer la position des transferts ou bien du silicone pour une empreinte en un temps deux viscosités comme c'est le cas dans la figure 42.

Figure 42 : Empreinte prise le jour de la pose des implants à l'aide d'un porte-empreinte du commerce

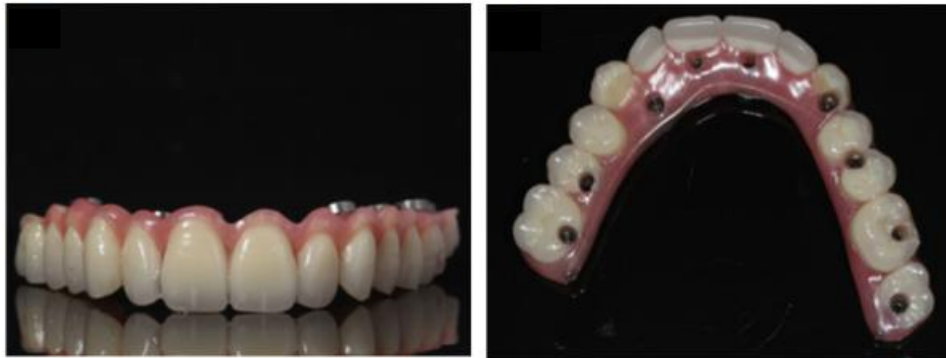

Source Demurashvili et al., « Technique to obtain a predictable aesthetic result through appropriate placement of the prosthesis/ soft tissue unction in the edentulous patient with a gingival smile», 2013.

⁷⁶ Bedrossian, « Laboratory and prosthetic considerations in computer-guided surgery and immediate loading ».

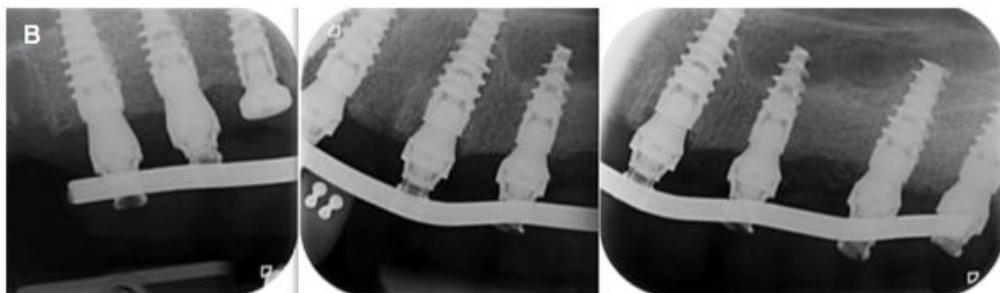
On joint un enregistrement de la RMM à cette empreinte pour l'envoi au prothésiste. À la réception de la prothèse, on la visse aux piliers multi-unit et on réalise un contrôle radiographique (cf. figures 43, 44 et 45). Une attention particulière est portée à la passivité de l'adaptation ^{77,78,79}.

Figure 43 : Prothèse hybride implanto-portée transitoire



Source : Demurashvili et al., « Technique to obtain a predictable aesthetic result through appropriate placement of the prosthesis/ soft tissue unction in the edentulous patient with a gingival smile», 2013.

Figure 44 : Radiographie de contrôle de la pose de la prothèse transitoire



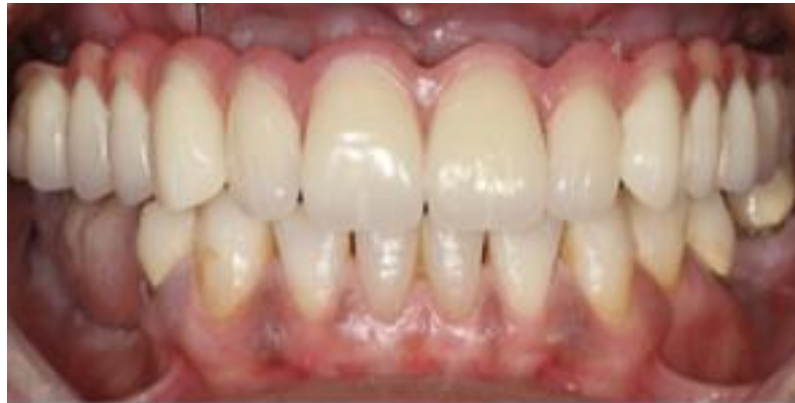Source : Demurashvili et al., « Technique to obtain a predictable aesthetic result through appropriate placement of the prosthesis/ soft tissue unction in the edentulous patient with a gingival smile», 2013.

⁷⁷ Davarpanah et al., *Manuel d'implantologie clinique*.

⁷⁸ Dada et Daas, *Esthétique et implants pour l'édenté complet maxillaire*.

⁷⁹ Jivraj, Chee, et Corrado, « Treatment planning of the edentulous maxilla ».

Figure 45 : Mise en charge immédiate de la prothèse implanto-portée transitoire



Source : Demurashvili et al., « Technique to obtain a predictable aesthetic result through appropriate placement of the prosthesis/ soft tissue unctioin in the edentulous patient with a gingival smile», 2013.

3.2.1.2 Mise en charge différée avec prothèse amovible complète

Lorsque les conditions ne permettent pas une mise en charge immédiate, on réalise la temporisation à l'aide de la prothèse amovible complète du patient.

La conduite à tenir va être différente en fonction du protocole de chirurgie en un temps ou deux temps chirurgicaux. Concernant la technique en deux temps chirurgicaux, la prothèse amovible ne doit pas être portée pendant une semaine ⁸⁰. Lors d'un protocole en un temps chirurgical, la prothèse amovible complète est modifiée le jour-même de la chirurgie.

L'intrados de la prothèse est évidé au niveau des têtes implantaires de manière à ce qu'il y ait un espace de 2 mm entre l'intrados de la prothèse et la muqueuse ou les piliers. On rebase la prothèse avec une résine à prise retardée ou une résine chémo polymérisable afin de ne pas exercer de pression au niveau des implants et perturber l'ostéo-intégration.

On assure des contrôles réguliers pendant 3 à 4 mois : la prothèse ne doit pas exercer de pression au niveau des implants, la prothèse est retouchée si nécessaire.

La cicatrisation dure 3 à 4 mois pour un protocole en un temps chirurgical et 6 mois pour un protocole en deux temps chirurgicaux.

Les taux de succès cliniques à long terme ne diffèrent pas selon les protocoles et on constate une ostéointégration similaire ⁸¹. Pour le maxillaire édenté, il est préférable de choisir le protocole en

⁸⁰ Richelme et al., *La temporisation et les empreintes en implantologie*.

⁸¹ Davarpanah et al., *Manuel d'implantologie clinique*.

un temps car on aura un meilleur contrôle des mouvements de la prothèse amovible sur la tête de l'implant et on pourra mieux diminuer les micro-mouvements en évitant la prothèse^{82,83,84}.

3.2.2 Prothèse définitive

Après 6 mois de cicatrisation et une fois l'ostéointégration obtenue, peuvent commencer les étapes prothétiques pour la prothèse fixe implanto-portée définitive.

Pour l'empreinte, on préfère une technique à ciel ouvert avec un porte empreinte individuel (PEI), idéalement le guide chirurgical occluso-adapté.

Les transferts d'empreinte sont vissés aux piliers multi-unit et on effectue une radiographie de contrôle pour vérifier la bonne mise en place des transferts. On vérifie l'adaptation du PEI et l'absence d'interférence avec les transferts. On solidarise les transferts entre eux pour qu'il n'y ait pas de déformation de l'empreinte et pour assurer une précision du positionnement des transferts. Dans un premier temps, on effectue l'empreinte au polyéther en évitant la fenêtre au niveau des transferts. On injecte par la suite le plâtre de type I au niveau des transferts afin d'enregistrer leur position. L'empreinte est satisfaisante quand les répliques sont vissées sans mobilité et que la crête est bien enregistrée. La RMM est enregistrée grâce au guide chirurgical occluso-adapté ou par l'intermédiaire de base d'occlusion.

Les différents essais cliniques concernent la passivité de l'armature prothétique, la vérification de relation maxillo-mandibulaire et l'esthétique.

On obtient une prothèse implanto-portée avec la ligne de transition entre la prothèse et la gencive qui n'est pas visible lors du sourire naturel et lors du sourire forcé. Cette limite est sous-labiale et permet d'assurer une esthétique satisfaisante (cf. figure 46)^{85,86,87,88}.

⁸² Davarpanah et al.

⁸³ Dada et Daas, *Esthétique et implants pour l'édenté complet maxillaire*.

⁸⁴ Spear, « The maxillary central incisal edge : a key to esthetic and functional treatment planning ».

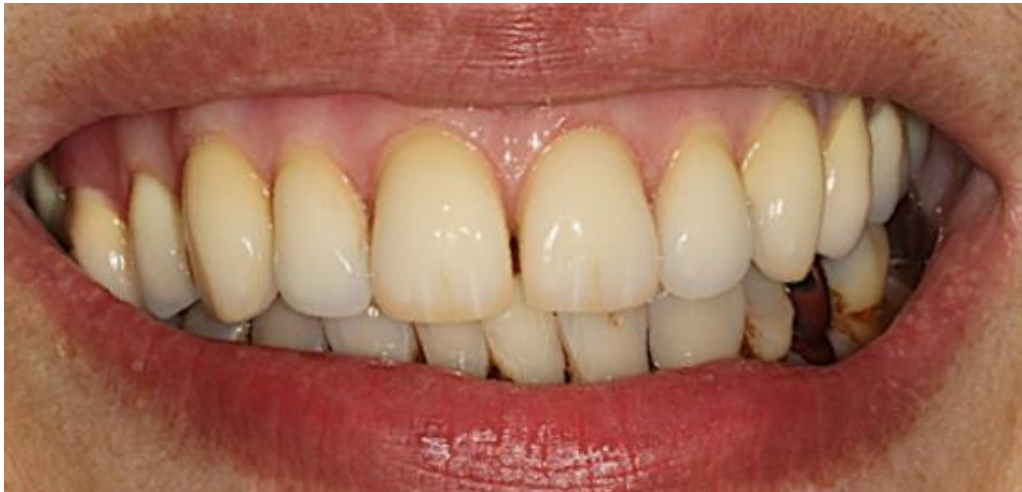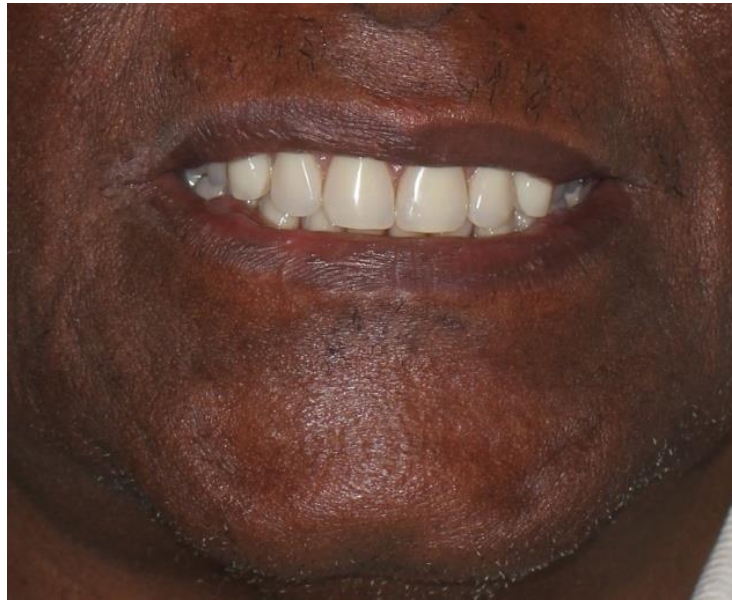⁸⁵ Demurashvili, « Technique to obtain a predictable aesthetic result through appropriate placement of the prosthesis/soft tissue junction in the edentulous patient with a gingival smile ».

⁸⁶ Davarpanah et al., *Manuel d'implantologie clinique*.

⁸⁷ Davarpanah et al., *Implantologie enjeux et défis*.

⁸⁸ Davarpanah et al., *Implantologie*.

Figure 46 : Prothèse hybride implanto-portée définitive sans visibilité de la jonction prothèse-gencive



Source : Dr Demurashvili.

Conclusion

Lorsque le patient au sourire gingival est en voie d'édentement, la résorption osseuse et le remaniement des tissus mous ne sont pas prévisibles. Il existe un risque de dévoiler la ligne de transition entre la prothèse hybride implanto-portée et la gencive du fait de son sourire gingival. Le patient édenté au sourire gingival, ayant une faible résorption osseuse, présente le même risque. Alors qu'il existait déjà des méthodes pour réaliser l'ostéotomie de la crête alvéolaire afin de l'apicaliser, il manquait une méthode prédictible et simple à mettre en œuvre. Le guide chirurgical du sourire est un élément supplémentaire dans la planification, spécifique à ces situations esthétiques particulières. Il permet de réaliser une ostéotomie verticale contrôlée et prédictible tout en maintenant un niveau d'os suffisant. La position des implants est apicalisée afin de masquer la ligne de transition entre la prothèse et la gencive.

Bibliographie

- Arnett, G. W., et R. T. Bergman. « Facial keys to orthodontic diagnosis and treatment planning. Part II ». *American journal of orthodontics and dentofacial orthopedics* 103, n° 4 (1993): 299-312. [https://doi.org/10.1016/0889-5406\(93\)70010-L](https://doi.org/10.1016/0889-5406(93)70010-L).
- Avrampou, M., R. Mericske-Stern, M. B. Blatz, et J. Katsoulis. « Virtual implant planning in the edentulous maxilla : criteria for decision making of prosthesis design ». *Clinical oral implants research* 24, n° A100 (2013): 152-59. <https://doi.org/10.1111/j.1600-0501.2011.02407.x>.
- Bedrossian, E. « Laboratory and prosthetic considerations in computer-guided surgery and immediate loading ». *Journal of oral and maxillofacial surgery* 65, n° 7, Supplement (2007): 47-52. <https://doi.org/10.1016/j.joms.2007.03.005>.
- Bedrossian, E., R. M. Sullivan, Y. Fortin, P. Malo, et T. Indresano. « Fixed-prosthetic implant restoration of the edentulous maxilla : a systematic pretreatment evaluation method ». *Journal of oral and maxillofacial surgery* 66, n° 1 (2008): 112-22. <https://doi.org/10.1016/j.joms.2007.06.687>.
- Bidra, A. S. « A technique for transferring a patient's smile line to a cone beam computed tomography (CBCT) image ». *The journal of prosthetic dentistry* 112, n° 2 (2014): 108-11. <https://doi.org/10.1016/j.prosdent.2013.10.021>.
- . « Technique for systematic bone reduction for fixed implant-supported prosthesis in the edentulous maxilla ». *The journal of prosthetic dentistry* 113, n° 6 (2015): 520-23. <https://doi.org/10.1016/j.prosdent.2015.01.011>.
- . « Three-dimensional esthetic analysis in treatment planning for implant-supported fixed prosthesis in the edentulous maxilla ». *Journal of esthetic and restorative dentistry* 23, n° 4 (2011): 219-36. <https://doi.org/10.1111/j.1708-8240.2011.00428.x>.
- Bidra, A. S., J. R. Agar, et S. M. Parel. « Management of patients with excessive gingival display for maxillary complete arch fixed implant-supported prostheses ». *The journal of prosthetic dentistry* 108, n° 5 (2012): 324-31. [https://doi.org/10.1016/S0022-3913\(12\)60186-3](https://doi.org/10.1016/S0022-3913(12)60186-3).
- Bidra, A.S., et J. R. Agar. « A classification system of patients for esthetic fixed implant-supported prostheses in the edentulous maxilla ». *Compendium of continuing education in dentistry* 31, n° 5 (2010).
- Boven, G. C., G. M. Raghoobar, A. Vissink, et H. J. A. Meijer. « Improving masticatory performance, bite force, nutritional state and patient's satisfaction with implant overdentures : a systematic review of the literature ». *Journal of oral rehabilitation* 42, n° 3 (2015): 220-33. <https://doi.org/10.1111/joor.12241>.

- Brånemark, P.-I., B. Svensson, et D. Van Steenberghe. « Ten-year survival rates of fixed prostheses on four or six implants ad modum Brånemark in full edentulism ». *Clinical oral implants research* 6, n° 4 (1995): 227-31. <https://doi.org/10.1034/j.1600-0501.1995.060405.x>.
- Broadent BH, Sr, Jr Broadent BH, et W Golden. *Bolton standards of dentofacial developmental growth*. St. Louis : CV Mosby Company, 1975.
- Castro, M. V., N. C. Santos, et L. H. Ricardo. « Assessment of the “golden proportion” in agreeable smiles ». *Quintessence International* 37, n° 8 (2006): 597-604.
- Cervino, G., L. Fiorillo, A. V. Arzukanyan, G. Spagnuolo, et M. Cicciù. « Dental restorative digital workflow : Digital Smile Design from aesthetic to function ». *Dentistry journal* 7, n° 2 (2019). <https://doi.org/10.3390/dj7020030>.
- Dada, K., et M. Daas. *Esthétique et implants pour l'édenté complet maxillaire*. Paris : Quintessence international, 2011.
- Davarpanah, M., P. Rajzbaum, S. Szmukler-Moncler, G. Demurashvili, et K. Davarpanah. *Implantologie enjeux et défis*. Paris : Espace ID, 2014.
- Davarpanah, M., S. Szmukler-Moncler, P. Rajzbaum, S. Corbière, C. Vacher, et P. Zyman. *Manuel d'implantologie clinique: concepts, intégration des protocoles et esquisses de nouveaux paradigmes*. Rueil-Malmaison : Éditions CdP, 2012.
- Davarpanah, M., P. Rajzbaum, S. Szmukler-Moncler, K. Davarpanah, S. Sater, A. Belinchon Sanchez, et P. Zyman. *Implantologie : décisions et séquences thérapeutiques*. Paris : Espace ID, 2016.
- Demurashvili, G. « Technique to obtain a predictable aesthetic result through appropriate placement of the prosthesis/soft tissue junction in the edentulous patient with a gingival smile ». *Clinical implant dentistry and related research* 17, n° 5 (2015): 923-31. <https://doi.org/10.1111/cid.12192>.
- Desai, H., R. Sood, R. Shah, J. Cawda, et H. Pandya. « Desmoplastic ameloblastoma : report of a unique case and review of literature ». *Indian journal of dental research* 17, n° 1 (2006): 45. <https://doi.org/10.4103/0970-9290.29892>.
- Fradeani, M. *Esthetic analysis : a systematic approach to prosthetic treatment*. Volume 1. Chicago : Quintessence publishing company, 2004.
- Jensen, J, A Joss, et N Lang. « The smile line of different ethnic groups depending on age and gender ». *Acta medicinae dentium helvetica* 4, n° 2 (1999): 38-46.
- Jensen, O. T., M. W. Adams, J. R. Cottam, S. M. Parel, et W. R. Phillips. « The all-on-4 shelf : maxilla ». *Journal of oral and maxillofacial surgery* 68, n° 10 (2010): 2520-27. <https://doi.org/10.1016/j.joms.2010.05.082>.

- Jivraj, S., W. Chee, et P. Corrado. « Treatment planning of the edentulous maxilla ». *British dental journal* 201, n° 5 (2006): 261-79. <https://doi.org/10.1038/sj.bdj.4813952>.
- Lachmann, S, EM Engel, D Axmann, et H Weber. « Radiographic study of changes in the mandibular condyle after implant prosthodontic rehabilitation ». *The international journal of prosthodontics* 17, n° 5 (2004): 565-70.
- Lamy, M. « Le maxillaire édenté. Critères de choix d'une réhabilitation prothétique implantaire. » *Revue d'odonto-stomatologie* 40, n° 2 (2011): 89-101.
- Mack, M. R. « Vertical dimension : a dynamic concept based on facial form and oropharyngeal function. » *Journal of prosthetic dentistry* 66, n° 4 (1991): 478-85.
- Maló, P., B. Rangert, et M. Nobre. « All-on-4 immediate-function concept with Brånemark system® implants for completely edentulous maxillae : a 1-year retrospective clinical study ». *Clinical implant dentistry and related research* 7, n° s1 (2005): s88-94. <https://doi.org/10.1111/j.1708-8208.2005.tb00080.x>.
- McLaren, E. A., et L. Culp. « Smile analysis : the Photoshop® smile design technique: part 1 ». *Journal of cosmetic dentistry* 29, n° 1 (2013): 94-108.
- Richelme, J., C. Rignon-Bret, O. Étienne, F. Bonnet, A-J. Faucher, et J-C. Paris. *La temporisation et les empreintes en implantologie*. Paris : Quintessence international, 2013.
- Ritter, D., L. Gandini, et S. Pinto Ados. « Analysis of the smile photograph ». *World journal of orthodontics* 7, n° 3 (2006): 279-85.
- Sabri, R. « The eight components of a balanced smile ». *Journal of clinical orthodontics* 39, n° 3 (2005): 155-67.
- Sarver, D. M. *Esthetic orthodontics and orthognathic surgery*. St. Louis : Mosby, 1998.
- . « Videoimaging : the pros and cons ». *Angle orthodontist research* 63, n° 3 (1993): 167-70. [https://doi.org/10.1043/0003-3219\(1993\)063<0167:VTPAC>2.0.CO;2](https://doi.org/10.1043/0003-3219(1993)063<0167:VTPAC>2.0.CO;2).
- Seban, A., et P. Bonnaud. *Le bilan préopératoire à visée implantaire*. Issy-les-Moulineaux : Elsevier masson, 2009.
- Siriwat, PP, et JR Jarabak. « Malocclusion and facial morphology is there a relationship ? An epidemiologic study. » *Angle orthodontist* 55, n° 2 (1985): 127-38. [https://doi.org/10.1043/0003-3219\(1985\)055<0127:MAFMIT>2.0.CO;2](https://doi.org/10.1043/0003-3219(1985)055<0127:MAFMIT>2.0.CO;2).
- Spear, F. M. « Approaches to vertical dimension ». *Advanced esthetics and interdisciplinary dentistry* 2, n° 3 (2006): 1-12.
- . « The maxillary central incisal edge : a key to esthetic and functional treatment planning ». *Compendium of continuing education in dentistry* 20, n° 6 (1999): 512-16.
- Szalma, J, L Olasz, et ToTh. « Diagnostic value of radiographic and ultrasonic examinations in patients with sialoadenitis and sialolithiasis ». *Forgorv Sz* 100, n° 2 (2007): 53-58.

- Tarnow, D. P., A. W. Magner, et P. Fletcher. « The effect of the distance from the contact point to the crest of bone on the presence or absence of the interproximal dental papilla ». *Journal of Periodontology* 63, n° 12 (1992): 995-96. <https://doi.org/10.1902/jop.1992.63.12.995>.
- Tjan, A. H. L., G. D. Miller, et J. G. P. The. « Some esthetic factors in a smile ». *The journal of prosthetic dentistry* 51, n° 1 (1984): 24-28. [https://doi.org/10.1016/S0022-3913\(84\)80097-9](https://doi.org/10.1016/S0022-3913(84)80097-9).
- Tonellini, G., R. Saez Vigo, et G. Novelli. « Double guided surgery in all-on-4® concept : when ostectomy is needed ». *International journal of dentistry*, 2018, 2672549. <https://doi.org/10.1155/2018/2672549>.
- Turkyilmaz, I., A.M. Company, et E. A. McGlumphy. « Should edentulous patients be constrained to removable complete dentures ? The use of dental implants to improve the quality of life for edentulous patients ». *Gerodontology* 27, n° 1 (2010): 3-10. <https://doi.org/10.1111/j.1741-2358.2009.00294.x>.
- Zitzmann, N. U., M. D. Margolin, A. Filippi, R. Weiger, et G. Krastl. « Patient assessment and diagnosis in implant treatment ». *Australian Dental Journal* 53, n° s1 (2008): S3-10. <https://doi.org/10.1111/j.1834-7819.2008.00036.x>.

Table des figures

Figure 1 : Les trois formes de visage	6
Figure 2 : Les différentes classes squelettiques	7
Figure 3 : Situation du nouveau point inter-incisif.....	8
Figure 4 : Ligne du sourire haute, moyenne et basse chez une même patiente	9
Figure 5 : Profil d'un patient avec et sans prothèses	11
Figure 6 : Profil d'un patient avec et sans prothèse.....	11
Figure 7 : Stades de résorption osseuse.....	12
Figure 8 : Visibilité de la crête alvéolaire lors du sourire	14
Figure 9 : Patient au sourire gingival dévoilant la ligne de transition entre la prothèse et la muqueuse	14
Figure 10 : Les trois zones du maxillaire.....	16
Figure 11 : Préfiguration du projet prothétique à l'aide du logiciel Keynote.....	18
Figure 12 : Bridge implanto- porté avec quantité de tissus mous intacts et tissus osseux suffisant	18
Figure 13 : Prothèse hybride implanto-portée avec de la fausse gencive pour les patients présentant une perte de tissus mous	19
Figure 14 : Prothèse fixe amovible avec des attachements implantaires.....	19
Figure 15 : Classification des patients pour une réhabilitation complète du maxillaire par une prothèse implanto-portée en fonction de la ligne du sourire et du niveau osseux	21
Figure 16 : Réhabilitation prothétique en fonction du degré de résorption osseuse.....	23
Figure 17 : Arbre décisionnel de la future prothèse chez un patient au sourire gingival édenté total au maxillaire	25
Figure 18 : Arbre décisionnel de la future prothèse chez un patient au sourire gingival en voie d'édentement total au maxillaire.....	26
Figure 19 : Vue exobuccale initiale du sourire gingival chez des patients en voie d'édentement total au maxillaire	30
Figure 20 : Vue endobuccale	30
Figure 21 A : Guide du sourire B : Matérialisation de la ligne du sourire au crayon.....	31
Figure 22 : Guide du sourire porté lors du sourire forcé.....	31
Figure 23 : Guide du sourire en RMM adapté sur la PAP de la patiente.....	32
Figure 24 : Réalisation d'une tranchée pour matérialiser la ligne du sourire	33
Figure 25 : Mise en place d'un matériau radio-opaque afin de lire la ligne du sourire sur le CBCT	33

Figure 26 : Guide du sourire transparent avec tranchée radio-opaque représentant la ligne haute du sourire	34
Figure 27 : Guide du sourire représenté à partir du double scan sur le logiciel Nobel Clinician	35
Figure 28 : : Planification implantaire	36
Figure 29 : Repérage de la ligne du sourire sur une coupe transversale de CBCT	36
Figure 30 : Conception du guide du sourire chirurgical	37
Figure 31 : Guide du sourire transformé en guide chirurgical	38
Figure 32 : Guide chirurgical du sourire	38
Figure 33 : Adaptation du guide chirurgical du sourire à la prothèse.....	39
Figure 34 : Vue endobuccale après réalisation d'un lambeau de pleine épaisseur	39
Figure 35 : Tracé de la ligne de résection osseuse et suppression de l'os situé apicalement	40
Figure 36 : Vue endobuccale de la crête alvéolaire avec le tracé de la limite de résection osseuse....	41
Figure 37 : Décollement de l'os sectionné	41
Figure 38 : Crête alvéolaire maxillaire après ostéotomie	42
Figure 39 : Mise en place des implants avec le nouveau niveau de la crête alvéolaire.....	42
Figure 40 : Mise en place des implants	43
Figure 41 : Mise en place des piliers multi-unit et sutures de la gencive	43
Figure 42 : Empreinte prise le jour de la pose des implants à l'aide d'un porte-empreinte du commerce	45
Figure 43 : Prothèse hybride implanto-portée transitoire.....	46
Figure 44 : Radiographie de contrôle de la pose de la prothèse transitoire.....	46
Figure 45 : Mise en charge immédiate de la prothèse implanto-portée transitoire	47
Figure 46 : Prothèse hybride implanto-portée définitive sans visibilité de la jonction prothèse-gencive	49

Table des tableaux

Tableau 1 : Tableau décisionnel en fonction du profil d'émergence de la prothèse et de la hauteur de tissus mous à remplacer.....	22
---	----

Table des abréviations

ATM : Articulation temporo-mandibulaire

CBCT : Cone Beam CT

DV : Dimension verticale

DVO : Dimension verticale d'occlusion

LTPG : Ligne de transition entre la prothèse et la gencive

PEI : Porte empreinte individuel

RMM : Relation maxillo-mandibulaire

Vu, le Directeur de thèse

Vu, le Doyen de l'UFR D'Odontologie - Montrouge

Professeur Claudine WULFMAN

Professeur Louis MAMAN

Vu, le Président d' Université de Paris

Professeur Christine CLERICI

Pour le Président et par délégation,

Le Doyen Louis MAMAN

Traitement implantaire de l'édenté total maxillaire au sourire gingival :

le guide chirurgical du sourire pour une meilleure prédictibilité

du résultat esthétique

Résumé :

Avec les progrès scientifiques, nous cherchons une plus grande prédictibilité dans nos actes chirurgicaux. La réhabilitation implantaire du patient édenté total au maxillaire ayant un sourire gingival présente des difficultés supplémentaires en plus de ceux de la réhabilitation complète maxillaire. Lorsqu'une prothèse fixe hybride avec fausse gencive est indiquée, le risque de ces patients au sourire gingival est de laisser paraître la ligne de transition entre la prothèse et la gencive naturelle. Doit-on conserver le sourire gingival ou au contraire le supprimer ? La résection osseuse verticale est fortement recommandée dans ces cas. Le guide du sourire est une technique permettant de l'assurer de manière prédictible et fiable. On s'intéressera dans cette thèse aux étapes du traitement implantaire de l'édenté total ou du patient en voie d'édentement au maxillaire : l'examen clinique et radiographique, la phase pré-implantaire et l'importance du guide du sourire, la chirurgie et enfin la phase prothétique.

Discipline :

Implantologie

Mots clés français (fMeSH et Rameau) :

Machoire édentée -- Dissertation universitaire ; Prothèse dentaire implanto-portée -- Dissertation universitaire ; Odontostomatologie esthétique -- Thèses et écrits académiques ; Implants dentaires -- Thèses et écrits académiques

English keywords (MeSH) :

Jaw Edentulous -- Academic Dissertation ; Dental Prosthesis, Implant-Supported -- Academic Dissertation

Université de Paris
UFR d'Odontologie - Montrouge
1, rue Maurice Arnoux
92120 Montrouge