



**HAL**  
open science

## La prothèse fixée de temporisation : exemples de situations cliniques réalisés avec le système 3Shape

Gwendel Huguet-Jaime

### ► To cite this version:

Gwendel Huguet-Jaime. La prothèse fixée de temporisation : exemples de situations cliniques réalisés avec le système 3Shape. Sciences du Vivant [q-bio]. 2020. dumas-03151458

**HAL Id: dumas-03151458**

**<https://dumas.ccsd.cnrs.fr/dumas-03151458>**

Submitted on 24 Feb 2021

**HAL** is a multi-disciplinary open access archive for the deposit and dissemination of scientific research documents, whether they are published or not. The documents may come from teaching and research institutions in France or abroad, or from public or private research centers.

L'archive ouverte pluridisciplinaire **HAL**, est destinée au dépôt et à la diffusion de documents scientifiques de niveau recherche, publiés ou non, émanant des établissements d'enseignement et de recherche français ou étrangers, des laboratoires publics ou privés.



Distributed under a Creative Commons Attribution - NonCommercial - NoDerivatives 4.0 International License



## **AVERTISSEMENT**

Cette thèse d'exercice est le fruit d'un travail approuvé par le jury de soutenance et réalisé dans le but d'obtenir le diplôme d'État de docteur en chirurgie dentaire. Ce document est mis à disposition de l'ensemble de la communauté universitaire élargie.

Il est soumis à la propriété intellectuelle de l'auteur. Ceci implique une obligation de citation et de référencement lors de l'utilisation de ce document.

D'autre part, toute contrefaçon, plagiat, reproduction illicite encourt toute poursuite pénale.



**UNIVERSITÉ DE PARIS**

**UFR D'ODONTOLOGIE - MONTROUGE**

**Année 2020**

**N° M052**

**THÈSE**

**POUR LE DIPLÔME D'ÉTAT DE DOCTEUR EN CHIRURGIE DENTAIRE**

Présentée et soutenue publiquement le :

Par

**Gwendel HUGUET-JAIME**

**La prothèse fixée de temporisation : exemples de situations  
cliniques réalisés avec le système 3Shape**

Dirigée par Mme le Docteur Catherine Cassaignau

JURY

Mme le Professeur Marysette Folliguet

Président

M. le Docteur Daniel Dot

Assesseur

Mme le Docteur Anne-Margaux Collignon

Assesseur

Mme le Docteur Catherine Cassaignau

Assesseur





## Tableau des enseignants de l'UFR

DÉPARTEMENTS	DISCIPLINES	PROFESSEURS DES UNIVERSITÉS	MAÎTRES DE CONFÉRENCES
1. DÉVELOPPEMENT, CROISSANCE ET PRÉVENTION	ODONTOLOGIE PÉDIATRIQUE	Mme DAVIT-BÉAL Mme DURSUN Mme VITAL	M. COURSON Mme JEGAT Mme SMAIL-FAUGERON Mme VANDERZWALM
	ORTHOPÉDIE DENTO-FACIALE		Mme BENAHMED M. DUNGLAS Mme KAMOUN Mme LE NORCY
	PRÉVENTION, ÉPIDÉMIOLOGIE, ÉCONOMIE DE LA SANTÉ ET ODONTOLOGIE LÉGALE	Mme FOLLIGUET M. PIRNAY	Mme GERMA M. TAVERNIER
2. CHIRURGIE ORALE, PARODONTOLOGIE, BIOLOGIE ORALE	PARODONTOLOGIE	Mme COLOMBIER Mme GOSSET	M. BIOSSE DUPLAN M. GUEZ
	CHIRURGIE ORALE	M. MAMAN Mme RADOI	Mme EJEIL M. GAULTIER M. HADIDA M. MOREAU M. NGUYEN Mme TAÏHI
	BIOLOGIE ORALE	Mme CHAUSSAIN M. GOGLY Mme SÉGUIER Mme POLIARD	M. ARRETO Mme BARDET (MCF) Mme CHARDIN M. FERRE M. LE MAY
3. RÉHABILITATION ORALE	DENTISTERIE RESTAURATRICE ENDODONTIE	Mme BOUKPESSI Mme CHEMLA	Mme BERÈS Mme BESNAULT M. BONTE Mme COLLIGNON M. DECUP Mme GAUCHER
	PROTHÈSES	Mme WULFMAN	M. CHEYLAN M. DAAS M. DOT M. EID Mme FOUILLOUX-PATEY Mme GORIN M. RENAULT M. RIGNON-BRET M. TRAMBA
	FONCTION-DYSFONCTION, IMAGERIE, BIOMATÉRIAUX	M. SALMON	M. ATTAL Mme BENBELAID Mme BENOÎT A LA GUILLAUME (MCF) M. BOUTER M. CHARRIER M. CHERRUAU M. FLEITER Mme FRON CHABOUIS Mme MANGIONE Mme TILOTTA
	PROFESSEURS ÉMÉRITES	M. BÉRENHOLC Mme BRION M. LASFARGUES M. LAUTROU M. LEVY	M. PELLAT M. PIERRISNARD M. SAFFAR Mme WOLIKOW

Liste mise à jour le 04 novembre 2019



## Remerciements

---

**À Mme le Professeur Marysette Folliguet**

*Docteur en Chirurgie dentaire*

*Spécialiste qualifiée en Médecine bucco-dentaire*

*Docteur en Sciences odontologiques*

*Doctorat d'État en Odontologie*

*Professeur des Universités, UFR d'Odontologie - Montrouge*

*Praticien Hospitalier, Assistance Publique-Hôpitaux de Paris*

*Vice-Doyen de la faculté de l'UFR d'Odontologie - Montrouge*

*Chef de Service de l'hôpital Louis-Mourier*

*Chevalier de l'ordre national de la Légion d'honneur*

*Officier de l'ordre des palmes académiques*

Qui me fait l'honneur de présider ce jury de thèses d'exercice. Merci de m'avoir accepté dans votre service. C'est un plaisir d'avoir étudié à Louis-Mourier.





**À M. le Docteur Daniel Dot**

*Docteur en Chirurgie dentaire*

*Docteur de l'Université Paris Descartes*

*Maître de Conférences des Universités, UFR d'Odontologie - Montrouge*

*Praticien Hospitalier, Assistance Publique-Hôpitaux de Paris*

Je vous remercie d'avoir bien voulu accepter de faire partie du jury de  
ma thèse d'exercice et suis honoré de votre présence



**À Mme le Docteur Anne-Margaux Collignon**

*Docteur en Chirurgie dentaire*

*Docteur de l'Université Sorbonne Paris Cité*

*Maître de Conférences des Universités, UFR d'Odontologie - Montrouge*

*Praticien Hospitalier, Assistance Publique-Hôpitaux de Paris*

Merci d'accepter de siéger à mon jury de thèse. Merci pour vos qualités professionnelles, votre disponibilité, votre humour ainsi que votre pédagogie. C'est avec beaucoup de plaisir que j'ai pu échanger et m'enrichir à vos côtés durant cette année d'étude. Veuillez trouver ici le témoignage de mon plus profond respect et de toute ma reconnaissance.



**À Mme le Docteur Catherine Cassaignau**

*Docteur en Chirurgie dentaire*

*Assistant Hospitalo-Universitaire, UFR d'Odontologie - Montrouge*

Qui me fait l'honneur d'avoir dirigé cette thèse. Merci pour vos précieux conseils, votre encadrement, votre disponibilité, votre bienveillance et le soutien que vous m'avez apportés durant ce travail. Veuillez trouver dans cette thèse le témoignage de ma sympathie et de ma reconnaissance. Sincères remerciements.



# Table des matières

---

<b>INTRODUCTION</b> .....	<b>3</b>
<b>1 : ROLE DE LA PROTHESE FIXEE DE TEMPORISATION</b> .....	<b>4</b>
1.1 LA PROTECTION TISSULAIRE .....	4
1.2 ACCES A L'HYGIENE ET MISE EN CONDITION PARODONTALE .....	5
1.3 PREFIGURATION FONCTIONNELLE.....	6
1.4 PREFIGURATION ESTHETIQUE .....	6
<b>2 : MATERIAUX POUR LA PROTHESE FIXEE DE TEMPORISATION</b> .....	<b>7</b>
2.1 RESINES METHACRYLATES CHEMO-POLYMERISABLES .....	7
2.2 RESINE METHACRYLATES PHOTO-POLYMERISABLES .....	8
2.3 RESINES COMPOSITES CHEMO-POLYMERISABLES.....	9
2.4 MATERIAUX USINABLES.....	10
2.5 MATERIAUX D'ASSEMBLAGE.....	11
2.5.1 Les ciments à base d'oxyde de zinc eugérol.....	12
2.5.2 Les ciments au phosphate de zinc ou oxyphosphates .....	12
2.5.3 Les ciments au polycarboxylates de zinc .....	13
<b>3 : METHODES DE REALISATION</b> .....	<b>14</b>
3.1 METHODES DIRECTES.....	14
3.1.1 Isomoulage.....	14
3.1.2 Couronnes préfabriquées .....	19
3.1.3 Bloc technique .....	21
3.2. METHODES SEMI-DIRECTES.....	21
3.3. METHODES INDIRECTES.....	22
<b>4 : APPORT DE LA CHAINE NUMERIQUE</b> .....	<b>25</b>
4.1 APPORT DE L'EMPREINTE OPTIQUE .....	25
4.2 CONCEPTION NUMERIQUE .....	27
4.3 LE FORMAT NUMERIQUE .....	28
4.4 SITUATIONS CLINIQUES .....	29
4.4.1 Situation n°1.....	29
4.4.2 Situation n°2.....	32
4.4.3 Situation n°3.....	35
<b>CONCLUSION</b> .....	<b>39</b>

<b>BIBLIOGRAPHIE .....</b>	<b>40</b>
<b>TABLE DES FIGURES.....</b>	<b>41</b>



# Introduction

---

Dans un premier temps, le rôle des prothèses de temporisation ainsi que les différents matériaux utilisés pour leurs réalisations seront décrits. Les différentes techniques de conception (directe, semi-directe, indirecte.) seront ensuite détaillées. Les prothèses de temporisation réalisées avec le système de CFAO 3Shape seront exposées à travers 3 situations cliniques.

« La temporisation en prothèse fixée concerne une période plus ou moins longue, s'étalant de la préparation dentaire jusqu'à la mise en place de la restauration d'usage. Parfois négligée par les praticiens qui la considèrent à tort, comme une perte de temps et d'argent, c'est pourtant une étape clé du traitement prothétique.

C'est en effet au cours de cette étape que l'équipe « patient-praticien- prothésiste » doit réfléchir et valider le projet prothétique (morphologie, situation, teinte, adaptations...). Bien conduite, elle permet le rétablissement de l'esthétique, la réalisation des traitements associés (extraction, endodontie, chirurgie parodontale, orthodontie) et la gestion de l'occlusion, en particulier dans les traitements complexes.

La mise en place de restaurations transitoires permet de remplacer les dents absentes et/ou délabrées, les restaurations iatrogènes, tout en protégeant les dents, supports des différentes agressions (thermiques, mécaniques, physiques et bactériennes) »<sup>1</sup>.

---

<sup>1</sup> Millet, Ducret, et Venet, « La temporisation en prothèse fixée ».

# 1 : Rôle de la prothèse fixée de temporisation

---

## 1.1 La protection tissulaire

Les restaurations temporaires assurent la protection des tissus dentaires résiduels, évitent les inflammations pulpaires irréversibles et protègent les tissus parodontaux.

### **Protection dentinaire :**

Les restaurations temporaires assurent la sauvegarde des préparations, préviennent des agressions externes et des éventuelles reprises de caries<sup>2</sup>.

### **Protection pulpaire :**

La réalisation de restaurations temporaires est indispensable sur dents vivantes afin de prévenir des agressions externes de l'organe pulpaire, telles que les chocs thermiques, les invasions bactériennes<sup>3</sup>.

### **Respect du parodonte marginal :**

Le remplacement des prothèses inadaptées aura un avantage immédiat dans la diminution des colonies bactériennes et favorisera ainsi la cicatrisation parodontale. Les préparations supragingivales seront privilégiées chaque fois que l'esthétique ne sera pas primordiale : zones palatines, linguales, vestibulaires postérieures. Il est essentiel de déterminer la visibilité des zones devant être traitées.

Le respect des limites des préparations pendant la période de temporisation permet d'éviter les réponses inflammatoires sur les parodontes épais ou celles de récession sur les parodontes fins<sup>4</sup>.

---

<sup>2</sup> Miura et al., « Importance of interim restorations in the molar region ».

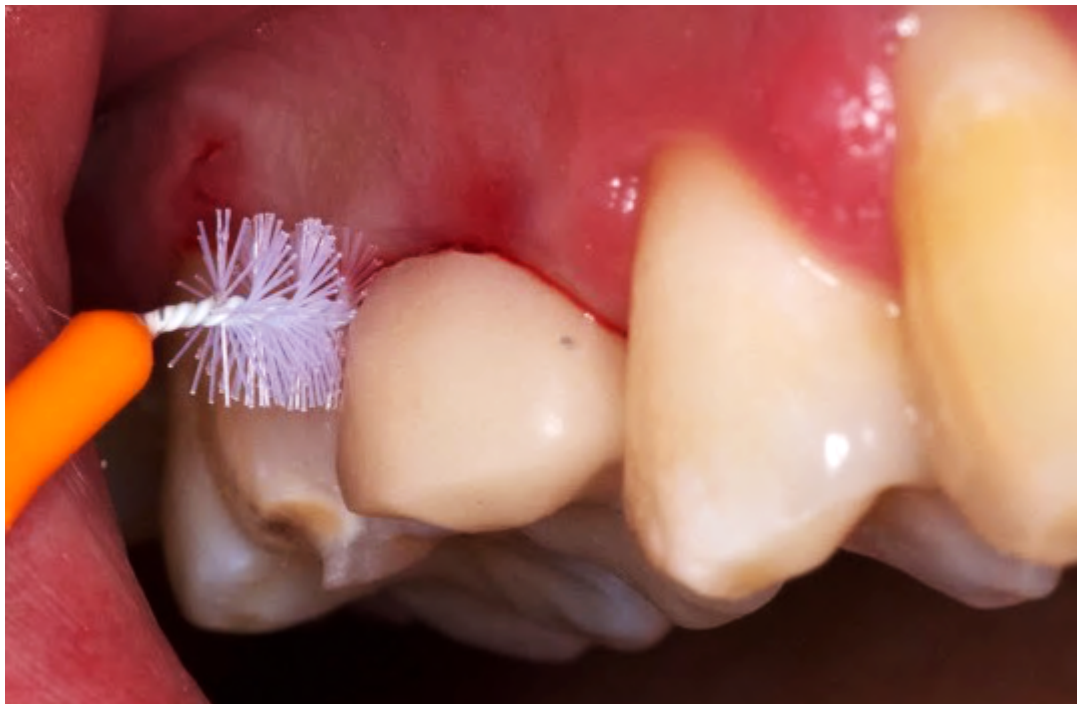
<sup>3</sup> Etienne, *Restaurations tout-céramique sur dents vitales prévenir et traiter les sensibilités postopératoires*.

<sup>4</sup> Frankenberger, Lohbauer, et Taschner, « Adhesive luting revisited: influence of adhesive, temporary cement, cavity cleaning, and curing mode on internal dentin bond strength ».

## 1.2 Accès à l'hygiène et mise en condition parodontale

Les restaurations temporaires doivent permettre au patient de pratiquer une hygiène efficace. L'ajustage précis et la forme des embrasures gingivales faciliteront une hygiène interdentaire aisée, diminuant les réservoirs bactériens, et préparant ainsi le parodonte marginal à recevoir les futures prothèses<sup>5</sup>.

Figure 1 : Accès à l'hygiène interdentaire



Source : Auteur, 2020.

---

<sup>5</sup> Bertoldi et al., « Clinical and histological reaction of periodontal tissues to subgingival resin composite restorations ».

### 1.3 Préfiguration fonctionnelle

D'un point de vue fonctionnel, la mise en place des restaurations temporaires permettra de :

- Remplacer les dents absentes dès que les conditions implantaire ou prothétiques le permettent ;
- Restaurer un confort occlusal en statique et dynamique ;
- Corriger la position des dents en répartissant les contacts et en éliminant les interférences occlusales ;
- Tester le guide incisif et ses répercussions esthétiques ;
- Valider la phonation en prévenant les fuites d'air et les sifflantes ;
- Attirer l'attention sur le futur des restaurations permanentes si l'on note la présence de facettes d'abrasion, de descellements récurrents ou de fractures<sup>6</sup>.

### 1.4 Préfiguration esthétique

Lors de réhabilitations intéressant les secteurs antérieurs, l'évaluation esthétique peut amener à proposer une modification des formes et des positions des dents.

Les restaurations temporaires vont permettre au patient de se familiariser avec son nouveau sourire et de nous faire part de ses doléances, avant la réalisation des restaurations définitives<sup>7</sup>.

Cette préfiguration est encore plus incontournable pour les traitements esthétiques par facettes puisque la temporisation est courte et délicate<sup>8</sup>.

---

<sup>6</sup> Fradeanni, *Réhabilitation esthétique en prothèse fixée, traitement prothétique.*

<sup>7</sup> Fradeani et Barducci, *Réhabilitation esthétique en prothèse fixée.*

<sup>8</sup> Etienne, *Restaurations tout-céramique sur dents vitales prévenir et traiter les sensibilités postopératoires.*

## 2 : Matériaux pour la prothèse fixée de temporisation

---

Les matériaux utilisés dans la réalisation des prothèses fixées de temporisation doivent répondre à plusieurs critères :

- Une résistance à l'usure et à la fracture satisfaisante tout en autorisant plusieurs poses et déposes ;
- Plusieurs choix de couleurs stables dans le temps, ainsi qu'une aptitude au polissage ;
- Un minimum de relargage de monomère libre, une exothermie modérée et une contraction a minima lors de la prise ;
- Une excellente biocompatibilité ;
- Une facilité d'utilisation avec des réparations aisées ;
- Un faible coût.

Il existe plusieurs types de matériaux répondant plus ou moins à ces critères, chacun ayant ses avantages et ses inconvénients.<sup>9</sup>

### 2.1 Résines méthacrylates chémo-polymérisables

Elles se présentent sous la forme de deux flacons poudre et liquide dont le mélange se fait manuellement en ajoutant la poudre dans le liquide. Notons que la réaction entre ces deux éléments n'est jamais complète, elle s'accompagne d'une exothermie et d'un relargage de monomères qui peuvent irriter la pulpe. Afin d'éviter des complications postopératoires, il sera nécessaire d'isoler les dents avec de la glycérine ou bien de la vaseline, d'effectuer des mouvements d'insertion et de désinsertion lors de la prise, contrôler l'exothermie lors de la prise avec le spray d'air.

On distingue 2 types de résines méthacrylates, le polyméthacrylate (PEMA) et le polyméthylméthacrylate (PMMA). Les PEMA, plus récentes, ont une exothermie et une contraction de prise moins importante que les PMMA. Les PMMA ont une meilleure longévité ainsi qu'une résistance à l'abrasion plus grande<sup>10</sup>.

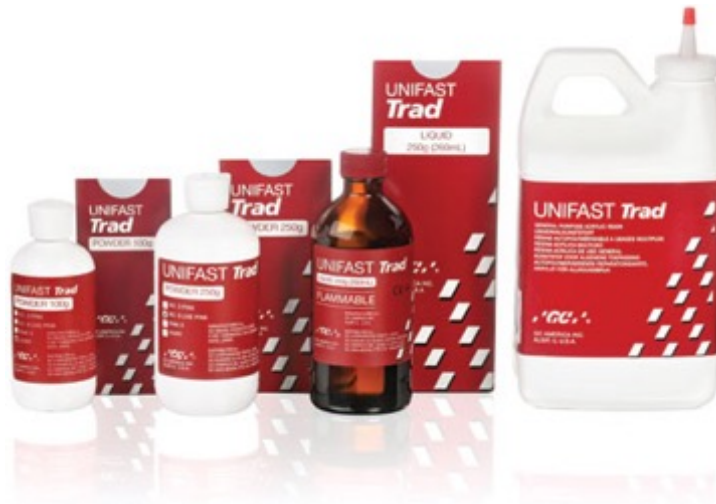---

<sup>9</sup> Fradeanni, *Réhabilitation esthétique en prothèse fixée, traitement prothétique*.

<sup>10</sup> Abdullah, Pollington, et Liu, « Comparison between direct chairside and digitally fabricated temporary crowns ».

Leurs simplicités d'utilisation pour les techniques d'isomoulage et de rebasage, leurs bons états de surface après un polissage soigneux, leurs solidités et leurs faibles coûts en font une des résines les plus utilisées.

Figure 2 : Unifast Trad



Source : GC Europe, « Unifast Trad », 2020.

## 2.2 Résine méthacrylates photo-polymérisables

Il s'agit également d'un mélange poudre/liquide auquel a été ajouté un photo-initiateur (camphroquinone), qui va initier la réaction de prise lors de la photopolymérisation. L'exothermie et la rétraction de prise sont moins importantes. Les résines méthacrylates sont idéales pour la réalisation de petites corrections (comblement d'un manque, point de contact).

Figure 3 : Unifast LC



Source : GC Europe, « Unifast LC », 2020.

## 2.3 Résines composites chémo-polymérisables

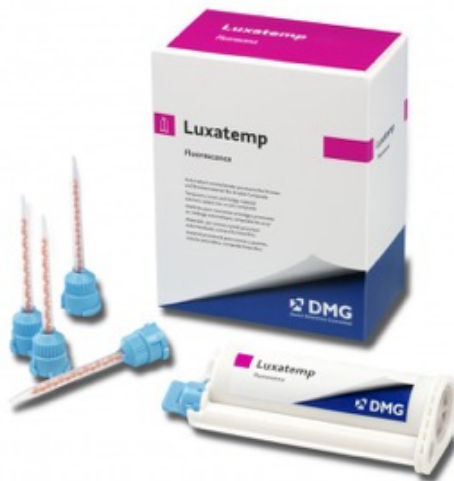Elles sont composées de méthacrylates polyfonctionnels, de charges minérales, de catalyseurs et de pigments. Ces résines sont une découverte récente, également appelées résines bis-acyliques ou bis-acryl (bis-GMA ou TDMA).

Leur exothermie modérée lors de la prise autorise une utilisation dans la plupart des situations cliniques (dents pulpées, parodonte fragile).

Leur rebasage est plus difficile que les résines conventionnelles, cependant après sablage l'emploi de résines composites flow polymérisables permet de pallier facilement des manques éventuels.

Le rendu esthétique et l'état de surfaces sont supérieurs à ceux des résines conventionnelles.

Figure 4 : Luxatemp



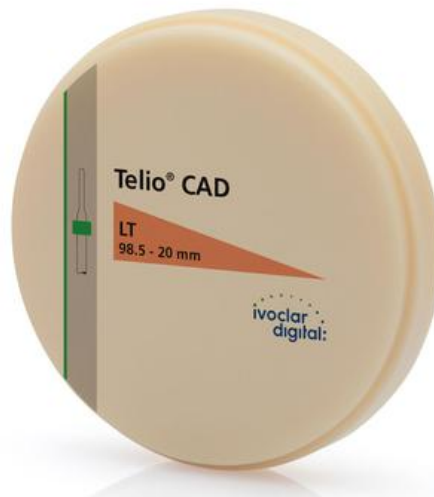Source : DMG, « Luxatemp fluorescence », 2020.

## 2.4 Matériaux usinables

Depuis l'arrivée des systèmes de CFAO dans nos cabinets dentaires, il existe désormais des disques de PMMA permettant un usinage rapide de restauration provisoire. Leur mode de polymérisation industrialisé les rend très homogène avec un taux de monomère résiduel inférieur à 1 %. La contraction de prise et les couches inhibées à la surface n'ont plus à être prises en compte.

Ils existent en différentes teintes, leurs propriétés mécaniques élevées permettent la réalisation de restaurations de petites à grandes étendues.<sup>11</sup>

Figure 5 : Telio® CAD



Source : Ivoclar vivadent, « Telio® CAD », 2020.

---

<sup>11</sup> Abdullah, Pollington, et Liu, « Comparison between direct chairside and digitally fabricated temporary crowns ».



## 2.5 Matériaux d'assemblage

Les propriétés requises sont :

- Une étanchéité de l'interface dent/restauration ;
- Une insolubilité dans les fluides buccaux ou alimentaires ;
- Des propriétés prophylactiques vis-à-vis de l'organe dentaire ;
- Faible conductivité thermique et électrique ;
- Temps de prise suffisant ainsi qu'une facilité pour éliminer les excès ;
- Un coefficient d'adhésion suffisant pour prévenir des risques de descellement accidentel mais autorisant une désinsertion aisée de la restauration provisoire ;
- Un faible coût.

Sur dents vitales, avant scellement des restaurations provisoires, un traitement de la surface dentinaire par scellement immédiat des tubulis dentinaires prévient les sensibilités postopératoires.<sup>12</sup> L'assemblage de l'élément prothétique est suivi d'une élimination soigneuse des excès afin d'éviter une réponse inflammatoire du parodonte marginal.

Les ciments de scellement temporaire parfaits n'existent pas, le choix du matériau se fait en fonction de la situation clinique, de la vitalité et de la durée de temporisation.

Les moyens d'assemblage des restaurations temporaires sont les mêmes, que la prothèse soit réalisée de manière conventionnelle ou par CFAO.

---

<sup>12</sup> Magne, « Immediate dentin sealing ».

### 2.5.1 Les ciments à base d'oxyde de zinc eugénol

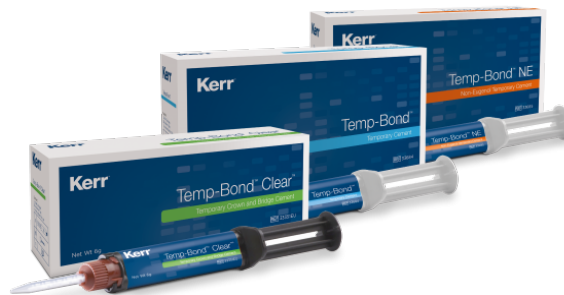Il s'agit de ciments organo-minéraux dont le pH neutre (proche de 7) est sans agressivité pour l'organe pulpaire.

L'eugénol a un pouvoir bactéricide, un effet anti-inflammatoire sur la pulpe dentaire. Ces matériaux sont indiqués pour les temporisations sur dents pulpées.

Il est à noter que l'eugénol inhibe la polymérisation des résines, néanmoins, il est possible d'employer ces matériaux si la restauration définitive est collée au moins 7 jours après l'assemblage provisoire et si la surface dentaire est soigneusement nettoyée par sablage avant mordantage et collage.

Ces matériaux existent également sans eugénol, ils présentent les mêmes propriétés mécaniques mais perdent leurs propriétés biologiques de sédatif pulpaire<sup>13</sup>.

Figure 6 : Temp-Bond®



Source : Kavo Kerr, « Temp-Bond® », 2020.

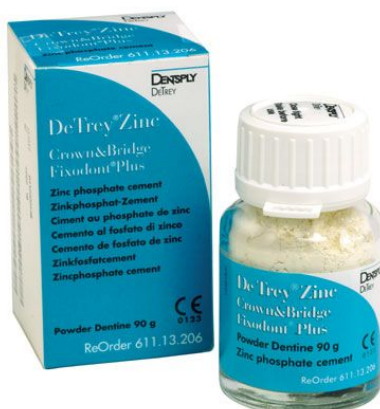### 2.5.2 Les ciments au phosphate de zinc ou oxyphosphates

Il s'agit de ciments minéraux opaques, isolants thermiques, électriques et mécaniques. Ils procurent une bonne étanchéité. Ce ciment longtemps utilisé pour l'assemblage définitif, possède un fort pouvoir irritant et une mauvaise tolérance gingivale, en outre il se révèle perméable dans les fluides buccaux. Son utilisation se limite au scellement des restaurations de dents non vitales avec une préparation faiblement rétentive.<sup>14</sup>

<sup>13</sup> Chen et al., « Effects of restorative materials on dental pulp stem cell properties ».

<sup>14</sup> Colat-Parros, Jordana, et Choussat, « Les ciments dentaires ».

Figure 7 : Crown & Bridge®

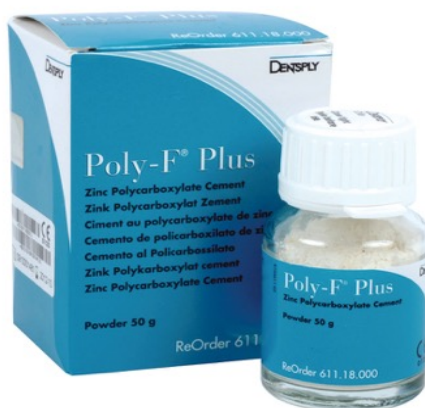

Source : Dentsply Sirona, « Crown & Bridge® ».

### 2.5.3 Les ciments au polycarboxylates de zinc

Il s'agit de ciments organo-minéraux, opaques avec une faible conductivité thermique et peu irritants pour l'organe dentaire. Le mélange de la poudre avec le liquide (eau) permet une liaison chimique du matériau à l'émail et à la dentine. Ce ciment est indiqué pour les scellements temporaires de longue durée sur des dents vitales grâce à son étanchéité et sur les préparations peu rétentes<sup>15</sup>.

Figure 8 : Poly-F®



Source: Dentsply Sirona, « Poly-F® ».

<sup>15</sup> Colat-Parros, Jordana, et Choussat.

## 3 : Méthodes de réalisation

---

### 3.1 Méthodes directes

#### 3.1.1 Isomoulage

C'est la technique la plus simple, réalisée directement au fauteuil, sans étape de laboratoire : elle consiste à prendre la situation initiale du patient comme référence et à l'utiliser comme moule<sup>16</sup>.

*Description :*

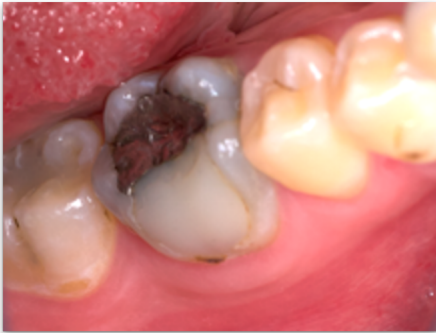- 1- Réalisation d'une empreinte de référence à l'aide d'un porte-empreinte et d'un silicone putty ;
- 2- Élimination des languettes interdentaires facilitant la réinsertion du porte-empreinte ;
- 3- Préparation de la dent ;
- 4- Insertion de la résine PMMA ou Bis-acryl dans l'empreinte au niveau de la dent préparée ;
- 5- La dent est isolée avec un film léger de vaseline ou de glycérine ;
- 6- L'ensemble (empreinte + résine) est repositionné sur l'arcade en exerçant une pression suffisante ;
- 7- Après retrait les limites sont marquées au crayon et les excès sont éliminés ;
- 8- Des retouches occlusales peuvent être effectuées avec les outils de polissage conventionnels.

---

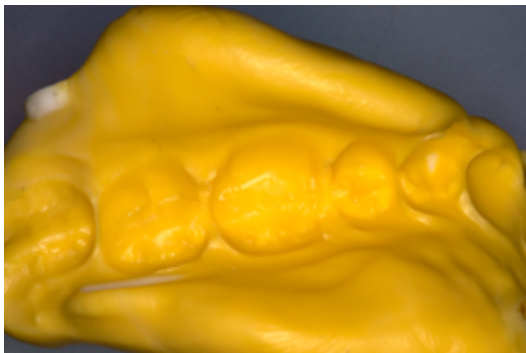<sup>16</sup> Millet, Ducret, et Venet, « La temporisation en prothèse fixée ».

### Étapes de réalisation d'une couronne temporaire sur une molaire inférieure :

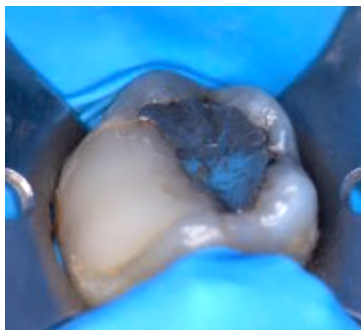- 1- On observe une restauration volumineuse à l'amalgame et au composite



- 2- Réalisation d'une empreinte de la situation initiale à l'aide d'un silicone de moyenne viscosité. Une attention particulière est mise sur l'élimination des languettes interdentaires.

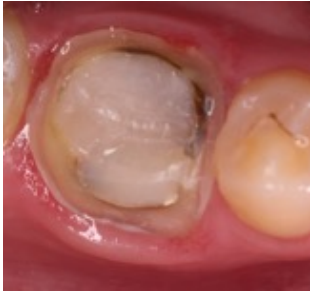

- 3- Sur la face occlusale on devine des fêlures distales et linguales,

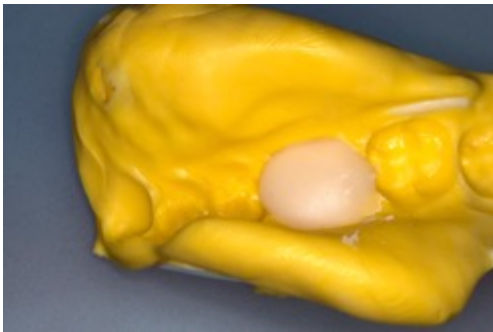


*Toutes les figures présentées sur cette page sont des clichés de l'Auteur 2020*

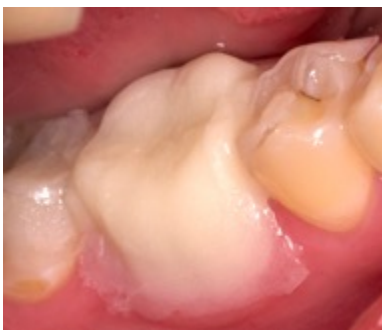- 4- Cette dent est préparée pour une couronne en disilicate de lithium, une reconstitution corono-radriculaire collée a été réalisée.



- 5- Le porte-empreinte est garni de résine méthacrylate et inséré en bouche, une petite boulette est réservée comme témoin de prise du matériau, la préparation sera préalablement légèrement enduite de vaseline.



- 6- Après retrait du porte empreinte, la couronne temporaire apparaît avec tous ses excès.

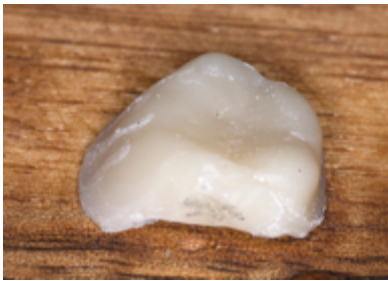

*Toutes les figures présentées sur cette page sont des clichés de l'Auteur 2020*

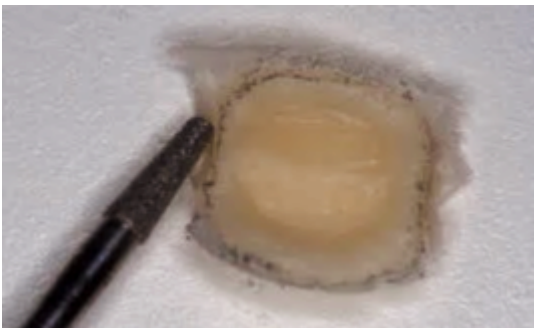
- 7- Le choix des instruments rotatifs pour ébarber, sculpter polir et finir les restaurations est essentiel.



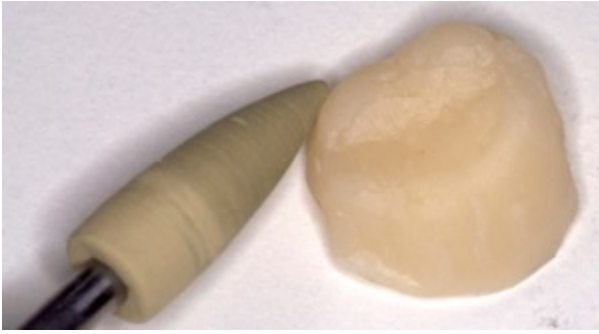
- 8- Avant de commencer à dégrossir la couronne, il est judicieux de marquer les limites et les surfaces de contact au crayon afin de ne pas les perdre durant les différentes étapes de finition.



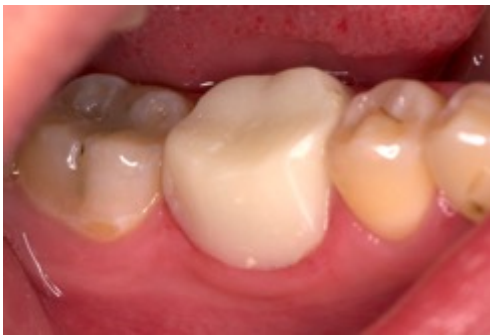- 9- Une fraise diamantée pour la résine est utilisée pour éliminer les excès



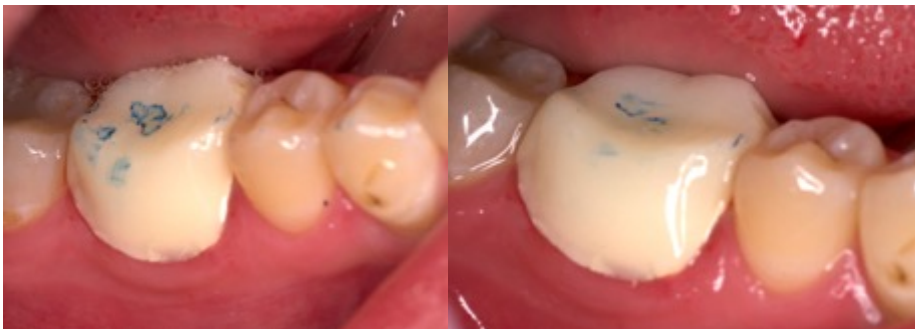10- Une pointe en caoutchouc est utilisée pour le lustrage de la couronne provisoire.



11- Vue de la restauration temporaire en place



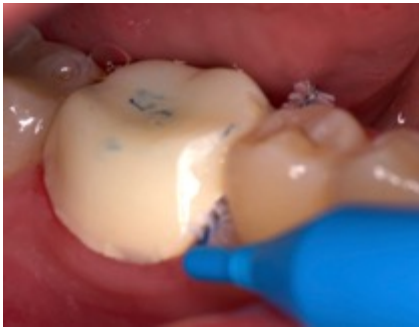12- Le scellement temporaire est réalisé au ciment oxyde de zinc – eugénol, les excès sont éliminés à la sonde et en passant du fil de soie dans les zones interproximales. L'occlusion est vérifiée, les mouvements latéraux sont contrôlés pour éviter la désinsertion



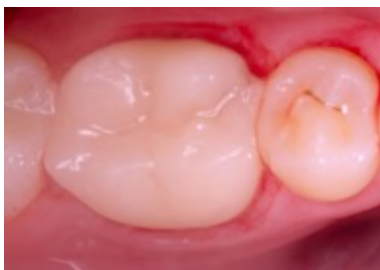*Toutes les figures présentées sur cette page sont des clichés de l'Auteur 2020*



13- Le passage des brossettes interdentaires facilite l'hygiène du patient et permet au parodonte marginal d'accueillir au mieux la couronne définitive.



14- Couronne définitive en IPS e.max



*Toutes les figures présentées sur cette page sont des clichés de l'Auteur 2020.*

### **3.1.2 Couronnes préfabriquées**

L'utilisation des couronnes préfabriquées est limitée à la dent unitaire dont les références anatomiques sont perdues (couronne perdue, dent fracturée). Il est également possible de les utiliser pour réaliser des bridges de petite étendue en les liant avec un fil de contention.

Différentes dents préfabriquées sont disponibles, elles sont présentées généralement sous forme de coffret comprenant pour chaque dent, différentes formes et tailles.

*Moule odus* : acétate de cellulose, moule transparent pour les dents antérieures

*Couronne Ion* : Dent évidée en polycarbonate pour dents antérieures et prémolaires, il en existe également en métal pour les molaires.

Figure 9 : Coffret de couronnes préfabriquées en polycarboxylate



Source : 3M ESPE, « Moule Ion », 2020

*Description:*

- 1- Mesure du diamètre mésio distal de l'espace de la dent à remplacer,
- 2- Adaptation de la limite cervicale de la couronne préformée, un dépolissage des limites cervicales par sablage ou par fraisage est préalablement effectué,
- 3- L'intrados de la couronne est garni de résine,
- 4- Les tissus dentaires sont isolés avec un léger film de vaseline ou de glycérine,
- 5- On vient positionner la couronne sous pression digitale,
- 6- On élimine les excès à l'aide d'une sonde droite, on effectue des mouvements d'insertion/désinsertion.
- 7- Les limites sont précisées au crayon puis ajustées au disque abrasif,
- 8- Une fois les limites, la forme et l'occlusion validées la restauration est polie,
- 9- La couronne temporaire est scellée avec un ciment.

### 3.1.3 Bloc technique

Cette technique trouve ses indications dans le traitement des dents dont les références anatomiques sont perdues.

Seule l'utilisation de résines méthacrylates chémo-polymérisables est adaptée à cette technique.

*Description de la technique :*

- 1- Une boulette de résine méthacrylate est positionnée en bouche sur la dent à reconstruire,
- 2- La réaction de prise se fait sous pression occlusale ou digitale,
- 3- On effectue des mouvements d'insertion/désinsertion
- 4- Après polymérisation les limites sont précisées au crayon,
- 5- L'anatomie est sculptée et les limites dégrossies à l'aide de fraise,
- 6- Après vérification de l'occlusion, de la forme et des limites, la restauration est polie et brillantée,
- 7- La restauration temporaire est scellée à l'aide d'un ciment temporaire

### 3.2 Méthodes semi-directes

La méthode semi-directe est réservée à des cas plus complexes où les pertes de substance et d'informations occlusales et esthétiques sont telles qu'elles rendent aléatoire une méthode directe.

Description :

#### → Premier temps clinique

Un premier rendez-vous permettra une prise d'empreinte de la situation initiale, l'enregistrement des rapports d'occlusion, voire l'utilisation d'un arc facial quand la situation le nécessite.

#### → Au laboratoire

Un wax-up fonctionnel et esthétique rétablira une situation conforme aux exigences cliniques.

Une gouttière ou une clé en silicone est réalisée par le prothésiste à partir du wax-up.

### → Second temps clinique

Après préparation des dents, on injecte de la résine dans la gouttière ou bien dans la clé en silicone que l'on replace en bouche, afin de reproduire le wax-up du prothésiste. Le traitement de la résine a déjà été décrit ci-dessus.

## 3.3 Méthodes indirectes

Cette méthode fait intervenir les laboratoires de prothèse, elle est réservée prioritairement aux cas complexes de grande étendue, avec un grand nombre d'éléments à réhabiliter, un rétablissement de la fonction occlusale et un défi esthétique.

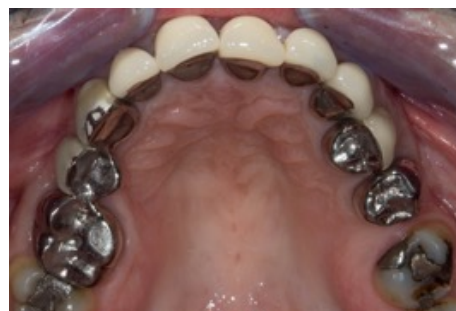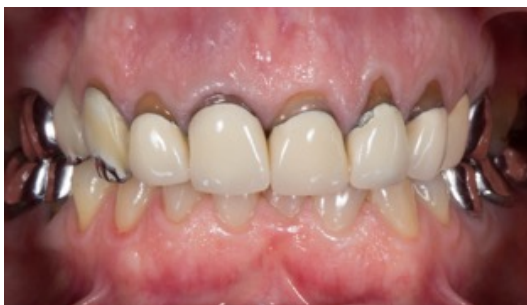### *Description :*

Il s'agit d'une méthode en deux temps avec une prise d'empreinte et l'élaboration des cires matérialisant la fonction et l'esthétique dont découleront des restaurations temporaires construites au laboratoire.

Après préparation des dents concernées, nous procéderons au rebasage, finition et scellement du travail réalisé par le prothésiste.

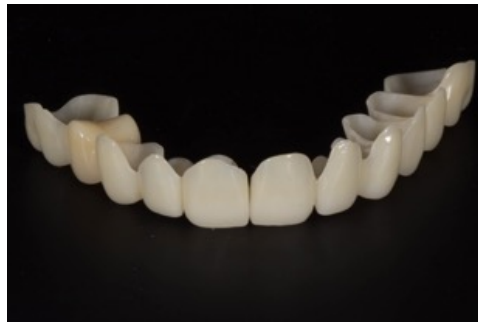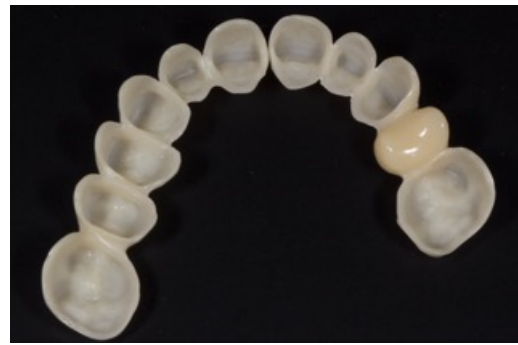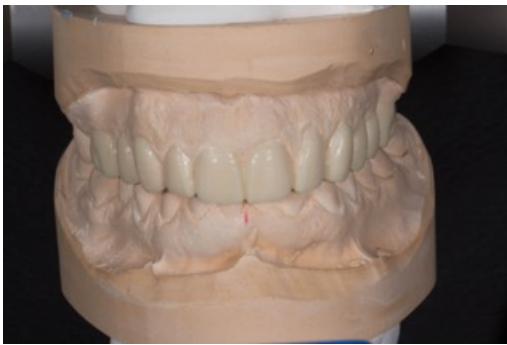
### Étape de réhabilitation complexe faisant intervenir le prothésiste au cours de la temporisation :

- 1- Anciennes couronnes inadaptées.

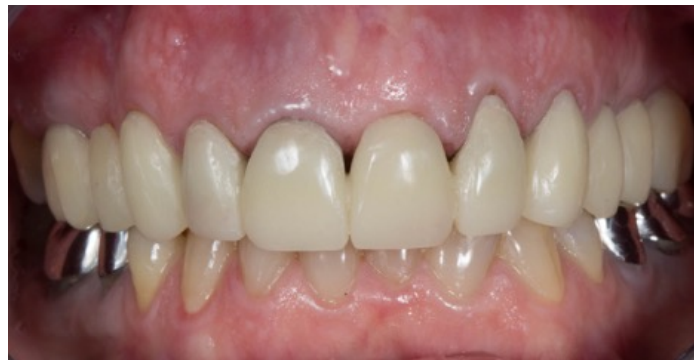
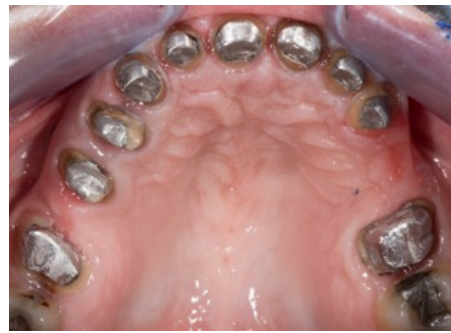
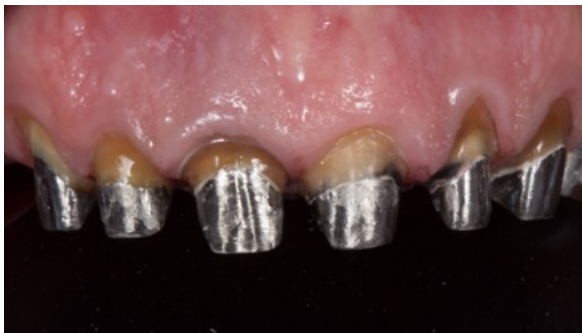*Toutes les figures présentées sur cette page sont des clichés du Dr Plard 2019.*

- 2- Sur le modèle issu de l’empreinte des simulations de préparations sont réalisées, le prothésiste construit des couronnes provisoires.

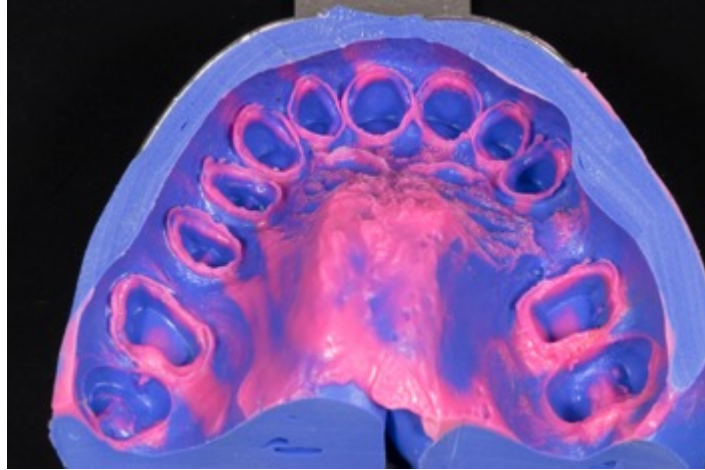


- 3- Après la dépose des anciennes restaurations, les dents supports sont préparées, les couronnes provisoire rebasées.

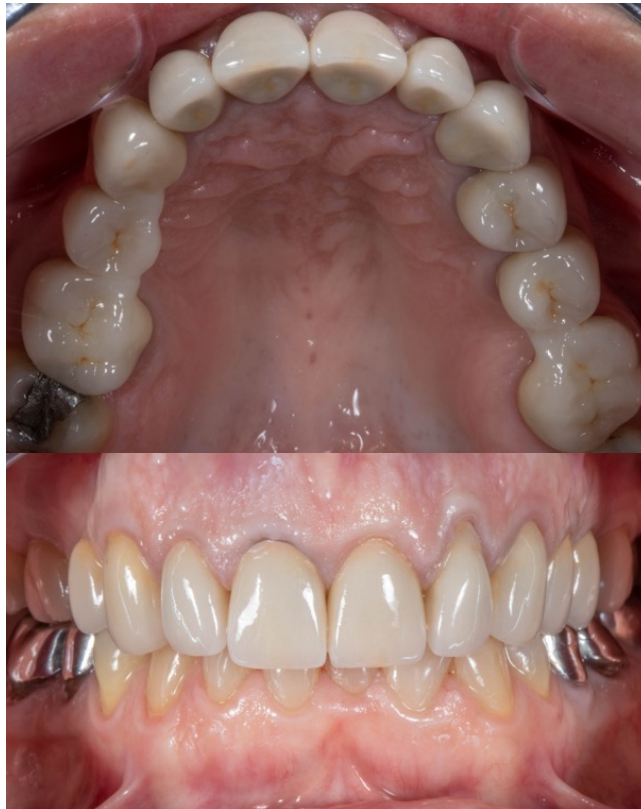

*Toutes les figures présentées sur cette page sont des clichés du Dr Plard 2019.*

- 4- Après cicatrisation parodontale, il est possible de réaliser une empreinte secondaire en double mélange.



- 5- Couronnes définitives en zircone stratifiée



*Toutes les figures présentées sur cette page sont des clichés du Dr Plard 2019.*

## 4 : Apport de la chaîne numérique

---

Le concept de CFAO (conception fabrication assistée par ordinateur) appliqué à la chirurgie dentaire, né en 1973, n'a cessé d'évoluer depuis les travaux fondateurs de François Duret. Il permet maintenant des réalisations thérapeutiques avec précision dans de nombreuses disciplines de l'odontologie. Trois étapes peuvent être distinguées :

L'empreinte optique : Elle crée un modèle numérique de la bouche de nos patients. Elle se définit comme la projection d'un signal lumineux sous forme d'un point, d'une ligne ou d'une surface sur les dents.

La conception assistée par ordinateur : Elle comporte une étape préalable importante de post-traitement des données issues de l'empreinte et une étape de conception de prothèses. Le post-traitement consiste en un calcul, filtrage, alignement et recalage des points obtenus lors de l'acquisition.

La fabrication assistée par ordinateur : C'est l'étape de génération de parcours d'usinage par un logiciel qui permet l'élaboration de gammes de fabrication, le calcul des conditions de fabrication et le calcul des trajectoires (en déterminant les positions outils).

### 4.1 Apport de l'empreinte optique

L'empreinte optique est facile de mise en œuvre, François Duret disait « elle seule permet de casser la chaîne des imprécisions ». En effet, l'empreinte optique s'affranchit des imprécisions dues à la manipulation de matériau d'empreinte (tirage, temps de prises), des déformations de l'empreinte au moment du transport ou de la coulée en plâtre.<sup>17</sup>

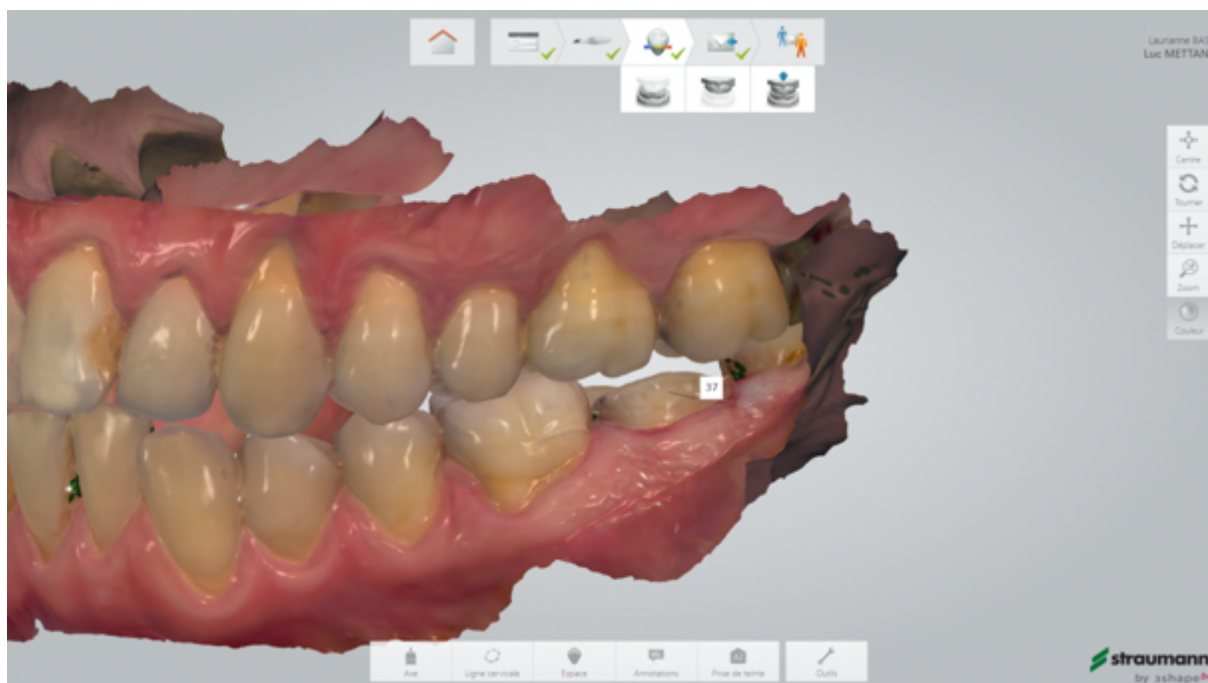En 2 à 5 min, l'empreinte optique des deux arcades complètes est obtenue. En cas d'erreur, il suffit de re-scanner la zone présentant un défaut, ce qui évite au praticien de refaire un protocole complet comme c'est le cas avec les matériaux conventionnels. L'absence de matériau en bouche augmente considérablement le confort du patient.

---

<sup>17</sup> Lugagne Delpon, « L'usage de la CFAO pour la réalisation de prothèses provisoires fixées ».

L'affichage instantané de l'empreinte sur l'écran facilite un contrôle supplémentaire de nos préparations. Si nécessaire, les corrections sont apportées immédiatement.

Figure 10 : Visualisation d'empreinte optique à l'aide du logiciel 3Shape



Source : Bas, « L'empreinte optique : une révolution ? », 2018.

La technologie de l'empreinte optique trouve les mêmes limites que les techniques conventionnelles en cas de saignement ou de flux salivaire important. La gestion de l'accès aux limites des préparations reste possible avec l'utilisation de cordonnet déflecteur ou d'un fil de téflon.



## 4.2 Conception numérique

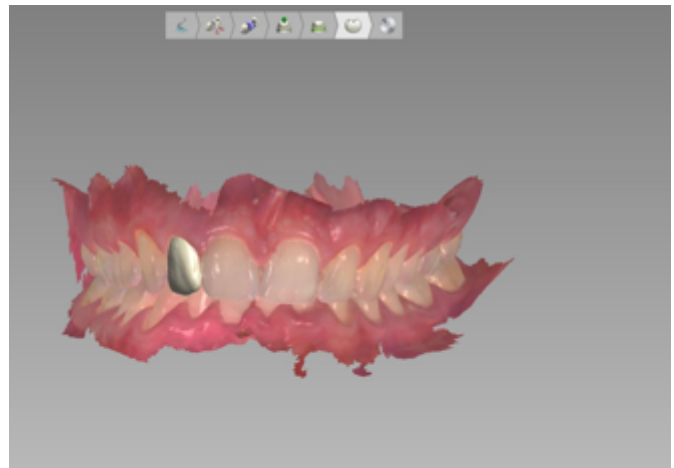
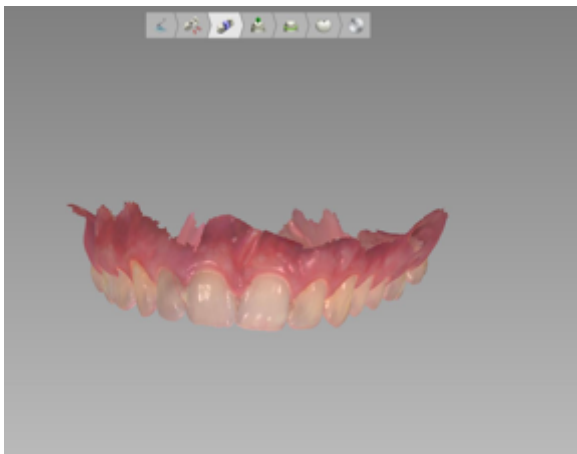
Il convient de distinguer l'état de la dent,

### Dents non préparées :

Le logiciel de conception 3Shape propose des outils dédiés à la modélisation numérique de prothèse provisoire. Une bibliothèque de sourire est disponible pour concevoir les prothèses provisoires lorsque les dents sont délabrées, une « biocopie » de la dent est réalisable dans les situations où l'anatomie est satisfaisante.

Le logiciel permet de contrôler l'axe d'insertion, la morphologie ainsi que les limites marginales de la future prothèse.

Figure 11 : Modélisation en biocopie d'une incisive latérale supérieur droite



Source : Auteur 2020.

### Dents préparées :

Le logiciel permet également de réaliser des prothèses de temporisation à partir d'une empreinte des dents déjà préparées, et concevoir une prothèse de temporisation, en étant parfaitement adaptée aux limites de préparations.

### 4.3 Le format numérique

Contrairement à des modèles physiques, le stockage des empreintes et des modélisations est beaucoup plus facile. Cela peut s'avérer très utile lors des périodes de temporisation où les retouches et les fractures sont plus fréquentes. Il conviendra d'usiner de nouveau le fichier numérique en améliorant son intégration fonctionnelle, esthétique.

Le format numérique facilite également la collaboration avec le prothésiste, l'empreinte optique permettant un échange instantané du fichier via internet. Le prothésiste peut aussi effectuer la modélisation et renvoyer le fichier numérique au praticien qui l'usine au sein de son cabinet. L'inaltérabilité du fichier numérique et sa rapidité d'échange permet une grande modularité de la chaîne de réalisation de la prothèse en fonction des besoins<sup>18</sup>.

---

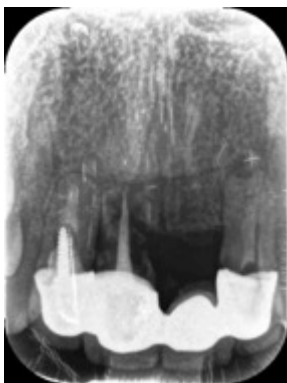<sup>18</sup> Delpon, « L'usage de la CFAO pour la réalisation de prothèses provisoires fixées ».

## 4.4 Situations cliniques

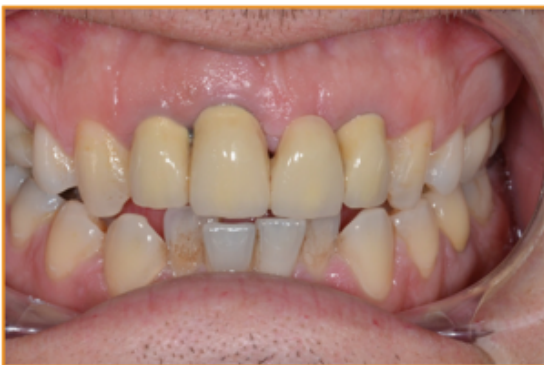### 4.4.1 Situation n°1

Un patient se présente en consultation pour douleurs dans le secteur antérieur ; après radiographie on pose le diagnostic d'une fracture de l'incisive central droite (11). Le remplacement du bridge antérieur de 12 à 22 par un bridge implanto-porté est décidé.

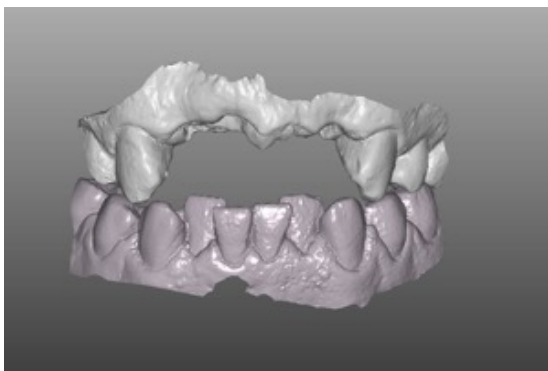
Les clichés ci-dessous illustrent les étapes de temporisation pré-implantaire



a) Radiographie rétro-alvéolaire

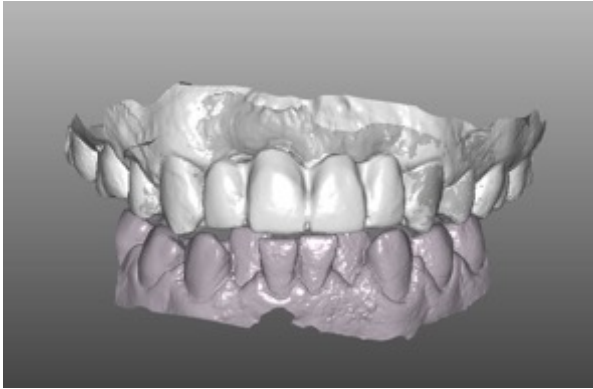


b) Réalisation d'une empreinte optique et envoi du fichier au laboratoire de prothèse.

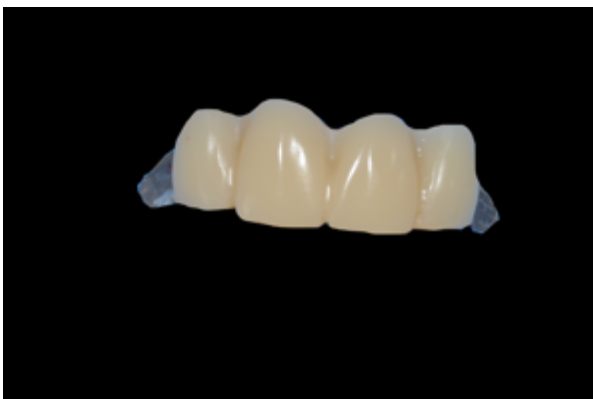

c) Simulation numérique de l'avulsion des dents 12-11-22.

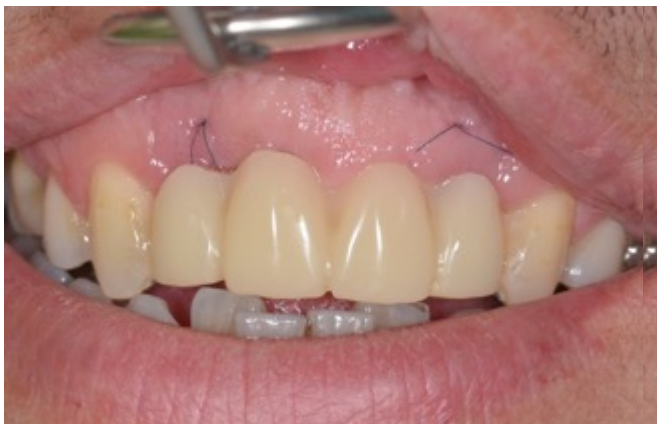Toutes les figures présentées sur cette page sont des clichés du Dr Thery 2019.



d) *Modélisation du bridge provisoire en s'inspirant du modèle numérique du bridge existant.*



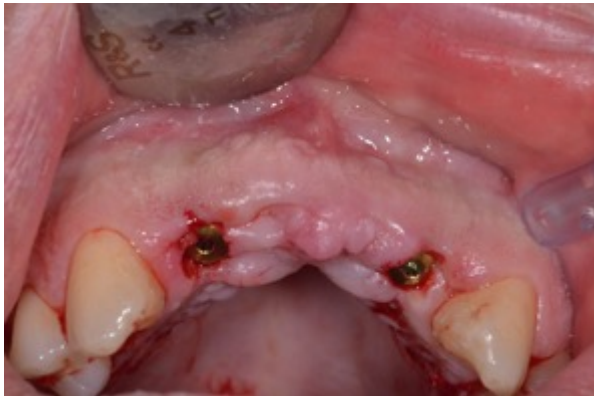e) *Bridge provisoire usiné ; des ailettes métalliques ont été ajoutées afin de le coller sur la face palatine des canines.*



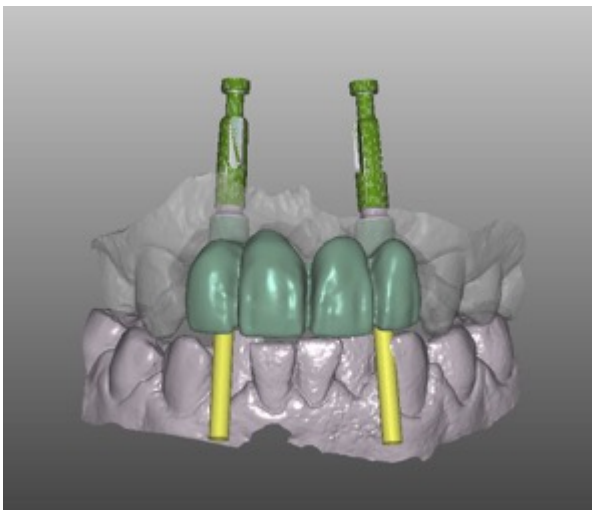
f) *Bridge provisoire en place, une greffe de conjonctif a été réalisée pour renforcer le biotype.*

*Toutes les figures présentées sur cette page sont des clichés du Dr Thery 2019.*

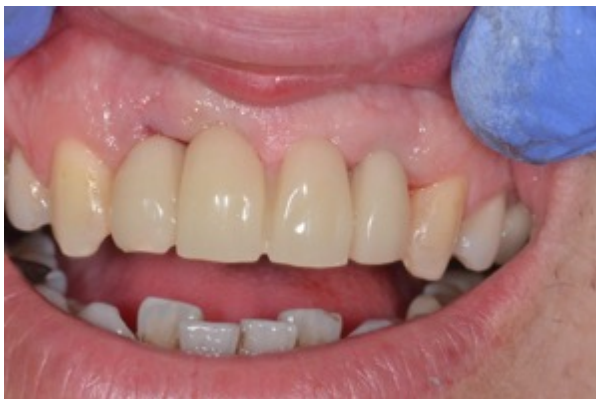Les clichés ci-dessous illustrent la temporisation supra-implantaire



g) Pose des implants en situation 12/22 et réalisation d'une empreinte optique.



h) L'info-prothésiste modélise le bridge provisoire supra-implantaire.

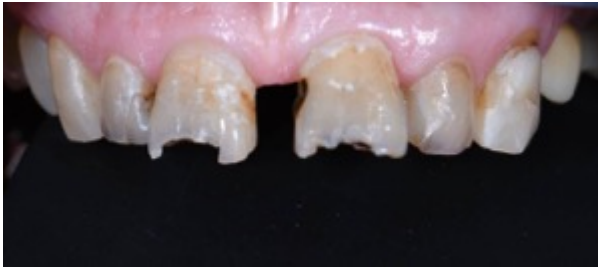

i) Ici le numérique nous permet dans la même séance de poser les implants et de mettre le bridge supra-implantaire.

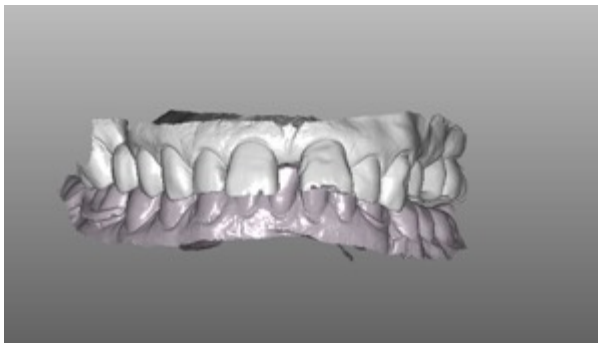
Toutes les figures présentées sur cette page sont des clichés du Dr Thery 2019.

#### 4.4.2 Situation n°2

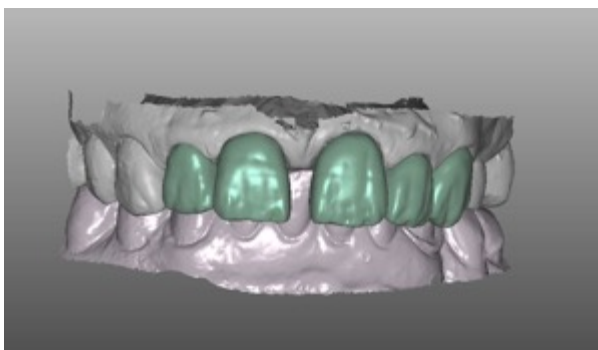
Une patiente se présente pour améliorer l'aspect esthétique de son sourire. Nous allons réaliser des couronnes en céramiques sur les dents 12/11/21/22/23.



*a) Anciennes restaurations et pertes de substance au niveau des bords libres des incisives centrales.*

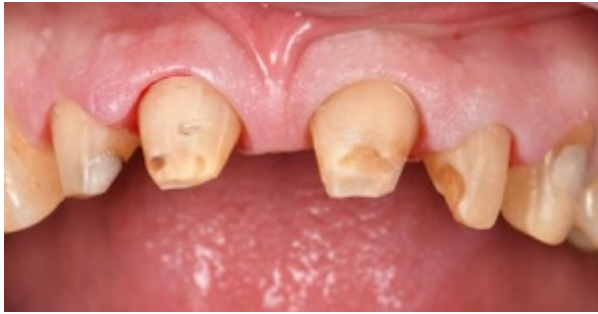

*b) On envoie l'empreinte numérique au prothésiste, afin qu'il modélise numériquement les prothèses de temporisation de 12 à 23*

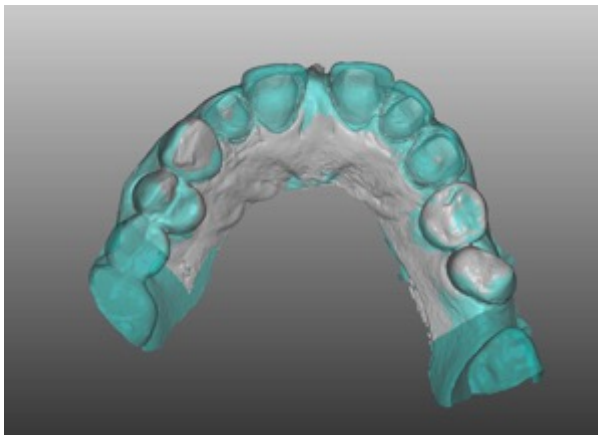


*c) Le prothésiste réalise le wax-up numérique*

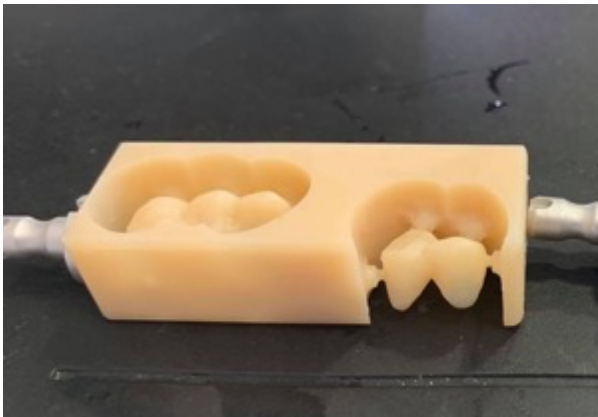*Toutes les figures présentées sur cette page sont des clichés de l'Auteur 2019.*



*d) Préparation des dents 12 à 23*

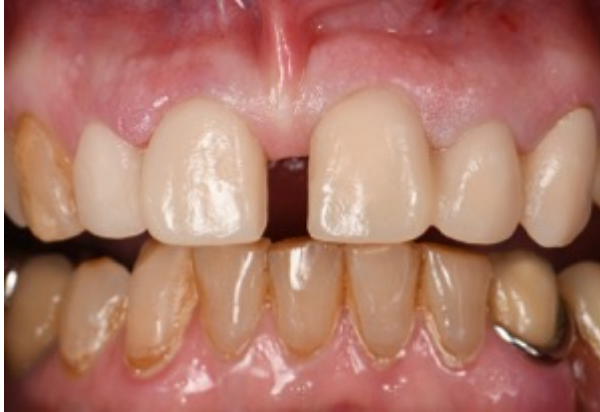

*e) On réalise un rapprochement entre l'empreinte des dents préparées et le wax-up numérique. La CFAO permet d'ajuster les limites cervicales de nos restaurations provisoires.*

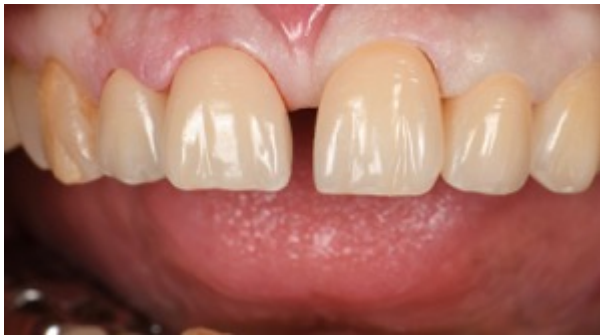

*f) Usinage des restaurations provisoires dans un bloc de résine Telio CAD*

*Toutes les figures présentées sur cette page sont des clichés de l'Auteur 2019.*



*g) Provisaires mises en place.*



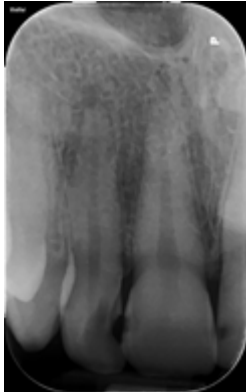*h) Résultat final, restaurations en zircone stratifiée.*

*Toutes les figures présentées sur cette page sont des clichés de l'Auteur 2019.*

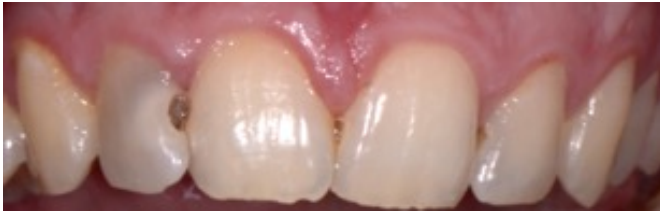

#### 4.4.3 Situation n°3

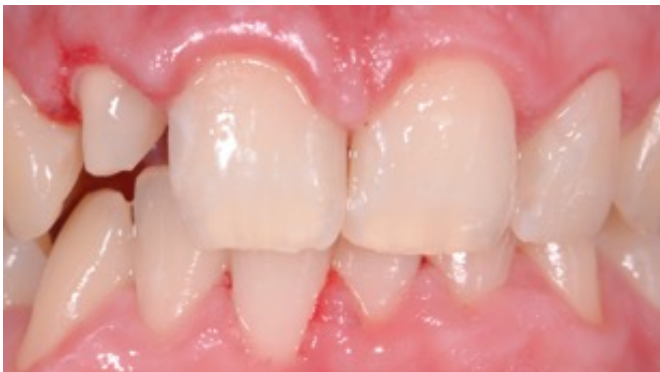Un patient se présente en consultation pour améliorer l'esthétique de son incisive latérale (12). Après examen clinique et radiologique, on pose le diagnostic de nécrose de la dent. Nous allons réaliser dans la même séance le traitement endodontique, la préparation ainsi que la prothèse de temporisation.



a) *Radiographie rétro-alvéolaire de 12*

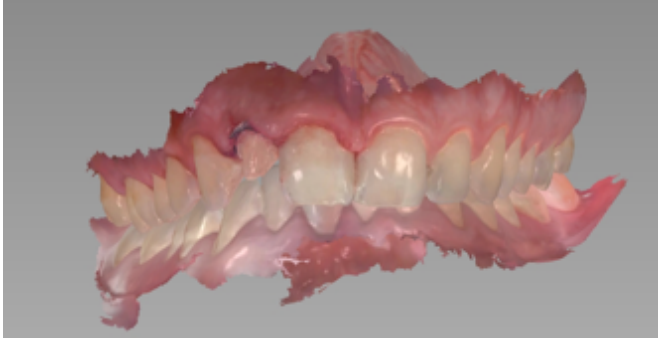

b) *Lésion carieuse sur 12 et position asymétrique des incisives latérales*

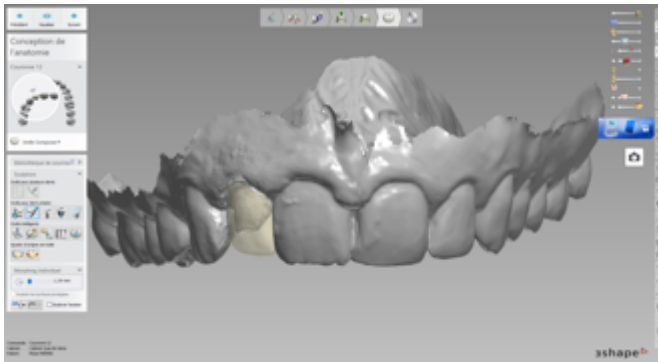


c) *Préparation de la dent*

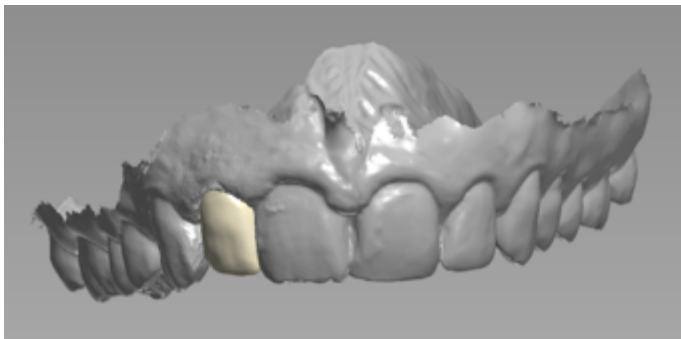
*Toutes les figures présentées sur cette page sont des clichés de l'Auteur 2020.*



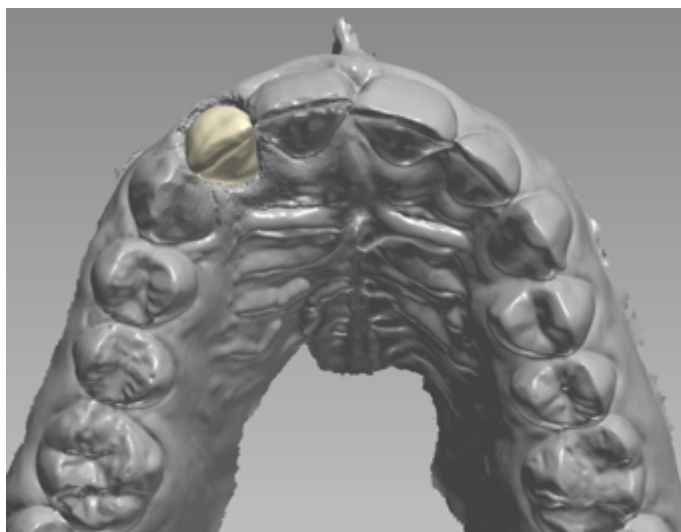
d) *Empreinte numérique des arcades dentaires.*



e) *Ici le logiciel nous permet de copier l'anatomie la dent 22 et de la replacer en miroir sur le site de 12.*

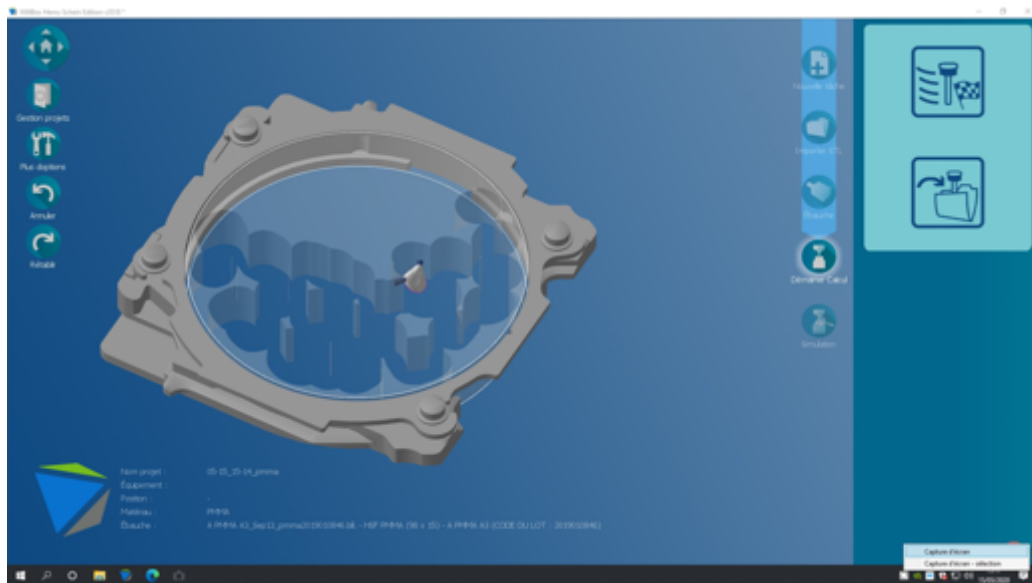

f) *La préfiguration esthétique est donnée à l'aide du logiciel de modélisation*

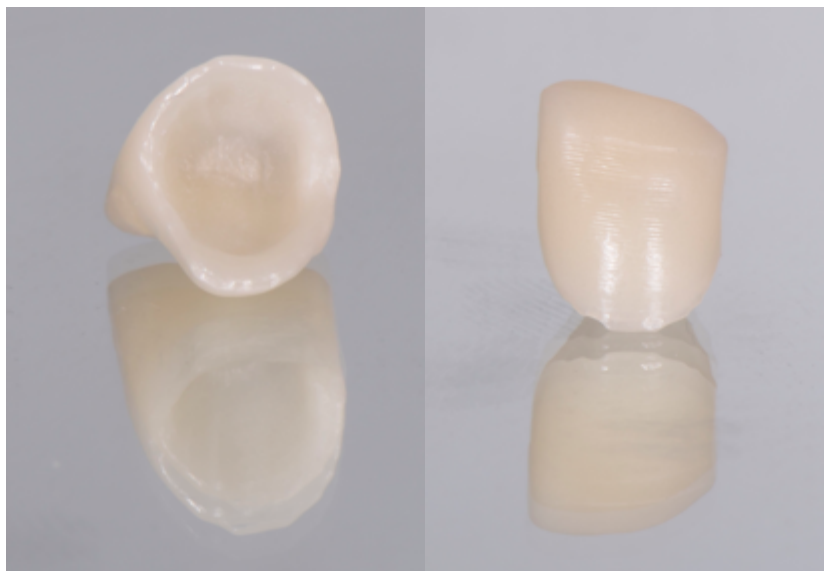

g) *Sur une vue occlusale, on se rend compte facilement de la symétrie entre les deux incisives latérales.*

*Toutes les figures présentées sur cette page sont des clichés de l'Auteur 2020.*



*h) Le fichier numérique, comportant la prothèse de temporisation est inséré dans un logiciel de fabrication assistée par ordinateur, ce logiciel calcule le parcours d'outils de l'usineuse, dans laquelle nous allons insérer un disque de PMMA.*



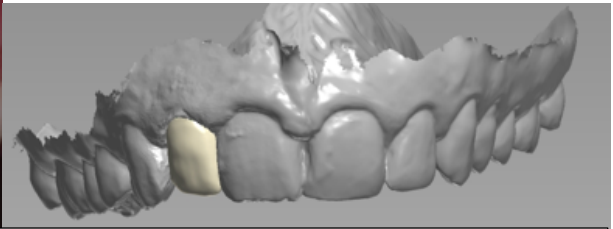
*i) L'un des avantages de la CFAO, réside dans la qualité des matériaux et leur adaptation. On remarque ici la qualité de finition de la prothèse temporaire réalisée par usinage*

*Toutes les figures présentées sur cette page sont des clichés de l'Auteur 2020.*

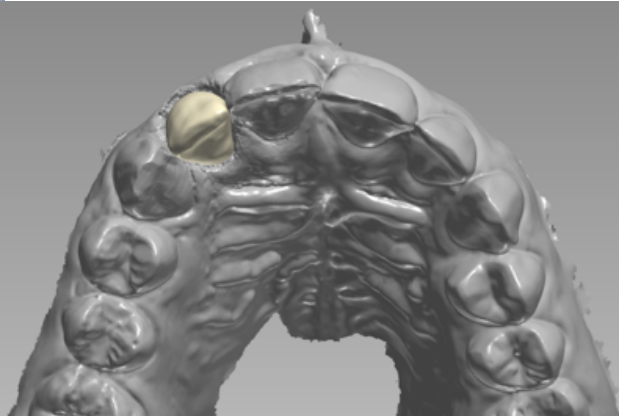
*j) La prédictibilité de nos traitements peut être appréciée en comparant la préfiguration numérique et la photographie post-opératoire correspondante*

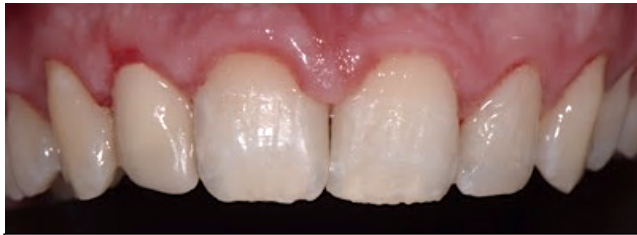

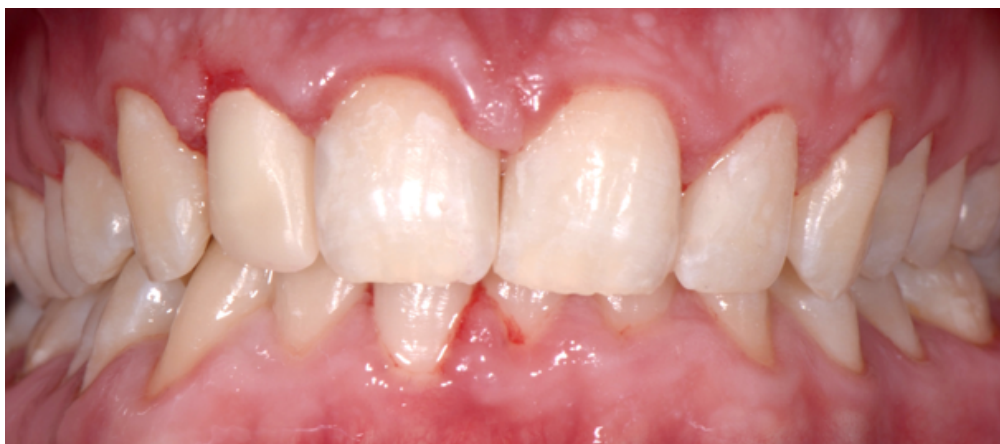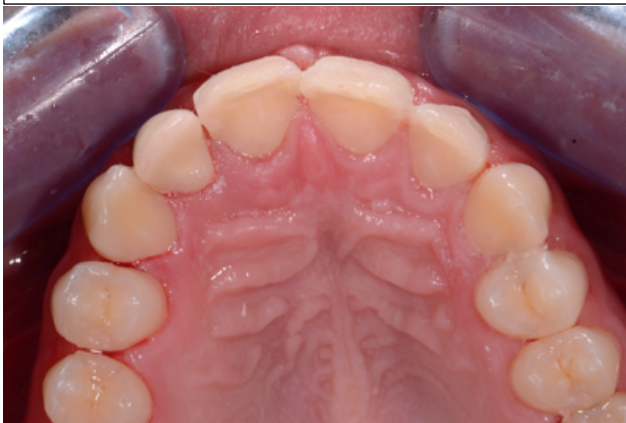PHOTO POST-OPERATOIRE



PREFIGURATION NUMERIQUE



*Toutes les figures présentées sur cette page sont des clichés de l'Auteur 2020.*

## Conclusion

---

Les techniques conventionnelles de fabrication de prothèses de temporisation ont fait leurs preuves. Cependant le nombre d'étapes dans la conception augmente le risque d'erreurs, le temps passé et, se répercute sur notre confort de travail ainsi que sur celui du patient.

La fabrication de prothèses de temporisation par CFAO optimise le temps et le nombre d'étapes. De plus, la fabrication assistée par ordinateur nous offre un plus large choix de matériaux et de teintes. Ces matériaux créés de manière industrielle, présentent des qualités biomécaniques supérieures, qui confèrent une plus grande longévité des restaurations. Ces prothèses de temporisation sont indiquées pour toutes les situations cliniques.

Cette technique offre la possibilité à moindre coût de présenter au patient plusieurs prothèses (formes et teintes) pour orienter son choix, ceci particulièrement dans le secteur antérieur.

L'empreinte optique, rapide, reproductible, facilement transférable via internet facilite l'ergonomie des soins et la coopération du patient. En cas de problème, le fichier informatique est conservé et simplifie la fabrication d'une nouvelle prothèse.

La CFAO nécessite un changement des habitudes de travail : une préparation préalable plus importante et des étapes cliniques diminuées cliniques. Elle ouvre de nouvelles possibilités de traitement tout en améliorant l'ergonomie de travail.

## Bibliographie

---

- Abdullah, A., S. Pollington, et Y. Liu. « Comparison between direct chairside and digitally fabricated temporary crowns ». *Dental materials journal* 37, n° 6 (2018): 957-63. <https://doi.org/10.4012/dmj.2017-315>.
- Bertoldi, C., E. Monari, P. Cortellini, L. Generali, A. Lucchi, S. Spinato, et D. Zaffe. « Clinical and histological reaction of periodontal tissues to subgingival resin composite restorations ». *Clinical oral investigations*, 2019. <https://doi.org/10.1007/s00784-019-02998-7>.
- Chen, C.-A., Y.-L. Chen, J.-S. Huang, S.-F. Chuang, et G. Huang. « Effects of restorative materials on dental pulp stem cell properties ». *Journal of endodontics* 45, n° 4 (2019): 420-26. <https://doi.org/10.1016/j.joen.2018.10.021>.
- Colat-Parros, J., F. Jordana, et P. Choussat. « Les ciments dentaires », Société francophone de biomatériaux dentaire, 2010. <http://campus.cerimes.fr/odontologie/enseignement/chap19/site/html/cours.pdf>
- C. Dupas, A. Gaudin, D. Perrin, et D. Marion. « Étanchéité des obturations coronaires ». In *EMC. Médecine buccale*. 28-630-C-10. Issy-les-Moulineaux : Elsevier Masson, 2009.
- Etienne, O. *Restaurations tout-céramique sur dents vitales prévenir et traiter les sensibilités postopératoires*. Rueil-Malmaison : Ed. Cdp, 2011.
- Fradeani, M., et G. Barducci. *Réhabilitation esthétique en prothèse fixée*. Paris : Quintessence international, 2009.
- Frankenberger, R., U. Lohbauer, et M. Taschner. « Adhesive luting revisited: influence of adhesive, temporary cement, cavity cleaning, and curing mode on internal dentin bond strenght ». *Journal of adhesive dentistry* 9, n° Sup.2 (2007): 269-73.
- Kelvin Khng, K., R. Ettinger, S. Armstrong, T. Lindquist, D. Gratton, et F. Qian. « In vitro evaluation of the marginal integrity of CAD/CAM interim crowns ». *The journal of prosthetic dentistry* 115, n° 5 (2016): 617-23. <https://doi.org/10.1016/j.jprosdent.2015.10.002>.
- Lugagne Delpon, A. « L'usage de la CFAO pour la réalisation de prothèses provisoires fixées ». Thèse d'exercice, Bordeaux, 2017. <https://dumas.ccsd.cnrs.fr/dumas-01671731>.
- Magne, P. « Immediate dentin sealing : a fundamental procedure for indirect bonded restorations ». *Journal of esthetic and restorative dentistry* 17, n° 3 (2006): 144-54. <https://doi.org/10.1111/j.1708-8240.2005.tb00103.x>.
- Margossian, P., G. Laborde, E. Miramont, et S. Koubi. « Esthétique et approche clinique des limites de préparations en prothèse fixée », n° 39 (2010) : 159-85.
- Millet, C., M. Ducret, et L. Venet. « La temporisation en prothèse fixée ». In *Prothèse fixée : approche clinique*, 101-28. Malakoff : Ed. Cdp, 2016.
- Miura, S., M. Fujisawa, F. Komine, T. Maseki, T. Ogawa, J. Takebe, et Y. Nara. « Importance of interim restorations in the molar region ». *Journal of oral science* 61, n° 2 (2019): 195-99. <https://doi.org/10.2334/josnusd.19-0102>.
- Orthlieb, J.-D., et S. Bezzinna. « Le plan de traitement et les critères occlusaux de reconstruction ». *Synergie prothétique* 3, n°2 (2001) : 87-97.
- Toledano, C., et O. Etienne. « La dent provisoire unitaire molaire : pourquoi et comment ? » *Clinic*, n° 29 (2008) : 1-8.

## Table des figures

---

Figure 1 : Accès à l'hygiène interdentaire.....	5
Figure 2 : Unifast Trad.....	8
Figure 3 : Unifast LC.....	8
Figure 4 : Luxatemp.....	9
Figure 5 : Telio® CAD.....	10
Figure 6 : Temp-Bond®.....	12
Figure 7 : Crown & Bridge®.....	13
Figure 8 : Poly-F®.....	13
Figure 9 : Coffret de couronnes préfabriquées en polycarboxylate.....	20
Figure 10 : Visualisation d'empreinte optique à l'aide du logiciel 3Shape.....	26
Figure 11 : Modélisation en biocopie d'une incisive latérale supérieur droite.....	27





Vu, le Directeur de thèse

Vu, le Doyen de l'UFR d'Odontologie - Montrouge

Docteur Catherine CASSAIGNAU

Professeur Louis MAMAN

Vu, le Président d'Université de Paris

Professeur Christine CLERICI

Pour le Président et par délégation,

Le Doyen Louis MAMAN



# **La prothèse fixée de temporisation : exemples de situations cliniques réalisés avec le système 3Shape**

## **Résumé :**

La temporisation en prothèse fixée concerne une période plus ou moins longue, s'étalant de la préparation dentaire jusqu'à la mise en place de la restauration d'usage. Parfois négligée par les praticiens qui la considèrent à tort comme une perte de temps et d'argent, c'est pourtant une étape clé du traitement prothétique. C'est en effet au cours de cette étape que l'équipe « patient-praticien-prothésiste » doit réfléchir et valider le projet prothétique (morphologie, situation, teinte, adaptations...). Bien conduite, elle permet le rétablissement de l'esthétique, la réalisation des traitements associés (extraction, endodontie, chirurgie parodontale, orthodontie) et la gestion de l'occlusion, en particulier dans les traitements complexes. La mise en place de restaurations transitoires permet de remplacer les dents absentes et/ou délabrées, les restaurations iatrogènes, tout en protégeant les dents, supports des différentes agressions (thermiques, mécaniques, physiques et bactériennes). Dans un premier temps nous verrons le rôle des prothèses de temporisation, les différents matériaux utilisés pour leurs réalisations. Ensuite les différentes techniques de conception (direct, semi-direct, indirect) seront décrites. Nous finirons par des cas cliniques de prothèses de temporisation réalisée avec le système de CFAO 3shape.

## **Discipline :**

Prothèses dentaires

## **Mots clés français (fMeSH et Rameau) :**

Conception assistée par ordinateur -- Dissertation universitaire ; Prothèse dentaire implanto-portée -- Dissertation universitaire ; CFAO, Système de -- Thèses et écrits académiques ; Restauration dentaire -- Thèses et écrits académiques

## **English keywords (MeSH) :**

Computer-Aided Design -- Academic Dissertation ; Dental Prosthesis, Implant-Supported -- Academic Dissertation

Université de Paris  
UFR d'Odontologie - Montrouge  
1, rue Maurice Arnoux  
92120 Montrouge