HAL
open science

Manifestations buccales inaugurales d'une maladie de Crohn chez l'enfant : 2 cas

Catherine Émilie Marie Nayl

To cite this version:

Catherine Émilie Marie Nayl. Manifestations buccales inaugurales d'une maladie de Crohn chez l'enfant : 2 cas. Sciences du Vivant [q-bio]. 2020. dumas-03160271

HAL Id: dumas-03160271

https://dumas.ccsd.cnrs.fr/dumas-03160271

Submitted on 5 Mar 2021

HAL is a multi-disciplinary open access archive for the deposit and dissemination of scientific research documents, whether they are published or not. The documents may come from teaching and research institutions in France or abroad, or from public or private research centers.

L'archive ouverte pluridisciplinaire **HAL**, est destinée au dépôt et à la diffusion de documents scientifiques de niveau recherche, publiés ou non, émanant des établissements d'enseignement et de recherche français ou étrangers, des laboratoires publics ou privés.

université de BORDEAUX

U.F.R. D'ODONTOLOGIE

Année 2020 Thèse n°76

THESE POUR L'OBTENTION DU

DIPLOME D'ETAT de DOCTEUR EN CHIRURGIE DENTAIRE
SPÉCIALITÉ CHIRURGIE ORALE

Présentée et soutenue publiquement

Par NAYL, Catherine Émilie Marie

Née le 23/06/1993 à RENNES

Le 09 Décembre 2020

Manifestations buccales inaugurales d'une maladie de Crohn chez l'enfant : 2 cas.

Sous la direction de : Jean-Christophe FRICAIN

Membres du jury :

Mr le Professeur FRICAIN Jean-Christophe – PUPH	Président
M. le Professeur CATROS Sylvain – PUPH	Rapporteur
Mme le Professeur MAJOUFRE Claire - PUPH	Examinateur
M. le Docteur DUFFAS Olivier – PH	Examinateur
Mme le Docteur LANDRIC Camille	Examinateur

UNIVERSITE DE BORDEAUX

MAJ
01/11/2020

Président	M. TUNON DE LARA Manuel
Directeur de Collège des Sciences de la Santé	M. PELLEGRIN Jean-Luc

COLLEGE DES SCIENCES DE LA SANTE
UNITE DE FORMATION ET DE RECHERCHE DES SCIENCES ODONTOLOGIQUES

Directrice	Mme BERTRAND Caroline	58-01
Directeur Adjoint à la Pédagogie	Mr DELBOS Yves	56-01
Directeur Adjoint – Chargé de la Recherche	M. CATROS Sylvain	57-01
Directeur Adjoint – Chargé des Relations Internationales	M.SEDARAT Cyril	57-01

ENSEIGNANTS DE L'UFR

PROFESSEURS DES UNIVERSITES

Mme	Caroline	BERTRAND	Prothèse dentaire	58-01
Mme	Marie-José	BOILEAU	Orthopédie dento-faciale	56-01
M	Sylvain	CATROS	Chirugie orale	57-01
M	Raphaël	DEVILLARD	Dentisterie restauratrice et endodontie	58-01
Mme	Véronique	DUPUIS	Prothèse dentaire	58-01
M.	Bruno	ELLA NGUEMA	Sciences anatomiques et physiologiques - Biomatériaux	58-01
M.	Jean-Christophe	FRICAIN	Chirurgie buccale – Pathologie et thérapeutique	57-01

MAITRES DE CONFERENCES DES UNIVERSITES

Mme	Elise	ARRIVÉ	Prévention épidémiologie – Economie de la santé – Odontologie légale	56-02
Mme	Audrey	AUSSEL	Sciences anatomiques et physiologiques	58-01
Mme	Cécile	BADET	Biologie Orale	57-01
M.	Etienne	BARDINET	Orthopédie dento-faciale	56-01
M.	Michel	BARTALA	Prothèse dentaire	58-01
M.	Cédric	BAZERT	Orthopédie dento-faciale	56-01
M.	Christophe	BOU	Prévention épidémiologie – Economie de la santé – Odontologie légale	56-02
Mme	Sylvie	BRUNET	Chirurgie buccale – Pathologie et thérapeutique	57-01
M.	Jacques	COLAT PARROS	Sciences anatomiques et physiologiques	58-01
M,	Jean-Christophe	COUTANT	Sciences anatomiques et physiologiques	58-01
M.	François	DARQUE	Orthopédie dento-faciale	56-01
M.	François	DE BRONDEAU	Orthopédie dento-faciale	56-01
M.	Yves	DELBOS	Odontologie pédiatrique	56-01
M,	Emmanuel	D'INCAU	Prothèse dentaire	58-01
Mme	Mathilde	FENELON	Chirurgie Orale	57-01
Mme	Elsa	GAROT	Odontologie pédiatrique	56-01
M.	Dominique	GILLET	Dentisterie restauratrice et endodontie	58-01
Mme	Olivia	KEROUREDAN	Dentisterie restauratrice et endodontie	58-01
M.	Jean-François	LASSERRE	Prothèse dentaire	58-01
M.	Yves	LAUVERJAT	Parodontologie	57-01
Mme	Odile	LAVIOLE	Prothèse dentaire	58-01
Mme	Javotte	NANCY	Odontologie pédiatrique	56-01

M.	Adrien	NAVEAU	Prothèse dentaire	58-01
M.	Jean-François	PELI	Dentisterie restauratrice et endodontie	58-01
M.	Philippe	POISSON	Prévention épidémiologie – Economie de la santé – Odontologie légale	56-02
M.	Patrick	ROUAS	Odontologie pédiatrique	56-01
M.	Johan	SAMOT	Biologie Orale	57-01
Mme	Maud	SAMPEUR	Orthopédie dento-faciale	56-01
M.	Cyril	SEDARAT	Parodontologie	57-01
Mme	Noélie	THEBAUD	Biologie Orale	57-01
M.	Eric	VACHEY	Dentisterie restauratrice et endodontie	58-01

AUTRES ENSEIGNANTS

M.	Cédric	FALLA	Prévention épidémiologie – Economie de la santé – Odontologie légale	56-02
M.	François	ROUZÉ L'ALZIT	Prothèse dentaire	58-01

ASSISTANTS

M.	Bastien	BERCAULT	Chirurgie Orale	57-01
M.	Baptiste	BERGES	Prothèse dentaire	58-01
Mme	Mathilde	BOUDEAU	Odontologie conservatrice – Endodontie	58-01
Mme	Virginie	CHUY	Prévention épidémiologie – Economie de la santé – Odontologie légale	56-02
M	Pierre-Hadrien	DECAUP	Prothèse dentaire	58-01
Mme	Laura	DONNET	Biologie Orale	57-01
Mme	Julia	ESTIVALS	Odontologie pédiatrique	56-01
Mr	Pierre-André	GUILLAUD	Parodontologie	57-01
Mme	Jane	GOURGUES	Prévention épidémiologie – Economie de la santé – Odontologie légale	56-02
Mr	Louis	HUAULT	Sciences anatomiques et physiologiques	58-01
Mme	Mathilde	JACQUEMONT	Parodontologie	57-01
Mme	Clémence	JAECK	Prothèse dentaire	58-01
Mr	Aymeric	JOUBERT DU CELLIER	Dentisterie restauratrice et endodontie	58-01
Mr	Jean-Baptiste	IRIBARREN	Dentisterie restauratrice et endodontie	58-01
Mme	Claudine	KHOURY	Prévention épidémiologie – Economie de la santé – Odontologie légale	56-02
Mme	Camille	LACAULE	Orthopédie dento-faciale	56-01
M.	Antoine	LAFITTE	Orthopédie dento-faciale	56-01
Mme	Léa	MASSE	Prothèse dentaire	58-01
Mme	Aude	MENARD	Prothèse dentaire	58-01
M	Florian	PITEU	Prothèse dentaire	58-01
Mme	Rawen	SMIRANI	Parodontologie	57-01
Mme	Florianne	VILLAT	Dentisterie restauratrice et endodontie	5801
M.	Clément	VACHEY	Odontologie conservatrice – Endodontie	58-01
M	Paul	VITIELLO	Prothèse dentaire	58-01
Mme	Sophia	ZIANE	Odontologie conservatrice – Endodontie	58-01

A notre Président et Directeur de thèse

Monsieur le Professeur Jean-Christophe FRICAIN

Professeur des Universités – Praticien Hospitalier

Sous-section Chirurgie-buccale pathologie thérapeutique

CHU de Bordeaux

Vous me faites l'honneur de diriger et de juger ce travail.

Votre expérience et votre remarquable sens clinique sont un exemple pour moi. Je vous remercie également pour votre investissement colossal pour la spécialité.

Veuillez trouver ici l'expression de mes sincères remerciements et de mon profond respect.

A notre Rapporteur de thèse

Monsieur le Professeur Sylvain CATROS

Professeur des Universités – Praticien Hospitalier

Chef de service de Chirurgie Orale

CHU Bordeaux

Je vous remercie d'avoir accepté d'être le rapporteur de ma thèse. Merci pour votre prodigieux investissement auprès des étudiants, internes, et service de chirurgie orale. Votre sympathie, vos connaissances et bons conseils sont un pilier indispensable à notre formation. Soyez assuré de toute ma reconnaissance et mon respect.

A notre Assesseur

Madame le Professeur Claire MAJOUFRE

Professeur des Universités – Praticien Hospitalier

Chef de Service Chirurgie Maxillo-Faciale et Stomatologie

Centre François-Xavier Michelet

CHU de Bordeaux.

Vous me faites l'honneur d'accepter de juger cette thèse.

Votre exigence, votre rigueur, vos connaissances théoriques et votre dextérité chirurgicale forcent le respect et l'admiration. Votre compassion pour vos patients, et votre ténacité dédiée à leurs apporter les meilleurs soins et donc une vie prolongée sont un modèle pour tous vos internes.

Veuillez trouver ici l'expression de ma reconnaissance et de mon plus profond respect.

A notre Assesseur

Monsieur le Docteur Olivier DUFFAS

Praticien Hospitalier

Chef de service d'oto-rhino-laryngologie et chirurgie maxillo-faciale

CH Libourne

Merci pour votre confiance et votre considération, merci pour votre pédagogie et vos enseignements. Grâce à vous j'ai pu accéder à des connaissances médicales me permettant d'être à l'avenir confortable dans ma relation aux patients ainsi qu'aux autres professionnels de santé. Être interne dans votre service m'aura également beaucoup remuée sur le plan humain et permis de m'approcher quelques peu du bonheur et du malheur de l'humanité. Merci pour votre considération, votre respect et vos enseignements tant médicaux-chirurgicaux qu'humains. Je vous suis éternellement reconnaissante pour ce semestre.

A notre Assesseur

Madame le Docteur Camille LANDRIC

Chirurgien oral libéral

Pau

Je ne pourrais jamais assez te remercier pour ce que tu nous apportes dans notre formation de chirurgiens oraux. Ta confiance, ta bonne humeur et ta positivité même face à l'adversité et les résistances forcent le respect. Merci pour ton implication auprès de nous, auprès de tes patients et globalement dans la chirurgie orale. Merci pour ton aide et tes bons conseils dans la rédaction de ma thèse. Merci pour ce confinement, merci d'être une future consœur que je ne manquerai pas de joindre pour des conseils, et amie précieuse.

MERCI

À ma famille

Particulièrement Papa et Maman : merci d'être de mon côté, merci de m'avoir soutenue et d'avoir cru en moi quand je passais des heures (années) derrière mon bureau. Merci d'avoir su me soutenir, rassurer, consoler et écouter quand j'étais dans tous mes états. Merci à vous ainsi qu'à Florian et Germain. Je reste éternellement reconnaissante de vous avoir dans ma vie et d'avoir fait de moi ce que je suis.

À mes copains dentaires de Rennes, ainsi que Wajd et Marion

Merci Marie, Astrid et Alexandre pour ces années d'études dentaires à Rennes. Vous construisez votre vie loin des études depuis maintenant quelques années. C'est donc avec « retard » que je vous remercie pour tous ces moments partagés à la fac et à la clinique dentaire. Nos premiers apprentissages, nos galères d'examens, et de premiers patients resteront des souvenirs précieux.

Merci Wajd d'être un allié précieux depuis presque 8 ans maintenant. Rentrer dans ton petit monde secret n'est pas donné à tout le monde. Merci d'avoir cru en moi, et m'avoir soutenue moralement dans les périodes les plus difficiles.

Merci Marion : Une rencontre inopinée sur le quai de métro de Rennes à République un matin de Septembre 2012 aux alentours de 5h du matin en direction de l'amphi principal de la fac en PACES ... Une fidèle amie et 8-9 ans plus tard une brillante future obstétricienne. Tu rêvais déjà de ce métier pendant les cours d'embryologie, ta passion pour ton futur métier, ton acharnement, tes bons conseils et nos bons moments au soleil au Parc du Thabor avec du vin blanc au soleil sont chers à mes yeux. Merci d'être une amie comme on en a rarement, des années qu'on se connait, des années qu'on se raconte nos vies, qu'on se soutient même à distance, je ne doute pas que l'on continue à se soutenir dans toutes nos grandes étapes de vie.

À Adrien

Une évidence, un confinement, des weekends sur la côte landaise, un déménagement à 6536km, des allers-retours, mes paniques de thèse, mes défaites systématiques au UNO et au Shifumi, Milan, Bologne, des tas de meubles soulevés (d'autres cadres éclatés), le covid partagé-confiné, et un nouveau déménagement sur Bordeaux, mais surtout une même vision de la vie et de l'avenir. Ça en fera des choses sur cette année, merci de me soutenir-supporter quand je suis pénible et stressée, merci de me fasciner quotidiennement par ta force, ton courage, ta détermination, ta douceur et ta simplicité. Dans toute cette tempête de fragilité que 2020 aura été pour moi, j'ai trouvé le partenaire le plus fiable et solide possible.

À tous les praticiens,

Qui ont su m'apporter leur passion pour la sphère oro-faciale, et tous les autres professionnels de santé croisés durant mes stages qui ont su me guider et me faire devenir celle que je suis aujourd'hui et notamment la praticienne que je serai.

À tous les internes

Rencontrés au fil des stages avec qui nous avons affronté tous types de situations. L'internat aurait été un véritable calvaire sans vous. Vous m'avez fait grandir à vitesse grand V pendant 4 ans. Un bon stage c'est également de bons co-internes, vous m'avez fait passer des journées plus douces.

Pensées particulières aux internes avec qui j'ai vécu à l'internat de Pau pendant 7 mois, confinement compris. Cette période si étrange n'aurait pas pu mieux tomber que pendant cette cohabitation avec vous tous, vous avez été ma famille pendant ces 7 mois, je garderai toujours un lien particulier avec vous et ne pourrais jamais assez vous exprimer ma gratitude pour cette période partagée.

Un grand merci également à Adrien mon cointerne de Libourne tu as eu toute la disponibilité et la patience du monde. Nous ne pouvions tous que t'admirer pour ta sympathie, ta solidité, ta rigueur, ton humilité. Tu es un véritable modèle, et une véritable philosophie de vie à part entière. Merci d'avoir été mon binôme pendant ces mois.

Un grand grand merci à l'équipe de chirurgie maxillo-faciale de Bordeaux, les staffs matinaux, djadja au bloc, et sorties avec vous furent une période haute de mon internat. Votre bonne humeur, vos bons conseils, resteront dans mes grands souvenirs de cet internat.

À mes cointernes de chirurgie orale : Bastien, Cédric, Sophie, Xavier, Clément, Paul, Chloé, Emma. Vous avez été des piliers, des camarades de ce parcours presque initiatique, nous sommes les seuls à vraiment comprendre nos difficultés, doutes respectifs et grandes joies. Tous très différents, mais des vrais soutiens, je suis éternellement reconnaissante d'avoir partagé ces moments avec vous. Hâte de tous vous revoir après tant de temps. Merci à Sophie, tout a commencé au Petit Québec, on a retiré des dents à Grand-Santi au fin fond de la forêt amazonienne, des soirées, des confidences, des anesthésies d'amygdales, tant de bons souvenirs avec toi, merci pour ces bons moments ma Sophye.

TABLE DES MATIÈRES

Résumé…….. 1

Introduction ……..…….. 2

Cas cliniques ……..…….6

Discussion …… 17

Conclusion …… 21

Bibliographie …… 22

RÉSUMÉ

Introduction - La maladie de Crohn (MC) est une maladie inflammatoire granulomateuse chronique dont les manifestations oro-faciales sont probablement sous estimées lors de l'examen clinique. Il existe très peu de cas publiés de manifestations buccales inaugurales de la maladie de Crohn en population pédiatrique. Les deux cas rapportés présentent une maladie de Crohn diagnostiquée par le biais de leur unique symptomatologie buccale.

Observation - Deux patients masculins de 12 et 13 ans ont été adressés par des experts de la cavité buccale (pédodontiste et chirurgien maxillo-facial) pour avis spécialisé de dermatologie buccale suite à la persistance de lésions orales depuis plusieurs années. Ces lésions comprenaient des hyperplasies muqueuses vestibulaires (indurated tag-like lesions), un œdème pavimenteux (cobblestone), une chéilite granulomateuse, des ulcérations linéaires vestibulaires bilatérales, un accroissement gingival, une chéilite angulaire, un érythème péribuccal avec plages de desquamation. Des examens paracliniques ont été réalisés dont une biopsie muqueuse et un dosage de la calprotectine fécale. Les résultats de ces examens complémentaires étaient en faveur d'une maladie de Crohn. Les patients ont été adressés en gastropédiatrie où le diagnostic de maladie de Crohn avec atteinte colique fut posé et un traitement mis en place.

Discussion - Peu de praticiens spécialistes de la cavité buccale connaissent l'existence de symptômes buccaux inauguraux de la MC. Ces derniers présagent une atteinte sévère et étendue de la pathologie. Il est primordial de savoir dépister précocement la MC à partir des manifestations orales et de former les spécialistes de la cavité buccale. Un diagnostic précoce devrait permettre une interception de la MC, et ainsi limiter son évolution tout en améliorant la qualité de vie des patients.

INTRODUCTION

La maladie de Crohn (MC) fait partie du groupe des maladies inflammatoires chroniques de l'intestin (MICI) avec la rectocolite hémorragique (RCH). Il s'agit d'une maladie cryptogénétique, où différents facteurs sont retrouvés et discutés (prédispositions génétiques, facteurs immunologiques et environnementaux).

La MC est actuellement l'une des affections gastro-intestinales chroniques les plus graves affectant la **croissance**, le **bien-être social**, **l'éducation et l'emploi**. Elle est de **plus en plus fréquente chez les enfants** (1). Cette dernière apparait majoritairement chez l'adolescent ou le jeune adulte pendant la vingtaine, cependant la pathologie peut apparaitre à n'importe quel âge. La MC de l'enfant possède certaines spécificités : elle est caractérisée par un **phénotype d'emblée plus agressif** et les atteintes inflammatoires du tube digestif sont souvent **plus étendues** que chez l'adulte (2–4). L'histoire naturelle de cette pathologie à début pédiatrique en population générale est caractérisée par une localisation **stable initialement dans 3/4** des cas et une évolution vers **un type compliqué dans près de 60% des cas en grandissant** (5).

Cette pathologie inflammatoire granulomateuse chronique présente un tropisme majoritairement intestinal avec des manifestations générales, intestinales et extra-intestinales (6). Ces dernières concerneront majoritairement les yeux, la peau, les articulations, les reins, le foie et les voies biliaires (7). Les symptômes classiquement rencontrés en population pédiatrique sont des douleurs abdominales accompagnées de diarrhées, une altération de l'état général (fièvre, manque d'appétit, asthénie), ainsi qu'un retard de développement staturo-pondéral (8). Les études considèrent que 25 à 50 % des enfants atteints de MICI présenterait au moins un signe extra-digestif (SED) au moment du diagnostic (9–11).

Les manifestations buccales inaugurales <u>présagent une atteinte sévère et étendue</u> de la maladie de Crohn (12). Il est primordial de savoir les dépister précocement.

Les manifestations orales sont réparties en deux catégories selon Scheper (13) et Tan (14):

- **Les lésions spécifiques** ; lorsque les examens microscopique et macroscopique montrent des changements similaires à ceux observés au niveau du tractus intestinal des patients atteints de la maladie de Crohn.
- **Les lésions non spécifiques** liées à des déficits nutritionnels ou des effets secondaires de traitements systémiques.

Cette classification fut reprise dans de nombreuses études (12,15–22) et détaillée dans le tableau 1.

Tableau 1 - Classification des manifestations buccales de la maladie de Crohn selon Scheper

Lésions spécifiques	Lésions non-spécifiques
Pseudopolypes muqueux (Indurated tag-like lesions) 	Chéilite angulaire 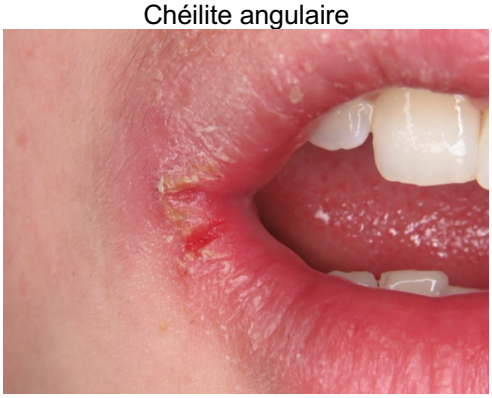
Œdème muqueux pavimenteux (Cobblestone) 	Accroissement gingival
Ulcérations linéaires persistantes, profondes, parfois aphteuses entourées de bords hyperplasiques 	Pyostomatite végétante

Tableau 1 bis – Suite de la classification des manifestations buccales de la maladie de Crohn selon Scheper	
Œdème labial et buccal diffus	Érythème péri-oral (associée ici à une macrochéilite)
Chéilite granulomateuse	Lichen plan
	Œdème péri-oral
	Glossite
	Décoloration muqueuse
	Dysgueusie
	Fissuration médiane de la lèvre
	Adénopathie persistante

Les critères de cette classification fluctuent d'une étude à l'autre. Les lésions peuvent selon les auteurs être définies comme spécifiques ou non en fonction de la présence de granulome à l'examen histologique (20,21).

Dans de nombreuses études, aucune distinction entre lésions spécifiques et non-spécifiques n'a été réalisée (22,25–31).

Dans certains cas les manifestations orale de la MC seront englobées dans la catégorie des granulomatoses orofaciales (32,33).

Une description des lésions orales sera réalisée dans cette thèse selon la classification de Scheper, car il s'agit de la première classification établie et de celle faisant le parallèle avec les lésions intestinales de la MC.

D'après Scheper (2002), les lésions pourront se retrouver dans toute la cavité buccale, mais les manifestations les plus fréquentes seront retrouvées au niveau (13) :

- des lèvres (25%),
- de la gencive (18%),
- du vestibule (14%)
- de la muqueuse jugale (11%).

D'autres localisations sont possibles mais plus rares comme la langue, le palais, le pharynx, et plusieurs sites peuvent être atteints en même temps.

Les manifestations orales peuvent précéder, coïncider ou suivre l'apparition d'une maladie intestinale. Ces manifestations sont **indépendantes** de **l'étendue** et de la **gravité** des symptômes intestinaux. Dans 1/3 des cas, les lésions buccales précédaient de dix ans les symptômes intestinaux (26,34,35).

Les signes fonctionnels des manifestations buccales de la MC comprennent :

- Douleurs ;
- Troubles de la phonation et de la déglutition ;

Auxquelles s'ajoutent des préoccupations esthétiques et sociales et un stress psychologique.

Il n'existe aucune étude ayant évalué la connaissance des manifestations orales de la MC mais il est probable que peu de praticiens, qu'ils soient odontologiste, chirurgien oral, chirurgien maxillo-facial, oto-rhino-laryngologiste ou médecin généraliste, reconnaissent ces lésions buccales. Nous présenterons dans cette thèse deux cas de manifestations buccales inaugurales de la maladie de Crohn ayant été adressés dans l'Unité d'activité médicale des pathologies muqueuses et douleurs orofaciales du CHU de Bordeaux, Pellegrin.

CAS CLINIQUES

La description des cas cliniques a été faite selon la méthodologie CARE (36). Les patients étaient adressés à la consultation spécialisée des pathologies de la muqueuse buccale (CHU Bordeaux, Pellegrin) par des spécialistes de la cavité buccale :

- Cas 1 : chirurgien-dentiste spécialisé en pédodontie ;
- Cas 2 : Chirurgien maxillo-facial.

Les patients ont été pris en charge entre 2018 et 2019. Le motif de consultation, la durée des symptômes, les antécédents médicaux, l'existence d'un traitement local antérieur, le bilan biologique initial, les résultats de la biopsie orale ont été résumés dans le tableau 2.

Tableau 2 – Caractéristiques initiales des patients au moment du diagnostic.

	Motif de consultation & Durée des symptômes buccaux	Antécédents	Traitement local antérieur	Bilan initial	Résultat biopsie orale
Cas 1 Sexe masculin 12 ans	- **Stomatite** d'évolution **cyclique**. - **Retard d'éruption** des secondes molaires. Depuis **2 ans.**	- Asthme modéré - **Eczéma** - Régime sans protéine de lait de vache (PLV) depuis l'âge de 4ans - Nombreuses allergies alimentaires. - Tabagisme passif (père)	Amphotéricine B Dermocorticoïde	**Vitesse de sédimentation augmentée (83mm)** Numération et formule leucocytaire sans anomalies. **Calprotectine fécale:** 933,1 mg/kg S	<u>Immunofluorescence directe :</u> Prélèvement **non contributif**. <u>1er résultat d'analyse histologique :</u> ▪ Pas d'argument probant pour une MC à l'issue de cette analyse mais présence d'un granulome à corps étranger. <u>Confrontation des résultats histologiques en concertation anatomo-clinique :</u> Aspects peu spécifiques mais **ne pouvant pas éliminer formellement une MC.**
Cas 2 Sexe masculin 13 ans	**Ulcérations** vestibulaires mandibulaires **chroniques.** Depuis **1an.**	Antécédents familiaux : - Cancer du côlon chez le père. - Troubles digestifs non étiquetés chez la grand-mère maternelle.	Corticoïdes Aciclovir	Absence de syndrome inflammatoire sanguin, pas d'anomalie hématologique (Numération, formule leucocytaire, vitesse de sédimentation) Échographie abdominale sans particularité. **Calprotectine fécale :** 995 mg/kg S	<u>Analyse histologique :</u> Nombreux petits granulomes épithélioïdes et gigantocellulaires au sein du chorion. Absence de nécrose. Absence de corps étranger, absence de vasculite. Inflammation polymorphe de la muqueuse essentiellement granulomateuse. **Nombreux diagnostics différentiels** peuvent être envisagés dans le cadre d'une inflammation granulomateuse**, incluant une maladie de Crohn**.

OBSERVATIONS

CAS 1 :

Nous rapportons le premier cas d'un jeune homme de 12 ans, scolarisé, sans absentéisme, pratiquant également une activité sportive extra-scolaire. Ce dernier se présente à la consultation spécialisée de dermatologie buccale dans l'Unité d'activité médicale des pathologies muqueuses et douleurs orofaciales du CHU de Bordeaux, Pellegrin, en Juillet 2018.

Les antécédents médicaux personnels étaient un asthme modéré depuis la petite enfance, de l'eczéma sur un terrain familial atopique, de nombreuses allergies et une intolérance alimentaire (régime alimentaire sans protéines de lait de vache (PLV) depuis l'âge de 4ans) ainsi qu'un tabagisme passif familial. **(Tableau 2).** Aucun antécédent familial notable n'était noté.

Le patient rapportait une gêne buccale d'évolution cyclique depuis environ 2 ans, avec une sensation de gonflement des muqueuses et des tissus péribuccaux visibles lors des phases de poussées. Ces phases inflammatoires engendraient une difficulté pour s'alimenter du fait d'une limitation d'ouverture buccale ainsi que d'une intolérance aux aliments acides. Lors de ces phases de poussées de la maladie, le patient ne présentait pas de gêne digestive autre.

Prises en charge antérieures.

Le patient a consulté plusieurs fois le médecin généraliste familial ainsi que les urgences pédiatriques de l'Hôpital de Niort pour cette gêne buccale intense. Lors de ces passages aux urgences, le patient a reçu l'avis spécialisé d'un dermatologue qui a posé un diagnostic d'eczéma et d'infection fongique. Ce dernier lui a prescrit un traitement par Amphotéricine B et dermocorticoïdes, ce traitement n'aura permis aucune amélioration objective ou subjective des symptômes du patient.

Au niveau buccal, le patient était initialement suivi par un pédodontiste libéral sur Niort. Ce dernier a décidé d'adresser le patient aux urgences buccales de Bordeaux pour :

- « Retard » d'éruption des secondes molaires maxillaires et mandibulaires
- Eczéma marqué au niveau du visage avec perlèche bi-commissurale
- Inflammation gingivale importante au niveau palatin et vestibulaire
- Ulcérations linéaires vestibulaires en regard de 36 et 46.

Examen clinique initial dans l'UAM de pathologies muqueuses du service de chirurgie orale du CHU de Bordeaux

L'inspection exo buccale a révélé une chéilite exfoliative associée à des perlèches et un érythème cutané péri labial. L'inspection endobuccale a montré une tuméfaction accentuée au niveau de la papille bunoïde (rétro-incisive), empêchant l'occlusion dentaire, deux ulcérations linéaires centimétriques vestibulaires avec une bordure polypoïdes au niveau vestibulaire des secteurs III et IV. Un léger aspect œdémateux avec relief pavimenteux de la face interne de joue (cobblestone) était aussi observé (**Tableau 2 et 3**).

Tableau 2 – Synthèse de l'ensemble des manifestations buccales spécifiques de la maladie de Crohn chez le patient n°1 au cours de nos consultations, selon la classification de Scheper.

Pseudopolypes muqueux vestibulaires (indurated tag-like lesions)	
Léger aspect œdémateux avec relief pavimenteux de la face interne de joue (cobblestone)	
Ulcérations linéaires vestibulaires mandibulaires bilatérales	

Tableau 3 – Synthèse de l'ensemble des manifestations orales non-spécifiques de la maladie de Crohn chez le patient n°1 au cours de nos consultations, selon la classification de Scheper.

Chéilite angulaire fissuraire bi-commissurale Engendrant une limitation de l'ouverture buccale.	
Œdème buccal (palatin – papille bunoïde) Et ulcérations palatines.	
Accroissement gingival	
Érythème péribuccal	

Investigations paracliniques initiales

Un bilan initial a été réalisé, ce dernier comprenait un hémogramme, la recherche d'un syndrome inflammatoire (vitesse de sédimentation et dosage de la protéine C-réactive), un dosage de la calprotectine fécale, ainsi que des analyses histologiques et par immunofluorescence directe de biopsies de la muqueuse buccale. Le bilan biologique initial ne retrouvait pas de syndrome inflammatoire (CRP et VS normales), ni d'anomalie de l'hémogramme. En revanche, il existait un taux anormalement élevé de la calprotectine fécale à 933,1 mg/kg S. L'examen anatomopathologique initial était peu contributif mais révélait la présence d'un granulome à corps étranger. Devant le tableau clinique très évocateur de MC, une relecture de lames a été demandé en séance anatomo-clinique et a permis de visualiser d'autres lésions granulomateuse épithélioides gigantocellulaires sans nécrose caséeuse et a permis d'évoquer une contamination externe à l'origine du diagnostic initial de granulome à corps étranger.

Traitements instaurés

Un traitement topique par bain de bouche de prednisolone a été instauré à l'issue de la première consultation en attente des résultats du bilan paraclinique. Le patient a été revu en consultation multidisciplinaire de pathologie orale pédiatrique pour annonce diagnostic et adressage au service de gastro-pédiatrie. Au niveau local du Tacrolimus (PROTOPIC ®) à appliquer sur les lèvres a été prescrit avec une bonne réponse et au niveau endobuccal du BUCCOBET ®) à appliquer sur les ulcérations vestibulaires. Le reste du suivi du patient alternera entre les consultations multidisciplinaires de pathologie orale pédiatrique, et consultations en gastropédiatrie.

Prise en charge en gastropédiatrie et interventions réalisées.

Lors de la première consultation gastropédiatrique, le patient n'avait toujours pas présenté de symptomatologie digestive autre que son intolérance aux PLV. Ce dernier ne présentait pas d'altération de l'état général, ni cassure des courbes staturo-pondérales, mais exprimait une difficulté pour prendre du poids. Malgré un examen clinique sans particularité, une exploration endoscopique digestive avec biopsies gastriques, duodénales, et du colon, était organisée dans le cadre d'un bilan de recherche de MICI. Malgré une forte symptomatologie buccale, les explorations digestives endoscopiques étaient peu concluantes. Elles ne mettaient pas en évidence de lésions macroscopiques faisant évoquer une MC. En revanche, des lésions de colite granulomateuse étaient révélées par l'analyse histologique. À l'issue de cet examen endoscopique, un traitement systémique par AZATHIOPRINE 50mg (IMUREL ®) associé à une corticothérapie systémique (40mg/jour pendant 2 semaines, puis décroissance progressive) était instaurés.

Les traitements topiques et systémique ont permis une amélioration de la symptomatologie buccale avec amélioration de la gingivite, disparition des ulcérations et des polypes ainsi que de l'érythème péri labial. En revanche la chéilite fissuraire a été peu améliorée et une et les signes digestifs se sont majorés avec apparition d'une fissure anale, de diarrhées, et de douleurs abdominales.

Une seconde exploration endoscopique digestive a été réalisée en févier 2020, soit presque 4 ans après le début des symptômes buccaux. Une pancolite ulcérée a été retrouvée avec une atteinte granulomateuse à l'analyse histologique. La calprotectine fécale était dosée à 544 µm/g S.

Devant l'aggravation du tableau clinique, un traitement par anti-TNFα a été instauré en complément du traitement par Azathioprine. L'ensemble des traitements mis en place a été résumé dans le **tableau 4**.

Tableau 4 - Évolution des traitements de la MC du cas n° 1.

Traitements topiques des manifestations buccales.	**Octobre 2018** ○ Cortisone (BUCCOBET®) ○ Tacrolimus (PROTOPIC ®) 0,1% 2x / jour	**Décembre 2018** ○ Arrêt du Tacrolimus ○ Supplémentation en Zinc (RUBOZINC ®) 15mg/jour pendant 1 semaine ○ Acide fucidique (FUCIDINE ®) 3 x/jour pendant 1 semaine	**Janvier 2020** ○ Tacrolimus (PROTOPIC ®) 2x/jour ○ Poursuite de la supplémentation en Zinc.	**Juillet 2020** ○ Tacrolimus (PROTOPIC ®) **1**x/jour ○ Poursuite de la supplémentation en Zinc.
Traitements systémiques de la MC.	**Novembre 2018** ○ Prednisolone (SOLUPRED ®) **40**mg /jour pendant 2 semaines puis décroissance progressive ○ Azathioprine (IMUREL ®) **50**mg/jour	**Décembre 2018** ○ Azathioprine (IMUREL ®) **100**mg/jour	**Décembre 2019** ○ Azathioprine (IMUREL ®) **125**mg/jour	**Février 2020** ○ Baisse Azathioprine (IMUREL ®) **75mg**/jour ○ Anti TNFα (INFLIXIMAB ®) 5mg/kg toutes les 8 semaines

CAS 2 :

Le second patient était un adolescent de 13 ans, scolarisé sans absentéisme. Le patient a présenté comme symptômes inauguraux une dysphagie douloureuse en Septembre 2018. Parallèlement à cette dysphagie, des ulcérations profondes buccales sont apparues au fond des vestibules secteur III et IV. Le patient n'avait pas d'antécédents médicaux, chirurgicaux ou allergiques personnels connus, mais a pour antécédents familiaux un cancer du côlon du côté paternel, ainsi que des troubles digestifs non étiquetés chez la grand-mère maternelle. **(Tableau 2).**

Prises en charge antérieure

Le patient a été adressé par son pédiatre à l'équipe de chirurgie maxillo-faciale du CHU de Bordeaux pour avis, puis ré-adressé par ces derniers à la consultation de pathologiques de la muqueuse buccale à l'Hôpital Pellegrin, CHU de Bordeaux en Octobre 2019.

La dysphagie persistante du patient a été mise sur le compte d'une angine traitée par corticoïdes par son pédiatre. Dans un second temps, les ulcérations vestibulaires bilatérales ont été étiquetées symptômes d'une gingivostomatite herpétique, elle-même secondaire au traitement par corticoïde de la précédente angine. Un traitement par aciclovir a été ainsi instauré par notre confère chirurgien maxillo-facial. Ces traitements par corticoïdes systémiques et aciclovir n'auront été qu'un soulagement partiel, avec une diminution des douleurs mais la persistance d'ulcérations vestibulaires mandibulaires bilatérales et d'une dysphagie handicapante. Ces lésions buccales ont alors été qualifiées de secondaires au port d'un appareil orthodontique, amenant alors le patient à réaliser des séances de laser.

Aucun des traitements mis en place n'a pu permettre une amélioration clinique significative du patient, amenant ce dernier à consulter au sein de l'UAM de pathologies des muqueuse et douleurs orofaciales du service de chirurgie orale.

Examen clinique initial dans l'UAM de pathologies muqueuses du service de chirurgie orale du CHU de Bordeaux

L'interrogatoire a révélé des symptômes digestifs de douleurs abdominales et de diarrhées. Une perte de poids de 4kg pour un poids initial à 40kg, avec un IMC à 14,79 étaient mis en évidence. Une cassure de la courbe pondérale à partir de ses 13ans, soit 1 an après les premiers symptômes buccaux. Le patient présentait également des répercussions sur la courbe staturale (passage du 75 percentile à la moyenne).

L'examen clinique exobuccal ne révélait aucune lésion.

L'examen endobuccal révélait (**tableaux 5 et 6**) :

- des ulcérations buccales linéaires vestibulaires chroniques secteurs III et IV présentes depuis environ 1an, ces lésions étaient bordées par des hyperplasies muqueuses polypoïdes ;
- une gêne pharyngée persistante ;
- une hypertrophie gingivale ;

Tableau 5 – Synthèse de l'ensemble des manifestations buccales spécifiques de la maladie de Crohn chez le patient n°2 au cours de nos consultations, selon la classification de Scheper.

Pseudopolypes muqueux vestibulaires (indurated tag-like lesions)	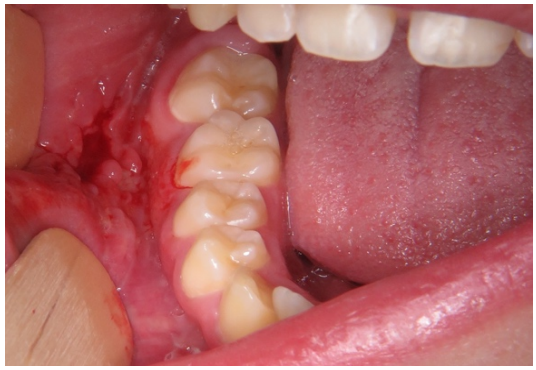
Ulcérations linéaires vestibulaires mandibulaires bilatérales	

Tableau 6 – Synthèse de l'ensemble des manifestations buccales non-spécifiques de la maladie de Crohn chez le patient n°2 au cours de nos consultations, selon la classification de Scheper.

Chéilite angulaire	
Accroissement gingival	

Investigations paracliniques initiales

Un bilan comprenant une biopsie des lésions de la muqueuse buccale, un hémogramme, un dosage de la calprotectine fécale pour recherche d'inflammation intestinale ont été prescrits. L'analyse anatomopathologique a montré la présence d'une pathologie granulomateuse avec présence de granulome épithélioides gigantocellulaires sans nécrose caséeuse. La calprotectine fécale était à 995 mg/kg S.

Traitement instauré

À l'issue de notre consultation un traitement topique par bain de bouche de prednisolone a été instauré. Le patient a été adressé au service de gastropédiatrie du CHU de Bordeaux et suivi conjointement en consultation multidisciplinaire de pathologie orale pédiatrique.

Prise en charge en gastropédiatrie et interventions réalisées. (Tableau 7)

Une première consultation en gastropédiatrie a lieu, lors de cette consultation, aucune anomalie digestive n'était détectée. Un bilan d'extension par exploration endoscopique digestive a été organisé dans le cadre d'un bilan de recherche de MICI. Le patient rapportait un mois plus tard des douleurs articulaires, au coude et aux genoux, non reproductibles à l'examen clinique, une asthénie, ainsi qu'un épisode unique de selles glairo-sanglantes sans récidives. Lors de l'examen endoscopique des biopsies ont été réalisées au duodénum, fundus, colon droit, colon transverse, colon gauche et sigmoïde. Les fragments prélevés au duodénum et fundus étaient dans les limites de la normale. En revanche, un granulome épithélioide a été repéré au niveau du colon droit et du colon gauche. L'examen endoscopique retrouvait des prémices de MC intestinale avec des lésions de colite inflammatoire granulomateuse peu active compatibles avec une MC. À l'issue de cet examen endoscopique, un traitement systémique quotidien par AZATHIOPRINE 25mg (IMUREL ®) a été instauré en complément de perfusions d'anti-TNFα (INFLIXIMAB ®) 5mg/kg toutes les 8 semaines. Un an plus tard, en Septembre 2020, une augmentation de la posologie d'azathioprine a été mise en place, passant de 25mg/jour à 50mg/jour, toujours associée au traitement par anti-TNFα inchangé. Le patient présentait alors une nette amélioration clinique, avec une prise de 10kg en 9 mois (IMC à 17,4), avec persistance de poussées buccales.

Tableau 7 - Évolution des traitements de la MC du cas n° 2.

	Décembre 2019	**Janvier 2020**	**Septembre 2020**	**Novembre 2020**
Traitements systémiques de la MC.	○ Azathioprine (IMUREL ®) **25**mg/jour	○ Azathioprine (IMUREL ®) **25**mg/jour ○ Anti TNFα (INFLIXIMAB ®) **5** mg/kg toutes les 8 semaines	○ Azathioprine (IMUREL ®) **50** mg/jour ○ Anti TNFα (INFLIXIMAB ®) **5** mg/kg toutes les 8 semaines	○ Azathioprine (IMUREL ®) **100** mg/jour ○ Anti TNFα (INFLIXIMAB ®) **7,5** mg/kg toutes les 6 semaines

Aucune trace de traitement topique de manifestations buccales de la maladie de Crohn n'a été retrouvé dans le dossier patient.

DISCUSSION

Le premier cas rapporté de lésions buccales en lien avec une maladie de Crohn a été décrit en 1969 par Dyer (25,37), détaillant deux cas cliniques. Depuis, de nombreuses publications ont documentées des modifications de la muqueuse buccale associée à la maladie de Crohn. L'implication de la cavité buccale dans la MC peut survenir à tout âge, elle apparait cependant **nettement plus fréquente chez les enfants** (13,15).

La prévalence des manifestations buccales de la maladie de Crohn varie entre 0,5 et 37 pourcents, en fonction des critères d'inclusion et biais de sélection des différentes études (12,14). En population pédiatrique, la prévalence semble être légèrement plus élevée : 40 à 80% des enfants présenteraient des manifestations buccales (38,39). Durant les dernières décennies, l'incidence et la prévalence des MICI pédiatriques a fortement augmenté, particulièrement dans les pays développés (40).

La prévalence de la maladie de Crohn en Amérique du Nord pour les enfants âgés de 1 à 17 ans est d'environ **4,5 cas par an pour 100 000 enfants**. Une étude de prévalence a été menée aux États-Unis sur des données nationales entre 2007 et 2016 par Yizhou Ye et son équipe (41). Cette étude publiée en 2020 suggère que la prévalence des MICI pédiatriques a subi une hausse de 133% passant de 33 / 100 000 en 2007 à 77 /100 000 en 2016. Une autre constatation fut que le groupe d'âge **10-17ans** est le principal contributeur à l'augmentation de la prévalence des MICI pédiatriques (41). Environ **1/3** de tous les patients atteints de la maladie de Crohn déclarent la pathologie **avant l'âge de 20 ans**. De plus, seulement 4% des cas de MICI pédiatriques surviennent avant l'âge de 5 ans et **20% avant l'âge de 10 ans** avec un pic maximal d'apparition à **l'adolescence** (1). Les garçons pré-pubères semblent être plus affectés par la MC pédiatrique, confirmé par nos deux cas présentés dans cette thèse (39,42).

Une revue systématique de la littérature a été réalisée en 2016 sur les manifestations buccales de la MC en population pédiatrique, cependant elle concernait des patients déjà diagnostiqués comme atteints de la MC (43). Nous avons réalisé une étude de la littérature sur les manifestations buccales inaugurales de la maladie de Crohn en population pédiatrique en utilisant les bases de données PubMed, Google Scholar, Cochrane Library ainsi que les données de bibliographies des articles retrouvés. Nos termes de recherche étaient les manifestations orales du Crohn, manifestations inaugurales Crohn oral, oral manifestation Crohn pédiatrique. <u>Les équations de recherche utilisées ont donné les résultats suivants :</u> (((Crohn) AND (manifestation)) AND (first)) AND (oral): 59 résultats, (((oral) AND (manifestation)) AND (Crohn)) AND (pediatric): 57 résultats, ((Crohn) AND (inaugural)) AND (oral): 1 résultat.

Nous avons ainsi obtenu une base de données de 117 références à laquelle nous avons ajouté 10 publications issues de bibliographies d'articles retenus, nous amenant à 127 références à étudier. Après retrait des doublons nous avons retenu 111 articles. Après lecture des abstracts, une première sélection de 24 articles a été réalisée, ces derniers portaient sur la maladie de Crohn pédiatrique avec manifestations buccales. Parmi ces 24 articles, 3 étaient inaccessibles et ont été retirés de notre sélection. Après lecture de ces articles, notre sélection finale a porté sur trois articles **(Figure 1)**. Ces articles de Favia (44), Eckel (45) et Castro Lopez (46) sont des présentations de cas de manifestations buccales inaugurales de la maladie de Crohn en population pédiatrique.

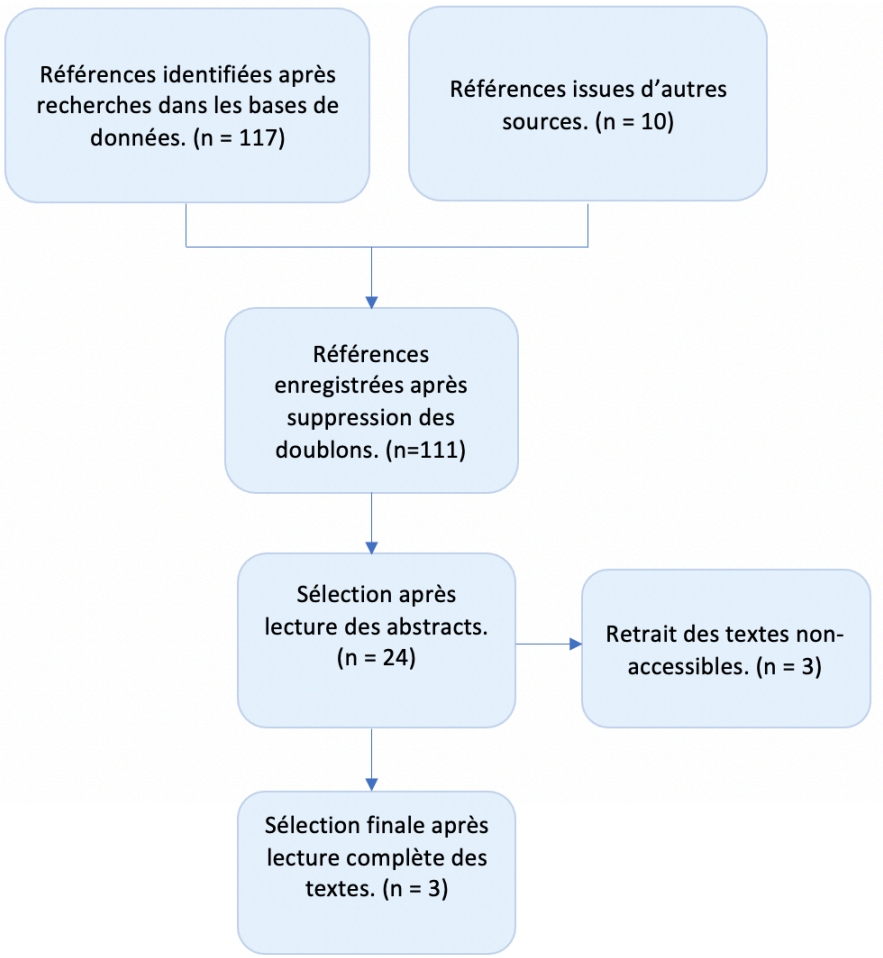

Figure 1 - Diagramme d'inclusion des références sur les manifestations buccales inaugurales de la maladie de Crohn en population pédiatrique.

Trois publications décrivaient 10 cas de manifestations buccales inaugurales de MC pédiatrique. Les 3 principales lésions retrouvées chez ces patients étaient :

- Les pseudopolypes muqueux (indurated tag-like lesions)
- L'œdème labial et buccal diffus
- La chéilite granulomateuse

L'œdème labial et buccal diffus ainsi que les pseudopolypes muqueux étaient également des manifestations buccales de la MC retrouvées chez nos deux patients.

L'ensemble des lésions buccales décrites chez ces patients, le résultat des biopsies de la muqueuse orale, les traitements instaurés ainsi que l'évolution des lésions buccales sont répertoriés dans le **tableau 6**.

Dans ces trois publications, tous les patients sauf un, ont bénéficiés d'une biopsie d'une lésion de la muqueuse orale. Les résultats histologiques des biopsies de la muqueuse buccale seules n'ont jamais pu permettre la pose formelle d'un diagnostic de maladie de Crohn, tous rapportaient des granulomes non-caséeux. Cette observation correspond également à ce que nous rapportons dans les deux cas cliniques de notre travail. Aucun traitement local n'a été décrit dans ces publications, les patients recevaient un traitement soit par corticoïdes systémiques, soit immunosuppresseur non précisé, soit par thérapie nutritionnelle ou anti-inflammatoire (5-ASA).

Le patient présenté par Castro de Lopez et al. (46) présentait une stabilisation rapide des manifestations intestinales, mais une atténuation lente de la chéilite granulomateuse. Des résultats similaires sont retrouvés dans l'étude de Favia et al. (47), où à un an de recul, les patients présentaient une diminution des symptômes buccaux avec persistance d'œdème muqueux pavimenteux (cobblestone) et pseudopolypes muqueux. En revanche, dans le cas d'Eckel et al. (45) le patient effectuait un sevrage en corticoïde et préservait une thérapie nutritionnelle seule, sans récurrence de lésions buccales, ni symptômes digestifs, sans toutefois préciser la durée du suivi. Aucun de nos patients n'a présenté de rémission totale des manifestations buccales de la MC ce qui semble en accord avec les données de la littérature où 30% des patients peuvent avoir des lésions buccales (en particulier dans le groupe d'âge pédiatrique) malgré le contrôle de la maladie (24).

Tableau 6 – Synthèse des cas présentés dans les articles sélectionnés pour la revue de la littérature.

	Favia & al (47) - 2020 -	**Eckel & al (45) - 2017-**	**Castro Lopez & al (46) -2013-**
Âges patients	9 à 13 ans (n = 8)	15 ans	14 ans
Sexe	Sexes non renseignés	M	M
Pseudopolypes muqueux	X (5/8)	X	
Cobblestone	X (5/8)		
Oedème labial et buccal diffus	X (5/8)	X	
Chéilite granulomateuse	X (5/8)		X
Ulcérations linéaires persistantes	X (4/8)	X	
Fissuration médiane de lèvre	X (5/8)		
Glossite	X (1/8)		
Gingivite	X (4/8)	X	
Adénopathie persistante		X	
Résultat de biopsie orale	Présence de granulomes non caséeux dans chaque analyse histologique.	Granulome inflammatoire non-caséeux. Avec commentaire mentionnant la possibilité d'une maladie de Crohn.	
Traitement	- anti-inflammatoire - immunosuppresseur	- Corticoïdes systémiques - Thérapie nutritionnelle - Remplacée par traitement immunosuppresseur	- Corticoïdes systémiques - 5-ASA
Évolution des lésions buccales	Persistance Cobblestone et pseudopolypes muqueux	Disparition des lésions buccales et symptômes digestifs	Chéilite granulomateuse légèrement atténuée.

CONCLUSION

Les manifestations buccales de la maladie de Crohn pédiatrique sont typiques mais restent mal connues des praticiens. La biopsie orale à la recherche de granulome épithélioides gigantocellulaire sans nécrose caséeuse oriente le diagnostic mais ne suffit pas à indiquer une coloscopie qui repose aujourd'hui sur une valeur de calprotectine fécale élevée. Malgré un diagnostic et une prise en charge précoce, le traitement des lésions buccales de la MC chez l'enfant reste un challenge pour le gastropédiatre et le chirurgien oral.

BIBLIOGRAPHIE

1. Saeed SA, Kugathasan S. Epidemiology of Pediatric Inflammatory Bowel Disease. In: Mamula P, Grossman AB, Baldassano RN, Kelsen JR, Markowitz JE, éditeurs. Pediatric Inflammatory Bowel Disease. Cham: Springer International Publishing; 2017

2. Vernier-Massouille G, Balde M, Salleron J, Turck D, Dupas JL, Mouterde O, et al. Natural history of pediatric Crohn's disease: a population-based cohort study. Gastroenterology. oct 2008;135(4):1106-13.

3. Pigneur B, Seksik P, Viola S, Viala J, Beaugerie L, Girardet J-P, et al. Natural history of Crohn's disease: comparison between childhood- and adult-onset disease. Inflamm Bowel Dis. juin 2010;16(6):953-61.

4. Boualit M, Salleron J, Turck D, Fumery M, Savoye G, Dupas J-L, et al. Long-term outcome after first intestinal resection in pediatric-onset Crohn's disease: a population-based study. Inflamm Bowel Dis. janv 2013;19(1):7-14.

5. Peneau A, Savoye G, Turck D, Dauchet L, Fumery M, Salleron J, et al. Mortality and cancer in pediatric-onset inflammatory bowel disease: a population-based study. Am J Gastroenterol. oct 2013;108(10):1647-53.

6. Bamias G, Nyce MR, De La Rue SA, Cominelli F, American College of Physicians, American Physiological Society. New concepts in the pathophysiology of inflammatory bowel disease. Ann Intern Med. 20 déc 2005;143(12):895-904.

7. Baumgart DC, Sandborn WJ. Crohn's disease. The Lancet. nov 2012;380(9853):1590-605.

8. afa, vaincre la maladie de Crohn et la rectocolite hémorragique Disponible sur: https://www.afa.asso.fr/

9. Hyams JS. Extraintestinal manifestations of inflammatory bowel disease in children. J Pediatr Gastroenterol Nutr. juill 1994;19(1):7-21.

10. Danzi JT. Extraintestinal manifestations of idiopathic inflammatory bowel disease. Arch Intern Med. févr 1988;148(2):297-302.

11. Jose FA, Garnett EA, Vittinghoff E, Ferry GD, Winter HS, Baldassano RN, et al. Development of extraintestinal manifestations in pediatric patients with inflammatory bowel disease. Inflamm Bowel Dis. janv 2009;15(1):63-8.

12. Bradley PJ, Ferlito A, Devaney KO, Rinaldo A. Crohn's disease manifesting in the head and neck. Acta Otolaryngol (Stockh). avr 2004;124(3):237-41.

13. Scheper HJ, Brand HS. Oral aspects of Crohn's disease. Int Dent J. juin 2002;52(3):163-72.

14. Tan CXW, Brand HS, de Boer NKH, Forouzanfar T. Gastrointestinal diseases and their oro-dental manifestations: Part 1: Crohn's disease. Br Dent J. 16 déc 2016;221(12):794-9.

15. Lourenço SV, Hussein TP, Bologna SB, Sipahi AM, Nico MMS. Oral manifestations of inflammatory bowel disease: a review based on the observation of six cases. J Eur Acad Dermatol Venereol JEADV. févr 2010;24(2):204-7.

16. Cleary KR, Batsakis JG. Orofacial granulomatosis and Crohn's disease. Ann Otol Rhinol Laryngol. févr 1996;105(2):166-7.

17. Asquith P, Thompson RA, Cooke WT. Oral manifestations of Crohn's disease. Gut. 1 avr 1975;16(4):249-54.

18. Mays JW, Sarmadi M, Moutsopoulos NM. Oral manifestations of systemic autoimmune and inflammatory diseases: diagnosis and clinical management. J Evid-Based Dent Pract. sept 2012;12(3 Suppl):265-82.

19. Muhvić-Urek M, Tomac-Stojmenović M, Mijandrušić-Sinčić B. Oral pathology in inflammatory bowel disease. World J Gastroenterol. 7 juill 2016;22(25):5655-67.

20. Fatahzadeh M. Inflammatory bowel disease. Oral Surg Oral Med Oral Pathol Oral Radiol Endod. nov 2009;108(5):e1-10.

21. K S, D O, J P-P, B K, Th M. Proinflammatory cytokines in the saliva of patients with active and non-active Crohn's disease. Vol. 122, Polskie Archiwum Medycyny Wewnetrznej. Pol Arch Med Wewn; 2012

22. Harikishan G, Reddy NR, Prasad H, Anitha S. Oral Crohn's disease without intestinal manifestations. J Pharm Bioallied Sci. août 2012;4(Suppl 2):S431-434.

23. Troiano G, Dioguardi M, Limongelli L, Tempesta A, Favia G, Giuliani M, et al. Can Inspection of the Mouth Help Clinicians Diagnose Crohn's Disease? A Review. Oral Health Prev Dent. 2017;15(3):223-7.

24. Lankarani KB, Sivandzadeh GR, Hassanpour S. Oral manifestation in inflammatory bowel disease: a review. World J Gastroenterol. 14 déc 2013;19(46):8571-9.

25. Kalmar JR. Crohn's disease: orofacial considerations and disease pathogenesis. Periodontol 2000. oct 1994;6:101-15.

26. Dh F, Rs M, Al L. Oral Crohn's disease: report of two cases in brothers with metallic dysgeusia and a review of the literature. Vol. 12, Journal of the American Academy of Dermatology. J Am Acad Dermatol; 1985

27. Harty S, Fleming P, Rowland M, Crushell E, McDermott M, Drumm B, et al. A prospective study of the oral manifestations of Crohn's disease. Clin Gastroenterol Hepatol Off Clin Pract J Am Gastroenterol Assoc. sept 2005;3(9):886-91.

28. Ghandour K, Issa M. Oral Crohn's disease with late intestinal manifestations. Oral Surg Oral Med Oral Pathol. 1 nov 1991;72(5):565-7.
29. Woo VL. Oral Manifestations of Crohn's Disease: A Case Report and Review of the Literature. Case Rep Dent. 2015;2015:830472.
30. Gagoh OK, Qureshi RM, Hendrickse MT. Recurrent buccal space abscesses: a complication of Crohn's disease. Oral Surg Oral Med Oral Pathol Oral Radiol Endod. juill 1999;88(1):33-6.
31. Williams AJ, Wray D, Ferguson A. The clinical entity of orofacial Crohn's disease. Q J Med. mai 1991;79(289):451-8.
32. Gale G, Östman S, Rekabdar E, Torinsson Naluai Å, Högkil K, Hasséus B, et al. Characterisation of a Swedish cohort with orofacial granulomatosis with or without Crohn's disease. Oral Dis. janv 2015;21(1):e98-104.
33. Alhassani AA, Al-Zahrani MS, Zawawi KH. Granulomatous diseases: Oral manifestations and recommendations. Saudi Dent J. 27 déc 2019
34. Aj W, D W, A F. The clinical entity of orofacial Crohn's disease. Vol. 79, The Quarterly journal of medicine. Q J Med; 1991
35. R C, M F. Crohn's disease of the mouth. Vol. 68, Proceedings of the Royal Society of Medicine. Proc R Soc Med; 1975
36. CARE Case Report Guidelines. Disponible sur: https://www.care-statement.org
37. Dyer NH, Cook PL, Kemp Harper RA. Oesophageal stricture associated with Crohn's disease. Gut. 1 juill 1969;10(7):549-54.
38. Szczeklik K, Pytko-Polończyk J, Cibor D, Owczarek D, Mach T. Oral mucosa lesions in patients with active Crohn's disease - a prospective study. Przegl Lek. 2017;74(2):57-61.
39. Fatahzadeh M, Schwartz RA, Kapila R, Rochford C. Orofacial Crohn's disease: an oral enigma. Acta Dermatovenerol Croat ADC. 2009;17(4):289-300.
40. Benchimol EI, Fortinsky KJ, Gozdyra P, Van den Heuvel M, Van Limbergen J, Griffiths AM. Epidemiology of pediatric inflammatory bowel disease: a systematic review of international trends. Inflamm Bowel Dis. janv 2011;17(1):423-39.
41. Ye Y, Manne S, Treem WR, Bennett D. Prevalence of Inflammatory Bowel Disease in Pediatric and Adult Populations: Recent Estimates From Large National Databases in the United States, 2007-2016. Inflamm Bowel Dis. 04 2020;26(4):619-25.
42. Sauer CG, Kugathasan S. Pediatric inflammatory bowel disease: highlighting pediatric differences in IBD. Med Clin North Am. janv 2010;94(1):35-52.
43. Skrzat A, Olczak-Kowalczyk D, Turska-Szybka A. Crohn's disease should be

considered in children with inflammatory oral lesions. Acta Paediatr Oslo Nor 1992. févr 2017;106(2):199-203.

44. Favia G, Limongelli L, Tempesta A, Maiorano E, Capodiferro S. Oral lesions as first clinical manifestations of Crohn's disease in paediatric patients: a report on 8 cases. Eur J Paediatr Dent. mars 2020;21(1):66-9.

45. Eckel A, Lee D, Deutsch G, Maxin A, Oda D. Oral manifestations as the first presenting sign of Crohn's disease in a pediatric patient. J Clin Exp Dent. juill 2017;9(7):e934-8.

46. de Castro López MJ, Illade Quinteiro L, Martinón Torres F, Cutrín Prieto JM. Read my lips: oral manifestations of systemic diseases. J Pediatr. déc 2013;163(6):1784-5.

47. Favia G, Limongelli L, Tempesta A, Maiorano E, Capodiferro S. Oral lesions as first clinical manifestations of Crohn's disease in paediatric patients: a report on 8 cases. Eur J Paediatr Dent. mars 2020;21(1):66-9.

université de BORDEAUX

Collège des Sciences de la Santé

UFR des Sciences Odontologiques

Serment

En présence de mes Maîtres et de mes condisciples, je promets et je jure d'être fidèle aux lois de l'honneur et de la probité dans l'exercice de l'art dentaire.

Je donnerai mes soins gratuits à l'indigent et n'exigerai jamais un honoraire au-dessus de mon travail. Ma langue taira les secrets qui me seront confiés. Admis à l'intérieur des maisons, mes yeux ne verront pas ce qui s'y passe.
Mes connaissances et mon état ne serviront ni à diffuser des propos non avérés, ni à corrompre les mœurs, ni à favoriser le crime.

Je ne permettrai pas que des conditions de croyance, de nation et de race viennent s'interposer entre mon devoir et mon patient.

Je promets et je jure de conformer strictement ma conduite professionnelle aux principes et aux règles prescrites par le code de déontologie.

Si je remplis ce serment sans l'enfreindre, qu'il me soit donné de jouir heureusement de la vie et de ma profession, honoré à jamais parmi les hommes. Si je le viole et que je me parjure, puissé-je avoir un sort contraire.

Vu, Le Président du Jury,

Date, Signature :

Vu, la Directrice de l'UFR des Sciences Odontologiques,

Date, Signature :

Vu, le Président de l'Université de Bordeaux,

Date, Signature :

Titre : Manifestations buccales inaugurales d'une maladie de Crohn chez l'enfant : 2 cas.

Résumé : ***Introduction -*** La maladie de Crohn (MC) est une maladie inflammatoire granulomateuse chronique dont les manifestations oro-faciales sont probablement sous estimées lors de l'examen clinique. Il existe très peu de cas publiés de manifestations buccales inaugurales de la maladie de Crohn en population pédiatrique. Les deux cas rapportés présentent une maladie de Crohn diagnostiquée par le biais de leur unique symptomatologie buccale. ***Observation -*** Deux patients masculins de 12 et 13 ans ont été adressés par des experts de la cavité buccale (pédodontiste et chirurgien maxillo-facial) pour avis spécialisé de dermatologie buccale suite à la persistance de lésions orales depuis plusieurs années. Ces lésions comprenaient des hyperplasies muqueuses vestibulaires (indurated tag-like lesions), un œdème pavimenteux (cobblestone), une chéilite granulomateuse, des ulcérations linéaires vestibulaires bilatérales, un accroissement gingival, une chéilite angulaire, un érythème péribuccal avec plages de desquamation. Des examens paracliniques ont été réalisés dont une biopsie muqueuse et un dosage de la calprotectine fécale. Les résultats de ces examens complémentaires étaient en faveur d'une maladie de Crohn. Les patients ont été adressés en gastropédiatrie où le diagnostic de maladie de Crohn avec atteinte colique fut posé et un traitement mis en place. ***Discussion -*** Peu de praticiens spécialistes de la cavité buccale connaissent l'existence de symptômes buccaux inauguraux de la MC. Ces derniers présagent une atteinte sévère et étendue de la pathologie. Il est primordial de savoir dépister précocement la MC à partir des manifestations orales et de former les spécialistes de la cavité buccale. Un diagnostic précoce devrait permettre une interception de la MC, et ainsi limiter son évolution tout en améliorant la qualité de vie des patients.

Mots clés : Pathologie buccale/ Maladie de Crohn/ Maladies inflammatoires chroniques de l'intestin/

Title: Inaugural oral manifestations of Crohn's disease in the pediatric population: 2 cases.

Abstract: ***Introduction -*** Crohn's disease (CD) is a chronic inflammatory granulomatous disease whose orofacial manifestations are probably underestimated on clinical examination. There are very few published cases of the first oral manifestations of Crohn's disease in the pediatric population. The two reported cases present with Crohn's disease diagnosed through their unique oral symptomatology. ***Observation -*** Two 12 and 13 year old male patients were referred by oral cavity experts (pedodontist and maxillofacial surgeon) for specialist oral dermatology advice following the persistence of oral lesions for several years. These lesions included buccal mucosal hyperplasia (indurated tag-like lesions), cobblestone edema, granulomatous cheilitis, bilateral vestibular linear ulcerations, gingival enlargement, angular cheilitis, perioral erythema with areas of desquamation. Paraclinical examinations were carried out including a mucosal biopsy and a determination of fecal calprotectin. The results of these additional tests were in favor of Crohn's disease. The patients were referred to pediatric gastropediatrics where the diagnosis of Crohn's disease with colonic involvement was made and treatment implemented. ***Discussion -*** Few oral cavity practitioners are aware of the existence of inaugural oral symptoms of CD. These portend severe and extensive damage to the pathology. It is essential to know how to detect early CD from oral manifestations and to train specialists in the oral cavity. Early diagnosis should allow CD interception, and thus limit its progression while improving the quality of life of patients.

Keywords: Mouth disease/ Crohn's disease/ inflammatory bowel diseases

---