



HAL
open science

Analyse esthétique virtuelle : avantages et limites du système Digital Smile Design

Elsa Elbilia

► **To cite this version:**

Elsa Elbilia. Analyse esthétique virtuelle : avantages et limites du système Digital Smile Design. Sciences du Vivant [q-bio]. 2018. dumas-03160494

HAL Id: dumas-03160494

<https://dumas.ccsd.cnrs.fr/dumas-03160494>

Submitted on 5 Mar 2021

HAL is a multi-disciplinary open access archive for the deposit and dissemination of scientific research documents, whether they are published or not. The documents may come from teaching and research institutions in France or abroad, or from public or private research centers.

L'archive ouverte pluridisciplinaire **HAL**, est destinée au dépôt et à la diffusion de documents scientifiques de niveau recherche, publiés ou non, émanant des établissements d'enseignement et de recherche français ou étrangers, des laboratoires publics ou privés.



Distributed under a Creative Commons Attribution - NonCommercial - NoDerivatives 4.0 International License

UNIVERSITE PARIS DIDEROT - PARIS 7

FACULTE DE CHIRURGIE DENTAIRE

5, Rue Garancière 75006 PARIS

Année 2018

Thèse N°:

N° attribué par la bibliothèque :

THESE pour le DIPLOME D'ETAT DE DOCTEUR

en CHIRURGIE DENTAIRE

présentée et soutenue publiquement le

par **ELBILIA Elsa**

**ANALYSE ESTHÉTIQUE VIRTUELLE: AVANTAGES ET
LIMITES DU SYSTÈME DIGITAL SMILE DESIGN**

Directeur de thèse: **Docteur Christophe AZEVEDO**

Co-directeur de thèse: **Docteur Léna MESSICA**

JURY

M. le Professeur Philippe BOUCHARD	Président
Mme la Docteure M.-Hélène COTTET	Assesseur
M. le Professeur Olivier FROMENTIN	Assesseur
M. le Docteur Stéphane KERNER	Assesseur
Mme la Docteure Catherine MESGOUEZ	Assesseur
M. le Docteur Francis MORA	Assesseur
Mme la Docteure Hélène RANGÉ	Assesseur
M. le Docteur Christophe AZEVEDO	Membre Invité
Mme la Docteure Léna MESSICA	Membre Invité

UNIVERSITE PARIS DIDEROT – PARIS 7

Présidente de l'Université :	Mme la Professeure Christine CLERICI
Doyenne de l'U.F.R. d'Odontologie :	Mme la Professeure Ariane BERDAL
Directrice Générale des Services :	Madame Pascale SAINT-CYR

JURY

M. le Professeur Philippe BOUCHARD	Président
Mme la Docteure M.-Hélène COTTET	Assesseur
M. le Professeur Olivier FROMENTIN	Assesseur
M. le Docteur Stéphane KERNER	Assesseur
Mme la Docteure Catherine MESGOUEZ	Assesseur
M. le Docteur Francis MORA	Assesseur
Mme la Docteure Hélène RANGÉ	Assesseur
M. le Docteur Christophe AZEVEDO	Membre Invité
Mme la Docteure Léna MESSICA	Membre Invité

M. le Professeur Philippe BOUCHARD Docteur en Chirurgie Dentaire
Diplôme de Doctorat
Professeur des Universités - Praticien
Hospitalier

Merci pour l'honneur que vous me faites de présider cette thèse, et votre aide précieuse pendant ce travail. Veuillez recevoir l'assurance de mon plus profond respect et de mes sincères remerciements.

Mme la Docteure M.-Hélène COTTET Docteur en Chirurgie Dentaire
Diplôme de Doctorat
Maître de Conférences des Universités -
Praticien Hospitalier

Pour l'honneur que vous me faites de prendre part au jury de cette thèse. Veuillez recevoir l'assurance de mon plus profond respect et de mes sincères remerciements.

M. le Professeur Olivier FROMENTIN Docteur en Chirurgie Dentaire
Diplôme de Doctorat
Professeur des Universités - Praticien
Hospitalier

Pour l'honneur que vous me faites de prendre part au jury de cette thèse. A travers ce travail, veuillez trouver l'expression de ma gratitude pour votre enseignement de qualité et mon plus profond respect.

M. le Docteur Stéphane KERNER Docteur en Chirurgie Dentaire
Diplôme de Doctorat
Maître de Conférences des Universités -
Praticien Hospitalier

Pour l'honneur que vous me faites de prendre part au jury de cette thèse. Veuillez recevoir l'assurance de mon plus profond respect et de mes sincères remerciements.

Mme la Docteure Catherine MESGOUEZ Docteur en Chirurgie Dentaire
Diplôme de Doctorat
Maître de Conférences des Universités -
Praticien Hospitalier

Pour l'honneur que vous me faites de prendre part au jury de cette thèse. Nous nous souviendrons de la qualité de l'enseignement théorique et clinique que vous nous avez prodigués pendant nos années d'études.

M. le Docteur Francis MORA

Docteur en Chirurgie Dentaire
Diplôme de Doctorat
Maître de Conférences des Universités -
Praticien Hospitalier

Pour l'honneur que vous me faites de prendre part au jury de cette thèse. Veuillez recevoir l'assurance de mon plus profond respect et de mes sincères remerciements.

Mme la Docteure Hélène RANGÉ

Docteur en Chirurgie Dentaire
Maître de Conférences des Universités -
Praticien Hospitalier

Pour l'honneur que vous me faites de prendre part au jury de cette thèse. Veuillez recevoir l'assurance de mon plus profond respect et de mes sincères remerciements

M. le Docteur Christophe AZEVEDO

Docteur en Chirurgie Dentaire
Diplôme de Doctorat
Maître de Conférences des Universités -
Praticien Hospitalier

Pour votre aide lors de la réalisation de ce travail, la qualité de vos conseils, et pour vos enseignements durant toutes ces années d'études, veuillez trouver ici l'expression de ma profonde reconnaissance et de mes respectueux remerciements.

Mme la Docteure Léna MESSICA

Docteur en Chirurgie Dentaire
Ancienne Assistante Hospitalo-Universitaire

Pour votre aide à chaque étape de la réalisation de ce travail et tout au long de mon cursus, pour votre disponibilité, votre gentillesse et vos enseignements que vous nous avez prodigués tout au long de ces années d'études, veuillez trouver ici l'expression de mes remerciements les plus sincères et ma respectueuse considération.

TABLE DES MATIERES

1. Les critères fondamentaux de l'analyse esthétique du sourire.....	4
1.1 L'harmonie faciale	4
1.1.1. Les lignes et les plans de référence.....	4
1.1.2. Les étages faciaux.....	5
1.1.3. L'analyse de profil.....	6
1.2. Les lèvres	7
1.2.1. Lors de la position de repos	7
1.2.2. Lors du sourire.....	7
1.3. Le parodonte : la gencive	9
1.3.1. La santé parodontale.....	10
1.3.2. Les festons gingivaux : la ligne des collets/ la courbe gingivale.....	11
1.3.3. La papille inter-dentaire.....	11
1.4. Les critères dentaires	12
1.4.1. Les critères intrinsèques des dents antérieures maxillaires	12
1.4.2. Les critères extrinsèques des dents antérieures maxillaires.....	15
2. Les différents systèmes de prévisualisation	17
2.1. Dental GPS.....	17
2.2. Smile Composer	18
2.3. Digital Smile System (DSS).....	18
2.4. Cerec Smile Design	19
2.5. Smile Designer Pro	19
2.6. Digital Smile Design (DSD).....	19
2.1.1. DSD Connect	20
2.1.2. Nemo DSD 2D.....	20
2.1.3. Nemo DSD 3D.....	20
2.7. G design	21
2.8. Romexis Smile Design	21
2.9. Visagismile	21
2.10. Comparaisons des différents logiciels.....	22
3. DSD, le concept.....	26
3.1. Historique.....	26
3.2. Description du protocole.....	27
3.2.1. Prises de photographies	27
3.2.2. Placer les lignes de références	33
3.2.3. Etalonnage de la règle numérique.....	34
3.2.4. Évaluation de l'esthétique faciale et oro-faciale.....	35
3.2.5. Évaluation de l'esthétique oral	37
3.2.6. Évaluation de l'esthétique dento-gingivale et dentaire.....	39
3.2.7. Prévisualisation du résultat esthétique.....	45
4. Rôle du DSD dans l'approche clinique	46
4.1. Diagnostic esthétique.....	46
4.1.1. Morphopsychologie	46
4.1.2. Désirs du patient	47
4.2. Communication	47
4.2.1. Avec le patient	47
4.2.2. Avec le prothésiste.....	49
4.2.3. Avec l'équipe thérapeutique	50

4.3.	Planification de la thérapeutique	51
4.3.1.	Feedback	51
4.3.2.	Prévisualisation.....	52
5.	Rôles du DSD dans l'approche thérapeutique	52
5.1.	Le wax-up	53
5.2.	Le Mock-up.....	55
5.3.	Facette.....	57
5.4.	Élongation coronaire.....	58
5.5.	Traitement implantaire.....	59
5.5.1.	Examen radiographique	59
5.5.2.	Planification informatique	61
5.5.3.	Fabrication du guide chirurgicale	62
5.6.	Traitement d'orthopédie dento-faciale.....	63
5.6.1.	Examen radiographique	63
5.6.2.	Modèle d'étude numérique	64
5.6.3.	Set-up virtuel	65
5.6.4.	Conception de l'arc.....	65
6.	Limites de DSD.....	66
6.1.	Financières	66
6.2.	Perte de l'indépendance du praticien	67
6.3.	Communication	68
6.4.	Simulation	68
6.5.	Acceptation du patient	69
6.6.	Aspect médico légale : obligation de résultat ou de moyen ?	70
7.	Apport du DSD en pédagogie et en recherche.....	72
7.1.	La photographie	72
7.2.	Le Papilla Index de Jemts (1977)	73
7.3.	La classification de Palacci et Ericson (2001)	73
7.4.	Le Pink Esthetic Score (2005).....	74
7.5.	Le Pink Esthetic Score/White Esthetic Score de Belser et coll. (2009).....	74
7.6.	Implant Crown Index de Meijer et coll (2005)	75
7.7.	Le DSD.....	76

Introduction

L'esthétique est une discipline qui se concentre sur les perceptions, les sens et le beau. La beauté désigne une certaine harmonie ou proportion des formes, qui suscite en nous un sentiment d'admiration.

Aujourd'hui, l'esthétique est devenue l'une des principales préoccupations des patients. L'amélioration du sourire, véritable marqueur social de la personnalité, fait l'objet d'une demande grandissante en cabinet et fait partie intégrante du domaine de la santé.

De plus, les patients attendent ou exigent une obligation de résultat, ce qui transforme les soins dentaires à visées esthétiques en un véritable défi pour l'ensemble de l'équipe soignante.

Dans le monde de la médecine esthétique, les exigences de beauté influencent l'apport de nouvelles technologies numériques, qui permettent de simuler le résultat avant d'entamer une opération. Par exemple, lancée en 2008, la start-up lausannoise, Crisalix, propose un service de simulation virtuelle du résultat d'une opération esthétique. Ce progiciel permet de scanner le corps ou le visage du patient et d'en obtenir une image 3D. Le praticien effectue sur le logiciel les modifications nécessaires pour créer le résultat souhaité par le patient lors de la consultation préopératoire (Crisalix 2015).

De même, la dentisterie esthétique connaît cette révolution numérique, avec plusieurs outils de prévisualisation mis sur le marché : Dental GPS, Smile Composer, Digital Smile System, Smile Designer Pro, Digital Smile Design, G Design, Romexis Smile Design et Visagismile. Ces logiciels ont but de prévisualiser le résultat, mais également de guider la démarche diagnostique du praticien, qui dépend dans ce domaine, de plusieurs facteurs.

Parmi les différents outils de prévisualisation présentés, un grand nombre des publications récentes se tournent sur le Digital Smile Design (DSD), ce qui génère plusieurs interrogations. Comment le DSD se positionne-t-il parmi les autres logiciels ?

L'utilisation du DSD apporte-t-elle un changement dans la pratique dentaire et dans les relations du praticien avec les différents intervenants de l'équipe de soins, y compris le patient ? Quelles sont les limites et les conséquences de son utilisation ?

Enfin, peut-on envisager l'utilisation de cet outil de prévisualisation comme un outil d'analyse du résultat esthétique ?

1. Les critères fondamentaux de l'analyse esthétique du sourire

En dentisterie esthétique, on définit des critères objectifs (symétrie du visage ou du sourire, dimensions des dents...), qui doivent être associés à des critères plus subjectifs, propres à chaque individu (forme du visage, âge, caractère).

Les lignes-guides, l'analyse morphologique des dents naturelles, les textures des tissus dentaires et gingivaux, les proportions des incisives centrales, la teinte et l'architecture gingivale sont une aide précieuse lors de l'analyse esthétique du visage et du sourire. Nous allons les détailler ci-dessous.

1.1 L'harmonie faciale

1.1.1. Les lignes et les plans de référence

Lors d'une réhabilitation esthétique des dents antérieures, certaines lignes de référence doivent être systématiquement analysées.

La principale référence verticale du visage est la ligne sagittale médiane ou axe médian.

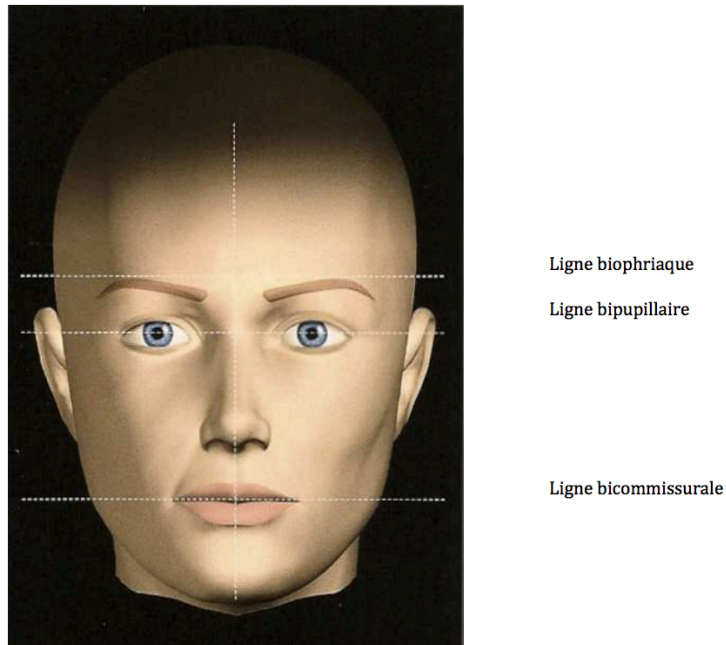
Elle passe entre les deux yeux, par l'arête du nez et le philtrum, et est perpendiculaire aux lignes horizontales. Elle est l'axe de « symétrie » du visage. Elle permettra, notamment, l'analyse de la position du point inter-incisif et, par conséquent, les écarts transversaux des dents.

Les plans sagittaux vont déterminer le soutien de la lèvre supérieure, les rapports avec la lèvre inférieure et le plan d'occlusion.

Sur le plan horizontal, le visage s'organise autour de la ligne biophrisque (elle rejoint les deux points supérieurs à la convexité des sourcils droit et gauche), la ligne bipupillaire (passant par les deux centres oculaires), la ligne inter-ailes (passant par les ailes du nez), ligne bicommissurale (joignant les commissures labiales), la ligne passant par le collet des dents antérieures et la ligne passant par le bord libre des incisives. Ces lignes sont perpendiculaires au plan sagittal médian.

La ligne bipupillaire sert de référence horizontale pour l'orientation du plan occlusal, incisif et la ligne des collets. Elle définit la symétrie du visage, et du sourire en particulier. Les lignes bicommissurale et incisive doivent être parallèles à la ligne bipupillaire (Lejoyeux 2003), (Chiche et Pinault 1994).

Plus ces lignes sont perpendiculaires à la ligne médiane, plus la face présente une harmonie globale (Golub 1988).



Ligne médiane
Figure 1 : Les lignes de références (Fradeani et al. 2006)

1.1.2. Les étages faciaux

Un visage harmonieux est considéré comme étant divisé par quatre lignes, en trois étages égaux (Figure 1) :

- l'étage supérieur : de la racine des cheveux à la ligne biophriaque;
- l'étage moyen : de la ligne biophriaque à la ligne inter-ailes;
- l'étage inférieur : de la ligne inter-ailes à la ligne sous mentale.

Le besoin d'équivalence entre ces étages oriente le choix de modification de dimension verticale lors de la réhabilitation, pour rendre le tiers inférieur (modifiable à l'échelle dentaire, ou orthognathique) équivalent au tiers moyen, dans un concept occlusal satisfaisant. Ce tiers inférieur est le seul modifiable par des restaurations dentaires (Paris et al. 2003).




Figure 2 : Les trois étages de la face (Fradeani et al. 2006).

1.1.3. L'analyse de profil

Le profil est évalué à partir de l'angle formé par trois points de références faciaux, reliés entre-eux : la glabelle, le point sous-nasal, et la pointe du menton (pogonion tissulaire). L'angle formé par les lignes reliant ces trois points avoisine les 170° pour le profil normal (Figure 3).

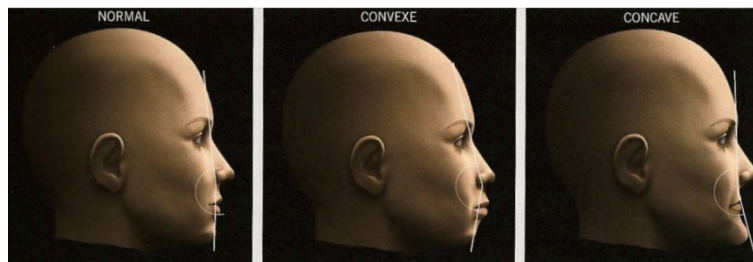


Figure 3 : Les trois grands types de profil, de gauche à droite : normal, convexe et concave

La rétroposition du pogonion tissulaire entraîne une fermeture de l'angle, aboutissant à un profil de type convexe indiquant souvent une malocclusion de la classe II. De même, son antéposition, aboutit à un profil de type concave signifiant fréquemment une malocclusion de la classe III. La tendance convexe entraîne une impression de jeunesse, *a contrario*, la concavité vieillit un visage.

1.2. Les lèvres

Les lèvres forment le cadre du sourire et définissent la zone esthétique. Les dents et la gencive sont découvertes lors de la phonation et du sourire, de façon différente selon l'individu. Suivant la forme des lèvres, leur épaisseur et leur longueur, elles exposent plus ou moins les incisives maxillaires. La conformation labiale donne des repères et limites au positionnement dents, et réciproquement, les positions dentaires influent sur le soutien des lèvres.

1.2.1. Lors de la position de repos

En intercuspidie maximale, les lèvres sont jointives. Lorsque la mandibule est au repos, les dents ne sont plus en contact, et une partie des incisives maxillaires est visible selon la hauteur des lèvres, l'âge et le sexe du patient. D'après Vig et Brundo, à la suite d'une enquête réalisée en 1978, au repos, les incisives maxillaires des femmes, sont en moyenne, plus exposées que celles des hommes (3,40 mm contre 1,91 mm) et les patients jeunes montrent plus leurs dents que ceux d'âge moyen (chez la femme : 3,37 mm contre 1,26 mm).

Avec l'âge, l'exposition des incisives maxillaires diminuent tandis que celle des dents mandibulaires augmente (Vig et Brundo 1978).

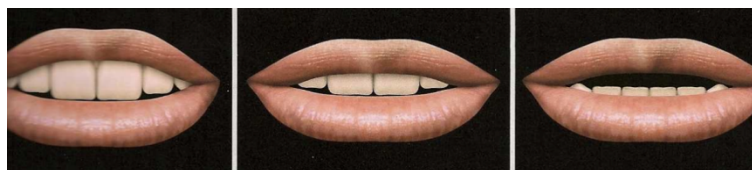

Figure 4 : Exposition des dents au repos, sourire vieillissant de gauche à droite (Fradeani et al. 2006).

1.2.2. Lors du sourire

1.2.2.1. *La ligne du sourire*

Lors du sourire, on visualise la position des tissus durs par rapport aux tissus mous, ce qui constituera alors la ligne du sourire. Elle correspond à une ligne imaginaire, à concavité supérieure, qui suit le rebord interne de la lèvre inférieure, mais également la ligne suivant le bord interne de la lèvre supérieure étirée par le sourire. La ligne du sourire correspond à

l'exposition des surfaces dentaires et gingivales formées par le bord inférieur de la lèvre supérieure lors du sourire (Figure 5).

Elle peut être :

- basse : la gencive n'est pas visible (20 % de la population) ;
- moyenne : surfaces dentaires et embrasures visibles (70 % de la population).
- haute : hauteur de dent et de gencive visibles (10 % de la population) (McLaren et Garber 2013).

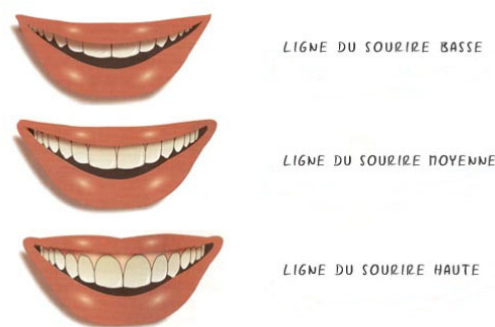


Figure 5 : Les différentes lignes du sourire (Davarpanah et al. 2016).

Selon Allen, un sourire agréable peut être défini comme un sourire qui découvre complètement les dents maxillaires et environ 1 mm de tissu gingival. Une visibilité de gencive qui n'excède pas 2 à 3 mm reste néanmoins esthétiquement plaisante alors que si elle excède 4 mm, la plupart des patients la trouvent déplaisante, à ce moment, on qualifiera le sourire de « gingival » (Allen 1988).

Une étude réalisée par Frush et Fisher en 1965, a démontré que la ligne du sourire aide à déterminer la position des dents antérieures maxillaires. Les incisives centrales maxillaires sont plus longues que les autres dents du bloc antérieur, et la courbe suivant le bord libre des dents maxillaires suit la courbe du bord supérieur de la lèvre inférieure, en l'effleurant, durant le sourire (Frush et Fisher 1965).

La prise en considération de cette ligne du sourire peut influencer la réhabilitation : une ligne du sourire haute rendra nécessaire un traitement orthodontique ou de chirurgie parodontale, pour harmoniser les collets dentaires décalés et apparents. Elle obligera également le recours à des limites de préparations prothétiques intra-sulculaires, moins favorables à l'intégration biologique. L'utilisation d'implants dans la zone antérieure, dans ces cas, ne laissera aucun

droit à l'erreur quant à la gestion des tissus mous péri-implantaires, et la visibilité éventuelle du titane par transparence (ombres gingivales en vestibulaire de l'implant). À l'inverse, une ligne du sourire basse rendra ces pratiques moins indispensables, à condition de dissuader le patient de juger de l'esthétique des restaurations face à un miroir en relevant la lèvre supérieure.

1.2.2.2. *Le corridor buccal*

Le corridor buccal correspond aux espaces sombres visibles, de chaque côté, entre les surfaces vestibulaires des dents maxillaires et les commissures labiales. Ce critère implique les secteurs dentaires postérieurs dans la perception du sourire. Cet espace toujours observé dans un sourire harmonieux, lui donne la perspective de la profondeur. Lorsque ce corridor n'existe pas, le sourire semble artificiel.

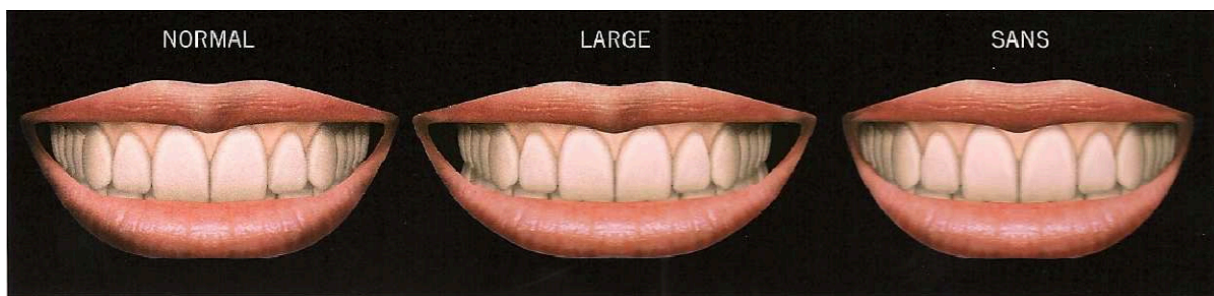


Figure 6: Les différents corridors (Fradeani et al. 2006).

Ainsi, l'expansion orthodontique, ou les réalisations prothétiques doivent tenir compte de la nécessité de ce corridor. Des dents ou prothèses trop vestibulées rendraient le sourire trop large, et feraient disparaître le corridor (Figure 6). *A contrario*, une position ou une inclinaison trop linguale rendraient le corridor trop large, et le sourire trop étroit, avec une impression d'édentement après les canines.

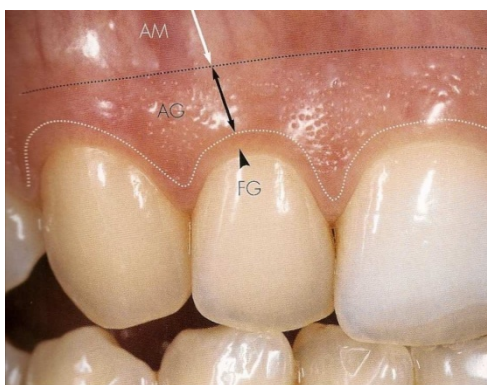
1.3. Le parodonte : la gencive

La gencive est un tissu en relation directe avec la dent et qui a un impact important pour l'esthétique du sourire. Pour que le rapport dent/gencive soit correct, cette dernière doit être en bonne santé, c'est un pré requis à toute reconstitution esthétique.

1.3.1. La santé parodontale

La partie du complexe parodontal nous intéressant pour l'esthétique est celle des muqueuses, tissus épithéliaux scindés en trois groupes :

- la gencive libre, au contact de la couronne dentaire, il s'agit du bandeau renfermant le sulcus gingival, allant du bord gingival (en coronaire) au fond de ce sillon (en apical). Sa couleur est rosée, avec une surface lisse et mate. Sa profondeur doit être d'au moins 1 mm (espace biologique), sans dépasser pour autant 3mm (signe de présence d'une atteinte parodontale) (Figure7);
- la gencive attachée, délimitée par la ligne muco-gingivale (en apical), et le sulcus (en coronaire), est ferme, d'aspect piqueté, du fait de la kératinisation et de l'attachement de cette fibromuqueuse à l'os sous-jacent. Sa couleur est similaire à celle de la gencive libre (Figure 7) ;
- la muqueuse alvéolaire, qui fait suite à la gencive attachée dans le sens coronno-apical, est mobile, d'aspect luisant, rouge plus soutenu (Figure7).



*Figure 7: Les tissus épithéliaux gingivaux
AM= Alveolar mucosa (muqueuse alvéolaire) AG= Attached gingiva (gencive attachée) FG = Free gingiva (gencive libre) (Magne et al. 2003).*

La pathologie parodontale entraîne des œdèmes, des saignements, des récessions, des changements de teinte et d'aspect des muqueuses. Ces altérations sont les signes d'un mauvais état bucco-dentaire et préjudiciables à l'esthétique (Magne et al. 2003).

1.3.2. Les festons gingivaux : la ligne des collets/ la courbe gingivale

Les festons gingivaux sont les contours gingivaux, à concavité inférieure, au contact de la couronne des dents.

Le point le plus apical de la couronne clinique est appelé zénith. Ces points sont généralement situés distalement des verticales médianes des dents antérieures, l'incisive latérale faisant exception (Gurel 2005).

Caudill, Chich et col (1995) définissent des contours gingivaux harmonieux :

- les festons gingivaux des incisives centrales sont symétriques de part et d'autre de la ligne médiane ;
- les festons gingivaux des incisives centrales se situent au même niveau, ou plus coronaire que ceux des canines (ligne noire sur la figure 8) ;
- les festons gingivaux des incisives latérales se situent en moyenne dans une position plus coronaire de 1 mm par rapport à ceux des incisives centrales et des canines (ligne jaune sur la figure 8).

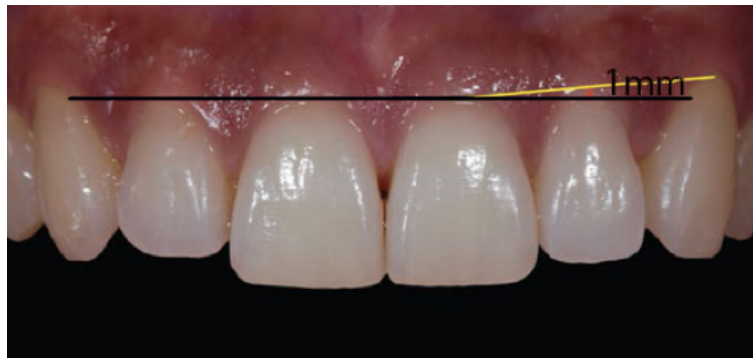

Figure 8 : Symétrie et harmonie de tissu gingival au niveau du bloc antérieur (McLaren et Culp 2013).

1.3.3. La papille inter-dentaire

La papille inter-dentaire est le tissu parodontal qui remplit l'embrasure cervicale, située sous le point de contact de deux dents contiguës.

Elle est dépendante des tissus osseux sous-jacents, en particulier de la crête osseuse.

Tarnow et coll. ont étudié les effets de la distance entre le point de contact (plus particulièrement le point le plus apical de la surface de contact au niveau des antérieures) et la crête osseuse, sur la présence ou l'absence de papille inter-dentaire :

- quand la distance est de 5 mm, la papille est présente dans 100 % des cas ;
- quand la distance est de 6 mm, la papille est présente dans 56 % des cas ;
- à 7 mm ou plus, la papille n'est présente que dans 27 % des cas ou moins (Tarnow et al. 2003).

1.4. Les critères dentaires

1.4.1. Les critères intrinsèques des dents antérieures maxillaires

La forme, la couleur, la position et les dimensions des dents antérieures contribuent à la valeur esthétique du résultat. Ces éléments vont permettre d'orienter la personnalité du patient, du sourire.

1.4.1.1. *La forme*

Les quatre incisives sont les premières que l'on aperçoit d'emblée, « Reflet le plus apparent de notre personnalité, elles sont, par excellence, les principales messagères d'un sourire agréable, détendu, pacifique ou enjôleur...ou bien d'un rictus agressif ! » (Lejoyeux 1991) .

Bien que de nombreuses variations morphologiques existent dans la nature, 3 types de formes ont été définies pour les incisives maxillaires (Fradeani et al. 2006)(Magne et al. 2003) :

- triangulaire, les lignes de transitions sont marquées et convergent vers le collet souvent étroit (Figure 9) ;

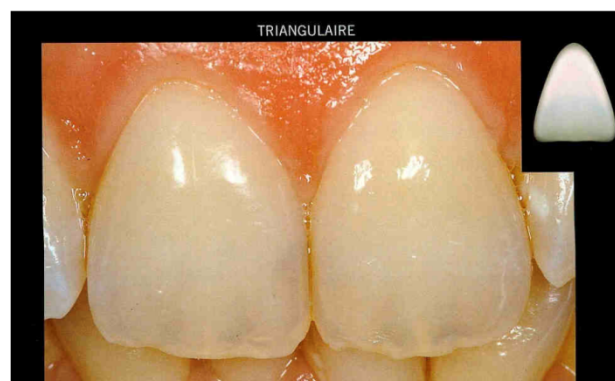


Figure 9 : Forme triangulaire (Fradeani et al. 2006).

- ovoïde, les limites sont douces et arrondies, en incisif et en cervical (Figure 10) ;

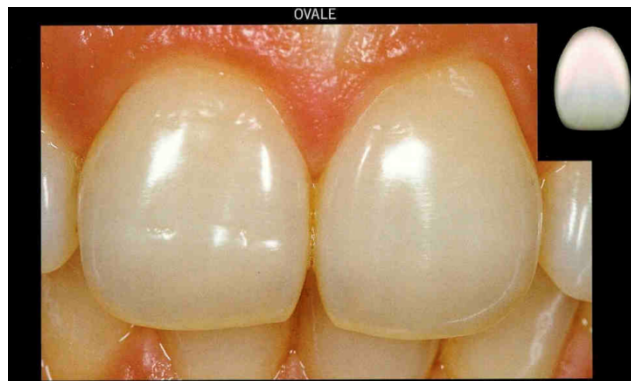

Figure 10: *Forme ovale (Fradeani et al. 2006).*

- carrée, le pourtour est rectiligne, les lignes de transitions sont plus ou moins droites (Figure 11).

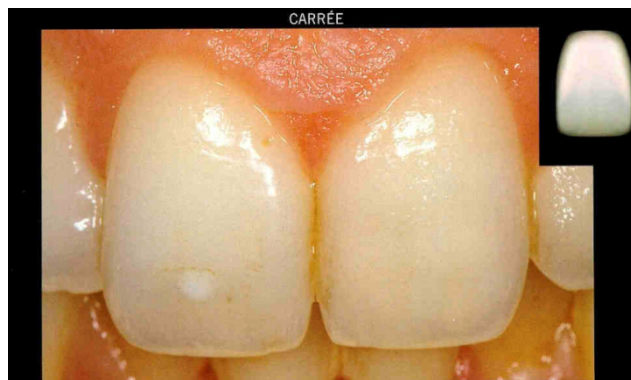

Figure 11 : *Forme carrée (Fradeani et al. 2006).*

Les incisives latérales ressemblent généralement aux incisives centrales, et ne s'en distinguent que par leur angle mésio-incisif plus doux, plus arrondi, et par leur taille réduite.

Les canines maxillaires ont une allure moins « plate » que les incisives. Elles sont caractérisées par une succession d'arcs et de courbures, et sont plus épaisses dans le sens vestibulo-lingual, en raison de leur cingulum plus développé, elles sont plus « pointues » (Fradeani et al. 2006).

1.4.1.2. *La dimension*

La taille des dents peut être considérée de deux façons : relativement au visage, ou relativement aux dents voisines.

Les dimensions dentaires relativement au visage : des dents volumineuses, peuvent causer un aspect disgracieux. De même, une denture de taille réduite aura un impact négatif sur l'esthétique du sourire, formant éventuellement des diastèmes. Le repère facial de choix pour la dimension des dents chez un patient est, comme en prothèse complète, la dimension inter-ailes. La longueur séparant horizontalement les deux ailes du nez semble être le meilleur indicateur, représentant la dimension idéale des quatre incisives maxillaires.

Il n'existe pas de dimensions strictes définies, mais des valeurs moyennes. Comme éléments de référence et de comparaison, Schillingburg propose, à l'issue de ses travaux, des mesures de référence présentées ci-dessous :

	Largeur	Longueur
I. Centrales	8,5 mm	10,4 mm
I. Latérales	7,0 mm	9,9 mm
Canine	7,4 mm	10,4

Les dimensions du bloc antérieur maxillaire (Schillingburg et al. 1972).

En ce qui concerne les dimensions relatives des dents entre elles : si on se concentre au bloc incisivo-canin maxillaire, les dimensions respectives des incisives centrales, des incisives latérales et des canines se doivent d'être identiques entre deux controlatérales. Mais surtout, il est évident qu'une fourchette de proportionnalité rend l'ensemble agréable ou non.

Lombardi (Lombardi 1973) et Levin (Levin 1978), sont les premiers à utiliser le principe du nombre d'or pour la reconstruction dentaire antérieure esthétique. Mais une application stricte du nombre d'or avec un rapport de 61,8 % (hauteur/ diamètre mésio-distal) engendrerait des incisives trop étroites.

Chiche et Pinault ont alors défini un rapport longueur/largeur de l'incisive centrale compris entre 75 et 80 %. En deçà, l'incisive centrale est décrétée trop étroite, au-delà, trop large (Chiche et Pinault 1994).

1.4.1.3. *La couleur*

La teinte a souvent été considérée par les patients comme étant primordiale dans la beauté du sourire ou la réussite de la restauration. Dans la perception de l'esthétique, la couleur est en réalité secondaire par rapport à la forme, au contour, et à la proportion de la dent (Feigenbaum 1999).

La couleur se définit selon trois composantes :

- la teinte : couleur de base de la dent
- la saturation : variation de densité chromatique
- la luminosité : quantité de gris dans la couleur (du blanc : forte luminosité, au noir : faible luminosité).

Les incisives centrales maxillaires sont habituellement les plus claires du sourire. Elles le dominent donc non seulement par leur taille, mais aussi par leur luminosité.

Les incisives latérales sont de la même couleur, mais moins lumineuses, donc paraissant légèrement plus foncées. Ceci est à corrélérer avec l'épaisseur d'émail moindre, donc dissimulant moins la couleur dentinaire. Il en est de même pour les variations au sein d'une même dent : l'émail s'affinant vers le collet, est moins brillante qu'au centre, et plus claire et transparente au bord libre, par l'absence de dentine sous-jacente à l'émail.

La canine, quant à elle, est plus saturée, plus sombre que les incisives latérales qui sont de même aspect colorimétrique que les prémolaires (Talarico et Morgante 2006).

1.4.2. Les critères extrinsèques des dents antérieures maxillaires

1.4.2.1. *La ligne inter-incisive et la ligne médiane*

Selon certains auteurs, comme Levin, les lignes inter-incisives maxillaire et mandibulaire doivent impérativement coïncider avec la ligne médiane de la face (Levin 1978). Cependant, il n'est pas toujours approprié de vouloir superposer les lignes des milieux facial et dentaire en intégralité.

Selon Kokich, cette coïncidence n'est pas une condition *sine qua non* à la réalisation d'un sourire esthétique. En effet, il a montré qu'un écart inférieur à 4 mm entre les lignes médianes faciale et dentaire n'est pas remarqué, ni par le patient, ni par le dentiste.

Selon ce même auteur, en l'absence d'une ligne médiane évidente, il est souhaitable de prendre le philtrum comme repère pour lui faire coïncider les lignes inter-incisives.

Il a également constaté qu'une mauvaise inclinaison d'un axe dentaire était immédiatement remarquée et considérée comme inesthétique, contrairement au décalage des milieux. La verticalité de la ligne inter-incisives est plus importante que son positionnement (Kokich et al. 2006), (McLaren et Culp 2013), (Coachman et al. 2017).

1.4.2.2. *Le point de contact*

Le contact inter-dentaire est plus proche du bord libre entre les incisives centrales ; il tend à s'apicaliser en direction postérieure (Magne et al. 2003).

1.4.2.3. *Le zénith*

Objectivé par le point le plus apical du contour gingival, le zénith gingival, en lien direct avec l'axe dentaire, est idéalement décalé en distal par rapport au milieu de la face vestibulaire. Ce décalage s'accroît de la canine où il est proche de 0, à l'incisive centrale (1 mm) en passant par l'incisive latérale (0,4 mm) (Figure 12) (Magne et al. 2003).

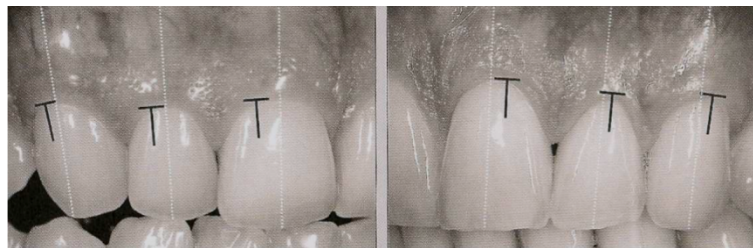


Figure 12 : Les zéniths gingivaux représentés en noir par rapport à l'axe de la dent représentée en pointillées blancs (Magne et al. 2003).

La ligne tangente aux zéniths des incisives centrales et des canines doit être parallèle à la ligne bi-pupillaire (Gürel 2005), (Hue et Gaillard 2011).

La courbe gingivale ou la ligne des collets peut être définie comme la ligne joignant les zéniths gingivaux. Elle doit suivre la forme de la lèvre supérieure (Magne et al. 2003).

1.4.2.4. L'axe

Les auteurs s'accordent pour dire qu'au maxillaire, les axes dentaires convergent en mésial au niveau du bord libre. Cette inclinaison augmente de l'incisive centrale à la canine (Figure 13) (Magne et al. 2003)

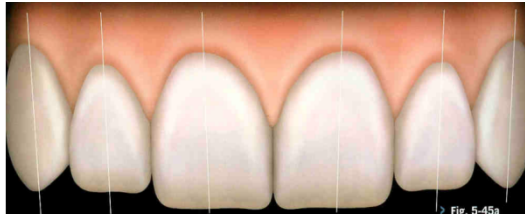


Figure 13: Les axes dentaires (Magne et al. 2003)

Dans cette partie, a été énoncé le cahier des charges récapitulant l'ensemble des paramètres intervenants dans l'appréciation esthétique d'un sourire. Lors d'un traitement de réhabilitation et à priori lors d'une demande à visée esthétique d'un patient, il paraît opportun d'utiliser un outil de prévisualisation esthétique.

Il existe aujourd'hui plusieurs logiciels qui prétendent permettre cette prévisualisation. Comment peut-on apprécier leur facilité de mise en œuvre clinique, leur efficacité, leur fiabilité ? Ont-ils tous intégré l'ensemble des paramètres du cahier des charges ?

2. Les différents systèmes de prévisualisation

Les outils de prévisualisation ont pour but de valider le projet esthétique avant de débiter le traitement. Leur objectif est de faciliter l'analyse esthétique du praticien pour l'aider à établir un diagnostic et élaborer un plan de traitement dans une approche pluridisciplinaire. Ils doivent servir ainsi d'outil d'analyse, de diagnostic, de communication tant avec l'équipe de soin qu'avec le patient, de simulation du résultat.

Les différents outils de création de projet virtuel sont présentés par ordre de sortie.

2.1. Dental GPS

Dental GPS est un outil de prévisualisation élaborée en 2006 par le D^r Alain Méthot, au Canada. Il s'agit d'un logiciel permettant l'acquisition de photographie numérique du portrait du patient et de l'empreinte optique du maxillaire.

Le D^r Méthot présente son logiciel dans une publication *M' proportions, the new golden rules in dentistry*, qui propose une modification de la règle d'or afin de concevoir un sourire adapter à la largeur de l'arcade du patient. C'est une analyse intra-orale, prenant en compte le rapport de proportion entre la largeur des dents 16 à 26.

La prévisualisation du résultat se fait grâce à la superposition d'un masque dentaire adapté au cas, choisi à partir d'une banque de clichés intra-buccaux. Le praticien peut modifier le plan d'occlusion, la ligne des collets, la teinte des dents mais ne peut jouer sur la forme individuelle des dents.

Le projet 2D issu de cette analyse peut être associé à une empreinte optique de l'arcade en vue frontale, dans un logiciel CFAO, grâce au logiciel GPS Connect (Methot 2006).

2.2. Smile Composer

3Shape a créé le logiciel de prévisualisation Smile Composer en 2010, au Danemark. Il permet, de superposer une photographie du visage du patient souriant, avec une empreinte optique du maxillaire, afin de les faire correspondre sur le plan frontal, pour y concevoir les futures prothèses avec le logiciel de CFAO. Le passage du projet virtuel issu du Smile Composer, à la conception des prothèses sur un logiciel CFAO, n'est possible qu'avec des systèmes 3Shape. Ainsi le résultat peut être prévisualisé en 3D sur le portrait du patient, mais une analyse esthétique préalable n'est pas permise (3Shape 2012).

2.3. Digital Smile System (DSS)

Le Digital Smile System, créé en 2013 en Italie, est un logiciel permettant la conception de projet virtuel 2D depuis des photographies ou vidéos numériques.

Une paire de lunette vendue avec le logiciel et reconnue par celui-ci, sert de capteur pour calibrer automatiquement le portrait du patient.

L'analyse esthétique est complète, elle suit les règles fondamentales de l'esthétisme et est guidée par le logiciel de manière méthodique.

La prévisualisation du résultat se fait en 2D, grâce à l'utilisation de facettes virtuelles, parmi les 9 masques dentaires disponibles dans la bibliothèque du logiciel.

Le DSS crée une intégration directe avec les systèmes CFAO (DSS 2014).

2.4. Cerec Smile Design

Cerec Smile Design de Sirona Dental a été conçu en 2013 en Allemagne.

Il propose à partir d'un portrait avec sourire de réaliser une analyse esthétique guidée, permettant de tracer la ligne inter-incisive et le plan d'occlusion.

Le logiciel permet de créer un visage en trois dimensions à partir de la photographie. L'opérateur fait ensuite correspondre les arcades numérisées du patient, avec ce visage 3D sur lequel la conception et la réalisation des prothèses se fait par CFAO. Le Cerec Smile Design permet ensuite de visualiser l'intégration des restaurations au sein du visage modélisé.

Ce module ne fonctionne qu'avec les produits Sirona (Kurbad et Kurbad 2013).

2.5. Smile Designer Pro

La marque Tasty Tech a créé le Smile Designer Pro en 2013, au Canada.

À partir de trois clichés photographiques, une analyse esthétique complète, similaire au DSS et au Nemo qui sera vue ensuite, est possible depuis le logiciel.

L'analyse esthétique amène à un projet esthétique virtuel en 2D à partir de contours dentaires préenregistrés et adaptable (masques).

Ce projet 2D peut être associé à une empreinte optique du maxillaire en vue frontale, dans un logiciel CFAO, pour un rendu 3D (Tasty Tech 2015).

2.6. Digital Smile Design (DSD)

Le concept du Digital Smile Design a pour initiateur le docteur et prothésiste brésilien Christian Coachman. Il décrit le concept de « smile design » à l'aide de logiciel de présentation communément répandus tels Keynote et PowerPoint.

Puis il a développé avec des sociétés informatiques, plusieurs outils spécifiques à la réalisation de projet esthétique virtuel.

2.6.1. DSD Connect

Il présente en 2013, en Roumanie, en collaboration avec la société informatique Hack Dentistry, le DSD Connect.

Le logiciel de présentation sur lequel est réalisé l'analyse esthétique permet l'acquisition de photographies numériques et de vidéos. Les images sont manipulées de façon à mener une analyse esthétique libre, complète, et de créer un *wax-up* 2D virtuel.

Les informations du projet virtuel peuvent être transférées dans un logiciel CFAO grâce au DSD Connect. Les clichés photographiques avec leurs tracés sont alors calibrés avec l'empreinte optique, dans les trois axes de l'espace.

Le projet virtuel peut être exporté vers d'autres logiciels de planification, tels que des programmes destinés à la planification et/ou l'exécution de traitement orthodontique, implantaire ou orthognatique.

Plus tard, en 2016 Christian Coachman et la société espagnole Nemotec créent des logiciels spécifiques de conception de projet esthétique virtuel (Coachman et al. 2016).

2.6.2. Nemo DSD 2D

L'acquisition de plusieurs clichés photographiques numériques et de vidéos permettent une analyse basée sur les règles fondamentales de l'esthétique guidée étape par étape, par le logiciel. Elle ne peut être modifiée en fonction des besoins du praticien. Une douzaine de masques dentaires disponibles sur la plateforme, permettent de prévisualiser un résultat par une simulation 2D.

Le logiciel est un système fermé qui ne permet pas l'importation du projet dans un logiciel CFAO (Nemotec 2016).

2.6.3. Nemo DSD 3D

Le principe est similaire au Nemo DSD 3D.

Cependant le Nemo DSD 3D propose de calquer les photographies à l'empreinte optique des arcades du patient, ce qui permet de créer un *wax-up* virtuel en 3D grâce à la bibliothèque de maquettes dentaires 3D disponibles.

Ce *Wax-up* peut être usiné à l'aide d'une imprimante 3D, permettant de réaliser ensuite, clés et gouttières, pour le transfert en bouche du projet esthétique.

Le projet virtuel n'est pas compatible avec un logiciel de CFAO (Nemotec 2016).

2.7. G design

Hack Dental lance le G design en 2015 en Roumanie.

L'analyse esthétique est guidée par le logiciel et est réalisée sur deux clichés, où sont tracées la ligne sagittale médiane, la ligne bi-pupillaire et la courbe incisive. Il s'agit alors de reporter uniquement les références extra-orales en bouche ce qui limite l'analyse esthétique.

À la manière du DSD Connect, le logiciel permet d'associer les tracés et les clichés du patient à une empreinte optique, dans un logiciel de CFAO (Dental Hack 2015).

2.8. Romexis Smile Design

Le Romexis Smile Design de Planmeca existe depuis 2015.

Il permet une analyse esthétique du visage et du sourire, guidée par le logiciel. Cinq typologies de contours dentaires sont disponibles et adaptables selon le cas, pour une simulation 2D du projet esthétique.

Le projet peut être exporté dans un logiciel CFAO de la marque Planmeca uniquement (Lindén 2016), (PlanmecaGroup 2016).

2.9. Visagismile

Visagismile, apparu en 2015 en Bulgarie propose une analyse esthétique différente des autres logiciels. L'analyse est dite morpho-psychologique, elle ne se base pas sur une analyse intra-orale et extra-orale mais sur la théorie du visagisme, qui propose que le projet esthétique soit guidé par le caractère du patient, et ce que le patient veut exprimer à travers son apparence. La simulation 2D du projet n'est pas visualisable au sein du visage et ne peut être associé à un logiciel CFAO (Gürel et al. 2012).

2.10. Comparaisons des différents logiciels

Ces logiciels ont avant tout pour objectif de faciliter l'analyse esthétique d'un cas afin d'en tirer un diagnostic. Ces outils d'analyse doivent donc permettre de répondre aux règles fondamentales de l'esthétique pour une approche globale de la réhabilitation du sourire.

En tant qu'outil de communication avec le patient et l'équipe de soin, ces logiciels doivent permettre un partage des informations facilité, et dans l'idéal, la possibilité de les modifier par chacun des intervenants. Il faut donc privilégier un système ouvert.

Servant également d'outil de prévisualisation, ces logiciels doivent aboutir à un résultat réaliste du future sourire. Avec l'évolution du numérique, on préférera une image 3D pour une meilleure simulation. La simulation du résultat dépend également des contours dentaires préenregistrés disponibles dans les logiciels, des différentes formes, textures et teintes.

L'accessibilité et la facilité d'exécution rentrent également en compte lors du choix d'un outil pour un praticien.

La comparaison de ces logiciels est présentée à la page suivante sous forme de tableau.

Logiciels	Outil de communication	Outil de simulation	Outil d'analyse	Association avec un logiciel CFAO	Accessibilité
Dental GPS	Système ouvert. Projet en format « .pdf » : partage possible mais ne peut être modifié qu'avec le même logiciel.	Simulation 2D, au sein du visage.	Analyse esthétique limitée : intra-orale uniquement. Basée sur la théorie du D ^r Méthot. Peu documentée.	Oui, grâce au GPS Connect, association du plan frontal avec l'empreinte optique.	1990 €
Smile Composer	Système fermé. Ne fonctionne qu'avec les produits 3Shape.	Simulation 3D, au sein du visage.	Pas d'analyse esthétique.	Oui, de la marque 3Shape. Association du plan frontal avec l'empreinte optique.	Vendu avec le logiciel Dental System 2015 (CAD)
Digital Smile System	Système ouvert. Projet en format « .pdf » : partage possible mais ne peut être modifié qu'avec le même logiciel.	Simulation 2D, au sein du visage. 9 masques dentaires préenregistrés.	Analyse esthétique complète, par étape. Guidée par le logiciel. Non adaptable.	Oui, association du plan frontal avec l'empreinte optique.	949 € pour la version premium. Période d'essai gratuite disponible en ligne.
Cerec Smile Design	Système fermé. Ne fonctionne qu'avec les produits Sirona.	Simulation 3D, au sein du visage.	Analyse esthétique guidée et limitée.	Oui, de la marque Sirona.	Vendu avec les logiciel Cerec Chairside et InLab Software.
Smile Designer Pro	Système ouvert. Projet en format « .pdf » : partage possible mais ne peut être modifié qu'avec le même logiciel.	Simulation 2D, au sein du visage. Masques dentaires préenregistrés.	Analyse esthétique complète, par étape. Guidée par le logiciel. Non adaptable.	Oui, association du plan frontal avec l'empreinte optique.	999 €/an 79 €/cas Période d'essai gratuite disponible en ligne.

DSD Connect	<p>Système ouvert. Les projets issus de Keynote et PowerPoint peuvent être partagés et modifiés facilement. Association possible avec des logiciels de planification de traitement orthodontique, implantaire et orthognatique.</p>	<p>Simulation 2D, au sein du visage. Pas de masque dentaire disponible. Contours dentaires dessinés par le praticien, dépend donc de la maîtrise de l'outil.</p>		<p>Oui, association avec l'empreinte optique dans les 3 axes de l'espace. Compatible avec Sirona et 3Shape.</p>	<p>PowerPoint : 79 € ou Keynote : 19,99 € Et DSD connect : 989 €/an</p>
Nemo DSD 2D	<p>Système ouvert. Projet en format « .pdf » : partage possible mais ne peut être modifié qu'avec le même logiciel.</p>	<p>Simulation 2D, au sein du visage. 12 masques dentaires préenregistrés.</p>	<p>Analyse esthétique complète, par étape. Guidée par le logiciel. Non adaptable. Plusieurs documentations disponibles</p>	<p>Non</p>	<p>1190 €</p>
Nemo DSD 3D	<p>Système ouvert. Projet en format « .stl » : lecture et modification des informations sans logiciel spécifique mais demande des compétences informatiques poussées. Peut être transférer vers une imprimante 3D.</p>	<p>Simulation 3D, au sein du visage. 12 masques dentaires préenregistrés.</p>	<p>Analyse esthétique complète, par étape. Guidée par le logiciel. Non adaptable. Plusieurs documentations disponibles</p>	<p>Non</p>	<p>2990 €</p>
G Design	<p>Système ouvert. Projet en format .pdf : partage possible mais ne peut être modifié qu'avec le même logiciel.</p>	<p>Simulation 2D, au sein du visage.</p>	<p>Analyse esthétique guidée et limitée : extra-orale seulement.</p>	<p>Oui</p>	<p>500 € pour la version premium.</p>

Romexis Smile Design	Système fermé. Ne fonctionne qu'avec les produits Planmeca.	Simulation 2D, au sein du visage. 5 masques dentaires préenregistrés.	Analyse esthétique complète, par étape. Guidée par le logiciel. Non adaptable.	Oui, de la marque Planmeca. Association du plan frontal avec l'empreinte optique.	990 €
Visagismile	Système fermé.	Simulation 2D, au niveau du sourire seulement.	Analyse esthétique limitée, basée sur le visagisme.	Non	199 €/ an Période d'essai gratuite disponible en ligne

D'après les différents critères précédemment énoncés, le système DSD paraît être le plus complet, répondant à l'ensemble du cahier des charges.

3. DSD, le concept

Le rôle de l'omnipraticien, dans la préparation, et dans la finition d'un traitement à visée esthétique, implique le diagnostic. Le diagnostic impose une analyse esthétique méthodique, d'une grande rigueur, même dans les cas les plus simples. Les différents critères vus précédemment soumettent la possibilité de s'en remettre à des considérations objectivement stables. En 2003 Magner et Belser sont les premiers à présenter une manière reproductible d'analyser une situation initiale : l'utilisation d'une *check-list* (Magne et al. 2003) .

De nos jours l'avènement des outils numériques, comme le Digital Smile Design, permettent de reprendre ces principes fondamentaux de l'esthétique sous forme de *check-list* numérique, afin de simplifier le protocole d'analyse esthétique, et d'améliorer la prise en charge multidisciplinaire.

3.1. Historique

Le Digital Smile Design (DSD) a été créé par Christian Coachman, originaire du Brésil, prothésiste et chirurgien-dentiste, et Livio Yoshinoga originaire du Brésil et architecte. L'objectif du DSD est de fournir une aide en protocolisant la réflexion et la création du projet esthétique. La conception virtuelle du sourire, est un protocole basé sur une analyse des dimensions faciales et dentaires des patients. Cette analyse passe par une série prédéterminée de photographies numériques et de vidéos, permettant de capturer des images fixes plus naturelles et d'analyser le visage et le sourire en mouvements (Noharet et al. 2015).

Initialement, le DSD est un concept, voire une philosophie, qui nécessite peu de matériel pour le praticien. Ce protocole d'analyse ne nécessite aucun logiciel spécifique : il est réalisé à partir d'outils de présentation aujourd'hui présents sur tous les ordinateurs, à savoir Powerpoint sur les ordinateurs PC et Keynote sur les ordinateurs Mac (Noharet et al. 2015).

Ont été développés plus tard, plusieurs outils spécifiquement dédiés à la réalisation de projets esthétiques virtuels.

Le DSD Connect, sorti en 2013, permet de transférer toutes les informations du projet esthétique virtuel 2D, réalisé avec Keynote ou PowerPoint, dans un logiciel de CFAO compatible. Les photographies et les lignes de références sont associées à une arcade modélisée à partir d'empreintes optiques dans un logiciel de CFAO afin de créer un *wax-up* 3D et d'usiner les restaurations correspondantes (DSD Connect 2013).

En 2016, Christian Coachman et la société espagnole Nemotec, proposent deux logiciels de conception de projets esthétiques virtuels. Le premier, Nemo DSD 2D, permet de réaliser une analyse esthétique et un projet virtuel 2D. Le second, Nemo DSD 3D, propose, en plus de la réalisation d'un projet virtuel en 2D, de travailler sur l'empreinte optique des arcades du patient. Il permet de créer un « *Wax-up* virtuel » en 3D. (Nemotec 2016).

La démarche diagnostique est commune à chacun de ces logiciels spécifiques.

La description du DSD permet d'en faire une analyse critique afin de cibler les avancées éventuelles ou bien mettre en évidence d'éventuelles limites.

3.2. Description du protocole

Le DSD est un outil de prévisualisation non invasif qui permet de faciliter l'approche esthétique d'un cas clinique à l'aide de tracés numériques au niveau du visage et de la bouche, depuis des photographies et des vidéos. L'analyse de ces documents met en évidence les relations entre les dents, la gencive, les lèvres, le visage et le sourire qui est un élément dynamique permettant d'exprimer des émotions.

3.2.1. Prises de photographies

L'examen clinique, les modèles d'études et les photographies donnent des informations pour établir un diagnostic et plan de traitement esthétique. Cependant ils n'offrent pas les informations nécessaires pour analyser un sourire et créer une harmonie avec les lèvres et le visage. Les paramètres dento-labiaux varient en fonction de la dynamique des lèvres et sont influencés à la fois par le sourire statique et le sourire en mouvement saisi grâce à la vidéo.

Les photographies et vidéos vont servir de support aux tracés, guidés par le concept du DSD, qui nous permettront de procéder à l'analyse du sourire, en vue de définir une position idéale et personnalisée des dents pour chaque patient (Coachman et al. 2017).

Le premier rendez-vous vise à recueillir les éléments cliniques, afin d'élargir la vision diagnostique et apporter une aide au traitement pluridisciplinaire (Lehmann et al. 2015).

Pour avoir une compréhension 3D des relations dentofaciales à travers des photographies en 2 dimensions nous devons analyser 6 photographies dans 4 angles spécifiques différents :

- 2 photographies frontales de la face, une avec sourire large et une avec les écarteurs labiaux en bouche (Figure 14). Ces clichés sont utilisés pour établir la ligne médiane dentaire et de la face, la ligne incisive qui suit les bords libres des incisives, la courbe du sourire et réaliser la conception du sourire (Coachman et al. 2017) ;



Figure 14: Photographies frontales, sourire large à gauche et écarteurs en place à droite (McLaren et Garber 2013).

- 1 photographie extra orale, de midi (Figure 15), qui sert de référence pour la position du bord incisif en relation avec le vermillon de la lèvre inférieure (Coachman et al. 2017);

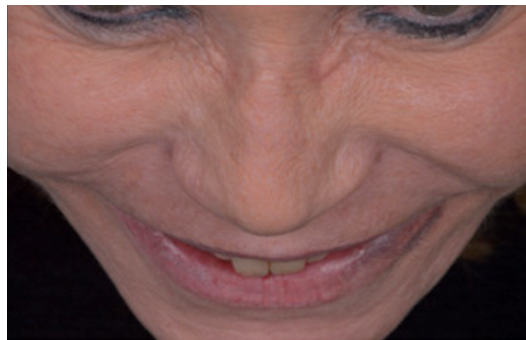

Figure 15 : Photographie extra orale de midi (Gaillard et Riera 2016).

- 1 photographie intra-orale, occlusale (Figure 16), pour visualiser la forme et la symétrie de l'arcade maxillaire (Coachman et al. 2017) ;

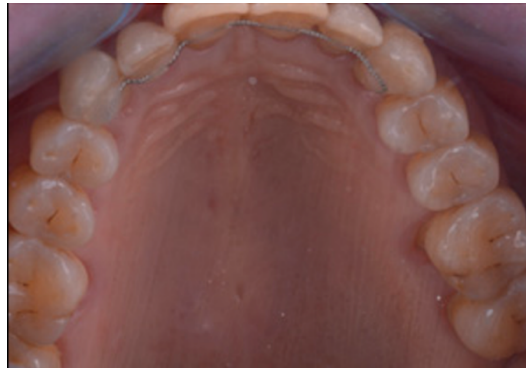

Figure 16: Photographie intra-orale occlusale (Gaillard et Riera 2016).

- et 2 photographies de la face de profil, une au repos et une avec un sourire (Figure 17), qui servent de référence pour établir la position et l'angulation des incisives du futur sourire. Leurs positionnements joueront un rôle dans le soutien des lèvres. (Coachman et al. 2017). Ces clichés pourront être mis en relation avec une téléradiographie de profil.

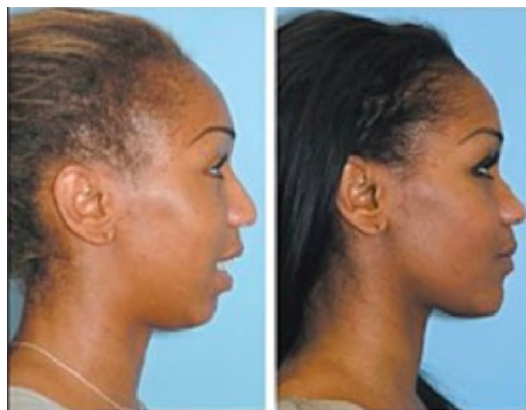

Figure 17: Photographies de profil, sourire à gauche et au repos à droite (Berteretche 2015).

Le *gold standard* pour obtenir des photographies de bonnes qualités est de les réaliser avec un appareil photographique numérique SLR professionnel ou semi professionnel, dans un format haute définition RAW.

Un appareil SLR, ou *Single Lens Reflex*, permet de changer d'objectif avec leur propre longueur focale et donc éviter les déformations de l'image. Une longueur focale courte déforme l'aspect de l'image rendant les éléments proches de l'objectif plus grands, et ceux éloignés plus petits que dans la réalité. À l'inverse, une image réalisée avec une grande longueur focale rend tous

les éléments de l'image, plats et les éléments plus éloignés paraissent plus grands qu'ils ne le sont. Pour les photographies intra-orales l'agrandissement doit être compris entre 1:8 et 1:10 et 3:1 pour les intra-orales.

Il est préférable d'utiliser un format RAW, signifiant « brut » en anglais, qui correspond à un format d'image non altéré et non compressé. Ce format donne au photographe plus de liberté dans le traitement de l'image une fois transférée sur l'ordinateur. La photographie pourra *a posteriori* être transformée dans un autre format de type JPEG pour être utilisée dans l'analyse esthétique.

Les portraits, doivent être réalisés sur un fond blanc, avec un éclairage doux, un stroboscope d'un côté et un réflecteur de l'autre. Le réflecteur et le stroboscope permettent d'obtenir une lumière large et diffuse pour plus d'illumination et avoir une photographie de bonne qualité.

Le patient doit se tenir le dos droit, la tête en position naturelle de repos, regardant l'horizon.

L'observateur se positionne face au patient, l'objectif parallèle au sol (McLaren et Yan Yu 2006).

Le protocole de photographie est simplifié et réduit à ces 6 dernières photos par l'utilisation de la vidéo qui permet d'avoir des clichés plus naturels de la position de repos ou du sourire. La vidéo devient un outil très important pour l'analyse esthétique et fonctionnelle.

La beauté du sourire se définit par sa dynamique, ainsi la vidéo est une aide complémentaire à l'image statique pour la conception du nouveau sourire (McLaren et Garber 2013)(Coachman et Paravina 2016).

Jusqu'à aujourd'hui l'analyse du DSD nécessitait des photographies réalisées avec un matériel photographique quasi professionnel. Christian Coachman permet d'étendre le procédé à une pratique quotidienne simplifiée et plus facile d'accès, avec l'utilisation de smartphone pour la photographie et les vidéos.

Bien que la qualité des photographies et vidéos ne soient pas aussi nettes que par l'utilisation d'un appareil SLR, les vidéos du smartphone et la capture d'écran de certaines images peuvent être adéquates pour la conception du sourire, l'élaboration du plan de traitement et l'éducation du patient (Coachman et al. 2017).

Pour avoir une vidéo de qualité acceptable il est nécessaire que le patient se tienne à 0,5 m devant un fond blanc, éclairé par une lumière intense provenant de deux panneaux LED face à

lui, à 1 m. Un troisième panneau est installé derrière le patient, face au mur blanc, pour éliminer l'ombre qui s'y projette (Figure 18).

L'objectif doit être placé à 1 m du visage, avec un flash externe pour éradiquer l'ombre sur le gros plan du visage (Figure 18). Le dispositif ne doit pas être trop proche du patient pour éviter les distorsions de l'image, il est préférable d'utiliser le zoom manuel.

L'opérateur doit stabiliser l'appareil avec un pied, ainsi que la tête du patient, réaliser le cadrage et la mise au point sur la bouche (Coachman et al. 2017).

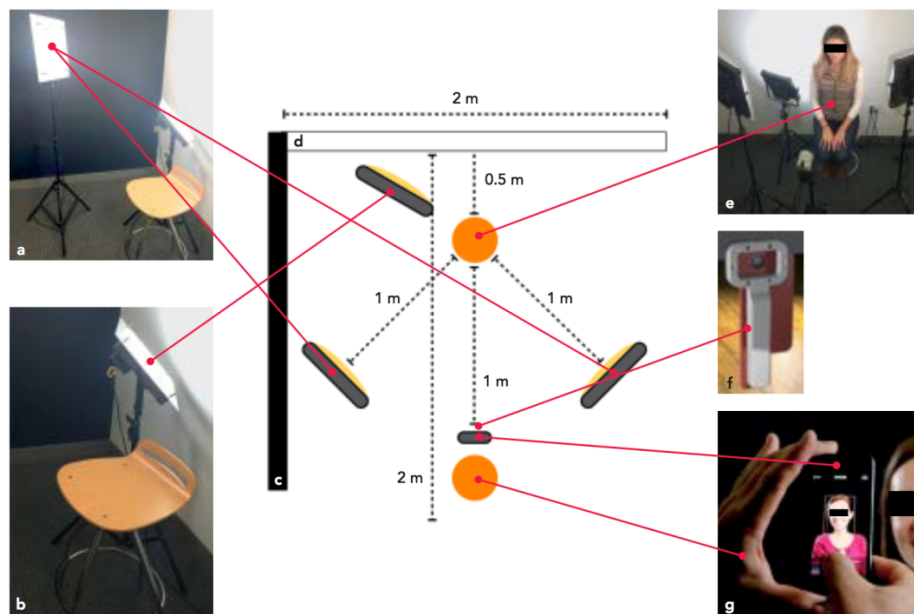


Figure 18: Mise en place des éléments pour les vidéos avec smartphone. (a) 2 panneaux LED face au patient. (b) Un panneau LED derrière le patient. (c,d) Une pièce avec un mur noir et un mur blanc en arrière-plan. (e) L'emplacement du patient. (f) Un flash externe attaché au smartphone. (g,h) Smartphone ou tablette pour filmer le patient (Coachman et al. 2017).

Quatre vidéos, prises lors d'une conversation pour en saisir les moments les plus naturels, doivent être prises sous des angles spécifiques pour créer la trame permettant l'analyse esthétique :

- une première vidéo, réalisée de face, avec et sans écarteurs labiaux. Les photographies de face avec sourire naturel et écarteurs sont capturées depuis cette vidéo, qui seront le point de départ de l'analyse du sourire, support des tracés des lignes de références ;
- une deuxième vidéo, de profil, avec les lèvres au repos puis avec large sourire, aura comme intérêt de visualiser la position de la lèvre supérieure ;
- une troisième vidéo, à 12 heures, est prise au-dessus de la tête du patient, à l'angle le plus coronal. Cette vidéo permet de visualiser le bord incisif des six dents antérieures

maxillaires. L'image capturée depuis cette vidéo doit mettre en évidence la relation entre la ligne médiane de la face, la ligne pupillaire, la ligne bicommissurale, l'angle mandibulaire, le menton, la forme de l'arcade et le vermillon de la lèvre inférieure ;

- une quatrième vidéo, occlusale antérieure, sans miroir et perpendiculaire au plan occlusal, dont l'objectif est de saisir une image de la seconde prémolaire, à la seconde prémolaire controlatérale, avec le raphé médian du palais comme ligne droite (Coachman et al. 2017).

Des vidéos complémentaires sont réalisées pour une analyse faciale, phonétique, fonctionnelle et structurelle.

Une vidéo de face où quelques questions basiques sur les attentes esthétiques du patient lui seront posées et permettront de figer ses caractéristiques émotionnelles. Cette vidéo est importante pour développer une stratégie de communication avec le patient et améliorer sa confiance.

Une deuxième vidéo est réalisée pour analyser la phonétique du patient. Il lui sera demandé de compter de 0 à 10 et 10 à 0 en souriant, riant, étirant et relâchant les lèvres.

Le chirurgien-dentiste lui demande de prononcer des mots spécifiques avec des sons phonétiques, F, S et V.

Il déplace la caméra de 180° pour capturer ces moments dans différents angles.

Une dernière vidéo, intra orale avec des écarteurs labiaux, peut être faite pour analyser la fonction. Le praticien doit demander au patient de mastiquer et réaliser des mouvements tels que la protrusion et des mouvements de latéralité. Les côtés travaillants et non travaillants seront filmés pour visualiser les interférences (Coachman et al. 2017).

Ce protocole de photographies et de vidéos améliore l'analyse, la conception du sourire et l'élaboration du sourire en 2D, qui guidera le projet 3D.

Une fois ces informations importées sur l'ordinateur et sur un logiciel de présentation conventionnel tel que Keynote sur les ordinateurs Mac (Apple Inc.) ou Powerpoint (Microsoft corp.), elles sont regroupées sous forme de diapositives.

3.2.2. Placer les lignes de références

L'analyse du sourire, et sur un champ plus général l'analyse du visage, consiste à tracer les lignes de références sur la photographie de la face.

Pour cela, deux lignes perpendiculaires, formant une croix, sont placées sur le centre de la diapositive (Figure 19) (Coachman et Calamita 2012).

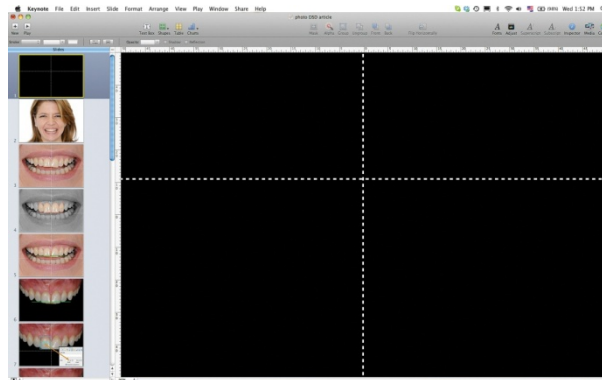


Figure 19: Les 2 lignes orthogonales en fond de diapositive (Coachman et Calamita 2012)

La photographie de face avec un sourire est placée en fond, derrière la croix, et orientée sur le logiciel de sorte que la ligne bi-pupillaire, passant par les deux centres oculaires, se superpose à la ligne horizontale de référence ; et que la ligne verticale se positionne de sorte à relier la glabelle, la pointe du nez, le philtrum et la pointe du menton, représentant ainsi la ligne médiane (Figure 20)(Coachman et Calamita 2012).

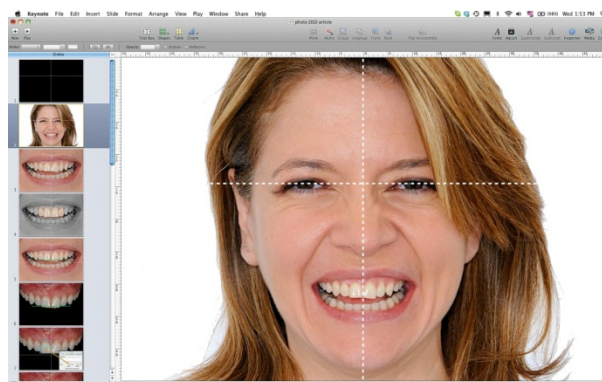


Figure 20 : Les lignes médiane et verticale ajustée sur le visage (Coachman et Calamita 2012)

Une ligne horizontale, parallèle à la bi-pupillaire, est transposée dans le secteur intra-oral permettant une évaluation préliminaire de la relation des lignes du visage avec le sourire (Figure 21),(Lehmann et al. 2015), (Coachman et Calamita 2012).

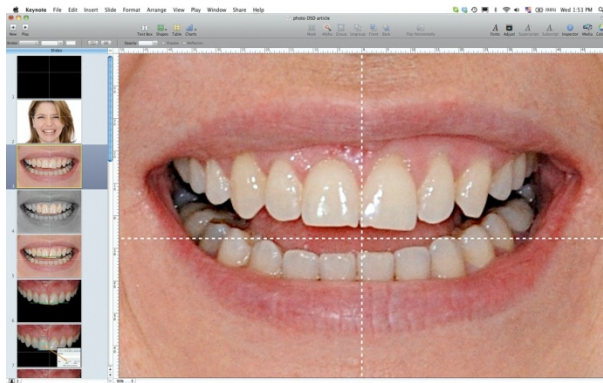


Figure 21 : Report de la croix sur le zoom intra-oral (Coachman et Calamita 2012)

3.2.3. Etalonnage de la règle numérique

Afin d'obtenir des mesures numériques à l'échelle, les photographies doivent être ajustées. Pour ce faire, à l'aide d'un compas, directement en bouche ou sur le modèle en plâtre, le clinicien mesure la longueur d'une des incisives centrales maxillaires (Figure 22).

Cette valeur est reportée manuellement sur la zone correspondante de l'image numérique (Coachman et Calamita 2012).

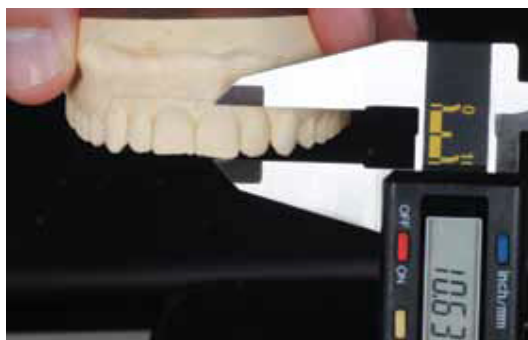

Figure 22 : Mesure de la longueur de l'incisive centrale maxillaire gauche dans ce cas (10,6 mm) (Coachman et Calamita 2012).

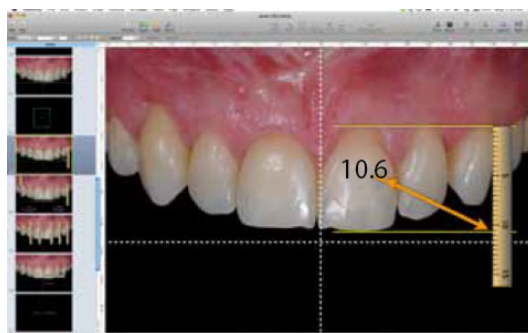


Figure 23: Calibration de la règle digitale par agrandissement et rétrécissement jusqu'à correspondance avec le cas (Coachman et Calamita 2012).

Une fois la règle étalonnée, le clinicien peut effectuer toutes les mesures nécessaires (Coachman et Calamita 2012), (On et Kois 2016).

Les photographies de midi, occlusale et frontale sont ajustées entre elles, avec les photographies prises depuis les vidéos et avec la règle digitale (Figure 24).

Les lignes et les dessins sont ajoutés au fur et à mesure de la conception du sourire.

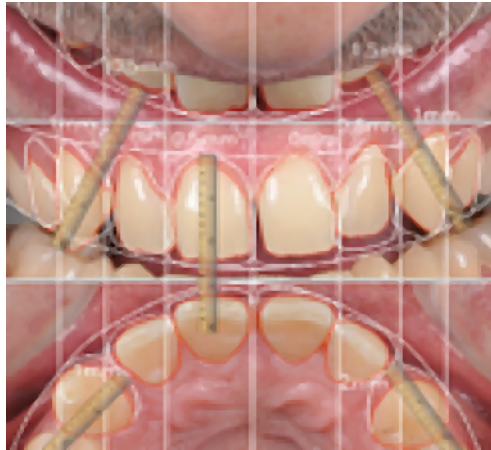

Figure 24: Les 3 principales vues calibrées entre elles et avec la règle digitale, superposées avec les dessins, et lignes guides (Courtoisie du D^r G. Finelle).

3.2.4. Évaluation de l'esthétique faciale et oro-faciale

3.2.4.1. *Les étages de la face*

Cette évaluation permet de débiter l'analyse du sourire sur un champ plus large, au niveau de la sphère faciale et oro-faciale pour progressivement évaluer les dents individuellement.

Une photographie de face avec les lèvres au repos est prise depuis la vidéo, et va permettre d'évaluer la balance entre les 3 étages de la face (Figure 25).




Figure 25 Les trois étages de la face sur une même personne (retouchée) (McLaren et Culp 2013).

3.2.4.2. Analyse entre le milieu inter-incisif et la ligne médiane

La photographie de face avec sourire et écarteurs, va permettre d'analyser les rapports entre la ligne médiane, verticale, de la face numériquement tracée, le centre inter incisif, la bouche et la gencive.

La photographie intra-orale réalisée à l'aide des écarteurs labiaux va être superposée et ajustée sur la photographie du sourire avec les repères faciaux (Figure 26), ainsi, le décalage entre le milieu inter incisif et le milieu de la face peut être analysé. Il représente le point de départ du processus décisionnel dans l'analyse esthétique (Coachman et al. 2017).

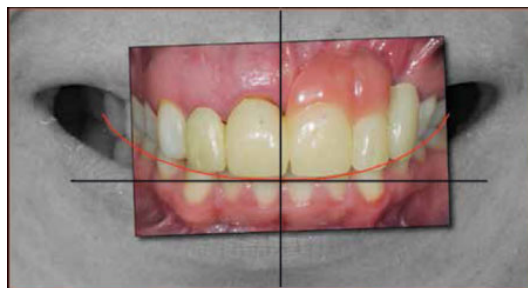


Figure 26: Photographie intra-orale superposée à l'extra-orale, décalage entre ligne médiane et milieu inter incisif (Coachman et Calamita 2014).

3.2.4.3. *Analyse de profil*

Le cliché de profil, et la ligne numériquement tracée, passant par la glabelle, le point sous nasale et le pogonion, permettront d'évaluer la convexité de la face (Figure 27).




Figure 27: *Vue proximale et ligne passant par la glabelle, pointe sous nasale et pogonion chez la même personne (retouchée) (McLaren et Culp 2013).*

3.2.5. Évaluation de l'esthétique orale

L'objectif de l'évaluation de l'esthétique orale est d'analyser les rapports entre les lèvres, les arcs dentaires et la gencive, puis de définir et tracer la courbe du sourire ainsi que la position du bord libre.

La position et la forme de la ligne du sourire sont la seconde étape de l'analyse esthétique. Trois photographies sont nécessaires : la position de repos, le sourire naturel et le sourire de profil (Coachman et al. 2017).

La photographie au repos permet d'évaluer la position de la lèvre supérieure par rapport au bord incisif. Le bord de l'incisive centrale est la pierre angulaire sur laquelle est construit le sourire. La position du bord libre, quelque peu subjective, est établie grâce à plusieurs paramètres issus d'anciennes études vues préalablement : la position de la ligne du sourire et la courbe créée par les bords libres du bloc antérieur maxillaire, réalisée par Frush et Fisher en 1965; la dimension des dents antérieures établies par Schillingburg en 1972; l'exposition des incisives maxillaires lors de la position de repos selon le sexe et l'âge, par Vig et Brundo en 1978, et la proportion des dents comprises entre 75 et 80 % par Chiche et Pinault en 1994.

En tenant compte de ces informations, il faut noter que selon McLaren et Culp, la longueur de l'incisive latérale est à 1 à 2,5 mm plus courte que l'incisive centrale, et la canine légèrement plus courte que la centrale de 0,5 à 1 mm (Figure 28), (McLaren et Culp 2013).

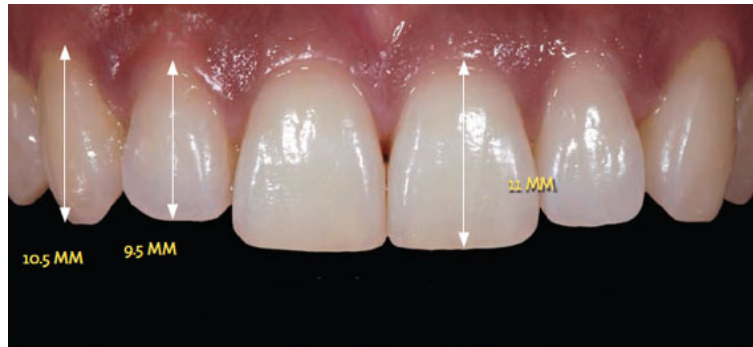

Figure 28 : Longueur de l'incisive latérale et de la canine par rapport à l'incisive centrale (McLaren et Culp 2013)

Pour procéder à la suite de l'analyse du sourire, la ligne du sourire et la ligne la lèvre inférieure sont identifiées et numériquement tracées sur la photographie du sourire (Figure 29), (Coachman et Calamita 2012).

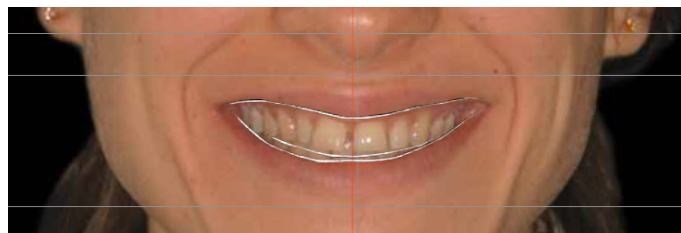


Figure 29 : Tracés du contour labial et du plan incisif. (Coachman et al. 2011)

La ligne du sourire est alors analysée (basse, moyenne ou haute).

Afin d'analyser la photo intra-orale dans un contexte facial, il faut transférer la « croix » sur la photo du sourire rétracté, en utilisant trois lignes de transfert dessinées sur la photo de sourire (Figures 30 et 31).

Ligne 1 : du bout de la pointe d'une canine, au bout de la pointe de la canine controlatérale. Cette ligne correspond à la ligne verte des figures 30 et 31.

Ligne 2 : du milieu du bord incisif de l'incisive centrale, au milieu du bord incisif de l'autre incisive centrale. Cette ligne correspond à la ligne jaune des figures 30 et 31.

Ligne 3 : sur la ligne médiane dentaire, du bout de la papille, à l'embrasure incisif. Cette ligne correspond à la ligne rouge des figures 30 et 31.

La photo intra-orale est alors ajustée avec la photo de face grâce à ces 3 lignes de références (Figure 31), ce qui nous permet de débiter la conception du sourire sur la photo intra-orale grâce aux repères du visage (Lehmann et al. 2015).

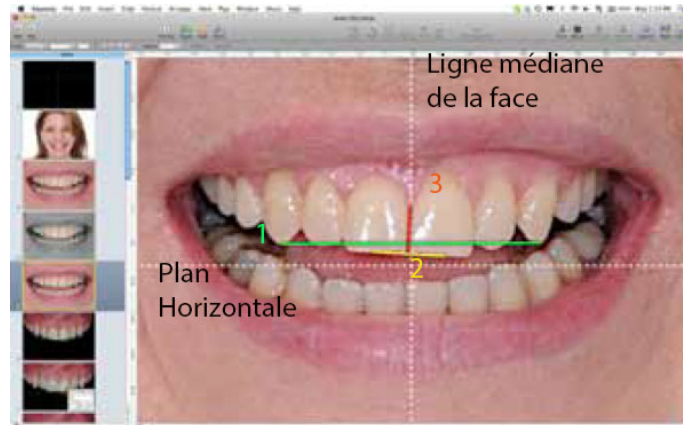


Figure 30: La croix, en pointillé blanc, transférée au niveau du sourire et les 3 lignes de transfert (Coachman et Calamita 2012).

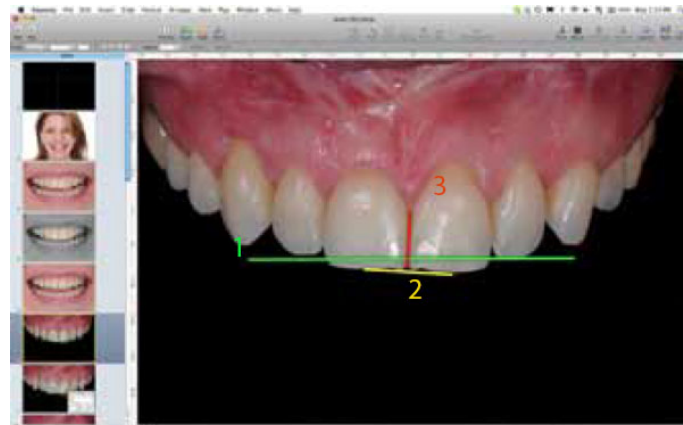


Figure 31: Photographie intra-orale ajustée aux trois lignes de référence (Coachman et Calamita 2012).

3.2.6. Évaluation de l'esthétique dento-gingivale et dentaire

Lors de cette évaluation on s'intéresse au contour gingival, la dimension et la forme des dents. Une fois la position du bord libre fixée, il est possible de déterminer la proportion correcte de la dent et le niveau de la gencive.

3.2.6.1. Établissement de la proportion de la largeur inter-dentaire du bloc antérieur

Depuis une étude de Ward DH, en 2007, les auteurs recommandent d'utiliser le *RED* (*Recurring Esthetic Dental*), et non plus le *Golden Proportion* anciennement suivi, pour déterminer la largeur idéale, en vue frontale, des incisives centrales, incisives latérales et des canines, pour une réhabilitation esthétique. Christian Coachman choisi de mettre en application le *RED* lors de l'utilisation du DSD.

Ces proportions dictent que si une incisive centrale représente x , la latérale doit correspondre à $0,7x$ et la canine à $0,5x$. Des références faciales peuvent être utilisées pour déterminer la position des bords externes des canines en vue frontale, soit les bords externes de cette règle : la partie interne des yeux, les lignes verticales passant par les ails du nez, et les lignes verticales passant par les commissures labiales (Ward 2007).

Notons que la courbure de l'arcade fait que les latérales et les canines subissent à l'image une déformation qui ne permet pas sur le cliché frontal de définir leur ratio clinique, leur grand axe mésio-distal (axe MD) étant réduit. Pour maintenir les proportions des arcades nous appliquons la règle 1-2-3-4-5, l'axe MD des latérales équivaut dans le plan frontal à $2/3$ de l'axe MD des centrales, l'axe MD des canines au $4/5$ de l'axe mésio-distal des latérales. Cette règle est une approximation de la *RED Proportion* ou *Reccuring Esthetic Dental Proportion* (Figure 32), (McLaren et Culp 2013), (Ward 2007).

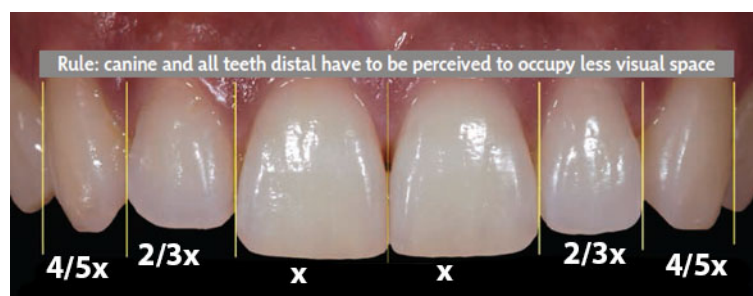

Figure 32: Proportions de l'incisive latérale et de la canine par rapport à l'incisive centrale; suivant l'approximation de la RED en vue frontale (McLaren et Culp 2013).

3.2.6.2. *Établissement du rapport largeur/longueur de l'incisive centrale*

Selon le rapport largeur/longueur de la couronne, la proportion de l'incisive centrale doit être idéalement de 80 % dans une fourchette de 70 à 90 %. En dessous de 60 % la dent peut paraître trop étroite. Au-dessus de 90 % elle peut paraître trop courte et carrée (Silva et al. 2015a).

Un rectangle est placé sur l'incisive centrale pour calculer sa proportion actuelle puis arriver à la valeur idéale (Figure 33), (McLaren et Culp 2013).

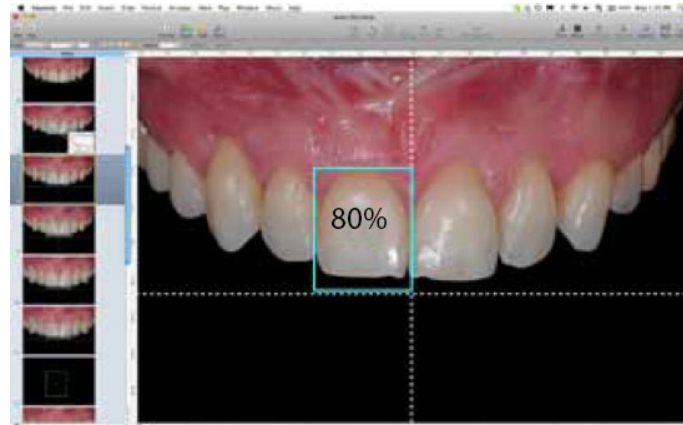


Figure 33: Un rectangle avec la proportion idéale (80%) est placée sur l'incisive centrale droite pour comparer la proportion actuelle à l'idéale (Coachman et Calamita 2012).

Le choix des bonnes proportions d'une incisive centrale passe par la détermination de sa forme idéale dans l'ensemble du visage.

La forme de l'incisive centrale, comme de chaque dent, peut être sélectionnée parmi les contours dentaires préenregistrés, et modifiés en fonction de l'analyse morphopsychologique, qui est une méthode basée sur l'idée que le visage révèle le caractère et la psychologie d'une personne (Figure 34).

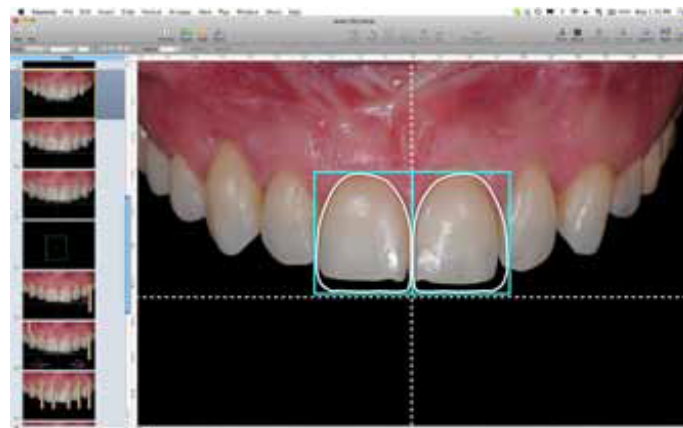


Figure 34 : Dessin du contour des incisives centrales guidée par la croix et le rectangle de proportion (Coachman et Calamita 2012)

3.2.6.3. *Établissement de la courbe gingivale*

La courbe gingivale, ou ligne des collets, peut être définie comme la ligne joignant les zéniths gingivaux et doit suivre la forme de la lèvre supérieure.

La courbe gingivale peut être analysé grâce à la vidéo, c'est une courbe placée au niveau cervical des nouvelles incisives centrales proposées, et son inclinaison vers les dents postérieures sera déterminée de façon à créer une harmonie entre cette courbe, la lèvre supérieure, la face et la quantité de gencive découverte lors du sourire (Figure 35), (Coachman et al. 2017).

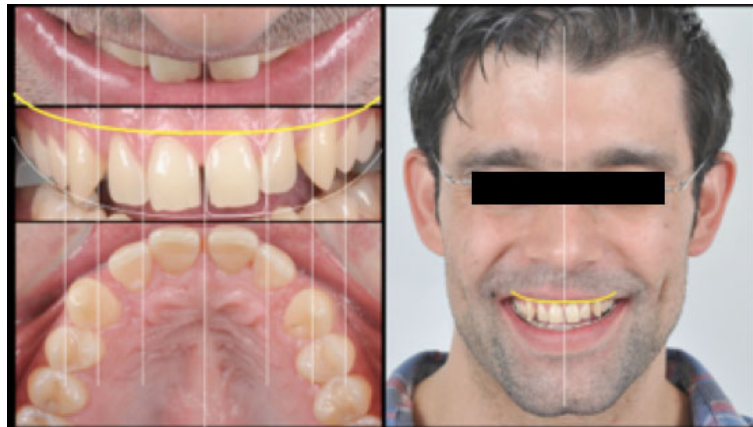

Figure 35 : Dessin de la courbe gingivale (Courtoisie du D^r G. Finelle).

3.2.6.4. *Établissement de la courbe des papilles*

La courbe papillaire est placée entre les deux courbes, gingivale et incisive, et les 3 courbes doivent converger des deux côtés, vers un point imaginaire près des commissures. Cette courbe des papilles est proche de la courbe gingivale (Figure 36).

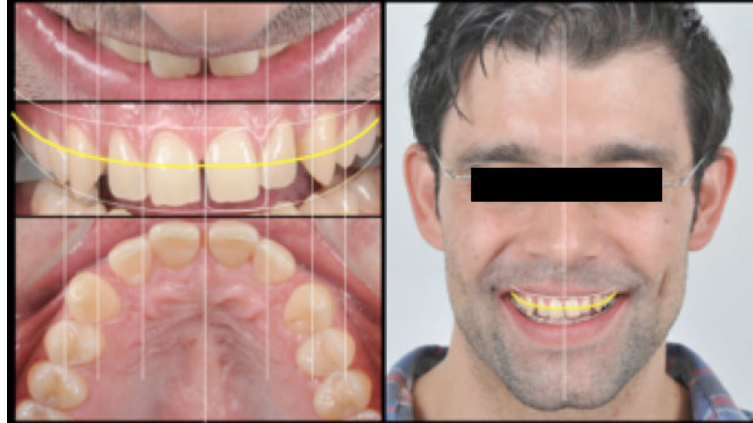

Figure 36 Dessin de la courbe papillaire (Courtoisie du D^r G. Finelle.)

D'après la littérature, la hauteur de la papille doit correspondre à 40 % de la hauteur coronaire (Figure 37), (Chu et al. 2009),(McLaren et Culp 2013).

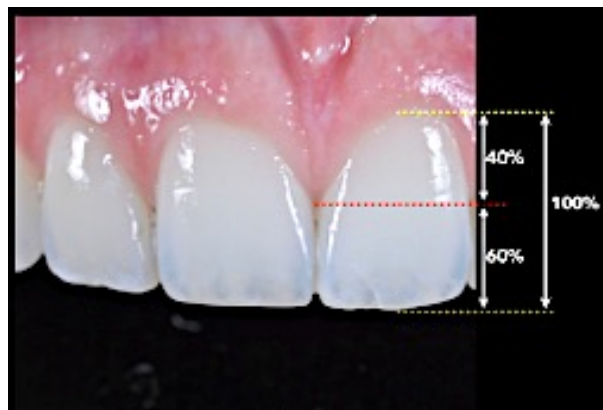


Figure 37 Hauteur de la papille inter dentaire en fonction de la hauteur coronaire des incisives centrales (Courtoisie du D^r G. Finelle).

3.2.6.5. *Établissement de la courbe du vermillon*

À partir de la photographie de midi, nous pouvons analyser les relations entre la ligne pupillaire, la ligne commissurale, la forme de l'arcade et le vermillon de la lèvre inférieure.

Il est possible d'évaluer la relation entre les dents, la courbe de l'arcade et la courbe du vermillon qui aidera à déterminer la position vestibulo palatine de chaque dent (Figure 38), (Coachman et al. 2017).

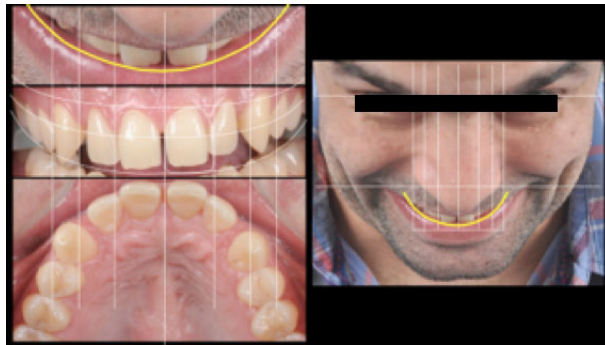


Figure 38 : Dessin de la courbe du vermillon (Courtoisie du D^r G. Finelle).

3.2.6.6. *Évaluation de la largeur de l'arcade*

En intégrant l'analyse de la photographie occlusale avec la vidéo frontale, nous pouvons comprendre si l'arcade est trop étroite ou large.

La courbe de l'arcade est placée sur la vue occlusale pour faire les observations et aussi analyser la symétrie de l'arc.

Depuis cette vue est superposé le guide des proportions inter dentaires, et est évaluée la distribution de l'espace mésio-distal, les encombrements ou les diastèmes (Figure 39), (Coachman et al. 2017).

Depuis la photographie avec le sourire est réalisée l'analyse du corridor (Coachman et Calamita 2012).

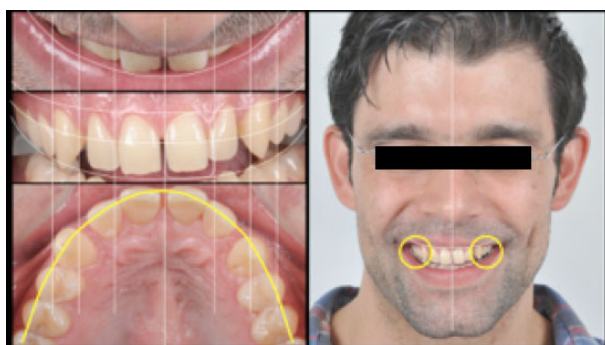

Figure 39: Dessin de la courbe de l'arcade et analyse du corridor (Courtoisie du D^r G. Finelle).

3.2.7. Prévisualisation du résultat esthétique

Une fois la conception du sourire achevée, le praticien peut dès le premier rendez-vous présenter une simulation du sourire sur l'ordinateur. Le praticien sélectionne les contours dentaires parmi une large bibliothèque de masques dentaires et peut les adapter en fonction du cas (Figure 40). Une fois les contours ajustés, le remplissage masque dentaire se fait à l'aide d'un teinter disponible sur le logiciel (Figure 41). Le résultat obtenu permet de visualiser le futur sourire sur une photographie, sous forme de *wax-up* virtuel en 2D.

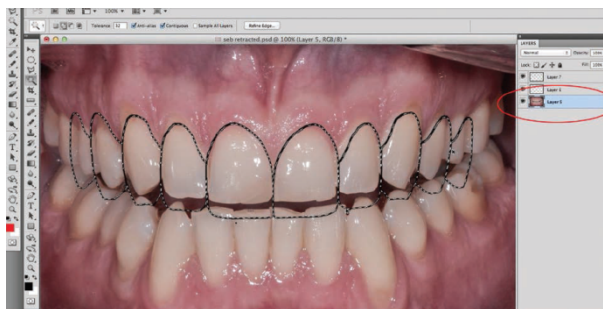

Figure 40: Dessin du contour des dents du nouveau sourire (McLaren et Culp 2013).

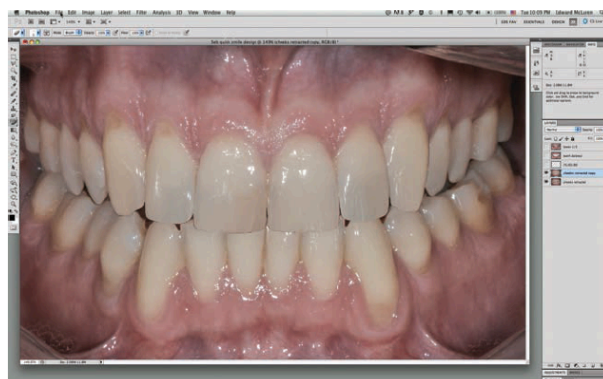

Figure 41 : Remplissage dent par dent du dessin du sourire, avec la teinte appropriée, permettant la visualisation du nouveau sourire (McLaren et Culp 2013).

Ce projet en deux dimensions peut être transféré en un projet en trois dimensions, par analogie, en reportant les mesures sur le modèle d'étude et créer un *wax-up* conventionnel au laboratoire comme détaillé plus loin ou numériquement, avec un *wax-up* numérique réalisé sur un logiciel CFAO lors de l'utilisation du DSD Connect. Lors de l'utilisation du Nemo DSD 3D le résultat obtenu est un *wax-up* virtuel en 3D.

Le *wax-up* issu de cette analyse va permettre de réaliser au laboratoire des gouttières pour l'étape du *mock-up* (reproduction clinique provisoire du projet), de fabriquer des clés de réduction pour la préparation des tissus dentaires et des guides chirurgicaux pour faciliter la réalisation d'élongation coronaire, de gingivectomie ou de pose d'implants.

La maquette esthétique ou *mock-up* permettra de visualiser le résultat sur le patient et permettra à ce dernier de sentir et tester en bouche le nouveau sourire comme la fonction, avant même de débiter le traitement (Lehmann et al. 2015).

4. Rôle du DSD dans l'approche clinique

4.1. Diagnostic esthétique

Les lignes tracées à partir des photographies permettent de mettre en évidence et quantifier les dysharmonies et asymétries afin d'établir un diagnostic réel de la situation clinique et donc les thérapeutiques nécessaires en regard de cet état initial (Coachman et al. 2010).

Il faut cependant, en plus de ces données objectives, prendre en compte le patient, son caractère, sa culture et ses désirs.

4.1.1. Morphopsychologie

Les incisives et les canines sont les dents les plus visibles lorsque l'on sourit.

Chaque dent joue un rôle bien particulier selon sa forme et son agencement, dans la personnalité d'un visage.

« Lorsqu'un trait de caractère est particulièrement marqué, il se traduit toujours par la délégation du rôle le plus important à la dent spécifique de cet aspect saillant de la personnalité du sujet » (Lejoyeux 1991).

La bouche, dans l'axe de symétrie du visage, est un outil de communication verbale et non verbale.

Son degré de projection reflète la spontanéité, l'avidité, aussi bien sur les plans physique et affectif qu'intellectuel.

Les incisives maxillaires sont considérées comme les marqueurs de la personnalité, leurs formes carrées reflètent la force et virilité, plus ovoïde, la féminité et la douceur. Leurs épaisseurs ajoutent à la puissance exprimée.

La canine est le symbole d'énergie vitale instinctive. Une canine longue et acérée est souvent preuve d'un potentiel d'énergie au service d'ambition légitime, voire d'agressivité. Contrairement à un bord libre arrondi, qui donne de la douceur et de la pureté à un sourire (Lejoyeux 1991).

4.1.2. Désirs du patient

Ne plus avoir de problème fonctionnel n'est plus suffisant pour les patients aujourd'hui. Ils désirent un sourire sain, naturel, beau et confiant, intégré à leurs caractéristiques physiques et leurs aspects émotionnels.

Le patient apprécie le traitement surtout en fonction de sa relation avec le dentiste. En esthétique, un phénomène inverse se met en place : le patient évalue également l'intervention en jugeant du résultat obtenu, la perception prend même un poids considérable.

Ses désirs deviennent des éléments clés de son traitement, faire abstraction de la volonté du patient mènerait à un échec thérapeutique.

Il faut dès le premier rendez-vous identifier le problème du patient, son motif de consultation, s'enquérir de toutes ses attentes et objectifs afin de créer une relation de confiance entre le praticien et son patient.

4.2. Communication

4.2.1. Avec le patient

Traiter un patient, c'est entrer en relation avec lui. Cette relation bidirectionnelle repose sur le contrat de soin tacite entre le praticien et son patient.

Le lien thérapeutique qui se crée entre le patient et son chirurgien-dentiste est basé sur une relation d'aide, une relation pédagogique, une relation d'autorité et une relation de confiance.

Dans le cadre thérapeutique, la première intention est de satisfaire le patient.

La première séance est en partie consacrée à son écoute pour cibler ses problématiques, ses attentes et comprendre ses désirs, qui sont les clés de la réussite dans une prise en charge esthétique (Coachman et Paravina 2016).

Le praticien reçoit le patient, se présente et la séance peut débuter. Lors de l'entretien, filmé pour l'analyse du DSD, le chirurgien-dentiste identifie et écoute les préoccupations du patient, sans l'interrompre ou orienter ses réponses. C'est ensuite, que le praticien confirme la liste initiale des raisons de la consultation, vérifie la présence d'autres problématiques et oriente l'interrogatoire par des questions ciblées afin de clarifier les exigences du patient.

Le patient est ainsi rendu co-auteur de son traitement, une alliance entre le soignant et le soigné s'établit et une relation de confiance s'installe (Rosenweig 2014).

Il est souvent compliqué d'expliquer à un patient sa pathologie et l'importance du traitement. Les images sont un support d'information précieux, facilitant la compréhension des éléments de diagnostic et des propositions de traitement.

Les photographies et la simulation 2D ou 3D, proposée par le DSD, permettent de mettre en évidence la situation clinique, illustrer les problématiques et les thérapeutiques nécessaires en regard de cet état initial. Le praticien peut exprimer la sévérité du cas, introduire les différentes stratégies de traitement, discuter des pronostics et faire des recommandations.

Dès le deuxième rendez-vous une simulation réaliste de son futur sourire lui est présentée. Le patient voit et comprend les changements proposés. Il est capable de donner un consentement éclairé, car il est impliqué dès le diagnostic dans le processus décisionnel. Ceci permet d'augmenter la motivation du patient à débuter des soins qui vont modifier son apparence (Coachman et Paravina 2016),(Coachman et Calamita 2012), (Clement 2016).

La prise de photographies tout au long du traitement, permet de prendre conscience de l'évolution du traitement et de comparer les photographies avant et après thérapeutique, servant ainsi d'outil d'évaluation et de document médico-légale complet.

Enfin, ce document pourra être présenté à des chirurgiens-dentistes et des étudiants, permettant d'enseigner le déroulement du cas clinique et les techniques employées (Coachman et Paravina 2016).

4.2.2. Avec le prothésiste

Traditionnellement, le prothésiste réalise les *wax-up* diagnostics à partir d'informations orales ou écrites, souvent trop incomplètes. Dans de nombreux cas, on ne donne pas au technicien assez d'informations pour utiliser ses compétences au mieux et il arrive qu'une restauration ne donne pas toujours entière satisfaction au patient. La capacité du praticien à communiquer au prothésiste les préférences personnelles du patient, et surtout ses caractéristiques morphopsychologiques, conditionne la qualité de la prothèse.

La première révolution apportée par le projet esthétique virtuel est que le nouveau sourire est entièrement conçu par le chirurgien-dentiste. Le praticien réalise un « *wax-up* virtuel », et transmet au prothésiste toutes les informations lui permettant de réaliser à l'identique les cires de diagnostic. Pour accéder au projet virtuel le prothésiste n'a pas besoin de logiciel spécifique. Avant, les prothésistes devaient faire une proposition de *wax-up*, en se basant, sur les quelques informations transmises par le dentiste (plan de références), et leur sens artistique. Cela en l'absence des informations indispensables, que sont les données relevées pendant les différentes phases du diagnostic, (lignes de référence esthétiques, courbe des lèvres pendant le sourire...). Or c'est bien le praticien, qui connaît les volontés du patient, sa morphopsychologie.

Avec le DSD, grâce à la règle numérique préalablement calibrée sur le modèle, des mesures millimétriques quantifiées peuvent être relevées et transférées au prothésiste en vue de la réalisation d'un *wax up*.

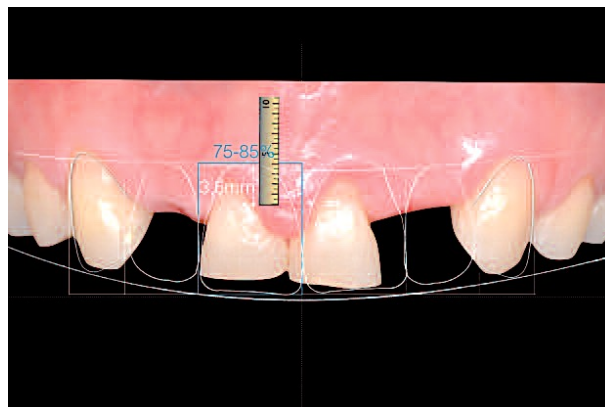


Figure 42: La règle numérique permet de quantifier les modifications à apporter au projet prothétique (Lehmann et al. 2015)

Les modèles d'étude en plâtre ainsi que la séquence de prévisualisation du sourire sont envoyés au laboratoire.

Les tracés de références doivent être transférés physiquement sur le modèle.

Les étapes du transfert des informations sur le modèle, seront explicitées plus loin, dans la partie traitant sur le *wax-up*.

Les photographies réalisées lors de l'analyse esthétique représentent une aide importante dans la communication avec le laboratoire. Elles renseignent le céramiste sur la personnalité du patient (âge, sexe, type facial, couleur de peau).

Le prothésiste détient alors des informations concrètes pour guider la réalisation de son *wax-up* comme s'il se trouvait face au patient (Bertereche et Chiche 2014).

La communication des références esthétiques au laboratoire de prothèses conditionne la réussite esthétique du cas clinique.

4.2.3. Avec l'équipe thérapeutique

Le DSD peut être utilisé comme protocole de communication qui facilite la dentisterie interdisciplinaire. L'omnipraticien se transforme en prescripteur et coordinateur de soin. Il adresse les patients aux traitements complexes aux différents spécialistes. Il doit guider les parodontologistes (exemple : nouveau niveau des collets dentaires après une future gingivectomie), implantologistes (exemple : orientation, positionnement et niveau d'enfouissement des futurs implants), orthodontistes (exemple : positions idéales des dents), prothésistes dentaires. Le patient est alors pris en charge par une équipe de soin.

L'analyse esthétique et le projet virtuel sont des documents numériques, leurs natures permettent une circulation simple, rapide et économique. Les fichiers peuvent être transférés par mail ou stockés en ligne, sur un serveur sécurisé, appelé *Cloud*, comme sur le site DropBox par exemple. L'avantage des *Cloud*, ou zones de stockage en ligne, est que chaque membre de l'équipe de soin, peut accéder au projet esthétique et le modifier, 24h/24h, depuis n'importe quel lieu pourvu d'une connexion internet. Ce moyen de partage potentialise le processus décisionnel pendant la phase de diagnostic et la phase de planification du plan de traitement.

Le partage des informations est possible pour tous les logiciels issus du « Smile Design », cependant des modifications de celles-ci sont possibles sans logiciel spécifique pour le

DSD Connect et Nemo DSD 3D. L'intervention sur des fichiers « .pdf » issus du Nemo DSD 2D nécessitent de posséder le même logiciel. Les fichiers « .stl » issus du Nemo DSD 3D sont lisibles et modifiables sans posséder le même logiciel, bien que le traitement de ces données requiert une certaine habilité informatique.

Lorsque les conditions sont réunies, chaque membre de l'équipe peut rajouter des commentaires au cours du traitement, directement sur les diapositives de la présentation, par écrit ou note vocale, afin de le mettre à jour après les différentes étapes de soins (Coachman et Calamita 2012).

L'assistante dentaire, présente lors des séances et de l'analyse esthétique, peut également avoir une vision générale du cas clinique et de sa prise en charge. Elle sera alors capable de répondre aux interrogations des patients qui parfois recherchent du réconfort auprès d'elle.

De plus, établir un plan de traitement précis permet au cabinet dentaire, et à l'assistante, de pouvoir programmer et aménager le matériel nécessaire aux séances à venir.

Le DSD représente un gain de temps et évite l'organisation d'une réunion de l'équipe de soin.

4.3. Planification de la thérapeutique

4.3.1. Feedback

Ce qui est couramment appelé le *feedback*, est la possibilité pour le praticien de revenir aux anciens clichés en temps voulu.

Toutes les données et étapes du traitement sont conservées sous forme de diapositives afin de les consulter simplement et clairement. Les diapositives contiennent des photographies, vidéos, notes, graphiques, dessins ; ce qui permet de visualiser les avancées à chaque phase, d'évaluer les résultats lors de l'acheminement du traitement, puis de comparer l'avant-après traitement.

Ces comparaisons permettent au praticien d'ajouter des traitements supplémentaires si nécessaires. Cette constante vérification permet d'atteindre le résultat proposé (Coachman et Calamita 2014).

4.3.2. Prévisualisation

À l'issue de l'analyse du visage et du sourire par les différentes courbes vues précédemment, une simulation du résultat est proposée.

Cette simulation permet de valider ou non par le patient un projet esthétique avant même de commencer le traitement.

Le plan de traitement est présenté et des alternatives peuvent être énoncées en fonction des désirs du patient, ce qui améliore la communication avec lui et sa compréhension.

Prévisualiser le résultat permet également d'augmenter la motivation et l'implication du patient qui se sent co-auteur de son traitement (Coachman et Calamita 2014). La prévisualisation est sous forme de photographie du portrait et du futur sourire en 2D dans le cas du DSD Connect et Nemo DSD. La prévisualisation est plus réaliste lorsque le résultat est présenté en 3D lors de l'utilisation Nemo DSD 3D, ou de l'association du projet virtuel 2D issu du DSD Connect avec un programme de CFAO.

Le projet virtuel proposé permet également de planifier les traitements à rétro, comme en implantologie, où le projet prothétique guide la chirurgie.

L'outil de communication devient naturellement outil de planification. Car une fois l'objectif commun connu, les praticiens organisent leurs traitements en synergie. Le plan de traitement va logiquement découler des éléments de diagnostic et du projet final, contenu dans l'analyse du DSD. Chaque praticien ayant communiqué son avis au coordinateur de soin sur le même support, le plan de traitement peut être réalisé rapidement (Clement 2016).

5. Rôle du DSD dans l'approche thérapeutique

Le Digital Smile Design permet de poser le diagnostic et de décider de la démarche thérapeutique à adopter.

Il sert de guide lors des différents soins entrepris, comme l'orthodontie ou la chirurgie guidée, dont les logiciels peuvent être utilisés en association avec le DSD ; mais ne modifie pas l'acte thérapeutique en lui-même (Coachman et Paravina 2016).

5.1. Le wax-up

Avec les informations communiquées par le praticien et le DSD bidimensionnel, qui correspond à l'analyse esthétique sur les photographies, le prothésiste peut développer un *wax-up* diagnostique précis, prenant en compte les caractéristiques anatomiques dentaires en fonction des lignes médianes de références faciales et dentaires, et de la dynamique des lèvres.

Avant de le débiter il convient de transférer la « croix » numérique au modèle de travail. On doit placer, depuis la photographie intra-orale, la ligne horizontale sur la marge gingivale des six dents antérieures.

La distance entre la ligne horizontale et la marge gingivale de chaque dent est mesurée avec la règle numérique et annotée sur la diapositive (Figure 43).

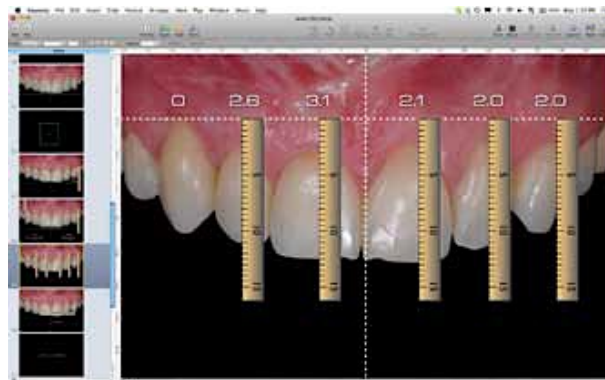


Figure 43: Mesures sur l'ordinateur entre la marge gingivale des 4 dents antérieures et la ligne horizontale (Coachman et Calamita 2012).

La ligne verticale doit être perpendiculaire à la première, seul un point est nécessaire pour déterminer sa localisation (Figure 44).

La distance entre la ligne médiane de la face et la ligne inter incisive est mesurée puis transférée sur le modèle à l'aide d'une règle. La ligne peut être tracée perpendiculairement à l'horizontale, passant par le point de référence.

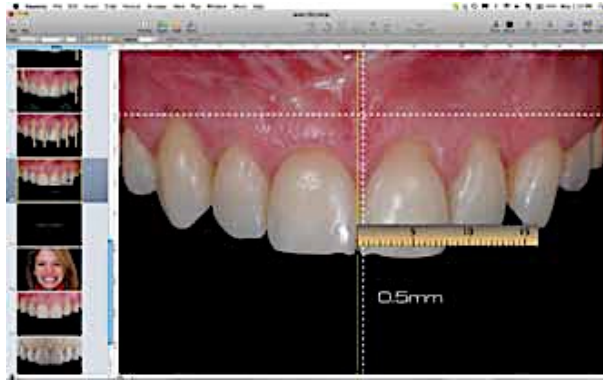


Figure 44 : Mesure sur l'ordinateur de la distance entre la ligne inter incisive et la ligne médiane de la face (Coachman et Calamita 2012).

Le prothésiste transfère ces mesures au modèle à l'aide d'un compas, et les marque au crayon. Les points sont rassemblés formant une ligne horizontale au-dessus des dents (Figure 45).

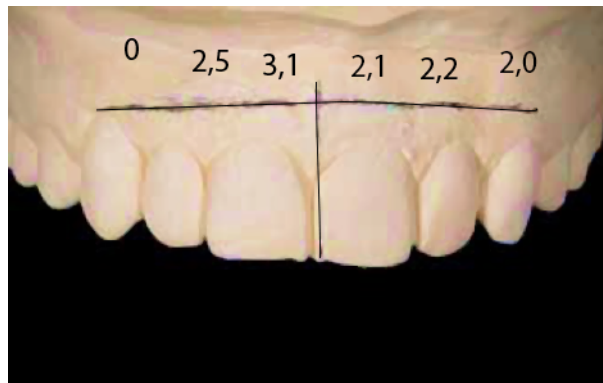


Figure 45: Report des mesures de l'ordinateur sur le modèle en plâtre pour tracer la ligne médiane et la ligne horizontale parallèle à la ligne bipupillaire (Coachman et Calamita 2012).

En suivant la même procédure, il est possible de transférer toutes les informations nécessaires, comme la marge gingivale, le recouvrement radiculaire, la hauteur coronaire, la réduction du bord libre, la proportion de la dent.

À ce stade, toutes les informations dont le prothésiste a besoin pour élaborer un *wax-up* précis sont disponibles sur les diapositives et sur le modèle en plâtre.

Lors de l'utilisation du DSD tridimensionnel, Nemo DSD 3D, on obtient un *wax-up* virtuel 3D en format « .stl ». Ce fichier peut alors être transféré à une imprimante 3D et être usiné par stéréolithographie.

La conception virtuelle est matérialisée sous forme de *wax-up* (Figure 46), qui pourra servir de référence et de guide pour toutes procédures restauratrice, chirurgicale et orthodontique (Coachman et Calamita 2012).

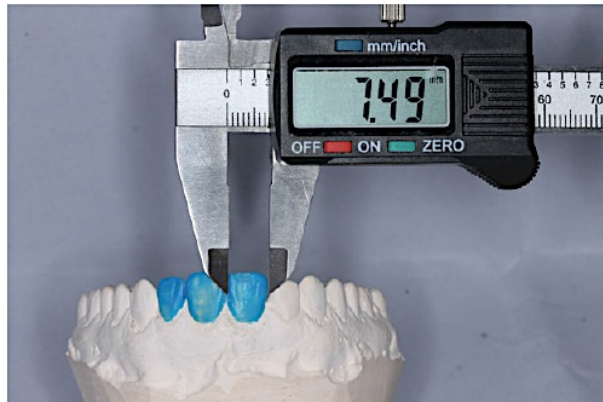

Figure 46: Compas digital pour vérifier la correspondance des dimensions entre le wax-up numérique et le wax-up en cire (Pimentel et al. 2016).

5.2. Le Mock-up

Le transfert en bouche des informations du *wax up* est réalisé par l'intermédiaire d'une maquette provisoire en composite appelée *mock-up*. Il sera testé et approuvé ou non, par le patient et le dentiste, lors d'une séance appelée *test drive*, avant la phase active du traitement (Lehmann et al. 2015), (Gaillard 2012).

Le prothésiste envoie au cabinet dentaire une clef en silicone de haute viscosité, réalisée à partir du *wax-up* (Figure 47). Pour une stabilité suffisante la clé doit englober un minimum de deux dents de part et d'autre des dents à réhabiliter.

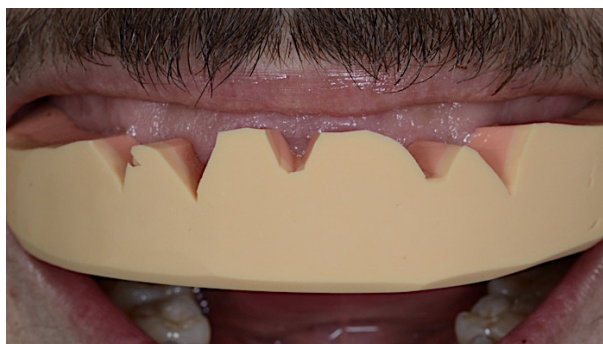

Figure 47 : Clé en silicone de transfert du wax-up (Clement 2016).

Une résine chémpolymérisable bis-acryl (Provi Temp k – Bisico[®]), de la teinte adéquate, est injectée au niveau des faces vestibulaires dans la clef en silicone.

Cette clef est repositionnée en bouche, pressée sur les dents, puis retirée une fois le matériau polymérisé. Le *wax-up* est désormais transféré dans la bouche du patient sous forme de masque vestibulaire en résine (Figures 48 et 49).

Les excès de résine composite sont retirés dès son durcissement, au niveau des découpes, en détachant le matériau à l'aide d'une sonde, d'une curette, d'un bistouri lame 11 ou autre instrument manuel.

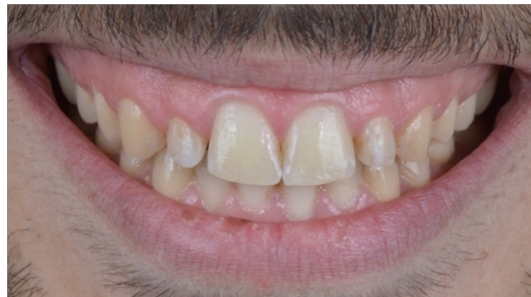

Figure 48: Photographie état initial (Clement 2016).

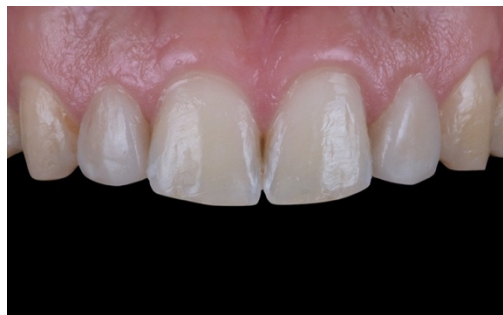

Figure 49 : Vue intra-buccale mock-up en place (Clement 2016).

Le *mock-up* permet un contrôle préliminaire du résultat et permet de vérifier l'intégration biologique, fonctionnelle et esthétique de la future restauration.

Il permet au praticien de valider la phonétique, l'occlusion, le guide antérieur, la longueur des dents, leur angulation, leur teinte, la relation des lèvres au repos et lors du sourire (Gaillard 2012).

Il a également la fonction d'améliorer la communication trilatérale patient-dentiste-prothésiste. Une fois en bouche, le patient peut visualiser et tester le résultat sur lui. Il est également possible de le laisser en bouche 24 à 48h, maintenu par les contre-dépouilles, pour laisser le patient s'habituer et recueillir l'avis de son entourage.

À la suite de ce test, si le masque diagnostique convient au patient et à l'équipe, le projet est conservé et sert de fil conducteur durant toute la thérapeutique pour nous guider dans la réalisation des différentes étapes (préparation dentaire, chirurgie osseuse et/ou gingivale, planification implantaire).

À l'inverse, si des modifications semblent nécessaires, elles peuvent être réalisées directement sur le masque au moment de l'essayage du projet, par ajout de composite photopolymérisable ou par retrait, et renvoyé au laboratoire (Gaillard 2012), (Harichane 2015), (Dragusha et Ibraimi 2016).

5.3. Facette

La facette céramique est un traitement indiqué pour améliorer l'esthétique et pour protéger, ou remplacer, les défauts de tissus dentaires, sur des dents n'ayant pas de soins endodontiques. Elle permet de corriger un défaut de coloration, de position, de forme, pour fermer des diastèmes et des embrasures cervicales ouvertes.

Le protocole de préparation de la dent, à minima, reste inchangé.

Le *mock-up* préalablement réalisé va offrir la possibilité de contrôler les épaisseurs de réduction.

Une fois le projet esthétique transféré en bouche à l'aide du *mock-up*, les préparations sont effectuées directement sur celui-ci et sur les dents (Figure 50). En effet, la réduction de substance nécessaire pour le matériau de restauration choisi est déterminée non pas par la position actuelle de la dent mais par les dimensions extérieures des futures restaurations.

La technique de pénétration contrôlée permet au praticien de respecter les principes de réduction à partir du volume final (Figure 50), (Clement 2016).

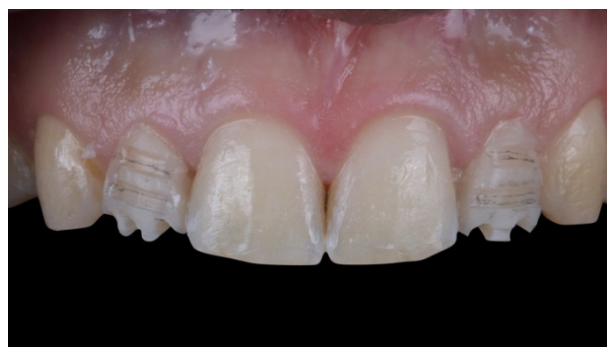

Figure 50 : Vue vestibulaire, préparation pour facette.
(Clement 2016)

Une fois les préparations réalisées, le *mock-up* sert également à la réalisation des facettes provisoires mises en inter séances.

L'élaboration du travail prothétique au laboratoire, sera guidée par le projet numérique et le projet modélisé par le *wax-up* puis le *mock-up* validés. La teinte sera guidée par les commentaires du praticien ainsi que les photographies et les exigences du patient (Bertereche et Chiche 2014).

5.4. Élongation coronaire

Lorsque la ligne du sourire est adéquate et la couronne clinique courte, se pose l'indication d'une élongation coronaire. Elle peut être entreprise également en cas de sourire gingival ou d'un alignement disharmonieux des collets.

Elle peut être réalisée par le biais de deux techniques selon le cas, la gingivectomie à biseau externe (rarement avec ostéoplastie) ou le lambeau déplacé apicalement, le plus souvent avec ostéoplastie.

Quelle que soit la méthode sélectionnée, l'analyse esthétique du DSD est utilisée lors de la chirurgie, par le biais du *mock-up* ou par le report des mesures, pour positionner le tracé d'incision para-marginal et suivre une forme parabolique d'incision (Bertereche et Chiche 2014), (Silva et al. 2015b), (Santos et al. 2017), (Figures 51 et 52).

Les dents antérieures sont sondées et marquées en trois points selon la longueur de la dent que l'on recherche (Figure 52 a). Dans le cas suivant, l'incision intra-sulculaire, à biseau interne, est réalisée suivant le tracé, avec la lame de scalpel numéro 15. Les papilles sont préservées. Le lambeau total a été détaché au-delà de la jonction muco-gingivale (Figure 52 b). La bande de gencive est retirée (Figure 52 c). Dans ce cas il n'y avait pas besoin d'une ostéotomie car l'espace biologique est préservé. Le lambeau est repositionné et suturé (Figure 52 d), (Santos et al. 2017).

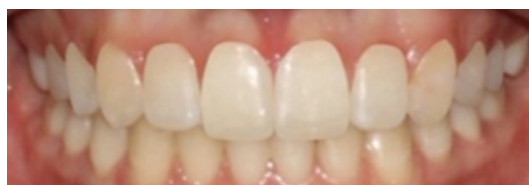


Figure 51 : Simulation du DSD (Santos et al. 2017).

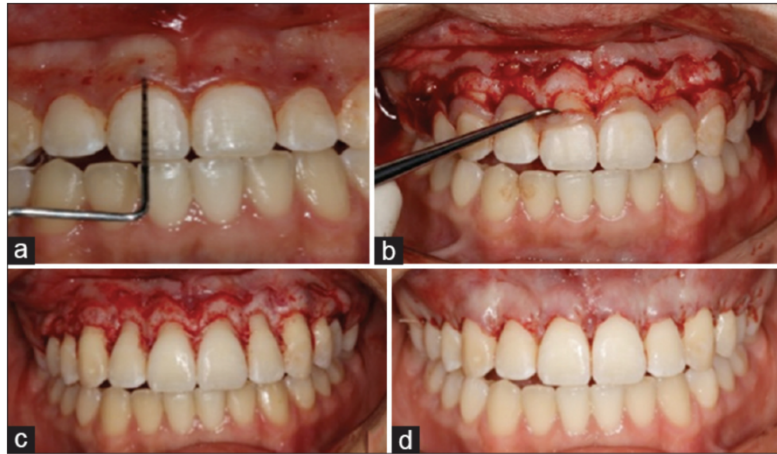

Figure 52: (a) Sondage et marquage en fonction de la simulation issu du DSD ; (b) élévation du lambeau au-delà de la jonction muco-gingivale ; (c) détachement du bandeau gingival et observation de la relation entre la crête osseuse et la jonction amélo-cémentaire ; (d) repositionnement du lambeau et sutures (Santos et al. 2017).

5.5. Traitement implantaire

Lors de cette thérapeutique, le projet prothétique et la position des collets, dictent la planification et la réalisation implantaire.

Le DSD permet de prévisualiser le résultat prothétique qui guide la position de l'implant, sans modifier le protocole du traitement implantaire et son acte chirurgical.

Il peut servir d'outil complémentaire à l'implantologie assisté par ordinateur. Le projet esthétique peut être associé avec un logiciel de planification implantaire tel que SimPlant, ciDiagnostiX9 ou Dental Wings, rendant possible l'association du projet esthétique avec un examen CBCT, pour guider l'acte chirurgical

5.5.1. Examen radiographique

Après avoir validé la faisabilité prothétique du cas, l'examen diagnostique d'imagerie 3D de type Cone Beam doit être réalisé en vue du traitement implantaire.

Le logiciel de planification implantaire permet de faciliter l'analyse du site d'intervention chirurgicale depuis l'imagerie.

Le praticien peut dès lors visualiser les obstacles anatomiques tels que le trou mentonnier, le canal dentaire à la mandibule, le canal incisif antérieur au maxillaire, les fosses nasales ou le

sinus maxillaire, et mesurer les zones édentées dans le sens vertical et horizontal pour évaluer la quantité d'os disponible (Missika et al. 2003).

Une fois l'indication implantaire posée, il est nécessaire de vérifier l'adéquation entre le projet prothétique et les alternatives possibles en fonction des bases osseuses.

Pour cela, il est possible de numériser in vivo le projet prothétique du DSD, par le biais d'un scanner intra-oral (iTero® scanner, par exemple), afin de créer un modèle d'étude virtuel.

La numérisation se fait par l'importation informatique de l'empreinte optique de l'arcade maxillaire lors de la consultation initiale, et de l'empreinte optique de l'arcade maxillaire lors de la séance de test drive (*mock-up* en bouche) (Figure 53).

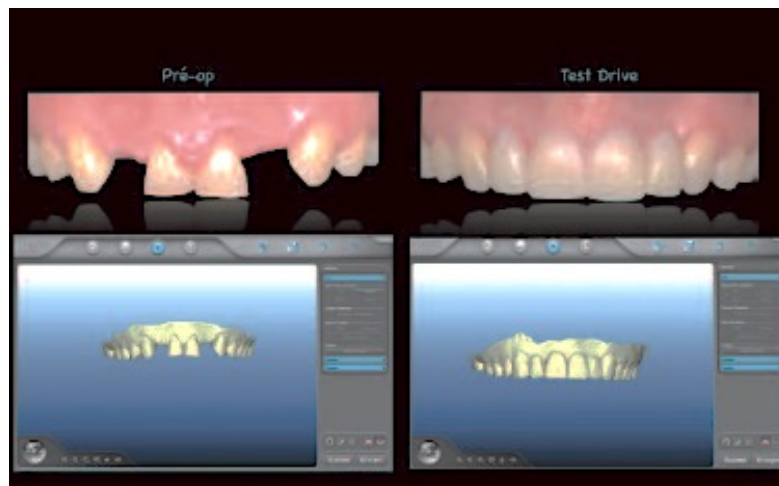


Figure 53 : Réalisation de modèles d'études virtuels de la situation initiale et de la situation avec le *mock-up* avec iTero® scanner dans ce cas (Lehmann et al. 2015).

Sur le logiciel de planification implantaire, les reconstructions des surfaces dentaires et *mock-up* sont superposés avec le volume osseux et va donc pouvoir jouer ce rôle de guide radiologique (Coachman et al.).

Ces images peuvent être couplées aux images d'un scanner facial pour intégrer le projet prothétique et chirurgical, à l'esthétique globale (Figure 54), (Lehmann et al. 2015).

Ainsi, cela permet au clinicien d'évaluer l'anatomie du patient et voir comment il se rapporte à la restauration proposée par l'analyse du DSD, en vue de créer l'harmonie du visage.

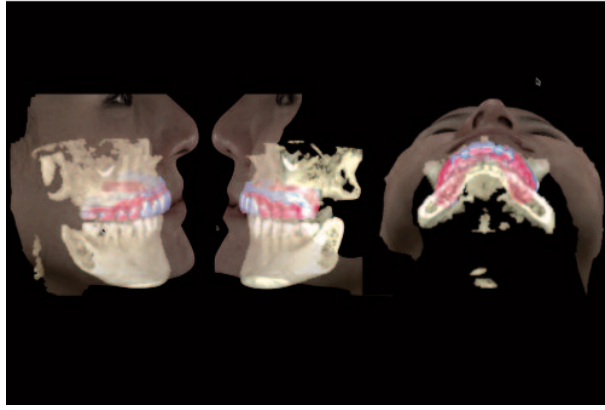


Figure 54 : Scanner facial et superposition des bases osseuses (Lehmann et al. 2015).

5.5.2. Planification informatique

Les logiciels de planification implantaire sont destinés à la simulation 3D.

Ces logiciels mettent à disposition une large palette d'implants, dans lesquels sont représentés les systèmes implantaires les plus courants. À partir de ceux-là, il est possible d'opter pour un diamètre et une longueur d'implant, puis de simuler sa mise en place. Lors de la superposition de l'implant sur le site osseux, le chirurgien examine si le choix implantaire est compatible avec le volume osseux (Figure 55), (Lacoste 2013), (Lehmann et al. 2015).

Ainsi, la sélection des implants et leur positions virtuelles, peuvent se faire conformément aux règles de positionnement tridimensionnelles, dans une démarche dirigée par le projet esthétique établi par le DSD, puis modélisé par le *mock-up* (Lehmann et al. 2015).

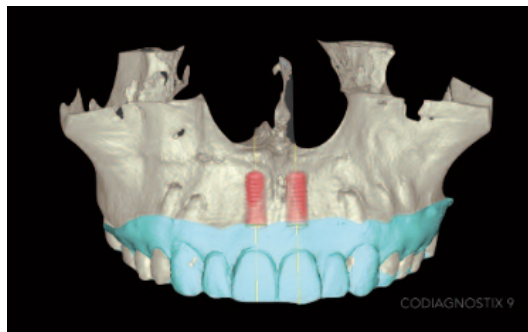


Figure 55: Planification implantaire virtuelle sur le logiciel spécialisé coDiagnostiX® (Lehmann et al. 2015).

5.5.3. Fabrication du guide chirurgicale

Le guide chirurgical a pour objectif d'appuyer l'acte chirurgical en conduisant le geste de l'opérateur, pour la mise en place de l'implant, selon l'axe idéal de la future dent qui est dicté par le DSD, et en déterminant au mieux son point d'émergence à travers la crête osseuse et la muqueuse (Lacoste 2013).

Sur ce même logiciel, un guide chirurgical peut être modélisé puis envoyé vers une imprimante 3D, pour une fabrication par prototypage rapide, selon le procédé de stéréolithographie (Lehmann et al. 2015).

Le guide chirurgical reçoit ensuite des fûts métalliques destinés à guider le forage (Lacoste 2013).

Cette technique, appelée chirurgie assistée par ordinateur, assure une reproductibilité entre le planning virtuel et l'exécution chirurgicale. L'association des logiciels de planification implantaire avec le DSD permettent de donner plus de visibilité et d'assurance au chirurgien (Lehmann et al. 2015).

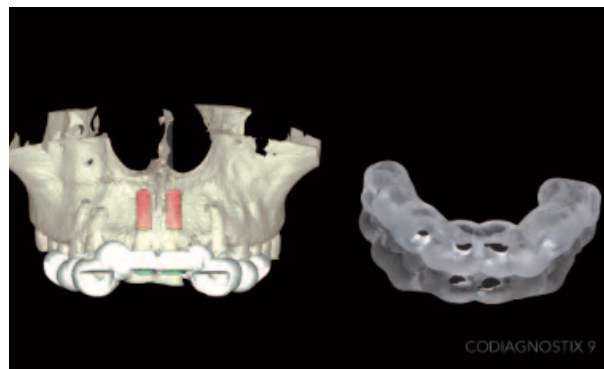


Figure 56: Modélisation du guide chirurgical et sa fabrication par l'imprimante 3D depuis le logiciel coDiagnostiX[®] (Lehmann et al. 2015).

Le chirurgien choisit un porte-implant et le visse dans l'implant. L'ensemble cheminera à travers le canon du guide chirurgical, jusqu'à son assise osseuse.

Le forage de la séquence instrumentale est limité par une butée des instruments contre le canon (Missika et al. 2003).

5.6. Traitement d'orthopédie dento-faciale

Dans de nombreux cas, le traitement orthodontique améliore la fonction et l'esthétique sans aucun délabrement tissulaire. Il est à considérer avant toute réhabilitation prothétique.

Comme la planification implantaire, des logiciels de planification de traitement orthodontique, tel que Invisalign (Align technology, San Jose, CA), OrthoAnalyzer (3 Shape, Copenhague, Danemark), ou encore Nemo DSD Ortho, peuvent être associés au DSD, utilisé comme guide, afin d'établir un diagnostic précis et élaborer une thérapeutique adaptée au cas et au projet esthétique qui est l'objectif à atteindre.

Ces logiciels sont à la fois des logiciels d'analyse céphalométrique et des logiciels de modélisation et prévisualisation.

Ils permettent la conception et la fabrication de l'arc orthodontique assistées par ordinateur et aident le praticien au bon positionnement des brackets en bouche.

5.6.1. Examen radiographique

Les radiographies de type panoramique et téléradiographie de profil sont des clichés indispensables à l'établissement du plan de traitement pour l'orthodontiste.

Le diagnostic et la planification orthodontique ont été développés sur les analyses céphalométriques qui utilisent des lignes, des plans et des angles visant à quantifier les caractéristiques du complexe cranio-facial en plus de la détermination de la normalité, les paramètres et les objectifs à atteindre à la fin du traitement orthodontique (Martins et Vigorito 2013).

Comme le traitement orthodontique concerne une malocclusion dans les trois plans de l'espace, une imagerie 3D de type CBCT est parfois indispensable mais pas systématique.

Une fois numérisée sur un logiciel d'orthodontie, l'analyse céphalométrique peut être réalisée à partir du CBCT pour plus de précision (Kishnani et al. 2014).

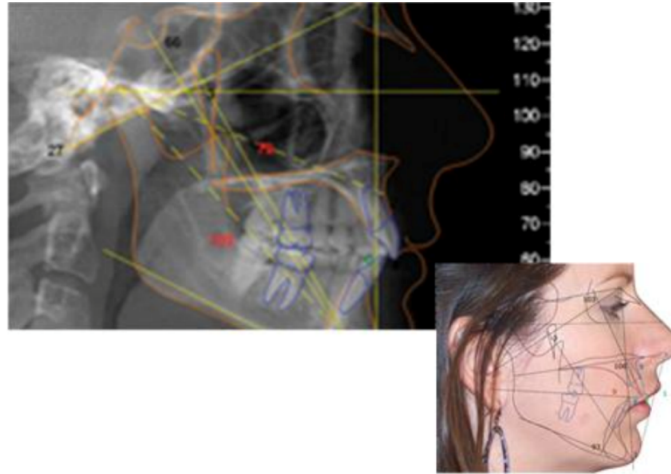


Figure 57 : Analyse céphalométrique sur CBCT et une superposition de l'analyse sur la photo de profil du patient depuis Dolphin Ceph traçage (Dolphin imaging, 2017).

Le CBCT doit être numérisé sur ordinateur. En superposant cette image au modèle en plâtre initial du patient et au *set-up* scannés, il est possible de prévisualiser et quantifier les déplacements coronaires et radiculaires dans les trois sens de l'espace. Cette simulation permet d'obtenir un *set-up* optimal.

Les photographies issues du DSD et les renseignements concernant le patient, disponibles sur une plateforme de partage, sont également des informations nécessaires pour l'étude d'un cas orthodontique (Coachman et Calamita 2012).

5.6.2. Modèle d'étude numérique

Les modèles en plâtre contiennent des informations précises et fiables sur les arcades dentaires des patients, la position des dents et leurs dimensions. Les données orthodontiques sont généralement obtenues à partir des mesures sur ces modèles (Kasparova et al. 2013).

Dans cette nouvelle ère numérique, il est possible d'obtenir les modèles sur le logiciel d'analyse 3D sur lesquels leur manipulation est facilitée. La numérisation peut se faire de façon indirecte ou directe.

La méthode indirecte, consiste à scanner les empreintes et les modèles traditionnels en plâtre (Scanners iSeries[®]/3Series[®]/7Series[®] de Dental Wing par exemple).

La méthode directe ou numérisation 3D intra-orale, permet d'obtenir une numérisation des arcades sans passer par le moulage en plâtre. Il existe plusieurs matériels à notre disposition

telles que la caméra Cerec[®] (Sirona), iTero[®] (Cadent Inc.) ou Lava COS[®] (3M ESPE) (Kasparova et al. 2013).

5.6.3. Set-up virtuel

Le *set-up* orthodontique permet de préfigurer la position des dents après le déplacement orthodontique. Lorsqu'un traitement prothétique est envisagé à la suite du traitement orthodontique, c'est le projet prothétique qui guide la future position dentaire.

Le projet esthétique issu du DSD sert d'objectif à atteindre pour guider la simulation des mouvements dentaires du *set-up*. La communication entre l'orthodontiste et le praticien est primordiale lorsqu'un traitement prothétique est envisagé à la suite de la thérapeutique orthodontique. L'orthodontiste doit anticiper la future prothèse et placer la future dent à restaurer au centre de l'espace disponible.

Une fois le modèle 3D numérisé, il faut le corrélérer aux formes des dents obtenues grâce à l'examen tomodensitométrie. Chaque couronne dentaire est segmentée, et associée à la racine correspondante. Chaque unité couronne/racine est déplacée selon la prescription de l'orthodontiste réalisée depuis le DSD, en se basant également sur les résultats de l'analyse céphalométrique.

La réalisation du *set-up* débute, les dents sont déplacées une par une, pour obtenir l'arcade idéale guidée par l'analyse du DSD (Scuzzo 2014).

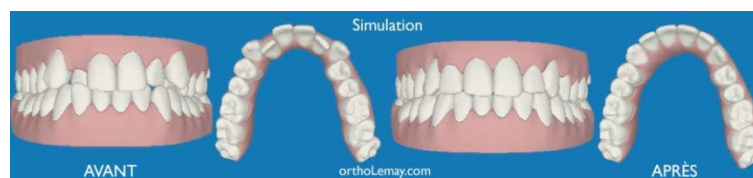


Figure 58: Simulation du mouvement orthodontique dans le Clincheck[®] d'Invisalign (Orthodontistes en ligne, 2017)

5.6.4. Conception de l'arc

Une fois l'objectif de traitement choisi via les résultats du DSD, l'opérateur peut mettre en œuvre le traitement par le positionnement virtuel des brackets et la sélection de l'arc ainsi que sa progression.

Le design et le placement des brackets sont pris en charge par un logiciel CAO (Conception Assistée par Ordinateur). Cette CAO est ensuite confiée à des machines à commandes numériques pour en assurer leurs fabrications.

Une fois l'arc adéquat choisi, le praticien propose un pliage virtuel qui sera confié à un robot (Sure Smile par exemple), pour assurer le pliage automatique par un bras articulé. Le robot applique des pliures au fil à mémoire de forme, dans les trois dimensions de l'espace et réalise l'arc personnalisé, qui correspond au plan de traitement préalablement défini par l'orthodontiste à la suite de l'analyse du DSD (Figure 59), (Mah et Sachdeva 2001).



Figure 59: Robot fil-flexion (Mah et Sachdeva 2001).

6. Limites du DSD

6.1. Financières

En octobre 2012, l'administration fiscale a annoncé que des actes de chirurgie et de médecine à visée purement esthétique ne seraient pas pris en charge par l'assurance maladie obligatoire, et devraient être soumis à la taxe sur la valeur ajoutée (TVA) soit 20 % quel que soit le type d'établissement dans lequel il est pratiqué.

Les médecins et dentistes spécialisés en esthétique qui demandent des dépassements d'honoraires doivent remettre à leur patients une information écrite préalable dès lors que le montant de leurs actes est supérieur à 70 euros.

L'article L. 6322-2 du code de la santé publique rend obligatoire la remise par le praticien d'un devis détaillé au patient avant toute intervention esthétique. Ce devis comprend notamment les mentions suivantes : la nature précise de l'acte prévu, le décompte détaillé, en quantité et en prix, de chaque prestation et produit nécessaires à l'acte prévu. C'est l'ensemble des prestations nécessaires à la réalisation de cet acte qui figurent sur le devis qui doit être soumis à la taxe (Ministère de l'Économie et des Finances 2017).

Le patient, non aidé par les complémentaires, doit donc prendre en charge toutes les dépenses exceptées les séances de consultation préalables (Bertereche et Chiche 2014).

Le DSD permet une simulation du résultat lors de la séance de test drive avec le *mock-up* en bouche. Comme il a été précédemment expliqué, l'acheminement jusqu'à cette séance nécessite une analyse minutieuse du cas, demande du temps, un investissement personnel, et un travail du prothésiste qui élabore le *wax-up*.

Dès la première consultation, le praticien peut faire signer un devis pour l'établissement de la maquette et du plan de traitement, afin de s'assurer une rémunération en cas de refus de la thérapeutique.

Lorsque le patient valide le projet thérapeutique, le praticien peut rédiger les devis en rapport avec les actes prévus.

Les logiciels d'analyse esthétique issus du DSD ont également un coût, non négligeable pour le praticien.

Le DSD Connect a une valeur de 989 € par an, le NemoDSD 2D 1190 € par an et le NemoDSD 3D 2990 € par an ; contrairement aux logiciels de présentations, plus abordables. PowerPoint coûte 79 € et Keynote 19,99 €.

Les logiciels spécifiques nécessitent des compétences informatiques et plus souvent la présence a des formations pour son utilisation qui s'ajoutent au coût du logiciel.

6.2. Perte de l'indépendance du praticien

L'utilisation des logiciels de présentation Keynote ou PowerPoint demandent une connaissance précise de ce qu'est la réalisation d'un projet esthétique. Cependant l'analyse esthétique du praticien reste libre, il peut suivre sa propre *check-list*, dans sa démarche esthétique en fonction de ses besoins.

Ils demandent une bonne maîtrise de leurs fonctionnalités, par conséquent, la difficulté et le temps nécessaire à l'établissement du projet virtuel sont augmentés.

Les logiciels spécifiques DSD connect et NemoDSD ont une démarche analytique guidée. Une douzaine de contours dentaires sont préenregistrés afin de visualiser le résultat. L'utilisation de ces logiciels risque donc de mener à une perte de l'indépendance du praticien qui se soumet aux étapes du logiciel.

De plus, Christian Coachman et son équipe ont également créé, pour les logiciels NemoDSD, un service appelé le *Virtual Lab*. Ce laboratoire en ligne propose aux chirurgiens-dentistes de réaliser, à leurs places, le projet esthétique virtuel 2D ou 3D selon leurs désirs. Il leur est

possible également de leur livrer le modèle 3D issu du projet et la gouttière thermoformée correspondant au modèle (DSDLab 2016).

Dans ce cas, le chirurgien-dentiste perd son rôle de diagnosticien.

6.3. Communication

Les dossiers partagés aux différents intervenants, par le logiciel NemoDSD 3D, sont sous le format .stl, qui permet un accès facile sur tous les ordinateurs. De même pour les logiciels DSDConnect et NemoDSD 2D, qui permettent l'exportation de fichiers sous format .pdf. Ce format permet à tous de consulter, sans logiciel spécifique, le projet esthétique et l'analyse du DSD.

En revanche, si un spécialiste veut apporter des modifications il doit posséder le même logiciel, contrairement à Keynote et PowerPoint qui facilitent à la fois la lecture et la modification du projet.

De nos jours, la CFAO est en plein essor, avec un simple logiciel de présentation et le DSD connect, il est possible d'utiliser un projet virtuel 2D, comme guide pour la conception des prothèses en CFAO. Le DSD connect est un système ouvert, compatible avec différentes marques comme les logiciels Sirona et 3Shape contrairement aux logiciels Nemotech.

La pluridisciplinarité du traitement est quelque peu limitée lors de l'utilisation des logiciels Nemo DSD 2D et Nemo DSD 3D.

6.4. Simulation

Les logiciels de présentations traditionnels (Keynote et PowerPoint) ne présentent pas de « banque de dents virtuelles » pour simuler le résultat esthétique de l'analyse. C'est au praticien de créer les dents en dessinant leurs contours et les « remplir ». Un praticien inexpérimenté obtiendra un meilleur résultat avec un logiciel spécifique, où des dents virtuelles sont disponibles dans la bibliothèque.

La prévisualisation du sourire est d'autant plus réaliste lorsqu'il s'agit d'une simulation 3D réalisable avec le NemoDSD 3D, plus coûteux.

6.5. Acceptation du patient

L'exposition des photographies et du résultat aident le patient dans sa prise de conscience mais ne sont pas les seuls moyens d'explications prospectives, il ne faut pas négliger les qualités humaines que le chirurgien-dentiste doit posséder.

L'établissement d'un plan de traitement esthétique demande au praticien une écoute attentive du patient et un sens de l'observation avisé.

Le comportement et l'investissement du praticien jouent un rôle déterminant dans cette étape qu'aucun logiciel ne peut remplacer (Binhas 2016).

L'aménagement d'un temps pour les consultations pré opératoires génératrices de dialogues constructifs est indispensable. Si le chirurgien-dentiste reste maître de son acte opératoire, il n'est pas seul à décider de son bien-fondé qui est avant tout le désir du patient. Il en détectera les écueils potentiellement sources de malentendus. Le praticien doit susciter et favoriser la libre expression du patient en lui permettant d'énoncer ses attentes et d'expliquer les motifs de sa consultation lors de ce premier rendez-vous, qui est un entretien confidentiel, dans une ambiance détendue et de confiance.

Il doit faire preuve d'empathie, savoir interpréter les désirs implicites du patient et montrer son engagement pour atteindre un objectif commun.

Après une anamnèse esthétique et un recueil méthodique, le praticien doit s'appliquer à répondre aux besoins du patient. Ceux-ci ne doivent pas outrepasser les contre-indications thérapeutiques et doivent répondre aux exigences fonctionnelles.

Certaines requêtes sont incompatibles avec les possibilités cliniques ; si les explications du praticien ne suffisent pas à le faire comprendre au patient, il est préférable de ne pas amorcer le traitement qui est alors voué à l'échec.

Il faut éduquer le patient et parfois lui faire comprendre qu'un sourire « parfait » mais stéréotypé est souvent moins joli qu'un sourire « naturel » avec des défauts de forme et de couleur (Fradeani et al. 2006).

De même, il faut être capable de lui faire comprendre les raisons du choix d'un traitement plutôt qu'un autre en évaluant les avantages et les inconvénients.

Les patients avec une demande esthétique ont des exigences précises et n'apprécient pas le nombre et la nature des étapes réellement nécessaires pour satisfaire leur demande. Il faut faire

entendre au patient que la finalisation d'un traitement esthétique concerne également l'intégration correcte des restaurations tant biologiques que fonctionnelles, et nécessite souvent une approche multidisciplinaire. Ils ont tendance à sous-estimer l'engagement professionnel et minimiser l'engagement financier que leur traitement comporte (Fradeani et al. 2006).

6.6. Aspect médico légale : obligation de résultat ou de moyen ?

Depuis 1936, la responsabilité médicale est classiquement une responsabilité de type contractuelle. En effet, en 1936, la cour de cassation, dans un arrêt « Mercier » a établi « qu'entre le médecin et son client, se forme un véritable contrat, comportant pour le praticien l'engagement, sinon bien évidemment de guérir le malade, ce qui n'a jamais été allégué, du moins de lui donner des soins non pas quelconques mais consciencieux, attentifs et réserves faites de circonstances exceptionnelles, conformes aux données actuelles de la science, que la violation, même involontaire de cette obligation contractuelle est sanctionnée par une responsabilité de même nature, également contractuelle ». Ainsi, entre le médecin et son patient s'est établi un contrat de soin.

Un contrat est un accord de volonté entre deux ou plusieurs personnes, ayant pour finalité de créer une ou des obligations (Béry et Delprat 2006) (Missika et Rahal 2006).

L'obligation du médecin est donc, en toutes circonstances, de mettre au service du patient les moyens les plus adaptés à son état compte tenu des connaissances du moment. C'est une obligation de moyens, et généralement, c'est au plan technique sa seule obligation. Ses autres obligations relèvent de devoirs d'humanisme comme le devoir d'information, le consentement, le respect de la personne, le secret médical, etc.

L'information du patient est une obligation qui incombe à tout professionnel de santé, reposant essentiellement sur deux textes de loi, le Code de la santé publique et la loi du 4 mars 2002. L'article L.1111-2 du Code de la santé publique énonce que « toute personne a le droit d'être informée sur son état de santé ». La loi du 4 mars 2002 est venue appuyer cette obligation. Ce principe d'information concerne également l'information sur le prix des prestations prévues.

Ceci implique qu'il n'est pas tenu à un résultat. L'obligation du médecin n'est donc pas de guérir le patient mais de tout mettre en œuvre pour. La nature de cette obligation en matière médicale vient du caractère aléatoire de l'acte médical. (Béry et Delprat 2006).

L'obligation de résultat concerne la fabrication et la conception en matière de prothèse dentaire, jusqu'à la pose de la prothèse et son adaptation (Béry et Delprat 2006). La première chambre civile de la Cour de cassation énonce d'abord que « le chirurgien-dentiste est, en vertu du contrat le liant à son patient, tenu de lui fournir un appareillage apte à rendre le service qu'il peut légitimement en attendre, une telle obligation, incluant la conception et la confection de cet appareillage, étant de résultat. En tant que fournisseur d'une prothèse, le chirurgien-dentiste, tenu d'une obligation de résultat, doit délivrer un appareil sans défaut ».

Dans le cas particulier des actes à visée esthétique « de confort », les juges font preuve d'une exigence accrue. L'information doit être exhaustive et porter sur tous les risques encourus, même s'ils sont « très exceptionnels » (Cour d'appel Paris 2008).

Elle doit porter également sur les résultats qui peuvent légitimement être espérés par la patient (ou la patiente). En conséquence, lorsque le résultat final optimal promis par un document remis à la patiente est en réalité irréaliste, en raison des caractéristiques personnelles de celle-ci, il y a manquement à l'obligation d'information engageant la responsabilité du praticien (Cour d'appel Paris 2008). En outre, le chirurgien esthétique est également tenu d'un devoir de conseil à l'égard de ses patients (Cours d'appel de Montpellier 2009). Enfin, en application de l'article D. 6322-30 du code de la santé publique, un délai de réflexion de 15 jours doit être respecté entre l'information et la date de l'intervention (Cour d'appel Paris 2009).

Un décret est venu encore renforcer l'obligation d'information du chirurgien-esthétique en cas d'implantation d'un dispositif médical. Avant toute intervention utilisant un produit destiné à rester dans le corps humain pendant plus de 30 jours, l'information doit porter non seulement sur les risques liés à l'acte chirurgical mais aussi sur l'implant lui-même (◆ C. santé publ., art.D. 6322-30-1). Les renseignements portent sur l'identification du dispositif médical utilisé, la durée de vie limitée du produit, le lieu et la date d'utilisation des prothèses, le nom du chirurgien-dentiste utilisateur et l'éventuelle nécessité de réintervention qui en découle (C. santé publ., art. R. 5212-42). Ces informations doivent être fournies lors de la première consultation mais sont également consignées sur la carte d'implant remise au patient à l'issue des soins. Une copie de ce document est signée par le patient et conservée dans son dossier médical (C. santé publ., D. n° 2015-1171, 22 sept. 2015 : JO, 24 sept.), (Cintrat 2015).

Dans cette pratique le DSD permet de présenter l'état final avant même de débiter les soins, cela n'imposerait-il pas une obligation de résultat différente de celle incombée jusqu'à aujourd'hui ?

Un traitement « à finalité esthétique » conduit parfois le chirurgien-dentiste à s'éloigner de son objectif principal qui est la « guérison » d'une pathologie orale. Ce traitement qui peut-être de fantaisie ou de caprice, a comme objet, à la demande d'une personne insatisfaite de son apparence, de modifier celle-ci. L'esthétique est un art qui engage des problèmes de forme, d'harmonie, remédiant aux apparences physiques disgracieuses, qui jouent un rôle dans la psychologie du patient.

Le DSD permet une prévisualisation du résultat qui peut être modifiée jusqu'à adhésion du patient. Le chirurgien remplit son obligation de moyen en éclairant le patient dans ses décisions et en mettant en œuvre les données acquises de la science.

Le DSD n'est pas à l'abri d'un désaveu du patient pour un résultat pourtant conforme à ses désirs. C'est pour cela que le praticien se doit d'être clair, lors de la signature du consentement, sur le fait que la prévisualisation du projet n'est qu'un idéal à atteindre. Comme vue précédemment, le praticien est, dans son principe, soumis aux règles habituelles de la responsabilité médicale. Il ne saurait s'engager à procurer un résultat déterminé : son obligation reste inchangée, elle est de moyens.

7. Apports du DSD en pédagogie et en recherche

Une évaluation esthétique vise à une évaluation globale de l'harmonie et de l'intégration d'une prothèse au sein des tissus mous et de la denture, mais également de l'apparence de la restauration dans l'ensemble du visage.

7.1. La photographie

La photographie est un élément de communication essentiel avec le patient : elle permet de valider le projet esthétique par le patient, de la compréhension à la mise en évidence des limites thérapeutiques et des différentes techniques.

La photographie est un outil à la disposition du praticien dans le processus thérapeutique esthétique : reproduire la situation initiale, ou modifier le sourire (on parlera alors de réhabilitation).

Enfin, dans la communication avec le céramiste, la photographie facilitera la transmission des données, avec un résultat final optimisé (Hinet et al. 2012).

7.2. Le Papilla Index de Jemts (1977)

Il est également appelé le PIS pour Papilla Index Score. Jemts propose un indice qui évalue la taille de la gencive papillaire interproximale. Cela permet une classification de la perte de la papille en 3 points et lignes de référence : une ligne joignant les zéniths gingivaux (0), une ligne parallèle passant par le point de contact des dents adjacentes (1), et une ligne intermédiaire (1/2), (Figure 50), (Jemt 1997).

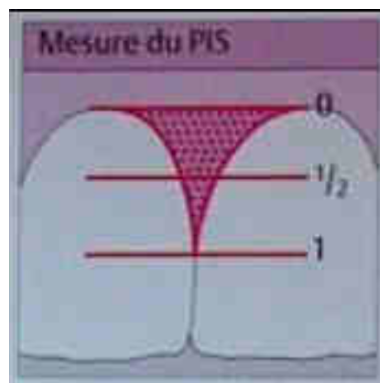


Figure 60: Lignes de références du PIS

7.3. La classification de Palacci et Ericson (2001)

Palacci et Ericson ont déterminé une classification du niveau de la perte horizontale et verticale des tissus mous, durs ou les deux, autour des implants unitaires, dans la région maxillaire antérieure.

Sur la base d'une perte verticale (vue frontale), la Classe I correspond à une papille intacte ou peu réduite, la Classe II à une perte papillaire limitée, la Classe III à une perte papillaire sévère, et la Classe IV à l'absence de papille.

Sur la base d'une perte horizontale (vue de profil), la Classe A est associée à un tissu intact ou légèrement réduit, la Classe B à une perte tissulaire limitée, la Classe C à une perte tissulaire sévère, et une Classe D à une perte extrême (Palacci et Ericsson 2001).

7.4. Le Pink Esthetic Score (2005)

Le Pink Esthetic Score (PES) est un outil d'évaluation du tissu mou péri-implantaire. Il est basé sur 7 variables (Figure 61) :

1. Papille mésiale
2. Papille distale
3. Niveau des tissus mous
4. Contour des tissus mous
5. Défaut du processus alvéolaire
6. Couleur des tissus
7. Texture des tissus mous

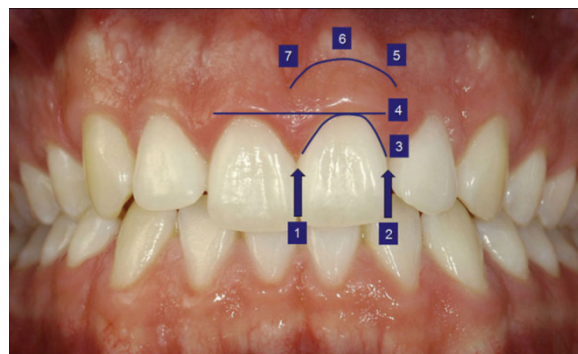


Figure 61: Lignes de références du PIS

Chaque variable est évaluée par comparaison avec une dent de référence (la dent correspondante pour le secteur antérieur et la dent voisine pour la région prémolaire), par un score de 0,1 ou 2, 0 étant le score le plus bas et 2 le plus élevé.

Les papilles sont notées comme complètes, incomplètes ou absentes (Fürhauser et al. 2005).

7.5. Le Pink Esthetic Score/White Esthetic Score de Belser et coll. (2009)

Belser et coll. ont modifié le PES en le combinant avec une évaluation de la réussite esthétique de la couronne unitaire sur implant. Il devient alors PES/WES.

Le PES modifié présente 5 critères :

1. Papille mésiale ;
2. Papille distale ;
3. Courbure de la muqueuse ;
4. Hauteur de la muqueuse ;
5. Convexité de la « racine », couleur et texture des tissus au niveau de l'implant.

Le WES, concerne la partie visible de la couronne, au-dessus du profil d'émergence.

Cinq points sont également définis :

6. La forme générale ;
7. Lignes de plus grand contour et volume de la couronne clinique ;
8. Couleur, incluant teinte et saturation ;
9. Texture de surface ;
10. Translucidité et caractérisation.

De la même façon que pour le PES, un score de 0 à 2 est donné à chacun des critères, avec un maximum de 10 et un seuil d'acceptation clinique de 6 (Belser et al. 2009).

7.6. Implant Crown Index de Meijer et coll (2005)

Meijer et coll ont mis au point cet indice en 2005 qui prend en compte 9 critères qui influent le résultat esthétique d'une restauration implanto-portée : 5 critères concernant la couronne et les 4 derniers critères sur les tissus mous péri-implantaire.

La référence utilisée est la dent adjacente et la controlatérale.

Les 9 critères :

1. dimensions mésio-distale de la couronne ;
2. position du bord libre de la couronne ;
3. convexité vestibulaire de la couronne.

Ces 3 premiers points ont une échelle de notation de 0 à 5 (sur contour grossier, sur contour léger, pas de déviation, sous contour léger, sous contour grossier).

4. Couleur et translucidité de la couronne ;
5. surface de la couronne (caractéristiques anatomiques telles que stries ou lobes).

Les 4 et 5 sont notés de 0 à 3 (décalage important, léger décalage, pas de décalage).

6. Position de la gencive marginale ;
7. position de la muqueuse au niveau interproximale.

Les 6 et 7 ont une échelle en 3 points : déviation de 1,5 mm ou plus, déviation de moins de 1,5 mm, pas de déviation.

8. Contour de la gencive marginale.

Noté de 0 à 5 (sur contour grossier, sur contour léger, pas de déviation, sous contour léger, sous contour grossier).

9. Couleur et surface de la muqueuse vestibulaire.

Ce dernier point est évalué par une échelle de 0 à 3 (décalage important, léger décalage, pas de décalage).

Cet indice fonctionne par point de pénalité, lorsque les critères ne correspondent pas à la situation de référence de façon mineure (déviation légère) la pénalité est de 1 point, lorsque l'écart est majeur la pénalité est de 5 points. Il n'y a pas de point de pénalité lorsque le critère correspond à la situation désirée.

Le total des points donne un score de l'indice afin d'émettre un jugement esthétique :

- pas de point de pénalité : esthétique excellente ;
- 1 ou 2 points : esthétique satisfaisante ;
- 3 ou 4 points : esthétique moyenne ;
- 5 points ou plus : résultat esthétique mauvais.

Un seul critère présentant une déviation majeure conduit donc à un mauvais résultat esthétique (Meijer et al. 2005).

7.7. Le DSD

Ces différents tests à visées d'appréciation esthétique qualitative et quantitative utilisent des critères qui sont tous soit déjà contenus dans le logiciel DSD soit intégrables.

L'aspect numérique, avec l'ensemble de l'appréciation 3D paraît être un plus par rapport à l'ensemble des tests précités, tous fonctionnant sur des critères 2D.

Dans des protocoles de recherche à visée d'appréciation de résultat clinique l'outil DSD pourrait être utilisé, car il intègre l'ensemble des paramètres et propose en plus une appréciation 3D.

À la suite d'un traitement le DSD peut être utilisé comme outil d'évaluation post-opératoire pour surveiller l'évolution par rapport au jour de l'intervention, et également comme outil de comparaison par rapport au résultat idéal escompté lors de la simulation du DSD, en suivant les critères d'évaluations esthétiques (Figure 62) (Santos et al. 2017).

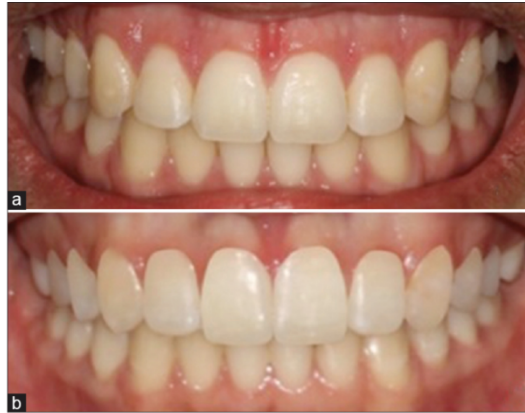

Figure 62: (a) 108 jours après une gingivectomie au niveau des 6 dents antérieures maxillaires ; (b) simulation du Digital Smile Design (Santos et al. 2017).

Conclusion

Les demandes esthétiques des patients sont croissantes et à cet égard, l'avènement de nouvelles techniques comme le DSD, a permis de s'adapter à leurs nouvelles exigences et incite les praticiens à améliorer la communication avec leurs patients et l'équipe thérapeutique pluridisciplinaire. Parmi les autres outils de prévisualisation le DSD paraît être le plus abouti et le plus complet, répondant à l'ensemble du cahier des charges d'une thérapeutique esthétique. Cependant la subjectivité de l'esthétique, inhérente à la perception du beau, ne peut pas être écartée et ne peut être standardisée. La réussite d'une thérapeutique esthétique comprend la totalité du traitement à savoir la satisfaction du patient, suppose que l'on prenne en compte ses désirs, son projet, englobant son vécu et son image du beau. La réussite passe donc par des facteurs plus subjectifs et personnels, elle n'est complète que lorsqu'elle est acceptée par le patient. Le praticien, alors guidé par les demandes du patient et le protocole d'analyse du DSD, doit prendre garde à rester maître du traitement et à ne pas devenir dépendant de l'outil numérique.

Cet outil de prévisualisation peut servir d'outil d'analyse critique à la suite d'un traitement à visée esthétique. Lors d'un traitement où les paramètres esthétiques ont été suivis il est possible de comparer le résultat à la situation idéale attendue, présentée lors de la simulation.

BIBLIOGRAPHIE

- 3Shape. 3Shape Partner Portal [Internet]. 2012 [cité 12 déc 2017]. Disponible sur: http://support.3shape.com/media/163685/80200048_A_April2012_Dental_System_Brochure_FR_Lowres.pdf
- Allen E. Use of mucogingival surgical procedures to enhance esthetics. *Dent Clin North Am.* 1988;32(2):307-30.
- Belser UC, Grütter L, Vailati F, Bornstein MM, Weber H-P, Buser D. Outcome Evaluation of Early Placed Maxillary Anterior Single-Tooth Implants Using Objective Esthetic Criteria: A Cross-Sectional, Retrospective Study in 45 Patients With a 2- to 4-Year Follow-Up Using Pink and White Esthetic Scores. *Journal of Periodontology.* 2009;80(1):140-51.
- Bertereche M-V, Chiche G. Esthétique en odontologie. Paris: Éditions CdP; 2014.
- Berteretche M-V. Esthétique en odontologie. Paris: Editions CdP; 2015.
- Béry A, Delprat L. Droits et obligations du chirurgien-dentiste. Héricy: Éd. du Puits fleuri; 2006.
- Binhas E. Comment adapter votre présentation de traitement a la demande esthétique [Internet]. 2016 [cité 13 déc 2016]. Disponible sur: <http://www.lefildentaire.com/articles/conseil/organisation/adapter-votre-presentation-de-traitement/>
- Chiche G, Pinault A. Esthetics of anterior fixed prosthodontics. Chicago: Quintessence Pub. Co; 1994.
- Chu S, Tarnow D, Tan J, Stappert C. Papilla proportions in the maxillary anterior dentition. *Int J Periodontics Restoratives Dent.* 2009;(29):385-93.
- Cintrat M. La médecine esthétique saisie par le droit : un régime juridique perfectible. *Médecine et droit.* 2015;(133):99.
- Clement M. Outil de communication pluridisciplinaire pour un traitement esthétique prédictible : le Digital Smile design (DSD®) [Internet]. *Le fil dentaire magazine dentaire.* 2016 [cité 3 janv 2017]. Disponible sur: <http://www.lefildentaire.com/articles/pratique/step-by-step/outil-de-communication-pluridisciplinaire-pour-un-traitement-esthetique-predictible/>
- Coachman C, cala. DSD magazine.
- Coachman C, Calamita M. Digital smile design: A tool for treatment planning and communication in esthetic dentistry. *quintessence of dental technology.* 2012;103-12.
- Coachman C, Calamita M. Virtual Esthetic Smile Design Driving the Restaurative Plan. *Journal of Cosmetic Dentistry.* 2014;29(4):102-16.
- Coachman C, Calamita M, Sesma N. From 2D to complete digital workflow in interdisciplinary dentistry. *Journal of cosmetic dentistry.* 2016;33(1).
- Coachman C, Calamita M, Sesma N. Dynamic Documentation of the Smile and the 2D/3D Digital Smile Design Process. *The International Journal of Periodontics & Restorative Dentistry.* 2017;37(2):183-93.
- Coachman C, Paravina R. Digitally Enhanced Esthetic Dentistry - From Treatment Planning to Quality Control. *Journal of Esthetic and Restorative Dentistry.* 2016;28:S3-4.
- Coachman C, Ricci A, Calamita M, Yoshinaga L. Visagismo-a arte de personalizar o desenho do sorriso [Internet]. Vol. 1. 2011 [cité 22 nov 2016]. Disponible sur: http://www.digitalsmiledesign.com/static/media/Coachman_Ricci_Visagism_chapter.pdf
- Coachman C, Van Dooren E, Gürel G, Landsberg C, Calamita M, Bichacho N. Smile design: From digital treatment planning to clinical reality [Internet]. *Interdisciplinary treatment planning.* 2010 [cité

14 nov 2016]. Disponible sur: <http://www.sociedadperuanadeprotesis.org/pdf/coachman/Planning.pdf>

Cour d'appel Paris. Cour d'appel de Paris 1er fevrier 2008. N°06/15680. 2008.

Cour d'appel Paris. Cour d'appel de Paris (Pôle 1 - chambre 4). Arret du 29 mai 2009. N°08/23204. 2009.

Cours d'appel de Montpellier. Cour d'appel de Montpellier 3 septembre 2009 n°08/07850. 2009.

Crisalix. Crisalix : Le simulateur 3D avant / après en chirurgie [Internet]. 2015 [cité 14 déc 2017]. Disponible sur: <http://www.crpce.com/clinique-esthetique/simulation-3d>

Davarpanah M, Szmukler-Moncler S, Rajzbaum P, Demurashvili G. Les Implants en odontologie - 2e édition. [Internet]. 2016 [cité 9 févr 2017]. Disponible sur: <http://search.ebscohost.com/login.aspx?direct=true&scope=site&db=nlebk&db=nlabk&AN=1423293>

Dental Hack. G Design Pro Help. <https://youtu.be/CRAgY4-fGII>. 2015;

Dragusha R, Ibraimi D. Mock-up: An Aid in the Different Steps in Aesthetic Dental Treatment. *European Scientific Journal*. 2016;12(6):290-8.

DSD Connect. DSD Connect [Internet]. 2013 [cité 9 nov 2017]. Disponible sur: <http://dsdtechnology.com/>

DSDLab. DSD Planning [Internet]. DIGITAL SMILE DESIGN. 2016 [cité 9 nov 2017]. Disponible sur: <http://www.digitalsmiledesign.com/dsd-content/videos/dsd-planning/>

DSS. Digital Smile System. <http://www.digitalsmilesystem.com>. 2014;

Feigenbaum L. More than one reality. *Periodontics Aesthet Dent*. 1999;(11):136.

Fradeani M, Liger F, Perelmuter S. Réhabilitation esthétique en prothèse fixée. une approche systématique du traitement prothétique Volume 1, Volume 1., Paris; Berlin; Chicago [etc: Quintessence International; 2006.

Frush J, Fisher R. How dentogenics interprets the personality factor. *J Prosthet Dent*. 1965;(67):441-9.

Fürhauser R, Florescu D, Benesch T, Haas R, Mailath G, Watzek G. Evaluation of soft tissue around single-tooth implant crowns: the pink esthetic score: Esthetic score. *Clinical Oral Implants Research*. 2005;16(6):639-44.

Gaillard C. Intérêt du mock-up en dentisterie esthetique. *Information dentaire*. 2012;94(10):1-5.

Gaillard C, Riera C. Le smile design : un outil pour la planification des traitements esthétiques et fonctionnels. *Le fil dentaire magazine dentaire* [Internet]. 2016 [cité 11 sept 2017]; Disponible sur: <https://www.lefildentaire.com/articles/clinique/esthetique/le-smile-design/>

Golub J. Entire smile pivotal to teeth design. *Clin Dent*. 1988;33.

Gürel G. Les facettes en céramique., *Quintessence International*. 2005;496.

Gürel G. Les facettes en céramique : de la théorie à la pratique. *Quintessence international*. 2005;526.

Gürel G, Shayder A, Hallawel P, Calamita M, Coachman C, Paolucci B. Visagism: The Art of Dental Composition. *Quintessence Dent Technol*. 2012;1-13.

Harichane Y. Le mock-up, un outil quotidien en esthétique dentaire. *Dental tribune DT STUDY CLUB*. 2015;22-5.

Hinet M, Harichane Y, Grossetti F, Guez B. La photographie dentaire au quotidien. *Inf Dent*. 2012;94(5):14-7.

Hue C, Gaillard C. L'art du sourire [Internet]. *Le fil dentaire magazine dentaire*. 2011 [cité 10 janv 2017]. Disponible sur: <http://www.lefildentaire.com/articles/clinique/esthetique/l-art-du-sourire/>

Jemt T. Regeneration of gingival papillae after single-impkant treatment. *Int J Periodontics Restoratives*

Dent. 1997;17(4):326-33.

Kasparova M, Grafova L, Dvorak P, Dostalova T, Prochazka A, Eliasova H, et al. Possibility of reconstruction of dental plaster cast from 3D digital study models. *BioMedical Engineering OnLine*. 2013;12:49.

Kishnani R, Kalia U, Uppal S, Bharat R. A Modern Era In Orthodontic Diagnosis And Treatment Planning: Cone Beam Computed Tomography. *Indian J Dent*. 2014;6(4):97-101.

Kokich VO, Kokich VG, Kiyak HA. Perceptions of dental professionals and laypersons to altered dental esthetics: Asymmetric and symmetric situations. *American Journal of Orthodontics and Dentofacial Orthopedics*. 2006;130(2):141-51.

Kurbad A, Kurbad S. Cerec Smile Design – a software tool for the enhancement of restorations in the esthetic zone. *Int J Comput Dent*. 2013;16(3):255-69.

Lacoste J-P. Guide pratique d'implantologie. Elsevier Masson SAS. Vol. ch.7. 2013.

Lehmann L, Coachman C, Finelle G. Technique de prévisualisation du sourire dans la réhabilitation implantaire du secteur antérieur. *Rev Odontostomatol*. 2015;44(3):162-74.

Lejoyeux E. Esthétique du visage. *Encycl Méd Chir (Editions Scientifiques et Médicales Elsevier SAS)*. 2003;(23-460-NaN-20):8.

Lejoyeux J. Les 9 clefs du visage. SOLAR. 1906; 1991.

Levin E. Dentalesthetics and the golden proportions. *J Prosth Dent*. 1978;(40):244-52.

Lindén A. Utilising Smile Design software and CAD/CAM for creating a mock-up and final restorations. *Journal of Cosmetic Dentistry*. 2016;1:16-9.

Lombardi R. The principles of visual perception and their clinical application to denture esthetics. *J Prosthet Dent*. 1973;29(4):358-82.

Magne P, Belser U, Liger F. Restaurations adhésives en céramique sur dents antérieures: approche biomimétique [Internet]. Paris: Quintessence; 2003 [cité 2 déc 2017]. Disponible sur: <http://books.google.com/books?id=eoRqAAAAMAAJ>

Mah J, Sachdeva R. Computer-assisted orthodontic treatment: The SureSmile process. *Am J Orthod Dentofacial Orthop*. 2001;120(1):85-7.

Martins L, Vigorito J. Cone beam tomographic study of facial structures characteristics at rest and wide smile, and their correlation with the facial types. *Dental Press J Orthod*. 2013;18(6):38-44.

McLaren E, Culp L. Smile Analysis The Photoshop Smile Design Technique: Part I. *Journal of Cosmetic Dentistry*. 2013;29(1):94-108.

McLaren E, Garber D. The Photoshop Smile Design Technique (Part 1): Digital Dental Photography. *Compend Contin Educ Dent*. 2013;34(10):772-9.

McLaren E, Yan Yu C. Photography and Photoshop.pdf. 2006;97-101.

Meijer H, Stellingsma K, Meijndert L, Raghoobar G. A new index for rating aesthetics of implant-supported single crowns and adjacent soft tissues - the Implant Crown Aesthetic Index: A pilot study on validation of a new index. *Clin Oral Implants Res*. 2005;16(6):645-9.

Methot A. « M » proportions, the new golden rules in dentistry. *Canadian journal of cosmetic dentistry* 1. *Canadian journal of cosmetic dentistry* 1. 2006;34-40.

Ministère de l'Économie et des Finances. TVA - Champ d'application et territorialité - Opérations exonérées en régime intérieur - Professions médicales et paramédicales. *Bulletin Officiel des Finances Publiques-Impôts* [Internet]. 2017; Disponible sur: <http://bofip.impots.gouv.fr/bofip/1139-PGP.html?identifiant=BOI-TVA-CHAMP-30-10-20-10-20170607>

- Missika P, Benhamou-Lavner A, Kleinfinger-Goutmann I. Accéder à l'implantologie. Rueil-Malmaison: Éd. CdP; 2003.
- Missika P, Rahal B. Droit et chirurgie dentaire: prévention, expertises et litiges. Rueil-Malmaison: Éd. CdP; 2006.
- Nemotec S. NEMOTEC [Internet]. NemoTec. 2016 [cité 9 nov 2017]. Disponible sur: <https://www.nemotec.com/>
- Noharet R, Clément M, Gaillard C. Analyse diagnostique d'un traitement esthétique : Digital Smile Design®. Inf Dent [Internet]. 2015 [cité 9 nov 2017];(22). Disponible sur: http://_65430983298_1_1430251200.id.elteg.net/011025-23114-Analyse-diagnostique-d-un-traitement-esthetique-Digital-Smile-Design.html
- On TT, Kois JC. Digital Smile Design Meets the Dento-facial Analyzer: Optimizing Esthetics While Preserving Tooth Structure. *Compend Contin Educ Dent*. 2016;37(1):46-50.
- Palacci P, Ericsson I, éditeurs. Esthetic implant dentistry: soft and hard tissue management. Chicago: Quintessence Books; 2001.
- Paris J-C, Faucher A-J, Makarian M-H. Esthétique du sourire: intégration ou réhabilitation? *Réalités cliniques*. 2003;14(4):367-78.
- Pimentel W, Teixeira ML, Costa PP, Jorge MZ, Tiossi R. Predictable Outcomes with Porcelain Laminate Veneers: A Clinical Report: Predictable Outcomes with Porcelain Laminate Veneers. *Journal of Prosthodontics*. 2016;25(4):335-40.
- PlanmecaGroup. Planmeca Romexis® Smile Design - design a smile in 2 minutes [Internet]. 2016 [cité 12 déc 2017]. Disponible sur: <https://youtu.be/7N1ub5oe98w>.
- Rosenweig J. Principes de communication patient-praticien dans le cadre d'une approche centrée sur la personne en odontologie [Thèse d'exercice : Chirurgie dentaire]. [Toulouse]: Université Paul Sabatier; 2014.
- Santos F, Kamarowski S, Lopez C, Storrer C, Neto A, Deliberador T. The use of the digital smile design concept as an auxiliary tool in periodontal plastic surgery. *Dent Res J*. 2017;14(2):158-61.
- Schillingburg H, Kaplan M, Grace C. Tooth dimensions. A comparative study. *J South Calif Dent Assoc*. 1972;40(9):830-9.
- Scuzzo G. Orthodontic setup. 2014.
- Silva B, Jiménez-de-Fuentes R, Fernandez A, Chu S. Perception of maxillary dental midline shift in asymmetric faces. *Int J Esthet Dent*. 2015a;(10):588-96.
- Silva C, Soumaille J, Marson F, Progiante P, Tatakis D. Aesthetic crown lengthening: periodontal and patient-centred outcomes. *J Clin Periodontol*. 2015b;42(12):1126-34.
- Talarico G, Morgante E. Psychologie de l'esthétique dentaire : réalisation dentaire et harmonie de l'ensemble. *Eur J Esthet Dent*. 2006;(1(4)):302-12.
- Tarnow D, Elian N, Fletcher P, Froum S, Magner A, Cho S, et al. Vertical distance from the crest of bone to the height of the interproximal papilla between adjacent implants. *J Periodontol*. 2003;74(12):1785-8.
- Tasty Tech. Smile Designer Pro [Internet]. 2015 [cité 11 nov 2017]. Disponible sur: <https://www.smiledesignerpro.com/>
- Vig R, Brundo G. The kinetics of anterior tooth display. *J Prosthet Dent*. 1978;39(5):502-504.
- Ward D. A study of dentists' preferred maxillary anterior tooth width proportions: Comparing the recurring esthetic dental proportion to other mathematical and naturally occurring proportions. *J Esthet Restor Dent*. 2007;19(6):324-37.

TABLE DES ILLUSTRATIONS

Figure 1 : Les lignes de références (Fradeani et al. 2006).....	5
Figure 2 : Les trois étages de la face (Fradeani et al. 2006).....	6
Figure 3 : Les trois grands types de profil, de gauche à droite : normal, convexe et concave	6
Figure 4: Exposition des dents au repos, sourire vieillissant de gauche à droite (Fradeani et al. 2006).....	7
Figure 5 : Les différentes lignes du sourire (Davaranah et al. 2016).....	8
Figure 6: Les différents corridors (Fradeani et al. 2006).....	9
Figure 7: Les tissus épithéliaux gingivaux.....	10
Figure 8 Symétrie et harmonie de tissu gingival au niveau du bloc antérieur (McLaren et Culp 2013).....	11
Figure 9: Forme triangulaire (Fradeani et al. 2006).....	12
Figure 10: Forme ovale (Fradeani et al. 2006).....	13
Figure 11 : Forme carrée (Fradeani et al. 2006).....	13
Figure 12 : Les zeniths gingivaux représentés en noir par rapport à l'axe de la dent représentée en pointillés blancs (Magne et al. 2003).....	16
Figure 13: Les axes dentaires (Magne et al. 2003).....	17
Figure 14: Photographies frontales, sourire large à gauche et écarteurs en place à droite	28
Figure 15 : Photographie extra orale de midi (Gaillard et Riera 2016).....	28
Figure 16: Photographie intra-orale occlusale (Gaillard et Riera 2016).....	29
Figure 17: Photographies de profil, sourire à gauche et au repos à droite.....	29
Figure 18: Mise en place des éléments pour les vidéos avec smartphone. (a) 2 panneaux LED face au patient. (b) Un panneau LED derrière le patient. (c,d) Une pièce avec un mur noir et un mur blanc en arrière-plan. (e) L'emplacement du patient. (f) Un flash externe attaché au smartphone. (g,h) Smartphone ou tablette pour filmer le patient (Coachman et al. 2017).....	31
Figure 19: Les 2 lignes orthogonales en fond de diapositive (Coachman et Calamita 2012).....	33
Figure 20 : Les lignes médiane et verticale ajustée sur le visage (Coachman et Calamita 2012).....	33
Figure 21 : Report de la croix sur le zoom intra-oral (Coachman et Calamita 2012).....	34
Figure 22 : Mesure de la longueur de l'incisive centrale maxillaire gauche dans ce cas (10,6 mm).....	34
Figure 23: Calibration de la règle digitale par agrandissement et rétrécissement jusqu'à correspondance avec le cas (Coachman et Calamita 2012).....	34
Figure 24: Les 3 principales vues calibrées entre elles et avec la règle digitale, superposées avec les dessins, et lignes guides (Courtoisie du D ^r G. Finelle).....	35
Figure 25 Les trois étages de la face sur une même personne (retouchée).....	36
Figure 26: Photographie intra-orale superposée à l'extra-orale, décalage entre ligne médiane et milieu inter incisif (Coachman et Calamita 2014).....	36
Figure 27: Vue proximale et ligne passant par la glabelle, pointe sous nasale et pogonion chez la même personne (retouchée) (McLaren et Culp 2013).....	37
Figure 28 : Longueur de l'incisive latérale et de la canine par rapport à l'incisive centrale (McLaren et Culp 2013) ...	38
Figure 29 : Tracés du contour labial et du plan incisif.....	38
Figure 30: La croix, en pointillé blanc, transférée au niveau du sourire et les 3 lignes de transfert	39
Figure 31: Photographie intra-orale ajustée aux trois lignes de référence.....	39

Figure 32: Proportions de l'incisive latérale et de la canine par rapport à l'incisive centrale; suivant l'approximation de la RED en vue frontale.....	40
Figure 33: Un rectangle avec la proportion idéale (80%) est placée sur l'incisive centrale droite pour comparer la proportion actuelle à l'idéale (Coachman et Calamita 2012).	41
Figure 34 : Dessin du contour des incisives centrales guidée par la croix et le rectangle de proportion	41
Figure 35 : Dessin de la courbe gingivale (Courtoisie du D ^f G. Finelle).....	42
Figure 36 Dessin de la courbe papillaire (Courtoisie du D ^f G. Finelle.)	43
Figure 37 Hauteur de la papille inter dentaire en fonction de la hauteur coronaire des incisives centrales	43
Figure 38 : Dessin de la courbe du vermillon (Courtoisie du D ^f G. Finelle).....	44
Figure 39: Dessin de la courbe de l'arcade et analyse du corridor.....	44
Figure 40: Dessin du contour des dents du nouveau sourire	45
Figure 41 : Remplissage dent par dent du dessin du sourire, avec la teinte appropriée,	45
Figure 42: La règle calibrée permet de quantifier les modifications à apporter au projet prothétique.....	49
Figure 43: Mesures sur l'ordinateur entre la marge gingivale des 4 dents antérieures et la ligne horizontale (Coachman et Calamita 2012).....	53
Figure 44 : Mesure sur l'ordinateur de la distance entre la ligne inter incisive et la ligne médiane de la face (Coachman et Calamita 2012).....	54
Figure 45: Report des mesures de l'ordinateur sur le modèle en plâtre pour tracer la ligne médiane et la ligne horizontale parallèle à la ligne bipupillaire (Coachman et Calamita 2012).	54
Figure 46: Compas digital pour vérifier la correspondance des dimensions entre le wax-up numérique et le wax-up en cire (Pimentel et al. 2016).....	55
Figure 47 : Clé en silicone de transfert du wax-up	55
Figure 48: Photographie état initial (Clement 2016).	56
Figure 49 : Vue intra-buccale mock-up en place (Clement 2016).....	56
Figure 50 : Vue vestibulaire, préparation pour facette.	57
Figure 51 : Simulation du DSD (Rychuv Santos et al. 2017).....	58
Figure 52: (a) Sondage et marquage en fonction de la simulation issu du DSD ; (b) élévation du lambeau au-delà de la jonction muco-gingivale ; (c) détachement du bandeau gingival et observation de la relation entre la crête osseuse et la jonction amélo-cémentaire ; (d) repositionnement du lambeau et sutures (Rychuv Santos et al. 2017).	59
Figure 53 : Réalisation de modèles d'études virtuels de la situation initiale et de la situation avec le mock-up avec iTero [®] scanner dans ce cas (Lehmann et al. 2015).....	60
Figure 54 : Scanner facial et superposition des bases osseuses	61
Figure 55: Planification implantaire virtuelle sur le logiciel spécialisé coDiagnostiX [®]	61
Figure 56: Modélisation du guide chirurgical et sa fabrication par l'imprimante 3D depuis le logiciel coDiagnostiX [®] (Lehmann et al. 2015).....	62
Figure 57 : Analyse céphalométrique sur CBCT et une superposition de l'analyse sur la photo de profil du patient depuis Dolphin Ceph traçage (Dolphin imaging, 2017).	64
Figure 58: Simulation du mouvement orthodontique dans le Clincheck [®] d'Invisalign	65
Figure 59: Robot fil-flexion (Mah et Sachdeva 2001).....	66
Figure 60: Lignes de références du PIS	73
Figure 61: Lignes de références du PIS	74
Figure 62: (a) 108 jours après une gingivectomie au niveau des 6 dents antérieures maxillaires ; (b) simulation du Digital Smile Design (Rychuv Santos et al. 2017).	77

*Les opinions émises dans les dissertations présentées doivent être considérées
comme propres à leurs auteurs, sans aucune approbation ni improbation
de la Faculté de Chirurgie Dentaire.*

ELBILIA Elsa. Analyse esthétique virtuelle : avantages et limites du système Digital Smile Design. 2018. 85 p. : ill.,tabl. Réf. Biblio. : p.79-82.

Sous la direction de : M. le Docteur Christophe AZEVEDO et Mme le Docteur Léna MESSICA

Th : Chir Dent. : Paris 7 : 2018

RESUME :

De nos jours les techniques numériques en odontologie connaissent un véritable essor. Ces techniques permettent de répondre aux différentes attentes du praticien : autonomie, confort, réduction du temps de travail, mais se doivent également de pouvoir répondre aux exigences esthétiques grandissantes des patients.

Parmi les différents outils, le Digital Smile Design (DSD), paraît être le plus complet, répondant au cahier des charges d'un traitement à visée esthétique et pouvant être associé aux différentes thérapeutiques possibles : prothétique, parodontale, orthodontique et implantaire. L'objectif de ce travail est de situer le DSD parmi les autres outils et le présenter, puis d'énoncer les changements de la pratique dentaire qu'il implique et des conséquences qui en découlent.

Cet outil numérique de pré visualisation pourra également servir d'outil pédagogique et d'analyse critique d'un résultat esthétique.

TITRE en anglais : Virtual aesthetic analysis : benefits and limitations of the Digital Smile Design system

DISCIPLINE : Prothèse

MOTS-CLES Français : Digital Smile Design ; Simulation numérique (FMeSH) ; Dentisterie esthétique (FMeSH) ; Evaluation de résultat (soins) (FMeSH)

MOTS-CLES Anglais : Digital Smile Design ; Computer simulation (MeSH) ; Esthetics, dental (MeSH) ; Outcome assessment (health care) (MeSH)
