



HAL
open science

L'intérêt de la piézochirurgie pour l'extraction de la dent de sagesse mandibulaire incluse

Sarah Attlan

► **To cite this version:**

Sarah Attlan. L'intérêt de la piézochirurgie pour l'extraction de la dent de sagesse mandibulaire incluse. Sciences du Vivant [q-bio]. 2018. dumas-03160544

HAL Id: dumas-03160544

<https://dumas.ccsd.cnrs.fr/dumas-03160544v1>

Submitted on 5 Mar 2021

HAL is a multi-disciplinary open access archive for the deposit and dissemination of scientific research documents, whether they are published or not. The documents may come from teaching and research institutions in France or abroad, or from public or private research centers.

L'archive ouverte pluridisciplinaire **HAL**, est destinée au dépôt et à la diffusion de documents scientifiques de niveau recherche, publiés ou non, émanant des établissements d'enseignement et de recherche français ou étrangers, des laboratoires publics ou privés.



Distributed under a Creative Commons Attribution - NonCommercial - NoDerivatives 4.0 International License

UNIVERSITE PARIS DIDEROT - PARIS 7

FACULTE DE CHIRURGIE DENTAIRE

5, Rue Garancière 75006 PARIS

Année 2018

Thèse N°:

N° attribué par la bibliothèque :

**THESE pour le DIPLOME D'ETAT DE DOCTEUR
en CHIRURGIE DENTAIRE**

présentée et soutenue publiquement le

par **ATTLAN Sarah**

**L'INTERET DE LA PIEZOCHIRURGIE POUR L'EXTRACTION
DE LA DENT DE SAGESSE MANDIBULAIRE INCLUSE**

Directeur de thèse : Docteur Lucas UNG

JURY

M. le Professeur Yvon ROCHE	Président
M. le Docteur Aleksandar DAKIC	Assesseur
Mme la Professeure Géraldine LESCAILLE	Assesseur
Mme la Docteure Caroline MOCQUOT	Assesseur
Mme la Docteure Juliette ROCHEFORT	Assesseur
M. le Docteur Hervé TARRAGANO	Assesseur
M. le Docteur Lucas UNG	Membre Invité

UNIVERSITE PARIS DIDEROT-PARIS 7

Présidente de l'Université :

Mme la Professeure Christine CLERICI

Doyenne de l'U.F.R. d'Odontologie :

Mme la Professeure Ariane BERDAL

Directrice Générale des Services :

Madame Pascale SAINT-CYR

JURY

M. le Professeur Yvon ROCHE

Président

M. le Docteur Aleksandar DAKIC

Assesseur

Mme la Professeure Géraldine LESCAILLE

Assesseur

Mme la Docteure Caroline MOCQUOT

Assesseur

Mme la Docteure Juliette ROCHEFORT

Assesseur

M. le Docteur Hervé TARRAGANO

Assesseur

M. le Docteur Lucas UNG

Membre Invité

M. le Professeur Yvon ROCHE

Docteur en Chirurgie Dentaire
Docteur d'Etat en Odontologie
Professeur des Universités - Praticien Hospitalier

*Je vous remercie pour l'honneur que vous me faites en acceptant la présidence du jury de cette thèse.
Veuillez trouver par ce travail l'expression de mes remerciements les plus sincères et de mon profond respect.*

M. le Docteur Aleksandar DAKIC

Docteur en Chirurgie Dentaire
Assistant Hospitalo-Universitaire

*Je vous remercie de l'honneur que vous me faites en participant au jury de ma thèse.
Soyez assuré de ma reconnaissance et de ma plus respectueuse considération.*

Mme la Professeure Géraldine LESCAILLE

Docteur en Chirurgie Dentaire
Professeur des Universités - Praticien Hospitalier

*Je vous remercie de l'honneur que vous me faites en participant au jury de ma thèse.
Soyez assurée de ma reconnaissance et de ma plus respectueuse considération.*

Mme la Docteure Caroline MOCQUOT

Docteur en Chirurgie Dentaire
Assistante Hospitalo-Universitaire

*Je vous remercie de l'honneur que vous me faites en participant au jury de ma thèse.
Soyez assurée de ma reconnaissance et de ma plus respectueuse considération.*

Mme la Docteure Juliette ROCHEFORT

Docteur en Chirurgie Dentaire
Maître de Conférences des Universités Associée

*Je vous remercie de l'honneur que vous me faites en participant au jury de ma thèse.
Soyez assurée de ma reconnaissance et de ma plus respectueuse considération.*

M. le Docteur Hervé TARRAGANO

Docteur en Chirurgie Dentaire
Maître de Conférences des Universités - Praticien
Hospitalier

*Je vous remercie de l'honneur que vous me faites en participant au jury de ma thèse.
Soyez assuré de ma reconnaissance et de ma plus respectueuse considération.*

M. le Docteur Lucas UNG

Docteur en Chirurgie Dentaire
Ancien assistant Hospitalo- Universitaire

*Je vous remercie de l'honneur que vous m'avez fait de diriger et de participer au jury de cette thèse.
Veuillez recevoir toute ma gratitude et mon plus profond respect.
Je vous remercie pour vos précieux conseils, votre gentillesse et votre temps consacré à la lecture et l'élaboration
de ce travail.*

INTRODUCTION

I.	RAPPELS : EXTRACTION CONVENTIONNELLE DE LA DENT DE SAGESSE MANDIBULAIRE	3
I.1.	Indications et non-indications :	3
I.2.	Critères radiologiques :	3
I.3.	Techniques et instrumentations :	4
I.3.1.	Techniques et instrumentations :	4
I.3.2.	Conseils et suivi :	4
II.	PRESENTATION ET PRINCIPES DE LA PIEZOCHIRURGIE	5
II.1.	Définition :	5
II.2.	Principes :	5
II.3.	Fonctionnement et inserts chirurgicaux :	6
II.4.	Intérêts :	9
II.4.1.	Intérêts sur les tissus mous :	9
II.4.2.	Intérêts sur les tissus durs :	9
II.4.3.	Intérêts per-opératoires :	10
II.5.	Piézochirurgie et dent de sagesse :	10
III.	DENT DE SAGESSE MANDIBULAIRE ET PIEZOCHIRURGIE : REVUE DE LITTERATURE	11
III.1.	Stratégie de recherche bibliographique :	11
III.2.	Sélection des articles :	12
III.3.	Répartition des articles sélectionnés :	13
III.4.	Les publications étudiant les différences entre la chirurgie conventionnelle et la piézochirurgie de la dent de sagesse mandibulaire incluse	14
III.4.1.	Les publications concernant la comparaison entre la chirurgie conventionnelle et la piézochirurgie en groupe parallèle :	14
III.4.2.	Les publications comparant les deux techniques chirurgicales en bouche divisée (<i>split mouth</i>) :	19
III.4.3.	Publication concernant la comparaison des deux techniques sur les germes de dent de sagesse mandibulaire :	31
III.4.4.	Méta-analyses :	32
III.4.5.	Publication comparant quatre méthodes de piézochirurgie pour l'extraction de dent de sagesse mandibulaire incluse.	34
IV.	DISCUSSION	35
V.	PRESENTATION DU CAS CLINIQUE	38
V.1.	Protocole clinique :	38
V.2.	Présentation du cas clinique :	44
V.3.	Analyse des résultats :	49

CONCLUSION

BIBLIOGRAPHIE

INTRODUCTION

L'avulsion de la dent de sagesse est une intervention chirurgicale qui fait partie du quotidien du chirurgien-dentiste. Certaines chirurgies sont plus complexes, notamment, pour les dents de sagesse mandibulaires incluses. Elles nécessitent une ostéotomie plus importante et présentent des risques chirurgicaux majeurs. Les techniques d'extractions conventionnelles utilisant une instrumentation rotative présentent un risque non négligeable de sectionnement vasculaires et nerveux. En effet, elles peuvent entraîner des complications hémorragiques, nerveuses ainsi qu'une cicatrisation osseuse plus difficile.

L'apport de la chirurgie piézoélectrique dans les années 1970 par Horton et al., est une technique chirurgicale alternative à la méthode d'avulsion conventionnelle.

L'utilisation de la piézochirurgie dans les zones d'extractions complexes est recommandée dans les pratiques chirurgicales actuelles (Degerliyurt et al. 2009; Ge et al. 2016).

En effet, cette méthode par les ultrasons permet une chirurgie sécurisée et contrôlée ainsi qu'une coupe des tissus durs sélective et précise, n'altérant pas les tissus mous (Agarwal et al. 2014).

Le but de ce travail est de synthétiser les connaissances scientifiques accessibles par l'analyse de la littérature afin d'évaluer l'intérêt de la piézochirurgie pour l'extraction de la dent de sagesse mandibulaire incluse.

Nous débuterons par un bref rappel des indications et contre-indications ainsi que des techniques d'extractions conventionnelles de la dent de sagesse mandibulaire.

Dans une seconde partie sera présentée les principes et intérêts de la piézochirurgie.

Dans une troisième partie, la synthèse des éléments majeurs issus de cette revue de la littérature sera discutée en insistant sur les avantages et inconvénients qu'offre la piézochirurgie comparativement à la technique d'extraction conventionnelle pour la dent de sagesse mandibulaire incluse.

Enfin, nous illustrerons la comparaison de ces deux techniques chirurgicales d'avulsion de la dent de sagesse mandibulaire incluse. Pour cela nous présenterons un cas clinique utilisant le protocole d'une étude clinique permettant l'évaluation de ces deux techniques opératoires.

I. RAPPELS : EXTRACTION CONVENTIONNELLE DE LA DENT DE SAGESSE MANDIBULAIRE

I.1. Indications et non-indications :

Les indications d'extraction des dents de sagesse mandibulaires sont diverses. Il n'existe pas de preuve scientifique permettant d'affirmer le recours à l'avulsion de la troisième molaire.

Différents types d'indications sont recommandés : infectieux, carieux, thérapeutiques, mécaniques, tumorales, etc.

Les dernières recommandations sont accessibles sur le site de l'HAS (haute autorité de santé).

I.2. Critères radiologiques :

L'avulsion de la troisième molaire est une chirurgie courante de nos jours. Cette chirurgie nécessite des examens radiologiques pré-opératoires indispensables pour l'analyse des rapports entre la dent de sagesse et le nerf alvéolaire inférieur.

L'examen radiologique initial est la panoramique (Tantanapornkul et al. 2007).

De plus, si les rapports s'avèrent être très intimes et montrent des signes radiologiques correspondant à cette proximité, c'est le scanner qui sera réalisé en deuxième intention (Chkoura et al. 2011).

Les signes radiologiques démontrant une proximité intime entre les deux structures anatomiques sont les suivants : obscurcissement des racines de la troisième molaire, interruption du nerf alvéolaire inférieur (NAI), déviation du NAI, déviation radiculaire et rétrécissement des racines (Sedaghatfar et al. 2005).

Le scanner est un examen radiologique donnant une image plus précise en trois dimensions des rapports qu'entretient la dent de sagesse avec le nerf alvéolaire inférieur.

Ainsi, pour les avulsions complexes des troisièmes molaires mandibulaires, il est nécessaire d'effectuer les examens radiologiques panoramique et le scanner. L'évaluation spatiale et relationnelle entre ces deux éléments sera complète, évitant ainsi une exposition du NAI.

I.3. Techniques et instrumentations :

I.3.1. Techniques et instrumentations :

- désinfection péri et endo-buccale ;
- anesthésie locale : para-apicale et loco-régionale ;
- temps muqueux : réalisation du lambeau ;
 - syndesmotomie : syndesmotome,
 - incision : nette et précise, toujours au contact osseux, avec bistouri N°15,
 - décollement : décolleur,
 - chargement du lambeau : écarteur.
- temps osseux/ dégagement osseux : plus ou moins important selon l'inclinaison et le degré d'impaction de la dent de sagesse mandibulaire, avec bague rouge/turbine et fraise boule/zékria chirurgicale ;
- temps dentaire :
 - luxation : élévateur,
 - séparation radiculaire/coronectomie : fraise chirurgicale,
 - avulsion : davier.
- révision alvéolaire : curette ;
- régularisation osseuse : pince gouge/ tape à os ;
- sutures. (Benazech et Koren 2014; Hamdaoui 2014)

I.3.2. Conseils et suivi :

Il est important de donner les conseils post-opératoires de manière explicite au patient afin d'obtenir une bonne cicatrisation et de minimiser les risques de complications post-opératoires.

Les conseils post-opératoires sont les suivants :

- application d'une poche de glace ;
- ne pas cracher pendant 48 h ;
- conseils alimentaires : froid à tiède, alimentation molle sans granulé ;
- sevrage tabagique : 3 jours post-opératoires ;

- hygiène bucco-dentaire : brosse à dent chirurgicale à poils souples, brossage doux, bain de bouche après chaque repas dès le lendemain de l'extraction ;
- en cas de saignement : compression pendant 15 à 20 mn sur des compresses stériles.

Le suivi post-opératoire se réalise entre 7 à 10 jours post-opératoires, afin de contrôler la cicatrisation et de déposer les fils de sutures s'ils ne se sont pas résorbés seuls.

II. PRESENTATION ET PRINCIPES DE LA PIEZOCHIRURGIE

II.1. Définition :

La chirurgie piézoélectrique est une nouvelle technique d'ostéotomie qui a été décrite en 1880 par Jean et Marie Curie (Labanca et al. 2008) et introduite dans le milieu de la chirurgie orale et maxillo-faciale dans les années 1970 par Horton et al. (Sivolella et al. 2011).

La piézochirurgie est un dispositif chirurgical basé sur les ultrasons. Elle est réalisée à l'aide d'un piézotome, qui permet de pratiquer des coupes chirurgicales osseuses efficaces, précises et sécurisées (Pavlíková et al. 2011).

Les applications de cette technique chirurgicale sont : les avulsions dentaires atraumatiques, les surfaçages radiculaires, les énucléations kystiques, les sinus lift, les greffes osseuses, etc. (Leclercq et al. 2008).

Dans le cas des dents de sagesse mandibulaires incluses, elle permet d'avoir une coupe osseuse chirurgicale nette et précise. La piézochirurgie permet d'être sélective et non traumatique face à la proximité des principaux éléments anatomiques (nerf alvéolaire inférieur, nerf lingual) (Piersanti et al. 2014).

II.2. Principes :

Le dispositif piézoélectrique est un instrument produisant des ultrasons, d'une fréquence de 25 à 30 KHZ. Il fournit des micro-vibrations d'une amplitude d'environ 200 mm/sec. (Stübinger et al. 2005)

La piézochirurgie repose sur un principe qui lui est propre : le phénomène de cavitation.

La cavitation est un phénomène qui se produit lorsque l'eau entre en contact avec l'insert vibrant (contact liquide-solide) à fréquence moyenne. En effet, il se crée des micro-bulles

qui imploreront, permettant ainsi le nettoyage de la zone d'intervention, éliminant débris osseux et particules (Leclercq et al. 2008). Ce phénomène aide à augmenter la visibilité per-opératoire grâce à son effet hémostatique (Acteon 2016). De plus, cela permet d'éviter toute élévation thermique susceptible de nuire aux tissus durs et mous.

II.3. Fonctionnement et inserts chirurgicaux :

La piézochirurgie s'effectue cliniquement grâce à un appareil ultrasonore composé d'une unité centrale, d'une pièce à main (support des différents inserts chirurgicaux) et d'une pédale. De plus, une poche d'eau physiologique stérile y est reliée, afin d'avoir un maintien de l'asepsie et une irrigation continue (Eggers et al. 2004).

Actuellement, la pièce à main est constituée, principalement de céramique. L'appareil piézoélectrique transmet un courant générant une déformation des pastilles céramiques, composant la pièce à main : c'est l'effet inverse. Ceci entraîne des vibrations permettant à l'insert de vibrer sur un axe longitudinal.

Pour les chirurgie dentaires et osseuses, le générateur est paramétré entre 29 000 HZ et 50 000 HZ toutes les 10 nanosecondes (Leclercq et al. 2008).

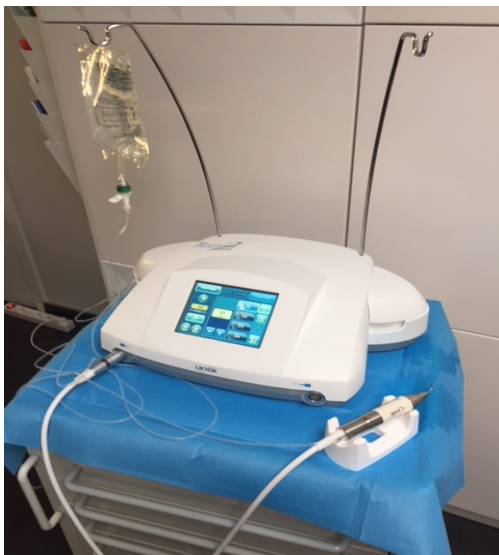

Figure 1 Unité Piézotome 2 de chez Acteon.

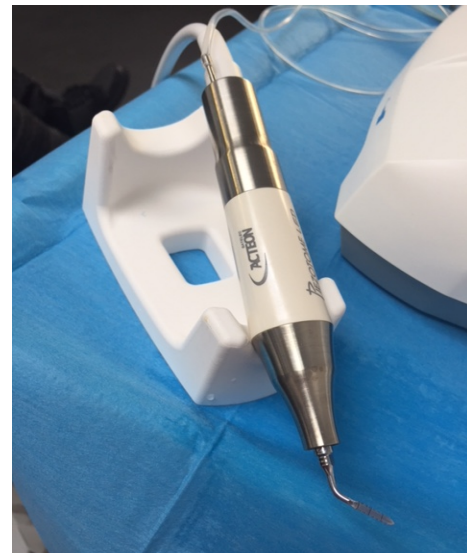

Figure 2 Pièce à main avec l'insert ultrasonique Ninja.

En chirurgie dentaire, il existe un large panel d'inserts chirurgicaux, spécifiques à chaque type de chirurgie.

Nous nous intéresserons aux kits d'inserts utilisés pour l'ostéotomie et l'extraction, nécessaire à l'avulsion de la dent de sagesse mandibulaire incluse.

Nous utiliserons les inserts permettant la coupe de l'os cortical grâce aux dents affutées et coupantes. L'insert Ninja sera également utilisé pour la séparation coronaire et/ou radiculaire des dents de sagesse incluses grâce à son double affutage.











Kits	Inserts	Fonctions
		<p>BS1S : scie ultra coupante et robuste dotée de quatre dents spécifiquement affûtées, destinées à la découpe de l'os cortical. Profondeur de découpe : 9 mm (marqué tous les 3 mm)</p>
		<p>BS2L : scie à os à quatre dents, orientée à gauche, pour l'ostéotomie verticale et horizontale, de l'os cortical droit du patient.</p> <p>BS2R : scie à os à quatre dents, orientée à droite, pour l'ostéotomie verticale et horizontale, de l'os cortical gauche du patient.</p>
		<p>BS4 : scalpel circulaire orienté à 130°, pour les ostéoplasties et prélèvement de particule ou copeaux d'os.</p>
		<p>BS5 : scalpel plat, utilisé pour la réalisation d'ostéotomie fine.</p>
		<p>BS6 : scalpel incurvé, efficace pour l'ostéoplastie.</p>
		<p>LC1 : périotome ultrasonore, permettant la syndesmotomie et l'ostéotomie périradiculaire. Cet insert permet de pénétrer avec précaution et en profondeur (9 mm), le long du desmodonte.</p> <p>LC1 90° : orienté à 90°, permettant la syndesmotomie dans les espaces difficiles d'accès.</p>
		<p>LC2 : insert très fin de 10 mm. Il permet d'accéder aux espaces réduits entre la racine et l'os alvéolaire, sans endommager la corticale osseuse.</p> <p>LC2L / LC2R : insert orienté à 45° à gauche (LC2L) ou à droite (LC2R). Insert très fin de 10 mm, permettant l'accès aux zones postérieures, difficiles d'accès.</p>
		<p>NINJA : scie à double affutage, de 9 mm (marqué tous les 3 mm). Cet insert permet l'hémisection, l'amputation radiculaire et la section des molaires incluses.</p>

Tableau 1 Présentation des différents inserts chirurgicaux nécessaires à l'ostéotomie et l'avulsion dentaire (Acteon 2016).

II.4. Intérêts :

II.4.1. Intérêts sur les tissus mous :

La chirurgie piézoélectrique est une technique chirurgicale pour laquelle a été démontrée spécifiquement son intérêt non invasif au niveau des principales structures anatomiques.

Ce dispositif chirurgical réalise des incisions sélectives, travaillant uniquement sur les tissus minéralisés respectant ainsi, les tissus mous tels que le nerf alvéolaire inférieur, le nerf lingual, les vaisseaux etc. (Robiony et al. 2004; Gros 2008).

De plus, cette technique permet d'obtenir des incisions contrôlées et sécurisées, grâce à l'utilisation d'une fréquence ultrasonore moyenne (Leclercq et al. 2008).

Il n'y a donc pas de dommage sur les tissus adjacents, contrairement à ce que pourrait provoquer l'utilisation de la technique chirurgicale conventionnelle (Degerliyurt et al. 2009).

II.4.2. Intérêts sur les tissus durs :

L'ostéotomie réalisée par la chirurgie piézoélectrique est une nouvelle technique chirurgicale, de plus en plus utilisée au quotidien.

En effet, de nombreuses études ont démontré que cette technique d'ostéotomie réalise une coupe osseuse précise et non traumatique, grâce aux micro-vibrations et à la morphologie des inserts chirurgicaux. Les coupes se réalisent selon un axe précis de la partie travaillante (Robiony et al. 2004).

De plus, grâce à l'irrigation couplée aux micro-vibrations de l'insert actif, il n'y a pas d'élévation thermique lors des coupes osseuses, ce qui diminue le risque de nécrose tissulaire. Ainsi, on obtient une meilleure cicatrisation du site d'extraction, qui se réalise plus rapidement (Arakji et al. 2016). En effet, les cellules de régénérations osseuses se renouvellent plus rapidement (Vercellotti et al. 2005; Al-Moraissi et al. 2016). Ce dispositif chirurgical permet d'obtenir une réponse de l'os plus positive ainsi qu'une meilleure vitalité cellulaire, contrairement à l'utilisation des fraises rotatives pour la technique conventionnelle (Rullo et al. 2013).

Rullo et al. en 2013, observent histologiquement, une différence au niveau de la surface osseuse. En effet, la piézochirurgie permet d'obtenir une surface osseuse plus nette, mieux organisée et vascularisée.




Figure 3 Echantillon osseux prélevé avec le dispositif piézoélectrique montrant un os bien organisé et vascularisé (A) et échantillon osseux prélevé avec la fraise rotative montrant des lignes d'ostéotomies irrégulières avec des signes d'ostéonécrose (B)(Rullo et al. 2013).

II.4.3. Intérêts per-opératoires :

Lors du phénomène de cavitation, il se produit un « brouillard de cavitation » c'est-à-dire un flux important de bulles qui implosent permettant une meilleure visibilité per-opératoire du site d'extraction, pour le praticien (Leclercq et al. 2008).

De plus, on obtient un effet hémostatique de la zone d'intervention ce qui accroît davantage la visibilité (Acteon 2016).

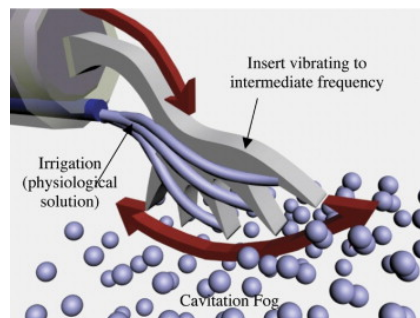


Figure 4 Illustration du phénomène de cavitation (Leclercq et al. 2008).

II.5. Piézo-chirurgie et dent de sagesse :

L'avulsion de la troisième molaire mandibulaire incluse est couramment réalisée par la technique conventionnelle rotative.

Actuellement, la chirurgie piézoélectrique est une alternative pour cette intervention.

Cette technique chirurgicale trouve tout son intérêt dans l'extraction de la dent de sagesse mandibulaire incluse, par rapport à sa proximité avec des éléments anatomiques majeurs (Barone et al. 2010).

De nombreuses études ont démontrées son avantage pour le confort du praticien, obtenant une meilleure visibilité du champ opératoire, ainsi qu'une pression moindre à appliquer (Chang et al. 2015).

De plus, la piézochirurgie permet d'obtenir un meilleur confort post-opératoire du patient. Il a été démontré que ce dernier ressentait moins de douleur post-opératoire. Cette technique permet d'obtenir un œdème moindre, revenant à l'état initial plus rapidement comparativement à une chirurgie conventionnelle. Il a également été observé un trismus moins important pour le patient (Mantovani et al. 2014; Arakji et al. 2016).

Cependant, la chirurgie piézoélectrique présente un inconvénient majeur : un temps opératoire augmenté, qui est fonction de l'expérience du praticien (Rullo et al. 2013).

Toutefois, bien que le temps opératoire soit augmenté, les paramètres chirurgicaux post-opératoires sont plus faibles et la qualité de vie ainsi que le ressenti du patient sont meilleurs (Mistry et al. 2016).

III. DENT DE SAGESSE MANDIBULAIRE ET PIEZOCHIRURGIE : REVUE DE LITTÉRATURE

III.1.Stratégie de recherche bibliographique :

L'objectif de cette revue de littérature est d'évaluer l'intérêt de la piézochirurgie pour l'extraction de la dent de sagesse mandibulaire incluse, comparativement à l'extraction conventionnelle.

Dans cette thèse nous évaluerons essentiellement les paramètres post-opératoires relatifs aux deux techniques chirurgicales.

La stratégie de recherche de ces articles a été menée via les bases de données informatiques (PUBMED, SUDOC). Le champ de recherche concerne des articles de revues indexées, rédigées en anglais, entre les années 2008 et 2017.

Les mots clés ou association de mots-clés utilisés sont :

- 1) *Third molar(s) OR wisdom tooth/teeth OR lower third molar*
- 2) *Extraction OR removal*
- 3) *Piezosurgery OR piezo**
- 4) *Tooth unerupted OR tooth Included*

1 AND 2 AND 3 AND 4

III.2. Sélection des articles :

Après recherche par mots ou association de mots clés, et application des filtres : « articles publiés dans les dix dernières années », « articles concernant les humains », 24 articles ont été retenus.

Après lecture des titres et des résumés, ainsi que de leur accessibilité via « la base de données de l'université Paris Diderot », seuls 15 articles ont fait l'objet d'une sélection commune.

Les critères d'inclusion utilisés ont été :

- absence de maladie systémique et/ou absence de contre-indication médicale ;
- dent de sagesse mandibulaire (DDS) partiellement ou totalement incluse nécessitant une ostéotomie ;
- non-fumeur, absence de consommation d'alcool/drogue ;
- absence de signe d'inflammation/infection/prise d'antibiotique et/ou antalgique concernant la dent de sagesse mandibulaire au moment de l'étude ;
- études comparatives en bouche divisée (split mouth) : DDS de même difficulté opératoire ;
- études randomisées contrôlées ;
- méta-analyses ;
- patients coopérants pour suivre les paramètres pendant l'étude.

Les critères d'exclusion appliqués ont été :

- contre-indication médicale ;
- femme enceinte/allaitement ;
- traitement orthodontique en cours ;
- extraction concernant toute autre dent que la DDS mandibulaire ;
- DDS mandibulaire ne nécessitant pas d'ostéotomie ;
- fumeur (> 10 cigarettes) /consommation alcool/drogue ;
- présence d'inflammation/infection au moment de l'étude ;
- patient non coopérant pour l'étude.

III.3. Répartition des articles sélectionnés :

Auteurs et dates de parution de l'article	Journal et impacts factor	Type d'étude
(Barone et al. 2010)	American association of oral and maxillofacial surgeons. 1,916	Etude comparative randomisée et contrôlée
(Sortino et al. 2008)	American association of oral and maxillofacial surgeons. 1,916	Etude prospective et contrôlée
(Goyal et al. 2012)	British journal of oral and maxillofacial surgery. 1,218	Etude prospective
(Bartuli et al. 2013)	Journal of oral implantology 1,372	Etude clinique comparative contrôlée
(Bhati et al. 2017)	Annals of Maxillofacial Surgery Non renseigné	Etude clinique randomisée et contrôlée
(Mistry et al. 2016)	Annals of Maxillofacial Surgery Non renseigné	Etude clinique randomisée et contrôlée
(Chang et al. 2015)	Journal of the Formosan Medical Association 1,969	Etude clinique randomisée et contrôlée
(Arakji et al. 2016)	Journal of dentistry. 3,456	Etude clinique randomisée et contrôlée
(Piersanti et al. 2014)	American association of oral and maxillofacial surgeons. 1,916	Etude clinique et non aveugle
(Mantovani et al. 2014)	American association of oral and maxillofacial surgeons. 1,916	Etude clinique randomisée
(Rullo et al. 2013)	J. of cranio-maxillofacial surgery 1,583	Etude prospective, randomisée
(Sivolella et al. 2011)	American association of oral and maxillofacial surgeons. 1,916	Etude randomisée, contrôlée, prospective
(Al-Moraissi et al. 2016)	International Journal of oral and maxillofacial surgery 1,918	Meta-analyse et revue systématique
(Jiang et al. 2015)	Non renseigné	Meta-analyse et études randomisées et contrôlées
(Ge et al. 2014)	American association of oral and maxillofacial surgeons. 1,916	Etude rétrospective

Tableau 2 Les 15 articles retenus dans la revue de la littérature effectuée.

III.4. Les publications étudiant les différences entre la chirurgie conventionnelle et la piézochirurgie de la dent de sagesse mandibulaire incluse

III.4.1. Les publications concernant la comparaison entre la chirurgie conventionnelle et la piézochirurgie en groupe parallèle :

III.4.1.1. Barone.A et al. Etude comparative randomisée et contrôlée.

« A randomized clinical evaluation of ultrasound bone surgery versus traditional rotatory instruments in lower third molar extraction »

Barone.A et al., ont réalisé une étude contrôlée, randomisée, comparant les résultats post-opératoires pour les extractions des dents de sagesse mandibulaires incluses, entre la technique conventionnelle utilisant les instruments rotatifs (groupe contrôle) et la technique de la piézochirurgie utilisant les ultrasons (groupe test).

L'étude a été menée sur 26 patients (13 pour le groupe contrôle et 13 pour le groupe test), qui ont été suivis au jour de l'extraction, 3^{ème}, 5^{ème} et 7^{ème} jours post-opératoires.

La douleur évaluée par l'échelle analogique visuelle (échelle VAS pour quantifier la douleur de 0 à 10) est moindre pour le groupe ayant bénéficié de la chirurgie piézoélectrique au 1^{er}, 3^{ème} (groupe test : 3,8 +/- 1,8 ; groupe contrôle : 4,1 +/- 1,9) et 7^{ème} jours et légèrement moindre au 5^{ème} jour pour le groupe ayant bénéficié de la technique conventionnelle. Toutefois, la différence est non significative et les auteurs relèvent une prise d'analgésique moindre pour les patients du groupe test comparativement au groupe contrôle.

La distance entre le bord libre de l'incisive mésiale du bas et celle du haut, à l'ouverture maximum de bouche, a permis de mesurer le trismus post-opératoire (limitation d'ouverture maximale de bouche après l'extraction).

Les auteurs montrent une différence significative d'ouverture de bouche au 1^{er}, 3^{ème} et 7^{ème} jours post-chirurgicaux en faveur des extractions réalisées à la piézochirurgie.

Au 5^{ème} jour, les patients des deux groupes ont une ouverture de bouche quasi similaire.

De plus, l'évaluation de l'œdème post-extractionnel montre qu'il est plus élevé pour le groupe ayant eu une extraction conventionnelle que ceux avec la piézochirurgie. La différence entre les deux avulsions est réellement significative au 5^{ème} jour (1,15 mm +/- 0,63 mm).

Enfin, les auteurs montrent que la différence entre les deux groupes pour le temps opératoire n'est pas significative (groupe contrôle : 30,5 +/- 4,4 mn ; groupe test : 34,3 +/- 7,4 mn).

Pour conclure, cette étude démontre que l'utilisation de la piézochirurgie pour l'extraction des dents de sagesse mandibulaires incluses est une alternative à la chirurgie conventionnelle. Elle permet de réduire les paramètres post-opératoires (trismus, douleur, œdème ainsi que la prise d'analgésique) favorisant le confort du patient.

III.4.1.2. Sortino.F et al. Etude prospective et contrôlée.

« *The piezoelectric and rotatory osteotomy technique in impacted third molar surgery : comparaison of postoperative recovery* »

Sortino.F et al. ont mené une étude comparant les résultats post-opératoires entre la technique d'extraction conventionnelle et la technique de chirurgie piézoélectrique pour l'extraction de la dent de sagesse mandibulaire incluse.

Cette étude a été réalisée sur 100 patients (50 pour le groupe A/technique rotative et 50 pour le groupe B/technique piézoélectrique), soit sur 100 dents de sagesse mandibulaires.

Les auteurs ont évalué les différents paramètres cliniques post-opératoires suivant : la durée chirurgicale, le trismus et l'œdème. Ces paramètres ont été mesurés par le même chirurgien avant l'extraction et 24 h après l'extraction.

Il a été démontré que le trismus post-opératoire est 25,3 % plus faible pour les patients ayant bénéficié de la chirurgie par la piézoélectricité que pour les patients ayant bénéficié de la chirurgie rotative.

De plus, les auteurs ont également observé que l'œdème post-chirurgical est moins important pour le groupe B (4,22 +/- 3,21 mm) que pour le groupe A (7,04 +/- 3,45 mm). L'œdème est de 40,06 % plus faible pour le groupe où ont été effectuées les extractions par la piézochirurgie. Toutefois, les auteurs ont remarqué que le temps opératoire est allongé pour la technique piézoélectrique (groupe A : 17 +/- 7,64 mn vs groupe B : 22,92 +/- 8,88 mn ; soit 25,83 % de différences).

Les auteurs concluent que l'ostéotomie réalisée par la piézoélectricité est plus bénéfique pour les patients. Elle permet d'avoir un meilleur confort post-opératoire à partir du premier jour. En effet, les patients présentent moins d'œdème facial et une ouverture de bouche plus grande par rapport à la technique d'extraction conventionnelle.

Cependant, la durée chirurgicale est légèrement plus longue mais n'engendre pas d'effet secondaire supplémentaire pour le patient et les tissus.

III.4.1.3. Goyal.M et al. Etude prospective.

« Comparative evaluation of surgical outcome after removal of impacted mandibular third molars using a piezotome or a conventional handpiece : a prospective study »

Goyal.M et al. ont mené une étude prospective sur 40 patients comparant l'extraction conventionnelle rotative sur 20 patients (groupe contrôle) et l'extraction par la piézochirurgie sur les autres (groupe test).

Ils ont évalué différents paramètres (la douleur, l'œdème (deux références), l'ouverture de bouche et la durée opératoire) au 1^{er}, 3^{ème}, 5^{ème}, 7^{ème}, et 15^{ème} jours. Ils ont aussi observé les dommages sur les tissus adjacents pour chaque technique opératoire.

La douleur post-opératoire ressentie par les patients fut significativement moindre pour le groupe testé du 1^{er} au 15^{ème} jours (groupe test : 3,55 au 1^{er} jour et 0 au 15^{ème} jour ; groupe contrôle : 6,45 au 1^{er} jour et 0,40 au 15^{ème} jour). Cela se confirme par une prise médicamenteuse plus faible (5 prises) par rapport au groupe contrôle (9 prises).

Les auteurs ont observé un œdème post-opératoire pour chaque patient mais l'œdème est significativement plus important pour ceux ayant eu une extraction conventionnelle de la dent de sagesse mandibulaire (mesure du tragus-coin de la bouche). Cependant lorsqu'ils mesurent l'œdème du tragus au pogonion, ils n'observent pas de différence significative.

De plus, l'ouverture de bouche est plus grande pour ceux ayant eu une extraction par la piézochirurgie que par la technique conventionnelle du 1^{er} au 7^{ème} jours post-opératoires et devient équivalente à partir du 15^{ème} jour.

La durée opératoire est allongée pour la technique de piézochirurgie d'environ 10 minutes.

Toutefois, les auteurs n'ont pas constaté de dommage tissulaire.

Les auteurs ont également remis aux patients un questionnaire déterminant leur ressenti par rapport aux deux techniques chirurgicales. Les auteurs ont pu relever un meilleur ressenti ainsi qu'une meilleure qualité de vie chez les patients lors des avulsions réalisées avec la technique de piézoélectricité.

Les auteurs concluent que la piézochirurgie est une bonne alternative pour l'extraction de la dent de sagesse mandibulaire incluse. Elle permet d'améliorer les suites opératoires ainsi que la qualité de vie des patients, qui ont un meilleur ressenti et une meilleure expérience.

Les auteurs notent que le temps opératoire est augmenté par la technique ultrasonique mais également par l'expérience professionnelle du dispositif chirurgical. Cela n'engendrant pas de conséquence, ni sur le site d'extraction ni sur les tissus avoisinants.

III.4.1.4. Bartuli.F.N et al. Etude clinique comparative contrôlée.

« Piezosurgery vs high speed rotatory handpiece : a comparaison between the two techniques in the impacted third molar surgery »

Bartuli et al. ont mené une étude comparant la technique de piézochirurgie et la technique d'extraction rotative conventionnelle pour l'avulsion de la dent de sagesse mandibulaire partiellement ou totalement incluse. Ils mènent cette étude sur 192 patients pendant 90 jours. Ils ont évalué la douleur à l'aide d'un questionnaire et d'une échelle visuelle.

Il a été démontré que la douleur est décroissante et qu'au 5^{ème} et 10^{ème} jours, la douleur perçue est quasi similaire pour les deux techniques chirurgicales.

De plus, les auteurs ont remarqué une différence significative de la durée opératoire pour le dispositif chirurgical de piézoélectricité. La durée moyenne est de 54,50 minutes pour la piézochirurgie contre 32,73 minutes pour la technique conventionnelle.

Les auteurs concluent par l'efficacité de la chirurgie piézoélectrique pour l'extraction de la dent de sagesse lorsqu'elle est à proximité du nerf alvéolaire et lingual. Toutefois, ils constatent que la technique conventionnelle est la technique chirurgicale de choix pour l'avulsion de la dent de sagesse mandibulaire.

Etudes	Nombre de patients		Caractéristiques	Suivi (Jours)	Douleur (Prise d'analgésique)		Trismus	Œdème	Temps opératoire (Minutes)
Barone et al 2010	26	13	Chirurgie Conventionnelle (R)	1	5,3±1,5	(7,3)	20,5±3,3	3,8	30,5±4,4
				3	4,1±1,9		19,3±3,9	4,8	
				5	3,5±1,0		34,0±4,1	4,5	
				7	1,7±1,1		35,6±4,5	3,4	
	13	Piézochirurgie (P)	1	5,1±1,4	(3,6)	24,8±4,5	3,5	34,3±7,4	
			3	3,8±1,8		23,3±5,3	4,1		
			5	3,8±1,1		36,2±3,7	3,2		
			7	1,6±0,7		38,5±3,7	2,9		
Sortino et al 2008	100	50	R	1	NR*	16,76±9,11	7,04±3,45	17±7,64	
		50	P	1	NR*	12,52±7,99	4,22±3,21	22,92±8,88	
Goyal et al 2012	40	20	R	1	6,45±1,19	2,67±1,07	12,30±0,89	35±11	
				3	5,70±1,56	2,54±0,93	12,36±0,96		
				5	4,45±1,47	2,89±0,80	12,14±0,88		
				7	2,50±1,67	3,40±0,82	11,72±0,46		
				15	0,40±0,75	4,34±0,75	11,22±0,42		
	20	P	1	3,55±1,43	3,82±0,79	11,51±0,55	45±16		
			3	2,25±1,52	3,91±0,99	11,44±0,49			
			5	0,95±1,28	4,26±0,81	11,35±0,51			
			7	0,20±0,41	4,48±0,81	11,27±0,45			
			15	0	4,78±0,76	11,17±0,33			

Tableau 3 Présentation des résultats des études concernant les comparaisons entre les chirurgies conventionnelles et les piézochirurgies en groupe parallèle.

*NR = donnée non renseignée

III.4.2. Les publications comparant les deux techniques chirurgicales en bouche divisée (*split mouth*) :

III.4.2.1. Bhati.B et al. Etude clinique randomisée et contrôlée.

« *Piezosurgery versus Rotatory Osteotomy in Mandibular Impacted Third Molar Extraction* »

Bhati.B et al. ont mené une étude comparative, randomisée et contrôlée en bouche divisée, comparant deux techniques chirurgicales pour l'avulsion de la troisième molaire mandibulaire.

L'étude est réalisée sur 30 patients (soit 60 dents de sagesse) : un groupe contrôle (technique rotative (R)) et un groupe test (piézochirurgie (P)).

Les auteurs ont évalué les différents paramètres (le trismus, la douleur, l'œdème, le temps opératoire) au 1^{er}, 3^{ème} et 7^{ème} jours post-opératoires.

Les auteurs révèlent une différence non significative mais favorable à la chirurgie piézoélectrique. En effet, les patients présentent moins de douleur dans le groupe test que dans le groupe contrôle, ainsi que l'œdème et le trismus buccal sont moindre du côté des chirurgies réalisées par la piézoélectricité.

De plus, le temps opératoire se révèle être significativement plus long pour les extractions réalisées avec la technique piézoélectrique que pour les extractions conventionnelles (P = 51,40⁺ / . 17,9 mn ; R = 37,33⁺ / . 15,5 mn).

Les auteurs ont également évalué si les patients présentaient des infections post-opératoires. Dans les deux groupes chirurgicaux il n'y a eu aucune infection développée.

Cependant, les auteurs ont observé une paresthésie sur deux patients dans le groupe test (durant 6 mois) et sur un patient dans le groupe contrôle.

Les auteurs concluent que la piézochirurgie est une technique diminuant les paramètres post-opératoires malgré son temps chirurgical augmenté. Cette technique chirurgicale permet une meilleure qualité de vie du patient per et post-opératoire. Ces derniers ont une absence au travail moins longue après l'extraction réalisée à la piézoélectricité.

III.4.2.2. Mistry.K.F et al. Etude clinique randomisée et contrôlée.

Les auteurs Mistry.K.F et al. ont réalisé une étude clinique comparative en bouche divisée, comparant la technique chirurgicale conventionnelle (groupe 1) et la technique piézoélectrique (groupe 2), pour l'avulsion des dents de sagesse mandibulaires.

Cette étude est menée sur 30 patients (soit 60 dents de sagesse de même difficulté opératoire), avec un intervalle de 15 jours entre les deux techniques chirurgicales.

Les auteurs ont évalué les paramètres cliniques post-opératoires suivant : la douleur (VAS), l'œdème (mm) et le trismus (mm) ainsi que la durée opératoire (mn). Ils ont relevé les valeurs au 1^{er}, 3^{ème}, 5^{ème}, 7^{ème} et 15^{ème} jours.

Ils ont démontré que la douleur est significativement moins importante sur les 7 premiers jours post-opératoires pour le groupe 2 que pour le groupe 1. Toutefois, au 15^{ème} jour la douleur a totalement disparue chez les patients pour les deux techniques chirurgicales.

L'étude permet de montrer que pour les piézochirurgies le trismus est significativement plus faible que pour les autres chirurgies au 1^{er}, 3^{ème}, 5^{ème} et 7^{ème} jours post-opératoires. C'est au 3^{ème} jour que les valeurs du trismus buccal post-opératoire est le plus important. Cependant, au 15^{ème} jour l'ouverture buccale revient à la normale pour les deux groupes.

De plus, les auteurs ont démontré que l'œdème post-opératoire est le plus important au 3^{ème} jour pour les deux groupes. Il se révèle, de façon significative, être moins important pour les extractions réalisées à la piézoélectricité au 1^{er}, 3^{ème} et 5^{ème} jours. A partir du 7^{ème} jour les valeurs ne sont plus significativement différentes mais reste toutefois plus faible pour le groupe 2.

L'observation des deux techniques chirurgicales a pu montrer une différence considérable en ce qui concerne le temps opératoire. En effet, la technique par la piézoélectricité est plus longue que la technique conventionnelle (groupe 2 : 54,63 mn ; groupe 1 : 37,90 mn).

Les auteurs concluent en faveur de la piézochirurgie. Cette technique opératoire permet d'obtenir des meilleurs résultats post-opératoires, malgré le temps chirurgical augmenté.

III.4.2.3. Chang.H et al. Etude clinique randomisée et contrôlée.

Les auteurs Chang.H et al. ont mené une étude clinique randomisée en « bouche divisée », bilatérale sur 20 patients, soit 40 dents de sagesse mandibulaires ou maxillaires incluses de même difficulté.

Les extractions ont été divisées en deux groupes : un groupe contrôle pour les extractions conventionnelles et un groupe expérimental pour les extractions où l'ostéotomie a été réalisée par la piézoélectricité.

Les auteurs ont évalué les paramètres cliniques suivant : la douleur, l'œdème et l'ouverture buccale. Ils ont également évalué le niveau du bruit produit par l'environnement chirurgical. Ces paramètres sont évalués le jour de l'avulsion et sur la semaine suivante.

Les auteurs n'ont pas relevé de différence significative en ce qui concerne la douleur post-opératoire sur la première semaine. Toutefois, le jour de l'opération ainsi que le premier jour post-opératoire les patients ont perçu une douleur moindre pour les avulsions réalisées à la piézoélectricité. La douleur a duré environ 2,2 jours pour les deux groupes.

De plus, l'œdème post-opératoire s'est révélé moins important pour le groupe expérimental, notamment le jour de l'extraction et pour le premier jour post-opératoire, mais de valeur non significative. La durée de l'œdème fut moins importante pour les chirurgies piézoélectriques que pour celle réalisées de façon conventionnelles (3,6 jours vs 3,7 jours).

Les auteurs ont observé une ouverture buccale plus élevée, sans valeur significative, dans le groupe expérimental. Cependant, au second jour post-opératoire, les patients présentent une limitation d'ouverture buccale plus importante pour le groupe expérimental que le groupe contrôle.

De plus, les patients ont donné leur ressenti concernant les deux techniques chirurgicales via un questionnaire. Ils ont un meilleur ressenti per et post-opératoire ainsi qu'une expérience globale meilleure pour les extractions réalisées à la piézoélectricité. En effet, cette technique chirurgicale produit moins de bruit et un meilleur confort chez le patient.

Les auteurs concluent que les avulsions des dents de sagesse incluses réalisées par la technique de piézoélectricité sont plus avantageuses pour les patients en per et post-opératoire.

III.4.2.4. Arakji.H et al. Etude clinique randomisée et contrôlée.

« *Comparison of piezosurgery and conventional rotatory instruments for removal of impacted mandibular third molar : a randomized controlled clinical and radiographic trial* »

Arakji.H et al., ont mené une étude contrôlée, randomisée, en bouche divisée « *split mouth* », comparant les résultats per et post-opératoires entre la technique d'extraction conventionnelle (groupe contrôle) et la technique piézoélectrique (groupe test), pour l'extraction de la dent de sagesse mandibulaire incluse.

L'étude s'effectue sur 20 patients ayant les dents de sagesse mandibulaires gauches et droites à extraire.

Les auteurs ont évalué les différents paramètres cliniques au 1^{er}, 7^{ème} et 14^{ème} jours post-opératoires. Les paramètres sont les suivants : la douleur, le trismus, l'œdème et la densité osseuse (mesurée radiographiquement à 1 jour, 3 mois et 6 mois).

Les auteurs révèlent des différences significatives et positives en faveur de la technique piézoélectrique.

En effet, la douleur ressentie par les patients est bien moindre au 1^{er}, 7^{ème} et 14^{ème} jours post-opératoires, pour les extractions réalisées avec la piézochirurgie qu'avec la technique rotative (groupe test : 3,60 ; 1,10 ; 0,10 vs groupe contrôle : 6,70 ; 3,30 ; 1,00).

De plus, les résultats montrent également une différence significative pour le trismus (groupe test : 3,85 ; 4,53 ; 4,77 cm vs groupe contrôle : 2,74 ; 3,49 ; 4,49 cm), ainsi que pour l'œdème post-opératoire, favorables pour le groupe test (groupe test : 11,15 ; 11,29 ; 11,20 vs groupe contrôle : 12,32 ; 11,78 ; 11,30).

Au niveau osseux il a été démontré une meilleure densité osseuse du côté du site d'extraction avec la piézochirurgie ainsi qu'une perte osseuse moindre, comparativement au groupe contrôle.

Toutefois, les auteurs comparent la durée chirurgicale dans les deux groupes et relèvent une durée plus longue du côté des extractions réalisées avec la piézoélectricité (groupe contrôle : 17,60 +/- 2,95 mn vs groupe test : 28,50 +/- 3,57 mn).

En conclusion, l'utilisation de la piézochirurgie réduit la douleur, le trismus et l'œdème post-opératoires du patient mais le temps chirurgical est augmenté.

III.4.2.5. Piersanti.L et al. Etude clinique et non aveugle.

« *Piezosurgery or conventional rotatory instruments for inferior third molar extractions ?* »

Piersanti.L et al. ont mené une étude clinique randomisée, non aveugle, bilatérale (« *split mouth* »), afin de comparer deux techniques chirurgicales.

Cette étude est réalisée sur 10 patients soit 20 dents de sagesse mandibulaires, nécessitant une ostéotomie et de même difficulté opératoire, divisés en deux groupes (groupe 1 : extraction conventionnelle et groupe 2 : piézochirurgie). Les deux techniques chirurgicales ont été pratiquées à 30 jours d'intervalle sur chaque patient.

Les auteurs ont mesuré d'une part le score des perceptions post-opératoires de la vie quotidienne des patients via un questionnaire. D'autre part, ils ont évalué la douleur (échelle VAS), la prise d'analgésique, l'ouverture buccale, l'œdème post-chirurgical et la durée opératoire. Les résultats ont été récupérés tous les jours pendant une semaine après l'extraction des dents de sagesse.

Les auteurs montrent une différence significative des ressentis chez les patients dans leur quotidien (manger, parler, sensibilité, apparence, douleur, maladie, interférence avec les activités quotidiennes). Ces perceptions sont favorables au confort du patient du côté des extractions réalisées à la piézoélectricité.

Dans un second temps, les auteurs ont comparé la douleur entre la technique conventionnelle et la piézochirurgie, qui ne s'avère pas être très différente entre les deux groupes. La douleur ressentie par les patients au cours des jours est d'abord plus faible du côté des extractions réalisées par la piézochirurgie, puis à partir du 4^{ème} jour les douleurs deviennent similaires.

De plus, la prise d'antalgique confirme cette différence de douleur non significative (groupe1 : 4,7 +/- 3,7 vs groupe 2 : 4,8 +/- 4,2).

L'œdème post-extractionnel est significativement plus faible dans le groupe 2 comparativement au groupe 1 (2,7 +/- 0,23 cm vs 3,1 +/- 0,39 cm).

Enfin, les auteurs n'observent pas de différence significative en ce qui concerne le trismus, excepté au 2^{ème} jour.

Les auteurs concluent positivement sur la technique piézoélectrique pour les extractions de dents de sagesse mandibulaires incluses. En effet, la piézochirurgie permet d'obtenir de

meilleurs résultats post-opératoires, améliorant la qualité de vie des patients ainsi que leurs ressentis quotidiens.

Ainsi, cette technique est une bonne alternative à la technique conventionnelle d'extraction, bien que le temps chirurgical soit augmenté, malgré une différence non significative (groupe 2 : 36,8 +/- 10,6 mn vs groupe 1 : 30,8 +/- 6,1 mn).

III.4.2.6. Mantovani.E et al. Etude clinique randomisée.

« A split mouth randomized clinical trial to evaluate the performance of piezosurgery compared with traditional technique in lower wisdom tooth removal »

Dans cette étude les auteurs Mantovani.E et al., comparent deux protocoles cliniques différents pour l'extraction de la dent de sagesse mandibulaire incluse. Ils mènent cette étude clinique randomisée en « bouche divisée » (*split mouth*) sur 100 patients (soit 200 DDS). D'un côté sont réalisées les extractions conventionnelles (groupe A) et de l'autre les extractions par la piézochirurgie (groupe B), au même moment opératoire. Ces dernières sont réalisées par trois chirurgiens différents et d'expérience professionnelle différente.

Les patients ont donné leurs ressentis et comparés les deux techniques chirurgicales.

Les auteurs vont évaluer la douleur (échelle VAS), l'œdème post-opératoire ainsi que la durée opératoire.

La douleur est évaluée au 2^{ème}, 7^{ème}, 14^{ème} et 28^{ème} jours. Elle est significativement plus faible du côté du groupe B, notamment après le 4^{ème} jour (groupe B : 2,81 +/- 2,13 vs groupe A : 3,14 +/- 2,11) et décroît au cours du temps.

L'œdème est évalué au 7^{ème} jour post-extractionnel des deux côtés et calculé par une équation ayant pour référence quatre points du visage. Les auteurs démontrent un plus faible œdème pour les chirurgies réalisées par la piézoélectricité (groupe B : 1,02 cm vs groupe A : 1,10 cm). De plus, la durée opératoire est légèrement augmentée pour les extractions réalisées par la piézochirurgie (20,49 mn) comparativement aux extractions conventionnelles (18,16 mn).

Les auteurs observent que la durée opératoire augmente également en fonction de l'expérience professionnelle du chirurgien.

Pour conclure, 65 % des patients ont évalué un meilleur confort opératoire du côté de la piézochirurgie. La douleur est moindre bien que le temps opératoire soit prolongé.

III.4.2.7. Rullo.R et al. Etude prospective, randomisée.

« Piezoelectric device vs conventional rotative instruments in impacted third molar surgery: relationships between surgical difficulty and postoperative pain with histological evaluations »

Les auteurs Rullo.R et al., mènent une étude prospective, randomisée, en « bouche divisée » (*split mouth*), sur 52 patients ayant leurs dents de sagesse mandibulaires bilatérales à extraire.

Ils réalisent sur chaque patient, d'un côté une extraction par la technique conventionnelle (groupe A) et de l'autre une extraction par la méthode de piézoélectricité (groupe B).

Les auteurs comparent les deux techniques opératoires pour une même position et difficulté clinique, la douleur post-opératoire sur 6 jours ainsi que la durée chirurgicale. Ils vont également comparer les dommages cellulaires et tissulaires osseux grâce à des biopsies.

Les auteurs évaluent la durée opératoire et n'observe pas de différence significative entre les deux méthodes opératoires pour une extraction simple (groupe A : 16,47 +/- 3,38 mn vs groupe B : 18,34 +/- 4,24 mn). Cependant, une différence significative est observée pour une extraction complexe. Le temps opératoire est d'autant plus allongé pour une extraction complexe réalisée par la piézoélectricité (groupe A : 20,67 +/- 4,46 mn vs groupe B : 28,73 +/- 5,46 mn).

Les patients ont noté pendant 6 jours leur douleur ressentie pour les deux extractions via l'échelle VAS. Les auteurs ont pu relever une différence significative de douleur ressentie lors des extractions simples, favorable pour les avulsions réalisées par la piézochirurgie. Toutefois, pour les extractions complexes la douleur ressentie est significativement plus faible pour les avulsions réalisées par la technique conventionnelle.

Les auteurs observent un meilleur confort et une douleur moindre pour les extractions simples réalisées par la piézochirurgie. Parallèlement, c'est pour les extractions complexes que la technique conventionnelle est plus favorable. Les auteurs démontrent un lien entre la complexité chirurgicale, la durée opératoire et la douleur post-opératoire.

Histologiquement, la biopsie et la culture des prélèvements osseux pour chaque chirurgie à démontrée un avantage pour la piézochirurgie.

En effet, les échantillons osseux réalisés par la piézochirurgie montrent des lamelles osseuses bien organisées et vascularisées contrairement à ceux réalisés par la chirurgie rotative montrant des zones nécrosées ainsi que des irrégularités de surface.

Pour conclure, les auteurs montrent qu'il est préférable d'opter pour la technique d'extraction conventionnelle pour les extractions complexes, qui permet d'avoir un temps opératoire diminué et donc un confort post-opératoire amélioré.

Cependant, ils montrent que la technique chirurgicale par la piézoélectricité est préférable pour les extractions simples pour un meilleur confort post-opératoire chez le patient.

Etudes	Nombre de patients	Caractéristiques	Suivi (Jours)	Douleur (Prise d'antalgique)	Trismus	Œdème	Temps opératoire (Minutes)
Bhati et al 2017	30	Chirurgie conventionnelle (R)	1	4,83±1,72	31±9,10	9,73±0,78	37,33±15,57
			3	3,27±2,11	33,37±8,62	9,43±0,57	
			7	0,90±1,32	39,27±7,82	9,03±0,61	
		Piézochirurgie (P)	1	3,73±1,76	33,93±10,17	9,67±0,80	51,40±17,97
			3	1,97±1,63	37,40±10,23	9,27±0,74	
			7	0,07±0,25	41,10±10,25	8,97±0,81	
Mistry.K.F et al 2016	30	Chirurgie conventionnelle (R)	Post-opératoire	6,07±2,01	44,67±5,60	40,23±5,32	37,90±10,01
			1	5,83±1,76	36,30±5,45	47,60±6,23	
			3	4,83±1,51	32,37±5,41	51,53±6,14	
			5	3,10±1,06	37,07±4,98	47,37±5,73	
			7	1,27±0,94	41,60±5,83	43,03±5,70	
			15	0	45,07±5,56	39,90±5,26	
		Piézochirurgie (P)	Post-opératoire	2,93±1,20	45,13±5,61	39,90±5,26	54,63±12,91
			1	2,80±1,40	41,07±4,95	43,77±5,59	
			3	1,80±1,12	38,67±5,04	45,03±5,78	
			5	0,70±0,79	42,53±5,84	42,17±5,65	
			7	0,07±0,25	44,90±5,68	40,30±5,41	
			15	0	45,13±5,61	39,90±5,26	

Etudes	Nombre de patients	Caractéristiques	Suivi (Jours)	Douleur (Prise d'antalgique)	Trismus	Œdème	Temps opératoire (Minutes)
Chang et al. 2015	20	Chirurgie conventionnelle (R)	Post opératoire	1,25	1,96	1,17	NR*
			1	1	1,56	1,22	
			2	0,64	0,74	0,96	
			3	0,44	0,68	0,82	
			4	0,24	0,28	0,51	
			5	0,24	0,19	0,34	
			6	0,20	0	0,18	
		Piézochirurgie (P)	Post opératoire	1	1,98	0,85	NR*
			1	0,82	1,47	1	
			2	0,58	1,14	1,12	
			3	0,47	0,62	0,7	
			4	0,35	0,38	0,48	
			5	0,30	0,24	0,42	
			6	0,24	0,19	0,35	
Arakji et al 2016	20	Chirurgie conventionnelle (R)	1	6,70±0,95	2,74±0,13	12,32±0,04	17,60±2,9
			7	3,30±0,95	3,49±0,09	11,78±0,12	
			14	1,00±0,67	4,49±0,11	11,30±0,15	
		Piézochirurgie (P)	1	3,60±1,71	3,85±0,07	11,55±0,08	28,50±3,5
			7	1,10±0,74	4,53±0,08	11,29±0,08	
			14	0,10±0,32	4,77±0,22	11,20±0,04	

Tableau4-Présentation des résultats des études comparant les deux techniques chirurgicales en bouche divisée(split mouth).

Etudes	Nombre de patients	Caractéristiques	Suivi (Jours)	Douleur (Prise d'antalgique)		Trismus	Œdème	Temps opératoire (I
Piersanti et al 2014	10	R	1	3,0	(4,7±3,7)	2,7	NR*	30,8±6,1
			2	2,6		2,8	NR*	
			3	2,1		3,3	NR*	
			4	1,3		3,4	NR*	
			5	1,0		3,7	NR*	
			6	0,6		3,9	NR*	
			7	NR*		4,2	3,1±0,4	
		P	1	2,8	(4,8±4,2)	2,9	NR*	36,8±10,6
			2	2,2		3,2	NR*	
			3	1,4		3,4	NR*	
			4	1,3		3,6	NR*	
			5	1,0		3,8	NR*	
			6	0,4		4	NR*	
			7	NR*		4,3	2,7±0,2	
Mantovani et al 2014	100	R	2	6,09±2,08	NR*	NR*	18,16	
			4	3,14±2,11		NR*		
			6	1,27±1,87		NR*		
			7	NR*		1,10±0,04		
		P	2	5,97±2,14		NR*	20,49	
			4	2,81±2,13		NR*		
			6	0,82±1,69		NR*		
			7	NR*		1,02±0,02		

Nombre de patients	Type D'extraction	Caractéristiques	Suivi (Jours)	Douleur	Temps Opérateur (Minutes)
52	Simple	R	1	31,21±23,45	16,47±3,38
			2	26,67±22,43	
			3	21,33±18,14	
			4	17,41±15,50	
			5	15,26±12,34	
			6	13,23±11,23	
		P	1	27,45±23,31	18,34±4,24
			2	23,29±17,34	
			3	18,67±14,56	
			4	15,34±13,12	
			5	12,42±11,95	
			6	10,12±9,08	
	Complexe	R	1	61,64±32,47	20,67±4,46
			2	56,34±31,74	
			3	45,32±28,13	
			4	34,87±26,58	
			5	29,42±23,98	
			6	22,74±18,53	
P		1	42,72±29,67	28,73±5,46	
		2	36,86±23,34		
		3	27,62±21,16		
		4	18,42±14,89		
		5	16,23±14,62		
		6	12,45±9,34		

Tableau 5- Présentation des résultats de l'étude menée par Rullo et al. en 2013.

III.4.3. Publication concernant la comparaison des deux techniques sur les germes de dent de sagesse mandibulaire :

« *osteotomy for lower third molar germectomy : randomized prospective crossover clinical study comparing piezosurgery and conventional rotatory osteotomy* »

Sivolella.S et al. ont réalisé une étude randomisée, contrôlée, prospective en bouche divisée (*split mouth*). Cette étude est menée sur 26 patients (soit 52 dents de sagesse mandibulaires à l'état de germe, pour raison prophylactique) afin de comparer deux techniques d'ostéotomies réalisées à 30 jours d'intervalle : un côté par la technique rotative conventionnelle (R) et l'autre par la technique de piézoélectricité (P).

Dans cette étude le premier paramètre évalué est le temps opératoire. Les seconds paramètres évalués sont l'ouverture buccale, l'état tissulaire (à 7 et 30 jours) et la douleur (échelle VAS sur 7 jours consécutifs). Le saignement et la pertinence opératoire ont été relevés par le chirurgien et l'assistante.

La procédure chirurgicale est significativement plus longue pour les ostéotomies réalisées par la piézochirurgie mais pas pour le complément extractionnel (ostéotomie : P = 8,91 mn vs R = 5,47 mn ; temps total : P = 15,77 mn vs R = 11,77 mn).

Le chirurgien et l'assistante n'ont pas observé de différence significative au niveau du saignement per-opératoire et de la pertinence des techniques chirurgicales.

De plus, il n'y a pas de différence significative au niveau de l'ouverture buccale au 7^{ème} et 30^{ème} jours. La douleur évaluée par les patients décroît au cours des jours post-opératoires mais il n'y a pas de différence significative entre les deux techniques chirurgicales.

Enfin, l'observation des tissus mous avoisinants ne révèle pas de différence significative au 7^{ème} et 30^{ème} jours. Toutefois, la douleur à la palpation est plus élevée du côté où est réalisée l'ostéotomie par la technique rotative, sans différence significative (R= 88,4 % vs P= 53,8 %).

Pour conclure, la technique par la piézoélectricité est plus confortable pour les patients en raison de son absence de bruit et de vibration bien que la technique opératoire soit plus longue.

III.4.4. Méta-analyses :

III.4.4.1. Al-Moraissi.E.A et al. Meta-analyse et revues systématiques.

« Does the piezoelectric surgical technique produce fewer postoperative sequelae after lower third molar surgery than conventional rotary instruments? a systematic review and meta analysis »

Al-Moraissi et al. ont compilé les résultats de 9 études publiées entre 2008 et 2014 pour répondre à la question suivante : « Est-ce que la technique chirurgicale piézoélectrique produit moins de séquelle post-opératoire après l'extraction de la troisième molaire mandibulaire que les instruments conventionnels rotatifs ? ».

Les 9 études regroupent : 6 études contrôlées randomisées, 2 études cliniques contrôlées et une étude rétrospective. Les auteurs vont comparer les résultats post-opératoires (douleur, œdème et trismus) ainsi que la durée opératoire des différentes études comparant la technique d'extraction conventionnelle et la piézochirurgie pour l'extraction des dents de sagesse mandibulaires.

Les auteurs rapportent qu'il existe des avantages significatifs en faveur de la chirurgie piézoélectrique. Huit études montrent des avantages concernant l'œdème post-opératoire, quatre concernant le trismus, six concernant la douleur et trois montrant une prise d'analgésiques bien plus faible que pour les extractions conventionnelles.

De plus, les neuf études montrent que la durée opératoire est augmentée pour les avulsions réalisées par la technique de piézoélectricité.

Les auteurs concluent en faveur de la piézochirurgie pour les paramètres post-opératoires ainsi que pour l'amélioration du confort chez les patients.

III.4.4.2. Jiang.Q et al. Meta-analyse et études randomisées contrôlées.

« *Piezoelectric versus conventional rotary techniques for impacted third molar extraction* »

Jiang et al. ont rassemblé dans leur méta-analyse, les résultats de 7 études randomisées et contrôlées entre 2008 et 2014. Chaque étude compare les différents paramètres post-opératoires entre la technique d'extraction conventionnelle rotative et la technique chirurgicale par la piézoélectricité, pour l'extraction de la dent de sagesse mandibulaire partiellement ou totalement incluse.

Les 7 études regroupent : 3 études en groupe parallèle et 4 études en bouche divisée.

Les auteurs rapportent que l'ensemble des études démontrent que la durée chirurgicale est significativement plus longue pour les piézochirurgies.

De plus, 6 études ont relevé la douleur post-opératoire chez les patients. Seuls les premiers jours ont révélé être moins douloureux pour les chirurgies piézoélectriques mais aucune valeur significative n'a été démontrée.

L'évaluation de l'ouverture de bouche par 5 articles, a démontré un avantage pour la piézoélectricité pour certains groupes mais non significative.

Enfin, 5 articles rapportent que l'œdème post-opératoire diminue significativement pour les extractions réalisées par la technique piézoélectrique contrairement à celles réalisées par la technique rotative.

Les auteurs concluent sur les avantages post-opératoires qu'offre la chirurgie piézoélectrique mais restent sceptiques par rapport au faible nombre d'études réalisées comparant la technique conventionnelle d'extraction et la technique de piézochirurgie.

III.4.5. Publication comparant quatre méthodes de piézochirurgie pour l'extraction de dent de sagesse mandibulaire incluse.

« Four osteotomy methods with piezosurgery to remove complicated mandibular third molars : a retrospective study »

Les auteurs Ge.J et al. ont réalisé une étude rétrospective comparant quatre méthodes d'ostéotomies par la piézochirurgie pour l'extraction de dent de sagesse mandibulaire incluse. Les auteurs ont mené cette étude sur 55 patients et sur 74 dents de sagesse mandibulaires (DDS).

Ils ont évalué les paramètres cliniques suivant : taux de succès, temps opératoire et complication post-opératoire. Les auteurs ont suivi les patients au 7^{ème}, 15^{ème} et 30^{ème} jours. La première méthode (38 DDS/51,4 %) consiste à réaliser l'ostéotomie complète de l'os alvéolaire retenant une DDS mandibulaire partiellement incluse et nécessitant une petite ostéotomie.

La seconde méthode (18 DDS/24,3 %) consiste à réaliser une ostéotomie en segmentant l'os alvéolaire afin d'extraire une DDS mandibulaire profondément ou complètement incluse.

La troisième méthode (12 DDS/16,2 %) consiste à extraire une DDS incluse nécessitant une ostéotomie ainsi qu'une séparation radiculaire.

Enfin, la dernière méthode (6 DDS/8,1 %) consiste à extraire une DDS complètement incluse et ankylosée nécessitant l'ostéotomie d'un bloc osseux retenant cette dernière.

Les auteurs ont observé un taux de réussite clinique de 100 %. En effet, il n'y a eu aucune complication per et post-opératoire chez les patients. Il n'y a pas eu d'altération de la fonction nerveuse du nerf alvéolaire inférieur ou lingual. Les auteurs ont remarqué que seul deux cas cliniques ont développé une infection post-opératoire, suivie et rétablie par la prise d'antibiotique après une semaine.

De plus, contrairement à d'autres études cliniques, les auteurs ont démontré que la durée opératoire pour la piézochirurgie est plus courte, avec une durée moyenne de 15 minutes.

Les auteurs concluent, que la technique d'extraction par la piézochirurgie est avantageuse pour les dents de sagesse compliquées et incluses. En effet, elle permet d'avoir des ostéotomies nettes et sécurisées, protégeant les éléments anatomiques à proximité. Elle offre de nombreux avantages permettant d'avoir un taux de succès post-opératoire élevé.

IV. DISCUSSION :

L'avulsion de la dent de sagesse mandibulaire est une chirurgie orale couramment réalisée avec la technique d'extraction conventionnelle.

Elle peut être simple ou complexe et est fonction de la localisation, de l'angulation, du degré d'impaction et de la densité osseuse entourant la dent de sagesse mandibulaire.

Actuellement, la piézochirurgie est une alternative pour l'extraction des dents de sagesse mandibulaires partiellement ou totalement incluses. Elle sécurise l'ostéotomie et n'altère pas les tissus et les éléments anatomiques majeurs contrairement à l'instrumentation rotative pouvant être traumatisante.

Cette revue de la littérature montre l'intérêt de la piézochirurgie pour l'avulsion de la dent de sagesse mandibulaire incluse.

Cette technique permet d'effectuer une ostéotomie contrôlée, sécurisée et sélective via des micro-vibrations, à moyenne fréquence. La piézochirurgie réalise des coupes uniquement sur les tissus minéralisés, n'engendrant pas de dommage sur les tissus mous à proximité (Labanca et al. 2008; Sortino et al. 2008).

De plus, il apparaît que la piézochirurgie produit une diminution des paramètres cliniques post-opératoires.

En effet, les articles retenus comparant la technique d'extraction conventionnelle et la technique par la piézoélectricité convergent vers la même conclusion concernant les avantages de la piézochirurgie (Sortino et al. 2008; Barone et al. 2010; Goyal et al. 2012; Mantovani et al. 2014; Piersanti et al. 2014; Chang et al. 2015; Arakji et al. 2016; Mistry et al. 2016) :

- Une réduction significative de la douleur post-opératoire avec une prise d'antalgique plus faible (pour les articles le précisant) ;
- Un trismus post-opératoire significativement plus faible ;
- Un œdème post-extractionnel significativement moindre.

Tandis que les publications suivantes s'accordent à dire qu'il n'y a pas de différence significative entre les deux techniques chirurgicales (Sivolella et al. 2011; Bhati et al. 2017).

Rullo et al. ont mené une étude évaluant la douleur et la durée opératoire pour une extraction simple comparativement à une extraction plus complexe, avec les deux techniques chirurgicales. Selon ces auteurs, la douleur pour les extractions de la dent de sagesse mandibulaire incluse simple, est plus faible quand la technique de piézoélectricité est utilisée. Cependant, la douleur est significativement plus élevée pour les avulsions complexes réalisées par la piézochirurgie car le temps chirurgical est davantage augmenté. Selon Rullo et al., la piézochirurgie est la technique de choix lorsque l'avulsion est simple.

Un autre paramètre indispensable est la cicatrisation osseuse. D'après les études de certains auteurs, la piézochirurgie permet de diminuer le nombre de nécrose osseuse, d'obtenir une régénération cellulaire plus rapide ainsi qu'un meilleur processus de cicatrisation (Sortino et al. 2008; Rullo et al. 2013; Arakji et al. 2016).

De plus, grâce au couplage de l'irrigation il n'y a pas d'élévation thermique au niveau osseux lors de l'ostéotomie, contrairement à l'instrumentation rotative.

Cette irrigation permanente permet d'obtenir une meilleure visibilité per-opératoire ainsi que l'évacuation des débris, ce qui procure un meilleur confort pour le praticien (Sortino et al. 2008; Goyal et al. 2012; Piersanti et al. 2014).

Le praticien apprécie également la manipulation facile du piézotome ainsi qu'une force moindre à appliquer durant l'avulsion.

Concernant le ressenti chez le patient, la technique de piézochirurgie est préférée par rapport à la technique rotative. En effet, les auteurs Goyal et al. en 2012 et Chang et al. en 2015, ont démontré que les patients avaient un meilleur confort per-opératoire grâce aux faibles vibrations, ce qui engendre moins de bruit. Les paramètres post-opératoires étant également diminués et revenus à l'initiale rapidement, les patients approuvent positivement cette nouvelle technique d'avulsion. Ainsi, la piézochirurgie engendre moins d'anxiété et moins de stress per et post-opératoire chez les patients. Ils obtiennent une meilleure qualité de vie post-extractionnelle et acquièrent une meilleure expérience (Mantovani et al. 2014; Piersanti et al. 2014; Arakji et al. 2016).

Toutefois, la chirurgie piézoélectrique présente un inconvénient majeur : le temps opératoire (calculé de l'incision aux sutures).

En effet, les auteurs des publications retenues, tendent à conclure que la durée opératoire est significativement plus longue pour les avulsions réalisées avec la piézochirurgie, en raison de la faible action du piézotome via les micro-vibrations.

De plus, les auteurs s'accordent à dire que les paramètres post-opératoires, notamment la douleur, n'augmentent pas en fonction du temps opératoire.

Cependant, Rullo et al. en 2013, rapportent que la durée chirurgicale avec la piézochirurgie est fonction de la complexité de l'extraction, augmentant ainsi la douleur post-opératoire.

Enfin, les auteurs considèrent que la durée opératoire avec la technique de piézoélectricité est fonction de l'expérience du praticien.

V. PRESENTATION DU CAS CLINIQUE :

V.1. Protocole clinique :

Nous avons établis un protocole clinique s'appuyant sur un protocole type d'une étude clinique comme celle réalisée par Mistry.K.F et al. en 2016.

Le but est de démontrer l'intérêt de la chirurgie piézoélectrique pour l'extraction de la dent de sagesse mandibulaire incluse comparativement à la chirurgie conventionnelle.

Les patients doivent avoir des dents de sagesse bilatérales mandibulaires partiellement ou totalement incluses (protocole en « bouche divisée »).

D'un côté sera réalisée l'extraction par la technique rotative conventionnelle (instrumentation rotative) et de l'autre l'extraction par la piézochirurgie, à 15 jours/ 1 mois d'intervalle chacune.

Les chirurgies sont réalisées par le même praticien.

Les patients inclus doivent correspondre aux critères d'inclusion établis.

Les critères d'inclusion et d'exclusion sont les suivants :

INCLUSION	EXCLUSION
Absence de maladie systémique Absence de contre-indication médicale	Contre-indication médicale Femme enceinte/allaitement Traitement orthodontique en cours
DDS mandibulaire nécessitant une ostéotomie : <ul style="list-style-type: none">- Partiellement ou- Totalement incluse	Extraction concernant une autre dent Extraction DDS mandibulaire ne nécessitant pas d'ostéotomie
Non-fumeur Pas de consommation d'alcool ou de drogues	Fumeur (>10) /alcool/drogue
Absence de signe d'inflammation/ d'infection/ prises d'ATB concernant la DDS et au moment de l'étude/ intervention	Présence de d'inflammation/ infection (abcès, péri coronarite...) / au moment de l'intervention/étude
2 DDS de même difficulté, angulation, inclusion (classification Gregory and Pell)	Patient non coopérant

Tableau 6- Présentation des critères d'inclusion et d'exclusion du protocole clinique.

De plus, nous avons évalué les paramètres cliniques suivants :

- la douleur (et la prise d'antalgique par jour) : paramètre premier évalué ;
- le trismus (limitation d'ouverture maximale buccale) ;
- l'œdème.

Ces paramètres ont été relevés au jour de l'extraction, au 1^{er}, 3^{ème}, 5^{ème}, 7^{ème} et 15^{ème} jours post-opératoires.

La durée opératoire est également calculée, considérant celle-ci de l'incision aux sutures.

Enfin, nous avons établi un questionnaire pour le suivi du patient, en vue des deux techniques d'avulsions, afin de relever les données obtenues.

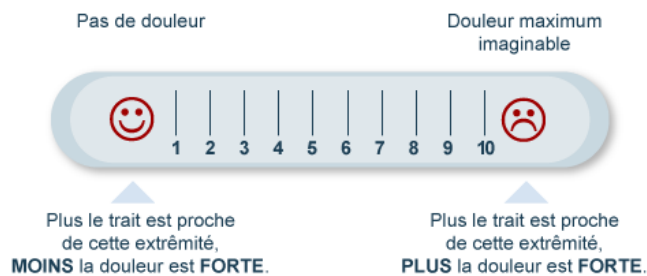
Ce questionnaire est présenté dans les pages suivantes.

FICHE SUIVI DE PATIENT

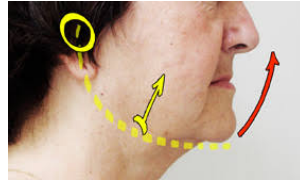
- Remplir le questionnaire médical (joint au dossier médical)
- Age :
- Sexe : F M
- Vérification des critères d'inclusion nécessaire au protocole clinique :

INCLUSION	EXCLUSION
Absence de maladie systémique Absence de contre-indication médicale	Contre-indication médicale Femme enceinte/allaitement Traitement orthodontique en cours
DDS mandibulaire nécessitant une ostéotomie : <ul style="list-style-type: none"> - Partiellement ou - Totalement incluse 	Extraction concernant une autre dent Extraction DDS mandibulaire ne nécessitant pas d'ostéotomie
Non-fumeur Pas de consommation d'alcool ou drogues	Fumeur (>10) /alcool/drogue
Absence de signe d'inflammation/ d'infection/ prises d'ATB concernant la DDS et au moment de l'étude/ intervention	Présence de d'inflammation/ infection (abcès, péri coronarite...) / au moment de l'intervention/étude
2 DDS de même difficulté, angulation, inclusion (classification Gregory and Pell)	Patient non coopérant

- Paramètres évalués :
 - ✓ La douleur (paramètre évalué n°1) : échelle VAS



- ✓ Trismus (limitation d'ouverture maximale buccale) : règle souple (centimètre)
- ✓ Œdème : tragus-point mentonnier avec une règle souple (centimètre)



- ✓ Durée opératoire (minutes) : de l'incision aux sutures.
- Information et consentement éclairé du patient : coopération (signature)

Valeurs des paramètres évalués

➤ Première chirurgie :

- Date :
- Coté : G D
- Technique chirurgicale appliquée : conventionnelle piézochirurgie
- Praticien (le même pour les deux chirurgies du patient) :
- Durée opératoire :
- Tableau des paramètres à remplir par le praticien et le patient :

Jours	0		1	3	5	7	15
	Pré-opératoire	Post-opératoire					
Douleur (Nombre de prise d'antalgique/jour)							
Ouverture de bouche (cm)							
Œdème (cm)							

- Complication post opératoire :
- Ressenti du patient sur l'ensemble de la chirurgie (quelques mots) :

Valeurs des paramètres évalués

➤ Deuxième chirurgie : (15 jours à 1 mois après)

- Date :
- Coté : G D
- Technique chirurgicale appliquée : conventionnelle piézochirurgie
- Praticien (le même pour les deux chirurgies du patient) :
- Durée opératoire (minutes) :
- Tableau des paramètres à remplir par le praticien et le patient :

Jours	0		1	3	5	7	15
	Pré-opératoire	Post-opératoire					
Douleur (Nombre de prise d'antalgique/jour)							
Ouverture de bouche (cm)							
Œdème (cm)							

- Complication post opératoire :

- Ressenti du patient sur l'ensemble de la chirurgie (quelques mots) :

V.2. Présentation du cas clinique :

Monsieur H. présente ses dents de sagesse mandibulaires partiellement incluses (38 et 48) en position horizontale, de classe II.B dans la classification de Gregory et Pell.

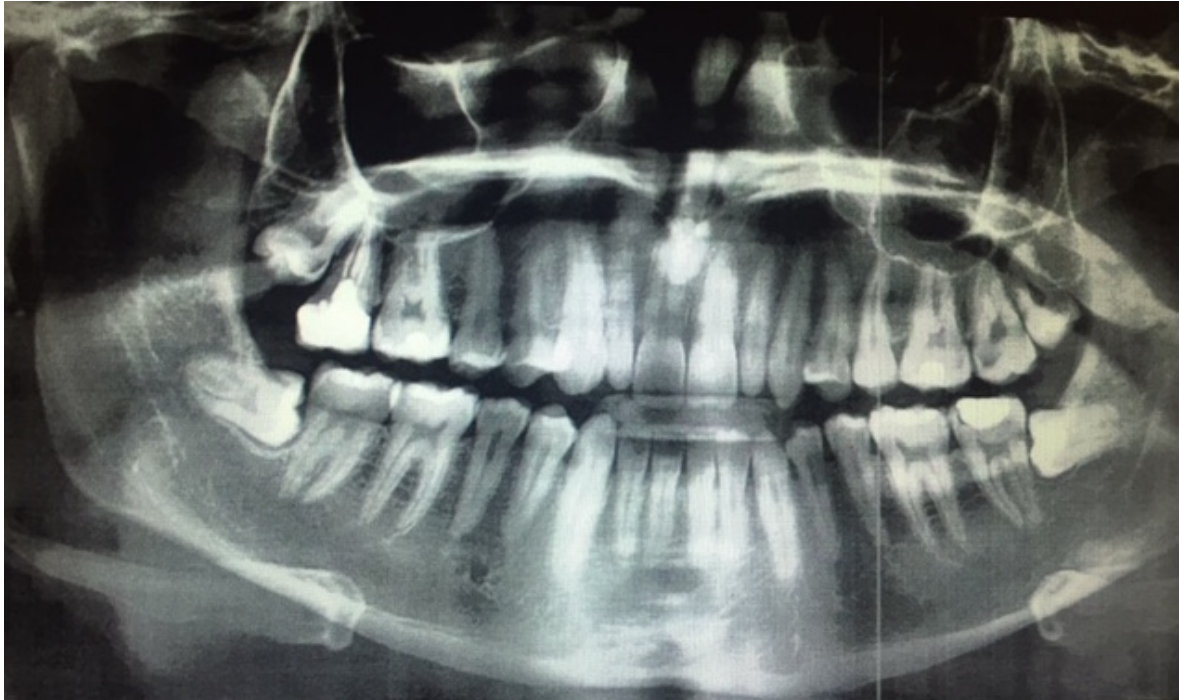

Photo 1 Radio panoramique du patient montrant la position de 38 et 48.

- L'avulsion de la 48 réalisée par la technique conventionnelle :

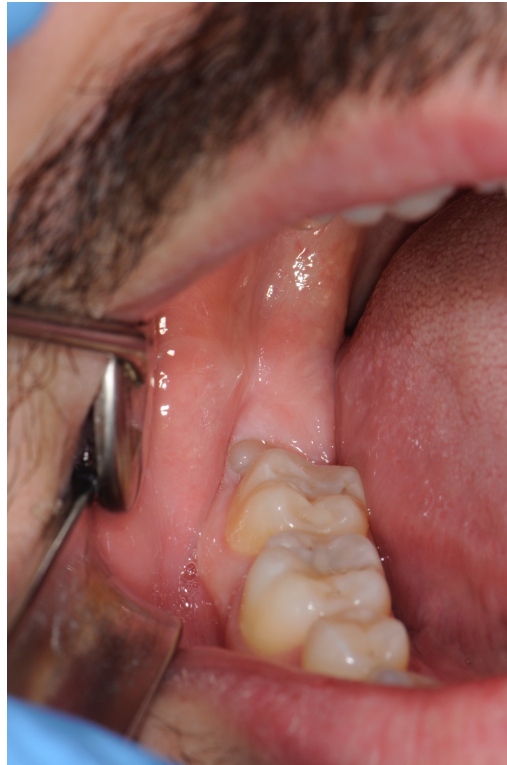

Photo 2 Situation pré-opératoire.

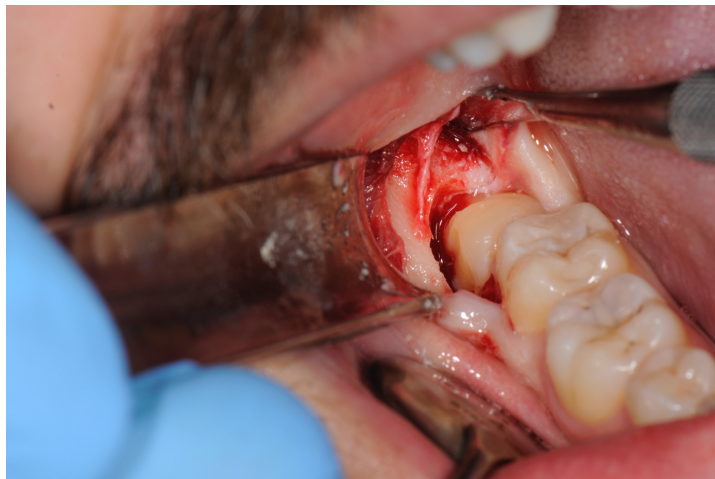

Photo 3 Ostéotomie réalisée avec l'instrumentation rotative.

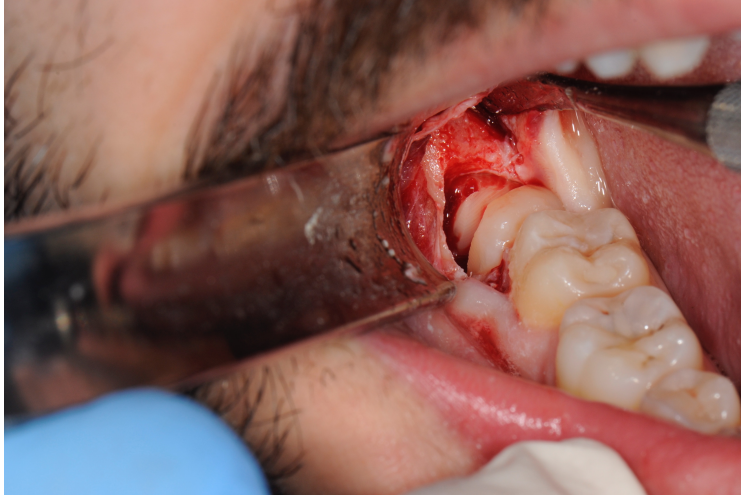

Photo 4 Séparation corono-radicaire avec la fraise chirurgicale.

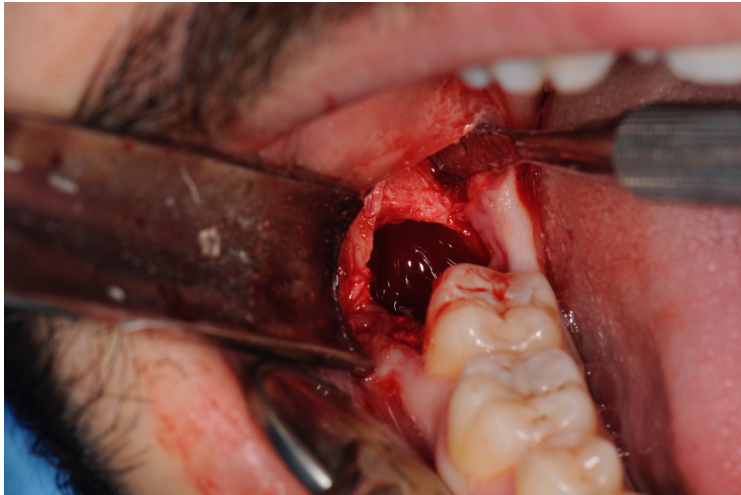

Photo 5 Alvéole post-extractionnelle.

- L'avulsion de la 38 réalisée par la technique piézoélectrique :

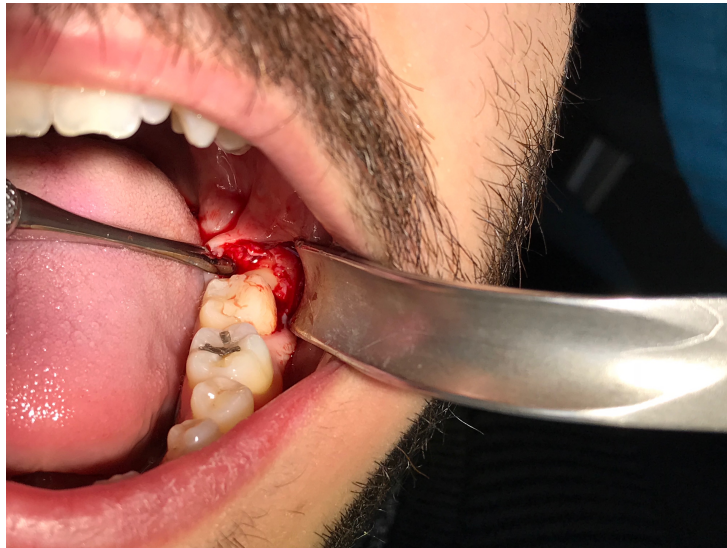

Photo 6 Ostéotomie réalisée avec le piézotome et l'insert ninja.

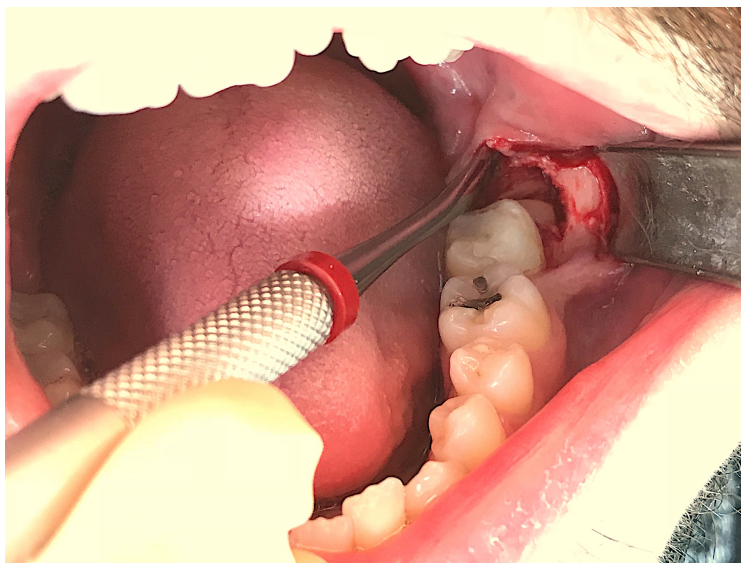


Photo 7 Séparation corono-radulaire.

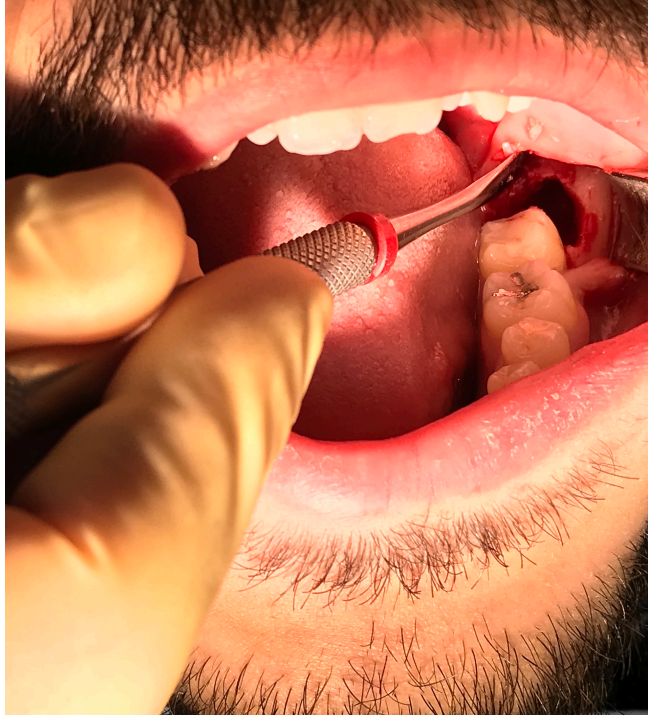

Photo 8 Alvéole post-extractionnelle.

V.3. Analyse des résultats :

Paramètres Jours		Technique conventionnelle			Piézochirurgie		
		Douleur (Prise d'antalgique/jour)	Trismus (cm)	Œdème (cm)	Douleur (Prise d'antalgique/jour)	Trismus (cm)	Œdème (cm)
0	Pré-opératoire	0	5	16,5	0	5	15
	Post-opératoire	0 (2)	5	16,5	4 (2)	2,5	15,8
1		4 (1)	4,5	17,5	5 (2)	3,5	17
3		0	5	16,5	0	4,2	15,7
5		0	5	16,5	0	4,5	16
7		0	5	16,5	6 (3)	4,5	16
15		0	5	16,5	0	5	15

Tableau 7 Présentation des résultats comparant les deux techniques chirurgicales chez le patient.

La douleur est significativement plus élevée pour l'extraction réalisée par la piézochirurgie, le jour de l'extraction et le 1^{er} jour post-opératoire contrairement à la technique conventionnelle.

A partir du 3^{ème} jour la douleur n'est significativement pas différente entre les deux techniques chirurgicales. En effet, nous pouvons noter un retour à une douleur nulle.

Toutefois, au 7^{ème} jour post-opératoire du côté de l'extraction réalisée à la piézoélectricité, nous pouvons noter une forte douleur significative. Cela s'explique par le développement d'une alvéolite suppurée chez le patient, nécessitant la prise d'antibiotique. C'est au 15^{ème} jour post-opératoire que la douleur redevient nulle pour ce côté.

La douleur serait augmentée par la piézochirurgie en raison de la complexité de l'extraction augmentant considérablement la durée opératoire. Cette corrélation entre la complexité, la durée opératoire et la douleur est démontrée dans la publication de Rullo et al. en 2013.

De plus les résultats obtenus montrent que l'ouverture buccale est significativement plus faible du côté de la piézochirurgie, juste après l'extraction, comparativement à la technique conventionnelle où l'on observe une très faible diminution uniquement le 1^{er} jour.

Tandis qu'au 1^{er}, 3^{ème}, 5^{ème} et 7^{ème} jours post-opératoires, l'ouverture buccale est significativement diminuée pour l'avulsion réalisée par la technique piézoélectrique. Ce paramètre revient à l'initiale à partir du 15^{ème} jour post-opératoire, contrairement à l'extraction réalisée de façon conventionnelle qui revient à l'initiale à partir du 3^{ème} jour post-opératoire.

Enfin, l'œdème post-opératoire est significativement plus élevé après l'extraction et au 1^{er}, 3^{ème}, 5^{ème} et 7^{ème} jours post-opératoires, pour le coté où est réalisée la piézochirurgie, comparativement à la technique conventionnelle.

C'est au 1^{er} jour post-chirurgical que l'œdème développé est au maximum, pour les deux techniques.

Il n'y a pas de différence significative au 15^{ème} jour, les valeurs étant revenues à l'initiale.

Le temps opératoire est significativement augmenté pour la technique piézoélectrique qui est de 29,40 minutes contrairement à la technique conventionnelle qui est de 10,30 minutes.

Concernant le patient, son expérience chirurgicale ainsi que son ressenti sont significativement moins positifs pour la piézochirurgie. En effet, le bruit per-opératoire est considéré gênant et la durée chirurgicale trop longue. De plus, sa qualité de vie post-opératoire fut peu agréable en raison de la douleur, du trismus et de l'œdème. Le patient a préféré la technique conventionnelle jugée agréable, rapide et efficace.

Concernant le praticien, l'expérience de la piézochirurgie pour l'avulsion des dents de sagesse mandibulaires incluses est positive. Il a apprécié la sécurité et le contrôle de l'ostéotomie, la pression moindre à appliquer lors de l'acte chirurgical ainsi que la coupe osseuse nette et précise. De plus, il a constaté une meilleure visibilité per-opératoire.

Cependant, il a pu remarquer une faible action de l'insert ninja sur l'émail et qu'il serait préférable d'utiliser la fraise chirurgicale pour la séparation corono-radulaire.

Le praticien a moins apprécié le temps opératoire fortement augmenté.

Nous pouvons observer que la piézochirurgie n'est pas favorable pour l'extraction complexe de dent de sagesse mandibulaire incluse. Cette technique augmente significativement les paramètres post-opératoires et diminue la qualité de vie chez le patient.

Toutefois, nous ne pouvons pas conclure significativement en raison de l'infection post-opératoire, pouvant fausser les résultats.

CONCLUSION

Le dispositif de chirurgie piézoélectrique s'est répandu depuis quelques années dans le milieu oral. Cette technique chirurgicale est utilisée pour les chirurgies délicates et complexes nécessitant une action atraumatique. Elle trouve son intérêt pour l'avulsion des dents de sagesse mandibulaires incluses.

En effet, la piézochirurgie possède une action travaillante sur les tissus minéralisés et non traumatique sur les éléments anatomiques majeurs avoisinant la dent de sagesse (nerf alvéolaire inférieur, nerf lingual).

Ce dispositif clinique permet une ostéotomie nette, précise et sécurisée. Ces avantages permettent une amélioration des paramètres post-opératoires : une douleur nettement diminuée, un trismus et un œdème plus faiblement développés comparativement à la technique d'extraction conventionnelle.

De plus, son irrigation continue et son action non traumatique aident à obtenir une cicatrisation osseuse meilleure et plus rapide. L'irrigation permet également une meilleure visibilité per-opératoire pour le praticien, améliorant son confort.

Toutefois, son action coupante par des faibles vibrations, accroît la durée opératoire.

Son évolution technique a permis d'améliorer sa puissance et tend à diminuer le temps chirurgical.

L'évolution de cette technique chirurgicale pour l'avulsion des dents de sagesse mandibulaires permet une diminution des risques post-opératoires (paresthésie, anesthésie). Elle est d'un intérêt particulier pour les chirurgies les plus complexes et à haut risque.

TABLE DES ILLUSTRATIONS

Figure 1 Unité Piézotome 2 de chez Actéon.	
Figure 2 Pièce à main avec l'insert ultrasonique Ninja.....	6
Figure 3 Echantillon osseux prélevé avec le dispositif piézoélectrique montrant un os bien organisé et vascularisé (A) et échantillon osseux prélevé avec la fraise rotative montrant des lignes d'ostéotomies irrégulières avec des signes d'ostéonécrose (B)(Rullo et al. 2013).	10
Figure 4 Illustration du phénomène de cavitation (Leclercq et al. 2008).....	10
Tableau 1 Présentation des différents inserts chirurgicaux nécessaire à l'ostéotomie et l'avulsion dentaire(Acteon 2016).	8
Tableau 2 Les 15 articles retenus dans la revue de la littérature effectuée.	13
Tableau 3 Présentation des résultats des études concernant les comparaisons entre les chirurgies conventionnelles et les piézochirurgies en groupe parallèle.	18
Tableau4-Présentation des résultats des études comparant les deux techniques chirurgicales en bouche divisée(split mouth).....	29
Tableau 5- Présentation des résultats de l'étude menée par Rullo et al. en 2013.	30
Tableau 6- Présentation des critères d'inclusion et d'exclusion du protocole clinique.	38
Tableau 7 Présentation des résultats comparant les deux techniques chirurgicales chez le patient.	49
Photo 1 Radio panoramique du patient montrant la position de 38 et 48.	44<
Photo 2 Situation pré-opératoire.	45
Photo 3 Ostéotomie réalisée avec l'instrumentation rotative.	45
Photo 4 Séparation corono-radicaire avec la fraise chirurgicale.....	46
Photo 5 Alvéole post-extractionnelle.....	46
Photo 6 Ostéotomie réalisée avec le piézotome et l'insert ninja.....	47
Photo 7 Séparation corono-radicaire.	47
Photo 8 Alvéole post-extractionnelle.....	48

BIBLIOGRAPHIE

Acteon. Livret clinique chirurgie [Internet]. 2016 [cité 30 oct 2016]. Disponible sur: http://www.chirurgie-dentaire-osseuse.com/documentation/doc-cliniques/Livret_clinique-FR.pdf

Agarwal E, Masamatti SS, Kumar A. Escalating Role of Piezosurgery in Dental Therapeutics. *J Clin Diagn Res JCDR*. 2014;8(10):ZE08-ZE11.

Al-Moraissi EA, Elmansi YA, Al-Sharaee YA, Alrmali AE, Alkhutari AS. Does the piezoelectric surgical technique produce fewer postoperative sequelae after lower third molar surgery than conventional rotary instruments? A systematic review and meta analysis. *Int J Oral Maxillofac Surg*. 2016;45(3):383-91.

Arakji H, Shokry M, Aboelsaad N. Comparison of Piezosurgery and Conventional Rotary Instruments for Removal of Impacted Mandibular Third Molars: A Randomized Controlled Clinical and Radiographic Trial. *Int J Dent* [Internet]. 2016 [cité 11 sept 2016];2016. Disponible sur: <http://www.ncbi.nlm.nih.gov/pmc/articles/PMC5002292/>

Barone A, Marconcini S, Giacomelli L, Rispoli L, Calvo JL, Covani U. A Randomized Clinical Evaluation of Ultrasound Bone Surgery Versus Traditional Rotary Instruments in Lower Third Molar Extraction. *J Oral Maxillofac Surg*. 2010;68(2):330-6.

Bartuli FN, Luciani F, Caddeo F, De Chiara L, Di Dio M, Piva P, et al. Piezosurgery vs High Speed Rotary Handpiece: a comparison between the two techniques in the impacted third molar surgery. *ORAL Implantol*. 2013;6(1):5-10.

Benazech A, Koren C. Avulsion de la troisième molaire mandibulaire. S.I., France; 2014.

Bhati B, Kukreja P, Kumar S, Rathi VC, Singh K, Bansal S. Piezosurgery versus Rotatory Osteotomy in Mandibular Impacted Third Molar Extraction. *Ann Maxillofac Surg*. 2017;7(1):5-10.

Chang H-H, Lee M-S, Hsu Y-C, Tsai S-J, Lin C-P. Comparison of clinical parameters and environmental noise levels between regular surgery and piezosurgery for extraction of impacted third molars. *J Formos Med Assoc*. 2015;114(10):929-35.

Chkoura A, El Wady W, Taleb B. Dent de sagesse et nerf alvéolaire inférieur. Choix des examens radiographiques. *Rev Stomatol Chir Maxillofac*. 2011;112(6):360-4.

Degerliyurt K, Akar V, Denizci S, Yucel E. Bone lid technique with piezosurgery to preserve inferior alveolar nerve. *Oral Surg Oral Med Oral Pathol Oral Radiol Endod*. 2009;108(6):e1-5.

Eggers G, Klein J, Blank J, Hassfeld S. Piezosurgery®: an ultrasound device for cutting bone and its use and limitations in maxillofacial surgery. *Br J Oral Maxillofac Surg*. 2004;42(5):451-3.

Ge J, Yang C, Zheng J, Qian W. Piezosurgery for the Lingual Split Technique in Lingual Positioned Impacted Mandibular Third Molar Removal: A Retrospective Study. *Medicine (Baltimore)*. 2016;95(12):e3192.

Ge J, Yang C, Zheng J-W, He D-M, Zheng L-Y, Hu Y-K. Four Osteotomy Methods With Piezosurgery to Remove Complicated Mandibular Third Molars: A Retrospective Study. *J Oral Maxillofac Surg*. 2014;72(11):2126-33.

Goyal M, Marya K, Jhamb A, Chawla S, Sonoo PR, Singh V, et al. Comparative evaluation of surgical outcome after removal of impacted mandibular third molars using a Piezotome or a conventional handpiece: a prospective study. *Br J Oral Maxillofac Surg*. 2012;50(6):556-61.

Gros N. La piezochirurgie: une alternative à la chirurgie osseuse conventionnelle [Thèse d'exercice : chirurgie dentaire]. [Paris]: Université Paris Diderot - Paris 7. UFR d'Odontologie; 2008.

Hamdaoui A. La coronectomie [Thèse d'exercice : chirurgie dentaire]. [Paris]: Université Paris Diderot - Paris 7. UFR d'Odontologie; 2014.

Jiang Q, Qiu Y, Yang C, Yang J, Chen M, Zhang Z. Piezoelectric Versus Conventional Rotary Techniques for Impacted Third Molar Extraction: A Meta-analysis of Randomized Controlled Trials. *Medicine (Baltimore)*. 2015;94(41):e1685.

Labanca M, Azzola F, Vinci R, Rodella LF. Piezoelectric surgery: Twenty years of use. *Br J Oral Maxillofac Surg*. 2008;46(4):265-9.

Leclercq P, Zenati C, Amr S, Dohan DM. Ultrasonic bone cut part 1: State-of-the-art technologies and common applications. *J Oral Maxillofac Surg Off J Am Assoc Oral Maxillofac Surg*. 2008;66(1):177-82.

Mantovani E, Arduino PG, Schierano G, Ferrero L, Gallesio G, Mozzati M, et al. A Split-Mouth Randomized Clinical Trial to Evaluate the Performance of Piezosurgery Compared With Traditional Technique in Lower Wisdom Tooth Removal. *J Oral Maxillofac Surg*. 2014;72(10):1890-7.

Mistry FK, Hegde ND, Hegde MN. Postsurgical consequences in lower third molar surgical extraction using micromotor and piezosurgery. *Ann Maxillofac Surg*. 2016;6(2):251-9.

Pavlíková G, Foltán R, Horká M, Hanzelka T, Borunská H, Šedý J. Piezosurgery in oral and maxillofacial surgery. *Int J Oral Maxillofac Surg*. 2011;40(5):451-7.

Piersanti L, Dilorenzo M, Monaco G, Marchetti C. Piezosurgery or conventional rotatory instruments for inferior third molar extractions? *J Oral Maxillofac Surg Off J Am Assoc Oral Maxillofac Surg*. 2014;72(9):1647-52.

Robiony M, Polini F, Costa F, Vercellotti T, Politi M. Piezoelectric bone cutting in multipiece maxillary osteotomies. *J Oral Maxillofac Surg Off J Am Assoc Oral Maxillofac Surg*. 2004;62(6):759-61.

Rullo R, Addabbo F, Papaccio G, D'Aquino R, Festa VM. Piezoelectric device vs. conventional rotative instruments in impacted third molar surgery: Relationships between surgical difficulty and postoperative pain with histological evaluations. *J Cranio-Maxillofac Surg.* 2013;41(2):e33-8.

Sedaghatfar M, August MA, Dodson TB. Panoramic radiographic findings as predictors of inferior alveolar nerve exposure following third molar extraction. *J Oral Maxillofac Surg.* 2005;63(1):3-7.

Sivolella S, Berengo M, Bressan E, Di Fiore A, Stellini E. Osteotomy for lower third molar germectomy: randomized prospective crossover clinical study comparing piezosurgery and conventional rotatory osteotomy. *J Oral Maxillofac Surg Off J Am Assoc Oral Maxillofac Surg.* 2011;69(6):e15-23.

Sortino F, Pedullà E, Masoli V. The Piezoelectric and Rotatory Osteotomy Technique in Impacted Third Molar Surgery: Comparison of Postoperative Recovery. *J Oral Maxillofac Surg.* 2008;66(12):2444-8.

Stübinger S, Kuttenger J, Filippi A, Sader R, Zeilhofer H-F. Intraoral Piezosurgery: Preliminary Results of a New Technique. *J Oral Maxillofac Surg.* 2005;63(9):1283-7.

Tantanapornkul W, Okouchi K, Fujiwara Y, Yamashiro M, Maruoka Y, Ohbayashi N, et al. A comparative study of cone-beam computed tomography and conventional panoramic radiography in assessing the topographic relationship between the mandibular canal and impacted third molars. *Oral Surg Oral Med Oral Pathol Oral Radiol Endodontology.* 2007;103(2):253-9.

Vercellotti T, Nevins ML, Kim DM, Nevins M, Wada K, Schenk RK, et al. Osseous Response Following Resective Therapy with Piezosurgery. *Int J Periodontics Restorative Dent.* déc 2005;25(6):542-9.

Les opinions émises dans les dissertations présentées doivent être considérées comme propres à leurs auteurs, sans aucune approbation ni improbation de la Faculté de Chirurgie Dentaire.

ATTLAN Sarah. L'intérêt de la piézochirurgie pour l'extraction de la dent de sagesse mandibulaire incluse. 2018. 57 p. : ill., tabl. Réf. Biblio. : p 54-56.

Sous la direction du Docteur Lucas UNG

Th : Chir Dent. : Paris 7 : année 2018

RESUME :

L'avulsion de la troisième molaire mandibulaire incluse est un acte chirurgical couramment effectué par le chirurgien-dentiste. Cette intervention s'effectue à proximité de structures anatomiques à risque. La technique de choix utilisée pour cet acte chirurgical est celle de l'extraction conventionnelle.

L'apport de la chirurgie piézoélectrique permet de réaliser des ostéotomies sécurisées et précises. L'utilisation de la chirurgie ultrasonique permet d'être moins traumatique au niveau des tissus mous et durs, grâce à son travail sélectif. Ainsi, cette technique opératoire diminue les paramètres cliniques post-opératoires (douleur, œdème et trismus) améliorant le confort du patient. L'utilisation de la piézochirurgie permet d'obtenir, également, un confort clinique per-opératoire pour le praticien. Elle permet également d'obtenir une meilleure régénération osseuse.

L'objectif de cette thèse est de synthétiser l'ensemble des connaissances scientifiques actuelles par une revue de la littérature afin de montrer l'intérêt de l'utilisation de la piézochirurgie pour l'avulsion de la dent de sagesse mandibulaire incluse.

Pour illustrer ce travail, un cas clinique personnel sera présenté et analysé afin d'évaluer les différents critères post-opératoires entre la technique conventionnelle et la piézochirurgie.

TITRE en anglais :

The interest of piezosurgery for the extraction of the mandibular wisdom tooth included

DISCIPLINE : Chirurgie Orale

MOTS-CLES Français : dent de sagesse (FMeSH) ; mandibule (FMeSH) ; dent incluse (FMeSH) ; extraction dentaire (FMeSH) ; piézochirurgie(FMeSH) ; extraction conventionnelle.

MOTS-CLES Anglais : molar third (MeSH); mandible (MeSH); tooth unerupted (MeSH); tooth extraction (MeSH); piezosurgery (MeSH); conventional handpiece.