



HAL
open science

Conséquences posturales des traitements orthodontico-chirurgicaux chez les patients présentant une classe II squelettique

Lénaïg Ballanger

► **To cite this version:**

Lénaïg Ballanger. Conséquences posturales des traitements orthodontico-chirurgicaux chez les patients présentant une classe II squelettique. Sciences du Vivant [q-bio]. 2021. dumas-03160695

HAL Id: dumas-03160695

<https://dumas.ccsd.cnrs.fr/dumas-03160695v1>

Submitted on 5 Mar 2021

HAL is a multi-disciplinary open access archive for the deposit and dissemination of scientific research documents, whether they are published or not. The documents may come from teaching and research institutions in France or abroad, or from public or private research centers.

L'archive ouverte pluridisciplinaire **HAL**, est destinée au dépôt et à la diffusion de documents scientifiques de niveau recherche, publiés ou non, émanant des établissements d'enseignement et de recherche français ou étrangers, des laboratoires publics ou privés.

U.F.R. D'ODONTOLOGIE

Année 2021

Thèse n°8

THESE POUR L'OBTENTION DU
**DIPLOME D'ETAT de DOCTEUR EN CHIRURGIE
DENTAIRE**

Présentée et soutenue publiquement

Par BALLANGER, Lénaïg

Né le 08/02/1995 à BIARRITZ

Le 17 février 2021

**Conséquences posturales des traitements orthodontico-chirurgicaux chez les
patients présentant une classe II squelettique**

Sous la direction de : Odile LAVIOLE

Membres du jury :

Mme. BOILEAU Marie-José	Présidente/Rapporteur	Professeur des Universités
Mme. LAVIOLE Odile	Directrice	Maître de Conférences des Universités
M. COUTANT Jean-Christophe	Assesseur	Maître de Conférences des Universités
Mme. MÉNARD Aude	Assesseur	Assistante Hospitalo-Universitaire
M. CHAUVEAU Hubert	Invité	Assistant Hospitalo-Universitaire

UNIVERSITE DE BORDEAUX

MAJ
01/11/2020

Président M. TUNON DE LARA Manuel

Directeur de Collège des Sciences de la Santé M. PELLEGRIN Jean-Luc

COLLEGE DES SCIENCES DE LA SANTE UNITE DE FORMATION ET DE RECHERCHE DES SCIENCES ODONTOLOGIQUES

Directrice	Mme BERTRAND Caroline	58-01
Directeur Adjoint à la Pédagogie	Mr DELBOS Yves	56-01
Directeur Adjoint – Chargé de la Recherche	M. CATROS Sylvain	57-01
Directeur Adjoint – Chargé des Relations Internationales	M.SEDARAT Cyril	57-01

ENSEIGNANTS DE L'UFR

PROFESSEURS DES UNIVERSITES

Mme	Caroline	BERTRAND	Prothèse dentaire	58-01
Mme	Marie-José	BOILEAU	Orthopédie dento-faciale	56-01
M	Sylvain	CATROS	Chirurgie orale	57-01
M	Raphaël	DEVILLARD	Dentisterie restauratrice et endodontie	58-01
Mme	Véronique	DUPUIS	Prothèse dentaire	58-01
M.	Bruno	ELLA NGUEMA	Sciences anatomiques et physiologiques - Biomatériaux	58-01
M.	Jean-Christophe	FRICAIN	Chirurgie buccale – Pathologie et thérapeutique	57-01

MAITRES DE CONFERENCES DES UNIVERSITES

Mme	Elise	ARRIVÉ	Prévention épidémiologie – Economie de la santé – Odontologie légale	56-02
Mme	Audrey	AUSSEL	Sciences anatomiques et physiologiques	58-01
Mme	Cécile	BADET	Biologie Orale	57-01
M.	Etienne	BARDINET	Orthopédie dento-faciale	56-01
M.	Michel	BARTALA	Prothèse dentaire	58-01
M.	Cédric	BAZERT	Orthopédie dento-faciale	56-01
M.	Christophe	BOU	Prévention épidémiologie – Economie de la santé – Odontologie légale	56-02
Mme	Sylvie	BRUNET	Chirurgie buccale – Pathologie et thérapeutique	57-01
M.	Jacques	COLAT PARROS	Sciences anatomiques et physiologiques	58-01
M,	Jean-Christophe	COUTANT	Sciences anatomiques et physiologiques	58-01
M.	François	DARQUE	Orthopédie dento-faciale	56-01
M.	François	DE BRONDEAU	Orthopédie dento-faciale	56-01
M.	Yves	DELBOS	Odontologie pédiatrique	56-01
M,	Emmanuel	D'INCAU	Prothèse dentaire	58-01
Mme	Mathilde	FENELON	Chirurgie Orale	57-01
Mme	Elsa	GAROT	Odontologie pédiatrique	56-01
M.	Dominique	GILLET	Dentisterie restauratrice et endodontie	58-01
Mme	Olivia	KEROUREDAN	Dentisterie restauratrice et endodontie	58-01
M.	Jean-François	LASSERRE	Prothèse dentaire	58-01
M.	Yves	LAUVERJAT	Parodontologie	57-01
Mme	Odile	LAVIOLE	Prothèse dentaire	58-01
Mme	Javotte	NANCY	Odontologie pédiatrique	56-01

M.	Adrien	NAVEAU	Prothèse dentaire	58-01
M.	Jean-François	PELI	Dentisterie restauratrice et endodontie	58-01
M.	Philippe	POISSON	Prévention épidémiologie – Economie de la santé – Odontologie légale	56-02
M.	Patrick	ROUAS	Odontologie pédiatrique	56-01
M.	Johan	SAMOT	Biologie Orale	57-01
Mme	Maud	SAMPEUR	Orthopédie dento-faciale	56-01
M.	Cyril	SEDARAT	Parodontologie	57-01
Mme	Noélie	THEBAUD	Biologie Orale	57-01
M.	Eric	VACHEY	Dentisterie restauratrice et endodontie	58-01

AUTRES ENSEIGNANTS

M.	Cédric	FALLA	Prévention épidémiologie – Economie de la santé – Odontologie légale	56-02
M.	François	ROUZÉ L'ALZIT	Prothèse dentaire	58-01

ASSISTANTS

M.	Bastien	BERCAULT	Chirurgie Orale	57-01
M.	Baptiste	BERGES	Prothèse dentaire	58-01
Mme	Mathilde	BOUDEAU	Odontologie conservatrice – Endodontie	58-01
Mme	Virginie	CHUY	Prévention épidémiologie – Economie de la santé – Odontologie légale	56-02
M	Pierre-Hadrien	DECAUP	Prothèse dentaire	58-01
Mme	Laura	DONNET	Biologie Orale	57-01
Mme	Julia	ESTIVALS	Odontologie pédiatrique	56-01
Mr	Pierre-André	GUILLAUD	Parodontologie	57-01
Mme	Jane	GOURGUES	Prévention épidémiologie – Economie de la santé – Odontologie légale	56-02
Mr	Louis	HUAULT	Sciences anatomiques et physiologiques	58-01
Mme	Mathilde	JACQUEMONT	Parodontologie	57-01
Mme	Clémence	JAECK	Prothèse dentaire	58-01
Mr	Aymeric	JOUBERT DU CELLIER	Dentisterie restauratrice et endodontie	58-01
Mr	Jean-Baptiste	IRIBARREN	Dentisterie restauratrice et endodontie	58-01
Mme	Claudine	KHOURY	Prévention épidémiologie – Economie de la santé – Odontologie légale	56-02
Mme	Camille	LACAULE	Orthopédie dento-faciale	56-01
M.	Antoine	LAFITTE	Orthopédie dento-faciale	56-01
Mme	Léa	MASSE	Prothèse dentaire	58-01
Mme	Aude	MENARD	Prothèse dentaire	58-01
M	Florian	PITEU	Prothèse dentaire	58-01
Mme	Rawen	SMIRANI	Parodontologie	57-01
Mme	Florianne	VILLAT	Dentisterie restauratrice et endodontie	5801
M.	Clément	VACHEY	Odontologie conservatrice – Endodontie	58-01
M	Paul	VITIELLO	Prothèse dentaire	58-01
Mme	Sophia	ZIANE	Odontologie conservatrice – Endodontie	58-01

A notre Présidente de thèse

Madame le Professeur Marie-José BOILEAU
Professeur des Universités – Praticien Hospitalier
Sous-section Orthopédie Dento-Faciale 56-01

A vous qui nous faites l'honneur de présider ce jury et d'en être le rapporteur, Je vous en suis reconnaissant et vous remercie d'apporter vos corrections et vos précieux conseils.

Merci également pour l'enseignement en Orthopédie dento-faciale que nous avons eu la chance d'avoir tout au long de nos études à Bordeaux et qui a orienté mon choix vers ce sujet.

A notre Directrice de thèse

Madame le docteur Odile LAVIOLE
Maître de Conférences des Universités – Praticien Hospitalier
Sous-section Prothèse Dentaire – 58-01

A vous qui nous avez fait l'honneur de diriger cette thèse.

Merci pour toutes ces années. Vous êtes de très loin l'enseignant qui a le plus marqué mon passage à la faculté.

Merci pour votre enseignement, pour vos conseils si précieux, autant théoriques que pratiques, en cours, à l'hôpital et lors de la rédaction de cette thèse.

Merci pour tous ces moments de bonne humeur et de rire que nous avons partagés à Xavier Arnozan.

Je vous souhaite le meilleur pour la suite et j'espère que vous aurez l'opportunité de naviguer sur toutes les mers et océans que la terre pourra vous offrir.

Passez une agréable retraite bien méritée.

A nos Assesseurs

Monsieur le Docteur Jean-Christophe COUTANT
Maître de Conférences des Universités – Praticien Hospitalier
Sous-section Sciences anatomiques et physiologiques - 58-01

*A vous qui nous avez fait l'honneur d'être membre du jury.
Merci pour vos conseils et votre aide dans la rédaction.
Je tenais à vous remercier pour votre enseignement à la faculté comme à l'hôpital, vos
conseils et votre soutien.*

Madame le docteur Aude MÉNARD
Assistante Hospitalo-Universitaire – Praticien Hospitalier
Sous-section Prothèse Dentaire – 58-01

*A vous qui nous avez fait l'honneur d'être membre du jury.
Comme je te l'ai déjà dit tu fais partie des assistants qui ont marqué mes années
d'études. Merci pour ce partage, pour cette aide, ces conseils et tout ce qui fait que
c'était un plaisir de bosser avec toi et de se rendre à l'hôpital le mardi.
J'ai beaucoup appris à tes côtés et les étudiants ont beaucoup de chance de t'avoir ou
de t'avoir eu durant leur parcours à la faculté et à l'hôpital.*

A notre invité

Monsieur le Docteur Hubert CHAUVEAU ancien Assistant Hospitalo-Universitaire
Sous-section Odontologie Conservatrice-Endodontie 58-01

*A vous qui nous avez fait l'honneur d'être membre du jury.
Je ne me voyais pas passer cette thèse sans t'avoir dans mon jury.
Merci pour toutes ces années. Merci pour tes conseils avisés tant pratiques que
moraux.
Tu n'imagines probablement pas à quel point j'ai appris à tes côtés et je t'en serai
éternellement reconnaissant.
Je vous souhaite à toi et Mathilde le meilleur dans vos vies professionnelles et
personnelles.*

A ma famille et mes amis,

Maman, Papa, ces quelques lignes ne suffiront jamais pour vous montrer ma gratitude. Merci pour votre soutien inconditionnel, pour vos précieux conseils, pour votre amour. Sans vous je n'en serais pas là aujourd'hui et vous pouvez être fiers de ce que vous avez accompli en tant que parents, parce qu'il n'en existe pas de meilleurs, et tous les mots ne seront jamais suffisants pour vous dire combien je vous aime.

Yannick, tu as toujours été un modèle de réussite pour moi et un grand frère exceptionnel. Virginie, on ne peut pas rêver de meilleure belle-sœur.

Je vous serai toujours reconnaissant pour votre soutien et tous les moments que nous avons partagés ensemble et qui font que j'en suis là aujourd'hui. Je vous souhaite le meilleur pour la suite.

A mon petit filleul et neveu Raphaël, un jour c'est toi qui seras à ma place et tu comprendras qu'être ton parrain est la chose qui me rend le plus heureux. Je suis fier de toi et de ta petite sœur Camille et je serai toujours là pour vous.

Louise, merci pour toutes ces années passées à tes côtés, merci d'avoir toujours été présente dans les bons comme les mauvais moments, merci pour ton soutien indéfectible, merci de me supporter... Et surtout merci pour l'aide lors de la préparation de cette thèse, sans toi la soutenance n'aurait pas été la même.

Je te souhaite tout le bonheur du monde et j'espère encore le partager avec toi pendant de nombreuses années, Je t'aime.

A ma grand-mère, mes oncles tantes et cousin/cousines, j'ai de la chance d'avoir la famille que j'ai et je vous suis reconnaissant de tous ces moments passés à vos côtés.

A mes amis Gauthier, Stéphane, Matthieu, Céline, Yoann, Clément, Thibaud, Maxime, Claudia, Julie, Bérangère, Matthieu, JB, Emmanuelle, Josépha, merci pour toutes ces années à Bordeaux, tous ces fous rires, ces soirées, ces voyages... ma porte vous sera toujours ouverte et nul doute qu'il y aura encore des moments comme ceux-là.

Une pensée particulière à Gauthier, mon ami et binôme avec qui j'ai passé des moments exceptionnels à l'hôpital. Je suis admiratif de ton parcours et te remercie pour ces années passées à tes côtés. Tu mérites plus que n'importe qui, d'en être là où tu en es aujourd'hui.

A ma belle-famille, merci pour votre accueil, votre gentillesse et pour tous ces bons moments passés à vos côtés qui je l'espère dureront encore longtemps. Merci de faire en sorte que je me sente comme chez moi à chaque instant passé avec vous et merci d'avoir mis Louise sur mon chemin.

Au CDBN, merci de m'avoir donné ma chance et d'avoir participé à mon épanouissement professionnel et personnel au sein du cabinet. Je tiens à remercier chacun des membres du cabinet, cette expérience restera marquée dans ma mémoire.

Au docteur Jean-Michel GUEROULT, merci pour toutes ces années d'aides opératoires. Merci pour votre apprentissage et les bons moments passés en votre compagnie.

A Lawrie MISSONNIER, merci pour le temps que tu as pris pour moi et merci d'avoir rendu cette thèse possible.

A tous les enseignants et membres du personnel de la faculté et de l'hôpital Xavier Arnozan, je ne regrette aucune des années passées là-bas et vous remercie pour vos conseils et votre investissement.

TABLE DES MATIÈRES

TABLE DES MATIÈRES	8
LISTE DES ABRÉVIATIONS	10
RÉSUMÉ	10
INTRODUCTION	11
I. LE DIAGNOSTIC EN ORTHOPÉDIE DENTO-FACIALE ET LA PRÉPARATION PRÉ-CHIRURGICALE	12
1. L'EXAMEN CLINIQUE EN ORTHODONTIE [8, 11]	12
2. LES DIFFÉRENTS PLANS ET L'ANALYSE CEPHALOMETRIQUE [8, 15].....	12
a) <i>Examen exo-buccal</i>	12
b) <i>L'analyse céphalométrique</i>	14
3. LE DIAGNOSTIC EN ORTHOPÉDIE DENTOFACIALE [8, 15]	15
a) <i>Classification d'ANGLE</i>	15
b) <i>Classification de BALLARD</i>	16
c) <i>Notion de divergence : les caractères structuraux de BJORK</i>	16
d) <i>Les particularités de la classe II [9]</i>	17
4. LE PROTOCOLE ORTHODONTICO-CHIRURGICAL	18
a) <i>But et conséquences [8]</i>	19
b) <i>Préparation orthodontique pré-chirurgicale [8, 22]</i>	20
c) <i>Orthodontie post chirurgicale : permettre une maintenance du résultat</i>	22
5. LES GOUTTIÈRES DE REPOSITIONNEMENT MAXILLAIRE	23
a) <i>Étapes de réalisation [5]</i>	24
b) <i>Les différentes gouttières [15, 22]</i>	24
II. LA CHIRURGIE ORTHOGNATHIQUE	26
1. LES DIFFÉRENTS TYPES DE CHIRURGIE ORTHOGNATHIQUE	26
2. LA CHIRURGIE D'AVANCEE BI-MAXILLAIRE	27
d) <i>La chirurgie de LEFORT 1</i>	29
i. Généralités	29
ii. Procédure chirurgicale [42, 49]	29
e) <i>La chirurgie d'OBWEGESER DALPONT modifiée par EPKER</i>	31
i. Généralités	31
ii. Procédure chirurgicale [42, 49, 61]	32
3. SUITES POST OPERATOIRES, RISQUES ET PERENNITE DU RESULTAT	34
4. ALTERNATIVES A LA CHIRURGIE [28].....	35
III. RELATIONS ENTRE LE SYSTÈME STOMATOGNATHIQUE ET LA POSTURE	36
1. GENERALITES	36
2. EXAMEN CLINIQUE POSTURAL ET PROPOSITIONS THERAPEUTIQUES [32, 33].....	39
3. LES DIFFÉRENTS TESTS POSTURAUX	40
4. POSITION MANDIBULAIRE, OCCLUSION ET POSTURE	45
5. BIOMECANIQUE MUSCULAIRE.....	48
a) <i>Myologie et faisceau d'action [16, 20, 37, 43]</i>	49
b) <i>Anatomie et rôle de l'os hyoïde dans la posture</i>	55
IV. REVUE DE LA LITTÉRATURE : RELATIONS ENTRE CHIRURGIE ORTHOGNATHIQUE ET POSTUROLOGIE ...	57
1. GENERALITES	57
2. ANALYSE DE LA LITTÉRATURE INTERNATIONALE	57
a) <i>Stratégie de recherche</i>	57
b) <i>Critère d'éligibilité et sélection</i>	58
c) <i>Résultats (présentation, population, objectifs, conclusion)</i>	59
i. Classe II squelettique et posture : 15 articles	59
ii. Chirurgie orthognathique et classe II squelettique : 13 articles	62

V. EXPERIMENTATION CLINIQUE	66
1. OBJECTIFS	66
2. PROTOCOLE CLINIQUE.....	66
3. QUESTIONNAIRE.....	67
VI. CAS CLINIQUE.....	70
1. PRESENTATION DU CAS CLINIQUE ET DIAGNOSTIC PREOPERATOIRE (AVANT LE DEBUT DE LA PHASE ORTHODONTIQUE)	70
2. EXAMEN POSTUROLOGIQUE PRE CHIRURGICALE (APRES LA PREMIERE PHASE DU TRAITEMENT ORTHODONTIQUE).....	73
3. CONTROLES POSTURAUX POST CHIRURGIE ORTHOGNATHIQUE.....	78
4. ANALYSE DES RESULTATS ET CONCLUSIONS DE L'ETUDE PAR RAPPORT AUX DONNEES DE LA BIBLIOGRAPHIE.....	85
5. VERS UNE PRISE EN CHARGE MULTIDISCIPLINAIRE	89
CONCLUSION.....	91
BIBLIOGRAPHIE	92

LISTE DES ABRÉVIATIONS

- ATM : Articulation Temporo-Mandibulaire
- CBCT : Cone Beam Computed Tomography
- ORL : Oto-Rhino-Laryngologiste
- PPC : Pression Positive Continue
- SAHOS : Syndrome d'Apnée Hyponée Obstructive du Sommeil
- SDP : Syndrome de Déficience Posturale
- SPA : Système Postural d'Aplomb

RÉSUMÉ

Le lien entre occlusion et posture n'est plus à démontrer. En partant du principe que ces deux sont liées, il paraîtrait logique de penser que des changements importants au niveau des rapports maxillo-mandibulaires et, de ce fait, au niveau de l'occlusion, telle que peut l'engendrer la chirurgie orthognathique, pourrait être à l'origine d'une adaptation de la posture chez ces patients.

Le but de cette thèse est de démontrer, au travers de la bibliographie internationale et à l'aide d'un cas clinique, les conséquences posturales de ces traitements orthodontico-chirurgicaux, en prenant le cas spécifique des classes II squelettiques.

INTRODUCTION

AMIGUES met en lumière, dans son ouvrage « Le système stomatognathique », « qu'au niveau de l'occlusion, un enfant, qui présente une perturbation sensorielle, fonctionnelle, structurelle compensera par une posture particulière de la tête et du rachis, il aura tendance à bloquer certaines afférences en stimulant sa langue ou ses pieds (...). La mauvaise position systématique de la tête entraîne des contractures musculaires en particulier au niveau des muscles nucaux, et cela peut avoir à la longue une relation sur l'occlusion. » [2].

Un patient nécessitant un traitement orthodontico-chirurgical va subir de nombreuses modifications autant esthétiques que fonctionnelles avec la mise en place d'une nouvelle occlusion et d'un nouveau calage mandibulaire. Nous pouvons d'ores et déjà nous demander quelles seront les répercussions au niveau des articulations temporo-mandibulaires et, plus globalement, sur la posture cervico-céphalique du patient.

La chirurgie maxillo-faciale orthognathique regroupe un ensemble d'actes bien protocolisés avec de bons résultats chez des patients adhérents au traitement. À une époque où les patients souhaitent de plus en plus une prise en charge globale, les recherches de cette thèse s'inscrivent dans une démarche évolutive permettant de proposer au patient une thérapeutique complète.

Par l'étude de la bibliographie et, en nous appuyant sur un cas clinique, nous allons chercher à démontrer que la chirurgie orthognathique, après mise en place de la mandibule dans une position physiologique, a une répercussion sur la posture cervico-céphalique et plus généralement rachidienne, chez des patients présentant une classe II squelettique de BALLARD.

I. LE DIAGNOSTIC EN ORTHOPEDIE DENTO-FACIALE ET LA PRÉPARATION PRÉ-CHIRURGICALE

1. L'examen clinique en orthodontie [8, 11]

Il comporte :

- Une anamnèse afin de déterminer le motif de la consultation, les habitudes alimentaires, une potentielle hérédité et surtout d'orienter vers des pathologies pouvant nécessiter une prise en charge multidisciplinaire (SAHOS, scolioses...).
- Un examen clinique exo-buccal de face et profil avec analyse dans toutes les dimensions faciales (transversale, verticale, antéro-postérieure), afin de déterminer un profil squelettique, une potentielle asymétrie.
- Un examen clinique endo-buccal afin d'évaluer les différents critères occlusaux (recouvrement, surplomb, classe d'angle), et repérer des agénésies ou un problème de croissance.
- Un examen clinique fonctionnel et para-fonctionnel pour évaluer la ventilation, la déglutition, la phonation, la mastication, la présence de tics et autres para-fonctions afin de déterminer s'il y a nécessité de la mise en place d'une rééducation et évaluer d'éventuels risques pour le futur traitement orthodontique.
- Des examens complémentaires : clichés photographiques, examens radiographiques (panoramique dentaire, téléradiographie de profil et parfois de face, radiographie du poignet pour évaluer la croissance si besoin).

Après toutes ces analyses, plusieurs diagnostics sont posés : squelettique, dento-squelettique, dento-dentaire et esthétique. Un plan de traitement est envisagé en fonction de l'âge du patient et de sa situation sur la courbe de croissance dans le cas d'un patient jeune. Chez les patients qui ont terminé leur croissance, le choix de l'intervention dépendra de la sévérité de la dysmorphose.

2. Les différents plans et l'analyse céphalométrique [8, 15]

a) Examen exo-buccal

- Forme de la ligne sagittale médiane permettant d'évaluer la symétrie et le développement des deux hémifaces

- Position du menton par rapport au plan sagittal médian
- Parallélisme des lignes horizontales : bi-pupillaire, bi-auriculaire, bi-commissurale, bi-goniaque parallèles entre elles et perpendiculaires au plan sagittal médian chez le sujet sain
- Égalité des étages

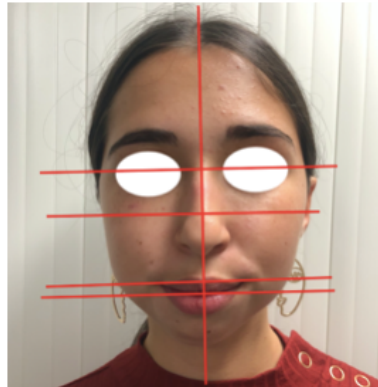


Figure 1 : exemple de tracés des lignes horizontales du visage

- Les plis faciaux (effacés chez l'hyperdivergent et accentués chez l'hypodivergent)
- Position des lèvres par rapport aux plans frontaux
- La convexité du profil
- L'angle naso-labial
- La distance cervico-mentonnaire

À ceci s'ajoute un examen de la posture générale, la position des épaules de face, la position cervicale de profil, l'hyper-extension céphalique, la mobilité articulaire et l'amplitude comparée des mouvements [6].

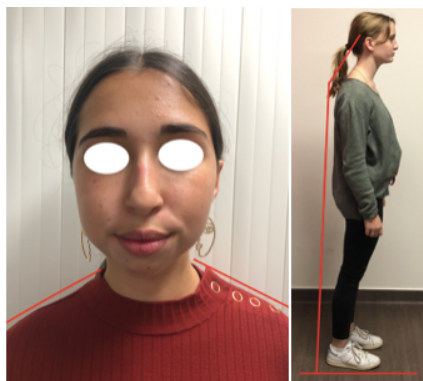

Figure 2 : Objectivation d'un décalage postural chez ces deux patientes. Au niveau des épaules (photographie de gauche) et du dos (photographie de droite)

b) L'analyse céphalométrique

Parmi les examens complémentaires on retrouve, la radiographie du poignet afin de déterminer la situation sur la courbe de croissance, la radiographie panoramique révélant un certain nombre d'éléments (agénésies, troubles sinusaux, forme des ATM...) et la téléradiographie de profil.

A partir de la téléradiographie de profil un grand nombre d'éléments va conditionner le plan de traitement. En découlent :

- L'analyse des tissus mous, des voies aériennes, la position linguale, ...
- L'analyse des structures osseuses : position des vertèbres cervicales entre autres et l'étude de la posture céphalique pouvant mettre en lumière une potentielle pathologie générale
- L'analyse des rapports squelettiques sagittaux et donc, la détermination de la classe squelettique et du profil dans le sens vertical (divergence)
- L'analyse des rapports dento-squelettiques et la présence, ou non, de compensations alvéolaires.

S'en suit une analyse céphalométrique (TWEED, STEINER...) qui permet de poser un diagnostic céphalométrique.

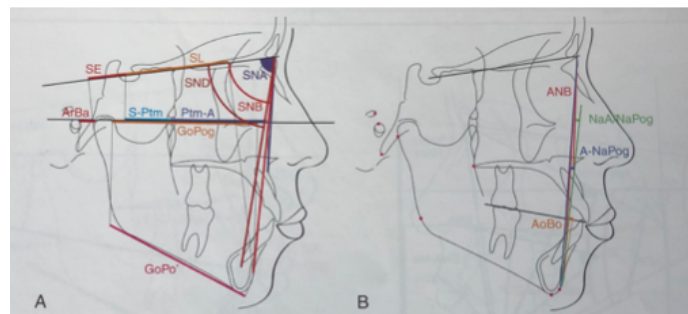


Figure 3 : étude céphalométrique des relations squelettiques antéropostérieures [69].

Quelques valeurs sont à retenir :

- L'ANB permettant de quantifier la classe squelettique : $ANB = SNA - SNB = 2^\circ \pm 2^\circ$
 - > $< 0^\circ$ classe III
 - > 0 à 4° classe I
 - > $> 4^\circ$ classe II

- Le GoGn/Sn de Steiner ou le FMA de Tweed permettant d'évaluer une divergence

$$\text{GoGn/SN} = 32^\circ \pm 5^\circ$$

—> $< 27^\circ$ Hypodivergent

—> $> 37^\circ$ Hyperdivergent

- FMA = 25 \pm 3 $^\circ$

—> $< 22^\circ$ Hypodivergent

—> $> 28^\circ$ Hyperdivergent

3. Le diagnostic en orthopédie dentofaciale [8, 15]

Différentes classifications ont été proposées pour regrouper les dysmorphoses rencontrées. Dans notre cas, nous allons seulement nous intéresser aux principales classifications concernant le sens antéro-postérieur et le sens vertical.

a) Classification d'ANGLE

On retient trois classes d'ANGLE au niveau des arcades dentaires :

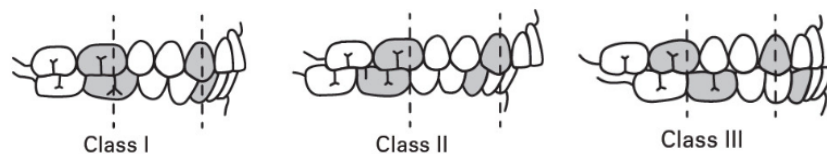


Figure 4 : illustration de la classe d'ANGLE [62]

La Classe I ou la canine mandibulaire (dent numéro 33 ou 43) et la première molaire mandibulaire (36 ou 46) sont mésialées d'une demi-cuspide par rapport à leurs antagonistes maxillaires (13/23 et 16/26), ce que l'on qualifie d'occlusion normale.

La Classe II avec une distocclusion des dents 6 et 3 inférieures par rapports à leurs antagonistes maxillaires.

La Classe III que l'on pourrait qualifier de classe I accentuée avec les canines et molaires mandibulaires mésialées de plus d'une demi-cuspide par rapport à leurs antagonistes.

b) Classification de BALLARD

De la même manière, il existe une classification reprenant les mêmes principes appliqués aux structures osseuses, on parle de la classification squelettique de BALLARD, elle-même divisée en trois classes selon la position des maxillaires.

La classe I squelettique représentant une position physiologique.

Une classe II squelettique est représentée par un maxillaire trop en avant par rapport à la mandibule. Ceci peut être dû à un prognathisme maxillaire, une rétrognathie mandibulaire ou une association des deux.

Une classe III squelettique est retrouvée lorsque la mandibule est trop en avant par rapport à l'os maxillaire dont l'origine peut être un prognathisme mandibulaire, une rétrognathie maxillaire ou une association des deux.

c) Notion de divergence : les caractères structuraux de BJORK

Dans le sens vertical, les rapports étudiés sont :

- L'équilibre des hauteurs faciales antérieures et postérieures
- L'orientation de la mandibule par rapport à la base du crâne
- L'orientation de la mandibule par rapport à la face supérieure
- L'orientation relative maxillaire/mandibule

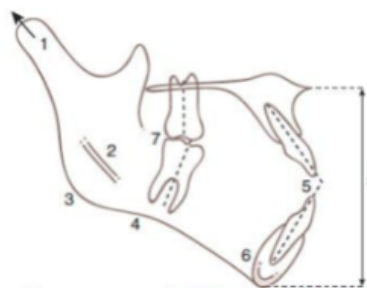


Figure 5 : BJORK a décrit différents caractères structuraux pouvant être retrouvés [69] :

- 1- La forme et l'orientation de la tête du condyle
- 2- Inclinaison du canal mandibulaire (courbe ? droit ?)
- 3- L'angulation de l'angle goniaque (ouvert ? fermé ?)
- 4- La forme du bord mandibulaire (présence d'une échancrure ?)
- 5- L'axe de la symphyse mandibulaire
- 6- La forme de la symphyse mandibulaire (grêle ? fuyante ? trapue ? grenade ?)
- 7- L'axe de la première molaire inférieure
- 8- Dimension verticale antérieure : rotation postérieure ? rotation antérieure ? corrélation entre forme de la mandibule et potentiel de croissance

Dans certaines conditions et selon la rotation de la mandibule lors de la croissance, on peut avoir une augmentation des rapports physiologiques de la face antérieure ou postérieure qui peut entraîner :

- Une hyperdivergence : postéro-rotation de BJORK au niveau de la mandibule qui correspond à un défaut de la dimension verticale postérieure ou un excès de la dimension verticale antérieure
- Une hypodivergence : antéro-rotation mandibulaire décrite par BJORK qui correspond à un défaut de la dimension verticale antérieure ou un excès de la dimension verticale postérieure

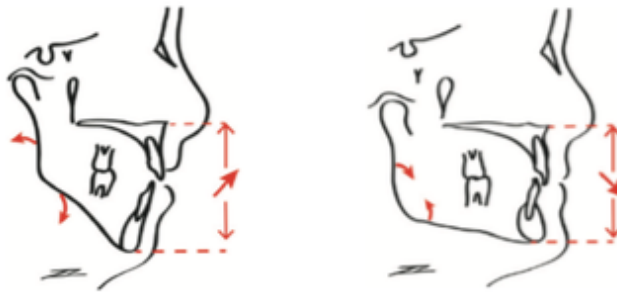


Figure 6 : exemples d'hyper et d'hypodivergence [69]

d) Les particularités de la classe II [9]

La classe II est une anomalie sagittale. Ces anomalies sont caractérisées par un décalage antéro-postérieur des bases osseuses et représentent la plus grande partie des anomalies traitées en orthopédie dento-faciale. Elles restent cependant indissociables des anomalies verticales et transversales qui leur donnent leur caractère polymorphe et complexifient leur prise en charge.

Elle est caractérisée par une position plus distale de l'arcade mandibulaire par rapport à sa position physiologique. La classe II est physiologique à une certaine période du développement de l'être humain. En effet, à la naissance et au cours de la petite enfance elle est présente et c'est la croissance mandibulaire, si elle se passe sans contraintes (rotation antérieure de type C de TWEED le plus souvent), qui va rattraper ce décalage.

Cette dysmorphose est très diversifiée puisqu'on retrouve en son sein différentes divisions et subdivisions parmi lesquelles :

- La classe II division 1 (classe II.1) caractérisée par une position plus distale de la mandibule, souvent due à une prognathie maxillaire et une rétrognathie mandibulaire, avec un surplomb incisif augmenté.

Le choix d'une prise en charge chirurgicale se fait plus tardivement que pour les classes III en raison du caractère favorable de la croissance.

Plusieurs dysfonctions sont souvent associées (trouble de la ventilation, de la mastication...) ce qui rend le risque de récurrence important lors de la prise en charge chirurgicale et prouve l'importance de la rééducation fonctionnelle.

- La classe II division 2 (classe II.2) : moins fréquente, caractérisée par une position plus distale de la mandibule avec une palato-version des incisives maxillaires et une augmentation du recouvrement.

Elles sont de deux types : primitive souvent héréditaire avec un décalage squelettique faible ; ou acquise avec une compensation alvéolaire de la classe II (palato-version des incisives maxillaires, vestibulo-version des incisives mandibulaires).

Elles s'accompagnent souvent d'une rotation antérieure mandibulaire, d'une sangle labiale hypertonique et d'une musculature élévatrice (muscles élévateurs) dominante, ce qui aggrave la supracclusion et renforce le blocage antérieur d'où la nécessité d'agir. En revanche, pour les mêmes raisons, le taux de récurrences est élevé.

- La classe II subdivision gauche ou droite lorsque la classe II d'angle est présente seulement d'un côté ou de l'autre.

4. Le protocole orthodontico-chirurgical

Le plus important en orthopédie dento-faciale reste la « quantité résiduelle » de croissance. C'est en fonction de cela que l'on pourra envisager le type de prise en charge.

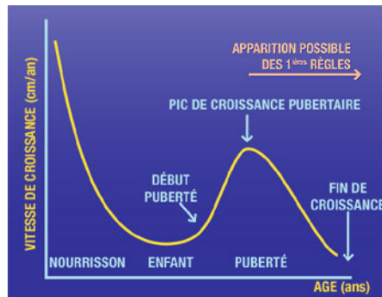


Figure 7 : courbe de croissance [74]

Lorsque les limites de l'orthodontie et de l'orthopédie sont dépassées (plus de potentiel de croissance et dysmorphose sévère), l'accomplissement des objectifs thérapeutiques impose le recours à la chirurgie orthognathique. Cependant, ces traitements orthodontico-chirurgicaux gardent des indications précises et ne doivent pas être systématisés. Leur mise en œuvre doit être rigoureusement planifiée dans le cadre d'une étroite collaboration pluridisciplinaire : d'une part l'orthodontiste et le chirurgien mais également l'apport d'autres disciplines : kinésithérapeute, occlusodontiste, etc...

a) But et conséquences [8]

Objectifs :

- Gérer les problèmes intra-arcades : résolution de l'encombrement, mise en place des dents incluses, rétablissement des symétries d'arcade, ...
- Lever les compensations alvéolaires : suppression de toutes les compensations alvéolaires afin de donner au chirurgien l'amplitude de déplacement nécessaire à la correction squelettique, ce qui permet de rétablir au niveau des relations occlusales un écart identique aux déplacements chirurgicaux envisagés et qui a pour conséquences d'aggraver les relations inter arcades (tractions maxillaires inversées, extractions inversées...) autrement d'augmenter une classe II ou une classe III.
- Assurer la congruence des arcades : une intercuspitation la plus parfaite possible en fin d'intervention est le garant d'une bonne stabilité post-chirurgicale
- Offrir un ancrage aux dispositifs de contention post-chirurgicaux

b) Préparation orthodontique pré-chirurgicale [8, 22]

Elle vise à préparer les arcades pour les rendre congruentes en position corrigée, et permettre un repositionnement chirurgical plus facile et plus précis. Cette phase permet la réalisation du temps chirurgical. C'est une phase d'aménagement des arcades pouvant aller jusqu'à 18 mois [44].

Selon, HWAN & al, la longueur moyenne de cette étape est de 7 à 47 mois [39].

Les étapes de la préparation orthodontiques sont :

◇ Poser les bonnes indications :

Les grands syndromes, les décalages squelettiques sévères en fin de croissance, les traitements orthodontiques à risque esthétique sévère, les patients présentant une croissance défavorable, les récives ou échecs thérapeutiques, les fortes compensations dento-alvéolaires, les anomalies de structures [15].

Un examen approfondi des ATM permet d'évaluer le risque articulaire. Comme nous le verrons plus tard, un des risques de la chirurgie est l'apparition, ou l'aggravation, de douleurs des ATM d'où l'intérêt de prévoir ce risque et de le corriger via des gouttières permettant de diminuer les douleurs discales [52].

◇ Établir la bonne stratégie thérapeutique :

Le dialogue orthodontiste/chirurgien s'organise le plus souvent autour de simulations occlusales et surtout céphalométriques : les sets-ups pré chirurgicaux afin de visualiser l'impact des différentes thérapeutiques envisagées, d'apprécier leur faisabilité et de les coordonner. En effet, les mouvements chirurgicaux dans les trois dimensions sont ensuite planifiés dans la limite des possibilités actuelles en chirurgie [52].

◇ Préparer la chirurgie

La chirurgie orthognathique n'intervient qu'en fin de croissance (16-17 ans chez les filles, 18 ans chez le garçon) afin d'éviter les risques de récives liés à une croissance mandibulaire tardive défavorable.

La préparation orthodontique pré chirurgicale est le plus souvent réalisée juste avant la chirurgie du fait des inconvénients majeurs lors d'une réalisation trop précoce (préjudice esthétique aggravée, multiples poses et déposes de l'appareillage...) [44].

Il faut respecter le principe de décompensation dento-alvéolaire, voire même de sur-décompensation dans les trois dimensions de l'espace, afin de révéler au niveau occlusal les décalages des bases squelettiques (aggravation occlusale de la dysmorphie initiale) [44]. En effet, via une hypercorrection des axes incisifs, afin d'anticiper la récurrence chirurgicale en autorisant des déplacements plus importants, il y aura une amélioration du résultat esthétique dans la dimension sagittale.

Il faut cependant évaluer les risques de ces surcompensations (fenestrations, dépassement des possibilités chirurgicales en fonction de la longueur du ramus...).

Lors de la chirurgie, l'occlusion s'effectue sur un tripode incisives-molaires (avec centrage des milieux inter incisifs comme repère dans la dimension transversale) souvent aidé par une gouttière. La conséquence étant une inoclusion des secteurs latéraux rattrapée en post chirurgical par meulages successifs des gouttières, jusqu'à obtention de l'occlusion souhaitée.

L'objectif final étant la congruence post chirurgicale des arcades, afin d'obtenir une stabilité du résultat via concordance des dimensions transversales des arcades.

La durée de la préparation est un critère à suivre pour limiter l'apparition de résorptions radiculaire, elle doit être la plus courte possible, pour limiter les risques histologiques et psychologiques d'abandon. Certaines techniques d'accélération (corticotomies) peuvent être envisagées pour réduire ce temps [52].

◇ Intervenir chirurgicalement

En l'absence de repères inter maxillaires, l'orthodontiste vérifie l'avancée de la préparation, en réalisant des modèles sur lesquels il évalue la congruence des arcades. A la fin de la préparation orthodontique, un nouveau bilan pré chirurgical est réalisé à partir des modèles et de nouvelles radiographies, ou d'un examen tomodensitométrique du patient. Si les objectifs de la préparation sont atteints, la date de l'intervention est fixée. Le plus souvent, un nouveau set-up céphalométrique est effectué pour quantifier les déplacements chirurgicaux, en fonction des résultats et de la préparation orthodontique.

L'intervention peut être simulée sur modèles montés sur articulateur, ce qui permettra la réalisation de gouttières, ou de plaques occlusales guidant la chirurgie. Ce sont, dans la quasi-totalité des cas des ostéotomies totales des maxillaires les plus souvent associées en une chirurgie bi-maxillaire dont la multiplicité des sites opératoires permet de :

- Rétablir l'harmonie esthétique faciale, en corrigeant l'ensemble de la dysmorphose
- Limiter l'amplitude des déplacements au niveau de chaque pièce osseuse, en répartissant la correction sur les deux arcades
- Bénéficier des tendances à la récurrence opposées aux deux arcades, stabilisant le résultat obtenu

Ce type de chirurgie peut potentiellement être complété par une chirurgie de contours, telle qu'une généoplastie (pouvant également avoir un impact sur la croissance mandibulaire lorsqu'elle est réalisée seule).

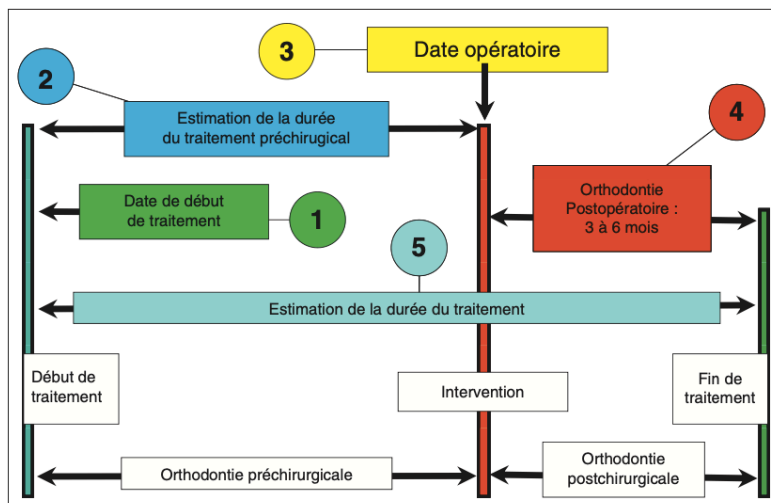


Figure 8 : Planification d'une prise en charge orthodontico-chirurgicale [15]

c) Orthodontie post chirurgicale : permettre une maintenance du résultat

Au-delà de parfaire le résultat, l'orthodontie post chirurgicale permet la stabilisation des ostéotomies. En effet, le patient bénéficie, pendant les trois mois suivant la chirurgie, d'un pool cellulaire important, et d'une reprise du turn-over alvéolaire qui permet les finitions occlusales [52].

D'après LE GALL & all, quinze jours après l'intervention, il est nécessaire de contrôler le maintien du résultat occlusal et, de vérifier l'état dentaire et l'état parodontal.

Les tractions élastiques maxillo-mandibulaires mises en place par le chirurgien, sont ainsi relayées par celles de l'orthodontiste et, sont orientées afin de parfaire le résultat occlusal. Il faut respecter un délai de 45 jours, nécessaires à la consolidation osseuse. Cette procédure chirurgicale a une durée moyenne de trois à six mois [15, 44].

Ainsi, quatre points sont essentiels :

- Accompagnement psychologique du patient : transformation physique radicale, perte de la proprioception, œdème post opératoire...
- Surveillance et contention du résultat chirurgical : plaques d'ostéosynthèse, blocage par traction inter maxillaire...
- Établissement d'un nouvel équilibre neuro-musculo-squelettique : l'intervention bouleverse les mécanismes proprioceptifs et induit des contractures et une incoordination musculaire, d'où l'intérêt de la mise en place, d'une rééducation par kinésithérapie et de contrôles réguliers des ATM, de l'occlusion, etc...
- Finition orthodontique pour parfaire l'occlusion

5. Les gouttières de repositionnement maxillaire

La chirurgie orthognathique, issue de la symbiose orthodontico-chirurgicale, peut s'appuyer, pour sa réalisation, sur l'utilisation de la gouttière chirurgicale. Ce sont des guides chirurgicaux, qui permettent de transmettre les informations relatives aux mouvements tridimensionnels maxillo-mandibulaires souhaités. Leur confection repose actuellement sur un travail d'analyse clinico-radiologique et une préparation par le prothésiste. Elles permettent de traduire le plan de traitement en une réalisation technique chirurgicale [5].

a) Étapes de réalisation [5]

- Une fois la préparation orthodontique satisfaisante, la prise d'empreinte se réalise avec un matériau type alginate, ou via l'empreinte optique.
- Vient ensuite l'étape de l'élaboration des maquettes d'occlusion : l'enregistrement du rapport intermaxillaire se fait en relation centrée, afin de retrouver l'articulé préopératoire du patient, et la position spatiale du maxillaire est relevée à l'aide d'un arc facial
- A partir des moulages récents réalisés par l'orthodontiste, de l'étude céphalométrique et de l'examen clinique la réalisation des gouttières, nécessaires aux différents temps chirurgicaux, se fait au laboratoire grâce aux set-ups et aux enregistrements fournis.

b) Les différentes gouttières [15, 22]

- La gouttière intermédiaire

Cette gouttière trouve son utilité uniquement dans les cas de chirurgie bi-maxillaire. Elle est employée par le chirurgien pour réaliser le premier temps chirurgical, soit, pour placer le maxillaire mobilisé par rapport à la mandibule, élément repère non mobile. Après ostéotomie et mobilisation du maxillaire, la gouttière intermédiaire est interposée entre les arcades dentaires maxillaire et mandibulaire fixées par des ligatures d'acier, et l'ensemble est positionné en relation centrée. Le maxillaire se retrouvera situé en position corrigée par rapport au massif facial, et sa fixation se fera par l'utilisation de plaques d'ostéosynthèse.

On notera, qu'en cas de chirurgie avec un premier temps mandibulaire, c'est le maxillaire restant solidaire du massif facial, qui servira ensuite de repère pour le déplacement de la partie dentée mandibulaire.

- La gouttière finale ou terminale

Cette gouttière a pour but de permettre au chirurgien de placer les arcades dans l'occlusion déterminée, en collaboration avec l'orthodontiste. Elle peut être utilisée aussi bien pendant la phase peropératoire que post-opératoire.

En peropératoire, la gouttière finale peut se révéler utile dans les cas suivants :

- Lorsque la préparation orthodontique est insuffisante ;
- Lorsque l'on a un manque de stabilité post-opératoire (souvent en relation avec une préparation orthodontique insuffisante, ou lié à des difficultés techniques en cours d'intervention) ;
- Lorsque l'on a des édentements non compensés assurant un calage insuffisant

Toutefois, même dans les cas où la préparation orthodontique pré-chirurgicale est satisfaisante, et que les arcades s'engrènent parfaitement en position corrigée, l'utilisation d'une gouttière finale peut se justifier par le confort et la précision qu'elle apporte au chirurgien.

En postopératoire, pendant la phase de « contention chirurgicale », la gouttière permet de limiter le risque de récurrence et favorise la consolidation des fragments osseux déplacés. Elle peut être portée jour et nuit, en dehors des repas, jusqu'à la reprise du traitement orthodontique.

L'utilisation de la gouttière est alors comparée à celle d'une attelle lors des cas de fractures. Son utilité est particulièrement importante pour maintenir l'expansion transversale après une disjonction chirurgicale intermaxillaire.

Lors de la phase orthodontique post-chirurgicale, la gouttière finale peut être meulée sélectivement, et progressivement, pour réaliser des mouvements dentaires unitaires ou sectoriels, comme par exemple des égressions dentaires pour fermer une béance.

II. LA CHIRURGIE ORTHOGNATHIQUE

L'objectif de la chirurgie orthognathique est de corriger les malformations ou dysmorphies maxillo-mandibulaires, qu'elles soient congénitales ou acquises. La réhabilitation orale globale a pour finalité, de corriger ces altérations, afin d'obtenir une morphologie dentaire, un sourire et un visage harmonieux. Classiquement et comme nous l'avons expliqué, le protocole orthodontico-chirurgical comporte trois phases : la phase de préparation orthodontique pré-chirurgicale, la phase chirurgicale et la phase orthodontique post-chirurgicale [48].

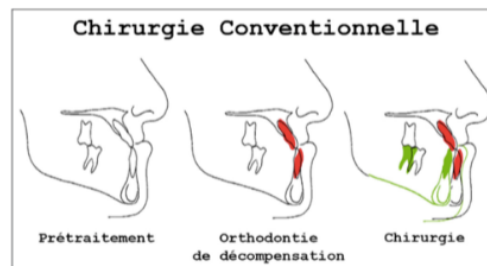


Figure 9 : illustration d'un cas traité par un protocole orthodontico-chirurgical « classique » [44]

1. Les différents types de chirurgie orthognathique

Depuis la première procédure chirurgicale réalisée en 1848 par HULLIHEN, de nombreux progrès ont été réalisés [39].

Le geste chirurgical est basé sur le principe d'une section osseuse (ostéotomie), d'un repositionnement des bases osseuses, puis d'une fixation par des plaques d'ostéosynthèse maintenues par des vis. La piézochirurgie s'est imposée dans les ostéotomies, pour améliorer la précision chirurgicale, et minorer les complications nerveuses [52].

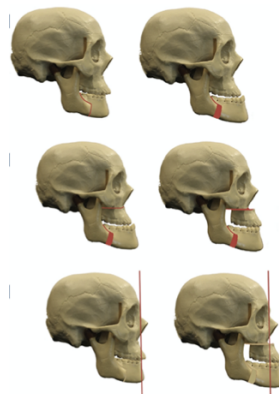


Figure 10 : modèles de représentation d'une chirurgie orthognathique d'avancée bi-maxillaire [49]

Les principales chirurgies orthognathiques retrouvées pour corriger les troubles occlusaux sont [22] :

- L'ostéotomie de la mâchoire supérieure ou Ostéotomie Maxillaire de LEFORT 1, qui permet d'avancer ou de reculer le maxillaire
- L'ostéotomie de la mâchoire inférieure ou Ostéotomie de OBWEGESER DAL-PONT modifiée par EPKER qui, de la même manière, permet d'avancer ou de reculer la mandibule
- L'Ostéotomie Bi-maxillaire qui associe les deux gestes précédents
- La Disjonction Intermaxillaire qui permet d'élargir le maxillaire supérieur dans le cas de problèmes transversaux
- L'Ostéotomie Symphysaire ou Génioplastie permettant une modification de la position du menton

Quasi systématiquement, une préparation orthodontique, pré et post chirurgicale, est réalisée, mais il faut savoir qu'il existe dans certaines conditions spécifiques (parodonte fin, occlusion inversée empêchant la mise en place des bagues...) la chirurgie de première intention qui, contrairement au protocole orthodontico-chirurgical classique en trois étapes, vise à corriger le décalage squelettique dans un premier temps, pour restituer un environnement fonctionnel favorable et permettre, dans un second temps, de corriger orthodontiquement l'occlusion du patient. Cela permet de réduire le temps de traitement orthodontique et d'accélérer la vitesse des déplacements dentaires [44].

2. La chirurgie d'avancée bi-maxillaire

L'analyse esthétique du visage impose, chez certains patients présentant une Classe II dentaire, une chirurgie de propulsion maxillo-mandibulaire. La simple avancée mandibulaire aboutirait dans ces cas à un résultat, certes satisfaisant sur le plan occlusal, mais pauvre esthétiquement.

La longueur sous-mandibulaire étant augmentée, on améliore la définition de l'angle cervico-mentonnier. Cela permet donc de restaurer une occlusion dentaire physiologique, et d'améliorer l'esthétique faciale et du profil chez ces patients [27, 49].



Figure 11 : esthétique du profil labial [27]

La réalisation de cette chirurgie bi-maxillaire de propulsion utilise les traditionnelles techniques d'ostéotomies faciales :

- L'ostéotomie maxillaire de type LEFORT 1
- L'ostéotomie mandibulaire d'OBWEGESER DAL-PONT modifiée par EPKER

Lorsqu'il existe une anomalie de position du maxillaire dans le sens sagittal et/ou frontal, il est justifié dans un certain nombre de cas, de corriger, en un seul temps opératoire, des anomalies maxillaires tridimensionnelles [15].

Le déroulement de l'intervention diffère selon les praticiens. Certains commencent par avancer la mandibule en classe III pour préfigurer la propulsion finale du visage et s'en servir de repère, d'autres commencent par avancer le maxillaire [49]. Une analyse préalable est réalisée afin de prévoir les résultats (exemple du logiciel SimPlant OMS pour prévoir les ostéotomies) [60], par exemple dans les cas hyperdivergents avec une croissance faciale en rotation postérieure, il faut opposer un geste chirurgical en rotation antérieure (cf. rotations mandibulaires de BJORK).

En France, la plupart des chirurgiens privilégient une intervention avec un premier temps sur le maxillaire, et un deuxième temps sur la mandibule, bien que BEZIAT et al. préfèrent réaliser la séquence inverse, obtenant, après une étude sur 50 patients opérés, un taux plus faible d'erreurs de positionnement du maxillaire et de la mandibule [7].

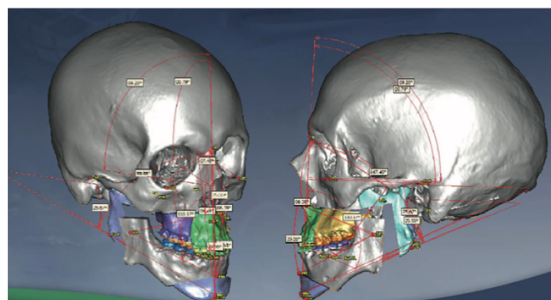


Figure 12 : modélisation via le logiciel Simplant pour pré-visualiser les ostéotomies [60]

De plus, l'orthodontiste lors de sa préparation pré-chirurgicale prévoit des gouttières à partir d'un set-up informatique ou à l'aide d'un jeu de plaques de montage sur articulateur, ce qui facilite le positionnement et le vissage des plaques d'ostéosynthèses [22].

d) La chirurgie de LEFORT 1

i. Généralités

Elle sert à corriger les malformations du maxillaire. Elle s'étend de la fente ptérygo-maxillaire au seuil narinaire. Elle permet un déplacement du maxillaire dans les trois sens de l'espace. Le chirurgien peut donc réaliser :

- Une avancée ou un recul (sens sagittal) ;
- Une rotation (sens transversal) ;
- Une expansion par disjonction (sens transversal) ;
- Une impaction (sens vertical).

Par la technique de l'ostéotomie LEFORT I segmentaire, le chirurgien peut fermer des béances antérieures ou postérieures et corriger des excès verticaux ou horizontaux, unilatéraux ou bilatéraux du maxillaire [42].

La contention du positionnement chirurgical du maxillaire ainsi obtenu est réalisée à l'aide d'un matériel chirurgical spécifique (plaques d'ostéosynthèse) placé au niveau des piliers canins et des crêtes maxillo-malaires [22].

ii. Procédure chirurgicale [42, 49]

L'ostéotomie de Lefort 1 consiste à sectionner le palais au-dessus des racines dentaires pour déplacer l'ensemble de l'arcade dentaire maxillaire. Dans certaines situations où une expansion maxillaire est également souhaitée, une section verticale inter-incisive peut être envisagée de manière concomitante [11].

- Un bistouri ou l'électrochirurgie sont utilisés pour effectuer une incision horizontale dans le vestibule du maxillaire au-dessus de la jonction muco-gingivale. L'incision s'étend de la région de la deuxième molaire jusqu'à la même région controlatérale du maxillaire.
- Un décollement sous périoste, peu hémorragique, est réalisé dans la région du prémaxillaire et des faces antérieures et latérales des maxillaires droit et gauche. Il est limité par l'émergence des nerfs infra-orbitaires (V2) [11].
- Le lambeau supérieur est élevé afin d'exposer la paroi latérale, l'apophyse zygomatique, l'épine nasale antérieure, la crête piriforme ainsi que la jonction ptérygo-maxillaire. Une rugine est utilisée pour détacher le mucopérioste du plancher et de la paroi latérale de la fosse nasale, ainsi que de la base du septum nasal.
- Un élévateur à périoste est ensuite mis en place pour protéger la muqueuse nasale lorsque la paroi nasale latérale sera sectionnée.
- Une fois les apex localisés, une ligne horizontale est gravée sur la paroi latérale de l'os maxillaire à environ 4 ou 5 mm au-dessus des apex. Des lignes verticales antérieures et postérieures sont aussi gravées afin de servir de références lorsque le maxillaire aura été mobilisé.

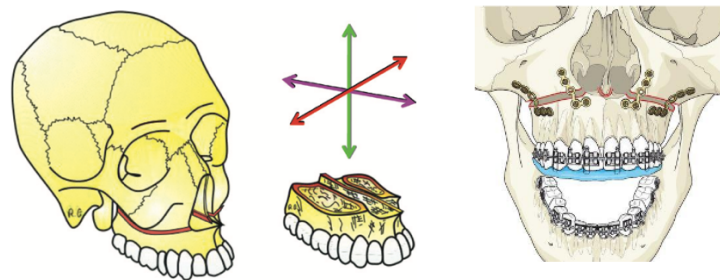


Figure 13 : tracé du trait de section de l'os maxillaire [15] et finitions via plaque d'ostéosynthèses [73]

- Une lame de scie ou une fraise à fissure est utilisée pour exciser l'os se trouvant entre les deux lignes, s'étendant de la crête piriforme jusqu'à la suture ptérygo-maxillaire en passant par la fosse canine et l'apophyse zygomatique.
- Après avoir enlevé l'os se trouvant entre les deux incisions, la paroi nasale latérale, dans sa partie antérieure, est sectionnée à l'aide d'une fraise à fissure alors que sa partie postérieure et la paroi postérieure du sinus maxillaire sont sectionnées à l'aide d'un ostéotome mince.

- Ensuite, un ostéotome à septum nasal est positionné au-dessus de l'épine nasale antérieure, parallèle au palais dur, martelé jusqu'au bord postérieur de la cloison nasale, puis délicatement dirigé en-dessous, le long du plancher de la fosse nasale tout en veillant à ne pas déchirer le muco-périoste de cette dernière. Finalement, un ostéotome est martelé dans la suture ptérygo-maxillaire pour séparer la tubérosité du maxillaire de l'apophyse ptérygoïde.
- Le muco-périoste est alors détaché du maxillaire et de la lame horizontale de l'os palatin.
- La fracture du maxillaire est terminée manuellement. Le maxillaire est partiellement mobilisé par une pression digitale antérieure, ou par la pression de l'ostéotome courbe, contre la tubérosité, pour séparer la face postérieure du maxillaire des attaches osseuses restantes. Par cette fracture, le chirurgien a un très bon accès à la zone pouvant être problématique, à savoir la lame horizontale de l'os palatin et l'interface apophyse ptérygoïde-tubérosité.
- Des rétracteurs sont positionnés contre la muqueuse nasale, et dans la partie postérieure du maxillaire, pour faciliter la visualisation pendant la séparation finale, entre la tubérosité et l'apophyse ptérygoïde.
- Enfin, il est possible de terminer la séparation du maxillaire de sa face supérieure sans obstacle visuel.
- Une fois la position idéale obtenue (par gouttière ou visuellement), le palais sera refixé au reste du maxillaire, par des plaques d'ostéosynthèse et des vis.
- L'incision de la muqueuse est refermée par des points de suture avec des fils résorbables.

e) La chirurgie d'OBWEGESER DALPONT modifiée par EPKER

i. Généralités

Initialement décrite par OBWEGESER en 1957, puis modifiée par DALPONT en 1961 [22], cette technique fait référence pour les interventions mandibulaires. L'objectif est de réaliser un clivage des branches mandibulaires par séparation des corticales interne et externe. Cette mobilisation permet le déplacement de la partie dentée dans les trois plans [26], permettant de réaliser :

- Une avancée ou un recul (sens sagittal) ;
- Une rotation (sens transversal) ;
- Une élévation ou un abaissement (sens vertical).

ii. Procédure chirurgicale [42, 49, 61]

- Une incision est effectuée dans le repli muco-gingival, parallèlement aux dents postérieures, de la base de la branche montante à la région de la première molaire. Après l'incision initiale, les lèvres de la plaie sont séparées afin d'exposer le muscle buccinateur. Pour éviter de répandre la boule graisseuse de Bichat dans le champ opératoire, il est important de laisser les fibres supérieures du buccinateur intactes. Toute portion de ce muscle, qui ne peut être incisée facilement, peut être rétractée dans la partie supérieure afin d'exposer le bord antérieur de la branche montante.
- Le muscle et le périoste sont détachés de l'os sous-jacent à l'aide d'une rugine. Un minimum de dissection sous-périostée est effectué dans la région latérale de la branche montante, afin de maintenir l'attachement du muscle masséter. Cependant, dans la partie inférieure, la dissection s'étend jusqu'à la région de l'échancrure antégoniale.
- Un rétracteur à angle droit est ensuite positionné contre les parties antérieure et inférieure de l'apophyse coronoïde, et tiré en haut, par l'aide-opérateur, afin de faciliter le détachement du muscle et du tendon du temporal, jusqu'à ce que l'apophyse coronoïde soit exposée.
- Sur la paroi médiane de la branche montante, la dissection sous-périostée s'étend du bord antérieur à la partie postérieure de la lingula, afin d'exposer celle-ci et le foramen mandibulaire. Seule la face supérieure du paquet vasculo-nerveux peut être visualisée.

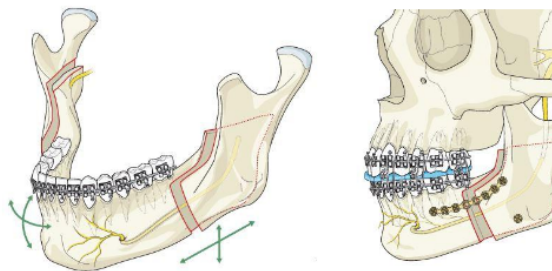


Figure 14 : tracé réalisé lors de la chirurgie [73]

- On effectue tout d'abord le trait d'ostéotomie du côté interne de la branche montante. Un trait horizontal est fait à l'aide d'une fraise à fissure ou d'une scie réciproque parallèlement au plan occlusal. Ce trait est fait juste au-dessus de l'épine de Spix et du nerf alvéolaire inférieur, à une profondeur équivalente à la demi-épaisseur de la branche montante, et allant de la partie postérieure de l'épine de Spix au bord antérieur du ramus.
- De multiples petits trous sont ensuite percés à l'aide d'une fraise sur la face supérieure de la branche montante et reliés par un trait. La fraise doit rester parallèle à l'axe sagittal du ramus. Ce trait se termine dans la région de la première molaire inférieure.
- Le trait d'ostéotomie de la partie latérale du corps de la mandibule est effectué perpendiculairement au bord inférieur de la mandibule. Il doit atteindre l'os spongieux, sans cependant pénétrer celui-ci, car le faisceau alvéolaire inférieur s'y trouve. Le cortex du bord inférieur doit être complètement coupé. L'ostéotomie est ensuite inspectée pour s'assurer que l'os spongieux est visible sur toute la longueur du trait.
- Le dessin des traits et la séparation de la mandibule sont basés sur l'épaisseur de l'os spongieux, entre le paquet vasculo-nerveux et le cortex dans les régions pré-angulaire, angulaire et supra-angulaire de la mandibule. La séparation commence dans la partie pré-angulaire de la mandibule, là où l'os spongieux entre le canal mandibulaire et le cortex est approximativement de la même épaisseur que le cortex lui-même. La séparation finale est effectuée à l'aide d'un ostéotome large.
- Lorsque les deux segments sont complètement séparés, le chirurgien doit vérifier si le nerf alvéolaire inférieur est resté coincé dans le fragment proximal de la mandibule. Si c'est le cas, le nerf doit être dégagé de l'os spongieux délicatement. Les segments peuvent ensuite être écartés, et l'intérieur est nettoyé de toute irrégularité à l'aide d'une fraise banane.
- Le fragment distal est alors positionné à l'endroit désiré. Si la mandibule est avancée, le nerf sera légèrement étiré, mais cela ne cause normalement pas de dommages. Enfin, les deux fragments sont placés dans la position souhaitée à l'aide d'une gouttière, ou du maxillaire supérieur, et sont fixés ensemble à l'aide de fils métalliques ou d'un système de plaques et de vis, ou de vis seulement.

3. Suites post opératoires, risques et pérennité du résultat

Comme tout acte chirurgical, le protocole orthodontico-chirurgical peut exposer à certains risques notamment au niveau de l'organe dentaire et du parodonte [40]. Parmi ces risques, on retrouve des complications liées à la préparation orthodontique et des complications liées à l'intervention chirurgicale.

Les principales complications orthodontiques sont les risques de résorptions radiculaires et de fenestrations alvéolaires.

Parmi les suites post opératoires, on retrouve des risques au niveau de la cavité buccale avec notamment : la douleur dentaire, avec un risque de nécrose pulpaire évalué entre 0,1 et 3,4%, un risque d'aggravation de l'état parodontal ou de fragilisation de celui-ci, une nécrose alvéolaire ou gingivale, une section radiculaire [44].

On retrouve également des risques plus généraux [72] :

- La douleur (généralement assez faible, voire absente)
- Les nausées et vomissements (conséquences de l'anesthésie),
- L'œdème du visage (maximum au deuxième jour post-opératoire, et qui met environ deux semaines à disparaître complètement),
- Des troubles de la sensibilité des dents et des lèvres, avec récupération en quelques semaines dans la majorité des cas, avec le risque de léser ou de sectionner le nerf alvéolaire inférieur...
- L'infection qui est une complication inhérente à tout type de chirurgie, le saignement (souvent de faible abondance et stoppé en quelques jours),
- Les troubles des articulations temporo-mandibulaires, selon BOULETREAU trois risques principaux sont retrouvés au niveau des ATM après une chirurgie orthognathique : le syndrome hypercondylien, la résorption condylienne idiopathique et les fractures condyliennes [10]. La chirurgie d'avancée mandibulaire semblant être la plus impliquée dans les pathologies discales ou condyliennes post chirurgicales selon RABERIN et MAUHOURAT [52] mais cela reste controversé selon certains auteurs [40]
- La récurrence de la dysmorphose, etc...

Selon l'étude BRANDNER & al, qui ont étudié la stabilité du traitement de chirurgie orthognathique sur 47 patients sur une longue période, les résultats post chirurgicaux sont stables à long terme dans tous les plans de l'espace [13].

4. Alternatives à la chirurgie [28]

Que faire dans le cas où les patients refusent la chirurgie ou présentent une contre-indication absolue ? Il y a en effet de nombreux inconvénients à réaliser la chirurgie, le principal étant les longues suites post opératoires mais aussi la modification du visage du patient qui n'est pas sans répercussions psychologiques... D'autres possibilités existent, parmi lesquelles : le repositionnement via des cales qui est une intervention non invasive qui peut être considérée comme une alternative valide à la chirurgie chez certains patients, sous certaines conditions.

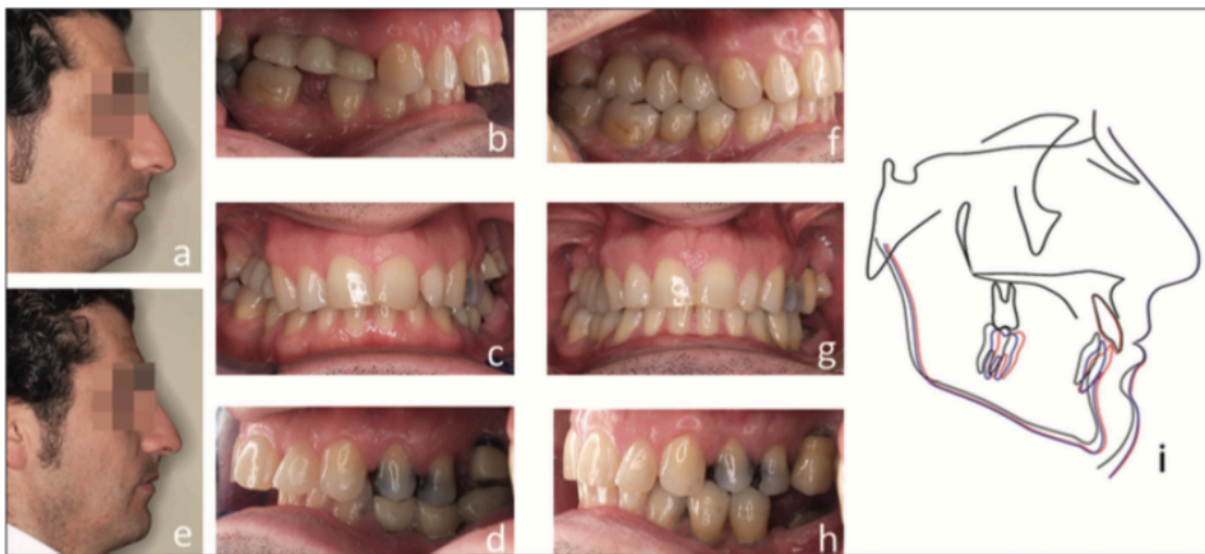

Figure 15 : exemple d'un cas de la littérature démontrant un cas de repositionnement mandibulaire [28].

- a. Patient en classe 2 squelettique
- b. Patient en classe 2 dentaire

Après repositionnement mandibulaire via gouttière

- e. Patient en classe I squelettique
- f. Patient en classe I dentaire

III. RELATIONS ENTRE LE SYSTÈME STOMATOGNATHIQUE ET LA POSTURE

La chirurgie orthognatique ainsi que l'orthodontie modifient l'organisation spatiale myo-squelettique du patient donc, potentiellement, son équilibre postural dans la région cervico-céphalique. De ce fait, il est important de reprendre les notions posturales globales et spécifiques à cette région anatomique.

1. Généralités

De l'italien postura [76], la posture représente une attitude, une situation où se tient le corps ; la manière dont se tient son corps, sa tête, ses bras et ses jambes.

Un système est un ensemble d'organes ayant une structure analogue (système osseux, système musculaire, système digestif ...) [64]. De la même manière, et de par ses différentes connexions et analogies, on parle de Système Postural, la posturologie étant l'étude de ce système.

Le système postural est défini comme étant un phénomène actif complexe, autonome et autorégulé, qui permet de positionner les différents segments du corps humain dans l'espace à un moment donné [6]. C'est un système informationnel à entrées multiples qui permet à l'homme : de lutter contre la gravité et de maintenir une station érigée, de s'opposer aux forces extérieures, de se situer dans l'espace-temps et de s'équilibrer dans le mouvement, le guider et le renforcer [14].

Il reçoit des informations, les analyse et ensuite envoie une réponse adéquate afin de garder l'équilibre (homéostasie) de son environnement interne et externe.

Il fait appel à deux types d'entrées sensorielles :

- Les **récepteurs extéroceptifs** ou **exocapteurs** : ils nous situent par rapport à notre environnement (l'œil, le capteur podal et le vestibule), ils nous renseignent sur la position du corps par rapport aux éléments extérieurs [6, 14].
- Les **récepteurs proprioceptifs** ou **endocapteurs** : ils nous informent sur l'intérieur de notre organisme (articulations, fuseaux neuro-musculaires, viscéro-récepteurs). Ils apportent des informations intrinsèques telles que la position des segments corporels les uns par rapport aux autres [6, 14].

Les centres supérieurs intègrent les sélecteurs de stratégies, les processus cognitifs et traitent les données issues de ces deux entrées sensorielles [14].

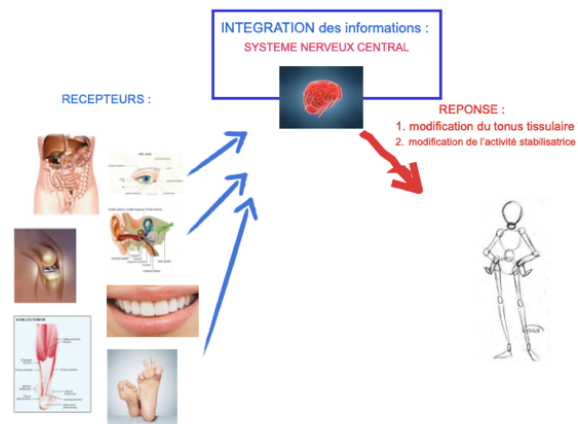


Figure 16 : schématisation des différents récepteurs sensoriels du système nerveux central [77]

Parmi ces capteurs on note [6] :

- L'œil : entrée visuelle qui informe le système nerveux central sur la verticalité, la position et les mouvements du corps dans l'espace. Un trouble de la convergence, une paralysie ou un aparallélisme de la ligne bi-pupillaire peut entraîner en compensation une inclinaison ou une rotation de la tête accompagnée d'une bascule des ceintures notamment scapulaire et d'asymétrie faciale ou occlusale ;
- L'oreille interne (ou labyrinthe) assure l'entrée vestibulaire. Par les trois canaux semi-circulaires, le vestibule informe sur l'accélération angulaire dans les trois directions de l'espace. Par le saccule et l'utricule, le système otolithique renseigne sur l'accélération linéaire. Il s'agit donc d'un exo capteur pur du mouvement et de la position de la tête ;
- Le pied est l'interface entre l'homme et le sol. L'entrée podale est mixte, elle capte (par les barorécepteurs de la voute plantaire) le type de sol (consistance, adhérence, inclinaison...) mais elle informe aussi sur la position du pied pour s'adapter au sol. Le pied est la première interface de l'individu avec son environnement, responsable de son équilibre et en relation permanente avec les autres capteurs ;
- La peau fournit des informations mécaniques (pression, étirement, tension) ainsi que nociceptives et thermiques.

- Les informations somesthésiques musculo-tendineuses et articulaires : au niveau des muscles striés, les fuseaux neuromusculaires (point de départ du réflexe myotatique) mesurent la longueur et la variation de longueur du muscle et donc la tension exercée par la contraction du muscle. Les muscles paravertébraux et les articulations cervicales et lombaires sont une riche source d'informations proprioceptives.
- Le complexe stomatognathique participe à la posture par ses connexions anatomiques complexes et par sa neurophysiologie notamment grâce aux afférences sensitives de l'appareil manducateur et l'os hyoïde créant des liens avec différents segments corporels

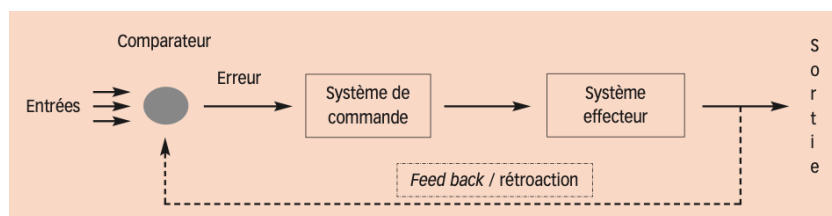


Figure 17 : schématisation de la réponse du système nerveux central après analyse des afférences sensorielles [63]

Le déséquilibre postural est causé par l'asynchronisme d'un ou plusieurs des capteurs posturaux qui génèrent un excès de contraintes ou de tensions, responsables d'une modification du schéma moteur et de pathologies musculo-articulaires [80].

Selon GAGEY et WEBER [34], la posturologie peut être définie comme l'étude du système postural d'aplomb et de ses stratégies de stabilisation. Elle intègre donc l'étude de :

- L'attitude morphostatique
- L'ensemble de l'activité de régulation neuro-musculaire du système postural d'aplomb
- Le Système Postural d'Aplomb (SPA) : qui permet à l'homme de se situer dans son environnement gravitaire grâce aux informations en provenance des récepteurs et surtout à leur interprétation.

- Le Patient Postural : le patient souffrant d'un trouble postural présente souvent une symptomatologie riche. L'ensemble de ces symptômes constituent le Syndrome de Déficience Posturale (SDP).

2. Examen clinique postural et propositions thérapeutiques [32, 33]

Selon, GAGEY, l'examen clinique et le questionnaire doivent permettre de répondre à ces questions :

- Le patient présente-t-il des signes fonctionnels posturaux ?
- Les asymétries de sa posture orthostatique sont-elles anormales ?
- La mandibule interfère-t-elle dans ces anomalies toniques posturales ?
- Si non, par quelle entrée du système est-il possible de corriger ces asymétries toniques posturales anormales ?

Ainsi, la consultation en posturologie comprend :

- L'interrogatoire pour mieux situer le patient dans son environnement afin d'en déterminer ses habitudes gestuelles et sa faculté à se situer dans son environnement physique
- L'examen clinique :
 - Détermination de l'état tonique initial à l'aide des tests posturaux statiques (verticale de BARRÉ, test des pouces...)
 - Manipulations actives du système postural afin d'explorer l'efficacité du tonus musculaire via
 - Le test des rotateurs
 - La manipulation de l'intercuspidation
 - La manipulation de l'entrée plantaire
 - La manipulation de l'entrée oculomotrice

Selon BRICOT [14], la posture normale correspond à l'absence de contraintes et de douleurs et la présence de rapport harmonieux entre les différents segments. A contrario, dans la posture pathologique on retrouve des troubles statiques avec des contraintes, des douleurs et donc, un déséquilibre postural. Celui-ci s'étudie dans les trois plans de l'espace :

- Sagittal, avec l'évaluation du plan scapulaire, du plan fessier et des flèches cervicale et lombaire (lordoses)
- Frontal, par l'examen des ceintures : bascule des épaules, position du bassin dans l'espace...
- Horizontal, en étudiant les rotations des épaules et du bassin

Comme nous venons de le voir, il y a plusieurs origines à un trouble de la posture symptomatologique et donc plusieurs traitements :

- Réglage de l'occlusion avec rétablissement d'un calage mandibulaire physiologique

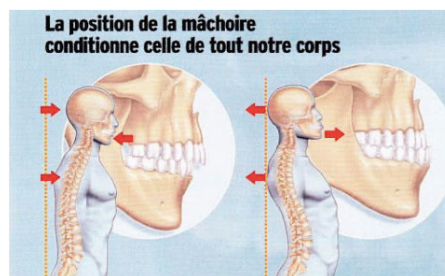


Figure 18 : illustration de la relation entre occlusion et posture [75]

- Traitement par prisme et rééducation de l'entrée visuelle chez un ophtalmologue et rééducation chez un orthoptiste
- Rééducation via semelles orthopédiques chez un podologue
- Thérapie manuelle du rachis

À l'inverse, une modification squelettique et musculaire importante par chirurgie orthognatique va modifier la position donc potentiellement l'action des capteurs posturaux concernés. Il convient donc de déterminer préalablement l'existence ou non d'un trouble postural et de contrôler, après chirurgie, l'apparition d'un problème postural ou les conséquences sur le SDP existant (amélioration ou aggravation).

3. Les différents tests posturaux

Comme vu précédemment, l'examen clinique de posturologie nécessite la réalisation de certains tests afin de poser le diagnostic et « d'incrimer » un capteur postural.

Nous allons dans cette partie nous consacrer à l'explication de certains de ces tests ayant été effectués pour notre cas clinique ; dans notre cas, ces tests n'ont pas vocation à poser un diagnostic postural, mais à mettre en évidence l'existence d'un problème postural avant intervention et l'évaluer après chirurgie.

◇ Réalisation de clichés photographiques

Ces clichés permettront l'analyse des différentes lignes, le parallélisme des différents plans (scapulaire, pelvien...), de face, de profil afin de déterminer une potentielle asymétrie.

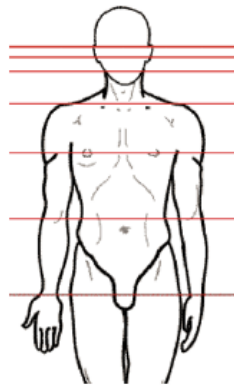


Figure 19 : représentation schématique des différents plans étudiés [71]

• La verticale de BARRÉ : de face et de profil [33]

BARRÉ observait ses patients par rapport à un plan vertical, sagittal, médian, inter-malléolaire. Le sujet doit rester immobile, détendu, bras le long du corps, regardant à hauteur des yeux.

De face, l'observateur aligne son œil et relève la position moyenne : au milieu des oscillations posturales, du pli fessier, de l'épineuse de L3, de l'épineuse de C7 et du vertex par rapport au plan vertical inter-malléolaire.

De profil, le meilleur repère biomécanique est le point où se projette normalement la verticale de gravité.

Cliniquement, le bord postérieur de l'apophyse styloïde du cinquième métatarsien, qui se voit bien, est une bonne approximation de la position moyenne de la projection du centre de gravité.

Un fil de plomb aligné (ou à l'aide d'un niveau laser) sur ce bord postérieur doit normalement se projeter au milieu de la coxo-fémorale et de l'acromion. Le conduit auditif externe, lui, est un peu en avant, environ un centimètre.

Répétée l'observation par la droite et par la gauche, les résultats ne sont pas toujours identiques, à droite et à gauche, car il y a des rotations du corps autour de son axe vertical.

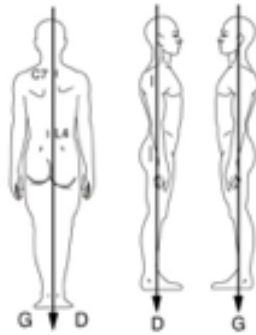


Figure 20 : Schématisation du test de la verticale de BARRÉ [55]

- Test de rotation cervicale (cinétique rachidienne) [6]

Permettant de comparer l'amplitude cervicale gauche et droite. La réalisation du test en occlusion et en inoclusion permet de déterminer le rôle de l'intercuspidation si l'amplitude est modifiée lors de ces tests.

Dans un premier temps l'opérateur positionne le patient et lui demande de réaliser des mouvements de rotations cervicales pures (sans rotation du reste du corps), à une amplitude maximale de chaque côté, afin de pouvoir les comparer. Dans un second temps, l'opérateur place successivement sa main sur l'épaule droite, puis gauche du patient, en lui demandant de réaliser de nouveau ces mouvements de rotations cervicales.

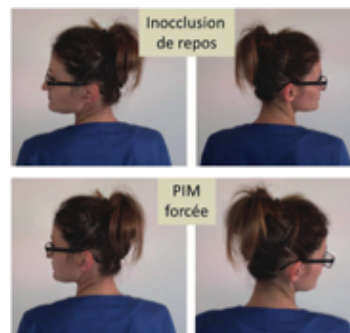


Figure 21 : Test de rotation de la tête. La rotation en PIM forcée est moindre côté droit, laissant suspecter une influence de l'occlusion sur la posture céphalique [6]

- Test scapulaire modifié [24, 70]

Le test scapulaire est un test permettant d'évaluer l'équilibre tonique de la ceinture scapulaire qui est une région tampon du système postural d'aplomb. Elle est le plus souvent influencée par l'équilibre des capteurs posturaux hauts que sont le capteur oculaire, le capteur cranio-mandibulaire (ATM et articulé dentaire) et le rachis cervical. On peut considérer qu'il est l'équivalent du test de hauteur des mains effectué debout.

Initialement il a été mis en place par DUPAS afin de faciliter la prise en charge pluridisciplinaire.

Ce protocole se base sur l'étude de l'horizontalité de la ceinture scapulaire et la convergence oculaire (réflexe oculo-céphalogyre). Les patients sont donc examinés allongés dans la plupart des situations.

L'horizontalité de la ceinture scapulaire est appréciée par la longueur des bras :

- Le patient est détendu, allongé, en occlusion de repos, bras en arrière ;
- Le praticien est assis derrière le patient. Il saisit les poignets du patient et les tire symétriquement dans le plan sagittal. Le geste doit être rapide et ferme afin de surprendre les récepteurs musculaires qui pourraient induire des contractions musculaires réactionnelles ;
- L'horizontalité de la ceinture scapulaire est contrôlée au niveau des malléoles radiales qui doivent être en vis-à-vis
- Une différence de longueur des 2 membres supérieurs signe un problème postural.

Dans le cas où il n'y a pas de table de manipulation, le test peut se réaliser debout. On recherche une rotation axiale de la ceinture scapulaire en guidant le patient à faire une antépulsion souple des membres supérieurs en extension (doigts compris), regard droit et fixe ; cette manœuvre permet de vérifier si un index dépasse l'autre. Cette manœuvre peut se faire en occlusion et en inocclusion afin de déterminer l'incrimination de l'intercuspidation (yeux ouverts ou yeux fermés pour incriminer l'entrée oculaire).

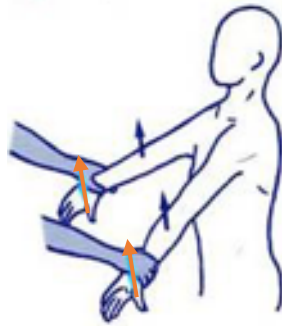

Figure 22 : adaptation du test de rotation scapulaire ou test de hauteur des mains [80]

- Test de BASSANI ou test des pouces montants [30]

Le patient est debout les pieds écartés à la largeur de son bassin. Le praticien est derrière le patient, il pose délicatement ses pouces sur la peau du patient, sans appuyer (environ 10 grammes de pression), en surveillant la symétrie de la position de ses pouces par rapport à l'axe du sujet. On demande alors au sujet de s'enrouler lentement sur lui-même, c'est à dire de fléchir déjà la tête à fond puis de laisser tomber les épaules et finalement le tronc comme s'il voulait toucher ses pieds avec ses mains, mais sans plier les genoux.

Au cours de ce mouvement d'enroulement du patient le clinicien observe si ses deux pouces sont entraînés symétriquement ou, au contraire, si l'un des deux est entraîné plus haut que l'autre.

Les pouces sont successivement placés à la hauteur des différentes apophyses épineuses de bas en haut à partir du sillon cruro-fessier en passant par le sacrum, les épines iliaques postérieures et, étage par étage, au niveau du rachis. D'abord pratiquée sur le sujet debout, cette manœuvre peut être répétée sur le sujet assis au bord d'une table d'examen.

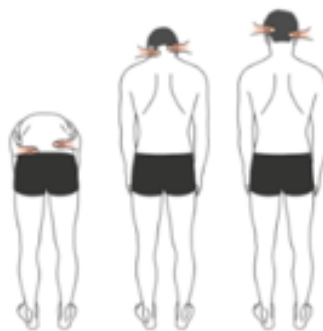


Figure 23 : Schématisation du test des pouces à 3 niveaux [79]

- Palpation des muscles masticateurs

La palpation des différents muscles de la mastication permet de déceler une gêne, une douleur ou simplement une différence de tonicité, d'amplitude, de morphologie. La palpation doit se faire de façon bilatérale et concomitante afin de pouvoir comparer.

Il faudra donc palper les muscles masséters, temporaux, les ptérygoidiens latéraux et médians ainsi que les muscles de la chaîne cervicale.

De la même manière la palpation bilatérale des ATM et du disque articulaire, associée au contrôle visuel du déplacement mandibulaire, permettra de déceler un défaut de cinétique mandibulaire.

4. Position mandibulaire, occlusion et posture

Les rapports entre bouche et posture ainsi que les conséquences algiques ou posturales des dysfonctions de l'appareil stomatognathique sont déjà décrits depuis longtemps dans les milieux dentaires et posturaux et ce depuis l'état fœtal.

LANGLADE et POULET [2] parlent d'une triade entre occlusion, articulation temporo-mandibulaire et posture craniale-cervicale avec une relation étroite existante entre ces trois. DAWSON [2] va plus loin en expliquant que ces composants sont si imbriqués qu'un dysfonctionnement de l'un de ces éléments retentit sur l'ensemble des éléments.

Le système stomatognathique intervient dans de nombreuses fonctions (digestives, respiratoires, communication, posturale, comportementale...) et se retrouve en relation avec les différents autres systèmes du corps humain (postural, viscéral...). Il a donc une influence sur l'équilibre structurel et l'homéostasie de l'individu.

Il a été constaté qu'un simple dérèglement de ce système conduisait, à plus ou moins brève échéance, à l'apparition de symptômes divers et variés (céphalées, sciatique...), le déplacement des maxillaires par chirurgie orthognathique étant à même de créer ou de corriger un tel déséquilibre.

Plus récemment, le développement d'appareils de mesures a permis d'objectiver que des stimulations de l'appareil stomatognatique modifiaient la posture [6]. En effet, la simulation d'une avancée mandibulaire par orthèse a montré, grâce à une évaluation stabilométrique, une perturbation de la statique générale (oscillations du centre de gravité majorées) à savoir une atténuation significative des lordoses lombaire et cervicale dans les cas de correction de classe II par la mise en tension des muscles sus et sous-hyoïdiens, suite à l'avancée mandibulaire, favorisant alors la flexion de la tête et la détente des extenseurs nucaux qui contrôlent l'importance de la lordose cervicale et son inclinaison antérieure.

Ces adaptations sont sans doute impliquées dans le maintien des capteurs posturaux visuels et labyrinthiques dans leur orientation initiale.

- QUEL EST LE LIEN ENTRE POSTURE ET OCCLUSION ? [48]

Les molaires et prémolaires, présentent des cuspides, qui s'engrènent avec les cuspides des dents opposées au cours des mouvements de fermeture, d'occlusion de la mâchoire, par exemple au cours de la déglutition.

Le rapport entre les cuspides présente alors des exigences de précision. Le posturologue doit savoir analyser que la modification de l'intercuspitation, ne modifie pas le tonus postural.

Le principe de cette exploration est simple : les résultats aux tests réalisés ne doivent pas être différents lorsqu'on modifie l'intercuspitation. Dans un premier temps, il faut tester lorsque le sujet est en inoclusion de repos habituel, dans un deuxième temps, on teste quand le patient est en occlusion serrée.

Les résultats des deux tests doivent être identiques, sinon la modification de l'intercuspitation a entraîné une modification tonique. Dans ce dernier cas, il faut vérifier que l'on retrouve le même schéma sur d'autres tests (test de FUKUDA, test des pouces...) avant d'envisager toute thérapeutique.

Si on constate que les afférences mandibulaires ne modifient pas le tonus postural, il faut alors chercher une autre porte d'entrée (oreilles, yeux, capteur podal, ...).

- QUELLES SONT LES CONSEQUENCES CLINIQUES D'UN TROUBLE SQUELETTIQUE MAXILLO-FACIAL ? [48]

- ◇ De profil les plans scapulaire et fessier doivent être alignés de manière générale. Chez un patient présentant une classe III squelettique on observe fréquemment une position plus postérieure du corps et une atténuation des courbures vertébrales, et inversement chez les patients en classe II.
- ◇ De face, on regarde l'équilibre des épaules dans le sens vertical. Un décalage vertical et dans le sens antéro-postérieur, traduisant respectivement une inclinaison ou une rotation du rachis et/ou du bassin, est un déséquilibre fréquemment observé chez les patients scoliotiques. Environ un tiers des patients scoliotiques (contre 15% des autres patients) montrent ainsi un ou plusieurs des troubles suivants : asymétrie squelettique, latérogathie, occlusion inversée, asymétrie marquée des classes molaires...

Une chirurgie orthognathique est généralement indiquée pour la correction de grands décalages intermaxillaires et maxillo-crâniens. Elle génère donc un déplacement relativement conséquent des centres de gravité des pièces déplacées, une modification d'activité des divers groupes musculaires, du fait des gestes techniques (désinsertion) ou des déplacements squelettiques (étirement), une réorganisation articulaire cervicale et cervico-crânienne, une nécessité d'adaptation fonctionnelle (labiale, linguale, ventilatoire...).

De même que des bilans sommeil, ORL, cardiaques peuvent être indiqués avant toute chirurgie orthognathique, des bilans orthopédiques (clinique, radiologique), podologiques, orthoptiques ou posturaux peuvent s'avérer nécessaires et devraient être raisonnablement systématisés.

Les différents exemples cliniques montrent combien le patient doit être appréhendé dans son ensemble. La prise en compte de son équilibre postural dans l'étiologie de ses dysmorphoses et dans les objectifs de soin est essentielle. Elle doit nous éviter d'être iatrogène chez les patients à risque postural, elle participe à augmenter la stabilité des corrections effectuées, et elle peut permettre, par une approche pluridisciplinaire et plus globale, la réduction d'autres pathologies jusqu'alors non associées. Dans cette dernière optique, les traitements ortho-chirurgicaux ont toute leur place.

5. Biomécanique musculaire

L'extrémité céphalique du corps humain est une véritable « cagoule musculaire » [43] au sein de laquelle s'équilibrent les activités des muscles, de la nuque et du cou, des muscles faciaux, masticateur et de la langue. La musculature faciale intimement liée à celle du dos (muscles trapèzes, muscles spinaux...) participe à l'extension de la tête et, à distance, au soutien de l'arbre trachéo-bronchique, en complément des muscles élévateurs de la mandibule. La musculature du cou, impliquée dans la rotation et la flexion de la tête, contrebalance en partie l'activité des muscles nucaux. Au sein de cet ensemble, les structures du squelette céphalique s'organisent en fonction des forces auxquelles elles sont soumises par adaptation morphologique et positionnelle du fait des nombreuses articulations présentes (cervicales, craniocervicales, craniomandibulaires).

La musculature joue un rôle essentiel sur la morphogénèse du squelette facial et sur le développement des arcades dentaires. L'appareil manducateur apporte son lot d'afférences sensibles notamment par le biais de récepteurs proprioceptifs situés dans la capsule articulaire des articulations temporo-mandibulaires qui informent sur l'horizontalité de la tête, élément important dans la stabilisation de la tête.

De nombreux capteurs posturaux sont présents dans la sphère oro-faciale : muscles péri-articulaires, les mécano-récepteurs du desmodonte et la chaîne hyoglossiennesont, etc... La langue a une sensibilité d'une extrême finesse et les insertions distales sous-hyoïdiennes créent des liens avec différents segments corporels. Le nerf trijumeau (V) joue un rôle capital dans la proprioception des muscles manducateurs et oculomoteurs. Ses connexions avec le nerf vestibulaire (VIII) et ses interconnexions avec les noyaux du cou (C1, C2, C3 et spinal) en font un élément essentiel de la stabilisation céphalique. Certains auteurs parlent du nerf trijumeau comme étant le nerf de la posture expliquant à lui seul le lien entre occlusion et posture [19].

a) Myologie et faisceau d'action [16, 20, 37, 43]

La position mandibulaire est contrôlée par trois types de proprioceptions :

- La proprioception des muscles masticateur, principalement par le muscle masséter ;
- La proprioception articulaire, de l'articulation temporo-mandibulaire ;
- La proprioception dentaire, par le ligament parodontal.

Ces trois types de proprioceptions sont médiés par le nerf trijumeau [56].

L'intérêt de cette partie, au-delà de la description anatomique des muscles, est de supposer, qu'après le changement de l'orientation des fibres musculaires lors de la chirurgie orthognathique, le faisceau d'action initiale du muscle est modifié et peut avoir une incidence sur la posture générale au vu de l'interrelation étroite qu'ont les structures anatomiques décrites.

CLAUZADE [19] est à l'origine du concept de l'orthoposturodentie ou concept posturo-occlusal. Selon lui les cinq chaînes musculaires issues du crâne assurent la stabilité de l'homme debout via l'innervation du nerf trijumeau.

Les muscles de la mastication

Ce sont les muscles qui participent à la manducation. Ils sont innervés par le nerf mandibulaire, troisième rameau du nerf trijumeau. Ils sont au nombre de quatre par hémis-tête.

Le muscle masséter

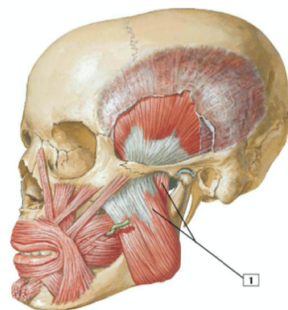


Figure 24 : représentation schématique du muscle masséter [37]

Il se situe au niveau de la loge massétérique. Il naît de l'arcade zygomatique et s'insère sur la face latérale de l'os mandibulaire, au niveau de l'angle goniale.

Il est composé de trois faisceaux superposés en feuillets ayant leur propre innervation : le faisceau superficiel oblique en bas et en arrière, le faisceau moyen ou profond à fibres verticales et le faisceau très profond ou zygomatiko-mandibulaire.

On devine son rôle d'élevateur de la mandibule et léger propulseur via l'inclinaison de ses fibres.

Le muscle temporal

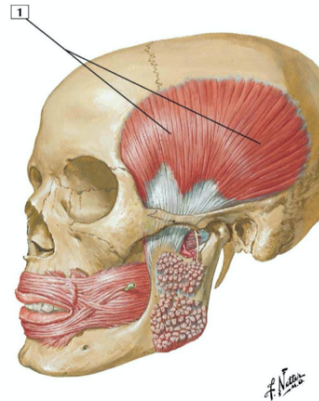


Figure 25 : représentation schématique du muscle temporal [37]

Triangulaire à sommet caudale et aplati, il se situe au niveau de la loge temporale. Il a la particularité d'avoir en son sein trois faisceaux fibreux disposés en éventails ne possédant pas la même inclinaison.

Ses fibres ventrales et moyennes sont verticales, les dorsales sont obliques en bas et en avant. Les fibres moyennes sont la convergence des deux précédentes. Elles convergent toutes sur un tendon terminal très puissant, s'insérant sur les bords ventral et dorsal du processus coronoïde de la mandibule.

Les fibres ventrales sont donc élévatrices et propulsives, les moyennes élévatrices et les dorsales faiblement rétropulsives.

Le muscle ptérygoïdien latéral

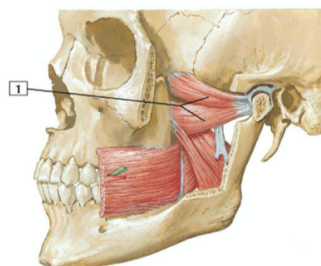


Figure 26 : représentation schématique du muscle ptérygoïdien latéral [37]

Il est qualifié de muscle de l'articulation temporo-mandibulaire. Il présente deux chefs :

- Supérieur, sphénoïdal qui s'insère sur le disque articulaire et le condyle
- Inférieur, ptérygoïdien, qui s'insère sur le condyle

Ces faisceaux ont une orientation horizontale pour le faisceau supérieur et oblique vers le bas et l'avant pour le faisceau inférieur.

Le muscle ptérygoïdien médial

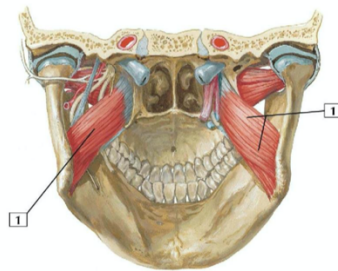


Figure 27 : représentation schématique du muscle ptérygoïdien médial [37]

Il est parallèle au faisceau superficiel du muscle masséter à la face médiale de la mandibule. Il se termine donc sur la face médiale de l'angle goniale mandibulaire et sur le processus ptérygoïde de l'os sphénoïde.

Les muscles supra-hyoïdiens

Comme nous le verrons plus loin, l'os hyoïde a un rôle prépondérant en posturologie, notamment au niveau cervico-céphalique, il paraît donc évident de parler des structures qui s'y rattachent.

Les muscles supra-hyoïdiens sont au nombre de huit (quatre répartis de chaque côté).

Le muscle digastrique

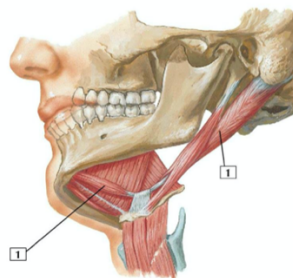


Figure 28 : représentation schématique des deux faisceaux du muscle digastrique [37]

Dont le ventre postérieur est rattaché sur l'incisure mastoïdienne de l'os temporal et sur la petite corne de l'os hyoïde via son tendon intermédiaire. Le ventre antérieur, quant à lui, se rattache dans la fosse digastrique de la symphyse mentonnière et, de la même manière, sur la petite corne de l'os hyoïde via le tendon intermédiaire.

Il a une innervation par le nerf trijumeau (V), est abaisseur de la mandibule et élévateur de l'os hyoïde.

Le muscle stylo-hyoïdien

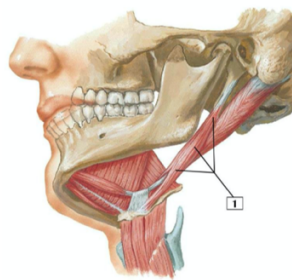


Figure 29 : représentation schématique du muscle stylo-hyoïdien [37]

Il s'insère sur le processus styloïde de l'os temporal et se termine sur le bord latéral de l'os hyoïde. Il est innervé par le nerf facial et est fixateur de l'os hyoïde qu'il attire en arrière et en haut lors de la déglutition.

Le muscle mylo-hyoïdien

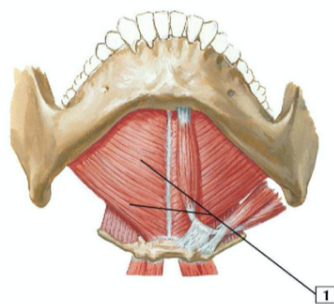


Figure 30 : représentation schématique du muscle mylo-hyoïdien [37]

S'insérant sur la ligne mylo-hyoïdienne de la face médiale de la mandibule. Il se termine sur le raphé mylo-hyoïdien qui unit les muscles droit et gauche, et sur le bord crânial du corps de l'os hyoïde. Son innervation provient également du V et il est élévateur de l'os hyoïde et abaisseur de la mandibule.

Le muscle génio-hyoïdien

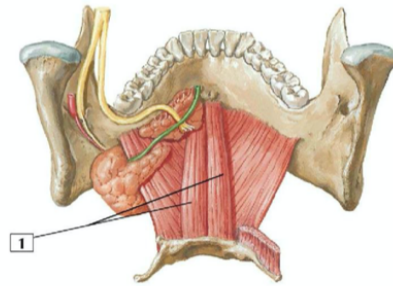


Figure 31 : représentation schématique du muscle génio-hyoïdien [37]

Attaché entre l'épine mentonnière de la mandibule et la face ventrale du corps de l'os hyoïde. Il est élévateur de la langue et de l'os hyoïde, et abaisseur de la mandibule.

Les muscles infra-hyoïdiens

Ils sont abaisseurs de l'os hyoïde, fléchisseurs du rachis cervical et participent accessoirement à l'inspiration et la déglutition. Ils sont au nombre de huit (répartis bilatéralement) et sont divisés en plans superficiel et profond.

Dans le plan superficiel, on retrouve le muscle omo-hyoïdien inséré sur le bord caudal du corps de l'os hyoïde et sur le bord crânial de la scapula ainsi que le muscle sterno-hyoïdien s'insérant sur la face dorsale du manubrium sternal, sur l'extrémité médiale de la clavicule, sur le bord crânial du premier cartilage costal et se terminant sur la face dorsale du bord caudal de l'os hyoïde.

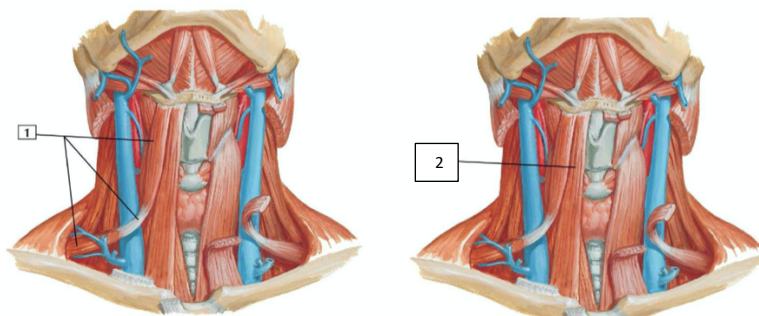


Figure 32 : représentations schématiques des muscles omo-hyoïdien (1) et sterno-hyoïdien (2) [37]

Dans le plan profond, on retrouve le muscle sterno-thyroïdien, recouvert par le muscle sterno-hyoïdien, rattaché sur les faces dorsales du manubrium sternal et du premier cartilage costal et se terminant sur la ligne oblique du cartilage thyroïde. Le muscle thyro-hyoïdien lui succède via son attache caudale sur la ligne oblique du cartilage thyroïde et son insertion terminale sur la face dorsale du corps de l'os hyoïde et sur sa grande corne.

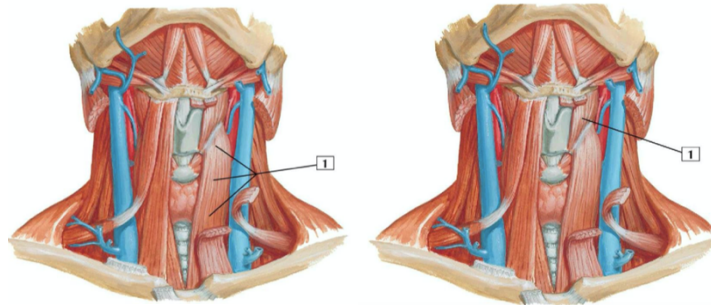


Figure 33 : représentations schématiques des muscles sterno-thyroïdien et thyro-hyoïdien [37]

D'après les travaux du docteur COUTANT [20], on remarque que :

- Plus la ligne d'action des faisceaux musculaires est orientée antérieurement, plus leur action est prépondérante dans les positions mandibulaires d'amplitude importante, en inoclusion, positionnant la mandibule dans l'espace.
- Plus cette ligne d'action des faisceaux musculaires est positionnée postérieurement et/ou dans les plans profonds au contact de l'appareil disco-condylien, plus leur action est prépondérante dans les mouvements d'engrènement.

De plus, les droites d'action des faisceaux musculaires s'établissent en fonction de la croissance faciale et de la mise en place des dentures.

Les actions mécaniques générées par l'activité musculaire vont modeler les bases osseuses et conditionner la cinématique.

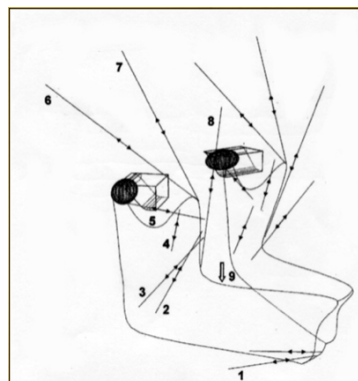


Figure 34 : représentation vectorielle du faisceau d'action des muscles masticateurs [20]

Une modification sagittale ou verticale de l'orientation mandibulaire peut changer les lignes d'action de certains muscles, qui devront s'adapter à une nouvelle cinématique.

Ces modifications se répercuteront le long des chaînes musculaires concernées, avec plus ou moins de conséquences posturales, en fonction des sollicitations antérieures du système.

b) Anatomie et rôle de l'os hyoïde dans la posture

L'os hyoïde est un os impair médian et symétrique situé au niveau de la quatrième vertèbre cervicale, entre la mandibule et le larynx. En forme de fer à cheval à concavité dorsale, c'est un os suspendu sans articulation osseuse qui joue un rôle essentiel dans plusieurs fonctions physiologiques (mastication, déglutition, respiration...) du fait des nombreuses structures musculaires et ligamentaires qui s'y insèrent [43]. C'est le seul os suspendu du corps humain, à tel point qu'il est qualifié de véritable gyroscope postural par les spécialistes.

Plusieurs articles de SOLOW & TALLGREN [58] montrent que le changement de position de l'os hyoïde est en relation avec le changement de position mandibulaire. Ainsi, ils montrent, chez des patients porteurs de prothèse amovibles complètes, qu'il existe une relation entre la position de l'os hyoïde, la position mandibulaire et les changements de posture de tête et de la posture cervicale [59].

D'après CHAUHAN, le volume pharyngien, la langue et l'os hyoïde sont connectés. En effet, l'os hyoïde est rattaché à la mandibule et au crâne par des ligaments et des muscles, et sa position dans l'espace détermine la position de la langue et sa fonction. Il joue également un rôle important dans le maintien de l'espace pharyngien et la position de la colonne cervicale [18].

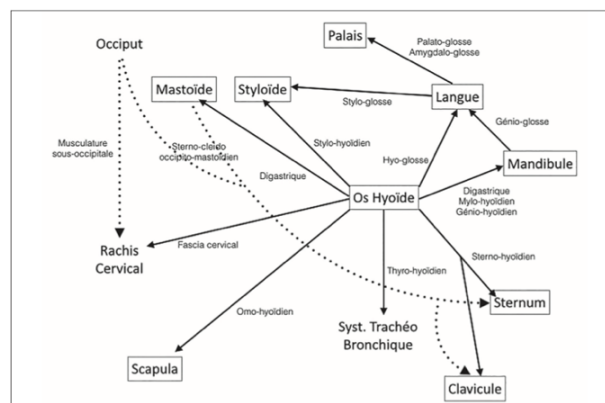


Figure 35 : schématisation des différents liens de l'os hyoïde avec le système anatomique du corps humain [36]

Quant aux relations entre chirurgie orthognathique et position de l'os hyoïde, la plupart des études sont d'accord pour dire qu'il y a un changement immédiat du positionnement de l'os hyoïde en post opératoire.

EGGENSPERGER & al. présentent dans leur étude [25] un suivi au long cours sur le changement de position de l'os hyoïde suite à une chirurgie d'avancée bi-maxillaire. Au bout de 12 ans, ils ont remarqué que l'os hyoïde n'était toujours pas fixe [25] ce qui montre que la stabilité du traitement au long cours peut être remis en question.

Pour conclure sur cette partie, il paraît cohérent de penser que les modifications anatomiques engendrées par la chirurgie orthognathique d'avancée bi-maxillaire sont à l'origine du changement d'inclinaison des faisceaux musculaires et de ce fait, du faisceau d'action des muscles. De plus, comme nous l'avons vu dans différents articles, le changement de position mandibulaire a une répercussion sur la position de l'os hyoïde et donc sur la posture cervicale et la position de la tête.

Enfin, il pourrait être intéressant de réaliser la technique de stéréophotogrammétrie (qui consiste en l'analyse et la comparaison de la position de plusieurs points x, y, z dans l'espace sur plusieurs photographies) en pré-opératoire et en post opératoire afin de comparer les résultats, et évaluer la répercussion musculaire de la chirurgie.

IV. REVUE DE LA LITTÉRATURE : RELATIONS ENTRE CHIRURGIE ORTHOGNATHIQUE ET POSTUROLOGIE

1. Généralités

La morphologie faciale peut être influencée par la posture cranio-cervicale. Plusieurs études ont montré des liaisons entre hypodivergence mandibulaire, prognathisme facial, flexion de la tête sur le rachis et accentuation de la lordose cervicale [6]. Les individus hyperdivergents, et particulièrement, les respirateurs buccaux présentent des caractéristiques inverses. La posture cranio-cervicale est, pour sa part, influencée par la posture générale qui conditionne l'émergence du rachis cervical.

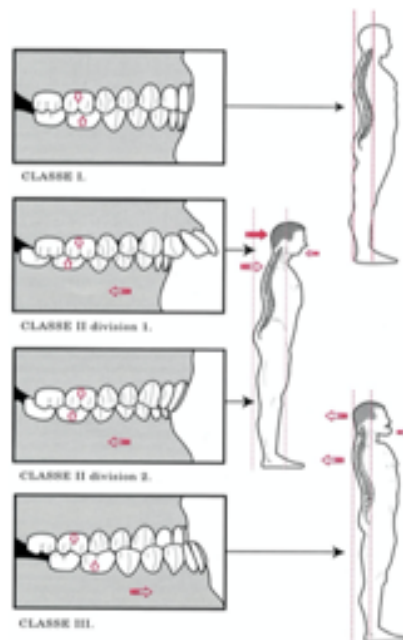


Figure 35 : Représentation schématique posture et occlusion selon BRICOT [14]

2. Analyse de la littérature internationale

a) Stratégie de recherche

Avant de parler des changements apportés par l'intervention chirurgicale sur les patients en classe II squelettique, il paraît évident d'étudier les particularités posturales retrouvées chez ces patients.

C'est pourquoi, deux analyses de la littérature ont été réalisées à partir des bases de données électroniques : Cochrane, Pubmed, Babord +, EM premium, Dentistry & Oral science source, Google Scholar, Science direct et Scopus,

- D'une part, sur la relation entre la classe II squelettique et la posture
- D'autre part, sur l'impact de la chirurgie orthognathique de classe II sur la posture des patients.

Plusieurs mots clés ont été utilisés et combinés : posture, orthognathic surgery, class II, headposture, mandibular advancement, skeletal class II, malocclusion, cervical posture, sagittal skeletal discrepancy.

b) Critère d'éligibilité et sélection

Les articles sélectionnés devaient nécessairement disposer d'un résumé accessible directement sur la base de données utilisée. De plus, l'article devait être disponible dans sa totalité (tous les articles payants ou nécessitant des droits spécifiques n'ont pas été retenus).

Critères d'inclusion :

- Article en anglais ou français (ou traduits dans ces langues), éventuellement en espagnol
- Article disponible dans sa totalité

Critère d'exclusion :

- Posture linguale
- Publication non traduite en anglais ou français

Avant d'inclure une publication dans notre étude, la sélection s'est faite en plusieurs étapes :

- Étape 1 : la sélection par les mots clés, à savoir les résultats de la recherche initiale fournis par le moteur de recherche de la base de données dans le titre, le résumé et le corps qui a donné un grand nombre d'articles
- Étape 2 : la sélection par le titre a permis d'affiner la recherche en incluant les titres semblant correspondre à notre étude et réunissant les mots clés

- Étape 3 : la sélection par le résumé en fonction du type de l'étude et des résultats
- Étape 4 : finalisation de la liste et retrait des articles retrouvés sur plusieurs moteurs de recherches

c) Résultats (présentation, population, objectifs, conclusion)

Deux revues de la littérature ont été réalisées en parallèle dans le but de répondre à notre hypothèse qui suggère, que le changement radical d'occlusion chez un patient en classe II squelettique entraîne des modifications de la posture cervico-céphalique et de la posture plus globale chez ce patient.

Ainsi, la première étude est focalisée sur le lien établi par les auteurs, entre la classe II squelettique et la posture afin d'évaluer sa norme. La deuxième étude quant à elle, montre les conclusions des auteurs concernant l'apport de la correction par chirurgie orthognathique, de ces classes II squelettique, sur la posture.

i. Classe II squelettique et posture : 15 articles

Lors de la première recherche qui associait les termes Classe II et posture, avec des impératifs en anglais ou en français, 393 articles sont ressortis. Après affinage selon nos critères, 19 articles ont été sélectionnés. Parmi ceux-là, quatre ont dû être supprimés par faute d'accès à l'intégralité du texte. Ainsi, 15 articles ont été retenus concernant la relation entre posture et la classe II squelettique.

La moyenne d'âge des populations étudiées est entre 16 et 40 ans. Il n'y a pas de relations liées au sexe selon la plupart des études, excepté pour deux ayant favorisé le choix d'un seul sexe.

Les articles retenus comprennent une recherche bibliographique et 14 essais cliniques. Ils ont tous été relus par des pairs et la variabilité au niveau du nombre de patients inclus est entre 20 et 240 patients.

Le temps d'étude n'a pas d'intérêt dans notre recherche puisque nous nous intéressons uniquement au type de posture retrouvé chez les patients en classe II.

BRACCO & al. [12] se sont intéressés aux différents effets de la position mandibulaire sur la posture chez 95 patients « sains » à l'aide d'une plateforme stabilométrique et ont conclu qu'une variation de position de la mandibule était à l'origine d'une adaptation de la posture générale du corps chez tous les patients.

BRICOT [14] évoque la relation entre classe squelettique et posture céphalique et cervicale.

LIPPOLD [46] montre un lien entre posture haute (cervicale) et classe squelettique, mais ne retrouve pas ces résultats au niveau lombaire.

Dans leurs différentes études, ARNTSEN [4], D'ATTILIO [21], GADOTTI [31] et LIU [47] parlent d'une extension plus importante au niveau cervical et au niveau céphalique chez les patients présentant une classe II squelettique par rapport aux patients en classe I ou en classe III squelettique.

Ces conclusions ayant été obtenues sur différents examens : examen postural, analyse céphalométrique, photogrammétrie, électromyographie. Pour la plupart des auteurs la classe II squelettique est à l'origine de ce trouble de la posture. Bien qu'ils obtiennent les mêmes résultats, VUKICEVIC & PETROVIC [65] concluent qu'au contraire c'est l'importante extension céphalique qui serait à l'origine de la classe II squelettique.

SOLOW & TALGREN [57] vont plus loin et démontrent que l'extension de la tête est retrouvée principalement chez les patients avec une large hauteur faciale antérieure et une faible hauteur faciale postérieure, chez les patients aux petites dimensions faciales antéropostérieures avec une grande inclinaison du plan mandibulaire et chez les patients avec un rétrognathisme facial.

ARANATASI & al. [3] se sont intéressés à la morphologie cervicale de ces patients en analysant les premières vertèbres cervicales sur des coupes de CBCT. Leur étude a démontré la présence plus importante de déhiscence et de fentes partiels au niveau des premières vertèbres cervicales chez les patients en classe II squelettique par rapport à des patients en classe I et III.

Ils parlent aussi de 61,4% de fusion cervicale retrouvée chez les classes III squelettiques cependant ARNTSEN et SONNESEN [4] retrouvent également 14,3% de fusion cervicale chez des patients sains.

Ils énoncent cependant la présence d'une déviation cervicale associée à l'extension céphalique chez ces patients en classe II. De plus, ils ne trouvent pas de lien significatif avec le sexe et concluent qu'il n'y a pas de différence.

CASTELLANO & al. [17] retrouvent une torsion pelvienne plus importante chez les patients présentant une classe II asymétrique et une diminution de la lordose lombaire, qu'elle soit symétrique ou non.

GADOTTI & al. [31] ont réalisé une analyse posturale et électromyographique au niveau des muscles masséters et temporaux. Dans la population saine, le muscle le plus puissant est le masséter. Or, chez les patients présentant une classe II squelettique il a été retrouvé une hyperactivité musculaire au niveau des muscles temporaux. Selon eux, l'activité musculaire altérée et l'altération occlusale sont à l'origine d'un trouble postural.

Quant à eux, CHAUHAN & al. [18], via une étude céphalométrique, démontrent une différence de volume du pharynx, du fait d'une position de l'os hyoïde différente entre les différentes classes, et concluent à une différence de posture entre les trois classes du fait de ce positionnement différent de l'os hyoïde.

A contrario, HEDAYATI [38] dément la plupart des articles et parle d'une position de tête plus en avant chez les patients en classe III squelettique et ne trouve pas de différence entre classe I et classe II squelettique. De plus, il parle d'un lien existant lié au sexe et présente des résultats plus prononcés chez les femmes. Ils sont rejoints par GARCIA & al. [35] concernant cette spécificité liée au sexe et, qui par ailleurs, démontrent une corrélation entre l'angle ANB et la courbure cervicale au niveau C0-C1.

Pour conclure sur cette analyse de la littérature, la plupart des auteurs sont en accord pour dire qu'il existe un profil postural particulier chez les patients présentant une classe II squelettique. SACCUCCI & al. [53] vont plus loin dans leur revue de la littérature et concluent sur une possible association entre la classe II squelettique unilatérale/asymétrique et la présence d'une pathologie scoliotique.

ii. Chirurgie orthognathique et classe II squelettique : 13 articles

Pour cette seconde recherche bibliographique, il a fallu user d'autres procédés afin de trouver un nombre d'articles « corrects ». En effet, la recherche associant « class II », « orthognathic surgery » et « posture » avec suppression du terme « class III » n'a trouvé que 14 articles dont la plupart ne correspondaient pas au sujet.

Après variation des mots clés et plusieurs sites de recherches, 14 articles ont été trouvés, et un n'a pu être gardé du fait de l'impossibilité d'accès à la totalité du texte. Parmi ces 13 articles, 12 ont été relus par des pairs.

Tous les articles datent des années 2000 excepté pour celui de PHILLIPS & al. [51] datant de 1991 (repris d'ailleurs par de nombreux autres auteurs). Ils ont étudié la position naturelle de la tête sur céphalométries avant, immédiatement après et 1 an après la chirurgie orthognathique sur 201 cas divisés en 5 groupes selon le type de chirurgie réalisée.

Ils ont observé une flexion cervicale en post-opératoire immédiat chez tous les groupes, sauf pour les patients présentant une classe III squelettique. A un an, ils ne reportent pas de changements significatifs au niveau cervical pour la plupart des groupes, excepté chez les classes II squelettiques ayant subi une chirurgie combinée (chirurgie d'avancée bi-maxillaire).

Deux articles ont été publiés avant les années 2010. Parmi ceux-là, un article de ACHILEOS & al. [1] de 2000 s'est intéressé à la position de l'os hyoïde et à la posture céphalique sur téléradiographie de profil jusqu'à trois ans après l'intervention chirurgicale. Ils observent une position plus haute et plus antérieure de l'os hyoïde en post-opératoire immédiat. A trois ans post chirurgical, l'os hyoïde a encore changé de position, mais il se situait toujours de façon plus antérieure et plus haute qu'en préopératoire. Au niveau cervical, ils observent au long cours un redressement de la situation cervicale. Selon eux, ce changement de position de l'os hyoïde pourrait être dû au fait que la myologie infra et supra-hyoïdienne n'est pas touchée lors de l'intervention. Ce changement de position serait dû au redressement cervical et au changement d'inclinaison du plan mandibulaire.

Au contraire, SINKO & al. [56], dans leur publication de 2006, n'ont pas assez de résultats statistiquement représentatifs pour conclure sur un changement de posture. Ils utilisent le principe de la vidéo raster-stéréographie (mesure de la surface dorsale et analyse de la forme de la colonne vertébrale) et pensent que leurs résultats différents de la littérature peuvent être dus, d'une part à un nombre de patients trop peu important (29 patients), et surtout à une différence morphologique inter- patients pouvant biaiser les résultats de la vidéo raster-stéréographie.

DE MAYO & LUONGO [23] ont fait le même type d'analyse céphalométrique sur 24 patients (classe II et classe III squelettique) en préopératoire, 2 semaines et 6 mois après l'intervention. Ils ont observé une augmentation de l'angle cervical et de l'espace C0-C1 chez les patients en classe II et une diminution de ces angles chez les patients en classe III. Malgré des résultats en accord avec la littérature ils considèrent que leurs résultats sont tendancieux mais pas statistiques.

BAZERT & GOUZLAND [6], dans leur article sur l'intégration de la rééducation dans les traitements orthodontico-chirurgicaux, font une analyse de la littérature. Leurs conclusions sont que les déplacements importants des pièces squelettiques, que la chirurgie génère, ont un impact sur la situation du centre de gravité de la tête ainsi que sur les activités musculaires, articulaires, fonctionnelles de l'extrémité céphalique, pouvant induire à distance des lésions, tout comme une meilleure coordination des maxillaires peut favoriser la réduction d'un déséquilibre postural associé. En revanche ils retrouvent peu de conclusions sur les relations morphologiques entre typologie faciale et posture céphalique. Ils retiennent le modèle de SOLOW & TALLGREN qui montrent l'association entre une inclinaison antérieure du rachis cervical, avec atténuation de la lordose cervicale, à l'hyperdivergence mandibulaire et à la rétrognathie faciale.

SAVJANI & al. [54] démontrent une relation entre la réduction de la hauteur verticale du visage suite à la chirurgie et la posture du cou. Ils ne retrouvent pas ces résultats au niveau de la posture céphalique.

LIN & EDWARDS [45] étudient sur des coupes CBCT 41 patients en classe II squelettique ayant eu trois types de chirurgie différentes (avancement mandibulaire simple, avancement mandibulaire associée à une génioplastie ou chirurgie d'avancée bi-maxillaire). Ils ne trouvent pas de différence en fonction du type de chirurgie mais leurs résultats montrent une augmentation de l'angle cranio-cervical et de l'angle cranio-mandibulaire, et donc une corrélation entre déplacement mandibulaire et posture.

Au contraire, FONSECA & al. [29] considèrent que la chirurgie entraînant le plus de changement est la chirurgie combinée, et que ces changements sont plus prononcés chez les femmes alors que KIM & al. [41], dans leur étude rétrospective, démontrent des changements plus prononcés chez les patients présentant une asymétrie faciale associée et de manière plus importante chez les hommes. De plus, bien que la plupart des études soient en accord pour dire que les changements les plus importants sont retrouvés chez les patients présentant une classe II squelettique, ici ils concluent que les changements sont plus importants chez les classes III squelettique comme ils présentent plus d'asymétrie faciale (ils présentaient plus de patients asymétriques en classe III qu'en classe II dans leur étude).

Parmi les études les plus récentes, datant de ces deux dernières années, l'équipe du docteur YANG [67] a conclu que la correction de l'asymétrie du squelette facial après chirurgie a améliorée progressivement l'inclinaison de la tête et l'inclinaison orbitale, ce qui a permis l'élimination de la posture compensatrice de la tête.

YIN & al. [68], après analyse condylienne sur des coupes CBCT, ont trouvé un condyle plus petit chez les patients présentant une rétrusion mandibulaire mais une fosse glénoïde de même taille entre les différents groupes. Après chirurgie, ils ont observé un déplacement des condyles vers l'extérieur, vers l'arrière et le bas dans les deux groupes (classe II et III).

PAYA-ARGOUD & al. [50], ont fait une étude posturale statique en combinant différentes actions (yeux ouverts, yeux fermés, occlusion serrée, occlusion de repos) et ils montrent, pour la première fois, qu'après des changements mandibulaires drastiques, le poids des signaux proprioceptifs liés au système mandibulaire peut être tellement amélioré qu'il peut constituer un nouveau cadre de référence pour orienter la tête dans l'espace, dans l'obscurité, et améliorer la stabilisation posturale statique, même en présence d'indices visuels.

Enfin WAN & al. [66] se sont focalisés sur la stabilité au long cours du traitement chirurgical sur la posture. Ils observent un changement plus important en postopératoire immédiat, qui finit par se réduire au cours du temps, mais ils concluent que le résultat au long cours est statiquement acceptable.

En conclusion, nous avons vu que la classe squelettique et la posture du corps sont associées. Une première analyse de la littérature a permis de montrer que la classe II squelettique entraîne une position mandibulaire différente, et donc, une position de l'os hyoïde nouvelle, ainsi qu'une altération de la cinématique musculaire entraînant une extension céphalique plus importante.

Une deuxième analyse a permis de mettre en lumière les modifications à court, moyen et long terme de la posture après chirurgie orthognathique. On observe ainsi une flexion de la tête, un changement de position de l'os hyoïde, une augmentation de l'angle cervical entraînant un changement du centre de gravité de la tête, des activités musculaires, articulaires et fonctionnelles.

Les plus grands changements étant retrouvés lors des chirurgies combinées de type avancée bi-maxillaire.

La correction de l'asymétrie faciale améliore donc l'inclinaison de la tête et l'inclinaison orbitale en faveur de l'arrêt de la compensation de la tête, rétablissant ainsi une posture physiologique.

Sur le long terme, bien qu'il y ait un relâchement au niveau des changements apportés par la chirurgie, les résultats restent statistiquement acceptables et permettent de conclure sur le véritable intérêt de la chirurgie dans les changements posturaux.

V. EXPERIMENTATION CLINIQUE

1. Objectifs

Il n'est plus à démontrer que la posture et l'occlusion ont un lien étroit. Qu'en est-t-il des patients ayant des troubles occluso-squelettiques nécessitant la réalisation d'une chirurgie orthognathique ? Dans le cadre de cette thèse d'exercice, une étude sur un cas clinique avant/après chirurgie orthognathique a été réalisée afin d'analyser si oui ou non des adaptations posturales sont apparues après mise en place d'une nouvelle occlusion physiologique. L'objectif principal de cette thèse est donc de démontrer qu'il y a bien des modifications, en s'appuyant sur les données bibliographiques, et de voir quelles en sont les répercussions au niveau postural.

2. Protocole clinique

Il peut se passer plus d'une année entre la première consultation chez le chirurgien maxillo-faciale et la réalisation de l'acte chirurgical. En effet, une phase pré-chirurgical orthodontique de 12 à 18 mois est nécessaire pour préparer « le terrain » et prévoir les gouttières de repositionnement des maxillaires (cf. I).

Lors de cette première consultation, et à l'aide des examens complémentaires (radiographies, photographies, modèles d'études...) la décision du type de chirurgie est posée.

Une consultation chez le kinésithérapeute a ensuite lieu afin de réaliser des mesures et de voir quels troubles sont potentiellement associés à cette dysmorphose, et s'il y a nécessité de réaliser une rééducation pré et/ou postopératoire afin d'éviter de compromettre le résultats obtenus.

Un set-up est également de nouveau réalisé une à deux semaines avant l'intervention par le chirurgien et le kinésithérapeute, une fois la préparation orthodontique terminée, afin de réaliser les dernières mesures et analyses. C'est à ce stade que débute mon travail clinique. Lors du set-up pré chirurgical, j'ai participé à l'entretien avec le kinésithérapeute et, avec son accord, j'y ai ajouté mes propres examens.

Synthèse bilan kiné OMF

Orthodontiste : Chirurgien : Kinésithérapeute :

Les articulations temporo-mandibulaires

Ouverture		Claquements ? Blocages ? Douleurs ?
Fermeture		Mastication bilatérale ?
DIDD		Migraine / Maux de tête ?
DIDG		Acouphènes ?
Propulsion		

La langue

Position de repos :

Frein :

Déglutition : Atypique/Dysfonctionnelle avec interposition linguale contractions labiales/jugales / léchage des lèvres pré-déglutition

Aspiration des joues Pincement du sillon labio-mentonnier Mouvement tête d'oiseau

Phonation : lors des palatales et des sifflantes, la langue s'antériorise voire s'interpose entre les dents maxillaires et mandibulaires. Lors des labiales, la lèvre supérieure est hypomobile.

Ventilation

MIXTE : Nasale et Buccale

NB : Allergies ? Asthme ? SAHOS ?

Les muscles peauciers

Les lèvres : Supérieure : Atone Tonique Inférieure : Atone Tonique

Occlusion labiale de repos : Oui Non

Sillon labio-mentonnier : Marqué : souple tendu Effacé : souple tendu

Parafonctions :

Posture :

Objectifs de rééducation :

Figure 36 : fiche clinique remplie par le kinésithérapeute lors des sets up pré-chirurgicaux

3. Questionnaire

Un questionnaire vient compléter celui du kinésithérapeute dans le cadre de l'évaluation posturologique réalisée.

QUESTIONS	RÉPONSES
1. <i>Que faites-vous dans la vie ? étudiant, travail... ?</i>	
2. <i>Antécédents médicaux/chirurgicaux : porteur de lunettes, prothèse, traumatismes, interventions chirurgicales... ?</i>	
3. <i>Antécédents traitement orthodontique ? Porteur appareil dentaire ?</i>	
4. <i>Antécédents blessures : fractures, entorses...</i>	
5. <i>Pratiquez-vous une activité sportive ? Si oui, la(les)quelle(s) et à quel rythme ? (Détermination d'une pratique asymétrique)</i>	

6. <i>Pour quelle(s) raison(s) avez-vous accepté/décidé de réaliser cette intervention chirurgicale ? (Esthétique, fonctionnelle... ?)</i>	
7. <i>Qu'attendez-vous de cette intervention ? (Meilleure esthétique, mieux manger, ne plus avoir mal...)</i>	
8. <i>Mangez-vous correctement, sans difficultés ni douleurs ?</i>	
9. <i>Si non, quels problèmes rencontrez-vous ? (Durée importante, mastication unilatérale...)</i>	
10. <i>Avez-vous des douleurs au niveau des mâchoires ? le matin au réveil, la journée ? lors de certains mouvements ?</i>	
11. <i>Vous a-t-on déjà dit que vous grinciez des dents ?</i>	
12. <i>Êtes-vous dans un environnement potentiellement stressant ? Êtes vous sujet au stress (en période d'examen...)</i> ?	
13. <i>Présentez-vous une scoliose ou autre pathologie liée à des douleurs corporelles ?</i>	
14. <i>Avez-vous des douleurs dans la journée : dans le dos, au niveau du cou, au niveau des épaules, lors de la position assise, lors de la position debout, lors de certaines activités ?</i>	
15. <i>Si oui, êtes-vous suivi ? êtes-vous porteur de semelles orthopédiques ?</i>	

Figure 37 : questionnaire inclut dans l'étude

Tests posturaux :

Clichés exo-buccaux	<i>Face</i>	<i>Profil</i>	<i>Visage</i>	<i>Sourire</i>
Test de la mobilité cervicale avec et sans contraintes (main sur l'épaule)	<i>Position de repos (sans contraintes)</i> - Amplitude gauche : - Amplitude droite :		<i>Occlusion serrée (sans contraintes)</i> - Amplitude gauche : - Amplitude droite :	
	<i>Position de repos (avec contraintes : main sur l'épaule)</i> - Amplitude gauche - Amplitude droite		<i>Occlusion serrée (avec contraintes : main sur l'épaule) :</i> - Amplitude gauche : - Amplitude droite :	

Examen de la verticale de Barré	Dos	Profil droit	Profil gauche
Test scapulaire modifié	Position de repos (sans contraintes) - Amplitude gauche : - Amplitude droite :	Occlusion serrée (sans contraintes) - Amplitude gauche : - Amplitude droite :	
Tests des pouces	Assis	Debout	
Palpation des muscles et de l'ATM	Masséters	Temporaux	ATM
DIAGNOSTICS			

Figure 38 : tableau des données issues des tests posturaux

Les mêmes étapes seront réalisées au set up pré chirurgical, souvent réalisé 1 à 2 semaines avant l'intervention, à 2 mois post opératoires et 6 mois post opératoires. Lors des examens post opératoires, le même questionnaire sera repris et adapté afin d'évaluer le ressenti du patient quant à ses attentes de la chirurgie et les résultats qu'il ressent.

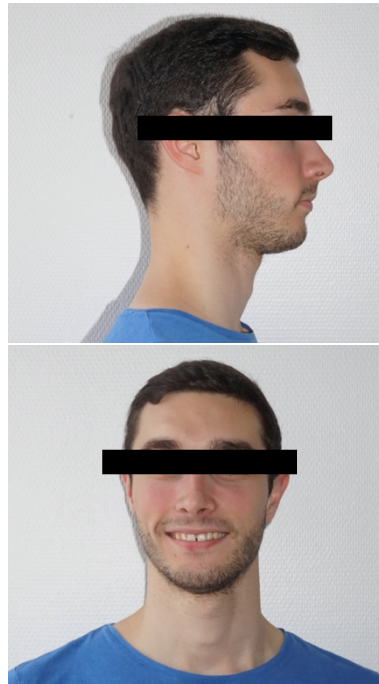
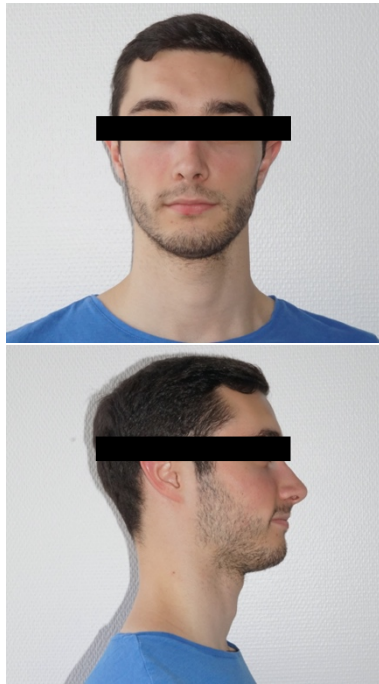VI. CAS CLINIQUE

1. Présentation du cas clinique et diagnostic préopératoire (avant le début de la phase orthodontique)

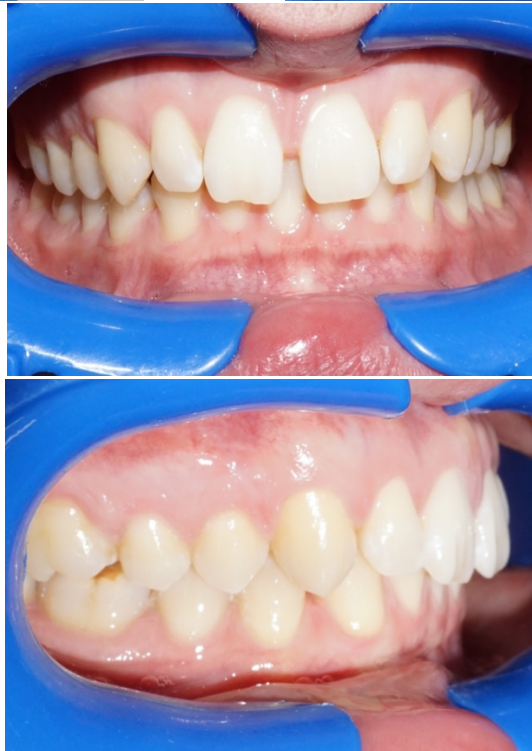Première consultation en orthodontie : Juillet 2018

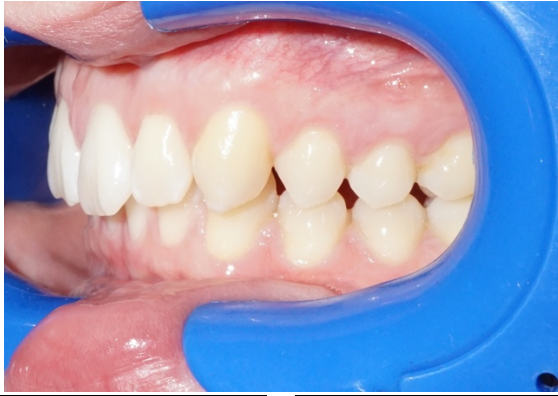Dossier d'orthodontie :

Photos
exo-
buccal

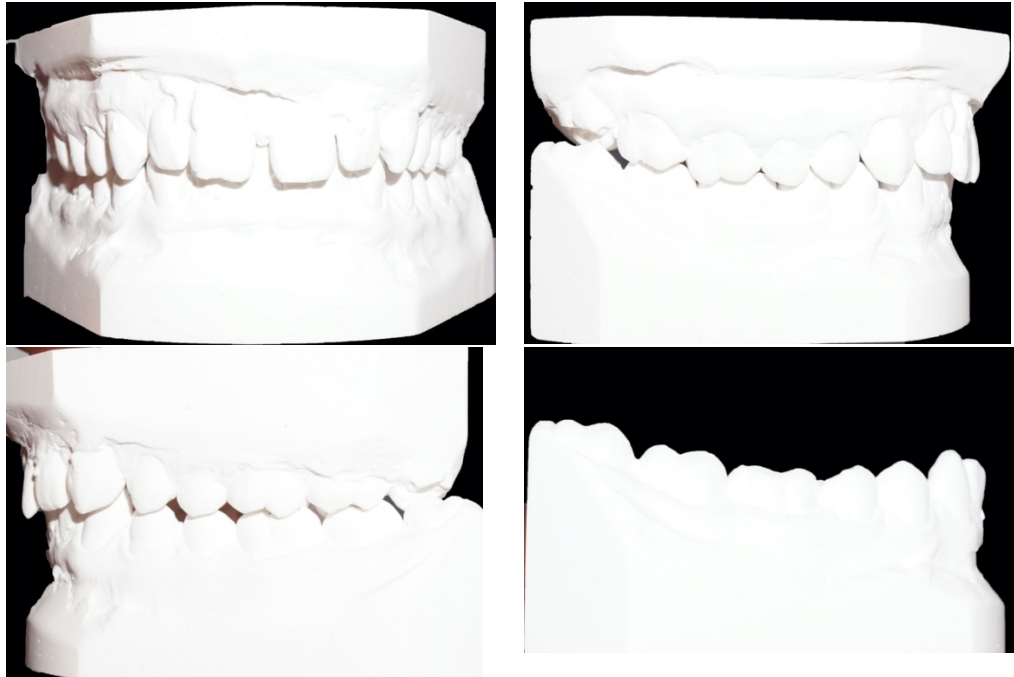


Photos
endo-
buccal

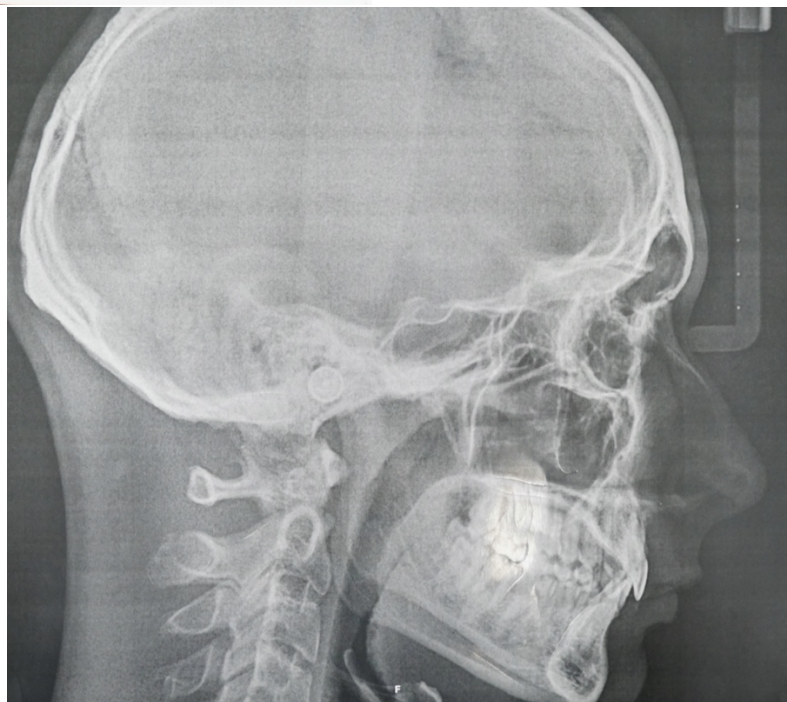



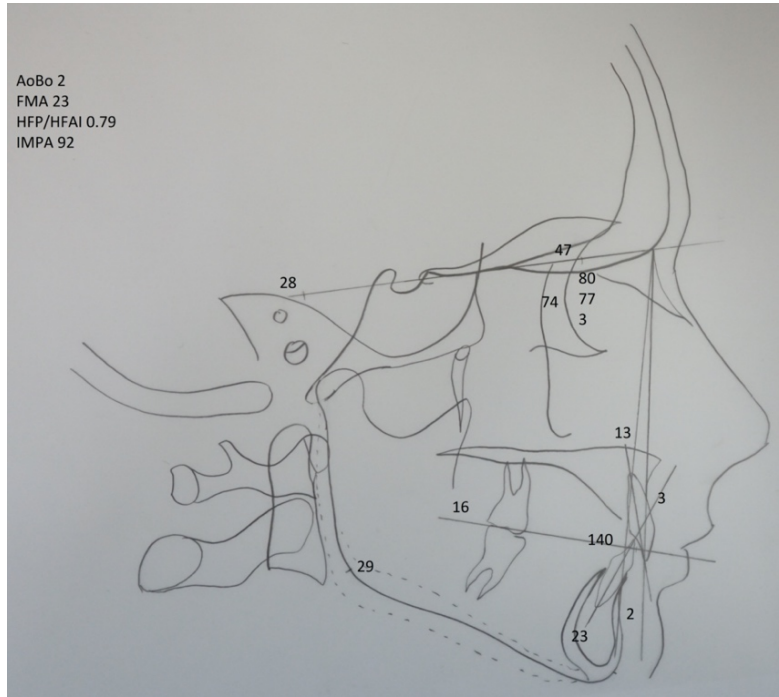
Modèles d'études



Télé-
radio-
graphie
de profil



Céphalo- métrie



DIAGNOSTIC ET PLAN DE TRAITEMENT ENVISAGÉ :

DIAGNOSTIC :

- **Fonctionnel** : ronflements, fatigue SAHOS ? - **Etiologique** :

- **Squelettique** :

- Antéro-postérieur : classe II cisfrontal
- Vertical : mésodivergent tendance hypodivergent
- Transversal : latérogнатhie mandibulaire gauche

- Symétrie arcades :

- **Occlusal** : **DDD** : **0.78**.

- Antéro-postérieur : - Cl I M droite Cl II M gauche 3mm
légèrement augmenté

- Cl II C subdivision gauche 3mm - Surplomb :

- Vertical : - Secteurs latéraux : - Recouvrement : légèrement augmenté
- Transversal : - Secteurs latéraux : - Déviation pii : 3 mm vers la gauche.

- **Dentaire** : **diastème interincisif maxillaire** : **vérifier le frein maxillaire**

- Formule dentaire : Ø - Pathologie dentaire :
- Diastèmes : - Md : 1 mm - Mx : 2 mm - Courbe de Spee : moyenne

- **Parodontal** :

- **Articulaire** :

- **Esthétique** :

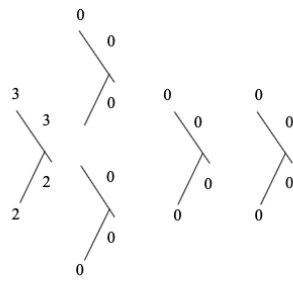
SYNTHESE : - classe II subdivision gauche en liant avec une asymétrie mandibulaire importante. Traitement de compromis à envisager ?
Vérifier frein maxillaire.

PRONOSTIC : -

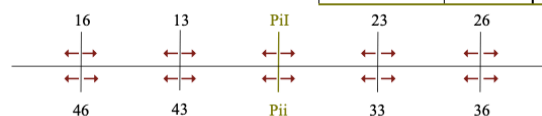


Prospective de traitement

Céphalo	Normes	Date
SNA	80-84°	80
SNB	78-82°	77
SND	74-78°	74
ANB	0-4°	3
AoBo	-1 à 2 mm	2
SE	19-23 mm	28
SL	49-53 mm	47
GoGn/SN	27-37°	29
FMA	22-28°	23
HFP/HFAI	< 0.69	0.79
I/NA	20-24°	13
I to NA	3-5 mm	3
i/NB	23-27°	23
i to NB	3-5 mm	2
IMPA	85-92°	92
Pog to NB		2
Occ/SN	12-16°	16
I/i	126-136°	140



Boîte de STEINER	+	-
Encombrement	2	
Rep i		0
Courbe de Spee		2
Rep 6		
Expansion		
E Space		
TIM		
Bilan 1		
Extractions		
Bilan 2		



PLAN DE TRAITEMENT : Extractions des 4 DDS ; Fermeture des espaces max par mésialisation , centrer milieu sur 11
 1) préparation chirurgicale : Nivellement alignement du haut et du bas avec TIM III . Torquer les incisives maxillaires (extra torque et secteurs individualisés ?) ; Contraction d'arcade maxillaire. Dévier milieu bas vers la gauche.

- 2) Chirurgie avancée mandibulaire +/- maxillaire
- 3) Finitions

-Traitement étiologique :
- Interception/Orthopédie :

-Multiattaches :

- Technique : - Durée : semestres
- Extractions : Repo i : mm Repo I : mm
- Gestion ancrage : Molaire mandibulaire :
 Molaire maxillaire :
 Dispositifs :
- Différentes phases thérapeutiques : -

Figure 39 : Dossier établi par l'orthodontiste lors de la première consultation

2. Examen posturologique pré chirurgicale (après la première phase du traitement orthodontique)

Date du premier entretien avant chirurgie : le mercredi 26 février 2020

Date de l'intervention : le mardi 10 mars 2020

Bilan kiné :

Les articulations temporo-mandibulaires

Ouverture	55mm avec ltdv gauche 3mm	Douleurs musculaires, surtout le matin. Pas de claquement. ATCD de limitation d'OB avec grosse douleur. Mastication préférentiellement à droite. Maux de tête fréquents (au niveau frontal). Douleurs thoraciques et cervicales fréquentes (scoliose)
Fermeture	ltdv gauche 3mm avec léger claqt à droite en retour d'OB.	
DIDD	15mm (12 +3)	
DIDG	17mm (20-3)	
Propulsion	12mm avec ltdv gauche 3mm	

La langue

Position de repos : légèrement antérieure.

Déglutition : Dysfonctionnelle avec antéposition linguale et contractions labiales.

Phonation : lors des palatales et des sifflantes, la langue s'antériorise.

Ventilation Nasale NB : SAHOS sous PPC depuis juin 2019.

Les muscles peauciers

Les lèvres : Supérieure : Relativement tonique Inférieure : Atone et sèche

Occlusion labiale de repos : Oui

Sillon labio-mentonnier : Marqué et tendu




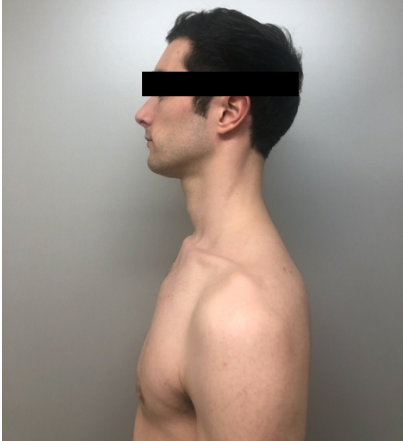
Parafonctions : mordille des stylos. Stress. Bruxisme?

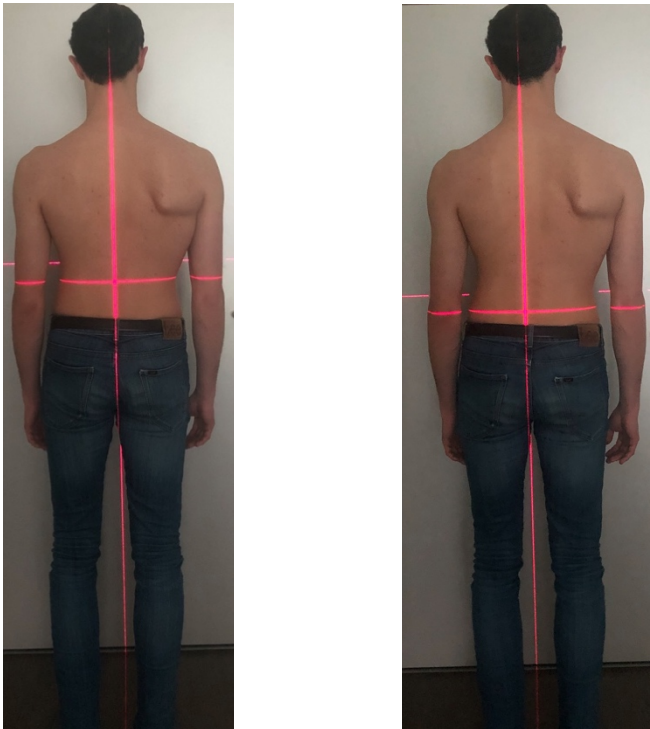
Objectifs de rééducation : Rééducation linguale et détente musculaire.


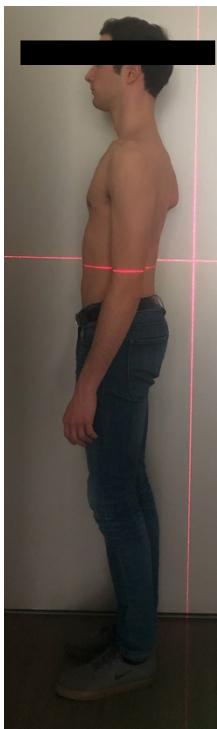
QUESTIONS	RÉPONSES
1- <i>Que faites-vous dans la vie ? étudiant, travail... ?</i>	Étudiant en quatrième année d'odontologie
2- <i>Antécédents médicaux/chirurgicaux : porteur de lunettes, prothèse, etc...</i>	Scoliose Douleurs au dos depuis toujours
3- <i>Antécédents traitement orthodontique ? Porteur appareil dentaire ?</i>	Pas de traitements orthodontiques lors de l'adolescence Mise en place de bague linguale pour préparer l'intervention chirurgicale
4- <i>Antécédents blessures</i>	Fractures des deux clavicules 2 greffes de tympan (à droite) Fracture du poignet gauche Plusieurs tendinites : pouces, coudes
5- <i>Pratiquez-vous une activité sportive ? Si oui, la(les)quelle(s) et à quel rythme ? (Détermination d'une pratique asymétrique)</i>	Course à pied Badminton pendant 7 ans avant d'arrêter en première année
6- <i>Pour quelle(s) raison(s) avez-vous accepté/décidé de réaliser cette intervention chirurgicale ? (Esthétique, fonctionnelle... ?)</i>	Syndrome d'Apnée Hypopnée Obstructive du Sommeil (SAHOS) : 16 pauses respiratoires par heure Appareillé par PPC depuis juin 2019
7- <i>Qu'attendez-vous de cette intervention ? (Meilleure esthétique, mieux manger, ne plus avoir mal...)</i>	Souhait d'arrêter la PPC et donc arrêt ou diminution des apnées
8- <i>Mangez-vous correctement sans difficultés ni douleurs ? Si non, quels problèmes rencontrez-vous ? (Durée importante, mastication unilatérale...)</i>	Alimentation correcte de manière générale sauf depuis la mise en place des cales orthodontiques sur les molaires
9- <i>Avez-vous des douleurs au niveau des mâchoires ? le matin au réveil, la journée ? lors de certains mouvements ?</i>	Antécédents de claquements non douloureux de l'ATM
10- <i>Vous a-t-on déjà dit que vous grinciez des dents ?</i>	Suspicion de bruxisme associé au SAHOS Douleurs des masséters au réveil Usure attritive des dents (possiblement du au SAHOS)

11-Êtes-vous dans un environnement potentiellement stressant ? Êtes vous sujet au stress (en période d'examen...) ?	Tempérament stressé mais pas particulièrement lié au milieu de vie
12-Présentez-vous une scoliose ou autre pathologie liée à des douleurs corporelles ?	Scoliose
13-Avez-vous des douleurs dans la journée : dans le dos, au niveau du cou, au niveau des épaules, lors de la position assise, lors de la position debout, lors de certaines activités ?	<i>Douleurs dorsales depuis toujours liées à la scoliose</i> <i>Douleurs cervicales depuis le début de la pratique à l'hôpital</i>
14-Si oui, êtes-vous suivi ? êtes-vous porteur de semelles orthopédiques ?	<i>Pas de suivi pour la scoliose</i> <i>Non porteur de semelles orthopédiques</i>

Tests posturaux

Clichés exo-buccaux	<i>Face/Visage</i>	<i>Sourire</i>
		
	<i>Profil droit</i>	<i>Profil gauche</i>
		





<p>Test de la mobilité cervicale avec et sans contraintes (main sur l'épaule)</p>	<p>Position de repos (sans contraintes)</p> <ul style="list-style-type: none"> - Amplitude gauche : moins importante - Amplitude droite : plus importante <p>Position de repos (avec contraintes)</p> <ul style="list-style-type: none"> - Amplitude gauche - Amplitude droite <p>Main sur l'épaule droite les amplitudes s'équilibrent</p> <p>Main sur l'épaule gauche mouvements plus difficiles</p>	<p>Occlusion serrée (sans contraintes)</p> <ul style="list-style-type: none"> - Amplitude gauche : moins importante - Amplitude droite : plus importante <p>Même décalage mais amplitudes moins importantes</p> <p>Occlusion serrée (avec contraintes) :</p> <ul style="list-style-type: none"> - Amplitude gauche - Amplitude droite <p>Même décalage mais amplitudes moins importantes</p>
<p>Examen de la verticale de Barré</p>	<p>Dos</p> 	

	<i>Profil Droit</i>	<i>Profil Gauche</i>	
			
Test scapulaire modifié	<i>Position de repos : la main droite monte plus haut que la main gauche d'environ 2 cm</i>	<i>Occlusion serrée : le décalage observé en position de repos est augmenté et environ de 3 à 4 cm</i>	
Tests des pouces	<i>Le pouce gauche initialement placé au même niveau que le pouce droit sur la position de départ monte plus haut d'environ 5 cm lors de la flexion du bassin</i>		
Palpation des muscles et de l'ATM	<i>Masséter droit plus tendu lors de la palpation et plus sensible</i>	<i>Temporaux : hyper-activité</i>	<i>ATM : pas de claquement perceptible ni de douleurs</i>
DIAGNOSTICS	<ul style="list-style-type: none"> - Classe II squelettique - Asymétrie faciale, absence de parallélisme des lignes horizontales - SAHOS - Claquement mandibulaire - Scoliose - Troubles posturaux 		

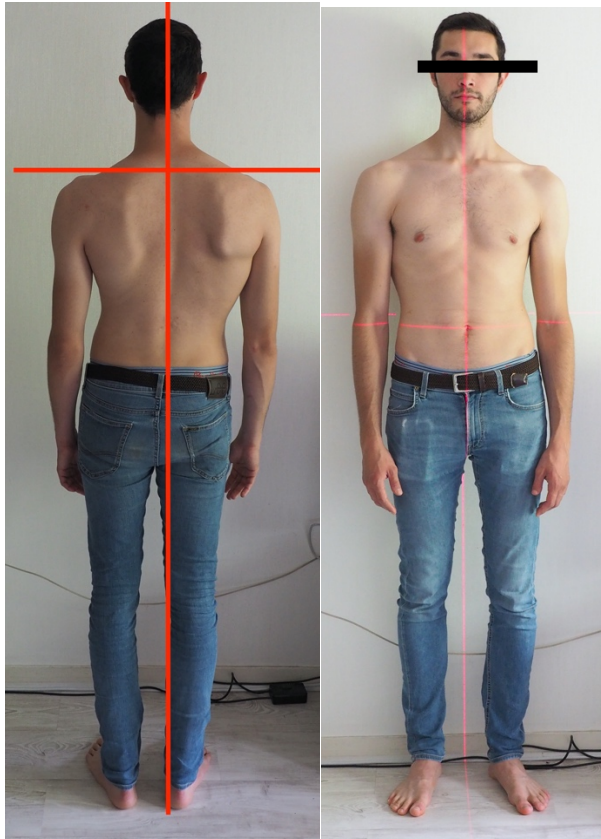3. Contrôles posturaux post chirurgie orthognathique

Contrôle à 4 mois post opératoire : le mercredi 22 juillet 2020

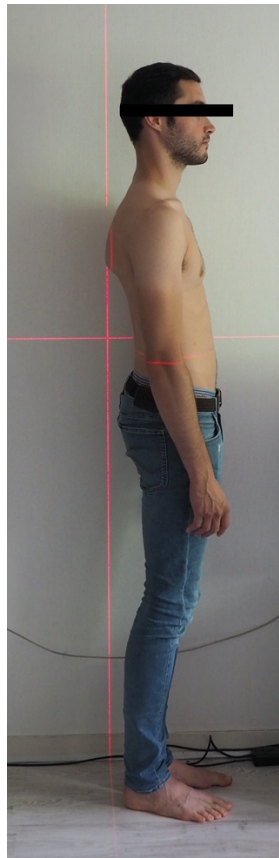
QUESTIONS	RÉPONSES
1) <i>Ressentez-vous un changement ou une amélioration au niveau du SAHOS ?</i>	Nuits de 8 heures sans fatigue au réveil
2) <i>La chirurgie répond-elle à vos attentes qui étaient la diminution voire la suppression des apnées ? Portez-vous toujours la PPC ?</i>	Plus de PPC Plutôt satisfait, bonnes nuits Test en septembre pour les apnées
3) <i>Mangez-vous correctement sans difficultés ni douleurs ? Si non, quels problèmes rencontrez-vous ? (Durée importante, mastication unilatérale...)</i>	Douleurs ATM depuis l'intervention Ouverture buccale limitée Retour de la sensibilité au niveau V3 côté gauche, mais pas encore côté droit
4) <i>Avez-vous des douleurs au niveau des mâchoires ? le matin au réveil, la journée ? lors de certains mouvements ?</i>	Douleurs que lors de la mastication et la parole En fin de journée, douleurs plus importantes Claquement ATM perceptible et sensation de condyle plus extérieur que côté droit
5) <i>Il y a-t-il toujours des symptômes de bruxisme (douleurs musculaires ? bruits dans la nuit ? ...)</i>	<i>Difficile à dire, attente des résultats de la polysomnographie en septembre</i>
6) <i>Avez-vous des douleurs dans la journée : dans le dos, au niveau du cou, au niveau des épaules, lors de la position assise, lors de la position debout, lors de certaines activités ?</i>	<i>Pause du travail depuis le confinement donc un peu moins de douleurs au dos Plutôt ponctuel comme avant</i>
7) <i>Une rééducation a-t-elle été mise en place suite à l'intervention ? En quoi consiste-t-elle ?</i>	<i>Rééducation tous les jours Tirage de langue, ouverture buccale à droite à gauche plusieurs heures par jour depuis l'intervention</i>

Clichés exo-buccaux	<i>Face/Visage</i> 	<i>Sourire</i> 	
	<i>Profil droit</i> 	<i>Profil gauche</i> 	
	Test de la mobilité cervicale avec et sans contraintes (main sur l'épaule)	<p><i>Position de repos (sans contraintes)</i></p> <ul style="list-style-type: none"> - Amplitude gauche : plus importante - Amplitude droite : moins importante <p><i>Position de repos (avec contraintes)</i></p> <ul style="list-style-type: none"> - Amplitude gauche - Amplitude droite <p>Main sur l'épaule droite rééquilibrage Main sur l'épaule gauche amplitude gauche augmentée et droite encore réduite</p>	<p><i>Occlusion serrée (sans contraintes)</i></p> <ul style="list-style-type: none"> - Amplitude gauche : - Amplitude droite : <p><i>Occlusion serrée (avec contraintes) :</i></p> <ul style="list-style-type: none"> - Amplitude gauche : - Amplitude droite : <p>Mêmes résultats en occlusion et en inoclusion</p>


**Examen de la
verticale de
Barré**



Profil droit



Profil gauche






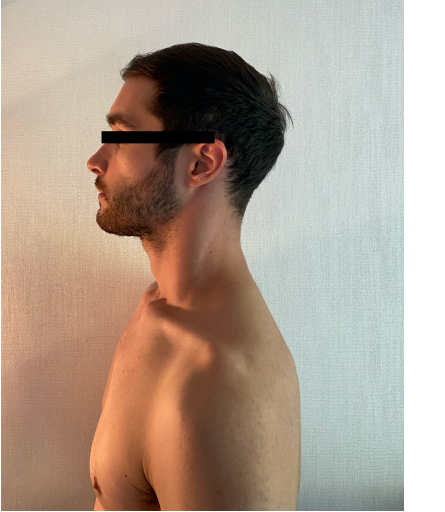
Test scapulaire modifié	Occlusion de repos : Main droite 1 cm plus haut	Occlusion serrée : mêmes résultats	
Tests des pouces	Pouce gauche qui monte plus haut de 2 cm		
Palpation des muscles et de l'ATM	Masséter gauche plus sensible	Temporaux : Plus sensibles côté gauche	ATM : ATM gauche douloureuse Craquement
DIAGNOSTICS	<p>Bien que le trouble postural soit toujours présent du fait de la pathologie scoliotique, on observe une amélioration au niveau de la posture générale.</p> <p>De plus, lors des tests, le capteur occlusal n'est plus pathologique.</p>		

Bilan Kiné :

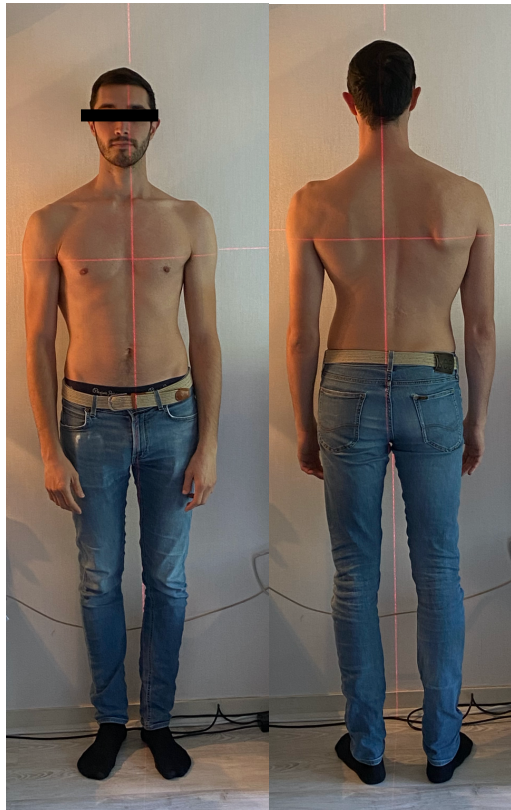	23/03/2020	08/06/2020
Ouverture	SKYPE : 1,5doigt	31mm
Fermeture		Centrée
DIDD		4mm avec tension ATM gauche
DIDG		6mm
Propulsion		5mm avec ltdv gauche 1mm

Contrôle final : 10 octobre 2020


<p>1- <i>Ressentez-vous un changement ou une amélioration au niveau du SAHOS ?</i></p>	<p>Diminution des ronflements Diminution des apnées obstructives Présence inhérente des apnées centrales Plus de PPC en place, mais rien pour diminuer les apnées centrales</p>
<p>2- <i>La chirurgie répond-elle à vos attentes qui étaient la diminution voire la suppression des apnées ? Portez-vous toujours la PPC ?</i></p>	<p>De nouveau la fatigue et les maux de tête le matin Bien moins qu'avant la chirurgie mais toujours présents Problèmes articulaires ne sont pas réglés : augmentation de l'ouverture buccale passée à 40mm (correcte) mais toujours des claquements, craquements... Impression de faible gain par rapport au « risque » Questionnement sur l'indication du traitement chirurgical ?</p>
<p>3- <i>Mangez-vous correctement sans difficultés ni douleurs ? Si non, quels problèmes rencontrez-vous ? (Durée importante, mastication unilatérale...)</i></p>	<p>Alimentation améliorée depuis le dernier contrôle Présence de crépitements, claquements Douleurs ATM droite</p>
<p>4- <i>Avez-vous des douleurs au niveau des mâchoires ? le matin au réveil, la journée ? lors de certains mouvements ?</i></p>	<p>Douleurs articulaires fin de journée et maux de tête le matin</p>
<p>5- <i>Il y a-t-il toujours des symptômes de bruxisme (douleurs musculaires ? bruits dans la nuit ?)</i></p>	<p>Pas de contrôle du bruxisme sur la polysomnographie de septembre mais la gouttière mandibulaire de contention orthodontique est un peu usée en bas</p>
<p>6- <i>Avez-vous des douleurs dans la journée : dans le dos, au niveau du cou, au niveau des épaules, lors de la position assise, lors de la position debout, lors de certaines activités ?</i></p>	<p>Un peu moins de douleurs, meilleure ergonomie au fauteuil</p>
<p>7- <i>Une rééducation a-t-elle été mise en place suite à l'intervention ? En quoi consiste-t-elle ?</i></p>	<p>Encore en cours de rééducation et possible que ça dure encore jusqu'à l'arrêt ou la diminution des douleurs</p>

Clichés exo-buccaux	<i>Face/Visage</i> 	<i>Sourire</i> 	
	<i>Profil droit</i> 	<i>Profil gauche</i> 	
	Test de la mobilité cervicale avec et sans contraintes (main sur l'épaule)	<p><i>Position de repos (sans contraintes)</i></p> <ul style="list-style-type: none"> - Amplitude gauche : plus importante - Amplitude droite : moins importante <p><i>Position de repos (avec contraintes)</i></p> <ul style="list-style-type: none"> - Amplitude gauche - Amplitude droite <p>Main sur l'épaule droite rééquilibrage</p> <p>Main sur l'épaule gauche amplitude gauche augmentée et droite encore réduite</p>	<p><i>Occlusion serrée (sans contraintes)</i></p> <ul style="list-style-type: none"> - Amplitude gauche : - Amplitude droite : <p><i>Occlusion serrée (avec contraintes) :</i></p> <ul style="list-style-type: none"> - Amplitude gauche : - Amplitude droite : <p>Mêmes résultats en occlusion et en inoclusion</p>

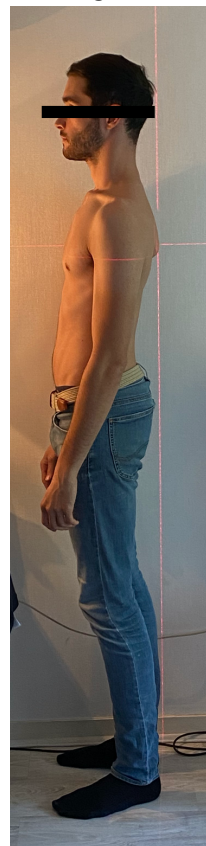
Examen de la verticale de Barré



Profil droit



Profil gauche



Test scapulaire modifié

Position de repos :
Main droite plus haute de 1 cm

Occlusion serrée :
Mêmes résultats en occlusion et en inoclusion

Tests des pouces	Pouce gauche plus haut d'environ 3 cm		
Palpation des muscles et de l'ATM	Masséters droits douloureux	Temporaux : Douleurs à droite	ATM : Douleurs droites (claquement à l'ouverture)
DIAGNOSTICS	Sensible relâchement des résultats obtenus à quatre mois post-opératoire mais toujours une amélioration de la posture globale par rapport aux résultats pré opératoires : le capteur occlusal n'est cependant plus incriminé dans le trouble postural.		

4. Analyse des résultats et conclusions de l'étude par rapport aux données de la bibliographie

Pour illustrer cette thèse, voici donc Mathieu 23 ans, étudiant en chirurgie dentaire. Mathieu présente un syndrome d'apnée hypopnée obstructive du sommeil (SAHOS) et, c'est pour cette raison, qu'il a souhaité réaliser une chirurgie d'avancée bi-maxillaire en accord avec son médecin ORL, l'orthodontiste et le chirurgien maxillo-facial.

Parmi les antécédents médicaux, on note une fracture des deux clavicules, du poignet gauche, des greffes de tympan droit ainsi qu'une scoliose assez importante non traitée (pas de semelles orthopédiques, de séances de kinésithérapie ou d'ostéopathie...).

Au niveau ODF, on note une classe II squelettique cisfrontal mésodivergente associée à une latérogathie mandibulaire.

Mathieu se plaint de douleurs au niveau musculaire, le matin sans claquement perceptible, lors de la première consultation chez le kinésithérapeute, avec des antécédents de limitations de l'ouverture buccal algiques, des maux de tête au réveil et des douleurs thoraciques et cervicales, liées à la scoliose, ponctuelles mais présentes depuis toujours.

Au niveau des co-facteurs aggravants, on note la pratique du badminton (sport asymétrique) pendant 7 ans ainsi que les études de chirurgie dentaire avec les positions posturales parfois iatrogènes que cela peut engendrer.

Le diagnostic postural pré opératoire montre une extension céphalique, une scoliose importante, la position de l'épaule gauche plus basse que l'épaule droite et la scapula droite plus saillante que la gauche (possiblement liée aux antécédents de traumatismes claviculaires) avec une position de la scapula gauche plus basse.

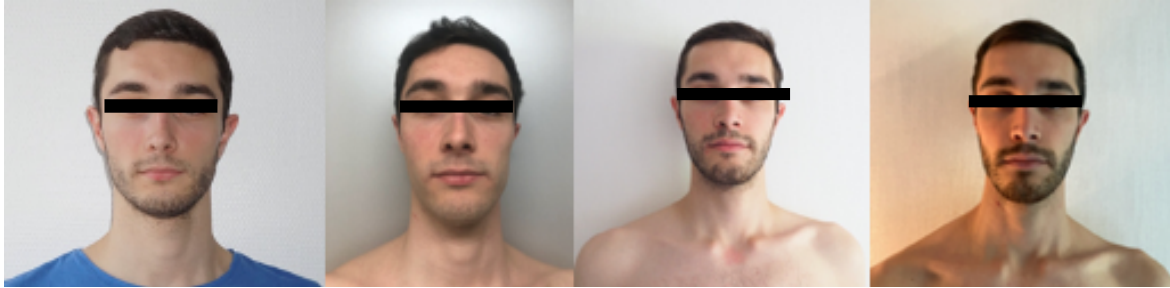


Figure 40 : évolution faciale au cours des deux années précédentes

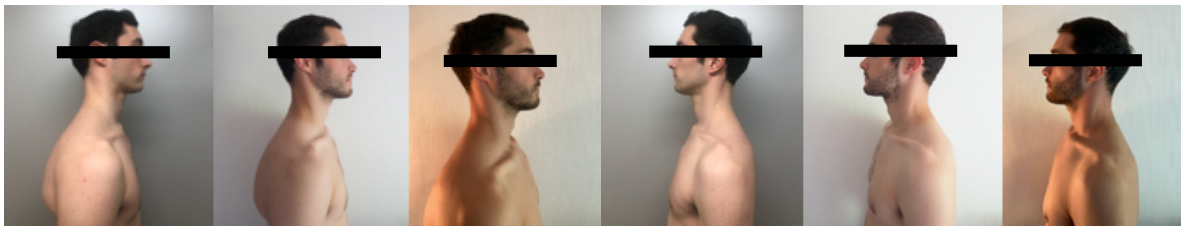

Figure 41 : évolution du profil au cours des deux années précédentes

Au-delà du changement de l'aspect esthétique avec rétablissement d'une position mandibulaire plus en avant. On constate un changement de la posture en accord avec la littérature. En effet, on note une position cervico-céphalique plus antérieure au niveau des photos 1 et 4 (mois de mars 2020, quelques jours avant l'intervention).

A 4 mois post opératoire (photos 2 et 5), on note une diminution de l'extension céphalique avec une position de tête plus verticale. Le patient ne se plaint plus de fatigue le matin, il n'utilise plus la PPC, et trouve une diminution au niveau de ses douleurs dorsales. Il déplore cependant une limitation de l'ouverture buccale (25mm), des claquements perceptibles et des douleurs à la mastication nécessitant une rééducation fonctionnelle intensive et régulière.

Enfin, à 7 mois post opératoire on note un léger relâchement et une position de tête plus en extension qu'à 4 mois mais bien moins qu'en pré opératoire, en accord avec les résultats de la bibliographie.

Bien qu'au niveau postural il y ait une considérable amélioration, le patient se plaint toujours de douleurs à la mastication, avec des claquements perceptibles à l'examen clinique, une ouverture buccale de nouveau physiologique (40 mm) mais le retour de la fatigue le matin.

La polysomnographie ayant démontré une diminution du nombre des apnées périphériques, mais un résultat similaire au niveau des apnées centrales, le patient se pose la question de l'intérêt final de la chirurgie.

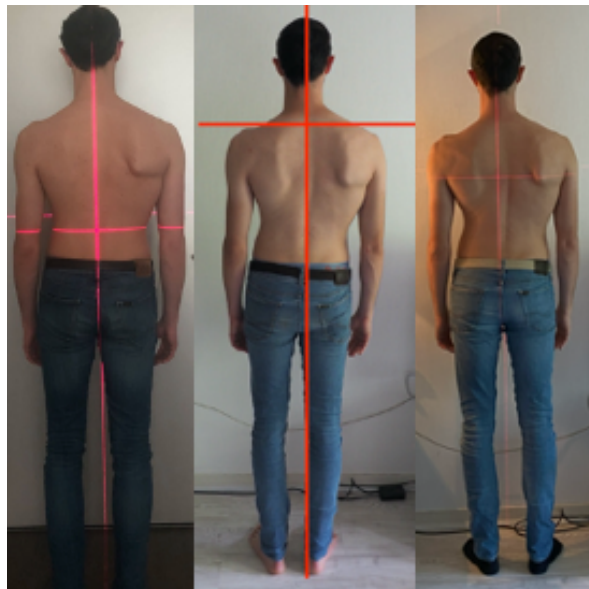

Figure 42 : examen de la verticale de barré de dos au cours des différentes analyses

L'examen des photographies de dos et de la verticale de BARRÉ montrent également les changements posturaux au cours des mois, avec un redressement au niveau de la colonne vertébrale, et un changement de position des scapulas et des épaules.

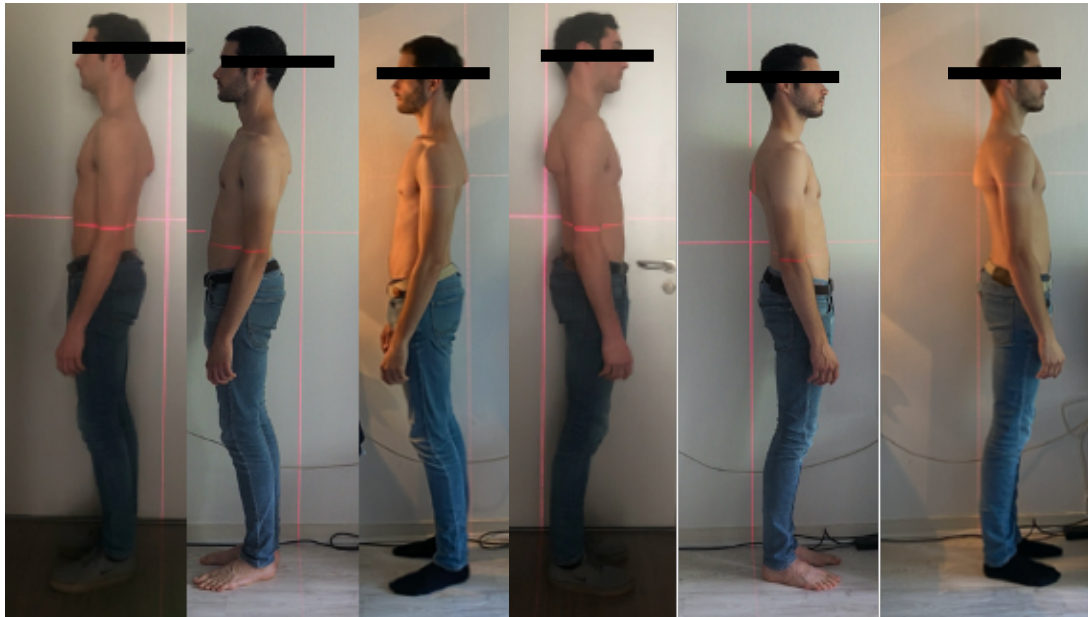

Figure 43 : examen de la verticale de barré de dos au cours des différentes analyses

De profil, on note également une position plus verticale, à 4 et 7 mois post opératoire, par rapport à la posture pré opératoire.

Les autres tests posturaux réalisés aux différentes périodes sont en accord pour montrer que le facteur occlusal n'est plus une porte d'entrée pathologique dans la posture du patient.

En effet, ce cas illustre parfaitement les changements posturaux apportés par la modification d'occlusion. Comme nous avons pu le voir précédemment, plusieurs portes d'entrées sont à l'origine d'un trouble postural. Dans ce cas présent, nous nous sommes focalisés sur le facteur occlusal et il paraît invraisemblable de penser que la simple modification d'un seul capteur sensoriel pourrait corriger un tel trouble

En revanche, la correction du facteur occlusal a permis d'améliorer de façon considérable la posture du patient. Bien qu'elle ne soit pas optimale selon les critères idéaux, on peut conclure que la correction de l'occlusion apportée par la chirurgie orthognathique est en faveur d'une adaptation de la posture chez les patients présentant des dysmorphoses occlusales extrêmes.

5. Vers une prise en charge multidisciplinaire

Pour CANAL et GOUDOT, le dentiste est le premier à devoir déceler un trouble occlusal nécessitant la prise en charge par un orthodontiste voire un chirurgien maxillo-facial. De plus, il fait partie intégrante de cette multidisciplinarité puisqu'aucun traitement n'est commencé tant que les foyers carieux, infectieux, parodontaux ne sont pas éradiqués. Toujours de leur point de vue, les différents acteurs de la prise en charge d'une dysmorphose maxillo-mandibulaire sont multiples : le patient, le chirurgien-dentiste, l'oto-rhino-laryngologiste, le médecin du sommeil, le psychiatre, l'orthophoniste, le kinésithérapeute, le prothésiste dentaire, etc... [15].

Dysfonctions et para-fonctions contribuent au développement de dysmorphoses... Les équipes ortho-chirurgicales se coordonnent avec des plans de traitements précis afin de créer une nouvelle architecture et restaurer une occlusion dento-dentaire idéale. L'équilibre occlusal et l'alignement dentaire recherchés sont liés à l'équilibre musculaire et l'harmonie fonctionnelle oro-faciale. Mais sans correction des dyspraxies oro-faciales, le risque de retarder le traitement, voire d'aboutir à une récurrence augmente. Le kinésithérapeute spécialiste en rééducation oro-maxillo-faciale trouve alors sa place au sein de l'équipe pluridisciplinaire. La connaissance des techniques et des compétences de chacun, ainsi que la communication au sein de l'équipe, sont primordiales pour la qualité du résultat, et pour continuer à optimiser la prise en charge [36].

Comme pour toute chirurgie orthopédique, une prise en charge rééducative apporte des suites opératoires confortables en termes de gestion de la douleur, de délais et de qualité de vie, la rééducation étant définie selon le dictionnaire Larousse comme l'ensemble des moyens non chirurgicaux mis en œuvre pour rétablir, plus ou moins totalement, l'usage normal d'un membre ou d'une fonction [78].

Comme nous l'avons vu, la phase préopératoire dure en moyenne 18 mois avec intervention plus ou moins précoce du kinésithérapeute selon les besoins de l'orthodontiste pour corriger une dysfonction (langue, ventilation, fonction labiale, déglutition...). Si tout est en ordre, une simple consultation pré chirurgicale suffira.

La rééducation post opératoire sera cependant nécessaire, quoi qu'il arrive, avec par exemple un travail de musculation de l'apex de la langue et de relâchement du dos de langue réalisé chez les patients en classe II.

Après l'intervention plusieurs contrôles sont importants, le premier axe d'intervention étant la respiration, afin de corriger les blocages respiratoires en postopératoire immédiat via rééducation ventilatoire. Ensuite vient l'étape de mobilité régulière et la cryothérapie pour faciliter le drainage et diminuer l'œdème et l'algie.

L'étape de déblocage et la réalisation des premiers exercices de mobilisation maxillo-mandibulaire se fait sous contrôle du kinésithérapeute, avec la mise en place des exercices d'auto-rééducation que devra réaliser le patient plusieurs fois par jour. Finalement l'enseignement des méthodes d'hygiène nasale et buccale permet de rendre le patient autonome et de le laisser quitter l'hôpital.

Vient ensuite la phase de prise en charge post opératoire : évaluation de la mobilité articulaire, travail des peauciers de la face, mastication, thérapie manuelle, évaluation posturale et contrôle de la bonne évolution du patient.

On voit donc que la prise en charge de ces patients nécessite la formation d'une équipe coordonnée entre plusieurs spécialistes pour qu'à chaque étape du traitement l'évolution se fasse favorablement [36].

CONCLUSION

Bien que l'on puisse conclure sur l'existence d'une relation entre l'occlusion et la posture et sur la nécessité d'une vision plus globale de notre patient, la multiplication des travaux de recherche dans ce domaine, permettra de l'envisager de façon plus précise et d'améliorer encore notre prise en charge. De plus, une observation clinique sur une durée plus importante permettra d'y voir plus clair quant à la stabilité du traitement chirurgical et ses conséquences au niveau postural.

Par souci de précision, cette thèse s'est focalisée sur le cas particulier des classes II squelettiques. Qu'en est-t-il des classes III ?

A travers l'analyse de la bibliographie internationale et avec l'illustration apportée par le cas clinique, nous avons pu montrer dans cette thèse que le capteur occlusal a une action sur la posture générale du corps. Il faut cependant garder en tête que l'atteinte posturale est multifactorielle. Ainsi, dans notre cas, la correction de l'occlusion a permis de corriger une partie du trouble postural mais, il paraît évident que l'approche multi-disciplinaire est indispensable pour la prise en charge de nos patients de façon plus globale et précise.

BIBLIOGRAPHIE

1. Achilleos S, Krogstad O, Lyberg T. Surgical mandibular advancement and changes in uvuloglossopharyngeal morphology and head posture : a short and long term cephalometric study in males. *European Journal of Orthodontics* 22 (2000) 367-381
2. Amigues JP. Le système stomatognathique. Novembre 2004, Sauramps.
3. Aranitasi L, Tarazona B, Zamora N, Gandia JL, Paredes V. Influence of skeletal class in the morphology of cervical vertebrae : a study using cone beam computed tomography. *Angle Orthod.* 2017 Jan ; 87(1) : 131-137
4. Arntsen T, Sonnesen L. Cervical vertebral column morphology related to craniofacial morphology and head posture in preorthodontic children with class II malocclusion and horizontal maxillary overjet. *American Association of orthodontists* october 2010.
5. Bachelet JT, Cliet JY, Chauvel-Picard J, Bouletreau P. La gouttière chirurgicale, place dans la chirurgie orthognathique et perspectives. *Revue Orthopédie Dento Faciale* 2016 ; 50 : 71-76
6. Bazert C, Gouzland T, El Okeily M. Intégration de la postures dans les thérapeutiques ortho-chirurgicales. *Revue ODF* 2016; 50:167-182
7. Beziat JL, Babic B, Ferreira S, Gleizal A. Justification de l'ordre mandibule-maxillaire dans l'ostéotomie maxillo-mandibulaire. *Rev Stomatol Chir Maxillofac* 2009;110:323-6.
8. Boileau MJ, *Orthodontie de l'enfant et du jeune adulte : Principes et moyens thérapeutiques Tome 1*, 2011. Broché.
9. Boileau MJ, *Orthodontie de l'enfant et du jeune adulte : Principes et moyens thérapeutiques Tome 2*, 2011. Broché.
10. Bouletreau P. Articulations temporo-mandibulaires et chirurgie orthognathique. *Revue de Stomatologie et chirurgie maxillo faciale et chirurgie orale* 2016 ; 117 : 212-216
11. Bouletreau P, Paulus C. Correction chirurgicale des anomalies squelettiques transversales maxillo-mandibulaires. *International Orthodontics* 2012 ; 10 : 261-273
12. Bracco P, Deregibus A, Piscetta R. Effects of different jaw relations on postural stability in human subjects. *Neuroscience Letters.* 19 february 2004, vol 356(3) :p228-230

13. Brandtner C, Hachleitner J, Rippel C, Krenkel C, Gaggl A. Long-term skeletal and dental stability after orthognathic surgery of the maxillo-mandibular complex in Class II patients with transverse discrepancies. *J Craniomaxillofac Surg.* 2015 Oct;43(8):1516-21.
14. Bricot B. Posture normale et postures pathologiques. *KS,* 2004 ;440:5-14.
15. Canal P, Goudot P. *Dysmorphies maxillo-mandibulaires : Traitement orthodontico-chirurgicale.* Elsevier Masson, 2012.
16. Captier G, Labrousse M, Lauwers F, Lopez R, Palombi O. *Anatomie tête et cou.* Elsevier Masson 2012.
17. Castellano M, Lilli C, Barbato E, Santilli V, Galluccio G. Craniofacial asymmetry in non-syndromic orthodontic subjects : clinical and postural evaluation. *Cranio.* 2016 May ;34(3) :144-54
18. Chauhan R, Bagga DK, Agrawal P, Kalra H, Kumar P, Singh. Radiographic evaluation of the Hyoid bone position and pharyngeal airway depth in anteroposterior dysplasia. *Int J Clin Pediatr Dent* 2019 Mar-Apr ; 12(2) :101-106
19. Clauzade M. Orthoposturodentie. *Actualité Odonto-Stomatologiques* 2007 ; 240 :387-405
20. Coutant JC. *L'appareil manducateur. Cours de l'UER d'anatomie et de neurophysiologie de l'appareil manducateur* 2020, Université de Bordeaux.
21. D'Attilio M, Caputi S, Epifania E, Festa F, Tecco S. Evaluation of cervical posture of children in skeletal classe I, II and III. *Cranio* 2005 ; 23 :219-228.
22. Dahan S, Le Gall M, Julié D, Salvadori A. Nouveaux protocoles d'élaboration des gouttières chirurgicales dans les traitements orthodontique-chirurgicaux. *Internation orthodontics* 2011; 9 : 42-62
23. De Mayo T, Luongo P. Analysis of craneocervical posture measured in lateral cephalic of patients treated with orthognathic surgery. *International journal of oral and maxillofacial surgery* vol.40 (2011) ; p1080
24. Dupas PH. *Le Dysfonctionnement Cranio-Mandibulaire : Comment Le Diagnostiquer et Le Traiter.* Edition CDP, Broché ; nov 2011 : P118-129
25. Eggensperger N, Smolka K, Johner A, Rahal A, Thüer U, Iizuka T. Long-term changes of hyoid bone and pharyngeal airway size following advancement of the mandible. *Oral surgery, oral medicine, oral pathology, oral radiology and endodontology,* 2005, Vol.99 (4), p. 404-410.

26. Esnault O, Dang T, Marinetti A, Joseph G. Cooperation between orthodontic and surgical practitioners when dealing with facial asymmetry. Orthodontic and surgical cooperation in facial asymmetry. *J Dentofacial Anom Orthod* 2016 ; 19 :306
27. Espinar-Escalona E, Ruiz-Navarro MB, Barrera-Mora JM, Llamas-Carreras JM, Puigdollers-Pérez A, Ayala-Puente J. True Vertical validation in facial orthognathic surgery planning. *J clin exp dent* (2013); 5(5):e231-8
28. Fiorelli G, Merlo P, Dalstra M, Melsen B. Mandibular repositioning in adult patients, an alternative to surgery in some patients ? A two-year follow-up. *Orthod Fr* 2018; 89: 123-135
29. Fonseca O, PCA Saavedra M, Sanchez Ramos FM. Changes in the position of crano-cervical complex skeletal structures after an orthognathic surgery event. *Revista odontologica mexicana*. October-december 2013 vol 17, n°4, pp 206-216
30. Fournier C. Le test des pouces postural ou signe des pouces montants. *Ann. Kinésithér.* Pp. 315-317 Masson, Paris, 1993.
31. Gadotti IC, Berzin F, Biasotto-Gonzalez D. Preliminary rapport on head posture and muscle activity in subjects with class I and II. *Journal of Oral Rehabilitation* 2005 32 ; 794-799
32. Gagey PM. La posturologie. *Profession Kinésithérapeute* 2005;9:13-15. Elsevier Masson
33. Gagey PM, Bizzo G, Bonnier L, Gentaz R, Patrick G, Helbert S, Marucchi C, Villeneuve P. *Leçon de posturologie N°6 : L'examen clinique*. Paris 1993 (sixième édition)
34. Gagey P-M, Weber B. – *Posturologie. Régulation et dérèglements de la station debout*. Masson, Paris, 2004
35. García N, Sanhueza A, Cantin M. et al. Evaluation of Cervical Posture of Adolescent Subjects in Skeletal Class I, II, and III. *Int J Morphology* 2012 ;30 :405-410.
36. Gouzland Th, Fournier M. La rééducation oro-maxillo-faciale dans les protocoles chirurgico-orthodontiques. *Rev Orthop Dento Faciale* 2016 ; 50 : 21-40.
37. Hansen JT. *Mémofiche Anatomie Netter, Tête et cou* 4e edition. Elsevier Masson. 2015
38. Hedayati Z, Paknahad M, Zorriasatine F. Comparaison of natural head position in different anteroposterior malocclusions.

39. Hwan J, Nouri N, A. C. Guidelines for "Surgery First" Orthodontic Treatment. In: Bourzgui F, Ed. Orthodontics – Basic aspects and clinical considerations, InTech; 2012.
40. Ketoff S, Sigaux N, Raberin M, Bouletreau P. Complications de la préparation orthodontique et de la chirurgie orthognathique. Orthod Fr 2018 ; 89 :137-144
41. Kim JY, Kang MH, You JY, Jee HG, Yi JW, Kim BH. Natural head postures of patients with facial asymmetry in frontal view are corrected after orthognathic surgeries. J Oral Maxillofac surgery 74 (2016) : 392-398
42. Lajoiek MH, Turcotte JY. Les chirurgies de Le Fort I, ostéotomie sagittale et génioplastie ainsi que leurs conséquences sur l'articulation temporo-mandibulaire. J Can Dent Assoc 1999; 65:35-9.
43. Laurentjoye M, Ella B, Caix P. Anatomie tête et cou. Edition 2013, PACES UE 12. ARFA.
44. Le Gall M, Mattera R, Cheynet F. La chirurgie de première intention : indications, avantages et inconvénients. Orthod Fr 2015; 86: 39-65
45. Lin X, Edward, S.P. Changes in natural head position in response to mandibular advancement. British Journal of Oral and Maxillofacial surgery 55 (2017) 471-475
46. Lippold C, Danesh G, Hoppe G, Drerup B, Hackenberg L. Sagittal spinal posture in relation to craniofacial morphology. Angle orthod. 2006 Jul ; 76(4) : 625-31
47. Liu Y, Sun X, Chen Y, Hu M, Hou X, Liu C. Relationships of sagittal skeletal discrepancy, natural head position, and craniocervical posture in young chinese children. Cranio. 2016 May ;34(3) :155-162
48. Marino A, Bressan P, Villeneuve P. Bouche et posture. Orthomagazine (septembre/octobre 2004) ; n°54 : p26-27
49. Olivi P, Garcia C. La chirurgie bi-maxillaire de propulsion: technique, indications et résultats. Internation orthodontics 2014; 12 : 200-212
50. Paya-Argoud M, Tardieu C, Cheynet F, Raskin A, Borel L. Impact of orthognathic surgery on body posture. Gait and posture 67 (2019) 25-30 (écrit en septembre 2018, accepté septembre 2019)
51. Phillips C, Snow MD, Turvey TA, Proffit WR. The effect of orthognathic surgery on head posture. Eur J Orthod 1991;13:397-403.
52. Raberin M, Mauhourat S. La chirurgie orthognathique : particularités des préparations orthodontico-chirurgicales. Revue Stomatologique Chirurgie Maxillofaciale chirurgie orale 2014 ; 115 :196-207

53. Saccucci M, Tettamanti L, Mummolo S, Polimeni A, Festa F, Salini V, Tecco S. Scoliosis and dental occlusion : a review of the literature. Saccucci et al. Scoliosis 2011, 6 :15. <https://www.scoliosisjournal.com/content/6/1/15>
54. Savjani D, Wertheim D, Edler R. Change in cranio-cervical angulation following orthognathic surgery. European Journal Of Orthodontics 27 (2005) 268-273.
55. Scheibel A, Zamfirescu F, Gagey PM, Villeneuve P. Pratiques en posturologie. Copyright © 2016 Elsevier SAS. All rights reserved. 2016
56. Sinko K, Grohs JG, Millesi-Schobel G, Watzinger F, Turhani D, Undt G. Dysgnathia, orthognathic surgery and spinal posture. International Journal of Oral and Maxillofacial surgery 2006 ; 35 : 312-317
57. Solow B, Tallgren A. Head posture and cranio-facial morphology. Am J Phys Anthropol 1977a;47:417-436.
58. Tallgren A, Solow B. Head bone position, facial morphology and head posture in adults. European journal of orthodontics, February 1987, vol 9(1), pp.1-8
59. Tallgren A, Solow B. Long-term changes in hyoid bone position and craniocervical posture in complete denture wearers. Acta Odontol Scand. 1984 oct ; 42(5) :257-267.
60. Thévenot S, Carré R, Lauerjat Y. Stratégie des réhabilitations orales concomitantes à une chirurgie orthognathique: prise en charge implanto-prothétique. Revue ODF (2016); 50:59-70
61. Trauner R, Obwegeser H. The surgical correction of mandibular prognathism and retrognathia with consideration of genioplastia. Graz university dental clinic, department of maxillo facial surgery and surgery department, zurich université dental school.
62. Turmel S, Paré D. Observation of the terminal plane. The dental hygienist : a public health perspective. 2013 n°89654
63. Villeneuve P, Villeneuve-Parpay S. Posturologie, un pont entre les thérapies fonctionnelles. Orthomagazine (septembre/octobre 2004) ; n°54 : p20-25
64. Vital JM. Organisation des appareils et systèmes : aspects morphologiques et fonctionnels généraux. Septembre 2013. Edition Bergeret.
65. Vukicevic V, Petrovic D. Relationship between head posture and parameters of sagittal position and length of jaws. Med Pregl. 2016 sep ; 69(9-10) : 288-293

66. Wan Z, Shen SG, Gui H, Zhang P, Shen S. Evaluation of the postoperative stability of a counter-clockwise rotation technique for skeletal class ii patients by using a novel three- dimensional position-posture method. Scientific reports (2019)9 :13196
67. Yang CE, Bae JY, Lee J, Lew DH. Correction of eyes and lip canting after bimaxillary orthognathic surgery. Yonsei Med Journal 2018 august, 59 (6) : 793-797
68. Yin Q, Bi R, Abotaleb B, Jiang N, Li Y, Zhu S. Changes in the position of the condyle after bilateral sagittal split ramus osteotomy in patients with mandibular retrusion and protrusion : a new condyle : fossa matching concept. British journal of oral maxillofacial surgery 57 (2019) 1086-1091
69. Zunzarren R, Boileau MJ, de Brondeau F, Darque F. Orthopédie dentafaciale. Guide clinique d'odontologie, chapitre 8, 187-201
70. <http://50d5c1bb548f0e979326edc11c4dc6c9.over-blog.com/article-le-test-scapulaire-en-posturopathie-120720171.html>
71. <http://ada-posturologie.fr/Normalite.htm>
72. <http://www.afjcmf.fr/la-chirurgie-orthognathique/>
73. <https://www.chirurgien-maxillo-facial.com/chirurgie-correctrice-des-machoi-res/techniques-chirurgicales/#osteotomie-maxillaire>
74. <http://courbedecroissance.com/fic/dossiers.php?c=11>
75. <https://www.dentiste-saint-martin.fr/mal-de-dos/>
76. <https://fr.m.wiktionary.org/wiki/posture>
77. <https://www.francoislorette.be/>
78. <https://www.larousse.fr/dictionnaires/francais/rééducation/67385>
79. <https://www.osteomag.fr/non-classe/17-quest-cest-douleurs-pelvi-perineales-chroniques-masculines/>
80. <http://www.rhumato.info/cours-revues2/176-diagnostic/1703-epaule-douloureuse>

Collège des Sciences de la Santé

UFR des Sciences Odontologiques

Serment

En présence de mes Maîtres et de mes condisciples, je promets et je jure d'être fidèle aux lois de l'honneur et de la probité dans l'exercice de l'art dentaire.

Je donnerai mes soins gratuits à l'indigent et n'exigerai jamais un honoraire au-dessus de mon travail. Ma langue taira les secrets qui me seront confiés. Admis à l'intérieur des maisons, mes yeux ne verront pas ce qui s'y passe.

Mes connaissances et mon état ne serviront ni à diffuser des propos non avérés, ni à corrompre les mœurs, ni à favoriser le crime.

Je ne permettrai pas que des conditions de croyance, de nation et de race viennent s'interposer entre mon devoir et mon patient.

Je promets et je jure de conformer strictement ma conduite professionnelle aux principes et aux règles prescrites par le code de déontologie.

Si je remplis ce serment sans l'enfreindre, qu'il me soit donné de jouir heureusement de la vie et de ma profession, honoré à jamais parmi les hommes. Si je le viole et que je me parjure, puissé-je avoir un sort contraire.



Vu, Le Président du Jury,

Date, Signature :

Vu, la Directrice de l'UFR des Sciences Odontologiques,

Date, Signature :

Vu, le Président de l'Université de Bordeaux,

Date, Signature :

Titre : Conséquences posturales des traitements orthodontico-chirurgicaux chez les patients présentant une classe II squelettique

Résumé : Le lien entre occlusion et posture n'est plus à démontrer. En partant du principe que ces deux sont liées, il paraîtrait logique de penser que des changements importants au niveau des rapports maxillo-mandibulaires, et de ce fait, au niveau de l'occlusion, telle que peut l'engendrer la chirurgie orthognathique, pourrait être à l'origine d'une adaptation de la posture chez ces patients.

Le but de cette thèse est de démontrer, au travers de la bibliographie internationale et à l'aide d'un cas clinique, les conséquences posturales de ces traitements orthodontico-chirurgicaux, en prenant le cas spécifique des classes II squelettiques

Mots clés : posture, chirurgie orthognathique, classe II, posture céphalique, avancée mandibulaire, classe II squelettique, posture cervicale, dysmorphose squelettique sagittale.

Title : Postural consequences of an orthodontic and surgical treatment on skeletal class II patients

Abstract : The link between occlusion and posture is already established. It seems logical to think, that important changes in maxillo-mandibular relation and occlusion, as orthognathic surgery can generate, could possibly have a repercussion on posture.

The aim of this study, is to show with international bibliography and with a clinical case what are the consequences of orthodontic and surgical treatment on body posture on patients with skeletal class II discrepancy.

Keywords : posture, orthognathic surgery, class II, headposture, mandibular advancement, skeletal class II, malocclusion, cervical posture, sagittal skeletal discrepancy.