



HAL
open science

Endodontie : les cavités d'accès conservatrices

Louise Matherat

► **To cite this version:**

Louise Matherat. Endodontie : les cavités d'accès conservatrices. Sciences du Vivant [q-bio]. 2020. dumas-03162820

HAL Id: dumas-03162820

<https://dumas.ccsd.cnrs.fr/dumas-03162820>

Submitted on 8 Mar 2021

HAL is a multi-disciplinary open access archive for the deposit and dissemination of scientific research documents, whether they are published or not. The documents may come from teaching and research institutions in France or abroad, or from public or private research centers.

L'archive ouverte pluridisciplinaire **HAL**, est destinée au dépôt et à la diffusion de documents scientifiques de niveau recherche, publiés ou non, émanant des établissements d'enseignement et de recherche français ou étrangers, des laboratoires publics ou privés.



Distributed under a Creative Commons Attribution - NonCommercial - NoDerivatives 4.0 International License

AVERTISSEMENT

Cette thèse d'exercice est le fruit d'un travail approuvé par le jury de soutenance et réalisé dans le but d'obtenir le diplôme d'État de docteur en chirurgie dentaire. Ce document est mis à disposition de l'ensemble de la communauté universitaire élargie.

Il est soumis à la propriété intellectuelle de l'auteur. Ceci implique une obligation de citation et de référencement lors de l'utilisation de ce document.

D'autre part, toute contrefaçon, plagiat, reproduction illicite encourt toute poursuite pénale.



UNIVERSITÉ DE PARIS

UFR D'ODONTOLOGIE - MONTROUGE

Année 2020

N° M048

THÈSE

POUR LE DIPLÔME D'ÉTAT DE DOCTEUR EN CHIRURGIE DENTAIRE

Présentée et soutenue publiquement le : 30 juin 2020

Par

Louise MATHERAT

Endodontie : les cavités d'accès conservatrices

Dirigée par M le Docteur Éric Bonte

JURY

M. le Professeur Jean-Jacques Lasfargues

Président

M. le Docteur Éric Bonte

Assesseur

M. le Docteur Charles Daniel Arreto

Assesseur

M. le Docteur Philippe François

Assesseur



Tableau des enseignants de l'UFR

DÉPARTEMENTS	DISCIPLINES	PROFESSEURS DES UNIVERSITÉS	MAÎTRES DE CONFÉRENCES
1. DÉVELOPPEMENT, CROISSANCE ET PRÉVENTION	ODONTOLOGIE PÉDIATRIQUE	Mme DAVIT-BÉAL Mme DURSUN Mme VITAL	M. COURSON Mme JEGAT Mme SMAIL-FAUGERON Mme VANDERZWALM
	ORTHOPÉDIE DENTO-FACIALE		Mme BENAHMED M. DUNGLAS Mme KAMOUN Mme LE NORCY
	PRÉVENTION, ÉPIDÉMIOLOGIE, ÉCONOMIE DE LA SANTÉ ET ODONTOLOGIE LÉGALE	Mme FOLLIGUET M. PIRNAY	Mme GERMA M. TAVERNIER
2. CHIRURGIE ORALE, PARODONTOLOGIE, BIOLOGIE ORALE	PARODONTOLOGIE	Mme COLOMBIER Mme GOSSET	M. BIOSSE DUPLAN M. GUEZ
	CHIRURGIE ORALE	M. MAMAN Mme RADOI	Mme EJEIL M. GAULTIER M. HADIDA M. MOREAU M. NGUYEN Mme TAÏHI
	BIOLOGIE ORALE	Mme CHAUSSAIN M. GOGLY Mme SÉGUIER Mme POLIARD	M. ARRETO Mme BARDET (MCF) Mme CHARDIN M. FERRE M. LE MAY
3. RÉHABILITATION ORALE	DENTISTERIE RESTAURATRICE ENDODONTIE	Mme BOUKPESSI Mme CHEMLA	Mme BERÈS Mme BESNAULT M. BONTE Mme COLLIGNON M. DECUP Mme GAUCHER
	PROTHÈSES	Mme WULFMAN	M. CHEYLAN M. DAAS M. DOT M. EID Mme FOUILLOUX-PATEY Mme GORIN M. RENAULT M. RIGNON-BRET M. TRAMBA
	FONCTION-DYSFONCTION, IMAGERIE, BIOMATÉRIAUX	M. SALMON	M. ATTAL Mme BENBELAID Mme BENOÎT A LA GUILLAUME (MCF) M. BOUTER M. CHARRIER M. CHERRUAU M. FLEITER Mme FRON CHABOUIS Mme MANGIONE Mme TILOTTA
	PROFESSEURS ÉMÉRITES	M. BÉRENHOLC Mme BRION M. LASFARGUES M. LAUTROU M. LEVY	M. PELLAT M. PIERRISNARD M. SAFFAR Mme WOLIKOW

Liste mise à jour le 04 novembre 2019

Remerciements

À M. le Professeur Jean-Jacques Lasfargues

Docteur en Chirurgie dentaire

Docteur en Sciences odontologiques

Doctorat d'État en Odontologie

Chevalier de l'Ordre des Palmes Académiques

Pour me faire l'honneur d'accepter de présider dans ce jury de thèse d'exercice. Soyez assuré de ma respectueuse considération

À M. le Docteur Éric Bonte

Docteur en Chirurgie dentaire

Docteur de l'Université Paris Descartes

Docteur en Sciences odontologiques

Maître de Conférences des Universités, UFR d'Odontologie - Montrouge

Praticien Hospitalier, Assistance Publique-Hôpitaux de Paris

Qui m'a fait l'honneur de diriger ma thèse. Vos conseils et votre écoute attentive m'ont permis de mener à bien ce travail. Merci pour votre disponibilité et votre accompagnement. Votre patience et votre savoir m'ont permis un apprentissage paisible. Je vous exprime ma profonde reconnaissance

À M. le Docteur Philippe François

Docteur en Chirurgie dentaire

Assistant Hospitalo-Universitaire, UFR d'Odontologie - Montrouge

Qui me fait l'honneur de participer à ce jury de thèse d'exercice, pour vos enseignements de qualité et votre bienveillance, veuillez trouver ici l'expression de ma profonde gratitude.

À M. le Docteur Charles Daniel Arreto

Docteur en Chirurgie dentaire

Docteur de l'université Paris Descartes

Maître de conférences des Universités, UFR d'Odontologie - Montrouge

Praticien Hospitalier, Assistance Publique-Hôpitaux de Paris

Qui me fait l'honneur de participer à ce jury de thèse d'exercice, pour vos enseignements et votre pédagogie, veuillez trouver ici mes sincères remerciements.

*Je dédie cette thèse à ma **mère**, tenant une place immense dans mon cœur. Ta présence, tes encouragements et ta force morale ont été les piliers fondateurs de ce que je suis et de ce que je fais, tu as toujours cru en moi et soutenu mes ambitions. Ainsi tout ce que je pourrais dire ne peut suffire à exprimer ce que je te dois et combien tu as été importante dans ce parcours qui a débuté bien trop tôt.*

*Je remercie ma **famille** pour son aide et son soutien. Avec une attention toute particulière pour ma **grand-mère**, je te remercie pour tes encouragements. Tu as été une confidente, mon rayon de soleil, ainsi je te témoigne de tout mon amour et de toute ma tendresse.*

*À mes **amis** qui ont su m'apporter des moments de bonheurs et de partages, qui m'ont soutenue, encouragée et accompagnée tout au long de mon parcours.*

*Je souhaite remercier tout particulièrement **Julien**, mon binôme, mon pilier, mon confident, mon ami, et mon frère. Tu as toujours été là pour moi, tu as toujours su me soutenir, me motiver dans tous les moments difficiles et surtout tu as toujours su m'apporter joie et bonheur. Nous avons vécu ensemble nos études et nous parcourrons ensemble encore bien d'autres étapes. Merci pour tout.*

*Enfin, j'exprime toute ma gratitude à la personne qui a contribué à mon évolution personnelle, professionnelle ainsi qu'à ma formation, celle qui m'est venue en aide mais c'est aussi celle qui m'a été une grande source d'inspiration et de motivation. Je te remercie pour l'enseignement que tu m'as apporté sur la dentisterie mais surtout et avant tout sur la vie, à l'image d'un **mentor**.*

Table des matières

Abréviations	2
Introduction.....	3
1 : Les principes généraux de la cavité d'accès	5
1.1 Définition et conception	5
1.1.1 La cavité d'accès traditionnelle	6
1.2 Impératifs anatomiques	9
1.2.1 Anatomie canalaire et coronaire	9
1.2.2 Les facteurs de complication	12
1.2.3 L'analyse préopératoire radiologique	14
2 : La cavité d'accès endodontique et l'économie tissulaire.....	18
2.1 La cavité d'accès a minima	18
2.1.1 Critères de l'approche conservatrice de la cavité d'accès	18
2.1.2 Intérêt de l'économie tissulaire en endodontie.....	19
2.1.3 Définitions des nouvelles cavités d'accès endodontique.....	21
2.2 Réalisation des cavités conservatrices et ultra conservatrices	26
2.2.1 Les instruments	26
2.2.2 L'utilisation des examens complémentaires radiologiques	28
2.2.3 Limites	30
2.3 L'économie tissulaire au service de la restauration en endodontie	32
2.3.1 Etude de la Résistance et perte de substance dentaire	32
2.3.2 Restauration minimalement invasive.....	34
3 : Endodontie micro guidée	36
3.1 Le CBCT pour la préparation des cavités d'accès mini invasives	36
3.1.1 Le CBCT, indispensable à l'endodontie guidée.....	36
3.1.2 Planification et guide pour la cavité d'accès	36
3.1.3 Étapes de l'endodontie guidée.....	39
3.2 Cas clinique d'une incisive latérale mandibulaire avec oblitération du canal pulpaire	42
3.3 Discussion	49
Conclusion	52
Bibliographie.....	53
Table des figures	57
Table des tableaux.....	59

Abréviations

CAE : Cavité d'Accès Endodontique

CBCT : Cone Beam Computed Tomographyde »

CEC : Conservative Endodontic Cavi

D : Distal

DDC : Directed Dentine Conservation

DV : Disto Vestibulaire

HAS : Haute Autorité de Santé

LIPOE : Lésion Inflammatoire Péri radiculaire d'Origine Endodontique

M : Mésial

MIE : Minimally Invasive Endodontics

MV : Mésio Vestibulaire

NEC : Ultra conservative "Ninja" Endodontic Cavity

P/L : Palatin/Lingual

TE : Traitement Endodontique

TEC : Traditional Endodontic Cavit

V : Vestibulaire

Introduction

Le traitement endodontique traite les maladies de la pulpe et du péri apex en permettant une cicatrisation apicale et/ou péri apicale. L'objectif principal du traitement canalaire consiste en l'élimination de l'ensemble des bactéries et des substances organiques mais également le traitement des parodontites apicales. Il se réalise grâce à la mise en forme, la désinfection et l'obturation complète du système canalaire coronaire et radiculaire¹. Le traitement doit aboutir à la transformation d'une dent pathologique en une dent saine, asymptomatique et fonctionnelle sur arcade.

La cavité d'accès constitue, quant à elle, l'une des premières étapes du traitement endodontique et celle-ci est un élément clé dont il faudra respecter le protocole clinique. Si la cavité est mal réalisée, l'ensemble des étapes de la mise en forme, de l'irrigation et par la suite de l'obturation sont compromises. Cela peut conduire à un échec thérapeutique puis à l'apparition de lésions péri apicales nécessitant un retraitement endodontique, voire mener à la perte de la dent si le retraitement s'avère impossible. La cavité d'accès peut se définir comme la procédure permettant d'éliminer l'ensemble des tissus dentaires et des matériaux d'obturation situés entre le plafond de la chambre pulpaire et la face d'accès de la dent afin d'avoir un accès direct à l'ensemble du système canalaire.²

Cependant, un des grands reproches qui est fait à l'endodontie est de fragiliser l'organe dentaire. On tend davantage vers une approche moderne et conservatrice, mais elle limite l'accès des instruments au système canalaire.

Nous décrivons dans une première partie, la cavité d'accès conventionnelle avec ses objectifs, sa conception et les moyens d'analyse de l'organe dentaire permettant de faciliter et de nous guider dans sa conception. Puis dans un second temps, nous nous intéresserons au principe de l'économie tissulaire, avec l'avènement de cavités conservatrices voire ultra conservatrices aussi appelées « cavités ninja ».

Une problématique se pose concernant ces cavités, quant à la recherche d'un l'équilibre entre d'une part le fraisage des tissus, afin d'éliminer toutes les interférences au niveau des entrées canalaires, et d'autre part la préservation tissulaire. Nous discuterons de leurs avantages ainsi que de l'apport du numérique en préopératoire pour anticiper et limiter l'élimination de tissu dentaire tout en répondant aux objectifs de la cavité dite traditionnelle. Nous mettrons également en lumière leurs difficultés et leurs limites de mise en œuvre ainsi que les échecs de cette stratégie conservatrice.

¹ Adams et Tomson, « Access cavity preparation. »

² Simon, « L'endodontie de A à Z. »

L'objectif de ce travail sera donc de confronter la pertinence clinique des cavités d'accès endodontiques conservatrices et ultra conservatrices (ninja) par rapport aux cavités d'accès dites traditionnelles notamment d'un point de vue de l'économie tissulaire.

Enfin nous discuterons de l'apport de la tomodensitométrie CBCT pour la réalisation de la cavité notamment pour identifier les canaux et optimiser la forme de la cavité associée à la réalisation de guide de conception de ces « mini cavités ».

1 : Les principes généraux de la cavité d'accès

1.1 Définition et conception

Il est évident que la cavité d'accès constitue une étape déterminante lors du traitement endodontique, celle-ci étant pourtant négligée par un grand nombre de praticiens. Il convient de rappeler qu'une cavité d'accès bien réalisée permet d'éliminer l'ensemble des micro-organismes présents au niveau des tissus coronaires, facilite l'accès direct aux canaux radiculaires par les instruments, et enfin doit être constituée d'un maximum de structures et de parois coronaires garantant de l'intégrité mécanique de la dent au long terme. À noter qu'elle est étroitement liée à la reconstitution future qui doit être planifiée à ce stade. Il est nécessaire de minimiser au maximum la perte du tissu amélo-dentinaire lors du traitement endodontique pour améliorer le pronostic des dents traitées sans compromettre la réalisation du traitement.

Nettoyage, mise en forme, désinfection et obturation tridimensionnelle : si cette chronologie opératoire est respectée, un fort taux de succès peut être attendu pour l'ensemble des situations cliniques (dents vitales, nécrosées, traitement endodontique initial, retraitement endodontique). Pourtant ces étapes cliniques reposent sur un préalable obligatoire et d'une importance capitale : l'accès aux canaux.

La première étape d'un traitement canalaire consiste à réaliser une voie d'accès intra coronaire comme énoncée historiquement par Ingle J.³ en 1985, de forme, de dimension et de position bien déterminées qui doit permettre un passage direct aux entrées canalaires et leur mise en forme sans contrainte en direction apicale. En partant du principe que la forme de la chambre pulpaire sur une dent jeune est une réduction homothétique de la forme de la couronne dentaire⁴, la cavité d'accès est la procédure d'élimination des tissus dentaires et des matériaux de restauration situés entre le plafond de la chambre pulpaire et la face d'accès de la dent. La cavité étant effectuée au milieu de la face occlusale des dents cuspidées ou palatines des dents monoradiculées.

À ce jour, nous pouvons décrire 3 types de cavités d'accès parmi les différentes études internationales :

- Cavité endodontique traditionnelle ou Traditional Endodontic Cavity (TEC)

³ Ingle et Tamber, « Endodontic cavity preparation. »

⁴ Simon, Matchou, et Pertot, « Endodontie »

- Cavité Endodontique Conservatrice ou Conservative Endodontic Cavity (CEC)
- Ultra-Conservatrices dites “Ninja Endodontic Cavity” ou Cavité Endodontique Ninja (NEC)

1.1.1 La cavité d'accès traditionnelle

1.1.1.1 Les objectifs

Il convient de connaître les objectifs auxquels répond la cavité d'accès endodontique⁵ :

- La forme de la cavité doit être anatomy-respectueuse c'est-à-dire que son contour doit s'inspirer de l'anatomie de la dent et correspondre à la projection du plafond de la chambre pulpaire sur la table occlusale. Cependant, une méconnaissance de l'anatomie des espaces endodontiques peut induire des mutilations, une fragilisation, et un oubli possible des canaux et donc un échec inévitable...
- L'élimination du parenchyme pulpaire c'est-à-dire l'éviction du tissu pulpaire caméral, des calcifications intra pulpaire (pulpolithes) et l'éradication des bactéries intra coronaires.
- Elle doit constituer un réservoir pour la solution d'irrigation (hypochlorite de sodium 2.5 %). Durant toutes les étapes du traitement endodontique, le passage des différents instruments doit être réalisé dans un bain rempli par la solution d'irrigation régulièrement renouvelée afin d'assurer une parfaite décontamination. L'association des manœuvres instrumentales et l'action chimique des solutions d'irrigation jouent un rôle primordial. Ce réservoir doit être constitué de 4 parois ce qui nécessite parfois la reconstitution de parois manquantes lors d'une étape préopératoire : la reconstitution pré endodontique.
- L'accès des instruments aux canaux sans interférence de manière directe et verticale limite le risque de fractures instrumentales. L'ensemble des orifices canalaires et les interférences limitant l'accès au tiers apical avec les instruments sont supprimés. La persistance de contraintes majeure le risque de bris instrumental et induit des erreurs telles que la formation de butée ou d'un faux-canal, le déplacement ou le déchirement du foramen apical sur la surface radiculaire, une perforation apicale, le nettoyage incomplet de l'espace endodontique dû au travail des instruments sur une seule paroi canalair et la mise en forme irrégulière du canal inadaptée aux manœuvres d'obturation.

⁵ Simon, *L'endodontie de A à Z*.

Cependant, D'après le rapport de la MACSF 2017, il y a une persistance de la hausse significative de déclarations de sinistres pour le poste « endodontique » (pour 27860 contrats) :

« L'alliage nickel titane possède deux propriétés : une « hyper » élasticité (déformation de manière réversible) et une mémoire de forme. Mais il présente aussi l'inconvénient majeur d'une faible résistance à la rupture lors d'un usage répété, ce qui aboutit à la fracture (nombre trop important de compressions/tensions ou blocage de l'extrémité en rotation). Ceci impose un strict respect des préconisations spécifiques d'emploi, d'usage et de stérilisation ».

Si nous avons davantage de mises en œuvre thérapeutiques assistées par techniques numériques, si les réhabilitations implantaire deviennent plus fréquentes, il faut encore constater que le domaine endodontique reste un des postes le plus à risque de réclamation : en reprenant les allégations d'insuffisances en analyse transversale (complications sous prothèse conjointe pour infections apicales liées au traitement pré prothétique réalisé ou à l'état initial insuffisant non repris, bris d'instruments ou non-conformité de l'obturation à terme sans réalisation de prothèse, faux canaux et perforations radiculaires, dépassements apicaux, etc.), nous obtenons un global de 513 déclarations. Sans comptabiliser les 5 ingestions ni l'inhalation d'instrument endodontique.

En conséquence, cette année les postes de complications endodontiques représentent 40 % du nombre de toutes les réclamations traitées hors implantologie, ce qui correspond à une hausse de 91 dossiers par rapport à 2017, de 162 dossiers par rapport à 2016 soit une hausse de 19 % en deux ans. ».

- La création d'une cavité rétentive et résistante pour une obturation coronaire provisoire étanche et résistante de 4 mm d'épaisseur est requise afin de protéger l'endodonte d'une recolonisation bactérienne entre 2 séances de soins. Un mauvais évasement ou des parois insuffisantes ne retiendront pas le ciment temporaire.
- Elle doit constituer un repère coronaire fiable dans la mesure de la longueur de travail avec des stops silicones, ce repère ne devant pas être modifié au cours du traitement.

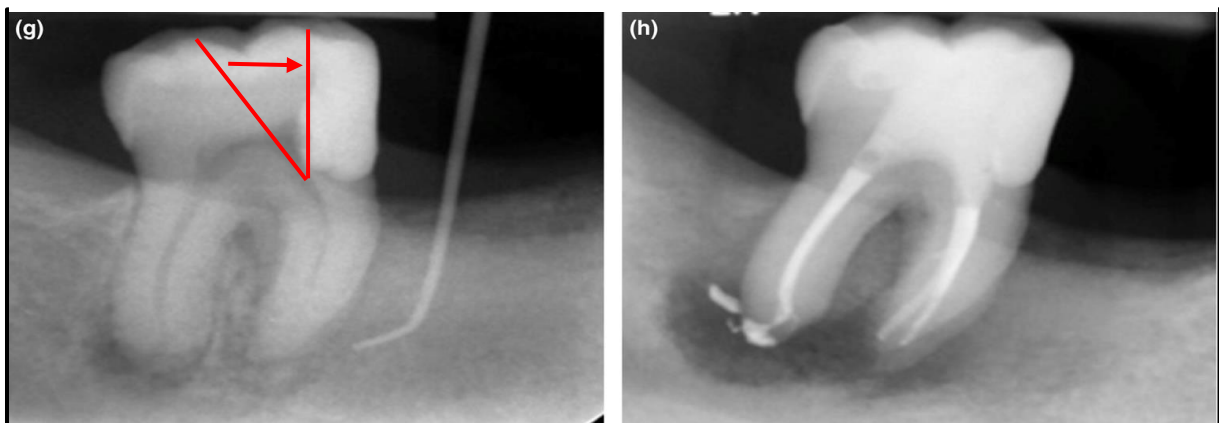
1.1.1.2 L'approche étape par étape

La réalisation de la cavité se déroule selon un protocole standardisé quelle que soit la situation clinique en 5 étapes opératoires selon l'auteur S. Simon ⁶ :

⁶ Simon, Matchou, Pertot. « Endodontie ».

1. Dans un 1er temps, il faut matérialiser le plafond pulpaire sur la face d'accès. Cette étape est relativement simple sur une dent saine et intègre mais elle se complexifie dans un contexte pathologique lorsqu'elle concerne une dent ayant déjà subi plusieurs traitements, dont les repères anatomiques sont modifiés. Nos connaissances théoriques sur l'anatomie dentaire sont essentielles à cette étape.
2. La création d'une cavité amélo-dentinaire idéale dans un second temps en suivant le patron précédemment déterminé.
3. L'approfondissement de la cavité en direction de la chambre pulpaire en suivant le grand axe de la dent concernée, jusqu'à effraction de la corne pulpaire.
4. Élimination du parenchyme pulpaire. Cette étape peut être réalisée à l'aide d'une fraise Endo Z (Komet) ou Zekrya Endo (Maillefer) dont la pointe non travaillante permet de s'appuyer sur le plancher pulpaire sans risquer de le perforer ou grâce à l'utilisation des ultrasons.
5. Enfin, on termine par la finition de l'aménagement coronaire, la mise de dépouille (occluso-divergence des parois de 2 à 3°) (cf. figure 1) et la suppression des aspérités présentes sur les murs de la cavité afin de libérer l'accès à l'ensemble des canaux. La ou les pointes cuspidiennes peuvent être réduites d'environ 1 mm afin d'obtenir un repère coronaire fiable pour positionner le stop silicone des instruments manuels et rotatifs et permettre ainsi de maintenir sans ambiguïté la longueur de travail au cours des manœuvres instrumentales à suivre.

Figure 1 : Élimination des éperons dentinaires afin de supprimer la première courbure du canal et ainsi de limiter les contraintes instrumentales




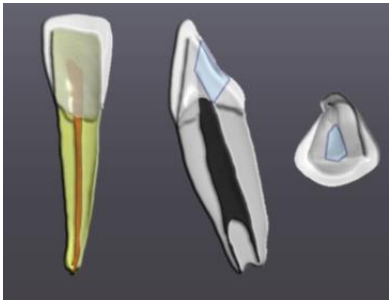
Source : Bjorndal et al, «Management of deep caries and the exposed pulp», 2019.

1.2 Impératifs anatomiques

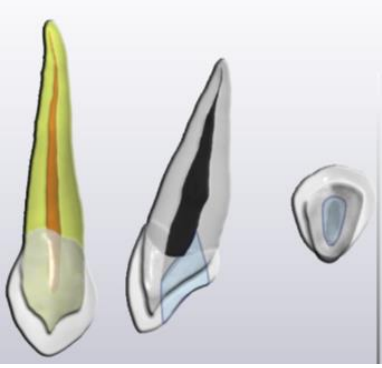
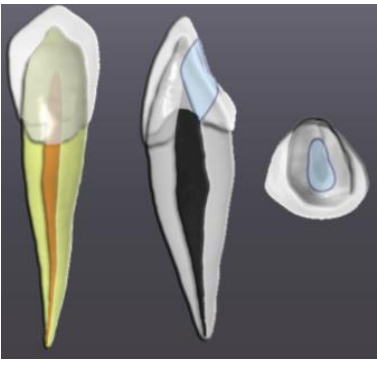
L'accès à l'endodonte sous-entend une bonne connaissance de l'anatomie coronaire, canalaire et radiculaire afin de repérer aisément les entrées canales⁷. À chaque dent correspond une cavité d'accès spécifique puisque celle-ci est dessinée en fonction des éléments anatomiques repérables sur la couronne. Pour être capable d'effectuer un traitement endodontique avec succès, il est donc fondamental d'avoir des notions de base de l'anatomie canalaire de la dent à traiter et des potentielles variations anatomiques que l'on peut rencontrer.

1.2.1 Anatomie canalaire et coronaire

Tableau 1 : Représentations schématiques de l'anatomie dentaire des incisives et des canines selon TISON Baptiste

	MAXILLAIRES	MANDIBULAIRES
INCISIVES CENTRALES ET LATÉRALES	 <p>Un seul canal 98-95 % La cavité d'accès se réalise sur la face palatine, celle-ci ayant la forme d'un triangle à base occlusale et la pointe du triangle vers le cingulum</p>	 <p>Un seul canal 70-75 % La cavité d'accès correspond également à la projection de la chambre sur la face palatine mais cette fois-ci, elle aura une forme non plus triangulaire mais conique à ouverture occlusale.</p>

⁷ Simon, Matchou et Pertot, « Endodontie »

<p>CANINES</p>	 <p>Un seul canal 99 %, leur cavité d'accès est de forme ovale mais plus évasée en direction occlusale.</p>	 <p>Un seul canal 80 % Leur cavité d'accès est de forme ovale mais plus évasée en direction occlusale.</p>
----------------	--	--

Source : Auteur, 2020.

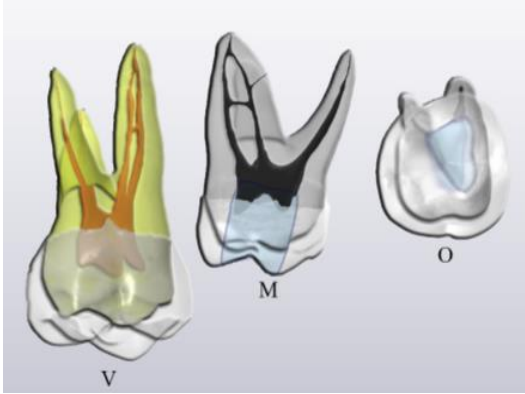

Tableau 2 : Représentations schématiques de l'anatomie dentaire des prémolaires selon TISON Baptiste

MAXILLAIRES	MANDIBULAIRES
 <p>2 canaux 91 % 1 PM / 51 % 2 PM Projection de la chambre pulpaire sur la face occlusale de forme ovale et centrée Alignement des canaux selon l'axe vestibulo-palatin</p>	 <p>Un seul canal 75 % 1PM / 96 % 2PM Projection de la chambre pulpaire sur la face occlusale de forme ovale et centrée Courbures radiculaire fréquentes</p>

Source : Auteur, 2020

La réalisation de la cavité d'accès des prémolaires est relativement simple notamment liée à la présence d'un seul axe corono-radulaire. Elle sera centrée sur la face occlusale et de forme ovoïde alignée selon l'axe vestibulo-linguale/palatin.

Tableau 3 : Représentations schématiques de l'anatomie dentaire des molaires selon TISON Baptiste

MAXILLAIRES	MANDIBULAIRES
 <p>3 entrées canalaires (mésio-vestibulaire MV, Disto-vestibulaire DV, palatin P)</p> <p>M : 2 canaux MV à 58 % ; 1 canal MV à 42 %</p> <p>○</p> <p>M : 1 canal MV à 66 % ; 2 canaux MV à 33 %</p> <p>1 canal DV à 100 % et 1 canal P à 100 % pour les deux molaires</p> <p>Projection de la chambre pulpaire sur la face occlusale de forme triangulaire à base vestibulaire et déportée en mésial de la dent</p>	 <p>M : 2 canaux mésiaux à 90 %, 1 canal D à 70 % (2 canaux D à 30 %)</p> <p>M2 : 2 canaux mésiaux à 80 % (1 canal M à 20 %) ; 1 canal D à 98 %.</p> <p>Projection de la chambre pulpaire sur la face occlusale de forme parallépipédique avec une base mésiale et légèrement déportée en mésial de la dent</p>

Source : Auteur, 2020.

La cavité d'accès des molaires possédant trois canaux, se réalise sous la forme d'un trapèze à grande base mésiale et petite base distale sur la partie mésiale de la face occlusale.

Alors que pour les molaires à quatre canaux, elle s'effectuera en rectangle dont les deux côtés, mésial et distal, représentent la largeur du rectangle, les quatre canaux se font face mais ils sont déportés sur la moitié mésiale de la dent.

Au maxillaire, les quatre canaux qui sont présents (trois canaux pour la deuxième molaire) imposent de créer une cavité d'accès en forme de triangle ou de trapèze avec une base vestibulaire formée par le/les canaux mésiaux et le canal distal, et la pointe ou la petite base du trapèze est formée par le canal palatin. Il est important de ne pas toucher au pont d'émail, il n'y a rien au-delà de ce pont en distal et cela doit nous guider pour la création de la cavité d'accès dans le secteur palatin de la face occlusale.

Les emplacements classiques des canaux P, DV, ML et MV :

- P se situe sous la cuspide palatine
- DV est situé plus bas à la fin de l'arête de la cuspide DV à l'aplomb avec le pont d'émail
- MV se trouve sous la cuspide mésio-vestibulaire

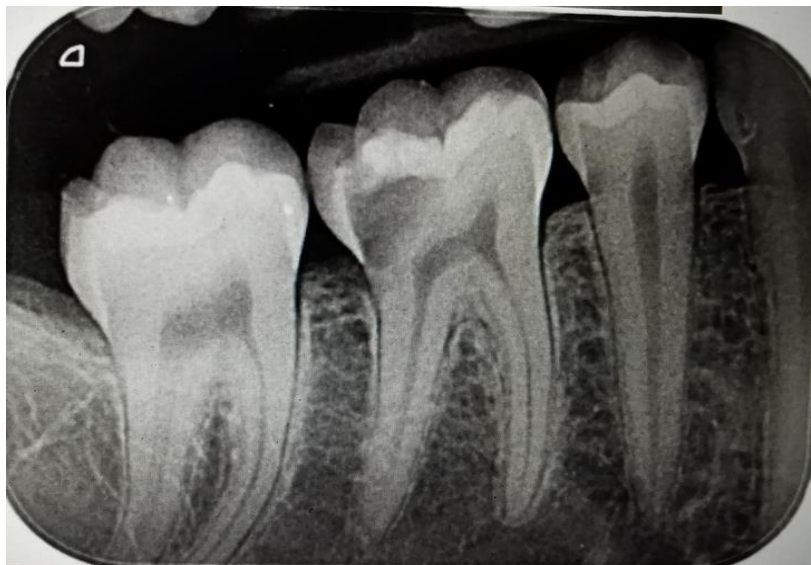Ces trois canaux sont rapidement identifiés puis le canal mésio-lingual ou MV2 se retrouve selon la méthode suivante : en traçant l'axe passant par les canaux P et MV, le canal ML se situe sur une droite passant par DV et qui est perpendiculaire à cet axe.

Abréviations : P=Palatin / M=Mésial/ D=Distal/ V=Vestibulaire

1.2.2 Les facteurs de complication

Différents facteurs peuvent compliquer la réalisation de la cavité d'accès, telle que la réduction du volume de la chambre pulpaire. Elle peut être liée à l'apposition de dentine secondaire, il s'agit dans ce cas d'une réduction homothétique et généralisée dans toutes les directions de la chambre pulpaire associée à la sénescence de l'organe dentaire. Cette réduction peut-être également due à la formation de dentine tertiaire réactionnelle ou réparatrice qui se forme en réponse de la pulpe lors d'un traumatisme (cf. figure 2). À la différence de la dentine secondaire, la dentine tertiaire se forme localement, en regard du facteur irritant pour la pulpe, par exemple la présence d'une lésion carieuse ou une obturation à proximité pulpaire.

Figure 5 : Rétro alvéolaire centrée sur 45 46 et 47. Carie Sista 1.3 sur 46 avec une rétraction pulpaire



Source : Auteur, 2020.

Il est possible de rencontrer des minéralisations intra pulpaire sous la forme de calcifications diffuses ou de pulpolithes. Dans ce cas, ces minéralisations masquent les entrées canalaire nécessitant une instrumentation spécifique pour les éliminer (par exemple Endo Success Acteon) et augmentent fortement les risques de fractures instrumentales et de formation de bouchons si elles ne sont pas supprimées.

Enfin, il est important de prendre en compte et d'analyser la position de la dent à traiter, son axe coronaire et radulaire, avant de créer la cavité d'accès. En effet, la présence d'une malposition telle qu'une rotation ou une version en direction vestibulaire ou palatine, peut nous induire en erreur et augmente le risque de perforation. Une analyse préopératoire plus poussée est indispensable. L'axe du crampon peut également être à l'origine d'un échec quant à la réalisation de la cavité d'accès, nous devons porter une attention particulière à l'axe de la dent à traiter avant la pose du champ opératoire. Certains opérateurs préfèrent commencer la cavité d'accès sans utiliser de digue en caoutchouc pour garantir que le grand axe de la dent et la ligne du collet soient clairement visibles par rapport à l'angulation couronne/tronc radulaire, à l'alvéole et aux dents adjacentes. D'autres préfèrent commencer la préparation de l'accès avec le barrage en caoutchouc en place. Il s'agit généralement d'une décision basée sur l'expérience de l'opérateur et de l'anatomie de la dent. ⁸

⁸ Patel et Rhodes, « A practical guide to endodontic access cavity preparation in molar teeth. »

1.2.3 L'analyse préopératoire radiologique

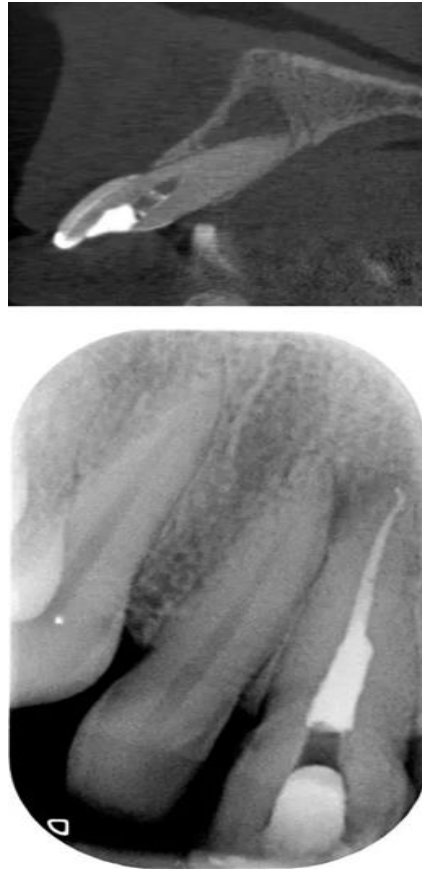
Parce qu'il n'est pas possible de déterminer le nombre exact de canaux radiculaires d'une dent malgré la préparation de la cavité d'accès terminée, une prudente évaluation clinique et radiologique sont essentielles afin de compiler autant que possible des informations préopératoires.

Une radiographie apicale préopératoire ou parfois deux radiographies selon un angle horizontal différent pour limiter la superposition des structures dentaires (en particulier pour les dents monoradiculées comprenant deux ou plusieurs canaux), sont souhaitables afin de mieux appréhender la complexité de l'anatomie radiculaire et canalaire, évaluer la présence de racines supplémentaires et de canaux radiculaires.

Enfin, il est envisagé de réaliser un examen radiographique en trois dimensions : le CBCT (Cone Beam Computed Tomography)⁹ aussi appelé la tomodensitométrie volumique à faisceau conique (TVFC), lors de situations complexes de retraitements endodontiques. Cet examen apporte des informations quant à la raison de l'échec du traitement initial, pour les cas de diagnostic peu évident, l'évaluation d'une anatomie particulièrement difficile et de résorption radiculaire. Tel que présenté sur la figure 3, une scintigraphie conique utilisée pour aider à localiser un canal sclérosé dans une incisive centrale supérieure, après l'échec de la première tentative de localisation du canal et une radiographie périapicale du cas complet terminé montrant l'emplacement et le traitement réussis du canal radiculaire.

⁹ Adams et Tomson, « Access cavity preparation. »

Figure 6 : Une scintigraphie conique et radiographie périapicale centrée sur 11



Source : Adam et Tomson, « Access cavity preparation », 2014.

1.2.3.1 Rétro alvéolaire

La radiographie rétro alvéolaire préopératoire se réalise préférentiellement à l'aide d'un angulateur, en utilisant la technique des plans parallèles, minimisant le risque de déformations. Celle-ci constitue un élément de référence de l'état initial de la dent et nous apporte des informations concernant :

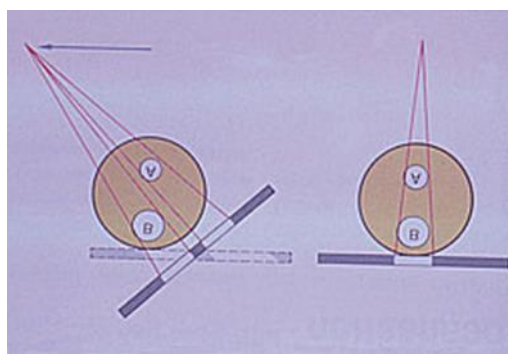
- Dimension de la chambre pulpaire
- Quantité de dentine séparant le toit et le plancher de la chambre pulpaire
- Quantité de couronne ou de matériaux de restauration à pénétrer pour avoir accès aux entrées canalaires
- Présence de lésions carieuses
- Minéralisations intra pulpaire
- Étude du grand axe de la dent
- Longueur de racines

- Localisation et le degré de courbures des racines
- Longueur de travail
- Difficultés dans localisation des canaux radiculaires

Du fait de la superposition de structures anatomiques, il est parfois utile de réaliser, en plus d'une incidence orthocentrée, des clichés ayant une incidence excentrée. Dans ce cas, l'analyse de l'image se fera selon la règle d'Ewan et Clark¹⁰ :

- si on déplace le tube en mésial de la dent, la racine la plus distale sur le cliché est la racine vestibulaire.
- si on déplace le tube en distal de la dent, la racine la plus distale sur le cliché est la racine palatine/linguale.

Figure 7 : Représentation schématique de la règle de d'Ewan et Clark



Source : Pasler et Visser, *Atlas de poche de radiologie dentaire*, 2006.

Enfin, une radiographie en peropératoire au moment de la conception de la cavité d'accès est parfois nécessaire pour s'assurer d'une conception correcte de celle-ci.

Outre les informations que la radiographie intra orale peut nous apporter, il faut garder en tête que celles-ci présentent des limites et peuvent être à l'origine d'erreurs d'interprétations. En effet, l'image obtenue est la projection bidimensionnelle d'une structure tridimensionnelle, il en résulte une superposition des structures anatomiques compliquant la visualisation des variables anatomiques.

1.2.3.2 CBCT

La complexité du système canalaire a été démontrée en 1925 par Hess et Zurcher, et a depuis été confirmée par des techniques modernes utilisant la tomographie. Il s'avère indispensable d'analyser dans les trois dimensions de l'espace la configuration du système endodontique, aussi bien coronaire que radiculaire par la réalisation d'un CBCT en préopératoire d'un traitement endodontique¹¹

¹⁰ Pasler et Visser, « Atlas de poche de radiologie dentaire. »

¹¹ Grande et al., « Cyclic fatigue resistance and three-dimensional analysis of instruments from two nickel-titanium rotary systems ».

Cette évaluation anatomique et morphologique est tout bonnement indispensable dans le cas des molaires maxillaires à la recherche d'un deuxième canal MV.¹²

Cette analyse morphologique des racines en trois dimensions est couplée à l'analyse du nombre de canaux ce qui permet de déterminer s'ils convergent ou divergent. Cette information est importante car elle peut améliorer les résultats du traitement.

D'après le rapport émis par la HAS en décembre 2009 et confirmé plus récemment en 2019 par la Société Endodontique Européenne¹³, l'intérêt de l'utilisation de l'imagerie 3D en endodontie se rapporte à des situations prédéfinies notamment lorsque les informations apportées par l'examen clinique et par l'imagerie bidimensionnelle ne sont pas suffisantes dans l'établissement du diagnostic :

- "bilan périapical pré-chirurgical particulièrement dans la région maxillaire postérieure ou dans la région du foramen mentonnier
- Localisation d'un canal radiculaire supplémentaire
- D'une pathologie radiculaire type fracture, résorption et/ou périapicale."

Le recours à l'imagerie CBCT ne saurait se justifier s'il n'améliore pas dans ces cas précis la prise en charge et le pronostic de la dent.

¹² Vizzotto et al., « CBCT for the assessment of second mesiobuccal (MB2) canals in maxillary molar teeth. »

¹³ Patel et al., « European society of endodontology position statement: use of cone beam computed tomography in endodontics: european society of endodontology (ese) developed by ».

2 : La cavité d'accès endodontique et l'économie tissulaire

Ce type de cavité "économe" respecte de très près le principe de l'économie tissulaire. Certains auteurs cherchent à démontrer l'intérêt d'un accès endodontique a minima, motivé par une amélioration de la résistance mécanique de la dent traitée. Néanmoins, le facteur conditionnant le succès d'un traitement endodontique est la décontamination bactérienne. De ce fait, on se demande si un accès endodontique trop limité serait à l'origine de l'élimination incomplète des pathogènes et exposerait le praticien à un risque accru de fractures instrumentales.¹⁴

2.1 La cavité d'accès a minima

La cavité d'accès en endodontie telle qu'elle est réalisée depuis des décennies est peu économe en tissu sain afin d'apporter "confort" et "sécurité" lors des différentes étapes du traitement. L'une des principales problématiques que l'on rencontre lors de ces procédures endodontiques avec l'expansion de l'accès, est la nécessité d'avoir un accès visuel suffisant aux entrées canalaire. Toutefois, l'élimination des tissus durs et la réduction du nombre de murs cavitaires sont à l'origine d'une augmentation de la flexion cuspidienne et du risque de fracture sous la charge occlusale lors de la fonction. D'où le questionnement lié à l'intérêt de préserver les tissus et développé par le progrès de l'imagerie tout particulièrement l'examen en trois dimensions, les aides optiques qui apportent un confort visuel indispensable, des éclairages plus performants, l'irrigation améliorée avec l'hypochlorite de sodium par son action chimique sur le parenchyme pulpaire infectée ainsi que les nouveaux matériaux d'obturation rendant possible une meilleure conservation de la dentine.

2.1.1 Critères de l'approche conservatrice de la cavité d'accès

L'approche conservatrice de la cavité d'accès se caractérise par les critères suivants¹⁵ :

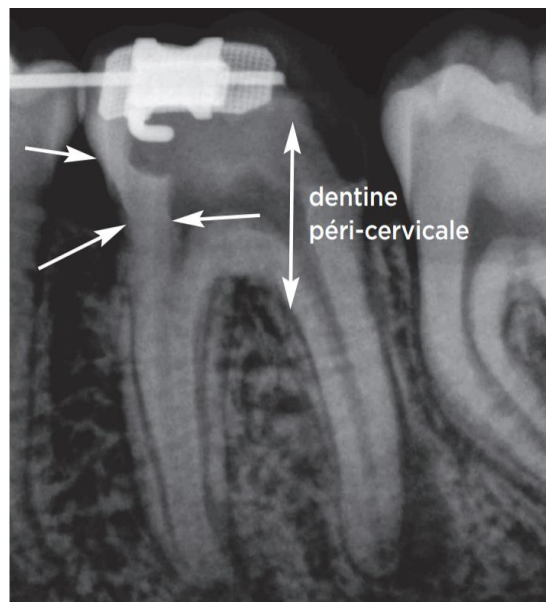
- Le contour de la cavité occlusale se situe en dedans des formes de contour conventionnelles de la cavité d'accès.
- L'abandon de l'accès en ligne droite au tiers apical du canal radiculaire
- L'élimination plus ou moins complète du plafond pulpaire.

¹⁴ Corsentino et al., « Influence of access cavity preparation and remaining tooth substance on fracture strength of endodontically treated teeth. »

¹⁵ Laurent E., « La cavité d'accès a minima. »

- La préservation a maxima de la dentine péri cervicale c'est à dire la dentine que l'on situe 4 mm de part et d'autre de l'os crestal (cf. figure 5). Cette dentine est l'élément déterminant pour la résistance biomécanique et la distribution des contraintes fonctionnelles sur la dentine radiculaire, d'où l'importance de conserver cette dentine cervicale. Dans le cas des incisives, la préservation de la dentine située au cingulum lors de la réalisation de la cavité améliore la répartition des contraintes fonctionnelles. Ce point de vue est en désaccord avec les principes de la cavité d'accès conventionnelle.

Figure 8 : Dentine péri cervicale



Source : Laurent et Bellhari, « L'endodontie minimalement invasive », 2018.

2.1.2 Intérêt de l'économie tissulaire en endodontie

La conception traditionnelle de la cavité d'accès (TEC) se concentre sur l'inclusion des cornes pulpaire et la trépanation complète de la chambre pulpaire afin d'obtenir un débridement suffisant de la partie coronale du système canalaire. Cette approche a été contestée par une notion plus radicale de cavité d'accès. Ainsi, inspirées des concepts dérivés de la dentisterie minimalement invasive, ces cavités nouvelles améliorent la préservation tissulaire, particulièrement dans la zone cervicale¹⁶. Il a été suggéré qu'il n'était pas nécessaire de trépaner complètement la chambre pulpaire. L'endodontie micro invasive permet un délabrement minimum de la dent.¹⁷

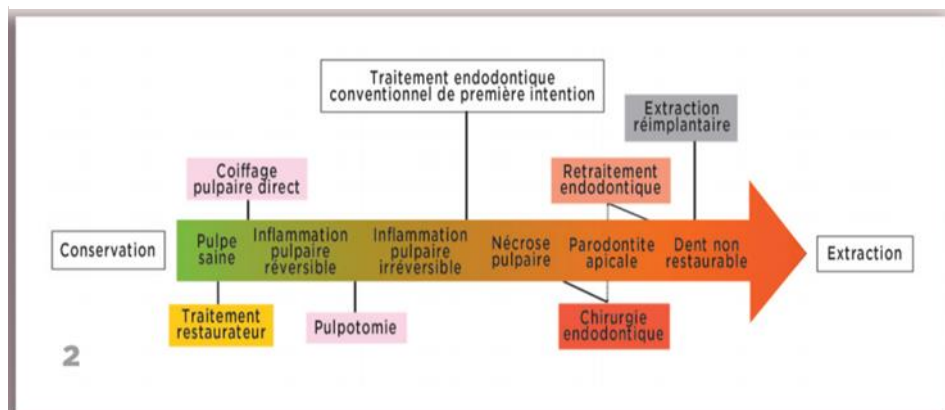
¹⁶ Plotino et al., « Fracture strength of endodontically treated teeth with different access cavity designs. »

¹⁷ Clark et Khademi, « Modern molar endodontic access and directed dentin conservation. »

Des études portant sur la résistance d'une dent ayant subi un traitement avec le TEC, ont admis qu'il existe un pourcentage de risque de fracture pendant la fonction, plus important que pour les conceptions contractées¹⁸. Une diminution est remarquable dans la région cervicale pour les dents avec des cavités conservatrices et ultra-conservatrices, cela étant lié à la perte de structure coronaire dans le cas de TEC. Cependant, il ne semble pas y avoir d'amélioration significative de la résistance avec la réalisation de cavités "ninja" par rapport à un accès conservateur¹⁹. D'autre part, dans une étude récente, Krapez et coll. ont noté plus de fractures à 5 ans postopératoires sur les dents ayant eu une cavité d'accès trop importante. (Krapež et Fidler 2013).

Ainsi, il est indispensable de limiter les pertes tissulaires, et tout particulièrement lors de la réalisation de la cavité d'accès. Le concept de la dentisterie minimale invasive appliquée à l'endodontie (Minimal Invasive Dentisterie Concept MIDC) est décrit pour la première fois en 2009²⁰, et s'applique maintenant à l'endodontie. Le gradient thérapeutique établi en odontologie restauratrice s'est vu désormais appliqué à l'endodontie (cf. figure 6).

Figure 9 : Le gradient thérapeutique en endodontie, d'après Jouanny



Source : Jouanny, « Le gradient thérapeutique en endodontie », 2015.

L'accès conservateur est d'autant plus d'actualité avec le progrès de la dentisterie adhésive qui nous permet de limiter les pertes tissulaires, on limite ainsi les préparations des cavités.

¹⁸ Tsesis et al., « Diagnosis of vertical root fractures in endodontically treated teeth based on clinical and radiographic indices ».

¹⁹ Jiang et al., « Biomechanical properties of first maxillary molars with different endodontic cavities. »

²⁰ Clark et Khademi, « Modern molar endodontic access and directed dentin conservation. »

2.1.3 Définitions des nouvelles cavités d'accès endodontique

On définit deux nouveaux types de cavités en fonction de l'élimination plus ou moins complète du plafond pulpaire (cf. 2.1.1. Critères de l'approche conservatrice de la cavité d'accès) : la cavité d'accès conservatrice appelée aussi "contractée" et la cavité ultra conservatrice dite "ninja".

2.1.3.1 Cavités conservatrices

Les nouvelles cavités conservatrices (CEC) ou aussi appelée "contractées" ont été préconisées afin de minimiser la perte de tissu dentinaire. Celles-ci sont une alternative aux cavités endodontiques traditionnelles, décrites dans la première partie, ayant pour objectif d'éviter la diminution de la résistance mécanique des dents traitées endodontiquement et augmentent leur survie à long terme.

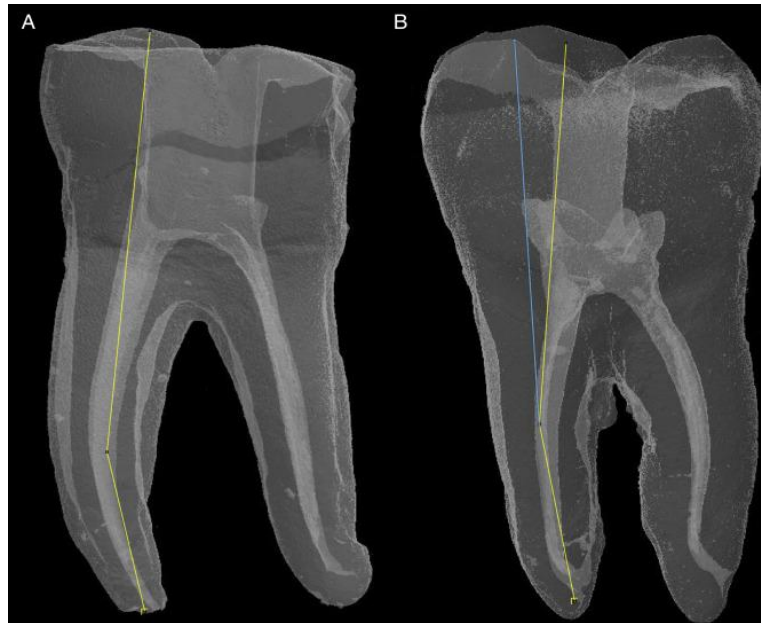Pour cela, la préparation cavitaire doit être ni trop petite, ni trop grande mais doit être adaptée à l'anatomie de la chambre pulpaire. L'ouverture en ligne directe "straights line" est abandonnée. Ces cavités englobent les cornes pulpaires mais les limites sont en dedans des cavités d'accès traditionnelles (par exemple, elles n'ont pas d'extension vers la cuspside MV des molaires maxillaires ou mandibulaires)²¹.

La réalisation de ces cavités "contractées" est guidée par l'élimination plus ou moins complète du plafond pulpaire, elle ne sera pas mise de dépouille pour limiter son expansion et conserver le maximum des tissus dentaires. Les principales structures fortes sont conservées, pour cela, la trépanation du plafond pulpaire se fera au centre de la pulpe et non plus au niveau des cornes pulpaires. Il s'agit d'une préparation anatomique définie à partir des radiographies préopératoires et de l'analyse de l'anatomie coronaire et canalaire. Une partie du plafond sera donc conservée²²

²¹ Krishan et al., « Impacts of conservative endodontic cavity on root canal instrumentation efficacy and resistance to fracture assessed in incisors, premolars, and molars ».

²² Ericson, « The Concept of minimally invasive dentistry » ; Moore et al., « Impacts of contracted endodontic cavities on instrumentation efficacy and biomechanical responses in maxillary molars ».

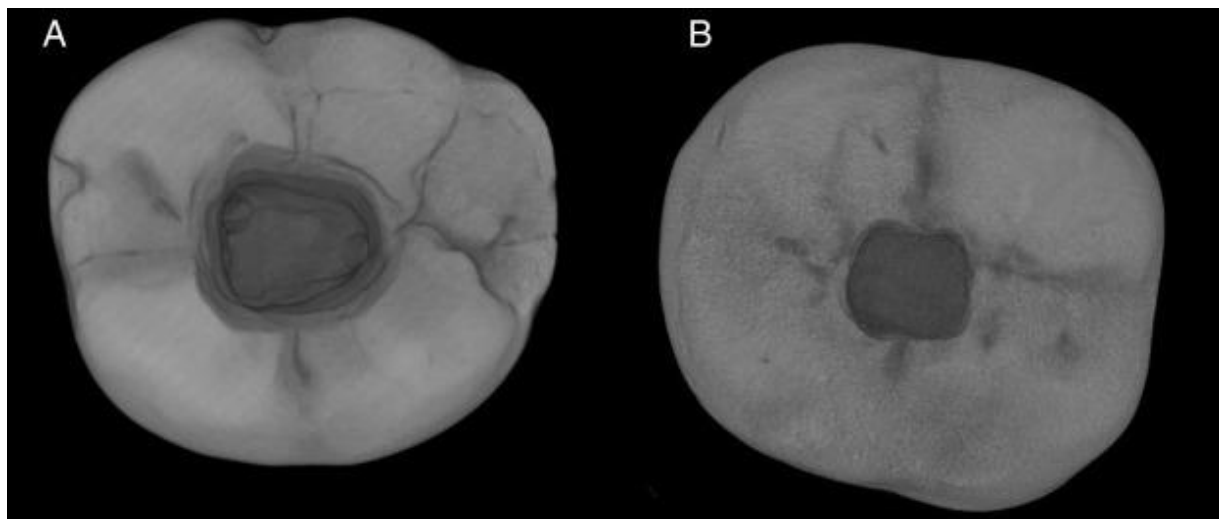
Figure 10 : Représentation 3D montrant l'angle d'accès dans les canaux MV avec (A) TEC et (B) CEC



Source : Alovisei et al, « Influence of contracted endodontic access on root canal geometry », 2018.

La ligne bleue en B représentée sur la figure 7 montre les différents angles d'accès après un retrait complet du toit de la chambre pulpaire et des interférences coronales.

Figure 11 : Une TEC (A) et CEC (B) sur des molaires mandibulaires en vue occlusale sur des coupes micro-CT



Source : Alovisei et al, « Influence of contracted endodontic access on root canal geometry », 2018.

2.1.3.2 Cavités ultra conservatrices

Les endodontistes ont accentué ce principe de MIDC par la création de cavités dites “ninjas” (NEC “ninja endodontic cavities) dont la conception est dirigée par l’orifice. Dans ce cas, l’accès sera en fonction du nombre de canaux et non plus en fonction de la chambre pulpaire, il s’agit plus d’effractions pulpaire que de cavités d’accès à proprement parler.

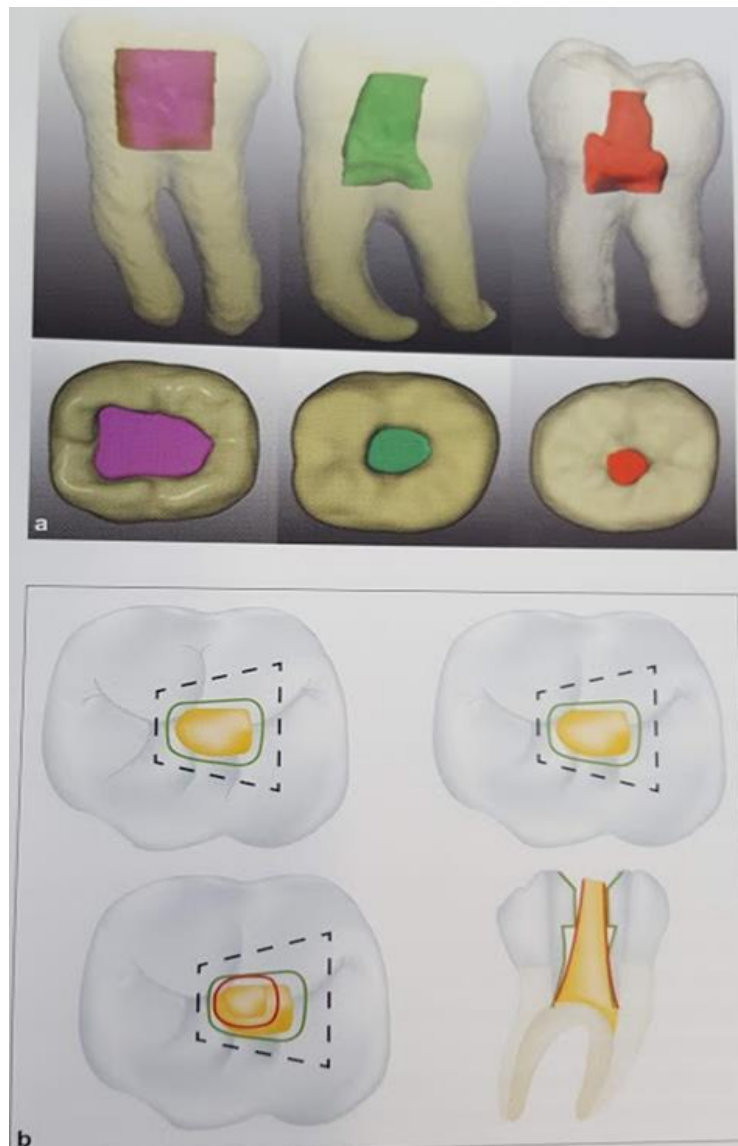
La cavité ninja consiste en la création d’un petit puit sur la face occlusale de la dent à traiter qui permettrait au praticien de trouver et d’accéder à tous les orifices canalaires. L’accès direct à partir de la face occlusale à chaque canal est réalisé tout en évitant d’éliminer la totalité du plafond pulpaire, ces cavités étant distinctes l’une de l’autre.

Elles seront centrées sur la projection occlusale du point de convergence des axes canalaires ou de cavités multiples, chacune centrée sur un axe canalair. Une partie du plafond de la chambre pulpaire sera conservée. Ce dernier pose un problème du point de vue de la biologie puisqu’il faudra veiller à éliminer l’ensemble du parenchyme pulpaire par l’action mécanique des ultrasons associée à l’action chimique de l’hypochlorite de sodium. Il semble prudent de ne pas réaliser ces cavités sur des dents au stade de nécrose pulpaire et infectées, au risque de réaliser une désinfection incomplète du système canalair²³.

²³ Laurent, « La cavité d’accès a minima ».

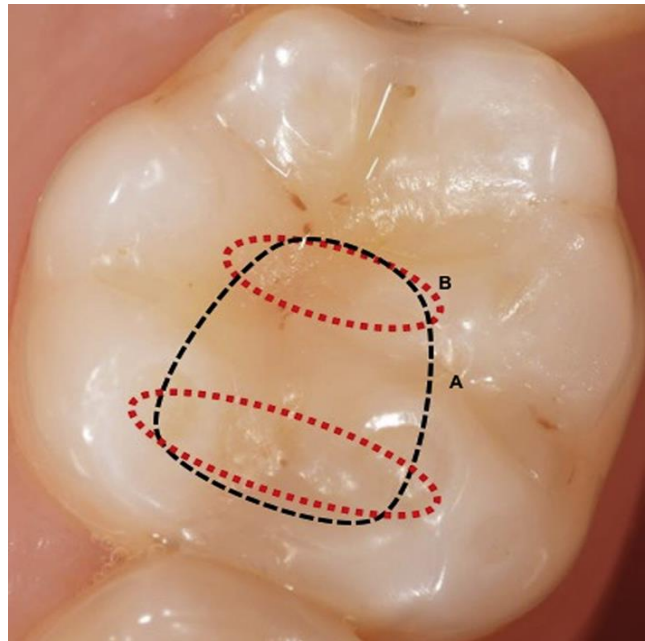
2.1.3.3 Illustrations

Figure 12 : Représentation schématique de la cavité d'accès traditionnelle, conservatrice et ninja



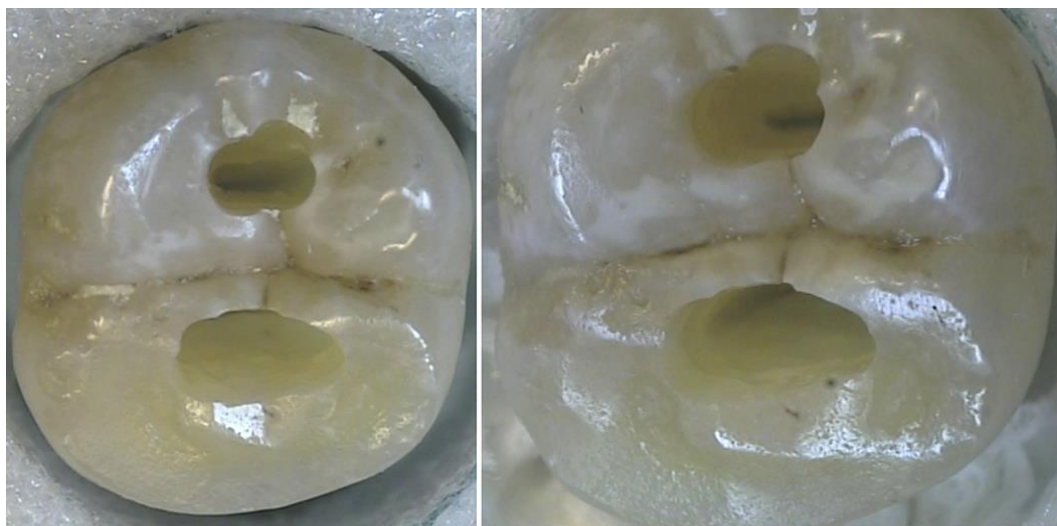
Source : Plotino et al., « Fracture strength of endodontically treated teeth with different access cavity designs », 2017.

Figure 13 : Représentation schématique de la cavité d'accès (A) TEC (traditionnelle) en pointillée noire et d'accès DDC (conservation de la dentine dirigée par l'orifice) (B) en pointillée rouge, sur une molaire mandibulaire



Source : Laurent, « La cavité d'accès a minima », 2019.

Figure 14 : Accès DDC démontrant les accès mésiaux et distaux vers leurs orifices en conservant le treillis de dentine entre les cavités



Source : Laurent., « La cavité d'accès a minima », 2019.

La réduction des cavités d'accès et le maintien des structures fortes notamment celles qui constituent les poutres de résistances de la dent (crêtes marginales, pont d'émail, cuspidés d'appui, dentines cervicales...) assureront la pérennité des dents sur le long terme.

Cette approche permet d'une part, de conserver une quantité de dentine coronaire suffisante pour avoir un effet de cerclage après la réalisation de la reconstitution coronaire finale et d'autre part, elle préserve stratégiquement de la dentine, autrement dit elle permet de laisser une botte de dentine garante de l'intégrité coronaire.

Finalement on retiendra que ces cavités conservatrices endodontiques peuvent améliorer la résistance à la fracture des dents traitées endodontiquement par rapport aux cavités d'accès traditionnelles. Cependant leurs principales problématiques est de compromettre l'efficacité de l'instrumentation notamment dans les cas des canaux distaux des molaires mandibulaires.

2.2 Réalisation des cavités conservatrices et ultra conservatrices

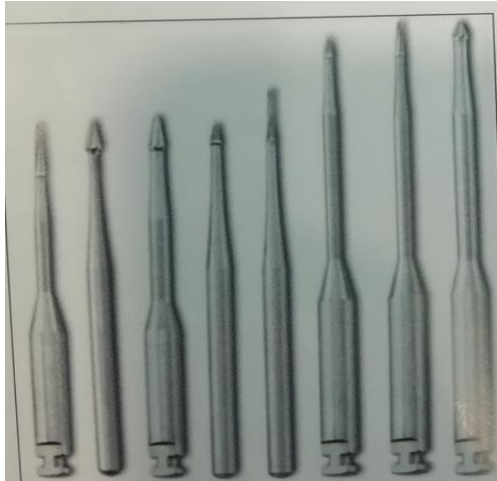
2.2.1 Les instruments

Dans un premier temps, il convient d'utiliser une fraise boule diamantée de petit diamètre pour créer le patron de la cavité d'accès, à l'instar de la cavité d'accès traditionnelle, mais dans ce cas le contour sera très en dedans de l'accès conventionnelle.

Ensuite, un approfondissement de la cavité est réalisé jusqu'à effraction pulpaire. À ce stade il est préconisé de ne plus utiliser une fraise boule endodontique mais de la substituer par une instrumentation ultrasonore et des fraises de finition, moins invasives et plus économes en tissu²⁴.

²⁴ Laurent et Bellhari, « L'endodontie minimalement invasive ».

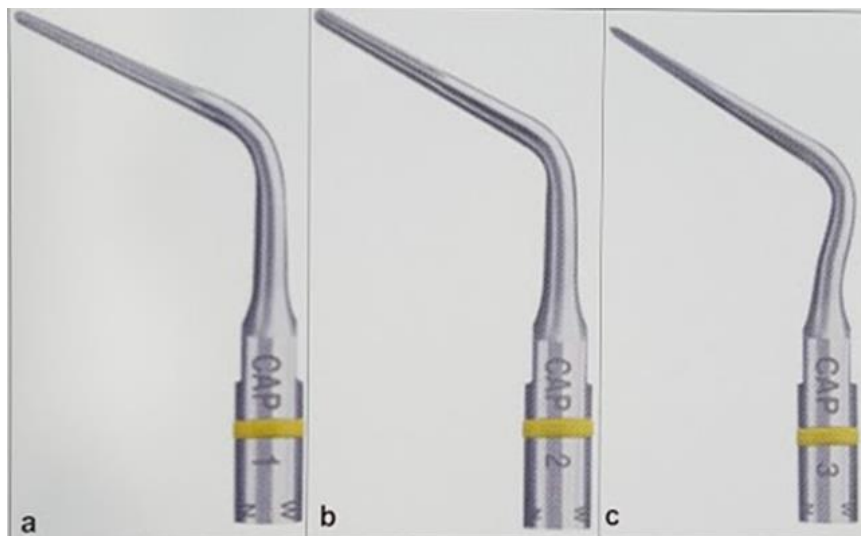
Figure 15 : Fraises endo guide (SS White)



Source : Laurent et Bellhari, « L'endodontie minimalement invasive », 2018.

L'instrumentation ultrasonore (inserts Start X (Dentsply), insert Cap (Acteon Satelec)) permet d'éliminer la dentine de manière plus précise et contrôlée du plafond pulpaire sous un contrôle visuel constant. L'intérêt de leur utilisation dans le cas de ces cavités sera d'éviter une extension occlusale excessive.

Figure 16 : Les inserts ultrasonores pour cavités d'accès (Acteon)



Source : Laurent et Bellhari, « L'endodontie minimalement invasive », 2018.

2.2.2 L'utilisation des examens complémentaires radiologiques

Comme vu précédemment pour les cavités d'accès conventionnelles, l'examen préopératoire indispensable en vue de leur réalisation est la radiologie rétro alvéolaire en un ou plusieurs clichés pour apprécier et analyser volume pulpaire et anatomie radiculaire. L'obtention d'un accès adéquat et réduit pour le traitement endodontique peut être déterminée à partir de la planification préopératoire.

Dans le cas des cavités conservatrices, réussir à localiser, nettoyer, désinfecter et sceller le système canalaire sans affaiblir la structure dentaire résiduelle, nécessite une analyse plus précise à l'aide d'un examen complémentaire préopératoire par tomographie volumique CBCT.

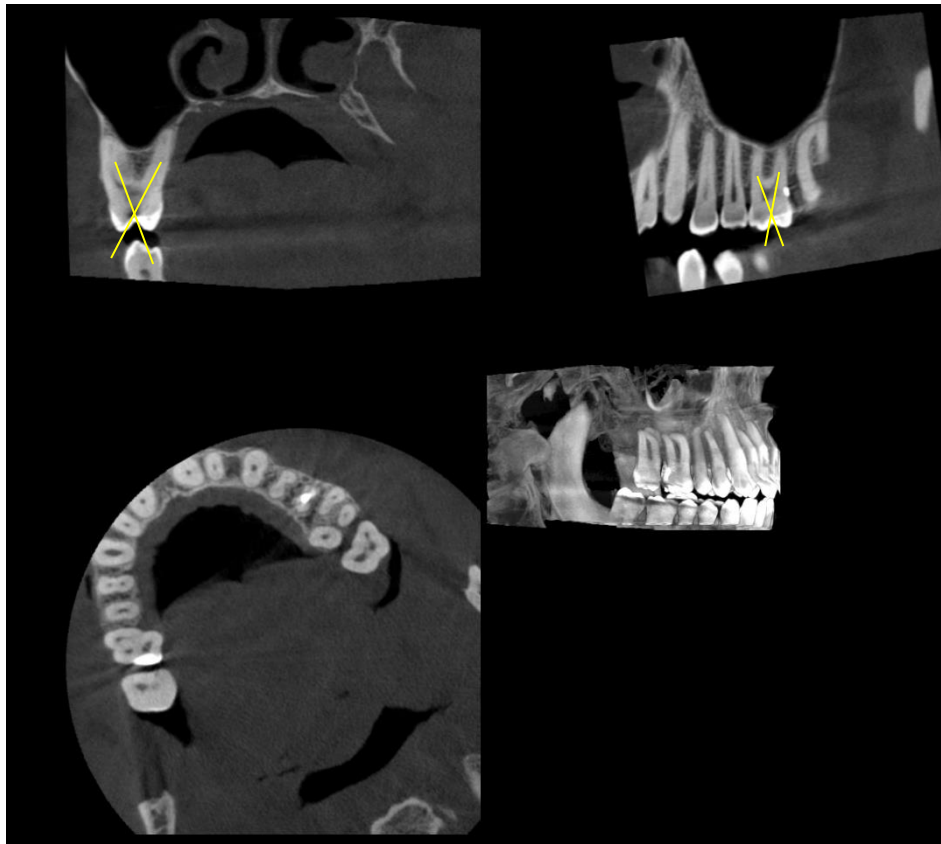
Cet examen permet une analyse approfondie dans l'identification des obstacles anatomiques :

- Volume de la chambre pulpaire
- Présence de calcification
- Longueur et position des racines et de leurs canaux
- Orientation dans les trois dimensions de l'espace
- Tridimensionnelle des canaux (rond, ovale, ou de toute autre forme)
- De la santé des structures péri apicales

Il apportera des informations quant à la localisation de la jonction amélo-cémentaire ainsi que celle de la furcation, les noter comme repère pour nous indiquer l'emplacement du niveau du plancher pulpaire et la position probable des entrées canalaire.

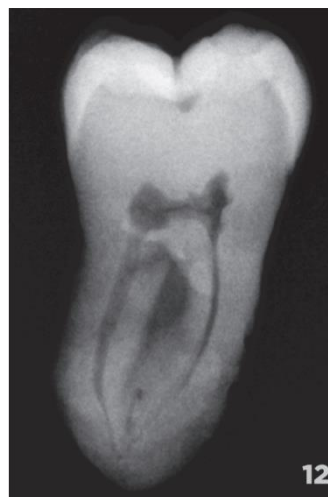Ainsi grâce à l'ensemble des informations apporté par le CBCT, le clinicien pourra anticiper l'anatomie de la dent à traiter et minimiser au maximum l'élimination de la dentine (cf. figures 22 à 27) lors de l'accès aux canaux radiculaires.

Figure 17 : CBCT Préopératoire et étude de la relation entre la convergence des axes canaux et le centrage de la cavité d'accès



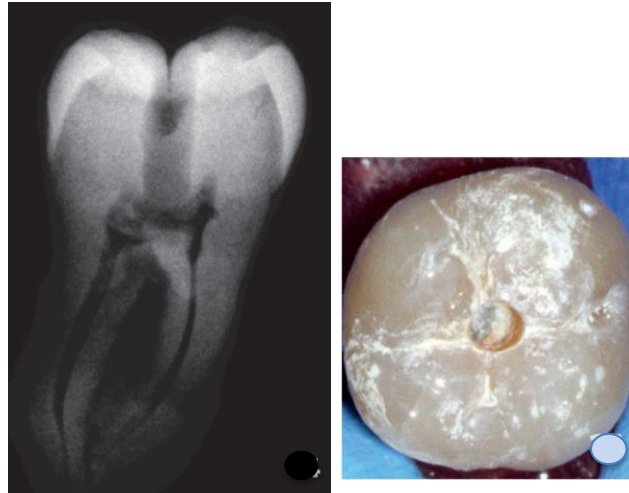Source : Auteur, 2020.

Figure 18 : Radiographie préopératoire



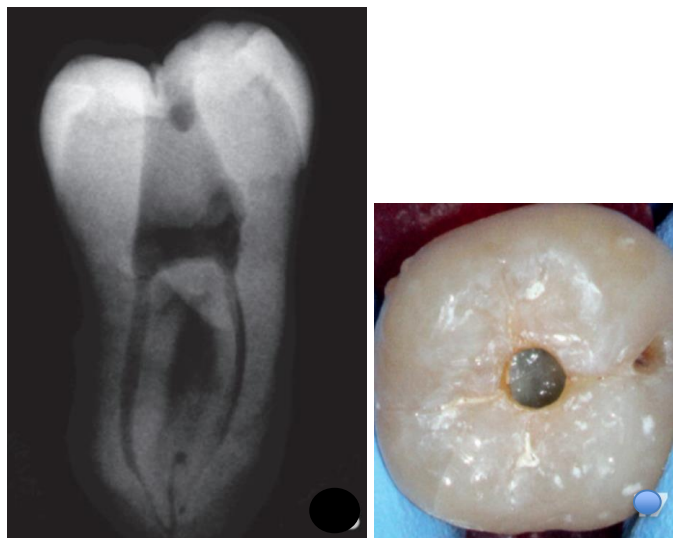
Source : Laurent et Bellhari, « L'endodontie minimalement invasive », 2018.

Figure 19 : Radiographie rétro alvéolaire et vue occlusale Cavité Ninja



Source : Laurent et Bellhari, « L'endodontie minimalement invasive », 2018.

Figure 20 : Radiographie rétro alvéolaire et vue occlusale cavité conservatrice



Source : Laurent et Bellhari, « L'endodontie minimalement invasive », 2018.

2.2.3 Limites

Il reste à vérifier si ces conceptions d'accès détiennent un avantage significatif dans la situation clinique. L'influence des cavités d'accès conservatrices sur l'efficacité de l'instrumentation semble dépendre de la dent traitée. Il a été récemment rapporté qu'avec la CEC, on avait tendance à manquer certains canaux radiculaires en particulier le deuxième canal mésio vestibulaire dans le cas des molaires maxillaires quand un microscope opératoire et des ultrasons n'étaient pas utilisés.

La majorité des échecs de traitements canaux sont dus à une cavité d'accès mal réalisée. L'une des principales problématiques avec les cavités d'accès provient de leur petite taille. Leurs réalisations sous-évaluées ne se rapportent pas aux caractéristiques coronaires des dents, et elles ne permettent pas la localisation de tous les orifices canaux. Il semble évident que la réalisation de ces cavités minimales peut compromettre l'élimination complète du tissu pulpaire infecté ainsi que la mise en forme canalaire qui elle sera plus difficile et moins certaine. Cela va à l'encontre du principe fondamental de la désinfection du système endodontique lors d'un traitement canalaire.

Parmi les limites et les problématiques dans la réalisation des cavités d'accès a minima, on peut citer²⁵:

- L'oubli de canaux : Les localisations des entrées canaux sont rendues difficiles visuellement rendant obligatoire l'utilisation d'un bilan d'imagerie préopératoire (CBCT). Les cavités étant réduites, la lumière y est moins diffusée ce qui argumente l'utilisation d'aides optiques associées à une source lumineuse efficace.
- Les fractures instrumentales : les entrées canaux n'étant plus relocalisées, ce risque augmente avec la persistance de triangle dentinaire accentuant les contraintes sur les instruments de mise en forme canalaire.
- La persistance de parenchyme pulpaire ou de débris nécrotiques du plafond pulpaire résiduel, dans le cas des cavités ultra-conservatrices. S'ils ne sont pas détruits par l'action chimique de l'hypochlorite, ils peuvent être à l'origine d'une prolifération bactérienne et d'une réinfection de l'endodonte.
- La réalisation de ces cavités nécessite une instrumentation spécifique (fraises de petits diamètres et insert ultrasonore), une précision accrue de l'opérateur et davantage de temps.

Avant de se lancer dans la conception de telles cavités, il faut reconnaître les facteurs limitants tels que la position de la dent et son inclinaison vestibulaire ou linguale/palatine et mésiale ou distale, l'ouverture buccale du patient, la complexité anatomique, le degré de minéralisation etc... Un plateau technique très complexe, un praticien aguerri et une situation clinique favorable sont indispensables²⁶.

²⁵ Laurent et Bellhari, « L'endodontie minimalement invasive. »

²⁶ Krishan et al., « Impacts of conservative endodontic cavity on root instrumentation efficacy and resistance to fracture assessed in incisors, premolars, and molars. »

2.3 L'économie tissulaire au service de la restauration en endodontie

Faisant suite au principe de l'économie tissulaire appliqué au traitement endodontique notamment pour réaliser une cavité d'accès a minima, on peut maintenant s'interroger sur son intérêt quant à la restauration coronaire de la dent traitée. Une restauration coronaire étanche est indispensable pour la pérennité du traitement endodontique à long terme, s'opposant à une potentielle ré infiltration bactérienne et permettant une réhabilitation esthétique et fonctionnelle de la dent.

On se pose maintenant la question du choix de cette restauration définitive, ce choix étant multifactoriel. Avec l'avènement des conceptions de cavités d'accès bien plus petites et conservatrices, la nécessité du recouvrement cuspidien des molaires traitées par endodontie ayant des couronnes autrement intactes est remise en question.

2.3.1 Étude de la Résistance et perte de substance dentaire

Reeh et Messer ont démontré que l'accès endodontique à lui seul ne contribue seulement qu'à une réduction de 5 % de la rigidité dentaire, la perte de l'intégrité marginale de la crête étant le principal contributeur²⁷.

Anquilino et Caplan, quant à eux, ont démontré que les dents traitées endodontiquement mais non couronnées après l'obturation sont perdues six fois plus rapidement que celles couronnées après obturation, ils en concluent qu'il existe une importante association entre le placement de la couronne et la survie des dents traitées par endodontie²⁸.

D'après une étude récente Krapez et al. ont démontré qu'il existe plus de fracture à 5 ans postopératoire sur dents avec cavité trop importante.

Enfin, une autre étude a récemment démontré qu'il existe une corrélation positive entre la surface coronaire restante de la dentine et la résistance à la fracture. Ainsi plus la perte d'émail ou de dentine est importante et vaste, plus la structure résiduelle est affaiblie et donc davantage sensibles aux fractures.

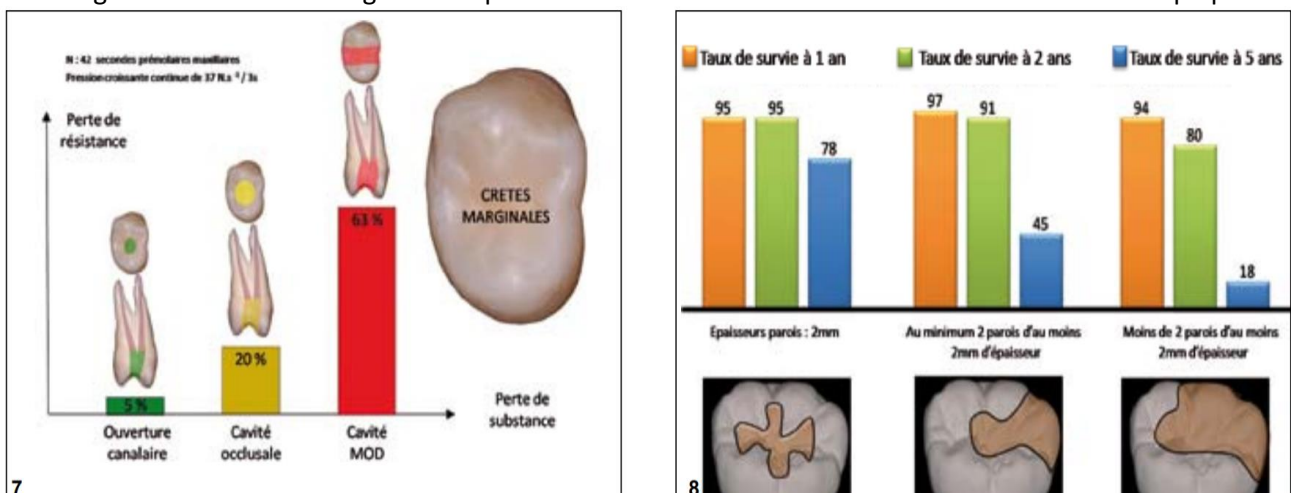
²⁷ Reeh, Messer, et Douglas, « Reduction in tooth stiffness as a result of endodontic and restorative procedures ».

²⁸ Allen et al., « Stress distribution in a tooth treated through minimally invasive access compared to one treated through traditional acces. »

L'élément fondamental nécessaire et jouant un rôle dans la résistance dentaire est la crête marginale. S'il en manque une, le cerclage périphérique dentaire est rompu et cette discontinuité fragilise la dent (-46 % de résistance). Si les deux crêtes marginales sont perdues, le phénomène est encore plus important (-63 %). Les parois vestibulaires et linguales de part et d'autre de la cavité MOD risquent ainsi de fléchir et d'aboutir à la fracture à la suite des forces occlusales et cela étant d'autant plus vrai que les pans restants sont fins. Par conséquent, lorsque la perte de substance dentaire implique les crêtes marginales mésiales et distales, il devrait être utile de choisir une restauration indirecte pour garantir des résultats fonctionnels et esthétiques à long terme.

La fragilité dentaire, étudiée depuis de nombreuses années, est causée de toute évidence par une perte de substance dentaire. En 1989, Reeh et al. étudient déjà la rigidité des prémolaires maxillaires au cours de différentes procédures restauratrices. Les résultats ont démontré une perte croissante de résistance avec l'augmentation de la taille des cavités : 5 % lors de la réalisation d'une simple cavité d'accès, de 20 % lorsque la cavité est plus importante et de 63 % lors de la réalisation d'une cavité mésio occluso distale²⁹.

Figure 21 : Étude de la rigidité des prémolaires maxillaires et du taux de survie de la dent dépulpée



Source : Decup et al., L'état « dent dépulpée » données essentielles, 2011.

L'étude menée par Nagasari, quant à lui, prouve que le taux de survie de la dent dépulpée est de toute évidence proportionnel à la quantité de tissu dentaire résiduel. Ceci est démontré dans son étude par les chiffres suivant : le taux de survie à 5 ans passe de 78 % lorsqu'il reste 4 parois d'au moins 2 mm d'épaisseur (cavité de classe I), à 18 % s'il demeure moins de 2 parois d'au moins 2 mm d'épaisseur³⁰ (cf. figure 28)

Nous devons inclure dans nos traitements cet impératif, réduire les dimensions des cavités dans l'objectif de préserver les structures dentaires au maximum en particulier les poutres de résistances de la dent

²⁹ Reeh, Messer, et Douglas, « Reduction in tooth stiffness as a result of endodontic and restorative procedures. »

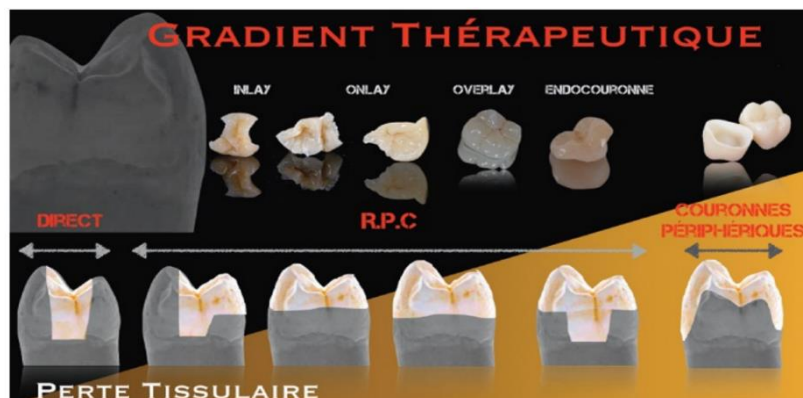
³⁰ Nagasari et Chitmongkolsuk, « Long-term survival of endodontically treated molars without crown coverage. »

(crêtes marginales, pont d'émail, cuspides.), facteur majorant la pérennité et la résistance dentaire à long terme.

2.3.2 Restauration minimalement invasive

Actuellement, pour restaurer les dents dépulpées, la meilleure approche est d'utiliser des procédures adhésives aux niveaux radiculaire et coronal. Elles permettent de s'affranchir des principes mécanistes imposés pour la réalisation d'éléments prothétiques scellés ("ferrule"). En effet, la préparation nécessaire pour obtenir un cerclage périphérique efficace est à l'origine d'une importante mutilation tissulaire (coronaire et radiculaire) ainsi qu'une agression parodontale. En utilisant des techniques de restaurations par collage, nous minimisons le sacrifice tissulaire, tout particulièrement de la région cervicale, zone de prédilection pour la résistance coronaire. Cela renforce la dent et optimise la stabilité et la rétention de la restauration. Des matériaux pilier et de noyau avec des propriétés physiques proches de celles de la dentine naturelle sont utilisés en raison des procédures adhésives actuelles.

Figure 22 : Gradient thérapeutique de restauration dent dépulpée



Source : Nagasiri et Chitmongkolsuk, « Long-term survival of endodontically treated molars without crown coverage: a retrospective cohort study », 2005.

Les restaurations partielles collées offrent une alternative de choix dans le traitement des dents non vitales. Il ne faut plus systématiser la réalisation d'un ancrage corono-radicaire (coulé ou foulé) ou celle d'une couronne périphérique face à une situation favorable à la restauration par collage et minimaliste en perte tissulaire. La question posée par Pascal MAGNE, synthétise et oriente le choix de nos thérapeutiques et matériaux : *"Est-ce ma restauration qui doit durer toujours ou bien le support de mes restaurations ?"* La survie de la dent sur l'arcade est bien plus importante que la durée de vie de notre prothèse. Et en dépit

*d'un système de prise en charge ne favorisant pas ce type d'approche, libre à nous d'oublier nos engrammes à propos de la dent dépulpée et essayons de voir un peu plus loin que le bout de nos turbines*³¹

D'autres critères doivent être évalués quant au choix de notre technique de restauration, tels que le contexte occlusal, l'esthétique, la localisation et le type de dent. Les molaires présenteront bien souvent des situations plus favorables par notamment une surface de collage et une chambre pulpaire plus importantes dans la majorité des cas mais aussi les forces masticatoires qui s'appliquent essentiellement en compression. Les forces en cisaillement appliquées aux prémolaires sont bien plus néfastes³².

³¹ Magne, Schlichting, et Paranhos, « Risk of onlay fracture during pre-cementation functional occlusal tapping. »

³² Clark et al., « Biomechanical considerations for the restoration of endodontically treated teeth: a systematic review of the literature--part 1. composition and micro- and macrostructure alterations ».

3 : Endodontie micro guidée

3.1 Le CBCT pour la préparation des cavités d'accès mini invasives

Dans certains cas, lorsqu'il s'agit de dents avec une morphologie inhabituelle, tel qu'un canal pulpaire calcifié, un traitement endodontique guidée est suggéré. La troisième partie portera sur la présentation d'une nouvelle approche de traitement miniaturisé pour la localisation du canal radiculaire (à travers un cas de calcifications du canal pulpaire et de parodontites apicales d'incisives mandibulaires). La complexité de conception de ces cavités mini invasives nous mène à la 3D afin de planifier, de nous guider dans leur réalisation et de minimiser les échecs.

L'endodontie guidée implique la fusion de l'imagerie tomographique par faisceau conique et d'un balayage de surface de la dent, aboutissant à la création d'un guide pour effectuer un chemin de forage dans le canal radiculaire. Ce concept se pratique dans la majorité des cas, pour les dents antérieures mandibulaires.

3.1.1 Le CBCT, indispensable à l'endodontie guidée

L'endodontie guidée, ou encore connue sous le terme anglais "*guided endodontics*" regroupe différentes procédures faisant appel à la technologie digitale. Cette procédure endodontique est essentiellement utilisée pour la conception et la fabrication de guides des cavités d'accès. D'autres utilisations sont convoitées notamment pour la réalisation de guides chirurgicaux pour les chirurgies endodontiques. De plus, grâce à l'utilisation de logiciels spécifiques, la planification de la séquence instrumentale est rendue possible et permet d'anticiper les complications lors du traitement canalair.

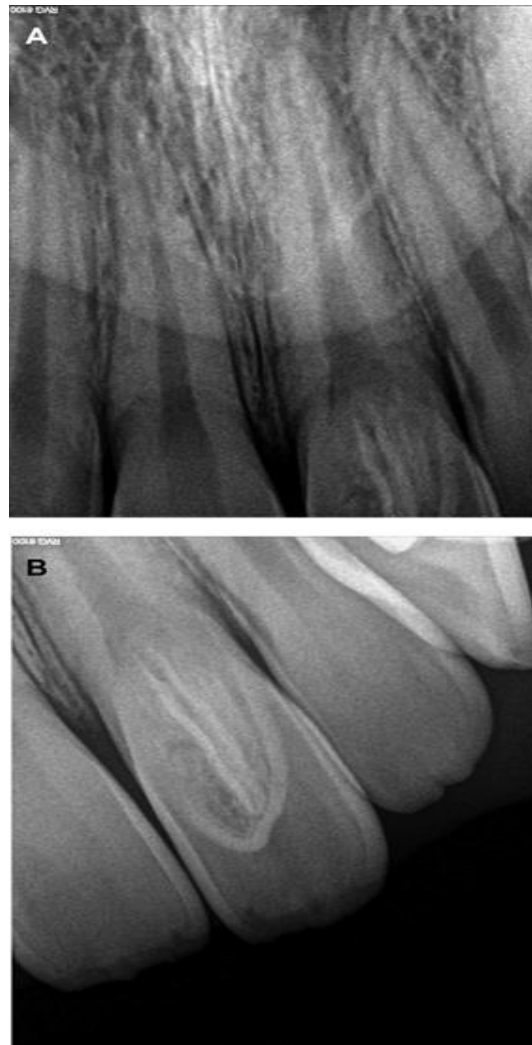Les fichiers numériques de l'imagerie du CBCT permettent une représentation tridimensionnelle et une approche plus précise des structures orales. C'est en les associant à l'empreinte optique, dont le balayage de surface fournit un modèle virtuel, que l'on obtient des guides chirurgicaux et endodontiques.

3.1.2 Planification et guide pour la cavité d'accès

L'endodontie guidée, sera principalement indiquée pour les dents présentant des calcifications et pour des cas plus rares de dens in dente et de traitement de tanières evaginatus³³.

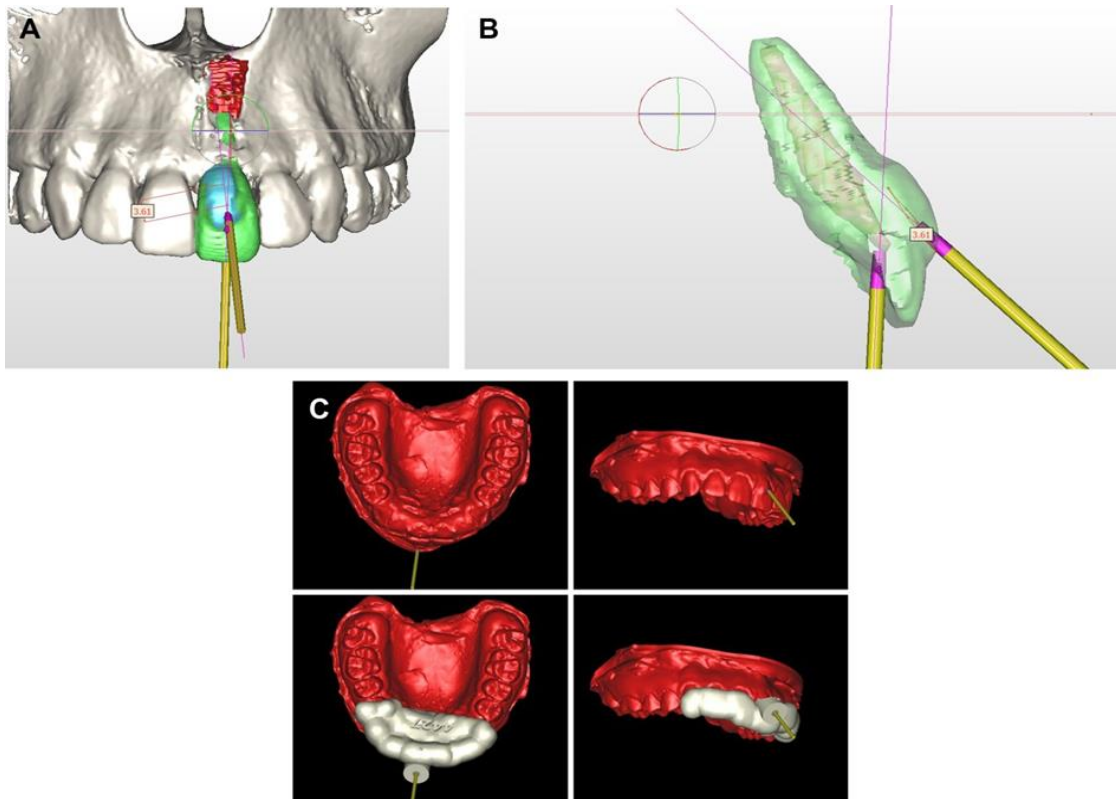
³³ Mena-Álvarez et al , «Endodontic treatment of dens evaginatus by performing a splint guided access cavity. »

Figure 23 : (A et B) Examen radiographique péri apical intra oral des tanières evaginatus sur la dent 21



Source : Mena-Álvarez et al., « Endodontic treatment of tens evaginatus by performing a splint guided access cavity », 2017.

Figure 24 : Reconstruction tridimensionnelle de la direction vectorielle qui représente le chemin d'accès à la cavité des tanières evaginatus et de la dent 21 en vue coronale (A), sagittale (B) et la conception des attelles (C) pour le traitement endodontique guidé



Source : Mena-Álvarez et al., « Endodontic treatment of tans evaginatus by performing a splint guided access cavity », 2017.

Rappelons que l'oblitération du canal pulpaire consiste en un dépôt de tissu à l'intérieur du canal. Ce processus est à l'origine d'une coloration jaunâtre de la dent atteinte et se manifeste à la suite d'un traumatisme, d'une carie, d'une perte de surface dentaire ou encore lorsqu'il est lié aux procédures opératoires types coiffage pulpaire, pulpotomie... D'autre part, l'apposition de dentine secondaire ou tertiaire liée à la sénescence peut entraîner une oblitération du canal pulpaire. Ainsi pendant la réalisation du traitement endodontique, la localisation canalaire peut-être une tâche difficile. L'approche d'endodontie guidée pour le traitement des calcifications pulpaires est une solution pour réduire le temps du traitement permettant au praticien d'établir une stratégie personnalisée pour aborder le canal et de le guider tout le long du traitement. En fonction de l'importance de la minéralisation et de sa localisation, la négociation des canaux peut être plus ou moins complexe et conséquence de complications opératoires. Dans 75 % des cas, les calcifications sont responsables de perforations pendant les phases de localisation et de renégociations canalaires³⁴

³⁴ Kvinnsland et al., « A clinical and roentgenological study of 55 cases of root perforation. »

Nous en venons au fait que l'endodontie guidée est une bonne approche pour relocaliser radiographiquement et numériquement le canal, réduire le risque de perforation et apporter des précisions aux différentes procédures du traitement.

3.1.3 Étapes de l'endodontie guidée

Pour la conception du guide, la réalisation d'un CBCT en est la première étape. Cet examen radiographique pré visualise tridimensionnellement la dent à traiter et apporte une aide précieuse quant à l'appréhension du système canalaire par le praticien. Il doit être réalisé un CBCT petit champ de haute résolution pour obtenir un maximum d'informations, en minimisant la dose d'irradiation reçue par le patient. À la suite de cet examen, un fichier en format DICOM est obtenu (Digital Imaging and Communications in Medicine) qui sera traité par un logiciel de planification.³⁵

Un enregistrement des surfaces muqueuses est secondairement réalisé à l'aide d'une caméra optique permettant d'obtenir un fichier STL.

À la suite de ces deux procédures, nous devons passer à l'étape de modélisation informatique. Cette modélisation permet à la fois d'analyser le CBCT et l'empreinte optique puis de les superposer. Nous pouvons prendre comme exemple de logiciel le CoDiagnostix de Dental Wings. Ceci aboutit à l'obtention d'un nouveau modèle virtuel avec l'ensemble des éléments d'intérêts de la situation buccale : couronnes dentaires, racine, tissu pulpaire et les tissus muqueux. Sur ce modèle tridimensionnel, le foret permettant la réalisation de la cavité d'accès est modélisé virtuellement, son choix sera fonction de l'anatomie de la dent à traiter. Il peut varier de 0.8 mm à 1.5 mm de diamètre et sa position est déterminée de manière à ce qu'il atteigne la portion coronaire visible du canal calcifié.

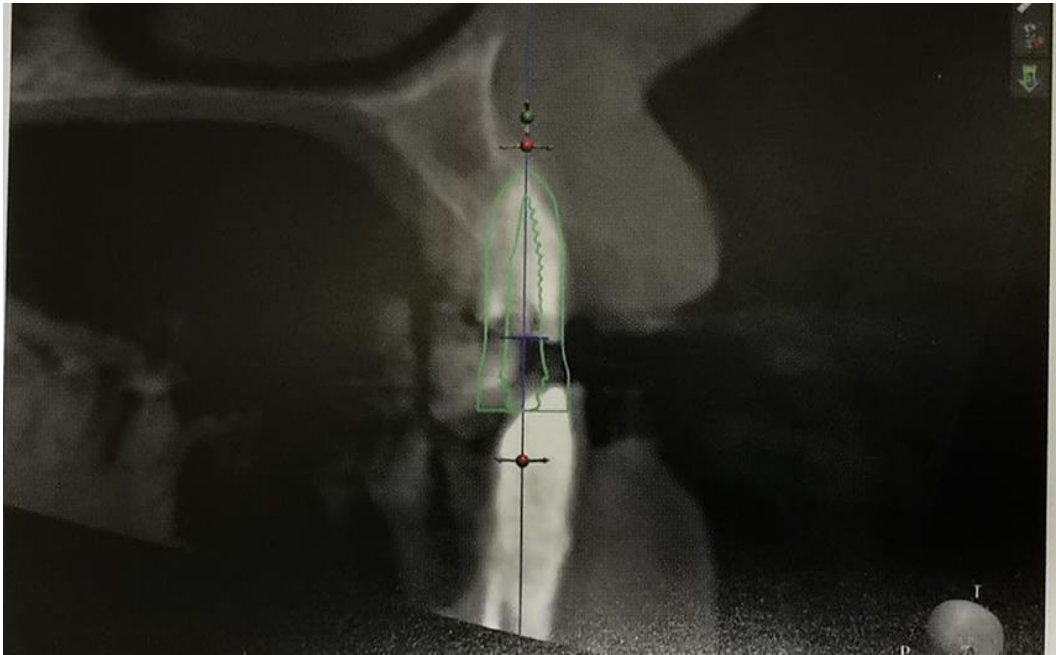Et enfin, à l'aide d'un outil intégré au logiciel de modélisation, un gabarit aussi appelé le futur guide endodontique est créé pour guider le foret.

Une fois la planification terminée, un guide endodontique peut être imprimé ou usiné à partir du fichier stl.

³⁵ Patel et al., « Cone beam computed tomography in endodontics - a review of the literature. »

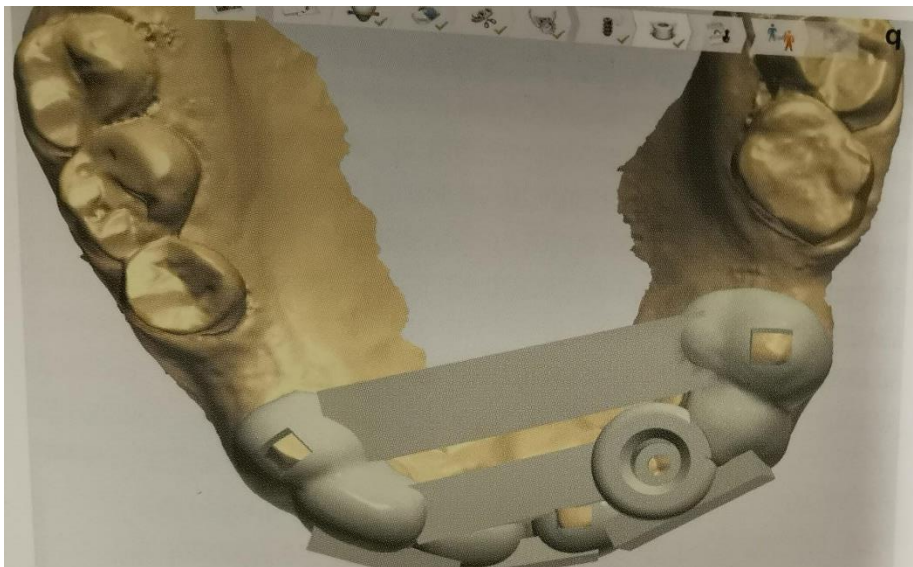Figures 22 à 35 : Guide d'accès pour une dent minéralisée³⁶

Figure 25 : Planification à partir des fichiers DICOM, un implant est positionné dans l'axe canalaire



Source : Aubeux et Gaudin, « Guides et planification endodontique », 2019.

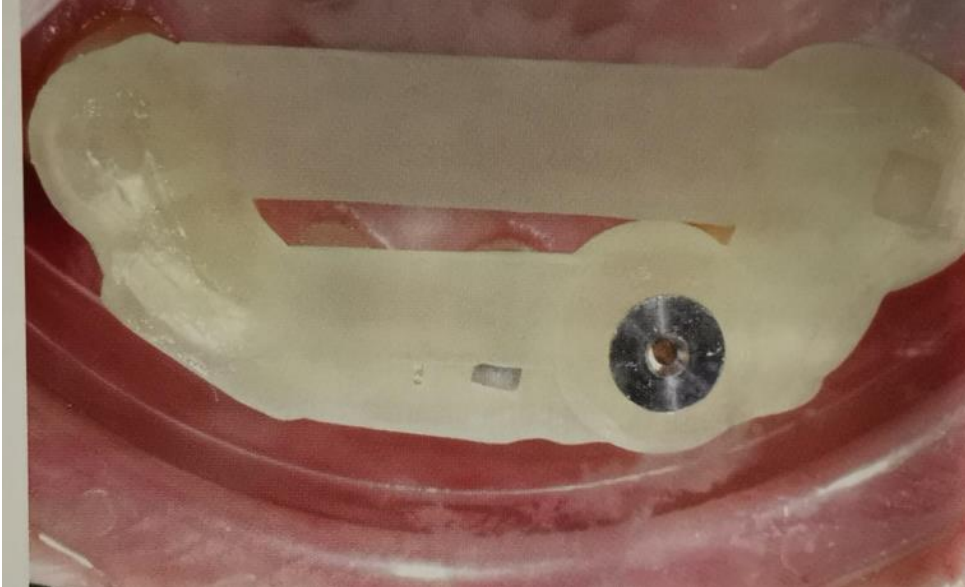
Figure 26 : Modélisation virtuelle du guide après repositionnement des fichiers STL et DICOM ; logiciel 3Shape



Source : Aubeux et Gaudin, « Guides et planification endodontique », 2019.

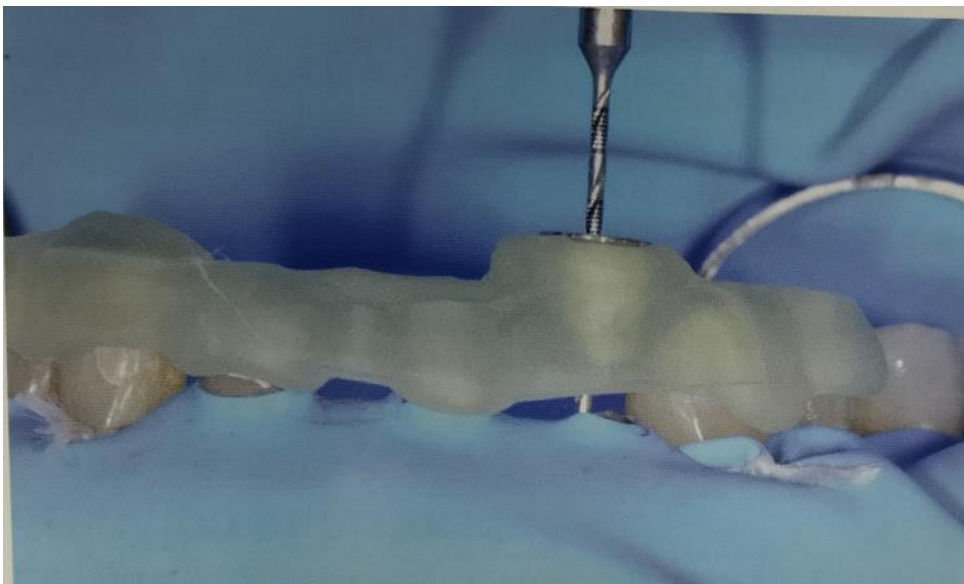
³⁶ Aubeux et Gaudin, « Guides et planification endodontique ».

Figure 27 : Essayage du guide d'accès endodontique en bouche et vérification de sa stabilité



Source : Aubeux et Gaudin, « Guides et planification endodontique », 2019.

Figure 28 : Utilisation du guide après mise en place du champ opératoire. Un foret de diamètre 0.8 mm est inséré à travers une douille métallique placée dans le guide résine



Source : Aubeux et Gaudin, « Guides et planification endodontique », 2019.

Il sera primordial de s'assurer de l'adaptation et de la stabilité du guide endodontique précédemment réalisé. Pour cela, cette vérification sera obtenue en fonction du nombre de dents supports, leur anatomie mais également le type et l'épaisseur de la résine du guide. Toute instabilité peut être la cause d'une imprécision lors du forage et à l'origine d'un échec du traitement endodontique.

Il est nécessaire de mettre en place un champ opératoire (digue) pour le confort du patient et du praticien et indispensable pour tout traitement endodontique. Le guide sera ensuite positionné en bouche puis on réalise un marquage à travers le guide à l'aide d'une fraise boule, créant un repère sur la face d'accès amélaire de la cavité d'accès. Un contrôle radiographique type rétro alvéolaire peut être réalisé, voir même recommandé, afin de s'assurer du bon axe du forage.

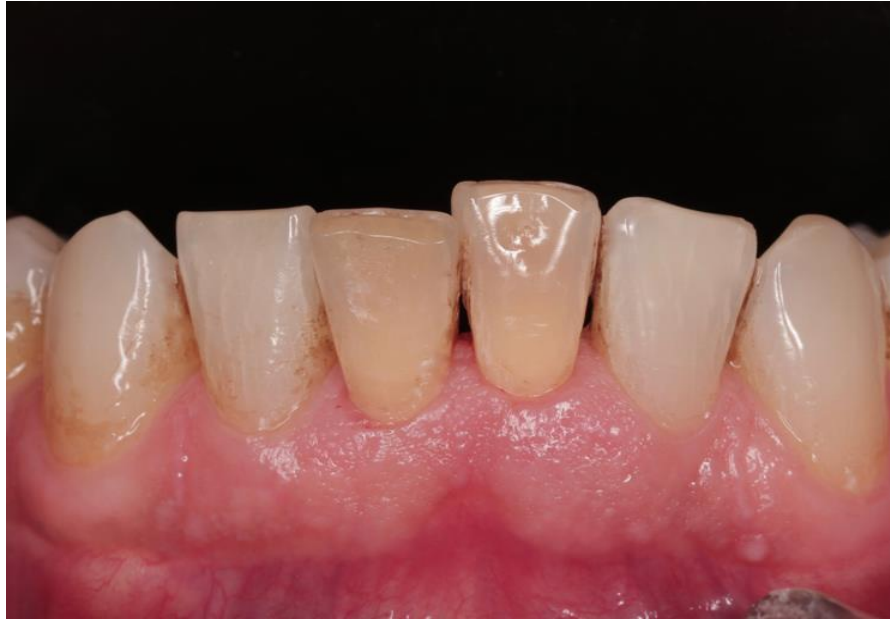3.2 Cas clinique d'une incisive latérale mandibulaire avec oblitération du canal pulpaire

La préparation conventionnelle de la cavité d'accès pour les dents antérieures mandibulaires compromet considérablement la structure dentaire cervicale, zone de résistance de la dent. Une conception modifiée appelée "l'approche incisive" doit donc être envisagée pour améliorer la résistance à la fracture. Cette approche permet un accès en ligne droite et sans entrave au tiers apical de la racine, réduisant le risque de perforations et une meilleure préparation en particulier dans le tiers apical du canal.

L'illustration de la technique endodontique guidée se fera à travers le cas clinique présenté par Torres et al en 2019 dans l'article *Microguided endodontics* : patient de 51 ans qui se présente avec une douleur localisée aux incisives mandibulaires. Les antécédents du patient nous révèlent des traumatismes dentaires graves il y a plus de 30 ans. Les incisives mandibulaires centrales 31 et 41 étaient sensibles à la percussion et avaient une décoloration jaunâtre. Les tests de sensibilité thermique et électriques sont négatifs et la réalisation de deux radiographies rétroalvéolaires révèle d'importantes calcifications. La 41 présente des signes radiologiques de parodontite apicale tandis que pour 3,1 ces signes sont moins claires.³⁷

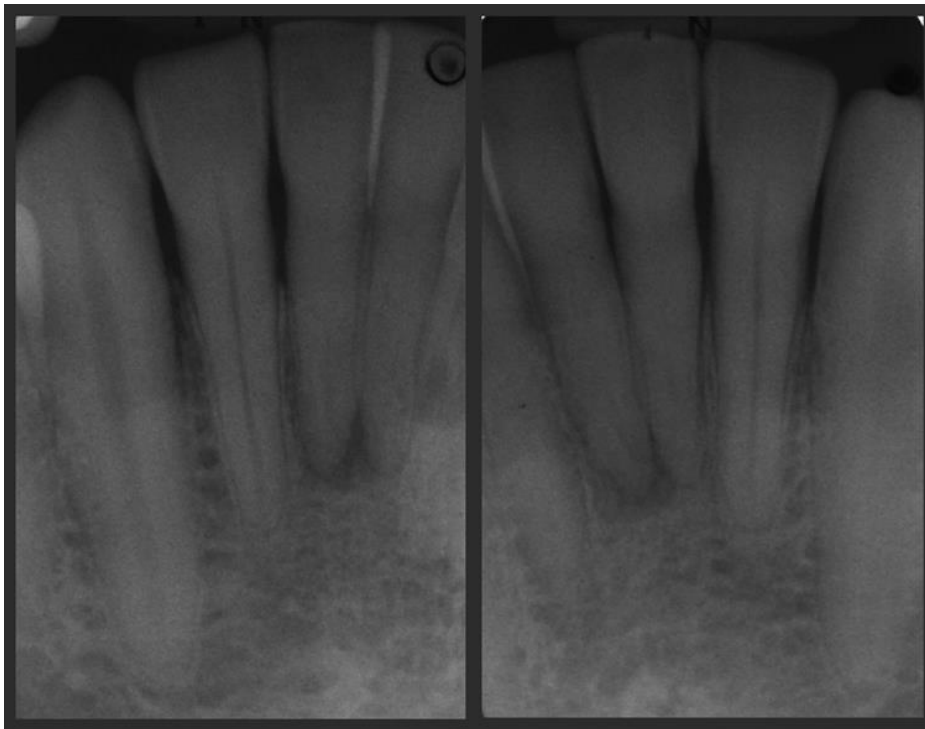
³⁷ Torres et al., « Microguided Endodontics ».

Figure 29 : Décoloration jaunâtre des 2 incisives centrales mandibulaire



Source : Torres et al., « Microguided endodontics », 2019.

Figure 30 : Images radiologiques intra orales de 31 et 41



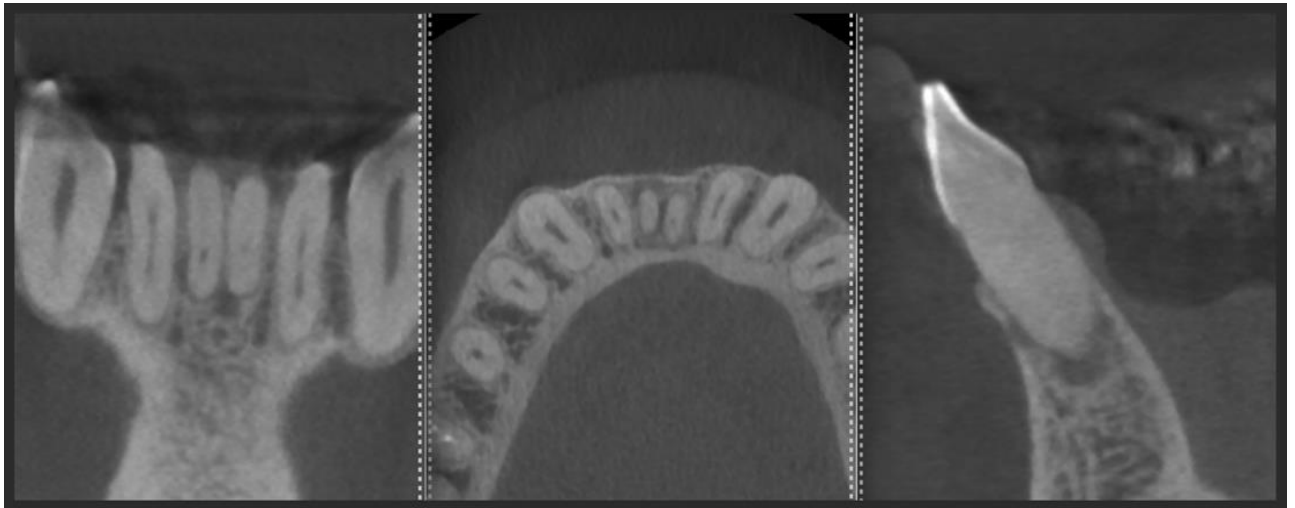
Source : Torres et al., « Microguided endodontics », 2019.

Un CBCT, indiqué dans ce cas clinique, confirme et clarifie le diagnostic de parodontite apicale et met en avant la complexité anatomique du canal radiculaire avec une oblitération pulpo canalaire sévère de ces deux incisives. Le canal n'étant visible qu'à 4 mm de l'apex.

Ainsi en raison de la présence d'une anatomie complexe et dans l'objectif d'augmenter le pronostic de ces dents, il a été décidé de réaliser un traitement canalaire avec la technique de « l'endodontie guidée³⁸. Grâce cet examen tridimensionnel, la planification virtuelle des cavités optimise un accès sans difficulté jusqu'au tiers apical de la racine, une analyse de surface intra orale (iTero, Align Technology Inc) puis la superposition de ces deux scans (CBCT et scan de surface) traitées par le logiciel coDiagnostix™ (Dental Wings Inc. ; Montréal, Canada).

Son principe consiste à réaliser une empreinte numérique de la mâchoire du patient ensuite enregistrer dans les données du CBCT.

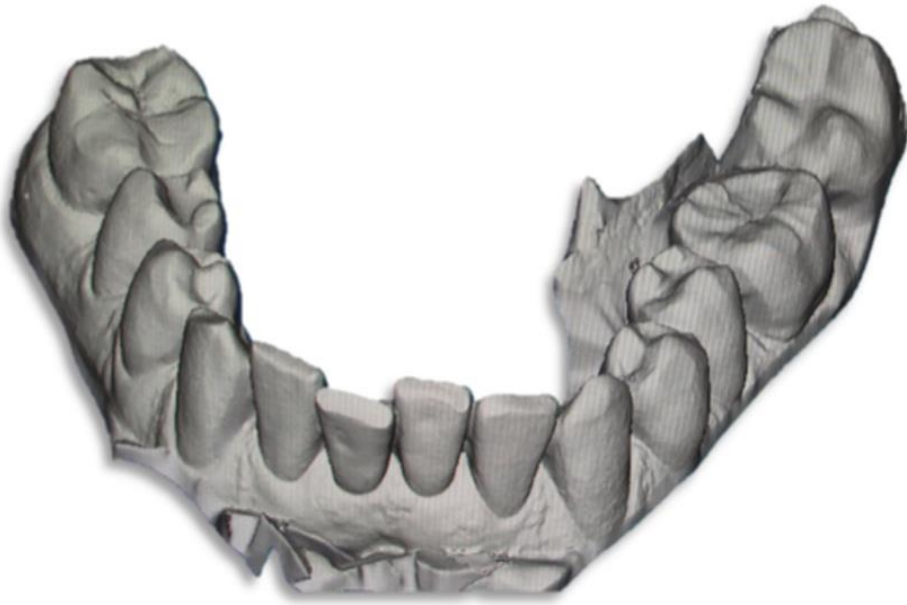Figure 31 : Scan CBCT des dents antérieures mandibulaires avec antécédents de traumatismes dentaires grave il y a plus de 30 ans. Absence totale de la lumière canalaire et présence d'une lésion apicale radio claire



Source : Torres et al., « Microguided endodontics », 2019.

³⁸ Zehnder et al., « Guided Endodontics ».

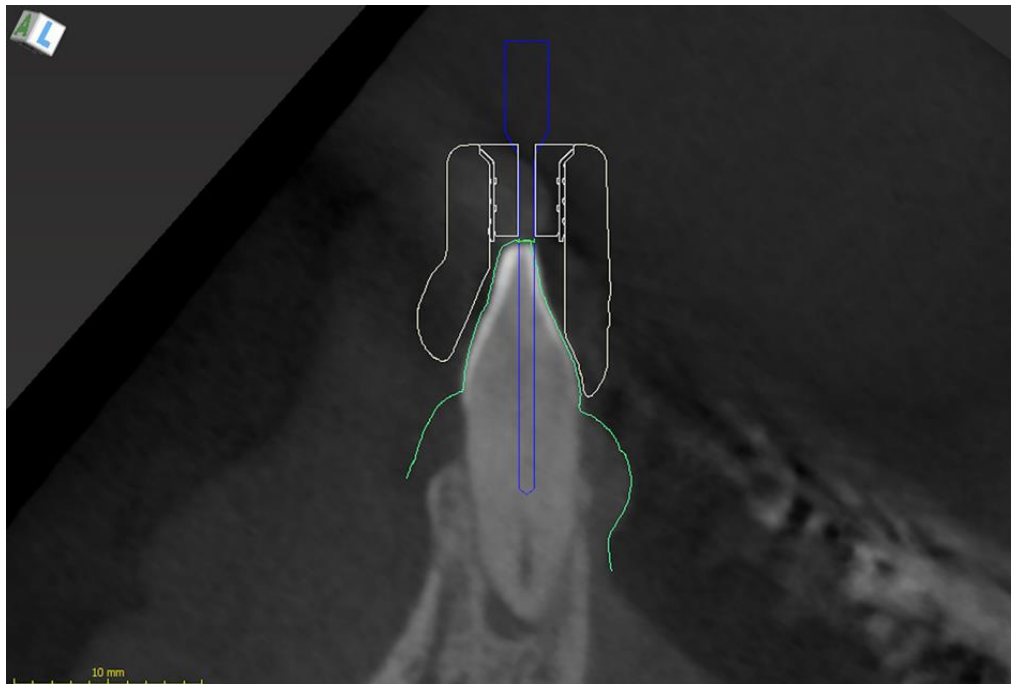
Figure 32 : Scan de surface, données de langage de tessellation de surface (STL-) d'un balayage de surface intra oral des dents mandibulaires



Source : Torres et al., « Microguided endodontics », 2019.

Ensuite un chemin pour la fraise est réalisé jusqu'à l'emplacement du canal radicaire sur le CBCT

Figure 33 : Planification virtuelle de la cavité d'accès mini invasive. La copie virtuelle du foret est placée de telle manière que la pointe touche la partie radiographiquement visible du canal radicaire calcifiée

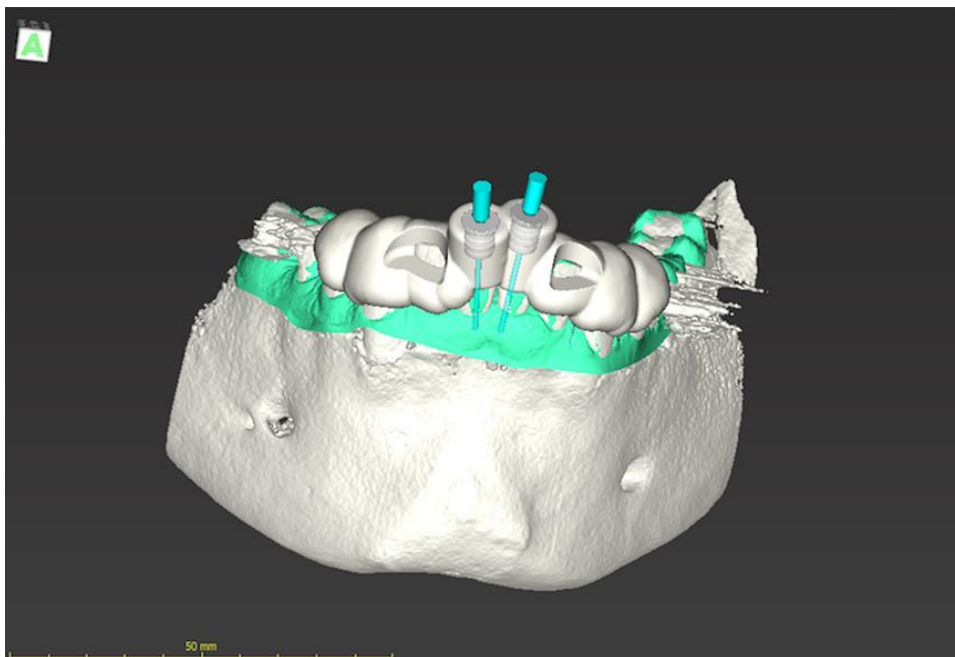


Source : Torres et al., « Microguided endodontics », 2019.

Un outil a permis la conception d'un modèle nécessaire pour guider le foret. Le modèle est exporté en tant que fichier de langage de pavage de surface (stl-) et le guide produit par une imprimante 3D avec incorporation de bagues métalliques de guidage.

Enfin, un guide pour la fraise utilisée pendant le traitement est conçu au moyen d'un logiciel de conception assistée par ordinateur (CAO) puis imprimé par une imprimante 3D. Ainsi en utilisant un guide-imprimé 3D, les risques d'endommagement iatrogène de la racine sont réduits et la probabilité de trouver le canal radiculaire est élevé, tout en diminuant le temps du traitement endodontique.

Figure 34 : Conception du modèle à des fins d'orientation

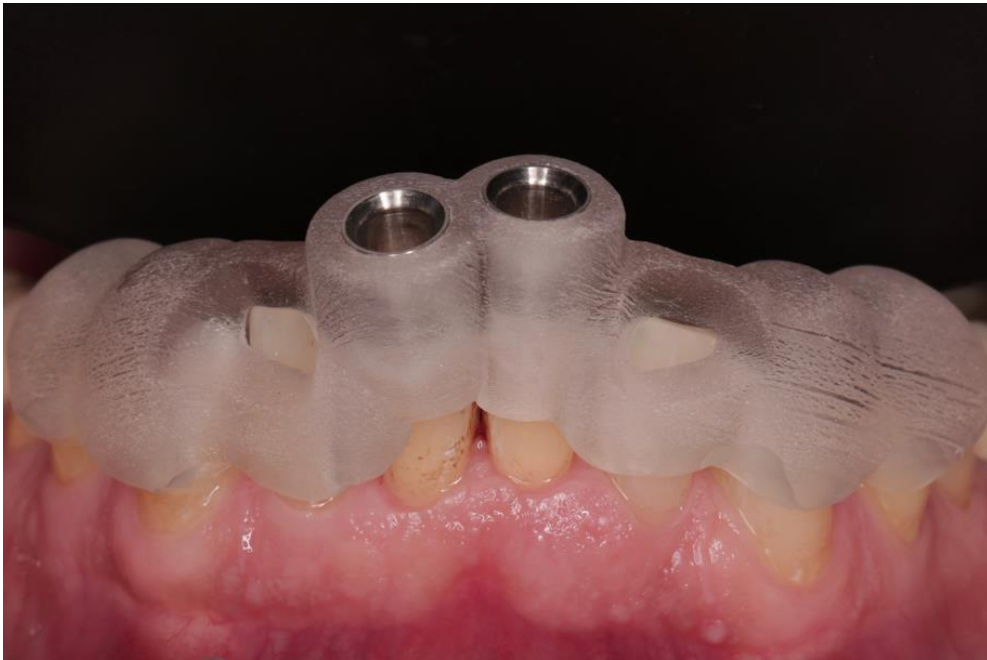

Source : Torres et al., « Microguided endodontics », 2019.

L'ajustement correct du gabarit avec des manchons mis en œuvre spécialement conçu a été vérifié sur le patient

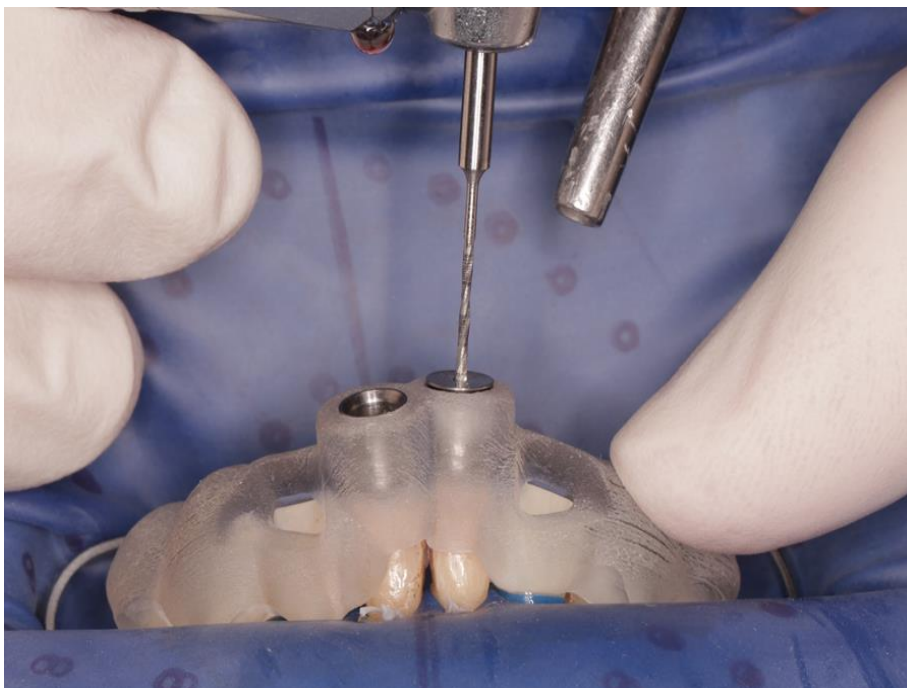
Un marquage est réalisé pour nous indiquer la position du point d'accès. Il sera placé à travers le gabarit pour retirer l'émail d'une manière la moins invasive jusqu'à ce que la dentine soit visible. L'opération se réalise avec une vitesse de rotation fixée à 10 000 tours par minute et en utilisant le foret d'endodontie micro guidée par des mouvements de pompage afin d'accéder au tiers apical des racines. La tige de la fraise touchant le manchon métallique indique que les points cibles apicaux ont été atteints.

Figure 35 : Gabarit bien ajusté dans la bonne position



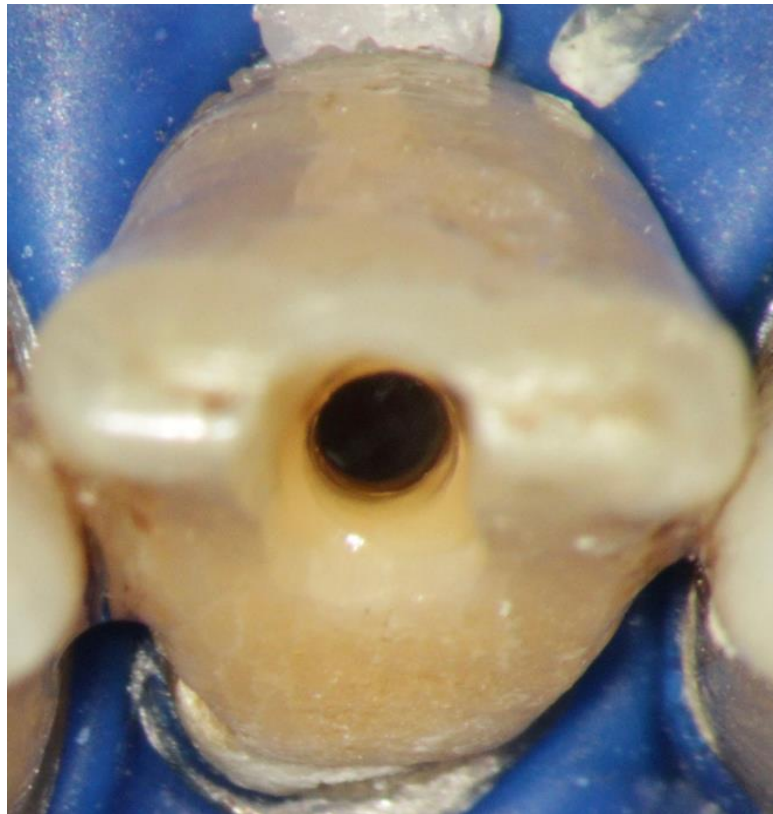Source : Torres et al., « Microguided endodontics », 2019.

Figure 36 : Accès au canal radiculaire calcifié en utilisant la technique de l'endodontie guidée



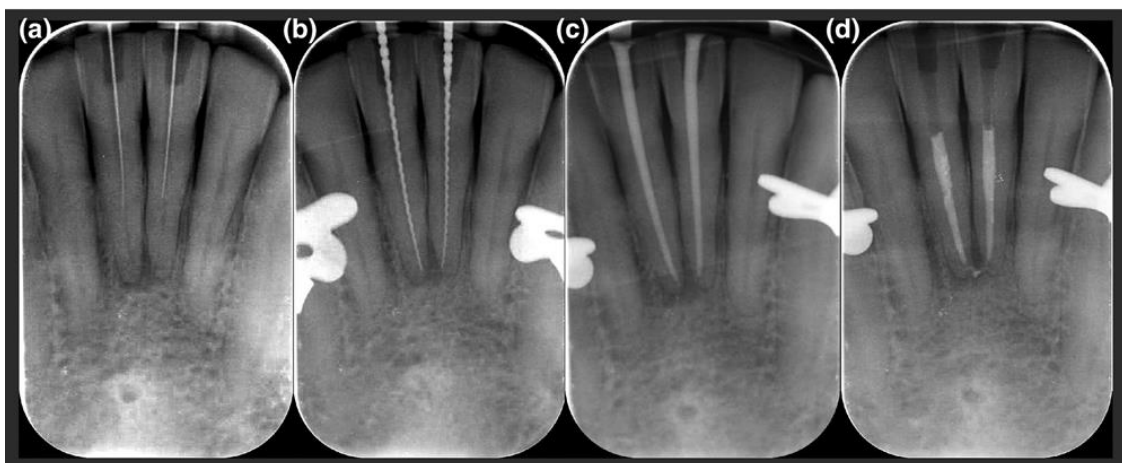
Source : Torres et al., « Microguided endodontics », 2019.

Figure 37 : Cavité d'accès mini invasive rendue possible avec cette technique



Source : Torres et al., « Microguided endodontics », 2019.

Figure 38 : Radiographies prises pendant le traitement du canal radicaire a) La finalisation de l'endodontie guidée ; b) mesure de la longueur ; c) points maîtres cônes ; d) radio postopératoire



Source : Torres et al., « Microguided endodontics », 2019.

3.3 Discussion

Bien que l'ensemble des étapes permettant de bénéficier de la technologie de l'endodontie guidée semble prendre beaucoup de temps, celui passé au fauteuil pendant le traitement est fortement diminué. Le coût nécessaire n'est pas négligeable, en raison d'un plateau technique conséquent, du CBCT aux caméras optiques qui sont très onéreux. Il s'agit d'un investissement mais pouvant se justifier par la réduction du risque d'erreur iatrogènes telles que les perforations et par un meilleur pronostic. L'implant peut s'avérer plus onéreux si le traitement endodontique conventionnel avec un échec technique conduisait à une extraction dentaire³⁹. Il n'existe pas d'instrumentation spécifique encore développée sur le marché, l'efficacité dans l'utilisation d'instruments endodontiques "miniaturisés" sera conditionné par l'expérience clinique du praticien.

L'endodontie guidée peut être limitée dans la région postérieure en raison de l'espace nécessaire (gabarit et fraise) et de l'ouverture buccale du patient parfois réduite. La stabilité du guide peut être compromise s'il l'acte est réalisé sur une dent bordant un édentement ; l'absence de dent adjacente peut être à l'origine d'une instabilité et un manque de précision dans lors du positionnement du guide. En ce qui concerne le secteur incisif, l'endommagement du bord libre est possible et à ne pas négliger, comme dans le dernier cas clinique, consécutivement à la technique d'accès rectiligne. Les différents cas présentés dans la littérature préconisent la réduction du bord incisif pour ainsi faciliter l'accès. Cependant, empêcher l'usure iatrogénique du bord libre par un accès conventionnel palatin est tout à fait possible⁴⁰. Il est recommandé de pratiquer l'endodontie micro guidée dans des cas précis avec des conditions anatomiques favorables telles que les dents aux racines droites ou dans la partie droite des racines courbes.

Cette approche moderne doit être corrélée à une préparation canalaire conservatrice, allant de pair avec la cavité d'accès, sans trop de conicité au risque de fragiliser l'organe dentaire. En effet, la fraise de préparation peut induire la formation de microfissures dans la dentine radulaire, facteur qui n'est pas à négliger. Des fissures dentinaires peuvent résulter de l'utilisation de forets lors de la préparation des cavités d'accès. Bien que l'on cherche à être toujours plus conservateur et à minimiser les traumatismes en cause de fractures et fêlures dentaire, de nombreuses études montrent que les propriétés mécaniques d'une dent dépulpée sont peu modifiées et quasi identiques à dentine vivante. Le caractère vital ou non de la dent n'est pas l'unique facteur à prendre en compte pour considérer sa fragilité et ce malgré les légères modifications intrinsèques. Cependant, pour qu'un traitement canalaire n'ait pas d'incidence sur la résistance mécanique, les impératifs de préparation (cavité d'accès, mise en forme et l'obturation)

³⁹ Zitzmann et al., « Endodontics or implants ? »

⁴⁰ Fonseca Tavares et al., « Guided endodontic access of calcified anterior teeth. »

doivent être scrupuleusement respectés⁴¹. Elle serait plus fragile, mais l'idée qu'elle devient "cassante" est fautive. Cette fragilité est étroitement liée à l'importance et la localisation de la perte de substance coronaire de la cavité d'accès.

Le facteur majorant essentiellement la fragilisation mécanique de la dent dépulpée sera l'application des forces occlusales sur les parois restantes, à l'origine de la déflexion cuspidienne. Cette déformation sera dépendante de la hauteur, largeur, situation et schéma occlusal des parois résiduelles. D'où l'idée de réduire la dimension des cavités pour conserver les structures empêchant ce phénomène^{42 43}.

Un autre élément de discussion est l'augmentation de la dose de rayonnement. Bien qu'un CBCT petit champ soit insuffisant pour le repositionner sur l'empreinte optique, l'examen tridimensionnel est nécessaire en vue de la réalisation d'une technique guidée, néanmoins chaque scan se doit d'être soigneusement justifié. Ainsi, une anatomie complexe en raison de la calcification sévère du canal pulpaire justifiant son utilisation pourrait être indiquée (European Society of Endodontology 2019), qu'une approche guidée ou conventionnelle, soit utilisée pour la localisation du canal radiculaire.

Un guide en endodontie peut être utilisé dans d'autres objectifs thérapeutiques que celui destiné au traitement par voie orthograde. De plus en plus les techniques chirurgicales y ont recours notamment lors de microchirurgie endodontique guidée, l'accès direct est réalisé à l'extrémité apicale de la racine afin d'éliminer les tissus inflammatoires, de réséquer et d'obturer la portion apicale. Un gabarit est conçu grâce à la technologie CBCT et l'impression 3D pour faciliter la chirurgie apicale, minimiser les dommages sur les tissus durs et mous et réduire les blessures iatrogènes. Elle pourrait être particulièrement indiquée dans le cas du traitement des incisives présentant une oblitération pulpo-canaire sur les deux tiers radiculaires, faciliterait l'accès et le traitement du tiers apical de la racine.⁴⁴

Face à de telles avancées techniques, on sera de plus en plus confronté à l'avenir à une dentisterie robotisée même dans le cadre de l'endodontie. Cette idée est démontrée de nos jours par l'existence d'un "robot-dentiste" en Chine mais également dans d'autres pays comme les Etats-Unis, qui a réussi la prouesse de poser des implants dentaires à distance sans l'intervention d'un humain, sous un contrôle strict. Il est indéniable que dans un avenir prochain, la technologie prendra une part bien plus importante dans le domaine médical et en particulier dans la chirurgie. Nous pouvons le constater cette évolution en dentisterie restauratrice avec l'avènement de la CFAO (Conception et Fabrication Assistée par Ordinateur) permettant la réalisation de prothèses dentaires telles que des inlays, onlays, facettes etc. par usinage 3D de blocs de céramique.

⁴¹ Lam, Palamara, et Messer, « Fracture strength of tooth roots following canal preparation by hand and rotary instrumentation. »

⁴² Panitvisai et Messer, « Cuspal deflection in molars in relation to endodontic and restorative procedures. »

⁴³ Decup et al., « L'état "dent dépulpée" données essentielles. »

⁴⁴ Ye et al., « A novel method for periapical microsurgery with the aid of 3d technology. »

Même si de nouvelles techniques et méthodes sont développées pour rendre le traitement endodontique moins mutilant, d'autres solutions encore plus conservatrices voient le jour. L'endodontie est actuellement dans un tournant, son approche empirique mécanique tend vers une approche biologique et régénérative. Minimiser les pertes tissulaires est devenu un véritable enjeu dans notre pratique quotidienne. Eviter de soumettre une dent à un traitement canalaire quand cela est possible, c'est limiter considérablement les pertes tissulaires et augmente sa pérennité à long terme. Le coiffage pulpaire directe offre la possibilité de conserver la vitalité pulpaire, par l'application de matériaux bioactifs tels que les silicates tricalciques (Biodentine – Septodont et MTA « mineral trioxide aggregate » -ProRoot MTA – Dentsply Sirona) pour stimuler la cicatrisation. Lorsque leur utilisation est couronnée de succès (sélection de cas cliniques favorables à la préservation de la vitalité), ils évitent la réalisation d'un traitement canalaire et l'accès aux canaux qui en découle.⁴⁵ On développe encore plus ce principe grâce à l'ingénierie tissulaire pour promouvoir la réparation et la régénération des tissus pulpaire. Les Techniques de revascularisation voient le jour, appliquées dans le cas de nécroses des dents permanentes immatures, aboutissent à la recolonisation par des vaisseaux sanguins néoformés par la formation d'un caillot sanguin apportant cellules souches et facteurs de croissance au sein de l'espace pulpaire⁴⁶

⁴⁵ Tronstad et Mjör, « Capping of the inflamed pulp. »

⁴⁶ Aggarwal, Miglani, et Singla, « Conventional apexification and revascularization induced maturogenesis of two non-vital, immature teeth in same patient. »

Conclusion

L'odontologie s'oriente de plus en plus vers une pratique conservatrice et plus respectueuse des tissus dentaires. C'est également en endodontie que s'applique le principe du Minimal Invasive Dentistry, avec une évolution quant à la réalisation des voies d'accès aux entrées canalaires d'où l'apparition de nouvelles cavités d'accès : CEC et NEC. Leur mise en œuvre est séduisante car la perte tissulaire est considérablement réduite par rapport aux TEC, beaucoup plus mutilantes et elles impactent directement la résistance à long terme de la dent traitée.

Cependant, ces deux techniques semblent peu recommandées en raison de la difficulté à réaliser de telles cavités ainsi que le manque de précisions quant à leurs indications. En ce qui concerne la restauration, la couronne périphérique ne doit pas être la solution thérapeutique systématique à la suite d'un traitement canalair, les restaurations partielles collées (RCP) sont à privilégier autant que possible et d'autant avec les CEC et NEC qui orientent vers ce type de restaurations.

Le protocole d'aménagement des voies d'accès endodontiques minimalement invasives est permis grâce à l'évolution de la technologie tridimensionnelle et par la conception de guide, déjà utilisé dans le domaine de l'implantologie. Ils ont été transposés en endodontie chirurgicale mais aussi et avant tout pour accéder et traiter par voie ortho grade des dents minéralisées. Dans les années à venir, la discipline semble se dessiner par des techniques d'endodonties guidées. Celles-ci apportent une aide précieuse afin d'anticiper les difficultés et d'effectuer des traitements canalaires peu délabrants, notamment indiqués lors de calcifications pulpaire, où la main de l'homme, si habile soit elle, est secondée voire sera un jour remplacée par une assistance numérique.

Il existe malgré tous un risque non négligeable d'échec du traitement, de butées ou de perforations, ne pouvant être constatées que tardivement lors de la procédure. L'application minutieuse du protocole pré établi, un contrôle à chaque étape, un plateau adapté et l'expérience clinique du praticien sont indispensables pour augmenter les chances de réussite du traitement.

Bibliographie

- Adams, N., et P. L. Tomson. « Access cavity preparation ». *British dental journal* 216, n° 6 (2014): 333-39. <https://doi.org/10.1038/sj.bdj.2014.206>.
- Aggarwal, V., S. Miglani, et M. Singla. « Conventional apexification and revascularization induced maturogenesis of two non-vital, immature teeth in same patient : 24 months follow up of a case ». *Journal of conservative dentistry* 15, n° 1 (2012): 68-72. <https://doi.org/10.4103/0972-0707.92610>.
- Allen, C., C.A. Meyer, E. Yoo, J.A. Vargas, Y. Liu, et P. Jalali. « Stress distribution in a tooth treated through minimally invasive access compared to one treated through traditional access : a finite element analysis study ». *Journal of conservative dentistry* 21, n° 5 (2018): 505-9. https://doi.org/10.4103/JCD.JCD_260_18.
- Aubeux, D., et A. Gaudin. « Guides et planification endodontique ». *Réalités Cliniques* 30, n° 4 (2019): 254-68.
- Biacchi, G.R, B Mello, et R.T Basting. « The endocrown : an alternative approach for restoring extensively damaged molars ». *Journal of esthetic and restorative dentistry* 25, n° 6 (2013): 383-90. <https://doi.org/10.1111/jerd.12065>.
- Dietschi, D., O. Duc, I Krejci, et A Sadan. « Biomechanical considerations for the restoration of endodontically treated teeth : a systematic review of the literature--part 1. Composition and micro- and macrostructure alterations ». *Quintessence internationale* 38, n° 9 (2007): 733-43.
- Clark, D., et J. Khademi. « Modern molar endodontic access and directed dentin conservation ». *Dental clinics of North America* 54, n° 2 (2010): 249-73. <https://doi.org/10.1016/j.cden.2010.01.001>.
- Corsentino, G., E. Pedullà, L. Castelli, M. Liguori, V. Spicciarelli, M. Martignoni, M. Ferrari, et S. Grandini. « Influence of access cavity preparation and remaining tooth substance on fracture strength of endodontically treated teeth ». *Journal of endodontics* 44, n° 9 (2018) : 1416-21. <https://doi.org/10.1016/j.joen.2018.05.012>.
- Droulers, L. « Endodontie a minima ». Thèse d'exercice, Aix-Marseille Université, 2017. <https://dumas.ccsd.cnrs.fr/dumas-01613783>.
- Decup, F, E. Marczak, A Soenen, et A. Guerrieri. « L'état "dent dépulpée" données essentielles ». *Réalités Cliniques* 22, n° 1 (2011): 5-13.
- Ericson, D. « The concept of minimally invasive dentistry ». *Dental update* 34, n° 1 (2007): 9-10, 12-14, 17-18. <https://doi.org/10.12968/denu.2007.34.1.9>.
- Fages, M., B. Bannasar, J. Raynal, et J. Margerit. « Endocouronne : les critères de réussite ». *Les cahiers de prothèse*, n° 155 (2011): 29-39.
- Fonseca Tavares, W.L., A.C Diniz Viana, V. de Carvalho Machado, L.C Feitosa Henriques, et A.P. Ribeiro Sobrinho. « Guided endodontic access of calcified anterior teeth ». *Journal of endodontics* 44, n° 7 (2018): 1195-99. <https://doi.org/10.1016/j.joen.2018.04.014>.

- Grande, N. M., G. Plotino, R. Pecci, R. Bedini, V. A. Malagnino, et F. Somma. « Cyclic fatigue resistance and three-dimensional analysis of instruments from two nickel-titanium rotary systems ». *International endodontic journal* 39, n° 10 (2006) : 755-63.
- Ingle, J., et J. Tamber. « Endodontic cavity preparation ». In *Ingle's endodontics*, 3rd ed. Philadelphia: Lea & Febiger., 102-67, 1985.
- Jiang, Q., Y. Huang, X Tu, Z Li, Y He, et X Yang. « Biomechanical properties of first maxillary molars with different endodontic cavities : a finite element analysis ». *Journal of endodontics* 44, n° 8 (2018): 1283-88. <https://doi.org/10.1016/j.joen.2018.04.004>.
- Krishan, R., F. Paqué, A. Ossareh, A. Kishen, T. Dao, et S. Friedman. « Impacts of conservative endodontic cavity on root canal instrumentation efficacy and resistance to fracture assessed in incisors, premolars, and molars ». *Journal of endodontics* 40, n° 8 (2014): 1160-66. <https://doi.org/10.1016/j.joen.2013.12.012>.
- Kvinnslund, I., R. J. Oswald, A. Halse, et A. G. Grønningaeter. « A clinical and roentgenological study of 55 cases of root perforation ». *International endodontic journal* 22, n° 2 (1989) : 75-84. <https://doi.org/10.1111/j.1365-2591.1989.tb00509.x>.
- Lam, P.P.S., J.E.A. Palamara, et H.H. Messer. « Fracture strength of tooth roots following canal preparation by hand and rotary instrumentation ». *Journal of endodontics* 31, n° 7 (2005): 529-32. <https://doi.org/10.1097/01.don.0000150947.90682.a0>.
- Lander, E, et D Dietschi. « Endocrowns : a clinical report ». *Quintessence internationale* 39, n° 2 (2008): 99-106.
- Laurent, E. « La cavité d'accès a minima ». *Réalités Cliniques* 30, n° 4 (2019) : 264-74.
- Laurent, E., et K. Bellhari. « L'endodontie minimalement invasive », *Clinic*, n° 39 (2018): 651-62.
- Magne, P, L. H. Schlichting, et M. P. G. Paranhos. « Risk of onlay fracture during pre-cementation functional occlusal tapping ». *Dental materials* 27, n° 9 (2011): 942-47. <https://doi.org/10.1016/j.dental.2011.05.011>.
- Mena-Álvarez, J., C. Rico-Romano, A.B. Lobo-Galindo, et Á. Zubizarreta-Macho. « Endodontic treatment of dens evaginatus by performing a splint guided access cavity ». *Journal of esthetic and restorative dentistry* 29, n° 6 (2017): 396-402. <https://doi.org/10.1111/jerd.12314>.
- Moore, B., K. Verdelis, A. Kishen, T. Dao, et S. Friedman. « Impacts of contracted endodontic cavities on instrumentation efficacy and biomechanical responses in maxillary molars ». *Journal of endodontics* 42, n° 12 (2016): 1779-83. <https://doi.org/10.1016/j.joen.2016.08.028>.
- Nagasiri, R., et S. Chitmongkolsuk. « Long-term survival of endodontically treated molars without crown coverage : a retrospective cohort study ». *The journal of prosthetic dentistry* 93, n° 2 (2005): 164-70. <https://doi.org/10.1016/j.prosdent.2004.11.001>.
- Panitvisai, P., et H. H. Messer. « Cuspal deflection in molars in relation to endodontic and restorative procedures ». *Journal of endodontics* 21, n° 2 (1995) : 57-61. [https://doi.org/10.1016/s0099-2399\(06\)81095-2](https://doi.org/10.1016/s0099-2399(06)81095-2).
- Pasler, F.A., et H. Visser. *Atlas de poche de radiologie dentaire*. Paris : Flammarion Médecine-Sciences, 2006.

- Patel, S., J. Brown, T. Pimentel, R. D. Kelly, F. Abella, et C. Durack. « Cone beam computed tomography in endodontics : a review of the literature ». *International endodontic journal* 52, n° 8 (2019) : 1138-52. <https://doi.org/10.1111/iej.13115>.
- Patel, S., et J. Rhodes. « A practical guide to endodontic access cavity preparation in molar teeth ». *British dental journal* 203, n° 3 (2007) : 133-40. <https://doi.org/10.1038/bdj.2007.682>.
- Patel, S., J. Brown, M. Semper, F. Abella, et F. Mannocci. « European society of endodontology position statement : use of cone beam computed tomography in endodontics : european society of endodontology (ese) developed by ». *International endodontic journal* 52, n° 12 (2019) : 1675-78 <https://doi.org/10.1111/iej.13115>.
- Plotino, G., N-M. Grande, A. Isufi, P. Ioppolo, E. Pedullà, R. Bedini, G. Gambarini, et L. Testarelli. « Fracture strength of endodontically treated teeth with different access cavity designs ». *Journal of endodontics* 43, n° 6 (2017): 995-1000. <https://doi.org/10.1016/j.joen.2017.01.022>.
- Reeh, E-S., H. H. Messer, et W. H. Douglas. « Reduction in tooth stiffness as a result of endodontic and restorative procedures ». *Journal of endodontics* 15, n° 11 (1989) : 512-16. [https://doi.org/10.1016/S0099-2399\(89\)80191-8](https://doi.org/10.1016/S0099-2399(89)80191-8).
- Simon, S. *L'endodontie de A à Z : traitement et retraitement*, 2e ed. Malakoff : Éditions CdP, 2018
- Simon, S., P. Matchou, et W-J Pertot. *Endodontie*, Rueil-Malmaison : Éditions CdP, 2012
- Sève, T. « Economie tissulaire et aménagement des voies d'accès en endodontie ». Thèse d'exercice, Université de Nantes, 2019. <https://dumas.ccsd.cnrs.fr/dumas-01471026/document>
- Torres, A., E. Shaheen, P. Lambrechts, C. Politis, et R. Jacobs. « Microguided endodontics : a case report of a maxillary lateral incisor with pulp canal obliteration and apical periodontitis ». *International endodontic journal* 52, n° 4 (2019): 540-49. <https://doi.org/10.1111/iej.13031>.
- Tronstad, L., et I.A. Mjör. « Capping of the inflamed pulp ». *Oral surgery, oral medicine, and oral pathology* 34, n° 3 (1972): 477-85. [https://doi.org/10.1016/0030-4220\(72\)90327-1](https://doi.org/10.1016/0030-4220(72)90327-1).
- Tsesis, I., E. Rosen, A. Tamse, S. Taschieri, et A. Kfir. « Diagnosis of vertical root fractures in endodontically treated teeth based on clinical and radiographic indices : a systematic review ». *Journal of endodontics* 36, n° 9 (2010) : 1455-58. <https://doi.org/10.1016/j.joen.2010.05.003>.
- Vizzotto, M. B., P. F. Silveira, N. A. Arús, F. Montagner, B. P. F. A. Gomes, et H. E. D. da Silveira. « CBct for the assessment of second mesiobuccal (mb2) canals in maxillary molar teeth : effect of voxel size and presence of root filling ». *International endodontic journal* 46, n° 9 (2013) : 870-76. <https://doi.org/10.1111/iej.12075>.
- Ye, S., S. Zhao, W. Wang, Q. Jiang, et X. Yang. « A novel method for periapical microsurgery with the aid of 3d technology : a case report ». *BMC Oral health* 18, n° 1 (2018) : 85. <https://doi.org/10.1186/s12903-018-0546-y>.
- Zehnder, M. S., T. Connert, R. Weiger, G. Krastl, et S. Köhl. « Guided endodontics : accuracy of a novel method for guided access cavity preparation and root canal location ». *International endodontic journal* 49, n° 10 (2016) : 966-72. <https://doi.org/10.1111/iej.12544>.

Zitzmann, N. U., G. Krastl, H. Hecker, C. Walter, et R. Weiger. « Endodontics or implants ? A review of decisive criteria and guidelines for single tooth restorations and full arch reconstructions ». *International endodontic journal* 42, n° 9 (2009) : 757-74. <https://doi.org/10.1111/j.1365-2591.2009.01561.x>.

Table des figures

Figure 1 : Élimination des éperons dentinaires afin de supprimer la première courbure du canal et ainsi de limiter les contraintes instrumentales	8
Figure 2 : Rétro alvéolaire centrée sur 45 46 et 47. Carie Sista 1.3 sur 46 avec une rétraction pulpaire...	13
Figure 3 : Une scintigraphie conique et radiographie périapicale centrée sur 11	15
Figure 4 : Représentation schématique de la règle de d'Ewan et Clark.....	16
Figure 5 : Dentine péri cervicale.....	19
Figure 6 : Le gradient thérapeutique en endodontie, d'après Jouanny.....	20
Figure 7 : Représentation 3D montrant l'angle d'accès dans les canaux MV avec (A) TEC et (B) CEC.....	22
Figure 8 : Une TEC (A) et CEC (B) sur des molaires mandibulaires en vue occlusale sur des coupes micro-CT.....	22
Figure 9 : Représentation schématique de la cavité d'accès traditionnelle, conservatrice et ninja.....	24
Figure 10 : Représentation schématique de la cavité d'accès (A) TEC (traditionnelle) en pointillée noire et d'accès DDC (conservation de la dentine dirigée par l'orifice) (B) en pointillée rouge, sur une molaire mandibulaire	25
Figure 11 : Accès DDC démontrant les accès mésiaux et distaux vers leurs orifices en conservant le treillis de dentine entre les cavités	25
Figure 12 : Fraises endo guide (SS White)	27
Figure 13 : Les inserts ultrasonores pour cavités d'accès (Acteon)	27
Figure 14 : CBCT Préopératoire et étude de la relation entre la convergence des axes canaux et le centrage de la cavité d'accès.....	29
Figure 15 : Radiographie préopératoire	29
Figure 16 : Radiographie rétro alvéolaire et vue occlusale Cavité Ninja.....	30
Figure 17 : Radiographie rétro alvéolaire et vue occlusale cavité conservatrice.....	30
Figure 18 : Étude de la rigidité des prémolaires maxillaires et du taux de survie de la dent dépulpée	33
Figure 19 : Gradient thérapeutique de restauration dent dépulpée	34
Figure 20 : (A et B) Examen radiographique péri apical intra oral des tanières evaginatus sur la dent 21	37
Figure 21 : Reconstruction tridimensionnelle de la direction vectorielle qui représente le chemin d'accès à la cavité des tanières evaginatus et de la dent 21 en vue coronale (A), sagittale (B) et la conception des attelles (C) pour le traitement endodontique guidé.	38
Figure 22 : Planification à partir des fichiers DICOM, un implant est positionné dans l'axe canalaire.....	40

Figure 23 : Modélisation virtuelle du guide après repositionnement des fichiers STL et DICOM ; logiciel 3Shape.....	40
Figure 24 : Essayage du guide d'accès endodontique en bouche et vérification de sa stabilité	41
Figure 25 : Utilisation du guide après mise en place du champ opératoire. Un foret de diamètre 0.8 mm est inséré à travers une douille métallique placée dans le guide résine	41
Figure 26 : Décoloration jaunâtre des 2 incisives centrales mandibulaire	43
Figure 27 : Images radiologiques intra orales de 31 et 41	43
Figure 28 : Scan CBCT des dents antérieures mandibulaires avec antécédents de traumatismes dentaires grave il y a plus de 30 ans. Absence totale de la lumière canalaire et présence d'une lésion apicale radio claire	44
Figure 29 : Scan de surface, données de langage de tessellation de surface (STL-) d'un balayage de surface intra oral des dents mandibulaires.....	45
Figure 30 : Planification virtuelle de la cavité d'accès mini invasive. La copie virtuelle du foret est placée de telle manière que la pointe touche la partie radiographiquement visible du canal radiculaire calcifiée...	45
Figure 31 : Conception du modèle à des fins d'orientation	46
Figure 32 : Gabarit bien ajusté dans la bonne position.....	47
Figure 33 : Accès au canal radiculaire calcifié en utilisant la technique de l'endodontie guidée	47
Figure 34 : Cavité d'accès mini invasive rendue possible avec cette technique	48
Figure 35 : Radiographies prises pendant le traitement du canal radiculaire a) La finalisation de l'endodontie guidée ; b) mesure de la longueur ; c) points maîtres cônes ; d) radio postopératoire	48

Table des tableaux

Tableau 1 : Représentations schématiques de l'anatomie dentaire des incisives et des canines selon TISON Baptiste.....	9
Tableau 2 : Représentations schématiques de l'anatomie dentaire des prémolaires selon TISON Baptiste	10
Tableau 3 : Représentations schématiques de l'anatomie dentaire des molaires selon TISON Baptiste...	11

Vu, le Directeur de thèse

Vu, le Doyen de l'UFR d'Odontologie - Montrouge

Docteur Éric Bonte

Professeur Louis MAMAN

Vu, le Président d'Université de Paris
Professeur Christine CLERICI
Pour le Président et par délégation,

Le Doyen Louis MAMAN

Endodontie : les cavités d'accès conservatrices

Résumé :

Ce travail a pour objectif l'analyse de la littérature et de confronter la pertinence clinique des cavités d'accès endodontiques conservatrices et ultra conservatrices (ninjas) par rapport aux cavités d'accès traditionnelles notamment d'un point de vue de l'économie tissulaire. Ce concept a été poussé à l'extrême avec la réalisation de cavités ultra conservatrices (ninjas) limitant considérablement la taille des cavités.

La première partie repose sur des rappels quant à la réalisation des cavités d'accès traditionnelles. La seconde partie de ce travail décrit les deux types de cavités a minima (conservatrices et ultra conservatrices). Celles-ci répondant à des indications précises, une conception délicate et des limites de réalisation menant à des difficultés devant être systématiquement anticipés. Et enfin, lors de la troisième partie, il sera présenté l'apport de l'examen radiographique tridimensionnel (CBCT), élément indispensable pour faciliter la réalisation par l'identification des canaux, l'optimisation de la forme de la cavité, minimiser le risque d'échec et ensuite pour la conception de guide endodontique par impression 3D. À travers un cas clinique du traitement canalair d'une incisive mandibulaire avec oblitération du canal pulpaire, les différentes étapes opératoires de conception d'une cavité d'accès minimalement invasive seront décrites avec la conception d'un guide endodontique.

Discipline :

Endodontie

Mots clés français (fMeSH et Rameau) :

Préparation de canal radiculaire -- Dissertation universitaire ; Tomodensitométrie à faisceau conique -- Dissertation universitaire ; Endodontie -- Thèses et écrits académiques ; Cavité dentaire -- Thèses et écrits académiques

English keywords (MeSH) :

Root Canal Preparation -- Academic Dissertation ; Cone-Beam Computed Tomography -- Academic Dissertation

Université de Paris
UFR d'Odontologie - Montrouge
1, rue Maurice Arnoux
92120 Montrouge