



HAL
open science

Le zinc et les pathologies oculaires, prise en charge en officine par l'oligothérapie

Sehriban Gun

► **To cite this version:**

Sehriban Gun. Le zinc et les pathologies oculaires, prise en charge en officine par l'oligothérapie. Sciences pharmaceutiques. 2020. dumas-03172066

HAL Id: dumas-03172066

<https://dumas.ccsd.cnrs.fr/dumas-03172066>

Submitted on 17 Mar 2021

HAL is a multi-disciplinary open access archive for the deposit and dissemination of scientific research documents, whether they are published or not. The documents may come from teaching and research institutions in France or abroad, or from public or private research centers.

L'archive ouverte pluridisciplinaire **HAL**, est destinée au dépôt et à la diffusion de documents scientifiques de niveau recherche, publiés ou non, émanant des établissements d'enseignement et de recherche français ou étrangers, des laboratoires publics ou privés.

THÈSE POUR LE DIPLÔME D'ÉTAT DE DOCTEUR EN PHARMACIE

Soutenue publiquement le Lundi 12 Octobre 2020

Par GUN Sehriban

**TITRE : Le Zinc et les Pathologies oculaires, prise en charge en officine
par l'oligothérapie**

JURY :

Président : Mme SIX Isabelle, Maître de Conférences

Membres : Mr BAUDRIN Emmanuel, Professeur

Mme ACCARD Céline, Docteur en Pharmacie

Thèse n° 45



SOMMAIRE :

I) Les Oligoéléments	<i>pages 19 à 30</i>
I.1) Définition	<i>page 19</i>
I.2) Rôle des oligoéléments dans les systèmes biologiques	<i>pages 20 à 25</i>
I.2.1) Cofacteur enzymatique	<i>pages 21 à 23</i>
I.2.2) Reproduction des cellules	<i>pages 23 à 24</i>
I.2.3) Structure des cellules	<i>pages 24 à 25</i>
I.3) Classification	<i>pages 25 à 27</i>
I.3.1) Les Oligoéléments essentiels ou indispensables	<i>pages 25 à 26</i>
I.3.2) Les Oligoéléments non essentiels	<i>page 27</i>
I.4) Mécanisme physiologique	<i>pages 27 à 28</i>
I.4.1) La Résorption	<i>page 28</i>
I.4.2) Le Stockage	<i>page 29</i>
I.4.3) La Distribution	<i>pages 29 à 30</i>
I.4.4) L'Élimination	<i>page 30</i>
II) Les Pathologies oculaires fréquentes en officine	<i>pages 30 à 54</i>
II.1) Anatomie, Histologie et Physiologie de l'œil	<i>pages 31 à 39</i>
II.1.1) Anatomie du tissu oculaire	<i>pages 31 à 36</i>
- Le globe oculaire	
- Structures annexes de l'œil	
II.1.2) Histologie	<i>pages 36 à 39</i>
II.1.3) Physiologie	<i>page 39</i>
II.2) Les Pathologies aiguës	<i>pages 40 à 44</i>

II.2.1) La Conjonctivite	<i>pages 40 à 43</i>
- Conjonctivite bactérienne	
- Conjonctivite virale	
- Conjonctivite allergique	
- Conjonctivite irritative	
II.2.2) Le Chalazion	<i>pages 43 à 44</i>
II.2.3) L'Orgelet	<i>page 44</i>
II.3) Les Pathologies chroniques liées au vieillissement oculaire	
	<i>pages 45 à 54</i>
II.3.1) La Rétinopathie du diabétique et la Rétinopathie hypertensive	
	<i>pages 45 à 48</i>
II.3.2) La Cataracte	<i>pages 48 à 49</i>
II.3.3) Le Glaucome	<i>pages 50 à 51</i>
- Le Glaucome aigu par fermeture d'angle	
- Le Glaucome aigu par ouverture d'angle	
II.3.4) La Dégénérescence maculaire liée à l'âge (DMLA)	<i>pages 52 à 54</i>
III) Le Zinc	<i>pages 54 à 61</i>
III.1) Définition	<i>pages 54 à 57</i>
III.2) Métabolisme	<i>pages 57 à 59</i>
III.2.1) L'Absorption	
III.2.2) L'Élimination	
III.3) Mécanisme d'action physiologique	<i>pages 59 à 61</i>
IV) Le Zinc et le Système Oculaire	<i>pages 61 à 93</i>
IV.1) Concentration et localisation du zinc dans les tissus oculaires	

pages 61 à 63

IV.1.1) Rétine et Cornée

IV.2) Distribution du zinc dans les tissus oculaires *pages 63 à 65*

IV.2.1) Rétine neurosensorielle

IV.2.2) Epithélium pigmentaire rétinien-Choroïde

IV.2.3) Sclère

IV.3) Profil chromatographique du zinc dans les tissus oculaires

pages 65 à 67

IV.3.1) Rétine neurosensorielle

IV.3.2) Epithélium pigmentaire rétinien

IV.4) Deux types de métalloprotéinases du zinc dans le système oculaire

pages 67 à 74

IV.4.1) Les Métallothionéines

IV.4.2) Les Métalloprotéinases : type 2 et type 9

IV.5) Rôle du zinc dans le système oculaire *pages 75 à 80*

IV.5.1) Phénomène de phototransduction

IV.5.2) Régénération et désactivation de la Rhodopsine

IV.5.3) Communication entre les photorécepteurs, les cellules rétinales et les cellules de Muller

IV.6) Implication du zinc dans les pathologies oculaires *pages 80 à 87*

IV.6.1) Généralités

IV.6.2) Zinc et Pathologies Aigues

- Conjonctivite
- Chalazion et Orgelet

IV.6.3) Zinc et Pathologies Chroniques liées au vieillissement oculaire

pages 87 à 93

- Rétinopathie du diabétique et Rétinopathie hypertensive
- Cataracte
- Glaucome
- Dégénérescence maculaire liée à l'âge

V) Oligothérapie et Conseils en officine

pages 93 à 96

V.1) Définition

pages 93 à 95

V.1.1) Oligothérapie catalytique

page 95

V.1.2) Oligothérapie nutritionnelle

page 95

V.1.3) Oligothérapie pharmacologique

pages 95 à 96

V.2) Règles de bases pour le conseil en oligothérapie

pages 97 à 99

V.2.1) Prise de zinc

page 97

V.2.2) Administration du zinc par voie sublinguale

page 97

V.2.3) Administration du zinc par voie digestive

page 97

V.2.4) Durée de traitement

page 98

V.2.5) Précautions d'emploi avant initiation de l'Oligothérapie

pages 98 à 99

V.3) Complémentation en Zinc dans les pathologies oculaires

	<i>pages 99 à 111</i>
V.3.1) Zinc et Pathologies oculaires aiguës	<i>pages 100 à 101</i>
V.3.2) Zinc et Pathologies oculaires chroniques	<i>pages 101 à 109</i>
- Etude AREDS	
- Etude du Docteur Orsoni-Dupont et l'Oligothérapie à base de zinc	
V.3.3) Produits commerciaux pour les pathologies aiguës	
	<i>pages 111 à 120</i>
- Conjonctivite : traitement d'attaque et traitement d'entretien	
- Chalazion et Orgelet : traitement d'attaque et traitement d'entretien	
V.3.4) Produits commerciaux pour les pathologies chroniques	
	<i>pages 120 à 137</i>
- Rétinopathie du diabétique et Rétinopathie hypertensive	
	<i>pages 120 à 124</i>
- Cataracte	<i>pages 124 à 125</i>
- Glaucome	<i>pages 125 à 127</i>
- Dégénérescence maculaire liée à l'âge	<i>pages 128 à 137</i>
VI) Conclusions	<i>pages 138 à 139</i>

LISTE DES FIGURES

Figure n°1 : Implication des Oligoéléments et du Zinc dans les mécanismes biologiques de l'organisme. (page 19)

Figure n°2 : Implication du zinc dans la protection contre les radicaux libres de l'oxygène. (page 21)

Figure n° 3 : Oligoélément et Cofacteur. (page 22)

Figure n°4 : Structure de l'anhydrase carbonique montrant l'atome de zinc au centre de la molécule protéique (bille noire). (page 22)

Figure n°5 : Exemple de réaction biochimique du zinc avec l'anhydrase carbonique. (page 23)

Figure n°6 : Fixation au niveau d'un gène d'un facteur de transcription de l'ADN, fonctionnant comme une protéine dactyle à zinc et pourvu de deux doigts de zinc. (page 24)

Figure n°7 : Relation entre le zinc, les MMP et le cancer du sein. (page 27)

Figure n°8 : Cadmium (Cd) et stockage non spécifique par les groupements thiols -SH dans les tissus de l'organisme. (page 29)

Figure n°9 : Structure du Globe oculaire. (page 33)

Figure n°10 : Schéma détaillé de l'œil humain. (page 34)

Figure n°11 : Structure de l'angle iridocornéen. (page 34)

Figure n°12 : Les différentes parties du trabéculum. (page 35)

Figure n°13 : Les zones de la macula. (page 37)

Figure n°14 : Schéma de l'œil et de la macula. (page 37)

Figure n°15 : L'épithélium pigmentaire rétinien EPR. (page 38)

Figure n°16 : Structure du pigment rétinien PR, les cônes et les bâtonnets. (page 39)

Figure n°17 : Conjonctivite normale et inflammée. (page 40)

Figure n°18 : Conjonctivite allergique ou irritative. (page 41)

Figure n°19 : Les quatre types de conjonctivites. (page 43)

Figure n°20 : Exemple d'un chalazion. (page 44)

Figure n°21 : Exemple d'un orgelet. (page 44)

Figure n°22 : Rétinopathie du diabétique. (page 46)

Figure n°23 : L'œil diabétique. (page 46)

Figure n°24 : Exemple d'une Rétinopathie hypertensive. (page 47)

Figure n°25 : L'œil hypertendu. (page 47)

Figure n°26 : L'Œil hémorragique. (page 48)

Figure n°27 : L'œil atteint de cataracte. (page 49)

Figure n°28 : Traitement chirurgical d'une cataracte avec mise en place d'un implant. (page 49)

Figure n°29 : Glaucome aigu par fermeture d'angle (GFA). (page 51)

Figure n°30 : Glaucome aigu par ouverture d'angle (GOA). (page 52)

Figure n°31 : Schéma de localisation de la macula. (page 52)

Figure n°32 : Drusen au stade MLA. (page 53)

Figure n°33 : DMLA atrophique. (page 53)

Figure n°34 : DMLA humide. (page 54)

Figure n°35 : Le zinc et la classification périodique. (page 55)

Figure n°36 : Mécanisme d'absorption du zinc. (page 58)

Figure n°37 : Fonctions physiologiques du zinc. (page 60)

Figure n°38 : Coupes histologiques de la RN, RPE-Choroïde, Sclère chez trois donneurs décédés et la concentration en zinc. (page 65)

Figure n°39 : Profil chromatographique de la distribution du zinc par HPLC-ICP-MS dans des échantillons de protéines soluble de rétine et de RPE. (page 66)

Figure n°40 : Structure d'une métallothionéine. (page 68)

Figure n°41 : Les MTs et l'homéostasie cellulaire du zinc sous sa forme libre. (page 69)

Figure n°42 : Schéma montrant l'activation oxydative de la pro enzyme, la métalloprotéinase MMP-1. (page 70)

Figure n°43 : Structure de MMP-Zinc-2. (page 72)

Figure n°44 : Structure de MMP-Zinc-9. (page 73)

Figure n°45 : Doigts de zinc interagissant avec l'ADN. (page 74)

Figure n°46 : Le zinc en trois positions transmembranaires dans la conformation de la rhodopsine. (page 76)

Figure n°47 : Transduction du signal par un récepteur couplé au protéine G. (page 77)

Figure n°48 : Mécanisme détaillé du zinc impliqué dans le système oculaire. (page 78)

Figure n°49 : Coupe oculaire représentant de multiples opacités arrondies dans le cristallin et l'absence de cils chez un enfant de trois ans atteint d'acrodermatite entéropathique. (page 80)

Figure n°50 : Images de l'épithélium de la cornée chez cinq groupes de rats obtenus par microscopie électronique à transmission. (page 82)

Figure n°51 : Quantification des enzymes MMP-2 et MMP-9 chez la souris saine et malade à J1 et à J3. (page 84)

Figure n°52 : Images microscopiques de l'intensité du zinc marqué au TFL-Zinc au niveau des cellules ganglionnaires et des photorécepteurs chez la souris saine et la souris malade atteinte de décollement de rétine. (page 85)

Figure n°53 : Les boîtes à moustaches de la concentration de l'humeur aqueuse en fer et en zinc chez les patients atteints de POAG, PEXG, comparés aux patients sains non atteints de glaucome. (page 89)

Figure n°54 : Doses employées et indications de la complémentation et de la supplémentation en oligoéléments. (page 93)

Figure n°55 : Mécanisme hypothétique de l'effet du zinc sur le stress oxydatif et l'inflammation. (page 101)

Figure n°56 : Mécanisme proposé du zinc protecteur dans la Rétinopathie du diabétique. (page 102)

Figure n°57 : Agrégation du zinc chélaté et son implication dans la pathologie de la cataracte. (page 104)

Figure n°58 : Mécanisme proposé d'agrégation induite par le zinc de la cristalline HyD. (page 105)

Figure n°59 : Détection de Drusen avec le marqueur ZPP1. (page 107)

Figure n°60 : Zinc en ampoule buvable. (page 111)

Figure n°61 : Zinc-Nickel-Cobalt en ampoule buvable. (page 112)

Figure n°62 : Zinc-Cuivre en ampoule buvable. (page 113)

Figure n°63 : Zinc-Cuivre en sirop buvable. (page 114)

Figure n°64 : Zinc en sirop buvable. (page 115)

Figure n°65 : Sélénium-Zinc en comprimés Pharma Nord. (page 116)

Figure n°66 : Conjonctivite sévère avec une réaction inflammatoire importante traité et entretenu, avant le traitement, et après une semaine de traitement. (page 117)

Figure n°67 : Chalazion de la paupière supérieure en pleine poussée inflammatoire, oligothérapie à base de zinc pendant 15 jours. (page 118)

Figure n°68 : Zinc en ampoule buvable Granions de Zinc. (page 119)

Figure n°69 : Cliché en lumière verte des hémorragies, des exsudats, des micro anévrysmes et des dilatations veineuses. (page 120)

Figure n°70 : Zinc-Nickel-Cobalt en comprimés Boiron. (page 121)

Figure n°71 : Hémorragies sous conjonctivale d'un sujet diabétique traité sans oligothérapie à base de zinc. (page 122)

Figure n°72 : Manganèse-Cuivre en ampoule buvable Oligosol. (page 124)

Figure n°73 : Œil droit glaucomateux avant l'oligothérapie, images de l'examen de fond de l'œil et l'angiographie à la fluorescence. (page 125)

Figure n°74 : Même patient traité à l'oligothérapie après un mois et demi. (page 125)

Figure n°75 : Zinc en ampoule buvable Juvamine. (page 126)

Figure n°76 : Œil atteint de DMLA humide de stade 2 hémorragique, avant l'oligothérapie. (page 127)

Figure n°77 : Œil atteint de DMLA humide de stade 2, après l'oligothérapie. (page 128)

Figure n°78 : Œil atteint de DMLA atrophique, avant l'oligothérapie. (page 129)

Figure n°79 : Œil atteint de DMLA atrophique, après l'oligothérapie. (page 130)

Figure n°80 : Nutrof total, Capsules DMLA humide et sèche THEA. (page 131)

Figure n°81 : Preservision 3, Capsules DMLA humide et sèche BAUSCH + LOMB. (page 132)

Figure n°82 : Suveal Duo, Capsules DMLA humide et sèche DENSMORE. (page 133)

Figure n°83 : Naturophta macula, Capsules DMLA humide et sèche HORUS. (page 134)

LISTE DES TABLEAUX

Tableau n°1 : Comparaison de la teneur (g/kg) en éléments chimiques du corps humain et de l'écorce terrestre. (page 26)

Tableau n°2: Classification selon Keith-Wagener-Barker. (page 47)

Tableau n°3 : Les propriétés atomiques du Zinc. (page 55)

Tableau n°4 : Les Apports Journaliers Recommandés (AJR) en Zinc. (page 57)

Tableau n°5 : Concentration en zinc dans les tissus humains en microgramme par gramme. (page 62)

Tableau n°6 : Quantification en zinc (microgramme de zinc par gramme de protéines) dans les échantillons solubles de protéines de rétine et de RPE. (page 67)

Tableau n°7 : Caractéristiques thérapeutiques du Zinc OLIGOSOL en ampoule buvable. (page 111)

Tableau n°8 : Caractéristiques thérapeutiques du Zinc-Nickel-Cobalt OLIGOSOL en buvable. (page 112)

Tableau n°9 : Caractéristiques thérapeutiques du Zinc-Cuivre OLIGOSOL en buvable. (page 113)

Tableau n°10 : Caractéristiques thérapeutiques du Zinc-Cuivre OLIGOSOL en sirop. (page 114)

Tableau n°11 : Caractéristiques thérapeutiques du Zinc NUTERGIA en sirop. (page 115)

Tableau n°12 : Caractéristiques thérapeutiques du Sélénium-Zinc PHARMA NORD en comprimés. (page 116)

Tableau n°13 : Caractéristiques thérapeutiques du Zinc GRANIONS DE ZINC, ampoule buvable. (page 120)

Tableau n°14 : Caractéristiques thérapeutiques du Zinc-Nickel-Cobalt BOIRON, comprimés. (page 121)

Tableau n°15 : Caractéristiques thérapeutiques du Manganèse-Cuivre, OLIGOSOL ampoule buvable. (page 124)

Tableau n°16 : Caractéristiques thérapeutiques du Zinc, JUVAMINE ampoule buvable. (page 127)

Tableau n°17 : Caractéristiques thérapeutiques du NUTROF TOTAL, THEA capsules. (page 131)

Tableau n°18 : Caractéristiques thérapeutiques de PRESERVISION 3, BAUSCH + LOMB capsules. (page 132)

Tableau n°19 : Caractéristiques thérapeutiques de SUVEAL DUO, DENSMORE capsules. (page 133)

Tableau n°20 : Caractéristiques thérapeutiques de NATUROPHTA Macula, HORUS capsules. (page 134)

LISTE DES ABREVIATIONS

ADH : Alcool déshydrogénase

ADN : Acide désoxyribonucléique

AP-1 : Facteur de transcription-1

AREDS : Etude des maladies oculaires liées à l'âge

ATP : Adénosine triphosphate

BPCO : Bronchopneumopathie chronique obstructive

CO₂ : Dioxyde de carbone

CRABP : Protéine de liaison à l'acide rétinoïque cellulaire

CRBP : Protéine de liaison au rétinol cellulaire

DHA : Acide docosahexaénoïque

DMLA : Dégénérescence maculaire liée à l'âge

GC : Glaucome chronique

GFA : Glaucome par fermeture de l'angle

GMP : Guanosine monophosphate

GMPc : Guanosine monophosphate cyclique

GMPc : Guanosine monophosphate cyclique

GOA : Glaucome à ouverture d'angle

GTP : Guanosine triphosphate

H₂O₂ : Peroxyde d'hydrogène

HA : Humeur aqueuse

HPLC-ICP-MS : Chromatographie liquide haute performance couplé à une Spectrométrie de masse par plasma à couplage inductif

HTA : Hypertension artérielle

LA-ICP-MS : Spectrométrie de masse par plasma à couplage inductif

MLA : Maculopathie liée à l'âge

MMP : Métalloprotéinases

MNV : Membrane néo vasculaire

MTs : Métallothionéines

O₂ : Dioxygène

OE : Oligoélément

OH : Hydroxyle

PDE : Phosphodiesterase

PEXG : Glaucome phase avancée avec des pseudoexfoliations

PIA : Pression intra oculaire

POAG : Glaucome phase primaire à angle ouvert

PR : Photorécepteurs

RAR : Récepteur de l'acide rétinoïque

RARE : Élément de réponse à l'acide rétinoïque

RBP : Protéine de liaison au rétinol

RD : Rétinopathie du diabétique

RH : Rétinopathie hypertensive

RN : Rétine neurosensorielle

RPE : Epithélium pigmentaire rétinien

R-SOH : Acide sulfurique

R-S-S-R : Pont disulfure

RXR : Récepteur rétinoïque X

SOD : Superoxyde dismutase

ZIP : Protéine transporteuse de zinc

ZnT : Protéine transporteuse de zinc

INTRODUCTION

Les Oligo-éléments ont été découverts au XIII^{ème} siècle par Arnaud de Villeneuve, médecin et théologien Valencien. Il a effectué des travaux sur des éponges grillées, un produit marin contenant de l'iode, comme médicament contre le goitre. Par la suite au XIX^{ème} siècle, les travaux ont été repris, en 1894, par Gabriel Bertrand, chimiste et biologiste français. Chercheur à l'Institut Pasteur à Paris, il travaillait sur la composition des tissus vivants et les réactions qui caractérisent leurs activités biologiques. Il a observé qu'une enzyme d'oxydation, la laccase, ne présentait son activité qu'en présence du Manganèse. Depuis, les travaux ont évolué et le mystère sur les oligo-éléments s'est levé progressivement et a dévoilé des intérêts thérapeutiques majeurs. Aujourd'hui, ces oligoéléments sont reconnus comme des éléments traces indispensables au sein des systèmes vitaux pour réaliser diverses fonctions.

Une des fonctions vitales nécessitant des oligo- éléments, en déploiement de nos jours, concerne le système de la vision. De récentes études ont indiqué une nette relation entre les oligo-éléments et les pathologies de l'œil, plus particulièrement le Zinc, qui est un oligo-élément essentiel. En 2000, une équipe d'ophtalmologistes américaine a présenté des résultats obtenus sur le ralentissement de la dégénérescence maculaire liée à l'âge (DMLA)¹. Cette étude a été effectuée sur une cohorte de 3600 patients supplémentés en Zinc et en vitamines antioxydantes contre 400 placebos. Les résultats ont été très concluants et encourageants, une amélioration et un lien étroit entre l'administration de Zinc et le ralentissement de la DMLA a été répertorié. Suite à l'obtention de ces résultats, il y a eu un nombre important de travaux de recherche qui ont été développés sur l'implication du Zinc, des oligo-éléments sur la santé en général et sur l'ensemble des maladies oculaires.

En effet, les pathologies oculaires sont multiples, et peuvent toucher l'ensemble du système de la vision. Pour une population vieillissante, la vue peut rapidement se dégrader et entraîner, à terme, la cécité. Il s'agit de pathologies graves comme la DMLA ou encore le glaucome. D'autres pathologies, bénignes, surviennent fréquemment dans la population, telles que la conjonctivite, les hémorragies sous conjonctivales, les orgelets ou encore les chalazions qui nécessitent la plupart du

temps des consultations médicales. Le pharmacien reste un interlocuteur privilégié auprès des patients qui viennent souvent le consulter en premier lieu, c'est pourquoi ses conseils sont déterminants pour une prise en charge optimale.

Toutefois, l'implication des oligo-éléments, plus particulièrement du Zinc, au sein des pathologies oculaires reste aujourd'hui peu évoquée et mal comprise. La prescription médicale et le conseil pharmaceutique restent aujourd'hui timides, alors qu'il s'agit d'un terrain prometteur, qui donne aux pharmaciens la possibilité d'étendre leurs conseils à des produits considérés comme vitaux pour l'organisme, notamment au niveau du système oculaire qui est l'objet de notre étude.

Ainsi, il est apparu intéressant d'étudier le lien entre le Zinc et les pathologies oculaires, qu'elles soient chroniques ou aiguës, et leurs prises en charge en officine par l'oligothérapie, en constante évolution.

Dans un premier temps, nous aborderons les généralités sur les oligo-éléments, leurs modes d'actions, leur classification et leurs mécanismes physiologiques. Nous nous pencherons ensuite plus particulièrement sur le Zinc.

Dans un second temps, nous présenterons tout d'abord l'anatomie et la physiologie de l'œil, les pathologies oculaires chroniques (la rétinopathie du diabétique, la rétinopathie hypertensive, la cataracte, la DMLA et le glaucome) et les pathologies oculaire aiguës (la conjonctivite, l'hémorragie sous conjonctivale, l'orgelet et le chalazion) qui sont les affections oculaires les plus fréquentes en officine, demandeuses de conseils.

Ensuite, nous développerons l'implication et le rôle du Zinc sur les pathologies oculaires et sa prise en charge en officine en tant que conseils associés.

Enfin, nous discuterons l'aspect pratique du conseil en officine en définissant l'oligothérapie, les règles de bases associées pour la délivrance en officine, et la complémentation du Zinc dans les pathologies oculaires.

Nous terminerons ce mémoire en donnant des exemples de produits disponibles de nos jours sur le marché.

I) Les OLIGO-ELEMENTS :

I.1) Définition :

Le terme « oligo- élément » vient du grec oligo- qui signifie : rare, en très petite quantité. Ce sont des minéraux, métaux, métalloïdes présents sous forme de traces dans le corps humain. Ils sont présents dans le corps humain à une concentration inférieure à 0,01% massique, c'est-à-dire à une teneur inférieure à 100 milligrammes par kilogramme de poids corporel. On peut les trouver pour une « utilisation naturelle » dans les eaux thermales (les cures thermales), dans l'eau de mer très riche en minéraux (la thalassothérapie), dans les végétaux (les algues vertes marines très riche en oligo-éléments, les algues bleues riches en spiruline, la chlorelle), mais également chez les animaux marins (les coquillages, les huîtres, les crustacées et les poissons).

Ces corps simples ou composés sont des substances inorganiques, des métaux ou des non-métaux, qui agissent à faible dose et jouent un rôle essentiel dans les phénomènes vitaux de l'organisme. En quantité très faibles, ils interviennent dans de nombreux mécanismes biologiques (**Fig.1**). Un simple déficit peut se manifester par une carence qui est susceptible d'évoluer vers des troubles fonctionnels plus ou moins graves. Ils ne sont pas synthétisés par l'organisme, et devront donc être obligatoirement soit obtenus par le biais de l'alimentation ou en supplémentation².

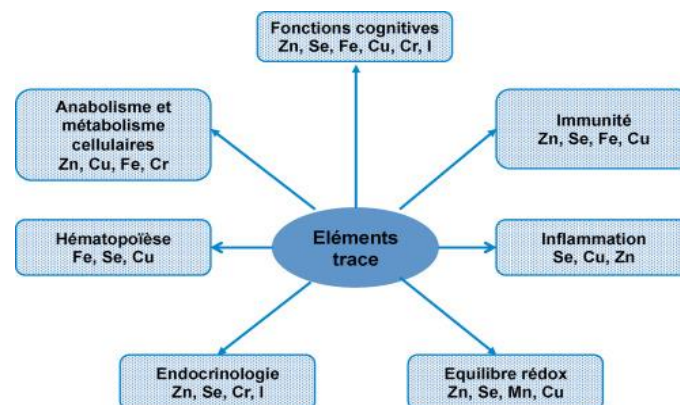


Figure n°1 : Implication des Oligoéléments et du Zinc dans les mécanismes biologiques de l'organisme ³ (Bartlett H. et al, 2003)

I.2) Rôle des oligo-éléments dans les systèmes biologiques :

Agissant en très petites quantités, les oligo-éléments sont indispensables au fonctionnement du métabolisme cellulaire. Ils ont quatre modes d'actions clés au sein du métabolisme : biocatalyseurs, cofacteurs enzymatiques, reproduction des cellules, structure les cellules.

Biocatalyseurs : Ils interviennent au niveau des réactions biochimiques de notre organisme en activant les échanges métaboliques des cellules. En l'absence des oligo-éléments, les réactions ne peuvent se produire.

Ils participent au métabolisme des macronutriments (glucides, lipides et protides), mais également au métabolisme des hormones, et des vitamines ⁴. En effet, les macronutriments sont souvent les cibles biologiques de l'agression radicalaire et peuvent être attaqués de diverses façons. Pour maintenir leur intégrité, les cellules sont pourvues de molécules capables de piéger et d'inactiver les radicaux libres et de systèmes enzymatiques antiradicalaires comprenant les superoxydes dismutases à cuivre et zinc, ou à manganèse, les catalases, les glutathions peroxydases sélénodépendantes. Toutes ces enzymes utilisent des cofacteurs à base d'oligo-éléments tels que cuivre, zinc, manganèse, sélénium qui sont donc appelés oligo-éléments antioxydants (**Fig.2**).

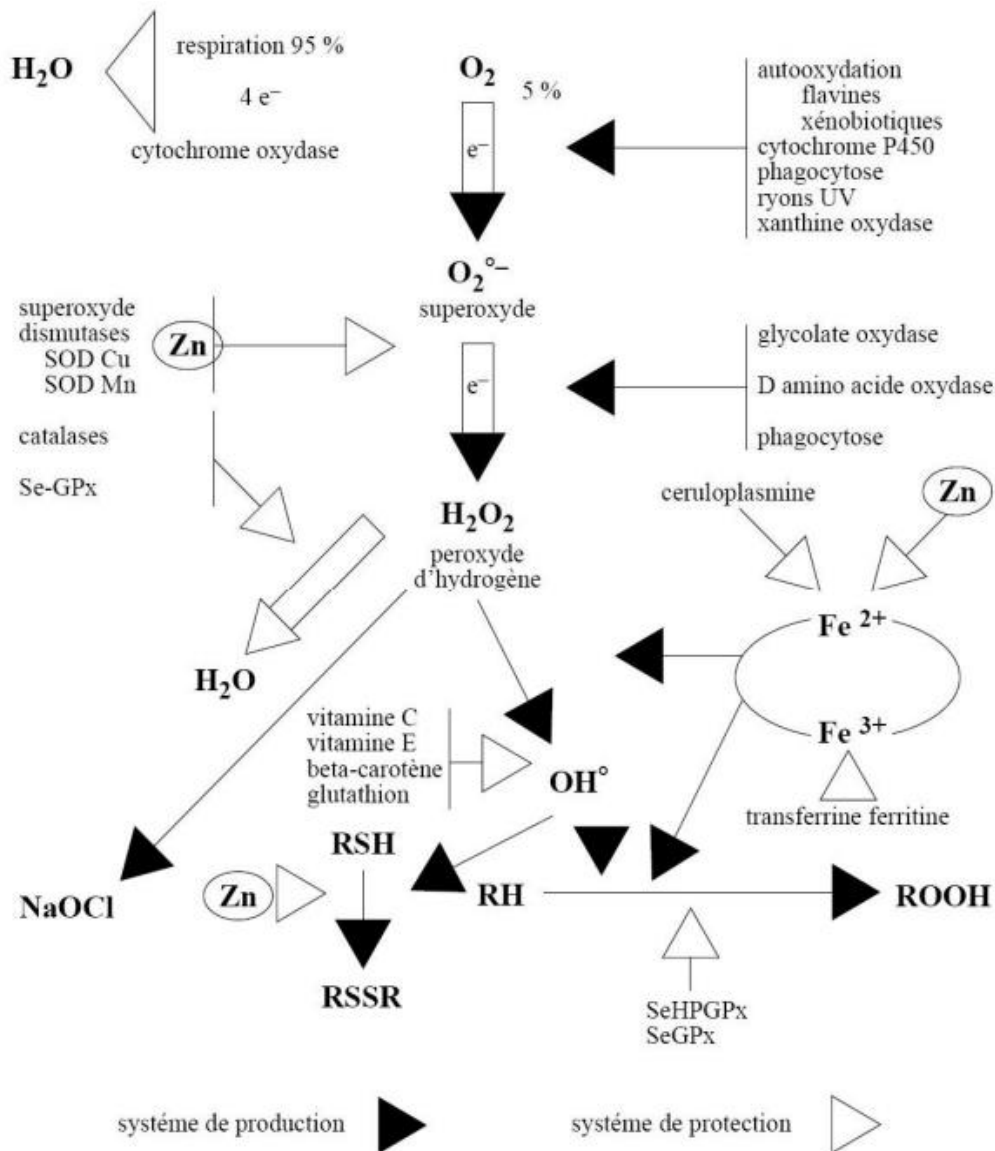


Figure n°2 : Implication du Zinc dans la protection contre les radicaux libres de l'oxygène (Les oligoéléments, Collège des Enseignants de nutrition, 2020)

1.2.1) Cofacteur enzymatique :

Les oligo-éléments jouent un rôle de cofacteur d'enzyme, ils se lient aux protéines activant ainsi les enzymes (Fig.3). L'oligo-élément se comporte alors comme un cofacteur indispensable à l'activité enzymatique. Prenons l'exemple de l'anhydrase carbonique avec le zinc au centre de la structure (Fig.4).

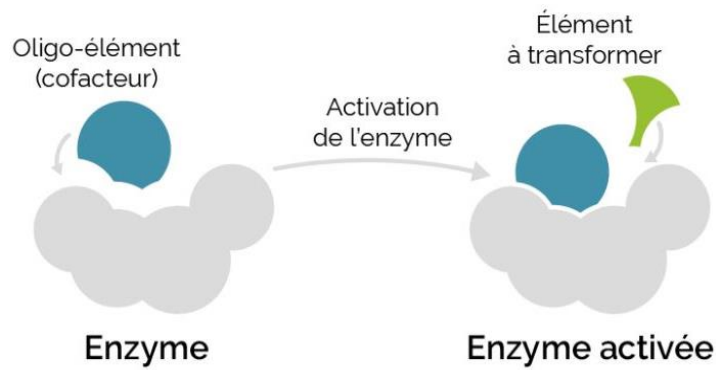


Figure n°3 : Oligoélément et Cofacteur ⁵.

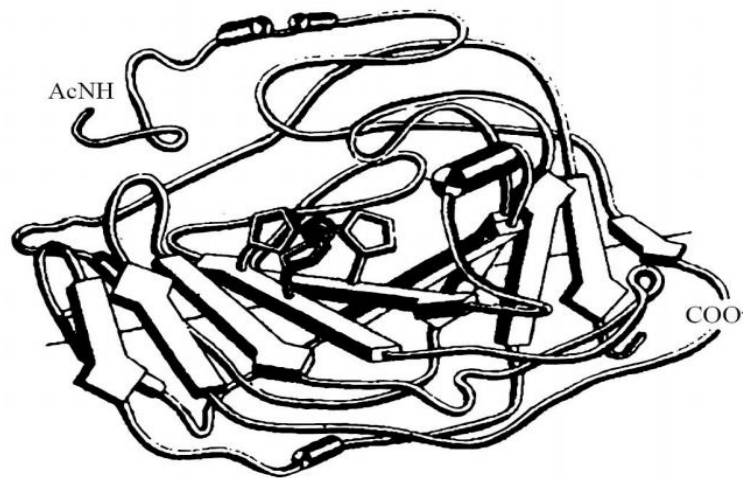


Figure n° 4 : Structure de l'anhydrase carbonique montrant l'atome de Zinc au centre de la molécule protéique (bille noire) ⁶ (*Les oligoéléments, Collège des Enseignants de nutrition, 2020*)

L'anhydrase carbonique est une enzyme présente dans toutes les cellules de l'organisme. C'est une protéine d'une masse de 29000 daltons, constituée d'une chaîne de 264 acides aminés. La présence d'un atome de Zinc est nécessaire à son activité. Elle catalyse la réaction d'addition d'une molécule d'eau sur une molécule de gaz carbonique pour donner l'acide carbonique qui se dissocie au pH physiologique en un ion bicarbonate et un proton. Cette réaction est réversible et aboutit à un état d'équilibre que la catalyse enzymatique ne change pas (**Fig.5**).

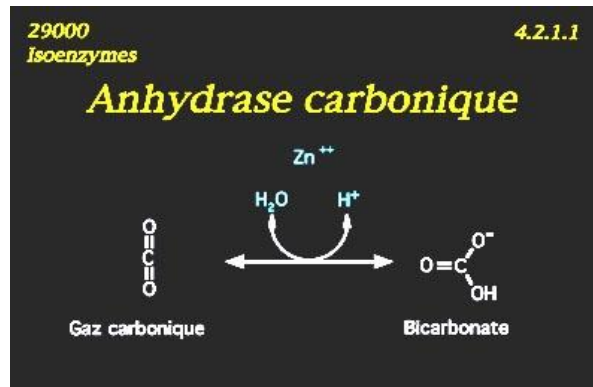


Figure n°5 : Exemple de l'activité biochimique du zinc dans l'anhydrase carbonique ⁷ (FMPMC-PS, *Enzymologie élémentaire*, 2020)

Sur cette image, pour une évolution de droite à gauche, le bicarbonate s'associe à un proton et va perdre, avec l'aide catalytique de l'enzyme, une molécule d'eau pour donner l'anhydride ou gaz carbonique. Dans ce sens, on appelle substrat le bicarbonate et produit le gaz carbonique CO₂. Le gaz carbonique ou dioxyde de carbone intervient dans les mécanismes respiratoires. Il est impliqué directement dans les réactions d'oxygénation du sang et dans l'évacuation du CO₂. Une déficience en zinc dans la structure de la molécule protéique influence les réactions chimiques de l'anhydrase carbonique. Cela peut engendrer à terme des insuffisances respiratoires chroniques, des maladies neuromusculaires, un syndrome d'obésité hypo ventilatoire ou encore une broncho pneumopathie chronique obstructive (BPCO) ⁸.

Les oligoéléments participent à l'expression des signaux hormonaux en tant que cofacteurs d'enzyme pour la synthèse de molécules hormonales, comme par exemple comme cofacteur de la delta-5 réductase du métabolisme de la testostérone produisant la dihydrotestostérone ou des delta-9 désaturases du métabolisme des prostaglandines.

1.2.2) Reproduction des cellules :

Les Oligo-éléments interviennent dans les cellules afin de permettre les échanges d'énergie. Ces échanges ne peuvent se produire sous l'action des

cations métalliques alcalins et alcalino-terreux classiquement trouvés dans les fluides biologiques.

Ils sont impliqués dans la synthèse de macromolécules telles que la molécule d'ADN (acide désoxyribonucléique) notamment les cations métalliques tels que le magnésium Mg^{2+} ou encore le Zn^{2+} . Ci-dessous est illustré un exemple des doigts de zinc dont le rôle est de pénétrer dans la chaîne d'ADN à un endroit précis, au niveau d'un gène, pour ouvrir cette chaîne et permettre la lecture de ce gène par la RNA polymérase ADN dépendante (**Fig.6**). Le zinc ici a donc un rôle de structure dans la conformation de l'ADN.

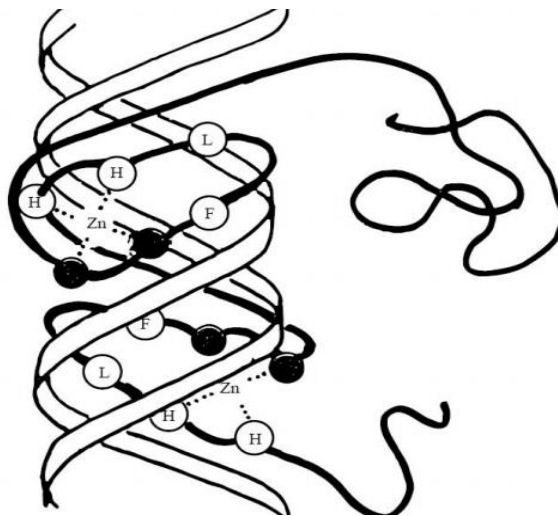


Figure n°6 : Fixation au niveau d'un gène d'un facteur de transcription de l'ADN, fonctionnant comme une protéine dactyle à zinc et pourvu de deux doigts de zinc ⁹ (*Les oligoéléments, Collège des Enseignants de nutrition, 2020*)

1.2.3) Structure des cellules :

Certains OE ont une action de structure au sein des cellules.

Le manganèse participe à l'activation de l'enzyme glycosyltransférase, essentiel à la synthèse des muco polysaccharides (constituant essentiel des cartilages). Le zinc participe à la synthèse de la kératine, une protéine fibrillaire de la peau et des phanères, et fait donc partie intégrante de la structure de la kératine.

Les OE jouent un rôle d'activateur ou d'inhibiteur de réactions biochimiques. Ils sont impliqués dans les réactions clés de notre organisme, stimulent ces réactions de défense, détoxifient nos cellules, luttent contre le vieillissement et la dégénérescence cellulaire par leur pouvoir antioxydant puissant. Une déficience peut être le point de départ d'une pathologie. Ils ont donc un rôle essentiel dans les phénomènes physiologiques et pathologiques.

Une partie des oligo-éléments sont impliqués directement à la structure moléculaire d'hormones, contribuant à donner une forme spatiale optimale pour être reconnue par un récepteur ; soit parce qu'ils font partie intégrante de ces molécules par des liaisons covalentes comme l'iode des hormones thyroïdiennes, soit parce qu'ils se lient à l'hormone protéique pour lui donner une forme active, comme le zinc agit avec l'insuline ou la thymuline. Mais les oligo-éléments peuvent agir aussi au niveau du récepteur hormonal soit en facilitant, soit en inhibant la fixation de l'hormone sur son récepteur membranaire.

I.3) Classification :

Les oligo-éléments se divisent en oligo-éléments dit essentiels et ceux dits non essentiels, ils sont classés en fonction de leur essentialité. Les oligoéléments répondent aux critères fixés par Cotzias en 1967, à savoir être présent dans les tissus vivants à une concentration relativement constante, et provoquer par leur retrait de l'organisme, des anomalies structurelles et physiologiques voisines dans plusieurs espèces ¹⁰.

I.3.1) Les Oligo-éléments essentiels ou indispensables :

Ils répondent aux critères fixés par Cotzias qui stipule :

- Ce sont des OE qui s'inscrivent dans l'universalité, ils sont présents dans tous les tissus de l'organisme.
- Ils sont présents à une concentration constante au sein des tissus, il s'agit du concept de l'homéostasie.

- Une déficience avérée en oligo-élément engendre des anomalies structurales et fonctionnelles, s'accompagnant de perturbations biochimiques.
- Une supplémentation de l'oligo-élément déficitaire rétablit les anomalies provoquées ou s'inscrit dans la prévention des symptômes liés à la carence.

On répertorie quinze éléments essentiels dont :

- Quatre métalloïdes : le Fluor (F), l'Iode (I), le Sélénium (Se) et le Silicium (Si)
- Onze métaux de transition : le Chrome (Cr), le Cobalt (Co), le Fer (Fe), le Lithium (Li), le Manganèse (Mn), le Molybdène (Mo), le Nickel (Ni), le Cuivre (Cu), l'Étain (Sn), le Vanadium (V), et le Zinc (Zn) ¹¹.

Voici un tableau récapitulatif de la teneur en OE essentiels et non essentiels en gramme/kilogramme dans le corps humain (**Tab.1**).

TENEUR DU CORPS HUMAIN					
<i>ÉLÉMENTS MAJEURS</i>					
Oxygène	624,3	Carbone	211,5	Hydrogène	98,6
Azote	31,0	Calcium	19,0	Phosphore	9,5
Potassium	2,3	Soufre	1,6	Chlore	0,8
Sodium	0,8	Magnésium	0,27		
<i>OLIGO-ÉLÉMENTS</i>					
Fer	0,06	Fluor	0,037		
Zinc	0,033				
Rubidium	0,0046	Strontium	0,0046		
Brome	0,0029	Cuivre	0,001		
Vanadium	0,0003	Sélénium	0,0002		
Manganèse	0,0002	Iode	0,0002		
Molybdène	0,0001	Nickel	0,0001		
Chrome	0,00002	Cobalt	0,00002		
Uranium	0,000001	Beryllium	0,0000003		
TENEUR DE LA CROÛTE TERRESTRE					
Oxygène	492	Silicium	260	Aluminium	74
Fer	42	Calcium	35	Magnésium	23
Sodium	24	Potassium	23	Hydrogène	10
Titane	5	Carbone	4	Chlore	2
Soufre	5	Phosphore	1	Fluor	1
Manganèse	1	N,Ba,U,Ni,Cu,Cr	0,1	Zn,I,Rb,V	

Tableau n°1 : Comparaison de la teneur (g/kg) en éléments chimiques du corps humain et de l'écorce terrestre.

1.3.2) Les Oligo-éléments non essentiels :

Ces éléments ne sont pas présents à l'état normal dans l'organisme. Ils n'ont pas de rôle physiologique connu, en revanche ils ont un rôle dans l'oligothérapie catalytique. On cite quatre OE non essentiels ¹².

- L'Aluminium (Al)
- L'Argent (Ag)
- L'Or (Au)
- Le Bismuth (Bi)

1.4) Mécanisme physiologique :

Le métabolisme des éléments traces est défini par leur liaison aux protéines. La régulation de leur teneur dans l'organisme, quant à elle, est contrôlée par des phénomènes d'induction de ces métalloprotéines¹³. Cela signifie que les métalloprotéines libèrent une réponse cellulaire à la suite d'un stress oxydant ou suite à un facteur physiologique déclenchant (**Fig.7**).

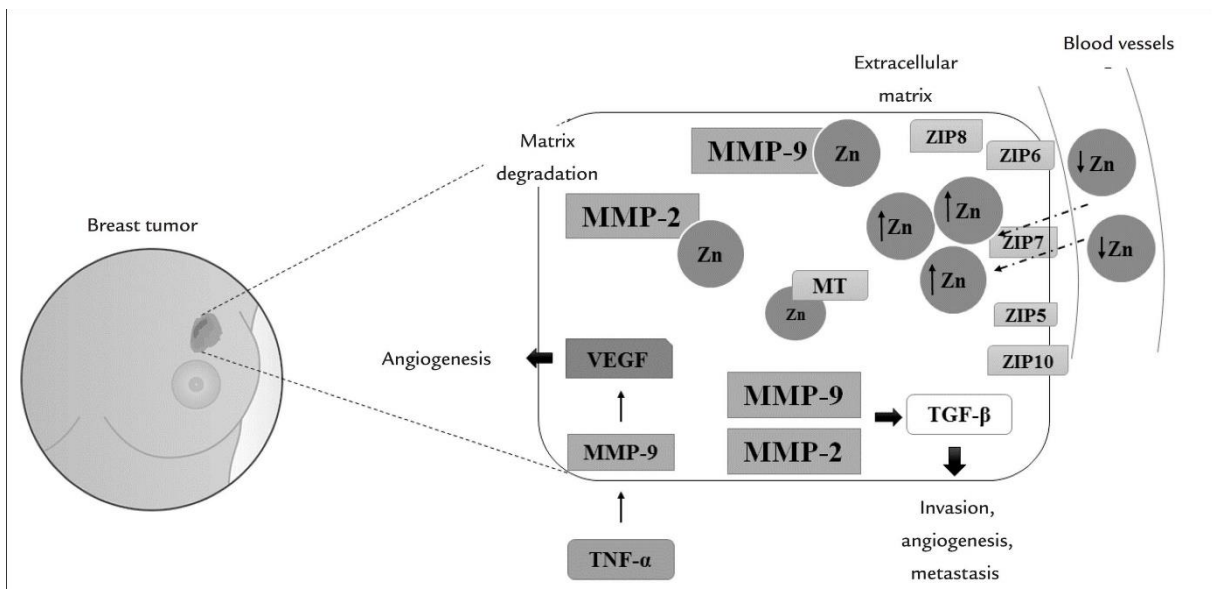


Figure n°7 : Relation entre le zinc, les MMP et le cancer du sein (*Holanda A.O. et al., 2017*)

La compartimentation du zinc dans la tumeur favorise l'invasion, les métastases et l'angiogenèse induites par les métalloprotéinases matricielles, en particulier la MMP-2 et la MMP-9. L'augmentation du zinc dans la tumeur semble être due à des changements dans l'expression et l'activité de ses protéines de transport (Zip5, 6, 7, 8, 10 et métallothionéine), conduisant à une carence en minéraux dans le sérum des patientes atteintes d'un cancer du sein.

Les métalloprotéines sont des protéines comportant un ou plusieurs cofacteurs métalliques, le plus souvent sous forme d'ions. Ces ions sont soit liés aux chaînes latérales de la protéine, soit coordonnés à un ligand non protéinique. Ils permettent la fixation d'un substrat lors d'une réaction enzymatique, cet ion est alors impliqué dans la réaction enzymatique.

Les cations de Zinc ont un nombre d'oxydation unique égal à deux, ils ne permettent pas des réactions d'oxydo-réduction, mais ont plutôt un rôle structural, de catalyse hydrolytique et participe ainsi à la réponse cellulaire.

1.4.1) La Résorption :

La résorption renvoie au passage des OE à travers les membranes cellulaires. Les OE peuvent être sous différentes formes :

- Libres, ionisés ou non ionisés
- Liés à des molécules à solubilité variable
- Liés à des protéines à spécificité variable

Le passage des OE peut se faire soit via un transport passif soit un transport actif.

Le transport passif s'effectue à travers les cellules de la muqueuse intestinale par simple diffusion, en général du milieu le plus concentré vers le milieu le moins concentré en OE. Il peut également s'effectuer avec un transporteur lipophile qui va diffuser au sein de la membrane cellulaire. Ce type de transport dépend de la liposolubilité du transporteur, la taille et la charge électrique de l'élément.

Le transport actif s'effectue à contre-courant du gradient de concentration via des pompes ioniques qui nécessitent de l'énergie sous forme d'ATP (adénosine triphosphate).

1.4.2) Le Stockage :

Il est le plus souvent hépatique, mais il est aussi possible dans d'autres tissus. Les tissus les plus riches peuvent contenir le métal sous une forme métaboliquement non utilisable, ce qui est souvent le cas du tissu osseux. Le tissu osseux contient en majorité des ions calcium et des ions phosphate sous forme de carbonate de calcium et de phosphate de calcium cristallisé (cristaux hydroxy apatite). Mais, il contient également des métaux non utilisables comme le magnésium, le fer, le sodium, le potassium et le fluor en plus petite quantité.

Dans les tissus, le métal peut aussi se fixer sur des protéines dites de stockage, soit spécifiques comme la ferritine, soit non spécifiques comme les métallothionéines qui par leurs groupements thiols retiennent de nombreux métaux comme le cuivre, le zinc, le manganèse, le cadmium, le plomb ou encore le mercure (**Fig.8**).

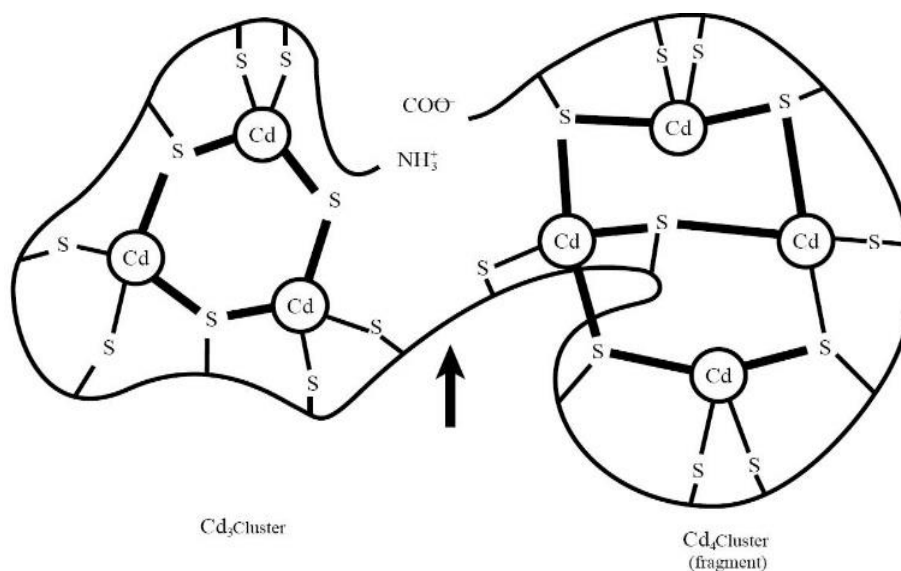


Figure n°8 : Cadmium (Cd) et stockage non spécifique par les groupements thiols -SH dans les tissus de l'organisme. (Picaud C., 2017)

1.4.3) La Distribution :

La distribution renvoie au transport de l'OE à travers la circulation systémique. Ils sont soit sous forme d'ions libres dans le sang, soit liés à des transporteurs tels que ¹⁴ :

- Des petites molécules : acides aminés, vitamines (cyanocobalamine qui contient le Cobalt (Co) et la Vitamine B12).
- Des protéines non spécifiques (albumine).
- Des protéines spécifiques (transferrine).

1.4.4) L'Élimination :

Le rôle excrétoire est principalement dirigé par les reins et la vésicule biliaire. La majorité des OE est éliminé par excrétion biliaire et par le cycle entéro hépatique. Il s'agit principalement du Zinc, Cuivre, Manganèse, Fer et Nickel. Ils sont réabsorbés au niveau du duodénum.

Quant aux métaux dits « séquestrés » ou « chélatés », ils sont éliminés par voie urinaire. Il s'agit en majorité du Cobalt et de la Vitamine B12 ainsi que les OE sous forme anioniques comme le Molybdate ¹⁵. En revanche, le fluor est éliminé en grande partie par les selles et < 10% par voie urinaire. Le molybdène quant à lui est éliminé majoritairement par voie urinaire mais également par voie sudorale en minorité.

II) Les Pathologies oculaires fréquentes en officine :

Les pathologies oculaires en conseil en officine restent aujourd'hui encore très discrètes et peu développées. L'intérêt est de développer le conseil en oligothérapie afin d'apporter une amélioration dans la prise en charge des pathologies oculaires par l'apport d'un oligo-élément naturel, le zinc, dont le rôle est évident dans le système oculaire comme nous le verrons plus loin.

Nous allons d'abord présenter l'anatomie de l'œil, et mettre en relief les pathologies cibles les plus fréquentes dans la population, qu'elles soient aiguës ou chroniques. L'objectif par la suite étant d'optimiser le conseil par l'oligothérapie en officine à base de zinc de manière pratique dans ces pathologies.

II.1) Anatomie, Histologie et Physiologie de l'œil :

II.1.1) Anatomie du tissu oculaire :

L'œil est un système dont la fonction principale est la vision. Il a à la fois un rôle de réception des informations visuelles, mais aussi de transmission de ces informations au cerveau afin qu'elles soient traitées et analysées. Il s'agit d'un organe sensoriel qui reçoit et transmet toutes les informations visuelles et les véhicule jusqu'au cerveau occipital. Le cerveau va décoder ces informations, les traiter et répondre en envoyant des influx aux aires associatives. Le cerveau transforme ensuite cette information en images qu'on peut voir. Si on perd la vue d'un œil (altération de la vision tri dimensionnelle) on peut tout de même continuer à apprécier la plupart des choses tel qu'on le faisait auparavant ¹⁶.

L'anatomie de l'œil se divise classiquement en deux parties :

- **Le globe ou le bulbe oculaire**, tapissé au fond par une membrane photosensible qui est l'épithélium pigmentaire de la rétine, **le diaphragme**, et **l'iris** avec la lentille qui se trouve juste derrière celui-ci, il s'agit du **cristallin** ¹⁷.
- **Ses annexes** (telles que les paupières, la conjonctive, l'appareil lacrymal...)

Le Globe Oculaire :

Le globe oculaire ou bulbe oculaire est un organe sensoriel, qui joue le rôle de récepteur de la vision. Son diamètre antéro-postérieur est d'environ 25 millimètres. Il se trouve au niveau de la cavité orbitaire et est entouré des annexes. Il est recouvert d'un tissu conjonctif résistant qui protège le globe oculaire, il s'agit de la sclère (c'est le blanc de l'œil) ¹⁸.

Il est constitué de trois membranes, appelées tuniques :

- *Une tunique interne* : il s'agit de la membrane nerveuse du globe oculaire, constituée de la rétine et du nerf optique. Il s'agit principalement de la rétine. La rétine, ou tunique nerveuse, est la couche la plus interne de la paroi de l'œil qui

comporte une couche de cellules qui absorbent la lumière et qui forment la couche pigmentaire. La rétine est également constituée d'une couche de cellules nerveuses, appelées neurones, qui forment la rétine neurale. Certains neurones de la rétine neurale sont des cellules spécialisées, ce sont les photorécepteurs. Il existe deux types de photorécepteurs : les bâtonnets et les cônes. Les bâtonnets et les cônes sont sensibles à la lumière et travaillent ensemble pour capter l'information sur ce qu'on voit.

- *Une tunique intermédiaire* : constituée du corps ciliaire en avant, de l'iris au milieu et de la choroïde en arrière, il s'agit de l'uvée composée majoritairement de vaisseaux sanguins et lymphatiques ainsi que des muscles internes de l'œil.

Le corps ciliaire est un tissu musculaire situé entre l'iris et la choroïde. Les fibres musculaires du corps ciliaire permettent à l'œil de focaliser sur des objets rapprochés ou éloignés en modifiant la forme du cristallin. Le corps ciliaire contient également de nombreuses cellules qui fabriquent l'humeur aqueuse, le liquide gélatineux dans la partie antérieure de l'œil entre la cornée et le cristallin.

L'iris est la partie mince et colorée de l'œil qui est composée de tissu musculaire. C'est la tunique intermédiaire de l'uvée entre le corps ciliaire et la choroïde. Les muscles de l'iris modifient la taille de la pupille afin de régler la quantité de lumière qui entre dans l'œil. L'iris contient des mélanocytes, ce sont des petites cellules qui fabriquent un pigment appelé la mélanine qui donne à l'œil sa couleur.

La choroïde est une couche de tissu située entre la sclère et la rétine. Elle contient beaucoup de vaisseaux sanguins qui fournissent de l'oxygène et des éléments nutritifs à la rétine. La choroïde renferme de nombreux mélanocytes qui absorbent la lumière afin d'aider à réduire la réflexion à l'intérieur de l'œil.

- *Une tunique externe* : il s'agit de la membrane fibreuse, constituée de la cornée en avant et de la sclère opaque en arrière. Cette tunique joue un rôle dans le maintien de la forme et dans la protection de l'œil. La cornée est une membrane transparente bombée qui se situe à l'avant de l'œil et qui recouvre la pupille et

l'iris. Elle ne contient aucun vaisseau sanguin, les cellules qui la composent reçoivent leur oxygène des larmes qui recouvrent la surface ainsi que de l'humeur aqueuse sous-jacente. La cornée joue également un rôle dans la déviation (réfraction) de la lumière qui entre dans l'œil ¹⁹.

- Le globe oculaire est également constitué de trois milieux transparents, que traverse la lumière, il s'agit du corps vitré, du cristallin, et de l'humeur aqueuse **(Fig.9)**.

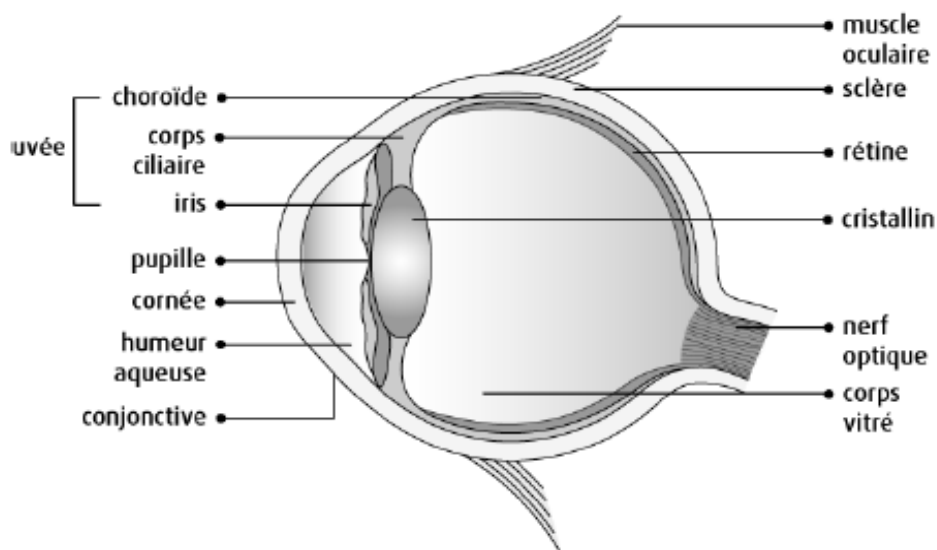


Figure n°9 : Structure du Globe oculaire ²⁰ (Les yeux, Société Canadienne du Cancer)

Le corps vitré est représenté par un liquide gélatineux blanchâtre de l'œil, situé dans l'intervalle entre le cristallin et la rétine. Il remplit l'intérieur de l'œil et maintient son volume.

Le cristallin, en arrière de l'iris, est une lentille transparente attachée au corps ciliaire par des fibrilles appelées zonules. Il permet la convergence des rayons lumineux sur la surface rétinienne. Le cristallin est la principale structure qui focalise la lumière sur la rétine.

L'humeur aqueuse est un liquide nutritif limpide, situé dans l'espace entre le cristallin et la cornée (**Fig.10**). Il est sécrété en permanence par des mouvements ciliaires. C'est l'élément régulateur principal de la pression oculaire. Il occupe les chambres antérieure et postérieure. Il a également un rôle optique et métabolique nutritif vis-à-vis du cristallin, de la cornée et du trabéculum scléral. Le trabéculum scléral est une membrane composée de quatre tuniques, tapissant l'angle irido-cornéen (**Fig.11**).

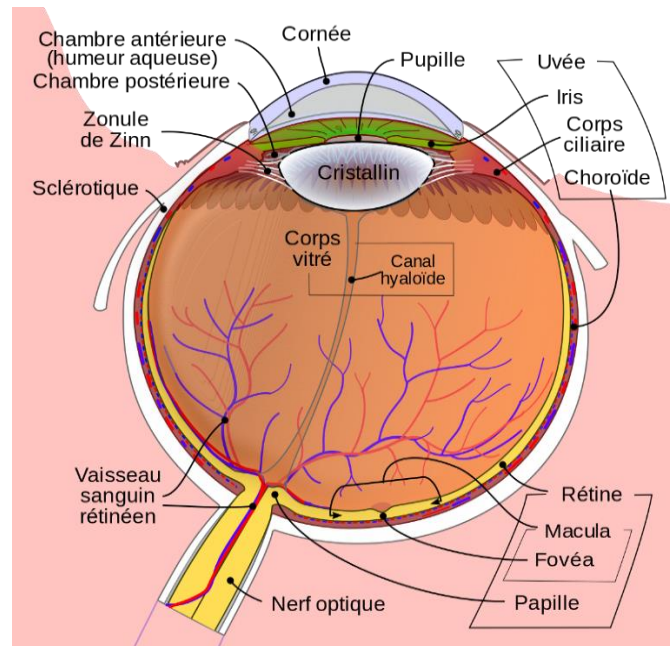


Figure n°10 : Schéma détaillé de l'œil humain ²¹ (Diagramme schématique de l'œil humain)

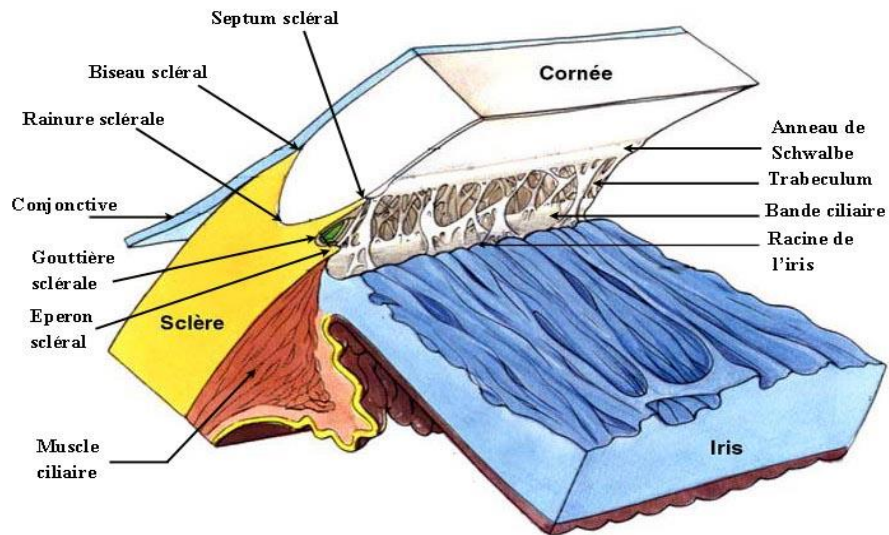


Figure n°11 : Structure de l'angle iridocornéen (Lezrek et al., 2018)

Le trabéculum scléral est composé par le trabéculum uvéal, cornéo scléral, cribriforme et par le mur interne du canal de Schlemm (**Fig.12**). Son rôle est de sécréter, d'excréter et de filtrer l'humeur aqueuse HA. Tout obstacle à l'évacuation de l'HA engendre une augmentation de la tension oculaire²².

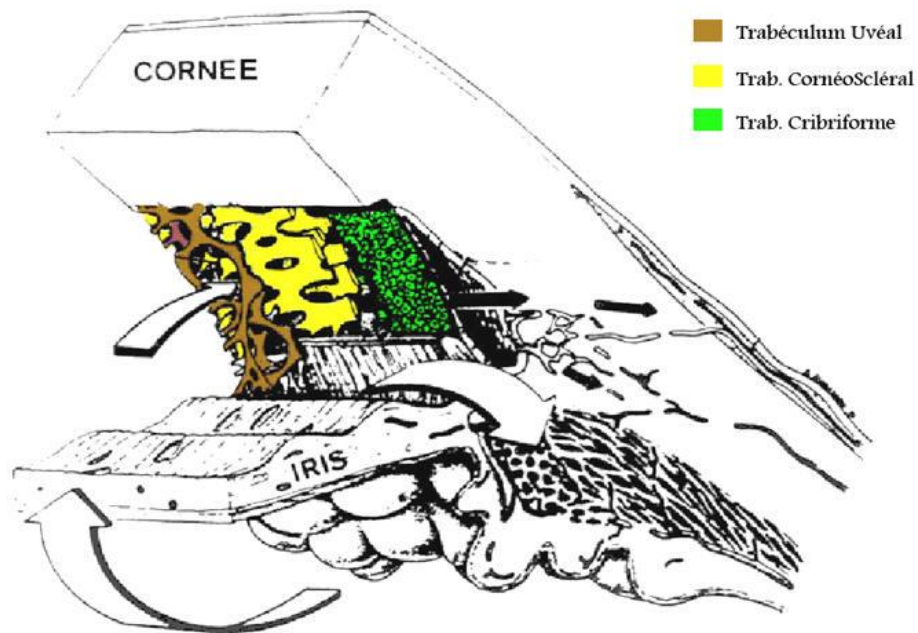


Figure n°12 : Les différentes parties du trabéculum (Lezrek et al., 2018)

Structures annexes de l'œil :

Elles comprennent la paupière, la conjonctive et la glande lacrymale. Elles ont pour rôles principaux de protéger, de lubrifier et de soutenir le globe oculaire.

Paupière : La paupière est une membrane qui recouvre et protège l'œil. Elle est constituée de muscles qui permettent d'ouvrir ou de fermer la paupière. Elle contient des glandes sébacées qui produisent une substance huileuse qui empêche la pellicule aqueuse sur le globe oculaire de s'évaporer. Elle aide à lubrifier le globe oculaire et permet d'éviter l'entrée des particules et autres débris dans l'œil.

Conjonctive : Il s'agit d'une muqueuse transparente qui tapisse la surface interne de la paupière et la surface externe du globe oculaire. La conjonctive sécrète un liquide aqueux appelé mucus, qui permet de lubrifier le globe oculaire et de le garder humide.

Glande lacrymale : Elle est située dans le coin supérieur et externe de l'œil. Elle produit un liquide aqueux qui forme les larmes. Les larmes lubrifient la conjonctive qui recouvre la surface du globe oculaire et l'intérieur de la paupière. Les larmes permettent également d'évacuer les poussières et les débris de l'œil et aident à prévenir les infections ²³.

II.1.2) Histologie :

Il faut relever un élément important de l'histologie oculaire, il s'agit de la macula (zone de couleur jaune se situant au centre de la rétine²⁴), qui est formée de photorécepteurs. Ils se divisent en deux structures principales : les cônes et les bâtonnets²⁵.

Macula : Elle est située dans l'axe visuel, où se concentrent les rayons lumineux après avoir traversé l'œil. La zone maculaire se divise en fovéa, parafovéa et périfovéa. La fovéa est une dépression de la rétine et comprend la fovéola au centre et le clivus qui

borde latéralement la dépression fovéolaire, c'est une petite zone de 1,5 mm de diamètre de forme conique et creuse (**Fig.13**).

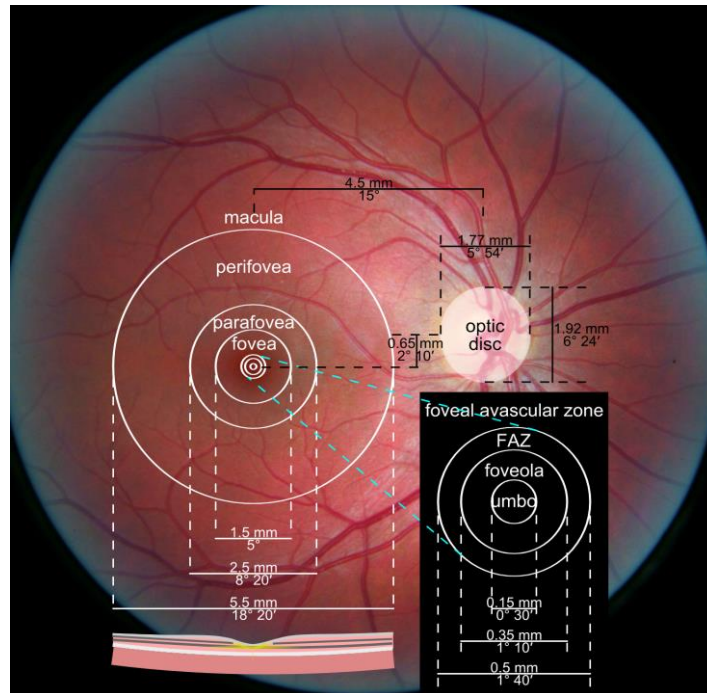


Figure n°13 : Les zones de la macula (Hu S. et al., 2015)

La **macula lutea** est le centre de la rétine située au fond de l'œil. La macula est uniquement composée de photorécepteurs visuels appelés « cônes » qui directement exposés à la lumière permettent la précision de vision, la vision des couleurs, la vision de jour, et contribuent à la qualité de vision au centre du champ visuel (**Fig.14**).

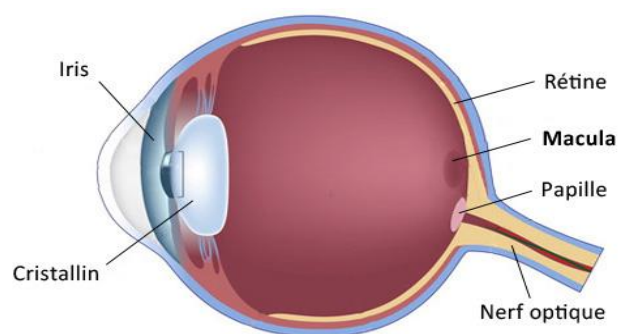


Figure n°14 : Schéma de l'œil et la Macula ²⁶ (Définition de la macula)

Cônes : Les cônes sont situés principalement au centre focal de la rétine dans un espace nommé « macula ». Ils reposent sur deux couches : l'épithélium pigmentaire qui assure le renouvellement et la survie des cellules de la vision et la choriocapillaire permet de nourrir et d'éliminer les déchets qui proviennent du métabolisme rétinien (**Fig.15**).

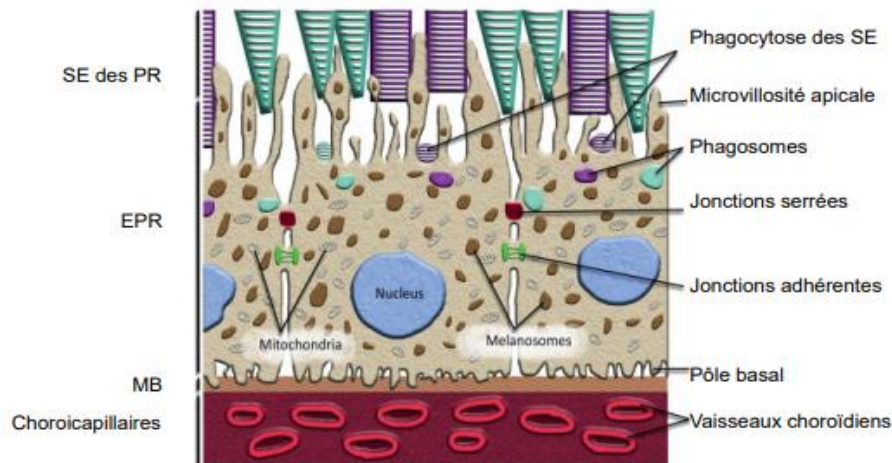
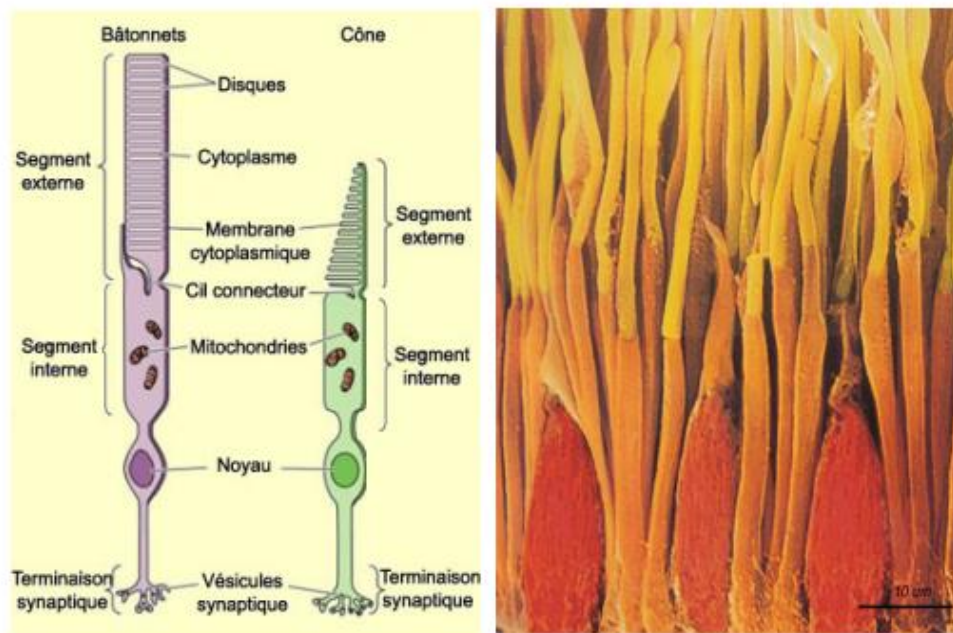


Figure n°15 : L'épithélium pigmentaire rétinien EPR (SE segments externes, PR photorécepteurs, MB membrane de Bruch) (Hubel D. et al., 1994)

Les cônes représentent 5 à 10% (environ 6,5 millions) des cellules photoréceptrices. Dans le cas des cônes, les disques des cônes sont formés par le repliement de la membrane plasmique. Ils sont responsables de la vision diurne et de la vision des couleurs (vision photopique).

Bâtonnets : Ils sont situés plutôt en périphérie de la rétine, ils sont reliés aux bipolaires et aux ganglionnaires. Les extrémités des bâtonnets mais aussi des cônes forment les nerfs optiques. L'homme possède 120 millions de bâtonnets qui sont sensibles aux basses intensités lumineuses. Les bâtonnets possèdent de nombreux disques (empilement de 700 à 1100 disques) enchâssés dans le cytoplasme de la cellule, les rendant sensibles à la lumière. Ils sont responsables de la vision nocturne, périphérique et des formes (vision scotopique) (**Fig.16**).



**Figure n°16 : Structure du pigment rétinien PR, les cônes et les bâtonnets
(Hubel D. et al., 1994)**

II.1.3) Physiologie :

Au centre de la rétine, on retrouve la macula. Cette partie clé de la rétine contient le plus de pigments caroténoïdes et se caractérise par une couleur jaune orangé. C'est ce qu'on appelle la macula lutea. Ces pigments permettent de filtrer la lumière et protègent les photorécepteurs (cônes et batônnets) de l'oxydation engendrée par différents facteurs tels que la lumière ou les agressions externe. La choriocapillaire et l'épithélium pigmentaire éliminent les déchets provenant du métabolisme rétinien.

On relève trois types de cônes pour différentes longueurs d'onde qui permettent de différencier les couleurs (le bleu ; le vert et le rouge).

Enfin, les cellules photoréceptrices qui forment le nerf optique permettent la transmission de l'influx nerveux ²⁷.

II.2) Les Pathologies aiguës :

Les pathologies oculaires aiguës sont appelés le plus souvent « œil rouge ». Il s'agit d'un symptôme commun à de nombreuses pathologies oculaires.

Il faut distinguer s'il s'agit d'une hémorragie sous conjonctivale, représentée par des tâches rouges dans la sclérotique, ou d'une inflammation telle qu'une conjonctivite. On peut également suspecter une hypolacrymie, ou syndrome de l'œil sec, conduisant à une irritation de la conjonctive et se traduisant par une gêne pour le patient.

L'arsenal thérapeutique du pharmacien face à ces troubles est vaste, c'est pourquoi il est fondamental d'en déterminer l'origine et l'étiologie afin de bien comprendre ces pathologies et bien conseiller ²⁸.

II.2.1) *La Conjonctivite* :

La conjonctivite est une inflammation de la conjonctive. Elle est située au contact direct de l'environnement ce qui en fait un élément vulnérable, et fréquemment soumis à diverses agressions. L'œil devient très rouge et la paupière collée le matin. Cela se manifeste par des picotements et des démangeaisons. Cependant on n'observe pas de baisse de l'acuité visuelle (**Fig.17**).

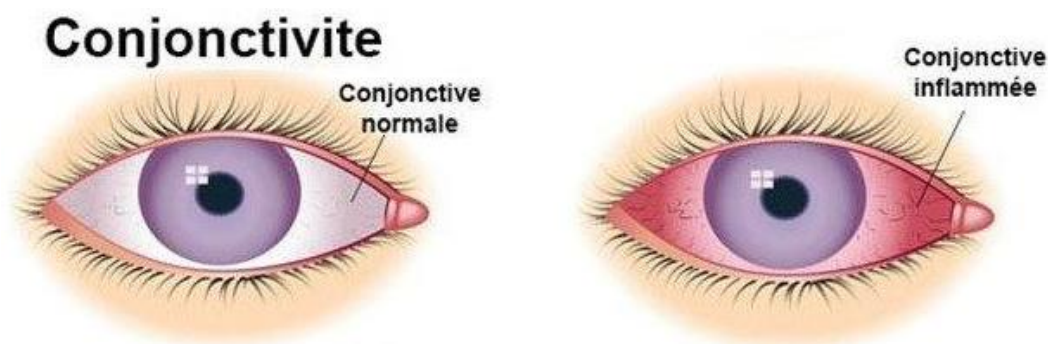


Figure n°17 : Conjonctive normale et inflammée ²⁹ (UMFMB, *La conjonctivite*, 2020)

Il existe différents types de conjonctivites. Les principales sont d'origine **infectieuses**, parmi lesquelles on distingue la **conjonctivite bactérienne** et la **conjonctivite virale**.

Ce sont des formes très contagieuses de conjonctivite et représentent 15 à 30% des conjonctivites dans la population. Il existe également des **conjonctivites allergiques** ou des **conjonctivites irritatives** qui représentent aujourd'hui 20% des pathologies ophtalmiques (**Fig.18**)³⁰.

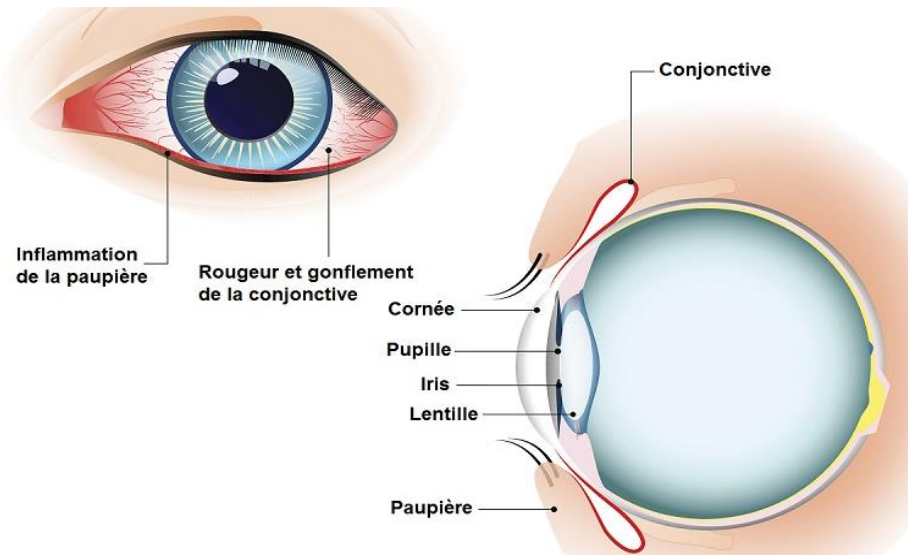


Figure n°18 : Conjonctivite allergique ou irritative³¹ (*Pathologies oculaires, 2020*)

Conjonctivite infectieuse de type bactérienne :

Une conjonctivite bactérienne est une infection de la conjonctive impliquant des germes. Les germes les plus rencontrés dans les conjonctivites bactériennes sont les staphylocoques, les streptocoques et les pneumocoques. Chez l'enfant, la bactérie responsable est principalement *Haemophilus influenzae*. Enfin, les conjonctivites dues aux bactéries *Chlamydia trachomatis* ou encore *Neisseria gonorrhoeae* beaucoup plus graves, nécessitent une consultation ophtalmologique d'urgence.

Les symptômes de la conjonctivite infectieuse associent à un œil rouge des sécrétions purulentes et jaunâtres qui se manifestent le plus souvent au réveil, et s'accumulent dans le coin interne de l'œil. Ces sécrétions muco-purulentes

provoquent une agglutination des cils, collant les paupières. Le patient ne présente pas de douleur, ni de photophobie, ni de baisse d'acuité visuelle, mais ressent une gêne oculaire. Ils sont le plus souvent unilatérale.

Conjonctivite infectieuse de type virale :

Une conjonctivite virale est une affection de la conjonctive due à un virus. Ce sont généralement des adénovirus de la sphère ORL qui sont responsables de ces conjonctivites. Ces virus sont souvent associés à des pathologies hivernales telles que le rhume ou la rhinite, ou encore des syndromes grippaux. Ils sont très contagieux et se transmettent par contact direct via la salive, les larmes ou les éternuements.

Les symptômes sont équivalents aux conjonctivites bactériennes. En revanche, contrairement à la conjonctivite bactérienne, la conjonctivite virale est majoritairement bilatérale. De même, on retrouve un larmoiement important, avec des sécrétions séreuses transparentes mais non purulentes. La conjonctive est gonflée et on observe un œdème des paupières.

Conjonctivite allergique :

La conjonctivite allergique toucherait environ 15% de la population, adultes comme enfants. C'est une réaction d'hypersensibilité de type 1, causée par des pneumallergènes comme les pollens ou la poussière. Les IgE sont impliquées dans ces réactions et sont responsables des symptômes par libération de médiateurs chimiques.

La conjonctivite allergique est généralement bilatérale. Elle se caractérise par un prurit abondant au coin interne de l'œil, et un larmoiement clair non purulent. Les paupières sont souvent rouges, gonflées et collées au réveil. On relève des démangeaisons importantes, des sensations de brûlures et des picotements avec des signes de rhinite allergique type associés : éternuements, démangeaisons, écoulement ou obstruction nasale, picotements du nez.

Conjonctivite irritative :

Elle correspond à une réaction inflammatoire de la muqueuse conjonctivale induite par certains agents irritants. Les facteurs d'irritation impliqués sont généralement

l'exposition au soleil, au vent, aux produits chimiques, à la pollution et aux poussières, les baignades et la fatigue oculaire due aux ports prolongés de lentilles.

La conjonctivite irritative se caractérise par un œil rouge non douloureux, sans sécrétion mais avec un léger larmoiement. Elle peut être unilatérale ou bilatérale. Le patient ressent une fatigue oculaire, des picotements et une sensation de corps étrangers dans l'œil (**Fig.19**)³².

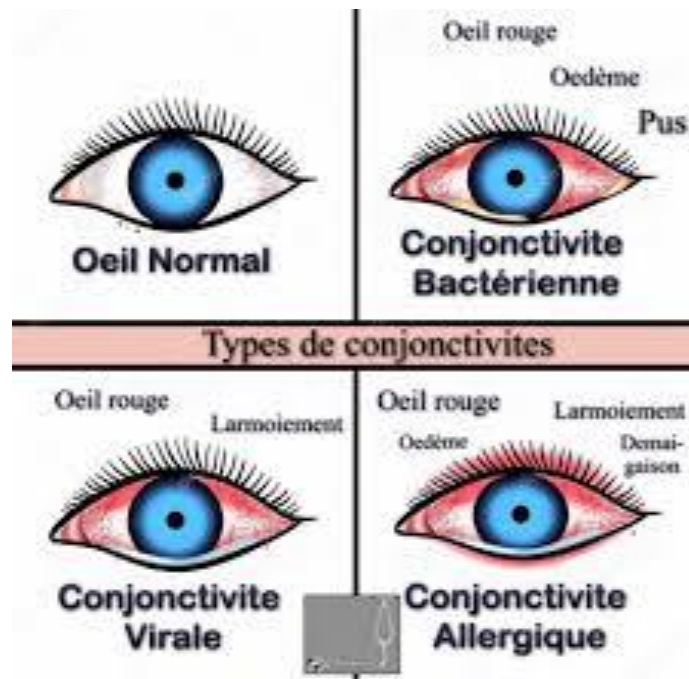


Figure n°19 : Les quatre types de conjonctivite³³ (*Les différents types de conjonctivites, 2020*)

II.2.2) Le Chalazion :

Le chalazion est une tuméfaction bénigne de la paupière, liée à une lésion granulomateuse stérile, inflammatoire, aux dépens d'une ou plusieurs glandes de Meibomius, qui ont pour rôle de produire du sébum. Ce dernier est une substance huileuse qui compose la phase lipidique du film lacrymal, et permet de retarder l'évaporation des larmes. Lorsque le sébum est trop épais, il ne s'écoule plus de la glande qui se bouche et s'enkyste, formant ainsi le chalazion. Celui-ci peut

apparaître sous la paupière (chalazion interne) ou à l'extérieur (chalazion externe) **(Fig. 20)**.

Les symptômes ressemblent à ceux d'un orgelet. On observe une paupière sensible et gonflée, qui peut être plus ou moins douloureuse. Au bout de quelques jours, un nodule inflammatoire, rouge et étendue, apparait sous la paupière. Il peut être unilatéral ou bilatéral³⁴.

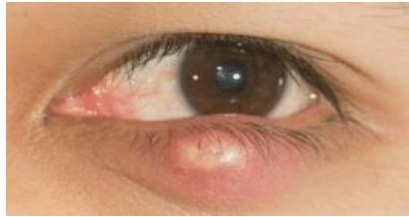

Figure n°20 : Exemple d'un Chalazion ³⁵ (Santé science, 2020)

II.2.3) L'Orgelet :

L'orgelet est un furoncle qui se forme au niveau d'une glande pilosébacée située à la base d'un cil, le plus souvent chez l'adulte. Il est généralement dû à un staphylocoque (*S. aureus*).

Il se traduit par une douleur aigüe associée à un gonflement. Le tableau clinique comporte une induration arrondie de la paupière, centrée par un cil, ainsi qu'une sensibilité, voire une douleur à la palpation.

L'affection peut comporter du pus correspondant à la nécrose purulente du follicule pilo-sébacé. Il peut se produire parfois une perforation spontanée du furoncle, avec écoulement du pus dans l'œil **(Fig. 21)**.

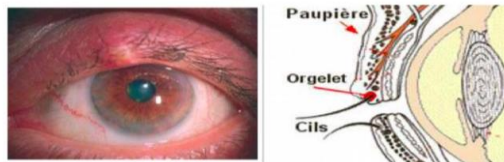


Figure n°21 : Un exemple d'Orgelet ³⁶ (Orgelet, 2020)

II.3) Les Pathologies chroniques liées au vieillissement cellulaire :

II.3.1) La Rétinopathie du diabétique (RD) et la Rétinopathie hypertensive (RH) :

Rétinopathie diabétique (RD) :

La rétinopathie diabétique est une maladie dégénérative des vaisseaux sanguins de la rétine qui survient chez les personnes atteintes de diabète. Cette maladie de l'œil représente une cause importante de cécité dans les pays industrialisés. Celle-ci apparaît lorsque l'excès de sucre dans le sang a endommagé les petits vaisseaux qui vont approvisionner la rétine en nutriments et en oxygène. Il existe deux types de rétinopathie non proliférative et proliférative (**Fig. 22 et 23**).

- Dans le cas de la **rétinopathie non proliférative**, moins grave, on distingue quelques micro-anévrysmes et quelques microhémorragies.
- Dans le cas de la **rétinopathie diabétique proliférative**, on distingue d'importantes hémorragies et des zones ischémiques, qui engendrent une diminution importante de l'irrigation sanguine.

La Rétinopathie est le plus souvent asymptomatique au début. Elle s'accompagne par la suite d'une baisse progressive de la vision. Cependant, si on est face à une forme proliférative, l'instauration est brutale et on observe une hémorragie du corps vitré. Les symptômes de la Rétinopathie diabétique sont les suivantes ³⁷ :

- Diminution de l'acuité visuelle
- Perte de la vision des détails
- Vision trouble
- Champ visuel parsemé de taches noires ou de points lumineux

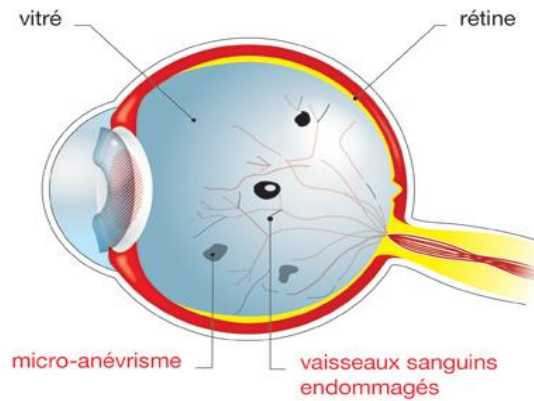


Figure n°22 : La Rétinopathie diabétique ³⁸ (Définition de la rétinopathie du diabétique, 2020)

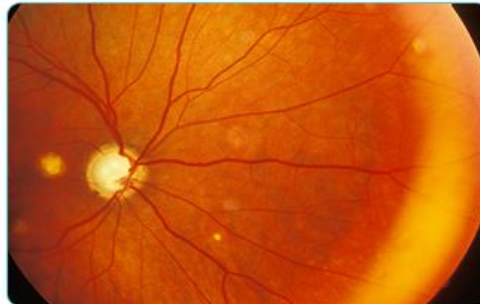


Figure n°23 : L'œil diabétique ³⁹ (Fédération française des diabétiques)

Rétinopathie hypertensive (RH) :

La Rétinopathie hypertensive est la manifestation ophtalmologique de l'hypertension systémique la plus fréquente. La vasoconstriction focale par mécanisme d'autorégulation est la première atteinte visible au fond d'œil. L'expression clinique plus sévère comprend une atteinte des parois vasculaires nécrosées, laissant place à la création d'exsudats lipidiques intra rétiniens (**Fig.24**). Localement, les capillaires rétiniens forment, sous l'effet de l'hypoxie, des micro anévrysmes et des saignements qui peuvent s'aggraver et entraîner une occlusion vasculaire rétinienne veineuses et artérielles (**Fig.25**).

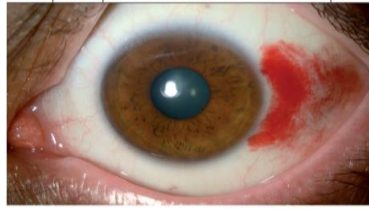


Figure n°24 : Exemple d'une Rétinopathie hypertensive ⁴⁰ (Ambresin A. et al., 2015)

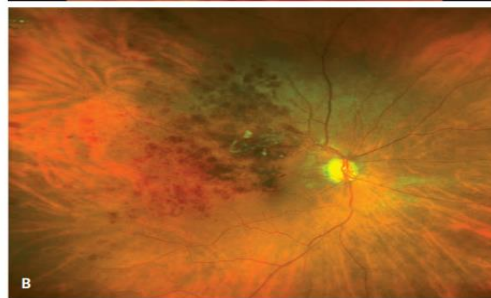


Figure n°25 : L'œil hypertendu ⁴¹ (Samy-Modeliar S. et al., 2003)

On distingue 4 stades de Rétinopathie hypertensive selon la Classification de Keith-Wagener-Barker (**Tab.2**).

Classification de la rétinopathie hypertensive selon Keith-Wagener-Barker	
Stades	Signes au fond d'œil
1	Rétrécissement artériolaire généralisé, sclérose artériolaire minime
2	Rétrécissement artériolaire focal et signes du croisement artério-veineux; sclérose artériolaire modérée à sévère
3	Signes de rétinopathie hypertensive de stade 2 avec hémorragies rétinienne, exsudats durs et/ou mous
4	Signes de rétinopathie hypertensive de stade 3 avec œdème papillaire

Tableau n°2: Classification selon Keith-Wagener-Barker

Une des complications les plus graves de la Rétinopathie hypertensive est une hémorragie sous conjonctivale. L'acuité visuelle est alors sévèrement atteinte et une reperfusion par thrombolyse est alors nécessaire (**Fig. 26**).

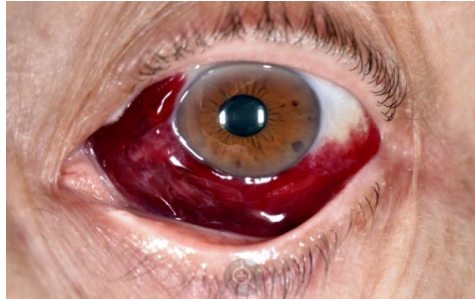


Figure n°26 : L'œil hémorragique ⁴² (*Hémorragie sous conjonctivale, 2020*)

II.3.2) La Cataracte :

La cataracte est une pathologie dégénérative oculaire du cristallin. Elle est due à l'accumulation de radicaux libres, déchets du métabolisme de l'oxygène. Ces déchets ne sont pas éliminés correctement par l'organisme. Un stress oxydant est à l'origine de la production de ces radicaux libres responsable du vieillissement oculaire et de la pathologie.

Les symptômes de la cataracte se présentent de la façon suivante :

- Une vue plus **embrouillée** ou obscurcie.
- Une vision double ou un **éblouissement** plus facile.
- Une perception fade et moins vive des couleurs.
- Une **vision voilée**.
- Accentuation de la myopie.

L'œil, sans chirurgie, devient à terme totalement blanc voir jaune (**Fig. 27**).

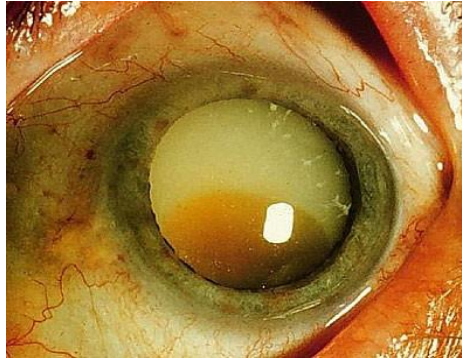


Figure n°27 : L'œil atteint de cataracte ⁴³ (Ophtalmologie, 2020)

Elle se manifeste par une opacification progressive du cristallin. Pour traiter une cataracte, ces masses opaques sont remplacées par un implant par chirurgie locale. Cet implant est une prothèse acrylique transparente. En cas de non chirurgie, la cataracte dite sénile peut limiter la vision et altérer la qualité de vie (Fig. 28).

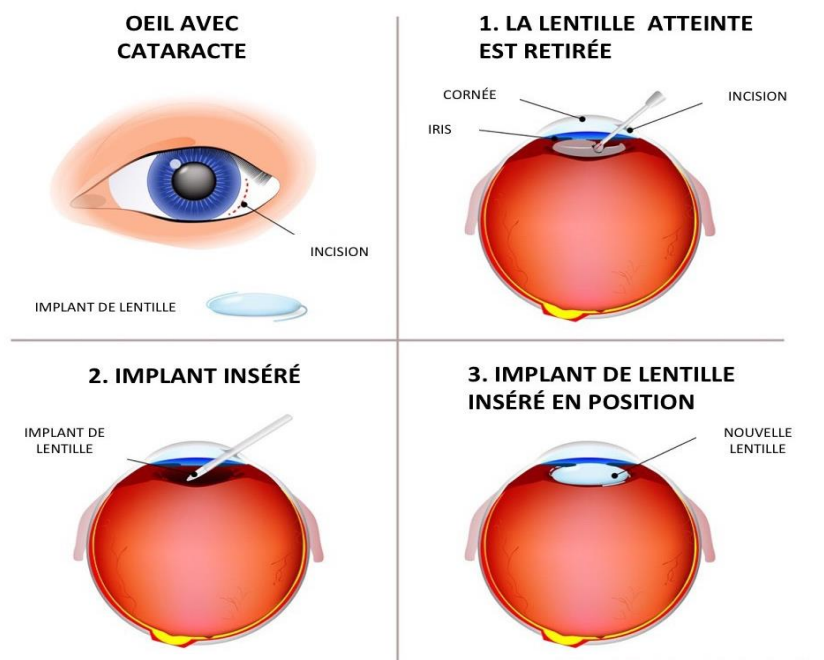


Figure n°28 : Traitement chirurgical d'une cataracte avec mise en place d'un implant ⁴⁴ (Définition de la cataracte, 2020)

II.3.3) Le Glaucome :

Le glaucome est une maladie neuropathique irréversible qui touche le nerf optique et qui peut évoluer progressivement vers une cécité. Elle est définie par une élévation de la pression intraoculaire (PIA). La cornée s'opacifie par asphyxie et peut perdre progressivement sa transparence. Cette élévation de pression est liée à un défaut d'évacuation de l'humeur aqueuse. Il en résulte une excavation du nerf optique, associée à un rétrécissement du champ visuel périphérique ⁴⁵.

Il existe deux formes de glaucome très différentes l'une de l'autre :

Le Glaucome aigu par fermeture d'angle (GFA) :

Il entraîne une poussée intense de tension oculaire et de manière brusque. Cette élévation de PIA est due à un blocage à l'évacuation de l'humeur aqueuse (HA) en raison de la racine de l'iris qui vient s'appliquer contre le trabéculum **(Fig. 29)**. C'est un épisode très douloureux, qui peut être responsable d'une baisse importante de l'acuité visuelle et ce de manière définitive. C'est une urgence ophtalmique. Ce type de glaucome peut rapidement évoluer vers un glaucome chronique (GC) et nécessiter une chirurgie qui consiste à rouvrir l'angle au niveau de la racine de l'iris. Le GC peut se manifester avec ou sans hypertonie oculaire, dans les deux formes on observe une baisse de la vue de manière drastique avec une perte progressive du champ visuel périphérique. Le traitement de première intention consiste à faire baisser la tension oculaire soit en réduisant la production de l'HA, soit en facilitant l'élimination de l'HA ⁴⁶.

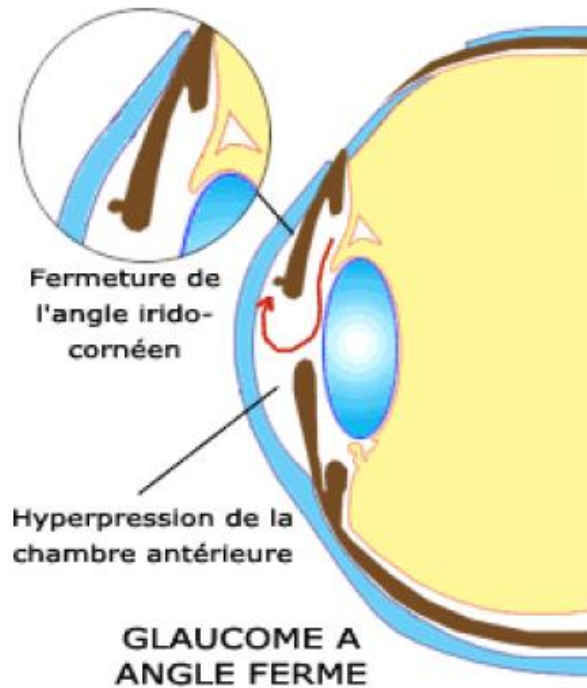


Figure n°29 : Glaucome aigu par fermeture d'angle (GFA) ⁴⁷ (*Glaucome et définition, 2020*)

Le Glaucome aigu par ouverture d'angle (GOA) :

Le GOA est une neuropathie qui peut adopter deux formes : soit mécanique, soit vasculaire. Lorsque l'origine est mécanique, une dégénérescence progressive du trabéculum se met en place et empêche l'écoulement normal de l'humeur aqueuse, ce qui entraîne une hypertonie oculaire. Cela comprime le nerf optique, et provoque la destruction progressive des fibres optiques ⁴⁸.

Dans le cas de l'origine vasculaire, il n'y a pas d'hypertonie oculaire, cependant une insuffisance circulatoire est observée au niveau des capillaires du nerf optique, ce qui conduit progressivement à une destruction des fibres visuelles **(Fig. 30)**.

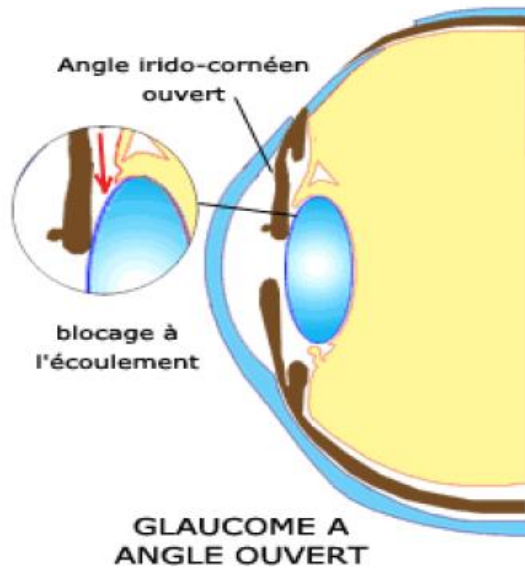


Figure n°30 : Glaucome aigu par ouverture d'angle (GOA) (Rapport SFO, 2014)

II.3.4) La Dégénérescence Maculaire Liée à l'Age (DMLA) :

La DMLA est une pathologie dégénérative d'évolution chronique située au niveau de la rétine. C'est une pathologie des personnes âgées de plus de soixante ans. Située au centre de la rétine, la macula est une zone de 2 mm où se forme l'image de l'objet observé (**Fig. 31**). En cas de DMLA, l'épithélium pigmentaire est altéré et des déchets lipidiques liés au métabolisme des photorécepteurs, appelés Drüsen, vont s'accumuler sous la rétine (**Fig.32**).

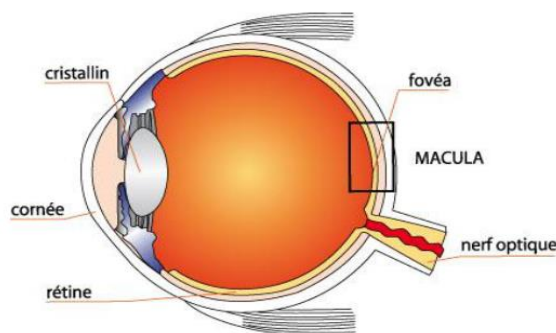


Figure n°31 : Schéma de localisation de la Macula ⁴⁹ (La macula, 2020)

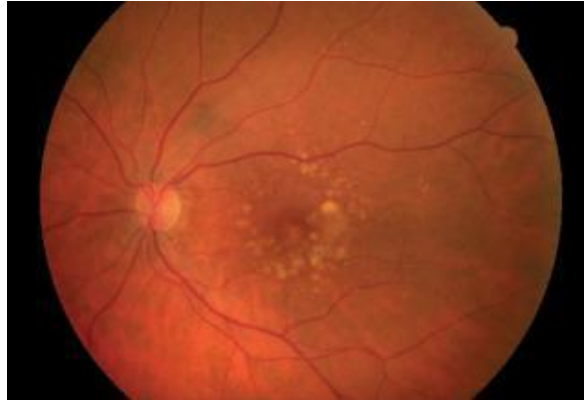


Figure n°32 : Drusen au stade MLA ⁵⁰ (Micronutrition, Santé et DMLA, 2020)

La MLA peut évoluer vers une dégénérescence maculaire ; les Drüsen produisent alors des produits toxiques qui vont favoriser l'atrophie de la rétine et la formation de néovaisseaux périphériques. La DMLA évolue alors vers deux formes, une forme sèche-atrophique ou une forme humide-exsudative dite néo vasculaire ⁵¹.

La première forme de la DMLA est la forme atrophique. Elle est localisée au pourtour de la macula, au centre du plan focal visuel. Des cicatrices apparaissent progressivement et s'étendent en une dizaine d'années pour atteindre la fovéa. Cette forme conduit donc à une baisse de la vision conduisant à une perte d'autonomie des patients. **(Fig. 33)**.

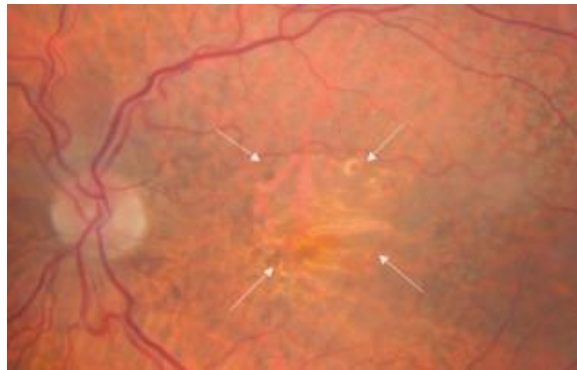

Figure n°33 : DMLA atrophique ⁵² (Cohen S.Y. et al, 2011)

La seconde forme de DMLA est la forme humide ou exsudative. Elle se caractérise par la prolifération incontrôlée de vaisseaux sanguins sous la rétine, sous l'influence de différents facteurs de croissance tels que le VEGF (facteur de croissance de l'endothélium vasculaire) (**Fig. 34**). Ces néovaisseaux peuvent saigner et exsuder, provoquant des œdèmes et des décollements de la rétine ⁵³.

A terme, la DMLA entraîne une perte de la vue si la formation des néo vaisseaux n'est pas freinée. On ne guérit pas de la DMLA qui est une maladie dégénérative irréversible, on ne peut que ralentir la progression de la pathologie.

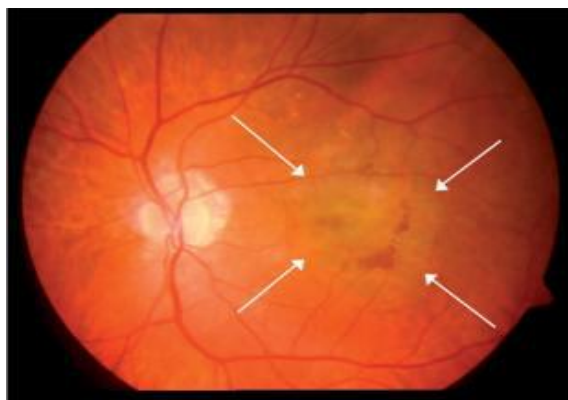


Figure n°34 : DMLA humide ⁵⁴ (*Retina suisse journal, 2020*)

III) Le ZINC :

III.1) Définition :

Le zinc est le plus abondant des éléments de la famille des métaux de transition (bloc d) au sein du corps humain après le fer. Le corps humain en contient environ 2,31 grammes par kilogramme corporel. Il est essentiel dans la croissance des plantes, des animaux et des êtres humains. En 1275, l'Empire Byzantin utilisait le zinc pour traiter les ulcères d'origine dermatologique et gastro duodéal. En 1509, Erasmus Ebner classifiait déjà le zinc comme un métal ayant des vertus thérapeutiques intéressantes. Par la suite, successivement Gaubius en 1743 ; Klow en 1830 ; de

Morgan en 1866 ont contribué à l'avancée des recherches sur le zinc et à la rédaction de la Pharmacopée ⁵⁵.

L'élément zinc Zn (Z = 30) appartient à la 4^{ème} ligne et à la 12^o colonne de la classification périodique, soit la première ligne des éléments de transition et la 10^{ème} colonne du bloc d (**Tab.3**) (**Fig. 35**).

<p>Nom : zinc</p> <p>Symbole : Zn</p> <p>Numéro atomique : 30</p> <p>Masse atomique : 65,39</p> <p>Etat standard : solide bleu gris</p>	<p>Dans la classification périodique</p> <p>Nom du groupe : groupe du zinc</p> <p>Période : 4^o</p> <p>Bloc : d</p>
--	---

Tableau n°3 : Les propriétés atomiques du Zinc

H																	He																												
Li	Be											B	C	N	O	F	Ne																												
Na	Mg											Al	Si	P	S	Cl	Ar																												
K	Ca	Sc	Ti	V	Cr	Mn	Fe	Co	Ni	Cu	Zn	Ga	Ge	As	Se	Br	Kr																												
Rb	Sr	Y	Zr	Nb	Mo	Tc	Ru	Rh	Pd	Ag	Cd	In	Sn	Sb	Te	I	Xe																												
Cs	Ba	La	Hf	Ta	W	Re	Os	Ir	Pt	Au	Hg	Tl	Pb	Bi	Po	At	Rn																												
Fr	Ra	Ac	Rf	Db	Sg	Bh	Hs	Mt	Ds	Rg	Cn																																		
<table border="1" style="margin-left: auto; margin-right: auto;"> <tr> <td>Ce</td><td>Pr</td><td>Nd</td><td>Pm</td><td>Sm</td><td>Eu</td><td>Gd</td><td>Tb</td><td>Dy</td><td>Ho</td><td>Er</td><td>Tm</td><td>Yb</td><td>Lu</td> </tr> <tr> <td>Th</td><td>Pa</td><td>U</td><td>Np</td><td>Pu</td><td>Am</td><td>Cm</td><td>Bk</td><td>Cf</td><td>Es</td><td>Fm</td><td>Md</td><td>No</td><td>Lr</td> </tr> </table>																		Ce	Pr	Nd	Pm	Sm	Eu	Gd	Tb	Dy	Ho	Er	Tm	Yb	Lu	Th	Pa	U	Np	Pu	Am	Cm	Bk	Cf	Es	Fm	Md	No	Lr
Ce	Pr	Nd	Pm	Sm	Eu	Gd	Tb	Dy	Ho	Er	Tm	Yb	Lu																																
Th	Pa	U	Np	Pu	Am	Cm	Bk	Cf	Es	Fm	Md	No	Lr																																

Figure n°35 : Le Zinc et la classification périodique ⁵⁶ (*Zinc, Société chimique de France, 2020*)

Le corps en contient environ 2,5 grammes soit 38 millimoles de zinc dont 30% se trouvent dans la matière osseuse et 60% dans les muscles ⁵⁷.

Il intervient dans de nombreuses fonctions physiologiques dont les réactions qui régissent le métabolisme des macromolécules (glucides, lipides et protides). Il est impliqué dans la transmission des informations au niveau du cerveau, et dans la lutte contre les radicaux libres, générateurs de stress oxydatif. Il est indispensable à la croissance cellulaire et est un bon acteur du fonctionnement du système immunitaire par le biais d'une substance dénommée thymuline. Il participe au métabolisme de nombreuses enzymes clés, mais également dans la structure de nombreuses hormones et des vitamines.

Le zinc serait impliqué directement dans la production des hormones stéroïdiennes, la testostérone. Il faciliterait la synthèse et la régulation du taux de testostérone dans les cellules de Leydig (site de production de testostérone)⁵⁸.

Le zinc participe également à la structure de la cystine (acide aminé protéinogène constitué de deux monomères de cystéine). Il est inclus dans la conformation de la molécule. La cystine s'associe le plus souvent avec la vitamine B6 par un pont disulfure, la vitamine B6 est le précurseur de la synthèse de la vitamine B3. La vitamine B3 intervient dans de nombreuses réactions comme la production de neuromédiateurs (sérotonine, dopamine, adrénaline, noradrénaline), le renouvellement des globules rouges et le fonctionnement du système immunitaire. Le zinc intervient ainsi indirectement dans la structure de vitamines⁵⁹.

On le retrouve principalement au niveau :

- ❖ De la peau
- ❖ Du foie
- ❖ De la rate
- ❖ Du pancréas
- ❖ Des os

- ❖ De la prostate
- ❖ Des reins
- ❖ Des glandes sexuelles
- ❖ De la rétine

Les tissus ayant les concentrations les plus élevées en zinc sont les organes de reproduction masculine dont la prostate, les tissus musculaires, la matrice osseuse, les cheveux et plus particulièrement l'œil notamment la rétine et l'iris ⁶⁰.

L'apport en Zinc est majoritairement de source alimentaire notamment on le retrouve dans :

- Légumes (lentilles, petit pois, haricots)
- Viandes (abats : foie et rognon)
- Fruits de mers (huîtres et coquillages)
- Œufs et Produits laitiers

Les besoins journaliers en zinc varient en fonction de l'âge (**Tab.4**).

Enfant	3 à 10 mg/jour
Adulte	10 à 15 mg/jour
Femme enceinte	15 à 20 mg/jour
Femme allaitante	25 mg/jour

Tableau n°4 : Les Apports Journaliers Recommandés (AJR) en Zinc ⁶¹
(Zinc, Société chimique de France, 2020)

III.2) Métabolisme :

III.2.1) L'Absorption :

L'absorption du zinc se fait principalement au niveau de la sphère digestive notamment le duodénum et le jéjunum par des systèmes de transport qui consomment de l'énergie. D'autre part, les facteurs stimulants la résorption du zinc sont la consommation de protéines animales, les acides aminés (histidine,

cystéine), les citrates (acides organiques) et les peptides. Le métabolisme complet du zinc ne semble aujourd'hui pas encore totalement élucidé, comme pour beaucoup d'autres éléments chimiques. Il semblerait que le zinc soit capté sous forme de complexes et que les prostaglandines joueraient un rôle dans leur absorption.

Dans les entérocytes, le zinc rejoint le pool de zinc labile dont une partie va se fixer sur des enzymes ou des protéines membranaires. L'autre partie va, soit se déplacer vers la membrane basolatérale pour aller dans le sang, soit se fixer à des protéines de petits poids moléculaires : les métallothionéines (MT). Les MT sont caractérisées par une teneur importante en métal, une composition riche en acides aminés (en cystéine notamment) et une seule séquence d'acides aminés de type Cys-X-Cys. Les métallothionéines transportent le zinc et permettent son stockage dans les organes comme le foie en particulier. **(Fig. 36).**

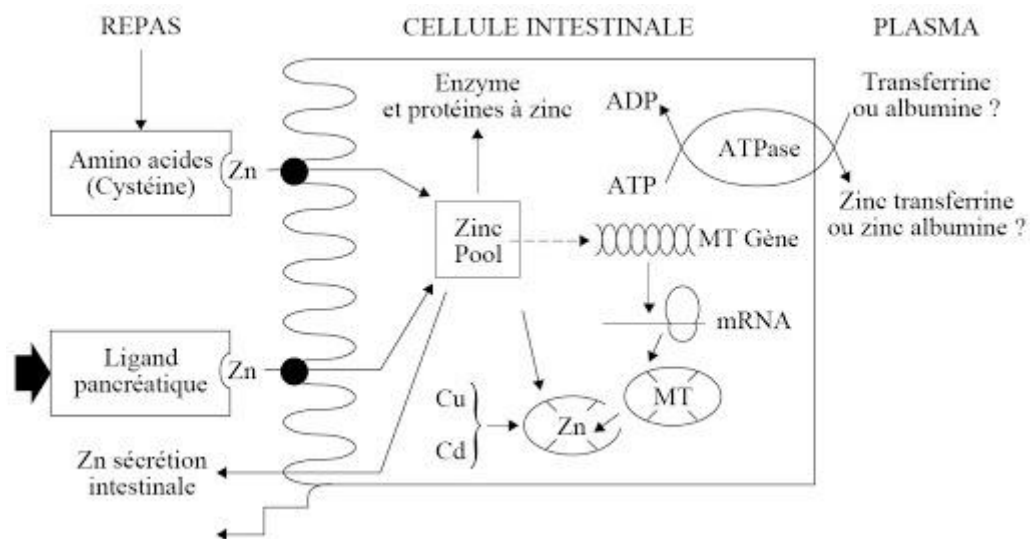


Figure n°36 : Mécanisme d'absorption du Zinc (Burdin L., 2014)

Seulement 0,1% du zinc total se retrouve dans le sérum, les deux tiers sont liés à l'albumine, le reste est lié à l'alpha-2-macroglobuline. Une très grande majorité du zinc soit 98% est localisée au niveau du compartiment intracellulaire ⁶².

III.2.2) L'Élimination :

L'excrétion du zinc chez l'homme sain est principalement fécale à hauteur de 75%, mais également urinaire jusqu'à 15% soit une constante journalière de l'ordre de 0,5 mg/jour. Des quantités minimales sont éliminées par les glandes sudorales (la transpiration), la peau, les cheveux, le sperme et les règles à hauteur de 10% en moyenne ⁶³.

III.3) Mécanisme d'action physiologique :

Le zinc contrôle de grandes voies métaboliques de l'organisme, en intervenant dans les systèmes enzymatiques. Il agit soit en faisant partie intégrante du site actif de nombreuses enzymes, soit comme cofacteur régulant l'activité enzymatique, soit en ayant un rôle structural spécifique. Il influence l'activité de près de 70 enzymes telles que l'anhydrase carbonique, la superoxyde dismutase ⁶⁴ la phosphatase alcaline, glutamate et lactate déshydrogénase, les aminopeptidases ou encore les ARN et ADN polymérases ⁶⁵.

Il joue un rôle dans l'activité de nombreuses hormones de croissance, testostérone, prolactine. Le zinc participe intégralement à l'activité de ces enzymes et de ces hormones, ce qui explique l'importance de cet oligo-élément dans tous les métabolismes lipidiques, glucidiques et protidiques, et toutes les fonctions de l'organisme (l'immunité, la fertilité, le goût, la cicatrisation et la vision) (**Fig. 37**).

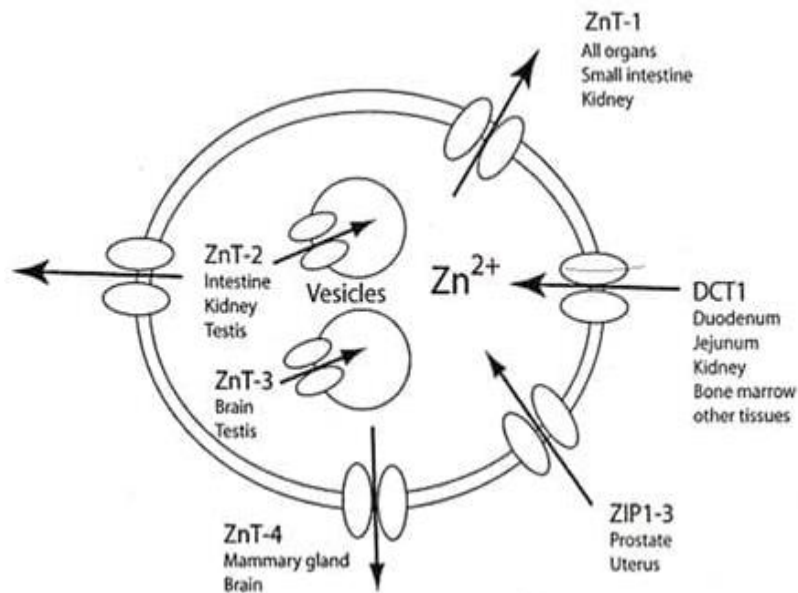


Figure n°37 : Fonctions physiologiques du Zinc (Eurofins Biomnis, 2020)

Le zinc possède de multiples propriétés. Elles interviennent dans bon nombre de réactions biochimiques et agissent donc sur :

- 1) La synthèse de l'ADN, des protéines
- 2) L'équilibre acidobasique
- 3) Le bon fonctionnement des fonctions intellectuelles
- 4) La composition des os, des cheveux, des ongles et de la peau, de la concentration normale en testostérone dans le sang
- 5) La vision et au métabolisme de la vitamine A
- 6) La protection des cellules contre les radicaux libres (action anti oxydante)

Les carences en zinc peuvent entraîner de nombreux symptômes cliniques tels que la diarrhée abondante, un retard de croissance, des lésions de la peau et une mauvaise cicatrisation, l'alopecie, une altération du système immunitaire, la perte de goût et de l'odorat et des troubles oculaires graves ⁶⁶. Les étiologies documentées concernent la malabsorption (les maladies inflammatoires chroniques, l'insuffisance pancréatique), une excrétion accrue due à des pathologies hépatiques (cirrhose, hépatite) ; la drépanocytose ; le diabète ; l'hémodialyse ; et les troubles oculaires.

Les hyperzincémies sont dues majoritairement à des intoxications aiguës dans les zones industrielles par inhalation ; à des intoxications chroniques ; et à la maladie de Pick (hyperzincémie familiale héréditaire).

IV) Le Zinc et le Système Oculaire :

IV-1) Concentration et localisation du zinc dans les tissus oculaires

Le zinc est l'élément trace qu'on retrouve en concentration la plus abondante dans l'œil, plus particulièrement dans la composition des deux segments du système oculaire. On retrouve majoritairement le Zinc dans l'épithélium pigmentaire de la rétine (RPE), qui compose le segment postérieur de l'œil (avec la choroïde, la sclère et le corps vitré), mais aussi dans le segment antérieur de l'œil, la cornée et le cristallin (avec l'uvée et l'humeur aqueuse)^{67 68}.

IV.1.1) *Rétine et Cornée :*

Cette étude de 1982 a cherché à évaluer la concentration et la localisation en zinc dans les différentes coupes de tissus intra oculaires rétiens et cornéens⁶⁹. Dans l'ordre décroissant, on retrouve le zinc en concentration abondante au niveau de :

- la rétine et la choroïde
- le corps ciliaire
- l'iris
- les nerfs optiques
- la sclère
- et la cornée avec le cristallin

Ils ont relevé une concentration importante en zinc au niveau de la rétine soit 464 microgrammes/grammes, il s'agit de la concentration la plus abondante de zinc dans le corps humain. Il est localisé plus précisément au niveau de l'épithélium

pigmentaire rétinien (RPE) (couche cellulaire pigmentée située sur la surface externe de la rétine neurosensorielle).

On retrouve également le zinc au niveau de la cornée et de ses annexes (cristallin), soit 41 microgrammes/grammes. Le zinc est localisé au niveau de l'endothélium cornéen, la membrane la plus antérieure de la cornée proche de l'humeur aqueuse (**Tab.5**).

*Concentration of Zinc in Human Tissue**

Tissue	Zinc Concentration
TOTAL BODY ZINC (70 kg man)	1.4–2.3 gm
Whole blood	8.8 micro gm/ml
Plasma	1.21 micro gm/ml
Most human organs	20–30 micro gm/gm
EYE ZINC	
Cornea	41 micro gm/gm
Ciliary	227 micro gm/gm
Lens	21 micro gm/gm
Retina	464 micro gm/gm
Choroid	472 micro gm/gm
Sclera	148 micro gm/gm
Optic nerve	170 micro gm/gm

*Data from Karcioğlu ZA, Sarper MR: *Zinc and Copper in Medicine*, Springfield, Charles C Thomas, 1980.

Tableau n°5 : Concentration en zinc dans les tissus humains en microgrammes/grammes

- L'équipe de recherche a effectué des études rétrospectives et a supposé la présence de nombreuses métalloprotéines contenant du zinc dans l'ensemble des deux segments de l'œil, antérieur et postérieur. Ces enzymes associés au zinc jouent un rôle dans l'activation et la propriété de nombreuses fonctions au sein du système oculaire.

On cite la rétinol déshydrogénase au sein de la rétine, qui catalyse la réaction chimique convertissant la rétinol en acide rétinoïque, enzyme qui participe au métabolisme du rétinol, ou encore les collagénases au sein de la cornée

qui participent à la cicatrisation des lésions oculaires, une inhibition de ces enzymes a été observée en cas de déficience en zinc.

IV-2) Distribution du zinc dans les tissus oculaires

La localisation et la quantification du Zinc a été établie par des études scientifiques en se basant sur des coupes histologiques de cellules de l'épithélium pigmentaire rétinien, mais également des cellules composant la cornée et le cristallin. La méthode utilisée est la spectrométrie de masse. Il s'agit plus précisément de la méthode LA-ICP-MS (Laser ablation inductively coupled plasma masse spectrometry), une technique pointue de spectrométrie de masse à plasma à couplage inductif ⁷⁰. Dans cette étude proposée en 2018, les chercheurs espagnols ont pu identifier la distribution du Zinc au sein de la rétine neurosensorielle, l'axe épithélium pigmentaire rétinien-choroïde et la sclère. Un échantillon de 27 coupes histologiques de rétine neurosensorielle et de sclère, et de 9 coupes de l'épithélium pigmentaire rétinien (RPE) issues de donneurs décédés ont été préparés pour l'étude (**Fig. 38**).

IV.2.1) Rétine neurosensorielle :

La rétine neurosensorielle (RN) est une des deux composantes de la rétine avec l'épithélium pigmentaire. Elle est impliquée dans la synthèse et l'activité des photorécepteurs (cônes et bâtonnets), des cellules bipolaires et des cellules ganglionnaires ⁷¹.

L'étude s'est basée sur 3 coupes histologiques de donneurs décédés. Les coupes 1a, 2a, 3a représentent les images microscopiques de la RN, RPE-Choroïde et la sclère délimités par des espaces en noires. Les coupes 1b, 2b, 3b représentent la superposition des images quantitatives de zinc en microgrammes/gramme sur les images microscopiques.

Une accumulation moindre en zinc a été observée au niveau de la RN, comparée à la RPE-Choroïde, environ 8 microgrammes/gramme de tissus oculaire.

IV.2.2) RPE-Choroïde :

Une accumulation préférentielle en zinc au niveau de cet axe a été observée soit une concentration en zinc allant de 10 à 40 microgrammes/gramme chez le donneur 1, de 10 à 25 chez le donneur 2 et de 8 à 20 chez le donneur 3.

IV.2.3) Sclère :

Enfin, la sclère présente une grande variabilité en concentration en zinc en fonction du donneur, pouvant aller de 3 à 15 microgrammes/gramme.

Afin de confirmer les résultats obtenus par LA-ICP-MS, les chercheurs ont appuyé leur étude en effectuant une analyse supplémentaire, la méthode de nébulisation conventionnelle par ICP-MS. Ils ont retrouvé des résultats quasi identiques avec la méthode précédente, soit une concentration abondante en zinc au niveau de l'axe RPE-Choroïde – RPE neurosensorielle – Sclère.

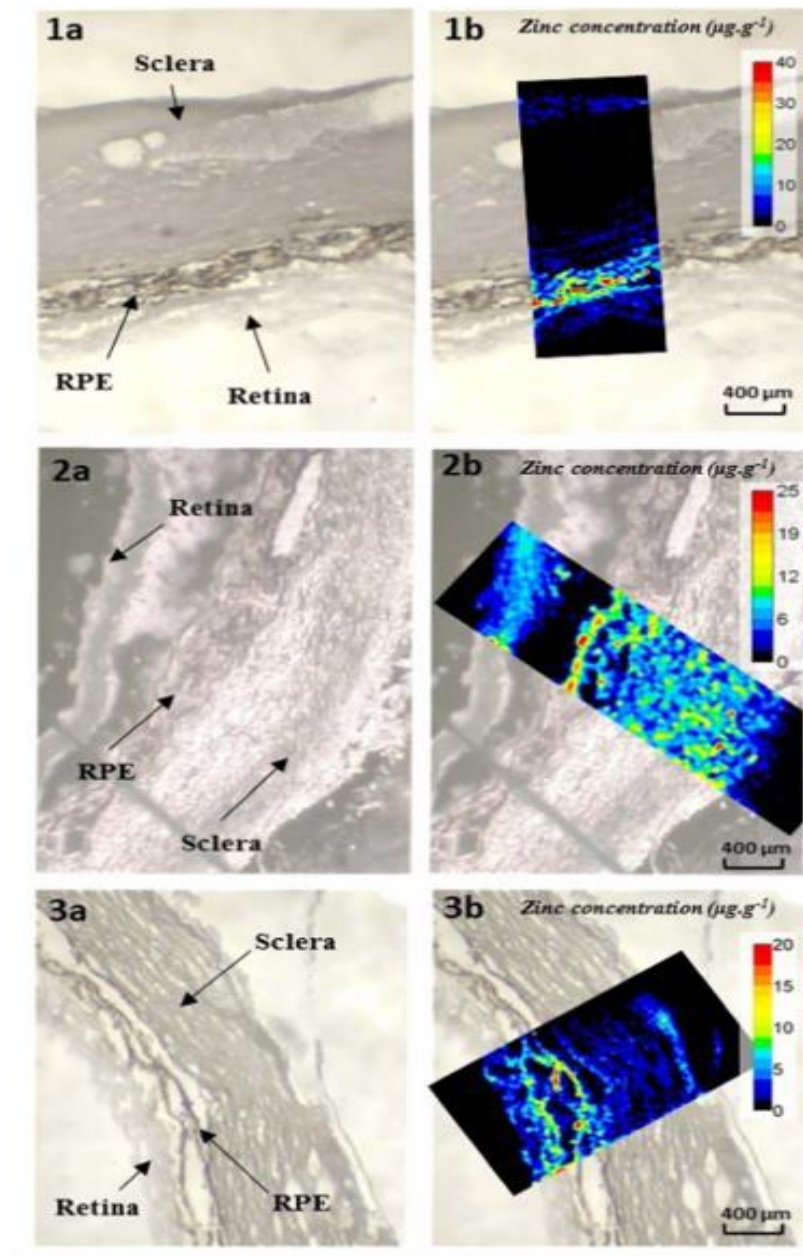


Figure n°38 : Coupes histologiques de la RN, RPE-Choroïde, Sclère (1a, 2a, 3a : à gauche) chez trois donneurs décédés et la concentration en zinc (microgramme de Zinc/gramme : 1b, 2b, 3b : à droite) (Kimura T. et al. 2016)

IV-3) Profil chromatographique du zinc dans les tissus oculaires

L'étude de l'équipe espagnole de 2018 ci-dessus, a mis en évidence un profil chromatographique du zinc, par la méthode HPLC-ICP-MS. Cette expérience a été effectuée sur 5 échantillons de protéines solubles de rétine humaine et 5 échantillons de protéines solubles de RPE humaine (**Fig. 39**).

Sur la chromatographie, l'axe gauche représente l'intensité en zinc (microgrammes de zinc/grammes de protéine) au niveau de la rétine, l'axe droit l'intensité en zinc au niveau de RPE, l'axe vertical l'intensité en zinc, l'axe horizontal le temps de rétention en minutes et tout en haut les différentes masses moléculaires des protéines en kDa qu'on retrouve en fonction de la localisation (rétine ou RPE). En fonction des masses moléculaires, différentes molécules vont être liées au zinc : > 625 kDa, 270-625 kDa, 118-270 kDa, 29-118 kDa, 13-29 kDa, 6-29 kDa, 4-13 kDa, < 4 kDa.

IV.3.1) Rétine (axe gauche)

Le zinc est associé majoritairement à 3 protéines respectivement :

- de haut poids moléculaire HMM entre 270 à 625 kDa
- de poids moléculaire intermédiaire MMM de 29 à 118 kDa
- de bas poids moléculaire LMM de 4 à 13 kDa

IV.3.2) RPE (axe droit)

Le zinc est associé majoritairement à des protéines de bas poids moléculaire LMM de 6 à 29 kDa.

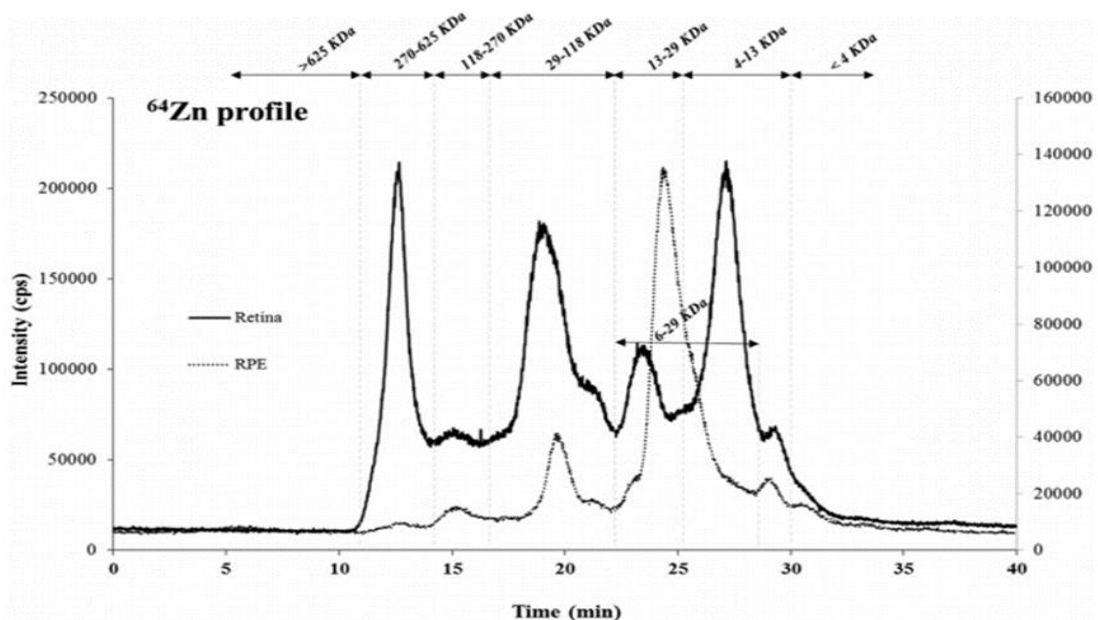


Figure n°39 : Profil chromatographique de la distribution du zinc par HPLC-ICP-MS dans des échantillons de protéines solubles de rétine (axe gauche) et de RPE (axe droit) (Kimura T. et al. 2016)

La concentration totale en zinc liée aux protéines est la plus haute dans la rétine comparée à la RPE, soit environ 120 microgrammes de zinc/grammes de protéines pour la rétine et 76 microgrammes de zinc/grammes de protéines pour la RPE (**Tab.6**).

Table 1

Quantitative speciation of Zn-bound to proteins (in μg of zinc per g of protein) in the water-soluble protein fraction of retina and RPE, obtained by isotope HPLC-ID-ICP-MS analysis. Data are shown as mean of three analytical replicates per sample and the average of five retinas and five RPEs.

RETINA		RPE	
Molecular Mass	Zn ($\mu\text{g g}^{-1}$ protein)	Molecular Mass	Zn ($\mu\text{g g}^{-1}$ protein)
<i>Total concentration</i>	120 ± 38	<i>Total concentration</i>	76 ± 38
<i>270–625 kDa</i>	17 ± 6	<i>310–625 kDa</i>	4.0 ± 0.6
<i>135–270 kDa</i>	10 ± 3	<i>110–310 kDa</i>	7 ± 3
<i>30–135 kDa</i>	36 ± 9	<i>30–110 kDa</i>	15 ± 5
<i>14–30 kDa</i>	19 ± 6	<i>6–30 kDa</i>	38 ± 26
<i>4–14 kDa</i>	37 ± 21	<i>< 6 kDa</i>	12 ± 6

Tableau n°6 : Quantification de zinc (microgrammes de zinc/gramme de protéine) dans les échantillons solubles de protéines de rétine et de RPE

Cette expérience a démontré que le Zinc sous la forme cationique Zn^{2+} , se lie principalement à des protéines de poids haut, intermédiaire et bas au niveau de la rétine, et à des protéines de bas poids moléculaire au niveau de la RPE. Ces protéines impliquées sont majoritairement les métallothionéines (MTs), mais aussi la rétinol déshydrogénase et la superoxyde dismutase.

IV-4) Les deux types de métalloprotéinases du zinc dans le système oculaire

IV-4.1) Les Métallothionéines (MTs) (forme inactive) :

Les métallothionéines sont un groupe de protéines de bas poids moléculaire d'environ 6.5 kDa. Ce sont des métalloprotéines riches en soufre et localisées dans le cytoplasme des cellules, notamment dans le foie, les reins et l'intestin. Elles ont une teneur élevée en cystéine et peuvent former des liaisons avec des ions métalliques tels que le Zn, Cu, Hg, Ag, Au, Pt, Bi grâce aux groupements

thiols -SH des Cystéines⁷². Les MTs ont une structure tertiaire formée de deux domaines globulaires liés par les acides aminés 30-31 qui contient :

- Un domaine (C terminal) fixe 4 ions sur 11 cystéines (Zn ou Cd).
- Un domaine (N terminal) fixe 3 ions sur 9 cystéines (Zn, Cu ou Ag).

De point de vue physico-chimique, les métallothionéines sont chargées négativement au pH avoisinant 7.5 et 9.5. L'abaissement du pH entraîne une libération des métaux fixés, notamment le zinc (**Fig. 40**).

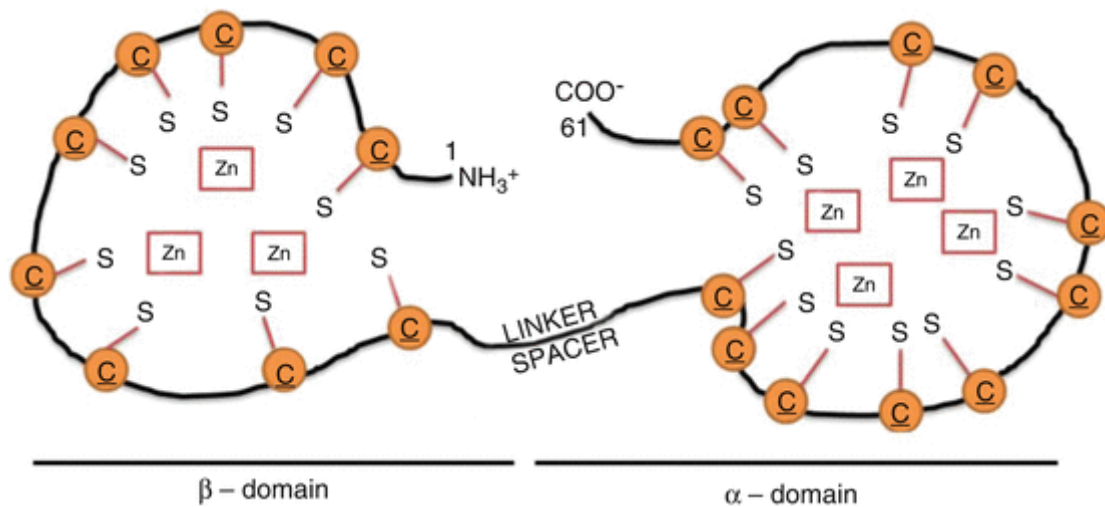


Figure n°40 : Structure d'une métallothionéine (Kimura T. et al. 2016)

Une faible partie (5 à 15%) du zinc sous sa forme libre (cationique) se lie aux MTs avec une faible affinité. L'autre majeure partie du zinc se lie aux métalloprotéinases MMP que nous développerons plus bas.

Les MTs contiennent du zinc dans leurs structures et sont transportés à l'intérieur ou à l'extérieur du cytosol par deux transporteurs spécifiques : ZIP et ZnT. Ces deux transporteurs ont un rôle clé dans le maintien de l'homéostasie cellulaire du zinc. L'homéostasie du zinc dépend de la concentration des métallothionéines MTs, ainsi que des transporteurs du zinc. Une diminution de la concentration en MTs influence directement l'activité du zinc présent sous forme cationique ⁷³ (**Fig. 41**).

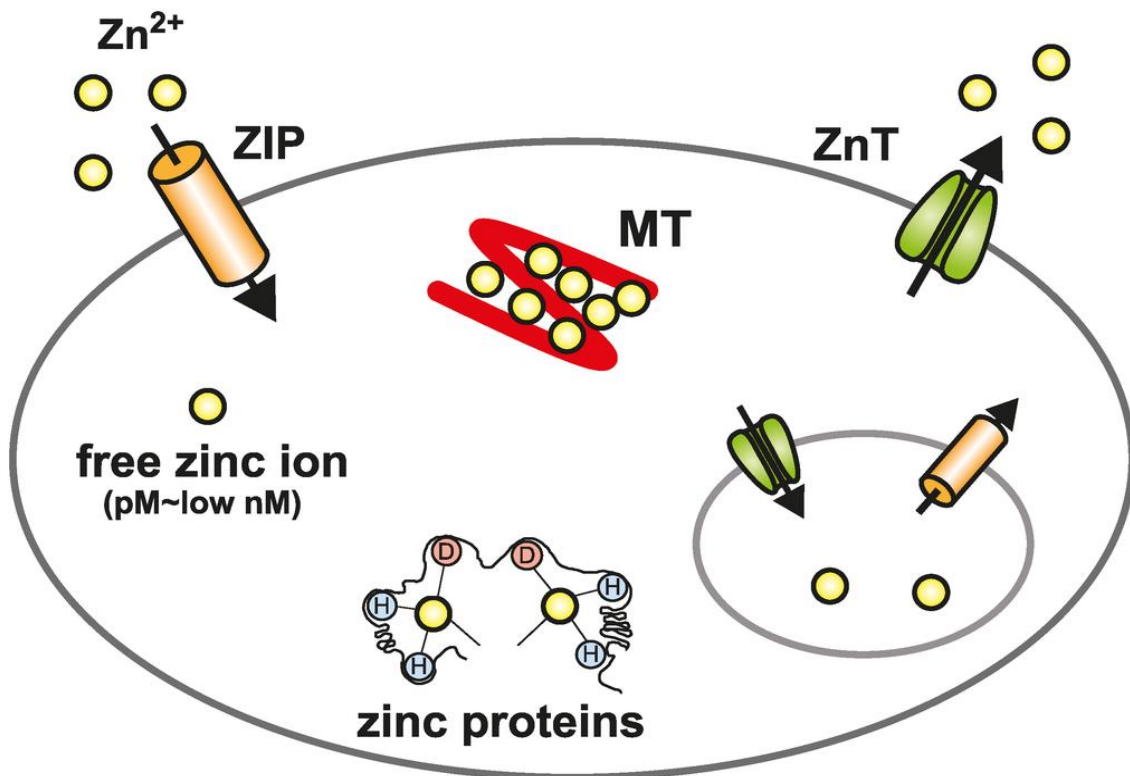


Figure n°41 : Les MTs et l'homéostasie cellulaire du zinc sous sa forme libre
(Nelson K.K. et al., 2004)

Sur ce schéma, on peut voir que le zinc sous forme libre est transporté à l'intérieur de la cellule par le transporteur ZIP. Une partie du zinc, une fois à l'intérieur de la cellule, se lie aux MTs afin d'être libéré en dehors de la cellule par le transporteur ZnT. Une autre partie du zinc se lie à différentes protéines. Ce schéma permet de mettre en évidence l'importance du zinc dans l'activité et la fonction des MTs, faisant partie intégrante de sa structure.

IV-4.2) Les Métalloprotéinases (MPP) (forme active) : type 2 et type 9

Les métalloprotéinases (ou métalloprotéases) constituent une famille d'enzyme de la classe des peptidases, appelées ainsi en raison de la présence dans leur site actif d'un ion métallique (zinc, souvent) qui participe à la catalyse de la coupure de la liaison peptidique dans les protéines.

Toutes les familles de protéines MMP sont sécrétées sous forme inactives et nécessitent un mécanisme d'oxydation afin de former une MMP active. La forme latente de pro MMP-1 inactive est constituée d'un domaine catalytique liant un

domaine propeptide et le zinc. Le domaine propeptide et le zinc sont liés entre eux par un pont disulfure et un résidu de cystéine. Sous conditions oxydatives (HOCl , H_2O_2), on observe un clivage du zinc avec le pont disulfure (R-S-S-R), qui est modifié en acide sulfurique (R-SOH). Cette forme intermédiaire instable, est la forme partiellement active de la MMP-1. On observe ensuite un processus d'auto-clivage catalytique qui permet la totale libération du domaine catalytique contenant le zinc, on forme ainsi le MMP-1 active. Ce processus d'auto clivage catalytique nécessite un mécanisme de commutation de cystéine, afin de permettre l'activation de cette réaction d'oxydation, et ainsi l'activation et la régulation de l'activité des MMP contenant du zinc ⁷⁴ (**Fig. 42**).

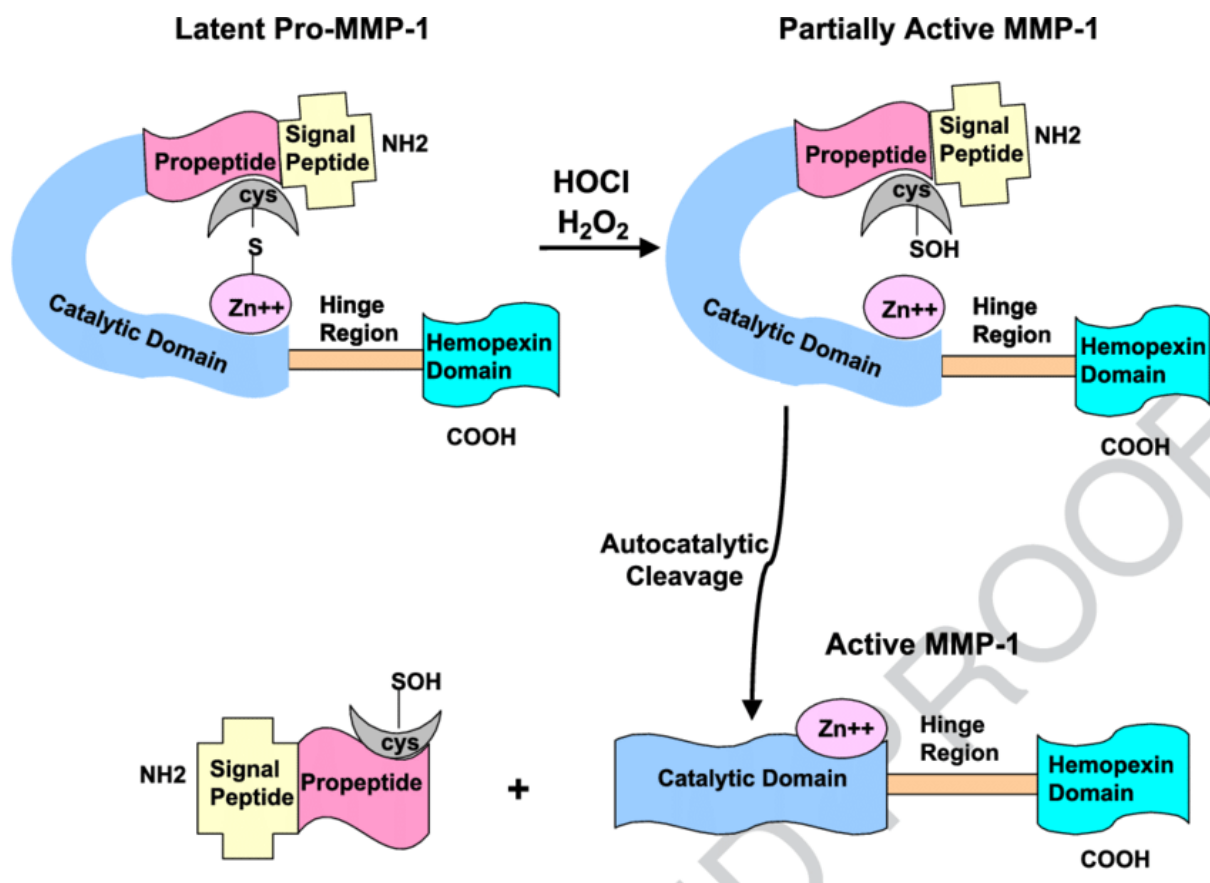


Figure n°42 : Schéma montrant l'activation oxydative de la pro enzyme, la métalloprotéinase MMP-1 (Nelson K.K. et al., 2004)

Le mécanisme de commutation du résidu cystéine, est le principe clé qui permet d'activer et de réguler l'auto clivage catalytique des métalloprotéinases. Ce mécanisme est le passage de la forme disulfure en acide sulfurique, régit par le

résidu cystéine sous des conditions oxydantes. Une fois sous forme intermédiaire, la cystéine liée à l'acide sulfurique permet le processus d'auto clivage et la formation de la forme MMP-1 active ⁷⁵.

- Les MMP en présence de zinc participent à la réparation et la restauration tissulaire, ainsi qu'à la cicatrisation des tissus oculaires. L'expression de MMP augmente lors de processus de remodelage tissulaire physiologique ou pathologique, sous l'effet de facteurs qui modulent l'expression de leurs gènes (interleukine IL-1, TNF-alpha, prostaglandines, lésions cellulaires...). Lors d'une attaque des cellules oculaires (réaction oxydation, hypoxie tissulaire), notamment au niveau de la rétine et de la cornée, la phase de cicatrisation implique l'action des MMP ⁷⁶.

Deux MMP sont impliqués dans la phase de réparation et de cicatrisation du système oculaire, il s'agit des **MMP-Zn-2** et des **MMP-Zn-9**.

Les métalloprotéinases 2 et 9 font partie de la famille des gélatinases des MMP. La MMP-2 (gélatinase A) et la MMP-9 (gélatinase B) dégradent spécifiquement le collagène de type IV, constituant majoritaire des membranes basales épithéliales et endothéliales ⁷⁷. Cela fait de ces enzymes des acteurs clés de la migration cellulaire (cellules normales hématopoïétiques, cellules cancéreuses) au travers des membranes basales. Si, in vitro, ces deux enzymes présentent des spécificités de substrat similaires vis-à-vis des constituants de la matrice extracellulaire, leur mode d'activation et les mécanismes de régulation de leur expression sont distincts. La MMP-2 dont l'expression est constitutive et faiblement modulée, est produite essentiellement par les fibroblastes et certaines cellules tumorales. La MMP-9, quant à elle, est exprimée par les cellules du trophoblaste qui envahissent les tissus maternels lors de l'implantation embryonnaire et par les ostéoclastes au cours de l'ossification endochondrale embryonnaire.

- **MMP-Zn-2 :**

La MMP-Zn-2 est une collagénase de type IV de 72 kDa également connue sous le nom de métalloprotéinase-2 matricielle (MMP-2) et de gélatinase A. Sa structure est composée d'un peptide signal, d'un propeptide, de deux domaines catalytiques contenant des acides aminés, de trois domaines de fibronectine type II insérés dans les domaines catalytiques, et d'un domaine hemopexine composé de 210 acides aminés. La fibronectine est une glycoprotéine qui joue un rôle dans l'adhésion des cellules. L'hémopexine ou HPX est une glycoprotéine qui se lie préférentiellement aux molécules hèmes, issues de la dégradation de l'hémoglobine ⁷⁸.

Le domaine catalytique de MMP-2 est formé par cinq brins β (jaune), deux hélices α longues (cyan), des régions non structurées (vert) et par des ions zinc (magenta) et calcium (orange). Les résidus du motif de liaison au zinc conservé sont représentés sous forme de bâtons. La boucle de spécificité, qui se compose des résidus Tyr223-Gln234 de la boucle en V (rouge), est représentée en bleu (**Fig. 43**).

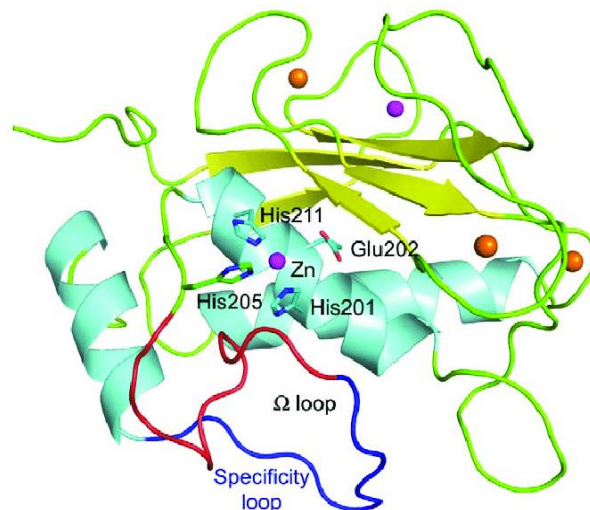


Figure n°43 : Structure de MMP-Zinc-2 (Domaine catalytique de MMP-2)

Les MMP-Zn-2 jouent un rôle important dans les premières phases de la cicatrisation. Elles vont être synthétisées par des cellules épidermiques, dermiques

et sanguines afin de dégrader de manière contrôlée la matrice extracellulaire lysée et permettre la migration des kératinocytes.

- **MMP-Zn-9 :**

La MMP-Zn-9 est une collagénase de type IV de 92 kDa appelée aussi gélatinase B⁷⁹. Le domaine catalytique de la MMP-Zn-9 est composé de trois domaines de fibronectine type II insérés dans les domaines catalytiques ayant une forte affinité pour les protéines élastine jouant un rôle clé structural. La structure est quasi identique à la MMP-Zn-2. La structure se différencie avec un domaine collagène de type V fortement glycosylé (domaine hémopexine pour la MMP-Zn-2), qui lui confère une forte résistance à la dégradation⁸⁰.

On retrouve le domaine catalytique (vert) avec les domaines fibronectines (cyan), le commutateur de cystéine (Cys99) contenant le zinc (boule grise) (**Fig. 44**).

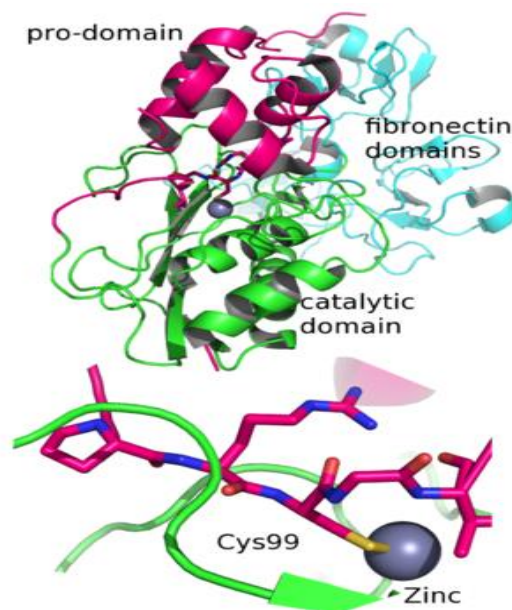


Figure n°44 : Structure de MMP-Zinc-9 (Domaine catalytique de MMP-9)

La MMP-Zn-9 participe à la cicatrisation tissulaire, mais également à la migration cellulaire des médiateurs pro inflammatoires (macrophages, LT, LB, éosinophiles,

neutrophiles), l'activation des enzymes (protéases) mais aussi à la dégradation du collagène de type IV et de la matrice extra cellulaire⁸¹.

Les MMP-Zn-2 et MMP-Zn-9 présentent une différence de structure avec le domaine de collagène et le domaine de l'hémopexine, comme vu précédemment. L'autre différence réside sur l'expression physiologique de ces deux protéines. La MMP-2 (gélatinase-A) est exprimée par les cellules du stroma de la plupart des tissus. L'expression de la MMP-9 (gélatinase-B) est faible ou absente dans les tissus normaux et limitée aux monocytes et aux macrophages.

IV-5) Rôle du Zinc dans le système oculaire :

Le mécanisme du zinc au sein du système oculaire a été décrit par Ugarte et Osborne et al. en 2014⁸².

Le zinc participe à l'activité de plus de 300 protéines (phosphatase, phosphodiesterase, caspase, kinase...). Dans l'œil, il participe notamment à :

- la fonction mitochondriale
- l'expression des gènes
- la défense anti oxydante
- au mécanisme de réparation de l'ADN
- la synthèse de l'ADN (**Fig. 45**)
- la prolifération et la différenciation cellulaire et l'apoptose

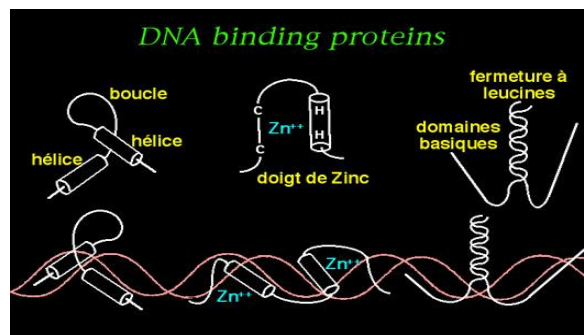


Figure n° 45 : Doigts de zinc interagissant avec l'ADN (Atkinson J.J. et al., 2003)

Les doigts de Zinc sont des domaines formés d'un ion Zn^{++} tétra coordonné avec deux histidines (H) et deux cystéines (C) de la protéine. Chaque doigt de Zinc se lie à cinq nucléotides dans le grand sillon de l'ADN. Il y a souvent plusieurs doigts de Zinc à la suite dans la même protéine⁸³.

Le zinc est un élément essentiel au métabolisme cellulaire de la rétine. Une faible diminution en zinc intracellulaire induit une apoptose caspase dépendante au niveau des cellules rétinienne. Le zinc présente de nombreux rôles spécifiques à la rétine, notamment la photo transduction, la récupération de la rhodopsine, et la neurotransmission.

Le zinc participe à la conversion de la lumière en un signal électrique, c'est ce qu'on appelle la photo transduction. Cette réaction s'effectue au niveau du segment externe rétinien. Les signaux électriques intracellulaires créés au niveau des photorécepteurs participent à la régénération et à la désactivation de la rhodopsine. Enfin, le zinc permet la communication entre les photorécepteurs, les neurones rétinales et les cellules gliales (Muller).

Ces actions clés liées au zinc concernent :

IV.5.1) le phénomène de phototransduction :

La photo transduction est un processus oculaire qui permet la conversion de la lumière en un signal électrique. C'est le mécanisme principal impliqué dans la régulation et l'activité des photorécepteurs (bâtonnets et cônes). Le zinc intervient dans la régulation des photorécepteurs via l'absorption de la rhodopsine qui s'effectue au sein des photorécepteurs, et qui contient du zinc dans sa structure.

Au niveau de la membrane cellulaire du photorécepteur, il y a une absorption d'un photon par un photo pigment, la rhodopsine. La rhodopsine est couplée à des canaux ioniques sodiques et calciques. C'est une apoprotéine, opsine (constituée de 350 acides aminés), liée à un chromophore, le 11-cis-rétinaldéhyde, un dérivé de la vitamine A (aussi appelé rétinol ou rétinolaldéhyde). La rhodopsine ou pourpre rétinien est un pigment protéique photosensible présent dans un des deux types des cellules photoréceptrices de la rétine. Dans la conformation de la rhodopsine, on la retrouve lié

au zinc en trois positions non transmembranaires. Le zinc présente ici un rôle structural dans la molécule de rhodopsine⁸⁴ (**Fig. 46**).

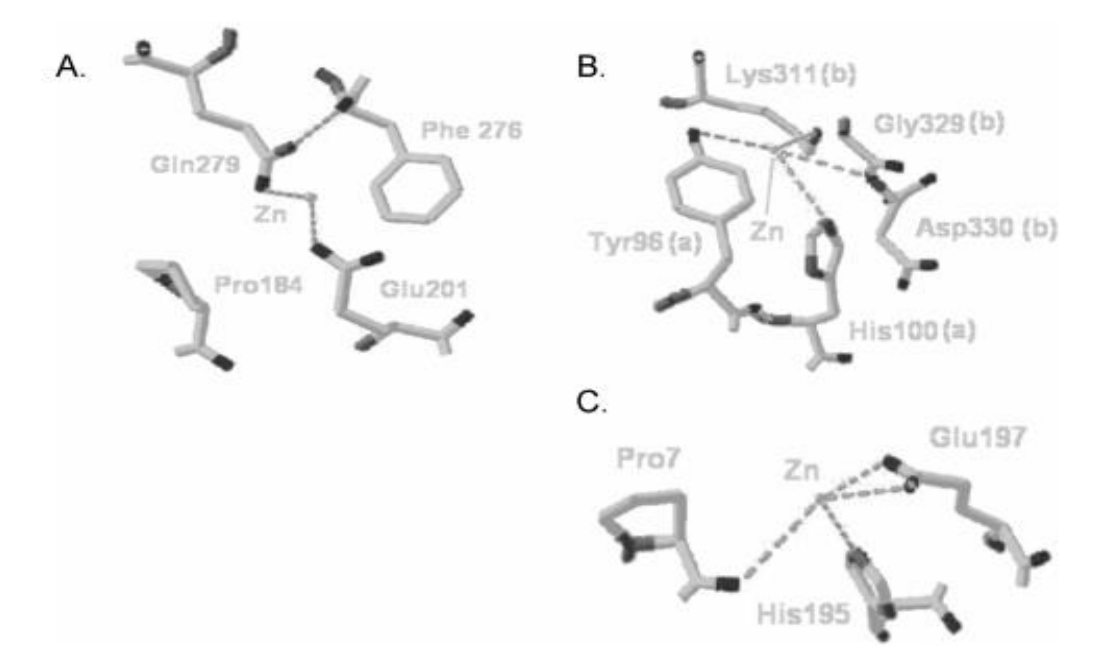


Figure n° 46 : Le zinc en trois positions transmembranaires dans la conformation de la rhodopsine (*Gleim S. et al., 2009*)

IV.5.2) la régénération et la désactivation de la rhodopsine :

L'absorption de la lumière par la rhodopsine engendre sa conversion en 11-cis-rétinal, c'est une photo réaction. Il s'ensuit un changement de conformation de la rhodopsine et l'activation d'une cascade de photo transduction.

En absence de lumière, les canaux cationiques au niveau du segment extérieur rétinien s'ouvrent avec le passage du GMPc intracellulaire. La guanosine monophosphate cyclique (GMP cyclique ou **GMPc**) est un des nucléotides cycliques dérivés de la guanosine triphosphate (GTP). La **GMPc** agit comme second messenger de façon similaire à l'AMP cyclique.

En présence de lumière, les canaux cationiques restent fermés par un processus de trois étapes :

- la lumière est absorbée par la rhodopsine et celle-ci s'active

- la rhodopsine activée stimule la protéine G transducine. La transducine est la protéine G qui est activée par la rhodopsine lorsque cette dernière a été excitée par la lumière (par modification de la conformation de la molécule de *cis*-rétinal de la rhodopsine vers l'isomère *trans*). Une fois que la transducine est activée, elle stimule à son tour la phosphodiésterase (PDE) qui commence à hydrolyser la GMP cyclique (GMPc). La GMPc cyclique est catalysée en 5'-GMP⁸⁵ (**Fig. 47**).

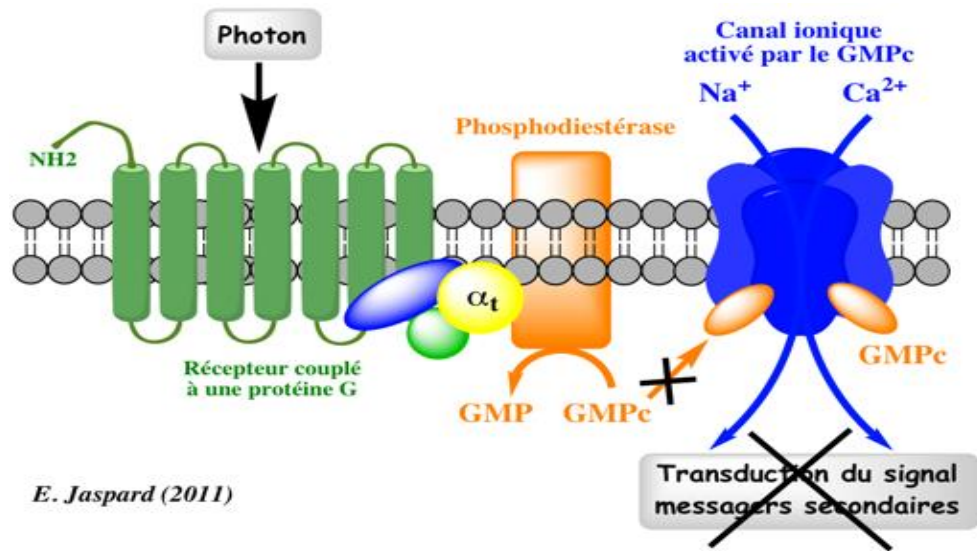


Figure n° 47 : Transduction du signal par un récepteur couplé au protéine G (*Enseignement de recherches en Biochimie, 2020*)

- tant que la concentration en GMPc est faible, les canaux restent fermés, réduisent le courant entrant et causent une hyperpolarisation des photorécepteurs

La rhodopsine est par la suite phosphorylée par la rhodopsine kinase, se conjugue à l'opsine pour former le 11-*cis*-rétinal. Une isomérisation du 11-*cis*-rétinal en *trans*-rétinol s'effectue au niveau de l'épithélium pigmentaire rétinien, cette isomérisation nécessite une métalloenzyme contenant du zinc. Il s'agit de la rétinol déshydrogénase, qui requiert le zinc dans son site catalytique.

IV.5.3) la communication entre les photorécepteurs, les cellules rétinales, et les cellules de Muller (cellules gliales de la rétine) :

Le zinc fait partie de la structure de la rhodopsine au sein de la rétine. La localisation du zinc dans les sites de liaison de la rhodopsine suggère que le zinc module les interactions de la rhodopsine avec les autres molécules, notamment les photorécepteurs, les cellules rétinales et les cellules de Muller. Elle intervient dans la communication de ces molécules, mais influence aussi leurs fonctions et leurs stabilités au sein de la rétine (**Fig. 48**).

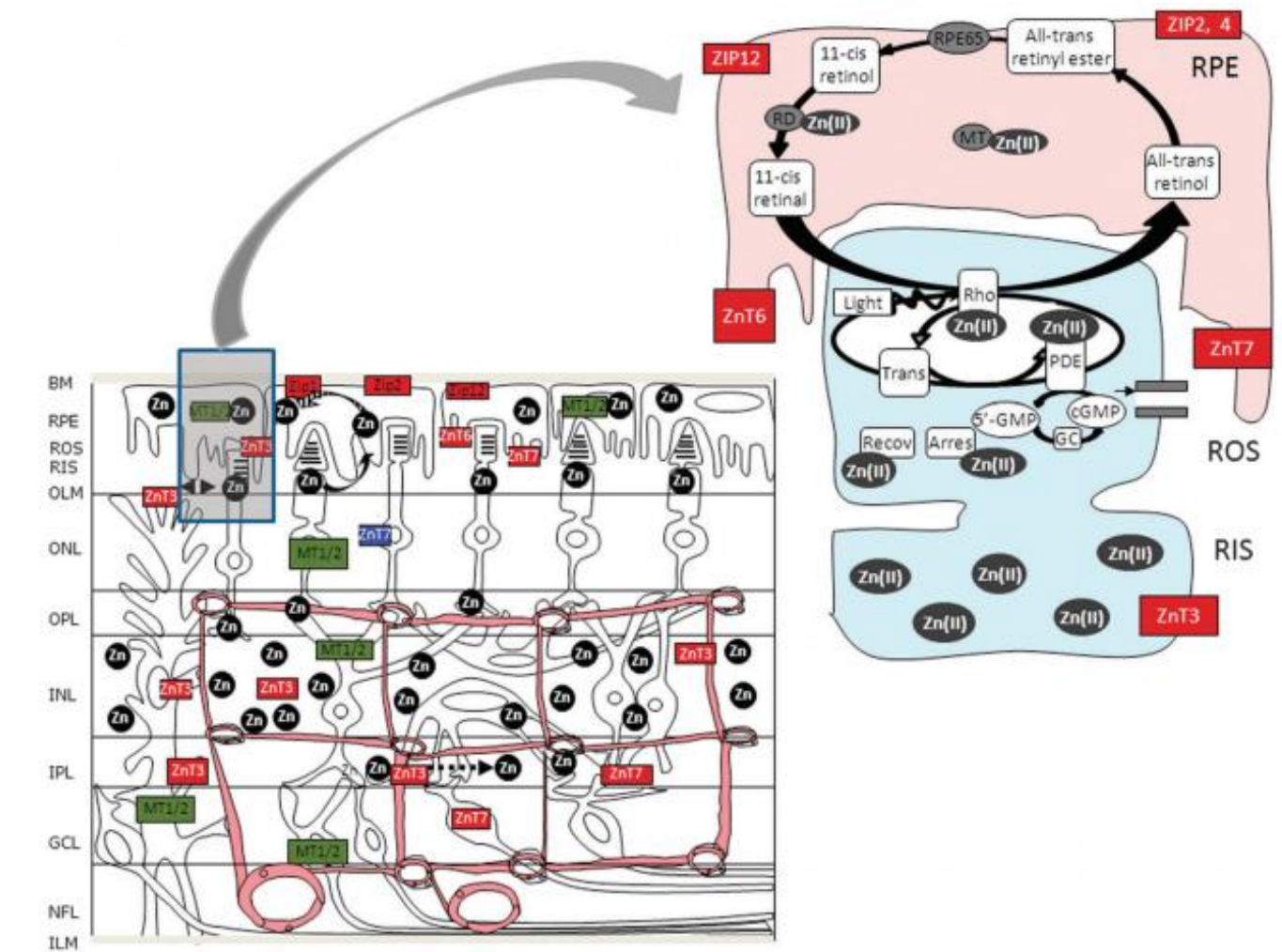


Figure n° 48 : Mécanisme détaillé du zinc impliqué dans le système oculaire (Hohberger B. et al., 2018)

Ce mécanisme représente la rhodopsine (Rho) qui possède 7 motifs de coordination avec le zinc, qui est dose dépendante et ainsi influe la fonction physiologique et la stabilité de la rhodopsine. L'enzyme 30, 50 -cGMP phosphodiesterase (PDE), qui catalyse l'hydrolyse du cGMP, requiert du zinc pour la fonction catalytique et la stabilité

de sa structure. Le zinc est l'élément clé pour la fonction de l'enzyme déshydrogénase ou RD, qui participe au cycle de la vision.

Malgré le rôle essentiel du zinc dans l'homéostasie cellulaire de la rétine, un taux élevé de zinc engendre la mort cellulaire de l'épithélium pigmentaire rétinien et la mort neuronale. Le taux en zinc est contrôlé par la régulation de l'expression des transporteurs de zinc (famille de transporteurs ZIP, ZnT). Ils transportent le zinc en dehors de la cellule suivant un gradient de concentration. Les autres protéines de transport de zinc capital sont les métalloprotéines, qui libèrent le zinc en fonction du stimuli (stress oxydatif) au niveau des photorécepteurs se trouvant dans le segment postérieur de la rétine, la RPE et la cornée antérieure.

Une diminution jusqu'à 9% en zinc total au niveau de la RPE a été observée chez des donneurs de plus de 70 ans comparé à des donneurs jeunes. Cette diminution a été observée également au niveau de la rétine postérieure, de la cornée et la macula, mais beaucoup plus importante allant jusqu'à 45%. Une dysrégulation de l'homéostasie du zinc au sein du système oculaire est à l'origine de nombreuses pathologies oculaires.

IV-6) Implication du Zinc dans les pathologies oculaires :

IV.6.1) Généralités :

Nous présentons ci-dessous différentes études démontrant l'implication du zinc au niveau de diverses pathologies oculaires.

Etude de Karçioglu et al. en 1982 :

En 1982, Karçioglu et al. ont mis en relief les conséquences d'une déficience sévère en zinc au niveau du système oculaire, chez un garçon de trois ans atteint d'acrodermatite entéropathique (une erreur innée, héréditaire et rare du métabolisme conduisant à un déficit sévère en zinc, et caractérisée par une dermatite acrale, une alopecie, une diarrhée et un retard de croissance staturo-pondérale⁸⁶). Ils ont observé chez cet enfant, l'apparition d'une cataracte bilatérale, ce qui implique le zinc dans le mécanisme de la cataractogénèse. Des opacités subscapulaires au niveau de la lentille antérieure et postérieure ont également été répertoriées (**Fig. 49**).

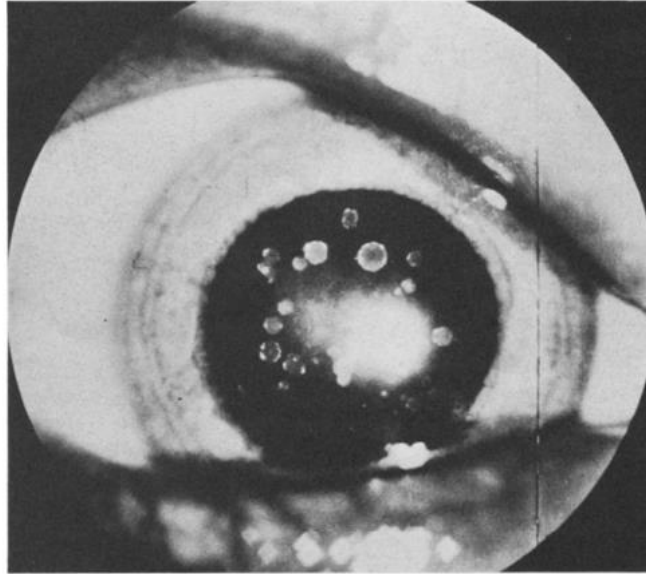


Figure n°49 : Coupe oculaire représentant de multiples opacités arrondies dans le cristallin et l'absence de cils chez un enfant de trois ans atteint d'acrodermatite entéropathique (Karcioglu et al., 1994)

Cette étude a de plus mis en évidence le rôle essentiel du zinc dans les processus métaboliques, c'est-à-dire dans la synthèse et dans la régulation de l'activité des protéines, des enzymes, des acides nucléiques (notamment l'ADN), matériel cellulaire étant nécessaire à la réparation tissulaire. Une supplémentation en zinc diminuerait l'activité et la motilité des cellules pro inflammatoires (macrophages, interleukines...) qui participent à la dégradation des tissus oculaires.

Etude de Sukekata et al. en 2002 :

En 2002, une étude de Suketaka et al. a cherché à comprendre l'interaction entre le zinc et la vitamine A au niveau de la surface oculaire⁸⁷. La vitamine A est une hormone très importante dans la différenciation et le développement des cellules épithéliales oculaires, la réception de la lumière, et elle régule la kératinisation (une kératinisation excessive se traduit par une atrophie et engendre une opacité de la cornée). Le zinc à un rôle direct dans l'activité de l'alcool déshydrogénase ADH qui est une enzyme clé permettant le passage du rétinol (vitamine A inactive) en rétinol ou rétinolaldéhyde (vitamine A active). Il permet la synthèse de la protéine de transport du rétinol, la protéine de transport du rétinol ou RBP. Toute déficience en zinc induit une diminution

de l'activité de l'ADH et une diminution du passage du rétinol en rétinol et donc une diminution de la concentration en vitamine A, induisant des atteintes oculaires comme démontré dans cette étude.

Une déficience en zinc engendre :

- une dégradation des fibres optiques nerveuses
- une atrophie oculaire
- une neuropathie optique
- une photophobie
- un hyper larmoiement
- des troubles visuels nocturne

Le travail a été réalisé par microscopie électronique à transmission (MET) sur cinq groupes de rats. L'étude d'une supplémentation et d'une déficience en vitamine A et en zinc a été réalisée (**Fig. 50**).

Pour le groupe A, groupe contrôle avec supplémentation en vitamine A et en zinc, des cellules oculaires ont été observées au niveau de l'épithélium superficielle de la cornée avec une densité élevée de microvillosités. Le groupe B a subi une déficience en vitamine A, on observe alors une absence de microvillosités et une kératinisation (astérix). Pour le groupe C avec une déficience en vitamine A et une supplémentation en zinc, on observe moins de cellules oculaires et pas de kératinisation. Le groupe D comporte une déficience en zinc, on observe beaucoup de cellules sombres et de rares microvillosités, notamment des atteintes oculaires sont à relever tels que des atteintes de la cornée et de la conjonctive. Enfin le groupe E, avec ajout de vitamine A et déficience en zinc, montre beaucoup moins de microvillosités que le groupe A avec le zinc, mais on relève une kératinisation plus importante.

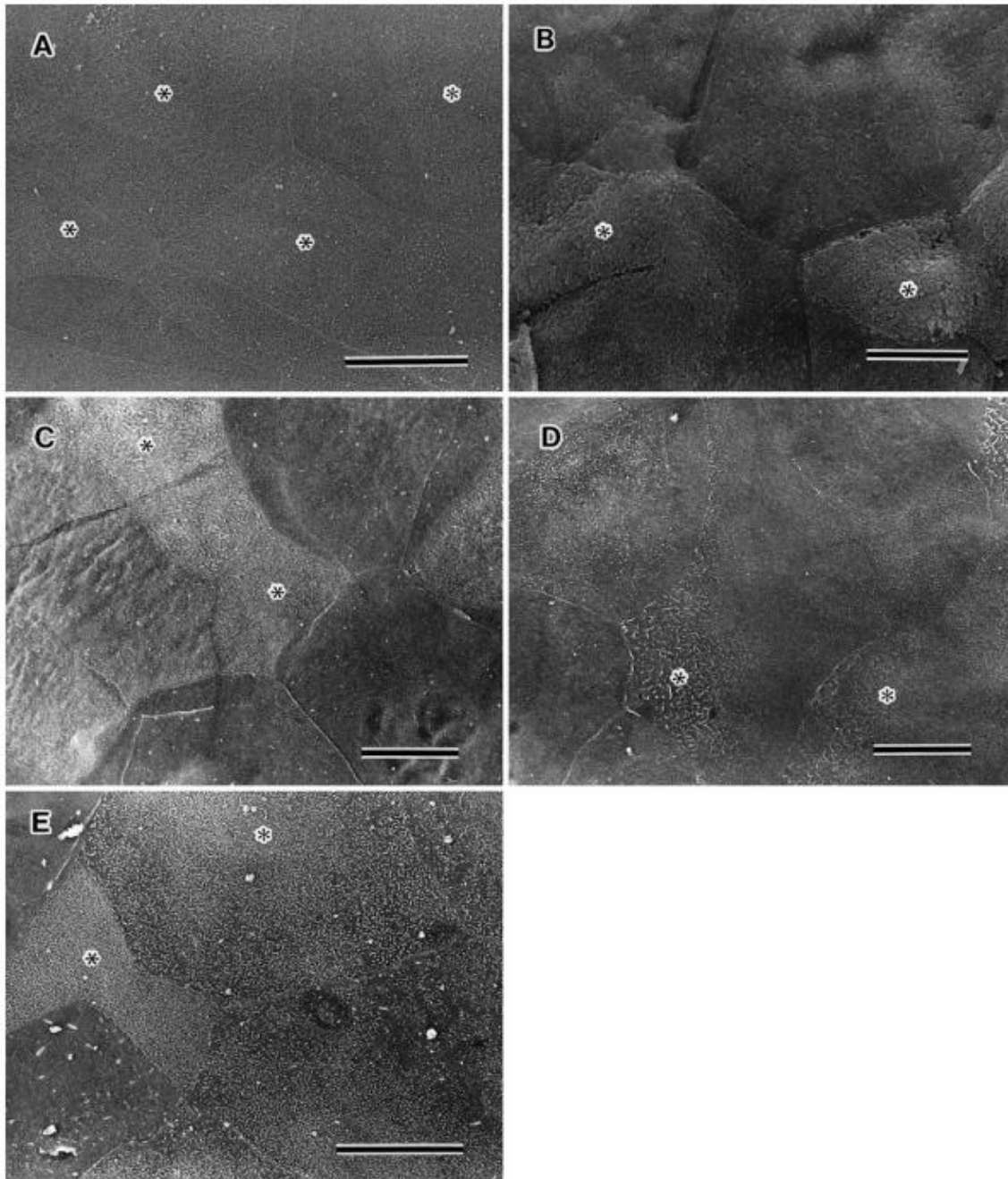


Figure n°50 : Images de l'épithélium de la cornée chez cinq groupes de rats (A : + vitamine A, + Zinc / B : - vitamine A / C : - vitamine A, - Zinc / D : - Zinc / E : + vitamine A, - Zinc) obtenues par microscopie électronique à transmission (Sukekata et al., 2002)

Une déficience en vitamine A induit une élévation de la concentration en zinc dans le plasma. Ceci permet de promouvoir le métabolisme de la vitamine A en stimulant la production de l'ADH grâce à l'apport de zinc, qui libère le stock hépatique en vitamine

A. Ce processus permet de prévenir les pathologies oculaires observées chez les groupes de rat déficient en vitamine A et en zinc. Une supplémentation en zinc permettrait d'accélérer la cicatrisation ou retarderait l'apparition des atteintes oculaires.

Etude de VA Smith et al. en 2019 :

VA Smith et al. ont mis en évidence en 2019, l'importance du zinc par son activité anti oxydante à travers les métalloprotéinases, et son implication au sein d'une autre pathologie oculaire, la kératite ulcéreuse (qui se traduit par une inflammation grave de la cornée, la partie antérieure du globe oculaire, et qui peut laisser des cicatrices et nécessiter une greffe de la cornée⁸⁸), et dans tous types de conjonctivites.

Etude de Choi et al. en 2018 :

Enfin, il est intéressant de présenter une étude de l'équipe Sud-coréenne Choi et al. en 2018. Ils ont axé leurs recherches sur la compréhension de l'homéostasie du zinc au sein de la matrice MMP-2 et MMP-9 et son implication dans la mort des cellules photoréceptrices (bâtonnets et cônes), une conséquence du décollement de la rétine. Ils ont observé cela chez une souris contrôle (saines non atteints de décollement de la rétine) versus une souris malade (atteints de décollement de la rétine) au bout de 1 jour et de 3 jours.

Chez la souris atteint de décollement de la rétine, ils ont observé une mort cellulaire des photorécepteurs au centre de la rétine à J1 (pas de mort cellulaire en périphérie de la rétine). Le taux de mort cellulaire maximal a été atteint à J3 sur l'ensemble de la zone de décollement de la rétine. Ce schéma n'a pas été observé chez la souris saine, aucune mort des cellules de photorécepteurs n'a été détectée. Suite à ce résultat, l'équipe a cherché à comprendre l'activité des métalloprotéinases MMP-Zn-2 et MMP-Zn-9 au niveau de la rétine des souris saine et malade. Ils ont relevé une augmentation significative de l'activité de ces deux enzymes chez la souris malade, par rapport à la souris saine, avec une augmentation plus importante à J1 puis une nette diminution à J3 (**Fig. 51**).

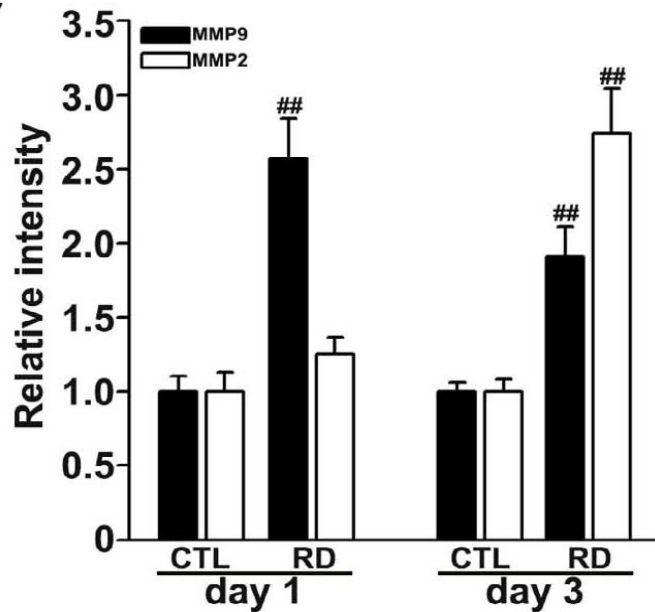


Figure n°51 : Quantification des enzymes MMP-2 et MMP-9 chez la souris saine (CTL) et malade (RD) à J1 et J3 (Choi et al., 2018)

On observe bien sur la figure ci-dessus une augmentation significative de l'activité des deux enzymes, avec une augmentation de MMP-2 légèrement plus faible que la MMP-9, chez la souris malade comparé à la souris saine.

Par la suite, l'équipe a évalué le changement de concentration en zinc libre intracellulaire sur les mêmes coupes de rétine des deux souris, toujours à J1 puis J3. Pour visualiser la concentration en zinc, ils ont utilisé un marqueur fluorescent spécifique au zinc, TFL-Zinc. Chez la souris saine, la concentration libre intracellulaire en zinc s'est trouvée enrichie au niveau des photorécepteurs, et au niveau des couches de cellules ganglionnaires. Chez la souris malade, à J1 l'ensemble du zinc reste au niveau de la rétine centrale et diminue considérablement. A J3, il y a une accumulation significative en zinc dans les photorécepteurs, y compris dans le segment externe de la rétine (**Fig. 52**).

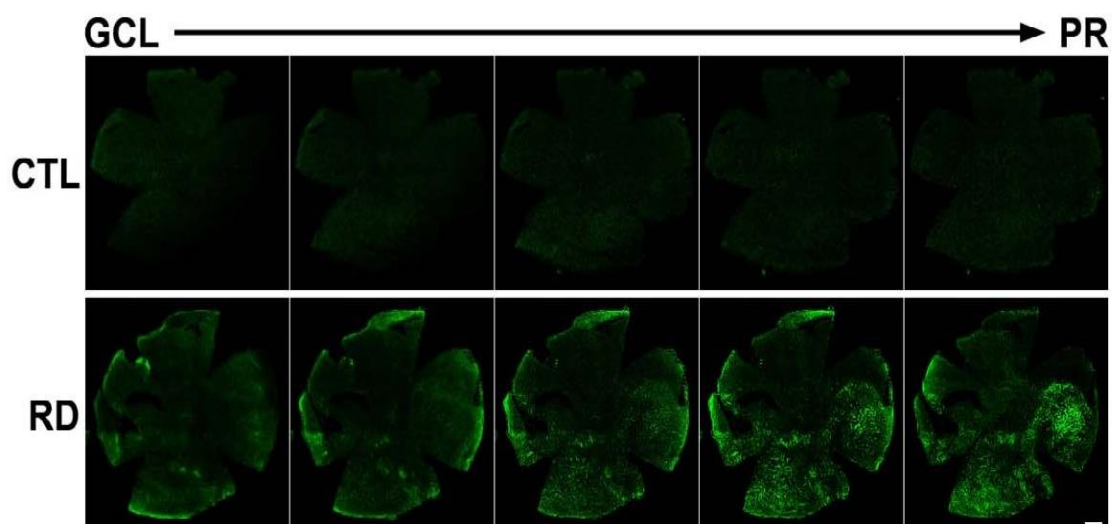


Figure n°52 : Images microscopiques de l'intensité du zinc marqué au TFL-Zinc au niveau des cellules ganglionnaires (GCL à gauche) et des photorécepteurs (PR à droite) chez la souris saine (en haut) et la souris malade atteinte de décollement de la rétine (en bas) (Choi et al., 2018)

On observe une nette accumulation de zinc (vert fluorescent) au niveau des photorécepteurs, zone de décollement de la rétine, qui est marqué chez la souris malade et quasi absente chez la souris saine.

Le zinc extracellulaire libéré chez la souris atteinte de décollement de la rétine est ensuite recapturé. Cette accumulation de zinc dans les cellules de photorécepteurs induit leur mort cellulaire. Cette libération de zinc ne se fait qu'en cas d'ischémie oculaire, c'est-à-dire dans des conditions d'hypoxie tissulaire (carence d'apport en oxygène). Cette hypoxie tissulaire engendre une dépolarisation des nerfs optiques et une libération en zinc dans l'espace extracellulaire. Le zinc libéré entraîne une augmentation des dérivés réactives de l'oxygène, qui sont des radicaux libres, et un épuisement du stock en adénosine triphosphate (ATP).

Il est intéressant de noter que le zinc, qui fait partie intégrante de la structure des métalloprotéinases, a des effets bénéfiques au sein de la rétine par une activité anti oxydante et cicatrisante. Cependant, l'étude ci-dessus nous montre que le zinc peut aussi dans le cas de certaines pathologies oculaires avoir un effet néfaste. Comme c'est le cas de la pathologie de décollement de la rétine, il ne faut pas supplémenter en zinc l'individu, au risque d'accélérer la dégradation de la pathologie. En cas de

suspicion de décollement de la rétine (flash lumineux, voile noire), il faut éviter la supplémentation en zinc.

IV.6.2) Zinc et Pathologies Aigues :

➤ *La Conjonctivite :*

La Conjonctivite est une atteinte de la conjonctive, muqueuse fine et transparente qui recouvre l'œil. Il n'existe de nos jours, aucun mécanisme de l'implication du zinc dans les conjonctivites, seulement des études rétrospectives démontrant l'efficacité du zinc par son action anti oxydante. Le zinc est utilisé en traitement préventif dans tous types de conjonctivites et permet ainsi une guérison plus rapide, plus particulièrement dans les conjonctivites allergiques lorsqu'il est associé avec la prise d'anti histaminiques. En cas de conjonctivites plus graves, on peut adjoindre du cuivre et du sélénium ⁸⁹.

➤ *Le Chalazion et L'Orgelet :*

Le Chalazion et l'Orgelet sont des affections bactériennes des paupières. Le zinc agit de par ses propriétés cicatrisantes, en agissant sur les lésions oculaires. Elle permet d'éviter une récurrence de l'affection ⁹⁰.

IV.6.3) Zinc et Pathologies Chroniques liées au vieillissement cellulaire :

❖ *La Rétinopathie du diabétique et la Rétinopathie hypertensive :*

La Rétinopathie du diabétique est une maladie due à une complication du diabète sucré. L'excès de sucre dans le sang fragilise la paroi des petits vaisseaux rétiens qui peuvent alors se rompre. La maladie entraîne des lésions vasculaires accompagnées de dépôts d'exsudats et d'hémorragies, ce qui peut conduire à une perte de vision.

La Rétinopathie hypertensive (RH) est une atteinte des vaisseaux de la rétine en raison d'une hypertension artérielle élevée (HTA). L'hypertension artérielle (HTA) est une maladie caractérisée par une pression artérielle trop élevée. La pression

artérielle est la résultante physique de l'éjection du sang par le cœur dans les vaisseaux sanguins. Elle s'exerce sur les parois vasculaires⁹¹.

On parle d'hypertension artérielle lorsque l'une et/ou l'autre de ces valeurs, mesurée au repos, est supérieure aux valeurs normales : 140 mmHg (millimètres de mercure) pour la pression systolique et 90mmHg pour la pression diastolique ⁹².

La RH se manifeste par une diminution du calibre artériolaire, des hémorragies et un œdème intra rétinien⁹³.

Systematiquement, on introduit des compléments alimentaires à base de zinc plus ou moins associé au cuivre et au sélénium. L'action anti oxydante et cicatrisante du zinc a un rôle essentiel dans le maintien d'une vision normale. Toute réparation tissulaire nécessite un milieu enrichi en zinc pour permettre la synthèse des protéines cellulaires, pour l'ADN et les protéines des membranes cellulaires⁹⁴.

❖ **La Cataracte :**

La Cataracte correspond à une perte en transparence du cristallin. Celle-ci est favorisée par un stress oxydant (radicaux libres) photo-induit par les radiations solaires et l'exposition aux ultraviolets, mais elle est également induite par des facteurs nutritionnels. Des données épidémiologiques et expérimentales plaident en faveur de l'intervention du zinc en particulier dans la physiopathologie de la maladie. Une relation entre des apports élevés en zinc et une réduction du risque de cataracte a été constatée ⁹⁵. L'étude prospective a démontré une diminution du risque d'apparition de cataracte de près de 50% lors d'apports combinés d'antioxydants à base de zinc, mais aussi de vitamine C et E et bêta carotène ⁹⁶.

❖ **Le Glaucome :**

Le glaucome à angle ouvert est dû à une hypertension intra oculaire pouvant entraîner une atrophie optique. Le stress oxydant semble participer à la pathogénie

et la dégradation de l'affection. Quelques grandes études suggèrent qu'une complémentation en zinc associée à des oméga 3 et oméga 6 semble être un facteur protecteur du glaucome primitif à angle ouvert et permettrait de réduire le risque de glaucome⁹⁷.

La supplémentation en zinc en association aux acides gras polyinsaturés serait impliquée au cours des hypertonies oculaires et des glaucomes à angle ouvert. Le stress oxydatif entraîne un désordre mitochondrial responsable de la modulation de l'apoptose des cellules rétinienne. Des systèmes anti oxydants reposant sur des enzymes spécifiques, notamment le glutathion peroxydase, impliquent la présence de cofacteur métallique, comme le zinc. L'étude a reposé sur une cohorte de patients glaucomeux en post mortem. Le marqueur utilisé est la protéine de stress HSP (Heat Shock Protein), qui joue un rôle important dans le maintien de l'intégrité cellulaire. En cas de stress oxydant, il y a libération de la protéine stress en réponse à cette oxydation. Une hyper expression de la protéine HSP-27, 60 et 70 a été observée au niveau de la rétine et du nerf optique chez ces patients glaucomeux par rapport à des patients post mortem non atteints de glaucome à angle ouvert. Le même schéma a été observé chez le modèle du rat.

Le zinc est présenté comme l'un des éléments qui diminuerait la pression intra oculaire et augmenterait l'efflux de l'humeur aqueuse par la voie uvéo-sclérale, et diminuerait ainsi la survenue de glaucome à angle ouvert ⁹⁸.

En contrepartie, une étude de 2018 a mis en évidence le lien entre le taux de zinc chez des patients atteints de glaucome en phase primaire à angle ouvert (POAG), de glaucome à phase avancée avec des pseudoexfoliations (PEXG), par rapport à des patients contrôles (non atteints de glaucome à angle ouvert). L'étude comportait 12 patients atteints de GAOP ou POAG d'âge moyen de 65 ans, 10 patients à glaucome avec pseudoexfoliations ou PEXG d'âge moyen de 65 ans et 11 patients contrôles d'âge moyen de 69 ans. Ils ont cherché à quantifier le zinc dans des échantillons d'humeur aqueuse (l'HA est altéré chez les patients avec un GAO). Les patients atteints de GAOP présentent un taux nettement plus élevé en zinc que les patients contrôles. Les patients atteints de PEXG présentent le taux le

plus élevé en zinc en comparaison avec les patients contrôles (**Fig. 53**). Cette étude montre que la concentration en zinc est plus élevée chez les patients atteints de glaucome à angle ouvert en comparaison aux patients non atteints⁹⁹.

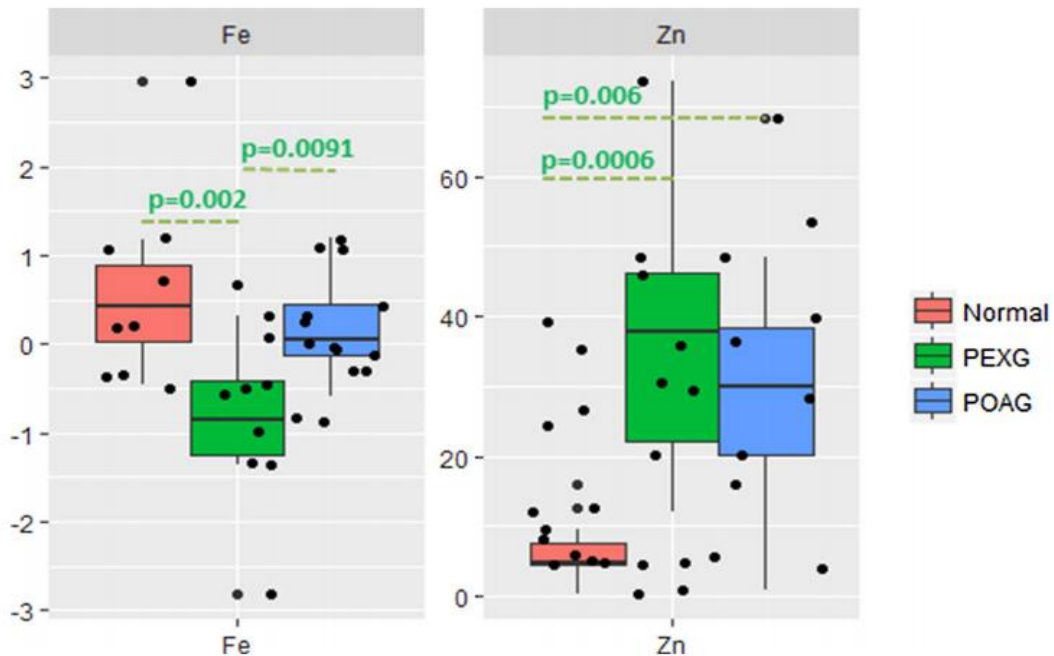


Figure n°53 : Les boîtes à moustaches de la concentration de l’humeur aqueuse (microgrammes/litre) en fer (à gauche) et en zinc (à droite) chez les patients atteints de POAG (bleu), de PEXG (vert) comparés aux patients sains non atteints de glaucome (rose) (Hohberger et al., 2018)

Comme observé ci-dessus, le zinc est présente en concentration plus importante chez les patients malades (en vert : stade plus avancée de glaucome et en bleu : stade primaire de glaucome), par rapport aux patients sains (rose). L’implication du zinc dans la pathologie du glaucome à angle ouvert est discutable suivant la littérature.

❖ **La Dégénérescence maculaire liée à l’âge :**

La macula est une zone de la rétine qui contient en son centre la fovéa composée de photorécepteurs. Ces photorécepteurs contiennent de l’épithélium pigmentaire (EPR), posé sur une couche très vascularisée (la choriocapillaire). Dans la DMLA, les lésions se forment au niveau des photorécepteurs, de l’épithélium pigmentaire, et de la

choriocapillaire. Chez les patients porteurs de DMLA, les teneurs en zinc de l'épithélium pigmentaire rétinien sont plus basses que chez les sujets exempts de DMLA ¹⁰⁰. Le stress oxydatif et les lésions oxydatives de la rétine sont impliqués dans la pathogénie de la DMLA. L'introduction du zinc avec une activité anti oxydante et anti radicalaire s'est avérée essentielle et positive ¹⁰¹.

Différentes études ont démontré le rôle du zinc en supplémentation dans la DMLA :

- En 1988, une première étude a été mise en place sur une période de deux ans. Les chercheurs ont tenté d'évaluer l'impact du zinc sur l'acuité visuelle. La supplémentation se composait de sulfate de zinc, 200 mg chez des patients atteints de DMLA ¹⁰². On a observé une régression nette mais lente de la progression de la maladie sur une durée de 2 ans. Il a été relevé cependant que la complémentation en zinc n'a pas d'effet à court terme chez les patients atteints de DMLA de forme exsudative. Aucun effet protecteur du zinc n'a été observé sur le développement de la forme exsudative de DMLA sur une période comprise entre 8 à 10 ans ¹⁰³.

- Une autre étude concluante a été menée en 1999 par un groupe de chercheurs américains. Une supplémentation de 0,02 mg à 1 mg de Zinc par jour sur 6 semaines sur une cohorte de 41 personnes volontaires (21 femmes et 20 hommes) a permis une diminution importante du développement de la pathologie. Le zinc semble présenter un rôle protecteur vis à vis de la DMLA ¹⁰⁴.

- Une étude plus récente en 2004 par de chercheurs américains nommée AREDS ¹⁰⁵ a mis en évidence encore une fois une diminution de la DMLA par supplémentation de zinc. L'étude AREDS est un essai clinique randomisé multicentrique mené à l'initiative du National Eye Institute chez plus de 3500 sujets, âgés de 55 à 80 ans, avec un suivi moyen de 6,3 ans, répartis en quatre catégories suivant l'importance des lésions de l'œil en rapport avec la DMLA. Les patients ont reçu des antioxydants et du zinc. Une réduction de 25% du risque de progression de la maladie a été observée dans le

groupe recevant à la fois des antioxydants et du zinc, chez les sujets présentant des Drusen intermédiaires ou grands (stade 3), ou une DMLA avancée (stade 4).

La DMLA se caractérise par une baisse d'antioxydants, ce qui augmente le vieillissement cellulaire. On observe une chute et une perte importante de Zinc dans l'ensemble de l'œil, plus particulièrement la rétine et la cornée. Or, le zinc est essentiel à tous les niveaux à l'activité de la rétine à la croissance et aux défenses cellulaires, et agit en tant que cofacteur de l'alcool déshydrogénase qui intervient dans la recombinaison du pigment rétinien. Il catalyse la réaction du pourpre rétinien au niveau de la réaction rétinol-rétinal-rhodopsine.

La baisse de la quantité de zinc induit alors un stress oxydant et la production de radicaux libre délétère à l'acuité visuelle (ions superoxyde O_2^- , peroxyde H_2O_2 , l'hydroxyle OH). Ces molécules oxydantes sont responsables des lésions cellulaires, des altérations de l'ADN, l'oxydation des protéines constitutives des enzymes, et de la peroxydation des lipides des membranes cellulaires de la rétine.

D'un point de vue thérapeutique, des compléments alimentaires associant des antioxydants (zinc, vitamine C et environ 2 mg de cuivre pour compenser les effets du zinc qui diminue l'absorption du cuivre par l'intestin, de la zéaxanthine et de la lutéine à concentrations variables) sont prescrits pour les formes intermédiaires ou avancées de DMLA à forme humide pour en ralentir l'évolution.

Pour résumer, les multiples rôles du zinc dans diverses synthèses et réactions de l'organisme justifient son implication dans de nombreuses pathologies (infectieuses, métaboliques, inflammatoires, ostéo articulaires, cutanés, oculaires). Il est très souvent impliqué dans les affections oculaires qu'il s'agisse de cicatrisation, de dégénérescence, de lésions d'ordre physiologique, ou de lésions plus bénignes d'origine infectieuse, allergique, irritative. La supplémentation en zinc est fortement préconisée et prescrit dans la DMLA et commence à être prescrit pour d'autres affections.

Le zinc agit comme régulateur des glandes oculaires. Du fait de la richesse en zinc de la cornée et de la rétine, le zinc est préconisé dans les pathologies oculaires en traitement associé à un traitement après diagnostic ou en prévention dans le

ralentissement de la progression de la pathologie. Il est approprié dans l'ensemble des maladies de l'œil chronique et aigue, et reste aujourd'hui le seul oligo-élément conseillé par les ophtalmologues, son efficacité étant prouvée dans diverses études¹⁰⁶.

V) Oligothérapie et Conseils en Officine :

V.1) Définition :

L'oligothérapie est une science médicale considérée comme une médecine douce, qui a pour vocation d'être un soutien thérapeutique, en se basant sur de petites doses d'oligoéléments (sous forme ionisée), comme principes actifs. Ils répondent aux mêmes procédés de fabrication qu'un médicament, contenant tous une quantité pondérable de principes actifs, reproductible dont la posologie répond à un protocole strict¹⁰⁷.

Il existe trois types d'oligothérapie qui diffèrent en fonction du type d'indication soit en complémentation ou en supplémentation. La complémentation se divise en deux types d'oligothérapie (catalytique ou nutritionnelle) et la supplémentation sur prescription médicale uniquement (l'oligothérapie pharmacologique) (**Fig. 54**).

La complémentation catalytique est mise en place soit en prévention soit en complément d'une pathologie aigue non sévère, faiblement lésionnelle et lentement évolutive. On cherche à prévenir ou à traiter des troubles fonctionnels passagers, sans gravité.

La complémentation nutritionnelle est un apport en oligoélément dans le cadre de la prise en charge d'une carence avérée et dans la prévention des déficits dans des situations à risque.

Dans les deux cas, la complémentation s'effectue sans prescription médicale. Le choix entre la complémentation catalytique ou nutritionnelle se fait par le

pharmacien d'officine. Il s'agit d'une approche globale et individualisée du patient. Le pharmacien étudie le comportement général, physique, intellectuelle et psychologique du patient, les symptômes fonctionnels et pré lésionnels, et les évolutions pathologiques. L'interrogatoire du patient, les examens cliniques sont donc primordiaux afin de comprendre son parcours, ses antécédents et de décider le type de complémentation à mettre en place. Les trois critères à prendre en compte par le pharmacien sont donc : le profil type (adolescents, personnes âgées...), le comportement, et le ou les pathologies du patient ¹⁰⁸.

COMPLÉMENTATION		SUPPLÉMENTATION
<p>Oligothérapie catalytique</p> <p>Administration d'oligo-éléments à doses inférieures aux ANC.</p> <p>Au comptoir :</p> <ul style="list-style-type: none"> - prise en charge des troubles fonctionnels ; - en complément, dans la prise en charge d'une affection aiguë ou d'une maladie lésionnelle non sévère et lentement évolutive. 	<p>Oligothérapie nutritionnelle</p> <p>Administration d'oligo-éléments à doses proches des ANC, parfois supérieures (doses ne dépassant pas 2 à 3 fois les ANC).</p> <p>Au comptoir :</p> <ul style="list-style-type: none"> - prise en charge des déficits en oligo-éléments ; - prévention des déficits et des états de carence dans des situations à risque (en cas d'augmentation des besoins ou des pertes, d'insuffisance d'apport...) 	<p>Oligothérapie pharmacologique</p> <p>Administration d'oligo-éléments à doses nettement supérieures aux ANC.</p> <p>Sur prescription d'un <u>médecin</u> :</p> <ul style="list-style-type: none"> - prise en charge des carences en oligo-éléments ; - prise en charge de troubles organiques.

Figure n°54 : Doses employées et indications de la complémentation et de la supplémentation en oligoéléments (*Burdin L., 2014*)

Cependant, la lutte contre les carences en oligo-éléments passe avant tout par le conseil nutritionnel. Avant toute complémentation, le pharmacien s'assurera donc que le patient s'alimente de façon suffisante, équilibrée et variée. Dans le cas contraire, le pharmacien lui transmettra des recommandations en matière d'alimentation et des conseils appropriés à sa situation. Lorsque les apports alimentaires ne suffisent pas à corriger ces déficits, que ce soit dans le cadre de déficits profonds, de troubles d'absorption ou encore dans le cadre de pathologies

augmentant les besoins ou les pertes en oligo-éléments, le recours à la complémentation se révèle indispensable.

V.1.1) Oligothérapie catalytique :

Elle est basée sur l'emploi d'oligo-éléments comme biocatalyseurs dans le traitement de maladies fonctionnelles. Chaque blocage ou ralentissement au niveau des catalyses enzymatiques peut être la cause de pathologies. L'administration de l'oligo-élément lèvera alors le blocage métabolique, rétablira l'équilibre et préviendra ou traitera d'éventuelles altérations fonctionnelles.

Du point de vue quantitatif, l'activité optimale des oligo-éléments comme biocatalyseurs est obtenue avec des doses de l'ordre du millionième de gramme car ceux-ci ont une action régulatrice et agissent qualitativement et non quantitativement dans cette approche catalytique. La prescription d'éléments trace à doses physiologiques ne représente aucun risque de toxicité, ni de compétition entre eux.

V.1.2) Oligothérapie nutritionnelle :

Elle est basée sur l'apport alimentaire des oligo-éléments dans les cas de carence ou d'augmentation des besoins. La médecine nutritionnelle est orientée vers la prévention pour le maintien ou la reconstitution de l'équilibre du milieu cellulaire et du fonctionnement enzymatique, avant que ne s'installent les troubles organiques. L'apport conseillé est très variable pour les éléments simples mais aussi pour un même élément dans des conditions différentes. En général, il est exprimé en fractions de milligrammes ou en milligrammes (mg).

V.1.3) Oligothérapie pharmacologique :

C'est la forme la plus récente de l'utilisation thérapeutique des éléments minéraux. Elle est basée sur l'emploi de concentrations plus élevées d'oligoéléments, par rapport à l'oligothérapie « catalytique » et « nutritionnelle ». L'activité thérapeutique qui en résulte est différente de celle obtenue par l'approche nutritionnelle. Il en est de même pour la quantité utilisée : elle est de l'ordre d'une centaine de

milligrammes voir du gramme soit nettement supérieure à celle de l'apport alimentaire.

Le dosage du Zinc peut être effectué soit sur le plasma, le sérum, les globules rouges ou les urines. Il doit être effectué en début de matinée après une nuit de repos et à jeun (cycle nyctémérale)¹⁰⁹. La prescription ne s'effectue qu'après la prise de sang comprenant le dosage des oligoéléments. Il est conseillé, avant de consommer des oligoéléments de façon régulière, d'en parler avec son médecin, de faire un prélèvement sanguin de façon à dépister d'éventuelles déficiences, et d'identifier d'éventuelles contre-indications. En résumé, il faut établir dans chaque cas la balance entre les bénéfiques et les risques qu'un oligoélément peut apporter.

Tous les médecins ne sont pas formés à l'oligothérapie. Il existe des médecins spécialisés en oligoéléments. En revanche, la plupart des médecins non spécialisés dans le domaine, ont la connaissance des valeurs biologiques usuelles de chaque oligoélément dans le sang.

L'oligothérapie est prescrite par les médecins uniquement, qu'ils soient généralistes ou spécialistes. On distingue deux situations : soit une personne est carencée, le médecin doit découvrir cette carence afin de compenser la déficience identifiée et quantifiée, soit une personne n'est pas carencée mais souhaite modifier le terrain thérapeutique par apport d'OE¹¹⁰.

Les médecins définissent les doses à administrer en effectuant un prélèvement. Le prélèvement est effectué sur un échantillon biologique de sang (sérum, plasma), les urines, les selles (le copro-métallogramme). Un prélèvement de cheveux peut être effectué pour évaluer une éventuelle toxicité à un oligo-élément, sur une période d'exposition de trois mois précédant la consultation (arsenic, cadmium, mercure, plomb...). Ce prélèvement permet d'obtenir un profil biologique d'oligo-élément du patient, et de corriger la carence éventuelle, en se basant sur les valeurs biologiques d'oligo-éléments connues en mg/L¹¹¹.

V.2) Règles de bases pour le conseil en oligothérapie :

V.2.1) Prise de Zinc :

Le Zinc se prend à jeun le matin cinq minutes avant le petit déjeuner, afin d'optimiser l'absorption.

V.2.2) Administration du zinc par voie sublinguale :

Le zinc s'administre principalement par voie perlinguale et orale soit en ampoule, en comprimés, en gélules ou en solution buvable. Le contenu des ampoules doit être versé dans la bouche puis gardé deux minutes sous la langue avant d'être avalé, afin de permettre l'absorption par le réseau capillaire de la muqueuse buccale. Ceci évite leur dégradation par les sucs gastriques et donc une perte d'efficacité. Les comprimés doivent fondre sous la langue, les gélules sont à avaler avec un verre d'eau sans croquer. Les gélules sont absorbées au niveau du tube digestif et ne sont donc pas dégradées par les sucs gastriques. Enfin, les solutions buvables (sirops) doivent être diluées dans un demi-verre d'eau avant d'être avalé.

V.2.3) Administration du zinc par voie digestive :

Le Zinc doit pouvoir traverser la barrière intestinale afin d'être utilisable par l'organisme. Or, ils sont détruits en grande partie par les sécrétions gastriques. Les premiers transporteurs sont les formes dites « inorganiques » (sulfates, chlorures, carbonates). Les seconds sont les oligo-éléments « chélatés » : les gluconates, les pidolates et les formes colloïdales. Les gluconates sont résorbés par la bouche (absorption sublinguale) et évitent ainsi le passage par le tube digestif. Les pidolates et les formes colloïdales sont, elles, absorbées par voie orale et présentent une bonne assimilation digestive et une bonne tolérance. Les formes colloïdales présentent l'avantage de protéger l'oligo-élément de l'acidité gastrique par une structure polysaccharide.

V.2.4) Durée de traitement :

La cinétique d'action du zinc est assez rapide, environ 72 heures. Les durées de traitement varient en fonction de l'affection en question. Elles varient d'une semaine à trois mois approximativement.

V.2.5) Précautions d'emploi avant initiation de l'Oligothérapie :

- Attention à l'interaction entre le Zinc (Zn) et le Cuivre (Cu). Le cuivre comme le fer exercent un effet compétitif sur l'absorption en zinc. Le cuivre est requis, car il intervient dans la production des érythrocytes, et le zinc interagit avec les métallothionéines au dépend du cuivre en stimulant les cellules intestinales. La fixation du zinc sur les métallothionéines intégrant du cuivre entraîne une compétition au moment de l'absorption intestinale entre le zinc et le cuivre. Le zinc dérégule ainsi le métabolisme du cuivre et entraîne une carence en cuivre. La prescription de cuivre associé au zinc doit donc être contrôlée de près par l'ophtalmologiste afin d'éviter une déficience en cuivre au sein de l'organisme¹¹².

- Le Fer (Fe) en interaction avec le zinc apparaît pour les formes minérales de fer, mais pas avec le fer de l'hémoglobine. Comme pour le cuivre, le fer entre en compétition avec le zinc lors de son absorption intestinale et peut induire une diminution de l'absorption du zinc ou du fer. Une surveillance particulière est donc mise en place pour les patients anémiques supplémentés en fer. De plus, il est conseillé de prendre ces deux oligoéléments à distance de deux heures afin d'éviter cette interaction.

- Les patients diabétiques atteints de diabète de type I doivent consulter leur médecin traitant avant de débiter une oligothérapie à base de Zinc. En effet, le zinc aurait la propriété d'interagir avec la glycosylation¹¹³. La glycosylation est une réaction enzymatique qui permet la liaison d'un glucide à une autre molécule, une protéine ou un lipide. Cela peut être responsable de diverses manifestations cliniques¹¹⁴.

Cependant, la supplémentation en zinc a permis de réduire le taux de glycémie, dans le cas du diabète de type I uniquement ¹¹⁵ alors que cela n'a pas été observé pour le diabète de type II¹¹⁶. L'action du zinc sur le diabète est plus complexe. Il semblerait que son effet bénéfique chez le diabétique soit lié à ses propriétés d'anti-oxydant biologique, d'immunostimulant et de stabilisateur de membrane. Il existerait une corrélation entre une réponse immunitaire mal contrôlée et la dégradation à la fois des îlots de Langerhans (sécréteurs en insuline et riches en zinc) et des récepteurs à l'insuline.

- La supplémentation en Zinc doit être évitée lors de la prescription de diurétiques. En particulier, l'amiloride (Modamide), car les diurétiques retiennent une quantité importante de zinc dans le corps, qui s'accumule et peut engendrer une surcharge. Cela se traduit par une toxicité, lorsque le taux sanguin de zinc dépasse la quantité seuil de 200 mg par litre de sang. Les premiers signes de toxicité se manifestent par des céphalées intenses, des nausées et des vomissements, des crampes abdominales, une perte d'appétit¹¹⁷. Il est donc fortement conseillé de signaler toutes prises de diurétiques au médecin lors de la consultation. Si une supplémentation est nécessaire, une prescription est obligatoire ainsi qu'une surveillance avec un dosage sanguin en oligoéléments de façon régulière, à fréquence mensuelle voire hebdomadaire.

V.3) Complémentation en Zinc dans les pathologies oculaires :

La Complémentation en zinc dans les différentes pathologies oculaires a été établie par diverses études réalisées aux Etats Unis et en France.

Comme vu dans des articles précédents dans la partie IV Zinc et Système oculaire, le zinc a une activité anti oxydante puissante, qui lui permet d'accélérer la cicatrisation et de réduire considérablement les lésions oculaires. Aucune étude scientifique ne s'est intéressée au rôle du zinc dans les pathologies bénignes telles

que les conjonctivites, le chalazion, l'orgelet, uniquement quelques articles de revue le mentionnent. On cite que le zinc (qui régule et participe au métabolisme de la vitamine A) est le seul oligo-élément ayant un intérêt et un effet thérapeutique dans ces pathologies¹¹⁸. Nous allons présenter tout de même quelques études scientifiques qui indiquent l'intérêt du zinc dans des affections oculaires.

V.3.1) Zinc et Pathologies oculaires aiguës :

Le zinc agirait en tant que régulateur d'une protéine, le ZAG ou glycoprotéine du zinc alpha. Le zinc alpha ou glycoprotéine de type alpha est un type de protéine codée par le gène AZGP1 (glycoprotéine du zinc alpha de type 1), c'est une protéine qui stimule la lipolyse et est exprimée majoritairement au niveau des cellules hépatiques. Le ZAG serait impliqué dans la cicatrisation de la déchirure de la cornée. L'étude de Parthiban et al. En 2019, a tenté de comprendre le rôle du zinc dans les mycoses oculaires, notamment la kératite à *Aspergillus flavus* (champignon ascomycète, qui provoque une ulcération mycotique de la cornée), une affection peu fréquente en France, rencontrée plutôt dans les pays tropicaux. L'équipe a donc effectué un profilage de protéome, et a quantifié les niveaux de protéines. Ils ont observé une baisse de ZAG dans le liquide lacrymal chez les patients atteints de kératite à *A. flavus*. Une diminution nette et progressive du ZAG et donc du zinc est relevée du passage du stade précoce au stade tardif de la pathologie. Ils ont conclu que le ZAG et donc le zinc (qui fait partie de la conformation) serait un indicateur des infections oculaires mycosiques¹¹⁹.

Une seconde étude a mis en avant l'utilisation du zinc afin de traiter des brûlures oculaires aiguës, induites par des projections d'agents chimiques. Il est recommandé d'utiliser parmi plusieurs thérapeutiques, du zinc complexé avec la desferrioxamine (à noter que la DFO est utilisé généralement en traitement de surcharge du fer). Ce complexe à base de zinc favoriserait l'épithélialisation

pigmentaire, minimiserait l'inflammation et préviendrait les complications cicatricielles¹²⁰. Le Zn/DFO atténue considérablement la dégénérescence rétinienne en diminuant la dégradation de la rétine pigmentaire ¹²¹ et réduirait les dommages oxydatifs du cristallin¹²².

La complémentation en zinc a un effet direct sur la production et la fonction des cellules épithéliales du pigment rétinien. Cette fonction a une activité zinc concentration dépendante¹²³. De plus, le zinc protège les cellules épithéliales du pigment rétinien, de la mort cellulaire¹²⁴.

V.3.2) Zinc et Pathologies oculaires chroniques :

Pour les pathologies chroniques, la complémentation en zinc a été l'objet de nombreuses publications scientifiques.

Rétinopathie du Diabétique (RD) :

Le zinc serait impliqué dans la pathogénèse de la rétinopathie du diabétique. Une déficience en zinc induit une augmentation de la prévalence de RD. Le zinc agit en contrôlant le taux de glucose dans le sang par un mécanisme encore méconnu. Une hyperglycémie augmente l'activité de la superoxyde dismutase SOD mitochondrial dans la rétine et dans les cellules rétinienne¹²⁵.

Il agit en tant qu'anti oxydant tout seul sous la forme cationique Zn^{2+} ou associé à une MMP-2 ou une MMP-9 en atténuant les effets des dérivés réactifs du dioxygène DRO ou ROS (reactive oxygen species). Le zinc présente des propriétés anti oxydantes et protectrices des tissus vis-à-vis du stress oxydatif. Il atténue les dommages oxydatifs et l'inflammation sous différentes formes : cationique, associé aux MT, conjointement

avec le complexe Cu/Zn-SOD superoxyde dismutase, sous forme de protéines en doigt de zinc ou via le zinc lui-même. Un mécanisme hypothétique a été proposé ci-dessous¹²⁶(**Fig. 55**).

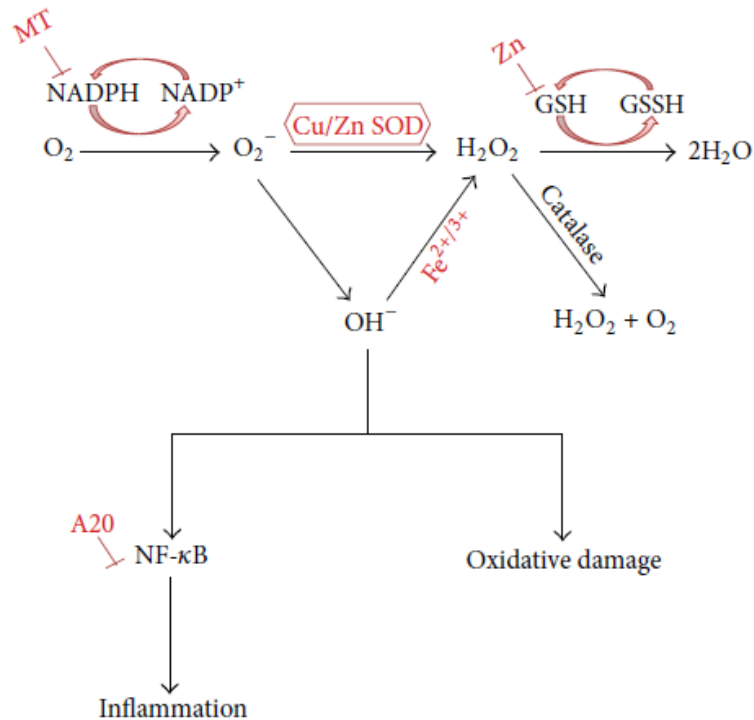


Figure n°55 : Mécanisme hypothétique de l'effet du zinc sur le stress oxydatif et l'inflammation (Miaox et al., 2013)

Ce schéma montre le rôle protecteur du zinc seul, associé au MT, sous la forme de complexe avec le cuivre et l'enzyme SOD en limitant les dommages oxydatifs et l'inflammation dans la pathologie de RD.

Le zinc protège de la RD en supprimant l'apoptose des péricytes (cellules de Rouget : cellules murales qui tapissent l'endothélium des capillaires rétiniens¹²⁷), la fuite sanguine des capillaires, et la néo vascularisation. Le mécanisme du zinc impliqué dans le mécanisme de RD est présenté ci-dessous (**Fig. 56**).

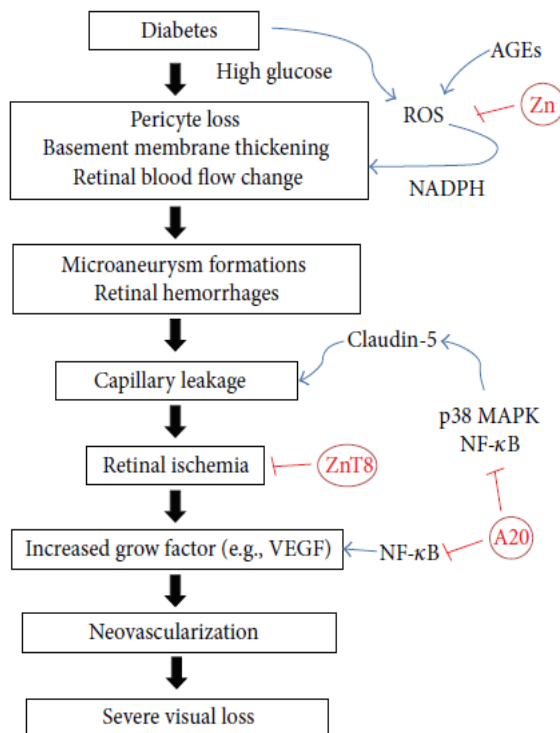


Figure n°56 : Mécanisme proposé du zinc protecteur dans la rétinopathie du diabétique (Attwell D. et al., 2016)

Le schéma représente l'action du zinc sur la pathogénèse de la RD. Il agit en supprimant l'apoptose des péricytes et la néovascularisation, qui sont deux facteurs clés de complication de la RD. Pour ce faire, le zinc emprunte deux voies principales.

Premièrement, il se fixe sur le dérivé réactif de l'oxygène (ROS) induite par la vieillesse oculaire, et empêcherait l'activation de l'enzyme NADPH. Le NADPH est une oxydoréductase qui engendre l'oxydation en catalysant le NADPH en NADP⁺. Cela induit la cascade de réactions jusqu'à la perte sévère de tissus oculaires.

Deuxièmement, le zinc emprunte la voie de transporteur spécifique du zinc, le ZnT8, et de la même façon protégerait de la dégénérescence de la RD par cette voie.

Le taux sérique en vitamine A et en zinc est considérablement inférieur chez les patients atteints de RD par rapport à des patients sains sans RD ¹²⁸. Une augmentation en vitamine A et en zinc réduirait le risque de RD de 25,7 à 31,1%. Une complémentation à base de zinc plus ou moins en association avec la vitamine A est proposée en traitement et en prévention de la RD ¹²⁹.

Rétinopathie Hypertensive (RH) :

Tout comme la RD, on observe une réduction significative de zinc dans diverses pathologies oculaires, dont la RH. Cette déficience en zinc a été corrélée à la progression de la pathologie, et identifiée dans le liquide lacrymal ¹³⁰. Une carence en zinc induit une augmentation de la pression intra oculaire PIO et atténue considérablement la perméabilité des vaisseaux oculaires ¹³¹.

Cataracte :

La cataracte est une affection oculaire qui résulte de l'agrégation des protéines du cristallin. La concentration en zinc dans les lentilles de cataracte est considérablement augmentée par rapport aux lentilles saines ¹³². Le zinc cationique induirait l'agrégation de l'une des protéines les plus abondantes au cœur du cristallin, la γ D cristalline ou HyD. L'agrégation induite par le Zn de la cristalline HyD est due à une interaction spécifique de cet ion métallique avec His22. Les cristallines HyC et HyS ne sont pas sensibles à l'agrégation induite par Zn car His22 n'est pas conservé dans ces γ -cristallines (**Fig. 57**).

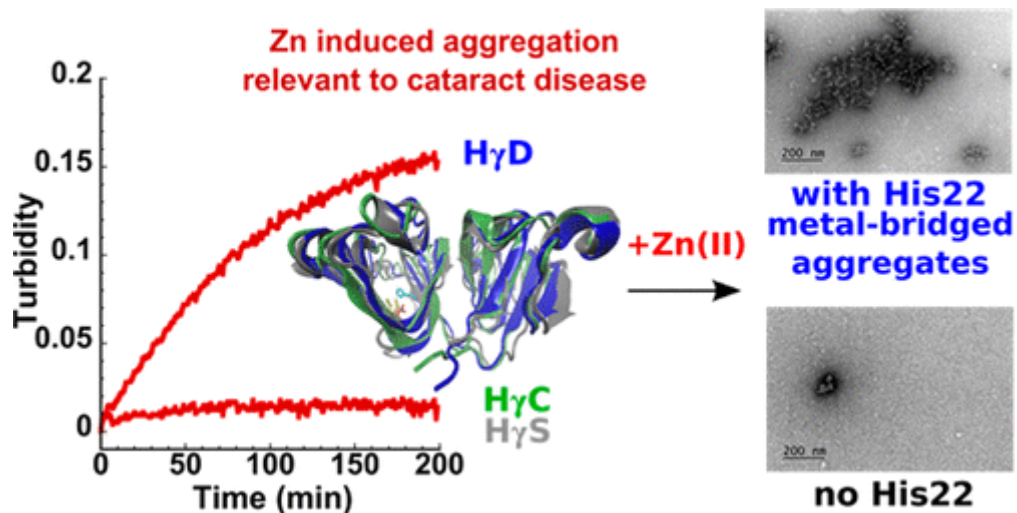


Figure n°57 : Agrégation du zinc chélaté et son implication dans la pathologie de la cataracte (Jeru I. et al., 1997)

Cependant, l'agrégation induite par le Zn est un phénomène qui peut être « activé » en plaçant un His à cette position. Le mécanisme d'agrégation induit par le Zn implique la formation d'espèces à pont métallique, qui peuvent être inversées par un agent chélatant. Cette étude démontre que la chélation du zinc peut empêcher des interactions aberrantes métal-protéine *in vitro* qui induisent une agrégation non amyloïde des cristallines γ du cristallin, un processus impliqué dans la maladie de la cataracte ¹³³. La chélation est un procédé médical qui vise à éliminer la présence d'un composé nuisible à l'organisme à l'aide d'un agent chélateur chimique ou organique. Ici le phénomène de chélation du zinc par l'intermédiaire d'un agent chélatant participe au ralentissement de la cataractogénèse. La thérapie de chélation n'est pas considérée comme une oligothérapie. En revanche, l'étude met en avant le rôle protecteur du zinc dans la maladie de la cataracte (**Fig. 58**).

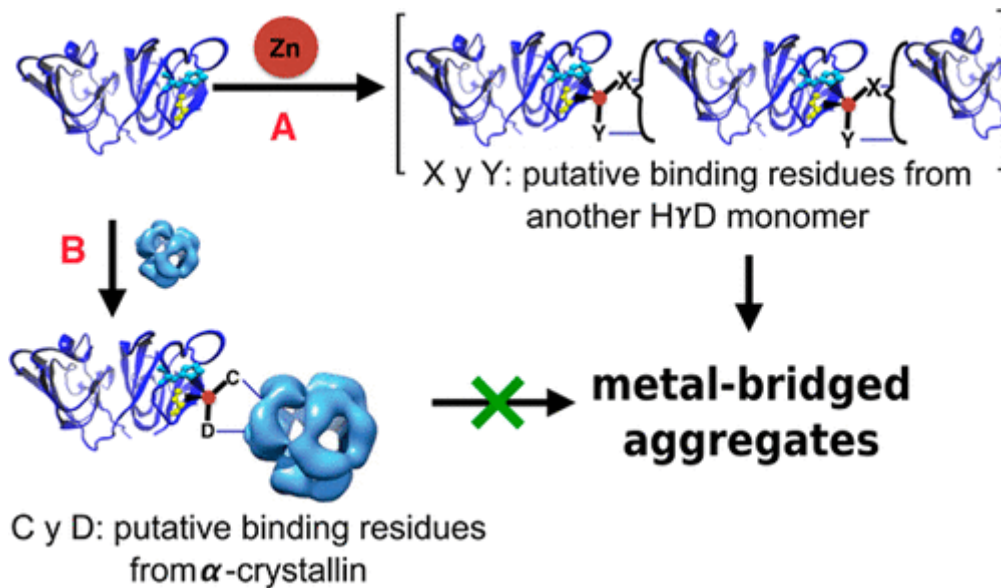


Figure n°58 : Mécanisme proposé d'agrégation induite par le Zn de la cristalline HyD (Dominguez-C. et al., 2018)

Une déficience en zinc significative a été observée chez les patients atteints de cataracte ¹³⁴, un plissement capsulaire de la lentille ainsi qu'une mort cellulaire apoptotique¹³⁵. Cette déficience, outre les dommages cellulaires, engendre également une diminution de l'activité du zinc sous toutes ses formes, notamment sous la forme complexe superoxyde dismutase (Cu/Zn-SOD) ¹³⁶. En association avec des comorbidités (diabète, HTA, hypercholestérolémie), le taux de zinc diminue de façon plus importante et plus rapidement. La combinaison du diabète avec la cataracte aggraverait le stress oxydatif ¹³⁷.

Une complémentation en anti oxydants (zinc principalement, en association avec les vitamines A et C), aurait une activité protectrice à long terme contre le développement de la cataractogénèse au sein de la population âgée ¹³⁸. Une teneur réduite en zinc accélère le processus oxydatif et donc la cataractogénèse ¹³⁹, une supplémentation

est donc nécessaire et primordiale ^{140 141} afin de diminuer drastiquement la prévalence de la cataracte ¹⁴².

Glaucome :

Une régulation négative des enzymes anti oxydantes, impliqué dans la réparation tissulaire oculaire ¹⁴³, engendre une cyto-protection inadéquate contre le stress oxydatif. La prise en charge du stress oxydatif dans la pathologie du Glaucome est donc un facteur de risque modifiable et à prendre en considération¹⁴⁴. L'augmentation de la PIO engendre une destruction progressive des cellules ganglionnaires de la rétine et nécessite donc un apport en zinc ^{145 146}, afin de participer à la cicatrisation tissulaire et diminuer ainsi la progression de la pathologie ¹⁴⁷.

DMLA :

Le zinc joue un rôle essentiel dans la physiologie de renouvellement de la matrice extracellulaire, il influe sur l'activité des MMP, exprimés par les cellules de l'épithélium pigmentaire rétinien ¹⁴⁸. Il agit en tant que cytoprotecteur des cellules rétiniennes, sur la base d'une complémentation minimale de 25mg/j sur une durée allant de 6 mois à 1 an ¹⁴⁹.

Une supplémentation en zinc retarde la progression de la pathologie en retardant la perte de la vision, il permet de diminuer l'atrophie rétinienne en diminuant la néovascularisation.

Le zinc est considéré comme un biomarqueur dans la DMLA. Il permet de détecter les dépôts du sub-épithélium pigmentaire rétinien, et est impliqué dans la formation de

Drûsen (dépôts rétinien responsable de la formation de néo vaisseaux = stade précédent et participant à l'apparition de la pathologie). Le dosage du zinc aide donc au diagnostic précoce de la DMLA.

Dans la figure ci-dessous, les chercheurs ont détecté les dépôts de Drusen sur un échantillon d'un œil humain de 80 ans avec un diagnostic clinique de DMLA sèche. Pour visualiser ces dépôts, un marqueur ZPP1 a été utilisé. On a pu observer des dépôts de débris cellulaires au niveau de l'épithélium du pigment rétinien (en rouge, en haut à droite) et des dépôts Drûsen (les points verts) ¹⁵⁰(**Fig. 59**).

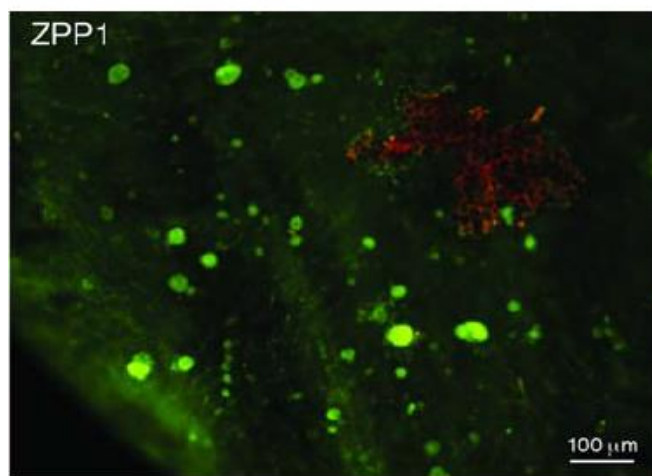


Figure n° 59 : Détection des Drusen avec le marqueur ZPP1 (Kuijk F.J.G.M. et al., 2017)

Une complémentation au zinc pendant une durée minimale de 6 mois en zinc, permet de réduire considérablement la progression de la DMLA et la dégradation des cellules rétiniennes selon une étude effectuée sur une cohorte de 251 patients atteints de DMLA au stade précoce. Ils ont été complémentés de 58,5 mg de zinc par jour pendant 6 mois. La progression de la pathologie a été fortement réduite et une diminution de l'apparition de complications rétiniennes a été observée ¹⁵¹. Chez les patients atteints de DMLA au stade avancé, le même schéma a été observé avec une baisse de 25% de la progression de la maladie sur une durée de 5 ans, en

association avec d'autres compléments vitaminés (vitamines A, C) et de acides gras polyinsaturés ¹⁵². L'association du zinc avec les autres compléments est nécessaire dans le stade avancé de DMLA, afin d'induire des changements cliniquement significatifs de l'acuité visuelle ¹⁵³.

Etude AREDS (Age related eye disease study):

L'Age Related Eye Disease Study (Les AREDS) est une étude d'intervention de type essai clinique parrainé par le National Eye Institute aux Etats-Unis. L'étude a été conçue pour¹⁵⁴ :

- étudier l'histoire naturelle et les facteurs de risque de dégénérescence maculaire liée à l'âge (DMLA) et de cataractes , et
- évaluer les effets de fortes doses d'antioxydants et de zinc sur la progression des deux conditions chez les personnes atteintes de DMLA.

Le rapport numéro 8 de l'étude AREDS a définitivement marqué un tournant dans notre concept de prévention de la DMLA. Cette large étude prospective interventionnelle multicentrique a évalué l'effet protecteur d'une association d'antioxydants, appelée formule AREDS : hautes doses de vitamine C (500 mg/j), vitamine E (400 UI/j), bêta-carotène (15 mg/j) et de zinc (80 mg/j). Cette association s'est avérée avoir un effet protecteur chez les patients ayant déjà perdu la vision centrale sur un œil (stade 4 de la classification AREDS) et chez les patients atteints de larges Drusen ou d'atrophie géographique sans atteinte centrale (stade 3 de la classification AREDS). Seule l'association de ces vitamines et zinc à ces doses anti-oxydantes, semble avoir un effet bénéfique, comme en témoignent plusieurs études indépendantes ¹⁵⁵.

Le rapport numéro 35 actualisé en 2016¹⁵⁶ démontre une diminution statistiquement significative des chances de développer une DMLA avancée ou de développer une

DMLA, au bout de 10 ans de traitement à base de la formule AREDS. Une diminution statistiquement significative de développer une perte de la vision modérée a également été observée. La mortalité a été réduite, plus particulièrement chez les participants affectés au zinc, notamment les décès par maladies circulatoires ¹⁵⁷.

Etude du Docteur Catherine Orsoni-Dupont et l'Oligothérapie à base de Zinc :

Nous allons présenter l'oligothérapie à base de zinc prescrite dans les différentes affections oculaires cités dans la thèse. Pour cela, nous allons nous baser sur une étude d'une ophtalmologue française le docteur Catherine Orsoni-Dupont. Elle est également présidente de SEROL « Société d'Etudes et de Recherches des Oligoéléments ». Elle étudie de près les oligoéléments et leurs actions sur l'organisme et les introduit chez ses patients dès 1981. Ces observations ont été effectuées à l'Hôpital Cochin à Paris au 14^{ème} arrondissement au service d'Ophtalmologie par le docteur Orsoni-Dupont, ophtalmologiste à Cochin depuis 2000. Elle découvre l'intérêt de la supplémentation en oligo- éléments chez ses patients. Elle décide de les introduire dans les traitements de ses patients et observe au fur et à mesure des consultations une amélioration durable de leur état général qui coïncide avec leurs pathologies oculaires. Elle supplémente ses patients qu'ils la consultent à son cabinet, mais elle pratique cela également en milieu hospitalier. Les observations ont été réalisées sur une cohorte importante de patients. Une cohorte de 3600 patients au total toutes pathologies oculaires confondues a été supplémentés en oligo-éléments à base de zinc seul ou en association. Ces résultats se sont avérés très concluants.

Nous constatons que la prescription à base de zinc en association avec les thérapies médicamenteuses dans les affections oculaires reste encore assez discrète mais est en constante évolution.

Le zinc est vendu sous forme de suppléments de vitamines et d'oligoéléments, seul (sel de zinc) ou en association avec d'autres molécules (lutéine, bêta carotène,

zéaxanthine), acides aminés. Ils peuvent être prescrits soit sous forme sèche à avaler, soit sous forme buvable en ampoule ¹⁵⁸.

L'Oligothérapie, qui consiste à l'administration à l'organisme d'un ou des oligoéléments à faibles doses, est une thérapie alternative, à utiliser toujours en association d'un traitement habituel. Elle peut être basée sur :

- Des oligoéléments essentiels ou non essentiels

-Des éléments non présents à l'état normal mais dotés de propriétés pharmacologiques connues et reconnues (Argent, Or, Bismuth...).

Elle est utilisée ponctuellement ou de façon chronique, sous prescription et conseils médical, afin de prévenir un déficit ou une carence ; pour compenser un déficit ou une carence ; ou pour obtenir un effet thérapeutique. Les oligoéléments sont généralement bien tolérés, mais des surveillances sont parfois nécessaires en fonction de l'état clinique du patient et de ses traitements annexes. Il est recommandé de les prendre à jeun ou un peu avant les repas (15 à 20 min), ceci permet d'éviter les interactions entre eux et permet d'améliorer l'absorption au niveau du tube digestif. Si plusieurs prises sont conseillées dans la journée, il est préférable de les prendre de façon espacée afin d'éviter toute compétition entre eux ¹⁵⁹.

V.3.3) Produits commerciaux pour les pathologies aiguës :

Conjonctivite :

Pour tous types de conjonctivites, le Docteur Orsoni-Dupont propose une oligothérapie disponible en pharmacie chez différents laboratoires (Labcatal, Granions, Dolisos, Boiron, Herbaxt, Dissolvurol, Oligosol). Elle a prescrit en complémentation en *traitement d'attaque* chez ses patients :

- 1) Une ampoule de Zinc seul matin et soir pendant 8 jours en traitement d'attaque **(Fig. 60)**. Voir les caractéristiques du produit **(Tab.7)**.



Figure n°60 : Zinc en ampoule buvable (Onatera.com)

Laboratoire	OLIGOSOL
Forme galénique	Liquide (28 ampoules buvables de 2mL)
Forme de l'OE	Gluconate de Zinc Excipients (Glucose anhydre, Eau purifiée)
Voie d'administration	Sublinguale
OE dans la spécialité	0,470 mg Gluconate de zinc équivalent à 0,0674 mg de Zinc
Indications de l'OE	Affections oculaires et cutanées, modificateur de terrain
Précaution d'emploi	Les patients avec un Syndrome de malabsorption de glucose

Tableau n°7 : Caractéristiques thérapeutiques du Zinc OLIGOSOL en ampoule buvable ¹⁶⁰.

2) Ajout d'une ampoule de soufre à une dose par jour pendant 8 jours, ou d'une ampoule Zinc-Nickel-Cobalt, en plus du traitement précédent en cas de conjonctivite allergique sévère avec d'autres symptômes d'allergie associé (écoulement nasal, hypersensibilité...). Le Nickel ajouté agit en favorisant l'absorption du zinc et son incorporation dans les vaisseaux sanguins et le Cobalt renforce son activité. Le Nickel est également un régulateur du pancréas et est très intéressant chez les patients diabétiques (**Fig. 61**), (**Tab.8**).

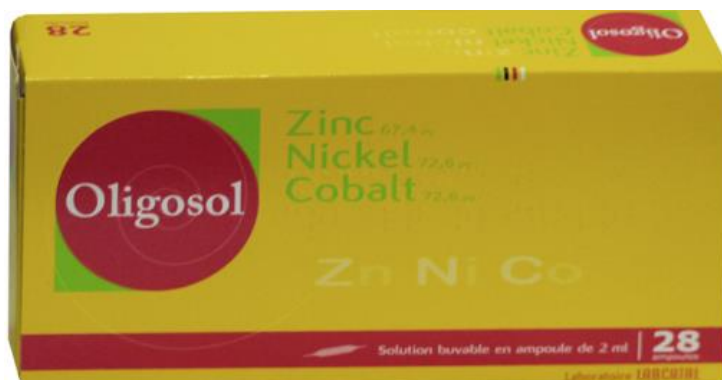

Figure n°61 : Zinc-Nickel-Cobalt en ampoule buvable (Onatera.com)

Laboratoire	OLIGOSOL
Forme galénique	Liquide (28 ampoules buvables de 2mL)
Forme de l'OE	Gluconate de Zinc, Gluconate de Nickel, Gluconate de Cobalt Excipients (Glucose anhydre, Eau purifiée)
Voie d'administration	Sublinguale
OE dans la spécialité	0,470 mg Gluconate de zinc équivalent à 0,0674 mg de Zinc 0,555 mg Gluconate de nickel équivalent à 0,0726 mg de Nickel 0,553 mg Gluconate de cobalt équivalent à 0,0726 mg de Cobalt
Indications de l'OE	Affections oculaires et cutanées, modificateur de terrain
Précaution d'emploi	Les patients avec un Syndrome de malabsorption de glucose

Tableau n°8 : Caractéristiques thérapeutiques du Zinc-Nickel-Cobalt

OLIGOSOL en buvable ¹⁶¹.

- 3) En cas d'inflammation très sévère, ajout d'une ampoule de Zinc-Cuivre en plus du traitement précédent, une fois par jour pendant 3 jours (**Fig. 62**), (**Tab.9**).
Il existe également une forme sirop (**Fig. 63**), (**Tab.10**), qui a l'avantage par rapport aux ampoules de conférer un haut degré d'assimilation biologique.



Figure n°62 : Zinc-Cuivre en ampoule buvable ¹⁶² (Onatera.com)

Laboratoire	OLIGOSOL
Forme galénique	Liquide (14 ampoules buvables de 2mL)
Forme de l'OE	Gluconate de Zinc, Gluconate de Cuivre Excipients (Glucose anhydre, Eau purifiée)
Voie d'administration	Sublinguale
OE dans la spécialité	0,470 mg Gluconate de zinc équivalent à 0,0674 mg de Zinc 0,554 mg Gluconate de cuivre équivalent à 0,0726 mg de Cuivre
Indications de l'OE	Affections oculaires et cutanées, modificateur de terrain, antibactérien, syndrome prémenstruel, troubles fonctionnels chez l'enfant de plus de 12 ans
Précaution d'emploi	Les patients avec un Syndrome de malabsorption de glucose

Tableau n°9 : Caractéristiques thérapeutiques du Zinc-Cuivre OLIGOSOL en buvable

La forme suspension buvable doit être prise à posologie de 15 ml le matin à jeun ou 15 min avant le repas 1 à 3 fois par jour, sans diluer.



Figure n°63 : Zinc-Cuivre en sirop buvable ¹⁶³ (Oligoéléments, 2020)

Laboratoire	CATALYONS
Forme galénique	Solution ionisée – mélange d’ions libres (Sirop de 500 mL, flacon de 33 bouchons)
Forme de l’OE	Carbonate de Zinc, Carbonate de Cuivre Excipient (Eau purifiée et dynamisée)
Voie d’administration	Sublinguale
OE dans la spécialité	0,070 mg Carbonate de zinc 0,070 mg Carbonate de cuivre
Indications de l’OE	Protection de cellules contre le stress oxydatif : affections oculaires et cutanées
Précaution d’emploi	Les patients avec un Syndrome de malabsorption de glucose

Tableau n°10 : Caractéristiques thérapeutiques du Zinc-Cuivre

OLIGOSOL en sirop

- 4) En cas de conjonctivite bactérienne, le traitement est composé de de Zinc à 5 ml par jour à dilué dans un demi verre d’eau une fois par jour pendant 6 jours **(Fig. 64), (Tab.11)**.



Figure n°64 : Zinc en sirop buvable ¹⁶⁴ (Compléments alimentaires, 2020)

Laboratoire	NUTERGIA
Forme galénique	Solution (Sirop de 150 mL)
Forme de l'OE	Zinc, Eau de mer concentré, Lithothamne (algue rouge riche en oligoéléments) Excipient (Eau purifiée et dynamisée)
Voie d'administration	Sublinguale
OE dans la spécialité	5 mg de Zinc
Indications de l'OE	Protection de cellules contre le stress oxydatif : affections oculaires et cutanées (anti radicalaire)

Tableau n°11 : Caractéristiques thérapeutiques du Zinc NUTERGIA en sirop

On a observé une totale guérison de la conjonctivite au bout d'une semaine de traitement d'attaque en association avec le traitement médicamenteux ¹⁶⁵.

Le zinc est fortement préconisé en cas de conjonctivite allergique, lors de prise avec des anti histaminiques.

En traitement d'entretien :

- 5) Un comprimé à base de complexe anti radicaux libres Zinc-Sélénium le matin et le soir au cours d'un repas pendant 3 mois (**Fig. 65**), (**Tab.12**).

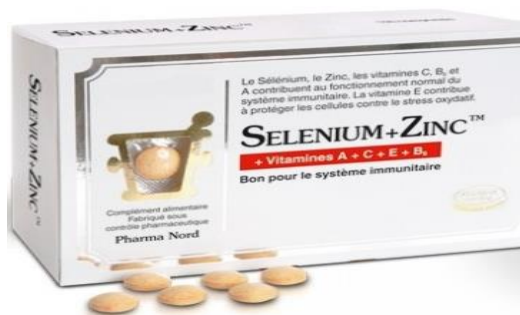

Figure n°65 : Sélénium-Zinc en comprimés PHARMA NORD ¹⁶⁶ (Pharma Nord, 2020)

Laboratoire	PHARMA NORD
Forme galénique	Forme sèche (30 comprimés)
Forme de l'OE	Gluconate de Zinc, Sélénium (sous forme de levure), Excipient (Cellulose microcristalline)
Voie d'administration	Orale
OE dans la spécialité	15 mg de Gluconate de Zinc 50 µg de Sélénium 60 mg Vitamine C, 800 µg Vitamine A, 2 mg Vitamine B6, 10 mg Vitamine E
Indications de l'OE	Anti radicalaire (lutte contre le stress oxydatif et contre le vieillessement oculaire) : affections oculaires et cutanées, Système immunitaire

**Tableau n°12 : Caractéristiques thérapeutiques du Sélénium-Zinc
PHARMA NORD en comprimés**

Au bout de 3 mois, aucune rechute de la conjonctivite n'a été observée sur une cohorte d'environ 2000 patients (**Fig. 66**).

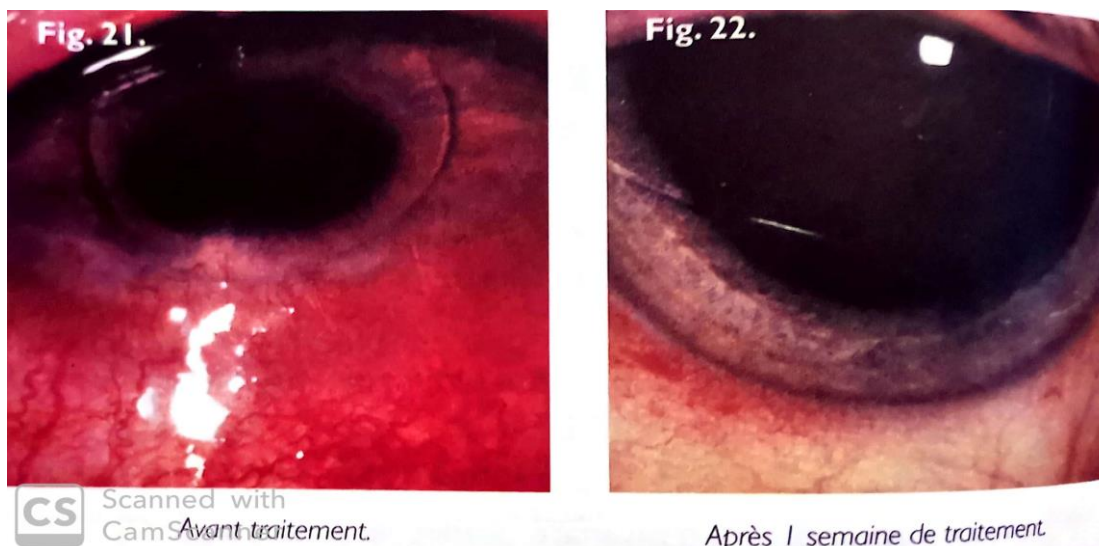


Figure n°66 : Conjonctivite sévère avec une réaction inflammatoire importante traitée et entretenue, avant le traitement (à gauche) et après une semaine de traitement (à droite) (Orsoni-Dupont C., 2009)

Le grand avantage de cette complémentation en Zinc seul ou en association est de permettre de raccourcir l'évolution et d'éviter les récives. Cependant, chaque cas de guérison dépend de l'état clinico- biologique du patient, qui influe sur l'évolution de la pathologie oculaire (patient diabétique, hypertendu, terrain d'hypersensibilité...) ¹⁶⁷.

Chalazion et Orgelet :

En plus du traitement à base de corticoïdes et d'antibiotique pour les chalazions et les orgelets modérés, la prescription en complémentation en ***traitement d'attaque*** chez ses patients se présente de la façon suivante :

- 1) Une ampoule de Zinc seule matin et soir soit deux doses par jour jusqu' à disparition complète. Le temps du traitement est estimé entre 10 à 15 jours environ. On observe une amélioration au bout de 4 jours, un début de guérison au bout de 8 jours et une guérison complète en 15 jours, sans aucune goutte locale (**Fig. 67**). Les ampoules sont à prendre 15 minutes avant les repas ou à distance de 2 heures des repas ¹⁶⁸.

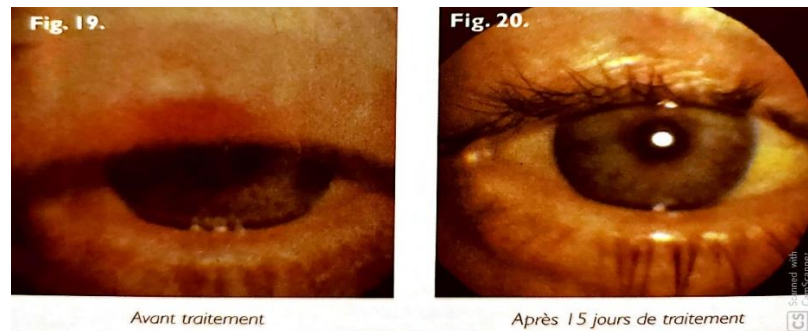

Figure n°67 : Chalazion de la paupière supérieure en pleine poussée inflammatoire, le chalazion a disparu en 15 jours d'oligothérapie à base de zinc (Orsoni-Dupont C., 2009)

- 2) Une ampoule de Sélénium peut être ajoutée en fonction de la sévérité du chalazion ou de l'orgelet pendant 10 à 15 jours également.

En traitement d'entretien à visée préventif de chalazion et d'orgelet :

- 3) Ajout d'une ampoule de Cuivre en plus du Zinc, à la posologie d'une dose par jour pendant 3 semaines.

Afin d'éviter les récurrences, il est conseillé de continuer l'oligothérapie en alternant le zinc et le cuivre pendant plusieurs semaines, et de reprendre le traitement dès l'apparition des premiers symptômes. Un traitement de 3 mois n'a montré aucune récurrence chez une cohorte de 1200 patients environ.

L'avantage de cette complémentation dans ce type d'affections, a permis d'éviter toute intervention chirurgicale. Notamment, ouvrir la paupière sous anesthésie

locale pour évacuer le chalazion lorsque le traitement classique s'est avéré inefficace ¹⁶⁹.

V.3.4) Produits commerciaux pour les pathologies chroniques :

La Rétinopathie du diabétique et la Rétinopathie hypertensive :

Pour la Rétinopathie du diabétique, la prescription en complémentation en *traitement d'entretien* chez ses patients est la suivante :

- 1) Une ampoule de Zinc le matin et le soir pendant 3 mois (**Fig. 68**), (**Tab.13**).

Un suivi clinique régulier est nécessaire, notamment un examen du fond de l'œil et une angiographie à la fluorescence. L'examen du fond de l'œil permet de visualiser les lésions induites au niveau de la rétine, elle se traduit par la présence de micro anévrismes, d'exsudats, et d'hémorragies de nombre et de tailles variables. L'angiographie permet de faire le point sur l'évolution de la maladie et de poser des indications comme la nécessité d'un traitement de photo coagulation au laser en association (**Fig. 69**).



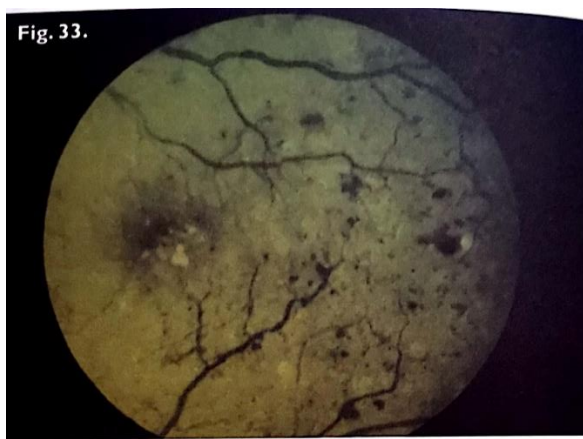Figure n°68 : Zinc en ampoule buvable GRANIONS DE ZINC ¹⁷⁰

(Onatera.com)

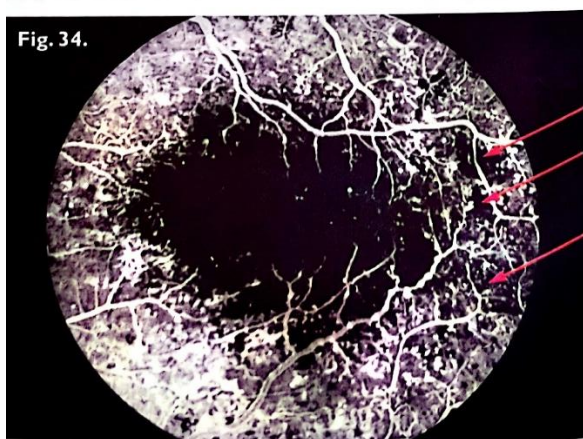
Laboratoire	GRANIONS DE ZINC
Forme galénique	Liquide (30 ampoules buvables de 2 mL)
Forme de l'OE	Gluconate de Zinc Excipients (Amylose, Glycérol, Glycine, Eau purifiée)

Voie d'administration	Sublinguale
OE dans la spécialité	15 mg de Gluconate de Zinc
Indications de l'OE	Affections oculaires et cutanées
Précautions d'emploi	Médicaments contenant du calcium et du fer : diminution de l'absorption du Zinc

Tableau n°13 : Caractéristiques thérapeutiques du Zinc GRANIONS DE ZINC, ampoule buvable.



*Rétinopathie diabétique, cliché en lumière verte.
Hémorragies, exsudats, microanévrismes, dilatations veineuses.*



L'angiographie en fluorescence met en évidence toutes les lésions, notamment les zones d'ischémie (flèches rouges).

**Figure n°69 : Cliché en lumière verte des hémorragies, des exsudats, des micro anévrysmes et des dilatations veineuses (image d'en haut).
L'angiographie en fluorescence avec les lésions et les zones d'ischémie (flèches rouges, image d'en bas) (Orsoni-Dupont C., 2009)**

2) Une combinaison Zinc-Nickel-Cobalt peut s'avérer nécessaire en cas de rétinopathie diabétique à un stade très avancé, un comprimé le matin à jeun. La durée du traitement est variable et dépend de l'évolution de la pathologie, elle peut s'étendre jusqu'à 6 mois si nécessaire (**Fig. 70**), (**Tab.14**)¹⁷¹.



Figure n°70 : Zinc-Nickel-Cobalt en comprimés BOIRON¹⁷²
(Onatera.com)

Laboratoire	BOIRON
Forme galénique	Sèche (30 comprimés)
Forme de l'OE	Gluconate de Zinc, Gluconate de Nickel et Gluconate de Cobalt Excipients (Lactose, Stéarate de magnésium)
Voie d'administration	Orale
OE dans la spécialité	0,220 mg de Gluconate de Zinc équivalent à 0,032 mg de Zinc 0,220 mg de Gluconate de Nickel équivalent à 0,029 mg de Nickel 0,240 mg de Gluconate de Cobalt équivalent à 0,029 mg de Cobalt
Indications de l'OE	Affections oculaires et cutanées

Tableau n°14 : Caractéristiques thérapeutiques du Zinc-Nickel-Cobalt BOIRON, comprimés.

Pour la Rétinopathie hypertensive, la prescription en complémentation en *traitement d'entretien* chez ses patients est la suivante :

- 1) Un comprimé de Zinc-Nickel-Cobalt le matin pendant 3 mois (**Fig. 70**), (**Tab.14**). Ce type de combinaison peut être pris en comprimé, en solution ou en granules par voie sublinguale. C'est une voie de pénétration très rapide, un remède de choix. Les patients qui ont respecté ce traitement n'ont jamais récidivé (**Fig. 71**).

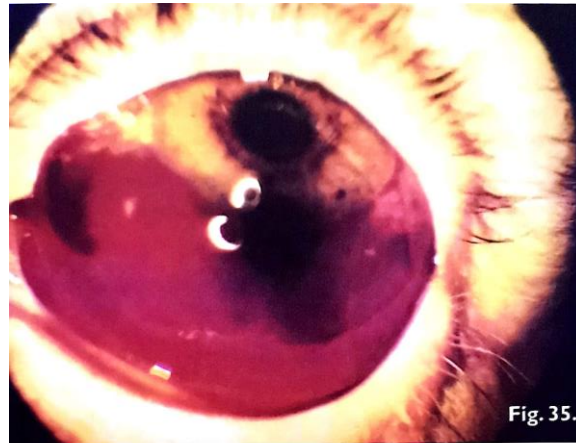

Fig. 35.
*Hémorragie sous-conjonctivale
sujet hypoglycémique.*

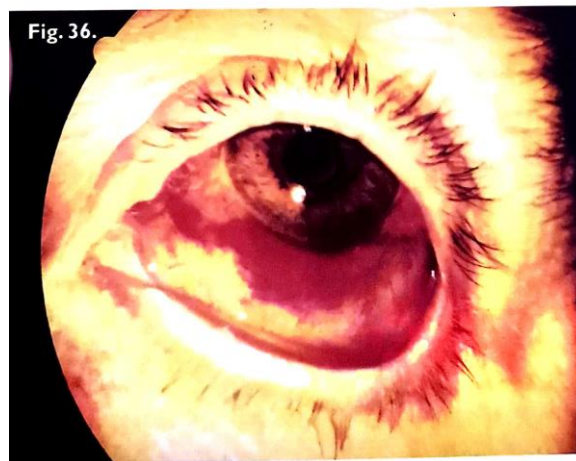


Fig. 36.
*Résorption importante après 8 jours
de traitement (oligo-éléments uniquement).*

Figure n°71 : Hémorragie sous conjonctivale d'un sujet diabétique traité sans oligothérapie à base de zinc (image d'en haut). Résorption importante après 8 jours de d'oligothérapie (image d'en bas) ¹⁷³ (Orsoni-Dupont C., 2009)

La Cataracte :

Les diabétiques ont souvent, en plus d'une rétinopathie du diabète, une atteinte associée de leur cristallin : il s'agit de la cataracte. La cataracte apparaît au fur et à mesure de l'évolution et de l'aggravation de la rétinopathie, lorsqu'elle n'est pas équilibrée. Ici, le zinc va agir indirectement, car il fait partie intégrante de la molécule d'insuline. Des dosages réguliers de la glycémie sont donc associés afin de réguler la fréquence de la prise du zinc. On propose une ampoule de Zinc le matin associé au Sélénium pendant 6 mois (**Voir Fig. 68 et Tab.13**).

Dans le cas d'une atteinte de la cataracte seule, le traitement se compose d'une ampoule de Zinc à dose catalytique le matin et le soir pendant une durée allant de 1 à 3 ans (**Voir Fig. 68 et Tab.13**).

On observe une amélioration lente de l'acuité visuelle et de la densité moyenne du cristallin, mesurée par un appareil « Opacity lens meter ».

Cependant, une aggravation dans 33% des cas (soit 60 patients) a été observée. Ces cas ont été relevés chez des patients présentant une cataracte très évoluée nécessitant une intervention chirurgicale et donc un implant cristallin malgré les traitements réguliers ¹⁷⁴.

Le Glaucome :

La prescription en complémentation en *traitement d'entretien* chez ces patients se présente de la façon suivante :

- Une ampoule de Zinc le matin à jeun (**Fig. 60**).
- Une ampoule de Manganèse-Cuivre midi et soir à jeun (**Fig. 72**), (**Tab.15**).

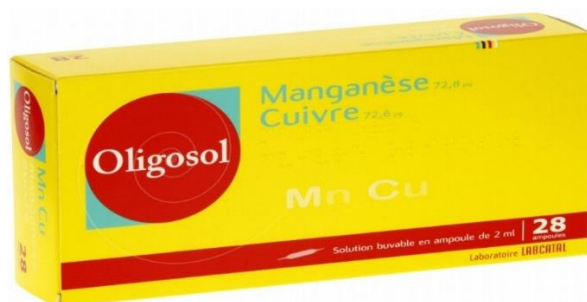

Figure n°72 : Manganèse-Cuivre en ampoule buvable OLIGOSOL ¹⁷⁵
(Onatera.com)

Laboratoire	OLIGOSOL
Forme galénique	Liquide (28 ampoules buvables 2 mL)
Forme de l'OE	Gluconate de Manganèse, Gluconate de Cuivre Excipient (Glucose anhydre)
Voie d'administration	Sublinguale
OE dans la spécialité	0,0728 mg de Gluconate de Manganèse 0,0726 mg de Gluconate de Cuivre
Indications de l'OE	Affections oculaires et cutanées : Cicatrisant

Tableau n°15 : Caractéristiques thérapeutiques du Manganèse-Cuivre, OLIGOSOL ampoule buvable.

Le traitement doit être poursuivi pendant minimum trois mois afin d'observer un résultat concluant. Ce délai de traitement permet d'éviter les récives, et à ce titre le traitement peut être poursuivi pendant six mois, deux à trois fois par semaine. On observe chez la cohorte de 500 patients atteints de Glaucome, une diminution considérable de l'œdème, une récupération accélérée de la vision. En revanche, des cicatrices de la rétine subsistent malgré l'oligothérapie, et malgré le rôle cicatrisant du Magnésium et du Cuivre. L'activité anti radicalaire puissante et anti œdémateux du zinc agit de

manière efficace sur le Glaucome à angle ouvert (GAO). Les oligoéléments s'avèrent inefficace sur le Glaucome à angle fermé (GAF) ¹⁷⁶ (**Fig. 73 et 74**).

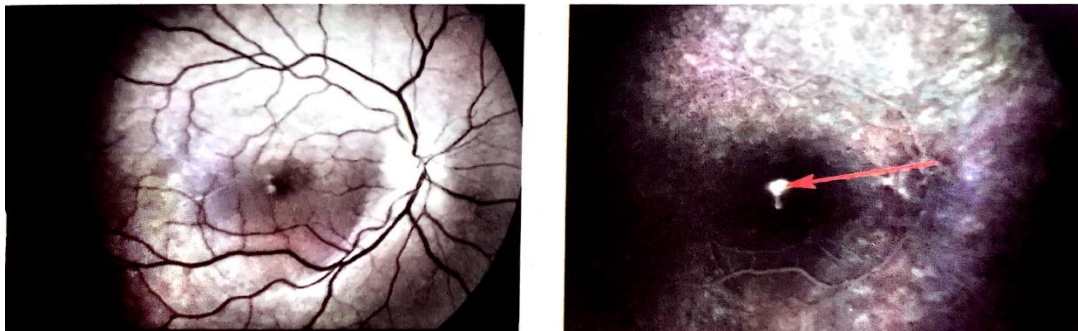


Figure n°73 : Œil droit glaucomateux avant l'oligothérapie. L'examen du fond de l'œil montre un œdème de la macula (image à gauche), l'angiographie à la fluorescence (flèches rouges) montre un œdème rétinien bien visible (image à droite) (*Orsoni-Dupont C., 2009*)

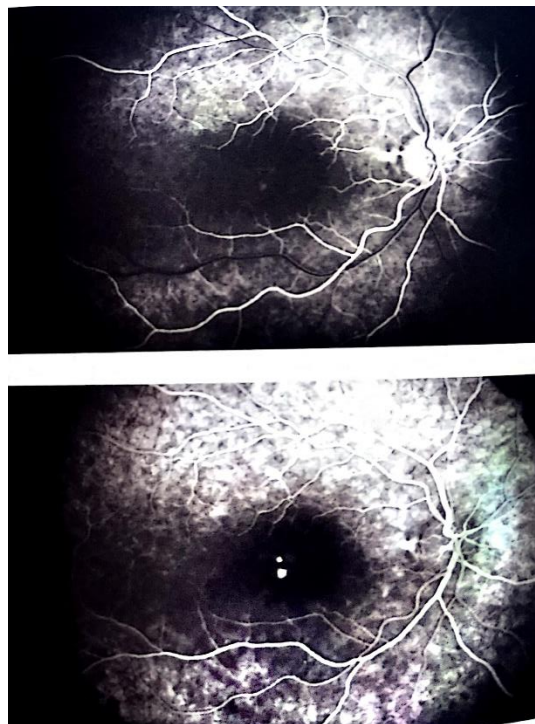


Figure n°74 : Même patient traité à l'oligothérapie, après un mois et demi (image en haut : aspect artériel), (image en bas : aspect veineux) (*Orsoni-Dupont C., 2009*)

Dégénérescence maculaire liée à l'âge :

Il existe quatre stades de DMLA (stades 1, 2, 3 et 4) qui vont présenter des thérapeutiques différentes. L'angiographie rétinienne en fluorescence ainsi que la tomographie par cohérence optique (OCT) permettent de visualiser et de repérer les lésions. Le Zinc a une activité antioxydante très élevée au niveau de la macula et participe à l'activité du superoxyde dismutase (SOD) qui a comme cofacteur le Zinc.

Le Zinc a été introduit à des doses catalytiques en association au béta carotène, vitamines C et E, lutéine, zéaxanthine, et oméga 3 (acide docosahexaénoïque DHA). Le traitement dure de 3 mois à 2 ans. Au bout de 3 mois, on observe une amélioration et une diminution de la progression de la maladie. La première année, l'activité du SOD est augmentée, la seconde année la vision contraste et le pic maculaire présentent un score favorable ¹⁷⁷. La prescription en complémentation en *traitement d'entretien* chez ses patients se présente de la façon suivante :

- 1) Une ampoule de Zinc le soir de préférence avant le dîner ou au coucher à diluer dans un verre d'eau (200 mL), pour les stades 1, 2, 3 de la DMLA humide (**Fig. 75**), (**Tab.16**). Pour le stade le plus avancé, le stade 4 ou MNV membrane néo vasculaire et la DMLA sèche, on ne prescrit pas de Zinc car il y a un risque d'aggravation des néovaisseaux puisqu'il agit sur les croissances cellulaires, il est donc contre indiqué. Si la MNV est cicatrisée, et si l'autre œil ne présente aucun risque de MNV, alors on pourra réintroduire le Zinc. L'action catalytique, régénérante, détoxiquante du zinc n'est visible que sur la forme humide de la DMLA, la forme sèche s'aggrave en présence de Zinc.



Figure n°75 : Zinc en ampoule buvable JUVAMINE ¹⁷⁸ (Onatera.com)

Laboratoire	JUVAMINE
Forme galénique	Liquide (20 ampoules buvables 5 mL)
Forme de l'OE	Gluconate de Zinc (formule renforcée) Excipients (Eau, Minéral)
Voie d'administration	Sublinguale
OE dans la spécialité	15 mg de Gluconate de Zinc
Indications de l'OE	Affections oculaires et cutanées : Anti oxydant puissant

**Tableau n°16 : Caractéristiques thérapeutiques du Zinc, JUVAMINE
ampoule buvable.**

Voici un exemple d'un patient atteint d'une DMLA humide de stade 2 avant l'oligothérapie (**Fig. 76**) puis traité par l'oligothérapie (**Fig. 77**).

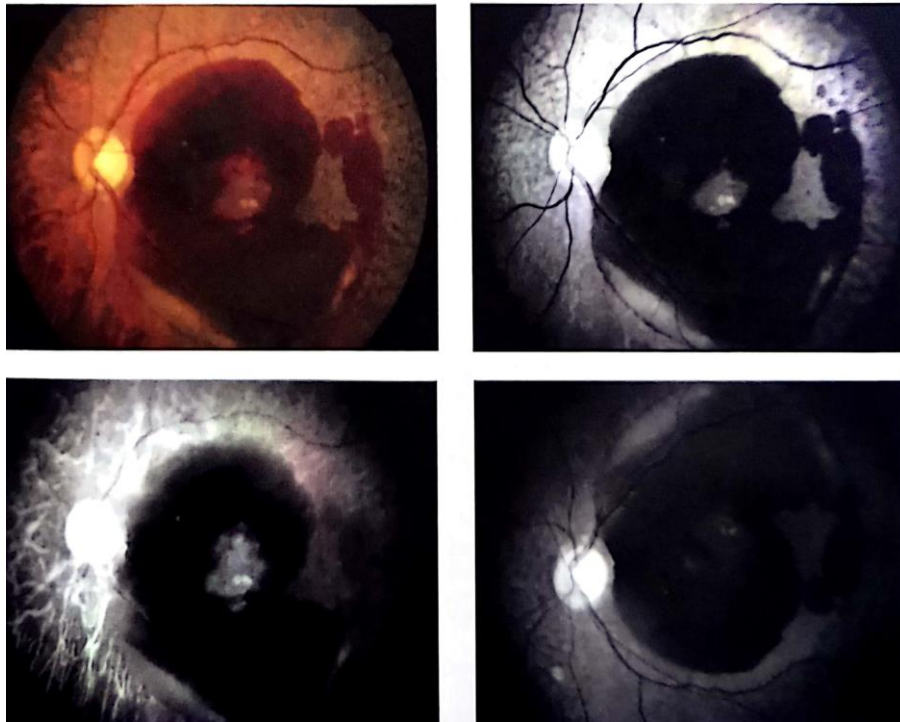


Figure n°76 : Œil atteint de DMLA humide de stade 2 hémorragique, avant l'oligothérapie (tâches noires) (*Orsoni-Dupont C., 2009*)

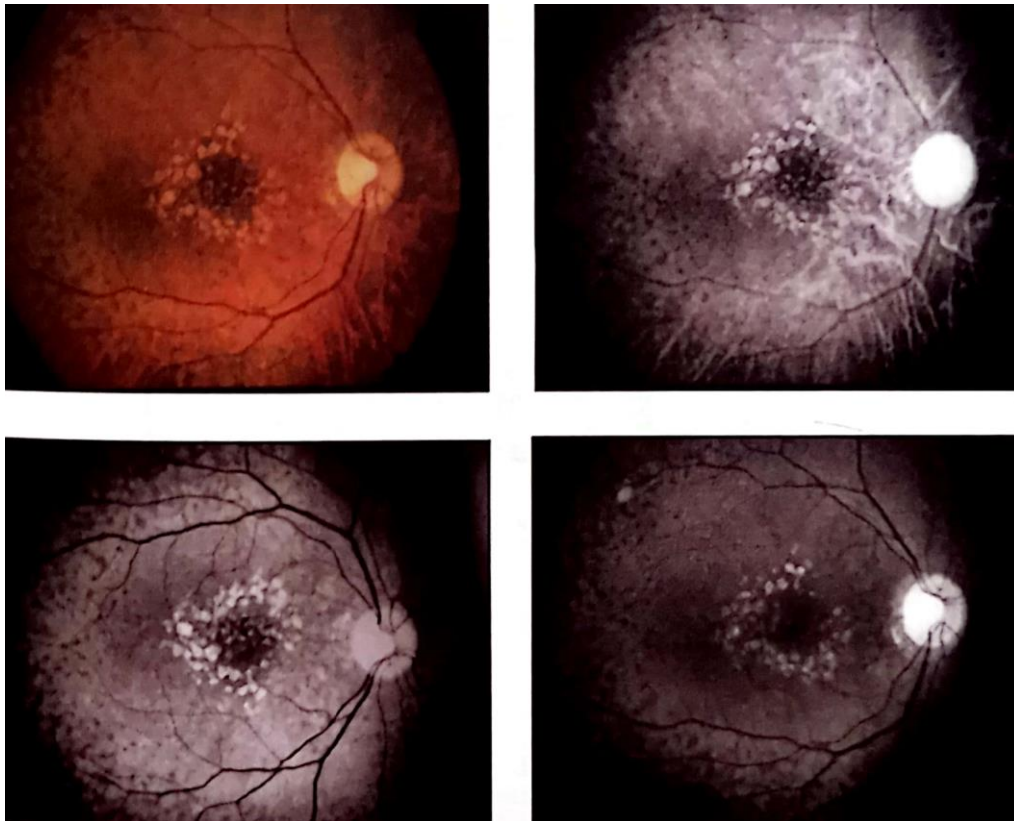


Figure n°77 : Œil atteint de DMLA humide de stade 2, après l'oligothérapie, avec une diminution importante des zones hémorragiques (point noir central) *(Orsoni-Dupont C., 2009)*

Le second exemple concerne un patient atteint de DMLA sèche ou atrophique, avec introduction de l'oligothérapie à base de Zinc. On observe une aggravation de la maladie avec présence de zones hémorragiques importantes, suite à laquelle l'oligothérapie a été contre indiquée chez ces patients ¹⁷⁹ **(Fig. 78 et 79)**.

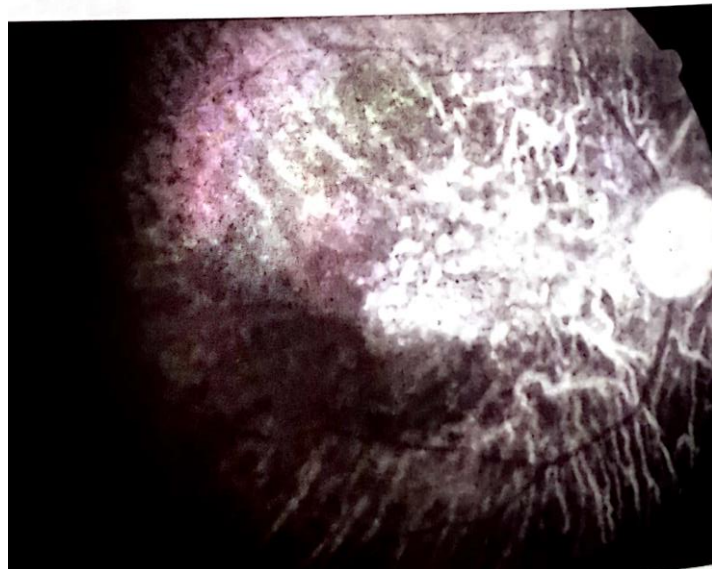
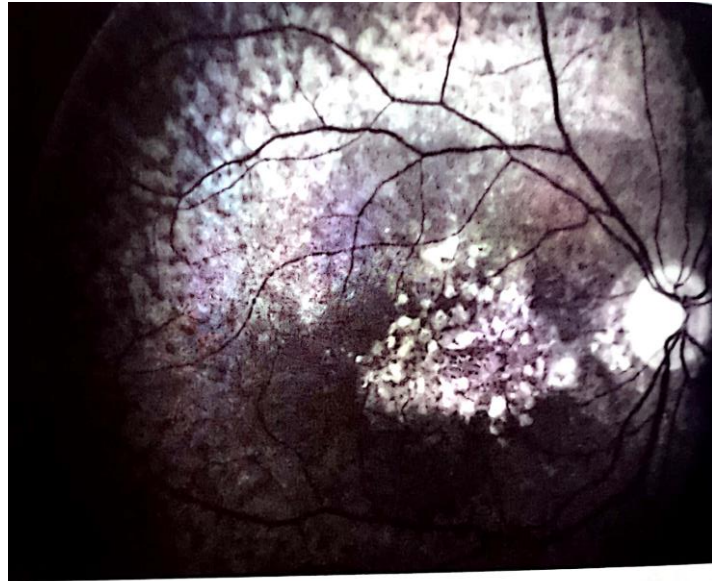


Figure n°78 : Œil atteint de DMLA atrophique, avant l'oligothérapie (Orsoni-Dupont C., 2009)

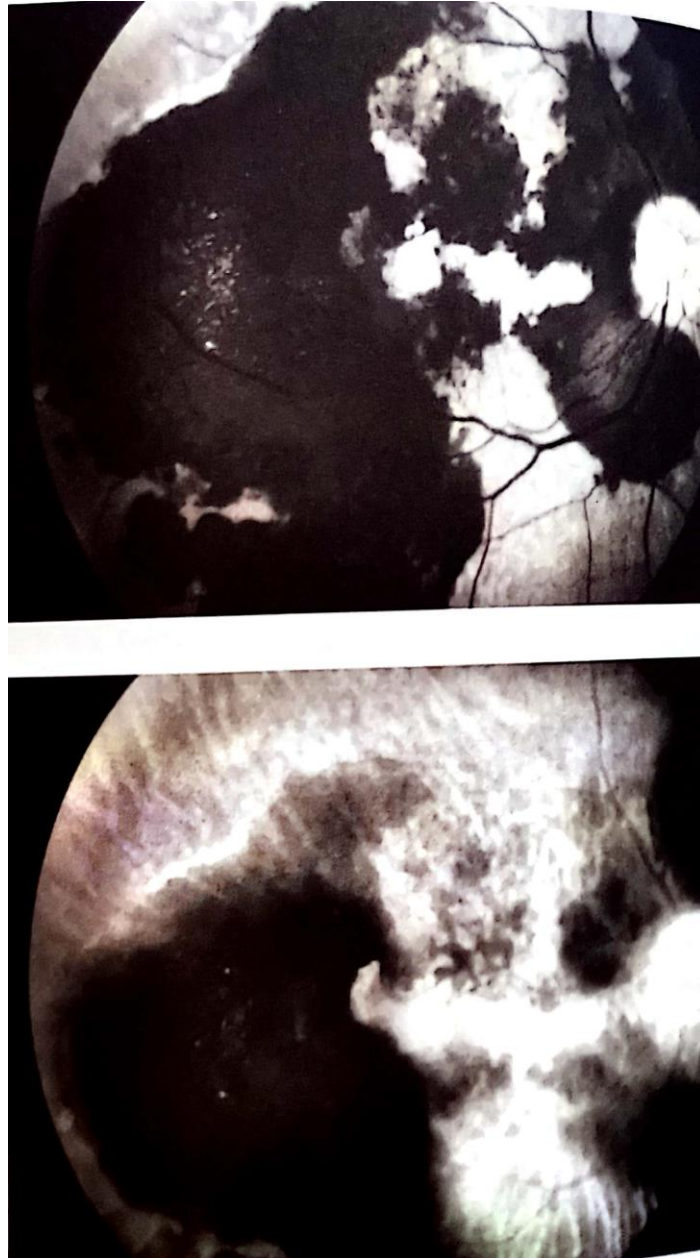
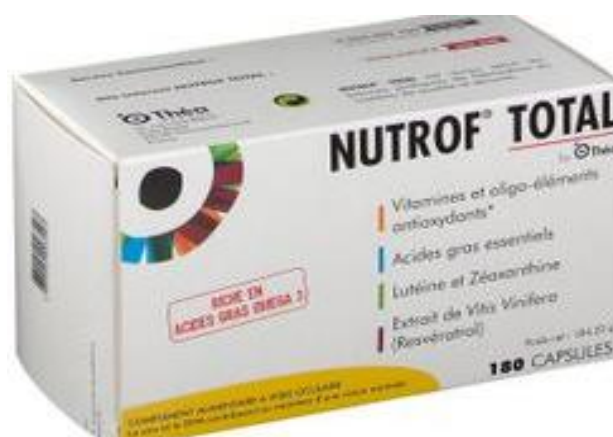

Figure n°79 : Œil atteint de DMLA atrophique, après l'oligothérapie, avec une augmentation importante des zones hémorragiques (tâches noires) (Orsoni-Dupont C., 2009)

Il existe également plusieurs comprimés existant sur le marché, voici les quatre spécialités les plus prescrites :

- 1) **NUTROF TOTAL** : deux capsules par jour à prendre avec un peu d'eau en début ou au milieu du repas principal (**Fig. 80**), (**Tab.17**).



**Figure n°80 : NUTROF TOTAL Capsules DMLA humide et sèche THEA ¹⁸⁰
(Onatera.com)**

Laboratoire	THEA
Forme galénique	Sèche (180 capsules)
Forme de l'OE	696 mg Huile de poisson 487 mg Oméga 3 180 mg Vitamine C 30 mg Zinc 20 mg Vitamine E 10 mg Lutéine 2 mg Zéaxanthine 1 mg Cuivre
Voie d'administration	Orale
OE dans la spécialité	30 mg de Gluconate de Zinc 1 mg Gluconate de Cuivre
Indications de l'OE	DMLA humide et sèche : Anti oxydant et anti radicalaire puissant

Tableau n°17 : Caractéristiques thérapeutiques du NUTROF TOTAL, THEA, capsules.

- 2) **PRESERVISION 3** : deux capsules par jour à prendre avec un peu d'eau en début ou au milieu de votre repas principal (**Fig. 81**), (**Tab.18**).

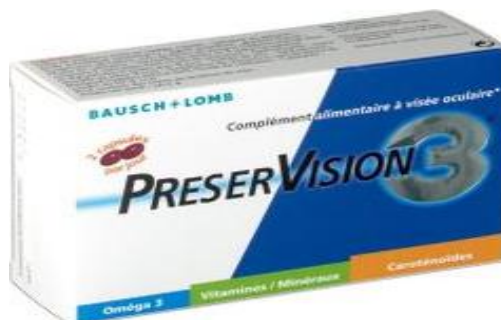

Figure n°81 : PRESERVISION 3 Capsules pour la DMLA humide et sèche BAUSCH + LOMB ¹⁸¹ (*Onatera.com*)

Laboratoire	BAUSCH + LOMB
Forme galénique	Sèche (60 capsules)
Forme de l'OE	1015 mg Huile de poisson 600 mg Oméga 3 180 mg Vitamine C 30 mg Zinc 20 mg Vitamine E 10 mg Lutéine 2 mg Zéaxanthine
Voie d'administration	Orale
OE dans la spécialité	30 mg Gluconate de Zinc
Indications de l'OE	DMLA humide et sèche : Anti oxydant et anti radicalaire puissant

Tableau n°18 : Caractéristiques thérapeutiques de PRESERVISION 3, BAUSCH + LOMB, capsules.

- 3) **SUVEAL DUO** : une capsule par jour à prendre avec un peu d'eau au milieu de votre repas principal (**Fig. 82**), (**Tab.19**).

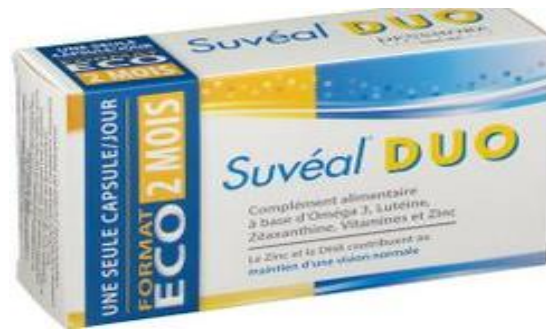

Figure n°82 : SUVEAL DUO Capsules pour la DMLA humide et sèche DENSMORE ¹⁸² (Onatera.com)

Laboratoire	DENSMORE
Forme galénique	Sèche (60 capsules)
Forme de l'OE	430 mg Huile de poisson 480 mg Oméga 3 100 mg Vitamine C 30 mg Zinc 20 mg Vitamine E 10 mg Lutéine 2 mg Zéaxanthine
Voie d'administration	Orale
OE dans la spécialité	30 mg Gluconate de Zinc
Indications de l'OE	DMLA humide et sèche : Anti oxydant et anti radicalaire puissant

Tableau n°19 : Caractéristiques thérapeutiques de SUVEAL DUO, DENSMORE, capsules.

- 4) **NATUROPHTA Macula** : deux capsules par jour à prendre avec un peu d'eau au milieu de votre repas principal (**Fig. 83**), (**Tab.20**).



Figure n°83 : NATUROPHTA Macula Capsules pour la DMLA humide et sèche HORUS ¹⁸³ (Onatera.com)

Laboratoire	HORUS
Forme galénique	Sèche (180 capsules)
Forme de l'OE	771 mg Huile de poisson 455 mg Oméga 3 180 mg Vitamine C 30 mg Zinc 12 mg Vitamine E 10 mg Lutéine 2 mg Zéaxanthine 1 mg Cuivre
Voie d'administration	Orale
OE dans la spécialité	30 mg Gluconate de Zinc
Indications de l'OE	DMLA humide et sèche : Anti oxydant et anti radicalaire puissant

Tableau n°20 : Caractéristiques thérapeutiques de NATUROPHTA Macula, HORUS, capsules

VI) Conclusions :

Depuis la découverte des oligoéléments au XVIIIème siècle par Arnaud de Villeneuve, les scientifiques ont continué à s'intéresser aux rôles des oligoéléments au sein des mécanismes physiologiques. L'évolution des travaux a permis de mettre en avant des fonctions vitales et des intérêts thérapeutiques essentiels des oligoéléments au sein de notre organisme. Parmi les fonctions vitales des oligoéléments, en plein essor, on relève l'intérêt de l'apport en zinc dans les pathologies oculaires.

Plusieurs recherches ont permis de mettre en évidence l'implication du zinc au sein du système de la vision. Les pathologies oculaires, si non traité peuvent entraîner jusqu'à la cécité. Devant une population de plus en plus vieillissante et demandeurs de conseils de traitements naturels, on s'intéressera ici à l'oligothérapie à base de zinc, au sein des pathologies oculaires en officine. Le pharmacien demeure un interlocuteur privilégié et proche des patients, de ce fait ses conseils sont déterminants pour une prise en charge optimale.

Afin d'étudier l'implication du zinc au sein des affections oculaires et l'oligothérapie à base de zinc en officine, nous avons abordés tout d'abord les généralités sur les oligoéléments, plus particulièrement le zinc. Nous avons présenté l'anatomie et la physiologie de l'œil, les pathologies oculaires chroniques et aiguës. Nous avons expliqué l'implication et le rôle du Zinc sur les pathologies oculaires et sa prise en charge en officine en tant que conseils associés. Enfin, nous avons présentés l'oligothérapie à base de zinc en officine, les règles de bases pour la délivrance en officine, la complémentation et la supplémentation du Zinc. Pour finir, nous avons listés des exemples de produits disponibles de nos jours sur le marché.

Le zinc est l'oligoélément le plus abondant au sein du système oculaire. On le retrouve principalement au sein de la rétine, la choroïde, la sclère et la cornée. Le zinc fait partie intégrante des structures des enzymes clés au sein de la vision, les métalloprotéinases. Ces enzymes contenant du zinc, sont des régulateurs des glandes oculaires. Ils participent et permettent les fonctions clés de la vision. Toutes ces fonctions clés ne peuvent se faire qu'en présence de zinc au sein de leurs structures. D'après les études, il a été prouvé qu'une déficience en zinc dans la plupart des affections oculaires évoquées, aggraverait la pathologie. Les rôles anti oxydant et

cicatrisant du zinc en oligothérapie éviterait la progression des pathologies et les récurrences.

L'oligothérapie à base de zinc se distingue en deux types, la complémentation et la supplémentation. La complémentation peut être effectuée par un pharmacien, sans prescription médicale. Seulement, elle nécessite un interrogatoire précis du patient selon trois critères : son profil, ses comportements et ses pathologies éventuelles. La supplémentation, en revanche, nécessite une prescription par un médecin et une prise de sang régulière.

Cependant, il est nécessaire de surveiller toute supplémentation ou complémentation en zinc. Même si pallier à une carence peut limiter toute dégradation de la pathologie, à l'inverse un excès peut être à l'origine de manifestations pathologiques. Comme c'est le cas en cas de décollement de la rétine, le zinc est contre indiqué, car il participe à l'avancée de la maladie. Pour éviter toute toxicité, il est essentiel d'éviter toute automédication et d'être encadrée par un professionnel de santé (médecin, pharmacien). De plus, le zinc interagit avec le cuivre, le fer, et une attention particulière est à apporter chez les patients diabétiques et sous diurétiques. Le conseil en oligothérapie à base de zinc dans les pathologies oculaires reste encore timide. Il s'agit d'une thérapeutique complémentaire qui nécessite un interrogatoire précis et des observations cliniques du patient. De plus, le manque d'études supplémentaires à plus grande échelle constitue un frein dans sa mise en place en officine. A l'exception de la DMLA ou les nombreuses études AREDS ont pu justifier l'intérêt du zinc au sein des compléments alimentaires. Aujourd'hui, cette approche requiert de nouvelles investigations afin que le conseil pharmaceutique associé puisse progresser dans le domaine de l'ophtalmologie.

BIBLIOGRAPHIES

1. Bartlett H., Eperjesi F., Age-related macular degeneration and nutritional supplementation: a review of randomised controlled trials, *Ophthalmic Physiol. Opt.*, 23(5) (2003) 383-399.
2. Les Oligoéléments : Collège des Enseignants de Nutrition, (2020, 20 février), http://campus.cerimes.fr/nutrition/enseignement/nutrition_11/site/html/cours.
3. Berger M. M., Anne-Marie R., Complementation or supplementation of trace elements: who, why, how, *Clinical nutrition and Metabolism*, 31(2) (2017) 93-102.
4. Catalyons laboratoire : oligo éléments ionisés naturels, (2020, 6 février), <http://www.catalyons.com/>.
5. Les oligo-éléments, des micronutriments à ne pas négliger en course à pied, (2020, 5 février), <https://running-care.com/blog/2019/12/05/les-oligo-elements-des-micronutriments-a-ne-pas-negliger-en-course-a-pied/>.
6. Les Oligoéléments : Collège des Enseignants de Nutrition, (2020, 20 février), http://campus.cerimes.fr/nutrition/enseignement/nutrition_11/site/html/cours.
7. FMPMC-PS - Enzymologie élémentaire - Objectifs au cours de Révisions Biochimie PCEM2, (2020, 11 juin), <http://www.chups.jussieu.fr/polys/biochimie/EEbioch/POLY.Chp.1.2.html>.
8. Duchateau J., Immunosénescence et poumon, *Revue des Maladies Respiratoires* 21, 5 (2004) 81-87.
9. Les Oligoéléments : Collège des Enseignants de Nutrition, (2020, 20 février), http://campus.cerimes.fr/nutrition/enseignement/nutrition_11/site/html/cours.
10. Charbit V. (2017) « Les oligoéléments : rôle et conseils du pharmacien d'officine », Thèse de Doctorat en Pharmacie, Université Aix-Marseille.
11. Picaud C. (2017) « Oligo-éléments : excès, carences et conseil officinal », Thèse de Doctorat en Pharmacie, Université de Limoges.

12. Muller M-F. (2002) "Minéraux Et Oligo-Éléments Colloïdaux - Source De Santé, vitalité et jouvence", France : Jouvence Edition.
13. Holanda A. O. do N., Ana R. S. de O., Zinc and Metalloproteinases 2 and 9: What Is Their Relation with Breast Cancer, *Revista Da Associação Médica Brasileira*, 63 (1) (2017) 78-84.
14. Picaud C. (2017) « Oligo-éléments : excès, carences et conseil officinal », Thèse de Doctorat en Pharmacie, Université de Limoges.
15. Binet C., (2007) "Oligo-éléments et oligothérapie", France : Dangles Edition.
16. Sridhar M. S., Anatomy of Cornea and Ocular Surface, *Indian Journal of Ophthalmology*, 66(2) (2018) 190-94.
17. Linderman R. E., Jenna A. C., Alexander E. S., Visual Acuity and Foveal Structure in Eyes with Fragmented Foveal Avascular Zones, *Ophthalmology Retina*, (2019).
18. Boutin Hampton C., Quinn R., 3D Engineering of Ocular Tissues for Disease Modeling and Drug Testing, *Advances in Experimental Medicine and Biology*, 1186 (2019) 171-93.
19. Anatomie, fonctionnement et physiologie de l'œil par König Claire, (2020, 9 avril), <https://www.futura-sciences.com/sante/dossiers/medecine-oeil-vision-dela-vision-667/page/4/>.
20. Les yeux - Société canadienne du cancer, (2020, 6 février), <https://www.cancer.ca:443/fr-ca/cancer-information/cancer-type/eye/eye-cancer/the-eyes/?region=qc>.
21. Schematic diagram of the human eye, (2020, 19 février), https://fr.wikipedia.org/wiki/Fichier:Schematic_diagram_of_the_human_eye_en.svg.
22. Lezrek M. (2018), Anatomie de l'angle iridocornéen, <http://perso.menara.ma/~lezmou/Anatomie.htm>.
23. Système lacrymal - Institut de l'œil des Laurentides, (2020, 18 avril), <http://www.institutdeloeil.com/traitement-de-loeil/systeme-lacrymal.html>.

24. DMLA, (2020, 19 février), <http://umvf.omsk-osma.ru/campus-ophtalmologie/poly/01300faq.htm>.
25. Hu S. (2015) "L'invalidation de CX3CR1 induit une surexpression de P2RX7 dans les phagocytes mononucléés responsable de l'augmentation de la sécrétion d'IL-1 β et de la mort des photorécepteurs.", Thèse de Doctorat de l'Université Paris VI, Université Pierre et Marie Curie.
26. Définition de la macula : Le Guide De La Vue, (2020 22 février), <https://www.guide-vue.fr/glossaire/macula>.
27. Hubel D., "L'OEIL, : Les étapes cérébrales du traitement visuel", Pour la Science, 1994.
28. Maladies de l'oeil - CISMeF, (2020, 11 février), <http://www.chu-rouen.fr/page/maladiesde>.
29. UMFMB - La conjonctivite, (2020, 6 février), <https://www.umfmb.fr/offre-de-sante/ophtalmologie/la-conjonctivite/>.
30. Doubre C. (2018) « Les affections oculaires à l'officine. Rôle du pharmacien face à la demande du patient », Thèse de Doctorat en Pharmacie, Université Aix-marseille.
31. Pathologies - Conjonctivite par le Docteur Facon, (2020, 13 février), <https://www.docteurfacon.com/conjonctivite?lightbox=datattem-jhuhctbl>.
32. Massard-Petitcolas A. (2012) « Les affections oculaires à l'officine, conduites à tenir et conseils thérapeutiques », Thèse de Doctorat en Pharmacie, Université de Lorraine.
33. Conseils de Docteur Abdou : Les différents types de conjonctivites, (2020, 9 avril), <https://www.facebook.com/DrAbdou/posts/conjonctivitesil-existe-principalement-03-types-de-conjonctives-et-dans-tous-les/1743089409164647/>.
34. Édition professionnelle du Manuel MSD : Chalazion et orgelet - Troubles oculaires, (2020, 6 février),

<https://www.msmanuals.com/fr/professional/troubles-oculaires/troubles-palp%C3%A9braux-et-lacrymaux/chalazion-et-orgelet>.

35. Santé Science : Chalazion Solutions naturelles pour éviter les récives, (2020, 8 février), <https://www.santescience.fr/symptomes/chalazion/>.
36. Orgelet, (2020, 13 février), <https://www.sante-sur-le-net.com/maladies/ophtalmologie/orgelet/>.
37. Argyrios C., Daniel R., Paul J., Prise en charge de la rétinopathie diabétique : un combat pour la vue, Rev. Méd. Suisse, 11 (2015) 2381-2387.
38. Rétinopathie diabétique, (2020, 16 février), <https://www.braille.be/fr/documentation/pathologies-visuelles/retinopathie-diabetique>.
39. Fédération Française des Diabétiques, (2020, 18 février), https://www.federationdesdiabetiques.org/?gclid=CjwKCAiAj-_xBRBjEiwAmRbqYnjle3g3PNZkoM64T0AgyZIBmMNQBa9E2wmhbCUZVbppm4pR1nBC8BoCGI8QAvD_BwE.
40. Ambresin A., Borruat F.X., Hypertension artérielle et œil, Rev. Méd. Suisse, 11 (2015) 2366-2372.
41. Samy-Modeliar S., De Cagny B., Malignant hypertension in young subjects, Reanimation, 12 (2003) 297-305.
42. Hémorragie sous-conjonctivale - Troubles oculaires - Manuels MSD, (2020, 18 février), <https://www.msmanuals.com/fr/accueil/troubles-oculaires/maladies-de-la-conjonctive-et-de-la-scl%C3%A8re/h%C3%A9morragie-sous-conjonctivale>.
43. Ophtalmologie : La cataracte, une affection fréquente due au vieillissement de l'œil par Nada Merhi, 2013 (2020, 16 mai), <https://www.lorientlejour.com/article/831063/la-cataracte-une-affection-frequence-due-au-vieillissement-de-loeil.html>.
44. Pro visu : Cataracte, (2020, 9 avril), <https://www.provisu.ch/fr/maladies-les-plus-frequentes/cataracte.html>.

45. Delrous O. (2004) « Le glaucome : prise en charge thérapeutique et conseil officinal », Thèse de Doctorat en Pharmacie, Université de Limoges.
46. Glaucome par fermeture de l'angle par le Professeur Mouillon, Faculté de médecine de Grenoble, (2020, 18 mai), <http://www-sante.ujf-grenoble.fr/SANTE/corpus/disciplines/ophtalmo/baissevision/212a/leconimprim.pdf>.
47. Glaucome : La vision, (2020, 20 février), <https://sites.google.com/site/visiontpe/les-deficiences-et-leur-resolution-par-le-laser/d-glaucome>.
48. Rapport SFO 2014 - Glaucome primitif à angle ouvert, (2020, 13 février), https://www.em-consulte.com/em/SFO/2014/html/file_100033.html.
49. Qu'est-ce que la DMLA ? Définition - DMLA, (2020, 6 février), <https://www.dmlainfo.fr/vous-avez-plus-de-50-ans/definition-de-la-dmla/>.
50. DMLA – Micronutrition-Santé, (2020, 19 février), <https://micronutrition-sante.fr/tag/dmla/>.
51. La DMLA : Association Retina France, (2020, 6 février), <https://www.retina.fr/content/la-dmla>.
52. Cohen S. Y., Girmens J.F., AMD Future therapies, *Ophthalmology French Journal*, 34(7) (2011) 498-501.
53. Rédaction La Rétine médicale - Pratiques en Ophtalmologie, (2020, 20 mai), <https://ophtalmologies.fr/retine-medicale-2/>.
54. Retina Suisse Journal, (2020, 14 février), <https://retina.ch/wp-content/themes/retina-suisse/retina-journal/html/2001/rsj2001-04-f-3.htm>.
55. Levasseur J., Le zinc propriétés et applications, *Matériaux et Techniques*, 81(6) (1993) 43-52.
56. Zinc - Société Chimique de France, (2020, 4 mai), <http://www.societechimiquedefrance.fr/Zinc.html>.

57. International Zinc Association - Annual report 2019, (2020, 9 février), www.zinc.org.
58. Xiuli Z., Tingwen G., A novel role for zinc transporter 8 in the facilitation of zinc accumulation and regulation of testosterone synthesis in Leydig cells of human and mouse testicles, *Metabolism.*, 88 (2018) 40-50.
59. Brandt Erik G., Hellgren M., Molecular Dynamics Study of Zinc Binding to Cysteines in a Peptide Mimic of the Alcohol Dehydrogenase Structural Zinc Site, *Physical Chemistry*, 11(6) (2009) 975-83.
60. Roohani N., Richard H., Roya K., Rainer S., Zinc and its importance for human health: An integrative review, *Journal of Research in Medical Sciences: The Official Journal of Isfahan University of Medical Sciences*, 18(2) (2013) 144-57.
61. Pincemail J., Bonjean K., Cayeux K., Defraigne J-V., Mécanismes physiologiques de la défense antioxydante, *Nutrition clinique et Métabolisme*, 16(4) (2002) 233-239.
62. Burdin L, (2014) « Oligothérapie et personne âgée : intérêt du chrome, du sélénium, du zinc et du cuivre ? », Thèse de Doctorat en pharmacie, Université Toulouse III - Paul Sabatier.
63. Eurofins Biomnis : Chimie analytique, (2020, 10 février), <https://www.eurofins-biomnis.com/specialites/chimie-analytique/>.
64. Machlin L. J., Bendich A., Free radical tissue damage: protective role of antioxidant nutrients, *The FASEB Journal*, 1(6) (1987) 441-45.
65. Newsome W.T., Pare E.B., A Selective Impairment of Motion Perception Following Lesions of the Middle Temporal Visual Area, *Journal of Neuroscience*, 8(6) (1988) 2201-11.
66. Mirza G., Duygu S., Ocular symptoms as the initial signs of zinc deficiency, *Journal of American Association for Pediatric Ophthalmology and Strabismus*, 20 (2016) 77-78.
67. Redenti S., Harris R., Richard L. C., Zinc Release at the Synaptic Terminals of Rod Photoreceptors, *Experimental Eye Research*, 85(4) (2007) 580-84.

68. Ugarte M., Osborne N.N., Zinc in the Retina, *Progress in Neurobiology*, 64 (3) (2001) 219-49.
69. Karcioğlu Z. A., Zinc in the Eye, *Survey of Ophthalmology*, 27(2) (1982) 114-22.
70. Rodríguez-Menéndez S., Beatriz F., Montserrat G., Lydia Á., Quantitative Study of Zinc and Metallothioneins in the Human Retina and RPE Cells by Mass Spectrometry-Based Methodologies, *Talanta*, 178 (2018) 222-30.
71. FMPMC-PS - Enseignement d'ophtalmologie - Niveau deuxième cycle, (2020, 12 juin), <http://www.chups.jussieu.fr/polys/ophtalmo/POLY.Chp.1.html>.
72. Ayoub B. (2018) « Les Méthallothionéines », France : Aide-mémoire de Toxicologie générale.
73. Kimura T., Taiho K., The Functions of Metallothionein and ZIP and ZnT Transporters: An Overview and Perspective, *International Journal of Molecular Sciences*, 17(3) (2016) 336.
74. Nelson K.K., Andres Melendez J., Mitochondrial Redox Control of Matrix Metalloproteinases, *Free Radical Biology and Medicine*, 37(6) (2004) 768-84.
75. Van Wart H E., Birkedal-Hansen H., The cysteine switch: a principle of regulation of metalloproteinase activity with potential applicability to the entire matrix metalloproteinase gene family, *Proceedings of the National Academy of Sciences of the United States of America*, 87(14) (1990) 5578-82.
76. Choi Jeong A., Yoon J.K., Potential Role of Zinc Dyshomeostasis in Matrix Metalloproteinase-2 and -9 Activation and Photoreceptor Cell Death in Experimental Retinal Detachment, *Investigative Ophthalmology and Visual Science*, 59(7) (2018) 3058-68.
77. Pavida P., Jitlada M., Ornicha P., Role of matrix metalloproteinases in photoaging and photocarcinogenesis, *Int. J. Mol. Sci.*, 17(6) (2016) 868.
78. Catalytic domain of MMP-2: The catalytic domain of MMP-2, (2020, 14 juin), https://www.researchgate.net/figure/Catalytic-domain-of-MMP-2-The-catalytic-domain-of-MMP-2-is-formed-by-five-b-strands_fig14_233396957.

79. David A. (2007) « Protéomique fonctionnelle des Métalloprotéases Matricielles (MMPs) dédiée à la détection des formes actives de MMPs dans des protéomes complexes. », Thèse de Doctorat en Biochimie, Université de Louis Pasteur Paris.
80. Atkinson J. J., Robert M. S., Matrix Metalloproteinase-9 in Lung Remodeling, *American Journal of Respiratory Cell and Molecular Biology*, 28(1) (2003) 12-24.
81. Munaut C., Cataldo D., Masson V., La Mmp-9 : une métalloprotéase à facettes multiples, *Médecine sciences*, 16(4) (2000) 567-568.
82. Ugarte M., Osborne N.N., Recent Advances in the Understanding of the Role of Zinc in Ocular Tissues, *Metallomics*, 6(2) (2014) 189-200.
83. Helbecque N., Hénichart J-P., Les "doigts à zinc" éléments de reconnaissance de l'ADN, *Médecine Sciences*, 4(10) (1988) 624.
84. Gleim S., Aleksandar S., Eric A., Conserved rhodopsin intradiscal structural motifs mediate stabilization; effects of zinc, *Biochemistry*, 8 (2009) 1793-1800.
85. Voie signalisation récepteur second messenger transduction signal - Enseignement recherche Biochimie, Université Angers, (2020, 15 avril), <http://biochimej.univ-angers.fr/Page2/COURS/7RelStructFonction/2Biochimie/5Signalisation/4RCPGetProteinesG/1RCPGetProtG.htm>.
86. Maladies rares - Acrodermatite entéropathique Vidal, (2020, 19 juin), https://www.vidal.fr/recommandations/2756/maladies_rares/acrodermatite_entéropathique/.
87. Kanazawa S., Takashi K., Yoshiko U., Interaction of Zinc and Vitamin A on the Ocular Surface, *Graefe's Archive for Clinical and Experimental Ophthalmology*, 240(12) (2002) 1011-21.
88. Institut de la Macula - Kératite, (2020, 14 avril), <http://www.institutmacula.com/fr/patologia/queratitis/>.

89. Mosges R., Hassan H.A., Wenzel M.R., Optimal Use of Topical Agents for Allergic Conjunctivitis, *BioDrugs*, 8(4) (1997) 250-264.
90. Durand D. (2004) "L'œil et la zone péri-oculaire : Conseils à l'Officine", Thèse de Doctorat en Pharmacie, Université de Nantes.
91. Hypertension artérielle (HTA) - VIDAL, (2020, 16 juin), <https://eurekasante.vidal.fr/maladies/coeur-circulation-veines/hypertension-arterielle.html>.
92. Inserm - La science pour la santé : Hypertension artérielle (HTA), (2020, 24 février), <https://www.inserm.fr/information-en-sante/dossiers-information/hypertension-arterielle-hta>.
93. Édition professionnelle du Manuel MSD : Rétinopathie hypertensive - Troubles oculaires, (2020, 22 avril), <https://www.msmanuals.com/fr/professional/troubles-oculaires/pathologies-de-la-r%C3%A9tine/r%C3%A9tinopathie-hypertensive>.
94. Tabatabaei-Malazy O., Edris A., Nazli N., Shekoufeh N., Dietary Antioxidative Supplements and Diabetic Retinopathy; a Systematic Review, *Journal of Diabetes and Metabolic Disorders*, 18(2) (2019) 705-16.
95. Joachim N., Mitchell P., Burlutsky G., The Incidence and Progression of Age-Related Macular Degeneration over 15 Years: The Blue Mountains Eye Study, *Ophthalmology*, 122(12) (2015) 2482-89.
96. Schlienger J-L. (2018) "Nutrition clinique pratique", France : Elsevier Masson.
97. Kang J. H., Louis R. P., Walter C. W., Dietary Fat Consumption and Primary Open-Angle Glaucoma, *The American Journal of Clinical Nutrition*, 79(5) (2004) 755-64.
98. Desmettre T., Rouland J-F., Hypotheses on the role of nutritional factors during ocular hypertonia and glaucoma, *Ophtalmology French Journal*, 28(3) (2005) 312-316.

99. Hohberger B., Anwar Chaudhri M., Levels of Aqueous Humor Trace Elements in Patients with Open-Angle Glaucoma, *Journal of Trace Elements in Medicine and Biology*, 45 (2018) 150-55.
100. Haute Autorité de Santé - Prise en charge de la DMLA : des traitements de plus en plus efficaces et une prévention indispensable, (2020, 22 avril), https://www.has-sante.fr/upload/docs/application/pdf/2012-12/reco2 clics_degenescence_maculaire_liee_a_lage_prise_en_charge_diagnostique_et_therapeutique_2012-12-10_15-25-41_878.pdf.
101. Lecerf J.M., Micronutrients: the example of age-related macular degeneration (AMD): Micronutrients and Age-Related Macular Degeneration, *Metabolic disease medicine*, 3(5) (2009) 469-501.
102. Evans J. R., Risk Factors for Age-Related Macular Degeneration, *Progress in Retinal and Eye Research* 20, 2 (2001) 227-53.
103. Robman L., Hien V., Allison H., Gabriella T., Peter D., Catherine M., Lutein, Zeaxanthin, and Fats and the Progression of Age-Related Macular Degeneration, *Canadian Journal of Ophthalmology*, 42(5) (2007) 720-26.
104. Age-Related Eye Disease Study Research Group., A Randomized, Placebo-Controlled, Clinical Trial of High-Dose Supplementation with Vitamins C and E, Beta Carotene, and Zinc for Age-Related Macular Degeneration and Vision Loss: AREDS Report No. 8, *Archives of Ophthalmology*, 119(10) (2001) 1417-36.
105. Te C., Rankin M., McBee W., Cognitive Impairment in the Age-Related Eye Disease Study: AREDS Report No. 16, *Archives of Ophthalmology*, 124(4) (2006) 537-43.
106. AREDS Group Research, The Age-Related Eye Disease Study (AREDS): Design Implications AREDS Report No. 1, *Controlled clinical trials*, 20(6) (1999) 573-600.
107. Rolachon N. (2017) "Efficacité de l'oligothérapie orale : revue systématique de la littérature », Thèse de Doctorat en Médecine, Université des Antilles.

108. Burdin L, (2014) « Oligothérapie et personne âgée : intérêt du chrome, du sélénium, du zinc et du cuivre ? », Thèse de Doctorat en pharmacie, Université Toulouse III - Paul Sabatier.

109. Picaud C. (2017) « Oligo-éléments : excès, carences et conseil officinal », Thèse de Doctorat en Pharmacie, Université de Limoges.

110. Dupont P. (2004) "Oligo-éléments - Équilibre vital ", France : Diffusion Rosicrucienne.

111. Binet C., (2007) "Oligo-éléments et oligothérapie", France : Dangles Edition.

112. Verrotti A., Basciani F., Trota D., Pomilio M.P., Serum Copper, Zinc, Selenium, Glutathione Peroxidase and Superoxide Dismutase Levels in Epileptic Children before and after 1 Year of Sodium Valproate and Carbamazepine Therapy, *Epilepsy Research*, 48(1) (2002) 71-75.

113. Cunningham J.J., Mearkle P.L., Brown R.G., Hyperzincuria in Individuals With Insulin-Dependent Diabetes Mellitus: Concurrent Zinc Status and the Effect of High-Dose Zinc Supplementation, *Metabolism*, 43(12) (1994) 1558-62.

114. Rao K.V., Veeraswamy S., Kumar T.V., Effect of zinc sulfate therapy on control and lipids in type I diabetes, 30 (1990): 38-40.

115. Eisler R., "Zinc Hazards to Fish, Wildlife, and Invertebrates: A Synoptic Review", *Fish and Wildlife Service*, 2 (1993).

116. Niewoehner C. B., John I. A., Maria B., Allen S. L., John E. M., Role of Zinc Supplementation in Type II Diabetes Mellitus, *The American Journal of Medicine*, 81(1) (1986) 63-68.

117. Reyes AJ., Olhaberry JV., Leary WP., Urinary zinc excretion, diuretics, zinc deficiency and some side-effects of diuretics, *South African Medical Journal*, 64(24) (1983) 936-941.

118. Vellos K., Jay H., Raman Y., Alex S., Eric J., Dosage Considerations in the Combined Use of Ocular-Specific Vitamins and Nutrients and Multivitamin Products: A Systemic Review and Analysis, *Journal of the American Pharmacists Association*, 59(3) (2019) 423-31.

119. Parthiban N., Nithya L. S., Jayapal J., Namperumalsamy V.P., Prajna L., Quantitative Profiling of Tear Proteome Reveals down Regulation of Zinc Alpha-2 Glycoprotein in Aspergillus Flavus Keratitis Patients, *Experimental Eye Research*, 186 (1) (2019) 107700.
120. Sharma N., Manpreet K., Tushar A., Virender S. S., Rasik B. V., Treatment of Acute Ocular Chemical Burns, *Survey of Ophthalmology*, 63(2) (2018) 214-35.
121. Obolensky A., Eduard B., Michal L., Baruch B., Zinc-Desferrioxamine Attenuates Retinal Degeneration in the Rd10 Mouse Model of Retinitis Pigmentosa, *Radical Biology and Medicine*, 51(8) (2011) 1482-91.
122. Schaal S., Itzchak B., Hadas R., Irit R., Desferrioxamine and Zinc-Desferrioxamine Reduce Lens Oxidative Damage, *Experimental Eye Research*, 84(3) (2007) 561-68.
123. Pao P-J., Eszter E., Safiya B. A., Talha S., The Effects of Zinc Supplementation on Primary Human Retinal Pigment Epithelium, *Journal of Trace Elements in Medicine and Biology*, 49 (1) (2018) 184-91.
124. Wood John P. M., Neville N. O., The Influence of Zinc on Caspase-3 and DNA Breakdown in Cultured Human Retinal Pigment Epithelial Cells, *Archives of Ophthalmology*, 119(1) (2001) 81-88.
125. Yunpeng D., Casey M. M., Hyperglycemia Increases Mitochondrial Superoxide in Retina and Retinal Cells, *Free Radical Biology & Medicine*, 35(11) (2003) 1491-99.
126. Miao X., Weixia S., Lining M., Yaowen F., Zinc and Diabetic Retinopathy, *Journal of Diabetes Research*, (2013).
127. Attwell D., Anusha M., What is a pericyte?, *Journal of Cerebral Blood Flow and Metabolism*, 36(2) (2016) 451-55.
128. Luo Y-Y., Jie Z., Xue-Y. H., Xiang-H. Z., Relationship Between Serum Zinc Level and Microvascular Complications in Patients with Type 2 Diabetes, *Chinese Medical Journal*, 128(24) (2015) 3276-82.
129. Rostamkhani H., Ali A.M., Banafsheh S. T., Mohammadhossein A., Seyedeh N. M., Association of Serum Zinc and Vitamin A Levels with Severity of Retinopathy in

Type 2 Diabetic Patients: A Cross-Sectional Study, *Biological Trace Element Research*, 192(2) (2019) 123-28.

130. Vinetskaia M. I., Lomdina E.N., Study of lacrimal fluid trace elements in several eye diseases, *Vestnik Oftalmologii*, 110(4) (1994) 24-26.

131. Mints S. M., Experimental data on the effect of several microelements on intraocular pressure, hydrodynamics and permeability of eye vessels, *Oftalmologicheskii Zhurnal*, 25(1) (1970) 64-68.

132. Jeru I., The role of zinc in the appearance of cataract, *Oftalmologia*, 41(4) (1997) 329-32.

133. Domínguez-C., Antonio J., A Histidine Switch for Zn-Induced Aggregation of γ -Crystallins Reveals a Metal-Bridging Mechanism That Is Relevant to Cataract Disease, *Biochemistry*, 57(33) (2018) 4959-62.

134. Stanojević-Paović A., Hristić V., Cuperlović M., Jovanović S., Macro- and Microelements in the Cataractous Eye Lens, *Ophthalmic Research*, 19(4) (1987) 230-34.

135. Rahim A., Khadija I., To Assess the Levels of Zinc in Serum and Changes in the Lens of Diabetic and Senile Cataract Patients, *The Journal of the Pakistan Medical Association*, 61(9) (2011) 853-55.

136. Rajkumar S., Mamidipudi R. P., Devarshi G., Abhay R. V., Activity of superoxide dismutase isoenzymes in lens epithelial cells derived from different types of age-related cataract, *Journal of Cataract and Refractive Surgery*, 34(3) (2008) 470–474.

137. Agte Vaishali V., Kirtan Vilas T., Combination of Diabetes and Cataract Worsens the Oxidative Stress and Micronutrient Status in Indians, *Nutrition*, 24 (7-8) (2008) 617-24.

138. Tan Ava G., Paul M., Victoria M. F., George B., Elena R., Robert G. C., Jie J.W., Antioxidant Nutrient Intake and the Long-Term Incidence of Age-Related Cataract: The Blue Mountains Eye Study, *The American Journal of Clinical Nutrition*, 87(6) (2008) 1899-1905.

139. Yildirim Z., Irem U., Nedret K., Gürsel E., Aylin S.D., Pseudoexfoliation Syndrome and Trace Elements, *Annals of the New York Academy of Sciences*, 1100 (2007) 207-12.
140. Seddon J. M., Multivitamin-Multimineral Supplements and Eye Disease: Age-Related Macular Degeneration and Cataract, *The American Journal of Clinical Nutrition*, 85(1) (2007) 304-307.
141. Srivastava V. K., Varshney N., Pandey D.C., Role of Trace Elements in Senile Cataract, *Acta Ophthalmologica*, 70(6) (1992) 839-41.
142. Meyer C. H., Walter S., Nutritional Supplementation to Prevent Cataract Formation, *Developments in Ophthalmology*, 38 (2005) 103-19.
143. Fernández-Araque A., Andrea G. A., The antioxidants in the process of ocular pathology, *Nutricion Hospitalaria*, 2 (2017) 469-78.
144. Schlötzer-Schrehardt U., Oxidative stress and pseudoexfoliation glaucoma, *Klinische Monatsblätter Fur Augenheilkunde*, 227(2) (2010) 108-13.
145. Akyol N., Kiliç S., Aqueous Humour and Serum Zinc and Copper Concentrations of Patients with Glaucoma and Cataract, *The British Journal of Ophthalmology*, 74(11) (1990) 661-62.
146. Gilbert R., Tunde P., Imre L., Zinc Nutrition and Inflammation in the Aging Retina, *Molecular Nutrition and Food Research* 63, 15 (2019).
147. Dalibon P., Le glaucome à angle ouvert, *Actualités Pharmaceutiques*, 53(539) (2014) 24-30.
148. Liva F., Doretta C., Elisa N., Susanna N., Age-related Macular Degeneration: Current Knowledge of Zinc Metalloproteinases Involvement, *Current Drug Targets*, 20(9) (2019) 903-918.
149. McCusker M. M., Khayyam D., An Eye on Nutrition: The Role of Vitamins, Essential Fatty Acids, and Antioxidants in Age-Related Macular Degeneration, Dry Eye Syndrome, and Cataract, *Clinics in Dermatology*, 34, (2) (2016) 276-85.
150. Kuijk F. J. G. M., Scott W. MP., Heidi R., Enhanced Detection of Sub-Retinal Pigment Epithelial Cell Layer Deposits in Human and Murine Tissue: Imaging Zinc as

a Biomarker for Age-Related Macular Degeneration, Transactions of the American Ophthalmological Society, 115 (2017).

151. Detaram D. H., Liew G., Dietary Antioxidants Are Associated with Presence of Intra- and Sub-Retinal Fluid in Neovascular Age-Related Macular Degeneration after 1 Year, Acta Ophthalmologica, 48(1) (2019) 61-68.

152. Chew Emily Y., Nutrition Effects on Ocular Diseases in the Aging Eye, Investigative Ophthalmology & Visual Science, 54(14) (2013) 42-47.

153. Vishwanathan R., Mei C., Elizabeth J. J., A Systematic Review on Zinc for the Prevention and Treatment of Age-Related Macular Degeneration, Investigative Ophthalmology & Visual Science, 54(6) (2013) 3985-98.

154. Andreas Stahl, " Anti-Angiogenic Therapy in Ophthalmology", Springer, 2016.

155. Souied E., Le Tien V., Coscas G., Soubrane G., Vers la prévention de la dégénérescence maculaire liée à l'âge, Journal Français d'Ophtalmologie, 30(5) (2007) 449-455.

156. Chew Emily Y., Traci E., Age-Related Eye Disease Study Research Group.: Ten-Year Follow-up of Age-Related Macular Degeneration in the Age-Related Eye Disease Study: AREDS Report No. 36, JAMA Ophthalmology, 132(3) (2014) 272-77.

157. Chew Emily Y., Traci E., Long-Term Effects of Vitamins C, E, Beta-Carotene and Zinc on Age-Related Macular Degeneration. AREDS Report No. 35, Ophthalmology, 120(8) (2013) 1604-1611.

158. Franceschetti A., Ophtalmologie : L'Ophtalmologie en 2016, Forum Médical Suisse 17, 4 (2017).

159. Collectif (1992) "Guide de l'oligothérapie, les oligo-éléments : mode d'emploi", France : Romart.

160. Oligosol zinc solution buvable en ampoule - boîte de 28 ampoules, (2020, 9 février), onatera.com.

161. Orsoni-Dupont C. (2009) "Les Oligo-éléments pour vos yeux et votre santé.", France : Trédaniel La Maisnie.

162. Oligosol Zinc Cuivre boîte de 14 ampoules, (2020, 9 février), onatera.com.
163. Oligo-éléments, (2020, 9 février), /sites/Cerballiance/home/Thematiques-Sante/oligo-elements.html.
164. Oligomax Zinc Nutergia - Complément alimentaire, (2020, 6 février), onatera.com.
165. Orsoni-Dupont C. (2009) "Les Oligo-éléments pour vos yeux et votre santé.", France : Trédaniel La Maisnie.
166. Sélénium + Zinc - Pharma Nord, (2020, 14 février), onatera.com.
167. Les oligo-éléments, des micronutriments à ne pas négliger en course à pied, (2020, 5 février), <https://running-care.com/blog/2019/12/05/les-oligo-elements-des-micronutriments-a-ne-pas-negliger-en-course-a-pied/>.
168. Orsoni-Dupont C. (2009) "Les Oligo-éléments pour vos yeux et votre santé.", France : Trédaniel La Maisnie.
169. Levasseur J., Le zinc propriétés et applications, Matériaux et Techniques, 81(6) (1993) 43-52.
170. Granions de zinc 15mg/2ml solution buvable 30 ampoules, (2020, 15 février), onatera.com.
171. DMLA – Micronutrition-Santé, (2020, 19 février), <https://micronutrition-sante.fr/tag/dmla/>.
172. Oligostim Zinc Nickel Cobalt, comprimé, (2020, 10 février), <https://posomed.fr/product/49905/OLIGOSTIM-ZINC-NICKEL-COBALT-comprime>.
173. Orsoni-Dupont C. (2009) "Les Oligo-éléments pour vos yeux et votre santé.", France : Trédaniel La Maisnie.
174. Le rôle des antioxydants dans la vision, (2020, 7 février), <https://pharmacie-principale.ch/themes-sante/stress-oxydatif/le-role-des-antioxydants-dans-la-vision>.
175. Oligosol manganèse cuivre 28 ampoules - Pharma GDD, (2020, 8 février), <https://www.pharma-gdd.com/fr/oligosol-manganese-cuivre-28-ampoules>.

176. Orsoni-Dupont C. (2009) "Les Oligo-éléments pour vos yeux et votre santé.", France : Trédaniel La Maisnie.

177. Retina Suisse Journal, (2020, 14 février), <https://retina.ch/wp-content/themes/retina-suisse/retina-journal/html/2001/rsj2001-04-f-3.htm>.

178. Parapharmacie en ligne : Juvamine Zinc 20 Ampoules, (2020, 18 février), <https://www.cocooncenter.com/juvamine-zinc-20-ampoules/25361.html>.

179. Orsoni-Dupont C. (2009) "Les Oligo-éléments pour vos yeux et votre santé.", France : Trédaniel La Maisnie.

180. « TOTAL- Visée oculaire, (2020, 16 mai), onatera.com.

181. Preservision 3 - Complément Vision, (2020, 9 février), onatera.com.

182. Suvéal Duo Rétine, (2020, 15 février), onatera.com.

183. NaturOphta Macula 180 capsules, (2020, 6 février), onatera.com.

RESUME

Les oligoéléments, présents en faible quantité dans notre organisme, révèlent être indispensable aux fonctions de divers systèmes enzymatiques clés. Le zinc fait partie des oligoéléments le plus abondant au sein de notre organisme, notamment au sein du système de la vision. Il s'agit d'un oligoélément clé ayant des propriétés anti oxydante et cicatrisante des lésions oculaires.

Plusieurs revues de la littérature ont mis en évidence des résultats très encourageants quant à l'action du zinc au niveau de l'œil. Ils pointent l'intérêt de l'apport en zinc dans les pathologies oculaires aiguës mais aussi chroniques.

La prise en charge en officine de l'oligothérapie à base de zinc en ophtalmologie, reste cependant timide. Cela nécessite un recueil précis de données clinico-biologiques du patient, et un interrogatoire individualisé avant sa mise en place.

Les excès en zinc, non dénué de toxicité, peuvent être nuisible pour la vision dans certains cas, notamment en cas de décollement de la rétine. Une surveillance par un professionnel de santé est donc essentielle.

Toutefois malgré l'intérêt prometteur du zinc dans les affections oculaires, des études supplémentaires à plus grande échelle sont attendu afin de déployer l'oligothérapie à base de zinc en officine dans ce domaine.

Mots clés : Oligoéléments – Zinc – Pathologies oculaires – Oligothérapie

GUN Sehriban

Titre : Le Zinc et les Pathologies oculaires, prise en charge en officine par l'oligothérapie

**Thèse pour le diplôme d'état de docteur en pharmacie
Université de Picardie Jules Verne
Année Universitaire 2020**

JURY Président : Mme SIX Isabelle, Maître de Conférences

**Membres : Mr BAUDRIN Emmanuel, Professeur
Mme ACCARD Céline, Docteur en Pharmacie**

RESUMÉ

Les oligoéléments, présents en faible quantité dans notre organisme, révèlent être indispensable aux fonctions de diverses systèmes enzymatiques clés. Le zinc fait partie des oligoéléments le plus abondant au sein de notre organisme, notamment au sein du système de la vision. Il s'agit d'un oligoélément clé ayant des propriétés anti oxydante et cicatrisante des lésions oculaires.

Plusieurs revues de la littérature ont mis en évidence des résultats très encourageants quant à l'action du zinc au niveau de l'œil. Ils pointent l'intérêt de l'apport en zinc dans les pathologies oculaires aiguës mais aussi chroniques.

La prise en charge en officine de l'oligothérapie à base de zinc en ophtalmologie, reste cependant timide. Cela nécessite un recueil précis de données clinico-biologiques du patient, et un interrogatoire individualisé avant sa mise en place.

Les excès en zinc, non dénué de toxicité, peuvent être nuisible pour la vision dans certains cas, notamment en cas de décollement de la rétine. Une surveillance par un professionnel de santé est donc essentielle.

Toutefois malgré l'intérêt prometteur du zinc dans les affections oculaires, des études supplémentaires à plus grande échelle sont attendu afin de déployer l'oligothérapie à base de zinc en officine dans ce domaine.

Mots clés : Oligoéléments – Zinc – Pathologies oculaires - Oligothérapie