



**HAL**  
open science

# Nouvelle technique de traitement des péri-implantites par une bi-thérapie d'antibiotique associée à de l'acide hyaluronique et une technique mécanique

Sacha Zelmati

## ► To cite this version:

Sacha Zelmati. Nouvelle technique de traitement des péri-implantites par une bi-thérapie d'antibiotique associée à de l'acide hyaluronique et une technique mécanique. Sciences du Vivant [q-bio]. 2018. dumas-03174396

**HAL Id: dumas-03174396**

**<https://dumas.ccsd.cnrs.fr/dumas-03174396>**

Submitted on 19 Mar 2021

**HAL** is a multi-disciplinary open access archive for the deposit and dissemination of scientific research documents, whether they are published or not. The documents may come from teaching and research institutions in France or abroad, or from public or private research centers.

L'archive ouverte pluridisciplinaire **HAL**, est destinée au dépôt et à la diffusion de documents scientifiques de niveau recherche, publiés ou non, émanant des établissements d'enseignement et de recherche français ou étrangers, des laboratoires publics ou privés.



Distributed under a Creative Commons Attribution - NonCommercial - NoDerivatives 4.0 International License

**UNIVERSITE PARIS DIDEROT - PARIS 7**

**FACULTE DE CHIRURGIE DENTAIRE**

5, Rue Garancière 75006 PARIS

Année 2018

Thèse N°:

N° attribué par la bibliothèque :

**THESE pour le DIPLOME D'ETAT DE DOCTEUR**

**en CHIRURGIE DENTAIRE**

présentée et soutenue publiquement le 28 Juin 2018

par **ZELMATI Sacha**

**NOUVELLE TECHNIQUE DE TRAITEMENT DE LA PERI-IMPLANTITE  
PAR UNE BI-THERAPIE D'ANTIBIOTIQUE ASSOCIEE A L'ACIDE HYALURONIQUE  
ET UNE TECHNIQUE MECANIQUE**

Directeur de thèse : Dr Hervé TARRAGANO

**J U R Y**

M. le Professeur Yvon ROCHE

Président

M. le Docteur Aleksandar DAKIC

Assesseur

Mme la Professeure Géraldine LESCAILLE

Assesseur

Mme la Docteure Caroline MOCQUOT

Assesseur

Mme la Docteure Juliette ROCHEFORT

Assesseur

M. le Docteur Hervé TARRAGANO

Assesseur

# UNIVERSITE PARIS DIDEROT-PARIS 7

Présidente de l'Université :	Mme la Professeure Christine CLERICI
Doyenne de l'U.F.R. d'Odontologie :	Mme la Professeure Ariane BERDAL
Directrice Générale des Services :	Madame Pascale SAINT-CYR

---

## JURY

M. le Professeur Yvon ROCHE	Président
M. le Docteur Aleksandar DAKIC	Assesseur
Mme la Professeure Géraldine LESCAILLE	Assesseur
Mme la Docteure Caroline MOCQUOT	Assesseur
Mme la Docteure Juliette ROCHEFORT	Assesseur
M. le Docteur Hervé TARRAGANO	Assesseur

**M. le Professeur Yvon ROCHE**

Docteur en Chirurgie Dentaire  
Docteur d'état en Odontologie  
Professeur des Universités - Praticien  
Hospitalier

*Pour l'honneur que vous me faites de présider cette thèse*

**M. le Docteur Aleksandar DAKIC**

Docteur en Chirurgie Dentaire  
Assistant Hospitalo-Universitaire

*Pour l'honneur que vous me faites, et l'enseignement pratique et théorique dispensé*

**Mme la Professeure Géraldine  
LESCAILLE**

Docteur en Chirurgie Dentaire  
Professeur des Universités - Praticien  
Hospitalier

*Pour l'honneur que vous me faites, et l'enseignement pratique et théorique dispensé.*

**Mme la Docteure Caroline MOCQUOT**

Docteur en Chirurgie Dentaire  
Assistante Hospitalo-Universitaire

*Pour l'honneur que vous me faites, et l'enseignement pratique et théorique dispensé*

**Mme la Docteure Juliette ROCHEFORT**

Docteur en Chirurgie Dentaire  
Maître de Conférences des Universités  
Associée

*Pour l'honneur que vous me faites, et l'enseignement pratique et théorique dispensé*

**M. le Docteur Hervé TARRAGANO**

Docteur en Chirurgie Dentaire  
Maître de Conférences des Universités -  
Praticien Hospitalier

*Pour l'honneur que vous me faites d'avoir dirigé ma thèse, votre présence indispensable à son élaboration, Merci.*

<b>1. Introduction</b>	<b>3</b>
<b>2. Péri-implantite</b>	<b>4</b>
<b>2.1. L'étiopathogénie</b>	<b>4</b>
2.1.1. La flore bactérienne	4
2.1.2. Surcharge occlusale	4
<b>2.2. Diagnostic</b>	<b>5</b>
2.2.1. Les méthodes de diagnostics	5
2.2.2. Le diagnostic différentiel	9
<b>2.3. La prévalence</b>	<b>9</b>
<b>2.4. Les infections précoces</b>	<b>10</b>
2.4.1. Étiologie	10
2.4.2. Diagnostic	11
2.4.3. Traitement	12
<b>2.5. Les facteurs de risques</b>	<b>13</b>
2.5.1. Facteurs généraux	14
2.5.2. Facteurs locaux	19
<b>2.6. Les conditions muqueuses</b>	<b>24</b>
2.6.1. Influence de la hauteur de tissu kératinisé sur la qualité de l'hygiène	24
2.6.2. Influence de la hauteur de tissu kératinisé sur l'apparition de récession	25
<b>2.7. La maintenance</b>	<b>25</b>
2.7.1. Organisation de la maintenance	25
<b>3. L'antibiothérapie</b>	<b>27</b>
<b>3.1. Flore bactérienne autour des implants</b>	<b>27</b>
<b>3.2. Antibiothérapie systémique/locale</b>	<b>27</b>
3.2.1. Antibiothérapie systémique	27
3.2.2. Antibiothérapie locale	28
3.2.3. Avantages et inconvénients	29
<b>3.3. Pipéracilline et tazobactam</b>	<b>29</b>
3.3.1. Mécanisme d'action	29
3.3.2. Sensibilité	30
3.3.3. Grossesse et allaitement	31
3.3.4. Composition et conservation	31
<b>3.4. Acide hyaluronique</b>	<b>31</b>
3.4.1. Gingivite	32
3.4.2. Parodontite chronique	32
3.4.3. Implant	33
3.4.4. Conclusion	33
<b>4. La technique</b>	<b>34</b>
<b>4.1. La bithérapie</b>	<b>34</b>
4.1.1. Indication	34
4.1.2. Protocole non chirurgicale	34
<b>4.2. Bithérapie associé à un traitement mécanique</b>	<b>35</b>
4.2.1. Étapes précédant la chirurgie : traitement initial	35
4.2.2. Procédure chirurgicale : décontamination implantaire	35
4.2.3. Procédure post chirurgicale	40

<b>5. Études de cas cliniques</b>	<b>41</b>
5.1. Cas clinique 1	41
5.2. Cas clinique 2	42
5.3. Cas clinique 3	43
5.4. Cas clinique 4	44
<b>6. Autres alternatives de traitement des péri-implantites</b>	<b>46</b>
6.1. Traitements des mucosites	47
6.2. Traitements des péri-implantites	47
6.2.1. Traitements non chirurgicaux	48
6.2.2. Traitements chirurgicaux	49
<b>7. Conclusion</b>	<b>55</b>
<b>8. Bibliographie</b>	<b>56</b>

# 1. Introduction

Les traitements implantaires présentent aujourd'hui des taux de succès très élevés.

Cependant, les complications infectieuses, telles que les mucosites et péri-implantites restent un problème majeur de l'implantologie.

Des données récentes, tirées d'études longitudinales montrent que la fréquence des pertes osseuses autour des implants et la prévalence des péri-implantites atteignent 16 à 28 % des patients implantés, et 60 % des patients concernés présentent un ou plusieurs implants atteints de péri-implantite. De plus, 36 % de ceux qui ont déjà perdu un implant ont une chance d'en perdre un autre (Giovannoli et al. 2012).

Près de 4 patients implantés sur 5 présentent une mucosite péri-implantaire. Après 10 ans de fonction, près d'un patient sur 5 développe une péri-implantite (Giovannoli et al. 2012).

L'augmentation du nombre d'implants utilisés pour remplacer les dents manquantes favorisera la prévalence des péri-implantites.

Il existe aujourd'hui plusieurs méthodes de guérison de ces péri-implantites, mais aucune de ces différentes techniques ne présentent un succès évident. La péri-implantite étant une maladie d'origine infectieuse, nous allons présenter une nouvelle méthode de traitement qui se base sur une bithérapie à base de pénicilline à spectre large que sont la Piperacillin et le Tazobactam, associés à de l'acide hyaluronique.

Nous allons dans un premier temps aborder la péri-implantite et les connaissances actuelles de cette maladie.

Nous verrons, dans un second temps, la différence entre l'antibiothérapie locale et systémique en montrant que les molécules utilisées dans ce traitement sont avantageuses par rapport à d'autres.

Nous détaillerons, par la suite, le procédé de ce traitement ainsi que ses différentes utilisations.

Enfin, nous nous appuierons sur des cas cliniques de certains implantologues qui utilisent actuellement le produit.

L'objectif de la thèse sera de faire une revue critique de littérature sur les traitements de la péri-implantite.

## 2. Péri-implantite

### 2.1. L'étiopathogénie

#### 2.1.1. La flore bactérienne

La péri-implantite est une maladie inflammatoire d'origine infectieuse.

Lors de la mise en place des implants dans la cavité buccale, ceux-ci sont rapidement colonisés par des micro-organismes ; cette colonisation est un élément majeur au développement des infections péri-implantaires.

Les maladies péri-implantaires sont associées à un taux élevé de flore anaérobie gram négatif : *Aggregatibacter actinomycetemcomitans*, *Porphyromonas gingivalis*, *Prevotella intermedia*, *Tannerella forsythia*, *Treponema denticola*. Ce sont les mêmes bactéries qui sont en cause pour la parodontite.

D'après certaines études, elles pourraient être associées à la présence de *Staphylococcus aureus* dont la colonisation est favorisée par le titane (Giovannoli et al. 2012).

Lors de la mise en place des implants, les bactéries présentes dans la cavité buccale pourraient influencer la flore autour des implants.

De la même façon, les poches parodontales des dents peuvent agir comme réservoir. Il faut vérifier que la maladie parodontale soit contrôlée avant la pose d'implants.

N.B : On retrouve fréquemment le *Staphylococcus aureus* lors d'une péri-implantite car le titane favorise sa colonisation.

#### 2.1.2. Surcharge occlusale

Aucune étude n'a réussi à démontrer qu'une surcharge occlusale puisse provoquer une péri-implantite.

Elle peut, si elle est excessive provoquer une perte complète d'ostéointégration.

La surcharge occlusale peut augmenter le risque de complications mécaniques au niveau des implants, mais elle est d'une importance mineure par rapport à une mauvaise hygiène orale ou au tabac.



## 2.2.Diagnostic

Plusieurs incidents peuvent survenir après la pose d'un implant. Ces incidents peuvent être d'ordre biologique ou mécanique.

Lorsqu'un implant est perdu, nous parlons d'échec, mais uniquement de complication lorsqu'un composant se casse ou quand les tissus implantaires sont altérés sans que l'implant ne soit mobile.

Il existe cependant deux stades lorsque nous parlons de complication ou d'échec : stade primaire et stade secondaire.

Le stade primaire est évoqué pendant la phase d'ostéointégration et la complication ou l'échec secondaire surviennent pendant la phase de maintenance, après la mise en fonction des implants et la pose des prothèses implantaires.

Nous considérons que les complications ou échecs secondaires concernent uniquement les implants en fonction et après que la cicatrisation des tissus durs et tissus mous n'aient été terminés et que l'ostéointégration est acquise.

Les maladies péri-implantaires comprennent les mucosites et les péri-implantites. Ces maladies se classent parmi les complications secondaires. On peut parler de péri-implantite lorsqu'il y a une inflammation affectant à la fois les tissus durs et les tissus mous autour des implants en fonction, ce qui aboutit à une perte osseuse.

### 2.2.1. Les méthodes de diagnostics

Les techniques utilisées pour évaluer l'état de santé d'une dent en parodontologie, vont être transposables dans le cadre de l'évaluation d'un implant, ce qui comprend les examens cliniques, radiographiques et biologiques.

#### 2.2.1.1. L'examen clinique

L'examen clinique des implants doit se concentrer sur l'aspect des muqueuses péri-implantaires afin d'en évaluer l'état de santé. Cette observation permet de mesurer l'état inflammatoire tout en s'attardant sur les sites présentant un saignement.

- Mucosite : La mucosite se caractérise par une rougeur, une sensibilité au contact ou un saignement provoqué.
- Suppuration : La présence de suppuration montre l'existence possible d'une maladie péri implantaire active possédant des lésions profondes.
- Sondage : Prendre une mesure du sondage lors de la pose de la suprastructure, qui servira de référentielle et permettra de déterminer s'il y a une perte d'attache. L'augmentation de cette mesure par la suite sera le signe d'une perte osseuse. Attention à la résistance faible des tissus, conséquence de l'orientation des fibres du tissu conjonctif. C'est l'augmentation de profondeur de poche entre deux mesures à deux temps différents qui prouve la perte osseuse.
- Saignement : Le saignement au sondage signifie que les tissus mous péri implantaires sont inflammés. C'est un élément essentiel au diagnostic de maladies péri-implantaires.

#### 2.2.1.2. Examen radiographique

La radiographie est la méthode la plus utilisée pour évaluer les échecs implantaires ainsi que l'ostéointégration.

Les péri implantites se confirment radiographiquement à travers l'image de pertes osseuses. Cependant cette méthode ne permet pas de préciser la morphologie des défauts osseux péri implantaire. Pour déterminer la morphologie, il est important de mettre en relation l'examen radiographique et l'examen clinique.

Si nous observons une perte osseuse variant de 1,5 mm la première année, à 0,2 mm les années suivantes, la variation est considérée comme normale et nous pouvons même parler de succès.

Pour comparer les niveaux osseux autour des implants, il faut avoir un suivi de radiographies à chacune des étapes qui suivent la mise en fonction des implants.

Autour de l'implant, la perte osseuse se fera toujours de manière circonférentielle et non angulaire. Elle peut avoir différentes forme, lyse horizontale ou en cratère selon la morphologie initiale de la crête.

- Les différents défauts osseux résultant d'une péri-implantite :
  - défauts circonférentiels à quatre murs : parois osseuses entourant **l'implant** entièrement (Sur 360°) ;
  - défauts à trois murs osseux : lorsqu'une des parois vestibulaire, palatine ou linguale est absente ;
  - défauts à deux murs osseux : lorsque les parois vestibulaire et palatine/linguale sont absentes, seules les parois mésiale et distale persistent ;
  - défauts à un mur osseux : seulement pour les implants terminaux, ayant une dent naturelle en mésiale, seule la paroi distale de la dent naturelle persiste ;
  - déhiscence osseuse : lorsque les sbires de l'implant sont exposées sur une surface (vestibulaire ou linguale), généralement dû à une largeur insuffisante de la crête initiale.

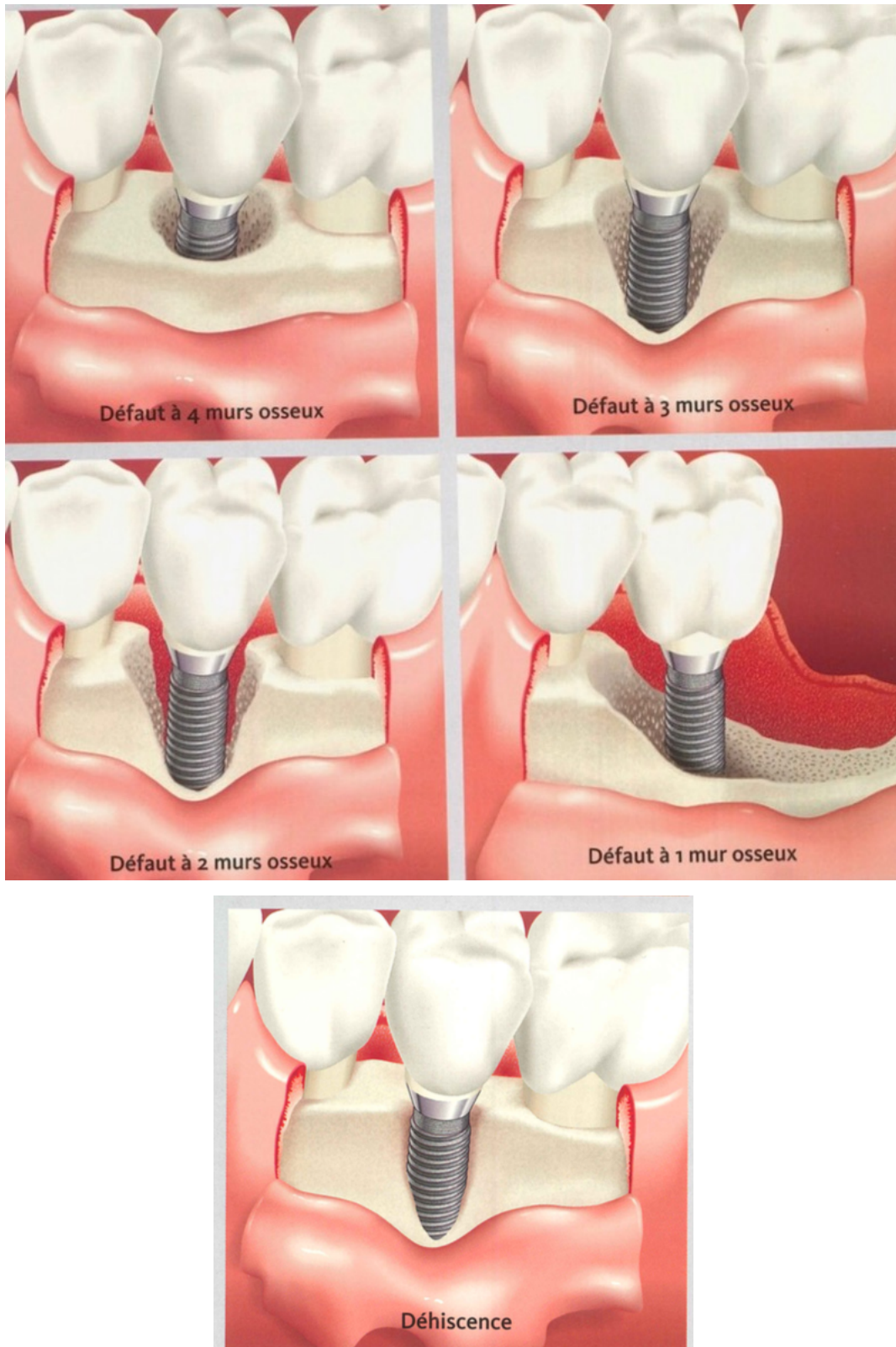


Illustration 1 : Image représentant les différents défauts osseux  
(Giovannoli et al. 2012)

#### 2.2.1.3. Examen biologique

Afin de compléter un examen clinique, des prélèvements microbiologiques peuvent-être réalisés dans des sites péri-implantaires.

L'inconvénient majeur de cette technique est le délai du résultat, majoritairement trop long pour les patients qui nécessitent une prise d'antibiotique immédiate suite à une infection aiguë.

#### 2.2.2. Le diagnostic différentiel

Il existe d'autres diagnostics mis à part les incidents qui relèvent des infections, comme par exemple les incidents biomécaniques qui apparaissent suite à une fracture d'implant ou de composant.

Ces incidents biomécaniques sont causés par une surcharge occlusale, entraînant une perte d'ostéointégration menant à la formation d'une fibrose à l'interface os-implant, qui est sujet aux infections, se manifestant cliniquement comme une péri-implantite.

### 2.3. La prévalence

De nos jours, le nombre d'implants remplaçant une dent manquante a considérablement augmenté, entraînant une augmentation conséquente du nombre de péri-implantite et favorisant la prévalence future de cette maladie.

On constate qu'après 10 ans de fonction, un patient sur cinq présente une péri-implantite (Giovannoli et al. 2012).

La plupart des cas de péri-implantites sont concentrés sur un nombre restreint de patients. En moyenne, ils sont porteurs de 6 implants et 60% de ces implants présentent des péri-implantites.

Un sujet ayant déjà perdu un implant a 36% de chances d'en perdre un second (Giovannoli et al. 2012).

Les péri-implantites seraient plus fréquentes au niveau de la région mandibulaire antérieure, cependant elles peuvent toucher les deux arcades. De manière générale, il y a plus d'implants perdus au maxillaire qu'à la mandibule (Giovannoli et al. 2012).

Le risque de péri-implantite est majoré chez les patients parodontaux, tabagiques et ayant une mauvaise hygiène orale (Giovannoli et al. 2012).

L'état de surface de l'implant est également un facteur augmentant la prévalence de la péri-implantite. Même si la surface rugueuse entraîne une meilleure ostéointégration, la partie coronaire exposée à l'environnement buccal favorise la colonisation bactérienne (Giovannoli et al. 2012).

## 2.4. Les infections précoces

Dès la mise en place chirurgicale des implants ainsi que durant toute la phase d'ostéointégration, des complications infectieuses peuvent survenir.

Les infections précoces, mènent la plupart du temps à la perte de l'implant et nécessitent donc sa dépose.

En revanche, ces infections peuvent, dans certains cas, ne pas compromettre l'implant. C'est le cas lorsqu'il y a une lésion sans que la stabilité de l'implant ne soit touchée.

### 2.4.1. Étiologie

Les origines de ces complications sont nombreuses et peuvent aller d'une simple contamination lors de la mise en place de l'implant jusqu'à une infection pendant la phase de cicatrisation.

Une péri-implantite peut apparaître suite à une technique implantaire en un temps, si le patient présente une hygiène orale déficiente provoquant une accumulation de plaque ainsi que la formation de tartre sur les piliers de cicatrisation, pouvant entretenir une mucosite qui peut évoluer vers une péri-implantite.

Lorsque l'on a recours à une technique chirurgicale en deux temps, il peut y avoir soit une complication infectieuse, sans pour autant mener à une perte osseuse, soit au contraire mener à l'expulsion immédiate de l'implant.

Certains actes chirurgicaux entraînant la mise en place d'implants, tels que des techniques de réparation tissulaire peuvent augmenter le risque d'infection et donc être à l'origine de complications de tous types.

Ces complications varient aussi en fonction du profil biologique du patient. En effet, il est important d'assainir l'ensemble de la bouche avant de procéder à la mise en place d'implants chez les patients atteints d'une maladie parodontale. Un site péri implantaire pourrait être contaminé par un site parodontal mal contrôlé. Cependant, à ce jour, aucune étude ne prouve que le taux d'échec est plus élevé chez les patients atteints de parodontite.

La contamination peut également venir de dents voisines présentant une pathologie endodontique qui mènerait à une lésion péri-implantaire.

Un autre cas d'infection péri-implantaire pourrait apparaître suite à une mauvaise préparation du site receveur ajouté à la présence de résidus septiques, et/ou de tissus de granulation encapsulés. C'est pour cela qu'il est important d'éliminer tout le tissu de granulation et de bien vérifier qu'il n'y ait plus de résidus septiques à la suite de l'extraction de dents infectées pour qu'ils ne s'encapsulent pas dans l'os.

L'origine d'une péri-implantite apicale n'est donc pas facile à déterminer. Elle peut être associée à la fois à l'état endodontique ou parodontal des dents extraites, ou bien à l'état de santé des dents voisines, entraînant la mise en place d'un implant dans un site à risque mal décontaminé.

On considère aujourd'hui qu'une prise de 2 g d'amoxicilline une heure avant l'intervention réduirait le risque de complication post-opératoire. Mais la corrélation avec le fait de poursuivre le traitement antibiotique après l'acte n'est pas clairement établie.

#### 2.4.2. Diagnostic

Les complications infectieuses s'accompagnent généralement de sensibilités ou de douleurs. Une image radiographique de l'implant ne signifie pas forcément qu'il y a une infection.

La péri-implantite précoce peut se manifester de plusieurs façons : cliniquement par la présence d'une perte d'attache juxta-implantaire qui s'ajoute à un saignement au sondage et/ou une suppuration, et radiographiquement par une image radio-claire à l'apex de l'implant ou latéralement.

Les lésions apicales ne sont pas forcément douloureuses, leur diagnostic est alors confirmé par la présence de suppuration dans le sulcus ou par une fistule.

#### 2.4.3. Traitement

S'il y a une bonne stabilité mécanique de l'implant, un traitement conservateur peut être engagé en utilisant les mêmes techniques que pour un traitement de péri-implantite habituel. Lorsque le cas est plus complexe et sévère, la décision sera dans la majeure partie des cas de procéder à la dépose de l'implant, après l'étude d'un plan traitement.

En revanche si l'implant présente une sensibilité croissante et/ou une mobilité, sa dépose sera obligatoire.

Si nous prenons l'hypothèse du choix de conservation de l'implant, le traitement aura alors pour objectif de stopper la progression de la lésion dans un premier temps puis de reconstruire les tissus péri-implantaires qui ont été détruits.

À ce jour, aucun moyen spécifique de la décontamination de la surface implantaire n'a été défini. Un simple sérum physiologique peut être suffisant dans certains cas et dans d'autres cas, on peut associer l'action chimique de l'eau oxygénée à 5 volumes à l'action mécanique de l'aéropolisseur à base de bicarbonate de soude.

L'objectif final du traitement est de réparer l'os détruit afin d'obtenir une nouvelle ostéointégration le long de la surface de l'implant. Pour procéder à cette opération, la technique sera définie en fonction de l'étendue et la morphologie du défaut, sachant que la présence de murs osseux est obligatoire pour créer l'espacement et/ou maintenir le matériau en place.



Les techniques pouvant être appliquées sont multiples et variées et se classent en trois catégories :

- Les greffes osseuses : autogène, des allogreffes, xéno-greffes ;
- La régénération osseuse guidée avec membranes résorbables ou non ;
- L'association de greffe osseuse et de membranes.

À ce jour, la technique la plus utilisée est l'utilisation d'un substitut osseux associé à une membrane de collagène résorbable.

En prenant en compte les conséquences éventuelles d'une complication infectieuse sur les implants concernés à l'avenir, il est recommandé de prescrire systématiquement des antibiotiques suite à ces traitements chirurgicaux.

Pour les traitements de péri-implantites apicales, les mêmes techniques sont utilisées. Les résultats cliniques obtenus sont très souvent positifs et les contrôles radiographiques réalisés à long-terme semblent prouver qu'il est possible de réparer l'os autour d'un implant atteint de péri-implantite apicale.

## 2.5. Les facteurs de risques

Pour maintenir de la meilleure façon un implant à long-terme, il faut absolument maintenir les tissus péri-implantaires en bonne santé.

Certaines personnes sont plus sujettes à développer une péri-implantite que d'autres. Chaque individu a donc plus ou moins de chance d'augmenter le risque de complications ou d'échec implantaire.

On parle de facteurs de risques lorsque l'on évoque n'importe quelle condition qui pourrait expliquer l'apparition d'une péri-implantite. Ces facteurs de risques peuvent être locaux comme généraux.

Les facteurs de risques locaux sont ceux qui influencent la composition de la flore et de la charge bactérienne sur un site spécifique tandis que les facteurs de risques généraux sont

ceux qui augmentent les chances chez un patient de développer une infection autour d'un implant.

Ces facteurs à risques multiples et variés, font l'objet de nombreuses études qui cherchent à les identifier afin de mieux pouvoir les maîtriser.

Aujourd'hui, nous avons la certitude qu'une personne ayant eu des antécédents de maladie parodontale, ou bien une personne fumeuse ou encore un patient avec une hygiène orale déficiente aura plus de risques de développement d'une maladie péri-implantaire.

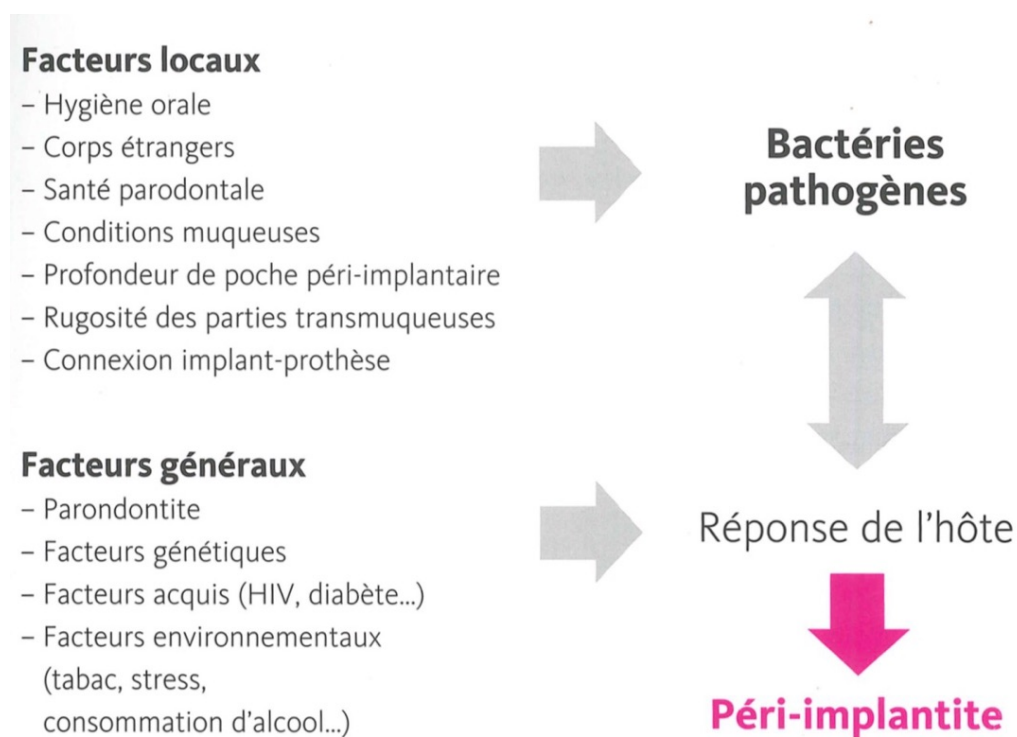


Illustration 2 : Les différents facteurs de risques

(Giovannoli et al. 2012)

### 2.5.1. Facteurs généraux

Les facteurs généraux sont :

- Parodontite ;
- Facteurs génétiques ;
- Facteurs acquis (HIV, diabète...) ;
- Facteurs environnementaux (tabac, stress, consommation d'alcool...)

#### 2.5.1.1. Hygiène orale et coopération du patient

Le maintien d'un bon niveau d'hygiène orale chez un patient est essentiel pour garantir le succès à long-terme des implants dentaires.

En effet, à ce jour, toutes les études cliniques ont démontré qu'il y avait une concordance entre une mauvaise hygiène orale et la présence d'une péri-implantite (Giovannoli et al. 2012).

Même chez les sujets ne présentant aucun signe de parodontite, les péri-implantites ne sont pas impossibles, notamment quand l'hygiène orale du patient est mauvaise.

Le dentiste doit informer son patient à la fois des conséquences négatives d'une mauvaise coopération mais également de l'impact de sa santé bucco-dentaire sur son état général. Il doit donc lui enseigner des mesures et règles d'hygiène spécifiques à respecter et lui faire suivre un programme de maintenance.

50% des cas de péri-implantites sont en partie dues à un manque d'accessibilité autour des prothèses ou alors une incapacité d'assurer une hygiène appropriée. C'est pourquoi il est parfois nécessaire de réaliser une nouvelle prothèse, qui, elle, sera mieux adaptée aux besoins d'hygiène.

#### 2.5.1.2. État de santé parodontales

D'après des études épidémiologiques, 40 à 60% des adultes présentent une parodontite et environ 10% des patients ont une maladie parodontale sévère.

Les patients sujets aux parodontites réagissent différemment aux microbes que les patients non sujets aux parodontites.

On peut donc en déduire que chez les « patients parodontaux », lorsque les dents manquantes ont été remplacées par des implants, sont plus sujets à développer une péri-implantite que les patients n'ayant pas eu de parodontite.

Cette conclusion est logique étant donné que l'étiologie infectieuse est identique entre la parodontite et la péri-implantite.

Un patient avec des antécédents de parodontite chronique présente donc plus de pertes osseuses péri-implantaires et un taux plus élevé de péri-implantite. Ce fait a été vérifié par des études (Van der Weijden et al. 2005; Renvert et Persson 2009).

Cependant, on ne peut déconseiller à un patient présentant des antécédents de parodontite, même sévère, de se faire poser des implants. En effet si l'individu a été traité correctement et qu'il respecte les règles de maintenance qui lui ont été énoncées, le diagnostic de pose d'implants peut être excellent à long-terme.

Il est bien-sûr indispensable de traiter et maîtriser les maladies parodontales avant la mise en place d'implants.

Toutefois, un patient ayant eu des antécédents de parodontite devra être conscient qu'il présente un risque élevé de complications avec les implants tant bien même que les dents malades ont été extraites.

En effet l'extraction des dents atteintes ne signifie pas que le risque d'infection autour des implants n'existe plus, en revanche l'extraction réduit la charge bactérienne s'il y a une bonne hygiène buccale.

#### 2.5.1.3. Consommation de tabac

Fumer est considéré comme un facteur de risque au développement d'une maladie parodontale.

De multiples études ont prouvé que le tabac était associé à un risque élevé de (Giovannoli et al. 2012) :

- péri implantite ;
- perte osseuse marginale ;
- perte implantaire.

En comparant le cas d'un non-fumeur et d'un fumeur, on constate que chez le fumeur:

- Une augmentation de la profondeur des poches au sondage ;
- Une augmentation de l'indice de plaque ainsi que de l'indice au saignement
- Les complications inflammatoires au niveau des tissus mous sont plus élevées.

Des études publiées prouvent que, chez les fumeurs, il y a plus de complications que chez les non-fumeurs et qu'elles sont d'ordre biologiques (Strietzel et al. 2007; Heitz-Mayfield 2008). Ces études concluent qu'un fumeur a 30 fois plus de chance de développer une péri-implantite qu'un non-fumeur.

Les fumeurs sont donc considérés comme des patients ayant un risque plus élevé de développer une péri implantite et de perdre des implants.

#### 2.5.1.4. Le caractère génétique

Malgré le fait que la présence des micro-organismes soit le facteur déclenchant des maladies péri-implantaires, le caractère génétique est un facteur déterminant.

En effet c'est le système immunitaire qui fabrique les cytokines pro et anti-inflammatoires. Ces cytokines peuvent être pro-inflammatoires et favoriser l'inflammation ou bien anti-inflammatoire et réduire la réaction inflammatoire.

C'est là que le facteur génétique entre en compte car certains individus peuvent surproduire des cytokines pro-inflammatoires et donc réagir de façon excessive à l'infection.

Un taux élevé de cytokines pro-inflammatoires autour des implants malades peut jouer un rôle important dans la pathogénie et la sévérité des péri-implantites.

Certains auteurs suggèrent que l'identification de certains gènes peut permettre de dépister plus facilement les individus présentant un risque élevé de développer une infection péri-implantaire (Strietzel et al. 2007; Heitz-Mayfield 2008).

Cependant, les données actuelles au sujet de l'influence des caractères génétiques sont contradictoires. Elles ne permettent donc pas d'utiliser des tests génétiques pour détecter un risque de péri-implantite.

#### 2.5.1.5. Diabète

Les maladies parodontales et le diabète sont étroitement liés.

Selon une étude, il y aurait plus de cas de péri-implantite chez les patients ayant un diabète mal équilibré (Ferreira et al. 2006).

Les patients diabétiques développeraient plus de cytokines pro-inflammatoires au niveau des sites de péri-implantites, entraînant une réaction inflammatoire plus importante.

Il est donc important de connaître le niveau de contrôle métabolique chez les patients diabétiques.

Ce contrôle peut être effectué par test sanguin de détection des hémoglobines glycosylées. (Hba1c)

Comme pour un acte chirurgical, un patient diabétique mal équilibré doit être considéré comme un patient à risque de péri-implantite. Alors qu'un patient équilibré, ayant un bon contrôle de son taux de glycémie sera considéré comme un patient lambda.

#### 2.5.1.6. Alcool

Jusqu'à présent, une seule étude a traité de la relation entre la consommation d'alcool et les péri-implantites, et plus précisément de la perte osseuse autour de l'implant. Cette étude évoque qu'une consommation journalière de plus de 10 g d'alcool entraînerait plus de perte osseuse marginale par rapport à la consommation de tabac (Giovannoli et al. 2012).

#### 2.5.1.7. Le profil psychologique et le stress

A ce jour, rien n'associe les facteurs psychologiques aux péri-implantites.

En revanche, nous pouvons considérer que des facteurs psychologiques comme le stress peuvent influencer l'attitude des patients, entraînant des changements de comportement.

Ces changements comportementaux peuvent mener à une mauvaise hygiène de vie, et/ou une augmentation de la consommation de tabac et/ou d'alcool.

Le stress peut donc amener le patient à adopter des comportements à risque de péri-implantite.

### 2.5.2. Facteur locaux

Les facteurs locaux sont :

- hygiène orale ;
- corps étrangers ;
- santé parodontale ;
- conditions muqueuses ;
- profondeur de poche péri-implantaire ;
- rugosité des parties transmuqueuses ;
- connexion implant-prothèse.

#### 2.5.2.1. Accessibilité à l'hygiène

L'accessibilité à l'hygiène doit être prise en compte dans la conception prothétique sur implants, car elle permet de prévenir l'infection ainsi que de maintenir une situation saine autour de l'implant.

Si, dû à un manque d'accessibilité, le patient ne peut nettoyer autour de ses implants, une infection surviendra

L'accessibilité dépend tout d'abord de la forme de la suprastructure prothétique et peut être rendue difficile à cause du positionnement des implants. Par exemple, si deux implants proximaux sont placés trop près l'un de l'autre, cette proximité créera un problème d'hygiène pour le patient.

Les restaurations prothétiques sur implant unitaire doivent présenter des formes de contour adéquates sans aucun surcontour, comme une prothèse conventionnelle.

Les constructions prothétiques plurales, quant à elles, doivent pouvoir laisser passer des instruments hygiéniques autour de chaque implant, quel que soit leur emplacement.

La réussite d'un traitement implantaire dépendra de la façon dont le praticien et le technicien de laboratoire ont conçu la construction prothétique.

#### 2.5.2.2. Dents restantes atteintes de parodontite

L'état de santé des dents restantes, influence la composition de la flore supra muqueuse autour des implants.

En effet les dents atteintes de maladies parodontales sont comparées à un « réservoir de bactéries » venant coloniser les implants.

C'est pour cela qu'il est indispensable que la maladie parodontale soit contrôlée avant que le traitement implantaire ne soit engagé.

Les dents qui sont infectées, donc non conservables, doivent être extraites avant la mise en place des implants.

Si une lésion parodontale est mal contrôlée à proximité d'un implant, la contamination de l'implant puis le développement d'une péri-implantite pourrait apparaître.

L'extraction de toutes les dents n'élimine pas les bactéries pathogènes parodontales.

Les patients complètement édentés présentent autour de leurs implants la même flore buccale que les patients partiellement édentés

#### 2.5.2.3. La profondeur de poche

L'existence de poche profonde augmente la proportion de bactéries pathogène, entraînant ainsi l'apparition de maladies péri-implantaires.

La profondeur d'une poche autour des implants peut être due au type d'implant utilisé ou encore être due à l'utilisation du matériau de fabrication des piliers prothétiques.

D'après une expérience réalisée chez le chien, il a été constaté que le type de matériau utilisé lors de la fabrication des piliers prothétiques pouvait influencer le niveau et la qualité de l'attache par adhésion des tissus mous.

En effet lorsque nous utilisons un pilier en titane ou en zircone, la formation d'une attache muqueuse sur une hauteur de 1,5 mm est favorisée. En revanche, aucune attache ne se forme quand le pilier utilisé est en or ou en porcelaine.

S'il n'y a pas d'attache, alors il y a un risque de perte osseuse qui est lié à la présence d'une poche péri-implantaire plus profonde.



Toutefois, il a été démontré qu'un certain degré de rugosité des parties transmuqueuses pouvait favoriser l'adhésion des tissus mous supracrestaux. Cependant, la plaque dentaire est plus facilement retenue lorsque des surfaces rugueuses sont exposées dans la cavité buccale (Giovannoli et al. 2012).

La rugosité dans la partie coronaire de l'implant pose donc un problème, car elle permet d'améliorer l'adhésion, mais entraîne une rétention de plaque à l'origine de péri-implantites.

Le niveau d'insertion des implants est également un autre facteur qui pourrait influencer la profondeur de poche autour des implants.

En effet, dans la majorité des cas et pour des raisons esthétiques, l'implant est inséré trop profondément, dans le secteur antérieur maxillaire, ce qui provoque la présence d'une flore bactérienne pathogène et augmente le risque d'infection.

Il faut donc faire attention à ne pas placer les implants trop profondément et aussi de bien mesurer la profondeur des poches autour des implants pour pouvoir ensuite effectuer un changement si besoin est, dans le temps.

Afin de limiter le risque d'infection, il est important d'éviter le maintien de poches profondes au niveau des dents naturelles chez un patient qui doit être implanté

#### 2.5.2.4. État de surface

Il a été prouvé que les implants à surface rugueuse présentaient un taux de survie moins élevé tout en favorisant l'apparition de maladies péri-implantaires, contrairement aux implants à surfaces modérément rugueuse ou à surface usinée.

Toutefois, sur une période de 13 ans, si l'on compare la progression de la perte osseuse autour des implants à surface modérément rugueuse et ceux à surface usinée, on constate qu'aucune différence ne se dégage (Giovannoli et al. 2012).

Les surfaces avec un haut degré de rugosité favorisent l'accumulation de la plaque et sont plus difficiles à nettoyer que les surfaces lisses. Cela ne signifie cependant pas qu'une péri-implantite puisse se déclencher.

En effet, il n'a pas été prouvé à ce jour, que l'état de surface avait un effet significatif sur le déclenchement d'une péri-implantite (Giovannoli et al. 2012).

Tant que les micro-organismes n'ont pas colonisé la surface, l'état de celle-ci n'est pas importante.

#### 2.5.2.5. Implant et connexion

La formation d'un hiatus entre l'implant et la suprastructure prothétique permet d'avoir l'environnement idéal pour la colonisation microbienne. Il a été démontré que l'existence de bactéries à cet endroit était inévitable.

Un hiatus est créé si on utilise une connexion externe, qui est dû à un défaut de serrage (Giovannoli et al. 2012).

Il existe aussi la connexion interne, où l'hexagone est interne, ce qui permet de réduire le micro gap responsable du réservoir bactérien. Il y a aussi les cônes morses, qui sont des implants à connexion interne spécifique, qui permettent d'éviter le micro gap.

#### 2.5.2.6. Corps étranger

La présence d'un corps étranger en situation sous-muqueuse autour d'un implant peut provoquer le développement d'une péri-implantite.

Une étude montre que peu importe si les suprastructures prothétiques soient transvissées ou cimentées, cela n'influence pas les paramètres cliniques qui évaluent l'état de santé des tissus péri-implantaires (Pauletto et al. 1999).

Mais la conclusion de cette étude n'a de sens que dans le cas de prothèses scellées, où l'excès de ciment est bien éliminé.

Si ce n'est pas le cas, l'excès de matière peut provoquer une réaction inflammatoire qui pourrait induire une perte osseuse (Giovannoli et al. 2012).

Cliniquement, on parle dans ce cas de péri-implantite avec un exsudat local, une suppuration au sondage et une perte osseuse.

Pour traiter ce type de lésion, il faut impérativement que l'excès de ciment soit retiré et que la surface implantaire soit correctement nettoyée.

Ce cas nécessite une intervention chirurgicale au cours de laquelle le problème d'inflammation sera résolu, mais la perte osseuse pourrait persister (Giovannoli et al. 2012).

Si le surplus de ciment n'est pas radio-opaque, il ne peut être diagnostiqué. C'est le cas des verres ionomères où seul un accès chirurgical nous permettra d'identifier le problème.

Autre exemple de corps étranger : la présence des granules de matériaux, par exemple lors d'une réparation osseuse qui utilise un substitut osseux.

Les granules peuvent ne pas avoir été intégrés à l'os, ils sont alors stockés dans du tissu de granulation et se présentent donc comme un corps étranger.

Une intervention chirurgicale est alors nécessaire afin d'éliminer les granules.

#### 2.5.2.7. Infections endodontique des dents voisines

Un implant peut être contaminé à partir d'une lésion endodontique ou endo-parodontale se développant au niveau d'une dent voisine.

La lésion peut aller jusqu'à compromettre l'avenir de l'implant.

La distance qui sépare les dents naturelles des implants, l'ancienneté des traitements endodontiques et les dents traitées endodontiquement sont des éléments à prendre en considération.

Il est donc prouvé cliniquement que placer des implants à proximité d'une infection, quelque soit son origine, est néfaste pour le patient.

La proximité de l'implant avec une dent naturelle voisine peut être à l'origine de la nécrose de celle-ci et secondairement de la contamination de l'implant.

Le fait d'éloigner l'implant des dent voisines traitées endodontiquement peut donc réduire le risque de péri-implantite.

#### 2.5.2.8. Muqueuse kératinisée

À ce jour, nous ne disposons d'aucune preuve scientifique pour affirmer que les conditions muqueuses sont importantes, et qu'une hauteur minimale de muqueuse kératinisée est nécessaire pour maintenir une bonne santé de la muqueuse ou prévenir une péri-implantite.

Il a été montré en parodontie, que la présence d'une zone « adéquate » de gencive kératinisée attachée n'était pas toujours nécessaire pour maintenir un bon état de santé parodontale et pour prévenir les pertes d'attaches (Giovannoli et al. 2012).

En implantologie, on rencontre souvent des situations où il n'y a aucune muqueuse kératinisée autour des implants. Aucune analyse ne démontre à ce jour, si cette condition est considérée comme un facteur à risque ou non.

Cependant des études ont montré que ni la hauteur de muqueuse kératinisée, ni la mobilité du rebord marginal de muqueuse n'auraient d'influence sur le contrôle de plaque et sur les conditions de santé de la muqueuse péri-implantaire.

Néanmoins il a été montré que l'absence d'une hauteur adéquate de muqueuse kératinisée autour des implants, notamment dans les secteurs postérieurs serait associée à une accumulation de plaque plus élevée ainsi qu'à l'existence d'une inflammation de la muqueuse (Chung et al. 2006).

En revanche, cela n'entraînerait pas d'avantage de perte osseuse.

## 2.6. Les conditions muqueuses

### 2.6.1. Influence de la hauteur de tissu kératinisé sur la qualité de l'hygiène

Une hauteur de muqueuse kératinisée de 2mm diminuerait la présence de plaques et donc l'apparition de mucosite.

De plus, cela faciliterait le passage des instruments d'hygiène.

Une hauteur de muqueuse kératinisée inférieure à 2mm ou l'absence de muqueuse kératinisée n'augmente pas nécessairement le risque de péri-implantite, tant qu'une bonne hygiène est maintenue par le patient.

Il est donc possible de justifier une attention chirurgicale en vue d'améliorer le confort du patient.

Des greffes gingivales sont possible pour créer des conditions locales favorables à la maintenance.

Si le patient maintient une bonne hygiène orale, la nature des tissus mous péri-implantaire ne semble pas avoir de conséquence sur leur état de santé.

#### 2.6.2. Influence de la hauteur de tissu kératinisé sur l'apparition de récession

D'après une étude, il n'y a pas de corrélation significative entre l'absence de muqueuses kératinisées lors de la pose de l'implant et l'apparition de récession 2 ans plus tard (Bengazi et al. 1996).

Lorsque l'implant est posé en présence de muqueuses kératinisées, l'inflammation se manifeste cliniquement par une hyperplasie. En revanche, lorsqu'il n'y a pas de muqueuses kératinisées, l'inflammation se manifeste par une récession.

L'apparition de récession dépend :

- De la nature des tissus mous péri-implantaires : un biotype épais est avantageux ;
- Du système d'attache ;
- De la présence d'os sous-jacent : l'existence d'une déhiscence augmenterait la formation d'une récession.

## 2.7. La maintenance

La maintenance a pour objectif :

- D'éviter les complications ou échecs qu'ils soient primaires ou secondaires ;
- D'assurer le succès à long terme des implants ;
- De maîtriser l'infection chez les patients sujets à développer des maladies péri-implantaires ;
- D'éviter tout risque de récurrence si le patient a déjà été atteint de péri-implantite.

#### 2.7.1. Organisation de la maintenance

La maintenance s'effectue à la fois individuellement, c'est-à-dire lorsque le patient respecte les règles d'hygiène bucco-dentaire qui lui ont été transmises, et professionnellement à travers des séances de contrôle et d'entretien en cabinet dentaire.

#### 2.7.1.1. Maintenance individuelle

La maintenance individuelle comprend l'utilisation d'une brosse à dent manuelle ou électrique avec une fréquence de brossage régulière (minimum 2 fois par jour) ainsi que l'emploi systématique d'instruments inter-dentaires après le brossage.

Il est important que la morphologie des prothèses, le positionnement des implants, ainsi que le choix de piliers soit aménagés afin que le patient puisse subvenir aux exigences de maintenance.

#### 2.7.1.2. Maintenance professionnel

Afin de maximiser les chances de longévité des implants, dès qu'ils ont été mis en fonction, un programme de maintenance adapté à chaque cas doit être mis en place.

Aucune étude ne permet de préciser le nombre exact de visites en cabinet à faire étant donné que chaque maintenance est individualisée.

Par exemple un patient ayant été victime de maladie péri-implantaire devra bénéficier d'un contrôle plus régulier qu'un patient « normal ».

Cependant une moyenne de visite tous les 3-4 mois a été établie, particulièrement la première année suite à la mise en fonction des implants.

Une séance idéale de maintenance implantaire doit comprendre :

- Une actualisation de l'état de santé général et dentaire du patient ;
- Un examen radiographique au niveau des implants, avec des clichés péri-apicaux ;
- Un examen clinique des implants et tissus implantaires qui vérifie la stabilité des implants, un examen des prothèses implanto-portées, et un sondage autour de chaque implant ;
- Une analyse occlusale qui recherche : les facettes d'abrasion, les fractures de vis, de piliers ou d'implants, les défauts de serrage des piliers et des prothèses ;
- Une évaluation du contrôle de plaque ;
- L'élimination de la plaque et du tartre autour des implants ;
- L'écoute des perceptions des plaintes du patient ;
- Un aménagement du programme de maintenance adapté au cas.

### 3. L'antibiothérapie

#### 3.1. Flore bactérienne autour des implants

Les implants remplacent les racines dentaires, et ont pour but de soutenir l'élément prothétique. Ce même élément sera dans la cavité buccale au contact de la flore microbienne. Il est donc normal de retrouver au niveau des implants et des sillons péri-implantaires une flore semblable à celle présente autour des dents naturelles.

Chez un patient partiellement édenté, les germes présents dans les sillons gingivodentaires vont coloniser les sillons péri-implantaires. Alors que pour un patient totalement édenté, les germes, principalement anaérobie, sont localisés sur les cryptes amygdaliennes et la langue.

La muqueuse péri-implantaire est colonisée en quelques minutes après la pose de l'implant. On retrouve particulièrement les bactéries du complexe rouge : *Porphyromonas gingivalis*, *Tanarella forsythia*, *Treponema denticola*.

La flore saine est composée en majorité de bactéries aérobie à Gram positif. Alors que l'apparition de phénomènes inflammatoires est associée à une flore anaérobie à composante majoritaire de bactéries à Gram négatif (Bouchard et al. 2014).

La majorité des bactéries pathogènes parodontales sont aussi responsables de la formation de péri-implantites.

On trouve, en quantité, dans les sites implantaires les plus profonds : *Eikenella corrodens*, *F.nucleatum sp Vincentii*, *Porphyromonas gingivalis* et *Micromonas micros*. (Giovannoli et al. 2012)

Certains auteurs ont signalé la présence de *Staphylococcus aureus* présente autour des implants par leur capacité à coloniser les corps étrangers en titane.

#### 3.2. Antibiothérapie systémique/locale

##### 3.2.1. Antibiothérapie systémique

Le traitement antibiotique par voie systémique offre plusieurs avantages.

Les antibiotiques prescrits peuvent, dans la majorité des cas, facilement atteindre les micro-organismes localisés au fond des sites parodontaux pathologiques ainsi que ceux situés au sein des tissus.

De plus, le traitement par voie générale est capable d'éliminer les pathogènes des lésions parodontales, mais aussi de la cavité buccale. Cela se produit si les pathogènes se trouvent sur la langue, les joues ou les piliers antérieurs de l'amygdale et si la concentration salivaire est suffisante. La capacité et possibilité d'éliminer les pathogènes parodontaux de la cavité buccale entraînent des avantages prophylactiques (Charon 2010).

L'agent antimicrobien est efficace, seulement si les pathogènes ciblés sont sensibles au médicament administré, et que ceux-ci n'aient pas développé de résistance à ce médicament. Il est également nécessaire que la molécule utilisée doit être retrouvée à des taux de concentration thérapeutique pendant un temps suffisant et ne pas présenter d'effets secondaires.

### 3.2.2. Antibiothérapie locale

La prise d'antibiotique par voie systémique peut entraîner des effets secondaires ou toxiques, l'apparition de résistance à certaines souches bactériennes, et des surinfections. Il est toutefois possible que la concentration médicamenteuse délivrée par voie générale soit insuffisante pour éliminer les bactéries pathogènes.

Aujourd'hui, dans la mesure du possible, il est donc de plus en plus prescrit aux patients des antibiotiques locaux.

Plusieurs avantages se présentent suite à la prise d'antibiotiques par voie locale. Cela permet de cibler les sites souhaités, d'obtenir et de maintenir de très fortes concentrations in situ, ce qui est souvent impossible lors de prise d'antibiotiques par voie générale (Charon 2010).

L'antibiothérapie locale permet donc d'obtenir une concentration d'antibiotique jusqu'à 100 fois plus élevée dans les sites sous gingivaux infectés que ce qui est possible d'obtenir par voie systémique.

De plus, le traitement local permet l'utilisation d'agents antimicrobiens qui ne sont pas compatibles à l'administration par voie systémique.

Le traitement topique est aussi une solution pour les patients souffrant de troubles gastro-intestinaux et souffrants d'effets secondaires dus aux antibiotiques après traitement par voie systémique.

Cependant il existe, comme dans tout traitement, des inconvénients. En effet le fait d'utiliser un traitement antibiotique local entraîne une difficulté pour le praticien d'appliquer les agents



antimicrobiens au fond des lésions parodontales. De plus, lors de traitement antibiotique par voie locale, le temps est relativement long pour l'application de celui-ci et son coût peut être élevé si de nombreux sites parodontaux doivent être traités (Charon 2010).

### 3.2.3. Avantages et inconvénients

	Avantages	Inconvénients
<b>Antibiothérapie Systémique</b>	<ul style="list-style-type: none"> <li>• Distribution systémique</li> <li>• Action sur toutes les poches</li> <li>• Efficacité sur les pathogènes oraux et non</li> <li>• Effet persistants jusqu'à 6 mois après traitement</li> </ul>	<ul style="list-style-type: none"> <li>• Observance du patient</li> <li>• Risque d'effets secondaires</li> <li>• Nécessite une concentration élevée</li> <li>• Induction de résistances</li> </ul>
<b>Antibiothérapie Locale</b>	<ul style="list-style-type: none"> <li>• Distribution localisée</li> <li>• Haute concentration dans la poche et faible concentration salivaire et sérique</li> <li>• Efficacité uniquement sur la poche</li> <li>• Effets secondaires limités</li> <li>• Peu d'induction de résistance</li> <li>• Adhésion du patient</li> </ul>	<ul style="list-style-type: none"> <li>• Risque de réinfection par les sites non traités</li> <li>• Efficacité limitée nécessitant une administration répétées</li> <li>• Problèmes liés au système de libération locale</li> <li>• Application +/- douloureuse</li> <li>• Identification des sites à traiter</li> <li>• Coût élevé en cas de traitement de plusieurs sites</li> </ul>

Tableau 1 : comparatif de l'antibiothérapie systémique et locale.

## 3.3. Pipéracilline et tazobactam

### 3.3.1. Mécanisme d'action

La pipéracilline est une pénicilline semi-synthétique à large spectre. Son activité bactéricide inhibe la synthèse du septum et de la paroi cellulaire.

Certaines bactéries développent une résistance aux pénicillines (et céphalosporine) grâce au bêta-lactamases.

Le tazobactam est une bêta-lactamines, structurellement liée aux pénicillines. Son rôle est d'inhiber les bêta-lactamases, il potentialise donc le spectre antibiotique de la pipéracilline en y incluant de nombreuses bactéries productrices de bêta-lactamases ayant acquises une résistance à la pipéracilline seule.

### 3.3.2. Sensibilité

#### 3.3.2.1. Espèces habituellement sensibles

- Micro-organisme aérobie à Gram positif :
  - *Staphylococcus aureus* ;
  - *Streptococcus pyogenes* ;
  - espèces de *Staphylococcus* ;
  - *Enterococcus faecalis*.
- Micro-organismes anaérobies à Gram positif :
  - espèces de *Clostridium* ;
  - espèces d'*Eubacterium* ;
  - espèces de *Peptostreptococcus*.
- Micro-organisme anaérobie à Gram négatif :
  - espèces de *Fusobacterium* ;
  - espèces de *Porphyromonas* ;
  - espèces de *Prevotella*.

#### 3.3.2.2. Espèces inconstamment sensibles

- Micro-organisme aérobie à Gram positif :
  - *Enterococcus faecium* ;
  - *Streptococcus pneumoniae* ;
  - *Streptococcus* du groupe *viridans*.
- Micro-organisme anaérobie à Gram négatif :
  - *Escherichia coli* ;
  - espèce d'*Enterobacter*

#### 3.3.2.3. Espèce naturellement résistante

- Micro-organismes aérobie à Gram positif :
  - *Corynebacterium jeikeium*.
- Micro-organismes anaérobies à Gram négatif :
  - espèces de *Legionella* ;
  - *Streptotrophomonas maltophilia*.

### 3.3.3. Grossesse et allaitement

#### 3.3.3.1. Grossesse

Peu de données sur l'utilisation chez la femme enceinte existent à ce jour.

La pipéracilline et le tazobactam traversent le placenta, de ce fait le médicament ne doit être utilisé chez la femme enceinte que si il est clairement indiqué.

#### 3.3.3.2. Allaitement

Dans le lait maternel, on retrouve de la pipéracilline en faible concentration. Il n'y a pas eu d'étude sur la concentration dans le lait maternel du tazobactam.

Il doit être utilisé si les bénéfices escomptés sont supérieurs aux risques éventuels pour la femme et l'enfant.

### 3.3.4. Composition et conservation

La solution est présentée dans un flacon contenant l'équivalent de 2 g de pipéracilline et de 0,25 g de tazobactam sous forme de sel de sodium.

Les flacons non-ouverts se conservent 3 ans et doivent être préservés à une température ne dépassant pas 25°C.

## 3.4. Acide hyaluronique

L'acide hyaluronique est un glycosaminoglycane non sulfaté, composant majeur de la matrice extracellulaire des tissus conjonctifs.

Il possède un rôle structurel, mais est impliqué dans plusieurs processus physiologiques, pathologiques et embryologiques tels que l'angiogenèse, l'inflammation et la cicatrisation via son rôle de régulateur de la signalisation cellulaire.

Grâce à ses propriétés anti-inflammatoires, angiogéniques et à sa biocompatibilité, l'acide hyaluronique pourrait potentiellement moduler et limiter l'escalade inflammatoire, inhiber la destruction tissulaire et favoriser le phénomène de réparation.

Donc lors d'une péri-implantite, il pourrait limiter la résorption osseuse liée aux phénomènes inflammatoires.

Certaines études ont également démontré un effet inhibiteur de l'acide hyaluronique sur la production du ligand RankL impliquée dans le processus d'ostéoclastogénèse.

L'acide hyaluronique a un rôle régulateur de la réponse inflammatoire : il permet de signaler les dommages des tissus et d'entraîner une mobilisation des cellules immunitaires pendant qu'il réduit la réponse inflammatoire, prévenant ainsi l'inflammation. (Casale et al. 2016)

Il possède une importante viscoélasticité permettant de réduire la pénétration de virus et bactéries dans le tissu.

C'est un élément clé dans le processus de cicatrisation des tissus minéralisés et non-minéralisés.

Dans le domaine dentaire, l'acide hyaluronique est utilisé en application topique, sous forme de gel ou spray. (d'autres techniques existent, mais sont moins utilisées)

#### 3.4.1. Gingivite

L'application topique réduit le saignement des gencives et l'indice de plaque (Casale et al. 2016)

#### 3.4.2. Parodontite chronique

L'utilisation sous forme topique, à la suite d'un surfaçage dentaire complet, aurait des effets bénéfiques sur la cicatrisation parodontale.

En effet, elle améliorerait tous les indices parodontaux : (Casale et al. 2016)

- diminution de l'inflammation gingivale ;
- diminution du Bleeding On Probing (BOP) ;
- diminution de la profondeur de poche ;
- amélioration du niveau d'attache.

L'acide hyaluronique permet donc en tant que traitement complémentaire, d'améliorer significativement la cicatrisation parodontale et donc la santé bucco-dentaire d'un patient atteint de parodontite chronique.

De plus elle permet la prévention de la recolonisation des pathogènes parodontaux dans les poches parodontales. ( *Prevotella intermedia*, *Porphyromonas gingivalis*) (Casale et al. 2016)

### 3.4.3. Implant

L'application de l'acide hyaluronique dans les poches parodontales péri-implantaires permet une réduction de la profondeur de poche et un gain d'attachement.

L'utilisation de l'acide hyaluronique après une mise en fonction immédiate d'un implant entraîne une réduction significative du saignement au sondage.

### 3.4.4. Conclusion

L'acide hyaluronique permet la rémission des symptômes au niveau de la gencive marginale mais aussi des poches parodontales profondes.

L'application topique est un traitement complémentaire des gingivites, parodontites chroniques, période post opératoire des implants améliorant la cicatrisation.(Casale et al. 2016)

## 4. La technique

### 4.1. La bithérapie

#### 4.1.1. Indication


- Traitement de la muqueuse péri-implantaire, afin de prévenir de l'apparition d'une péri-implantite
- Lors d'une chirurgie implantaire, et notamment dans un site d'extraction immédiate ou différée
- Lors d'une chirurgie régénérative

#### 4.1.2. Protocole non chirurgicale

1. Si l'intervention chirurgicale n'est pas nécessaire, il faut alors effectuer un débridage mécanique avec une curette en titane. L'utilisation d'une curette en titane est primordiale car elle permet de préserver la surface de l'implant.
2. Afin de traiter de manière efficace et sur le long-terme la muqueuse péri-implantaire affectée et d'éliminer l'inflammation, il faut compléter le traitement par l'application combinée de 2 antibiotiques locaux et d'une solution d'acide hyaluronique.
3. Il faut alors aspirer le liquide d'un premier flacon à l'aide d'une seringue stérile puis injecter celui-ci dans le deuxième flacon contenant la poudre.
4. Secouer le flacon pendant 1 à 2 minutes jusqu'à dissolution complète de la poudre.
5. A l'aide d'une seringue, aspirer la solution contenant les 2 antibiotiques (Piperacilline + Tazobactam) et l'acide hyaluronique.
6. Remplacer l'aiguille de la seringue par une aiguille à bout émoussé.
7. Insérer délicatement l'aiguille jusqu'au fond de la poche parodontale puis injecter la solution jusqu'à ce que la poche soit entièrement remplie.
8. Répéter l'opération sur tous les points entourant l'implant, jusqu'à ce que la solution atteigne le bord de la gencive.
9. Enfin, il est indispensable de s'assurer de la bonne hygiène buccale du patient.

## 4.2. Bithérapie associé à un traitement mécanique

### 4.2.1. Étapes précédant la chirurgie : traitement initial



Cette étape doit être effectuée 4 à 7 jours avant l'intervention. Cette phase est nécessaire à la réduction de l'inflammation avant d'entamer la phase chirurgicale.

La solution contenant les 2 antibiotiques (Piperaciline + Tazobactam) et l'acide hyaluronique doit être injectée dans la poche parodontale. La solution est fabriquée de la même façon que pour le protocole non-chirurgical.

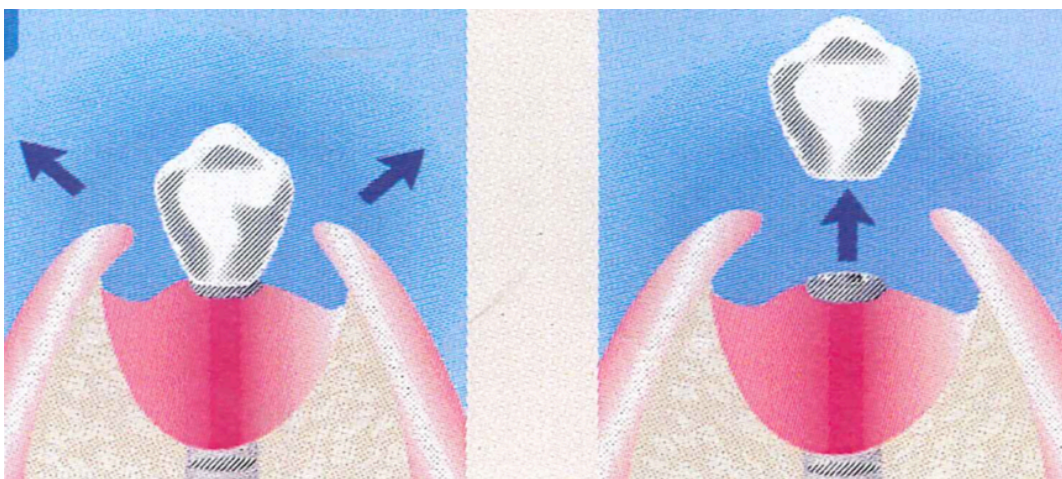
Si l'inflammation est toujours présente au moment de la chirurgie, il faudra reporter l'intervention et refaire une injection dans la poche parodontale.

La chirurgie aura alors lieu 4 à 7 jours plus tard.

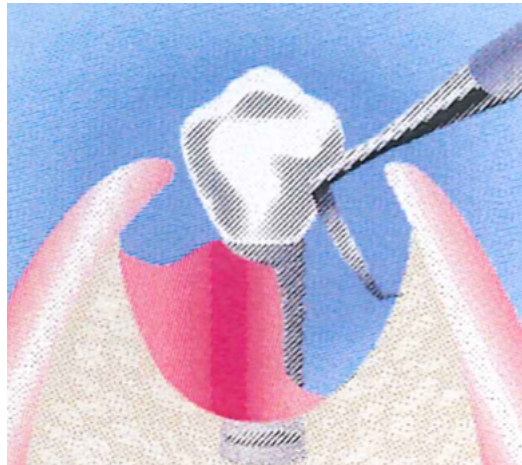
Il est obligatoire pour pouvoir procéder à la chirurgie qu'il n'y ait pas d'inflammation.

### 4.2.2. Procédure chirurgicale : décontamination implantaire

1. Faire un lambeau de pleine épaisseur afin d'accéder au site à traiter et si possible déposer la couronne.

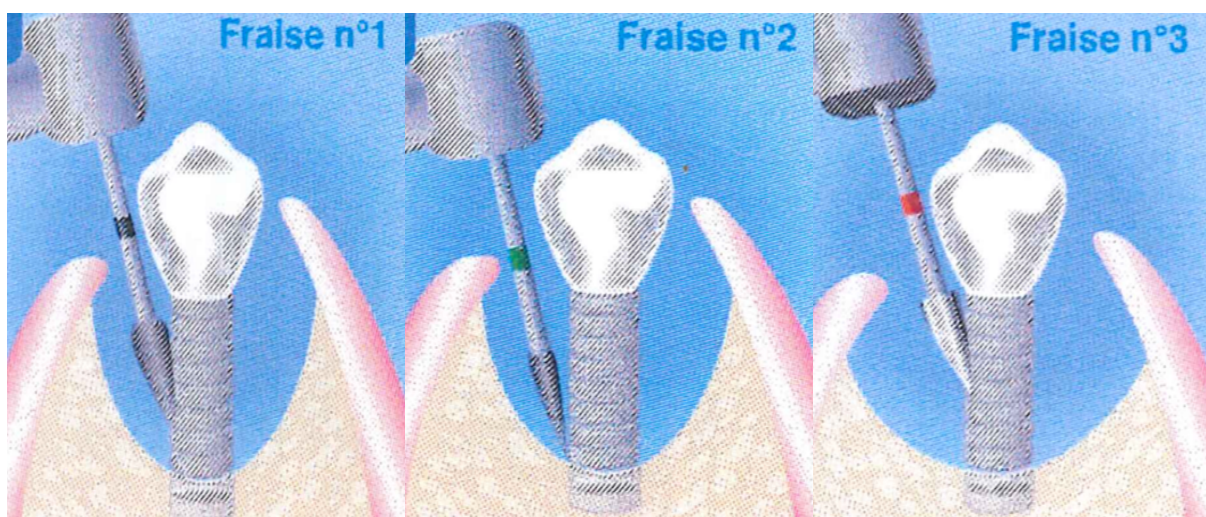


2. Cureter complètement l'os infecté et les zones adjacentes



3. Faire une implanto-plastie afin de retirer tout le biofilm autour de l'implant. Utiliser les fraises dans l'ordre suivant :

- La fraise N°1 (bague noire) pour la portion de l'implant sous la couronne ;
- La fraise N°2 (bague verte) pour la portion de l'implant plus profonde ;
- La fraise N°3 (bague rouge) pour polir la surface de l'implant.

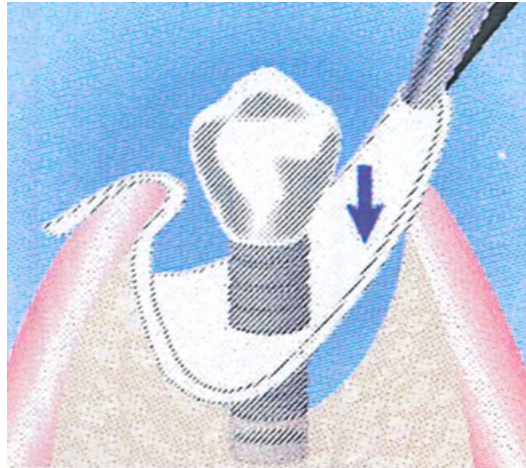




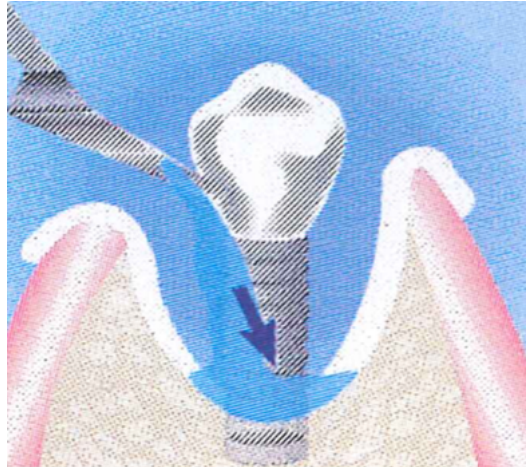
4. Irriguer et nettoyer soigneusement afin d'éliminer les débris.

Une sonde à ultrasons ou une solution de sérum physiologique peuvent compléter l'opération.

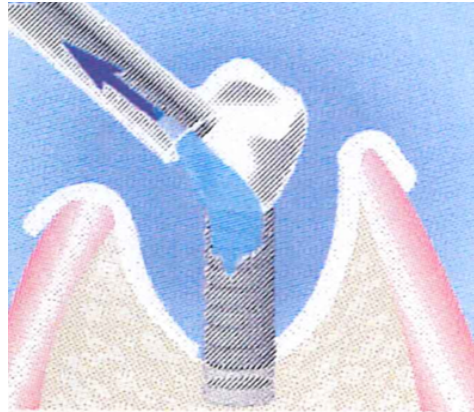
Ensuite, protéger l'os avec une compresse stérile en isolant la surface de l'implant à traiter.



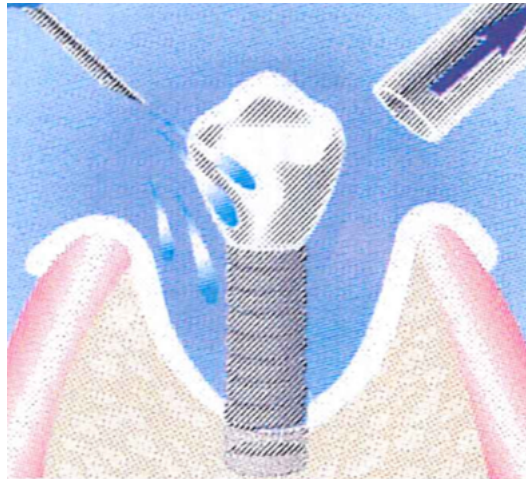
5. Pour décontaminer l'implant, appliquer le gel thixotropique composé d'acide phosphorique à 37% et de chlorhexidine à 2% sur toute la surface de l'implant



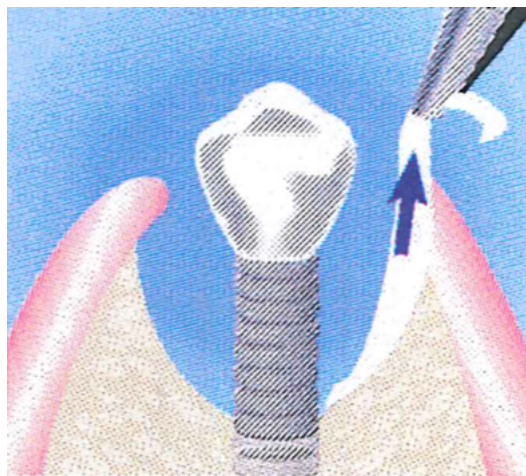
6. Laisser agir le gel 2 minutes afin de favoriser la désintégration du biofilm puis retirer le gel à l'aide d'une canule stérile.



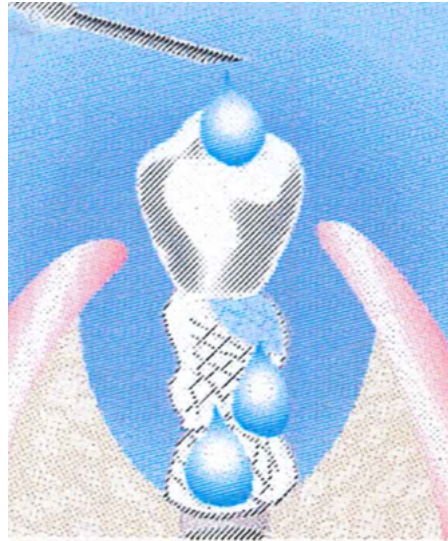7. Rincer abondamment la surface de l'implant à l'aide d'un puissant jet d'eau ou d'une solution saline pendant 10 secondes.



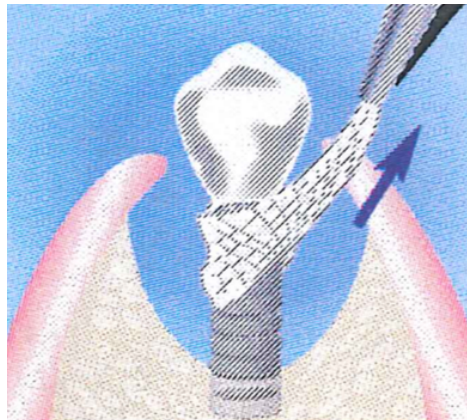
8. Retirer la compresse.




9. Recouvrir l'implant à l'aide de nouvelles compresses stériles imprégnées de solution contenant les 2 antibiotiques et l'acide hyaluronique. Laisser agir pendant 5 minutes.



10. Retirer la compresse en place.

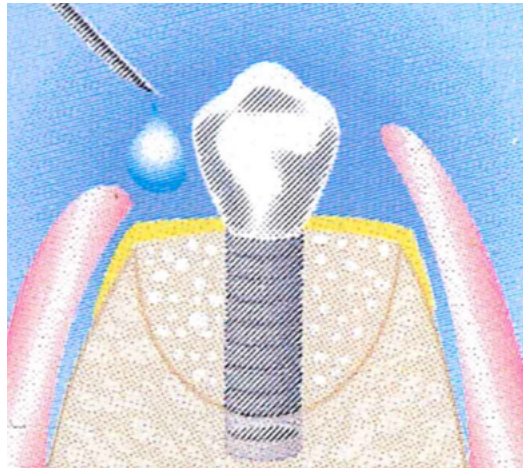


11. Dans un récipient stérile, mélanger le matériau de comblement osseux avec la solution d'antibiotique et de hyaluronate de sodium.



12. Comblent le défaut osseux avec ce mélange et le recouvrir à l'aide d'une membrane en collagène.

Verser quelques gouttes du reste de la solution utilisée sur la membrane, puis fermer le lambeau et suturer. Éventuellement remplacer la couronne



#### 4.2.3. Procédure post chirurgicale

Après 10-15 jours retirer les points de suture.

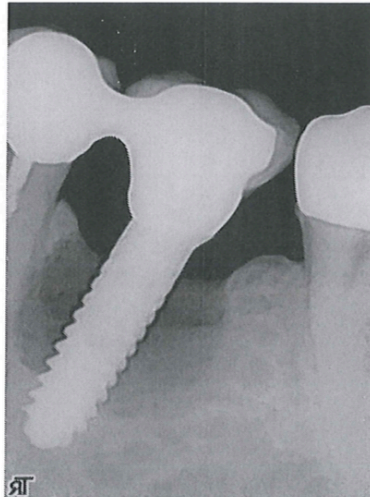
Recommandations au patient :

- Utiliser une crosette inter-dentaire trempée dans une solution de Chlorhexidine 2 fois par jour ;
- Ne pas utiliser sa brosse à dents autour du site et des dents adjacentes durant 2 semaines ;
- Faire de suite et pendant 2 semaines après la chirurgie des bains de bouche avec une solution à la Chlorhexidine à 0,2% ;
- Éviter toute activité physique importante pendant les premières 24 heures ;
- Appliquer éventuellement un pack de glace sur la zone traitée 4 à 6 heures après la chirurgie ;
- Éviter les aliments durs ou trop chauds durant les premières 48 heures.

## 5. Études de cas cliniques

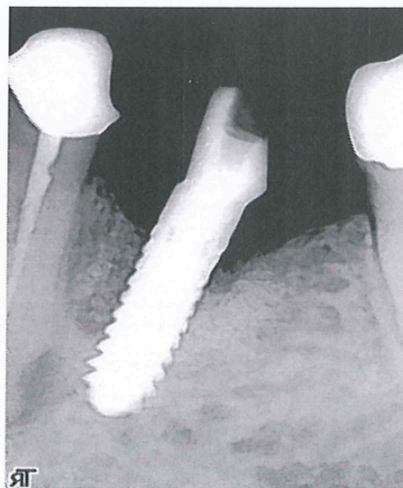
### 5.1. Cas clinique 1

**T = 0**



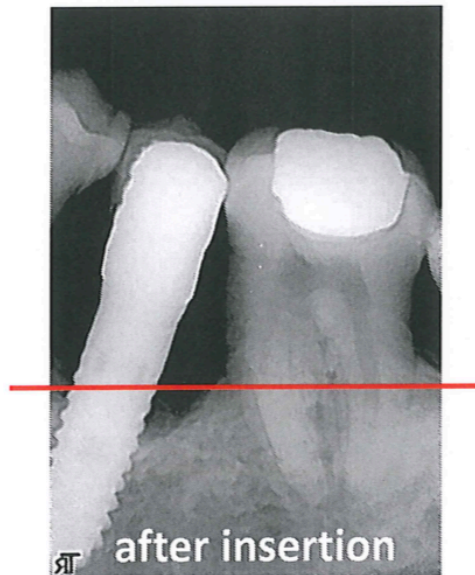
On remarque sur cette implant une image radio-claire supra centimétrique, circonférentielle. La couronne sur cette implant a été déposée, un traitement mécanique ainsi qu'un traitement antibiotique ont été réalisés.

**T = 10 months**



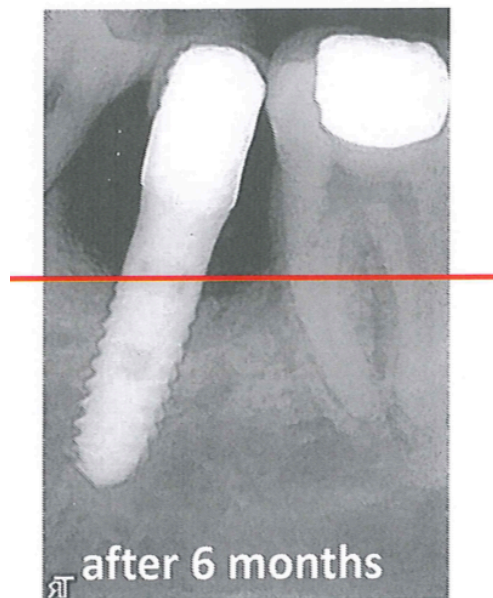
## 5.2.Cas clinique 2

**T = 0**



La ligne rouge sur cette image, est un point de repère permettant d'apprécier le niveau osseux.

Le traitement a été effectué, et l'on constate une augmentation du niveau osseux 6 mois après.



### 5.3.Cas clinique 3

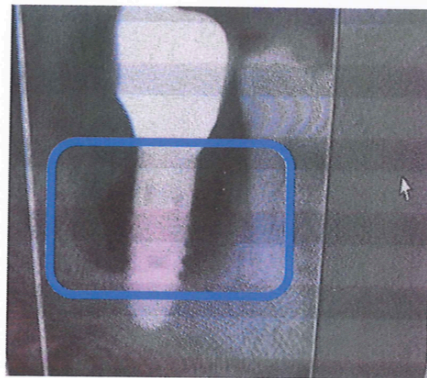


Image radio initiale montrant l'image radio-claire causé par la péri-implantite.

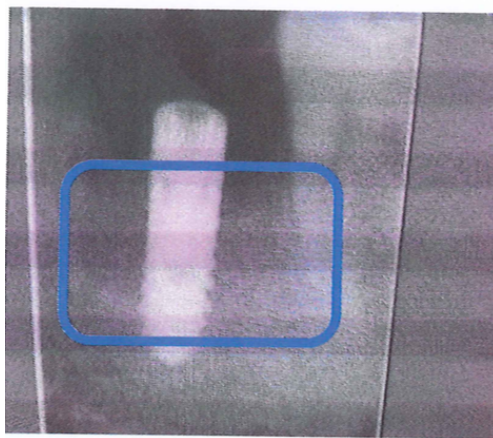


Image radio, apres avoir déposé la couronne et effectué le traitement.

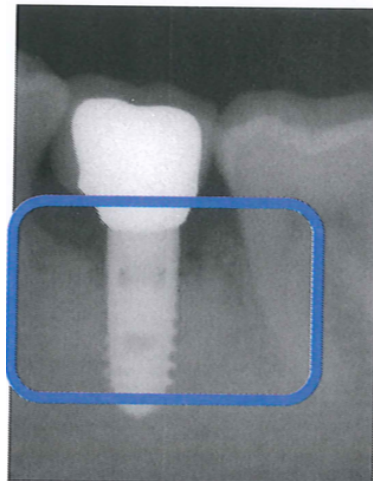


Image radio, environ 8-10 mois après, une autre couronne a été scellée, le niveau osseux a augmenté ; il n'y a plus d'image radio-claire autour de l'implant.

#### 5.4.Cas clinique 4

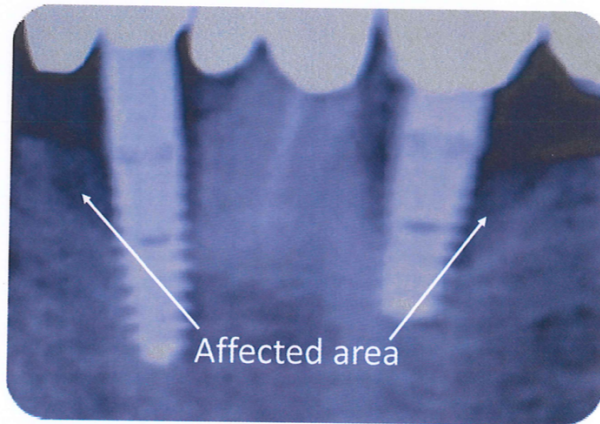


Image radio effectu  e    T= 0

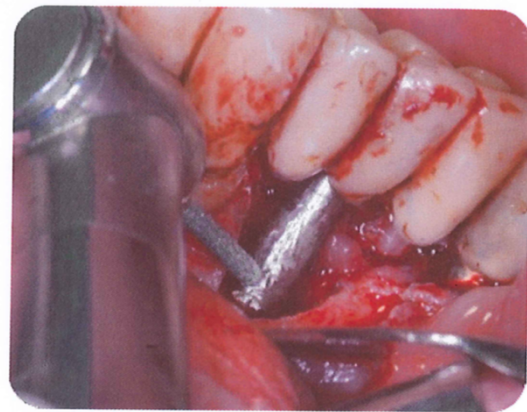
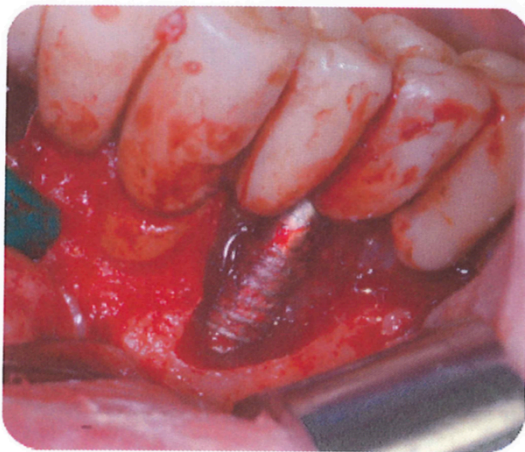
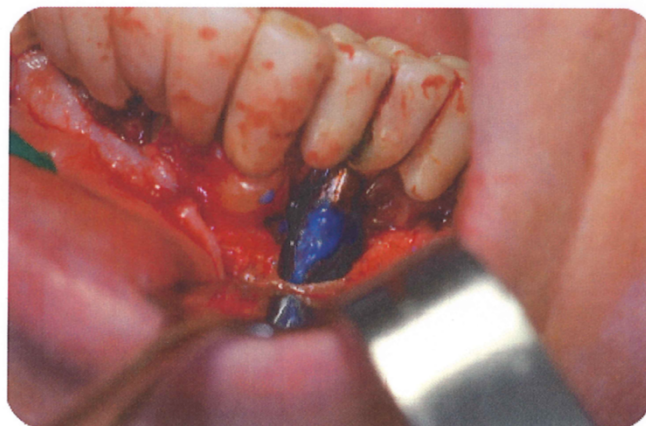
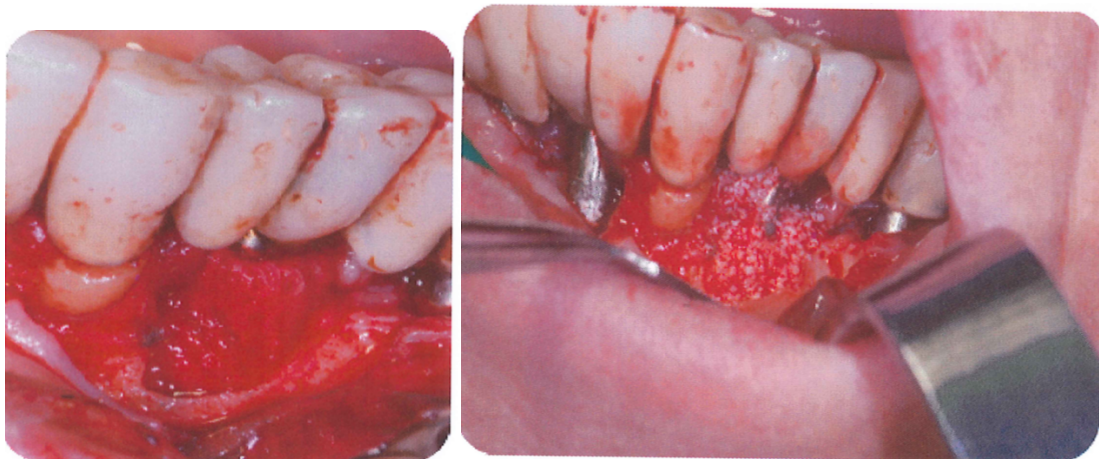


Photo montrant la perte osseuse caus  e par la p  ri-implantite. L'image de droite, montre la surface implantaire obtenue apr  s le traitement m  canique, consistant    supprimer le biofilm pr  sent sur l'implant et    rendre sa surface lisse, pour   viter d'autre colonisation.



Mise en place de la bith  rapie d'antibiotique associ  e    l'acide hyaluronique.





Mise en place d'une membrane et de substitut osseux.

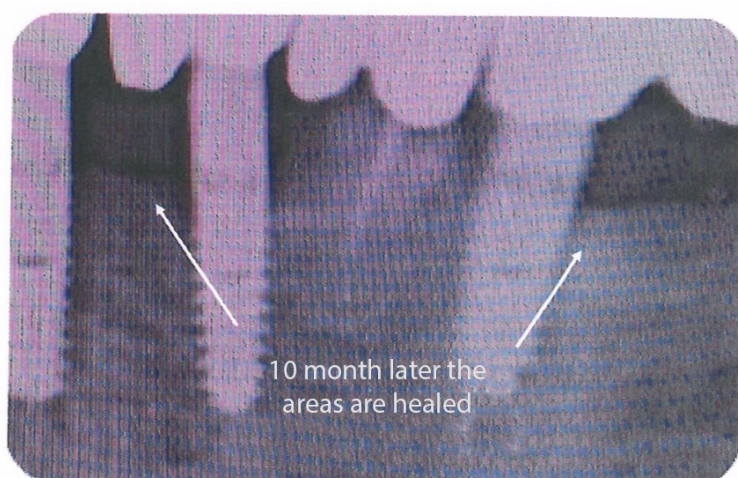


Image radiographique 4 ans après le traitement.

## 6. Autre alternatives de traitement des péri-implantites

Les péri-implantites sont des maladies inflammatoires d'origine infectieuse, ce qui signifie donc présence de micro-organismes.

Il est indispensable de maîtriser l'infection, le premier objectif étant l'élimination du biofilm sur la surface implantaire pour ce type de maladie.

Avant même d'engager un traitement sur le patient, il est obligatoire que celui-ci ait une bonne hygiène orale afin de pouvoir maîtriser l'infection.

Afin de compléter le traitement et pour avoir de meilleurs résultats, des traitements complémentaires anti-infectieux peuvent être ajoutés tels que les antibiotiques, les antiseptiques ou encore le laser.

Les étapes du traitement péri-implantaire sont les mêmes que celles du traitement parodontal (Giovannoli et al. 2012) :

- 1 Une phase étiologique anti-infectieuse
- 2 Une phase correctrice chirurgicale ou non-chirurgicale
- 3 Une phase régénératrice si nécessaire
- 4 Une phase de soutien ou de maintenance

Afin de faciliter l'ostéointégration, la majorité des implants possèdent une surface rugueuse ce qui peut parfois présenter un inconvénient lorsque la surface implantaire est exposée au biofilm. En effet, cela peut entraîner une colonisation bactérienne (Giovannoli et al. 2012).

Il existe d'autres problèmes dans le traitement de péri-implantites comme le dessin des constructions prothétiques.

En effet il faut faire en sorte que la prothèse ne gêne pas l'accessibilité au nettoyage.

Pour cela, la construction pourra être aménagée.

La prothèse devient donc un aspect essentiel du traitement de péri-implantite (Giovannoli et al. 2012).

## 6.1. Traitements des mucosites

La mucosite étant un précurseur de la péri-implantite, il a été démontré qu'un traitement mécanique pourrait être efficace dans le traitement de celle-ci.

Afin d'assurer la réussite du traitement, il est obligatoire pour le patient d'avoir la capacité d'utiliser tous les instruments d'hygiène tels que les brosses, les brossettes inter-dentaires et le fil dentaire (Giovannoli et al. 2012).

L'utilisation d'antiseptique sous la forme de bain de bouche permet d'obtenir de meilleurs résultats.

En effet, on observe chez les patients présentant des poches peu profondes autour des implants une réduction de l'indice de plaque ainsi que de l'indice de saignement au sondage lorsque ceux-ci utilisent des bains de bouche (Giovannoli et al. 2012).

Pour ne pas risquer d'endommager les surfaces implantaire, des instruments à main ont été conçus.

Ces instruments sont en titane pur ou en céramique.

En effet sur une surface implantaire, en faisant une action mécanique, seuls les instruments fabriqués en titane ou dans un matériau plus dur que celui-ci peuvent être utilisés (Giovannoli et al. 2012).

Dans le cas de mucosites récidivantes, c'est à dire lorsque l'inflammation persiste malgré le traitement chirurgical mis en place, l'intervention chirurgicale sera alors sûrement nécessaire (Giovannoli et al. 2012).

## 6.2. Traitements des péri-implantites

L'inflammation des tissus mous péri-implantaires s'accompagnant d'une perte osseuse signifie que nous sommes en présence d'une péri-implantite où les spires de l'implant sont généralement exposées (Giovannoli et al. 2012).

Cette situation est alors beaucoup plus complexe qu'une mucosite.

Elle peut parfois être traitée de manière non chirurgicale mais le plus souvent la chirurgie est indispensable.

### 6.2.1. Traitements non chirurgicaux

Il existe des traitements mécaniques de péri-implantites avec l'utilisation de curettes spécifiques ou encore d'instruments ultrasoniques. Cependant ce type de traitement propose des améliorations limitées (Charon 2010).

En effet, le saignement au sondage et la profondeur des poches ne sont pas réellement réduits. Il a été prouvé qu'en présence de péri-implantite, des traitements mécaniques seuls n'apportent aucune amélioration (Renvert et al. 2008, 2009).

Afin de voir une amélioration tel qu'une réduction de saignement au sondage et des profondeurs de poches, il faut accompagner ce traitement, d'antibiotiques locaux, de gels à libération lente et/ou de microbilles de minocycline (Persson et al. 2006; Renvert et al. 2008).

L'utilisation du laser, considérée comme un traitement non chirurgical, a aussi permis la décontamination d'une surface implantaire dû à son effet bactéricide (Giovannoli et al. 2012). En comparaison avec un débridement mécanique, l'utilisation du laser apporterait des meilleurs résultats cliniques (Schwarz et al. 2006).

Une autre mode de traitement de péri-implantite a été découvert. Il s'agit de l'utilisation d'un système d'aéropolisseur appelé Perio-Flow.

Cet instrument se compose d'un petit bout en plastique qui sera inséré dans la poche et qui projettera une poudre à base de glycine pour désorganiser le biofilm (Giovannoli et al. 2012).

Si on évalue les résultats selon la réduction des profondeurs de poches, des saignements de sondage ou des fréquences de suppuration, les effets sont les mêmes avec le laser ou l'aéropolisseur (Renvert et al. 2011).

Si le patient possède une suprastructure prothétique transvissée, elle pourra être déposée lors du traitement afin de faciliter l'accès autour des implants.

### 6.2.2. Traitement chirurgicaux

Comme évoqué précédemment, il est, dans la majorité des cas de péri-implantite, nécessaire d'intervenir chirurgicalement.

Le principal objectif de la chirurgie dans le cas de péri-implantite étant la décontamination des surfaces implantaire infectées ainsi que la création d'un accès pour le débridement, il est indispensable de passer par un traitement non-chirurgical avant l'intervention.

En effet cette phase préliminaire permettrait de réduire l'état inflammatoire des tissus mous et d'analyser la réponse des tissus au traitement non-chirurgical (Giovannoli et al. 2012).

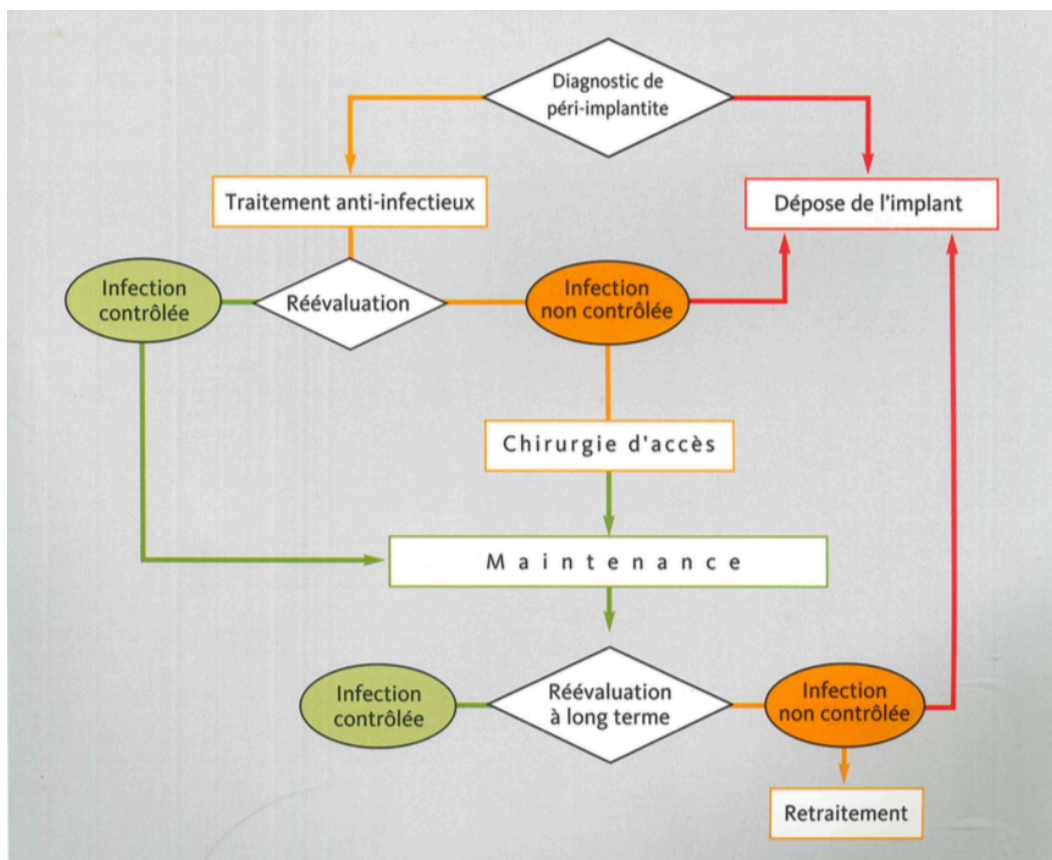


Illustration 3 : arbre décisionnel des traitements de la péri-implantite

(Giovannoli et al. 2012)

Le protocole chirurgical est efficace lorsqu'il y a eu la réalisation d'un lambeau d'accès, l'élimination du tissu de granulation, une décontamination par application de sérum physiologique, ainsi que la prise post opératoire d'antibiotique par voie générale.

Afin d'avoir ces résultats il est aussi obligatoire d'éliminer le biofilm et les dépôts calcifiés pour favoriser la cicatrisation et ainsi réduire le risque de progression de la maladie.

En suivant ce protocole des résultats positifs ont été observés à 3, 6 et 12 mois (Heitz-Mayfield et al. 2012).

Pour assurer la décontamination il est recommandé d'utiliser des instruments en titane comme par exemple une brosse rotative en titane.

Une décontamination au laser ou avec l'utilisation d'un aéropolisseur ont également été recommandés. Il est aussi possible de polir les spires exposées à l'aide d'instrument rotatifs (Giovannoli et al. 2012).

Une décontamination chimique doit toujours être réalisée à la suite d'une décontamination mécanique. Après application, un rinçage de la surface implantaire doit être réalisée au sérum physiologique (Bouchard et al. 2014).

Selon les situations et cas cliniques, une approche résectrice ou réparatrice sera choisie.

En effet dans les zones non concernées par l'esthétique, afin d'améliorer l'accessibilité au nettoyage et la réduction de la profondeur de poche, la chirurgie résectrice sera retenue et associée à un repositionnement apical du lambeau (Giovannoli et al. 2012).

Par contre, l'exposition d'un implant dans les zones antérieures concernées par l'esthétique est une complication problématique.

### 6.2.2.1. Différentes techniques selon les défauts osseux

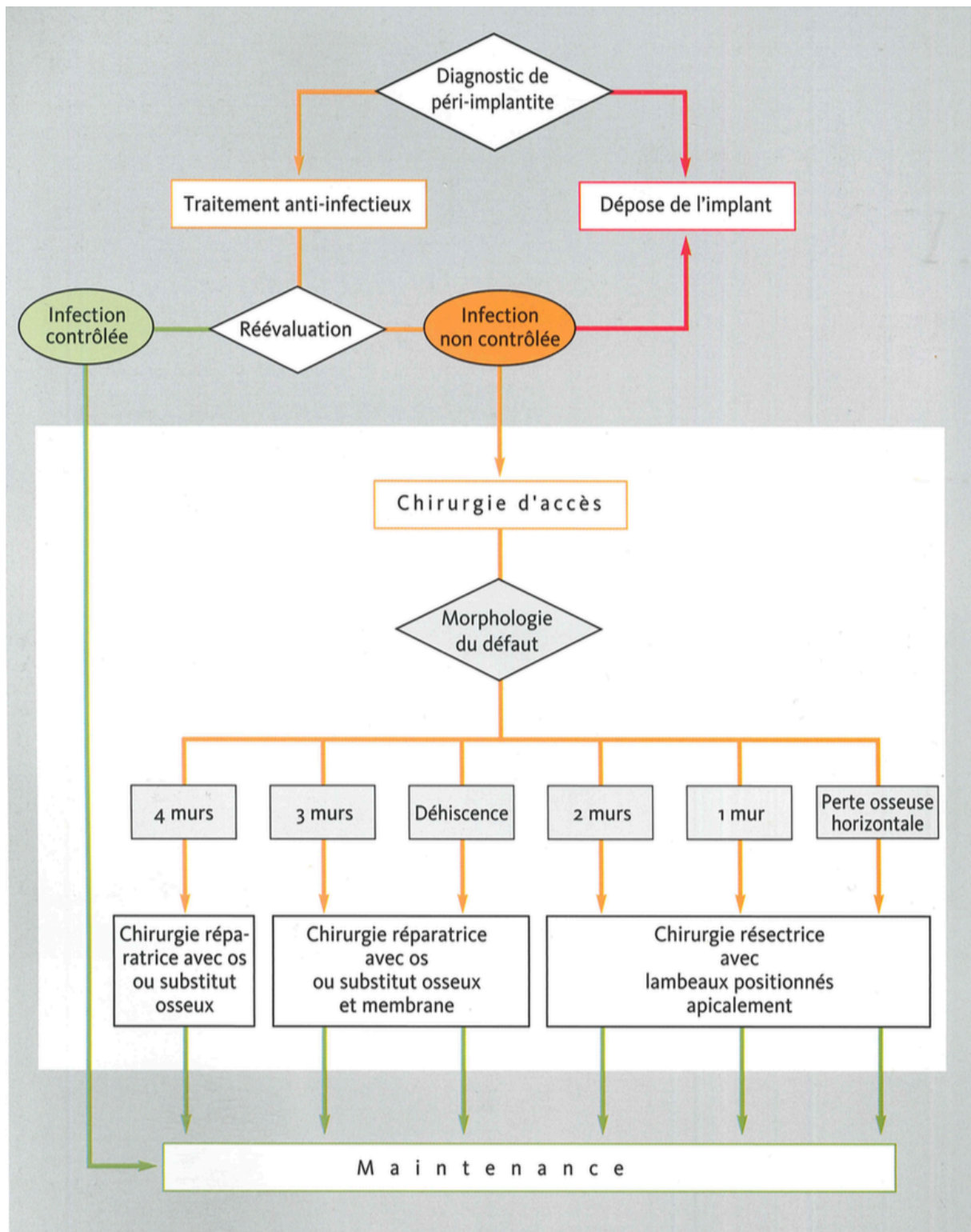


Illustration 4 : arbre décisionnel de la technique de traitement selon le nombre de défaut osseux.

(Giovannoli et al. 2012)

Le choix du mode de traitement chirurgical est fait selon le degré d'atteinte osseuse c'est-à-dire le nombre osseux de mur résiduels, ainsi que la morphologie du défaut.

Ce choix de traitement ne devra être fait qu'après l'élévation du lambeau et l'élimination du tissu de granulation (Giovannoli et al. 2012).

En revanche, dans tous les cas il faudra réaliser une incision conservatrice à biseau interne pour pouvoir préserver assez de tissu et obtenir un recouvrement total du défaut et des produits utilisés après la fermeture du lambeau (Giovannoli et al. 2012).

Pour pouvoir espérer une régénération, il faut que la morphologie du défaut ne dépasse pas une certaine taille. En effet il faut que la composante infra-osseuse concerne au moins 270 ° de la circonférence de l'implant, soit au pire, 360 ° (Giovannoli et al. 2012).

#### 6.2.2.1.1. Présence d'un défaut à 4 murs

Dans ce cas, le comblement du défaut peut être fait sans pour autant mettre en place une membrane.

Il est recommandé par différents auteurs d'utiliser de l'os autogène (Behneke et al. 2000). L'os autogène peut être prélevé dans la zone rétro molaire ou bien en bloc dans une autre région.

Le prélèvement de l'os représente de nombreuses difficultés. C'est pour ces raisons que de plus en plus de personnes utilisent des substituts osseux.

Certains auteurs recommandent de mélanger ces substituts avec de l'os autogène même si le plus souvent ils sont utilisés seul (Rocuzzo et al. 2011; Wiltfang et al. 2012).

Selon des études, il a été observé que l'utilisation combinée d'un substitut osseux et d'une membrane n'apporterait aucun avantage dans le traitement de péri-implantite. De plus, fréquemment, la membrane exposée représente une complication postopératoire (Roos-Jansåker et al. 2007; Schwarz et al. 2008).

Aujourd'hui plusieurs types de produits sont recommandés en ce qui concerne les augmentations de volume osseux : des allogreffes, des xénogreffes et des matériaux synthétiques. Parmi les différents substituts osseux, un est particulièrement utilisé, l'hydroxyapatite d'origine bovine (le Bio-Oss).



Même si de nombreux échecs ont été mentionnés, ces traitements ont permis et permettent toujours d'obtenir des améliorations cliniques évidentes dans une grande partie de cas, accompagnée d'une réduction de la profondeur des poches et d'une réparation des défauts osseux (Giovannoli et al. 2012).

#### 6.2.2.1.2. Présence d'un défaut à 3 murs

La même technique est recommandée dans ce cas.

Dans les secteurs antérieurs où la demande esthétique est grande, les techniques régénératrices sont très avantageuses.

Cependant, il est nécessaire d'informer le patient du risque de récession et d'exposition de l'implant au cas où il n'y aurait pas une quantité suffisante de tissus régénérés (Giovannoli et al. 2012).

#### 6.2.2.1.3. Présence d'un défaut à 2 murs

Dans ce cas, et lorsque les corticales vestibulaire ou linguale sont détruites, les techniques de régénération sont souvent contre-indiquées étant donné que la morphologie osseuse ne permet pas de maintenir un matériau en place (Giovannoli et al. 2012).

Il est donc préférable d'utiliser une technique résectrice en réalisant des interventions à lambeaux repositionnés apicalement.

Ce type de traitement ne permet pas d'obtenir une réparation osseuse mais peut stopper la progression de la péri-implantite, en réduisant les profondeurs de poches (Giovannoli et al. 2012).

#### 6.2.2.1.4. Présence d'une déhiscence osseuse

Dans ce cas, une membrane doit obligatoirement être placée étant donné que la morphologie du défaut est défavorable pour maintenir en place le matériau de comblement.

Ces membranes doivent être stabilisées par des micropunaises en titane, qui par la suite devront être déposés (Giovannoli et al. 2012).

Afin d'obtenir une bonne régénération osseuse, il faut que dans tous les cas les défauts et les matériaux utilisés soient entièrement recouverts par des tissus mous de bonne qualité et qu'ils restent enfouis pendant toute la phase de cicatrisation. Pour obtenir un tel résultat, l'augmentation préalable de la hauteur de muqueuse kératinisée peut être nécessaire, en réalisant dans un premier temps une greffe gingivale (Giovannoli et al. 2012).

#### 6.2.2.1.5. Présence d'une perte osseuse horizontale

Lors d'une présence de perte osseuse horizontale, concernant plusieurs implants proximaux, la même approche doit être faite et les mêmes résultats sont attendus (Giovannoli et al. 2012).

Lorsque la péri-implantite est due à une contamination à partir d'une dent naturelle voisine qui présente une pathologie endodontique ou parodontale non contrôlée, le traitement peut inclure l'extraction de cette dent voisine. Cette extraction peut se faire en même temps que l'acte chirurgical qui traite la péri-implantite (Giovannoli et al. 2012).

Encore une fois, et dans tous les cas le choix du mode de traitement de la péri-implantite dépendra de la morphologie du défaut ainsi que du nombre de murs osseux résiduels.

#### 6.2.2.1.6. Destruction osseuse avancée

Lors de cas de péri-implantites sévères avec une destruction osseuse avancée, la dépose des implants concernés peut être envisagée et considérée comme la meilleure solution même si les implants malades présentent une bonne stabilité mécanique (Giovannoli et al. 2012).

Les solutions les plus satisfaisantes sont bien sûr celles qui permettent de conserver l'implant en réparant les tissus altérés par l'infection mais cela n'est pas toujours possible.

## 7. Conclusion

La péri-implantite est une maladie inflammatoire d'origine infectieuse.

Elle possède nombre de facteurs de risque, mais parmi ceux qui sont contrôlables, l'état de surface de l'implant est important.

Un état de surface rugueux améliore l'ostéointégration, mais lorsque le col de l'implant est à l'air libre, il permet l'accumulation de plaque bactériennes à la surface implantaire et un nettoyage plus difficile.

Les complexes bactériens présents au niveau des péri-implantites sont semblables à ceux d'une parodontite. Mais la présence de titane favorise la colonisation d'une bactérie particulière, le *Staphylococcus aureus*, qui a une responsabilité dans la formation de la péri-implantite.

L'association de la pipéracilline et du tazobactam permet la formation d'un antibiotique à large spectre. Elle agit sur nombre de bactéries aérobies/anaérobies à Gram positif/négatif, y compris *Staphylococcus aureus*.

L'acide hyaluronique possède lui, un effet bénéfique dans la cicatrisation des tissus parodontaux. De plus il réduit la pénétration dans les tissus de virus et bactéries.

L'association de la solution contenant une bithérapie d'antibiotique et de l'acide hyaluronique donne un gel, qui, une fois placé au niveau de la poche, permet une cicatrisation osseuse et parodontale.

Cette application topique ne peut se faire qu'après un traitement de l'état de surface implantaire. Comme dit précédemment un état de surface implantaire rugueux favorise l'adhésion de la plaque mais reste compliqué à nettoyer. L'utilisation de fraises spécifiques sur contre-angle permet le nettoyage de la surface implantaire exposée dans la cavité buccale, et de polir cette même surface, la rendant ainsi lisse.

L'ensemble de cette technique, consistant à suivre des étapes, permet un regain d'attache et une diminution des résorptions osseuses.

Certaines études récentes, ont montré que le relargage des ions titanes par l'état de surfaces implantaires serait responsable des péri-implantites.

## 8. Bibliographie

- Akalin FA, Baltacioğlu E, Sengün D, Hekimoğlu S, Taşkin M, Etikan I, et al. A comparative evaluation of the clinical effects of systemic and local doxycycline in the treatment of chronic periodontitis. *J Oral Sci.* 2004;46(1):25-35.
- Behneke A, Behneke N, d'Hoedt B. Treatment of peri-implantitis defects with autogenous bone grafts: six-month to 3-year results of a prospective study in 17 patients. *Int J Oral Maxillofac Implants.* 2000;15(1):125-38.
- Bengazi F, Wennström JL, Lekholm U. Recession of the soft tissue margin at oral implants. A 2-year longitudinal prospective study. *Clin Oral Implants Res.* 1996;7(4):303-10.
- Berglundh T, Zitzmann NU, Donati M. Are peri-implantitis lesions different from periodontitis lesions?: Peri-implantitis and periodontitis lesions. *Journal of Clinical Periodontology.* 2011;38:188-202.
- Bhakta G, Rai B, Lim ZXH, Hui JH, Stein GS, van Wijnen AJ, et al. Hyaluronic acid-based hydrogels functionalized with heparin that support controlled release of bioactive BMP-2. *Biomaterials.* 2012;33(26):6113-22.
- Bouchard P, Frémont M, Sanz M. *Parodontologie & dentisterie implantaire. Volume 1, Médecine parodontale.* Paris: Lavoisier Médecine Sciences; 2014.
- Casale M, Moffa A, Vella P, Sabatino L, Capuano F, Salvinelli B, et al. Hyaluronic acid: Perspectives in dentistry. A systematic review. *International Journal of Immunopathology and Pharmacology.* 2016;29(4):572.
- Charalampakis G, Leonhardt Å, Rabe P, Dahlén G. Clinical and microbiological characteristics of peri-implantitis cases: a retrospective multicentre study. *Clin Oral Implants Res.* 2012;23(9):1045-54.
- Charalampakis G, Rabe P, Leonhardt A, Dahlén G. A follow-up study of peri-implantitis cases after treatment. *J Clin Periodontol.* 2011;38(9):864-71.
- Charon J. *Parodontie médicale: innovations cliniques.* Rueil-Malmaison: Éditions CdP; 2010.
- Chung DM, Oh T-J, Shotwell JL, Misch CE, Wang H-L. Significance of keratinized mucosa in maintenance of dental implants with different surfaces. *J Periodontol.* 2006;77(8):1410-20.
- Dar-Odeh NS, Abu-Hammad OA, Al-Omiri MK, Khraisat AS, Shehabi AA. Antibiotic prescribing practices by dentists: a review. *Ther Clin Risk Manag.* 2010;6:301-6.
- Derks J, Håkansson J, Wennström JL, Tomasi C, Larsson M, Berglundh T. Effectiveness of Implant Therapy Analyzed in a Swedish Population: Early and Late Implant Loss. *Journal of Dental Research.* 2015;94(3\_suppl):44S-51S.
- Derks J, Schaller D, Håkansson J, Wennström JL, Tomasi C, Berglundh T. Peri-implantitis - onset and pattern of progression. *J Clin Periodontol.* 2016;43(4):383-8.
- Derks J, Tomasi C. Peri-implant health and disease. A systematic review of current epidemiology. *Journal of Clinical Periodontology.* 2015;42:S158-71.

- Esposito M, Grusovin MG, Worthington HV. Interventions for replacing missing teeth: treatment of peri-implantitis. *Cochrane Database Syst Rev*. 2012;1:CD004970.
- Ferreira SD, Silva GLM, Cortelli JR, Costa JE, Costa FO. Prevalence and risk variables for peri-implant disease in Brazilian subjects. *J Clin Periodontol*. 2006;33(12):929-35.
- Figuro E, Graziani F, Sanz I, Herrera D, Sanz M. Management of peri-implant mucositis and peri-implantitis. *Periodontol 2000*. 2014;66(1):255-73.
- Giovannoli J-L, Renvert S, Benque E-P. *Péri-implantites*. Paris: Quintessence international; 2012.
- Heitz-Mayfield LJA. Peri-implant diseases: diagnosis and risk indicators. *J Clin Periodontol*. 2008;35(8 Suppl):292-304.
- Heitz-Mayfield LJA, Lang NP. Comparative biology of chronic and aggressive periodontitis vs. peri-implantitis. *Periodontol 2000*. 2010;53:167-81.
- Heitz-Mayfield LJA, Mombelli A. The therapy of peri-implantitis: a systematic review. *Int J Oral Maxillofac Implants*. 2014;29 Suppl:325-45.
- Heitz-Mayfield LJA, Salvi GE, Mombelli A, Faddy M, Lang NP, Implant Complication Research Group. Anti-infective surgical therapy of peri-implantitis. A 12-month prospective clinical study. *Clin Oral Implants Res*. 2012;23(2):205-10.
- Herrera D, Sanz M, Jepsen S, Needleman I, Roldán S. A systematic review on the effect of systemic antimicrobials as an adjunct to scaling and root planing in periodontitis patients. *J Clin Periodontol*. 2002;29 Suppl 3:136-159-162.
- Høiby N, Ciofu O, Johansen HK, Song Z, Moser C, Jensen PØ, et al. The clinical impact of bacterial biofilms. *Int J Oral Sci*. 2011;3(2):55-65.
- Kalsi R, Vandana KL, Prakash S. Effect of local drug delivery in chronic periodontitis patients: A meta-analysis. *J Indian Soc Periodontol*. 2011;15(4):304-9.
- Lauenstein M, Kaufmann M, Persson GR. Clinical and microbiological results following nonsurgical periodontal therapy with or without local administration of piperacillin/tazobactam. *Clin Oral Investig*. 2013;17(7):1645-60.
- Machtei EE. Treatment Alternatives to Negotiate Peri-Implantitis. *Adv Med*. 2014;2014:487903.
- Mombelli A. Antimicrobial advances in treating periodontal diseases. *Front Oral Biol*. 2012;15:133-48.
- Mombelli A, Müller N, Cionca N. The epidemiology of peri-implantitis. *Clin Oral Implants Res*. 2012;23 Suppl 6:67-76.
- Mombelli A, Samaranayake LP. Topical and systemic antibiotics in the management of periodontal diseases. *Int Dent J*. 2004;54(1):3-14.
- Pauletto N, Lahiffe BJ, Walton JN. Complications associated with excess cement around crowns on osseointegrated implants: a clinical report. *Int J Oral Maxillofac Implants*. 1999;14(6):865-8.

- Persson GR, Salvi GE, Heitz-Mayfield LJA, Lang NP. Antimicrobial therapy using a local drug delivery system (Arestin) in the treatment of peri-implantitis. I: Microbiological outcomes. *Clin Oral Implants Res.* 2006;17(4):386-93.
- Persson GR, Samuelsson E, Lindahl C, Renvert S. Mechanical non-surgical treatment of peri-implantitis: a single-blinded randomized longitudinal clinical study. II. Microbiological results: Microbiota at implants. *Journal of Clinical Periodontology.* 2010;37(6):563-73.
- Prathapachandran J, Suresh N. Management of peri-implantitis. *Dent Res J (Isfahan).* 2012;9(5):516-21.
- Renvert S, Lessem J, Dahlén G, Renvert H, Lindahl C. Mechanical and repeated antimicrobial therapy using a local drug delivery system in the treatment of peri-implantitis: a randomized clinical trial. *J Periodontol.* 2008;79(5):836-44.
- Renvert S, Lindahl C, Roos Jansåker A-M, Persson GR. Treatment of peri-implantitis using an Er:YAG laser or an air-abrasive device: a randomized clinical trial. *J Clin Periodontol.* 2011;38(1):65-73.
- Renvert S, Persson GR. Periodontitis as a potential risk factor for peri-implantitis. *J Clin Periodontol.* 2009;36 Suppl 10:9-14.
- Renvert S, Samuelsson E, Lindahl C, Persson GR. Mechanical non-surgical treatment of peri-implantitis: a double-blind randomized longitudinal clinical study. I: clinical results. *J Clin Periodontol.* 2009;36(7):604-9.
- Roccuzzo M, Bonino F, Bonino L, Dalmaso P. Surgical therapy of peri-implantitis lesions by means of a bovine-derived xenograft: comparative results of a prospective study on two different implant surfaces. *J Clin Periodontol.* 2011;38(8):738-45.
- Roos-Jansåker A-M, Renvert H, Lindahl C, Renvert S. Surgical treatment of peri-implantitis using a bone substitute with or without a resorbable membrane: a prospective cohort study. *J Clin Periodontol.* 2007;34(7):625-32.
- Schwarz F, Bieling K, Nuesry E, Sculean A, Becker J. Clinical and histological healing pattern of peri-implantitis lesions following non-surgical treatment with an Er:YAG laser. *Lasers Surg Med.* 2006;38(7):663-71.
- Schwarz F, Sculean A, Bieling K, Ferrari D, Rothamel D, Becker J. Two-year clinical results following treatment of peri-implantitis lesions using a nanocrystalline hydroxyapatite or a natural bone mineral in combination with a collagen membrane. *J Clin Periodontol.* 2008;35(1):80-7.
- Strietzel FP, Reichart PA, Kale A, Kulkarni M, Wegner B, Küchler I. Smoking interferes with the prognosis of dental implant treatment: a systematic review and meta-analysis. *J Clin Periodontol.* 2007;34(6):523-44.
- Toma S, Lasserre JF, Taïeb J, Brex MC. Evaluation of an air-abrasive device with amino acid glycine-powder during surgical treatment of peri-implantitis. *Quintessence Int.* 2014;45(3):209-19.

- Valderrama P, Wilson TG. Detoxification of implant surfaces affected by peri-implant disease: an overview of surgical methods. *Int J Dent*. 2013;2013:740680.
- Van der Weijden GA, van Bommel KM, Renvert S. Implant therapy in partially edentulous, periodontally compromised patients: a review. *J Clin Periodontol*. 2005;32(5):506-11.
- Wiltfang J, Zernial O, Behrens E, Schlegel A, Warnke PH, Becker ST. Regenerative treatment of peri-implantitis bone defects with a combination of autologous bone and a demineralized xenogenic bone graft: a series of 36 defects. *Clin Implant Dent Relat Res*. 2012;14(3):421-7.
- Wu H, Moser C, Wang H-Z, Høiby N, Song Z-J. Strategies for combating bacterial biofilm infections. *Int J Oral Sci*. 2015;7(1):1-7.
- Zeza B, Piloni A. Peri-implant mucositis treatments in humans: a systematic review. *Ann Stomatol (Roma)*. 2012;3(3-4):83-9.

**Les opinions émises dans les dissertations présentées doivent être  
considérées comme propres à leurs auteurs, sans aucune approbation  
ni improbation de la Faculté de Chirurgie Dentaire.**



**ZELMATI Sacha. Nouvelle technique de traitement des péri-implantites par une bi-thérapie d'antibiotique associée à de l'acide hyaluronique et un traitement mécanique. 2018. 60 p. : ill., tabl. Réf. Biblio. : 56-59**

**Sous la direction du Docteur *TARRAGANO Hervé***

**Th : Chir Dent. : Paris 7 : 2018**

---

**RESUME :**

Les péri-implantites sont des maladies inflammatoires d'origine infectieuse. Les chirurgies implantaire font parties aujourd'hui des traitements usuels de la dentisterie. L'augmentation de cette technique entraine alors l'augmentation de ses complications, à savoir les mucosites et péri-implantites. Ces péri-implantites représentent un des problèmes majeur de l'implantologie car cela peut aboutir à la perte totale de l'implant, et les traitements actuels ne présentent aucun succès évident.

Le but de cette thèse est de montrer une nouvelle technique de traitement. Cette technique consiste en un traitement mécanique permettant de nettoyer la surface implantaire exposée dans la cavité buccale. Pour cela dans un premier temps nous allons expliquer ce qu'est la péri-implantite, puis nous allons parler de l'antibiothérapie, partie importante dans notre technique. Enfin je présenterai la technique et des cas cliniques.

---

**TITRE en anglais : New peri-implantitis treatment technique by antibiotic bi-therapy associated with hyaluronic acid and a mechanical technique.**

---

**DISCIPLINE :** Prothèse/Implantologie

---

**MOTS-CLES Français :** Péri-implantite (FMeSH) ; Implants dentaires (FMeSH) ; Acide hyaluronique (FMeSH) ; Antibiothérapie (FMeSH)

---

**MOTS-CLES Anglais :** Peri-implantitis (MeSH) ; Dental implants (MeSH) ; Hyaluronic acid (MeSH) ; Antibiotic therapy (MeSH)

---