



HAL
open science

La pulpotomie camérale comme traitement définitif

Lionel Harari

► **To cite this version:**

Lionel Harari. La pulpotomie camérale comme traitement définitif. Chirurgie. 2020. dumas-03176318

HAL Id: dumas-03176318

<https://dumas.ccsd.cnrs.fr/dumas-03176318>

Submitted on 22 Mar 2021

HAL is a multi-disciplinary open access archive for the deposit and dissemination of scientific research documents, whether they are published or not. The documents may come from teaching and research institutions in France or abroad, or from public or private research centers.

L'archive ouverte pluridisciplinaire **HAL**, est destinée au dépôt et à la diffusion de documents scientifiques de niveau recherche, publiés ou non, émanant des établissements d'enseignement et de recherche français ou étrangers, des laboratoires publics ou privés.



Distributed under a Creative Commons Attribution - NonCommercial - NoDerivatives 4.0 International License

THESE

***POUR OBTENIR LE DIPLOME D'ETAT
DE DOCTEUR EN CHIRURGIE DENTAIRE***

Présentée et publiquement soutenue devant la

Faculté d'Odontologie de Marseille
(Doyen : Monsieur le Professeur Bruno FOTI)

Aix-Marseille Université
(Président : Monsieur le Professeur Éric BERTON)

***La pulpotomie camérale
comme traitement définitif***

Présentée par

HARARI Lionel

Né(e) le 14 juin 1992
A Marseille

Thèse soutenue le **Judi 19 mars 2020**

Devant le jury composé de

Président : Professeur TASSERY Hervé

Assesseurs : Docteur ROCHE-POGGI Philippe

Docteur BANDON Daniel

Docteur BALLESTER Benoît

THESE

***POUR OBTENIR LE DIPLOME D'ETAT
DE DOCTEUR EN CHIRURGIE DENTAIRE***

Présentée et publiquement soutenue devant la

Faculté d'Odontologie de Marseille
(Doyen : Monsieur le Professeur Bruno FOTI)

Aix-Marseille Université
(Président : Monsieur le Professeur Éric BERTON)

***La pulpotomie camérale
comme traitement définitif***

Présentée par

HARARI Lionel

Né(e) le 14 juin 1992
A Marseille

Thèse soutenue le **Judi 19 mars 2020**

Devant le jury composé de

Président : Professeur TASSERY Hervé

Assesseurs : Docteur ROCHE-POGGI Philippe

Docteur BANDON Daniel

Docteur BALLESTER Benoît

ADMINISTRATION

Mise à jour : mars 2020

Doyens Honoraires

Professeur	Raymond SANGIUOLO†
Professeur	Henry ZATTARA
Professeur	André SALVADORI
Professeur	Jacques DEJOU

Doyen Assesseurs

Professeur	Bruno FOTI
Professeur	Michel RUQUET
Professeur	Anne RASKIN

Directeurs de Départements

Formation Initiale	Professeur	Michel RUQUET
Recherche	Professeur	Anne RASKIN
Formation Continue	Professeur	Frédéric BUKIET

Charges de missions

Relations Internationales	Professeur	Hervé TASSERY
Internat et Diplômes d'études spécialisées	Professeur	Virginie MONNET-CORTI
Affaires générales	Docteur	Patrick TAVITIAN

Responsable des Services Administratifs et Techniques

Madame	Katia LEONI
--------	-------------

LISTE DES ENSEIGNANTS

PROFESSEURS DES UNIVERSITES – PRATICIENS HOSPITALIERS DES CSERD

BUKIET Frédéric (58-01)
FOTI Bruno (56-02)
MONNET-CORTI Virginie (57-01)
ORTHLIEB Jean-Daniel (58-01)
RASKIN Anne (58-01)
RUQUET Michel (58-01)
TARDIEU Corinne (56-01)
TARDIVO Delphine (56-02)
TASSERY Hervé (58-01)

PROFESSEUR DES UNIVERSITES

ABOUT Imad (65)

MAITRES DE CONFERENCES DES UNIVERSITES – PRATICIENS HOSPITALIERS DES CSERD

ABOUDHARAM Gérard (58-01)	LAURENT Michel (58-01)
BANDON Daniel (56-01)	LAURENT Patrick (57-01)
BELLONI Didier (57-01)	LE GALL Michel (56-01)
BOHAR Jacques (56-01)	MAILLE Gérald (58-01)
CAMOIN Ariane (56-01)	PHILIP-ALLIEZ Camille (56-01)
CAMPANA Fabrice (57-01)	POMMEL Ludovic (58-01)
CATHERINE Jean-Hugues (57-01)	PRECKEL Bernard-Éric (58-01)
GAUBERT Jacques (56-01)	RÉ Jean-Philippe (58-01)
GIRAUD Thomas (58-01)	ROCHE-POGGI Philippe (57-01)
GIRAUDEAU Anne (58-01)	STEPHAN Grégory (58-01)
GUIVARC'H Maud (58-01)	TAVITIAN Patrick (58-01)
JACQUOT Bruno (58-01)	TERRER Elodie (58-01)
LABORDE Gilles (58-01)	TOSELLO Alain (58-01)
LAN Romain (57-01)	

MAITRES DE CONFERENCES DES UNIVERSITES ASSOCIES

BLANCHET Isabelle (56-01)
MENSE Chloé (58-01)

ASSISTANTS HOSPITALIERS ET UNIVERSITAIRES

AL AZAWI Hala (56-01)	HAHN-GOLETTI Larissa (58-01)
ANTEZACK Angeline (57-01)	LIOTARD Alica (58-01)
ARNIER Canelle (56-01)	MANSUY Charlotte (58-01)
BACHET-DORISON Damienne (56-01)	MARTIN William (56-01)
BALLESTER Benoît (58-01)	MATTERA Rémi (56-01)
CAMBON Isabelle (56-01)	MELLOUL Sébastien (57-01)
CASAZZA Estelle (56-01)	PARFU Anne (58-01)
CASTRO Romain (57-01)	PASCHEL Laura (58-01)
DAVID Laura (56-01)	PILLIOL Virginie (58-01)
DEVICTOR Alix (58-01)	REPETTO Andréa (58-01)
DODDS Mélina (58-01)	ROMANET Yvan (57-01)
DRAUSSIN Thierry (56-02)	SANTUNIONE Charlotte (58-01)
DUMAS Cathy (57-01)	SILVESTRI Frédéric (58-01)
HADJ-SAID Medhi (57-01)	VINAÏ Michael (56-01)

ASSISTANTS DES UNIVERSITES ASSOCIES

HOUVENAEGHEL Brice (57-01)
LE FOURNIS Chloé (57-01)

Intitulés des sections CNU :

- 56^{ème} section : Développement, croissance et prévention
 - 56-01 Odontologie pédiatrique et orthopédie dento-faciale
 - 56-02 : Prévention – Epidémiologie – Economie de la santé – Odontologie légale
- 57^{ème} section : Chirurgie orale ; Parodontologie ; Biologie Orale
 - 57-01 : Chirurgie orale – Parodontologie – Biologie orale
- 58^{ème} section : Réhabilitation orale
 - 58-01 : Dentisterie restauratrice – Endodontie – Prothèses – Fonction-Dysfonction – Imagerie – Biomatériaux

L'auteur s'engage à respecter les droits des tiers, et notamment les droits de propriété intellectuelle. Dans l'hypothèse où la thèse comporterait des éléments protégés par un droit quelconque, l'auteur doit solliciter les autorisations nécessaires à leur utilisation, leur reproduction et leur représentation auprès du ou des titulaires des droits. L'auteur est responsable du contenu de sa thèse. Il garantit l'Université contre tout recours. Elle ne pourra en aucun cas être tenue responsable de l'atteinte aux droits d'un tiers

À mon président de jury, Monsieur le Professeur Hervé TASSERY,

Je vous remercie d'avoir accepté la présidence de ce jury.

Au cours de ces années d'enseignement, la porte de votre bureau nous a toujours été chaleureusement ouverte, particulièrement le mardi après-midi en ce qui me concerne, afin que nous puissions assister à vos séances de soin sous microscope et ainsi approfondir les notions et techniques essentielles de la dentisterie restauratrice.

J'ai été particulièrement touché durant ma 6^{ème} année d'étude, par votre gentillesse et votre accessibilité.

Votre amabilité et votre humour vous honore.

Pour la compétence avec laquelle vous m'avez conseillé, pour tout le temps consacré, l'aide apportée, trouvez ici, monsieur, l'expression de mes remerciements les plus sincères.

À mon jury de thèse, Monsieur le Docteur Philippe ROCHE-POGGI,

Vous avez bien voulu, montrer de l'intérêt pour ce travail particulier aux frontières de « l'endo-restau », qui pourtant, ne fait pas partie de la discipline dont vous êtes spécialiste (la chirurgie orale) et accepter avec amabilité de la juger.

Votre science et votre compétence ont valeur d'exemple et forcent l'admiration.

Vous m'avez toujours reçu à votre bureau avec l'accueil le plus chaleureux.

Permettez-moi de vous en remercier vivement.

À mon jury de thèse, Monsieur le Docteur Daniel BANDON

J'éprouve un profond sentiment de gratitude à votre égard, pour la bienveillance dont vous avez fait preuve, lors des examens de fin d'étude ; cette même bienveillance que vous réitérez en acceptant de faire partie de mon jury.

De nos quelques rencontres, je garde de vous l'image d'un enseignant accessible, proche de ses étudiants, aimable et non avare de conseils.

J'espère que ces quelques lignes témoigneront de la sincère affection et reconnaissance que je vous porte. Un grand respect et un énorme merci.

À mon directeur de thèse, Monsieur le Docteur Benoît BALLESTER,

Je vous remercie pour l'aide spontanée et efficace que vous m'avez apporté, et qui a contribué pour beaucoup dans la réalisation de ce travail.

Votre grande proximité a su me porter et me faire évoluer tout au long de mon parcours d'étude, notamment en milieu hospitalier.

Qu'il me soit permis, ici, de vous exprimer mes remerciements, pour tous les conseils précieux que vous m'avez prodigués, toute l'indulgence dont vous m'avez gratifié en corrigeant mes erreurs, comblant mes manques notamment dans le numérique, et toujours en gardant ce sourire et cette simplicité qui vous caractérise.

Sans vous, ce travail ne serait pas ce qu'il est, alors un grand Merci pour votre constante disponibilité qui m'ont aidé à mener à bien cette thèse.

A mon père et à ma mère,

Papa, Maman, ce jour vous appartient, car il concrétise l'aboutissement de toutes vos espérances et de tous vos efforts. Que ce fut long, mais je crois qu'on arrive au bout du tunnel.

Pour tout vos sacrifices, pour toute l'affection dont vous avez su m'entourer pendant toutes ces années, pour tout le temps et l'argent que vous avez investi pour moi.

Enfin, pour la vie que vous m'avez donnée, que ces quelques lignes soient le modeste témoignage de ma profonde reconnaissance. Un immense Merci.

A mes beaux-parents,

Pour votre gentillesse, votre affection, votre dévouement et surtout pour le cadeau offert le 02/08/2015, je promets d'en prendre le plus grand soin tous les jours de ma vie.

A ma femme ANNA,

« Une femme vertueuse, dont la valeur est incomparable à toutes les perles précieuses de ce monde »

« En elle le cœur de son époux a toute confiance ...tous les jours de sa vie elle travaille à son bonheur »

« Ton affection pour moi vaut tous les délices de ce monde »

A mes enfants, NATHAN et AARON,

Vous avez rempli de lumière notre foyer.

Avec toute ma tendresse.

A mon frère DANIEL et A ma sœur JESSICA

Pour votre soutien, votre affection et votre gentillesse durant toutes ces années ; je vous souhaite à votre tour le meilleur. Vous le méritez.

A ma MAMIE MIREILLE,

Pour tous les repas et mets délicieux que tu m'as préparé, qui m'ont accompagné pendant mes études.

A tous mes ONCLES et TANTES, COUSINS, COUSINES, BEAUX-FRERES, BELLES-SŒURS ET NEUVEUX

En témoignage de leur sympathie et dévouement.

A toute MA FAMILLE.

Une pensée également pour ceux qui ont contribué à ma réussite, et qui ne sont plus là pour voir ce grand jour : Pépé CHARLES, Mémé ALICE et Papi ALBERT : Cette thèse est pour vous aussi.

Je ne vous oublierai jamais.

A tous MES AMIS,

Notamment ceux de la « SECTA », qui se reconnaîtront.

A tous MES MAITRES

Qui ont su me montrer le chemin de la Vérité pendant toutes ces années.

A MON MAITRE, le DOCTEUR ET RAV MASLIAH' SAGHROUN.

O DIEU TOUT PUISSANT,

« FAIS QUE L'AMOUR DE MON ART ET DE TES CREATURES
M'ANIME TOUT ENTIER. ET NE PERMETS PAS QUE LA SOIF DU LUCRE, DE LA GLOIRE OU DE LA
CONSIDERATION SE MELE A MON ACTIVITE »

RAMBAM (MAIMONIDE)

Table des matières

I.	INTRODUCTION.....	2
II.	PARTIE 1 : LE COMPLEXE PULPO-DENTINAIRE.....	3
2.2.	ANATOMIE DENTAIRE	3
2.3.	HISTOLOGIE DE L'ODONTE.....	3
	<i>L'émail.....</i>	<i>3</i>
	<i>La dentine.....</i>	<i>4</i>
	<i>La Pulpe.....</i>	<i>5</i>
2.4.	PHYSIOPATHOLOGIE ET OUTILS DE DIAGNOSTIQUE.....	7
	<i>Douleur dentinaire.....</i>	<i>8</i>
	<i>Douleur pulpaire.....</i>	<i>8</i>
2.5.	CAPACITE DE REPARATION-REGENERATION ET THERAPEUTIQUE PULPAIRE	10
	<i>Capacité de défense du complexe pulpo-dentinaire.....</i>	<i>10</i>
	<i>Réponse pulpaire face aux lésions carieuses.....</i>	<i>11</i>
	<i>Thérapeutique pulpaire et traitements actuels.....</i>	<i>12</i>
III.	PARTIE 2 : LA PULPOTOMIE CAMERALE COMME TRAITEMENT DEFINITIF	14
3.1.	DEFINITION	14
3.2.	INTERET	15
3.3.	INDICATION ET CONTRE-INDICATIONS.....	15
	<i>Analyse clinique et radiologique per-opératoire</i>	<i>15</i>
	<i>Critères per-opératoire à satisfaire pour un bon pronostic</i>	<i>16</i>
3.4.	BIOMATERIAUX	17
	<i>L'Hydroxyde de Calcium Ca(OH)₂.....</i>	<i>18</i>
	<i>Le Mineral Trioxide Aggregate (MTA)</i>	<i>20</i>
	<i>Le Biodentine™.....</i>	<i>22</i>
3.5.	PROTOCOLE CLINIQUE DE REALISATION DE LA PULPOTOMIE CAMERALE	25
IV.	PARTIE 3 : LA PULPOTOMIE CAMERALE : UNE ALTERNATIVE AU TRAITEMENT ENDODONTIQUE ?	28
4.1.	LA BIOPULPECTOMIE OU TRAITEMENT ENDODONTIQUE	28
	<i>Indications</i>	<i>28</i>
	<i>Méthodologie</i>	<i>29</i>
	<i>Problématiques liées au traitement endodontique</i>	<i>30</i>
4.2.	SUCCES DE LA PULPOTOMIE CAMERALE : REVUE DE LA LITTERATURE	31
4.3.	CRITERES DE REUSSITE DU TRAITEMENT PAR PULPOTOMIE	32
4.4.	ECHecs ET POSSIBILITES DE REINTERVENTION ?.....	35
V.	CONCLUSION	37
	BIBLIOGRAPHIE	I
	TABLE DES ILLUSTRATIONS.....	A

I. INTRODUCTION

Le traitement endodontique a longtemps été le seul traitement en cas d'inflammation du tissu pulpaire irréversible. Malgré l'apparition de nouvelles technologies cherchant simplifier et optimiser toujours plus ce type traitement, le traitement endodontique est un acte thérapeutique long et difficile à réaliser. Il nécessite de plus le respect d'un protocole d'asepsie strict. Toutes ses raisons font que le taux d'échec reste important(1).

Il est indéniable que les avancées en termes de biomatériaux nous permettent de nouvelle approche thérapeutique de plus en plus conservatrice. Ces innovations touchent particulièrement la discipline de l'Odontologie Conservatrice et Endodontique.

Ainsi, il me paraît important, de faire une synthèse concernant l'efficacité d'un traitement alternatif : la pulpotomie définitive sur les dents présentant une pulpite irréversible. C'est le travail que je propose de faire dans le cadre de ce travail de thèse.

Dans la première partie de cette thèse nous énoncerons succinctement quelques rappels histologiques ainsi que les tests cliniques à disposition pour évaluer l'état physiopathologique du tissu pulpaire.

Puis dans une seconde partie nous exposerons les indications et les contre-indications de la pulpotomie définitive, son protocole, ainsi que les principaux biomatériaux de substitution dentinaires disponibles aujourd'hui, qui conditionnent sa réussite.

Enfin dans une troisième partie il conviendra d'évoquer la limite de cette thérapeutique et de présenter donc en quoi la pulpotomie camérale serait plus adaptée dans certains cas et donc remplacerait le traitement endodontique ; alors que dans d'autres cas elle serait contre-indiquée.

« Après 100 ans de recherches et d'investigations on parle encore de biologie pulpaire. La biologie pulpaire peut encore nous surprendre »,

Stéphane SIMON

II. PARTIE 1 : Le Complexe Pulpo-Dentinaire

Afin de comprendre les mécanismes de défense pulpaire en cas d'agression par un agent pathogène, il est nécessaire de connaître l'anatomie, l'histologie et la physiologie de l'organe dentaire.

2.2. Anatomie dentaire

Trois principaux tissus constituent l'odonte (dent anatomique) (*du plus externe au plus interne*) :

- L'émail
- La dentine
- La pulpe (vascularisée)

Quatre principaux tissus constituent le parodonte (tissu de soutien) :

- La gencive
- L'os alvéolaire
- Le ligament dento-alvéolaire
- Le cément

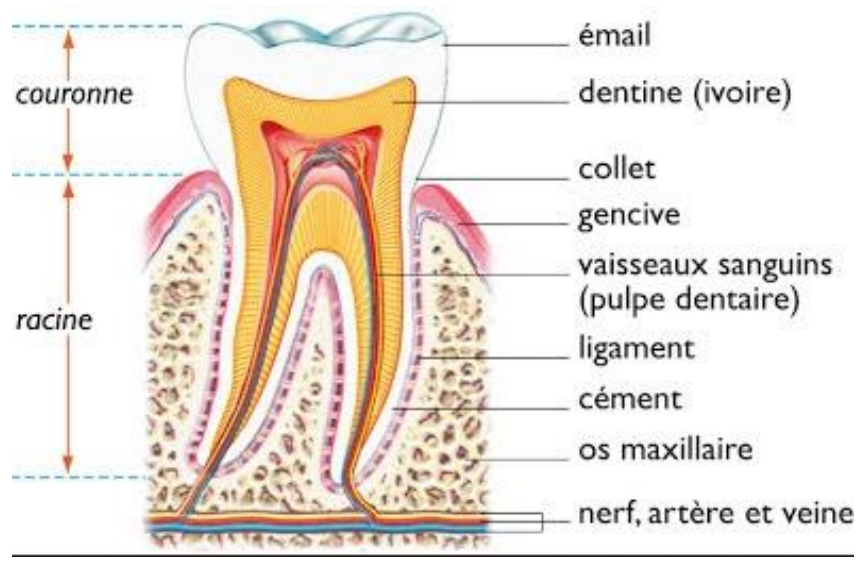


Figure 1 : Schéma général de l'anatomie dentaire (2)

2.3. Histologie de l'Odonte

L'émail

L'émail est la couche superficielle de la couronne dentaire. Il recouvre la dentine, et constitue la première ligne de défense de la dent contre les agressions. Il se compose de structures élémentaires

appelées prismes d'émail ; ces prismes sont formés des cristaux d'hydroxyapatites, imbriqués les-uns dans les autres et reliés entre eux par une gaine de nature organique : on parle de **structure prismatique**. Il est acellulaire mais dérive de cellules appelées améloblastes.

La dentine

C'est un tissu minéralisé composé à 70% de cristaux d'hydroxyapatite, 20% de partie organique et 10% d'eau. Les tubuli dentinaire constituent la partie organique de la dentine et confèrent à cette dernière sa structure tubulaire et son caractère perméable. Les tubuli dentinaires contiennent le fluide dentinaire et les prolongements odontoblastiques pulpaire. Ce tissu abrite également des facteurs de croissance ayant un rôle clé dans la cicatrisation (3). Dans la littérature, on retrouve de nombreuses définitions de la dentine ; il n'y a pas de consensus mais Goldberg les a synthétisés en trois types (4):

- La dentine Primaire

Elle est formée au cours du développement de la dent. Sa partie la plus externe est atubulaire. Elle présente une histologie particulière : on parle de « dentine manteau »

- La dentine Secondaire

Sécrétée physiologiquement après la dentine primaire, la dentine secondaire ne présente pas de différence majeure sur le plan histologique. Selon les auteurs, la transition dentine primaire-dentine secondaire se déroule au moment de l'apparition de la dent sur arcade ou bien au moment de la fermeture apicale. Malgré une vitesse de sécrétion plus lente, la composition chimique de la dentine secondaire est identique à celle de la dentine primaire. Tout au long de la vie, elle va entraîner progressivement une diminution du volume pulpaire camérale et radulaire

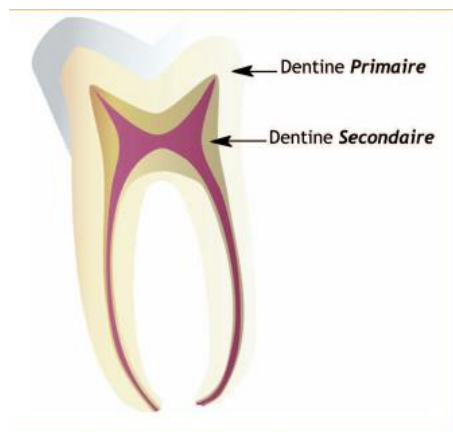

Figure 2 : Patron histologique de 2 types de dentine physiologiques : Primaire et Secondaire (5)

- La dentine Tertiaire

Ce type de dentine est sécrété pour protéger la pulpe en cas d'agression. Elle est subdivisée en 2 sous-types :

- Dentine **Réactionnelle** : elle est sécrétée en cas d'agression modérée, les odontoblastes ne sont pas détruits.

- Dentine **Réparatrice** : elle est sécrétée en cas d'agression plus importante, la palissade odontoblastique est altérée.

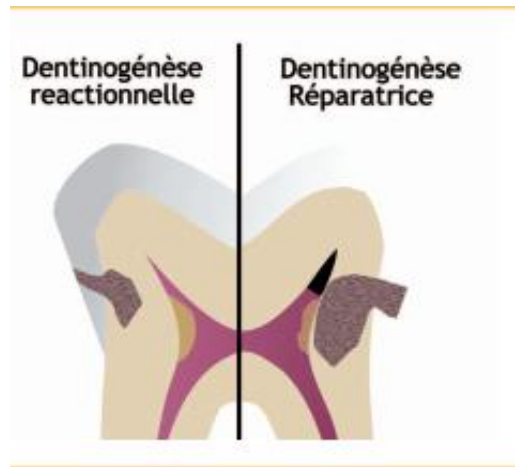


Figure 3 : Patron histologique des 2 types de dentine tertiaire. (5)

La Pulpe

Le tissu pulpaire se retrouve en majorité au niveau coronaire, mais est également présent au niveau radiculaire : ainsi certains auteurs distinguent la pulpe coronaire de la pulpe radiculaire.(5) Ce tissu pulpaire se compose de plusieurs types de cellules, plus ou moins différenciées : les odontoblastes, les fibroblastes pulpaire, les cellules de défense et les cellules progénitrices. C'est un tissu richement innervé et vascularisé.

Les odontoblastes

Les odontoblastes pulpaire sont des cellules hautement différenciées, mitotiques et polarisées, localisées à la périphérie de la pulpe et organisées en palissade. Ce sont ces cellules qui interviennent principalement dans la sécrétion de dentine primaire.(6) Elles sont organisées en palissade, reliées par des jonctions gap, elles forment une barrière protectrice. C'est grâce à ces jonctions gap étanches, qu'il y a communication intercellulaire et donc une implication directe/indirecte dans le processus de cicatrisation pulpaire (7).

De nombreux auteurs, différencient la pulpe camérale (coronaire) de la pulpe radiculaire, pas seulement par rapport à leur localisation mais aussi par rapport à leur morphologie : les odontoblastes coronaire ne seraient pas les même cellules (*allongés, pyramidaux, noyau apical*) que celles situées au niveau radiculaire (*plus petits, cubiques*) Cela démontrerait pourquoi certaines thérapeutiques sont validées au niveau coronaire (exemple : coiffage pulpaire) et vouées à l'échec au contact de la pulpe radiculaire (exemple : pulpotomie camérale).(8)

Une des particularités histologiques de la pulpe, est que la zone riche en cellules (couche cellulaire de Höhl) est séparée de la palissade odontoblastique par une couche acellulaire, dite de Weil.

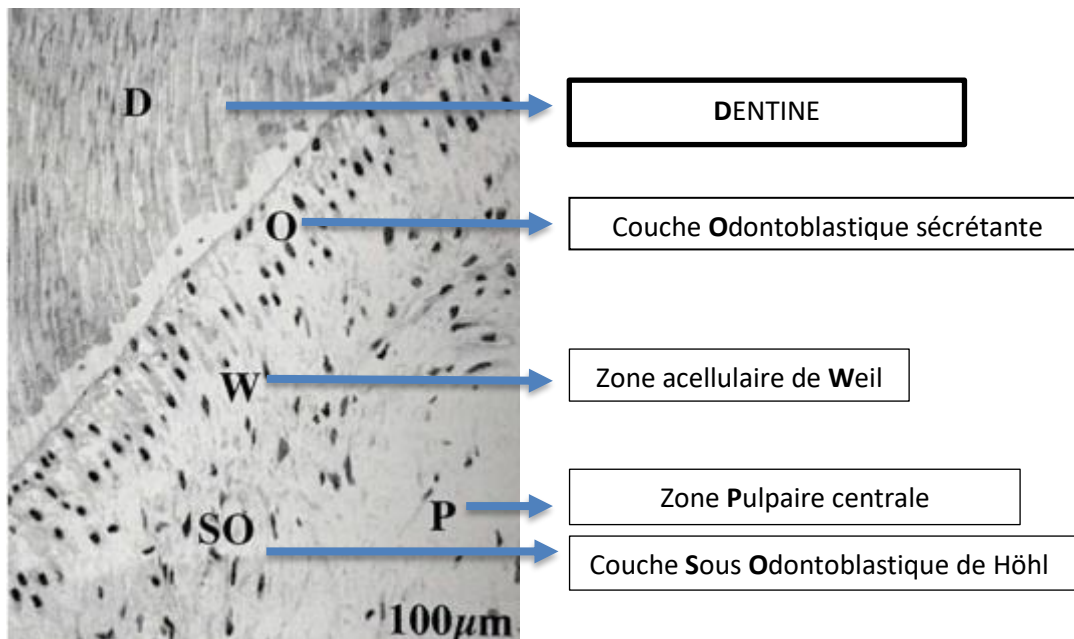


Figure 4 : Structure générale de la région pulpaire dentinogénétique (Grossissement x100) (12)

Au cours de la différenciation cellulaire, dix mitoses sont nécessaires afin de parvenir au phénotype cellulaire terminal de l'odontoblaste.

La dernière mitose aboutie à deux cellules :

- Une cellule qui migrera vers la palissade en périphérie, et deviendra un odontoblaste.
- La seconde restera stockée dans la couche cellulaire de Höhl, et ne rentrera pas dans le processus terminal de différenciation (9).

La couche cellulaire de Höhl est donc considérée, par les auteurs, comme un réservoir potentiel de cellules capables de s'engager dans un processus cicatriciel, en cas d'atteinte partielle ou totale de la palissade odontoblastique.

Les fibroblastes pulpaire

Ce sont les cellules les plus nombreuses de la pulpe. Elles sont responsables de la formation et du renouvellement de la matrice extracellulaire ainsi que de sa destruction contrôlée. Cette matrice extracellulaire joue un rôle très important : sa viscoélasticité permet à la pulpe de s'adapter à des variations de pressions causées par les processus inflammatoires. C'est grâce notamment à cette grande adaptabilité tissulaire, que de nombreuses inflammations pulpaire sont cliniquement silencieuses.

En revanche lorsque la pression intra-pulpaire devient trop importante, et que les capacités d'adaptation de la pulpe sont dépassées, la douleur ressentie par le patient devient violente.

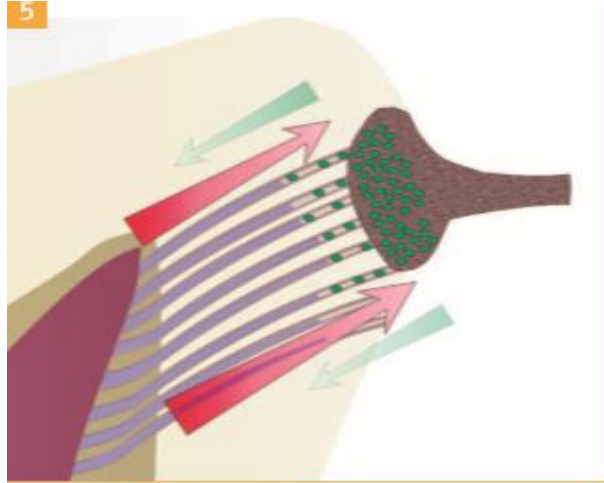


Figure 5 - Patron illustrant que la différence de pression entre l'extérieur et la cavité pulpaire confère une protection au parenchyme pulpaire face aux agressions (5)

Les cellules de défense

De nombreuses cellules immunitaires ont été identifiées au sein du tissu pulpaire (mastocytes et cellules dendritiques) (10) et ce, même en condition physiologique. On retrouve fréquemment des macrophages en pulpe saine, en périphérie, (11) qui participent activement à la surveillance immunitaire permettant une réponse rapide à toute agression bactérienne.

Les cellules progénitrices

Des cellules progénitrices ont été mises en évidence aussi bien dans la pulpe des dents permanentes (12) que dans la pulpe des dents temporaires (13).

Leur facilité de prélèvement a permis de démontrer leur implication dans :

- Les phénomènes de réparation-régénération du tissu pulpaire consécutif à une agression
- Les processus thérapeutiques tel que le coiffage direct ou indirect

La découverte de ces cellules progénitrices dans la pulpe a permis depuis 2000 de relancer sérieusement l'intérêt de la recherche en odontologie et ainsi donner une autre dimension, aux yeux de la communauté scientifique.

2.4. Physiopathologie et Outils de diagnostique

En l'absence de moyens diagnostiques non invasifs et fiables, la seule façon d'approcher l'état physiologique de la pulpe, demeure la symptomatologie, c'est-à-dire l'étude des sensations issues de la pulpe qu'elles soient spontanées ou provoquées.

Douleur dentinaire

Théorie hydrodynamique de Bränström (13)

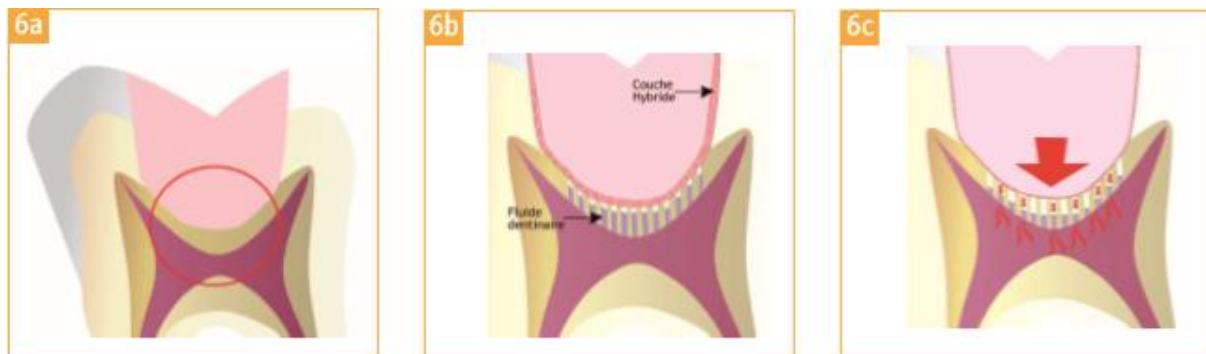


Figure 6 - Principe de la théorie hydrodynamique de Bränström sous une restauration collée (a). L'application de forces sur l'obturation peut provoquer un déplacement du fluide dentinaire dans les tubuli, et crée une surpression pulpaire qui peut être à l'origine d'un inconfort post-opératoire. (5)

C'est une théorie selon laquelle, un stimulus, qu'il soit osmotique, thermique ou mécanique, provoquerait le déplacement du contenu liquidien des tubuli dentinaires.

C'est ce déplacement de fluides qui serait responsable de l'activation des fibres nerveuse intra-pulpaire de type α entraînant « une perception plus ou moins douloureuse selon l'intensité du stimulus qui ne dure pas » (14).

Douleur pulpaire

Ce sont les fibres nerveuses de type C qui véhiculeraient cette sensation de douleur, plus ou moins intense en réponse à l'application d'un stimulus thermique, électrique ou chimique (bradykinine)(15). On distingue plusieurs tests de sensibilité permettant au praticien d'évaluer le statut pulpaire, et ainsi de déterminer la marche thérapeutique à suivre : conservation de la vitalité pulpaire ou traitement endo canalaire. Ces tests vont stimuler essentiellement les fibres nerveuses de type α , situés en périphérie, et dont les seuils d'excitation sont plus faibles que les fibres nerveuses de type C.

Ces tests doivent nécessairement être comparatifs. Ils doivent être réalisés sur plusieurs dents contigües ; la dent concernée sera testée en dernier.

Test au froid

Application d'un stimulus froid pendant quelques secondes ; cela entraîne un déplacement « sortant » du fluide dentinaire et une activation des fibres nerveuses de type α , responsable de la sensation douloureuse(16)

En présence d'une pulpe saine, la douleur disparaît avec l'arrêt du stimulus (17). En revanche, on parlera de pulpe pathologique inflammatoire lorsqu'il y a persistance de la douleur après l'arrêt du stimulus.

Test au chaud

Application d'un cône de gutta chauffé sur la face vestibulaire de la dent préalablement isolée avec de la vaseline ; cela entraîne un déplacement « entrant » du fluide dentinaire et une activation des fibres nerveuses de type α , ainsi que celles de type C notamment lors d'une douleur violente ressentie après arrêt du stimulus (18).

Les réponses obtenues sont équivalentes à celles obtenue avec le test au froid.

Un test au chaud négatif signe une nécrose pulpaire à l'instar du test au froid. (19)

Test électrique

Il consiste à stimuler les fibres nerveuses de type α en appliquant un courant électrique sur la dent concernée aux moyens de deux électrodes (une positionnée sur la dent, l'autre sur la commissure labiale). Le courant sera conduit par les fluides contenus dans les canalicules dentinaire. (20)

L'intensité du courant, initialement faible, sera augmentée progressivement. Le patient devra se manifester lorsqu'il ressentira une sensation de chaleur/picotement.

Une dent présentant une inflammation pulpaire irréversible nécessitera une intensité de courant moins élevée que la normale pour être stimulée ; tandis qu'une dent nécrosée ou en voie de dégénérescence nécessitera au contraire une intensité plus importante pour être stimulée. Une réponse positive prouve que les fibres de type α sont fonctionnelles (21)

Tableau 1 : Fiabilité de différents tests clinique en pourcentage.

Tests	Sensibilité	Spécificité
Froid	83%	93%
Chaud	86%	48%
Électrique	72%	88%

Source: Simon, Machtou et Pertot, *Endodontie*, 2012.

Test de morsure

Il s'effectue à l'aide d'un rouleau de coton interposé entre les deux arcades. Il est intéressant dans le diagnostic d'une fêlure à l'origine d'une souffrance pulpaire.

La douleur au relâchement en est la caractéristique. La douleur au serrement caractériserait plus un problème apical. (19)

Test de percussion

Il s'effectue en percutant la dent à tester, avec le manche d'un miroir dans le sens vertical et horizontal. Comme pour les autres tests, la dent suspecte n'est jamais testée en premier.

Il permet de détecter une inflammation du ligament dento-alvéolaire : une réponse positive à ce test signifie que les tissus parodontaux souffrent. L'origine peut être d'origine bactérienne (endodontique, parodontale) ou non bactérienne (traumatisme dentaire, interférence occlusale, traitement iatrogène) (22).

Test de cavitation

Il n'est réalisé qu'une fois les tests précédents effectués, sans anesthésie, en cas de doute sur la vitalité pulpaire d'une dent. (23)

Examens complémentaires

La Radiographie : C'est un élément essentiel mais complémentaire du diagnostic, qui, lui, sera posé en fonction des signes objectifs (tests de sensibilités) mais surtout des signes subjectifs présentés par le patient.

Le panoramique dentaire ou cliché de débrouillage est en général préconisé dans le cadre d'un bilan bucco-dentaire, vision des ATM, relations avec les éléments anatomiques...

Les clichés rétro-alvéolaires sont utilisés pour visualiser, objectiver, les lésions carieuses profondes, le péri-apex, les obturations éventuelles, l'anatomie radulaire...

Les clichés bite-wing sont les clichés de choix pour explorer les lésions carieuses de l'émail et de la dentine, inter proximales et occlusales.

Enfin **le Cone-beam ou Scanner** sont utilisés pour explorer les sinus, la présence éventuelle de kystes, les tables osseuses avant la pose d'un implant...(24)

2.5. Capacité de Réparation-Régénération et Thérapeutique pulpaire

Capacité de défense du complexe pulpo-dentinaire

Tout au long de la vie, le complexe pulpo dentinaire est amené à faire face à des irritants bactériens, physiques ou chimiques.

Face à ces agressions, il possède plusieurs capacités de défenses :

- Une pression intra-pulpaire supérieure à la pression extérieure (6 à 10mmHg). Cette caractéristique de la pulpe permet de limiter l'entrée de bactéries et de toxines par **la diffusion de fluides vers l'extérieur**.
- **La couche odontoblastique** : Elle constitue la deuxième ligne de défense du complexe grâce à la sécrétion de dentine péri-tubulaire en réponse à un stimulus. On observe ainsi une augmentation de couches dentinaires par apposition. Conséquences : Augmentation de la distance à parcourir jusqu'à la pulpe pour l'agent irritant et Diminution de la perméabilité au sein de la dentine.
- **La zone richement vascularisée** située sous la couche odontoblastique responsable de l'élimination par la microcirculation des substances ayant pénétrée via les tubuli dentinaires.

De manière générale, la réponse pulpaire face aux agressions dépendra de l'intensité, de la durée d'exposition, et de l'état préalable du tissu pulpaire. Du moment que le stimulus ne dépasse pas les capacités de guérison de la pulpe, une réparation est possible (25). La particularité anatomique du tissu pulpaire est qu'il est contenu dans une cavité close, inextensible. De plus sa vascularisation est de type terminal ; les vaisseaux sortent et entrent du canal radiculaire par des foramens étroits.

Ce sont ces deux particularités qui font dire aux auteurs que, malgré ses moyens de défenses, le tissu pulpaire reste un tissu fragile.

Réponse pulpaire face aux lésions carieuses

Généralités sur la carie dentaire

Dans le monde, la carie dentaire est l'une des pathologies les plus répandues. En effet, la prévalence des caries est très élevée parmi les populations de niveau socio-économique défavorisé alors qu'elle tend légèrement à diminuer dans les pays industrialisés, au cours des vingt dernières années. (26) C'est une maladie infectieuse et multifactorielle caractérisée par une destruction des tissus durs de la dent.

Cette affection est due à l'activité des bactéries cariogènes de la plaque dentaire qui vont produire des acides organiques capables de dissoudre les différents constituants de l'organe dentaire. (26)

La maladie carieuse débute par l'atteinte de l'émail (ou du cément) et progresse vers la dentine. On observe tout d'abord une destruction des cristaux d'apatite puis de substance inter-cristalline : c'est le début de la déminéralisation. Cette dernière entraîne ainsi une augmentation de la porosité de l'émail et une donc une progression plus aisée des bactéries vers le cœur de la dent.

Néanmoins, il est admis que tant que l'émail recouvre la dentine, il n'y a pas d'invasion par les bactéries des canalicules dentinaires (27). Ce n'est que lorsque la jonction amélo-dentinaire est atteinte, que l'émail déminéralisé n'est alors plus soutenu et donc finit par s'effondrer : il se forme alors une cavité carieuse exposant la dentine. Et progressivement, les bactéries, précédées de leurs toxines vont envahir les tubuli dentinaires. Leur progression par voie canaliculaire, en profondeur, induira une réaction inflammatoire de la pulpe.

Mécanismes de défense du complexe pulpo-dentinaire face à la carie

Dès les stades initiaux des lésions carieuses, les réactions de l'organe pulpo-dentinaire se produisent et s'intensifient aux stades avancés (25).

Ces réactions varient en fonction de différents paramètres : de l'état initial de la pulpe, de l'âge de l'individu, de la durée d'exposition, de la profondeur de l'invasion bactérienne, de la perméabilité de la dentine et la vitesse de progression de la carie (26). De manière générale, lors d'un processus carieux, la déminéralisation de la dentine s'accompagne de libération de facteurs de croissance de la famille de TGF- β notamment. Et ce sont ces facteurs ainsi libérés, qui pourraient, en cheminant via les tubuli dentinaire vers la pulpe, stimuler les odontoblastes et donc indirectement favoriser la sécrétion de dentine tertiaire (5). On entend par « dentine tertiaire », la dentine réactionnelle et la dentine réparatrice.

Ainsi, si la carie progresse lentement, les odontoblastes primaires synthétisent en réponse, de la dentine dite « réactionnelle » pour protéger le parenchyme pulpaire.

En revanche, si la carie progresse très rapidement, les odontoblastes primaires sont détruits, donc la dentine dite « réactionnelle » n'est plus sécrétée. Et ce sont les cellules souches pulpaires qui prennent le relais de l'immunité avec une différenciation en néo-odontoblastes ou odontoblastes secondaires.

Ces odontoblastes secondaires sécréteront une dernière couche protectrice appelée « dentine réparatrice ». Cependant cette synthèse se produit tardivement et de façon lente (26).

Au niveau de la symptomatologie, l'inflammation pulpaire tend à devenir aigue lorsque les bactéries atteignent la couche de dentine réactionnelle. On observe alors une prolifération des polynucléaires et une congestion des vaisseaux. Plus le nombre de bactéries est important, plus les mécanismes de défenses risquent d'être débordés. En effet, en raison de la vascularisation terminale limitée et en vase clos, la pulpe ne peut plus apporter un nombre suffisant d'éléments anti-inflammatoires et l'effet d'une « cocotte-minute » se produit : c'est la pulpite irréversible. Si aucune thérapeutique n'est mise en place, les bactéries prolifèrent et progressent vers le péri-apex, les capacités de défenses sont dépassées : c'est la nécrose pulpaire.(27)

Thérapeutique pulpaire et traitements actuels

Le diagnostic de la pathologie pulpaire se pose sur des signes subjectifs (symptômes décrits par le patient), des signes objectifs (issus des données de l'examen clinique et des tests effectués), ainsi que sur des examens radiographiques.

Actuellement, on dispose de différentes thérapeutiques pulpaires en fonction de la situation.

Le traitement endodontique conventionnel par voie orthograde est indiqué dans les cas suivants :

- Pulpite irréversible
- Pulpe nécrosée avec ou sans signes cliniques et/ou radiographiques de parodontite apicale aigue/chronique.
- Pulpe vitale mais avec un pronostic défavorable pour la vitalité pulpaire, une probabilité importante d'exposition pulpaire au cours de la restauration n'autorisant pas le coiffage direct ou la pulpotomie camérale.

Le coiffage pulpaire : Le Collège National des Enseignants en Odontologie Conservatrice (CNEOC) le définit comme un traitement consistant à « *recouvrir les tissus dentino-pulpaire par un biomatériau placé au contact d'une plaie pulpaire (coiffage direct) ou de la dentine (coiffage indirecte) dans le but d'obtenir une cicatrisation pulpo-dentinaire et/ou l'oblitération de la pulpe exposée par un pont dentinaire néoformé* ».

La pulpotomie partielle : C'est l'ablation d'une corne pulpaire dans le cas où elle serait trop inflammée, réalisée immédiatement après un traumatisme, par exemple sur une incisive permanente en cours de maturation chez un enfant de 8 ans ayant fait une chute.

La pulpotomie camérale comme traitement définitif (voir plus loin).

Le traitement endodontique par voie rétrograde : Chirurgie d'une lésion péri-apicale par voie apicale car échec du traitement orthograde classique nécessitant un cone-beam.

L'amputation radiculaire ou hémisection : En dernier recours, c'est l'ablation d'une racine généralement pour traiter les lésions inter-radiculaires suite à un échec du traitement endodontique. Avec les années, l'apparition de techniques de préservation de la vitalité pulpaire tend à réduire les indications du traitement canalaire (30).

III. PARTIE 2 : La Pulpotomie camérale comme traitement définitif

3.1. Définition

La Pulpotomie Camérale, encore appelée vulgairement pulpotomie, est l'éviction du tissu pulpaire contenu dans la chambre pulpaire (encore appelée pulpe coronaire) des dents pluriradiculées jusqu'aux entrées canalaire, qui, elles, sont laissées intactes, par le chirurgien-dentiste. La pulpe contenue dans les canaux des racines ou pulpe radiculaire sera quant à elle coiffée par un matériau de coiffage spécifique.

La pulpotomie camérale est à différencier du **coiffage pulpaire direct** au cours duquel le tissu pulpaire coronaire est préservé ainsi que de la **pulpotomie partielle** où seule une corne pulpaire de la chambre est réséquée.

Souvent utilisée comme traitement définitif sur dents temporaires en cas de symptomatologie, ou encore comme traitement temporaire d'inter-séance avant un traitement canalaire, la pulpotomie camérale se voit de plus en plus proposée comme un traitement définitif comme l'atteste de nombreuses études publiées (31-34)

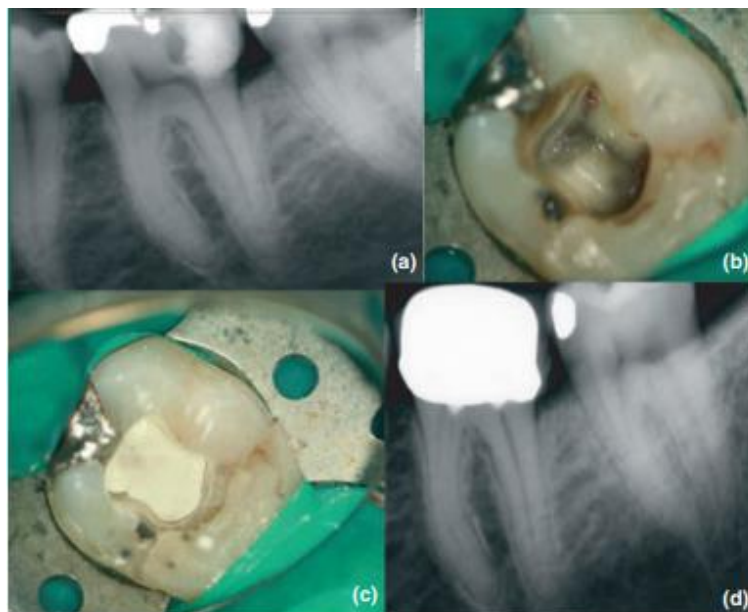


Figure 7 - a) Cliché Retro alvéolaire d'une lésion carieuse profonde sur 36 (patient initialement adressé pour traitement endodontique). b) Eviction de la pulpe camérale et mis en place du champ opératoire. c) Coiffage avec biomatériau à base de calcium (MTA)

3.2. Intérêt

Communément les thérapeutiques de préservation de la vitalité pulpaire (pulpotomie camérale, pulpotomie partielle et coiffage pulpaire direct) étaient réservées à des situations clinique très spécifiques avec une pulpe vitale sans symptomatologie irréversible. Ces situations sont généralement liées aux expositions pulpaires iatrogènes ou consécutives à un traumatisme (35,36).

Néanmoins, un problème majeur se pose ; comment connaitre l'état inflammatoire exact du tissu pulpaire ? Les tests de vitalités, énoncés précédemment, ne donne qu'une réponse positive ou négative sans indication précise sur la santé pulpaire (37,38). De plus, nous savons que les signes cliniques et les caractéristiques de la douleur ne reflètent pas l'état histologique de la pulpe (39) : ils ne sont qu'une aide au diagnostic.

Cependant, des études récentes attestent de la réussite des traitements par pulpotomie sur des dents présentant des pulpites irréversibles (40-43). D'après ces études, une inflammation, lorsqu'elle est limitée, doit être considérée comme le point de départ des processus de réparation-régénération. Le retrait du tissu pulpaire inflammatoire constitue alors une étape importante pour permettre la guérison pulpaire (44). C'est donc, sur une sélection rigoureuse de cas, et sur le suivi d'un protocole strict, que sont basées les clés du succès des thérapeutiques de conservation pulpaire.

3.3. Indication et contre-indications

L'indication de la pulpotomie camérale est réservée aux dents présentant une pulpe encore vitale et présentant une symptomatologie pulpaire irréversible. Pour garantir la pérennité du traitement, l'inflammation pulpaire doit tout de même rester modérée et cantonnée à la pulpe camérale. À la différence du traitement d'urgence, une fois l'éviction de la pulpe camérale réalisée, un matériau biocompatible définitif va être placé dans la chambre pulpaire au contact de la pulpe radiculaire. La réalisation d'une pulpotomie camérale définitive nécessite, comme toutes thérapeutiques, une étape de sélection des cas en préopératoire basée sur un examen clinique et complémentaire rigoureux.

Cependant, du fait de l'incapacité à évaluer objectivement l'état d'inflammation pulpaire en préopératoire, il est nécessaire de réévaluer chaque situation clinique en peropératoire afin d'exclure les situations où la pulpaire est trop atteinte.

Analyse clinique et radiologique per-opératoire

Diagnostic de pulpite irréversible posé (45)

Pour décider d'une pulpotomie camérale comme traitement définitif, il est impératif que le diagnostic clinique d'une pulpite irréversible soit posé. Nous devons alors trouver les signes cliniques suivant : douleur rémanente au froid, absence de douleur à la percussion et à la palpation vestibulaire/linguale/palatine, absence de fistule et de sondage ponctuel le long du sulcus.

Radiologiquement il faut avoir une atteinte carieuse mettant en jeu la pulpe, mais n'ayant aucun retentissement au niveau de l'apex ni au niveau péri-apical (pas d'élargissement du desmodonte ni d'abcès péri-apical).

Le délai d'intervention (46)

Il est nécessaire de traiter la dent causale dans les 24 heures afin de réduire les risques de douleur et de prévenir la nécrose et l'infection de la pulpe.

En cas de traumatisme la littérature actuelle suggère qu'un délai pouvant aller jusqu'à 9 jours entre le moment du traumatisme et le traitement assurerait un résultat positif des pulpotomies. Plus le temps passé entre l'exposition et le traitement est important plus le pourcentage d'échec de la pulpotomie augmente.

Apex ouvert (dent jeune) (47)

Une pulpotomie camérale aura un meilleur pronostic sur une dent jeune à apex ouvert que pour une dent à apex fermé. Cependant, les études réalisées à ce jour ne permettent pas de contre-indiquer la pulpotomie chez des sujets âgés ou des dents à apex fermé.

Une fois ces critères d'inclusion préopératoire remplis, le traitement pourra être initié. Il faut cependant tenir compte de plusieurs critères per-opératoires afin de valider le choix thérapeutique et garantir un bon pronostic.

Critères per-opératoire à satisfaire pour un bon pronostic

Le degré d'inflammation du tissu pulpaire est un facteur déterminant pour le succès d'une pulpotomie. Cependant, de par sa difficulté d'appréciation a priori, l'opérateur doit prendre une décision clinique en per-opératoire concernant le traitement d'une dent en fonction des critères suivants (48):

- L'aspect pulpaire : la pulpe ne doit être **ni gélatineuse** signe d'une dégénérescence pulpaire, **ni trop liquide**, signe d'une inflammation.
- La couleur de la pulpe : elle doit être **rouge clair ou rosée** et non bleue/grisâtre signe d'un phénomène de dégénérescence, d'hypoxie, ni rouge foncé signe d'une inflammation.
- L'obtention de **l'hémostase en quelques minutes**. Nous pouvons faire le parallèle dans les cas de trauma avec exposition pulpaire, c'est l'obtention de l'hémostase qui va guider la profondeur de la pulpotomie partielle, traduisant de manière subjective l'inflammation des tissus pulpaire.

Si l'hémostase est obtenue rapidement (environ 5 minutes) après la pulpotomie camérale, en appliquant un coton imbibé de NaOCl (2.5%), la réalisation d'une pulpotomie comme traitement d'usage est envisageable.

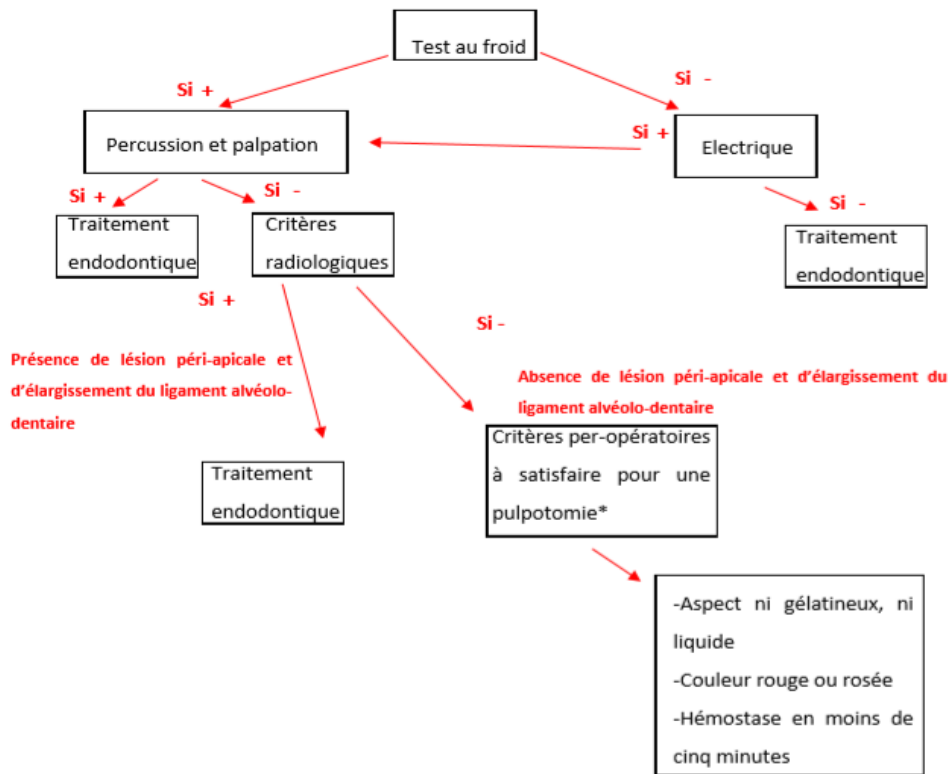


Figure 8 - Arbre décisionnel de réalisation de pulpotomie comme traitement définitif (49) : Il suffit qu'un des critères per-opérateurs ne soit pas respecté pour contre-indiquer une pulpotomie camérale

Le matériau de coiffage doit être nécessairement à base de silicate de calcium. Enfin, le résultat d'une pulpotomie camérale peut être compromis par une lésion parodontale consécutive à une luxation de la dent. Cela pourrait entraîner une diminution de l'irrigation sanguine et altérer le processus de cicatrisation.

3.4. Biomatériaux

Jusqu'aux dernières décennies, l'Hydroxyde de Calcium était considéré comme le biomatériau « Gold Standard » dans les thérapeutiques de conservation pulpaire. Aujourd'hui, la mise sur le marché de nouveaux biomatériaux offre au praticien un choix plus large. Néanmoins, l'Hydroxyde de Calcium reste la médication la plus utilisée dans le monde en odontologie (50).

Un biomatériau de coiffage pulpaire idéal devrait posséder les caractéristiques suivantes :

- Action antibactérienne
- Action anti-inflammatoire
- Biocompatible avec le complexe pulpo-dentinaire
- Doit induire la dentinogénèse : formation de dentine tertiaire
- Être radio-opaque
- Propriétés mécaniques (élasticité, résistance à la pression.) similaires à celles de la dentine
- Être parfaitement étanche et donc bien adhérer aux surfaces
- Compatible avec matériau de restauration coronaire
- Facile à manipuler
- Action antihémorragique
- N'induit pas de coloration de dent

Aucun matériau actuel ne regroupe toutes ces propriétés.

Nous décrirons dans cette partie les trois types de biomatériaux sur le marché qui possèdent une grande partie de ces propriétés et qui peuvent être des candidats potentiel comme matériaux de coiffage : l'Hydroxyde de Calcium, le Minéral Trioxyde Aggregate (MTA), et la Biodentine.

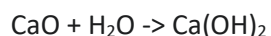
Nous effectuerons par la suite une synthèse comparative de ces trois types de biomatériaux.

L'Hydroxyde de Calcium Ca(OH)_2

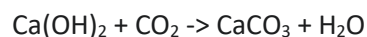
L'Hydroxyde de Calcium, aussi appelé chaux éteinte ou chaux hydratée, est une fine poudre blanche de formule chimique Ca(OH)_2 .

Composition

L'hydroxyde de Calcium est le résultat du mélange de chaux vive (CaO) et d'eau :



Le Ca(OH)_2 est un produit très instable. C'est pourquoi au contact du gaz carbonique ambiant, il se transformerait systématiquement en carbonate de calcium inactif CaCO_3 selon la réaction suivante :



C'est en raison de cette instabilité, qu'il doit être absolument conservé dans un récipient étanche et opaque à la lumière.

L'Hydroxyde de Calcium existe sous plusieurs formes galéniques mais, est utilisé le plus souvent sous forme de poudre blanche, sèche, mélangée à de l'eau distillée (ou du sérum physiologique) et de la résine donnant lieu à un silicate de calcium résineux.

Il est conditionné la plupart du temps sous forme liquide dans des seringues (comme le « Dycal » de Dentsply ou le « Calcimol » de Voco).

Propriétés (51-54)

C'est surtout pour ces propriétés biologiques que l'hydroxyde calcium est fréquemment utilisé :

- Il favorise la synthèse de dentine réactionnelle et de dentine réparatrice
- Il protège la pulpe des stimuli thermiques
- Il possède une action antibactérienne et antiseptique par son pH alcalin .
- Il diminue les réactions inflammatoires dans la pulpe et au niveau du péri-apex
- Il dispose des propriétés hémostatiques grâce au calcium qui favorise la coagulation sanguine. En effet les ions Ca^{2+} sont responsables de la contraction des capillaires sanguins, les rendant moins perméables.
- Il stoppe la résorption radiculaire externe et accélère la guérison grâce à sa diffusion à travers les tubuli dentinaires et peut donc communiquer aisément avec le ligament parodontal (54).

C'est en 1920 qu'Hermann a présenté dans la dentisterie la première forme d'hydroxyde de calcium pour ses capacités de réparation pulpaire et sa capacité d'induire la formation d'une barrière minéralisée recouvrant une surface exposée (55).

Indications

Le $Ca(OH)_2$ était indiqué dans plusieurs traitements :

- Le coiffage direct et indirect
- La pulpotomie camérale

Mais ce n'est plus actuellement le « gold standard ». En revanche il est toujours indiqué pour :

- L'apexogénèse et l'apexification
- Résorptions radiculaires, perforations iatrogènes
- Médication en interséance

L'Hydroxyde de Calcium présente néanmoins quelques inconvénients (56) :

- Absence de propriétés adhésives propres
- Faible étanchéité
- Non radio-opaque
- Matériau résorbable (dissolution dans le temps)
- Faible résistance à la compression
- Dégradation par le mordantage acide
- Nécessite de multiples applications pour obtenir un effet favorable

Même si le $CaOH_2$ a longtemps été considéré comme le « Gold standard » des biomatériaux pour préserver la vitalité pulpaire, les inconvénients cités précédemment ont conduit à développer de nouveaux biomatériaux.

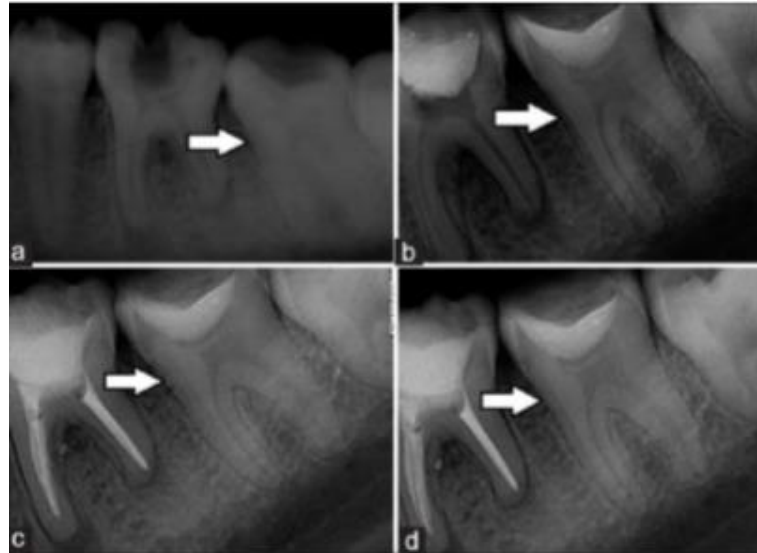


Figure 9 - Radiographies rétro-alvéolaire d'une pulpotomie au Ca(OH)₂. a) Radiographie préopératoire : lésion carieuse profonde sur 37 b) Radiographie post-opératoire : Mise en place du Ca(OH)₂ c) Radiographie à 1 mois : Ebauche d'un pont dentaire visible d) Radiographie à 1 an : Pont de dentine bien visible (57)

Le Mineral Trioxide Aggregate (MTA)

Le Mineral trioxide Aggregate (MTA) a été mis au point dans les années 1990 par Torabinejad et son équipe, et a fait l'objet de nombreuses publications (58-63).

Composition

Les principaux composants du MTA sont :

- Le Ciment de Portland (75%)
- L'Oxyde de Bismuth (20%)
- Le Gypse (5%)

Dans la littérature, trois spécialités ont été principalement étudiées : Le ProRoot® MTA de Dentsply™, le MTA d'Angelus™ et enfin le MM-MTA® de chez MicroMéga™.

Propriétés (58-63)

- Activité antibactérienne grâce à son pH élevé. Néanmoins, cet effet anti-bactérien serait inférieur à celui de l'hydroxyde de calcium
- Activité anti-inflammatoire démontrée par Silva et Coll. en 2008 avec leur expérience In Vivo sur la pulpe des souris .
- Excellentes propriétés d'étanchéité et de scellement grâce à sa nature hydrophobe qui lui confère une prise lente et sans contraction en milieu humide.
- Biocompatible (très faible cytotoxicité) démontré par Torabinejad et son équipe en 1995
- Radio-opacité conférée par l'oxyde de bismuth
- Résiste à la compression.

Indications

Le MTA est recommandé pour :

- Le coiffage pulpaire direct
- La pulpotomie camérale définitive
- L'apexification
- La chirurgie apicale

En revanche les deux inconvénients majeurs sont le temps de prise (4h) et les discolorations dû à la présence de l'oxyde de bismuth dans sa composition. De plus, sa résistance à la compression est trop faible pour qu'il puisse être utilisé comme matériau de restauration coronaire (40MPa après 24h) (60).

Protocole de mise en œuvre (exemple du ProRoot® MTA)

A l'origine, Le ProRoot® MTA se présentait sous la forme d'une poudre grise. A présent, il se présente sous forme de poudre blanche dans un souci d'esthétique (il mais colore néanmoins les dents sur le long terme). Il est conditionné en sachets pré-dosés. La poudre est mélangée à de l'eau stérile dans un rapport d'une dose de poudre pour trois gouttes d'eau. Le produit doit être utilisé immédiatement après avoir été mélangé ; l'excès d'eau sera éliminé par une boulette de coton stérile. L'absorption d'eau par la poudre entrainera la formation d'un gel colloïdal qui se solidifiera en une structure au bout de 3,5 à 4 heures.

En fin de prise le matériau n'est plus du tout soluble (58). Il est recommandé de mettre une boulette de coton humide au contact du ciment et de recouvrir cette dernière par un matériau de restauration provisoire étanche. La restauration coronaire peut aussi être réalisé dans la même séance en utilisant les ciments verre ionomères (63).




Figure 10 - Le ProRoot® MTA de Dentsply™

Le MM-MTA a un temps de prise plus court : 20 minutes, il est donc le plus utilisé.

Le Biodentine™

Le Biodentine™ est un nouveau ciment bioactif présenté lors du congrès de l'Association Dentaire de France (ADF) en 2010. Il a été récemment lancé sur le marché dentaire et il présente l'avantage de posséder à la fois des qualités de substitut dentinaire mais aussi toutes les qualités d'un matériau de restauration coronaire semi-définitive, limitant ainsi le nombre de séance. Son indication dans la pulpotomie camérale définitive a été étudiée (64,65).

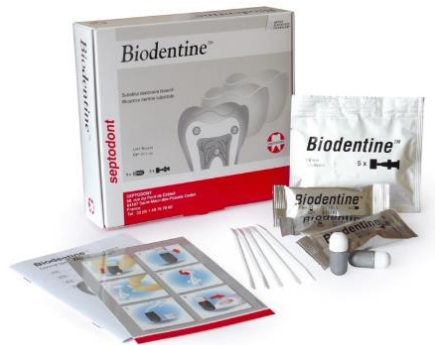

Figure 11 - Présentation du Biodentine™ de Septodont™

Composition

Il se présente sous forme d'une poudre contenue dans une capsule ainsi que d'un flacon monodose contenant le liquide. La poudre est majoritairement constituée de silicate tricalcique (>70%) mais aussi de dioxyde de zirconium (5%) et d'un agent opacifiant radiographique. Le liquide est quant à lui composé d'eau et de chlorure de calcium (15%).

Manipulation (66)

Le mélange liquide-poudre se réalise au moyen d'un vibreur au sein duquel la capsule est placée, pendant 30 secondes. Puis, lancer un compte à rebours de 12 minutes. L'hydratation de la poudre provoque son durcissement par différentes réactions chimiques. Récupérer et placer le Biodentine™ dans la cavité au contact de la pulpe radiculaire. En principe on dispose de 6 minutes de temps de travail et de 6 minutes consacrées à la prise.

Propriétés (67-74)

C'est le matériau, qui aujourd'hui se rapproche le plus du matériau de coiffage idéal :

- Bonne résistance à la compression : de l'ordre de 136 MPa à 24h, puis 170 MPa après 7 jours, pour atteindre 300 MPa à 28 jours et ainsi se rapprocher de celle de la dentine naturelle saine.
- Excellente étanchéité : le risque de percolation bactérienne est très faible.
- Absence de sensibilités post-opératoire.
- Autres propriétés mécaniques sensiblement proche de la dentine humaine saine.
- Radio-opaque.
- Biocompatible.
- En effet il a été constaté que les fibroblastes pulpaire étaient capables de se différencier en odontoblastes au contact du biodentine et donc favorise indirectement la formation de dentine réactionnelle. Il peut donc être appliqué sans danger pour le tissu pulpaire.

- Action anti-bactérienne
- Favorise l'angiogénèse : le Biodentine™ stimule la sécrétion par les fibroblastes, de facteurs de croissance pro-angiogénique (VEGF, FGF-2, TGFB-1). Cette sécrétion entraîne la migration de cellules progénitrices vers le site lésé. Au niveau du site lésé, ces cellules progénitrices se différencient en odontoblaste-like qui sécréteront la dentine réparatrice.

Indications

Elles sont multiples (65):

- Pulpotomie
- Coiffage pulpaire direct et indirect
- Substitut dentinaire des techniques en sandwich ouvert ou fermé
- Restauration coronaire temporaire (6 mois)
- Apexogénèse et Apexification

Très peu ou pas d'inconvénients si ce n'est son cout, actuellement c'est le biomatériau « gold standard ».

Tableau récapitulatif des propriétés des principaux biomatériaux, faisant suite à un traitement par Pulpotomie camérale. (58-74)

	Hydroxyde de Calcium	MTA	Biodentine™
Temps de travail	3 à 5 minutes	5 minutes	6 minutes
Temps de prise	2 à 5 minutes	ProRoot® MTA : 3h45 MM-MTA® : 20mn	12 minutes
Résistance à la compression	Très faible (10,5MPa à 24h) Non utilisable comme matériau de restauration coronaire	Faible (40 MPa à 24h) Non utilisable comme matériau de restauration coronaire	Bonne (300 MPa à 24h) Utilisable comme matériau de restauration coronaire
Etanchéité	Mauvaise	Bonne	Excellente
Favorise l'angiogenèse	Oui	Oui	Oui
Favorise la dentinogénèse	Oui	Oui	Oui
Qualité du pont dentinaire	Peut-être poreux (tunnels, inclusions cellulaires)	De meilleures consistances que celui obtenu avec l'hydroxyde de calcium	De meilleures consistances que celui obtenu avec l'hydroxyde de calcium
Dégradation dans le temps	Tendance à se dissoudre	Absence de dégradation	Absence de dégradation
Radio-opacité	Oui	Oui	Oui
Biocompatibilité	Oui	Oui et semble supérieure à celle de l'hydroxyde de calcium	Oui et semble supérieure à celle de l'hydroxyde de calcium
Action antimicrobienne	Oui	Oui	Oui
Action anti-inflammatoire	Oui	Oui et semble supérieure à celle de l'hydroxyde de calcium	Non démontrée
Cout	Faible	Elevé	Acceptable

3.5. Protocole Clinique de Réalisation de la Pulpotomie camérale

Exemple de Réalisation d'une Pulpotomie camérale sur 36 par le Docteur G. Jouanny en 2017.

Douleurs spontanées permanentes, diagnostic de pulpite irréversible posé.

1. Anesthésie locale, reconstitution pré-endodontique si nécessaire.
2. Isolation : Mise en place d'un champ opératoire étanche.

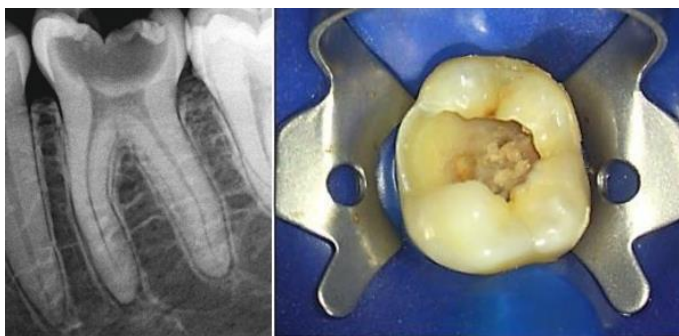


Figure 12 - Radioagraphe pré-opératoire et Isolation

3. Eviction carieuse et élimination d'éventuelles restaurations avec une fraise boule en carbure de tungstène à faible vitesse montée sur contre angle bleu avec spray d'eau stérile (ou sérum physiologique).
4. Cavité de Pulpotomie :

Elimination du tissu inflammatoire à l'aide d'une fraise boule diamantée stérile montée sur turbine avec spray d'eau stérile (ou sérum physiologique). Une section nette doit être obtenue.

A travers l'ensemble de la littérature, il apparait difficile de conclure à une recommandation concernant la quantité de tissu à éliminer(35).

Matsuo et Nakanishi recommandent de se fier au niveau de saignement : un saignement abondant témoignerait d'une inflammation pulpaire importante, alors qu'un saignement modéré couleur rouge rosé nous confirmerait l'éviction de la pulpe camérale jusqu'aux entrées canalaires.

5. Contrôle de l'hémorragie pulpaire

Il peut s'obtenir de différentes façons : (31-35)

- Par rinçage à l'hypochlorite de sodium dilué à 2.5% .
- Par rinçage au sérum physiologique
- Par rinçage au peroxyde d'hydrogène (3g pour 100ml d'eau stérile)
- En comprimant des boulettes de cotons stériles
- De la patience, avec une répétition des gestes de compression

Aucune différence significative dans la littérature n'a été démontrée concernant l'utilisation de l'une ou l'autre de ces méthodes. Si le saignement n'est pas stoppé après 10 minutes, on peut considérer que la pulpe est trop inflammatoire : il faut donc retirer une quantité plus importante de tissu pulpaire en passant d'une pulpotomie camérale à une biopulpectomie (46).

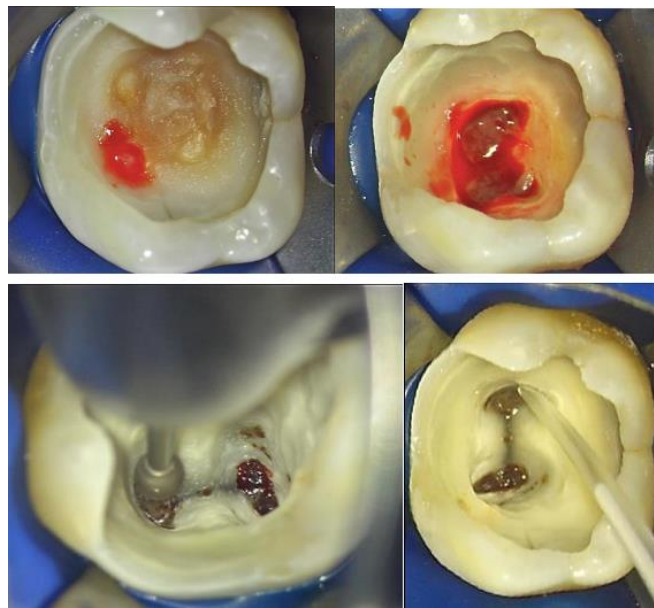


Figure 13 - De l'effraction pulpaire à l'obtention de l'hémostase

6. Préparation du biomatériau de coiffage (ici du MTA)

7. Mise en place du biomatériau au contact des filets pulpaire radiculaires

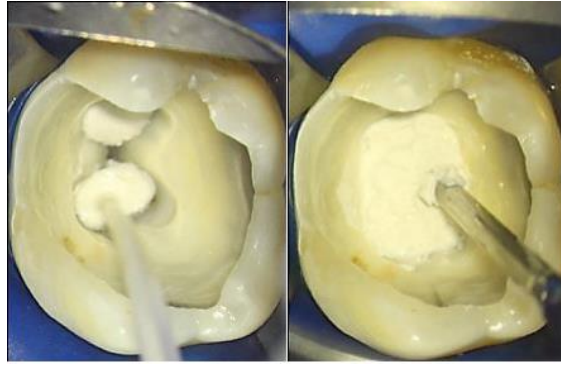


Figure 14 - Mise en place du biomatériau

Dans cette situation, deux biomatériaux à base de silicate tricalcique ont été utilisés, le premier en seringue prêt à l'usage et le deuxième en pâte. Une fois que le biomatériau est en place, en temporisation la dent est restaurée avec une obturation coronaire provisoire et étanche. Une boulette de coton humide au contact du matériau est mise en place afin qu'il puisse faire sa prise si nécessaire, avant de passer à la restauration prothétique d'usage.

8. Restauration coronaire étanche éventuelle à l'aide d'un CVIMAR (Ciment Verre Ionomère Modifié par adjonction de Résine) durant 6 mois, ou provisoire au Cavit™.

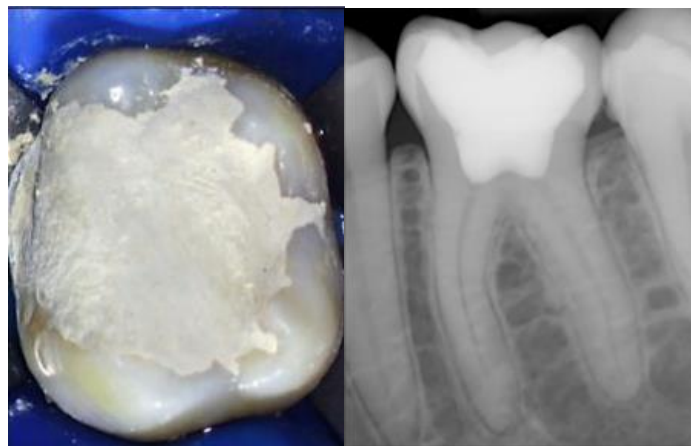

Figure 15 - Restauration provisoire et radio postopératoire

Au terme des 6 mois et en l'absence de sensibilités et de signe radiologique, déposer le matériau de restauration provisoire et le remplacer par une restauration au composite ou bien par un inlay/onlay.

IV. PARTIE 3 : La Pulpotomie camérale : une alternative au traitement endodontique ?

Les études histologiques du tissu pulpaire nous ont montré que le caractère réversible ou irréversible de l'inflammation pulpaire n'était pas parfaitement binaire ; c'est à dire que les deux caractères pouvaient cohabiter à différents étages dans une même dent (74).

Ainsi, nous pouvons maintenant nous demander, si l'éviction de la pulpe camérale (supposant cette partie en situation d'inflammation pulpaire irréversible), pourrait permettre de conserver la pulpe radiculaire (dans une situation d'inflammation réversible voire saine).

En d'autres termes, la pulpotomie camérale, traitement plus conservateur, peut-elle être une alternative au traitement endodontique, qui, lui, est plus mutilant pour le tissu pulpaire.

C'est ce que nous allons essayer de montrer dans cette dernière partie.

4.1. La Biopulpectomie ou Traitement Endodontique

Définition : La biopulpectomie d'une dent consiste à accéder, mettre en forme, irriguer et obturer l'endodonte.

Avant de prescrire un tel traitement, l'indication devra être posée.

Indications

Plusieurs indications existent pour le traitement endodontique. Il peut être indiqué pour des raisons d'ordre pathologique ou à des fins prothétiques. Néanmoins, les progrès notables dans la restauration adhésive ont diminué l'indication des traitements endodontiques à des fins prothétiques. Dans un contexte pathologique comme une pulpite irréversible, une parodontite apicale aiguë ou un abcès péri-apical, la biopulpectomie est indiquée.

Dans le cas d'une pulpite irréversible, le traitement endodontique est réalisé afin d'éliminer le parenchyme pulpaire.

En cas de parodontite apicale aiguë ou abcès péri-apicale la désinfection du réseau endodontique doit prévenir ou guérir les pathologies apicales.

D'un point de vue prothétique, le traitement est préconisé lorsqu'un ancrage radiculaire est indispensable. Le tissu pulpaire étant sain, le taux de succès du traitement sera excellent.

Méthodologie

Cavité d'accès : La cavité d'accès est la première étape dans le traitement endodontique.

Elle se décompose en cinq objectifs distincts (75) :

- Supprimer le plafond pulpaire : curetage des restaurations dentaires infiltrée ou la dentine atteinte par une carie afin de diminuer la concentration bactérienne.
- Permettre une vision complète sur les entrées canalaire
- Permettre un accès direct au tiers apical des instruments, en éliminant les différentes contraintes coronaires prématuré.
- Permettre la constitution d'un réservoir d'hypochlorite
- Permettre la pérennité du matériau de reconstitution temporaire.

Afin de garantir la réussite dans la réalisation de la cavité d'accès il est important de suivre ces différentes étapes chronologiquement :

1. Visualiser les cornes pulpaires.
2. Réaliser une cavité occlusale correspondant au contour de la forme reliant les différents points de projections des cornes pulpaires.
3. Approfondissement homothétique de la cavité jusqu'à l'effraction pulpaire.
4. Elimination du plafond.
5. Toutes les contre-dépouilles doivent être éliminées.

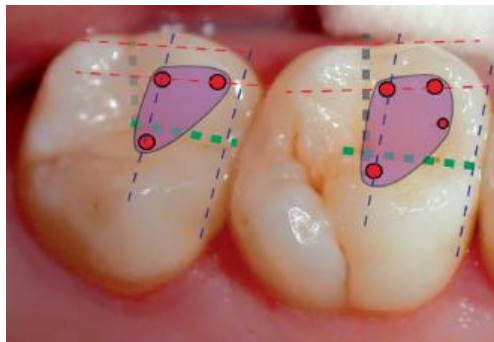


Figure 16 - Schéma de deux cavités d'accès en vue occlusale sur deux molaires maxillaires (23)

6. Mise en forme et irrigation

La mise en forme a pour premier objectif, l'élimination progressive, d'une part mécanique et d'autre part chimique, du parenchyme pulpaire. Pour cela, nous utilisons des limes qui vont travailler jusqu'à l'apex. L'élargissement du canal va ainsi permettre un apport et un renouvellement de la solution d'irrigation.

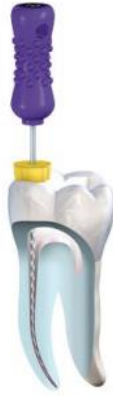

Figure 17 - Modélisation du cathétérisme à la lime K Source : Komet® Cathétérisme, 2017

La mise en forme a pour second objectif, de permettre une obturation étanche tridimensionnelle.

La première solution d'irrigation est une solution de désinfection, constituée d'hypochlorite de sodium qui va dissoudre le parenchyme pulpaire qui n'a pas été évacué par la mise en forme mécanique de l'endodonte(76). La deuxième solution d'irrigation est composée d'EDTA à 17% qui va permettre d'éliminer la boue dentinaire résiduelle à la mise en forme mécanique.

7. Obturation

L'obturation est la dernière étape dans le traitement endodontique. Elle consiste à étanchéifier de manière tridimensionnelle les canaux et de limiter la colonisation bactérienne, c'est pourquoi on utilise un cône de gutta-percha associé à un ciment de scellement. Le cône de gutta-percha est un matériau composé entre 20 et 25% de gomme de gutta-percha, d'oxyde de zinc 70%, de sulfate de baryum et pour finir de 4% de cires et colorants. Le ciment joue le rôle de liant entre le cône de gutta et la dentine radiculaire.

Problématiques liées au traitement endodontique

Le taux de réussite d'un traitement endodontique peut s'élever jusqu'à 96% s'il est réalisé dans les bonnes conditions ainsi que sur des dents ne présentant pas d'infection péri-radriculaire(77). Mais en réalité ce taux de succès oscille entre 40% et 70%(78).

En effet, il existe un certain nombre de manœuvres iatrogènes, qui, lors d'un traitement canalaire, peuvent dans le pire des cas, compromettre la pérennité de la dent et dans le meilleur des cas, compliquer le traitement.

Nous pouvons citer de manière non exhaustive les difficultés suivantes(79) :

- Création de butées empêchant d'accéder à l'apex.
- Transport/Déplacement de la trajectoire canalaire.
- Perforation de l'endodonte.
- Fracture d'instruments dans un canal.
- Création d'un bouchon apical.
- Stripping.
- Oublie d'un canal.

- Sur ou sous-obturation de l'endodonte.

En conséquence, aux vues de tous les problèmes cités précédemment, l'intérêt de la pulpotomie camérale comme alternative au traitement endodontique prend donc, ici, tout son sens.

4.2. Succès de la Pulpotomie Camérale : revue de la littérature

Des études récentes ont été menées pour démontrer le succès du traitement par pulpotomie camérale dans le traitement des dents vivantes présentant une inflammation pulpaire irréversible. Une étude a été menée par Asgary et al. en 2015(80) sur 407 patients âgés de 9 à 65 ans , répartis en 2 groupes : un groupe traité par pulpotomie camérale , un groupe traité par traitement endodontique.

Cette étude a montré un taux de succès de 78% pour les pulpotomies et 75,3% pour le traitement endodontique, sans différence significative. Précisons que l'âge et le sexe des participants à l'étude n'ont aucunement influencé les résultats.

Taha et al. ont réalisé une étude avec un recul de 12 mois sur 64 dents présentant des signes de pulpite irréversible (81). Ils ont pu réaliser la pulpotomie sur 59 dents et constater un succès de 100%. Selon une autre étude qu'ils ont pu mener, si aucune autre pathologie n'est détectée en dessous de trois ans, le taux de succès des pulpotomies approche les 100%.

Dans une autre étude S.Simon et al. en 2013 ont montré que le taux de survie dans le temps des dents traitées par pulpotomie camérale sans complication, sur une période de 12 à 24 mois était de de 82%(82).

Des revues de littératures (83-85) ont confirmé le succès de la pulpotomie comme traitement définitif au cours du temps :

- 94% de succès pour une période supérieure à six mois ;
- 94,9% de succès pour une période supérieure à un an ;
- 96.9% de succès pour une période de deux à trois ans ;
- 99.3% de succès pour une période supérieure à trois ans.

Par ailleurs, d'autres études épidémiologiques concernant le succès des traitement endodontiques, avaient montré que des pathologies du péri-apex survenaient sur des dents traitées par traitement canalaire dans 40 à 68% des cas (86-88).

Pak, Fayazi et White en 2012, ont également montré que 36% de 28881 dents traitées par traitement endodontique, présentaient des lésions péri-apicales en post opératoire(89). Ce taux de réussite s'expliquerait par la difficulté de réaliser un traitement endodontique correct, de par la complexité fréquemment rencontrée, de l'anatomie radulaire. (90)

En outre, Demant et al. ont étudié en 2012(30) la qualité et le succès thérapeutique des traitements canalaires. Leurs résultats ont montré que la majorité des dents dévitalisées n'ont pas reçu le traitement optimal. En effet pour 60% des cas, la préparation apicale est insuffisante ; pour 40% des cas la longueur d'obturation est imparfaite. Au total il apparaissait que plus de 50% des dents traitées par endodontie présentaient une image apicale radiolaire, signe de l'échec thérapeutique.

En conclusion, Demant a constaté que les critères de réussite d'un traitement endodontique étaient très opérateur dépendant (mise en place d'un champ opératoire étanche, temps d'irrigation, technique de préparation et d'obturation) mais aussi, étaient fonction du type d'instruments utilisées (limes manuelles/rotatives) ainsi que du système de santé du pays.

La pulpotomie camérale pourrait donc être une alternative au traitement endodontique conventionnel, notamment pour les dents présentant des difficultés anatomiques (apex en crosse, multiples canaux latéraux, calcifications...). Il ressort de ces études que la pulpotomie comme traitement définitif n'est pas un traitement moins bon, en termes de succès, que le traitement endodontique. À priori aucun critère d'âge ne doit être pris en compte dans la prescription de ce traitement. Cet acte présente plusieurs avantages tels que la facilité de mise en œuvre (par exemple chez les enfants où la coopération va difficilement être obtenue), la rapidité du traitement et la limitation des erreurs opératoires précédemment décrites lors de la réalisation du traitement. Dans certains pays où l'assurance maladie n'existe pas ou prend moins bien en charge les soins dentaires, l'aspect financier est aussi à considérer.

4.3. Critères de réussite du traitement par pulpotomie

Dans toutes les études précédemment citées, le problème majeur qui se posait, d'une façon générale, **c'est le manque d'outils diagnostic fiables permettant de déterminer avec précision l'état de santé ou d'inflammation pulpaire**. En effet, de nos jours, aucun test clinique ou radiographique n'est capable d'évaluer avec précision le degré d'inflammation pulpaire,(91). En effet il n'y a pas de corrélation précise entre les signes cliniques (subjectifs/objectifs) et l'état histologique de la pulpe (92,93).

Le saignement pulpaire a souvent été mis en avant pour déterminer le degré d'inflammation pulpaire ; cependant, c'est un critère subjectif. Il faut cependant bien tenir compte de ce critère per-opératoire afin de valider l'option thérapeutique et garantir un bon pronostic. En cas de saignement abondant ou persistant le traitement endodontique sera préféré.

De plus lors de la réalisation de la pulpotomie, il faut impérativement prévenir la contamination bactérienne : (94,95)

- La mise en place d'une digue étanche est extrêmement importante.
- Irrigation abondante à l'hypochlorite de sodium pour prévenir la contamination bactérienne.
- Mise en place d'un matériau antibactérien au contact des entrées canalaires suivi d'une restauration étanche mise en place le plus rapidement possible.

Les critères de réussite du traitement à long terme s'appuient sur un suivi clinique et radiologique de la dent. Le suivi clinique se base sur les tests cliniques traditionnels : Absence de sensibilités au froid, absence de douleur à la percussion, à la palpation, sondage et mobilité normal et absence de fistule. Radiologiquement le suivi de la dent s'appuie sur l'absence d'élargissement du ligament parodontal et

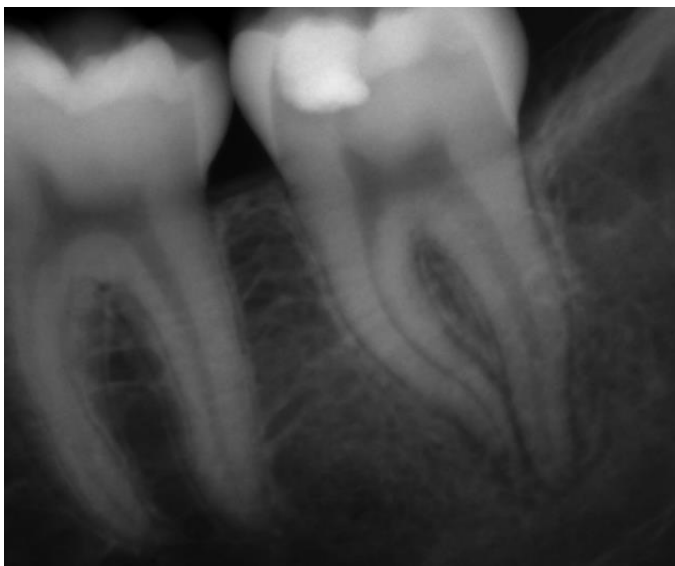
de radio-clarté péri-apicale. Une résorption interne ou externe ne doit pas être décelée. Un pont dentinaire peut parfois être observé, ce qui semble être un critère favorable au succès de la thérapie.

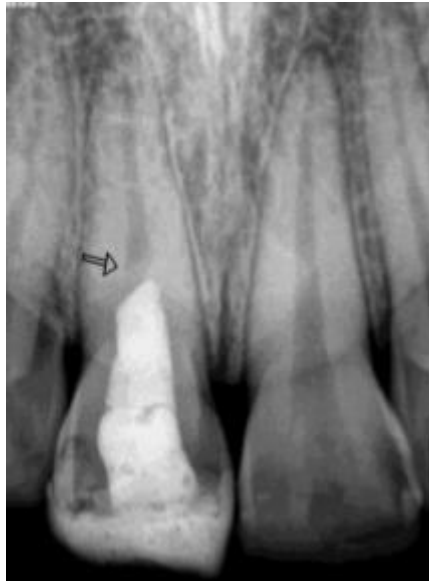

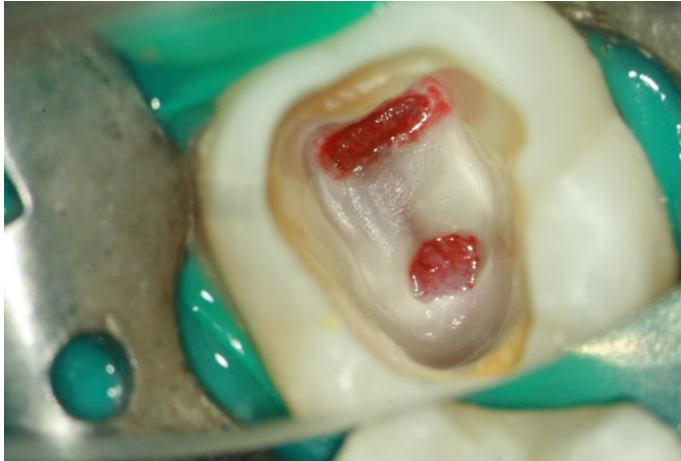Figure 18 - Radiographie rétro-alvéolaire d'une dent n°11 ayant subi un traitement par pulpotomie camérale ; la flèche indique la formation d'un pont dentinaire (96)

Cas Clinique réalisé par Stéphane Simon en 2010 avec un suivi sur 9 ans.

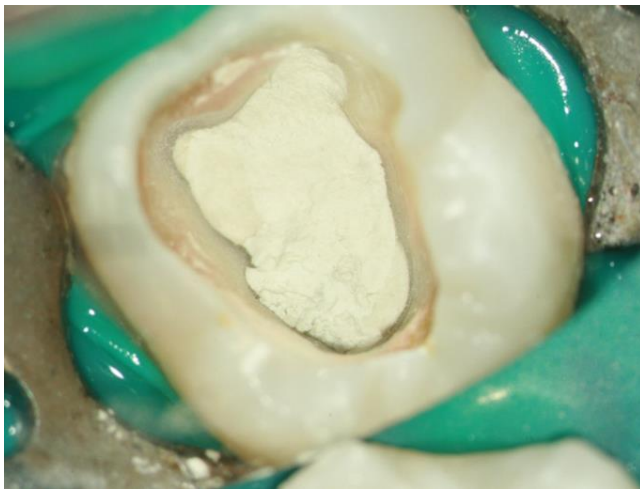Avril 2010 : Patiente de 32 ans présentant des douleurs spontanées et exacerbées par le froid sur 37, sans antécédents médicaux ou pathologiques particuliers.



Radiographie préopératoire :
Probablement une reprise de carie
sous restauration avec atteinte
pulpaire

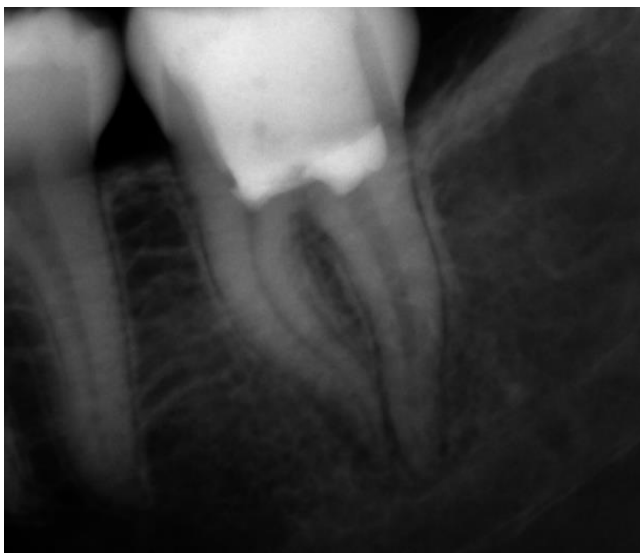

Cavité de Pulpotomie et hémostase réalisée par coton humide (si coton stérile) ou coton imbibé d'hypochlorite diluée (si coton non stérile)

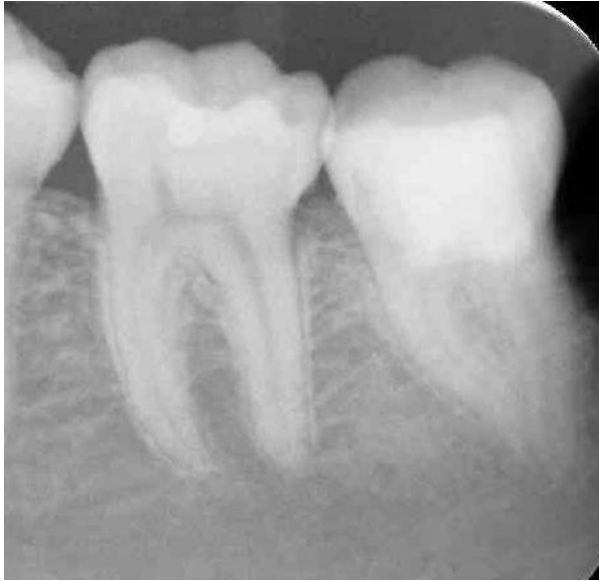

Après hémostase, mise en place de PROROOT MTA comme substitut dentinaire.

PS : S.Simon : « Tous les ciments de la famille des biocéramiques peuvent être utilisés ».



Restauration coronaire avec un CVIMAR, puis radiographie post-opératoire.



Radiographie de contrôle Mai 2019.

Absence de symptomatologie et de signes radiologiques au péri-apex

4.4. Echecs et possibilités de réintervention ?

La réalisation d'un suivi post-opératoire de la pulpotomie reste primordiale afin de contrôler l'efficacité du traitement (vérification notamment de la formation d'un pont dentinaire)(97).

Il existe plusieurs types d'échecs en post-opératoire à court, moyen et long terme. Dans ces échecs nous retrouvons la pulpite aigüe, la nécrose, l'oblitération canalaire ou l'apparition de pathologies du péri-apex. Ces échecs conduiront au traitement endodontique complet de la dent. Les échecs à court terme comme la pulpite ou la nécrose aseptique à bas bruit peuvent être attribués à une erreur diagnostique en pré ou per-opératoire ou à des défauts de protocole (absence de digue, problème de désinfection). Les échecs à long termes sont quant à eux attribués à une percolation bactérienne à la suite d'une perte d'étanchéité de la restauration coronaire.

On pourrait se demander s'il est toujours possible de réaliser la biopulpectomie en cas d'échec de la pulpotomie ? A priori, jusqu'à preuve du contraire, on pourrait penser que oui. Néanmoins la problématique de réintervention n'a pas encore été évoqué à ce jour dans la littérature. Le problème majeur qui se poserait, serait que la formation du pont dentinaire empêcherait la réintervention. En effet, ce dernier multiplierait les échecs du traitement endodontique avec le risque de perforation ou de fausses routes qui augmenterait, de par la difficulté de localisation des entrées canalaires (98). L'oblitération canalaire progressive peut donc s'avérer la plus gênante. En effet, en cas de nécrose suite à une oblitération canalaire, le traitement endodontique pourrait se trouver largement compliqué voire impossible à réaliser.

Il semblerait nécessaire que des études, évaluent dans le futur, cette possibilité de réintervention : est-ce vraiment bénéfique pour le pronostic de la dent ? Par ailleurs, il faut également prendre en compte qu'à l'heure actuelle, très peu de praticiens utilisent la digue dentaire et que l'asepsie de la procédure est peut-être plus importante pour la réussite de la pulpotomie que pour celle du traitement endodontique.

En conséquence, il apparaîtrait que la pulpotomie camérale n'est peut-être pas une alternative à préférer systématiquement au traitement endodontique, du moins, elle ne doit pas représenter une perte de chance pour la dent et le patient.

V. CONCLUSION

En conclusion, la pulpotomie comme traitement définitif semble être une bonne alternative au traitement endodontique sur les dents vitales. En effet, le traitement endodontique présente de nombreux inconvénients comme cités plus haut, pouvant aller jusqu'à la perte de l'organe dentaire.

La pulpotomie camérale est donc une alternative plus sûre, plus économique, plus simple, moins chronophage et moins invasive. La vitalité de la pulpe radiculaire va ainsi pouvoir être conservée. De ce fait, il n'y aura aucune perte de chance due à un isthme, un canal principal ou secondaire non instrumenté.

De nos jours, la réalité histologique est de plus en plus approchée mais reste encore trop imprécise, notamment au niveau du diagnostic de l'état de santé pulpaire. Afin de trouver une corrélation parfaite entre les tests diagnostiques et l'inflammation pulpaire, des innovations technologiques doivent être faites dans les prochaines années. En attendant, seuls les éléments per-opératoires permettent de guider le praticien sur la thérapie à suivre (saignement, profondeur de cavité carieuse...).

De plus, nous avons vu que les matériaux mis à notre disposition pour de tels traitements ont bien évolués. Aujourd'hui, ces biomatériaux sont disponibles sous de multiples formes, pâtes semi-liquide et liquide, satisfaisant ainsi plusieurs indications. Toutes ces avancées nous permettent d'être de plus en plus conservateurs dans nos thérapeutiques, à tous les niveaux de notre discipline. Il semblerait important de faire valoir ce traitement en première intention sachant que le taux d'échec des dents traitées par biopulpectomie atteint 36% (99). La pulpotomie camérale, quant à elle, approche les 100% de taux de succès lorsqu'elle est réalisée dans des bonnes conditions, ce qui signifie pour nos patients un grand nombre de dents qui seront conservées. Cette thérapie représente donc également un intérêt au niveau de la santé publique.

La pulpotomie comme traitement définitif avait déjà été proposée antérieurement dans d'anciennes publications : « *Treatment for irreversible pulp damage : 1 Pulp amputation* » (100).

Néanmoins, la difficulté de réintervention existe en cas de nécrose puis d'oblitération canalaire ou bien en cas d'apparition de pont dentinaire. Cela serait le problème principal à la généralisation de ce traitement(109). Bien souvent, en cas d'échec, le patient devra s'orienter vers un praticien spécialisé en endodontie, spécialité qui est à l'heure actuelle nullement reconnue en France.

De futures études seront nécessaires afin d'explorer le nombre de cas dans lesquels le retraitement endodontique se montre impossible, pour nous permettre d'estimer et de quantifier, la prise de risque encourue lorsque nous réalisons une pulpotomie camérale.

Ainsi, dans le traitement de la pulpite irréversible sur dent permanente mature en première intention et lorsque tous les éléments sont réunis, pourquoi hésitons nous entre l'éviction de la pulpe camérale ou l'éviction complète de la pulpe coronaire et radiculaire ?

Le fait que la Sécurité Sociale ne considère pas aujourd'hui cette alternative thérapeutique est sûrement un facteur majeur à prendre en compte dans la non-réalisation systématique de la pulpotomie par les chirurgiens-dentistes en France.

Le temps et les différentes études qui continuent à être menées vont toujours dans le sens d'une dentisterie minimale invasive, et je ne serai pas surpris que, dans quelques années, la pulpotomie camérale soit codifiée mais surtout admise et reconnue par la Sécurité Sociale comme un traitement plus conservateur pour l'organe dentaire au détriment du traitement endodontique qui verra ses indications plus limitées.

BIBLIOGRAPHIE

1. Figdor D, Apical periodontitis: A very prevalent problem Oral Surgery, Oral Medicine, Oral Pathology, Oral Radiology, and Endodontics 94(6) :651_652 dec 2002
2. Tilotta F, Lévy G, Lautrou A. Anatomie dentaire. Elsevier Masson; 2018. 320 p.
3. Torneck et al. Dentin-pulp complex. 1994;
4. Goldberg M, Smith AJ. Cells and extracellular matrice of pulp: a biological basis for repair and tissue engineering. Crit Rev Oral Biol Med Off Publ Am Assoc Oral Biol. 1 janv 2004;15(1):13-27.
5. Simon , Machtou, Cooper, Berdal , Smith S. Biologie pulpaire Rev d'Odonto/ Stomatologie. sept 2008;
6. Six N, Lasfargues J-J, Goldberg M. Differential repair responses in the coronal and radicular areas of the exposed rat molar pulp induced by recombinant human bone morphogenetic protein 7 (osteogenic protein 1). Arch Oral Biol. mars 2002;47(3):177-87.
7. Jones S , Boyde A. Dentin and dentinogenesis p.81-134. 1984;
8. Magloire H, Couble M-L, Romeas A, Bleicher F. Odontoblast primary cilia: facts and hypotheses. Cell Biol Int. 2004;28(2):93-9.
9. Ruch JV, Lesot H, Bègue-Kirn C. Odontoblast differentiation. Int J Dev Biol. févr 1995;39(1):51-68.
10. Jontell M, Bergenholtz G, Scheynius A, Ambrose W. Dendritic cells and macrophages expressing class II antigens in the normal rat incisor pulp. J Dent Res. oct 1988;67(10):1263-6.
11. Trowbridge HO. Pulp biology: progress during the past 25 years. Aust Endod J J Aust Soc Endodontology Inc. avr 2003;29(1):5-12.
12. Gronthos S, Mankani M, Brahim J, Robey PG, Shi S. Postnatal human dental pulp stem cells (DPSCs) in vitro and in vivo. Proc Natl Acad Sci U S A. 5 déc 2000;97(25):13625-30.
13. Miura M, Gronthos S, Zhao M, Lu B, Fisher LW, Robey PG, et al. SHED: Stem cells from human exfoliated deciduous teeth. Proc Natl Acad Sci U S A. 13 mai 2003;100(10):5807-12.
14. Brannstromm. Hydrodynamic mechanism in the transmission of pain producing stimuli Through The dentin. p. 73-79. 1963;
15. Simon, Pertot. Endodontie Vol 1: Traitements. Paris,France: CdP; 2008.
16. Pitt-Ford, Patel. Technical equipment for assesment of dental pulp status Endodontic topics 7: 2-13. 2004;
17. Trowbridge,Franks,Korostoff,Emiling. Sensory reponse to thermal stimulation in human teeth. 1980;(6):405-12.

18. Narhi M. The characteristics of intradental sensory units and their responses to stimulation. 1985;64:564-571.
19. Franklin S. Weine. Endodontic Therapy 6th Edition. 2004;
20. Pitt-Ford, Patel. Technical equipment for assessment of dental pulp. 2004;7: 2-13.
21. Gopikrishna V., Pradeep G, Venkateshbabu N. Assessment of pulp vitality. 2009;19:3-1
22. Tronstad. Endodontie clinique. Traduit Par Pierre Laudenbach Paris. 1993;
23. Simon , Machtou, Pertot. Endodontie. 2012;
24. Iannucci, Jansen L. Dental radiography: principles and techniques. Philadelphia. 2006;
25. Pashley DH. Dynamics of the pulpo-dentin complex. Crit Rev Oral Biol Med Off Publ Am Assoc Oral Biol. 1996;7(2):104-33.
26. Piette E, Goldberg M. La dent normale et pathologique [Internet]. Paris, France; 2001 [cité 14 déc 2018]. <https://www.deboecksuperieur.com/ouvrage/9782804134891-la-dent-normale-et-pathologique>
27. Lasfargues J-J, Colon P, Vanherie G, Lambrechts P. Odontologie conservatrice et restauratrice. CdP. Paris, France; 2009
28. Cohen S, Hargreaves K. Cohen's Pathways of the Pulp Expert Consult.
29. Andreasen JO, Andreasen FM. Textbook and Color Atlas of traumatic injuries to the teeth 2013.
30. Demant S, Markvart M. Quality-Shaping Factors an endodontic treatment amongst General Dental Practitioners with a focus on Denmark. 2012;
31. Mejare I, Cvek M. Partial pulpotomy in young permanent teeth with deep carious lesions. In: Endod Dent Traumatol. 1993. p. 6:238-42.
32. Barngkel IH, Halboub ES, Alboni RS. Pulpotomy of Symptomatic Permanent Teeth with carious exposure using Mineral Trioxide Aggregate (MTA). 2013;8:65-68.
33. Khayat A, Safi L, Jouyandeh M. Success of Pulpotomy with MTA in permanent human molar teeth. Univ Med Sci. 2011;4: 289-296.
34. Simon S, Perard M, Zanini M, Smith AJ, Charpentier E, Djole SX, et al. Should pulp chamber pulpotomy be seen as a permanent treatment? Some preliminary thoughts. Int Endod J. 1 janv 2013;46(1):79-87.
35. Matsuo T, Nakanishi T, Shimizu H. A clinical study of direct pulp capping applied to carious-exposed pulps. J Endod. oct 1996;10: 551-556.
36. Bjorndal L, Reit C, Bruun G, Markvart M. Treatment of deep caries lesions in adults : randomized clinical trials comparing stepwise vs direct complete excavation , and direct pulp capping vs partial pulpotomy. Oral Sci. juin 2010;3 : 290-297.

37. Seltzer S , Bender IB, Ziontz M. The dynamics of pulp inflammation : correlations between diagnostic data and actual histologic findings in the pulp. *Oral Surg Oral Med Oral Pathol Oral Radiol Endod.* juill 1963;16: 846-871.
38. Garfunkel A, Sela J, Ulmanky M. Dental pulp pathosis. Clinicopathologic correlations based on 109 cases. *J Endod.* oct 1996;22: 551-556.
39. Mitchell DF, Taeplee RE. Painful pulpitis; a clinical and microscopic study. *Oral Surg Oral Med Oral Pathol Oral Radiol Endod.* nov 1960;13:60-70.
40. Caliskan MK. Pulpotomy of carious vital teeth with periapical involvement. *J Endod.* mai 1995;1:79-87.
41. Hiremath H, Saikalyan S, Kulkarni SS. Second generation platelet concentrate (PRF) as a pulpotomy medicament in a permanent molar with pulpitis. *J Endod.* janv 2012;1:105/112.
42. Asgary S, Eghbal MJ, Ghodousi J, Yazdani S. One-year results of vital pulp therapy in permanent molars with irreversible pulpitis : an ongoing multicenter , randomized non-inferiority clinical trial. *mars 2013;2:431-439.*
43. Yazdani S, Jadidfard MP, Tahani B. Technology Assessment of CEM pulpotomy in permanent molars with irreversible pulpitis. *juin 2014;1:23-29.*
44. Tronstad L, Mjor IA. Capping of the inflamed pulp. *Oral Surg Oral Med Oral Pathol.* sept 1972;47:77-85.
45. Parirokh, M., M. Torabinejad, et P. M. H. Dummer. Mineral trioxide aggregate and other bioactive endodontic cement. *Int Endod J.* 2017;
46. Aguilar et Linsuwanont. Vital pulp therapy in vital permanent teeth with cariously exposed pulp: a systematic review
47. Qudeimat, M. A., A. Alyahya, et A. A. Hasan. « Mineral trioxide aggregate pulpotomy for permanent molars with clinical signs indicative of irreversible pulpitis : a preliminary study ». *International Endodontic Journal* 50, no 2 (2017): 126-34.. Galani et al.,. Comparative evaluation of postoperative pain and success rate after pulpotomy and root canal treatment in cariously exposed mature permanent molars: a randomized controlled trial.
48. Kunert, G. G., I. R. Kunert, L. C. da Costa Filho, et J. A. P. de Figueiredo. Permanent teeth pulpotomy survival analysis: retrospective follow-up ». *J Dent.* 2015;43, no 9 1125-1131
49. Dessarzin, L : La pulpotomie. Volume 2, Traitement d'usage de la dent permanente mature, indication et protocole. *Sciences du Vivant [q-bio].* 2018.
50. Athanissiadis B, Abbot PV, Walsh LJ. The use of calcium hydroxide, antibiotics and biocides as antimicrobial medicaments in endodontics. *52* 64-82. mars 2007;
51. Javidi M, Zarei M, Afkhami F. An in vitro evaluation of environmental pH changes after root canal therapy with 3 different types of calcium hydroxide. *Eur.dent.* janv 2013;1:69-73.
52. Properties and applications of calcium hydroxide in endodontics and dental traumatology. *J Endod.* Aout 2011;44(8).


53. Liang Y-H, Zhang G, Wang J. Clinical effects of calcium hydroxide based sealer on chronic apical periodontitis. *Stomatologie*. 2007;(42(11)):658-62.
54. Desai S, Paul chandler N. Calcium Hydroxide-Based Root Canal Sealers. *J Endod*. mai 2009;(35(4)):475-80.
55. Groupy L. Risques liés à l'utilisation de l'hydroxide de calcium sur le long terme. *Info Dent*. 2008;(16):813-817.
56. Kumar et al,. Comparative evaluation of platelet-rich fibrin, mineral trioxide aggregate, and calcium hydroxide as pulpotomy agents in permanent molars with irreversible pulpitis: a randomized controlled trial. 2016;
57. Torabinejad M, Piriokh M. Mineral trioxide aggregate : A comprehensive literature review. *J Endod*. Fevrier 2010;36(2):190-202.
58. Holland R , Faraco IMo. Response of the pulp of dogs to capping with mineral trioxide aggregate or a calcium hydroxide cement. *Dent Traumatol*. Fevrier 2001;17(1): 163-166.
59. Silva MJ, Vieira LQ, Sobrinho APR. The effects of mineral trioxide aggregates on cytokine production by mouse pulpe tissue. *Oral Surg Oral Med Oral Pathol*. mai 2008;105(5):70-76.
60. Torabinejad M, Hong CU, Macdonald F, Pitt F. Physical and chemical properties of a new root-end filling material. *J Endod*. juill 1995;21(7):349-353.
61. Macwan C, Deshpande A. Mineral trioxide aggregate (MTA) in dentistry:. *J Oral Res*. 2014;6:71-74.
62. Laghios CD, Benson BW, Gutmann JL. Comparative radiopacity of tricalcic phosphate and other root-end filling materials. *J Endod*. nov 1995;(11):537-542.
63. Eid AA, Komabayashi T, Watanabe E. Characterisation of the mineral trioxide aggregate - Resin modified Glass Interface in different setting conditions. *J Endod*. Aout 2012;38(8):1126-1129.
64. De Rossi A, Silva LAB, Sousa Neto MD et al. Comparison of Pulpal Responses to Pulpotomy and Pulp Capping with Biodentin and MTA in dogs. *J Oral Res*. sept 2014;40(9):1362-1369.
65. Koubi G, Franquin JC, Bottero MJ et al. Restaurations esthétiques postérieures: un nouveau substitut dentinaire. *J Conserv Dent JCD*. juin 2011;(22):22-26.
66. Colon P, Goldberg M et al. Biodentine: Vers une dentine synthétique en capsule ? *J Dent Res*. mai 2010;42.
67. Dejou J, Raskin A, About I, Colombani J. Physical, chemical et mechanical behavior of a new material for direct posterior fillings. *Eur Cell Mater*. 2005;10:22.
68. Laurent, P, Camps J, Dejou J , Abbot I. Induction of specific cell responses to a Ca₃SiO₅ based posterior restorative material. *Dent Mater*. nov 2008;24(11):1486-1494.
69. Simon S, Zanini M, Berdal A, Sautier JM. Biodentin induces immortalized murine pulp cell differentiation into odontoblast-like cells, and stimulates biomineralization. *J Endod*. sept 2012;38(9):1220-1226.

70. Bratieri LN, Monteiro S, Cladeira. Pulp curretage-surgical technique. avr 1985;20(4):285-293.
71. Mass E , Zilbermann U. Clinical and radiographic evaluation of partial pulpotomy in carious exposure of permanent molars. *Pediatr Dent.* (15(4):257-259):Aout 1993.
72. Bogen G, Kim JS et al. Direct Pulp capping with mineral trioxide aggregate: an observal study. *mars* 2008;(3):305-315.
73. Witherspoon DE, Small JC,Harris GZ. Mineral troxide aggergate pu otomies: A case series outcomes assessment. *J Dent.* (137(5):610-618): Mai 2006.
74. Garfunkel A, Sela J, Ulmansky M. Dental pulp pathosis. Clinicopathologic correlations basd on 109 cases. *J Endod.* oct 1996;22: 551-556.
75. Caron, G. S. Simon, P. Machtou, W.-J. Pertot,. Champ opératoire, préparation pré-endodontique et cavité d'accès en Endodontie. *Rueil-Malmaison.* 2012;174-185.
76. Taneja, S., N. Mishra, et S. Malik. Comparative evaluation of human pulp tissue dissolution by different concentrations of chlorine dioxide, calcium hypochlorite and sodium hypochlorite : an in vitro study. *J Conserv Dent JCD.* 2014;(6) : 541-545.
77. Martin, D. S. Simon, P. Machtou, et W.-J. Pertot. Retraitement orthograde des échecs endodontiques. *Endod.* 2012;296-300.
78. Haute autorité de santé. Traitement endodontique rapport d'évaluation technologique. [Httpswwwhas-Santefrportailuploadocsapplicationpdf](https://www.has-santefrportailuploaddocsapplicationpdf). 2008;
79. McGuigan, M. B., C. Louca, et H. F. Duncan. The impact of fractured endodontic instruments on treatment outcome ». *Br Dent J.* 2013;214:(6) : 285-289.
80. Asgary, S., Eghbal, M. J., Fazlyab, M., Baghban, A. A., & Ghodduji, J. Five-year results of vital pulp therapy in permanent molars with irreversible pulpitis: a non-inferiority multicenter randomized clinical trial. *Clin Oral Investig.* 2015;(19(2)):335–341.
81. Taha, N. A., Ahmad, M. B., & Ghanim, A. Assessment of Mineral Trioxide Aggregate pulpotomy in mature permanent teeth with carious exposures. ,. *Int Endod J.* 2016;1-9.
82. Simon S, Perard M, Zanini M, Smith AJ, Charpentier E, Djole SX, et al. Should pulp chamber pulpotomy be seen as a permanent treatment? Some preliminary thoughts. *Int Endod J.* 1 janv 2013;46(1):79-87.
83. Caliskan, M. K. Success of pulpotomy in the management of hyperplastic pulpitis. , 142–8. *Int Endod J.* 1993;(26(2,)):142-8.
84. Asgary et Eghbal,. Treatment outcomes of pulpotomy in permanent molars with irreversible pulpitis using biomaterials: a multi-center randomized controlled trial.
85. Asgary, S., Eghbal, M. J., & Ghodduji, J. Two-year results of vital pulp therapy in permanent molars with irreversible pulpitis: an ongoing multicenter randomized clinical trial. *Clin Oral Investig.* 2014;(18(2)):635-41.
86. Kirkevang L.L., Vaeth M., Horsted-Bindslev P., et Wenzel A. Longitudinal Study of Periapical and Endodontic Status in a Danish Population ». : 100-107. *Int Endod J.* 2006;(39 (2)):100-7.

87. Dugas N.N., Lawrence H.P., Teplitsky P.E., Pharoah M.J., et Friedman S. Periapical Health and Treatment Quality Assessment of Root-Filled Teeth in Two Canadian Populations ». : 181-92. *Int Endod J.* 2003;(36 (3)):181-92.
88. De Moor R.J., Hommez G. M., De Boever J. G., Delmé K. I., et Martens G.E. Periapical Health Related to the Quality of Root Canal Treatment in a Belgian Population ». : *Int Endod J.* 2000;(33 (2)):113-120.
89. Pak J.G., Fayazi S., et White S.N. Prevalence of Periapical Radiolucency and Root Canal Treatment: A Systematic Review of Cross-Sectional Studies. *J Endod.* 2012;(38 (9)):1170-1176.
90. Tang L. Sun T.Q., Gao X.J., Zhou X.D., et Huang D.M. Tooth anatomy risk factors influencing root canal working length accessibility. *Int J Oral Sci.* 2011;(3 (3)):135-41.
91. Abu-Tahun I., Rabah'ah A., et Khraisat A. A Review of the Questions and Needs in Endodontic Diagnosis. *Trop Dent J.* 2012;(35 (140)):11-20.
92. Dummer P.M., Hicks R., et Huws D. Clinical Signs and Symptoms in Pulp Disease. *Int Endod J.* 1980;(13 (1)):27-35.
93. Mejàre I.A., Axelsson S., Davidson T., Frisk F., Hakeberg M., Kvist T., Norlund A., et al. Diagnosis of the Condition of the Dental Pulp: A Systematic Review: Diagnosis of Dental Pulp. *Int Endod J.* 2012;(45 (7)):597-613.
94. Solomon R.V., Faizuddin U., Karunakar P., Deepthi Sarvani G., et Sree Soumya S. Coronal Pulpotomy Technique Analysis as an Alternative to Pulpectomy for Preserving the Tooth Vitality, in the Context of Tissue Regeneration: A Correlated Clinical Study across 4 Adult Permanent Molars. *Case Rep Dent.* 2015;
95. Nowicka A., Lipski M., Parafiniuk M., Sporniak-Tutak K., Lichota D., Kosierkiewicz A., Kaczmarek W., et Buczkowska-Radlińska J. Response of Human Dental Pulp Capped with Biodentine and Mineral Trioxide Aggregate. *J Endod.* 2013;(39 (6)):743-747.
96. Asgary S, Ehsani S. Permanent molar pulpotomy with a new endodontic cement: A case series. *J Conserv Dent JCD.* 2009;12(1):31-6.
97. Subay et al. Mineral trioxide aggregate as a pulpotomy agent in immature teeth: Long-term case report. 2013;
98. Ghodduji J,Shahrami F,Alizadeh M,Kianoush K, Forghani Mi. Clinical and radiographic evaluation of vital pulp therapy in open apex with MTA and ZOE. *N Y State Dent J.* avr 2012;
99. European Society of Endodontology. Quality guidelines for endodontic treatment: consensus report of the European Society of Endodontology. *Int Endod J.* 2006;39(12).
100. Zanini, M., M. Hennequin, et P.-Y. Cousson. A review of criteria for the evaluation of pulpotomy outcomes in mature permanent teeth . *J Endod.* 2016;42(8):1167-74.

Table des illustrations

Figure 1 : Schéma général de l'anatomie dentaire (2).....	3
Figure 2 : Patron histologique de 2 types de dentine physiologiques :	4
Figure 3 : Patron histologique des 2 types de dentine tertiaire. (5)	5
Figure 4 : Structure générale de la région pulpaire dentinogénétique (Grossissement x100) (12).....	6
Figure 5 - Patron illustrant que la différence de pression entre l'extérieur et la cavité pulpaire confère une protection au parenchyme pulpaire face aux agressions (5)	7
Figure 6 - Principe de la théorie hydrodynamique de Bränström sous une restauration collée (a). L'application de forces sur l'obturation peut provoquer un déplacement du fluide dentinaire dans les tubuli, et crée une surpression pulpaire qui peut être à l'origine d'un inconfort post-opératoire. (5)	8
Figure 7 - a) Cliché Retro alvéolaire d'une lésion carieuse profonde sur 36 (patient initialement adressé pour traitement endodontique). b) Eviction de la pulpe camérale et mise en place du champ opératoire. c) Coiffage avec biomatériau à base de calcium (MTA) (Cas de S.Simon).....	14
Figure 8 - Arbre décisionnel de réalisation de pulpotomie comme traitement définitif (49) Il suffit qu'un des critères ne soit pas respecté pour contre-indiquer une pulpotomie camérale	17
Figure 9 - Radiographies rétro-alvéolaire d'une pulpotomie au Ca(OH) ₂ . a) Radiographie préopératoire : lésion carieuse profonde sur 37 b) Radiographie post-opératoire : Mise en place du Ca(OH) ₂ c) Radiographie à 1 mois : Ebauche d'un pont dentaire visible d) Radiographie à 1 an : Pont de dentine bien visible (57)	20
Figure 10 - Le ProRoot® MTA de Dentsply™	21
Figure 11 - Présentation du Biodentine™ de Septodont™	22
Figure 12 - Radioagraphe pré-opératoire et Isolation	25
Figure 13 - De l'effraction pulpaire à l'obtention de l'hémostase	26
Figure 14 - Mise en place du biomatériau	27
Figure 15 - Restauration provisoire et radio postopératoire	27
Figure 16 - Schéma de deux cavités d'accès en vue occlusale sur deux molaires maxillaires (23)	29
Figure 17 - Modélisation du cathétérisme à la lime K Source : Komet® Cathétérisme, 2017	30
Figure 18 - Radiographie rétro-alvéolaire d'une dent n°11 ayant subi un traitement par pulpotomie camérale ; la flèche indique la formation d'un pont dentinaire (97)	33



SERMENT MEDICAL

En présence des Maîtres de cette Faculté, de mes chers condisciples, devant l'effigie d'HIPPOCRATE.

Je promets et je jure, d'être fidèle aux lois de l'honneur et de la probité dans l'exercice de la Médecine Dentaire.

Je donnerai mes soins à l'indigent et n'exigerai jamais un salaire au-dessus de mon travail, je ne participerai à aucun partage clandestin d'honoraires.

Je ne me laisserai pas influencer par la soif du gain ou la recherche de la gloire.

Admis dans l'intérieur des maisons, mes yeux ne verront pas ce qui s'y passe, ma langue taira les secrets qui me seront confiés et mon état ne servira pas à corrompre les mœurs ni à favoriser le crime.

Je ne permettrai pas que des considérations de religion, de nation, de race, de parti ou de classe sociale viennent s'interposer entre mon devoir et mon patient.

Même sous la menace, je n'admettrai pas de faire usage de mes connaissances médicales contre les lois de l'humanité.

J'informerai mes patients des décisions envisagées, de leurs raisons et de leurs conséquences. Je ne tromperai jamais leur confiance et n'exploiterai pas le pouvoir hérité des connaissances pour forcer les consciences.

Je préserverai l'indépendance nécessaire à l'accomplissement de ma mission. Je n'entreprendrai rien qui dépasse mes compétences. Je les entretiendrai et les perfectionnerai pour assurer au mieux les services qui me seront demandés.

Respectueux et reconnaissant envers mes Maîtres, je rendrai à leurs enfants l'instruction que j'ai reçue de leur père.

Que les hommes m'accordent leur estime si je suis fidèle à mes promesses.

Que je sois déshonoré et méprisé de mes confrères si j'y manque.

HARARI Lionel – La pulpotomie camérale comme traitement définitif

Th. : Chir. dent. : Marseille : Aix –Marseille Université : 2020

Rubrique de classement : Odontologie Conservatrice

Résumé :

La préservation de la vitalité pulpaire doit être une préoccupation de tout chirurgien-dentiste au quotidien pour maintenir de façon pérenne une dent sur l'arcade. Aujourd'hui la dentisterie moderne évolue, les techniques se développent, de nouveaux biomatériaux apparaissent et on s'aperçoit que le traitement canalaire n'est pas, en finalité, le traitement systématique à réaliser lors d'une exposition pulpaire. Le problème dans notre pratique, ce n'est pas de réaliser ou pas le bon diagnostic mais c'est surtout de prendre **la bonne décision thérapeutique et pour de bonnes raisons**. La pulpotomie camérale définitive, correspondant à l'éviction de la pulpe coronaire d'une dent, est une décision de traitement pulpo-dentinaire que nous possédons dans notre arsenal thérapeutique. Nous montrerons dans cette thèse ses indications, les critères de décision qui nous poussent à choisir ce traitement au détriment d'un autre, ainsi que son protocole de mise en œuvre. Par la suite, nous décrirons les biomatériaux utilisés dans le cadre de ce traitement. Enfin, au travers de revues de littératures très récentes, nous essaierons de montrer les réussites de ce traitement mais aussi ses limites.

Mots clés : Vitalité pulpaire ; Exposition Pulpaire ; Pulpotomie camérale ; Décision thérapeutique ; Critères de décision, Indications, Protocole, Biomatériaux.

HARARI Lionel – Cameral pulpotomy as definitive treatment

Abstract:

The preservation of pulp vitality must be a concern of every dental surgeon on a daily basis to maintain a tooth on the arcade. Today modern dentistry is evolving, techniques are developing, new biomaterials are emerging, and we can see that root canal treatment is not, in finality, the systematic treatment to be carried out during a pulp exposure. The problem in our practice is note to make the right diagnosis or not, but above all to make the right therapeutic decision and for the right reasons. The definitive cameral pulpotomy, corresponding to the removal of the coronary pulp from a tooth, is a pulpo-dentinary treatment decision that we possess in our therapeutic arsenal. We will show its indications, the decision criteria that lead us to choose this treatment at the expense of another, as well as its implementation protocol. We will then describe the biomaterials used in this treatment. Finally, though very recent literature reviews, we will try to show the successes of this treatment but also its limitations.

MeSH: Pulp vitality; Pulp exposure; Cameral pulpotomy; Therapeutic decision; Decision criteria; Indications; Protocol; Biomaterials

Adresse de l'auteur :

12 Rue Liandier
13008 MARSEILLE