



HAL
open science

Reconstruction osseuse alvéolaire dans le cadre des fentes labio-alvéolo-palatines unilatérales

Mathieu Delavenay

► **To cite this version:**

Mathieu Delavenay. Reconstruction osseuse alvéolaire dans le cadre des fentes labio-alvéolo-palatines unilatérales. Chirurgie. 2020. dumas-03176387

HAL Id: dumas-03176387

<https://dumas.ccsd.cnrs.fr/dumas-03176387v1>

Submitted on 22 Mar 2021

HAL is a multi-disciplinary open access archive for the deposit and dissemination of scientific research documents, whether they are published or not. The documents may come from teaching and research institutions in France or abroad, or from public or private research centers.

L'archive ouverte pluridisciplinaire **HAL**, est destinée au dépôt et à la diffusion de documents scientifiques de niveau recherche, publiés ou non, émanant des établissements d'enseignement et de recherche français ou étrangers, des laboratoires publics ou privés.



Distributed under a Creative Commons Attribution - NonCommercial - NoDerivatives 4.0 International License

THESE

***POUR OBTENIR LE DIPLOME D'ETAT
DE DOCTEUR EN CHIRURGIE DENTAIRE***

Présentée et publiquement soutenue devant la

Faculté d'Odontologie de Marseille
(Doyen : Monsieur le Professeur Bruno FOTI)

Aix-Marseille Université
(Président : Monsieur le Professeur Éric BERTON)

***Reconstruction osseuse alvéolaire dans le cadre
des fentes labio-alvéolo-palatines unilatérales***

Présentée par

DELAVENAY Mathieu

Né(e) le 04/04/1992

À Ambilly

Thèse soutenue le **Judi 19 mars 2020**

Devant le jury composé de

Président : Professeur RUQUET Michel

Assesseurs : Docteur BELLONI Didier

Docteur CAMOIN Ariane

Docteur HOUVENAEGHEL Brice

THESE

***POUR OBTENIR LE DIPLOME D'ETAT
DE DOCTEUR EN CHIRURGIE DENTAIRE***

Présentée et publiquement soutenue devant la

Faculté d'Odontologie de Marseille
(Doyen : Monsieur le Professeur Bruno FOTI)

Aix-Marseille Université
(Président : Monsieur le Professeur Éric BERTON)

***Reconstruction osseuse alvéolaire dans le cadre
des fentes labio-alvéolo-palatines unilatérales***

Présentée par

DELAVENAY Mathieu

Né(e) le 04/04/1992

À Ambilly

Thèse soutenue le **Judi 19 mars 2020**

Devant le jury composé de

Président : Professeur RUQUET Michel

Assesseurs : Docteur BELLONI Didier

Docteur CAMOIN Ariane

Docteur HOUVENAEGHEL Brice

ADMINISTRATION

Mise à jour : mars 2020

Doyens Honoraires

Professeur	Raymond SANGIUOLO†
Professeur	Henry ZATTARA
Professeur	André SALVADORI
Professeur	Jacques DEJOU

Doyen Assesseurs

Professeur	Bruno FOTI
Professeur	Michel RUQUET
Professeur	Anne RASKIN

Directeurs de Départements

Formation Initiale	Professeur	Michel RUQUET
Recherche	Professeur	Anne RASKIN
Formation Continue	Professeur	Frédéric BUKIET

Charges de missions

Relations Internationales	Professeur	Hervé TASSERY
Internat et Diplômes d'études spécialisées	Professeur	Virginie MONNET-CORTI
Affaires générales	Docteur	Patrick TAVITIAN

Responsable des Services Administratifs et Techniques

Madame	Katia LEONI
--------	-------------

LISTE DES ENSEIGNANTS

PROFESSEURS DES UNIVERSITES – PRATICIENS HOSPITALIERS DES CSERD

BUKIET Frédéric (58-01)
FOTI Bruno (56-02)
MONNET-CORTI Virginie (57-01)
ORTHLIEB Jean-Daniel (58-01)
RASKIN Anne (58-01)
RUQUET Michel (58-01)
TARDIEU Corinne (56-01)
TARDIVO Delphine (56-02)
TASSERY Hervé (58-01)

PROFESSEUR DES UNIVERSITES

ABOUT Imad (65)

MAITRES DE CONFERENCES DES UNIVERSITES – PRATICIENS HOSPITALIERS DES CSERD

ABOUDHARAM Gérard (58-01)	LAURENT Michel (58-01)
BANDON Daniel (56-01)	LAURENT Patrick (57-01)
BELLONI Didier (57-01)	LE GALL Michel (56-01)
BOHAR Jacques (56-01)	MAILLE Gérald (58-01)
CAMOIN Ariane (56-01)	PHILIP-ALLIEZ Camille (56-01)
CAMPANA Fabrice (57-01)	POMMEL Ludovic (58-01)
CATHERINE Jean-Hugues (57-01)	PRECKEL Bernard-Éric (58-01)
GAUBERT Jacques (56-01)	RÉ Jean-Philippe (58-01)
GIRAUD Thomas (58-01)	ROCHE-POGGI Philippe (57-01)
GIRAUDEAU Anne (58-01)	STEPHAN Grégory (58-01)
GUIVARC'H Maud (58-01)	TAVITIAN Patrick (58-01)
JACQUOT Bruno (58-01)	TERRER Elodie (58-01)
LABORDE Gilles (58-01)	TOSELLO Alain (58-01)
LAN Romain (57-01)	

MAITRES DE CONFERENCES DES UNIVERSITES ASSOCIES

BLANCHET Isabelle (56-01)
MENSE Chloé (58-01)

ASSISTANTS HOSPITALIERS ET UNIVERSITAIRES

AL AZAWI Hala (56-01)	HAHN-GOLETTI Larissa (58-01)
ANTEZACK Angeline (57-01)	LIOTARD Alica (58-01)
ARNIER Canelle (56-01)	MANSUY Charlotte (58-01)
BACHET-DORISON Damienne (56-01)	MARTIN William (56-01)
BALLESTER Benoît (58-01)	MATTERA Rémi (56-01)
CAMBON Isabelle (56-01)	MELLOUL Sébastien (57-01)
CASAZZA Estelle (56-01)	PARFU Anne (58-01)
CASTRO Romain (57-01)	PASCHEL Laura (58-01)
DAVID Laura (56-01)	PILLIOL Virginie (58-01)
DEVICTOR Alix (58-01)	REPETTO Andréa (58-01)
DODDS Mélina (58-01)	ROMANET Yvan (57-01)
DRAUSSIN Thierry (56-02)	SANTUNIONE Charlotte (58-01)
DUMAS Cathy (57-01)	SILVESTRI Frédéric (58-01)
HADJ-SAID Medhi (57-01)	VINAÏ Michael (56-01)

ASSISTANTS DES UNIVERSITES ASSOCIES

HOUVENAEGHEL Brice (57-01)
LE FOURNIS Chloé (57-01)

Intitulés des sections CNU :

- 56^{ème} section : Développement, croissance et prévention
 - 56-01 Odontologie pédiatrique et orthopédie dento-faciale
 - 56-02 : Prévention – Epidémiologie – Economie de la santé – Odontologie légale
- 57^{ème} section : Chirurgie orale ; Parodontologie ; Biologie Orale
 - 57-01 : Chirurgie orale – Parodontologie – Biologie orale
- 58^{ème} section : Réhabilitation orale
 - 58-01 : Dentisterie restauratrice – Endodontie – Prothèses – Fonction-Dysfonction – Imagerie – Biomatériaux

L'auteur s'engage à respecter les droits des tiers, et notamment les droits de propriété intellectuelle. Dans l'hypothèse où la thèse comporterait des éléments protégés par un droit quelconque, l'auteur doit solliciter les autorisations nécessaires à leur utilisation, leur reproduction et leur représentation auprès du ou des titulaires des droits. L'auteur est responsable du contenu de sa thèse. Il garantit l'Université contre tout recours. Elle ne pourra en aucun cas être tenue responsable de l'atteinte aux droits d'un tiers.

Remerciements

Aux membres du Jury...

À mon Président de thèse,

Monsieur le Professeur Michel RUQUET,

Je vous remercie de m'avoir fait l'honneur d'accepter de présider à ce jury de thèse malgré un emploi du temps que je sais très chargé.

Votre écoute, votre pédagogie et votre gentillesse m'ont accompagné tout au long de mes études et c'est donc un grand plaisir pour moi que de pouvoir clore ce chapitre si important de ma formation à vos côtés.

Pour votre engagement constant et renouvelé dans la faculté, à la clinique et auprès des étudiants, veuillez trouver ici l'assurance de l'estime et du respect que je vous porte.

À mon Directeur de thèse,

Monsieur le Docteur Didier BELLONI,

Je vous remercie d'avoir accepté de diriger ce travail et de m'avoir apporté votre aide et votre soutien lors de la rédaction de celui-ci,

Votre sens clinique et la rigueur que vous avez su m'apporter dans la réflexion thérapeutique et la prise en charge des patients ont beaucoup profité à ma formation, et serviront encore longtemps de fondation à ma pratique et à mes apprentissages futurs.

Veillez trouver ici l'expression de mon profond respect et de ma plus sincère reconnaissance pour vos qualités de pédagogue, distillant toujours son savoir avec patience, intérêt et sympathie.

Au membre du jury,

Madame le Docteur Ariane CAMOIN,

Je vous remercie de vous être rendue disponible afin de faire partie de ce jury de thèse, et d'avoir pris le temps de parcourir mon travail et de le juger malgré les divers impératifs qui vous incombent par ailleurs.

Votre bienveillance et la grande affabilité dont vous faites constamment preuve à l'égard de nos petits patients, mais également des étudiants qui vous suivent ont fait de vous à la fois une source infaillible de motivation et de savoir au cours de notre formation.

Pour la qualité de votre enseignement et l'accessibilité dont vous avez toujours su faire preuve, veuillez trouver ici le témoignage de mon estime et de ma profonde gratitude.

Au membre du jury,

Monsieur le Docteur Brice HOUVENAEGHEL,

Je vous remercie chaleureusement d'avoir accepté de faire partie de ce jury de thèse,
Si je n'ai pu profiter de votre enseignement au sein-même de la faculté, votre présence et votre disponibilité lors de mes premiers pas dans le monde libéral m'ont énormément apporté, et ce fut une grande chance pour moi de croiser votre chemin à ce moment de ma formation.

J'ai beaucoup appris à votre contact, et pour cela et votre bonne humeur perpétuelle je vous transmets l'expression sincère de mon estime et de ma profonde sympathie à votre égard.

« On ne peut tirer de l'homme que ce qu'il porte en lui-même »

Goethe

Table des matières

Introduction	1
I° Les fentes labio-maxillo-palatines (FLMP).....	2
A) Définition	2
B) Epidémiologie	2
C) Etiologie.....	3
C.1) Les fentes labio-palatines isolées.....	3
C.2) les fentes syndromiques ou associées à d'autres malformations.....	4
D) Diagnostic et classifications.....	5
D.1) Le diagnostic anténatal.....	5
D.2) Les classifications.....	7
E) Embryologie	10
E.1) Développement normal	10
E.2) Ethiopathogénie.....	13
F) Anatomie et croissance du patient porteur de fente unilatérale	15
F.1) Anatomie labio-nasale.....	15
F.2) Anatomie de l'arcade alvéolodentaire et du palais dur	17
F.3) Anatomie du palais mou	18
G) Les anomalies dentaires chez le patient porteur de fente	18
H) Enjeux fonctionnels	19
II° Reconstruction osseuse alvéolaire de la naissance à l'adolescence.....	20
II.1) La place de la chirurgie	20
A) Le traitement chirurgical primaire.....	20
B) Les greffes osseuses alvéolaires	22
B.1) Objectifs	22
B.2) Greffe osseuse alvéolaire primaire et gingivo-périostéoplastie	22
B.3) Greffe osseuse alvéolaire secondaire	23
C) Choix des matériaux	26
II.2) Le rôle de l'orthodontiste	28
A) Les plaques obturatrices.....	28
A.1) Les différents types de plaques palatines et leurs objectifs	28
A.2) La prise d'empreinte	33
B) Orthodontie et croissance maxillaire.....	36
B.1) Orthopédie pré-chirurgicale chez le nourrisson	36
B.2) Orthodontie de la denture mixte jusqu'à l'âge adulte.....	38
II.3) Le rôle du chirurgien-dentiste.....	42
A) Prise en charge des anomalies dentaires	42

B) Traitement des agénésies	42
B.1) Fermeture de l'espace et coronoplastie	42
B.2) Ouverture des espaces et traitement prothétique	44
B.3) L'abstention thérapeutique	44
C) Hygiène bucco-dentaire	45
D) Alimentation.....	45
II.4) Suivi et résultats.....	46
III° reconstruction alvéolaire et dentaire chez le patient adulte	48
III.1) Implantologie et fente labio-palatine	48
A) Principes généraux	48
A.1) Les principes de base	48
A.2) Le contexte de l'implantologie dans les fentes labio-palatines	49
B) Rapport aux structures osseuses	50
C) Matériaux et techniques.....	52
C.1) Protocole implantaire	52
C.2) Matériaux.....	54
C.3) Les implants zygomatiques avec prothèse implanto-portée	55
D) Le contexte parodontal particulier de la fente labio-palatine	55
D.1) Le bilan parodontal (clinique et radiographique).....	56
D.2) Le protocole opératoire de la greffe de tissu conjonctif enfouie modifiée selon Molé et Stricker	58
III.2) La reconstruction osseuse	61
A) Contexte et objectifs	61
B) La greffe osseuse autogène	62
B.1) Matériaux.....	62
B.2) Techniques	62
C) La distraction osseuse alvéolaire	73
D) L'ingénierie tissulaire.....	75
III.3) Les alternatives à l'implantologie	76
A) Prothèse fixée.....	76
A.1) Le bridge collé.....	76
A.2) Le bridge scellé	77
A.3) La coiffe unitaire	77
B) Prothèse amovible.....	78
Conclusion	79
Références bibliographiques	I

Introduction

Fentes labiales, palatines, labio-palatines, maxillo-faciales... Ces dysmorphoses sont aussi vieilles que l'Humanité elle-même, et chaque période de notre histoire a eu une façon propre à elle de décrire ce phénomène, comparant parfois leur apparence à des attributs animaux, comme c'est le cas encore à notre époque avec le terme de « bec de lièvre ». Ce terme n'est pas d'apparition récente : Pierre Franco, chirurgien français de renom et grand rival du non moins connu Ambroise Paré, introduisit en premier le terme de « dents de lièvre » en 1556 à l'occasion de son « Petit Traité ». Il fut repris par la suite par de nombreux auteurs au travers des siècles, pour finalement arriver à notre lexique contemporain.

Mais si cette désignation familière persiste depuis l'époque de Pierre Franco, il n'en va pas de même de la perception du traitement, des perspectives chirurgicales et de réhabilitation de ces dysmorphoses. De nos jours, les fentes maxillo-faciales se traitent relativement bien, et leur prise en charge est en perpétuelle évolution. C'est particulièrement vrai depuis l'apparition des premiers concepts de l'implantologie moderne énoncés par Per-Ingvar Brånemark dans les années 60 et avec les progrès fulgurants de l'informatique dans les dernières décennies. La prise en charge est désormais multidisciplinaire, les intervenants multiples : chirurgien maxillo-facial, orthodontiste, chirurgien-dentiste, orthophoniste et otorhinolaryngologiste, tous doivent envisager la réhabilitation esthétique et fonctionnelle du patient au sein d'une logique globale sur le long-terme, qui ne peut se passer d'une collaboration étroite et informée entre les différentes spécialités. Cela est considérablement important non seulement en regard du bon déroulement du traitement et de la recherche du résultat optimal, mais également par rapport à la perception que le patient et sa famille auront du parcours de soin, qui pourra s'avérer particulièrement laborieux et décourageant s'il est soumis aux fluctuations aléatoires des perceptions divergentes et des sensibilités individuelles des divers acteurs de l'équipe soignante.

Le but premier de ce présent travail est de resituer la place du chirurgien-dentiste au sein de ce parcours multidisciplinaire, et de le sensibiliser aux divers courants de pensée qui peuvent exister au sein de la communauté médicale, afin qu'il soit en mesure sinon de connaître les modalités exactes de chacune des étapes de la reconstruction osseuse alvéolaire de la fente, au moins de guider et d'assister le patient dans sa progression à travers une prise en charge qui peut s'avérer lourde et étendue sur de nombreuses années. Pour ce faire, après un bref rappel de généralités sur les fentes labio-palatines nous étudierons les modalités de la reconstruction osseuse et des soins associés jusqu'à la fin de la croissance, pour terminer par une étude des recours possibles dans la gestion des séquelles à l'âge adulte.

1° Les fentes labio-maxillo-palatines (FLMP) (1)

A) Définition

Les fentes maxillaires sont des dysmorphoses qui résultent d'un défaut de fusion total ou partiel des bourgeons faciaux entre la 5e et la 12e semaine in utero, et qui peuvent alors intéresser les tissus durs comme les tissus mous de la partie supérieure de la face : lèvre supérieure, os alvéolaire, palais dur et palais mou. L'atteinte peut être unilatérale ou bilatérale, et concerner tout ou partie des tissus sus-cités.

B) Epidémiologie (2) (3)

Les FLMP sont des malformations fréquentes, dont l'incidence peut varier de 1 à 2,1/1000 selon la population étudiée. En France, cette incidence était évaluée à **1,75/1000 en 1996**. Il s'agit de la deuxième cause de malformations congénitales après les malformations cardiaques.

L'incidence des fentes labiales ou labio-palatines (FL/FLP) est plus importante que celle des fentes palatines (FP) seules. Les FL/FLP présentent une prédominance masculine, alors que les FP présentent au contraire une prédominance féminine. Une composante ethnique a également été mise en évidence (incidence moins élevée dans les populations africaines, et au contraire exacerbée dans certains pays asiatiques ou dans les populations amérindiennes), ainsi que l'importance des facteurs socio-économiques.

D'après une étude rétrospective menée en Alsace, 321 fentes ont été répertoriées dans cette région entre 1995 et 2006 : 204 fentes labiales et labio-palatines (FL/FLP) et 117 fentes palatines (FP).

Cela correspond à une incidence globale de 2,1 pour 1000 naissances (1,3/1000 pour FL/FLP, soit environ 1 cas sur 770, 0,8/1000 pour les FP). Cette étude nous renseigne également sur la fréquence d'association à d'autres anomalies congénitales, syndromes géniques ou chromosomiques (34% des FL/FLP, 58% pour les FP).

Parmi les 204 cas de FL/FLP, 106 (52%) d'entre eux ont été dépistés par échographie anténatale. En revanche en ce qui concerne les FP, sur les 117 cas un seul a pu être dépisté par cette méthode.

Parmi tous les cas recensés, 263 (82%) sont nés vivants, 50 (16%) ont subi une interruption médicale de grossesse, toutes associées à d'autres anomalies, 8 (2%) sont morts in utero.

Ces données mettent en évidence l'**incidence élevée** des FLMP, et la fréquence de leur association à d'autres anomalies impose la réalisation d'un bilan malformatif et génétique systématique en cas de diagnostic.

De plus, cette étude confirme les différences notées selon le sexe ou l'origine des sujets : les FL/FLP présenteraient effectivement une prédominance masculine nette, alors que les FP concerneraient plus le sexe féminin.

Des variations ethniques dans l'incidence des FL/FLP ont également été remarquées (*0,2/1000 en Afrique du Sud, 2/1000 en Chine ou au Japon, environ 1,2/1000 en Europe de l'Ouest*).

C) Etiologie (1)

L'étiologie des FLMP est multifactorielle et encore assez mal connue. Il faut distinguer les fentes labio-palatines isolées des fentes syndromiques, lesquelles s'associent à d'autres malformations.

Dans la majorité des cas, l'étiologie est dite polygénique ou multifactorielle à seuil : l'effet concerté de facteurs génétiques et environnementaux au-delà d'un certain seuil augmente le risque de développer une fente. (4)

C.1) Les fentes labio-palatines isolées

Elles peuvent avoir un caractère familial, et s'expliquer d'une part par des facteurs environnementaux et d'autre part par des facteurs génétiques.

Les facteurs environnementaux :

- consommation d'alcool/tabac lors du 1er trimestre de grossesse
- consommation de certains médicaments lors du 1er trimestre de grossesse : anticonvulsivants, anti-acnéiques oraux, certains antifongiques, anticancéreux, anticoagulants, les benzodiazépines ou la vitamine A à forte dose
- déficit en acide folique durant la grossesse
- l'épilepsie maternelle (augmente par 3,78 le risque de fente labiale et par 1,75 le risque de fente vélo-palatine)
- le diabète insulino-dépendant qui augmente par 2 la fréquence des fentes ("selon Malek")
- l'âge de la mère (moins de 20 ans), ou au contraire l'âge élevé du père
- la pollution atmosphérique (exemple des alentours de Tchernobyl en Ukraine)

Les facteurs génétiques :

Les formes familiales constituent de 7,5% à 49% des fentes labiales et/ou palatines et de 7% à 20% des fentes vélopalatines non-syndromiques.

Aujourd'hui encore différentes théories sont proposées pour expliquer le mode de transmission de ces fentes, impliquant 14 loci différents qui pourraient avoir un rapport avec celui-ci.

Le risque de récurrence des fentes labio-palatines est de :

- 4% si un parent est atteint
- 2,7% si un enfant est porteur d'une fente unilatérale, 5,4% si elle est bilatérale
- 9 à 10% après 2 enfants atteints
- 14 à 17% après un enfant et un parent atteints

C.2) les fentes syndromiques ou associées à d'autres malformations

Les fentes labiales ou labio-palatines sont isolées la plupart du temps (76,8%), mais peuvent parfois être associées à d'autres malformations ou s'intégrer dans un syndrome polymalformatif incluant une fente (nous en connaissons plus de 200).

Les fentes palatines s'inscrivent plus souvent dans le cadre d'un de ces syndromes polymalformatifs (27%) ou associées à d'autres anomalies (18%), elles ne sont isolées que dans 55% des cas.

Parmi ces fentes syndromiques, 8 à 20% sont dues à des aberrations chromosomiques (*trisomie 13, trisomie 18, délétion 4p ou délétion 18p...*).

Les principaux syndromes connus sont :

- ceux liés à une **microdélétion 2q11** (environ 1/4000 naissances) : association CATCH 22 (*Cardiac Defect, Anomaly of face, Thymic hypoplasia, Cleft palate, Hypocalcemia*), le syndrome vélo-cardio-facial (*dit de Shprintzen*), le syndrome de Di-George et le syndrome CHARGE (*Coloboma, Heart Defect, Atresia choanae, Retarded growth and development, Genital hypoplasia, Ear anomalies/deafness*) qui comprennent tous deux l'association CATCH 22
- la **séquence Pierre Robin** (environ 1/2000, 1/9000 selon Burnstein) : le syndrome de Pierre Robin est une neurocristopathie combinant microrétromandibulie, glossoptose et troubles respiratoires. La fente vélopalatine est inconstante. Cette séquence peut être isolée ou s'intégrer dans un syndrome, comprenant encore plus de malformations.
- le **syndrome de Van der Woude** associe fente labiale, vélopalatine ou labiopalatine et fistules labiales inférieures avec une grande hétérogénéité clinique. Il représente 2% des fentes labiales et/ou palatines. D'autres anomalies sont parfois associées (anomalies dentaires, syngnathie, anomalie des extrémités, ptérygium poplité, anomalie cérébrale).
- le **syndrome EEC** qui comprend dysplasie ectodermique, ectrodactylie et fentes. Il comprend aussi parfois des troubles oculaires et des anomalies urogénitales.

D) Diagnostic et classifications

D.1) Le diagnostic anténatal

Le premier cas rapporté de diagnostic anténatal d'une fente labiale date de 1981 et était intervenu au troisième trimestre. De nos jours le diagnostic par échographie peut être fait dès 12 semaines intra-utérines, mais il est généralement posé entre 20 et 24 semaines lors de l'échographie morphologique.

Les pourcentages de fentes diagnostiquées dépendent du type de fente, les formes touchant la lèvre étant les plus simples à détecter (notamment en coupe frontale), les plus complexes étant celles ne touchant que le voile du palais. Ils varient également en fonction du centre où est conduite l'étude. Dans le cadre d'une grossesse suivie dans un centre classique, **le dépistage est d'environ 20%** des cas toutes fentes confondues. A titre d'exemple, il est d'environ 25% pour les fentes labiales isolées, alors qu'il est proche des 100% dans un centre de référence s'adressant à des populations à risque (et disposant de matériel d'échographie en 3D).

En cas d'antécédents familiaux, il existe un **risque de récurrence** et une vigilance particulière est nécessaire : chez un couple non porteur de fente, ayant déjà eu un enfant avec fente unilatérale, le risque de récurrence est d'environ 2,7%. Pour une forme bilatérale, il passe à 5,4% : plus la malformation est sévère, plus le risque de récurrence est élevé. Ce risque augmente également avec le nombre d'enfants de la fratrie atteints, ainsi que de parents atteints.

L'annonce anténatale de la malformation faciale est difficile car mal acceptée par les parents. Les réactions liées à cette annonce ne dépendent pas de la gravité "objective" de la malformation ou de son caractère éventuellement létal : les malformations faciales sont avec les malformations cérébrales celles dont l'impact est le plus important sur la famille, supérieur aux malformations cardiaques ou rénales qui peuvent pourtant compromettre à court-terme la survie du nouveau-né.

Aucune réparation anténatale n'est possible, un diagnostic de fente ne justifie pas une interruption de grossesse et crée un trouble chez les parents lors de son annonce : la question se pose alors de l'intérêt et de la justification d'une telle annonce et d'un diagnostic aussi précoce. Cet intérêt se situe dans la possibilité de préparer les parents à accueillir un enfant atteint d'une fente, et de permettre un soutien psychologique durant la grossesse de manière à ce que la situation soit acceptée avant la naissance de l'enfant. En effet, la violence générée par la découverte par surprise de cette affection lors de l'accouchement semble difficile à supporter pour la mère, dans une période de post-partum immédiat déjà très sensible.

D.1.1) Signes diagnostics directs

En **échographie 2D**, la face s'étudie classiquement selon deux plans frontal et transversal. Des signes directs et indirects de fentes labio-palatines sont recherchés :

Le diagnostic d'une fente labiale est généralement simple et réalisé lors de l'échographie du deuxième trimestre à 22 semaines d'aménorrhée, il est établi par la mise en évidence d'une **rupture de continuité de la lèvre** supérieure sur une **coupe frontale**. Cette coupe permet également de déterminer la largeur de la fente, son uni ou bilatéralité et la déformation nasale associée. Le diagnostic peut cependant être gêné par la position des mains, du cordon ou de la langue.

L'échographie en 3D, développée à partir de 1994, a permis d'améliorer le diagnostic des fentes labiales proche des 80-90% dans les meilleurs centres. L'imagerie tridimensionnelle est devenue un élément essentiel en échographie, de par les progrès technologiques qui ont eu lieu au cours de ces dernières années. Elle est complémentaire de l'échographie 2D, mais nécessite une formation spécifique pour éviter faux positifs ou faux négatifs. Parfois, elle peut même permettre de montrer aux parents demandeurs des images de cas identiques avec un résultat post-opératoire, la situation n'évoluant plus entre les images obtenues à la 22e semaine in utero et la naissance.

La fente palatine est de diagnostic beaucoup plus difficile et doit être systématiquement recherchée en cas de découverte d'une fente labiale. Lors de l'échographie, on va rechercher une **interruption du maxillaire** supérieur en **coupe transversale**, avec un aspect dédoublé de l'épine nasale postérieure. Pour cela, on visualise le bord postérieur du palais osseux : son intégrité signe l'absence de fente du palais secondaire. De plus, le mode Doppler couleur de l'échographie permet de mettre en évidence le **flux du liquide amniotique**, lequel devrait être retrouvé au niveau de la cavité buccale ou des fosses nasales mais pas entre celles-ci. Un flux coloré envahissant simultanément une ou les deux fosses nasales et la cavité buccale signe alors la présence d'une fente palatine.

En cas de fente labio-palatine bilatérale, le bourgeon médian peut former une masse centrale saillante visible sur une coupe sagittale ou transversale qu'il est possible de confondre avec d'autres pathologies (comme des tératomes).

La fente vélaire isolée, quant à elle, est quasiment indétectable en anténatal.

D.1.2) Signes diagnostics indirects

Au cours de la grossesse, la tolérance à cette malformation est bonne mais un excès de liquide amniotique lié à un trouble de la déglutition peut être retrouvé dans les larges fentes palatines, avec des risques d'accouchement prématuré par distension utérine.

Les signes indirects sont donc ceux qui traduisent une **anomalie de la déglutition** : excès de liquide amniotique et estomac mal visualisé, ou toujours dans le cadre des fentes palatines une ascension de la langue lors de la déglutition visible sur certaines coupes, avec parfois même des images de la structure linguale mobile au sein de la cavité nasale.

D.1.3) Les malformations associées

D'autres malformations associées à une fente labiopalatine sont retrouvées dans 15 à 20% des cas. Les plus fréquentes sont les anomalies du système nerveux central, puis les anomalies cardiaques, des membres et des extrémités.

La présence d'une anomalie associée à une fente implique la réalisation d'un **bilan par caryotype** : plus le nombre d'anomalies détectées est grand, plus le risque de trouver une cause chromosomique est élevé. Ce bilan n'est pas nécessaire en cas de fente labio-palatine isolée, le risque d'anomalie chromosomique étant quasi nul.

Selon la ou les malformations associées et le pronostic foetal et post-natal correspondant, une interruption médicale de grossesse peut être envisagée.

D.1.4) L'imagerie par résonance magnétique (IRM)

L'IRM est un examen non irradiant, non tératogène, non opérateur-dépendant, et non influencé par une éventuelle obésité de la mère. Les appareils actuels ont des temps d'acquisition très courts permettant de diminuer les aléas liés aux mouvements du foetus.

Une étude de 2010 montre des pourcentages de diagnostic des fentes vélopalatines supérieurs à 95%, il s'agit donc d'une technique à évaluer soigneusement pour définir sa place dans le cadre du dépistage systématique. (5)

D.2) Les classifications (1) (4) (6) (7)

Les fentes labio-palatines sont parmi les malformations congénitales les plus fréquentes, pourtant il n'existe pas de système de classification universellement accepté.

Et pour cause, la grande diversité des phénotypes rend la mise en place d'une classification difficile : il ne suffit pas de décrire l'étendue, il faut aussi pouvoir évaluer la sévérité de l'atteinte dans chacune de ses composantes (déformation nasale, largeur respectives des fentes labiales et palatines, atteinte de l'os alvéolaire...), et que cette classification soit à même d'assister le praticien dans sa réponse à des problématiques cliniques concrètes.

Pendant la renaissance, le chirurgien français Pierre Franco utilise pour la première fois les termes de "lèvre fendu" et "dents de lièvre" dans son "*Petit Traité*" (1556).

Ce terme fera usage jusqu'à près de 3 siècles plus tard, en 1922, quand l'American Medical Association par le biais des Dr Davis et Richie déclare son abandon au profit du terme de "congenital cleft of the lip" (*fente congénitale de la lèvre*), même si l'usage de "bec de lièvre" persistera encore pendant quelques années dans la communauté scientifique. Plus que le seul abandon de ce terme, **Davis et Richie** préconisent la création d'un système de classification standardisé : celui qu'ils proposent classe les fentes en trois groupes selon la position du procès alvéolaire, respectivement les fentes labiales, palatines et alvéolaires. Mais ils se rendent rapidement compte des limites de ce système, certaines fentes se superposant dans plusieurs catégories distinctes. Celui-ci fut décrié par certains de leurs contemporains qui leur reprochaient de se baser sur des conceptions chirurgicales de l'époque amenées à évoluer, plus que sur l'anatomie, immuable.

Kernahan et Stark (1958) ont alors proposé une classification simple, basée sur des concepts embryologiques :

- Les fentes du palais primaire en avant du foramen incisif
- Les fentes du palais secondaire en arrière du foramen incisif
- La combinaison des deux

Pour autant, si aucune classification ne fait encore l'unanimité aujourd'hui, l'une d'entre elle ressort fréquemment dans l'usage courant : la **classification de Veau** qui schématise les désordres anatomiques engendrés par les fentes faciales, en excluant les fentes purement labio-alvéolaires.

La classification de Veau :

1 - Division simple du voile

Elle concerne les tissus mous du voile du palais, elle peut être partielle ou totale.

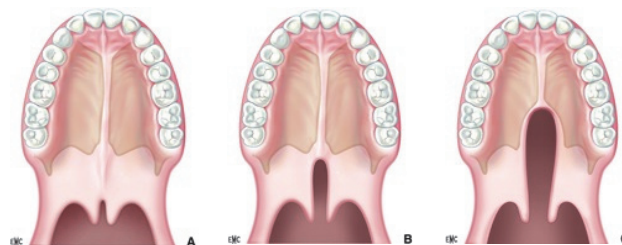


Figure 1 – classe I de Veau avec division de la luette seule (A), division partielle (B) et totale (C) du voile

Noirrit-Esclassan E, Pomar P, Esclassan R, Terrie B, Galinier P, Woisard V. Plaques palatines chez le nourrisson porteur de fente labiomaxillaire (4)

2 - Division du voile et de la voûte palatine

Lorsqu'elle est totale, elle se prolonge jusqu'au foramen incisif.

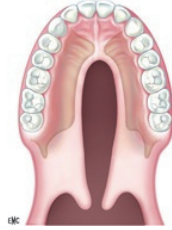

Figure 2 – classe II de Veau

Noirrit-Eclassan E, Pomar P, Eclassan R, Terrie B, Galinier P, Woisard V. Plaques palatines chez le nourrisson porteur de fente labiomaxillaire (4)

3 - Division du voile et de la voûte palatine associée à une fente labio-alvéolaire unilatérale

La fente atteint la lèvre et l'os alvéolaire qu'elle franchit d'un côté au niveau de la région de l'incisive latérale, zone de fusion entre le massif médian et le bourgeon maxillaire. Par conséquent l'incisive latérale du côté de la fente est souvent absente.

Le palais est divisé en un grand fragment (qui comprend la région incisive et la moitié du palais dur) auquel le vomer est partiellement ou complètement fusionné, et un petit fragment.

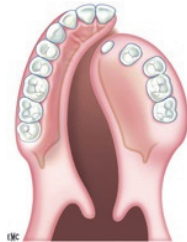

Figure 3 – classe III de Veau

Noirrit-Eclassan E, Pomar P, Eclassan R, Terrie B, Galinier P, Woisard V. Plaques palatines chez le nourrisson porteur de fente labiomaxillaire (4)

4 - Division du voile et de la voûte palatine associée à une fente labio-alvéolaire bilatérale totale

Le bourgeon médian qui porte la région incisive est isolé du palais secondaire et est projeté vers l'avant du fait de l'absence de sangle labiale et de la croissance du septum nasal.

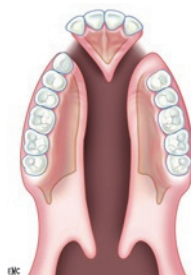

Figure 4 – classe IV de Veau

Noirrit-Eclassan E, Pomar P, Eclassan R, Terrie B, Galinier P, Woisard V. Plaques palatines chez le nourrisson porteur de fente labiomaxillaire (4)

Plusieurs propositions récentes ont été faites pour aboutir à une uniformisation de la classification des fentes maxillaires (6) (7). Ces propositions étant multiples et n'ayant pas encore été globalement adoptées, elles ne seront pas décrites ici.

E) Embryologie (1)

E.1) Développement normal

La mise en place des structures primitives de la face se fait au cours de la neurulation (3-4e semaine de développement).

Dès la fin de la quatrième semaine in utero, le pôle céphalique de l'embryon a évolué en tube neural, dont la partie antérieure fini par recouvrir l'ébauche cardiaque pour délimiter un espace concave où va se développer le massif facial.

La partie céphalique de l'embryon commence alors à se différencier, des bourgeons faciaux se forment dans cet espace et délimitent alors un orifice qui préfigure l'emplacement de ce qui deviendra la bouche : le stomodéum.

Ces bourgeons sont constitués de tissu mésenchymateux recouvert d'un revêtement épiblastique. Le tissu mésenchymateux comporte lui-même deux types de cellules :

- des cellules mésodermiques, qui vont donner des artères (arcs aortiques) et des muscles
- des cellules des crêtes neurales, qui vont donner de l'os et du cartilage

Ces bourgeons sont au nombre de cinq (*figure 5*) :

- le **bourgeon frontal** (*ou nasofrontal*) : impair et médian, c'est le plus volumineux. Il forme le plafond du stomodéum et préfigure le front, le dos du nez et la paupière supérieure. Des bourgeons nasaux médians et latéraux vont se développer à son niveau.

- les **2 bourgeons maxillaires** : ils forment les berges latérales du stomodéum et sont à l'origine des portions latérales de la lèvre supérieure.

- les **2 bourgeons mandibulaires** : ils vont se joindre dès la quatrième semaine afin de former le plancher du stomodéum : la lèvre inférieure, le menton et une partie de la joue.

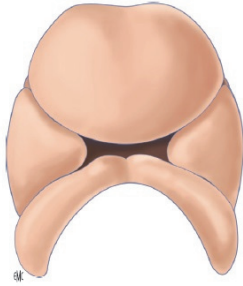


Figure 5 – Embryon au début de la 4^{ème} semaine in-utero

Bénateau H, Taupin A, Ory L, Compère J-F. Généralités sur les fentes labio-alvéolo-palato-vélares (hors prise en charge) (1)

Ils vont fusionner entre eux grâce à un mécanisme complexe et cela jusqu'au troisième mois : ce mécanisme s'appelle la **mésodermisation**, le mésenchyme va proliférer tandis que l'épithélium va subir une nécrose par apoptose.

Les mécanismes qui rentrent en jeu lors de la mésodermisation sont complexes, ils interviennent dans une chronologie précise et génétiquement déterminée. Une défaillance d'un seul de ces mécanismes peut alors mener à l'apparition d'une anomalie morphologique telle qu'une FLMP. La mésodermisation nécessite un mésoderme de qualité (volume suffisant), un ectoderme et un liquide amniotique de qualité.

Lors de la quatrième semaine in utero, les bourgeons maxillaires et mandibulaires s'organisent en un système "branchial" (*nommé ainsi car similaire à la formation des branchies chez les poissons*) et vont contribuer à la formation des étages moyens (maxillaire) et inférieur (mandibulaire) de la face et du cou.

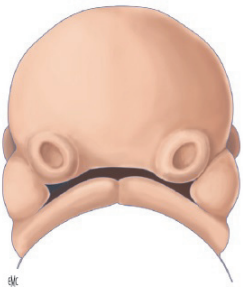


Figure 6 – Embryon à la fin de la 4^{ème} semaine in-utero

Bénateau H, Taupin A, Ory L, Compère J-F. Généralités sur les fentes labio-alvéolo-palato-vélares (hors prise en charge) (1)

À la fin de la quatrième semaine (*figures 6 et 7*), deux épaissements épiblastiques se forment sur le bourgeon frontal : les placodes olfactives/nasales, qui, en s'invaginant, finissent par délimiter des bourgeons nasaux médians (*internes*) et latéraux (*externes*).

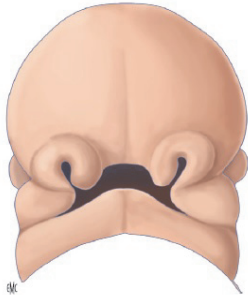

Figure 7 – Embryon à la 5^{ème}-6^{ème} semaine in-utero

Bénateau H, Taupin A, Ory L, Compère J-F. Généralités sur les fentes labio-alvéolo-palato-vélares (hors prise en charge) (1)

Vers 6-7 semaines (*figure 8*) les deux bourgeons médians fusionnent, formant alors le segment intermaxillaire, lequel fusionne à son tour par mésodermisation avec les bourgeons maxillaires supérieurs (formation de la lèvre supérieure, les crêtes philtrales délimitant le philtrum étant les cicatrices de la mésodermisation) et avec les bourgeons nasaux latéraux (formation de l'orifice narinaire).

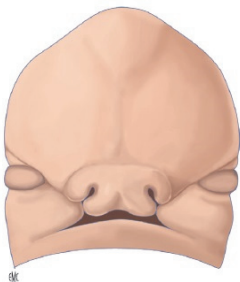


Figure 8 – Embryon à la 7^{ème} semaine in-utero

Bénateau H, Taupin A, Ory L, Compère J-F. Généralités sur les fentes labio-alvéolo-palato-vélares (hors prise en charge) (1)

Le palais primaire (en avant du foramen incisif) se forme en même temps que la lèvre supérieure par mésodermisation entre les bourgeons maxillaires supérieurs et les bourgeons nasaux médians. Il correspond à l'os alvéolaire du secteur incisif.

Le palais secondaire (en arrière du foramen incisif) se forme entre la 8e et la 12e semaine à partir d'excroissances des bourgeons maxillaires, les processus palatins. Obliques au départ, ils vont s'horizontaliser et fusionner par mésodermisation d'avant en arrière au niveau du raphé médian palatin (*figure 9*).

Les palais primaire et secondaire forment le palais osseux, leur jonction se situe toujours au niveau du foramen incisif et leur présence va alors séparer le stomodéum en deux parties : les fosses nasales et la cavité buccale où la langue est alors refoulée ; la luette et le voile du palais sont des structures d'arrivée plus tardive, qui constitueront le palais membraneux.

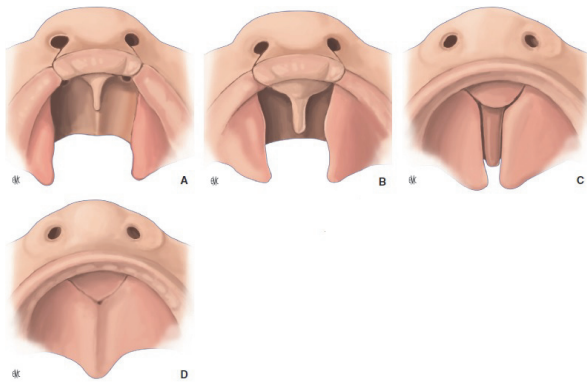


Figure 9 -
Fermeture du palais secondaire
de la 8^{ème} à la 12^{ème} semaine in-utero

Bénateau H, Taupin A, Ory L, Compère J-F. Généralités sur les fentes labio-alvéolo-palato-vélares (hors prise en charge) (1)

Simultanément au cloisonnement horizontal, un cloisonnement vertical se produit avec l'apparition du septum nasal embryonnaire issu des bourgeons nasaux médians.

E.2) Ethiopathogénie

Les fentes résultent d'une anomalie de la fusion des bourgeons entre la 5e et la 12e semaine in utero.

A l'issue de cette 12e semaine, la région labio-naso-maxillaire a un aspect très proche de celui observé à la naissance, malformation ou non. Si la fente est présente à 12 semaines elle le sera également à la naissance, et à l'inverse si l'embryon est indemne à 12 semaines alors il le sera également à la naissance.

E.2.1) Les fentes du palais primaires (labio-alvéolaires)

Elles résultent d'une anomalie de fusion entre bourgeon maxillaire supérieur et bourgeon nasal interne entre la 5e et la 8e semaine in utero.

L'absence de fusion est latérale, au niveau de la crête philtrale pour les tissus mous et en regard du germe de l'incisive latérale sur le plan osseux.

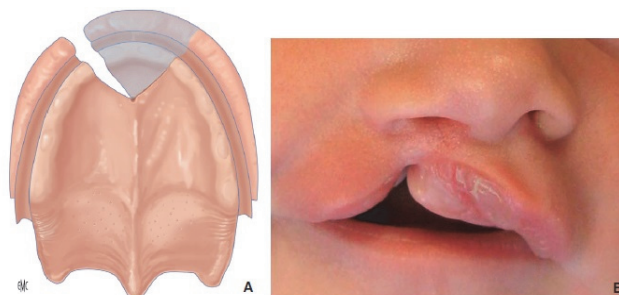


Figure 10 – Fente labio-alvéolaire unilatérale, (A) schéma et (B) cas clinique

Bénateau H, Taupin A, Ory L, Compère J-F. Généralités sur les fentes labio-alvéolo-palato-vélares (hors prise en charge) (1)

La mésodermisation a lieu de l'arrière vers l'avant en ce qui concerne le palais primaire : une fente partielle du palais primaire peut ne concerner que la lèvre et résulter en une fente labiale isolée, dont la forme la plus minimale est une simple encoche au niveau du vermillon.

L'état du palais primaire n'est donc pas forcément en corrélation avec l'aspect de la lèvre, même si certaines formes associent fente partielle de la lèvre et fente alvéolaire complète, **il n'y a pas de fente alvéolaire sans fente labiale**.

La fente labiale seule est souvent incomplète, avec persistance sous le seuil narinaire d'une continuité cutanée (*la bande de Simonart*). Cependant, la discontinuité musculaire étant elle complète, cette bande cutanée diminue les déformations nasales mais ne les évite pas complètement.

La fente labio-alvéolaire complète associe une ouverture du seuil narinaire, de la lèvre supérieure et de l'arcade alvéolaire jusqu'au canal nasopalatin.

Toutes ces formes cliniques peuvent se présenter de façon bilatérale, et les formes bilatérales peuvent présenter toutes les caractéristiques déjà présentées pour les formes unilatérales (fentes partielles, totales, sous-cutanées...) et peuvent aussi être asymétriques.

E.2.2) Les fentes du palais secondaire (palato-vélares)

Elles résultent d'une anomalie de fusion entre les processus palatins entre la 8e et la 12e semaine in utero. L'absence de fusion est médiane et peut aller jusqu'au foramen incisif dans leur forme la plus complète.

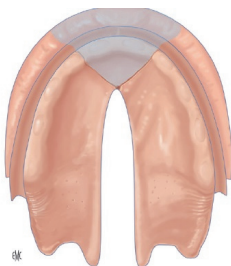


Figure 11 – Fente palato-vélaire complète

Bénateau H, Taupin A, Ory L, Compère J-F. Généralités sur les fentes labio-alvéolo-palato-vélares (hors prise en charge) (1)

Selon les cas, les lames palatines sont plus ou moins espacées et on distingue alors des fentes avec des formes en V ou en U. Ces fentes sont parfois notées unilatérales ou bilatérales selon l'attachement ou non du vomer à une lame palatine, car cela va conditionner la communication entre cavité orale et fosse nasale qui sera présente du ou des côtés où le vomer n'est pas attaché.

La mésodermisation a lieu de l'avant vers l'arrière en ce qui concerne le palais secondaire : **une fente palatine est forcément liée à une fente vélaire**. Les formes partielles des fentes du palais secondaire concernent donc uniquement le voile du palais (luettes bifides, fentes sous-muqueuses et fentes vélares).

E.2.3) Les fentes des palais primaire et secondaire, ou labio-alvéolo-palato-vélares

Elles sont aussi appelées fentes totales : elles associent de façon plus ou moins complète les deux formes décrites ci-dessus. Elles peuvent être unilatérales ou bilatérales, symétriques ou non.

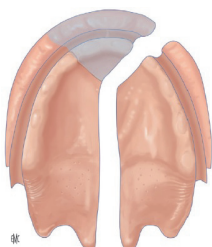


Figure 12 – Fente unilatérale totale

Bénateau H, Taupin A, Ory L, Compère J-F. Généralités sur les fentes labio-alvéolo-palato-vélares (hors prise en charge) (1)

F) Anatomie et croissance du patient porteur de fente unilatérale

Altérations musculaires orbiculaires labiales et du voile (anomalies de type myopathie non neurogénique : fibres musculaires désorganisées, fines et en nombre réduit... dû à malformation ou anomalie primitive ? on ne sait pas pour l'instant) -> *insuffisance vélopharyngée, persistance après réparation du sphincter*

F.1) Anatomie labio-nasale

Anomalies cutanéomuqueuses (figure 13) :

- dérive de la peau de la narine et de la columelle à cause des tractions des muscles labiaux et de l'absence de soutien du plancher nasal fendu
- affaissement de la peau du vestibule de la narine sur les moignons labiaux, mais avec des limites entre portions cutanées labiales et nasales nettes (*la peau de la narine est légèrement granuleuse et plus poilue que la peau de la lèvre qui est finement striée. Sur le versant externe de la fente, la peau de la narine est plate, celle de la lèvre est bombée*)

- rétraction de la lèvre par les insertions musculaires de part et d'autre de la fente : il en résulte une diminution de la hauteur labiale, plus marquée sur la berge interne, que l'on qualifie d'hypoplasie labiale
- les longueurs de la lèvre, de la ligne cutanéomuqueuse et du limbe sont conservées
- la peau est épaisse, surtout du côté externe où elle est bombée ; le vermillon est hypoplasique, trop fin car non doublé en profondeur par le muscle orbiculaire des lèvres, et trop sec car sans glandes salivaires dans sa face profonde

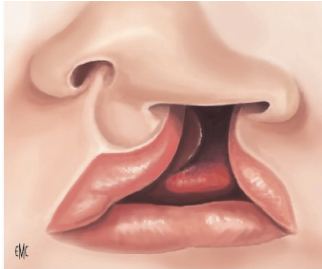


Figure 13 – Anomalies cutanéomuqueuses du patient porteur de fente

Bénateau H, Taupin A, Ory L, Compère J-F. Généralités sur les fentes labio-alvéolo-palato-vélares (hors prise en charge) (1)

Anomalies musculaires :

- dysfonction des muscles nasolabiaux, dont la fente a interrompu l'insertion normale au niveau de la ligne médiane
- le muscle orbiculaire labial s'en trouve affaïssé en bas, en arrière et latéralement, ses faisceaux sont hypotoniques et hypotrophiques (rétractés) ; de ce fait, les crêtes philtrales sont moins délimitées
- en temps normal, les muscles labio-narinaires convergent pour s'insérer au niveau du bord antérieur du septum nasal, et forment alors le frein labial supérieur. Dans le cas du sujet porteur de fente, l'absence d'insertion du côté fendu provoque une déviation du bord antérieur du septum du côté opposé à la fente, une déformation du cartilage alaire du côté de la fente et un hypodéveloppement du maxillaire de part et d'autre de la suture interincisive médiane. En revanche lorsque la fente s'étend à moins d'un tiers de la hauteur de la lèvre, seule la partie labiale de l'orbiculaire est touchée et sa partie nasale intacte permet en principe une morphologie normale du seuil narinaire.

Anomalies cartilagineuses (figure 14) : elles résultent directement des anomalies liées aux muscles s'insérant sur les cartilages. Il n'y a pas d'hypoplasie cartilagineuse primaire mais un effet d'affaissement, lequel est accentué en cas d'atteinte de l'os alvéolaire sous-jacent, et d'autant plus en cas de fente totale.

- l'anomalie la plus importante est celle du cartilage alaire du côté fendu, dont la partie latérale est étalée et qui présente une torsion autour d'un axe reliant le pied de l'aile du nez au sommet de la columelle

- la pointe du nez est déviée du côté non-fendu
- le pied de l'aile du nez est lui aussi en malposition du fait de la rupture dans la continuité musculo-labiale et du manque de soutien du complexe alvéolo-dentaire sous-jacent
- l'épine nasale antérieure et la partie antérieure du septum dévient eux du côté sain, déformant alors la partie postérieure de la cloison qui obstrue la narine du côté fendu dans environ 70% des cas
- l'axe columellaire dévie également du côté sain

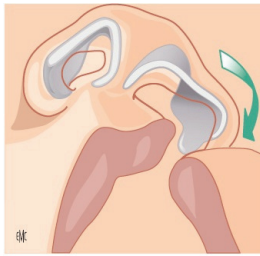


Figure 14 – Anomalies cartilagineuses du patient porteur de fente

Bénateau H, Taupin A, Ory L, Compère J-F. Généralités sur les fentes labio-alvéolo-palato-vélares (hors prise en charge) (1)

Anomalies vasculaires : l'artère labiale du côté fendu ne peut s'anastomoser à sa controlatérale, elle suit donc le muscle orbiculaire des lèvres et s'anastomose dans cette hémilèvre avec des branches artérielles de la sous-cloison et du nez. L'artère labiale controlatérale fait de même avec un calibre plus fin, et l'une de ses collatérales s'anastomose avec l'artère septale au pied de la columelle.

F.2) Anatomie de l'arcade alvéolodentaire et du palais dur

La fente alvéolaire passe juste en-dehors ou au niveau du site de l'incisive latérale. Elle a une berge antérieure correspondant au grand fragment, et une berge postérieure correspondant au petit fragment. Ces berges sont globalement triangulaires, à sommet inférieur (la crête gingivale) et à base supérieure (plancher antérieur de la fosse nasale).

La muqueuse gingivale crestale adhère intimement à l'os sous-jacent, très fin et fragile.

En vestibulaire, une muqueuse facilement mobilisable surplombe la muqueuse gingivale : elle sera utilisée lors des gingivo-périostéoplasties.

La fibromuqueuse palatine est épaisse du côté de la berge postérieure, plus fine et difficilement décollable du côté de la berge antérieure.

Le grand fragment est légèrement déplacé en avant et en direction du côté non-fendu, avec un décalage de la suture interincisive médiane. Son extrémité a un aspect globuleux, hypo-développé du fait du manque de sollicitation de la suture médiane et éventuellement de l'agénésie de l'incisive latérale. Ceci est le cas également pour l'extrémité antérieure du petit fragment.

Le vomer est soudé à la lame palatine du grand fragment (suture voméro-palatine), il se coude alors du côté opposé à la fente.

F.3) Anatomie du palais mou (figure 15)

Les muscles du voile prennent une orientation sagittale postéro-antérieure, avec rétraction latérale, et perdent alors leur orientation transversale de type sphincter.

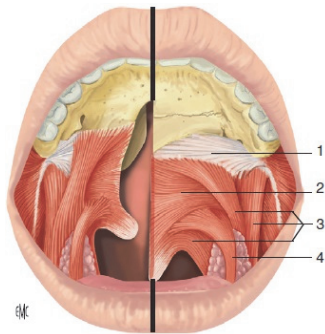


Figure 15 – Anatomie normale des muscles du voile du palais (à droite) et chez le porteur de fente du palais secondaire (à gauche)

- 1/ aponévrose palatine
- 2/ muscle élévateur du voile du palais
- 3/ muscle palato-pharyngien
- 4/ muscle palato-glosse

Bénateau H, Taupin A, Ory L, Compère J-F. Généralités sur les fentes labio-alvéolo-palato-vélares (hors prise en charge) (1)

G) Les anomalies dentaires chez le patient porteur de fente (8) (9)

Les anomalies dentaires les plus fréquemment retrouvées sont les **anomalies de nombre**, à savoir les agénésies et les dents surnuméraires. Les plus fréquentes sont l'agénésie de l'incisive latérale du côté de la fente (*environ 40% des cas*) et l'agénésie de la seconde prémolaire (*4,4% des cas*).

Elles surviennent au moment de l'odontogénèse, lors des phases d'initiation et de prolifération des bourgeons dentaires in utero, les odontoblastes provenant de la crête neurale antérieure. Ces anomalies sont d'autant plus fréquentes que la fente est étendue : elles sont donc plutôt rares dans les fentes labiales isolées, et bien plus courantes dans les fentes labio-palatines.

Les agénésies du côté non-fendu sont également plus fréquentes que dans la population générale, en particulier de l'incisive latérale. Il est intéressant de noter que l'on sait désormais que les gènes MSX1, TGF- α , PAX9, FGFR1 et IRF6 qui sont incriminés dans les fentes faciales sont aussi concernés dans les agénésies dentaires isolées dans la population générale.

Des **anomalies de position** sont possibles, essentiellement l'éruption ectopique des premières molaires permanentes maxillaires (*45% des cas avec une fente large, 31% des cas avec une fente plus étroite*).

On retrouve également des **anomalies de forme** (*25,6% des cas*), des **microdonties** (*5,6% des cas*) et des **hypoplasies de l'émail** (*18,9% des cas*) de l'incisive latérale du côté de la fente.

H) Enjeux fonctionnels (10)

Les enjeux sont multiples, et comprennent la réhabilitation :

- de la **ventilation**, et notamment le retour à une respiration nasale la plus précoce possible, ce qui aura une conséquence importante sur la croissance du maxillaire
- de la **mastication**, fortement impactée par la perturbation des rapports osseux et dentaires
- de la **déglutition**, souvent gênée par des parafonctions linguales
- de la **phonation**, qui peut être particulièrement perturbée par les communications oro-nasales et l'atteinte du voile du palais

De plus, l'**appareil auditif** peut également être fragilisé par la malformation, avec une sensibilité accrue et une possibilité d'otites à répétition. (11)

Le traitement de la fente palatine n'est donc pas qu'une affaire de dentisterie ou d'orthodontie. La réhabilitation complexe de toutes ces fonctions devra intervenir dans le cadre d'une prise en charge multidisciplinaire et d'une collaboration étroite entre chirurgien maxillo-facial, orthodontiste, chirurgien-dentiste, orthophoniste et oto-rhino-laryngologiste (ORL), en prenant toutefois bien garde à inclure au maximum le patient et ses parents dans le processus de décisions thérapeutiques.

II° Reconstruction osseuse alvéolaire de la naissance à l'adolescence

II.1) La place de la chirurgie

A) Le traitement chirurgical primaire (12)

Le calendrier opératoire d'une fente labio-palatine varie considérablement selon les auteurs. Le pronostic du traitement d'une telle fente est conditionné par son étendue, sa largeur, son caractère uni ou bilatéral : ces éléments vont influencer sur la croissance du maxillaire, l'alignement dentaire et l'occlusion.

Le **traitement chirurgical primaire** d'une fente palatine comprend :

- la **chirurgie de la fente vélaire** au niveau du palais mou ou **véloplastie**, pour reconstituer la structure musculaire du voile afin de rétablir une bonne fonction vélopharyngée.
- la **chirurgie de la fente labiale ou chéiloplastie**, dont l'exécution simultanée à la véloplastie permet l'harmonisation de l'arcade maxillaire et des tissus mous, un rétrécissement progressif de la fente palatine osseuse et introduit la possibilité de recourir à une gingivoplastie.
- la **chirurgie de la fente palatine osseuse** en elle-même ou **uranoplastie**, qui a pour but d'assurer l'étanchéité entre la cavité buccale et les fosses nasales et de permettre un retour vers la normalité des fonctions physiologiques bucco-nasales.

Si la fente est partielle ou étroite, la fermeture du palais osseux est réalisée en un seul temps opératoire entre 3 et 18 mois selon les auteurs.

Les fentes palatines présentant dans la plupart des cas une fente labiale associée (1), et la majorité des praticiens spécialistes jugent préférable d'intervenir en un seul temps opératoire à 6 mois en ce qui concerne une fente labiale (apparition des premières dents, alimentation à la cuillère plus aisée, tissus devenus plus volumineux facilitant la technique chirurgicale, réduction des risques liés à l'anesthésie). **Il est donc courant de procéder aux fermetures labiales et palatines dans un même temps opératoire à 6 mois.**

Certains auteurs comme Malek préfèrent toutefois opérer séparément le voile à 3 mois puis la lèvre à 6 mois. Les études montrent que le meilleur timing pour la chéiloplastie semble être entre 3 et 6 mois, et qu'une telle intervention peut avoir des conséquences sur la croissance maxillaire. (13)

Dans le cas d'une fente large, aucun consensus universel ne ressort. Certaines équipes préfèrent intervenir en **un seul temps vers 18 mois**, d'autres préconisent une fermeture **en deux temps : un premier temps pour la fermeture du voile et de la lèvre et un second pour le palais osseux aux alentours de 16-24 mois**. Certains auteurs (Schweckendieck, Celesnick) préfèrent une fermeture plus tardive du palais osseux à 12 ans, avec la mise en place d'une plaque palatine pour faciliter l'alimentation et la phonation.

La **fibromuqueuse palatine** est divisée en trois parties au niveau du palais osseux : une partie médiane horizontale, une partie épaisse maxillaire au niveau de la voûte contribuant grandement à sa croissance verticale et transversale, et une partie gingivale périphérique.

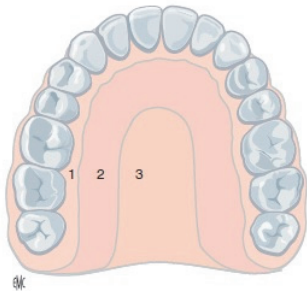


Figure 16 - les fibromuqueuses selon Delaire :

- 1) gingivale
- 2) maxillaire
- 3) médiane horizontale

Bénateau H, Taupin A, Ory L, Compère J-F. Généralités sur les fentes labio-alvéolo-palato-vélares (hors prise en charge) (1)

Certaines techniques dites « classiques » (Langenbeck, Veau, Wardill) consistant au décollement simultané de ces trois structures afin d'aboutir à un traitement en un seul temps opératoire sont à l'origine d'un mauvais développement de la voûte palatine et du maxillaire, établissant un **tissu cicatriciel au niveau de la suture médiane** et un déplacement mésial de la fibromuqueuse palatine qui **limitent la croissance maxillaire**.

En résultent un rétrécissement des fosses nasales, une position basse de la langue et un hypodéveloppement du maxillaire aboutissant la plupart du temps à une occlusion de classe III squelettique, arguments déterminants pour le choix d'une technique en deux temps dans le cadre des fentes larges.

En effet, les études récentes s'accordent à dire que **la cause principale des troubles de la croissance du maxillaire proviennent de la réparation du palais osseux**.

Si la plupart des études n'ont trouvé aucune différence entre les protocoles en un ou deux temps sur la croissance du maxillaire, il ressort toutefois que la réparation retardée du palais osseux a plus d'effets positifs sur celle-ci que les interventions plus précoces. Malgré ces bons résultats, la plupart des centres ont abandonné l'intervention retardée à cause des conséquences sur la phonation qui en résultent.

Il est difficile d'établir la meilleure technique de réparation du palais osseux, car aujourd'hui encore il s'agit d'un sujet de controverse entre les centres spécialisés. (13)

B) Les greffes osseuses alvéolaires

Le **rétablissement de la continuité osseuse et gingivale** dans le cadre des fentes labio-palatines est un enjeu chirurgical majeur, l'obtention d'un environnement parodontal suffisant conditionnant l'évolution de la fonction masticatoire et esthétique du patient. L'union des lames palatines étant rarement atteinte, cet environnement parodontal va permettre de stabiliser les fragments, et est indispensable à la bonne croissance du maxillaire.

Le timing, les matériaux à utiliser, les techniques chirurgicales et les méthodes d'évaluation de la **reconstruction alvéolaire** d'une fente labio-palatine sont encore aujourd'hui soumis à controverse, et de nombreuses études ont tenté de répondre à ces questions afin d'aboutir à un protocole universel en la matière sans succès. (14)

Il existe deux temps opératoires possibles pour une reconstruction alvéolaire chez le patient atteint d'une fente labio-palatine, qui sont encore aujourd'hui sources de controverse :

- la **greffe osseuse alvéolaire primaire** et/ou **gingivo-périostéoplastie** lors de la première année de vie, en général aux alentours de 6 mois en même temps que la chéiloplastie
- la **greffe osseuse alvéolaire secondaire**, en général pendant la préadolescence/l'adolescence, qui est actuellement la méthode la plus largement acceptée

B.1) Objectifs

Les **objectifs** de ces greffes osseuses alvéolaires sont multiples :

- obtenir une continuité osseuse de l'arcade maxillaire
- combler une éventuelle fistule oro-nasale
- permettre l'éruption de la dentition permanente au sein de l'os néoformé
- permettre la mise en place d'un traitement orthodontique, voire la pose d'implants si nécessaire
- amélioration de la qualité du complexe muco-gingival et de l'accès à l'hygiène bucco-dentaire
- amélioration de la symétrie nasale
- amélioration des fonctions de déglutition et de phonation
- réduction des interférences sur la croissance

B.2) Greffe osseuse alvéolaire primaire et gingivo-périostéoplastie (15) (16)

La **greffe osseuse primaire** a pour but de reconstruire la fente alvéolaire en permettant le développement des tissus environnants, et notamment le parodonte et les germes dentaires (en particulier celui de l'incisive latérale). L'idée est de pratiquer une périostéoplastie en parallèle d'une greffe osseuse afin de favoriser l'ostéogénèse entre les deux berges de la fente. Elle est pratiquée sur le nouveau-né, en général au moment de la fermeture labiale, dans une phase précoce afin de permettre le développement du germe au sein du greffon.

Le concept de greffe osseuse primaire décrit par Schrudde et Stellmach en 1958 se fixe trois objectifs (17):

- rétablir la continuité de l'arcade et permettre l'éruption des dents en regard de la fente
- stimuler la croissance du maxillaire
- éviter une intervention supplémentaire plus tardive, la greffe primaire étant couplée à la chéiloplastie

Malheureusement, les résultats à long terme de ce procédé ont rapidement montré de **sérieuses perturbations dans la croissance du maxillaire**, créant des malocclusions, (18) et dans la plupart des cas cette intervention n'empêche pas la nécessité d'une greffe osseuse secondaire. Au vu des mauvais résultats obtenus par cette technique, **elle fut rapidement abandonnée** par de nombreux centres spécialisés. (19)

La greffe alvéolaire primaire seule a donc un effet négatif à la fois sur la croissance verticale et horizontale de la face (20), et le risque potentiel lié à la complication d'une intervention lors de la première année de vie est à mettre en balance avec le bénéfice possible d'éviter une nouvelle intervention en denture mixte (21), même si une étude de 2018 conclut qu'une greffe précoce n'augmente pas les symptômes au niveau du site de prélèvement, la durée de l'acte ou le temps d'hospitalisation après chirurgie (22).

Cette procédure fut alors remplacée progressivement par la **gingivo-périostéoplastie primaire**, parfois accompagnée d'une greffe osseuse alvéolaire primaire et encore au moment de la chéiloplastie. (16) Le principe de cette technique est d'utiliser **des lambeaux mucopériostés** pour refermer la fente alvéolaire, en se reposant sur leurs **propriétés ostéogéniques**. Elle a pour but de rétablir la continuité osseuse et gingivale, vestibulaire et palatine, de la fente alvéolaire (12). L'avantage recherché avec cette méthode, comme pour l'alvéoloplastie primaire, est d'éviter une réintervention postérieure à la chéiloplastie, dans un contexte de soin déjà lourd pour le jeune patient.

B.3) Greffe osseuse alvéolaire secondaire (23)

Le terme même de greffe alvéolaire secondaire est discuté dans la littérature (24), certains auteurs arguant que le caractère primaire ou non de l'intervention n'a rien à voir avec l'âge du patient mais plutôt avec la chronologie des soins. Par conséquent, si la greffe alvéolaire secondaire correspond à la première greffe alvéolaire, il s'agit de facto d'une greffe primaire. Par soucis de clarté, nous parlerons ici de **greffe osseuse alvéolaire secondaire** ou **alvéoloplastie secondaire** malgré tout puisqu'il s'agit des termes actuellement employés par la majorité des acteurs concernés.

La **greffe osseuse alvéolaire secondaire** (ou **alvéoloplastie secondaire**) est aujourd'hui pratiquée par la plupart des équipes et fait partie intégrante du traitement des fentes labio-palatines. On la réalise entre 5 et 16 ans, même si le moment idéal de sa réalisation semble être entre 9 et 14 ans *selon une étude rétrospective française menée sur 62 cas parue en 2003* (23).

Ses **objectifs** sont clairement définis, et ses **bénéfices** unanimement reconnus :

- apport osseux et amélioration du soutien au niveau des dents en regard de la fente
- favorise l'éruption des dents et leur mobilisation orthodontique
- fermeture des fistules bucco-nasales et lutte contre leur récurrence
- restauration de la continuité de l'arcade, facilitant la réhabilitation prothétique
- amélioration de l'esthétique gingivale et de l'hygiène bucco-dentaire
- stabilisation des segments maxillaires au niveau basal et alvéolaire (favorable à une future chirurgie orthognatique ou distraction osseuse)
- amélioration de l'esthétique du visage grâce à un meilleur support osseux de l'aile du nez

Si ses bénéfices ne font plus de doute, les modalités de sa réalisation sont encore sujettes à discussion et varient d'une équipe de soin à une autre : indications et moment opératoire, technique chirurgicale, site de prélèvement.

Les indications :

En pratique, on peut déterminer non pas un mais trois types de greffes secondaires en fonction de leur objectif principal et pour lesquels l'âge le plus propice à leur réalisation va différer :

- la **greffe interceptive**, mise en place au début du traitement orthodontique pour en faciliter la réalisation et dont l'objectif est d'apporter de l'os aux dents en regard de la fente. Elle est faite après correction du sens transversal.

Dans l'étude précédemment citée (23), elle est réalisée à 12,8 ans \pm 2,3

- la **greffe de stabilisation**, mise en place en fin de traitement orthodontique après correction de la dysharmonie dento-maxillaire, et dont l'objectif est le rétablissement de la continuité de l'arcade afin de stabiliser les fragments maxillaires.

réalisée à 15,2 \pm 1,6 (23)

- la **greffe de comblement**, réalisée en fin de croissance à visée esthétique, son objectif étant d'améliorer le soutien des parties molles (lèvre supérieure et nez) et de restituer la continuité du tissu gingival en vue de la pose d'une prothèse sur implant.

réalisée à 17,3 ans \pm 3,6 (23)

Par ailleurs, la réalisation de l'une de ces greffes n'est pas exclusive : en fonction des résultats obtenus, il est possible d'avoir à recourir à plusieurs interventions différentes.

Le critère majeur pour définir l'âge de l'intervention est **l'éruption de la canine** :

- si l'axe de la canine est correct, que l'os alvéolaire semble suffisant et que l'incisive latérale n'est pas un frein à son éruption, la greffe est réalisée après éruption ou aux $\frac{3}{4}$ de celle-ci.
- si au contraire la canine est en malposition, que les bords de la fente sont hypoplasiques, que le support alvéolaire est insuffisant et que l'on constate une

agénésie de l'incisive latérale ou que celle-ci gêne l'éruption de la canine, la greffe est réalisée avant cette dernière afin d'apporter un meilleur support osseux et de permettre un guidage orthodontique de cette éruption.

Dans la pratique, les greffes de comblement sont réalisées après éruption complète de la canine, les greffes interceptives sont réalisées avant (71% des cas (23))

Classiquement, le timing de la **greffe osseuse alvéolaire** est défini comme **primaire** entre 0 et 2 ans, **secondaire précoce** entre 2 et 5 ans, **secondaire** quand réalisée avant l'éruption complète des canines permanentes entre 6 et 13 ans, et **secondaire tardive** quand elle est réalisée après l'éruption des canines permanentes.

Des études de 2017 et 2018 démontrent que la greffe secondaire classique chez le préadolescent permet une meilleure consolidation de l'os marginal et de la continuité de l'arcade par rapport à une greffe secondaire tardive, mais que cela ne constitue pas un critère de contre-indication à cette dernière : si la consolidation osseuse n'est pas aussi probante, une greffe secondaire tardive peut tout de même permettre la pose d'implant et l'amélioration de l'esthétique des tissus mous et donc du visage (25), et permettre des résultats acceptables si l'intervention n'est pas possible au moment idéal (26).

La technique opératoire :

Elle est définie par Boyne et Sand (27) dès 1972. Elle consiste en la mise en place d'un greffon osseux au niveau de la fente, au sein d'une poche périostée délimitée en hauteur par la muqueuse nasale, laquelle doit donc être parfaitement étanche. Le but est de restaurer l'arcade de façon à rétablir l'anatomie physiologique des fibromuqueuses palatines et de permettre la continuité des fragments maxillaires.

Comme pour la greffe osseuse primaire, la technique la plus courante pour couvrir le greffon est la gingivo-périostéoplastie, qui présente l'avantage d'assurer la continuité du périoste et de la gencive attachée au niveau de la fente.

Le point sur ces différentes méthodes :

Les études récentes s'accordent à dire que la greffe osseuse alvéolaire primaire a des effets plus négatifs sur la croissance squelettique (20), là où la gingivo-périostéoplastie primaire seule et la greffe osseuse alvéolaire secondaire ont des résultats plus positifs pour les relations intra-craniales (*revue de littérature de 2014* (13)). Aujourd'hui, **la greffe osseuse alvéolaire primaire n'est donc plus vraiment pratiquée.**

D'après une étude rétrospective de 2014 basée sur des analyses céphalométriques de radiographies latérales, le développement cranio-facial suite aux greffes alvéolaires secondaires est meilleur que dans les cas de gingivo-périostéoplastie primaire, avec une convexité faciale plus marquée, une proéminence améliorée du nez, et de meilleures relations intermaxillaires verticales. (28)

Aujourd'hui encore **il n'existe pas de gold standard** concernant la prise en charge des fentes labio-palatines (29), **le débat persiste** entre les différents centres spécialisés pour savoir quelle est la meilleure méthode entre **gingivo-périostéoplastie primaire** et **greffe osseuse alvéolaire secondaire**, certains préconisant la mise en place des deux méthodes. (30)

Une étude de 2017 menée sur 57 patients nés avec une fente unilatérale comparant les résultats entre gingivo-périostéoplastie primaire (*selon la méthode de Skoog*) et greffe osseuse alvéolaire secondaire conclut que la périostéoplastie primaire ne semble pas inhiber la croissance maxillaire à long terme, mais que cette technique est inefficace en tant que méthode pour reconstruire la fente alvéolaire (31).

Cette étude fut discutée et remise en perspective par des équipes pratiquant la périostéoplastie primaire, notamment avec une autre méthode opératoire (*méthode de Massei*), et elle fut au centre d'un débat constructif montrant bien que le sujet est loin d'être clos, et qu'aucun consensus n'a encore pu être atteint (32).

C) Choix des matériaux

Le matériau de référence pour les greffes alvéolaires est l'**os spongieux autologue**, prélevé en copeaux au niveau de la **crête iliaque**. (23) (30)

D'autres sites donneurs ont été proposés, notamment au niveau du crâne : une étude de 2017 présente ainsi une technique de prélèvement au niveau de l'**os pariétal** qui présente des résultats similaires à ceux de l'os iliaque, sans observer de réelles complications (33).

Le prélèvement au niveau de la **symphyse mandibulaire** a également été proposé. Une étude datant de 1990 incluant 40 patients atteints d'une fente unilatérale juge les résultats entre prélèvement mandibulaire et iliaque similaires, bien que la seule complication constatée lors de leur étude (déhiscence osseuse partielle du site donneur) fut au niveau d'un site de prélèvement mandibulaire. Cette étude note plusieurs avantages à ce dernier : temps opératoire réduit, et donc morbidité réduite car anesthésie plus courte, réduction du temps d'hospitalisation, absence de cicatrice cutanée en regard de la crête iliaque. (34)

L'un des autres sites donneurs évoqué dans la littérature est le **tibia**, décrit comme un excellent choix de greffon dans le cadre de la fente palatine par certains auteurs. (35)

Les **protéines morphogénétiques osseuses** ont également été proposées comme une alternative acceptable à l'os de la crête iliaque, les recherches sur le sujet n'en sont encore qu'à leurs balbutiements mais semblent intéressantes pour l'avenir. (36)

Une revue systématique de 2016 compare différents matériaux proposés pour une greffe alvéolaire, à savoir l'os iliaque autologue, d'autres sites de prélèvement autologues, des matériaux allogéniques ou des protéines morphogénétiques osseuses. (37) (*Tableau 1*)

Elle conclut que le pronostic des greffes osseuses est prometteur pour les fentes labio-palatines unilatérales (*et bilatérales*), et que l'**os autogène** montre de bons résultats en la matière. Parmi les études passées en revue, l'os autogène iliaque et les protéines morphogénétiques osseuses se présentent comme les matériaux de greffe aux meilleurs résultats.

Chercheur(s)	Age	Type de greffe	Conclusions/remarques
Upadya et al.	13.8	AUBG/cancellous bone	Linear regression analysis shows no canine eruption as a determinant for graft success
Tanimoto et al.	12.5 ±4.2	AUIC	Significant bone bridge found in cleft jaw areas
Koh et al.	NS	AUBG	96% significant result
Francis et al.	NS	AUBG/rhBMP2 and AUIC	94.4% results obtained for rhBMP-2 and 84.2% success rate for iliac crest
Cho et al.	14.2	Allogenic/AUBG	Autogenous graft achieved all objectives
Semb et al.	MD	AUIC	Optimal results achieved
Alexander et al.	NS	AUBG/cortico-cancellous	Provide good implant sits up < .05
Van hout et al.	MD	BMP2	Favorable results with good bone quantity
Guo j et al.	>5	BMP2 and AUIC	Insufficient evidence found for both
Walia et al.	MD stage	AUIC	Provides maxillary stability
Nadal et al.	NS	AUBG/Olecranon	Good alternative site
Barbara et al.	NS	AUBG	Concluded no difference in function between orthodontic space closure and prosthetic replacement
Debarros	17.6	AUBG	Good prognosis
Liou et al.	NS	AUBG	Improved prognosis
Vagervik et al.	NS	AUBG	Team care enhances chances of good prognosis
Santiago et al.	MD	AUBG	Beneficial results
Arangio et al.	NS	AUBG	Iliac crest is suggestive
Duskowa et al.	NS	AUBG	Graft resorption increases according to gap size and low possibility of revascularization
Giudice et al.	9–11	AUBG/cancellous and BMP	Functional stress exerts decisive influence on quality & volume osteoplasty to prevent resorption
Yoshiro et al.	14.6	AUBG	Optimal results achieved
Julia et al.	MD	AUBG/GTR collagen	Optimal results achieved
Matsui et al.	MD	AUIC	Optimal results achieved
Murthy.	MD	AUBG	Optimal results achieved
Feichtinger et al.	Late MD	AUBG	Optimal results achieved
Jia et al.	8.4–19.9	AUIC	Optimal results achieved
Kramer et al.	NS	AUIC	Optimal results achieved
Morand et al.	NS	AUIC	Optimal results achieved
Kawakami et al.	NS	AUIC	Skeletal morphology around nasal cavity and alveolar cleft height help in predicting the stability of bone bridge
Isono et al.	21	AUBG/cancellous bone	Optimal results achieved
Buis et al.	MD	AUIC	Optimal results achieved with distraction osteogenesis
Da silva filho et al.	MD	AUIC	Optimal results achieved
Bakr	NS	AUBG/Intramembranous	Optimal results achieved
Long et al.	MD	AUBG	Optimal results achieved

* NS (not specified), ** MD (mixed dentition), *** AUBG (Autogenous bone graft), **** AUIC (Autogeneous ilian crest), P BMP (bone morphogenetic protein), PP GTR (guided tissue regeneration).

Tableau 1 – Gestion de patients atteint d'une fente labio-palatine : les greffes osseuses en relation avec le traitement orthodontique (37)

Role of bone graft materials for cleft lip and palate patients: A systematic review. Saudi J Dent Res. 1 janv 2016;7(1):57-63.

II.2) Le rôle de l'orthodontiste

A) Les plaques obturatrices (4)

À l'instar des pratiques en terme de greffes osseuses, les plaques palatines sont sujettes à débat au sein de la profession. Elles peuvent être fixes ou amovibles, actives ou passives, combinées ou non à un appareil extra-oral.

Le terme **prothèse** vient du grec « *pro* » (« au lieu de ») et « *tithêmi* » (« je place ») et désigne un appareil remplaçant partiellement ou totalement un organe ou une partie du corps, en reproduisant du mieux possible sa forme et sa fonction.

Le terme **orthèse** vient du grec « *orthos* » (« droit ») et « *tithêmi* » (« je place ») et désigne un appareil destiné à protéger, immobiliser ou soutenir le corps ou la partie de celui-ci à laquelle il est fixé.

Une **plaque palatine obturatrice** est donc à la fois une prothèse car elle remplace une partie du palais osseux et de la crête alvéolaire, et une orthèse car elle a une action orthopédique et de repositionnement de la langue : il s'agit donc d'une **prothèse-orthèse obturatrice**.

A.1) Les différents types de plaques palatines et leurs objectifs (4)

A.1.1) Les plaques passives

Réalisées dès la naissance, elles sont portées en continue jusqu'à la véloplastie (intervention en deux temps) ou jusqu'à la palatoplastie (intervention en un temps).

Leur de normaliser la position de la langue et de favoriser une déglutition physiologique

Leurs avantages sont multiples, elles concourent à :

- normaliser la position de la langue
- permettre une déglutition physiologique et faciliter l'alimentation
- impliquer les parents dans le traitement
- guider en partie la croissance du maxillaire vers une arcade alvéolaire harmonieuse

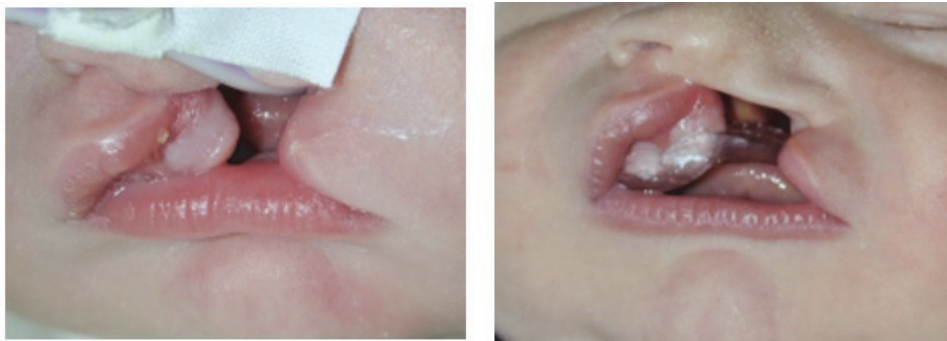

Figure 17 – À gauche : Patient avec fente unilatérale complète. À droite : la plaque obture la fente et empêche l'interposition linguale

Leurs objectifs :

- **éviter l'interposition linguale dans la fente (Figure 17)** : cette dernière va entraîner une distorsion des structures osseuses et cartilagineuses environnantes. La langue va avoir tendance à aller « combler » la fente par des mouvements compensatoires, notamment pour parvenir à la déplétion nécessaire lors de la tétée, comme elle le faisait in utero lors de la déglutition du liquide amniotique. Cela a une influence néfaste sur les lames maxillaires qui auront tendance à se verticaliser, agrandissant le hiatus de la fente. En obturant la fente grâce à la plaque palatine, on rétablit une fonction normale et centrée de la langue.

- **diminuer l'écoulement nasal et supprimer l'utilisation de tétines particulières** : en rétablissant l'étanchéité entre les fosses nasales et la cavité buccale, la plaque évite l'irritation de la muqueuse nasale par le lait et favorise la succion, améliorant donc l'alimentation du nourrisson. Il est à noter que l'allaitement au sein n'est possible que dans le cas d'une fente labiale isolée ; dans le cas des fentes labio-palatines, l'absence d'étanchéité buccale ne permet pas une pression suffisante pour provoquer l'expulsion lactée. Le recours au biberon facilite la pression linguale, labiale et jugale sur la plaque et donc sur la voûte de façon uniforme.

- **soutenir psychologiquement les parents** : la prise en charge du nouveau-né atteint d'une fente labio-palatine est mentalement compliquée pour les parents, du fait de l'abstention thérapeutique dans les premiers mois de vie préconisée dans la plupart des protocoles. En principe, la plaque palatine est réalisée dès les premières heures de vie (*sauf chéiloplastie néonatale, ce qui ne se fait plus vraiment, pour laquelle une période de cicatrisation de 10 jours est observée*). Le suivi de la croissance et les rendez-vous réguliers pour adapter la plaque permettent un premier contact des parents avec les équipes soignantes et le contexte de soin, ils favorisent leur implication dans le traitement et peuvent se révéler rassurants pour eux.

- **corriger les difformités du maxillaire et faciliter le geste chirurgical en stimulant la croissance** : La plaque agit sur l'infragnathie des deux fragments maxillaires et sur l'endognathie du petit fragment. Elle a une action orthopédique directe en préparant le nourrisson à la chirurgie par le rapprochement ou l'éloignement des berges, en harmonisant le contour des crêtes alvéolaires et en réduisant la déformation du septum nasal.

Dans les années 1950 McNeil (*spécialiste en prothèse écossais*) et Burston (*orthodontiste anglais*) cherchent à éviter l'affaissement des fragments et à obtenir un alignement de l'arcade. Ils proposent un premier protocole pour faciliter la chirurgie et réduire les effets délétères de la cicatrisation sur la croissance maxillaire.

En 1965, **Hotz** et Gnoinski proposent une modification de ce protocole : l'objectif n'est plus de faciliter la chirurgie mais de diminuer les séquelles cicatricielles néfastes à la croissance en jouant sur les potentiels de développement ; le rapprochement préopératoire des fragments est alors une conséquence du traitement, et non plus son objectif initial.

Conception de la plaque :

Le protocole proposé par McNeil et Burston (vers 1950) :

- analyse de la déformation de l'arcade en relation avec la mandibule et le reste du crâne afin de déterminer les corrections nécessaires
- section du modèle en plâtre afin de repositionner les fragments maxillaires avec une correction adaptée (en fonction du jugement clinique et de la croissance du patient)
- réalisation de la plaque en résine acrylique sur le modèle corrigé

La pression de la langue sur la plaque va provoquer le remodelage et la stimulation des fragments maxillaires. Il est possible de renforcer le traitement à l'aide de bandes élastiques externes reliées à un bonnet.

Les modifications proposées par Hotz et Gnoinski (1965) :

- ajout d'un appendice postérieur obturant en partie la fente vélaire
- confection de la plaque à partir de deux résines acryliques de consistances différentes, polymérisées ensemble : l'une souple couvrant l'ensemble des surfaces et s'y adaptant avec précision, permettant la croissance transversale du maxillaire, l'autre plus rigide faisant office de matrice couvrant les lames palatines et les crêtes alvéolaires pour stabiliser les segments en transversal et en antéropostérieur.
- suppression des tractions extra-orales
- après 15 jours puis tous les 4 à 6 semaines, induction de l'alignement des segments en créant des chambres d'expansion par meulage dans des régions bien définies.

Les auteurs préconisent une réfection de la plaque tous les 4-5 mois, l'appendice postérieur devenant insuffisant pour obturer la fente vélaire à cause de la croissance du maxillaire et de la détérioration de la résine.

Un autre protocole comparable est celui proposé par **Brecht**, qui modèle l'arcade maxillaire par soustraction de résine acrylique rigide et adjonction de résine souple (*type Permasoft*). Des bandes adhésives collées sur les joues et reliées à la plaque par un bouton la maintiennent en place.

A.1.2) Les plaques actives

Ces plaques s'inscrivent dans la logique du traitement orthopédique, afin de remédier aux déplacements sévères des fragments maxillaires.

Il en existe plusieurs types :

A.1.2.1) Les plaques à vérin et boucle de compensation (figure 18)

On inclut un vérin dans la plaque avec pour objectif de compenser l'endognathie du petit fragment, laquelle pourrait s'expliquer par le fait que sa croissance n'est pas stimulée par le septum nasal car il n'est pas rattaché audit fragment.

On place le vérin le plus haut et le plus en avant possible dans la résine, et on positionne une boucle de compensation dans la partie postérieure pour faire office d'axe de rotation. Au bout de 15 jours on scinde la plaque dans l'axe de la fente, le vérin permet alors de réguler l'expansion : un quart de tour tous les 7, puis 6, puis 5 jours, sous contrôle d'une évaluation régulière de la douleur.

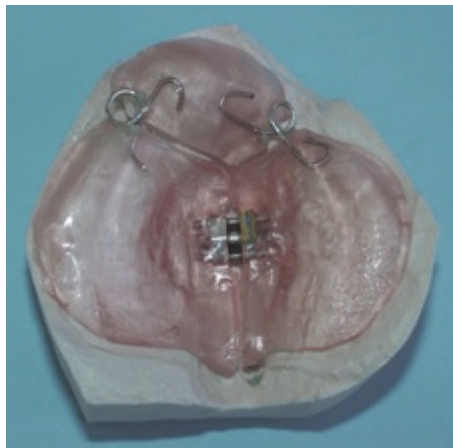

Figure 18 – Plaque à vérin

Noirrit-Esclassan E, Pomar P, Esclassan R, Terrie B, Galinier P, Woisard V. Plaques palatines chez le nourrisson porteur de fente labiomaxillaire (4)

Le problème majeur de ces plaques est leur rétention : malgré l'utilisation de gomme adragante au niveau de l'intrados, les forces d'action restent supérieures aux forces de rétention. De plus, il existe un risque majeur de récurrence si l'on ne parvient pas à un nouvel équilibre musculaire adéquat.

Ball propose une alternative sous la forme d'une boucle en U en acier inoxydable en lieu et place du vérin, activée chaque semaine dans le sens transversal jusqu'à la chéiloplastie. Au centre de la plaque, deux lames indépendantes se superposent et assurent l'étanchéité buccale tout au long de l'expansion (figure 19).

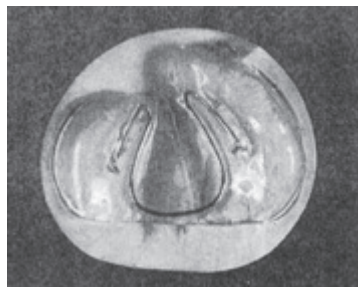


Figure 19 – Plaque avec boucle en U

Noirrit-Esclassan E, Pomar P, Esclassan R, Terrie B, Galinier P, Woisard V. Plaques palatines chez le nourrisson porteur de fente labiomaxillaire (4)

A.1.2.2) L'appareil orthopédique nasolabial (figure 20)

Il est proposé par Brecht, Grayson et Cutting comme un appareil préopératoire permettant de stimuler et repositionner les tissus osseux, cartilagineux (nasaux) mais aussi les tissus mous.

On adjoint une tige nasale en résine acrylique au niveau du rebord labial d'une plaque passive lorsque la largeur de la fente est inférieure ou égale à 6mm. Cette tige pénètre dans l'orifice narinaire et permet de supporter et modeler le dôme nasal et les cartilages alaires afin de corriger l'aplatissement de la narine : utilisée en coordination avec la chirurgie, cette méthode améliore les résultats esthétiques.

La rétention étant toujours un problème, celle-ci est améliorée par l'ajout d'un bouton extraoral en résine au niveau de la fente labiale, lequel sert d'ancrage à des bandes élastiques fines collées sur des strips plus larges collés aux joues.

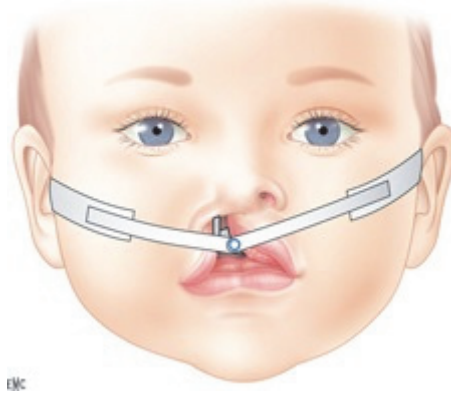

Figure 20 - L'appareil orthopédique nasolabial - *Noirrit-Esclassan E, Pomar P, Esclassan R, Terrie B, Galinier P, Woisard V. Plaques palatines chez le nourrisson porteur de fente labiomaxillaire (4)*

A.1.2.3) L'appareil fixe de Latham

Latham, défenseur des appareils orthopédiques préchirurgicaux avec Millard, cherche à obtenir une réparation sans tension des tissus sur une base osseuse stable, par le biais du repositionnement de la base alaire. Son objectif est d'éviter le recours à une greffe osseuse alvéolaire secondaire, mais aussi de reconstituer l'esthétique faciale de façon précoce, à l'origine sur des fentes bilatérales.

Il propose des appareils orthopédiques fixés à l'os palatin par des vis en acier inoxydable, en prenant garde au respect des germes dentaires, mis en place lors d'une intervention sous anesthésie générale.

Dans le cadre de la fente unilatérale complète, l'appareil est constitué de deux parties en résine acryliques, jointes par une entretoise postérieure à charnière. Une longue vis de 24mm rapproche les bords de la fente en se resserrant et provoque l'avancement de la base alaire, ce qui favorise à son tour l'avancement du petit fragment (le grand fragment servant d'ancrage). Cela permet également de niveler les deux bases alaires en antéropostérieur.

L'appareil est porté pendant 3 semaines, la chéiloplastie est réalisée lors de la dépose.

A.2) La prise d'empreinte (figure 21)

L'examen clinique :

Il est indispensable avant la prise d'empreinte et consiste en un recueil de données générales et locales.

Sur le plan général, il faut prendre connaissance des éventuelles malformations associées (notamment dans les cas de fente syndromique) et du tonus du nouveau né. En particulier, la séquence de Pierre Robin provoque une glossoptôse (rejet de la langue en arrière) et des troubles de la ventilation.

Il faut également sonder le comportement psychologique des parents, l'entente entre chirurgien, spécialiste de prothèse maxillo-faciale et parents étant essentielle au bon résultat du traitement.

L'évaluation clinique sur le plan local va consister en :

1) un **examen exobuccal** :

- aspect général de la face, de la bouche et des lèvres
- évaluation de l'ouverture buccale
- détection d'éventuelles parafonctions : mouvements linguaux, succion du pouce

2) un **examen endobuccal** à l'aide d'un abaisse-langue où l'on analyse :

- le type de fente, ses dimensions, la présence de bandes de Simonart (« *pont de peau* » traversant le bas de la narine du côté de la fente)
- l'état de la muqueuse de recouvrement et la présence d'une éventuelle dent natale
- la forme des fragments maxillaires
- les crêtes osseuses (hauteur, relief), le vestibule (profondeur, freins et brides musculaires), la limite entre palais dur et mou
- la langue : forme, volume, position au repos, et le mode de déglutition lors de la tétée, en particulier dans le cas de la séquence de Pierre Robin

La prise d'empreinte est réalisée **sans anesthésie**, ni locale ni générale, celle-ci présentant des risques disproportionnés par rapport à l'acte pratiqué. De plus, l'enfant définit les limites de l'empreinte par ses mouvements faciaux et mandibulaires, le réflexe de succion ayant tendance à se déclencher lors de la mise en bouche du porte-empreinte.

La première est réalisée **en l'absence des parents**, l'acte pouvant leur paraître impressionnant étant donné le contexte particulier de la première empreinte chez le nouveau-né, la plupart du temps dans les premières heures de vie. Pour les empreintes ultérieures, la présence des parents est positive, rassurante voire même distrayante pour l'enfant.

L'un des risques à envisager lors de l'acte est l'arrêt respiratoire, raison pour laquelle la prise d'empreinte doit se dérouler sous **surveillance oxygénothérapique**, dans un service de néonatalogie ou de pédiatrie équipé. La présence d'un anesthésiste est également souhaitable, et il est possible d'administrer de l'oxygène pur à l'enfant 3 minutes avant l'empreinte afin de prévenir toute apnée réflexe.

Le type de matériau :

On utilise un **élastomère de silicone (polyvinylsiloxane)**.

La viscosité et le type de polymérisation choisis varie selon deux cas de figure :

- si l'on dispose d'un porte-empreinte adapté, on choisit un silicone de viscosité moyenne : enregistrement plus fin et moins compressif au niveau des tissus mous
- si l'on ne dispose pas de porte-empreinte adapté, on choisit un silicone de viscosité lourde qui polymérise par condensation que l'on insérera soit avec un abaisse-langue, soit aux doigts : cette viscosité facilite la manipulation du matériau et ne coule pas dans les zones inaccessibles. Certains préconisent un rebasage au silicone fluide, d'autres s'en passent, jugeant les détails tissulaires peu importants. La polymérisation par condensation permet d'accélérer le temps de prise en augmentant les proportions de catalyseur.

L'élasticité des silicones permet de retirer le matériau sans le déchirer, même au niveau des contre-dépouilles. De plus, leur stabilité dimensionnelle permet de couler deux modèles à partir d'une même empreinte, à savoir un modèle d'étude et un modèle de travail.

L'empreinte doit enregistrer :

- les surfaces à recouvrir
- les crêtes alvéolaires
- le vestibule
- les berges de la fente (avec une légère pénétration dans la communication)

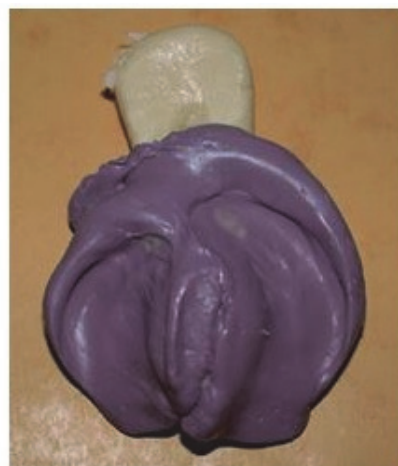
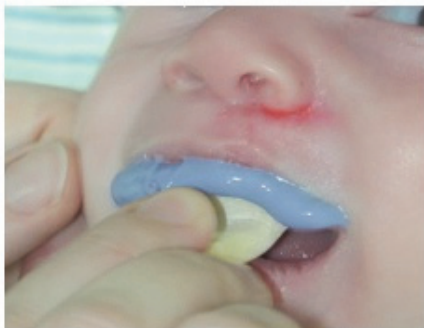
Figure 21 – Prise d'empreinte pour une deuxième plaque (après chéiloplastie)

Noirrit-Eclassan E, Pomar P, Eclassan R, Terrie B, Galinier P, Woisard V. Plaques palatines chez le nourrisson porteur de fente labiomaxillaire (4)

Le protocole de la prise d'empreinte :

On place l'enfant sur le dos, sauf dans les cas syndromiques de la séquence de Pierre Robin où on le place sur le côté voire sur le ventre pour ne pas aggraver la glossoptôse et les troubles respiratoires.

Une infirmière tient ses bras et le rassure par la voix, ou les parents si ils sont présents. Le praticien malaxe la base et le catalyseur du silicone (on triple les proportions normales de catalyseur pour réduire le temps de prise) puis insère le matériau,

soit avec les doigts ou un abaisse-langue (auquel cas il est souvent nécessaire de faire un porte-empreinte individuel à partir de celle-ci, avec une empreinte secondaire avec du silicone de moyenne viscosité)

soit avec un porte-empreinte, confectionné grâce aux modèles de travail de cas antérieurs. Leur variété étant assez importante étant le nombre d'enfants traités par orthèse, il est rare qu'aucun ne convienne.

L'enfant doit pouvoir pleurer lors de l'empreinte, dans le cas contraire il y a obstruction des voies respiratoires. On retire l'empreinte et on l'examine, puis on contrôle qu'il ne reste pas de matériau résiduel dans la cavité buccale de l'enfant.

Les perspectives d'avenir liées aux évolutions technologiques :

Le protocole d'empreinte décrit ci-dessus peut sembler complexe de mise-en-place, et présente des risques non-négligeables qui peuvent aboutir à des conséquences dramatiques si ils ne sont pas évalués correctement (comme l'arrêt respiratoire).

Mais les avancées technologiques actuelles en terme d'informatique et le progrès des techniques de CFAO (*conception et fabrication assistées par ordinateur*) et notamment dans le secteur dentaire laissent entrevoir de nouvelles possibilités en terme de prise d'empreinte. En effet, la perspective d'une séquence de fabrication entièrement digitalisée de la plaque palatine, de l'empreinte à la conception, laisse à imaginer les bénéfices importants qu'une telle révolution dans la pratique de cet acte pourrait avoir, en terme de précision, rapidité, et de confort pour le patient.

Une étude de 2018 a cherché à évaluer la valeur d'un tel procédé à l'aide des technologies actuelles chez des patients atteints d'une fente labio-palatine :

- prise d'empreinte avec un scanner intra-oral de type Cerec Omnicam Ortho et reconstruction virtuelle des maxillaires, les zones appropriées ayant été exclues.
- usinage d'une plaque palatine dans un biomatériau compatible à l'aide d'une imprimante 3D (Shera Ecoprint D30). Après quelques finitions mineures, la plaque palatine a pu être mise en bouche.

Les résultats montrent que les empreintes digitales ont pu être prises en une courte durée et sans affecter les nouveau-nés. Toutes les parties nécessaires à la confection de la plaque ont pu être enregistrées, et les plaques ont montré une très bonne adaptation, comparable avec celle des plaques réalisées de façon conventionnelle.

(38)

Port de la plaque :

Elle est portée en continu, y compris la nuit. Elle est retirée deux à trois fois par jour et brossée avec de l'eau et du savon. La bouche du nourrisson est nettoyée quotidiennement avec une solution d'eau et de bicarbonate de soude pour éviter un développement fongique. La plaque tient par succion et adhésion, le recours à de la gomme adragante améliore sa rétention. Elle est en général très bien tolérée par l'enfant, qui aura plus tendance à pleurer lorsqu'il ne la porte pas que l'inverse.

B) Orthodontie et croissance maxillaire (4)

B.1) Orthopédie pré-chirurgicale chez le nourrisson

Dans les années 1920, les protocoles chirurgicaux négligeaient les conséquences de la chirurgie sur la croissance maxillaire et cherchaient une réparation précoce des fentes sans considération pour les enjeux à long-terme. C'est à partir des années 1950 que Burston et McNeil commencent à envisager des chirurgies plus tardives, en introduisant des concepts privilégiant la croissance et limitant l'influence des séquelles cicatricielles sur celle-ci, notamment via les plaques obturatrices passives. Vers 1970, Latham (*en s'inspirant des travaux de Georgiade*) propose un appareil fixe permettant un repositionnement rapide du prémaxillaire, d'abord pour les fentes bilatérales puis unilatérales.

De nos jours, les plaques palatines et l'intérêt global de l'orthopédie pré-chirurgicale divisent au sein de la littérature.

Certains préconisent l'utilisation des plaques :

Mishima compare la forme du palais chez des enfants avec fente unilatérale traité avec ou sans plaque de Hotz lors des quatre premiers mois de vie. Il constate que les deux fragments maxillaires sont restés en latéralité chez les enfants sans plaque de Hotz, alors qu'on constate une mésialisation des fragments ceux ayant été traité avec ces plaques. Celles-ci induisent un degré de courbure plus faible des surfaces palatines, une stimulation de la croissance et donc un palais plus large, croissance guidée dans le sens sagittal du petit fragment par rapport au grand, et une prévention du collapsus de l'arcade après chéiloplastie. (39)

Kozelj met l'accent sur l'influence de la respiration nasale sur la croissance maxillaire : les plaques passives participant à la correction de la déformation du septum elles favoriseraient une respiration nasale et donc une croissance propice. Il avance que les dimensions d'arcade chez un enfant traité par une plaque passive avant chirurgie se rapprochent de celles d'un enfant sain, contrairement à un enfant porteur d'une fente n'ayant pas eu de traitement pré-chirurgical. (40)

On peut également avancer l'influence psychosociale du recours à ces plaques, intégrant plus rapidement et de façon active les parents au traitement. En contrepartie, cela nécessite des rendez-vous réguliers, qui peuvent être difficiles à assumer pour eux selon la proximité du centre de soins.

D'autres auteurs remettent en cause l'intérêt de l'utilisation des plaques :

Selon Talmant, c'est l'équilibre musculaire qui prime, et les plaques ne changent pas durablement la déformation maxillaire qui aura tendance à évoluer selon les dispositions musculaires ; c'est donc en agissant sur les muscles, en minimisant les tissus cicatriciels et en préservant la perméabilité des fosses nasales que l'on pourra obtenir un résultat satisfaisant. (10)

Pour Prahl l'orthopédie infantile n'a qu'un effet temporaire sur les dimensions maxillaires, qui ne va pas au-delà de la véloplastie. Il émet l'hypothèse selon laquelle on pourrait donc abandonner ces traitements, en émettant une réserve concernant les apparences dentaires et faciales qui nécessitent plus de recherches. (41)

Berkowitz, en comparant les résultats de traitement avec et sans plaque de Latham (*mais sur des cas bilatéraux, indication originelle de ces plaques*), conclut qu'elles ne permettent pas un développement harmonieux du palais et de la face. (42)

Une étude de 2016 propose de s'attarder sur les bénéfices pré-chirurgicaux de la technique de Latham, étant donné qu'il s'agit de la raison d'être de ces plaques, ses effets à long-terme étant sujets à débat. Elle conclut que la plaque permet l'expansion et l'alignement des segments maxillaires, la rétrusion du prémaxillaire en protubérance, l'alignement des berges alvéolaires, la réduction des tensions lors de la fermeture chirurgicale et la réduction du taux de fistules oro-nasales. Pourtant, aucun effet positif ou négatif à long-terme n'a pu être dégagé concernant le développement maxillaire ou l'occlusion ; il s'agirait donc davantage d'un outil pour faciliter la chirurgie. (43)

Une autre étude de 2017 comparant le développement dentaire entre les patients traités avec ou sans plaque de Latham conclut à une augmentation de l'incidence de premières molaires permanentes ectopiques avec ce traitement. (44)

Le modelage nasoalvéolaire :

La déformation nasale est l'un des défis esthétiques les plus importants dans le cadre d'une fente labio-palatine. Le protocole de *Grayson et al* est le seul décrit ci-dessus à tenter de répondre à cette problématique, le modelage nasoalvéolaire préchirurgical, à l'aide d'une plaque intraorale comprenant un stent s'étendant au niveau nasal et permettant alors d'appliquer des forces au niveau des cartilages. (45)

Une étude de 2017 définit plusieurs bénéfices à cette méthode :

- une réduction des dimensions de la fente avant la chirurgie, permettant de meilleurs résultats, plus prédictibles
- une réduction du nombre de retouches chirurgicales à cause de tissus cicatriciels, fistules oro-nasales, ou difformités naso-labiales
- une amélioration à long-terme de l'esthétique du nez et une réduction du nombre de procédures chirurgicales en rapport à celle-ci
- une amélioration des chances d'éruption de dents permanentes grâce au rapprochement des berges de la fente alvéolaire

Elle conclut que le modelage nasoalvéolaire montre un changement stable de la forme du nez, avec moins de tissu cicatriciel et une meilleure forme nasale et labiale. Les désavantages sont liés à la fréquence des rendez-vous et au coût de la procédure. (46)

Cependant, même si les partisans de cette technique affirment l'amélioration du résultat esthétique, un bénéfice psychosocial pour la famille et même pour certains la réduction des coûts globaux, une autre étude de 2016 considère que les recherches concernant ces résultats ne sont pas concluantes. Le consensus n'est donc, là encore, toujours pas atteint. (47)

Pour conclure :

Une revue systématique et méta-analyse d'essais cliniques randomisés datant de 2017 a cherché à comparer les résultats obtenus avec ou sans traitement orthopédique pré-chirurgical chez des patients atteints d'une fente labial et/ou palatine unilatérale non-syndromique.

Elle ne conclut à aucune différence significative lors de la comparaison des différents traitements entre eux ou avec l'abstention thérapeutique au niveau de l'alimentation, de la croissance et de la perception esthétique faciale, des valeurs céphalométriques de la zone oro-faciale (dimensions maxillaire), de l'occlusion à 12 ans ou même des bienfaits psychosociaux. La seule différence significative relevée est liée à la phonation, avec de meilleurs résultats chez les patients ayant suivi le traitement orthopédique, mais il est précisé que ces résultats doivent être considérés avec prudence compte-tenu de la faible valeur des données analysées, aucune donnée à long-terme n'étant disponible.

De façon générale, **la qualité des preuves disponibles dans ce domaine semble insuffisante pour parvenir à une conclusion satisfaisante et donc à un éventuel consensus.** (48)

B.2) Orthodontie de la denture mixte jusqu'à l'âge adulte (49)

Les concepts actuels en orthodontie privilégient des interventions retardées, par exemple l'expansion et l'alignement des incisives, par précaution vis-à-vis d'éventuels problèmes de croissance.

Le traitement orthodontique se fait en général en **deux étapes** pour les enfants atteints de fente labio-palatine, dont le début dépendra d'une décision collégiale entre les divers acteurs de l'équipe pluridisciplinaire en charge du patient : (50)

- une première étape courte vers l'âge de 5 ans avec une expansion maxillaire ayant pour intérêt de préparer la greffe osseuse alvéolaire secondaire ou la gingivo-périostéoplastie en vue de rétablir la continuité de l'arcade

- une deuxième étape vers 10-12 ans ayant pour but l'alignement dentaire et l'obtention d'une occlusion fonctionnelle satisfaisante

Certains auteurs ajoutent à cela une éventuelle troisième étape orthodontique et chirurgicale à la fin de la croissance, en fonction du besoin ou non de procéder à une chirurgie orthognatique. (51)

À l'issu du traitement actif, une contention orthodontique est nécessaire pour prévenir les risques de récidence.

B.2.1) Orthodontie pré-chirurgicale

Le traitement orthodontique pré-chirurgical avant greffe alvéolaire secondaire est largement répandu, et une étude menée entre 2012 et 2015 pour comparer les volumes osseux obtenus 6 mois après la greffe avec ou sans traitement orthodontique préalable montre que l'on obtient un volume osseux supérieur lorsque la greffe est combinée au traitement orthodontique pré-chirurgical. (52)

Correction dans le sens sagittal :

L'un des grands défis du traitement chez le porteur de fente labio-palatine est la correction du déficit de développement du maxillaire supérieur, on constate fréquemment une **rétromaxillie** associée ou non à une **promandibulie**, notamment du fait de la position basse de la langue et de la respiration buccale liées à la déformation nasale.

Le masque de Delaire (*figure 22*), proposé dans les années 1970, reste la méthode correctrice la plus répandue en ce qui concerne les rétromaxillies. Il met en jeu une force extra-orale afin de provoquer l'avancée du maxillaire supérieur. Le fait de placer le secteur antérieur maxillaire en avant du secteur mandibulaire fait office de verrou pour stopper la croissance mandibulaire. Une étude de 2016 démontre qu'une expansion maxillaire rapide à l'aide de ce dispositif démontre la meilleure efficacité en terme d'avancée du maxillaire et de rotation antérieure, en particulier chez les patients en classe III. (53)

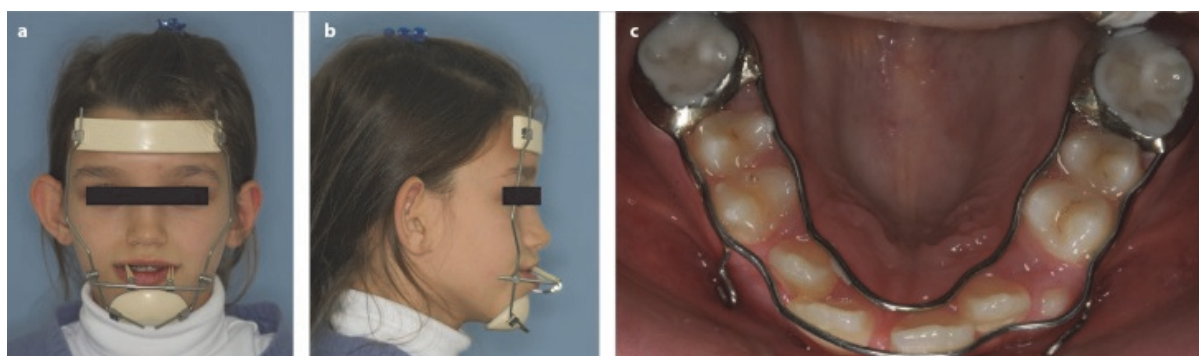


Figure 22 – Masque de Delaire, de face (a), de profil (b) et son ancrage intra-oral (c)

Kılıçoğlu H, Öğütli NY, Uludağ CA. Evaluation of Skeletal and Dental Effects of Modified Jasper Jumper Appliance and Delaire Face Mask with Pancherz Analysis. Turk J Orthod. mars 2017;30(1):6-14.

Cependant certains auteurs reprochent au masque de Delaire une rotation postérieure de la mandibule, une augmentation de la hauteur faciale et des mouvements dentaires compensatoires. De plus, le port du masque est en général limité à 14 heures par jour au maximum. C'est pourquoi d'autres alternatives commencent à apparaître, notamment les **mini-vis en titane à ancrage osseux**, qui offrent la possibilité d'appliquer des forces orthopédiques purement osseuses entre le maxillaire supérieur et la mandibule 24 heures par jour, sans mouvements dentaires compensatoires. (55)
Correction dans le sens transversal : (56)

En transversal, les anomalies que l'on observe dans les fentes unilatérales sont une **endomaxillie** et une **endoalvéolie** du petit fragment. On commence en général à les corriger en fin de dentition temporaire, avec une plaque à vérin tout d'abord puis avec un **quad-hélix** une fois les premières molaires permanentes sur l'arcade.

Ce protocole peut sembler contre-intuitif car il provoque un élargissement de la fente et augmente la quantité d'os à greffer ; mais il permet de corriger le collapsus des segments maxillaires et de débiter l'alignement de l'arcade. De plus, l'expansion de la fente va améliorer l'accès opératoire et faciliter le geste chirurgical.

Une fois l'expansion obtenue, il faut la maintenir avec un système de contention, que ce soit avant ou après la greffe alvéolaire secondaire.

La plaque à vérin est utilisée en denture temporaire, elle est amovible et similaire dans le principe aux plaques à vérin décrites pour le nourrisson avant la chéiloplastie. Elle provoque une disjonction lente du maxillaire et a donc une action principalement orthopédique. Elle est portée en permanence, avec une activation d'un tour de clé par semaine ; lorsque la dimension transversale est légèrement sur-correctée, on arrête l'activation et le port de la plaque est maintenu pour la stabilisation, éventuellement en port nocturne. Son action est deux fois plus lente que pour un appareillage fixe comme le quad-hélix, mais présente une moindre version parasite au niveau des molaires.

En denture mixte, on utilise le **quad-hélix** (*figure 23*) : il s'agit d'un dispositif comprenant quatre boucles (deux antérieures, deux postérieures), une anse palatine et deux bras latéraux s'appuyant sur les canines. C'est la longueur de ces bras, la nature du fil utilisé et la présence des hélix (les boucles) qui définissent son action. Il peut être soudé aux bagues molaires ou amovible (inséré dans des bagues avec fourreaux palatins). L'activation se fait à la pince trois becs, en-dehors de la bouche pour pouvoir mieux contrôler l'effet donné. Une plicature antérieure favorise l'expansion transversale postérieure, avec un mouvement mésio-palatin des molaires, et le pincement des bras latéraux permet une expansion antérieure avec un mouvement de dérotation molaire.

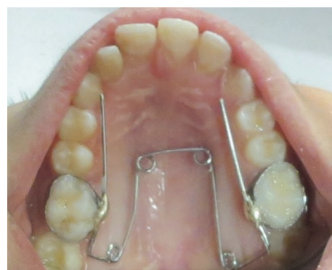

Figure 23 – Un quad-helix au niveau de l'arcade maxillaire (57)

Correction dans le sens vertical : (58) (59)

Dans le sens vertical, on note une **hypoplasie du maxillaire** et donc une hauteur minorée de l'étage moyen de la face. Là encore, le traitement de choix est l'expansion du maxillaire, déjà mise en place pour la correction des anomalies sagittales et transversales.

De plus, les éventuelles occlusion antérieure inversée, interposition linguale au niveau de la fente ou respiration buccale souvent décrites chez le patient atteint de fente labio-palatine peuvent aboutir à des infra ou supra-alvéolies, qui seront corrigées par des forces mécaniques à l'aide d'arcs orthodontiques à ancrage dentaire.

B.2.2) Orthodontie post-chirurgicale (49)

Dans cette phase, l'objectif est la **stabilisation** post-opératoire, l'obtention finale de l'**alignement dentaire** et la mise en place de systèmes de **contention** afin de prévenir les risques de récurrence. Il est important de stabiliser les fragments maxillaires à l'issue de la chirurgie.

Pour la stabilisation ou les contentions, on préfère l'utilisation d'arcs orthodontiques rigides, plus efficaces que les gouttières.

Le traitement orthodontique post-chirurgical guide l'éruption dentaire au sein de l'os greffé et vise à obtenir un parodonte de bonne qualité, tout en permettant l'alignement dentaire de part et d'autre de la fente. Certaines équipes débutent ce traitement moins d'un mois après la greffe, d'autres préconisent une stabilisation sur 3 à 6 mois avant de reprendre le traitement orthodontique actif sur une base osseuse cicatrisée et consolidée.

En cas de dent incluse, une traction orthodontique est possible. En cas d'agénésie, trois solutions se proposent alors, la décision sera prise en collaboration entre l'orthodontiste, le patient et son chirurgien-dentiste :

- ouverture de l'espace pour réhabilitation prothétique/implantaire à la fin de la croissance
- fermeture de l'espace et coronoplastie
- abstention thérapeutique

Par la suite, une contention sera nécessaire pour préserver l'occlusion obtenue, elle sera conservée à vie.

B.2.3) La chirurgie orthognatique (49) (51)

Dans les cas de classe III sévère qui n'auront pas pu être corrigés par le traitement orthodontique lors de la croissance, une chirurgie orthognatique est nécessaire, laquelle sera pratiquée en collaboration entre l'orthodontiste (traitement pré et post chirurgical, en général de 6 mois chacun) et le chirurgien maxillo-facial après la fin de la croissance.

Le maxillaire supérieur est avancé à l'aide d'une ostéotomie de type Le Fort I, et la mandibule peut également être reculée par une ostéotomie dans le cas d'une forte promandibulie. Des plaques et vis en titane sont alors mises en place pour fixer le maxillaire dans sa nouvelle position.

II.3) Le rôle du chirurgien-dentiste

A) Prise en charge des anomalies dentaires (8,9)

Le chirurgien-dentiste est à l'origine du diagnostic des anomalies dentaires, et doit être particulièrement suspicieux dans le cadre des patients porteurs de fente labio-palatine, ceux-ci présentant significativement plus d'anomalies de ce type. Leur détection passe par l'examen clinique, mais aussi par des examens radiographiques de dépistage : la radiographie panoramique reste un outil de poids en la matière.

En cas d'**anomalie de forme** (25,6%), de **microdontie** (5,6%) ou d'**hypoplasie de l'émail** (18,9%) de l'**incisive latérale**, celle-ci sera traitée par coronoplastie voire par la pose d'une prothèse fixée à la fin du traitement orthodontique. Même si elle présente un faible ancrage osseux, elle permet de guider la formation osseuse et l'alignement de l'arcade pendant le traitement, et après restauration elle peut parfois rester en place de nombreuses années sur l'arcade à condition d'une hygiène stricte au niveau de cette zone.

Les **anomalies de position**, essentiellement l'éruption ectopique des premières molaires permanentes maxillaires (45% des cas avec une fente large, 31% des cas avec une fente plus étroite) seront gérées au cas par cas en collaboration avec l'orthodontiste.

L'anomalie la plus fréquente est l'**agénésie de l'incisive latérale** du côté de la fente (environ 40% des cas), et on détecte aussi parfois une **agénésie de la seconde prémolaire** (4,4% des cas). Dans ces cas, il faudra choisir entre l'ouverture et la fermeture de l'espace, voire l'abstention thérapeutique.

On retrouve également des **éruptions ectopiques des premières molaires permanentes** (45% des fentes larges, 31% des fentes plus étroites), dont le traitement sera déterminé en concordance avec l'orthodontiste.

B) Traitement des agénésies (60)

En cas d'**agénésie de l'incisive latérale** trois solutions thérapeutiques sont possibles en relation avec l'orthodontiste :

B.1) Fermeture de l'espace et coronoplastie

L'orthodontiste ferme l'espace de la dent manquante en mésialant les dents adjacentes : la canine se retrouve en position de l'incisive latérale, et la première prémolaire en position de la canine. On va ensuite mésialer le bloc postérieur.

Il s'agit de l'option la plus souvent privilégiée, puisqu'elle nécessite moins d'intervenants et est moins coûteuse que l'ouverture de l'espace.

Il peut être nécessaire de procéder à des extractions de compensation :

- de l'incisive controlatérale riziforme
- des 35 et 45 en cas de dysharmonie dentomaxillaire mandibulaire
- des incisives latérales mandibulaires

Le chirurgien-dentiste procède alors à la coronoplastie de la canine et de la prémolaire :

Remodelage coronaire de la canine décrit par Tuverson (figure 24) :

- élimination de la pointe canine (A.a) pour reproduire un bord incisif
- meulage des faces proximales (A.b)
- arrondissement de l'angle distal (A.c)
- légère réduction du bombé vestibulaire (B.a)
- meulage de la face palatine pour rendre le bord libre plus translucide (B.b)
- augmentation du torque corono-palatin
- facultatif : adjonction de composite pour accentuer l'angle mésial si nécessaire

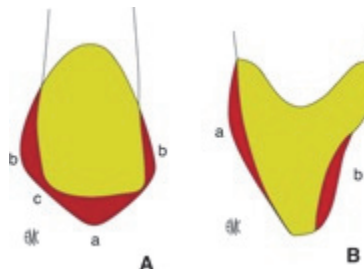


Figure 24

Philip-Alliez C, Freckhaus A, Delsol L, Massif L, Gall ML, Canal P. Traitement des agénésies des incisives latérales maxillaires.

Selon les auteurs, cette coronoplastie peut se faire dès le début du traitement afin de pouvoir diriger celui-ci de façon optimale, progressivement au cours du traitement à mesure de la création des contacts proximaux et antagonistes ou en fin de traitement pour prévenir un éventuel échec orthodontique.

Dans certains cas, elle ne permet pas un résultat esthétique satisfaisant : la confection d'une **facette esthétique** en céramique est alors indiquée, avec une préparation à minima sur la seule face vestibulaire.

On procédera également à une **coronoplastie de la prémolaire**, à savoir le meulage de sa cuspide palatine afin de masquer son pan mésial lors du sourire pour simuler la forme d'une canine. Cet objectif peut également être atteint par **rotation mésiopalatine** de la prémolaire.

Les avantages de la fermeture de l'espace :

- pas de mutilation des dents adjacentes (*cas du bridge scellé/collé*)
- pas de prothèse amovible
- pronostic aisé
- traitement court en comparaison avec l'ouverture de l'espace
- coût moindre

Les inconvénients :

- raccourcissement de l'arcade supérieure et de l'arc incisif, diminution de la taille du maxillaire, ouverture de l'angle naso-labial, décalage de la bosse canine favorisant l'aspect inesthétique du profil et du soutien de la lèvre
 - création de contacts proximaux, schémas occlusaux, fonctions de guidage et interférences non physiologiques ayant une incidence négative sur les fonctions de guidage, calage et centrage, et pouvant être défavorables à l'efficacité masticatoire
- En cas d'**agénésie de la seconde prémolaire**, il est en général décidé de fermer l'espace en procédant à la mésialisation du bloc postérieur par orthodontie.

B.2) Ouverture des espaces et traitement prothétique

Ce traitement nécessite un rapport étroit entre orthodontiste, orthopédiste et implantologue qui doivent établir en concertation l'axe des dents, les rapports occlusaux, et la coordination entre le débagueage et la mise en place de la prothèse et de la contention.

Dans le cas d'un enfant en denture mixte, on va procéder à ce que l'on nomme une **ouverture précoce**, qui débute avant la fin de la croissance et qui se prolonge par une phase de contention avant la réalisation de la prothèse définitive. Le traitement vise à maintenir ou élargir l'espace nécessaire à une réhabilitation prothétique transitoire et, plus tard, à la pose d'un implant.

Les avantages :

- amélioration esthétique immédiate
- conditions de développement facial respectées
- symétrie de l'arcade respectée
- meilleures relations occlusales en fin de traitement

Les inconvénients :

- maintien de l'espace sur une longue période avant la solution définitive : risque de démotivation du patient et d'une perte de soutien alvéolaire au niveau de la greffe
- coût plus élevé, notamment en raison de la prothèse et de l'implant à prévoir
- difficulté de réalisation de la prothèse transitoire et de la solution définitive (prothèse amovible, bridge collé/scellé, implant) selon le support osseux disponible au niveau de la fente.

B.3) L'abstention thérapeutique

Si l'incisive latérale temporaire est en place et en bon état, et que la canine permanente fait éruption dans de bonnes conditions, on peut envisager l'abstention thérapeutique. Cette décision implique une surveillance régulière, et s'avère le plus souvent transitoire. Du fait de la différence morphologique entre incisives latérales temporaire et permanente, une coronoplastie, facette ou prothèse fixée peut être nécessaire. Cette solution découle fréquemment d'un manque de motivation ou d'un contexte socio-économique pouvant s'opposer au bon déroulement du traitement orthodontique.

C) Hygiène bucco-dentaire

L'**hygiène bucco-dentaire** est un point important du traitement, car toutes les stratégies mises en place par ailleurs n'auront que peu d'intérêt si celle-ci n'est pas enseignée, comprise et respectée. Le **contrôle de plaque** est primordial, une mauvaise hygiène engendrant un **risque carieux individuel élevé** ainsi que des risques au niveau **parodontal**, au niveau d'un site déjà sensible et qui pourraient être défavorables aux actes chirurgicaux à prévoir.

Le patient porteur de fente labio-palatine évolue dans un contexte de soins relativement lourd dès le plus jeune âge et a un rapport particulier à sa bouche et à sa dentition qui implique de comprendre la dimension psychologique du brossage à ses yeux et à ceux de ses parents. Les caractéristiques liées à cette malformation font que le brossage n'en est que plus compliqué d'un point de vue technique, de par la présence de malpositions, d'appareils orthodontiques, de la présence de la zone de la fente elle-même et d'éventuels tissus cicatriciels associés.

Il est donc important de promouvoir l'intérêt de cette bonne hygiène auprès de l'enfant et de ses parents, notamment via des stratégies de renforcement positif, par exemple à l'aide d'un révélateur de plaque qui incitera l'enfant à vérifier son efficacité après chaque brossage de manière ludique, et le fait de faire le point en la matière de manière patiente au début de chaque séance, en dispensant des conseils adaptés en terme de méthode, régularité, matériel.

Il peut être intéressant de procéder à l'application de vernis fluoré et de scellement de sillons, sous réserve de la participation volontaire du jeune patient déjà soumis à un rythme de soins élevé.

D) Alimentation (61)

Les conseils alimentaires sont cruciaux pour la santé bucco-dentaire et doivent être compris par l'enfant, mais aussi et surtout par les parents : éviter le grignotage, les boissons sucrées, le biberon pendant la nuit chez le jeune enfant. Un comportement alimentaire défectueux va provoquer un **risque carieux individuel élevé**.

Le patient porteur de fente s'inscrit dans un contexte d'alimentation difficile lié à la malformation, et on estime qu'un tiers des nouveau-nés atteints présentent une courbe de poids pathologique. On peut globalement définir 4 types d'alimentation possible chez le nouveau-né : l'allaitement au sein, le biberon avec plaque palatine, le biberon sans plaque palatine et l'alimentation mixte. Cependant une étude de 2018 n'a pas réussi à mettre en évidence une technique supérieure aux autres, le choix du type d'alimentation devra donc être pris en concertation avec les parents après les avoir informés des différentes possibilités et de leurs avantages et inconvénients. Certains auteurs estiment malgré tout qu'il faut essayer de privilégier l'allaitement au sein lorsque cela est possible, ce qui n'est pas toujours le cas. (62)

Chez l'enfant en bas-âge et l'adolescent, les conseils sont les mêmes que pour la population générale, à pondérer par les difficultés à la mastication de certains aliments et à la déglutition, liées aux malpositions dentaires et dispositifs orthodontiques, qui diminuent au fur et à mesure du traitement.

II.4) Suivi et résultats

Un suivi régulier et une bonne coordination entre orthodontiste, omni praticien et chirurgien maxillo-facial sont indispensables à la réussite de la greffe osseuse.

La qualité de la greffe ne dépendra pas seulement du timing de celle-ci, mais des divers choix faits par l'équipe soignante dans le déroulement du calendrier de soin :

- choix du protocole d'intervention chirurgical (timing des interventions, ostéo-périostéoplastie primaire ou greffe osseuse alvéolaire secondaire ?)
- choix du déroulement du traitement orthopédique pré-chirurgical avant chéiloplastie (utilisations de plaques obturatrices et lesquelles ?)
- choix du traitement orthodontique choisi (expansion maxillaire pré-chirurgicale et timing des prises en charge, ouverture ou fermeture de l'espace dans les cas d'agénésie ?)
- choix entre la coronoplastie et les divers traitements prothétiques et implantaires existant

D'un point de vue **esthétique**, La restauration de l'esthétique du visage est un point clé du traitement. Les chirurgies des tissus mous, les mesures prises pour favoriser la croissance du maxillaire supérieur, la recherche d'une vestibulo-version des incisives maxillaires et d'une occlusion antérieure de classe I visent à rétablir un profil harmonieux, un soutien correct de la lèvre supérieure et une fermeture de l'angle naso-labial. L'un des buts du traitement orthodontique, via l'obtention du meilleur alignement dentaire possible, est également le rétablissement d'un sourire harmonieux permettant une meilleure intégration sociale au patient et une meilleure acceptation psychologique.

D'un point de vue **fonctionnel**, la fermeture des palais dur et mou et la suppression de la communication bucco-nasale visent à rétablir des fonctions correctes de ventilation, déglutition et phonation. Le traitement orthodontique, par la recherche de l'alignement dentaire et de la meilleure occlusion possible, vise à rétablir la fonction masticatoire.

En cas d'échec ou d'insatisfaction du patient, des traitements des séquelles sont possibles : chéiloplastie ou rhinoplastie secondaires, traitements orthodontiques / prothétiques chez l'adulte, chirurgie orthognatique d'avancée maxillaire ou de rétraction mandibulaire peuvent permettre d'améliorer l'esthétique et la fonction après l'arrêt de la croissance.

La gingivo-périostéoplastie ou la greffe alvéolaire secondaire pendant l'enfance ont dû permettre d'améliorer le défaut osseux. Cependant ce n'est parfois pas suffisant, et un déficit osseux résiduel voire une fistule résiduelle peuvent persister après la croissance. Dans ces cas, il faudra se tourner vers de nouvelles interventions de reconstruction osseuse à l'âge adulte, associées d'un traitement implantaire ou non.

Il est donc capital de faire un suivi régulier du patient à travers toutes les étapes de son traitement, de l'enfance à l'âge adulte, afin de pouvoir observer l'évolution de tous ces critères de réussite et d'envisager des solutions pour gérer les éventuelles

séquelles le cas échéant. Il s'agit non seulement d'un suivi par le chirurgien maxillo-facial, l'orthodontiste et le chirurgien-dentiste, mais aussi par un orthophoniste pour gérer l'évolution de la ventilation, de la phonation et de la déglutition, et par un oto-rhino-laryngologiste (ORL) afin de surveiller les possibles problèmes d'audition, les otites pouvant être récurrentes chez les patients porteurs de fente. (11)

La prise en charge régulière et multidisciplinaire est donc indispensable pour guider au mieux le patient et sa famille à travers des soins et des spécialités parfois difficiles à appréhender pour le non-initié.

III.° Reconstruction alvéolaire et dentaire chez le patient adulte

III.1) Implantologie et fente labio-palatine

A) Principes généraux (63)

A.1) Les principes de base

Le remplacement d'une dent manquante est une problématique qui se pose depuis des temps très anciens, et des prothèses rudimentaires ont même pu être retrouvées sur des momies en Égypte. Au XX^{ème} siècle, avec les débuts de la dentisterie moderne, on voit apparaître des propositions plus sophistiquées pour résoudre les cas d'édentements unitaires ou pluraux.

Dans les années 1950, on commence à voir apparaître les prémices de l'implantologie avec des tentatives d'insertion d'aiguilles intra-osseuses ou de lames-implants en or ou en nickel-chrome au sein de l'os, sur lesquels on vient apposer une prothèse dans un second temps ; mais ces dispositifs primitifs se soldent par des échecs et sont retirés dans de courts délais après leur pose, à cause d'infections secondaires et de phénomènes de résorption osseuse.

Dans les années 60 en Suède, Brånemark va alors poser les bases de l'implantologie moderne, en proposant le concept **d'ostéointégration** :

Au cours d'une expérience, il remarque que l'os est fermement ancré à la surface d'un dispositif en titane implanté au sein d'un défaut osseux, et en conclut que le titane présente une grande biocompatibilité et une excellente liaison cicatricielle à l'os. En continuant les expérimentations en ce sens, il finira par définir l'ostéointégration comme « une connexion directe structurelle et fonctionnelle entre un os vivant et organisé et la surface d'un implant supportant une charge ».

Toutefois cette définition a eu tendance à évoluer avec la progression des découvertes depuis cette époque, et certains qualifient désormais cette interaction d' « ostéotolérance », de « liaison osseuse » ou d' « ankylose osseuse ».

Les prérequis d'une bonne chirurgie implantaire selon Brånemark sont :

- l'utilisation d'implants filetés en titane de grade II ASTM (American Society for Testing and Materials)
-
- un forage à vitesse lente et une implantation sous irrigation constante pour éviter une élévation de température délétère pour les ostéocytes et ostéoblastes, et donc pour l'ostéointégration
- le blocage de l'implant à la fin du vissage à un torque de 20 à 30 N
- la suture du tissu gingival au-dessus de l'implant à la fin de la procédure
- le placement d'une prothèse sur l'implant après une période de cicatrisation de 6 mois, afin de s'assurer d'une attache solide de l'implant à l'os

Ces recommandations furent rapidement adoptées au sein des communautés

scientifiques dentaires et stomatologiques, ce protocole permettant pour la première fois la persistante de l'implant sur l'arcade à 10 ans dans 95% des cas.

Si ces principes constituent encore les bases de l'implantologie moderne, les recherches actuelles ont cependant permis des changements drastiques sur certains points, comme l'utilisation d'un titane de grade IV ou V (64) au lieu du grade II initialement proposé ou même de nouveaux matériaux, et l'apparition de nouveaux protocoles de pose implantaire sans délais de cicatrisation.

A.2) Le contexte de l'implantologie dans les fentes labio-palatines (65)

La pose implantaire s'inscrit dans la continuité de tous les traitements préalablement cités, et est la résultante des séquelles dentaires présentes après le parcours de soin suivi par le patient pendant l'enfance et l'adolescence, ou d'une absence de soins adaptés ou complets durant cette période. Elle peut aussi être la suite logique du traitement orthodontique, particulièrement dans le cadre d'un traitement d'agénésie de l'incisive latérale par ouverture d'espace (*puisque si l'espace a été fermé durant l'enfance, la prise en charge implantaire n'a à priori pas lieu d'être*).

S'il est toujours envisageable de réhabiliter l'arcade maxillaire sans se préoccuper de la fente sous-jacente, la reconstitution des plans osseux et muqueux permet de fermer la communication bucco-sinusienne souvent présente chez ces patients, d'apporter un soutien à la lèvre supérieure et d'envisager la pose d'implant : la reconstruction du parodonte sera donc concomitante avec la reconstruction dentaire. Après tout, comme il est coutume de le dire, « l'os alvéolaire naît, vit, et meurt avec la dent ».

La pratique de l'implantologie est récente, et elle l'est encore plus dans le cadre des fentes labio-palatines, dans lesquelles elle propose une révolution en ce qui concerne la réhabilitation des cas d'agénésie de l'incisive latérale. C'est Verdi et al qui ont rapporté en 1991 le premier cas de traitement implantaire dans le cadre d'une fente alvéolaire, qui s'avéra être un succès (66). En 1999, Hartel et al publient une étude rétrospective concluante (67), et depuis il est désormais admis que la prothèse sur implant constitue le traitement de choix chez ces patients. Ceci est confirmé par une revue systématique de Wermker et al. en 2014 (68), montrant des taux de succès élevés, même si les auteurs pondèrent leurs résultats par le manque d'études cliniques prospectives sur le sujet. Leurs résultats et conclusions sont corroborés par une autre étude datant de 2019, vantant le succès de ces protocoles tout en mettant une nouvelle fois en garde sur le faible niveau de preuves disponibles (69).

Encore une fois, la concertation entre orthodontiste, chirurgien maxillo-facial et chirurgien-dentiste/implantologue sera primordiale, que ce soit au niveau du calendrier de soin ou du choix des interventions chirurgicales nécessaires afin de corriger les séquelles esthétiques et fonctionnelles constatées. Elles varieront selon la malformation (fente uni ou bilatérale), son étendue (profondeur et largeur), les lésions dentaires associées et les troubles de l'occlusion relevés.

B) Rapport aux structures osseuses (70)

En 1869, Julius Wolff proclame ce que l'on nomme la « loi de Wolff », qui décrit l'adaptation de la structure osseuse aux charges mécaniques auxquelles elle est soumise, stipulant que la morphologie trabéculaire de l'os et la trajectoire des stress qui lui sont appliqués sont intimement liées. Il lie intimement la qualité osseuse à la densité minérale osseuse.

En 1987 Harold Frost, un chirurgien orthopédique, soumet une autre théorie qu'il nomme « mechanostat » : la charge mécanique influence la structure osseuse en changeant sa quantité et son architecture pour aboutir à une structure qui résiste aux charges récurrentes avec une quantité adaptée de matériau, à travers des phénomènes simultanés d'ostéogénèse et de résorption osseuse.

En 2000 le National Institute of Health (NIH) redéfinit la qualité osseuse non plus comme étant en rapport à la seule densité osseuse, mais comme « la somme des caractéristiques de l'os qui influent sur sa résistance à la fracture ».

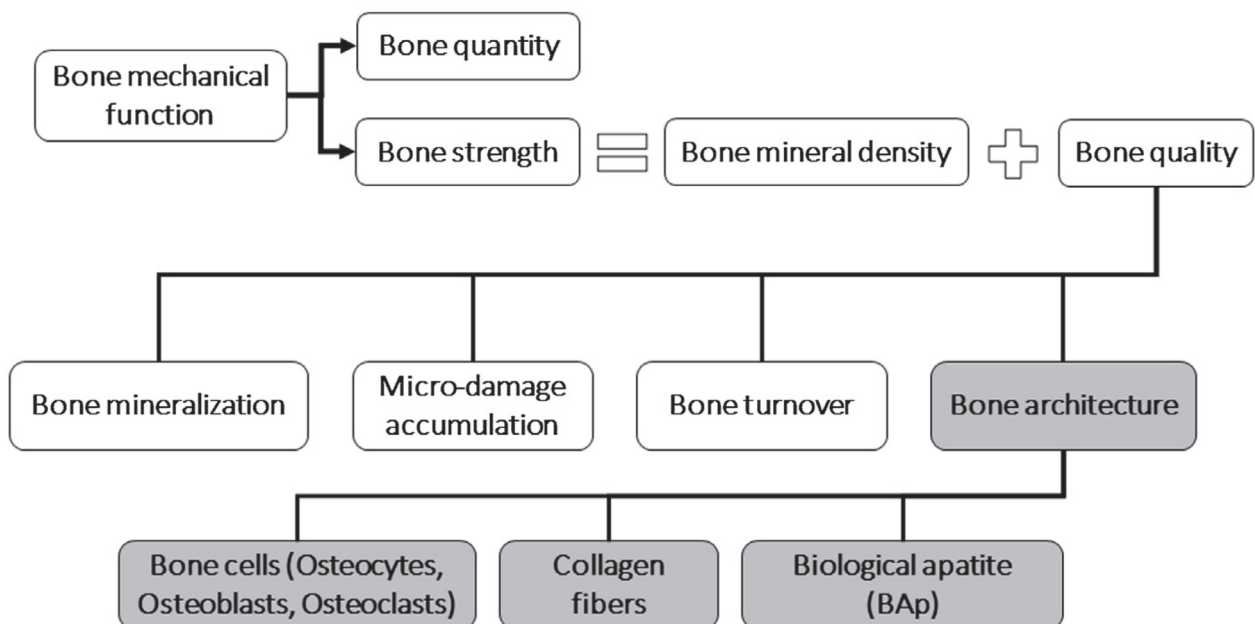


Figure 25 - Le concept actuel de qualité osseuse selon le NIH

Kuroshima S, Kaku M, Ishimoto T, Sasaki M, Nakano T, Sawase T. A paradigm shift for bone quality in dentistry: A literature review. J Prosthodont Res. 2017;61(4):353-362

En dentisterie, les effets des charges mécaniques sur l'os sont déjà bien documentés du fait des forces fonctionnelles qui s'appliquent lors de la mastication, de la déglutition ou d'éventuelles parafunctions. La densité minérale osseuse reste le principal critère de diagnostic de qualité osseuse dans notre pratique quotidienne, et selon une étude de 2017, il pourrait être intéressant de compléter cette vision à l'aide d'autres critères ; cependant ceux-ci nécessitent encore d'être étudiés afin d'en ressortir une application clinique fiable. Il en ressort que si la densité osseuse reste le critère actuel le plus fiable en terme de qualité osseuse en dentisterie, il apparaît important pour le praticien de garder en tête la présence d'autres facteurs majeurs.

Plusieurs classifications ont été proposées afin de définir cette **densité minérale osseuse**.

Celle proposée par **Lekholm et Zarb** en 1985 est souvent utilisée dans le cadre des évaluations pré-implantaires (71):

- type 1 : os compact et entièrement homogène
- type 2 : large couche d'os compact entourant un noyau d'os spongieux dense
- type 3 : fine couche d'os compact entourant un noyau d'os spongieux dense
- type 4 : fine couche d'os compact entourant un noyau d'os spongieux de faible densité

Cette classification permet d'évaluer la densité de l'os cliniquement, de façon tactile et reproductible, mais elle manque de précision et des études montrent qu'il est possible de l'améliorer à l'aide de la radiographie.

L'autre classification importante est celle proposée par **Misch** en 1985, qui sera modifiée en 1999 et reliée aux unités Hunsfield (UH) (72) :

- D1 : formé en grande partie d'os cortical dense, présentant une faible vascularisation : ne saigne pas et non coalescent avec le titane ($> 1250UH$)
- D2 : os cortical dense entourant un noyau d'os spongieux intermédiaire : c'est l'os idéal ($850-1250 UH$)
- D3 : os cortical poreux avec un os spongieux bien organisé, permettant un bon apport sanguin mais une stabilité primaire de l'implant plus difficile : moins favorable mais toujours de bonne qualité ($350-850 UH$)
- D4 : os cortical très fin, os spongieux de faible densité : le taux d'échec implantaire augmente ($150-350 UH$)
- D5 : os très poreux, mou, présentant une minéralisation incomplète ($<150 UH$)

L'avantage de cette classification est qu'elle ne se base plus seulement sur les sensations tactiles mais aussi sur l'évaluation radiographique, Norton et Gamble (73) ayant relié ces différents types osseux aux unités Hunsfield (UH) . Toutefois, une évaluation radiographique fiable nécessite l'utilisation d'un scanner CT : en effet, si les scanners CBCT principalement utilisés de nos jours en implantologie présentent une meilleure définition et une irradiation plus légère, la précision des niveaux de gris est moindre sur ce type d'examen. (72)

La **hauteur d'os disponible** est également importante : au maxillaire, elle est principalement limitée par le sinus. De plus la qualité et la quantité du tissu épithélio-conjonctif sont également des variables importantes de la réussite implantaire.

Dans le cadre de la fente labio-palatine, le contexte est donc à priori très défavorable à la pose d'implant, puisque celle-ci devra se dérouler au niveau d'un site opératoire déjà greffé par le passé, parfois à plusieurs reprises, avec un os résiduel souvent faible voire absent et un parodonte particulier présentant des lésions cicatricielles. Une greffe osseuse sera donc nécessaire, et parfois même une greffe de tissu gingival pour limiter l'influence délétère des brides cicatricielles sur l'ostéo-intégration implantaire.

C) Matériaux et techniques

C.1) Protocole implantaire (65) (74)

C.1.1) bilan implantaire (examens clinique et radiographique) : au niveau de la fente, on constate l'agénésie de l'incisive latérale, principal motif de prise en charge implantaire chez ces patients, parfois associée à une agénésie de la canine voire de la première prémolaire. Le pronostic des dents bordant la fente est également évalué, en particulier en ce qui concerne les incisives centrales. Il faut aussi déterminer le type de restauration prothétique en place : prothèse amovible, fixée, ou aucune restauration.

Il est également important de s'enquérir de la qualité du tissu parodontal : la présence de gencive attachée est favorable, celle de muqueuse flottante ou de tissu cicatriciel est défavorable à une greffe osseuse complémentaire et donc à la pose implantaire.

On prescrit un panoramique dentaire et un scanner afin de déterminer l'état des greffes précédentes et le capital osseux disponible. Si la largeur disponible au niveau de la fente est inférieure à 5 mm, le minimum requis pour la pose implantaire, il faudra prescrire un traitement orthodontique afin d'élargir l'espace.

D'une manière générale, il faudra évaluer en collaboration avec l'orthodontiste les mesures préopératoires nécessaires afin de normaliser l'occlusion :

- simple alignement avec ou sans extraction
- expansion du maxillaire, par exemple par disjonction maxillaire
- ostéotomie : hémi-Le Fort I pour vestibuler le petit fragment ou chirurgie orthognatique avec Le Fort I d'avancement et d'expansion

Les lignes directrices pour la pose d'implant chez le patient atteint d'une fente labio-palatine (*Pucciarelli et al, 2019 (75)*) :

- 1 - distance de 5mm entre la crête osseuse et le contact proximal pour permettre la formation d'une papille interdentaire
- 2 - usage d'un guide chirurgical pour un positionnement correct de l'implant, en particulier pour les rapports labio-palatin et mésio-distal
- 3 - qualité et quantité suffisante de gencive kératinisé pour permettre la santé parodontale
- 4 - implants avec cône morse (parois convergentes et non parallèles) installé à 2mm en infra-osseux, avec une plateforme de 3,3 ou 3,5mm
- 5 - une distance entre les racines des dents adjacentes et l'implant de 1,5 à 2mm, et de 3mm avec d'éventuels autres implants
- 6 - une épaisseur de crête autour des 8mm
- 7 - une distance minimale de 3mm entre le centre de l'implant et le rebord vestibulaire
- 8 - un espace prothétique de 6-7mm entre les dents bordant la fente
- 9 - une hauteur osseuse verticale minimale de 10mm, mesurée à l'aide d'un cone beam

C.1.2) traitement implantaire : décidé après le bilan, il débutera la plupart du temps par une greffe osseuse complémentaire à cause des insuffisances de dimension constatées, voire parfois par une deuxième greffe osseuse complémentaire si nécessaire.

De plus, divers gestes chirurgicaux peuvent être associés à ces greffes : greffe osseuse d'apposition au niveau de l'orifice piriforme (*pour symétriser l'os maxillaire et soutenir la lèvre et l'aile du nez*), fermeture d'une communication bucco-nasale, septorhinoplastie et greffe cartilagineuse de l'aile du nez (*correction de la déviation du septum et de la difformité nasale*), lipofilling de la lèvre, ostéotomie de valgisation corticale (*expansion crestale transversale, correction de l'axe et de l'émergence de l'implant sur la crête*).

La pose se fera soit au moment de la greffe, soit de façon différée selon la possibilité d'un enfouissement osseux complet et d'une stabilité primaire convenable. Le protocole implantaire est similaire à celui préconisé lors d'une implantation chez un patient édenté « habituel » avec greffe osseuse.

Cependant, et compte-tenu du contexte délicat de la fente labio-palatine, les simplifications des procédures implantaires vers lesquelles se dirigent les pratiques actuelles sont à proscrire (mise en charge immédiate, non-enfouissement des implants).

C.1.3) traitement prothétique : il est entrepris environ 6 mois après la pose d'implant, après consolidation de la greffe.

Habituellement, les principes de l'esthétique dento-faciale sont fondés sur la notion de symétrie, notamment par rapport à la ligne médiane du visage :

- symétrie labio-nasale
- symétrie du sourire
- alignement dentaire
- correspondance des milieux inter-incisifs
- symétrie gingivale, alignement des collets

La recherche de l'esthétique cherche en général à tendre vers cet idéal. Mais dans le cadre des fentes labio-palatines, le contexte même de la dysmorphose faciale rend cet objectif difficilement envisageable, et même dans les cas les plus réussis on retrouvera toujours une certaine asymétrie, plus ou moins prononcée.

Cependant cela ne signifie pas qu'il ne faut pas rechercher une complémentarité bilatérale des hémifaces : lorsque l'agénésie touche uniquement le côté de la fente, cette complémentarité sera recherchée grâce au remplacement de l'incisive latérale et d'éventuelles autres dents absentes. En ce sens, il paraît adapté de rechercher l'ouverture de l'espace et l'implantation, car la fermeture orthodontique augmente la sensation d'asymétrie dento-faciale et contribue au manque de soutien de la lèvre supérieure.

La restauration prothétique sur implant doit prendre en compte plusieurs facteurs : (76)

- **l'occlusion** : le patient présente souvent une occlusion en classe III squelettique, et dans la plupart des cas son contexte occlusal résulte de nombreuses années de soins et opérations diverses. La prothèse ne peut pas être fixée sur un contexte évolutif, l'occlusion doit être prise en compte et bien établie afin d'espérer de bonnes chances de succès, et en général stabilisée à l'aide de systèmes de contention.

- **l'état des dents bordants la fente** : un délabrement important peut davantage pousser à envisager un bridge scellé, d'autant plus que cela peut témoigner d'un manque de motivation qui pourrait être défavorable au traitement implantaire.

- **l'état du parodonte** : une partie en fausse gencive peut être envisagée selon le défaut crestal résiduel vertical et transversal constaté au moment de prévoir la prothèse. Cependant cette technique pose le problème de la durabilité, la résine n'évoluant pas dans le temps de la même manière que les muqueuses : il s'agit donc d'une technique à utiliser en dernier recours.

- **l'intégrité du vestibule et sa profondeur** : la présence de brides cicatricielles liées à des chirurgies antérieures peut être problématique d'un point de vue cosmétique et prothétique au niveau de l'émergence implantaire.

- **la persistance d'une communication bucco-nasale ou bucco-sinusienne** : il faut tendre à fermer cette communication lors des diverses greffes, la prothèse implantaire ne pouvant pas faire office d'obturateur contrairement à une prothèse amovible.

C.2) Matériaux

Au cours de leur étude, Lalo et al. (74) ont utilisé des implants de forme cylindrique d'une longueur de 12 à 18mm, d'une largeur de 3,7mm (sauf un de 3,2mm).

Pucciarelli et al (75) recommandent l'utilisation d'implants avec une connectique dite cône morse et une plateforme de 3,3 ou 3,5mm.

Le cône morse est un type particulier de connexion implantaire, différent des connexions externes/internes habituellement utilisées par la plupart des praticiens. C'est un système qui a été développé pour remédier aux problèmes de dévissage, dont le principe est fondé sur l'emboîtement de deux cônes normalisés (*conicité de 3-4°*) dont la friction permet le verrouillage du système, ou « soudure à froid ». Il s'agit donc en réalité d'implants à connexion interne conique, permettant une plus grande résistance et des risques de dévissage ou de fracture diminués. (77)

Selon une étude de Pena et al. (78) les **implants longs** (au moins 13mm) présentent un taux de survie plus élevé que les implants courts, mais les autres facteurs comme l'état de surface ou le diamètre ne semblent pas avoir une influence significative sur la tenue à long-terme des implants placés dans un site de greffe de fente alvéolaire.

Cependant Samama et Tulasne (65) recommandent d'éviter les implants dont l'état de surface est totalement rugueux jusqu'au col, en raison de l'absence de caractérisations précises et de standardisation de ces surfaces rugueuses. Le manque de recul clinique

combiné à une prévalence de péri-implantites qui semble majorée avec ces implants les incite à les déconseiller dans un cadre clinique aussi complexe que celui de la fente labio-palatine, où tout doit être fait pour limiter les complications et les échecs.

C.3) Les implants zygomatiques avec prothèse implanto-portée (79) (80) (81)

Certains auteurs ont proposé l'utilisation d'implants zygomatiques avec une prothèse implanto-portée dans les cas de fente avec une atrophie maxillaire avancée, et ont conclu à des résultats fonctionnels et esthétiques satisfaisants. Il s'agirait donc d'une alternative fiable à des techniques plus exigeantes en terme de ressources telles que les greffes osseuses.

Cela semble cependant être une solution de dernier recours, lorsque les procédures plus classiques ont échoué ou qu'elles ne sont pas envisageables à cause d'un déficit osseux et/ou dentaire trop important.

D) Le contexte parodontal particulier de la fente labio-palatine (65) (74) (82)

Une étude de 2003 a cherché à étudier l'évolution de la maladie parodontale chez des patients atteints d'une fente labio-alvéolo-palatine et ne suivant pas de thérapeutique parodontale de soutien. Cette évolution a été déterminée selon les variations de profondeur de sondage, et de perte d'attache parodontale. Les résultats montrent que **ces patients sont à haut risque de progression d'une maladie parodontale** lorsqu'ils ne sont pas suivis par une thérapeutique de soutien, et suggèrent que **le site même de la fente** chez les patients présentant des scores élevés de plaque et d'inflammation gingivale **présente plus de destruction des tissus parodontaux** que le reste de l'arcade sur une période de 14 ans. (83)

L'implantologie a révolutionné la façon d'envisager la restauration de l'espace de la fente chez ces patients, dans les cas d'agénésie de l'incisive latérale. Mais si les résultats fonctionnels semblent stables sur la durée, au moins à moyen-terme (aucune réelle étude à long-terme n'existant encore en la matière), les résultats obtenus en terme d'esthétique et de prophylaxie sont plus discutés, d'autant plus dans une zone antérieure où il s'agit de facteurs importants à prendre en compte.

La présence de **brides cicatricielles** et la diminution de la hauteur vestibulaire disponible liée à celles-ci (et en particulier de **gencive attachée**) peuvent être des freins majeurs à l'intégration prothétique au niveau de l'émergence implantaire, et notamment d'un point de vue esthétique et prophylactique, mais aussi au niveau de l'ostéo-intégration de l'implant.

Cependant, les progrès récents de la chirurgie plastique parodontale permettent d'adapter certaines techniques afin de parfaire la morphologie crestale dans le but d'améliorer les conditions préalables à la réhabilitation prothétique, que ce soit d'un point de vue fonctionnel, esthétique ou prophylactique.

À ce titre, on pourra procéder à une **greffe de tissu conjonctif enfouie**, modifiée pour s'adapter au contexte parodontal particulier des fentes labio-palatines.

D.1) Le bilan parodontal (clinique et radiographique)

- **Examen intra-oral** : exploration de la fente à l'aide d'une sonde droite graduée, sans anesthésie locale.

La morphologie tridimensionnelle de la perte de substance peut avoir une forme plus ou moins pincée, elle peut être simple, verticale et droite, ou plus ou moins complexe et latéro-déviée. On estime son volume en comparaison avec le niveau d'attache et l'épaisseur parodontale des dents adjacentes et controlatérales.

On évalue plusieurs paramètres au niveau du secteur bordant la fente :

- hauteur et épaisseur de gencive kératinisée (insuffisance de tissu attaché ?)
- présence de récessions et dénudations radiculaires
- sensibilités radiculaires le cas échéant
- présence de poches parodontales (et donc d'une maladie parodontale)
- mobilités dentaires
- manque éventuel de hauteur du vestibule lié à la présence de freins ou de brides cicatricielles

On retrouve souvent une inflammation gingivale localisée, le contrôle de plaque étant compliqué compte-tenu des difficultés d'accès à cette zone particulière.

- **Examen radiologique** : une **radiographie panoramique** permet une estimation globale de la zone de la fente (éviction du risque de persistance d'un éventuel germe dentaire, relations osseuses dento-faciales) et un **status** à l'aide de **radiographies rétro-alvéolaires** (*faisceaux parallélisés avec angulateurs de Rinn et long cône*) permet d'avoir un aperçu quantitatif du déficit local d'os alvéolaire, ainsi qu'une estimation du pronostic de l'incisive latérale (permanente voire temporaire) lorsqu'elle est encore en place.

Ces examens en deux dimensions ne permettent pas une appréciation juste de l'épaisseur d'os recouvrant les racines. On peut alors recourir à une exploration tridimensionnelle par **tomodensitométrie par rayons X**. Bien souvent, celle-ci montre une perte de substance osseuse résiduelle profonde, multidimensionnelle, invaginée et de forme complexe.

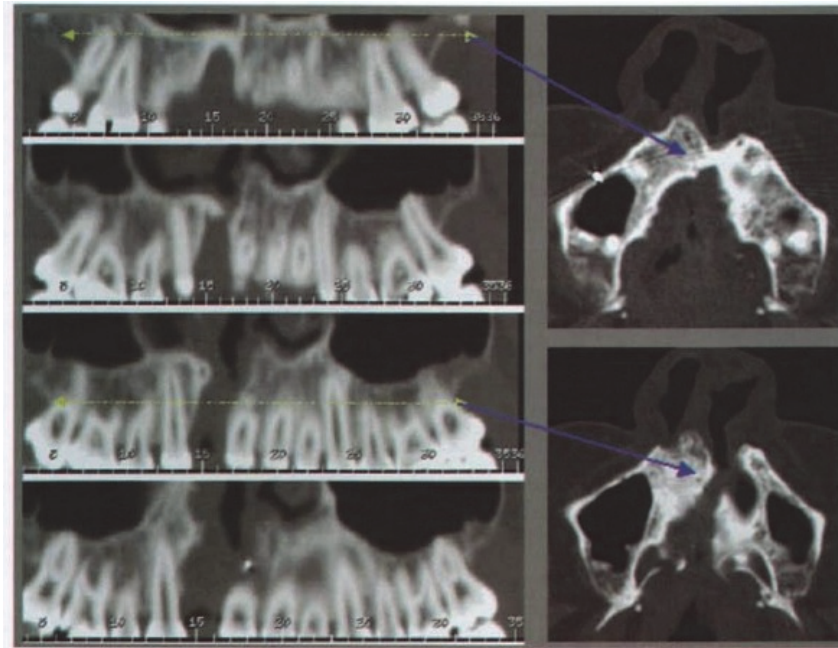


Figure 26 – Mise en évidence d’une séquelle osseuse profonde et complexe par tomodensitométrie dans le cadre d’une fente unilatérale

Molé C, Stricker M. Réhabilitation post-orthodontique des séquelles de fente alvéolaire : implantation ou chirurgie plastique parodontale ? Orthod Fr. 1 déc 2004;75(4):339-48. (82)

De nos jours, l’examen tridimensionnel de choix en odontologie est le cône beam (CBCT), moins irradiant et présentant une meilleure définition. Il est en général prescrit en prévision de la pose implantaire ; il pourra être utilisé dans ce cadre-ci également, en gardant à l’esprit qu’il présente une moins bonne précision des niveaux de gris et donc de la densité osseuse. (72)

On peut rapprocher ces cas des lésions endo-parodontales localisées, qui provoquent parfois des pertes importantes de tissu parodontal induisant des difficultés prothétiques et indiquant alors des chirurgies muco-gingivales. Parfois même, lorsque ces pertes sont trop importantes, cela peut contre-indiquer la pose implantaire, le but est alors de rétablir une morphologie crestale adaptée préalablement à la pose d’un bridge.

D.2) Le protocole opératoire de la greffe de tissu conjonctif enfouie modifiée selon Molé et Stricker (82)

D.2.1) Préparation pré-chirurgicale

- prise d'empreintes pour réalisation de moulages d'étude
- réalisation d'une plaque de protection palatine, avec une adjonction de plâtre sur le moulage au niveau de la crête pour préparer l'accroissement de volume lié à la greffe
- le geste opératoire est expliqué au patient, et on décide selon le cas s'il sera pratiqué sous anesthésie locale ou générale (*certain auteurs privilégient l'anesthésie générale du fait de la longueur d'intervention, sur des tissus déjà remaniés chirurgicalement par le passé et nécessitant une dose importante de vasoconstricteurs, mais cela ne semble plus être la norme*). Une prescription pré-opératoire est délivrée, avec la possibilité d'une prémédication anxiolytique dans le cas d'une anesthésie locale.

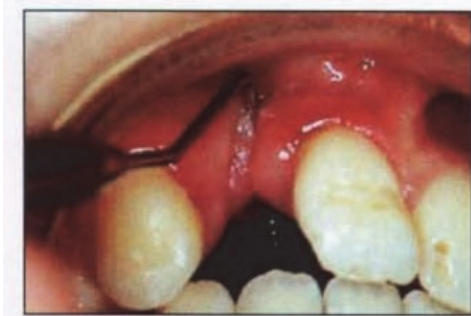

Figure 27 – exploration clinique de la fente résiduelle

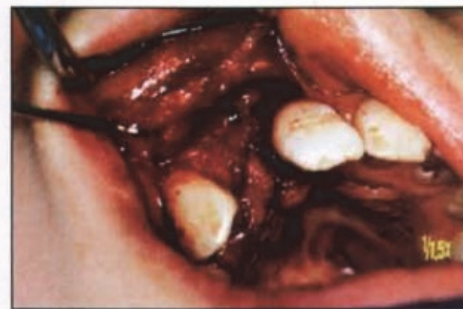


Figure 28 – ouverture par lambeau muqueux d'épaisseur partielle

Molé C, Stricker M. Réhabilitation post-orthodontique des séquelles de fente alvéolaire : implantation ou chirurgie plastique parodontale ? *Orthod Fr.* 1 déc 2004;75(4):339-48. (82)

D.2.2) Protocole opératoire

D.2.2.1) Préparation du site receveur

- anesthésie lente et périphérique
- incisions permettant un dégagement large des lambeaux, pour un bon accès visuel, une possibilité de déplacements tissulaires muqueux et une éviction totale des infiltrations épithéliales au sein de la fente résiduelle :
 - incisions intra-sulculaires
 - incision supra-crestale au niveau de la fente
 - incisions verticales le long des bords de la fente
 - incisions complémentaires internes et profondes autorisant les tractions muqueuses superficielles
- décollement réalisé en épaisseur partielle, laissant un lit périosté vascularisé et adhérent au plan profond (*figure 28*)
- gingivectomie sur la partie bordant l'épithélium du bord de fente

- confection d'un patron pour déterminer la taille du greffon, dans un matériau semi-rigide stérile devant recouvrir la fente sur toute la hauteur vestibulaire et palatine, et s'étendre sur les deux dents adjacentes pour assurer la vascularisation du futur greffon et accroître la résistance des tissus parodontaux bilatéraux.
- mise en place d'une compresse stérile imbibée de sérum physiologique pour protéger le site receveur

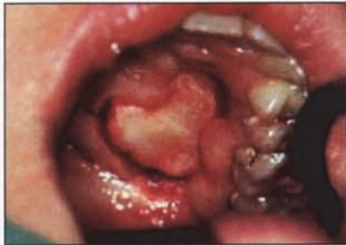

Figure 29 - réalisation du patron, report au niveau du palais controlatéral et incision

Molé C, Stricker M. Réhabilitation post-orthodontique des séquelles de fente alvéolaire : implantation ou chirurgie plastique parodontale ? Orthod Fr. 1 déc 2004;75(4):339-48.

D.2.2.2) Préparation du site donneur

- choix du site donneur : palais gingival controlatéral
- anesthésie lente et périphérique
- report du patron sur le palais
- incision périphérique profonde
- désépithélialisation à la fraise boule diamantée sous irrigation abondante, jusqu'à obtention d'une surface hémorragique régulière
- décollement du greffon par dissection à la lame, déposé sur une compresse abondamment imbibée de sérum physiologique
- hémostase par compression et mise en place d'un matériau hémostatique (*cellulose oxydée ou compresse collagénique*)
- taille du greffon sur la table opératoire conformément au patron, et dégraissage au niveau du versant interne afin de permettre la meilleure adaptation et la meilleure revascularisation

D.2.2.3) Mise en place du greffon et fermeture du site receveur

- positionnement du greffon au niveau du site receveur
- suture du greffon au plan profond périosté, grâce à des sutures « en pont » de part et d'autre du défaut, avec un fil résorbable. Le greffon ne doit pas bouger sur le site, y compris lors des mouvements des lambeaux
- les lambeaux sont repositionnés sur le greffon par translation et rotation, de manière à le recouvrir complètement, et les sutures réalisées en deux plans : un plan enfoui avec un fil résorbable et un plan superficiel sans traction avec un fil non-résorbable

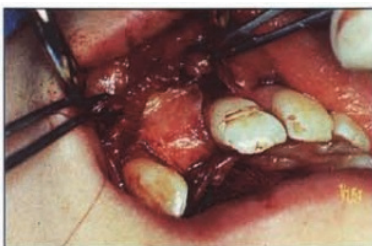

Figure 30 – sutures périostées bilatérales du greffon au niveau du site receveur

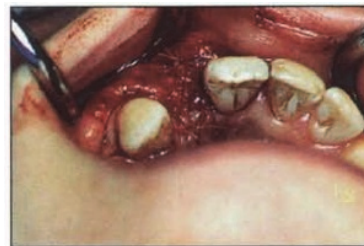

Figure 31 – suture des lambeaux, déplacés par rotation et translation

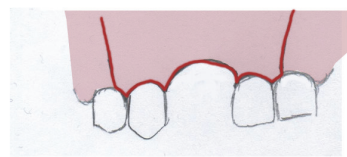
Molé C, Stricker M. Réhabilitation post-orthodontique des séquelles de fente alvéolaire : implantation ou chirurgie plastique parodontale ? Orthod Fr. 1 déc 2004;75(4):339-48. (82)

D.2.2.4) Protection des sites donneur et receveur

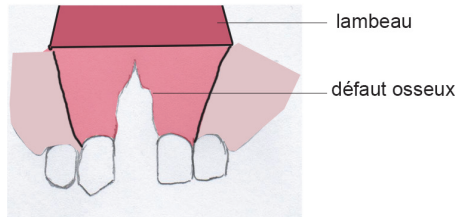
- mise en place de la plaque de protection palatine, en recouvrement du pansement hémostatique résorbable adhérent au site donneur
- application d'un pansement parodontal gélifié et à prise retardée sur le site receveur

D.2.2.5) Suivi opératoire

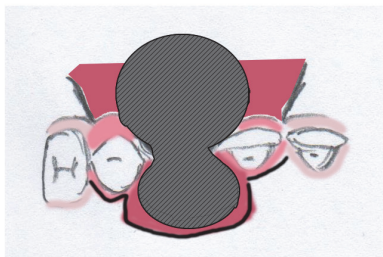
- reprise du brossage dès le jour de l'intervention, avec une brosse souple classique type 20/100^e sauf au niveau des zones recouvertes par le pansement chirurgical
- rendez-vous post-opératoire à 8 et 15 jours, dépose de la plaque palatine, du pansement et des sutures non-résorbables et passage à un brossage des secteurs opérés avec une brosse post-opératoire (7/100) ou chirurgicale (12 à 15/100)



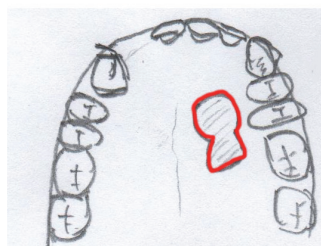
A) tracé d'incision (en rouge)




B) décollement en épaisseur partielle, exposition totale du défaut osseux



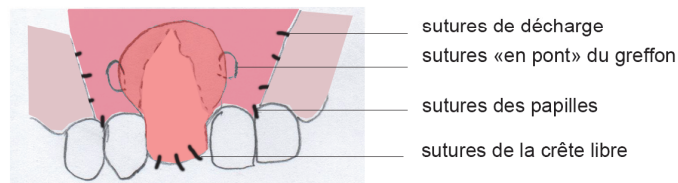
C) confection du patron, en général en forme de huit ou de «poire»



D) report du patron sur le côté controlatéral du palais, définissant le tracé d'incision



E) désépithélialisation du greffon avant son décollement

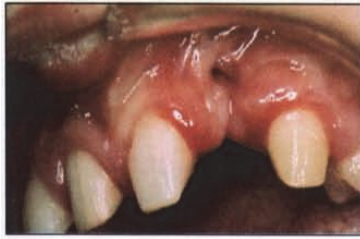

F) Mise en place du greffon, remplacement du lambeau et sutures

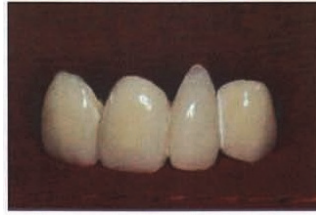Figure 32 – synthèse du protocole de Molé et Stricker

Il est à noter que les auteurs ont décrit ce protocole en partant du postulat qu'elle s'appliquerait de préférence à une reconstruction par bridge scellé ou collé, considérant à l'époque de leur publication (2004) que l'implantologie n'était pas de bon pronostic dans le cadre des fentes labio-palatines, ce que tendent à infirmer les études plus récentes en la matière. (68) (69)

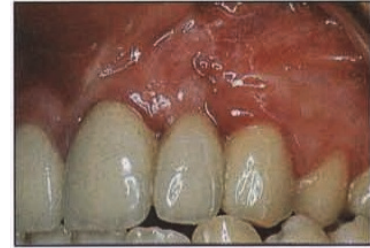Cas clinique de greffe de tissu conjonctif enfouie modifiée et confection d'un bridge scellé par ces mêmes auteurs chez un patient avec fente labio-palatine unilatérale gauche : (82)



A



B



C

Figure 33 – Réfection d'un bridge scellé après greffe de conjonctif enfouie (82)

A – vue préopératoire, le patient avait déjà été soigné par un bridge scellé sans réfection du défaut osseux

B –bridge d'usage déposé, la portion apicale de 22 présente une forme particulière pour s'insérer dans la fistule gingivale persistante

C – résultat précoce à 15 jours, avec un intermédiaire de bridge à la forme mieux adaptée à la cicatrisation, à l'esthétique et à la prophylaxie

Molé C, Stricker M. Réhabilitation post-orthodontique des séquelles de fente alvéolaire : implantation ou chirurgie plastique parodontale ? *Orthod Fr.* 1 déc 2004;75(4):339-48. (82)

III.2) La reconstruction osseuse

A) Contexte et objectifs (84)

La reconstruction osseuse chez l'adulte porteur de fente labio-palatine intervient chez des patients présentant des séquelles avec une perte osseuse résiduelle au niveau de la fente empêchant la pose d'implants, avec une agénésie de l'incisive latérale voire des canines et prémolaires en regard de la fente. Ces patients peuvent avoir été déjà traités à plusieurs reprises par le passé, ou ne pas avoir eu accès à des soins adaptés avant d'atteindre l'âge adulte.

Certains auteurs parlent alors de **greffe alvéolaire tertiaire** ou **alvéoloplastie tertiaire**.

Les objectifs sont toujours les mêmes :

- réhabilitation de la continuité de l'arcade maxillaire
- obtention d'un volume osseux suffisant à la pose implantaire et/ou à la restauration prothétique
- fermeture d'éventuelles communications bucco-nasales ou bucco-sinusiennes persistantes

Concrètement, la raison principale pour une greffe alvéolaire tertiaire est la résorption de la greffe osseuse secondaire. (67)

B) La greffe osseuse autogène (84)

B.1) Matériaux (37)

En terme de matériaux utilisés, il s'agit des mêmes qu'en ce qui concerne les greffes primaires ou secondaires : le matériau de référence est l'**os spongieux autologue**, prélevé en copeaux au niveau de la **crête iliaque**, mais il est possible d'avoir recours à de l'os de la base du crâne comme l'**os pariétal**, de l'**os mandibulaire**, du **tibia** ou des **protéines morphogénétiques osseuses**. L'utilisation d'**os allogène** est possible mais ne représente pas le gold standard.

(se référer à la partie II.1/C)

B.2) Techniques

B.2.1) La greffe d'apposition

Il s'agit de la technique la plus utilisée, qui consiste à apporter un bloc osseux au niveau de la fente.

Cas clinique selon Smolka et al. (84) :

Patiente de 32 ans avec une fente labio-palatine gauche, référée au département de chirurgie maxillo-faciale de l'Hôpital Universitaire de Berne en Suisse. Elle a suivi le traitement primaire de sa fente en France, comprenant la chéilo-rhinoplastie, mais n'a jamais reçu de greffe osseuse alvéolaire.

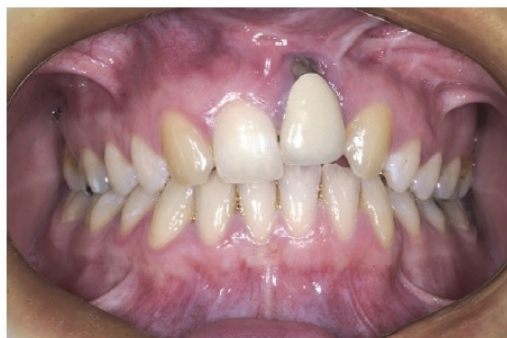

Figure 34 – vue préopératoire

Smolka W, Smolka K. Tertiary bone grafting using calvarial bone transplants in patients with cleft lip and alveolus. Oral Surg. 2011;4(3):135-9. (84)

Examen clinique initial :

- fonction suffisante des muscles labio-nasaux
- apparence acceptable de la cicatrice de la lèvre supérieure
- support correct de la base du nez
- absence des incisives latérales gauche et droite
- éruption de l'incisive centrale gauche au niveau de la fente, laquelle présente un manque de support osseux (*aucune greffe alvéolaire antérieure*) résultant en un mauvais alignement avec les dents adjacentes
- cette incisive centrale gauche a été restaurée 15 ans auparavant par une coiffe céramo-métallique, dont les limites sont visibles ainsi qu'une partie de la racine à cause d'une perte d'attache gingivale de 4mm

Examen radiographique :

- traitement endodontique de 21, avec tenon intraradiculaire semblable à un inlay-core
- résorption externe de la racine

De par le faible support osseux et radicaire, l'**extraction de 21** est indiquée avant de procéder à la greffe alvéolaire tertiaire.

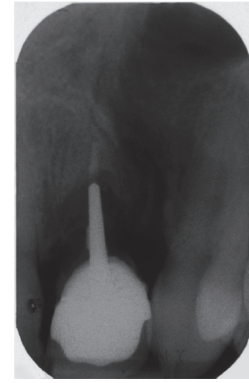


Figure 35 - radiographie rétro-alvéolaire de 21

Smolka W, Smolka K. Tertiary bone grafting using calvarial bone transplants in patients with cleft lip and alveolus. Oral Surg. 2011;4(3):135-9. (84)

Protocole opératoire :

- sous anesthésie générale
- prélèvement du greffon au niveau de l'os pariétal
- extraction atraumatique de 21
- incision de la gencive marginale des deux côtés de la fente
- mobilisation subpériostée des tissus labiaux et buccaux, décharge distale dans le vestibule
- exposition complète de la partie osseuse de la fente
- une greffe est placée entre les segments alvéolaires, une autre au niveau vestibulaire afin de recouvrir l'entièreté de la fente
- afin de fixer ces greffes, des vis en titane d'un diamètre de 1,5mm sont fixées, et les espaces entre les greffes et l'os alvéolaire sont comblés avec de l'os réduit en copeaux

Suite du traitement :

- après une période de cicatrisation de 6 mois, un implant de 10mm de longueur est posé
- le traitement prothétique est réalisé 8 semaines après implantation
- aucune complication n'a été constatée lors du suivi d'une durée de 31 mois à la publication du cas, ni aucune résorption osseuse de la greffe à la radiographie

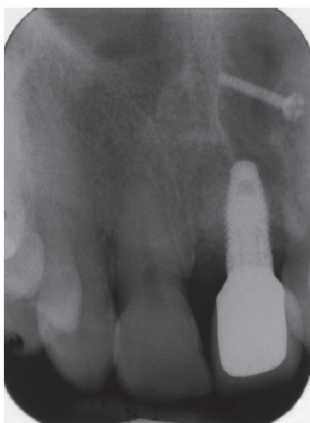


Figure 36 – radiographie rétro-alvéolaire à 8 mois, après pose d'implant et confection prothétique

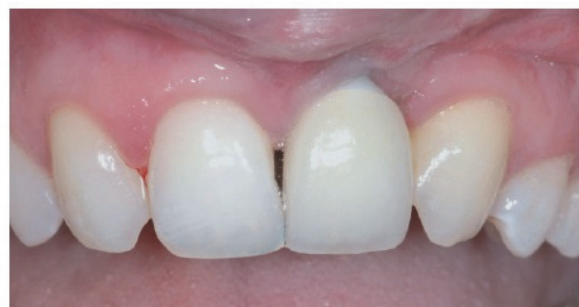

Figure 37 – vue intra-orale à 8 mois

Smolka W, Smolka K. Tertiary bone grafting using calvarial bone transplants in patients with cleft lip and alveolus. Oral Surg. 2011;4(3):135-9. (84)

Protocole modifié avec deux blocs d'apposition selon Van Nhan et al. (85) :

Van Nhan et al. ont proposé en 2018 une nouvelle technique de greffe d'apposition à l'aide de deux blocs d'os iliaque : le prélèvement osseux est coupé en deux parties, un petit bloc palatin placé avec la partie corticale en direction du palais, et un bloc labial plus large fixé par des vis et dont la partie corticale est dirigée vers la lèvre. Entre les deux sont ajoutées des particules d'os spongieux.

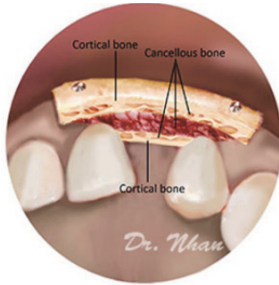


Figure 38 – Principe du protocole proposé par Van Nhan et al.

Van Nhan V, Van Son L, Tuan TA, Son NT, Hai TD, Lanh LD, et al. A New Technique in Alveolar Cleft Bone Grafting for Dental Implant Placement in Patients With Cleft Lip and Palate. *Cleft Palate-Craniofacial J Off Publ Am Cleft Palate-Craniofacial Assoc.* 2018;55(2):180-188 (85)

Les patients ont suivi un traitement orthodontique avant le traitement pour l'alignement et l'expansion de l'espace, afin de créer un espace mésio-distal suffisant à la future restauration implantaire. Un traitement orthodontique post-chirurgical sera également mis en place afin de parfaire la continuité d'arcade.

Après une période de cicatrisation de 4 à 6 mois suite à la greffe, la pose d'implant est effectuée avec une nouvelle greffe simultanée d'os autogène, et parfois en suivant un protocole de régénération osseuse guidée selon les cas. La coiffe sur implant est confectionnée 6 mois après cette réintervention.

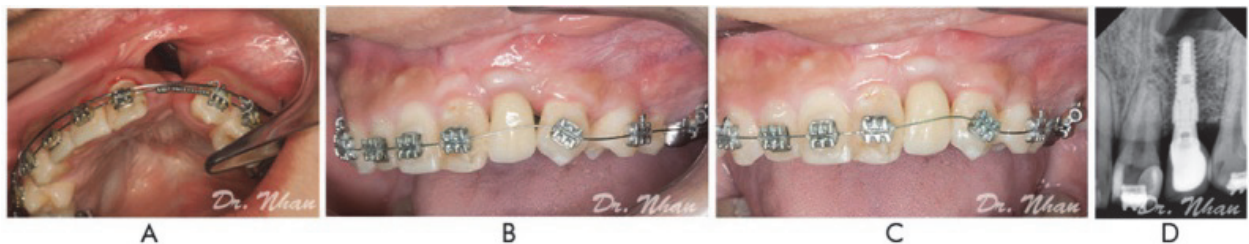


Figure 39 – suivi orthodontique dans le protocole de Van Nhan et al. (85)

(A) traitement orthodontique pré-chirurgical

(B) présence de « triangles noirs » après confection prothétique

(C) fermeture de ces triangles par orthodontie post-chirurgicale et développement de la papille

(D) résultat radiographique post-opératoire 6 mois après la pose implantaire

Van Nhan V, Van Son L, Tuan TA, Son NT, Hai TD, Lanh LD, et al. A New Technique in Alveolar Cleft Bone Grafting for Dental Implant Placement in Patients With Cleft Lip and Palate. *Cleft Palate-Craniofacial J Off Publ Am Cleft Palate-Craniofacial Assoc.* 2018;55(2):180-188 (85)

Leur étude, menée sur 32 patients âgés de 16 à 31 ans, conclut qu'il s'agit d'une technique fiable de reconstruction de la fente alvéolaire en vue d'un placement implantaire chez les patients atteints d'une fente labio-palatine unilatérale.

Le bémol émis est le manque de stabilité primaire lors de la pose de l'implant, particulièrement difficile à obtenir sur un site de greffe, mais sur 29 patients (*dont 3 ayant reçu 2 implants chacun*) suivis sur 3 ans une préservation de 100% des implants a été observée. La fermeture de la fistule oro-nasale a été constatée chez l'ensemble des patients à 7 jours post-opératoires.

B.2.2) Le procédé de la « lèvre ouverte » (65)

Ce procédé est décrit par Tessier en 1984 :

Dans les fentes unilatérales, il peut grandement faciliter l'exposition des structures profondes quand cela est nécessaire. On évitera cette technique dans les cas où la cicatrice labiale est de bonne facture.

Il consiste à inciser verticalement la totalité de la lèvre dans la zone cicatricielle de la crête philtrale, jusqu'à retrouver la fistule bucco-nasale persistant en profondeur. Après dissection et suture des muqueuses nasales, et greffe osseuse au niveau de la fente, on couvre les greffons par fermeture du plan oral soit grâce au glissement de la muqueuse vestibulaire dans la fente, soit par un lambeau vestibulaire de transposition prélevé au niveau de la région prémolaire du petit fragment (*en cas de déficit muqueux étendu au palais*).

La cicatrisation muqueuse doit être complète à 3 semaines, et toute déhiscence entraîne l'exposition du greffon et le risque d'une perte complète de la greffe osseuse.

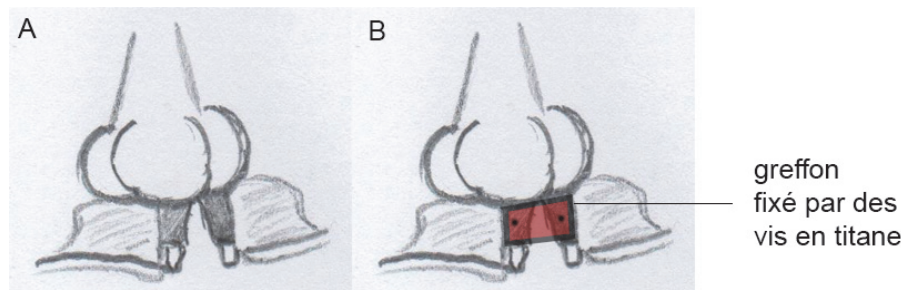


Figure 40 – réouverture labiale pour exposer le défaut osseux (A) et fixation du greffon (B) dans le protocole de la lèvre ouverte

B.2.3) L'apport de la régénération osseuse guidée (ROG) (86)

Définition : le traitement par ROG consiste en une régénération des défauts osseux grâce à l'application d'une membrane au niveau du site opératoire, servant de barrière mécanique entre l'os à régénérer et les tissus mous environnants (comportant des cellules non-ostéogéniques). Cela a pour effet de permettre aux cellules ostéogéniques issues de l'os résiduel la colonisation de l'espace délimité par la membrane, dans l'espoir d'obtenir un os néo-formé.

Les différents types de membrane : de nombreux matériaux différents ont été proposés, mais les membranes les plus largement utilisées en régénération parodontale et osseuse ont longtemps été les membranes e-PTFE (*expanded*

polytetrafluoroethylene), à savoir des membranes en Téflon, en général renforcées avec une armature rigide en titane permettant le maintien de l'espace de régénération.

Ces membranes ont prouvé leur efficacité et la reproductibilité de leur utilisation, mais elles supposent une réintervention opératoire à 6 mois afin de les retirer car elles sont non-résorbables.

Plusieurs types de membranes résorbables ont alors été proposées afin de palier à ce problème et de faciliter le protocole opératoire de la ROG. Les plus répandues sont les membranes résorbables en collagène. Dans tous les cas, les polymères biodégradables subissent quatre étapes de dégradation : hydratation, perte de force, perte d'intégrité de masse et solubilisation via la phagocytose. La durée de chaque étape et donc de la dégradation varie selon de nombreux facteurs comme la nature du polymère, le pH, la température, le degré de cristallisation du polymère et le volume de la membrane.

La durée pendant laquelle la membrane pourra assurer sa fonction de barrière ne peut donc pas être contrôlée, et le processus de résorption pourrait alors interférer avec le processus de cicatrisation et de régénération osseuse.

C'est pourquoi les **membranes non-résorbables en e-PTFE** restent encore aujourd'hui le gold standard en ROG d'un point de vue biologique. Cependant, d'un point de vue technique la facilitation du protocole opératoire (un seul temps opératoire) par l'apparition des **membranes résorbables** et en particulier **en collagène** en ont fait un matériau de choix pour de nombreux praticiens (87).

Dans le cadre d'une greffe osseuse alvéolaire tertiaire chez le patient atteint d'une fente labio-palatine, la complexité initiale impose à priori l'élimination de difficultés supplémentaires et donc l'utilisation d'une membrane résorbable. (88)

Dans tous les cas, une exposition de la membrane (sensée être intégralement recouverte par les tissus mous) peut provoquer une colonisation bactérienne et à terme l'échec du traitement par ROG : l'obtention de l'étanchéité par les tissus mous lors de la fermeture du site est donc primordiale.



Figure 41 – une membrane Cytoplast® en e-PTFE avec armature titane

Team AP. Guided bone regeneration using a high-density titanium-reinforced PTFE Membrane [Internet] (89)




Figure 42 – Le principe de la régénération osseuse guidée

Une étude parue en 2016 comparant l'ostéogénèse de greffes alvéolaires avec ou sans ROG (avec membrane résorbable) chez des patients atteints de fente labio-palatine conclut à une résorption osseuse réduite et à une meilleure ostéogénèse avec la ROG. (90)

Cas clinique d'une version modifiée de la « lèvres ouverte » en deux temps avec ROG par Blume et al. (88) :

Il est à noter que le but premier de leur présente étude est de démontrer l'intérêt des matériaux allogènes, afin de rendre le traitement moins invasif (pas besoin de site donneur). Le matériau utilisé sera donc de l'os allogène déminéralisé et lyophilisé.

La patiente de 31 ans présente une fente labio-palatine gauche et souhaite une amélioration esthétique et fonctionnelle de la région incisive maxillaire, par une réhabilitation fixe. Elle a suivi des chirurgies reconstructrices osseuses et tissulaires du maxillaire supérieur, et des palais, lèvres et nez.

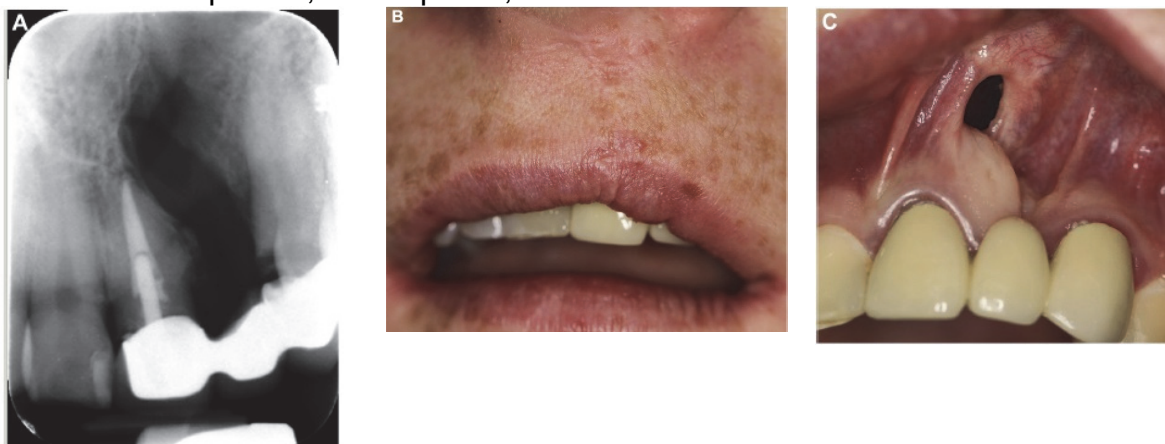


Figure 43 - état initial radiographique (A), extra-oral (B) et intra-oral (C) lors du premier rendez-vous

Reconstruction of a Unilateral Alveolar Cleft Using a Customized Allogenic Bone Block and Subsequent Dental Implant Placement in an Adult Patient. - PubMed - NCBI [Internet]. 2019 (88)

Après **examen clinique et radiographique** (figure 40), est constaté que 22 a été remplacée par un bridge 11-13, et qu'il existe une récurrence de fistule oro-nasale. 11 et 13 sont considérées comme non conservables.

Compte-tenu de la complexité du cas, il est décidé d'intervenir en **deux temps** :

1) un **premier temps de révision de la fente** sous anesthésie générale. Les tissus nasaux et buccaux sont disséqués des tissus cicatriciels, avec une mobilisation des muscles associés, remodelés puis refermés (figure 41, D). Les dents 11 et 13 sont extraites de façon atraumatique, et la plaie refermée avec du fil résorbable, sauf pour la suture la plus superficielle réalisée avec du fil non-résorbable (figure 41, E) et recouverte par des patchs stériles.

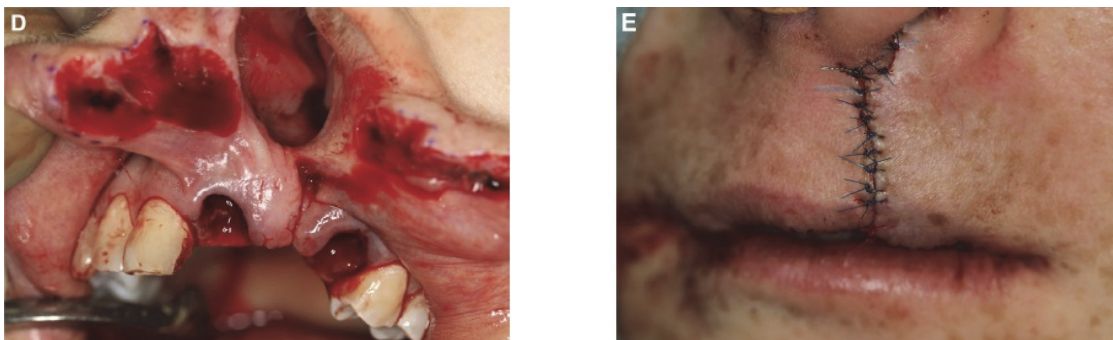


Figure 44 - révision de la fente (D) et sutures extra-orales (E)

Reconstruction of a Unilateral Alveolar Cleft Using a Customized Allogenic Bone Block and Subsequent Dental Implant Placement in an Adult Patient. - PubMed - NCBI [Internet]. 2019 (88)

2) Après une période de cicatrisation de 6 mois :

Prescription d'un Cone Beam et traitement informatique via le format DICOM, le greffon allogène est usiné afin de s'adapter parfaitement au défaut osseux (volumineux) dans les trois dimensions de l'espace (figure 42).

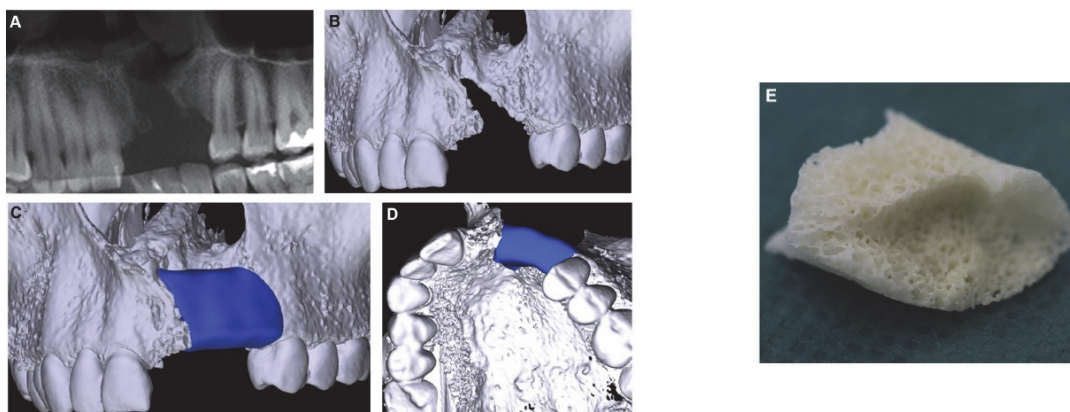


Figure 45 - obtention du greffon par CFAO

Reconstruction of a Unilateral Alveolar Cleft Using a Customized Allogenic Bone Block and Subsequent Dental Implant Placement in an Adult Patient. - PubMed - NCBI [Internet]. 2019 (88)

Puis nouvelle intervention de **greffe osseuse** sous anesthésie générale :

- prélèvement sanguin pour préparation de matrices PRF (*platelet-rich fibrin*) autologues
- prophylaxie antibiotique avec injection de 600mg de clindamycine
- incisions verticales, sulculaires au niveau des dents adjacentes et une incision horizontale au niveau de la gencive libre en regard du défaut osseux, à environ 15mm du sommet de la crête, selon une incision de description récente propre aux auteurs de l'étude (*figure 43*)

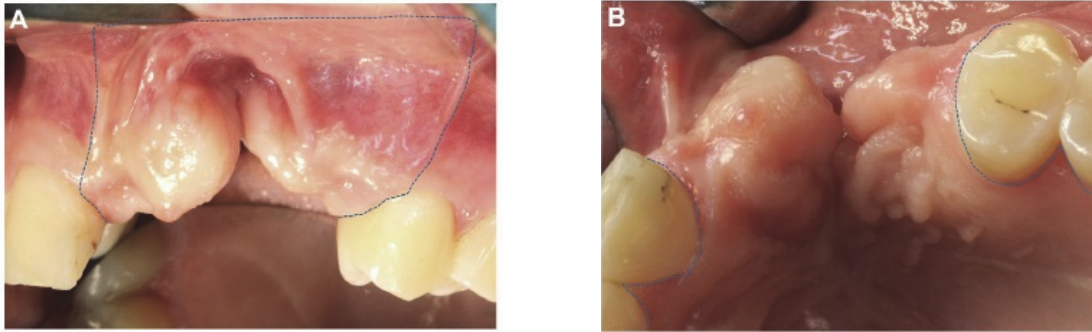


Figure 46 - trajets d'incision

Reconstruction of a Unilateral Alveolar Cleft Using a Customized Allogenic Bone Block and Subsequent Dental Implant Placement in an Adult Patient. - PubMed - NCBI [Internet]. 2019 (88)

- perforations multiples à la fraise diamantée de la corticale osseuse, afin de provoquer le saignement et la vascularisation du site et de promouvoir la régénération osseuse
- placement du greffon au niveau du défaut osseux (*figure 44, D*), fixé par des vis en titane de 9mm
- contourage à la fraise diamantée pour éliminer les risques de perforation de tissus mous par des rebords saillants du greffon, pouvant entraîner une exposition de celui-ci
- recouvrement du greffon par une membrane résorbable en collagène, avec deux matrices PRF par-dessus celle-ci pour améliorer la cicatrisation tissulaire (*figure 44, F*)

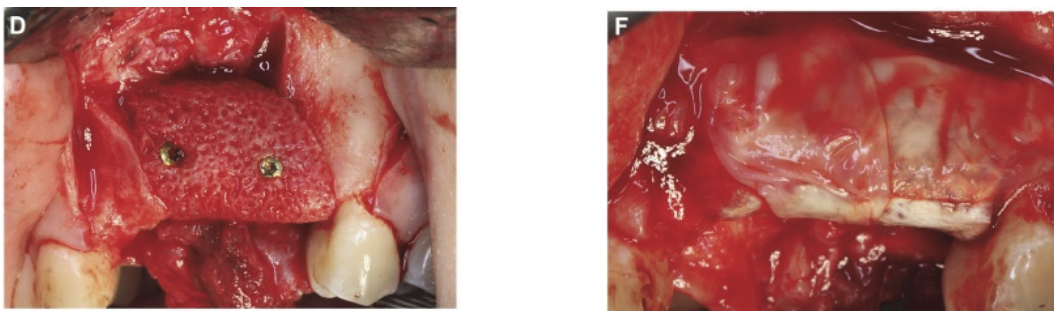


Figure 47 - pose du greffon (D) et de la membrane (F)

Reconstruction of a Unilateral Alveolar Cleft Using a Customized Allogenic Bone Block and Subsequent Dental Implant Placement in an Adult Patient. - PubMed - NCBI [Internet]. 2019 (88)

- repositionnement étanche et sans tension du lambeau avec des sutures résorbables, sans risque de mobilité ou d'exposition du greffon (figure 45)

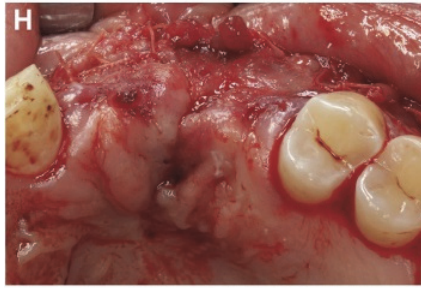


Figure 48 – repositionnement du lambeau

Reconstruction of a Unilateral Alveolar Cleft Using a Customized Allogenic Bone Block and Subsequent Dental Implant Placement in an Adult Patient. - PubMed - NCBI [Internet]. 2019 (88)

Suite du traitement :

- dépose des points à 15 jours, pas de port de la prothèse provisoire durant ce laps de temps
- pas de complications notables lors du suivi

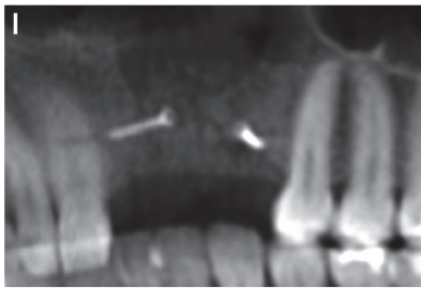


Figure 49 – contrôle radiographique post-opératoire

Reconstruction of a Unilateral Alveolar Cleft Using a Customized Allogenic Bone Block and Subsequent Dental Implant Placement in an Adult Patient. - PubMed - NCBI [Internet]. 2019 (88)

Deux implants ont finalement été posés 6 mois après la greffe, après retrait des vis de fixation du greffon dans le même temps opératoire. Une résorption du greffon a été constatée, elle était prévisible compte-tenu de l'étendue de la lésion, mais la pose implantaire était toujours possible ce qui représente un réel succès dans le cadre d'une fente palatine, d'autant plus pour un défaut d'une telle étendue. Les auteurs ont fait le choix de combler les espaces libres avec du matériau xénoène lors de la pose implantaire.

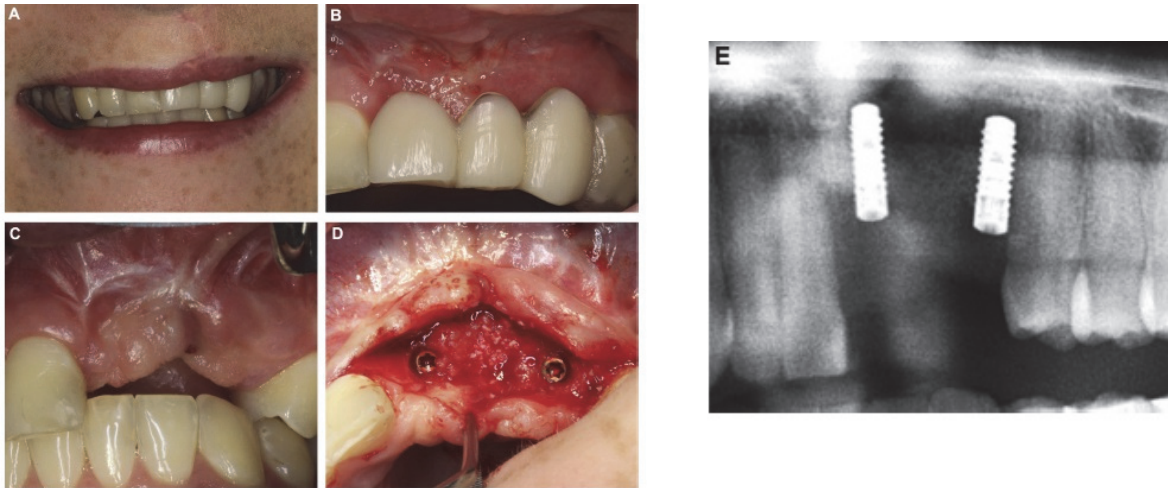


Figure 50 – Dépose du provisoire et pose implantaire 6 mois après la greffe

A et B : esthétique sous provisoire 6 mois après la greffe

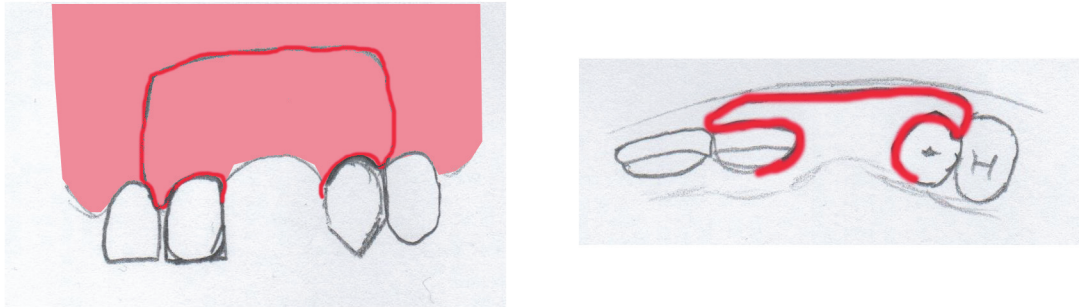
C : état du parodonte après dépose du provisoire

D : pose implantaire

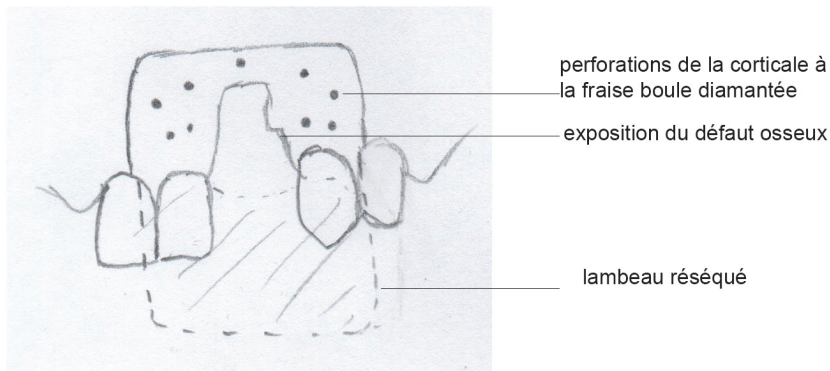
E : radiographie après pose implantaire

Reconstruction of a Unilateral Alveolar Cleft Using a Customized Allogenic Bone Block and Subsequent Dental Implant Placement in an Adult Patient. - PubMed - NCBI [Internet]. 2019 (88)

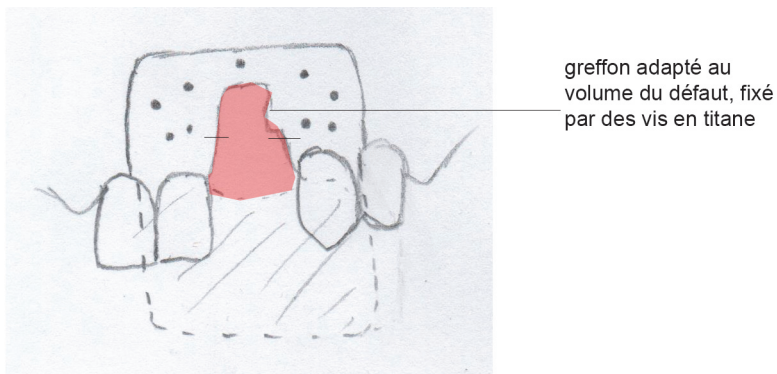
Figure 51 - Synthèse du deuxième temps opératoire de Blume et al. :



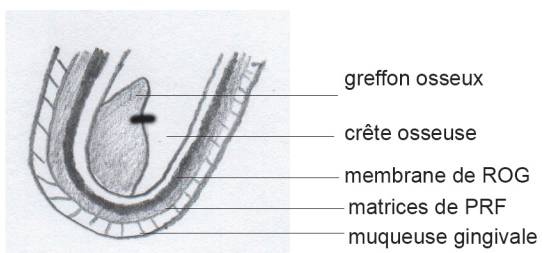
A - Trajets d'incisions



B – préparation du site receveur



C – mise en place du greffon



D – Fermeture et recouvrement du greffon

C) La distraction osseuse alvéolaire (91)

Définition : la distraction alvéolaire consiste en une élévation localisée du rebord alvéolaire par déplacement contrôlé d'un segment d'os alvéolaire, mobilisé progressivement selon le principe de l'ostéogénèse par contrainte en traction (défini par Ilizarov).

On l'utilise en cas de perte de substance localisée d'os alvéolaire, que ce soit au maxillaire ou à la mandibule, dans un but fonctionnel et esthétique : l'objectif est la réhabilitation prothétique implanto-portée.

Les avantages d'une telle technique :

- pas de site donneur, et donc pas de risque de morbidité à ce niveau
- comblement du déficit par un os autogène vascularisé
- adaptation de l'allongement à la hauteur désirée
- augmentation simultanée des volumes osseux et des tissus mous (création de muqueuse vestibulaire et même de gencive attachée)

Il s'agit d'une technique exclusivement intra-orale faisant appel à des distracteurs internes.

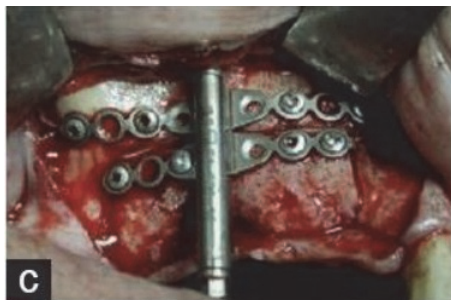


Figure 52 - distracteur alvéolaire intra-oral
Au niveau du secteur 1

Benchemam Y, Benateau H, Labbé D, Kaluzinski E, Mundreuil M, Sabin P, et al. Distraction alvéolaire. EMC - Dent. 1 févr 2004;1(1):82-100. (91)

Application aux fentes labio-palatines (92) :

Dans le cadre des séquelles de fente labio-palatine un tel protocole permettrait de passer outre les multiples cicatrices muqueuses, mais le manque de support osseux empêche l'utilisation des distracteurs traditionnels.

Buis et Vazquez ont alors proposé un distracteur spécifique permettant l'application de la procédure dans ces cas particuliers : une plaque d'ostéosynthèse positionnée sous la muqueuse des fosses nasales permet l'appui nécessaire au déplacement vertical du fragment (*figure 49*).

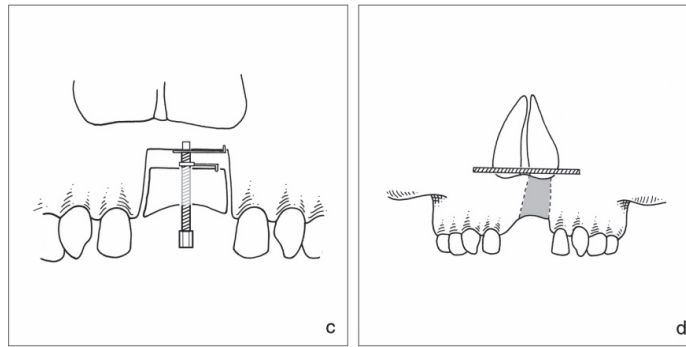


Figure 53 - distraction alvéolaire classique (c) et plaque d'ostéosynthèse placée pour remplacer le support osseux (d)

Buis J, Rousseau P, Soupre V, Martinez H, Diner P, Vazquez M-P. "Distraction" of Grafted Alveolar Bone in Cleft Case Using Endosseous Implant. Cleft Palate-Craniofacial J Off Publ Am Cleft Palate-Craniofacial Assoc. 1 août 2001;38:405-9. (92)

Le principe est alors similaire à celui observé lors d'une distraction alvéolaire classique : on positionne un implant endo-osseux au sein du site de greffe qui s'appuie alors sur la plaque d'ostéosynthèse, et on procède à la rotation progressive de celui-ci pour provoquer la translation verticale du fragment osseux, à raison d'un tour par jour (+1,3mm) jusqu'à obtention de la hauteur espérée (figure 50).

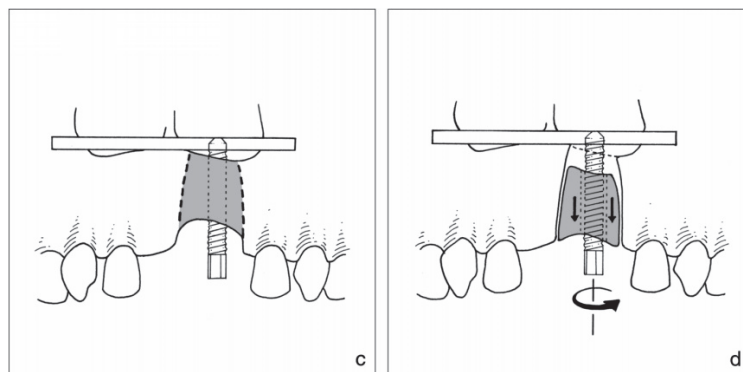


Figure 54 - positionnement de l'implant endo-osseux contre la plaque d'ostéosynthèse (c) et mouvement de rotation de l'implant pour obtenir la translation verticale du fragment osseux (d)

Buis J, Rousseau P, Soupre V, Martinez H, Diner P, Vazquez M-P. "Distraction" of Grafted Alveolar Bone in Cleft Case Using Endosseous Implant. Cleft Palate-Craniofacial J Off Publ Am Cleft Palate-Craniofacial Assoc. 1 août 2001;38:405-9. (92)

Plusieurs études récentes tendent à prouver la validité de cette technique, en particulier chez l'adulte et y compris dans le cas de fentes larges, auquel cas des protocoles de distraction antéro-postérieures ont été proposées, dont certaines assistées par ordinateur. (93) (94) (95)

D) L'ingénierie tissulaire (96)

La médecine régénérative est un domaine qui laisse entrevoir de nombreuses possibilités, et qui a considérablement progressé grâce à l'essor de l'ingénierie tissulaire et de la thérapie cellulaire, même s'il reste encore beaucoup à explorer.

La régénération des tissus osseux est un projet ambitieux, qui pourrait trouver des applications très concrètes dans le cadre des fentes labio-palatines, et notamment permettre une **alternative moins invasive** et peut-être plus performante **aux greffes autologues** actuellement reconnues comme le gold standard, notamment en évitant les **risques de morbidité au niveau du site donneur**. (97)

L'ingénierie tissulaire osseuse repose sur trois éléments :

- un **support** : inorganique ou organique, ses propriétés physico-chimiques favorisent sa colonisation par les cellules, guident leur différenciation et autorise la transmission de signaux ; les nouvelles technologies permettent de faire progresser leur efficacité, grâce à de nouveaux matériaux
- des **cellules** : associées au support, il s'agit de cellules souches (embryonnaires ou adultes) et matures
- des **signaux** : leurs transmissions entre les cellules et leur environnement sont essentielles, et leur étude a permis la découverte et l'utilisation des protéines morphogénétiques osseuses (*BMP pour Bone Morphogenetic Protein*), déjà mentionnées dans ce présent travail comme une alternative fiable au greffon d'os iliaque (37)

Selon Panetta et al., la contribution potentielle de l'ingénierie tissulaire pour les patients atteints de fentes est conséquente, même si pour l'instant le potentiel inexploité de la médecine régénérative dépasse de loin les avancées réalisées dans ce domaine. Il s'agit néanmoins d'un champ de recherche multidisciplinaire pouvant être considéré comme une source réaliste pour de nouvelles stratégies thérapeutiques à l'avenir. (98)

Une revue systématique de 2013 déplore l'hétérogénéité des données recueillies par les diverses études disponibles sur le sujet, empêchant une méta-analyse pertinente, mais convient de l'intérêt du développement de ce domaine pour remplacer (*notamment vis-à-vis des risques de morbidité du site donneur*) ou améliorer la greffe autologue dans le contexte des fentes labio-palatines, et admet qu'il s'agit désormais d'un angle important à prendre en compte pour envisager le futur des greffes osseuses alvéolaires. (99)

Il est à noter que si l'étude de l'ingénierie tissulaire semble prometteuse non seulement dans le cadre des fentes mais également dans le cadre médical global, le travail sur les cellules souches est soumis à un **débat éthique** qui divise au sein de la communauté scientifique comme de la population générale. (100)

III.3) Les alternatives à l'implantologie (76) (101)

Dans le cadre des fentes labio-palatines, on pense principalement à la prothèse dans le cas de figure de l'agénésie de l'incisive latérale du côté de la fente, et en particulier dans les cas où l'espace a été conservé dans le but de cette réhabilitation prothétique.

La prothèse implanto-portée est aujourd'hui considérée par de nombreux auteurs comme la technique idéale à cet effet et cela depuis plusieurs décennies (101). Mais chez le patient adulte présentant parfois de graves séquelles, de nombreuses contraintes peuvent s'ajouter et pousser le praticien au compromis. Il pourra alors se tourner vers la prothèse fixée, ou vers la prothèse amovible selon les besoins et la demande du patient.

Existe également le cas où l'incisive latérale temporaire ou permanente persiste sur l'arcade, mais présente une anomalie de forme ou de minéralisation : on pourra alors envisager la confection d'une coiffe unitaire, en règle générale de manière temporaire en attendant une restauration plus adéquate.

A) Prothèse fixée

A.1) Le bridge collé

Les restaurations collées assurent leur rétention par l'intermédiaire d'une colle établissant entre la prothèse et la dent une liaison chimique ou micromécanique.

Historiquement, la première tentative de prothèse métallique collée est attribuée aux ailettes de Rochette : à cette époque, on ne prévoit aucune préparation de la dent et les ailettes métalliques sont perforées pour assurer une liaison mécanique. Ces restaurations ne présentant pas une durée de vie satisfaisante, l'école de Maryland introduit un peu plus tard les concepts de mordantage du métal et de préparation pelliculaire qui augmentent leur fiabilité.

Depuis, ces méthodes de confection et de préparation ont bien évolué, et l'amélioration des techniques permet aujourd'hui d'estimer une durée de vie équivalente entre bridges collés ou scellés, pour peu que l'indication soit bien posée.

Ces restaurations sont indiquées notamment pour le **remplacement d'une dent antérieure entre des dents saines ou peu délabrées** : elles sont donc parfaitement indiquées dans le cas présent de l'agénésie de l'incisive latérale du côté de la fente, pour peu que les dents adjacentes ne présentent pas un état de délabrement important. Une telle indication ne doit pas être posée si le patient présente une mauvaise hygiène ou une tendance aux polycaries.

L'**économie tissulaire** est l'intérêt majeur de ces restaurations par rapport aux bridges scellés traditionnels. Les dents adjacentes doivent être **encore pulpées**, et la question de la conservation pulpaire ne doit pas se poser. La préparation est superficielle, et principalement amélaire.

En revanche la présence d'une para-fonction de type bruxisme, d'une occlusion avec des rapports incisifs très verticaux ou un articulé croisé antérieur peuvent contre-indiquer ce type de prothèses.

Il s'agit du point le plus problématique du point de vue de la prise en charge des fentes, car ces patients présentent souvent ce type de **défauts occlusaux**, notamment quand la classe III n'a pu être corrigée par les traitements antérieurs.

Un autre défaut de ces prothèses est **esthétique** : les ailettes étant en métal, elles peuvent être apparentes de façon directe ou indirecte (*même si les ailettes en zircone commencent à faire leur apparition, le recul clinique est pour le moment trop faible pour considérer leur pertinence*).

De plus, il est à noter que l'hygiène est considérablement compliquée par la pose d'un bridge, qu'il soit collé ou scellé, et nécessite l'utilisation d'un fil interdentaire adapté ou de brossettes.

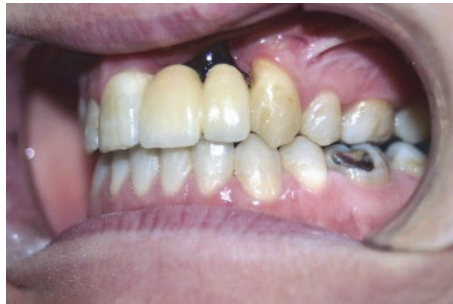

Figure 55 – bridge collé pour remplacement de 21 et 22 chez un patient porteur de fente labio-palatine (à noter que l'édentement plural ne correspond pas à l'indication idéale de ce type de restauration prothétique)

Raoul G, Ferri J. Particularités de la réhabilitation dentaire prothétique dans les séquelles de fentes. Rev Stomatol Chir Maxillofac. 1 sept 2007;108(4):378-82 (76)

A.2) Le bridge scellé

Les restaurations scellées, qu'elles soient corono-périphériques ou coronaires partielles assurent leur stabilité, rétention et sustentation grâce à la forme des préparations dentaires : le joint de ciment ne fait qu'améliorer la coaptation de la prothèse sur la dent.

Par conséquent, un tel bridge nécessite une préparation importante des dents adjacentes à l'édentement et son indication ne sera posée qu'en cas de délabrement préalable important de ces dents.

Il présente toutefois l'avantage de permettre une certaine contention dans le cas où les piliers présenteraient un faible support parodontal.

A.3) La coiffe unitaire

En cas d'anomalie de forme, de microdontie, d'hypoplasie de l'émail de l'incisive latérale ou de persistance de l'incisive latérale temporaire, une prothèse fixée unitaire peut être proposée à la fin du traitement orthodontique.

Il s'agit d'une solution esthétique souvent temporaire, mais qui peut s'avérer relativement durable selon les cas et à condition d'une hygiène stricte au niveau de la fente, à l'aide de fil et brossettes inter-dentaires.

B) Prothèse amovible

Les prothèses amovibles telles que les prothèses adjointes en résine, stellites ou prothèses totales sont indiquées en cas d'édentements multiples et ne seront pas envisagées dans le seul cadre du remplacement de l'incisive latérale.

La prothèse amovible trouvant particulièrement son intérêt dans le traitement des fentes labio-palatines est la **prothèse obturatrice maxillaire** (102) :

Cette solution est envisagée en cas de communication bucco-sinusienne ou bucco-nasale. Il s'agit d'une prothèse en résine avec une extension maxillaire venant obturer la communication.

La conception d'une telle prothèse peut s'avérer difficile, voire douloureuse pour le patient lors de la prise d'empreinte car le matériau va s'insérer dans la communication, avec un risque de fuite dans le sinus.

En ce sens, le développement de la CFAO apporte un confort nouveau au praticien comme au patient :

- simplification du geste technique
- amélioration de la précision de l'enregistrement
- protocole moins invasif pour le patient, sans risque de fuite du matériau d'empreinte

Conclusion

Le patient porteur de fente labio-palatine trouve sa spécificité par la complexité du contexte qu'il présente à l'équipe de soin en charge de réhabiliter l'esthétique et la fonction de la sphère oro-faciale : une greffe osseuse est une greffe osseuse, un implant est un implant, un bridge collé est un bridge collé ; la solution thérapeutique ne change pas, seul le contexte diffère.

L'enjeu majeur ne réside donc pas tant dans la gestion d'une problématique clinique directe, mais dans la normalisation des rapports squelettiques, musculaires et dentaires lors de la croissance. En ce sens, l'évolution perpétuelle de la recherche et de la technologie et l'apparition de nouvelles techniques a permis dans un passé récent et permettra sans doute encore à l'avenir des évolutions considérables, visant non pas à la complexification des traitements mais au contraire à la simplification du tableau clinique.

Bien sûr la pratique se doit d'évoluer également dans la gestion des séquelles, puisqu'il s'agit encore aujourd'hui d'une étape quasiment incontournable du traitement de ces dysmorphoses maxillo-faciales. Si le recul clinique reste encore faible dans les domaines de l'implantologie, de l'assistance informatique ou de l'ingénierie tissulaire dans le cadre de la prise en charge des séquelles de ces affections, les résultats qu'elles laissent envisager sont prometteurs et nul doute qu'elles occuperont une place de choix dans ces traitements à l'avenir.

Les diverses classifications, le choix du type d'intervention, le timing de celles-ci, la place de l'orthopédie dento-faciale dans le parcours de soin... La prise en charge de la fente labio-palatine fait partie de ces sujets qui divisent jusqu'à leur moindre composante, et il serait aisé de se perdre dans la ferveur des débats et dans la complexité des arguments avancés. Mais comme c'est souvent le cas dans ce genre de discussions qui peinent à être décidées, ne pourrait-on pas envisager plusieurs solutions à un même problème ? Le manque de consensus global ne peut être que le reflet de la recherche du protocole idéal, et ne peut éclipser les progrès et les résultats de qualité croissante que l'on constate avec l'évolution du temps ; et qui sait, peut-être que cette indécision en est elle même le moteur, car il ne peut y avoir de progrès que s'il existe une marge pour celui-ci.

Peu importe alors que le praticien privilégie une gingivo-périostéoplastie primaire ou une alvéoloplastie secondaire, pourvu qu'il procède au maximum de son savoir-faire pratique et théorique de manière éclairée et conformément aux données acquises de la science, car chaque patient qu'il traitera avec la rigueur juste et nécessaire d'un professionnel concerné apportera une pierre de plus à l'édifice supérieur de la recherche. Et peut-être que le vrai consensus se trouve finalement ici, dans cette simple vérité : les hésitations d'aujourd'hui forment les certitudes de demain. Il faudra alors trouver de nouvelles raisons à nos maux de tête, pour que persiste la transmission du savoir...

Références bibliographiques :

1. Bénateau H, Taupin A, Ory L, Compère J-F. Généralités sur les fentes labio-alvéolo-palato-vélares (hors prise en charge). Datatraitess122-55463 [Internet]. 3 juill 2012 [cité 4 janv 2020]; Disponible sur: <https://www.em-consulte.com/en/article/713345>
2. Derijcke A, Eerens A, Carels C. The incidence of oral clefts: a review. *Br J Oral Maxillofac Surg*. déc 1996;34(6):488-94.
3. Doray B, Badila-Timbolschi D, Schaefer E, Fattori D, Monga B, Dott B, et al. [Epidemiology of orofacial clefts (1995-2006) in France (Congenital Malformations of Alsace Registry)]. *Arch Pediatr Organe Off Soc Francaise Pediatr*. oct 2012;19(10):1021-9.
4. Noirrit-Esclassan E, Pomar P, Esclassan R, Terrie B, Galinier P, Woisard V. Plaques palatines chez le nourrisson porteur de fente labiomaxillaire. *Wwwem-Premiumcomdatatraitessmb28-53398* [Internet]. 22 déc 2016 [cité 9 janv 2020]; Disponible sur: <https://www-em-premium-com.lama.univ-amu.fr/article/1098028/resultatrecherche/2>
5. Descamps MJL, Golding SJ, Sibley J, McIntyre A, Alvey C, Goodacre T. MRI for definitive in utero diagnosis of cleft palate: a useful adjunct to antenatal care? *Cleft Palate-Craniofacial J Off Publ Am Cleft Palate-Craniofacial Assoc*. nov 2010;47(6):578-85.
6. Allori AC, Mulliken JB, Meara JG, Shusterman S, Marcus JR. Classification of Cleft Lip/Palate: Then and Now. *Cleft Palate-Craniofacial J Off Publ Am Cleft Palate-Craniofacial Assoc*. 2017;54(2):175-88.
7. Elsherbiny A, Mazeed AS. Comprehensive and reliable classification system for primary diagnosis of cleft lip and palate. *J Cranio-Maxillo-fac Surg Off Publ Eur Assoc Cranio-Maxillo-fac Surg*. juin 2017;45(6):1010-7.
8. Hellquist R, Linder-Aronson S, Norling M, Ponten B, Stenberg T. Dental abnormalities in patients with alveolar clefts, operated upon with or without primary periosteoplasty. *Eur J Orthod*. 1979;1(3):169-80.
9. Larson M, Hellquist R, Jakobsson OP. Dental abnormalities and ectopic eruption in patients with isolated cleft palate. *Scand J Plast Reconstr Surg Hand Surg*. juin 1998;32(2):203-12.
10. Talmant JC, Lumineau JP, Rousteau G. Prise en charge des fentes labio-maxillo-palatines par l'équipe du docteur Talmant à Nantes. *Wwwem-Premiumcomdatarevues02941260v0047i020200095x* [Internet]. [cité 13 janv 2020]; Disponible sur: <https://www-em-premium-com.lama.univ-amu.fr/article/8476/resultatrecherche/3>
11. Karanth TK, Whittemore KR. Middle-ear disease in children with cleft palate. *Auris Nasus Larynx*. déc 2018;45(6):1143-51.
12. Mercier J. Traitement des fentes congénitales labio-alvéolo-maxillaires et vélopalatines. *Wwwem-Premiumcomdatatraitesspem04-17593* [Internet]. [cité 4 janv 2020]; Disponible sur: <https://www-em-premium-com.lama.univ-amu.fr/article/10121/resultatrecherche/10>
13. Farronato G, Kairyte L, Giannini L, Galbiati G, Maspero C. How various surgical protocols of the unilateral cleft lip and palate influence the facial growth and possible orthodontic problems? Which

is the best timing of lip, palate and alveolus repair? literature review. *Stomatologija*. 2014;16(2):53-60.

14. Seifeldin SA. Is alveolar cleft reconstruction still controversial? (Review of literature). *Saudi Dent J*. janv 2016;28(1):3-11.
15. Touzet-Roumazeille S, Vi-Fane B, Kadlub N, Genin M, Dissaux C, Raoul G, et al. Osseous and dental outcomes of primary gingivoperiosteoplasty with iliac bone graft: A radiological evaluation. *J Cranio-Maxillo-fac Surg Off Publ Eur Assoc Cranio-Maxillo-fac Surg*. juill 2015;43(6):950-5.
16. Smahel Z, Müllerová Z. Facial growth and development in unilateral cleft lip and palate during the period of puberty: comparison of the development after periosteoplasty and after primary bone grafting. *Cleft Palate-Craniofacial J Off Publ Am Cleft Palate-Craniofacial Assoc*. mars 1994;31(2):106-15.
17. Schrudde J, Stellmach R. [Primary osteoplasty of defects of the inferior maxillary arch in cleft palate and harelip in infants; preliminary report]. *Zentralbl Chir*. 12 avr 1958;83(15):849-59.
18. Waite PD, Waite DE. Bone grafting for the alveolar cleft defect. *Semin Orthod*. sept 1996;2(3):192-6.
19. Secondary alveolar bone grafting in clefts of the lip and palate. *J Cranio-Maxillofac Surg*. 1 janv 1991;19(1):7-14.
20. Fudalej P, Janiszewska-Olszowska J, Wedrychowska-Szulc B, Katsaros C. Early alveolar bone grafting has a negative effect on maxillary dental arch dimensions of pre-school children with complete unilateral cleft lip and palate. *Orthod Craniofac Res*. mai 2011;14(2):51-7.
21. Rodriguez ED, Losee JE, Neligan PC. *Plastic Surgery E-Book: Volume 3: Craniofacial, Head and Neck Surgery and Pediatric Plastic Surgery*. Elsevier Health Sciences; 2017. 1244 p.
22. Brudnicki A, Rachwalski M, Wiepszowski Ł, Sawicka E. Secondary alveolar bone grafting in cleft lip and palate: A comparative analysis of donor site morbidity in different age groups. *J Cranio-Maxillo-fac Surg Off Publ Eur Assoc Cranio-Maxillo-fac Surg*. janv 2019;47(1):165-9.
23. Captier G, Bigorre M, Mattei L, Delestan C, Montoya P. La greffe osseuse secondaire dans les fentes labio-maxillo-palatines totales : modalités techniques et indications à propos de 62 greffes. [Wwwem-Premiumcomdatarevues02941260v0048i0102001784](https://www-em-premium-com.lama.univ-amu.fr/article/21442/resultatrecherche/1) [Internet]. [cité 8 janv 2020]; Disponible sur: <https://www-em-premium-com.lama.univ-amu.fr/article/21442/resultatrecherche/1>
24. Bénateau H, Vazquez M-P, Pellerin P, Veyssièrre A. La fermeture d'une fente alvéolaire se fait par alvéoloplastie primaire. [Wwwem-Premiumcomdatarevues22136533v115i5S2213653314001165](https://www-em-premium-com.lama.univ-amu.fr/article/935411/resultatrecherche/1) [Internet]. 1 nov 2014 [cité 4 janv 2020]; Disponible sur: <https://www-em-premium-com.lama.univ-amu.fr/article/935411/resultatrecherche/1>
25. Mahajan R, Ghildiyal H, Khasgiwala A, Muthukrishnan G, Kahlon S. Evaluation of Secondary and Late Secondary Alveolar Bone Grafting on 66 Unilateral Cleft Lip and Palate Patients. *Plast Surg Oakv Ont*. août 2017;25(3):194-9.
26. Garcia MA, Yatabe M, Fuzer TU, Calvo AM, Trindade-Suedam IK. Ideal Versus Late Secondary Alveolar Bone Graft Surgery: A Bone-Thickness Cone-Beam Computed Tomographic Assessment. *Cleft Palate-Craniofacial J Off Publ Am Cleft Palate-Craniofacial Assoc*. 2018;55(3):369-74.

27. Boyne PJ, Sands NR. Secondary bone grafting of residual alveolar and palatal clefts. *J Oral Surg Am Dent Assoc* 1965. févr 1972;30(2):87-92.
28. Cagaňová V, Borský J, Smahel Z, Velemínská J. Facial growth and development in unilateral cleft lip and palate: comparison between secondary alveolar bone grafting and primary periosteoplasty. *Cleft Palate-Craniofacial J Off Publ Am Cleft Palate-Craniofacial Assoc.* janv 2014;51(1):15-22.
29. Zhang Z, Stein M, Mercer N, Malic C. Post-operative outcomes after cleft palate repair in syndromic and non-syndromic children: a systematic review protocol. *Syst Rev.* 09 2017;6(1):52.
30. Fentes labiales et palatines. Traitement primaire - EM Premium [Internet]. [cité 5 janv 2020]. Disponible sur: <https://www-em-premium-com.lama.univ-amu.fr/article/299604/resultatrecherche/1>
31. Jabbari F, Hakelius MM, Thor ALI, Reiser EA, Skoog VT, Nowinski DJ. Skoog Primary Periosteoplasty versus Secondary Alveolar Bone Grafting in Unilateral Cleft Lip and Alveolus: Long-Term Effects on Alveolar Bone Formation and Maxillary Growth. *Plast Reconstr Surg.* janv 2017;139(1):137-48.
32. Giacomina A, Massei A, Freda N, Sisti A, Gatti GL. Massei Primary Periosteoplasty. *Plast Reconstr Surg.* 2017;140(2):360e-2e.
33. Han K, Jeong W, Yeo H, Choi J, Kim J, Son D, et al. Long-term results of secondary alveolar bone grafting using a technique to harvest pure calvarial cancellous bone: Evaluation based on plain radiography and computed tomography. *J Plast Reconstr Aesthetic Surg JPRAS.* mars 2017;70(3):352-9.
34. Reconstruction of alveolar clefts with mandibular or iliac crest bone grafts: A comparative study. *J Oral Maxillofac Surg.* 1 juin 1990;48(6):554-8.
35. Kalaaji A, Lilja J, Elander A, Friede H. Tibia as donor site for alveolar bone grafting in patients with cleft lip and palate: long-term experience. *Scand J Plast Reconstr Surg Hand Surg.* mars 2001;35(1):35-42.
36. Hammoudeh JA, Fahradyan A, Gould DJ, Liang F, Imahiyerobo T, Urbinelli L, et al. A Comparative Analysis of Recombinant Human Bone Morphogenetic Protein-2 with a Demineralized Bone Matrix versus Iliac Crest Bone Graft for Secondary Alveolar Bone Grafts in Patients with Cleft Lip and Palate: Review of 501 Cases. *Plast Reconstr Surg.* août 2017;140(2):318e-25e.
37. Role of bone graft materials for cleft lip and palate patients: A systematic review. *Saudi J Dent Res.* 1 janv 2016;7(1):57-63.
38. Fully digital workflow for presurgical orthodontic plate in cleft lip and palate patients. - PubMed - NCBI [Internet]. [cité 11 janv 2020]. Disponible sur: <https://www.ncbi.nlm.nih.gov/pubmed/30264054>
39. Three-dimensional comparison between the palatal forms in infants with complete unilateral cleft lip, alveolus, and palate (UCLP) with and without ... - PubMed - NCBI [Internet]. [cité 11 janv 2020]. Disponible sur: <https://www.ncbi.nlm.nih.gov/pubmed/8734726>


40. Kozelj V. Changes produced by presurgical orthopedic treatment before cheiloplasty in cleft lip and palate patients. *Cleft Palate-Craniofacial J Off Publ Am Cleft Palate-Craniofacial Assoc.* nov 1999;36(6):515-21.
41. Prah C, Kuijpers-Jagtman AM, van't Hof MA, Prah-Andersen B. A randomised prospective clinical trial into the effect of infant orthopaedics on maxillary arch dimensions in unilateral cleft lip and palate (Dutchcleft). *Eur J Oral Sci.* oct 2001;109(5):297-305.
42. Berkowitz S. A comparison of treatment results in complete bilateral cleft lip and palate using a conservative approach versus Millard-Latham PSOT procedure. *Semin Orthod.* sept 1996;2(3):169-84.
43. Cruz C. Presurgical Orthopedics Appliance: The Latham Technique. *Oral Maxillofac Surg Clin N Am.* mai 2016;28(2):161-8.
44. Lin J, Allareddy V, Ross E, Shusterman S. A Comparison of Mixed Dentition Dental Development in Cleft Patients Treated With and Without the Latham-type Appliance. *Pediatr Dent.* 15 janv 2017;39(1):53-8.
45. Grayson BH, Maull D. Nasoalveolar Molding for Infants Born with Clefts of the Lip, Alveolus, and Palate. *Semin Plast Surg.* nov 2005;19(4):294-301.
46. Koya S. Nasoalveolar Molding- Graysons Technique. In 2017.
47. Controversies in the Management of Patients with Cleft Lip and Palate. - PubMed - NCBI [Internet]. [cité 11 janv 2020]. Disponible sur: <https://www.ncbi.nlm.nih.gov/pubmed/27400840>
48. Hosseini HR, Kaklamanos EG, Athanasiou AE. Treatment outcomes of pre-surgical infant orthopedics in patients with non-syndromic cleft lip and/or palate: A systematic review and meta-analysis of randomized controlled trials. *PLoS One.* 2017;12(7):e0181768.
49. Vig KWL, Mercado AM. Overview of orthodontic care for children with cleft lip and palate, 1915-2015. *Am J Orthod Dentofac Orthop Off Publ Am Assoc Orthod Its Const Soc Am Board Orthod.* oct 2015;148(4):543-56.
50. Majourau-Bouriez A. Orthodontie des enfants porteurs de fentes labio-palatines : calendriers et greffes osseuses précoces. [Wwwem-Premiumcomdatarevues0929693Xv17i6S0929693X10701123](https://www-em-premium-com.lama.univ-amu.fr/article/259400/resultatrecherche/4) [Internet]. 21 juill 2010 [cité 13 janv 2020]; Disponible sur: <https://www-em-premium-com.lama.univ-amu.fr/article/259400/resultatrecherche/4>
51. Kuijpers-Jagtman AM, Mink van der Molen AB, Bierenbroodspot F, Borstlap WA. [Interdisciplinary orthodontic surgical treatment of children with cleft lip and palate from 9 to 20 years of age]. *Ned Tijdschr Tandheelkd.* nov 2015;122(11):637-42.
52. Chang C-S, Wallace CG, Hsiao Y-C, Chiu Y-T, Pai BC-J, Chen I-J, et al. Difference in the Surgical Outcome of Unilateral Cleft Lip and Palate Patients with and without Pre-Alveolar Bone Graft Orthodontic Treatment. *Sci Rep.* 4 avr 2016;6:23597.
53. Sade Hoefert C, Bacher M, Herberts T, Krimmel M, Reinert S, Göz G. 3D soft tissue changes in facial morphology in patients with cleft lip and palate and class III mal occlusion under therapy with rapid maxillary expansion and delaire facemask. *J Orofac Orthop Fortschritte Kieferorthopadie Organ Official J Dtsch Ges Kieferorthopadie.* mars 2010;71(2):136-51.

54. Kılıçoğlu H, Öğütlü NY, Uludağ CA. Evaluation of Skeletal and Dental Effects of Modified Jasper Jumper Appliance and Delaire Face Mask with Pancherz Analysis. *Turk J Orthod.* mars 2017;30(1):6-14.
55. De Clerck HJ, Cornelis MA, Cevidanes LH, Heymann GC, Tulloch CJF. Orthopedic Traction of the Maxilla With Miniplates: A New Perspective for Treatment of Midface Deficiency. *J Oral Maxillofac Surg.* 1 oct 2009;67(10):2123-9.
56. Aragon I, Rotenberg M. Traitements spécifiques du sens transversal. *Wwwem-Premiumcomdatatraitess723-80682* [Internet]. 1 sept 2016 [cité 14 janv 2020]; Disponible sur: <https://www-em-premium-com.lama.univ-amu.fr/article/1077133/resultatrecherche/3>
57. Venkataraghavan K, Shah V, Choudhary P, Trivedi K, Shah S. Anatomical Abnormalities in Multiple Permanent Teeth. *J Clin Diagn Res JCDR.* avr 2015;9(4):ZJ05-6.
58. Jeong WS, Jeong HH, Kwon SM, Koh KS, Choi JW. Cleft-Related Orthognathic Surgery Based on Maxillary Vertical Lengthening of the Anterior Facial Height. *Plast Reconstr Surg.* 2018;141(3):736-46.
59. Mascarelli L, Salvadori A. Technique bioprogressive. *Wwwem-Premiumcomdatatraitess723-31266* [Internet]. [cité 14 janv 2020]; Disponible sur: <https://www-em-premium-com.lama.univ-amu.fr/article/20830/resultatrecherche/1>
60. Philip-Alliez C, Freckhaus A, Delsol L, Massif L, Gall ML, Canal P. Traitement des agénésies des incisives latérales maxillaires. *Wwwem-Premiumcomdatatraitessmb28-55056* [Internet]. 23 déc 2016 [cité 15 janv 2020]; Disponible sur: <https://www-em-premium-com.lama.univ-amu.fr/article/1098216/resultatrecherche/10>
61. Michel B, Caumette E, Tramini P, Bigorre M, Captier G. Évaluation périnatale de la prise de poids des nouveau-nés porteurs de fentes faciales : malformation et techniques d'alimentation. *Wwwem-Premiumcomdatarevues09877983v31i6S0987798318301403* [Internet]. 22 nov 2018 [cité 15 janv 2020]; Disponible sur: <https://www-em-premium-com.lama.univ-amu.fr/article/1259082/resultatrecherche/1>
62. Barsky E, Boiteux A. L'allaitement d'enfants porteurs d'une fente labiale ou palatine. *Wwwem-Premiumcomdatarevues125947920029024134* [Internet]. 26 avr 2008 [cité 15 janv 2020]; Disponible sur: <https://www-em-premium-com.lama.univ-amu.fr/article/152180/resultatrecherche/3>
63. Guillaume B. Dental implants: A review. *Morphol Bull Assoc Anat.* déc 2016;100(331):189-98.
64. Ribeiro da Silva J, Castellano A, Malta Barbosa JP, Gil LF, Marin C, Granato R, et al. Histomorphological and Histomorphometric Analyses of Grade IV Commercially Pure Titanium and Grade V Ti-6Al-4V Titanium Alloy Implant Substrates: An In Vivo Study in Dogs. *Implant Dent.* oct 2016;25(5):650-5.
65. Samama Y, Tulasne J-F. Sequelles dentaires des fentes alvéolaires : apport des implants ostéo-intégrés. Partie I : protocoles thérapeutiques. *Int Orthod.* 1 juin 2014;12(2):188-99.
66. Use of the Branemark Implant in the Cleft Palate Patient - Frank J. Verdi, Guy L Lanzi, Stephen R. Cohen, Richard Powell, 1991 [Internet]. [cité 16 janv 2020]. Disponible sur: https://journals.sagepub.com/doi/abs/10.1597/1545-1569_1991_028_0301_cotspf_2.3.co_2

67. Härtel J, Pögl C, Henkel K-O, Gundlach KKH. Dental implants in alveolar cleft patients: a retrospective study. *J Cranio-Maxillofac Surg.* 1 déc 1999;27(6):354-7.
68. Wermker K, Jung S, Joos U, Kleinheinz J. Dental implants in cleft lip, alveolus, and palate patients: a systematic review. *Int J Oral Maxillofac Implants.* avr 2014;29(2):384-90.
69. Sales PHH, Oliveira-Neto OB, Torres TS, de Lima FJC. Effectiveness of dental implants placed in bone graft area of cleft Patients. *Int J Oral Maxillofac Surg.* août 2019;48(8):1109-14.
70. Kuroshima S, Kaku M, Ishimoto T, Sasaki M, Nakano T, Sawase T. A paradigm shift for bone quality in dentistry: A literature review. *J Prosthodont Res.* 2017;61(4):353-62.
71. Al-Ekrish AA, Widmann G, Alfadda SA. Revised, Computed Tomography-Based Lekholm and Zarb Jawbone Quality Classification. *Int J Prosthodont.* août 2018;31(4):342-5.
72. Jeong K-I, Kim S-G, Oh J-S, Jeong M-A. Consideration of various bone quality evaluation methods. *Implant Dent.* févr 2013;22(1):55-9.
73. Norton MR, Gamble C. Bone classification: an objective scale of bone density using the computerized tomography scan. *Clin Oral Implants Res.* févr 2001;12(1):79-84.
74. Lalo J, Kayali A, Toudjine B, Majourau-Bouriez A, Essaddam H, Pavy B. Réhabilitation implantaire des fentes labiopalatines: étude rétrospective sur dix ans. *Rev Stomatol Chir Maxillofac.* 1 nov 2007;108(5):398-405.
75. Pucciarelli MGR, Lopes ACO, Lopes JFS, Soares S. Implant placement for patients with cleft lip and palate: A clinical report and guidelines for treatment. *J Prosthet Dent.* janv 2019;121(1):9-12.
76. Raoul G, Ferri J. Particularités de la réhabilitation dentaire prothétique dans les séquelles de fentes. *Rev Stomatol Chir Maxillofac.* 1 sept 2007;108(4):378-82.
77. Tout savoir sur la connexion implant-pilier - Article 3Dcelo [Internet]. 3D Celo. 2018 [cité 18 janv 2020]. Disponible sur: <https://www.3dcelo.com/2018/05/07/tout-savoir-sur-la-connexion-implant-pilier/>
78. Pena WA, Vargervik K, Sharma A, Oberoi S. The role of endosseous implants in the management of alveolar clefts. *Pediatr Dent.* août 2009;31(4):329-33.
79. de Oliveira GJPL, Brackmann MS, Trojan LC, Ribeiro Júnior PD, Padovan LEM. Oral Rehabilitation with Zygomatic Implants in a Patient with Cleft Palate. *Case Rep Dent.* 2019;2019:6591256.
80. Pham AV, Abarca M, De Mey A, Malevez C. Rehabilitation of a patient with cleft lip and palate with an extremely edentulous atrophied posterior maxilla using zygomatic implants: case report. *Cleft Palate-Craniofacial J Off Publ Am Cleft Palate-Craniofacial Assoc.* sept 2004;41(5):571-4.
81. de Santis D, Trevisiol L, Cucchi A, Canton LC, Nocini PF. Zygomatic and maxillary implants inserted by means of computer-assisted surgery in a patient with a cleft palate. *J Craniofac Surg.* mai 2010;21(3):858-62.
82. Molé C, Stricker M. Réhabilitation post-orthodontique des séquelles de fente alvéolaire : implantation ou chirurgie plastique parodontale ? *Orthod Fr.* 1 déc 2004;75(4):339-48.

83. Salvi GE, Brägger U, Lang NP. Periodontal attachment loss over 14 years in cleft lip, alveolus and palate (CLAP, CL, CP) subjects not enrolled in a supportive periodontal therapy program. *J Clin Periodontol.* 2003;30(9):840-845.
84. Smolka W, Smolka K. Tertiary bone grafting using calvarial bone transplants in patients with cleft lip and alveolus. *Oral Surg.* 2011;4(3):135-139.
85. Van Nhan V, Van Son L, Tuan TA, Son NT, Hai TD, Lanh LD, et al. A New Technique in Alveolar Cleft Bone Grafting for Dental Implant Placement in Patients With Cleft Lip and Palate. *Cleft Palate-Craniofacial J Off Publ Am Cleft Palate-Craniofacial Assoc.* 2018;55(2):180-188.
86. Retzeppi M, Donos N. Guided Bone Regeneration: biological principle and therapeutic applications. *Clin Oral Implants Res.* 2010;21(6):567-576.
87. Elgali I, Omar O, Dahlin C, Thomsen P. Guided bone regeneration: materials and biological mechanisms revisited. *Eur J Oral Sci.* 2017;125(5):315-337.
88. Reconstruction of a Unilateral Alveolar Cleft Using a Customized Allogenic Bone Block and Subsequent Dental Implant Placement in an Adult Patient. - PubMed - NCBI [Internet]. 2019 [cité 25 sept 2019]. Disponible sur: <https://www.ncbi.nlm.nih.gov/pubmed/?term=Reconstruction+of+a+unilateral+alveolar+cleft+using+a+customized+allogenic+bone+block+and+subsequent+dental+implant+placement+in+an+adult+patient>
89. Team AP. Guided bone regeneration using a high-density titanium-reinforced PTFE Membrane [Internet]. [cité 20 janv 2020]. Disponible sur: <https://asnanportal.com/index.php/dental-report/articles/periodontics-oral-surgery-implants/item/308-guided-bone-regeneration-using-a-high-density-titanium-reinforced-ptfe-membrane>
90. Xiao W-L, Zhang D-Z, Chen X-J, Yuan C, Xue L-F. Osteogenesis effect of guided bone regeneration combined with alveolar cleft grafting: assessment by cone beam computed tomography. *Int J Oral Maxillofac Surg.* juin 2016;45(6):683-687.
91. Benchemam Y, Benateau H, Labbé D, Kaluzinski E, Mundreuil M, Sabin P, et al. Distraction alvéolaire. *EMC - Dent.* 1 févr 2004;1(1):82-100.
92. Buis J, Rousseau P, Soupre V, Martinez H, Diner P, Vazquez M-P. "Distraction" of Grafted Alveolar Bone in Cleft Case Using Endosseous Implant. *Cleft Palate-Craniofacial J Off Publ Am Cleft Palate-Craniofacial Assoc.* 1 août 2001;38:405-409.
93. Zhang J, Zhang W, Shen SG. Segmental Maxillary Distraction Osteogenesis With a Hybrid-Type Distractor in the Management of Wide Alveolar Cleft. *Cleft Palate-Craniofacial J Off Publ Am Cleft Palate-Craniofacial Assoc.* 1 janv 2018;1055665618763329.
94. Shahab N, Sar C, Sarac M, Erverdi N. Reconstruction of Premaxilla With Alveolar Distraction Osteogenesis in a Patient With Complete Cleft Lip and Palate: A Case Report. *Cleft Palate-Craniofacial J Off Publ Am Cleft Palate-Craniofacial Assoc.* 2019;56(4):534-537.
95. Zhang B, Liu SH, Zhao ZJ, Bai XF, Li ZJ, Liu Q. [Clinical research of extensive alveolar cleft treatment with computer assistant distraction osteogenesis]. *Zhonghua Kou Qiang Yi Xue Za Zhi Zhonghua Kouqiang Yixue Zazhi Chin J Stomatol.* 9 févr 2019;54(2):112-117.

96. Myon L, Ferri J, Chai F, Blanchemain N, Raoul G. Ingénierie du tissu osseux oro-maxillofacial par combinaison de biomatériaux, cellules souches, thérapie génique. *Rev Stomatol Chir Maxillofac*. 1 sept 2011;112(4):201-211.
97. Moreau JL, Caccamese JF, Coletti DP, Sauk JJ, Fisher JP. Tissue Engineering Solutions for Cleft Palates. *J Oral Maxillofac Surg*. 1 déc 2007;65(12):2503-2511.
98. Panetta NJ, Gupta DM, Slater BJ, Kwan MD, Liu KJ, Longaker MT. Tissue Engineering in Cleft Palate and Other Congenital Malformations. *Pediatr Res*. mai 2008;63(5):545-551.
99. Janssen NG, Weijs WLJ, Koole R, Rosenberg AJWP, Meijer GJ. Tissue engineering strategies for alveolar cleft reconstruction: a systematic review of the literature. *Clin Oral Investig*. 1 janv 2014;18(1):219-226.
100. Baker HB, McQuilling JP, King NMP. Ethical considerations in tissue engineering research: Case studies in translation. *Methods*. 15 avr 2016;99:135-144.
101. Rioux E, Decker A, Deffrennes D. Réflexions thérapeutiques sur le traitement des séquelles de fente labio-alvéolo-palatine chez le patient adulte – Partie 2. *Int Orthod*. 1 déc 2012;10(4):404-421.
102. Ruquet, M. et al., 2014. CFAO et prothèse obturatrice maxillaire : étude préliminaire [Internet]. OpenAIRE - Explore. [cité 21 janv 2020]. Disponible sur: https://explore.openaire.eu/search/publication?articleId=dedup_wf_001::cf25343eb46f5bc0944e4e030be068c0



SERMENT MEDICAL

En présence des Maîtres de cette Faculté, de mes chers condisciples, devant l'effigie d'HIPPOCRATE.

Je promets et je jure, d'être fidèle aux lois de l'honneur et de la probité dans l'exercice de la Médecine Dentaire.

Je donnerai mes soins à l'indigent et n'exigerai jamais un salaire au-dessus de mon travail, je ne participerai à aucun partage clandestin d'honoraires.

Je ne me laisserai pas influencer par la soif du gain ou la recherche de la gloire.

Admis dans l'intérieur des maisons, mes yeux ne verront pas ce qui s'y passe, ma langue taira les secrets qui me seront confiés et mon état ne servira pas à corrompre les mœurs ni à favoriser le crime.

Je ne permettrai pas que des considérations de religion, de nation, de race, de parti ou de classe sociale viennent s'interposer entre mon devoir et mon patient.

Même sous la menace, je n'admettrai pas de faire usage de mes connaissances médicales contre les lois de l'humanité.

J'informerai mes patients des décisions envisagées, de leurs raisons et de leurs conséquences. Je ne tromperai jamais leur confiance et n'exploiterai pas le pouvoir hérité des connaissances pour forcer les consciences.

Je préserverai l'indépendance nécessaire à l'accomplissement de ma mission. Je n'entreprendrai rien qui dépasse mes compétences. Je les entretiendrai et les perfectionnerai pour assurer au mieux les services qui me seront demandés.

Respectueux et reconnaissant envers mes Maîtres, je rendrai à leurs enfants l'instruction que j'ai reçue de leur père.

Que les hommes m'accordent leur estime si je suis fidèle à mes promesses.

Que je sois déshonoré et méprisé de mes confrères si j'y manque.

DELAVENAY Mathieu – Reconstruction osseuse alvéolaire dans le cadre des fentes labio-alvéolo-palatines unilatérales

Th. : Chir. dent. : Marseille : Aix-Marseille Université : 2020

Rubrique de classement : chirurgie orale

Résumé :

Le patient porteur de fente labio-palatine nécessite une prise en charge médicale et odontologique spécifique.

Dans un premier temps, le contexte lié à la prise en charge multidisciplinaire de ces patients est analysé.

Une deuxième partie expose la prise en charge de l'enfance jusqu'à la fin de l'adolescence, et permet de définir les différents courants de pensée dominants actuels et les perspectives d'avenir envisageables pour la réhabilitation de ces patients durant la croissance, et de situer la place des divers acteurs de l'équipe multidisciplinaire et en particulier de l'odontologiste tout au long du parcours de soin.

La dernière partie aborde le traitement des séquelles liées à ces dysmorphoses à l'âge adulte, et en particulier la reconstruction osseuse alvéolaire en vue du traitement implantaire au niveau de la fente.

Mots clés : fente labio-palatine, fente alvéolaire, greffe osseuse alvéolaire, palais, implants dentaires

DELAVENAY Mathieu – Alveolar bone reconstruction in unilateral cleft lip and palate

Abstract:

The cleft lip and palate patient require a specific medical and dental care.

Firstly, the context related to the multidisciplinary care of those patients is analyzed.

A second part exposes that care from childhood to the end of the teenage years, in an effort to define the various current schools of thought and future prospects we can expect in regard to their rehabilitation during the growth period, as well as the role of each practitioner of the multidisciplinary team, and in particular the dentist's role throughout the course of the treatment pathway.

The last part addresses the aftermath treatment of those dysmorphoses at adulthood, especially centered around the alveolar bone reconstruction before implant treatment in the cleft zone.

MeSH: cleft lip and palate, alveolar cleft, alveolar bone graft, palate, dental implants

Adresse de l'auteur :

DELAVENAY Mathieu
106 rue Sainte Cécile
13005 MARSEILLE