



HAL
open science

Utilisation clinique des ciments verres ionomères de haute viscosité imprégnés et protégés

Christophe Magnien

► **To cite this version:**

Christophe Magnien. Utilisation clinique des ciments verres ionomères de haute viscosité imprégnés et protégés. Chirurgie. 2020. dumas-03179661

HAL Id: dumas-03179661

<https://dumas.ccsd.cnrs.fr/dumas-03179661>

Submitted on 24 Mar 2021

HAL is a multi-disciplinary open access archive for the deposit and dissemination of scientific research documents, whether they are published or not. The documents may come from teaching and research institutions in France or abroad, or from public or private research centers.

L'archive ouverte pluridisciplinaire **HAL**, est destinée au dépôt et à la diffusion de documents scientifiques de niveau recherche, publiés ou non, émanant des établissements d'enseignement et de recherche français ou étrangers, des laboratoires publics ou privés.



Distributed under a Creative Commons Attribution - NonCommercial - NoDerivatives 4.0 International License

THESE

***POUR OBTENIR LE DIPLOME D'ETAT
DE DOCTEUR EN CHIRURGIE DENTAIRE***

Présentée et publiquement soutenue devant la

Faculté d'Odontologie de Marseille
(Doyen : Monsieur le Professeur Bruno FOTI)

Aix-Marseille Université
(Président : Monsieur le Professeur Éric BERTON)

***Utilisation clinique des ciments verres ionomères
de haute viscosité imprégnés et protégés***

Présentée par

MAGNIEN Christophe

Né le 15/03/1989

A Marseille

Thèse soutenue le **vendredi 20 Mars 2020**

Devant le jury composé de

Président : Professeur RASKIN Anne

Assesseurs : Docteur TERRER Elodie

Docteur GIRAUD Thomas

Docteur PILLIOL Virginie

Invité : Docteur DE BELENET Hugues

THESE

***POUR OBTENIR LE DIPLOME D'ETAT
DE DOCTEUR EN CHIRURGIE DENTAIRE***

Présentée et publiquement soutenue devant la

Faculté d'Odontologie de Marseille
(Doyen : Monsieur le Professeur Bruno FOTI)

Aix-Marseille Université
(Président : Monsieur le Professeur Éric BERTON)

***Utilisation clinique des ciments verres ionomères
de haute viscosité imprégnés et protégés***

Présentée par

MAGNIEN Christophe

Né le 15/03/1989

A Marseille

Thèse soutenue le **vendredi 20 Mars 2020**

Devant le jury composé de

Président : Professeur RASKIN Anne

Assesseurs : Docteur TERRER Elodie

Docteur GIRAUD Thomas

Docteur PILLIOL Virginie

Invité : Docteur DE BELENET Hugues

ADMINISTRATION

Mise à jour : janvier 2020

Doyens Honoraires

Professeur	Raymond SANGIUOLO†
Professeur	Henry ZATTARA
Professeur	André SALVADORI
Professeur	Jacques DEJOU

Doyen Assesseurs

Professeur	Bruno FOTI
Professeur	Michel RUQUET
Professeur	Anne RASKIN

Directeurs de Départements

Formation Initiale	Professeur	Michel RUQUET
Recherche	Professeur	Anne RASKIN
Formation Continue	Professeur	Frédéric BUKIET

Charges de missions

Relations Internationales	Professeur	Hervé TASSERY
Internat et Diplômes d'études spécialisées	Professeur	Virginie MONNET-CORTI
Affaires générales	Docteur	Patrick TAVITIAN

Responsable des Services Administratifs et Techniques

Madame	Katia LEONI
--------	-------------

LISTE DES ENSEIGNANTS

PROFESSEURS DES UNIVERSITES – PRATICIENS HOSPITALIERS DES CSERD

BUKIET Frédéric (58-01)
FOTI Bruno (56-02)
MONNET-CORTI Virginie (57-01)
ORTHLIEB Jean-Daniel (58-01)
RASKIN Anne (58-01)
RUQUET Michel (58-01)
TARDIEU Corinne (56-01)
TARDIVO Delphine (56-02)
TASSERY Hervé (58-01)

PROFESSEUR DES UNIVERSITES

ABOUT Imad (65)

MAITRES DE CONFERENCES DES UNIVERSITES – PRATICIENS HOSPITALIERS DES CSERD

ABOUDHARAM Gérard (58-01)	LAN Romain (57-01)
BANDON Daniel (56-01)	LAURENT Michel (58-01)
BELLONI Didier (57-01)	LAURENT Patrick (57-01)
BOHAR Jacques (56-01)	LE GALL Michel (56-01)
CAMOIN Ariane (56-01)	MAILLE Gérald (58-01)
CAMPANA Fabrice (57-01)	PHILIP-ALLIEZ Camille (56-01)
CATHERINE Jean-Hugues (57-01)	POMMEL Ludovic (58-01)
ERARD-MAGNO Elisabeth (56-01)	PRECKEL Bernard-Éric (58-01)
GAUBERT Jacques (56-01)	RÉ Jean-Philippe (58-01)
GIRAUD Thomas (58-01)	ROCHE-POGGI Philippe (57-01)
GIRAUDEAU Anne (58-01)	STEPHAN Grégory (58-01)
GUIVARC'H Maud (58-01)	TAVITIAN Patrick (58-01)
JACQUOT Bruno (58-01)	TERRER Elodie (58-01)
LABORDE Gilles (58-01)	TOSELLO Alain (58-01)

MAITRES DE CONFERENCES DES UNIVERSITES ASSOCIES

BLANCHET Isabelle (56-01)
MENSE Chloé (58-01)

ASSISTANTS HOSPITALIERS ET UNIVERSITAIRES

AL AZAWI Hala (56-01)	HAHN-GOLETTI Larissa (58-01)
ANTEZACK Angeline (57-01)	LIOTARD Alica (58-01)
BACHET-DORISON Damienne (56-01)	MANSUY Charlotte (58-01)
BALLESTER Benoît (58-01)	MARTIN William (56-01)
BARBERO Magali (56-01)	MATTERA Rémi (56-01)
CAMBON Isabelle (56-01)	MELLOUL Sébastien (57-01)
CASAZZA Estelle (56-01)	PARFU Anne (58-01)
CASTRO Romain (57-01)	PASCHEL Laura (58-01)
DAVID Laura (56-01)	PILLIOL Virginie (58-01)
DEVICTOR Alix (58-01)	REPETTO Andréa (58-01)
DODDS Mélina (58-01)	ROMANET Yvan (57-01)
DRAUSSIN Thierry (56-02)	SANTUNIONE Charlotte (58-01)
DUMAS Cathy (57-01)	SILVESTRI Frédéric (58-01)
HADJ-SAID Medhi (57-01)	VINAÏ Michael (56-01)

ASSISTANTS DES UNIVERSITES ASSOCIES

HOUVENAEGHEL Brice (57-01)
LE FOURNIS Chloé (57-01)

Intitulés des sections CNU :

- 56^{ème} section : Développement, croissance et prévention
 - 56-01 Odontologie pédiatrique et orthopédie dento-faciale
 - 56-02 : Prévention – Epidémiologie – Economie de la santé – Odontologie légale
- 57^{ème} section : Chirurgie orale ; Parodontologie ; Biologie Orale
 - 57-01 : Chirurgie orale – Parodontologie – Biologie orale
- 58^{ème} section : Réhabilitation orale
 - 58-01 : Dentisterie restauratrice – Endodontie – Prothèses – Fonction-Dysfonction – Imagerie – Biomatériaux

L'auteur s'engage à respecter les droits des tiers, et notamment les droits de propriété intellectuelle. Dans l'hypothèse où la thèse comporterait des éléments protégés par un droit quelconque, l'auteur doit solliciter les autorisations nécessaires à leur utilisation, leur reproduction et leur représentation auprès du ou des titulaires des droits. L'auteur est responsable du contenu de sa thèse. Il garantit l'Université contre tout recours. Elle ne pourra en aucun cas être tenue responsable de l'atteinte aux droits d'un tiers.

REMERCIEMENTS

**À ma Présidente de thèse,
Madame le Professeur Anne RASKIN**

Docteur en Chirurgie dentaire
Professeur des Universités - Praticien Hospitalier

Je vous remercie de m'avoir fait l'honneur d'accepter de présider ce jury de thèse et vous en suis infiniment reconnaissant.

J'ai eu le privilège de bénéficier de la grande qualité de vos enseignements et de vos connaissances au sein de l'IGH.

Les vacances du lundi matin resteront un très bon souvenir pour moi.

Je vous remercie pour votre gentillesse, votre disponibilité et votre réactivité.

Recevez ici toute ma reconnaissance et l'expression de mon plus profond respect.

**À ma Directrice de thèse,
Madame le Docteur Elodie TERRER**

Docteur en Chirurgie dentaire
Maître de Conférences des Universités - Praticien Hospitalier

Je vous remercie infiniment d'avoir accepté avec la plus grande spontanéité de reprendre la direction de cette thèse.

Je tiens à vous exprimer ma plus profonde reconnaissance.

Je vous remercie pour tout ce que vous m'avez apporté, pour votre soutien et votre disponibilité.

Veillez trouver ici le témoignage de mon plus grand respect.

À Monsieur le Docteur Thomas GIRAUD,

Docteur en Chirurgie dentaire

Maître de Conférences des Universités - Praticien Hospitalier

Je vous remercie de m'avoir fait l'honneur de participer à ce jury de thèse avec spontanéité et enthousiasme ; pour votre gentillesse et votre enseignement tout au long de mon cursus.

Je vous suis très reconnaissant de m'avoir permis de vous assister lors d'un retraitement sous microscope. Ce fut une expérience enrichissante.

Veillez trouver ici, le témoignage de mon plus grand respect.

À Madame le Docteur Virginie PILLIOL

Docteur en Chirurgie dentaire

Assistant Hospitalier Universitaire

Je vous remercie de m'avoir fait l'honneur d'accepter de siéger à ce jury de thèse ;

Pour le savoir-faire que vous m'avez transmis au sein du service hospitalier et pour votre sympathie.

Je vous adresse mes sincères remerciements.

**À mon ancien Directeur de thèse,
Monsieur le Docteur Hugues DE BELENET**

Docteur en Chirurgie dentaire

Je vous remercie de m'avoir fait l'honneur de diriger cette thèse ;

Je vous suis reconnaissant pour votre patience, votre réactivité, votre disponibilité, vos conseils et votre implication durant l'élaboration de cette thèse.

Avec tous mes remerciements et ma sincère reconnaissance.

Un grand remerciement à tous mes proches (ma maman, mon frère Adrien, ma marraine Gisèle, les autres membres de ma famille, Lisa ma chérie et mes beaux-parents) qui m'ont soutenu et encouragé tout au long de mon cursus.

Je dédie cette thèse à mon papa qui reste toujours dans mes pensées. J'espère que, de là haut, tu es fier de mon travail.

Merci à tous ceux qui ont participé à la correction de cette thèse.

Je vous aime tous très fort.

Merci à tous mes amis (Mathieu, Guillaume, Christine, Thomas, Fabien, Sophie, Sophia) pour tous ces bons moments passés ensemble.

Je garde de très bons souvenirs des séances de TP mais également des séances de badminton avec Thomas et Sophia.

Merci pour votre gentillesse et votre soutien.

A toi Christine, je te serai toujours reconnaissant pour tous tes bons conseils.

Pour les personnes dont le nom n'est pas mentionné, je vous prie de m'en excuser et je tiens également à les remercier pour leur aide et leur soutien bienveillant dans ce travail de recherche.

Un très grand merci à tous

Sommaire

Introduction	1
I - Historique des CVI-HVIP	3
II – Composition et réaction de prise	6
III – Atouts et limites	8
A) Avantages	8
B) Limites	15
IV – Indications cliniques	18
1) Indications générales	18
2) Indications des CVI-HVIP pour les dents permanentes	19
3) Indication des CVI-HV pour les dents temporaires	26
4) L’approche A.R.T (Atraumatic Restorative Treatment)	30
5) Les Personnes âgées	31
6) Les personnes handicapées	34
7) Scellement de sillons	35
8) La technique sandwich	36
9) La technique « Stepwise »	39
10) Synthèse	40
V – Protocole d’utilisation clinique (cas cliniques)	43
Conclusion	52

Table des Illustrations

Bibliographie

Abréviations

CVI-HVIP	Ciment Verre Ionomère de Haute Viscosité Imprégné Protégé
CVIMAR	Ciment Verre Ionomère Modifié par Adjonction de Résine
ART	Atraumatic Restorative Treatment
FAS	Fluoro-Alumino-Silicate
HEMA	Hydroxyéthylméthacrylate
Bis-GMA	Diméthacrylate glycidique de bisphénol A
CDT	Coefficient de Dilatation Thermique
M&R3	Mordançage Rinçage en 3 temps
SAM2	Système adhésif Auto-mordançant (2 produits)
LCNC	Lésion Cervicale Non Carieuse

Introduction

L'amalgame est utilisé depuis plus de 150 ans en dentisterie comme matériau de restauration mais son emploi a diminué ces dernières années. Ceci peut être attribué en partie à l'inquiétude du public face à la controverse sur sa sécurité du fait de sa toxicité liée au mercure qu'il contient. De plus, ce ne sont pas des matériaux esthétiques et ils nécessitent des préparations de cavité invasives.

On observe actuellement une tendance à l'utilisation de matériaux de restauration esthétiques, en particulier les résines composites.

Celles-ci présentent de nombreux avantages tels que d'excellentes propriétés mécaniques, une rapidité de polymérisation, une bonne qualité esthétique, etc...

Cependant, leur mise en œuvre est exigeante, leur usage onéreux et leur biocompatibilité controversée.

Il y a des préoccupations concernant l'œstrogénicité du bisphénol-A (BPA) [1] présent dans les résines composites ainsi que la libération de monomères potentiellement toxiques tels que le Bis-GMA, HEMA, etc...

Un autre matériau de restauration alternatif est le ciment verre ionomère (CVI).

Les CVI présentent de nombreux avantages cliniques : facilité d'utilisation, liaison chimique au substrat dentaire, faible coefficient de dilatation thermique, bonne biocompatibilité avec le tissu pulpaire, libération d'ions fluorure et une qualité esthétique acceptable.

Les 1^{ères} générations de CVI n'ont pas convaincu les praticiens ; leur utilisation est limitée en raison de leurs propriétés mécaniques relativement faibles et de leur sensibilité à la dessiccation initiale et à l'humidité.

Les développements récents sur le matériau visent à surmonter certaines de ces lacunes.

Le ciment verre ionomère modifié par adjonction de résine (CVIMAR) a montré des propriétés mécaniques et adhésives intéressantes par rapport aux CVI conventionnels.

Cependant, les effets biologiques et la cytotoxicité de ce type de matériau restent à clarifier.

L'introduction de CVI très visqueux, les CVI de haute viscosité imprégnés protégés (CVI-HVIP), a permis leur utilisation au niveau des dents postérieures du fait d'une usure et de propriétés mécaniques améliorées. De nos jours, ces matériaux sont utilisés dans de nombreux

domaines dentaires : l'odontologie pédiatrique, conservatrice, gériatrique et humanitaire (approche ART).

Ils sont principalement utilisés comme matériaux d'obturation, mais également comme bases intermédiaires ou encore pour sceller les sillons.

Bien que les résines composites constituent généralement le premier choix pour la plupart des restaurations esthétiques directes, certaines caractéristiques des CVI peuvent en faire une alternative crédible aux composites voire même des matériaux de premier choix dans certaines situations épineuses.

L'objectif de ce travail est de mettre en évidence les avantages des CVI-HVIP comparés à d'autres matériaux de restauration mais aussi leurs limites.

Ceci nous permettra de poser leurs indications qui seront illustrées au travers de cas cliniques

I - Historique

Les **ciments silicates** étaient initialement utilisés au début du 20ème siècle, pour les restaurations esthétiques antérieures.

Malgré leur capacité à relarguer du fluor, ils présentaient de nombreux inconvénients dont une toxicité pulpaire pouvant entraîner la nécrose, un manque de stabilité colorimétrique, une mauvaise adhésion aux tissus dentaires et une médiocre résistance à l'érosion.

En 1968, Smith introduit le **ciment polycarboxylate de zinc**, premier matériau capable d'adhérer aux tissus dentaires (adhésion chimique).

A cause de ses propriétés mécaniques faibles et d'une esthétique défavorable, il ne peut être utilisé comme matériau de restauration.

En 1971, Wilson et Kent développent un nouveau ciment n'ayant pas les inconvénients des ciments silicates et mettent au point les premiers **CVI** dits **de basse viscosité**.

Les CVI sont obtenus par mélange de la poudre du ciment silicate (verres de fluoro-aluminosilicate) et du liquide du ciment polycarboxylate de zinc (l'acide polyacrylique).

Ils possèdent les avantages esthétiques des ciments silicates et les avantages des ciments polycarboxylates (liaisons chimiques aux tissus dentaires)

En 1975, le premier CVI fut commercialisé par la société Denstply DeTray sous le nom de **ASPA II** (alumino-silicate polyacrylic acid).

Il a la capacité d'adhérer spontanément aux tissus dentaires et de libérer du fluor.

Cependant, il souffre d'un temps de prise long, d'une sensibilité à l'humidité (réhydratation/dessiccation) entraînant fissures et fêlures, de propriétés mécaniques faibles,

d'un rendu esthétique médiocre et de difficulté de manipulation pendant la réaction de prise.

Plusieurs améliorations furent apportées pour pallier les problèmes des CVI et étendre leurs indications cliniques.

Dans les années 80, les **Cermets** sont introduits.

Il s'agit de CVI auxquels ont été ajoutées des particules d'or ou d'argent afin de diminuer le temps de prise et d'améliorer les propriétés mécaniques.

Cependant, cela altère l'adhésion des CVI.

Par la suite, Les CVI conventionnels ont connu **deux évolutions majeures** que retrace le schéma suivant :

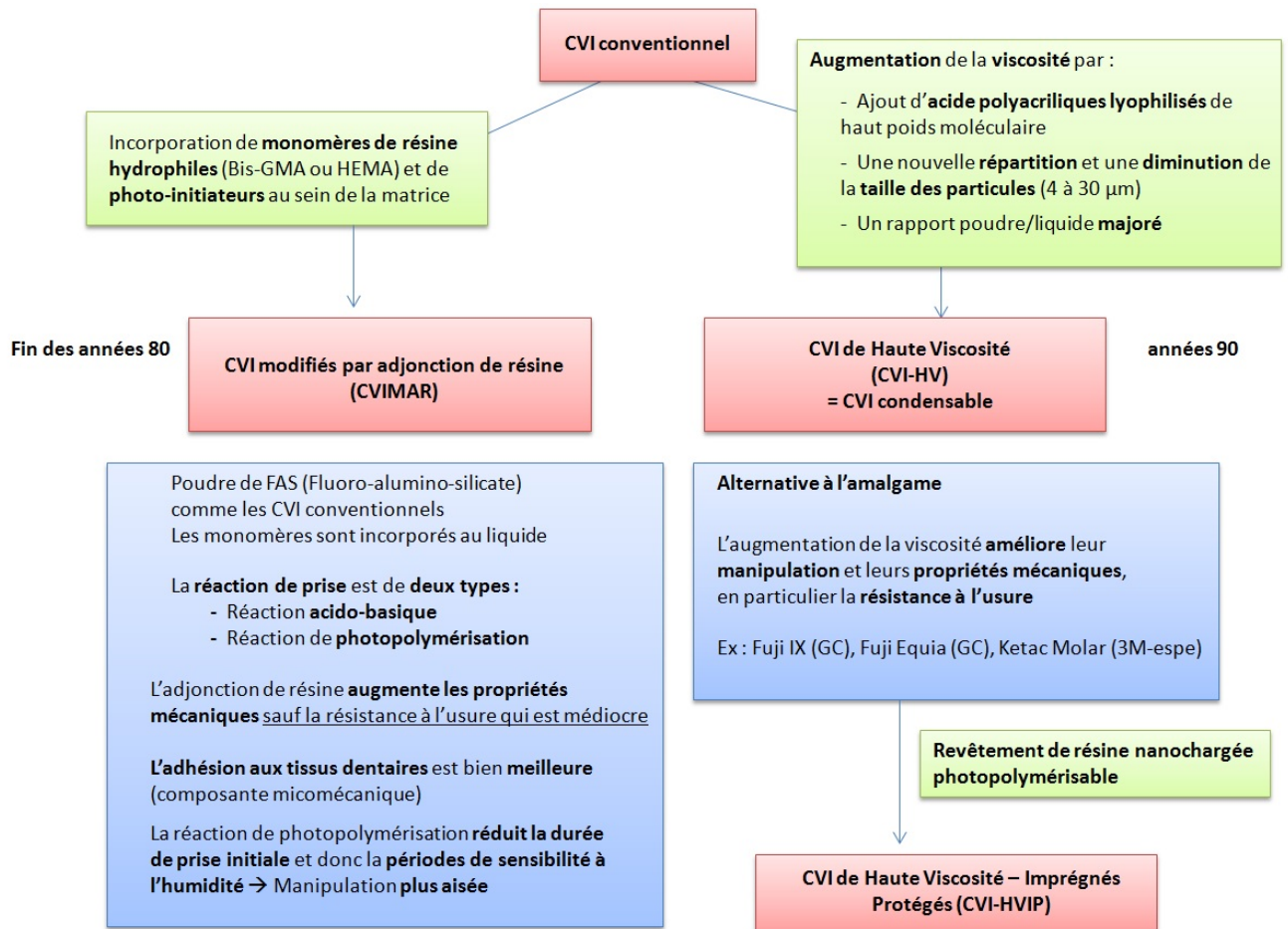


Figure n°1 : Les deux évolutions majeures des CVI conventionnels

A la fin des années 2000, le concept du **CVI Haute Viscosité Infiltré Protégé (CVI-HVIP)** apparaît. Il s'agit du **système EQUIA** qui s'appuie sur un CVI-HV éprouvé (GC Fuji IX GP Extra) et une résine auto-mordante de glaçage nano-chargée photopolymérisable (GC G-Coat Plus) qui combine une extrême hydrophilie et une très basse viscosité.

L'objectif est d'augmenter les performances mécaniques et esthétiques ainsi que la durabilité de la restauration finale en protégeant la surface des CVI-HV pendant la phase de maturation afin qu'elle se fasse dans des conditions optimisées.

La résine pénètre de 30 à 50 µm dans la surface du CVI-HV et y adhère intimement.

Le CVI-HV est ainsi protégé de la dessiccation et des micro-traumatismes occlusaux pendant au moins quatre mois [2]. La restauration finale peut être recouverte périodiquement avec le vernis adapté pour étendre le bénéfice clinique.

Il existe également une dernière famille de CVI qui sont les **CVI de haute densité**. Ce sont les CVI de dernière génération. Il s'agit d'un **CVI-HV amélioré**.

Ce système présente diverses améliorations :

Les charges principales de fluoro-alumino-silicates (FAS) font de 10 à 30 µm et bénéficient d'un traitement de surface permettant le contrôle de la réaction de prise.

A cela, sont ajoutées des charges de FAS de taille micronique (<4 µm) hautement réactives qui libèrent plus d'ions métalliques, ce qui améliore la réticulation de la matrice d'acide polyacrylique et les propriétés physiques globales, tout en permettant une libération plus élevée de fluorure.

Le liquide a un poids moléculaire plus élevé que l'acide polyacrylique, ce qui contribue à améliorer la stabilité chimique, la résistance à l'acide et les propriétés physiques du ciment pris. Le revêtement de résine nanochargée photopolymérisable est amélioré.

La dernière version propose un nouveau monomère multifonctionnel hautement réactif qui augmente la résistance à l'usure, offre une conversion de polymérisation plus élevée et une couche de film plus mince, tout en offrant une surface plus lisse pour la restauration finale.

(Ex : Equia Forte (GC))

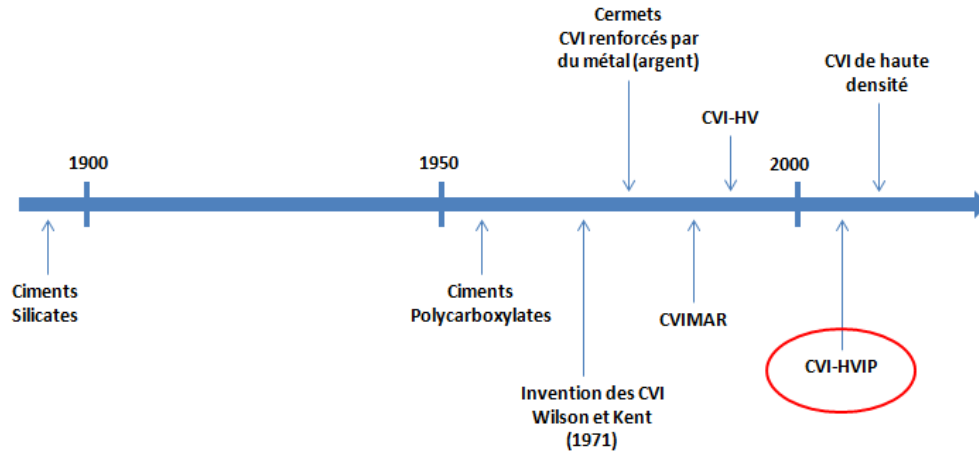


Figure n°2 : Chronologie du développement et des avancées des ciments verre ionomère (CVI)

II – Composition et Réaction de prise

Les CVI sont des ciments polyalkénoates qui se composent d'un verre de fluoro-alumino-silicates (FAS) sous forme d'une fine poudre. Il s'agit de la **base**.

La poudre de FAS est principalement composée d'alumine (Al_2O_3), de silice (SiO_2) et de fluorite (CaF_2).

Les particules sont décomposables par attaque acide. Il s'agit à la base d'acide polyacrylique, ou encore de polymères et co-polymères d'acide acrylique et autres acides bi- ou tri-carboxyliques constitués de chaînes macromoléculaires qui peuvent réticuler par pontages ioniques.

La réaction de prise des CVI-HV est une **réaction acide/base**, issue du mélange de la poudre de FAS (base) avec la solution d'acide polyacrylique (acide), tout comme les CVI conventionnels.

La réaction se décompose en **trois phases principales** qui se chevauchent et se poursuivent sur une longue période.

Phase 1 : Dissolution du verre et relargage ionique

Dès le mélange poudre/liquide, les protons (H^+) du polyacide vont attaquer la surface des particules de verre de FAS, ce qui libère des cations calcium (Ca^{2+}) et aluminium (Al^{3+}), et des anions fluorure (F^-). Il y a également production d'acide silicique.

L'acide tartrique forme des complexes avec les ions et facilite leur relargage.

Phase 2 (prise initiale) : Précipitation des sels et gélification

Elle commence 2 à 3 minutes après le mélange et dure 5 minutes.

Les ions Ca^{2+} et Al^{3+} vont migrer dans la phase aqueuse et se lier aux groupements carboxyles. Il y a formation de polyacrylates de Ca^{2+} et d' Al^{3+} .

La concentration en ions augmente jusqu'à ce que les sels deviennent insolubles et qu'il y ait précipitation. La prise initiale est principalement liée à l'interconnexion des ions Ca^{2+} .

L'acide silicique se condense pour former un gel de silice à la surface des particules de FAS. Cela favorise la fixation des particules à la matrice.

Phase 3 (prise finale) : Maturation par hydratation des sels

La formation de polyacrylates de Ca^{2+} et d' Al^{3+} se poursuit et ainsi le ciment continue de s'affermir. Les interconnexions des ions Al^{3+} sont plus tardives et plus rigides. Ceci est associé à l'hydratation progressive des sels de la matrice.

L'ensemble induit une amélioration des propriétés physiques et finalise la maturation du CVI. La plupart des propriétés du matériau sont acquises en 24h, mais cette phase peut se prolonger pendant plusieurs jours.

A l'issue de cette phase, Le CVI sera plus translucide et donc plus esthétique.

Voici un schéma de la réaction acide base tiré d'un article d'Elisabeth DURSUN

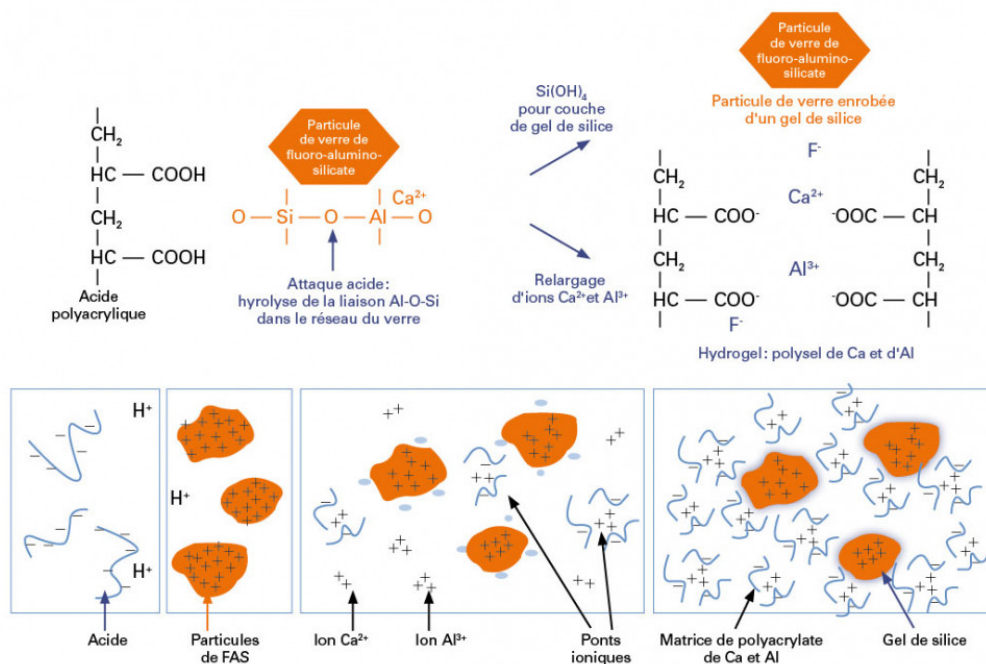


Figure n°3 : Réaction acide base des CVI [29]

Le composé final est un ciment constitué du corps des particules de verre qui ont incomplètement réagi, engainées d'un gel de silice, au sein d'une matrice de polyanions (polysels de Ca^{2+} et Al^{3+}), unis par ponts ioniques.

La **réaction** des CVI-HV est **accélérée**. Les particules de FAS peuvent bénéficier d'un traitement de surface qui permet de contrôler la réaction de prise.

Dans certains CVI-HV de dernière générations (ex : Equia Forte), l'addition de très petites particules contenant davantage d'ions métalliques contribue à augmenter la surface totale de FAS et intensifie le relargage d'ions métalliques et donc le nombre d'interconnexions.

Le polyacide est de haut poids moléculaire, ce qui renforce et stabilise la matrice.

III – Atouts et limites

A) Avantages :

L'apparition des CVI-HVIP a **élargi les indications des CVI**. Leurs différents atouts en font un matériau de choix notamment pour des **situations « épineuses » où le composite est contre-indiqué** (risque carieux élevé, isolation difficile, temps de travail réduit).

Biocompatibilité et tolérance pulpaire

Les CVI-HV sont parfaitement biocompatibles car, à la différence des résines composite, leur matrice ne contient pas de monomère résineux.

Les monomères non polymérisés relargués par les résines sont cytotoxiques, ils peuvent diffuser à travers les tubuli dentinaires et engendrer des dommages pulpaire.

L'épaisseur de dentine résiduelle a donc une importance certaine.

Si cette épaisseur est faible, le risque de dommage pour la pulpe est plus important.

Les CVIMAR ont une biocompatibilité inférieure de par la présence de monomères HEMA ou Bis-GMA qui peuvent être cytotoxiques. Il s'agit également d'un allergène.

La quantité libérée dépend de la durée de photopolymérisation des ciments.

L'utilisation de matériaux dépourvus de résine tel que les CVI-HV est préférable.

Ils préviennent les sensibilités post-opératoires lorsqu'ils sont placés en technique sandwich sous un composite. Cependant il est préférable de recouvrir la pulpe d'hydroxyde de calcium avant de placer le CVI dans des lésions carieuses profondes où l'épaisseur de dentine est inférieure à 0,5mm car lors de sa prise, le ciment a un pH faible de 1-2 qui augmente rapidement. Les CVI provoquent une légère inflammation de la pulpe, mais qui disparaît rapidement.

Adhésion intrinsèque

Grâce à leurs propriétés physico-chimiques, Les CVI-HV présentent une adhésion intrinsèque aux tissus dentaires, tant l'émail que la dentine, sans nécessiter l'utilisation d'un adhésif [3], contrairement aux composites. Cela facilite le protocole.

L'adhésion se fait en plusieurs étapes. Premièrement, il y a formation de liaisons hydrogènes entre les groupes carboxyle libres du ciment et l'eau liée à la surface de la dent.

Ces liaisons sont lentement remplacées et l'adhésion se fait par interaction de type ionique entre les charges négatives des polyacides de la matrice et les charges positives de l'hydroxyapatite.

L'adhésion peut se faire sans conditionnement préalable cependant il est conseillé d'appliquer un acide polyacrylique (10 ou 20%) pendant 15 secondes sur les surfaces dentaires afin d'éliminer la boue dentinaire et d'abaisser la tension de surface dans le but d'améliorer l'adhésion et la pérennité des restaurations CVI.

Les CVI-HV ont des chaînes de haut poids moléculaire qui augmentent leur capacité d'adhérence avec le substrat dentaire. Les chaînes de polymères plus longues seront plus aptes à faire le pont entre le corps du CVI et le substrat. Il est possible d'augmenter leur liaison ionique grâce à l'ajout de fines particules plus chargées en ions métalliques (ex : Equia Forte) [4].

Bien que la liaison des CVI soit en général plus faible que la liaison micromécanique des résines composites, ils permettent une meilleure rétention sur le long terme [5].

En effet, malgré les forces de liaison supérieures des composites par rapport aux CVI-HV et aux CVIMAR, ces deux derniers possèdent de meilleurs taux de rétention bien que ce ne soit pas significatif [6]. De plus, la liaison composite/dentine se dégrade considérablement avec le temps en partie à cause du mordançage à l'acide orthophosphorique qui endommage progressivement les fibrilles de collagène présentes dans la couche hybride. [7,8].

Donc, pour que la liaison soit durable, les composites nécessitent des cavités confinées dans l'émail, ce qui n'est pas toujours le cas.

Rétraction de prise.

La prise des CVI s'étale sur plusieurs heures et leur rigidité est beaucoup plus faible. Les contraintes se dissipent au sein du CVI grâce à leur viscoélasticité et ainsi la rétraction de prise est faible [9], ce qui entraîne peu de contraintes contrairement aux composites qui sont rigides et polymérisent très rapidement, nécessitant donc l'incrémentation par couches successives afin de diminuer le stress de la polymérisation et préserver la qualité de l'étanchéité.

Etanchéité

Un joint marginal étanche entre les surfaces dentaires et le matériau de restauration est essentiel. Il réduit les risques d'infiltration bactérienne, de fluide et de molécules au niveau de l'interface matériau-tissus durs, qui sont susceptibles d'entraîner des complications (hypersensibilités postopératoires, caries secondaires, décollement, complications pulpaires). Cela permet d'assurer la conservation de la restauration.

L'adhésion intrinsèque procure aux CVI-HV une parfaite étanchéité et réduit les risques d'infiltration bactérienne [10]. D'autres propriétés bénéfiques rentrent en jeu telles que leur faible contraction de prise et un coefficient de dilatation thermique (CDT) similaire à celui de la dent. Ainsi en cas de choc thermique, il n'y aura pas de rupture à l'interface et donc pas de perte d'étanchéité.

Les résines composites possèdent quant à elles un CDT supérieur à celui des CVI-HV et des CVIMAR. Ils auront donc plus tendance à s'écarter des parois cavitaires lors de l'ingestion de substances froides, ce qui affaiblit leur adhérence à la dent.

Toutefois, l'étanchéité des restaurations composites semble meilleure que celle des CVI-HV, mais seulement si elles sont réalisées en respectant scrupuleusement les protocoles de collage, avec un champ opératoire étanche (digue). Les résultats sont conditionnés par la présence ou non d'émail en périphérie.

La libération prolongée de fluorures

C'est l'une des propriétés majeures des CVI et qui les rend utiles pour la prophylaxie des patients à haut risque carieux. Les CVI-HV ont la capacité de libérer divers agents de protection contre la carie tel que le fluorure, ce qui leur permet de résister au développement d'une carie secondaire en cas de micro-gap entre le matériau de restauration et le substrat dentaire, prévenant ainsi les récives carieuses.

Les fluorures favorisent la reminéralisation des tissus durs à leur contact, ils sont capables d'inverser le processus de déminéralisation de la structure dentaire saine par la création d'un vernis de fluoroapatite plus résistant aux acides et possèdent également un effet antibactérien cariostatique (diminution de l'adhérence des bactéries à l'hydroxyapatite et inhibition de leur métabolisme) [3]. L'accumulation de la plaque dentaire à la surface d'un CVI est moins importante qu'au niveau d'une résine composite [11].

La libération de fluorure augmente dans des conditions acides, ce qui majore les quantités de fluorure administrées dans la phase minérale de la dent [12].

Le relargage de fluor est très élevé pendant les 24 à 48h qui suivent la mise en place du matériau avec un pic dans les premières heures, puis sa libération décroît significativement pour se stabiliser. Elle persiste relativement longtemps mais en très faible quantité [13].

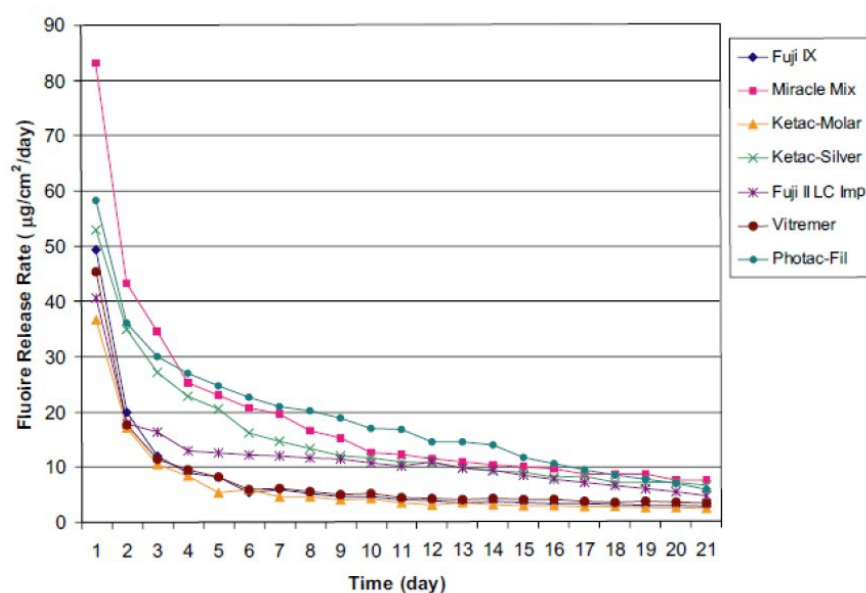


Figure n°4 : Libération du fluor de différents CVI au cours du temps [13]

Pour pallier cette diminution, les CVI possèdent également la capacité de se recharger en fluor, par le biais de soins bucco-dentaires contenant du fluorure (gel ou vernis fluoré, dentifrices et bains de bouche contenant du fluorure), puis de le relarguer à nouveau lorsque c'est nécessaire. Ils constituent donc un réservoir de fluor. [14]

Les ions fluorure diffusent du CVI vers la dent en suivant le trajet menant à la zone de concentration en fluorure la plus basse. Ceci est rendu possible grâce à une matrice hydrogel unique qui permet aux ions de se déplacer librement dans celle-ci.

Contrairement aux CVI, les compomères présentent une matrice polymère qui, une fois fixée, ne permet pas la migration libre d'espèces ioniques. Ainsi, la libération de fluorure diminue considérablement.

L'abrasion lors du brossage permet un relargage différé. Il expose les couches plus profondes du CVI qui sont plus riches en fluorures [15].

Les CVI de haute viscosité relarguent davantage de fluor que leurs prédécesseurs [16].

Les CVIMAR dégagent moins de fluor que les CVI-HV dans les premiers jours [17].

Bioactivité

Les ciments de verre ionomère sont naturellement bioactifs. En plus des fluorures, ils libèrent d'autres ions biologiquement actifs (sodium, phosphate, silicate, etc...) dans le milieu aqueux environnant à des niveaux où ils sont biologiquement bénéfiques.

Dans des conditions acides, ces ions sont libérés en plus grande quantité que dans des conditions neutres. Les verres ionomères réduiront également le pH du milieu de stockage environnant.

Les ions libérés jouent divers rôles biologiques.

Dans des conditions légèrement acides, le calcium favorise la reminéralisation de la dent.

La dent a la possibilité d'échanger des ions avec l'environnement et avec le temps, il se forme une couche riche en ions, très résistante aux attaques acides.

Par conséquent, les caries secondaires sont rarement observées autour des restaurations en verre ionomère. La dentine en contact avec un CVI-HV présente une dureté supérieure comparée à une cavité restaurée au composite [18]

La perte minérale de l'émail situé autour d'une restauration CVI-HV est moindre qu'avec un CVIMAR ou une résine composite [19].

Tolérance à la mise en œuvre dans des conditions difficiles (isolation incomplète)

Du fait de leur tolérance à l'humidité, Les restaurations en CVI-HV sont plus performantes en terme d'étanchéité interfaciale que les restaurations en composite qui seront affectées en présence d'humidité (absence de digue)

Moindre sensibilité au stress hydrique que les CVI conventionnels

Malgré une tolérance à l'humidité, les CVI sont sensibles à la balance hydrique pendant la prise initiale. Celle-ci a un effet négatif sur l'étanchéité.

Les CVI conventionnels sont très vulnérables à une exposition précoce l'**humidité**

L'eau provenant de la cavité buccale peut hydrolyser le sel de polyacrylate de Ca^{2+} du CVI, ce qui lui fait perdre sa cohésion et entraîne une diminution des propriétés mécaniques et de sa translucidité. Le CVI est également très sensible à la **déshydratation** qui, pendant la prise initiale, provoque une contraction importante entraînant l'apparition de microfissures au sein du matériau, le rendant plus fragile.

L'addition d'acide polyacrylique lyophilisé dans la poudre rend les CVI-HV moins sensibles au stress hydrique. Toutefois, il est conseillé de les recouvrir d'un vernis ou d'une résine photopolymérisable qui protégera les ciments fraîchement pris.

Les CVIMAR sont moins sensibles car la possibilité de les photopolymériser donne un plus grand contrôle sur le processus de prise.

Mise en place très aisée

La mise en place des CVI-HV est très simple et rapide car elle se fait en un seul incrément compactable, ce qui en fait un matériau de choix dans toutes les situations cliniques difficiles. L'augmentation de la viscosité améliore leur manipulation et permet de les fouler dans la cavité de manière très semblable à l'amalgame. Ils sont faciles à injecter dans des zones difficiles d'accès.

Ils ne nécessitent pas une technique de stratification à la différence des résines composites.

Leur simplicité de mise en œuvre permet leur utilisation par des praticiens peu expérimentés dans le collage de résines composites. Ils sont donc moins opérateur-dépendants.

Prise rapide

La réaction de prise des CVI-HV est plus rapide (environ 2 à 3 minutes) notamment pour les versions dites « Fast » ou « Quick ».

Coût maîtrisé

Lorsque le coût d'une restauration en composite n'est pas abordable, les CVI-HV offrent une solution esthétique simple et efficace à long terme, plus économique, sans mercure ni résine.

Le prix d'une capsule d'un CVI-HV tel qu'Equia Fil représente environ 2,8 euros.

Esthétique satisfaisante

Les CVI-HV récents sont bien plus esthétiques que les CVI conventionnels car ils sont plus translucides et offrent plus d'options de couleur.

Les CVI-HV, par leurs particules plus fines et plus homogènes, et surtout lorsqu'une résine de glaçage est utilisée (CVI-HVIP) permettent des compromis acceptables en secteur postérieur.

Cependant, les CVI de dernière génération restent moins esthétiques que les composites dans le cas de restaurations antérieures.

Comme pour les composites, les fabricants ont développé une large gamme de teintes afin de pouvoir réaliser des restaurations esthétiques au plus proche de la dent naturelle.

B) Limites

Les CVI-HV, bien que présentant des propriétés mécaniques plus faibles que les composites, s'en rapprochent de plus en plus. Il y a encore des écarts importants avec les résines composites, plus particulièrement en ce qui concerne la résistance à la flexion et à la traction qui peuvent les contre-indiquer pour une utilisation à long terme dans les secteurs soumis à des forces importantes. Cependant, leur résistance à l'usure a nettement été améliorée. Les dernières formulations permettent encore d'améliorer leurs propriétés, élargissant notablement leur champ d'utilisation.

La résistance à la compression

Elle sert à mesurer la résistance du matériau face aux forces masticatoires dans les régions molaires et prémolaires notamment dans les cavités de Classe II qui sont fortement soumises à ces contraintes. La résistance à la compression des composites est plus importante que celle des CVI-HV bien que ceux-ci s'en rapprochent fortement [20].

C'est la raison pour laquelle les composites sont plus indiqués pour des restaurations où les contraintes occlusales sont importantes. A titre indicatif, les composites micro-hybrides ont une résistance moyenne de 390 MPa/cm [21]

Quelques CVI-HV (Fuji IX et Ketac Molar) présentent une résistance égale voire supérieure aux CVIMAR [13, 22] cependant les conséquences sont différentes. Pour les CVIMAR, on observera d'importantes déformations plastiques alors qu'il s'agira de fracture fragile pour les CVI-HV.

La résistance à la flexion

C'est la mesure la plus appropriée pour évaluer la résistance des CVI-HV car leur rupture se fait essentiellement en traction ou en cisaillement [23]. Lors de la mastication, il s'exerce des contraintes de flexion, notamment au niveau du secteur incisivo-canin et au niveau du point de pression de la cuspide antagoniste dans les régions postérieures. C'est donc une propriété importante, en particulier pour les reconstitutions antérieures. Cela donne des informations précieuses concernant l'utilisation du verre-ionomère chez des patients à fort grincement comme c'est le cas chez les personnes handicapées.

La résistance à la flexion des CVI-HV a considérablement augmenté grâce au revêtement de résine [24,20, 25, 26]. Cependant il existe un écart important avec les composites (valeurs

moyennes des composites hybrides : 120 à 150 MPa). La résistance à la flexion des composites étant beaucoup plus importante, ils seront donc plus indiqués que les CVI-HV pour les restaurations antérieures.

Les CVIMAR ont également des valeurs plus élevées que les CVI-HV [22].

L'ajout d'hydroxyapatite dans un CVI-HV entraîne une augmentation significative de sa résistance à la flexion et accélère l'augmentation de la résistance initiale à la flexion du CVI-HV dans des conditions de stockage aqueux [27].

Résistance à la traction diamétrale

Elle donne des informations concernant la résistance à la rupture des matériaux fragiles lorsque des forces latérales sont exercées en bouche. Les CVI-HV ont une résistance à la traction nettement inférieure à la résistance à la compression. Pour ces matériaux on observera des échecs par propagation de fissure favorisée par la traction plutôt que par la compression. Tout comme pour la résistance à la flexion, les composites présentent un net avantage par rapport aux CVI-HV [28]. Les CVIMAR présentent également des valeurs supérieures [22]

La dureté

La dureté est la mesure de la résistance d'un matériau à la pénétration.

Ce paramètre conditionne en partie la résistance à l'usure.

Les nouveaux CVI développés récemment voient une nette amélioration de cette propriété.

La dureté de surface des CVI-HV est similaire à celle des résines composites hybrides à fines particules [29] et plus élevée que celle des CVIMAR [30]

L'application d'un vernis protecteur tel que le G-Coat Plus de chez GC, est associée à une augmentation significative de la dureté des matériaux [31].

La résistance à l'usure

Elle dépend de la dureté et de l'état de surface du matériau.

Une dureté de surface accrue réduit la perte d'usure et la rugosité de surface d'un matériau en raison d'une plus grande résistance aux mécanismes abrasifs.

L'usure des matériaux dentaires se produit essentiellement sur les zones de contact occlusales.

Les CVI-HV sont bien plus résistants à l'abrasion que les CVI-MAR [29].

La résistance à l'usure des CVI-MAR est médiocre, même par rapport aux CVI conventionnels, car la matrice résineuse est un site privilégié d'usure.

Le revêtement de résine augmente la résistance à l'usure des CVI-HV et la rend même comparable à celle des résines composites dans les situations cliniques à long terme. [32, 24, 33]

Les performances des CVI-HV peuvent être optimisées grâce aux procédures suivantes :

Le **revêtement de résine nanochargé** (épaisseur moyenne 35-40 micro-m) réduit la contamination par l'humidité et permet une stabilisation primaire améliorée du matériau pendant la phase de durcissement. De plus, il réduit les risques d'échec liés aux premières forces masticatoires en s'infiltrant à la surface du CVI pour sceller tous les défauts de surface, ce qui retarde la propagation des fissures et le protège contre l'usure par abrasion et les ruptures précoces [34, 35, 36]. Ceci est particulièrement important pendant les premiers jours suivant la mise en place jusqu'à la maturation complète du matériau et l'atteinte de sa résistance maximale [37]. Le revêtement peut être utilisé pour protéger la restauration pendant au moins 24 h. Cependant, il s'usera avec les effets de la mastication, du régime alimentaire et du brossage des dents dans environ 6 mois [24]. Un nouveau revêtement n'est pas nécessaire après cette période, car la maturation appropriée du matériau est terminée.

L'**encapsulation** permet d'éliminer les effets de la variabilité, inhérents au mélange manuel, qui peuvent affecter les performances du CVI-HV. Elle fournit un dosage et un mélange uniformes (optimisation du rapport poudre/liquide et élimination des vides), ce qui permet d'améliorer les propriétés mécaniques et la reproductibilité, et donne plus de temps et de précision au praticien pour insérer le mélange dans les cavités tout en ayant moins de porosités [38, 39, 20].

L'application d'une **chaleur radiante** (thermo-polymérisation avec une lampe à photopolymériser) améliore et accélère la réaction de neutralisation acides-base des CVI-HV [40], ce qui permet de surmonter la sensibilité à l'humidité au cours de la phase initiale de fixation. Cette application peut faire partie des pratiques cliniques actuelles car elle a plusieurs effets bénéfiques : elle améliore significativement les propriétés mécaniques des CVI-HV [40, 41, 42, 43], elle augmente la libération d'ions fluorure [44], elle améliore l'adhésion aux tissus

dentaires [45] et diminue les micro-fuites [46], elle augmente la dureté de surface [47] et permet d'obtenir une meilleure rugosité de surface donc une meilleure qualité de polissage [48], sans endommager la pulpe [49]

IV – Indications cliniques

Dans cette partie nous allons détailler les indications cliniques des nouvelles formulations de CVI-HVIP ainsi que leur **longévité** en nous basant sur les données de la littérature.

Nous finirons par une liste des CVI-HV du marché.

1) Indications générales

En raison de leurs différents atouts cliniques, les CVI-HV doivent aujourd'hui faire partie de l'arsenal thérapeutique du praticien.

Grâce à leur plus grande tolérance à l'humidité et leur mise en œuvre simple et rapide, ils s'accommodent aux situations cliniques « délicates » pour lesquels le composite ne trouve pas son indication.

Lorsque le contrôle de l'humidité ne peut être assuré de façon parfaite par la pose d'une digue (contre-indication du composite) ou que la coopération du patient est difficile à obtenir (jeunes enfants, personnes âgées ou handicapées), les CVI-HV peuvent être **une alternative sérieuse aux amalgames de par leur approche « peu invasive »**, voire aux composites dans certaines situations (en particulier quand l'esthétique n'est pas primordiale). Surtout dans le contexte du patient cario-actif (risque carieux élevé ou non contrôlé) de par leurs propriétés bioactives indéniables [50]. Il s'agit de patients présentant des caries, des antécédents de caries et/ou une incidence élevée de caries récurrentes, ne respectant pas les règles d'hygiène alimentaire et/ou d'hygiène bucco-dentaire.

En effet, la principale cause d'échec des restaurations en composite ou en amalgame chez les patients à risque carieux élevé est la reprise de carie [51, 52].

C'est également un matériau de choix pour les lésions carieuses profondes avec proximité pulpaire (ICDAS 5 et 6) [53].

Les CVI-HVIP concernent donc une grande partie des patients traités en omnipratique [2].

Cependant, malgré la résistance mécanique améliorée des CVI-HVIP, celle-ci reste en partie inférieure aux composites, notamment pour la flexion, ce qui les limite à certains types de cavités que nous allons voir plus en détail. Bien qu'avec les nouvelles formulations, leur champ d'utilisation s'élargit.

Voici un exemple de situation clinique où le risque carieux est élevé et où il y a absence d'émail cervical. Il s'agit de deux éléments qui ne favorisent pas le choix du composite.

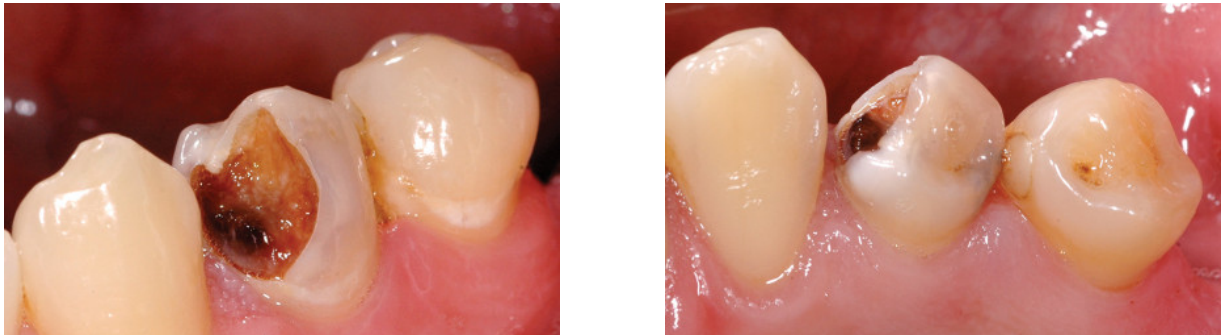

Figure n°5 : Situation clinique d'un patient ayant un risque carieux élevé avec absence d'émail cervical [2]

2) Indications des CVI-HVIP pour les dents permanentes

Au niveau du secteur postérieur

On retrouve les cavités **occlusales** (classe I de Black) et **occluso-proximales** (classe II).

Les CVI ont largement été utilisés comme matériau de restauration dans les surfaces sans charges, principalement dans les cavités de classe III et V. Ils étaient considérés comme des matériaux de restauration semi-permanents pour les cavités de classe I et II des dents permanentes. Leur faible résistance à la traction et à la flexion, pouvant entraîner des taux de fractures précoces plus élevés, ainsi qu'une usure occlusale plus importante ont remis en question leur utilisation en tant que matériau de restauration permanent dans les cavités porteuses.

Ainsi, l'absence de surface de contact contribuait à optimiser la survie des restaurations d'autant plus que la plaque acidogène provoque une dissolution, semblable à une carie, au niveau des zones de contact [54].

Néanmoins, les fabricants des nouveaux CVI-HV à prise rapide revendiquent leur utilisation en tant que matériau de restauration permanent des dents postérieures si les recommandations sont respectées. Ils affirment que les propriétés physiques initiales et la résistance à la dissolution ont été améliorées par rapport aux CVI conventionnels.

Ainsi nous allons étudier divers articles qui abordent ce sujet.

Diverses études ont évalué les performances cliniques des restaurations CVI-HVIP dans des cavités de classe I et II sur des périodes allant de 2 à 6 ans [54, 55, 56, 57, 58, 59, 60, 61].

Ces études rapportent des taux de survie élevés, comparable à ceux des résines composites micro-hybride, pouvant aller jusqu'à 100% à 6 ans.

Conclusion générale : les obturations dans les cavités de classe I sont nettement meilleures que celles dans les cavités de classe II. Les fractures représentent la principale cause d'échec des restaurations de classe II et cela peut être attribué à la faible résistance à la flexion des CVI-HV. Cela pose problème en cas de larges cavités de classe II (grande largeur d'isthme) et en particulier dans les cavités multifaces (MOD) où l'on observe les fractures les plus importantes.

Donc, la taille de la cavité est un facteur déterminant dans la performance de la restauration.

Un CVI-HV tel qu'Equia Fil peut être utilisé comme matériau de restauration permanent dans les cavités où la largeur de l'isthme est inférieure à la moitié de la distance intercuspidienne [59].

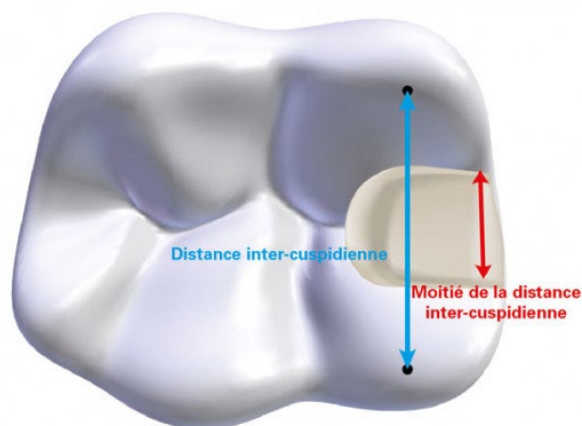


Figure n°6 : Indication des restaurations de classe II sur dent permanente pour Equia Forte [50]

Dans le cas de cavités de classe I et de classe II de petites tailles, les restaurations avec un CVI-HVIP (Equia + revêtement) peuvent avoir un très bon taux de succès clinique comparable à celui des résines composites même après 10ans [62].

Dans un certain nombre de cas, une perte de volume et une augmentation de la rugosité de surface ont été notées, d'autant plus lorsque la restauration s'étend sur plusieurs faces [57].

De petites fractures marginales inférieures à 1mm sont relevées au cours du temps mais elles sont considérées comme polissables et ne nécessitent pas un remplacement de la restauration [63]. L'ensemble de ces études ne constate pas d'échecs liés à des reprises de caries.

Les résultats divergent concernant la correspondance de couleur avec la structure dentaire.

Des études ont constaté des changements de couleur significativement différents des valeurs initiales après 6 ans. [62, 60]. En revanche, d'autres études telles que celle de Diem et coll. [34] ont rapporté une augmentation constante de l'accord de couleur des restaurations Equia au fil du temps. Ce changement positif est attribué à l'amélioration de la translucidité avec le temps, à mesure que le ciment mûrit.

Selon le Dr Pitel, le potentiel esthétique de ce nouveau système de restauration est similaire à celui du composite postérieur direct [64] et les restaurations finales montrent une excellente adaptation marginale, très peu de signes d'usure et de bons contacts proximaux.

Plus récemment, deux CVI-HV nouvellement introduits (Equia Forte de GC et Ketac Universal de 3M) offrent un champ d'indication étonnamment élargi sur les dents permanentes, les fabricants les recommandant pour les restaurations de classe II sous contrainte avec une cavité de largeur inférieure à la distance inter-cuspidienne et aux **bords situés à 1-1,5 mm des sommets cuspidiens** ou avec au moins **un contact sur zone non restaurée** [50]

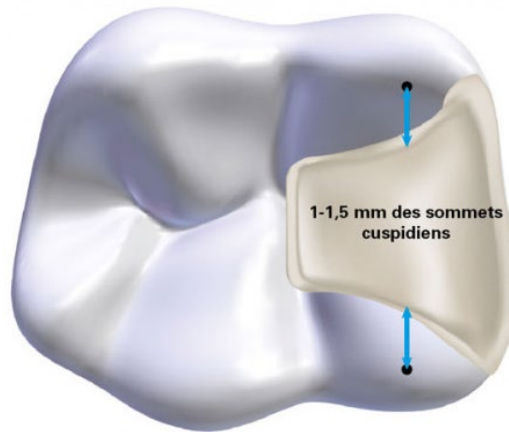


Figure n°7 : Vue schématique d'une cavité étendue de classe II selon les recommandations du fabricant d'EQUIA Forte [50]

Selon une étude in vitro, Equia Forte renforce la structure dentaire restante en augmentant sa résistance à la rupture dans les **grandes cavités de classe II sur les molaires** [65].

Les résultats de cette étude ne peuvent être directement extrapolés à la situation clinique, mais, bien que les propriétés mécaniques de ce matériau doivent encore être améliorées, Equia Forte peut constituer un matériau de restauration alternatif des résines composites, approprié pour les lésions carieuses volumineuses dans les dents postérieures.

Les CVI-HV pourraient donc convenir comme restaurations permanentes dans les cavités de classe I et comme restaurations temporaires à long terme voire permanentes des cavités de classe II de taille petite à moyenne dans les dents permanentes.

Restaurations de Classe V

On distingue :

- Les **lésions cervicales carieuses**
- Les **lésions cervicales non carieuses (LCNC)**

Les LCNC sont caractérisées par une perte de tissu dur au niveau de la zone cervicale des dents (jonction émail-cément) en l'absence de carie, généralement causée par une usure pathologique et physiologique des dents. Selon les facteurs étiologiques, les LCNC sont classées en lésions d'abrasion, d'érosion et d'abfraction.

Le succès clinique de ces restaurations est difficile en raison de concentrations de stress dans la région cervicale, de la présence de dentine sclérotique et de l'absence de zone de rétention. Des contraintes intenses résultant de la force occlusale entraînent à la fois la progression de la lésion et le décollement du matériau de restauration, ce qui entraîne des fuites marginales et une perte de rétention.

Actuellement, les résines composites sont couramment utilisées comme matériau de restauration des LCNC, selon une revue de la littérature [66], en raison de leurs avantages esthétiques et de leurs bonnes performances cliniques (résistance à l'abrasion/érosion, taux de rétention et adaptation marginale satisfaisants).

Cependant, les composites présentent des inconvénients dans ce type de restauration. Ils possèdent une faible capacité de flexion sous une charge mécanique en raison de leur **module d'élasticité élevé**. Mais malgré cela, leur rétention reste fiable et prévisible lorsqu'ils sont utilisés en combinaison avec un système M&R 3 ou SAM 2, ce qui suggère une influence bénéfique de l'adhérence.

Par contre, leur efficacité est dépendante de la **localisation** de la lésion. En effet, les marges des LCNC peuvent se situer dans l'émail, le cément ou la dentine (au moins 50% des marges sont situées dans la dentine cervicale) et ont souvent une position sous-gingivale dans un environnement aqueux. La liaison des composites à l'émail est excellente et sera de longue durée mais les parties les plus cervicales sont souvent situées dans la dentine ou le cément radiculaire et la liaison sera beaucoup moins efficace. Cela entraînera généralement une

coloration marginale importante ou une carie récurrente après seulement de courtes périodes de service clinique ainsi qu'une perte de la restauration.

Dans les cas où une partie de la cavité n'est pas accessible ou ne peut être isolée correctement, l'utilisation de résines composite sera contre-indiquée.

Les CVI-HV constituent également un matériau de choix pour restaurer les LCNC.

Ils ne sont pas aussi sensibles à l'emplacement de la lésion car ils ont la capacité de se lier chimiquement même à la dentine (bonne étanchéité restauration/dent) et sont hydrophiles (tolérance à l'humidité). De plus, ils possèdent un faible module d'élasticité qui pourra compenser le stress de fatigue causé par les forces de traction transmises à la partie cervicale de la dent par la mastication et la malocclusion.

Outre ces avantages, ils minimisent les effets destructeurs des acides intrinsèques ou extrinsèques et diminuent le risque carieux par le relargage d'ions fluorure.

Dans les cas de lésions cervicales de profondeur significative avec proximité pulpaire dans les dents postérieures permanentes, les CVI peuvent constituer un meilleur choix car ils entraînent moins de sensibilité postopératoire grâce à leur biocompatibilité et la libération de fluorure [67]. **Les restaurations avec un CVI-HVIP donnent des résultats esthétiques excellents comparables à ceux des résines composites.** Cependant, on observe une légère diminution du lustre de surface de certaines restaurations qui deviennent alors plus opaques (perte de la translucidité) mais cela reste cliniquement acceptable. Ceci est lié à l'usure du matériau de revêtement au fil du temps [68].

Les CVIHV ont des performances cliniques comparables aux CVIMAR et aux résines composites sur une période d'un an [6]. Par contre, sur 2 ans [69] et 3 ans [68] le taux de rétention des CVI-HVIP est significativement inférieur à celui des résines composites nanohybride (aucune perte, rétention de 100%).

Ainsi, bien que les taux de rétention des CVI-HV soient élevés dans les cavités de classe I et de classe II après 4 à 6 ans, on observe des taux de rétention inférieurs dans les LCNC après 1 an. Les restaurations de classe V sont celles les plus mises à l'épreuve avec le taux de survie le plus bas dans le temps même par rapport aux classes II [63].

Il faut faire davantage attention quand ils sont utilisés dans des lésions **peu profondes** (inférieures à 2 mm) car les lésions superficielles sans zones de rétention adéquates rendent

plus difficile leur application. Cependant leur performance clinique reste satisfaisante selon les normes de l'ADS (American Dental Association).

Les CVI-HV peuvent donc être utilisés dans les situations de classe V, en tant que restauration transitoire ou « semi-permanente » [50] comme alternative aux résines composites lorsque celles-ci ne constituent pas le choix idéal.

Le secteur antérieur

Dans ce secteur, les restaurations sont sollicitées essentiellement en flexion.

Le succès clinique des restaurations antérieures dépend principalement de la capacité du matériau à résister à ces contraintes fonctionnelles. Les composites seront mieux adaptés car leur résistance à la flexion est significativement supérieure à celle des CVI-HV

De plus, les restaurations antérieures nécessitent de recourir à des matériaux répondant à des exigences esthétiques très élevées.

Bien que les nouveaux systèmes de CVI-HV aient un potentiel esthétique similaire à celui d'un composite postérieur, les résines composites peuvent toujours constituer le matériau de choix pour les restaurations antérieures. Cependant, avec l'utilisation du revêtement, les CVI-HV s'adaptent esthétiquement à de nombreuses restaurations antérieures [67]

Le taux de réussite des restaurations de classe III dans une étude était de 73,8% à 6 ans [70], ce qui reste élevé mais toutefois inférieur aux taux de réussite dans les autres cavités. Selon cette étude, le potentiel de reminéralisation du CVI-HV peut contribuer à l'absence de carie même en cas de perte de restaurations.

De plus, lorsque le point de contact ne peut être restitué parfaitement et que le risque carieux est élevé, les CVI sont des matériaux de choix car ils apportent ici un certain avantage par leur libération en fluorure au niveau du point de contact qui permettra ainsi de diminuer le risque d'apparition d'une carie sur la dent adjacente.

Comme dans le cas des restaurations de classe V, les CVI-HV sont indiqués en tant que restauration transitoire ou « semi-permanente » étanche dans les situations de classe III [50] ne permettant pas l'utilisation correcte des résines composites (Absence d'une marge d'émail

continu nécessaire à l'obtention d'un joint marginal stable et durable à long terme, isolation impossible, risque carieux élevé).

3) Indication des CVI-HV pour les dents temporaires

La longévité des restaurations dépend d'un certain nombre de facteurs : les propriétés des matériaux dentaires, la capacité du praticien et les **caractéristiques des patients**.

Le principal objectif de la thérapie restauratrice dans les dents temporaires est de les maintenir jusqu'à l'exfoliation, ce qui est justifié du point de vue biologique, fonctionnel, psychologique et esthétique. Le **temps résiduel** sur arcade des dents temporaires, parfois **court**, peut permettre l'emploi de biomatériaux de **longévité limitée**, compatibles avec cette durée, tels que certains CVI-HV.

De plus, les **contraintes masticatoires** chez l'enfant étant également **moindres que chez l'adulte**, des matériaux relativement **moins résistants mécaniquement** tels que les CVI-HV peuvent se révéler satisfaisants tandis que les exigences en termes de propriétés mécaniques seront cruciales pour les dents permanentes.

Le recours à des CVI peut être judicieux pour diverses raisons :

a) Leur bioactivité

Il n'est pas rare d'observer des caries proximales adjacentes à la dent temporaire traitée. Lorsqu'ils sont placés en restauration proximale, les CVI présentent l'avantage de réduire le développement et la progression de la carie sur la surface proximale de la dent adjacente par la libération de fluorures (dans un environnement favorable chez un patient avec un risque carieux maîtrisé). [71]

b) Leur capacité d'adhésion naturelle à la surface dentaire

Les CVI n'exigent pas d'éléments de rétention cavitaire, ce qui constitue un avantage par rapport aux amalgames dont les préparations délabrantes sont susceptibles d'entraîner une effraction pulpaire. Ceci est d'autant plus vrai que, dans le cas des dents temporaires, la lésion se situera rapidement à proximité de la pulpe du fait d'une chambre pulpaire proportionnellement beaucoup plus volumineuse que celle des dents permanentes et de cornes pulpaires proéminentes.

c) Leur tolérance à l'humidité

Les CVI seront plus indiqués que les résines composites en denture temporaire car, du fait d'une faible hauteur coronaire, d'une constriction cervicale marquée et de papilles gingivales volumineuses, il sera parfois impossible d'isoler correctement les dents pour pouvoir effectuer des restaurations en composite (hydrophobe) dans des conditions optimales.

Leur performance est complètement affectée par la présence d'eau ou de salive. L'utilisation de matériaux moins sensibles à l'humidité doit être envisagée. C'est particulièrement le cas au niveau des dents mandibulaires de par la présence de la langue et de la salive [52, 72, 73].

Le jeune âge des patients associé à des difficultés de gestion du comportement peuvent également impacter la possibilité de mise en place d'un champ opératoire étanche.

d) Leur mise en œuvre rapide et facile

La coopération de l'enfant étant parfois limitée, il sera nécessaire d'effectuer la restauration dans un court laps de temps, ce qui justifie le recours à des matériaux tolérants à la manipulation et au protocole simple. L'objectif thérapeutique sera de prévenir les complications infectieuses de la carie en assurant l'étanchéité.

Les restaurations en composite nécessitent un protocole de mise en place rigoureux (étapes d'adhésion et de stratification), parfois difficile à réaliser dans de bonnes conditions et prenant beaucoup de temps. Le succès du composite est très sensible à la technique.

De plus, Le recours aux CVI-HV permet de réaliser un plus grand nombre de restaurations lors d'une même séance, ce qui représente un avantage lorsque l'on traite des enfants poly-cariés.

La **carie** est l'un des principaux facteurs de risque liés au patient.

On observe une survie plus courte des restaurations placées chez les enfants présentant un risque carieux élevé [74]. Les caries secondaires sont la principale cause d'échec des restaurations postérieures dans les dents temporaires aussi bien les composites que les verres ionomère, malgré la libération de fluorure [75]. Ceci suggère la nécessité de modifier les comportements des patients contribuant à l'échec précoce des restaurations afin améliorer leur longévité.

Deux familles de CVI sont particulièrement adaptées à l'odontologie pédiatrique : les CVIMAR et les CVI-HV. La grande différence réside dans leurs propriétés mécaniques et leur mise en œuvre.

En denture temporaire, les CVI-HV sont indiqués dans les situations de classes I, II, III et V [71, 76]

La dernière génération de CVI-HV est prometteuse et représente aujourd'hui une sérieuse alternative à l'amalgame.

Sur une période de **3 ans**, les restaurations à l'**amalgame** et avec un **CVI-HV** ont des **taux de survie similaires** [77]. Par contre, les taux de survie des restaurations multifaces en amalgame sont plus élevés.

Le **revêtement de résine** fournit d'**excellents résultats** avec un taux d'échec annuel de 0% sur 3 ans. [78]

On constate que les taux d'échec des restaurations multiface avec un CVI-HV sont plus élevés que ceux des restaurations à une face.

Les CVI-HV thermo-durcis pourraient constituer une alternative appropriée à l'amalgame pour la restauration de cavités à surfaces multiples dans les dents temporaires [79]. L'application de chaleur peut permettre leur utilisation en tant que restaurations permanentes de classe II pour les molaires temporaires à un ou deux ans de l'exfoliation.

La technique ART (évicton manuelle, puis CVI-HV) a un taux de succès comparable aux traitements conventionnels (instrumentation rotative, puis résine composite ou amalgame)

[80] et peut être considérée comme une option thérapeutique pour la restauration des cavités occluso-proximales des molaires temporaires.

De plus, la possibilité de les fouler rend les CVI-HV particulièrement intéressants pour les cavités proximales.

Un CVI-HV sera plus adapté qu'un CVIMAR lorsque les sollicitations mécaniques, notamment par usure, seront importantes.

Ils peuvent être également utilisés pour des cavités multi-faces plus importantes, mais il faudra les recouvrir d'une coiffe pédodontique préformée en particulier si le temps résiduel sur arcade est long.

Les CVI-HV peuvent donc être utilisés en tant que restaurations d'usage chez l'enfant, mais d'une manière générale, leur indication doit être limitée aux restaurations d'une durée d'environ 3-4 ans.

4) L'approche A.R.T (Atraumatic Restorative Treatment)

L'approche ART correspond à de la **dentisterie humanitaire**

Il s'agit d'une technique alliant **éviction carieuse manuelle** et restauration avec un CVI-HV ayant une consistance permettant son **placement au doigt**.

Elle est utilisée dans les **pays du tiers-monde** et permet d'éviter systématiquement une extraction dentaire. L'objectif est de conserver au maximum la dent sur arcade en traitant les lésions carieuses.

Les CVI-HV sont utilisables dans des endroits sans électricité. C'est le seul "vrai" matériau dentaire adhésif en raison de sa liaison chimique directe aux tissus dentaires qui permet son utilisation sur des surfaces dentaires n'ayant subi qu'une préparation minimale.

L'ART s'est avéré être une technique de restauration abordable dans les pays moins développés, en particulier dans les cavités de classe I.

Faisons un point sur la **longévité** et les **taux de survie** de l'ART.

C'est une option de traitement viable [81]

La longévité de l'ART est similaire à celle des traitements conventionnels pour la gestion des caries à une seule surface des dents temporaires et permanentes.

Après 2 à 3 ans, les restaurations de classe I et de classe V sur dents permanentes présentent des taux de réussite d'environ 90% [82].

0

Selon une méta-analyse, le taux de survies à 3 ans de l'ART est similaire à celui de l'approche conventionnelle avec un amalgame ou un composite dans le cas de restaurations de cavités occlusoproximales en denture temporaire [83].

Selon une revue systématique, que ce soit au niveau des dents temporaires ou permanentes, il n'y a pas de différence significative entre le taux de survie de l'ART et de l'amalgame pour des périodes de plus de 6 ans [84].

L'approche ART pour les restaurations occlusales peut être considérée comme un choix alternatif pour le traitement permanent des dents primaires et permanentes basée sur des performances acceptables.

Cependant le taux de réussite des restaurations ART multi-surfaces n'est pas toujours satisfaisant [85, 86].

Les causes de défaillance les plus courantes sont l'usure et la rupture de la restauration qui entraînent des défauts marginaux.

La technique bicouche (CVI fluide en fond de cavité puis CVI-HV) améliore significativement le taux de survie des restaurations proximales postérieures. [87].

Le concept de l'ART s'est généralisé et peut également s'appliquer de manière transitoire à des patients peu coopérants. On peut ainsi l'utiliser en odontologie pédiatrique [88] mais également chez les patients âgés et chez les patients handicapés.

En effet, lorsqu'un traitement conventionnel ne peut être réalisé, l'ART peut être considéré comme une alternative car la technique est moins traumatisante (absence de bruit et de vibrations), entraîne moins d'inconfort, est mieux tolérée par les patients anxieux et sa mise en œuvre est rapide.

5) Les personnes âgées

La santé bucco-dentaire des personnes âgées hospitalisées est mauvaise et la plupart d'entre elles ont besoin de soins dentaires réparateurs.

Cependant, l'incapacité fonctionnelle et la perte d'autonomie de ces patients constituent un obstacle à la mise en œuvre des soins et limitent souvent les soins aux cas d'urgence.

Beaucoup d'entre eux ne peuvent pas ouvrir la bouche correctement ou ne peuvent garder la bouche ouverte que quelques instants.

En conséquence, la durée de l'intervention dentaire doit être **la plus courte possible**.

Les traitements dentaires classiques peuvent ne pas être **acceptables** (l'état de santé buccal et mental du patient ne le permet pas) ou **accessibles** (le matériel dentaire essentiel ne peut pas être transporté) à cette population, en particulier aux personnes âgées fragiles, confinées à la maison ou vivant dans des maisons de retraite. Il peut être difficile de fournir des traitements dentaires adaptés.

Lorsqu'il s'agit de patients gériatriques **hospitalisés** ou de patients **incapables de se rendre dans un cabinet dentaire**, il est nécessaire de prendre en compte des facteurs tels que la **disponibilité d'instruments rotatifs** et d'une lampe à photopolymériser.

En cas de non disponibilité, on optera pour une approche ART.

Cette technique est plus acceptable pour les patients âgés et plus facile à administrer.

Le temps moyen pour placer les restaurations avec l'ART est plus court. Ainsi, il est possible d'effectuer plusieurs restaurations dans différents quadrants lors d'une même visite car l'anesthésie locale n'est pas nécessaire.

De plus, le taux de survie est comparable à celui des restaurations conventionnelles. [89]

L'ART est donc une alternative efficace en particulier lorsqu'elle est associée à des mesures préventives

Les personnes âgées présentent des taux élevés de lésions cervicales non carieuses (LCNC). Ces problèmes de santé bucco-dentaire sont associés à des problèmes généraux ainsi qu'à des limitations mentales et de communication de ces patients, ce qui complique la restauration des LCNC. Ce phénomène s'intensifie chez les patients âgés présentant une diminution du débit salivaire ou des troubles des glandes salivaires.

La question est de savoir quel CVI un clinicien devrait choisir pour la restauration des LCNC chez les patients gériatriques. Deux options viables s'offrent à nous : CVIMAR et CVI-HV. Les CVIMAR possèdent des caractéristiques qui en font généralement le matériau de choix (des propriétés mécaniques améliorées et une réaction de prise plus rapide). Pour ce type de lésion, leurs taux de rétention sont supérieurs à ceux des résines composites sur deux ans [90].

Cependant les CVI-HV constituent le choix optimal dans certains cas où l'utilisation des CVIMAR est limitée :

- Patients xérostomiques (suite à des radiations, des médicaments, des troubles des glandes salivaires, etc...)

Les CVI-HV présentent une meilleure résistance à l'abrasion et à l'érosion que les CVIMAR, en particulier dans les bouches xérostomiques

- Patients présentant un risque carieux élevé

Les CVI-HV libèrent plus de fluor que les CVIMAR [91] et offrent donc une meilleure protection contre les caries secondaires.

Néanmoins, l'application du revêtement chez ces patients doit être évitée car elle diminue la libération de fluorure allant jusqu'à 1,4 à 4 fois [92], sauf si le patient a recours à un gel de fluorure susceptible d'endommager la couche superficielle des restaurations, tels que ceux contenant du fluorure de phosphate acidulé (FPA). Dans ce cas, le revêtement sera nécessaire. Un gel neutre à 2% de fluorure de sodium n'affecte pas la surface du ciment et aucun revêtement ne sera nécessaire.

Un autre intérêt des CVI-HV est la possibilité de les utiliser avec l'ART lorsque les instruments rotatifs ne sont pas disponibles ou que le manque de coopération du patient ne permet pas leur utilisation. En effet, la présence de dentine sclérotique est un obstacle à l'obtention d'une bonne liaison avec les CVIMAR. Il est nécessaire d'enlever la couche de surface externe avec un instrument rotatif. Les CVI de nouvelle génération ne nécessitent pas cette préparation car ils sont capables de se lier à la dentine sclérotique et de maintenir l'adhésion pendant de longues périodes [93].

Un inconvénient des CVI-HV par rapport aux CVIMAR est la nécessité de prendre un deuxième rendez-vous pour la finition et le polissage de la restauration. En effet, il est recommandé de réaliser le polissage final des CVI-HV après au moins 24 heures lors d'un autre rendez-vous afin de leur laisser le temps de terminer leur maturation.

On optera plutôt pour un CVIMAR lorsqu'il sera impossible de prendre plus d'un rendez-vous

6) Les personnes handicapées

Le quart voire le tiers des adultes handicapés mentaux présentent une anxiété des soins dentaires.

Des stimuli désagréables, tels que l'injection d'une anesthésie locale ou le bruit et les vibrations des instruments rotatifs, peuvent provoquer une anxiété disproportionnée et donc le refus ultérieur d'être traité à court et à long terme, rendant l'utilisation de matériaux de restauration sensibles à l'humidité particulièrement problématique.

De plus, les traitements de restauration conventionnels nécessitent un niveau élevé de coopération, qui peut souvent être compliqué lorsque le patient a une capacité réduite de garder la bouche ouverte, une difficulté à rester stable pendant les procédures dentaires délicates et/ou un manque de coordination des muscles de la bouche, causant des problèmes de langue et de bave.

Ainsi, il est nécessaire de travailler avec un matériau capable de raccourcir le temps nécessaire au fauteuil et pouvant être mis en place dans un champ humide.

L'approche ART est moins anxiogène par rapport à la méthode conventionnelle, ce qui en fait une approche idéale pour les personnes handicapées.

Selon une étude, le taux de survie sur trois ans des restaurations avec l'approche ART est plus élevé que celui des restaurations en résine composite [94].

7) Scellement de sillons

Des sealants de divers types sont placés dans les sillons des molaires, primaires ou permanentes, afin de prévenir le développement des caries en empêchant le sillon d'être colonisé par la plaque et la pellicule.

En général, les taux de rétention des CVI sont inférieurs à ceux des résines composites [95].

Cependant, lorsque le **risque carieux est élevé**, les verres ionomères se révèlent aussi efficaces voire supérieurs aux résines composites [96]. Ceci est probablement lié à leur adhésion intrinsèque et à leur effet cariostatique.

Les CVI exercent un effet préventif sur la carie car ils possèdent une capacité de reminéralisation des tissus dentaires, qui les rend plus résistants aux acides.

Étant hydrophiles, ils peuvent absorber tout liquide restant au fond des sillons tout en adhérant à l'émail, et leur stabilité dimensionnelle leur permet de conserver une bonne adaptation marginale, ce qui en fait de bons agents d'étanchéité.

Le risque de développement de caries sous le matériau de scellement est ainsi éliminé.

Les CVI-HV étant plus tolérants à l'humidité, un contrôle absolu de celle-ci n'est pas nécessaire. Ils constituent donc une bonne alternative aux composites lorsqu'il est nécessaire de sceller les sillons de molaires n'ayant fait qu'à moitié leur éruption.

Le développement des CVI-HV a fourni un matériau offrant des taux de rétention bien supérieurs [96]. Ils sont désormais comparables aux sealants composites.

8) La technique Sandwich

Dans les lésions plus étendues, l'utilisation des CVI seuls ne sera pas indiquée car, les charges occlusales étant plus importantes, leurs performances mécaniques seront insuffisantes pour résister aux forces qui s'exercent.

Ainsi, dans les cavités volumineuses, on utilisera la technique " sandwich", notamment dans le cas de patients présentant un risque carieux élevé.

Le CVI, mis en place au niveau de la partie profonde de la cavité, est utilisé comme substitut dentinaire et sera recouvert par de la résine composite qui sera utilisée comme substitut amélaire. L'objectif de cette technique est de combiner les avantages des ciments verre ionomère et des résines composites afin d'améliorer les résultats cliniques de la restauration.

Cette technique présente plusieurs avantages :

- Meilleure étanchéité qu'une restauration en composite lorsque l'émail est absent.
Le CVI dispose d'une excellente tolérance pulpaire et protège la pulpe du défaut d'étanchéité et de la toxicité du composite.
- Une tolérance à la mise en œuvre dans des conditions difficiles [97].
Ceci est particulièrement intéressant dans le cas des restaurations proximales qui demeurent le site privilégié des caries secondaires
- Une simplicité et une rapidité de mise en œuvre (le CVI peut être mis en place en bloc)
- Diminution des sensibilités postopératoires, diminution des risques de «micro-leakages» et de déformation cuspidienne.

La technique Sandwich fermé

Le CVI comble les deux tiers profonds de la cavité.

Il sera complètement recouvert de composite, même dans sa portion la plus cervicale.

La technique sandwich fermée est indiquée lors de lésions carieuses profondes juxtapulpaire car les CVI vont reminéraliser la dentine grâce à leur bioactivité.

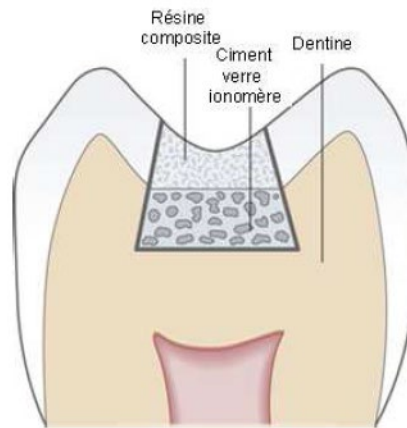


Figure n°8 : technique sandwich fermé (source : <https://pocketdentistry.com/9-the-tooth-coloured-restorative-materials-iii-glass-ionomer-cements/>)

La technique Sandwich Ouvert

A la différence de la technique sandwich fermé, le composite ne recouvre pas complètement le ciment verre-ionomère qui reste exposé à l'environnement buccal dans la région cervicale où il relargue du fluor et permet de limiter la déminéralisation.

Le CVI est injecté en cervical juste sous le point de contact pour éviter sa dégradation dans le temps. Cette technique est indiquée dans le cadre d'une cavité de classe II où la perte de substance proximale est très importante (site 2, stades 2 ou 3) impliquant des limites cervicales de préparation juxta ou sous-gingivales avec une absence d'émail cervical.

De plus, dans ces cas là, le délabrement de la dent rend difficile la mise en place d'un champ opératoire complètement étanche. Grâce à la tolérance du CVI en présence d'humidité, on simplifie la mise en œuvre en transformant la cavité initiale juxta-gingivale en cavité supra-gingivale (remonté de marge)

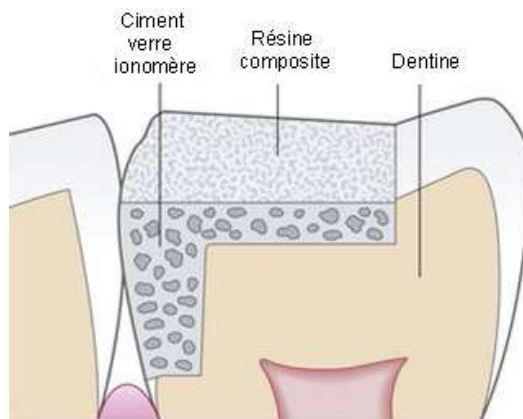


Figure n°9 : technique sandwich ouvert (source : <https://pocketdentistry.com/9-the-tooth-coloured-restorative-materials-iii-glass-ionomer-cements/>)

L'adhésion des composites aux verres ionomère est variable, favorisant ou non les techniques sandwichs.

Il est préférable d'utiliser les CVIMAR car ils adhèrent aux composites grâce à la présence de monomères résineux au sein de leur matrice. Lors de la photopolymérisation des CVIMAR, l'oxygène inhibe la réaction à la surface. Il se forme alors une couche superficielle non polymérisée qui réagira avec les monomères résineux du composite sus-jacent lors de la photopolymérisation.

L'absence de monomères résineux HEMA dans les CVI-HV en fait des matériaux biocompatibles car les monomères non polymérisés sont capables de pénétrer dans la dentine pour atteindre la pulpe où ils s'avèrent cytotoxiques.

Cependant, leur adhésion aux composites est faible à cause de l'absence de radicaux libres non polymérisés en surface. Donc leur utilisation sera plus limitée que les CVIMAR en fonction du nombre de parois dentaires résiduelles car cela influencera la répartition des contraintes occlusales et donc la cohésion de l'ensemble de la restauration.

Les défaillances (perte de la restauration composites) peuvent être résolues par des procédures de réhabilitation et seront moins conséquentes que les défaillances adhésives restauration/dent qui représentent un risque plus élevé pouvant aboutir à des caries dentaires récurrentes.

Bien que la liaison du composite/CVI-HV soit plus faible qu'avec un CVIMAR, la résistance au cisaillement est satisfaisante lorsqu'un adhésif universel auto-mordant (ex : Scotchbond Universal) est utilisé [98].

9) La technique Stepwise

Dans le cas des **lésions carieuses profondes**, une excavation complète des caries en une seule étape augmente les risques d'exposition pulpaire jusqu'à 53% [99].

Pour éviter cela, la technique "Stepwise" a été introduite afin de préserver la vitalité pulpaire. Il s'agit d'un curetage partiel de la lésion consistant à éliminer la dentine carieuse en périphérie et à laisser de la dentine affectée en fond de cavité en regard de la pulpe. Bien sûr, cela ne peut être effectué qu'en cas de carie profonde sans signes ni symptômes de pulpite irréversible.

Une restauration étanche est mise en place temporairement, pour laisser le temps aux odontoblastes de former de la dentine tertiaire. Après une période variable de 1 à 12 mois, la cavité est réouverte et la dentine affectée résiduelle, désormais plus foncée et de consistance plus dure, est éliminée. Grâce à l'étanchéité apportée par les systèmes adhésifs et particulièrement par les CVI, « l'excavation partielle » de la dentine cariée sans réintervention semble s'imposer et il a été suggéré d'éviter la deuxième étape de la technique et de ne pas réouvrir la cavité.

La méthode en une étape présente un risque plus faible de complications futures, mais elle nécessite un matériau de coiffage approprié et un matériau de restauration parfaitement étanche. Il existe divers matériaux de coiffage pulpaire biocompatibles possédant des effets antibactériens et une capacité de scellement sur les caries restantes permettant de réduire la masse bactérienne. Parmi ces matériaux, on a l'hydroxyde de calcium (le plus couramment utilisé) et le ciment MTA.

Les CVI-HV peuvent être utilisés comme alternative à l'amalgame et aux résines composites en tant que matériau de restauration final car ces derniers présentent des inconvénients qui peuvent compromettre l'étanchéité de la restauration et aboutir à des fuites et à la solubilité des matériaux de coiffage.

De par leurs nombreux avantages tels que leur liaison chimique à la structure dentaire, leur libération élevée de fluorure, leur résistance à la compression élevée (260 MPa) et leur propriété antibactérienne, les CVI-HV constituent des matériaux de choix.

Le taux de réussite des restaurations à long terme est plus élevé (succès clinique lors du suivi à 30 mois) [100]. Ils peuvent donc être utilisés comme matériau de restauration final dans les cavités profondes lorsque l'on souhaite recourir à la technique stepwise en une seule étape, en particulier dans le cas des patients à risque carieux élevé.

Cependant, un suivi clinique et radiographique à long terme des traitements est nécessaire.

10) Synthèse






Les CVI-HV sont indiqués :

- sur les dents temporaires dans les situations de classes I, II, III et V
- En dentisterie humanitaire avec l'ART
- chez les patients âgés et à besoins spécifiques car leur manipulation est pratique
- sur les dents permanentes dans les situations de classe V et classe III, en tant que restauration transitoire ou semi-permanente
- Sur les dents permanentes, en tant que restauration "définitive":
 - dans les cavités de classe I, y compris celles sous contraintes
 - Dans les cavités de classe II, sauf en cas de large cavité ou de cavités à faces multiples, si la largeur de la cavité est inférieure à la distance inter-cuspidienne et que les bords sont situés à 1-1,5 mm des sommets cuspidiens ou qu'il y a au moins un contact sur zone non restaurée.

Les nouvelles générations de CVI-HV (Equia Forte et Ketac Universal) élargissent encore leurs champs d'indication sur les dents permanentes.

Il est également possible de les utiliser en tant que sealant ou comme base dans la technique sandwich.

Voici un tableau, tiré d'un article d'Elisabeth DURSUN, listant les différents CVI-HV disponibles et leurs indications

CVI-HV		Marque	Caractéristiques majeures	Indications
- Fuji IX (& « Fast ») - Fuji IX extra		GC	- Condensable - Conditioner requis - Vernis requis (Fuji IX extra: plus esthétique) (Version fast : prise plus rapide).	- CI I et CI II : sous contraintes pas trop importantes - Restauration transitoire si fortes contraintes - CI V - DT
Equia Forte Fil + Equia Forte Coat		GC	- Dernière génération « bulk » : propriétés mécaniques accrues - Conditioner optionnel - Vernis requis	- CI I - CI II avec cavité de largeur inférieure à la distance inter-cuspidienne et aux bords à 1,5 mm des sommets cuspidiens - Restauration transitoire - CI V
Ketac Molar (& « Quick »)		3M	- Texture très compactable - Conditioner requis - Vernis optionnel	- CI I sur zones sans contrainte occlusale - CI II sous stress occlusal possible si l'isthme mesure moins de la moitié de la distance inter-cuspidienne et avec au moins un contact sur zone non restaurée - CI V si esthétique non prioritaire - Restaurations transitoires uni/multifaces - DT
Ketac Universal		3M	- Viscosité « intermédiaire » - « Dernière génération » : résistance mécanique accrue - Pas de conditionner - Pas de vernis	- CI I sous contrainte occlusale possible, mais avec au moins un contact sur zone non restaurée - CI II sous stress occlusal possible si l'isthme mesure moins de la moitié de la distance inter-cuspidienne et avec au moins un contact sur zone non restaurée - CI V si esthétique non prioritaire - Restauration transitoire uni/multifaces - DT
ChemFil Rock		Dentsply	- Texture très compacte, matériau sculptable - Pas de conditionner - Pas de vernis	- CI III - CI V et DT - Restauration semi-permanente CI I et II








Riva Self Cure		SDI	<ul style="list-style-type: none"> - Texture compactable - Conditioner requis - Vernis requis 	<ul style="list-style-type: none"> - CI I restaurations minimales - CI V en postérieur - Restauration transitoire - DT
Hi-Fi		Shofu	<ul style="list-style-type: none"> - Considéré comme condensable - Temps avant finition assez long - Conditioner requis - Vernis requis 	<ul style="list-style-type: none"> - CI V - CI III - DT
FX-II		Shofu	<ul style="list-style-type: none"> - Condensable - « Bonne esthétique » - Temps avant finition long - Pas de conditioner - Vernis requis - Pas conditionné en cartouche 	<ul style="list-style-type: none"> - CI I hors zone de contrainte occlusale - CI II hors zone de contrainte occlusale - Restauration transitoire pour CI 1 et CI II sous contraintes occlusales - CI III et CI V - DT
Ionofil Molar (& Quick)		Voco	<ul style="list-style-type: none"> - Texture très condensable - Pas de conditioner - Vernis requis 	<ul style="list-style-type: none"> - CI II tunnel (non-portant d'occlusion) - Restauration transitoire de long terme des CI I et CI II - CI V - DT
IonoStar Molar (& IonoStar Plus)		Voco	<ul style="list-style-type: none"> - Consistance modifiable selon mélange (viscosité élevée pour le IonoStar Plus) - Pas de conditioner - Vernis requis - Meilleure esthétique pour le IonoStar Plus 	<ul style="list-style-type: none"> - CI I sans contrainte occlusale - Restaurations semi-permanentes de CI I et CI II - CI V - CI III - DT
Magic Glass ART		Vigodent/Coltene	<ul style="list-style-type: none"> - Conditioner requis - Vernis requis - Malaxage manuel 	<ul style="list-style-type: none"> - CI III et V - DT
Maxxion		MX-FGM	<ul style="list-style-type: none"> - Conditioner requis - Vernis requis - Malaxage manuel 	<ul style="list-style-type: none"> - CI III et V - DT

Tableau n° 1 : Les différents CVI-HV disponibles, leurs indications et certaines caractéristiques.

(CI : classe ; DT : dent temporaire) [50]

V – Protocole d'utilisation clinique (cas cliniques)

Dans cette partie nous allons détailler le protocole clinique d'une restauration de classe II avec un CVI-HVIP et nous terminerons avec des cas cliniques qui permettront d'illustrer l'utilisation de ces matériaux.

Restauration avec Equia Forte dans le cas d'une cavité de classe II

Une fois la préparation de la cavité terminée, il va falloir réaliser le coffrage : bandes matricielles sectorielles pré-galbées, anneaux de serrage et coins de bois placés sur les faces proximales.

Une fois en place, il faut brunir la matrice sur les surfaces proximales des dents adjacentes à l'aide d'un instrument manuel (fouloir ou brunissoir boule).

La cavité est ensuite traitée avec une solution d'acide polyacrylique à 20% pendant 10 secondes (GC Cavity Conditioner) et soigneusement rincée pour nettoyer la cavité et éliminer la boue dentinaire.

Une teinte appropriée de CVI (EQUIA Forte Fil) est choisie.

La capsule est activée et mélangée selon les instructions du fabricant.

Pour cela, la capsule est frappée latéralement sur une surface dure pour libérer la poudre.

Puis, pour activer la capsule, le piston est poussé jusqu'à ce qu'il affleure le corps principal.

La capsule est immédiatement placée dans le pistolet et le levier est actionné une fois, puis elle est mélangée pendant 10 secondes dans un mélangeur automatique.

Elle est ensuite insérée dans le pistolet et injectée directement dans la cavité préparée, en surchargeant légèrement.

La viscosité se développe assez rapidement avec ce matériau et il convient donc de le placer dans la cavité dans les 10 secondes qui suivent le mélange.

Le temps de prise final pour ce matériau est de 2 minutes 30 s.

Pendant cet intervalle de temps, le CVI doit être protégé contre la contamination par l'humidité et le dessèchement excessif. Pour cela, un revêtement optionnel EQUIA Forte Coat peut être appliqué sur le matériau pour éviter toute contamination.

Il est possible d'appliquer de la chaleur avec une unité de thermo-chauffage Carbo LED, avec une puissance de durcissement thermique de 1500 mW/cm², à 50-60°C pour accélérer la vitesse de réaction [79].

La restauration est réglée en réalisant les finitions de contours et l'équilibration occlusale avec des fraises diamantées à grains fins et des fraises en carbure de Tungstène.

Enfin, la surface de la restauration est traitée avec une mince couche de revêtement de résine (EQUIA Forte Coat) appliquée avec une micro-brosse et photopolymérisée pendant 20 secondes.

Il est possible d'appliquer cette même résine sur les surfaces proximales avec un fil dentaire.

Cela permet de protéger le point de contact de l'absorption d'eau après la phase initiale de durcissement car le défaut le plus fréquent constaté dans une étude récente utilisant le système Equia est la perte de matériau au niveau du point de contact proximal non revêtu, alors que les surfaces occlusales revêtues ne présentaient ni usure ni désintégration [54].

Après que le revêtement de résine ait pris, il faut à nouveau vérifier l'occlusion avec du papier articulé et les points de contacts avec du fil dentaire pour s'assurer que le revêtement de résine n'a pas altéré les contacts ou l'occlusion.

La figure ci-dessous récapitule les étapes de mise en place d'une restauration CVI-HVIP avec les durées de chaque étape et le cumul de durée.

	Etapes de la mise en place d'une restauration CVI-HVIP	Durée de chaque étape		Cumul Durée
1	Application Conditionneur	0:10		
2	Rinçage séchage modéré	0:15		0:25
3	Trituration de la Capsule	0:10	Début	0:35
4	Extrusion et Insertion dans la cavité	0:10		0:45
5	Laisser au contact, le ciment devient mat	0:10		0:55
6	Compactage et mise en forme définitive	0:45	1:15	1:40
7	1ere Application Résine Glaçage	0:20		2:00
8	Photopolymérisation Résine Glaçage	0:20		2:20
9	Repos jusqu'à 2:30	0:35	2:30	2:55
10	Retrait Matrice/Réglage/Occlusion	1:00		3:55
11	Nettoyage/ Séchage léger	0:20		4:15
12	2eme Application Résine Glaçage	0:20		4:35
13	Photopolymérisation Résine Glaçage	0:20		4:55
	Temps total de travail en minutes	4:55		

Figure n°10 : Étapes de réalisation d'un CVI de haute viscosité « Imprégné-Protégé » [2].

Cas cliniques

Voici les photos de 3 cas cliniques que le Dr De Belenet a eu la courtoisie de partager avec moi afin d'illustrer l'utilisation des CVI-HVIP.

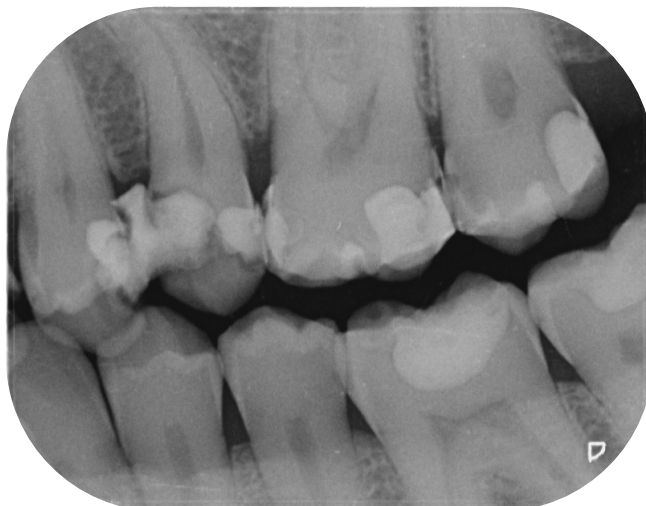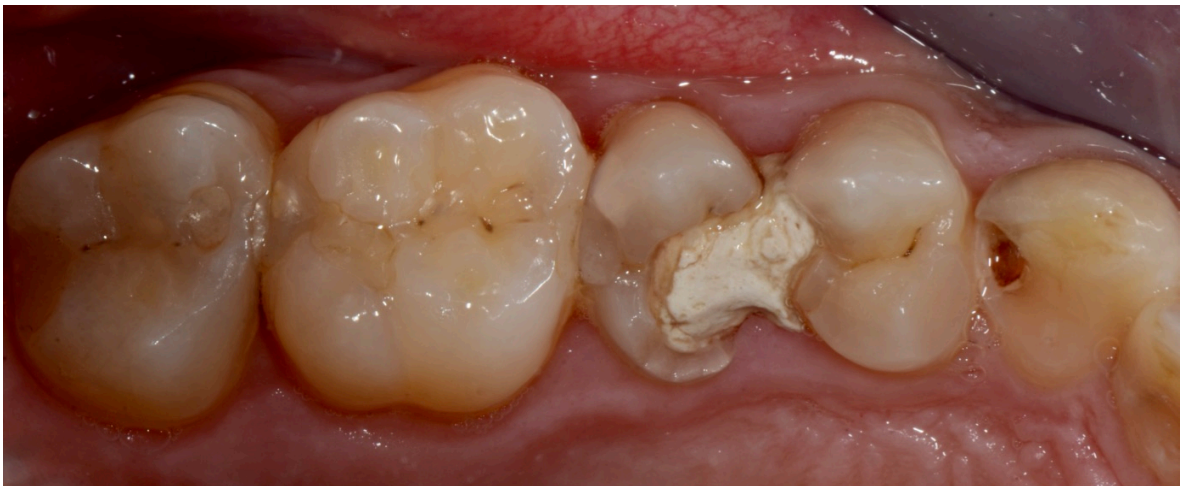Le point commun de ces 3 cas est l'hygiène bucco-dentaire insuffisante des patients et le risque carieux élevé. La réalisation de restaurations au composite n'aurait pas permis un succès thérapeutique à moyen terme.

Ces trois cas ont été traités avec un CVI-HV : le Fuji Equia (GC)

Cas clinique n°1

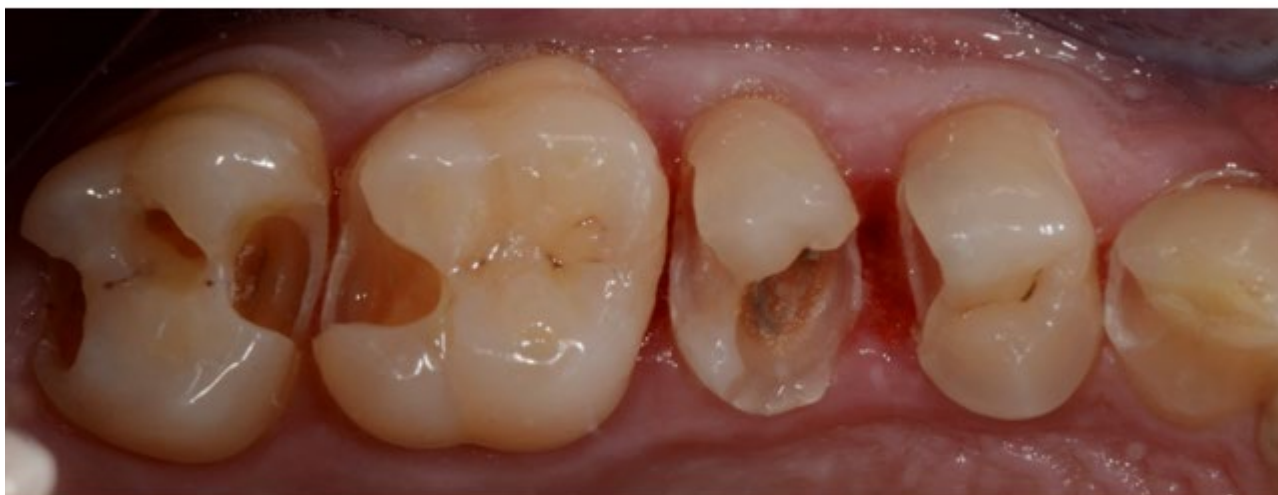Il s'agit d'un patient de 35 ans, polycarié, revendiquant un brossage tous les deux jours.

Voici une photo et une radio pré-opératoire :

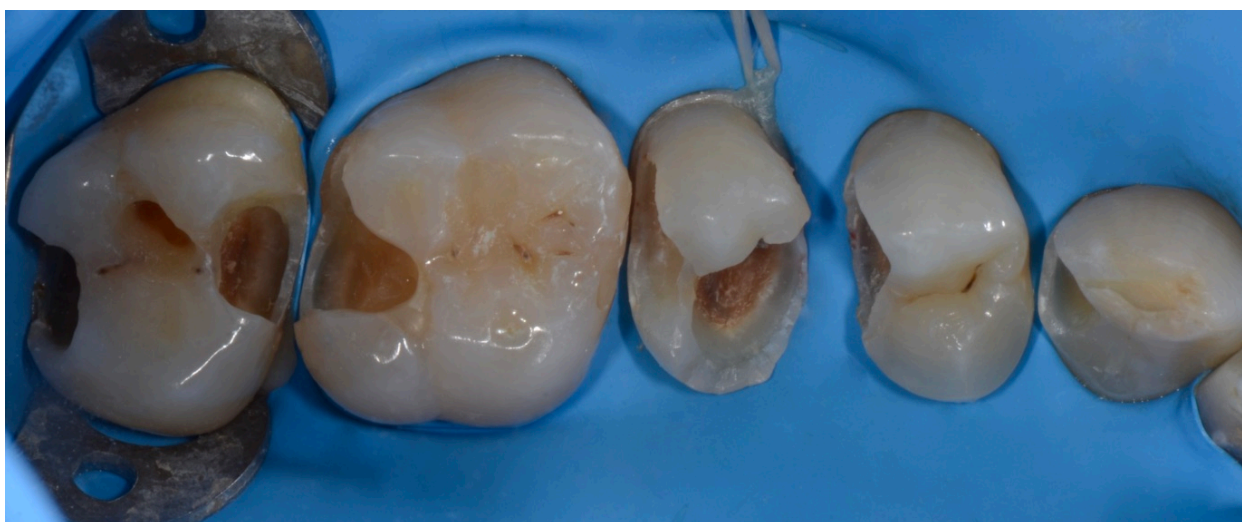

Voici une photo après dépose des anciennes restaurations et éviction carieuse.

La 25 a été traitée par composite car la taille de la cavité et l'absence de rétention empêchent l'utilisation d'un CVI-HV.

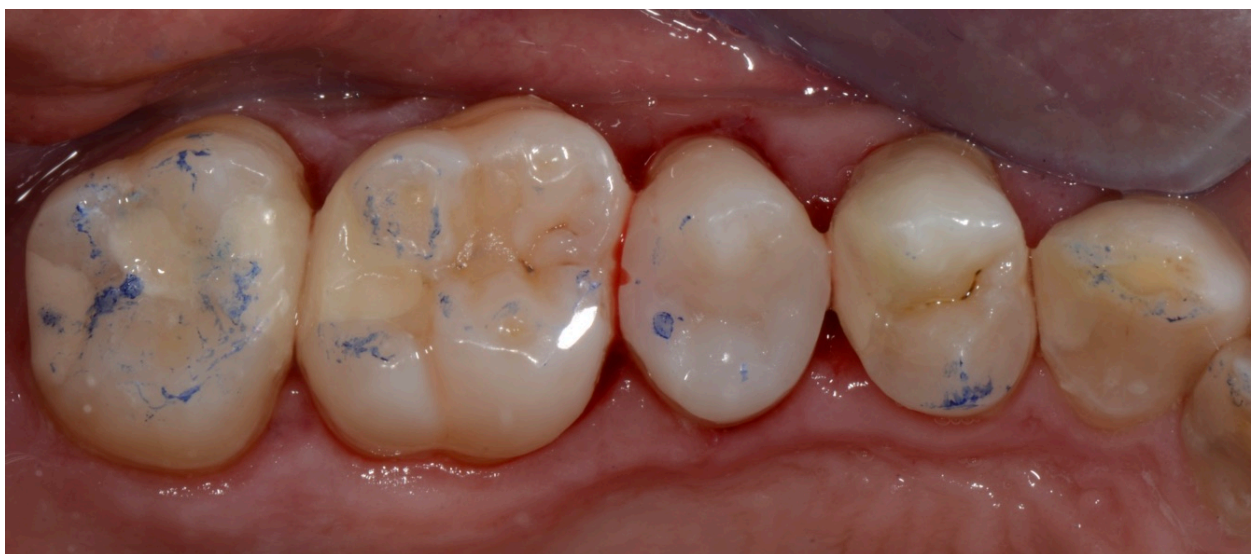
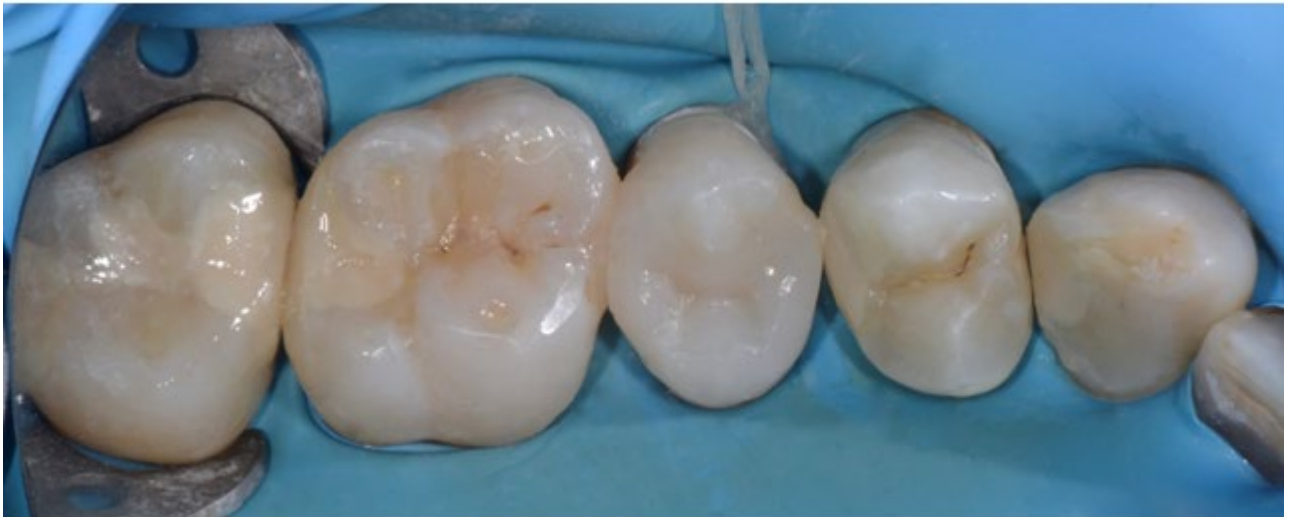
Après mise en place du champ opératoire (digue), les cavités ont été traitées avec un conditionneur afin d'optimiser l'adhésion des CVI-HV.



Voici deux photos postopératoires, une avant dépose de la digue et une après vérification de l'occlusion. On constate que les restaurations Equia s'intègrent bien esthétiquement au niveau du secteur postérieur.

Pour réaliser l'anatomie des faces occlusales avec Equia, il faudra la dégrossir pendant la prise puis la "sculpter" à la fraise.



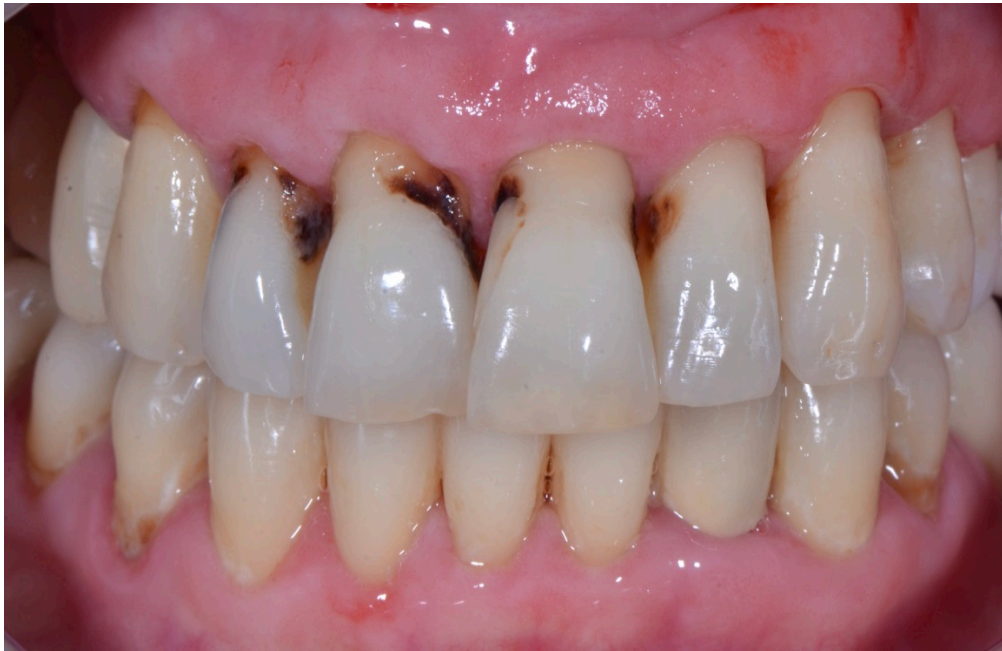Cas clinique n°2

Il s'agit d'une patiente de 60 ans, polycariée et avec une boulimie nocturne.

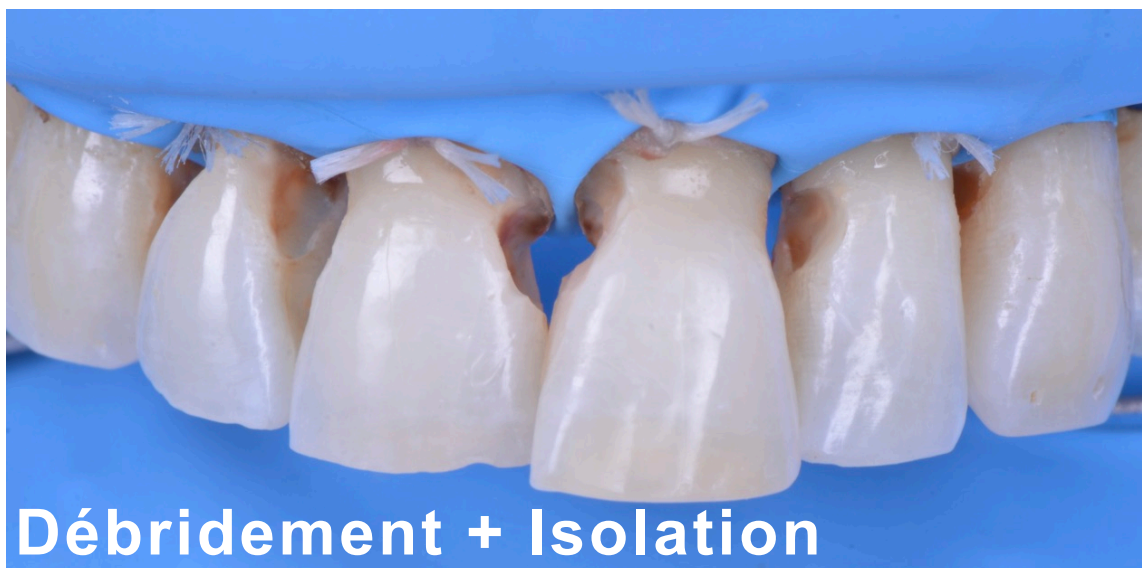
Situation initiale : Il y a présence de caries radiculaires avec absence d'émail cervical.

Ceci, associé à un risque carieux élevé, favorise l'utilisation d'un CVI-HV.

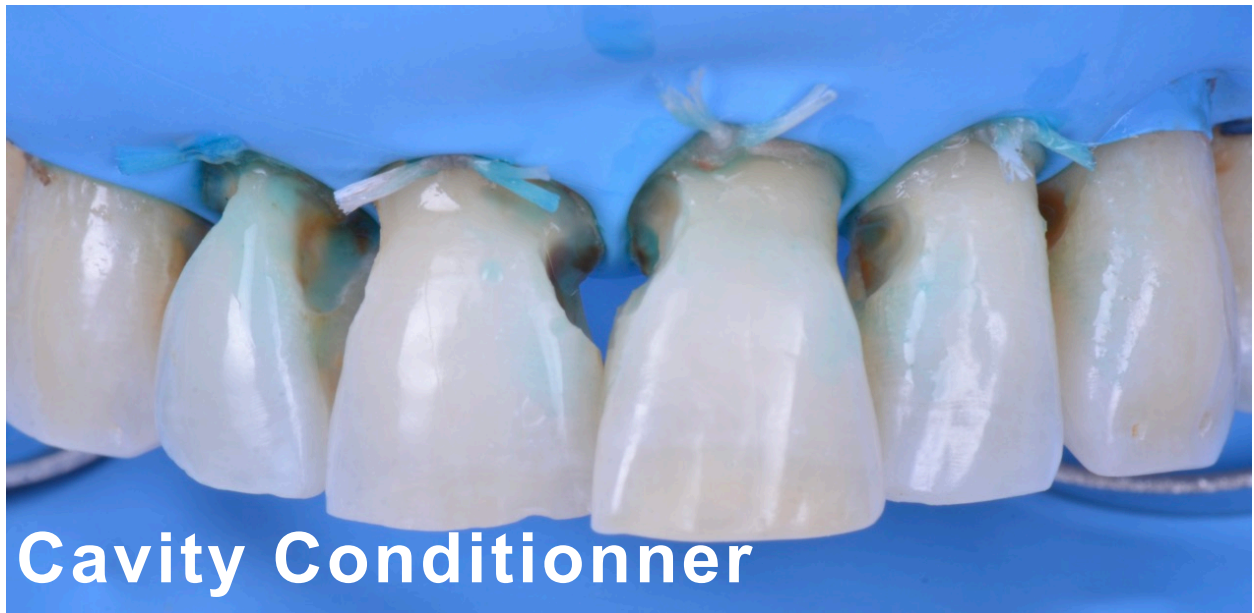Il sera toujours possible de recourir plus tard à des couronnes périphériques.



Voici une photo après débridement carieux et isolation.

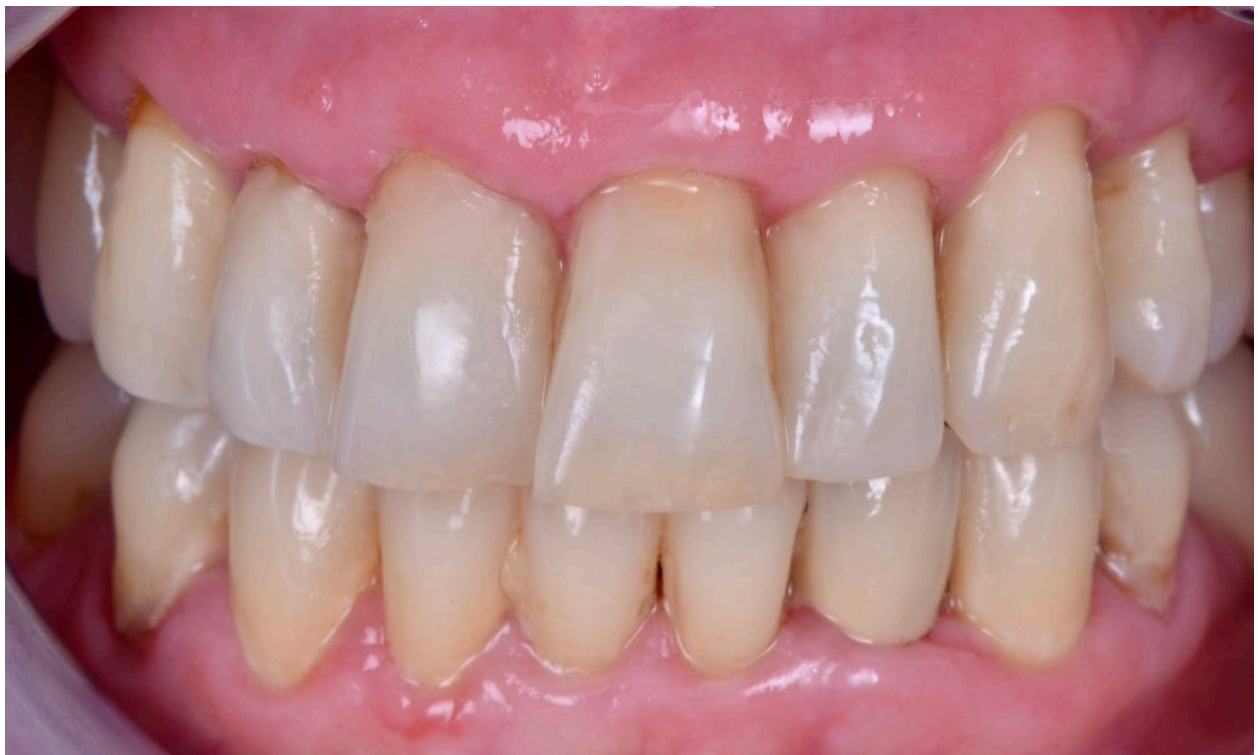

Application du **conditionneur**.



Voici le résultat à **3 semaines postopératoire**.

L'intégration esthétique est excellente ce qui n'est pas toujours le cas pour le secteur antérieur.



L'**adhésion chimique** d'un verre-ionomère sera **plus pérenne** et **plus stable** sur une dentine **déminéralisée** ou dentine "**affectée**".

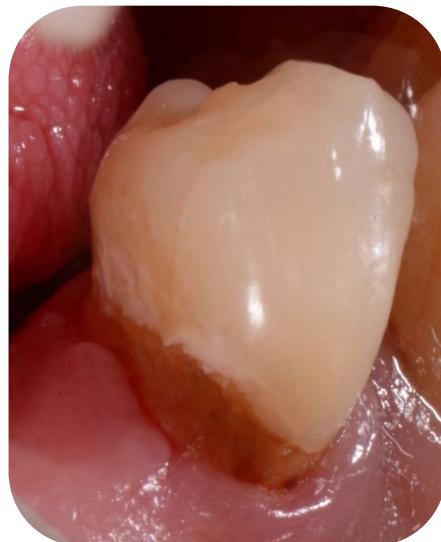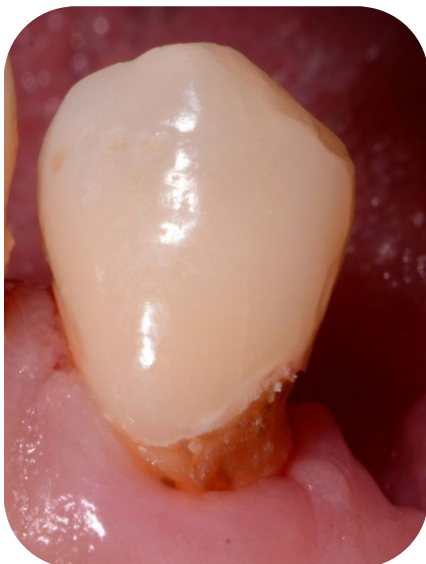L'étanchéité marginale sera meilleure et la colonisation des joints de la restauration par des bactéries sera très limitée (effet cariostatique des fluorures) tandis qu'elle peut s'avérer importante sur la résine "non convertie" du composite.

Le "**coat**" **photopolymérisable** qui est appliqué sur le CVI-HV va le **protéger** pendant la **phase de maturation** qui est une phase à risque.

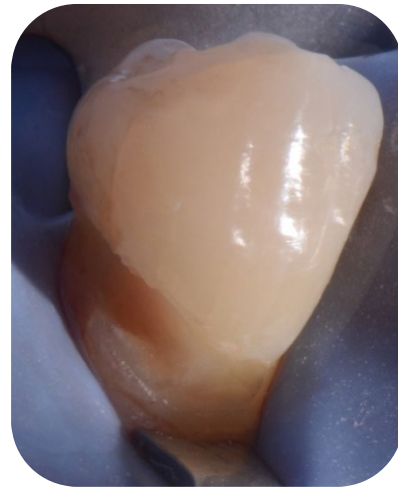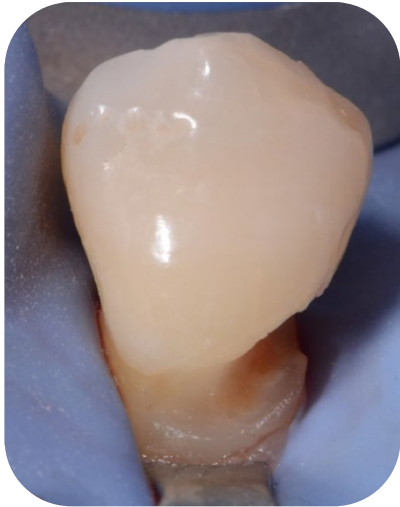
Cas clinique n°3

Il s'agit d'une patiente de 45 ans, polycariée avec un terrain alcool-tabagique et une dépression.

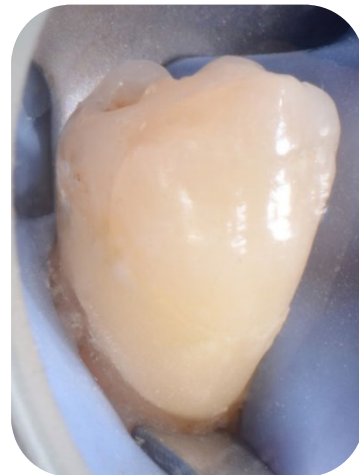
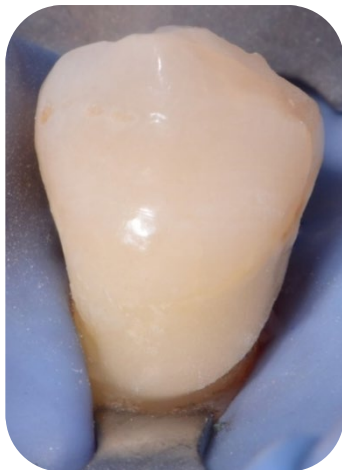Situation initiale : Comme pour le cas précédent, il y a présence de caries radiculaires avec absence d'émail cervical ainsi qu'un risque carieux élevé.



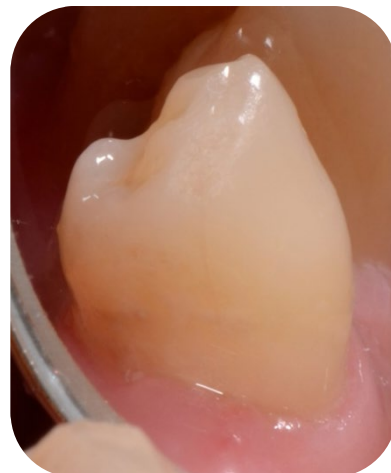
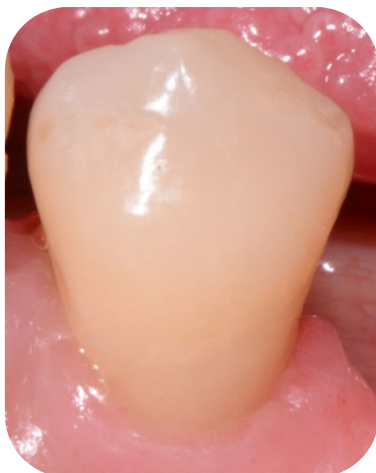Voici après débridement carieux et isolation



Voici la photo postopératoire. Comme précédemment, l'intégration esthétique est excellente.



Ci-dessous, le résultat à 10 jours postopératoire.



Conclusion

Actuellement, les résines composites sont couramment utilisées comme matériau de restauration direct en raison de leurs avantages esthétiques et de leurs bonnes performances cliniques.

Les Ciments Verres Ionomères (CVI) ont longtemps été considérés comme des matériaux intéressants mais insuffisants.

Ils offrent différents avantages : adhésion intrinsèque aux tissus dentaires (adhésif non nécessaire), relargage de Fluor (action bactériostatique), relative tolérance à l'humidité, rapidité de réalisation, mise en œuvre beaucoup moins exigeante, faible coût, etc...

Du fait de propriétés mécaniques améliorées, les CVI de Haute Viscosité (CVI-HV) constituent, en dentisterie restauratrice, une alternative thérapeutique crédible au composite dans différentes situations « épineuses », lorsque ce dernier est contre-indiqué :

- Mauvaise hygiène bucco-dentaire (risque carieux élevé)
- Isolation difficile (impossibilité de poser la digue ou étanchéité imparfaite de celle-ci)
- Temps réduit chez les patients peu coopérants (enfants, personnes âgées, handicapés,...)
- Absence d'email cervical.

Le revêtement de résine photopolymérisable (coat) contribue également à améliorer leurs propriétés mécaniques en les protégeant lors de leur phase de maturation qui est une phase à risque.

Comparés aux CVIMAR, ils sont plus résistants à l'usure.

Ce matériau possède un grand nombre de qualités mais également des défauts.

Son plus gros défaut reste sa faible résistance à la flexion qui explique les fractures que l'on peut observer notamment au niveau des contacts proximaux lorsque les indications sont mal respectées.

Ce matériau offre d'excellents résultats cliniques à moyen terme lorsque l'on respecte les indications cliniques, notamment dans le cas de cavités où il travaillera majoritairement en compression et non en flexion comme les cavités de classe I ou de classe II limitée. EQUIA Forte élève encore le niveau des CVI-HV.

Table des illustrations

Figures :

Figure n°1 : Les deux évolutions majeures des CVI conventionnels	4
Figure n°2 : Chronologie du développement et des avancées des ciments verres ionomères	6
Figure n°3 : Réaction acide-base des CVI	7
Figure n°4 : Libération du fluor de différents CVI au cours du temps	11
Figure n°5 : Situation clinique d'un patient ayant un risque carieux élevé avec absence d'émail cervical	19
Figure n°6 : Indication des restaurations de classe II sur dent permanente pour Equia Forte ...	20
Figure n°7 : Vue schématique d'une cavité étendue de classe II selon les recommandations du fabricant d'EQUIA Forte	22
Figure n°8 : technique sandwich fermé	37
Figure n°9 : technique sandwich ouvert	38
Figure n°10 : Étapes de réalisation d'un CVI de haute viscosité « Imprégné-Protégé »	44

Tableau :

Tableau n° 1 : Les différents CVI-HV disponibles, leurs indications et certaines caractéristiques	41
--	----

Bibliographie

1. Goldberg M. **Bisphénol A des résines dentaires : effets adverses et conséquences thérapeutiques**. CDF N° 1507 du 8 décembre 2011.
2. Blique M. **Restaurations partielles directes : les ciments verre ionomère**. *Réalité Clinique*. 2013; 24(4):279-289. [en ligne sur Information Dentaire].
3. Srikumar G, Naiza E, Mookambika R, Aanchal A. **Newer advances in glass ionomer cement : A review**. *Annals and Essences of Dentistry*. déc 2016; VIII(4):19c-23c.
4. Dursun E. **Les ciments verres ionomères à haute viscosité. Partie 1 - De nouvelles perspectives**. *Biomatériaux cliniques*. mars 2018;1(1):26-33.
5. Peumans M, Kanumilli P, De Munck J, Van Landuyt K, Lambrechts P, Van Meerbeek B. **Clinical effectiveness of contemporary adhesives: a systematic review of current clinical trials**. *Dent Mater*. 2005 Sep;21(9):864-81.
6. Deepa SV, Nimisha CS, Priyanka SB. **One year comparative clinical evaluation of EQUIA with resin-modified glass ionomer and a nanohybrid composite in noncarious cervical lesions**. *J Conserv Dent*. 2015 Nov-Dec; 18(6): 449–452.
7. Pashley DH, Tay FR, Yui C, Hashimoto M, Breschi L, Carvalho RM, Ito S. **Collagen degradation by host-derived enzymes during aging**. *J Dent Res*. 2004; 83(3):216-221.
8. Visse R, Nagase H. **Matrix metalloproteinases and tissue inhibitors of metalloproteinases: structure, function, and biochemistry**. *Circ Res*. 2003; 92(8):827-839.
9. Mount GJ. **An Atlas of Glass-Ionomer Cements: A Clinician 's Guide**. 3rd ed. London. England: Informa Healthcare; 2001:38.
10. Ngo G. **Glass-ionomer cements as restorative and preventive materials**. *Dent Clin North Am*. 2010 Jul; 54(3):551-63.
11. Benelli EM, Serra MC, Rodrigues AL, Cury JA. **In situ anticariogenic potential of glass ionomer cement**. *Caries Research*. 1993 ; 27(4): 280-284.
12. Sharanbir K, Sidhu, John W. Nicholson. **A review of glass ionomer cements for clinical dentistry**. *Journal of Functional Biomaterials*. 2016; 7, (16):1-15.
13. Xu X, Burgess JO. **Compressive strength, fluoride release and recharge of fluoride-releasing materials**. *Biomaterials*. 2003 ; 24(14): 2451-2461.
14. Wiegand A, Buchalla W, Attin T. **Review on fluoride-releasing restorative materials. Fluoride release and uptake characteristics, antibacterial activity and influence on caries formation**. *Dental Material*. 2007 ; 23 (3): 343-362.
15. Nassar HM, Platt JA. **Effect of brushing with two different abrasives on fluoride release by high-viscosity glass ionomer cement**. *J Oral Sci*. 2015;57(4):379-84.

16. Attal J. **Les ciments verres ionomères (CVI)**. Société Francophone de Biomatériaux Dentaires. 2009–2010 Université Médicale Virtuelle Francophone.
17. German MJ, Abdul Fatah F, Zeglam M, Wassell R. **Controlling RMGIC properties by delayed light-curing**. Abstract 1055 – IADR Brazil 2012.
18. Aykut-Yetkiner A, Simsek D, Eronat C, Ciftcioglu M. **Comparison of the remineralisation effect of a glass ionomer cement versus a resin composite on dentin of primary teeth**. Eur J Paediatr Dent. 2014 Jun;15(2):119-21.
19. Salas CF, Guglielmi CA, Raggio DP, Mendes FM. **Mineral loss on adjacent enamel glass ionomer cements restorations after cariogenic and erosive challenges**. Arch Oral Biol. 2011 Oct;56(10):1014-1019.
20. Molina GF, Cabral RJ, Mazzola I, Lascano LB, Frencken JE. **Mechanical performance of encapsulated restorative glass-ionomer cements for use with Atraumatic Restorative Treatment (ART)**. J Appl Oral Sci. 2013;21(3):243–9.
21. Gadra A. Sid. Kaidi. **Les composites**. (2016).[en ligne]. Disponible sur: <http://fr.slideshare.net/AbdeldjalilGadra/les-composite>.
22. Xie D, Brantley WA, Culbertson BM, Wang G. **Mechanical properties and microstructures of glass-ionomer cements**. Dent Mater. 2000 Mar;16(2):129–38.
23. Prosser HJ, Powis DR, Wilson AD. **Glass-ionomer cements of improved flexural strength**. J Dent Res.1986 ; 65(2), 146–148.
24. Lohbauer U, Kramer N, Siedschlag G, Schubert EW, Lauerer B, Muller FA, Petschelt A, Ebert J. **Strength and wear resistance of a dental glass-ionomer cement with a novel nanofilled resin coating**. Am J Dent. 2011;24(2):124–128.
25. Ilie N, Hickel R, Valceanu AS, Huth KC. **Fracture toughness of dental restorative materials**. Clin Oral Investig. 2012;16:489–98.
26. Bagheri R, Azar MR, Tyas MJ, Burrow MF. **The effect of aging on the fracture toughness of esthetic restorative materials**. Am J Dent. 2010;23:142–6.
27. Lucas ME, Arita K, Nishino M. **Toughness, bonding and fluoride-release properties of hydroxyapatite-added glass ionomer cement**. Biomaterials. 2003 ; 24(21) : 3787–3794.
28. Piwowarczyk A, Ottl P, Lauer HC, Büchler A. **Laboratory strength of glass ionomer cement, compomers, and resin composites**. J Prosthodont. 2002 Jun;11(2):86–91.
29. Dursun E. **Les ciments verres ionomères à haute viscosité Partie I - Présentation, composition et propriétés**. Biomatériaux Matériaux Cliniques.2016; 1(1):26-32.
30. Arslanoglu Z, Altana H, Sahinb O, Tekinc MG, Adigüzeld M. **Evaluation of Surface Properties of Four Tooth-Colored Restorative Materials**. Acta Physica Polonica Series a. 2015 ; 128(2B):B-310-B-313.
31. Bagheri R, Taha NA, Azar MR, Burrow MF. **Effect of G-Coat Plus on the mechanical properties of glass-ionomer cements**. Aust Dent J. déc 2013 ; 58(4):448-53.


32. De Gee AJ, Van Duinen RN, Werner A, Davidson CL. **Early and long-term wear of conventional and resin-modified glass ionomers.** J Dent Res. 1996; 75(8):1613–9.
33. Kanik Ö, Turkun LS, Dasch W. **In vitro abrasion of resin-coated highly viscous glass ionomer cements: a confocal laser scanning microscopy study.** Clinical Oral Investigations.2016; 21(3), 821–829.
34. Diem VT, Tyas MJ, Ngo HC, Phuong LH, Khanh ND. **The effect of a nano-filled resin coating on the 3-year clinical performance of a conventional high-viscosity glass-ionomer cement.** Clin. Oral Investig. 2014 ; 18(3): 753-759.
35. Basso M, Brambilla E, Benites MG, Giovannardi M, Ionescu AC. **Glassionomer cement for permanent dental restorations: a 48-months, multi-centre, prospective clinical trial.** Stoma Edu J. 2015;2(1):25-35.
36. Lohbauer U, Petschelt A. **Influence of a nanofilled coating on physical properties of glass ionomer cements.** J Dent Res. 2012;91:1048.
37. Miyazaki M, Moore BK, Onose H. **Effect of surface coatings on flexural properties of glass ionomers.** Eur J Oral Sci. 1996;104(5-6):600–4.
38. Dowling AH, Fleming GJP. **Is encapsulation of posterior glass-ionomer restoratives the solution to clinically induced variability introduced on mixing?.** Dent Mater. 2008 Jul;24(7):957–66.
39. Dowling AH, Fleming GJ. **Are encapsulated anterior glassionomer restoratives better than their hand-mixed equivalents?.** J Dent. 2009;37:133-40.
40. Kleverlaan CJ, van Duinen RNB, Feilzer AJ. **Mechanical properties of glass ionomer cements affected by curing methods.** Dent Mater. 2004 Jan;20(1):45–50
41. O’Brien T, Shoja-Assadi F, Lea SC, Burke FJT, Palin WM. **Extrinsic energy sources affect hardness through depth during set of a glass-ionomer cement.** J Dent. 2010 Jun;38(6):490–5.
42. Kuter B, Eden E, Yildiz H. **The effect of heat on the mechanical properties of glass ionomer cements.** Eur J Paediatr Dent. 2013; 14(2):90-4.
43. Fabian Molina G, Cabral RJ, Mazzola I, Brain Lascano L, Frencken JE. **Biaxial flexural strength of high-viscosity glass-ionomer cements heatcured with an LED lamp during setting.** Biomed Res Int. 2013;2013:1-6
44. Thanjal NK, Billington RW, Shahid S, Luo J, Hill RG, Pearson GJ. **Kinetics of fluoride ion release from dental restorative glass ionomer cements: the influence of ultrasound, radiant heat and glass composition.** J Mater Sci Mater Med. 2010; 21(2):589-95.
45. Algera TJ, Kleverlaan CJ, de Gee AJ, Prah-Andersen B, Feilzer AJ. **The influence of accelerating the setting rate by ultrasound or heat on the bond strength of glass ionomers used as orthodontic bracket cements.** Eur J Orthod. 2005; 27(5):472-6.
46. Gorseta K, Glavina D, Skrinjaric I. **Influence of ultrasonic excitation and heat application on the microleakage of glass ionomer cements.** Aust Dent J. 2012; 57(4):453-7.

47. Dionysopoulos D, Tolidis K, Sfeikos T, Karanasiou C, Parisi X. **Evaluation of surface microhardness and abrasion resistance of two dental glass ionomer cements after radiant heat treatment.** *Advances in Materials Science and Engineering.* 2017 ; Article ID: 5824562.
48. Milicevic A, Gorseta K, van Duinen R NV, Glavina D. **Surface roughness of glass ionomer cements after application of different polishig techniques.** *Acta Stomatol Croat.* 2018 Dec; 52(4): 314–321.
49. van Duinen RN, Shahid S, Hill R, Glavina D. **In-vitro Study on Temperature Changes in the Pulp Chamber Due to Thermo-Cure Glass Ionomer Cements.** *Acta Stomatol Croat.* 2016 Dec;50(4):287-291.
50. Dursun E, Attal JP, Guillot L, Martins M, François P. **Les CVI à haute viscosité - Partie 2 : Applications cliniques.** *Biomatériaux Cliniques.* 2017; 2(1):32-40.
51. Kopperud SE, Tveit AB, Gaarden T, Sandvik L, Espelid I. **Longevity of posterior dental restorations and reasons for failure.** *Eur J Oral Sci.* 2012 Dec;120(6):539-48.
52. van de Sande FH, Opdam NJ, Da Rosa Rodolpho PA, Correa MB, Demarco FF, Cenci MS. **Patient risk factors' influence on survival of posterior composites.** *J Dent Res.* 2013 Jul;92(7 Suppl):78S-83S.
53. Ngo HC, Opsahl-vital S. **Intervention minimale en cariologie. La place des ciments verre ionomère.** *Réalités Cliniques.* 2012; 23(3): 235-242.
54. Scholtanus JD, Huysmans MC. **Clinical failure of class-II restorations of a highly viscous glass-ionomer material over a 6-year period: a retrospective study.** *J Dent.* 2007 Feb; 35(2):156-62.
55. Burke FJ, Siddons C, Cripps S, Bardha J, Crisp RJ, Dopheide B. **Clinical performance of reinforced glass ionomer restorations placed in UK dental practices.** *Br Dent J.* 2007 Jul; 203(1):E2; discussion 40-1.
56. Gurgan S, Kutuk ZB, Ergin E, Oztas SS, Cakir FY. **Four-year randomized clinical trial to evaluate the clinical performance of a glass ionomer restorative system.** *Oper Dent.* 2015 Mar-Apr;40(2):134-43.
57. Friedl K, Hiller KA, Friedl KH. **Clinical performance of a new glass ionomer based restoration system: a retrospective cohort study.** *Dent Mater.* 2011 Oct;27(10):1031-7.
58. Basso M, Heiss MA. **Permanent restorations with glass-ionomer cements: clinical evaluation on 319 cases.** *J Dent Res* 2013; 92: Special Issue A. Abstract 594
59. Klinké T, Daboul A, Turek A, Frankenberger R, Hickel R, Biffar R. **Clinical performance during 48 months of two current glass ionomer restorative systems with coatings: a randomized clinical trial in the field.** *Trials.* 2016 May 8; 17(1):239.
60. Gurgan, S., Kutuk, Z. B., Ergin, E., Oztas, S. S., & Cakir, F. Y. (2016). **Clinical performance of a glass ionomer restorative system: a 6-year evaluation.** *Clinical Oral Investigations*, 21(7), 2335–2343.

61. Kielbassa AM, Glockner G, Wolgin M, Glockner K. **Systematic review on highly viscous glass-ionomer cement/ resin coating restorations (Part I): Do they merge Minamata Convention and minimum intervention dentistry ?**. Quintessence Int. 2016; 47(10):813-23.
62. Gurgan S, Kutuk ZB, Yalcin Cakir F, Ergin E. **A randomized controlled 10 years follow up of a glass ionomer restorative material in class I and class II cavities**, Journal of Dentistry. Journal of Dentistry, In press, journal pre-proof, Available online 25 July 2019
63. Basso M, Brambilla E, Benites MG, Giovannardi M, Ionescu AC. **Glass-ionomer cement for permanent dental restorations: a 48-months multicentre, prospective clinical trial**. Stoma Edu J 2015;2(1):25-35.
64. Pitel ML. **An Improved Glass Ionomer Restorative System: Stress-Bearing Class I and II Indications**. Dent Today. 2017 Feb;36(2):130-4.
65. Kutuk Z B, Ozturk C, Cakir F Y, Gurgan S. **Mechanical performance of a newly developed glass hybrid restorative in the restoration of large MO Class 2 cavities**. Niger J Clin Pract. 2019;22(6): 833-841.
66. Pecie R, Krejci I, García-Godoy F, Bortolotto T. **Noncarious cervical lesions (NCCL) - A clinical concept based on the literature review. Part 2: Restoration**. Am J Dent. 2011 Jun;24(3):183-92.
67. Pitel ML. **Reconsidering glass-ionomer cements for direct restorations**. Compend Contin Educ Dent. 2014;35:26-31.
68. Celik EU, Tunac AT, Yilmaz F. **Three-year clinical evaluation of high-viscosity glass ionomer restorations in non-carious cervical lesions: a randomised controlled split-mouth clinical trial**. Clin Oral Investig. 2019 Mar;23(3):1473-1480.
69. Celik EU, Tunac AT, Yilmaz F. **A Randomized, Controlled, Split-mouth Trial Evaluating the Clinical Performance of High-viscosity Glass-ionomer Restorations in Non carious Cervical Lesions: Two-year Results**. J Adhes Dent. 2018;20(4):299-305.
70. Prakki A, Nunes MC, Cefaly DF, Lauris JR, Navarro MF. **Six-year evaluation of the Atraumatic Restorative Treatment approach in permanent-tooth class III restorations**. J Adhes Dent. 2008 Jun;10(3):233-7.
71. Dursun E, Courson F, Attal JP, Goupy L. **Utilisation des ciments verre ionomère en odontologie pédiatrique. Cas cliniques d'application sur dent temporaire**. Information Dentaire. Oct 2011 ; n° 36 (page 20-26)
72. Pallesen U, van Dijken JWV, Halcken J, Hallonsten AL, Hoigaard R. **Longevity of posterior resin composite restorations in permanent teeth in Public Dental Health Service: a prospective 8 years follow up**. J Dent. 2013 Apr;41(4):297-306.
73. Webman M, Mulki E, Roldan R, Arevalo O, Roberts JF, Garcia-Godoy F. **A retrospective study of the 3-year survival rate of resin-modified glass-ionomer cement class II restorations in primary molars**. J Clin Pediatr Dent. 2016 Winter;40(1):8-13.
74. Laske M, Opdam NJ, Bronkhorst EM, Braspenning JC, Huysmans MC. **Longevity of direct restorations in Dutch dental practices. Descriptive study out of a practice based research network**. J Dent. 2016 Mar;46:12-7.

75. Chisini LA, Collares K, Cademartori MG, de Oliveira LJC, Conde MCM, Demarco FF, Corrêa MB. **Restorations in primary teeth: a systematic review on survival and reasons for failures.** Int J Paediatr Dent. 2018 Mar;28(2):123-139.
76. Guideline on Pediatric restorative dentistry, Reference manual, American Academy of Pediatric Dentistry V31, No 6, 09/10.
77. Hilgert LA, Amorim RG, Leal SC, Mulder J, Creugers NH, Frencken JE. **Is high-viscosity glass-ionomer-cement a successor to amalgam for treating primary molars?** Dental Materials. 2014 ; 30(10):1172–1178.
78. Rutar J, McAllan L, Tyas MJ. **Three-year clinical performance of glass ionomer cement in primary molars.** Int J Paediatr Dent. 2002 Mar;12(2):146-7.
79. Tal E, Kupietzky A, Fuks AB, Tickotsky N, Moskovitz M. **Clinical Performance of Heat-Cured High-Viscosity Glass Ionomer Class II Restorations in Primary Molars: A Preliminary Study.** Journal of Clinical Pediatric Dentistry. 2017 ; 41(4):264–270.
80. Tedesco TK, Calvo AF, Lenzi TL, Hesse D, Guglielmi CA, Camargo LB, Gimenez T, Braga MM, Raggio DP. **ART is an alternative for restoring occlusoproximal cavities in primary teeth - evidence from an updated systematic review and meta-analysis.** International Journal of Paediatric Dentistry. 2016;27(3):201–209
81. de Amorim RG, Leal SC, Frencken JE. **Survival of atraumatic restorative treatment (ART) sealants and restorations: a meta-analysis.** Clin Oral Investig. 2012 Apr;16(2):429-41.
82. Smales RJ, Yip HK. **The atraumatic restorative treatment (ART) approach for the management of dental caries.** Quintessence Int. 2002 Jun;33(6):427-32.
83. Raggio DP, Hesse D, Lenzi TL, Guglielmi CA, Braga MM. **Is atraumatic restorative treatment an option for restoring occlusoproximal caries lesions in primary teeth? A systematic review and meta-analysis.** Int J Paediatr Dent. 2013 Nov;23(6):435-43.
84. Mickenautsch S, Yengopal V. **Failure rate of high-viscosity GIC based ART compared with that of conventional amalgam restorations—evidence from an update of a systematic review.** SADJ. 2012 Aug;67(7):329-31.
85. Ruengrungsom C, Palamara JEA, Burrow MF. **Comparison of ART and conventional techniques on clinical performance of glass-ionomer cement restorations in load bearing areas of permanent and primary dentitions: A systematic review.** J Dent. 2018 Nov;78:1-21.
86. van Gemert-Schriks MCM, van Amerongen WE, Ten Cate JM, Aartman IHA. **Three-year survival of single- and two-surface ART restorations in a high-carries child population.** Clin Oral Investig. 2007 Dec; 11(4): 337–343.
87. Bonifácio CC, de Jager N, Kleverlaan CJ. **Mechanical behavior of a bi-layer glass ionomer.** Dent Mater. 2013 Oct;29(10):1020-5.
88. Holmgren CJ, Roux D, Doméjean S. **Minimal intervention dentistry: part 5. Atraumatic restorative treatment (ART)—a minimum intervention and minimally invasive approach for the management of dental caries.** Br Dent J. 2013 Jan;214(1):11-8.

89. da Mata C, Allen PF, Cronin M, O'Mahony D, McKenna G, Woods N. **Cost-effectiveness of ART restorations in elderly adults : a randomized clinical trial.** Community Dent Oral Epidemiol. 2014 Feb;42(1):79-87.
90. Santiago SL, Passos VF, Vieira AH, Navarro MF, Lauris JR, Franco EB. **Two-year clinical evaluation of resinous restorative systems in non-carious cervical lesions.** Braz Dent J. 2010;21(3):229-34.
91. Hicks J, Garcia-Godoy F, Donly K, Flaitz C. **Fluoride-releasing restorative materials and secondary caries.** J Calif Dent Assoc. 2003 Mar;31(3):229-45.
92. Brzovic-Rajic V, Miletic I, Gurgan S, Peros K, Verzak Z, Ivanisevic-Malcic A. **Fluoride Release from Glass Ionomer with Nano Filled Coat and Varnish.** Acta Stomatol Croat. 2018 Dec; 52(4): 307–313.
93. Loudon, J.A. **Next generational Fuji IX-a proposed universal dental material—But not yet “set in cement”.** Oral Biology and Dentistry. 2014; 2(1):5.
94. Molina GF, Faulks D, Mazzola I, Cabral RJ, Mulder J, Frencken JE. **Three-year survival of ART high-viscosity glass-ionomer and resin composite restorations in people with disability.** Clin. Oral Investig. 2018; 22 (1) (2018):461-467.
95. Kervanto-Seppala S, Lavonius E, Pietila I, Pitkaniemi J, Meurman JH, Kerosuo E. **Comparing the caries-preventive effect of two fissure sealing modalities in public health care: A single application of glass ionomer and a routine resin-based sealant programme. A randomized split-mouth clinical trial.** Int J Paediatr Dent. 2008 Jan;18(1):56-61.
96. Yengopal V, Mickenautsch S, Bezerra AC, Leal SC. **Caries-preventive effect of glass ionomer and resin-based fissure sealants on permanent teeth: A meta analysis.** J Oral Sci. 2009 Sep;51(3):373-82.
97. Besnault C, Attal JP. **Simulated oral environment and microleakage of Class II resin-based composite and sandwich restorations.** Am J Dent. 2003 Jun;16(3):186-90.
98. Francois P, Vennat E, Le Goff S, Ruscassier N, Attal JP, Dursun E. **Shear bond strength and interface analysis between a resin composite and a recent high-viscous glass ionomer cement bonded with various adhesive systems.** Clin Oral Investig. 2019;23(6):2599-2608.
99. Ricketts DN, Kidd EA, Innes N, Clarkson J. **Complete or ultraconservative removal of decayed tissue in unfilled teeth.** Cochrane Database Syst Rev. 2006 Jul 19;(3):CD003808.
100. Banava S, Safaie Yazdi M. **A 30-Month Follow-Up of Stepwise Excavation without Re-entry with Three Different Biomaterials: A Case Report.** Journal of Islamic Dental Association of IRAN (JIDAI) Autumn 2013 ; 25, (4);260-265.



SERMENT MEDICAL

En présence des Maîtres de cette Faculté, de mes chers condisciples, devant l'effigie d'HIPPOCRATE.

Je promets et je jure, d'être fidèle aux lois de l'honneur et de la probité dans l'exercice de la Médecine Dentaire.

Je donnerai mes soins à l'indigent et n'exigerai jamais un salaire au-dessus de mon travail, je ne participerai à aucun partage clandestin d'honoraires.

Je ne me laisserai pas influencer par la soif du gain ou la recherche de la gloire.

Admis dans l'intérieur des maisons, mes yeux ne verront pas ce qui s'y passe, ma langue taira les secrets qui me seront confiés et mon état ne servira pas à corrompre les mœurs ni à favoriser le crime.

Je ne permettrai pas que des considérations de religion, de nation, de race, de parti ou de classe sociale viennent s'interposer entre mon devoir et mon patient.

Même sous la menace, je n'admettrai pas de faire usage de mes connaissances médicales contre les lois de l'humanité.

J'informerai mes patients des décisions envisagées, de leurs raisons et de leurs conséquences. Je ne tromperai jamais leur confiance et n'exploiterai pas le pouvoir hérité des connaissances pour forcer les consciences.

Je préserverai l'indépendance nécessaire à l'accomplissement de ma mission. Je n'entreprendrai rien qui dépasse mes compétences. Je les entretiendrai et les perfectionnerai pour assurer au mieux les services qui me seront demandés.

Respectueux et reconnaissant envers mes Maîtres, je rendrai à leurs enfants l'instruction que j'ai reçue de leur père.

Que les hommes m'accordent leur estime si je suis fidèle à mes promesses.

Que je sois déshonoré et méprisé de mes confrères si j'y manque.

MAGNIEN Christophe – Utilisation clinique des ciments verres ionomères de haute viscosité imprégnés et protégés

Th. : Chir. dent. : Marseille : Aix-Marseille Université : 2020

Rubrique de classement : Odontologie Conservatrice, Biomatériaux

Résumé :

Actuellement, les résines composites sont couramment utilisées comme matériau de restauration direct en raison de leurs avantages esthétiques et de leurs bonnes performances cliniques.

Les Ciments Verres Ionomères (CVI), développés dans les années 1970, ont longtemps été considérés comme des matériaux intéressants mais insuffisants.

Ils offrent différents avantages : adhésion intrinsèque aux tissus dentaires (pas besoin d'adhésif), relargage de Fluor (action bactériostatique), relative tolérance à l'humidité, rapidité de réalisation, mise en œuvre beaucoup moins exigeante,...

Les CVI de Haute Viscosité (CVI-HV), développés dans les années 1990, ont permis d'élargir le champ d'indication de ces matériaux par l'amélioration de leurs propriétés mécaniques. Ainsi, les CVI-HV constituent, en dentisterie restauratrice, une alternative thérapeutique sérieuse aux composites dans différentes situations « épineuses », lorsque ce dernier est contre-indiqué (risque carieux élevé, isolation difficile, temps de travail réduit chez les patients peu coopérants, absence d'émail cervical) mais également en pédodontie et en dentisterie humanitaire (ART).

Le revêtement de résine photopolymérisable (coat) contribue également à améliorer leurs propriétés mécaniques en les protégeant lors de leur phase de maturation qui est une phase à risque. Ce matériau possède un grand nombre de qualités mais également des défauts. Son plus gros défaut reste sa faible résistance à la flexion qui explique les fractures que l'on peut observer notamment au niveau des contacts proximaux lorsque les indications sont mal respectées. Ce matériau offre d'excellents résultats cliniques à moyen terme notamment dans le cas de cavités où il travaillera majoritairement en compression et non en flexion comme les cavités de classe I ou de classe II limitée. EQUIA forte élève encore le niveau des CVI-HV.

Mots clés : ciment verre ionomère de haute viscosité, revêtement de résine, matériau bioactif, fluor, performances cliniques, cavités de Classe I et de Classe II, restaurations dentaires, caries dentaires.

MAGNIEN Christophe – Clinical use of coated high viscosity glass ionomer cements

Abstract:

Currently, composite resins are fluently used as a direct restorative material due to their aesthetic advantages and good clinical performance.

Glass Ionomer Cements (GIC), developed in the 1970s, have long been considered interesting but insufficient materials.

They offer different advantages: intrinsic adhesion to dental tissues (no need for adhesive), release of Fluoride (bacteriostatic action), relative tolerance to moisture, fast and much less demanding implementation, ...

High Viscosity GIC (HV-GIC), developed in the 1990s, allowed to extend the applications of these materials by improving their mechanical properties. So, the HV-GIV represent, in restorative dentistry, a serious therapeutic alternative to composites in different "hard" situations, when the composites are not indicated (high caries risk, difficult isolation, reduced working time in patients with little cooperation, lack of cervical enamel) but also in pediatric dentistry and humanitarian dentistry (ART).

The light-curing resin coating also allows to improving their mechanical properties by protecting them during their maturation phase which is a critical phase. This material has a large number of qualities but also defects. Its biggest defect remains its low resistance to bending which explains the fractures that can be observed especially at the proximal contacts when the indications are poorly respected. This material offers excellent clinical results in the medium term especially in the case of cavities where it will work mainly in compression and not in flexion like class I or limited class II cavities. EQUIA Forte further raises the level of HV-GIC.

MeSH: high-viscosity glass-ionomer cement, resin coating, bioactive materials, Fluoride, clinical performances, Class I and Class II cavities, dental restorations, dental caries.

Adresse de l'auteur :

159 rue le Châtelier,
La Dauphine pavillon 106,
13015 Marseille