



HAL
open science

Les lésions d'ischémie-reperfusion après thrombectomie lors d'un accident vasculaire cérébral ischémique

Maxime Gauberti

► **To cite this version:**

Maxime Gauberti. Les lésions d'ischémie-reperfusion après thrombectomie lors d'un accident vasculaire cérébral ischémique. Médecine humaine et pathologie. 2020. dumas-03179989

HAL Id: dumas-03179989

<https://dumas.ccsd.cnrs.fr/dumas-03179989>

Submitted on 24 Mar 2021

HAL is a multi-disciplinary open access archive for the deposit and dissemination of scientific research documents, whether they are published or not. The documents may come from teaching and research institutions in France or abroad, or from public or private research centers.

L'archive ouverte pluridisciplinaire **HAL**, est destinée au dépôt et à la diffusion de documents scientifiques de niveau recherche, publiés ou non, émanant des établissements d'enseignement et de recherche français ou étrangers, des laboratoires publics ou privés.

UNIVERSITÉ de CAEN NORMANDIE

UFR SANTÉ

FACULTÉ de MÉDECINE

Année 2019/2020

THÈSE POUR L'OBTENTION
DU GRADE DE DOCTEUR EN MÉDECINE

Présentée et soutenue publiquement le : 13 Octobre 2020

par

M. Maxime GAUBERTI

Né (e) le 1^{er} Novembre 1988 à CAEN (*Calvados*)

TITRE DE LA THÈSE :

**Les lésions d'ischémie-reperfusion après thrombectomie lors d'un
accident vasculaire cérébral ischémique**

Président : Monsieur le Professeur Emmanuel TOUZE

Membres : Madame le Docteur Charlotte BARBIER

Monsieur le Professeur Yohann REPESSE

Monsieur le Professeur Denis VIVIEN

Directeur de thèse : Monsieur le Professeur Benjamin GORY

Année Universitaire 2019/2020**Doyen**

Professeur Emmanuel TOUZÉ

Assesseurs

Professeur Paul MILLIEZ (pédagogie)

Professeur Guy LAUNOY (recherche)

Professeur Sonia DOLLFUS & Professeur Evelyne EMERY (3^{ème} cycle)**Directrice administrative**

Madame Sarah CHEMTOB

PROFESSEURS DES UNIVERSITÉS - PRATICIENS HOSPITALIERS

M. AGOSTINI Denis	Biophysique et médecine nucléaire
M. AIDE Nicolas	Biophysique et médecine nucléaire
M. ALLOUCHE Stéphane	Biochimie et biologie moléculaire
M. ALVES Arnaud	Chirurgie digestive
M. AOUBA Achille	Médecine interne
M. BABIN Emmanuel	Oto-Rhino-Laryngologie
M. BÉNATEAU Hervé	Chirurgie maxillo-faciale et stomatologie
M. BENOIST Guillaume	Gynécologie - Obstétrique
M. BERGER Ludovic	Chirurgie vasculaire
M. BERGOT Emmanuel	Pneumologie
M. BIBEAU Frédéric	Anatomie et cytologie pathologique
Mme BRAZO Perrine	Psychiatrie d'adultes
M. BROUARD Jacques	Pédiatrie
M. BUSTANY Pierre	Pharmacologie
Mme CHAPON Françoise	Histologie, Embryologie
Mme CLIN-GODARD Bénédicte	Médecine et santé au travail

M. DAMAJ Ghandi Laurent	Hématologie
M. DAO Manh Thông	Hépatologie-Gastro-
Entérologie	
M. DEFER Gilles	Neurologie
M. DELAMILLIEURE Pascal	Psychiatrie d'adultes
M. DENISE Pierre	Physiologie
Mme DOLLFUS Sonia	Psychiatrie d'adultes
M. DREYFUS Michel	Gynécologie - Obstétrique
M. DU CHEYRON Damien	Réanimation médicale
Mme ÉMERY Evelyne	Neurochirurgie
M. ESMAIL-BEYGUI Farzin	Cardiologie
Mme FAUVET Raffaèle	Gynécologie – Obstétrique
M. FISCHER Marc-Olivier	Anesthésiologie et réanimation
M. GÉRARD Jean-Louis	Anesthésiologie et réanimation
M. GUILLOIS Bernard	Pédiatrie
Mme GUITTET-BAUD Lydia	Epidémiologie, économie de la
santé et prévention	
M. HABRAND Jean-Louis	Cancérologie option
Radiothérapie	
M. HAMON Martial	Cardiologie
Mme HAMON Michèle	Radiologie et imagerie
médicale	
M. HANOUCZ Jean-Luc	Anesthésie et réa. médecine
péri-opératoire	
M. HULET Christophe	Chirurgie orthopédique et
traumatologique	
M. ICARD Philippe	Chirurgie thoracique et cardio-
vasculaire	
M. JOIN-LAMBERT Olivier	Bactériologie - Virologie
Mme JOLY-LOBBEDEZ Florence	Cancérologie
M. JOUBERT Michael	Endocrinologie
M. LAUNOY Guy	Epidémiologie, économie de la
santé et prévention	
M. LE HELLO Simon	Bactériologie-Virologie

Mme LE MAUFF Brigitte	Immunologie
M. LOBBEDEV Thierry	Néphrologie
M. LUBRANO Jean	Chirurgie viscérale et digestive
M. MAHE Marc-André	Cancérologie
M. MANRIQUE Alain	Biophysique et médecine
nucléaire	
M. MARCÉLLI Christian	Rhumatologie
M. MARTINAUD Olivier	Neurologie
M. MAUREL Jean	Chirurgie générale
M. MILLIEZ Paul	Cardiologie
M. MOREAU Sylvain	Anatomie/Oto-Rhino-
Laryngologie	
M. MOUTEL Grégoire	Médecine légale et droit de la
santé	
M. NORMAND Hervé	Physiologie
M. PARIENTI Jean-Jacques	Biostatistiques, info. médicale et tech. de
communication	
M. PELAGE Jean-Pierre	Radiologie et imagerie
médicale	
Mme PIQUET Marie-Astrid	Nutrition
M. QUINTYN Jean-Claude	Ophtalmologie
Mme RAT Anne-Christine	Rhumatologie
M. RAVASSE Philippe	Chirurgie infantile
M. REPESSE Yohann	Hématologie
M. REZNIK Yves	Endocrinologie
M. ROD Julien	Chirurgie infantile
M. ROUPIE Eric	Médecine d'urgence
Mme THARIAT Juliette	Radiothérapie
M. TILLOU Xavier	Urologie
M. TOUZÉ Emmanuel	Neurologie
M. TROUSSARD Xavier	Hématologie
Mme VABRET Astrid	Bactériologie - Virologie

M. VERDON Renaud	Maladies infectieuses
Mme VERNEUIL Laurence	Dermatologie
M. VIVIEN Denis	Biologie cellulaire

PROFESSEURS ASSOCIÉS DES UNIVERSITÉS A MI-TEMPS

M. DE LA SAYETTE Vincent	Neurologie
Mme DOMPMARTIN-BLANCHÈRE Anne	Dermatologie
M. GUILLAUME Cyril	Médecine palliative
M. LE BAS François	Médecine Générale
M. SABATIER Rémi	Cardiologie

PRCE

Mme LELEU Solveig	Anglais
--------------------------	---------

PROFESSEURS EMERITES

M. HURAUULT de LIGNY Bruno	Néphrologie
Mme KOTTLER Marie-Laure	Biochimie et biologie moléculaire
M. LE COUTOUR Xavier	Epidémiologie, économie de la santé et prévention
M. LEPORRIER Michel	Hématologie
M. VIADER Fausto	Neurologie

Année Universitaire 2019/2020**Doyen**

Professeur Emmanuel TOUZÉ

Assesseurs

Professeur Paul MILLIEZ (pédagogie)

Professeur Guy LAUNOY (recherche)

Professeur Sonia DOLLFUS & Professeur Evelyne EMERY (3^{ème} cycle)**Directrice administrative**

Madame Sarah CHEMTOB

MAITRES DE CONFERENCES DES UNIVERSITÉS - PRATICIENS**HOSPITALIERS**

M. ALEXANDRE Joachim	Pharmacologie clinique
Mme BENHAÏM Annie	Biologie cellulaire
M. BESNARD Stéphane	Physiologie
Mme BONHOMME Julie	Parasitologie et mycologie
M. BOUVIER Nicolas	Néphrologie
M. COULBAULT Laurent	Biochimie et Biologie moléculaire
M. CREVEUIL Christian	Biostatistiques, info. médicale et tech. de communication
M. DE BOYSSON Hubert	Médecine interne
Mme DINA Julia	Bactériologie - Virologie
Mme DUPONT Claire	Pédiatrie
M. ÉTARD Olivier	Physiologie
M. GABEREL Thomas	Neurochirurgie
M. GRUCHY Nicolas	Génétique
M. GUÉNOLÉ Fabian	Pédopsychiatrie
M. HITIER Martin	Anatomie - ORL Chirurgie Cervico-faciale
M. ISNARD Christophe	Bactériologie Virologie
M. JUSTET Aurélien	Pneumologie
Mme KRIEGER Sophie	Pharmacie

M. LEGALLOIS Damien	Cardiologie
Mme LELONG-BOULOUARD Véronique	Pharmacologie fondamentale
Mme LEVALLET Guénaëlle	Cytologie et Histologie
M. MITTRE Hervé	Biologie cellulaire
M. SESBOÜÉ Bruno	Physiologie
M. TOUTIRAIS Olivier	Immunologie
M. VEYSSIERE Alexis	Chirurgie maxillo-faciale et stomatologie

MAITRES DE CONFERENCES ASSOCIÉS DES UNIVERSITÉS A MI-TEMPS

Mme ABBATE-LERAY Pascale	Médecine générale
M. COUETTE Pierre-André	Médecine générale
Mme NOEL DE JAEGHER Sophie	Médecine générale
M. PITHON Anni	Médecine générale
M. SAINMONT Nicolas	Médecine générale
Mme SCHONBRODT Laure	Médecine générale

MAITRES DE CONFERENCES EMERITES

Mme DEBRUYNE Danièle	Pharmacologie fondamentale
Mme DERLON-BOREL Annie	Hématologie
Mme LEPORRIER Nathalie	Génétique

Remerciements

Merci à l'ensemble des membres du jury d'avoir accepté de participer et de se rendre disponible pour juger ce travail. Un neurologue, un hématologue, une neuroradiologue et un chercheur en neuroscience : le terrain est balisé pour une agréable discussion.

Merci au professeur Benjamin Gory de m'avoir encadré.

Merci aux docteurs B. Lapergue et M. Piotin, investigateurs de l'essai ASTER de nous avoir transmis les données nécessaires pour ce travail. Merci aux patients et à leur famille pour avoir accepté de participer à l'étude.

Merci aux fantastiques médecins qui m'encadrent jour après jour en salle d'artériographie, partagent leur savoir et me laissent progresser sous leur rassurante supervision : les docteurs Barbier, Geismar, Huet, Ismail, Salaris et Salkine.

Merci aux manipulateurs radio, aides-soignants, secrétaires et brancardiers avec qui j'ai eu l'occasion de travailler pendant ces 5 années d'internat. Merci d'avance pour votre bonne humeur et pour l'aide que vous continuerez à apporter pour les années qui viennent.

Merci à nos correspondants neurologues, neurochirurgiens, ORL, rhumatologues et autres qui nous confient leurs patients.

Merci à tous les médecins radiologues du CHU, du centre François Baclesse et de la clinique Saint-martin pour tout ce qu'ils m'ont appris. Merci aux médecins vasculaires du CHU pour m'avoir accueilli au début de mon internat.

Merci à mes co-internes (ceux qui restent, ceux qui resteront, ceux qui sont partis et ceux qui vont partir) avec qui j'ai partagé ces 5 dernières années.

Merci à tous ceux qui m'accompagnent au laboratoire (tous les membres de l'unité INSERM U1237 et de Cyceron), car il faut bien combler les trous entre les anévrysmes et les thrombectomies (j'en profite pour remercier les machines à café du CHU cette fois-ci, pas toujours très fiables mais qui rendent quand même service).

Merci/Gracias à tous mes amis, à toute ma famille. Merci tout spécialement à Sara : je ne pourrais rêver meilleur partenaire dans la vie (pas seulement pour réussir les expériences auxquelles je ne crois pas : « je te l'avais dit que ça marcherait »). Et bien sûr, merci à ma petite Lisa. D'ailleurs Lisa, si tu lis ça : quand j'écris ça, tu as 18 mois, tu es en train de râler dans les bras de ta Abuelita et tu m'empêches d'écrire... Je te pardonne car tu m'as fait un giga « mimito » il y a 15 minutes qui m'a donné le courage de travailler !

Abréviations

ADC : coefficient apparent de diffusion

ATP : adénosine tri-phosphate

AVCi : accident vasculaire cérébral ischémique.

DWI : diffusion weighted imaging

IRM : imagerie par résonance magnétique

mTICI : modified Thrombolysis in cerebral infarction

NADPH : Nicotinamide adénine dinucléotide phosphate

NOS : Oxyde nitrique synthase

TEP : tomographie par émission de positons

Tableaux et figures

Tableau 1 (Page 6) : Les différentes échelles TICI.

Figure 1 : Le modèle de la pénombre ischémique (Page 3)

Figure 2 : Schéma représentatif du plan de l'étude réalisée à partir des données de l'essai clinique ASTER (Page 7)

Figure 3 : Exemple de lésions réversibles en diffusion (Page 25)

Figure 4 : Schéma récapitulatif l'évolution de la lésion en diffusion en cas de reperfusion complète (Page 26)

Figure 5 : Evolution de la lésion en diffusion et T2 dans un modèle d'AVCi par filament chez le rongeur (Page 27)

Figure 6 : Evolution de la lésion en diffusion et perfusion dans un modèle d'AVCi par filament chez le rongeur (Page 28)

Figure 7 : Illustration du modèle filament chez le rongeur (Page 30)

Sommaire

INTRODUCTION	1
a. Rappels physiopathologiques	2
b. Méthodes de mesure du cœur ischémique	4
c. Cohorte de patients pour étude longitudinale	5
d. Plan de l'étude	7
RESULTATS (Article Gauberti et al., Stroke 2018)	8
DISCUSSION	23
a. Une faible augmentation de volume de lésion en diffusion après reperfusion complète	23
b. L'impact du caractère réversible de la lésion en diffusion	23
c. L'ischémie-reperfusion pourrait être impliquée au sein du cœur ischémique	24
CONCLUSION	31

Introduction

Les accidents vasculaires cérébraux ischémiques (AVCi) représentent une des premières causes de mortalité et de morbidité dans le monde. Pourtant, la physiopathologie des AVCi reste mal connue. De nombreuses études se sont intéressées aux mécanismes par lesquels l'occlusion d'une artère cérébrale aboutit à la constitution d'un infarctus. Les données disponibles proviennent essentiellement d'études réalisées chez l'animal et ont identifié plusieurs mécanismes physiopathologiques tels que l'excitotoxicité, l'apoptose ou encore l'inflammation qui participent à la mort cellulaire lors d'un AVCi. Cependant, plusieurs études récentes ont souligné des différences importantes entre les résultats précliniques et les observations chez l'homme. Par exemple, plus de 1000 molécules ont été décrites comme neuroprotectrices lors d'un AVCi chez l'animal : aucune de ces molécules qui ont été testées chez l'homme n'a montré son efficacité (1). Plus récemment, il a été démontré dans un modèle d'AVCi chez le rat qu'une reperfusion graduelle en 3 étapes permet de réduire de 75% la taille de la lésion ischémique comparativement à une reperfusion soudaine (2). Chez l'homme, c'est le contraire qui est observé : lorsqu'une reperfusion est obtenue en une seule fois lors d'un geste endovasculaire (reperfusion soudaine), le devenir neurologique est meilleur que lorsque plusieurs gestes successifs sont nécessaires (reperfusion graduelle) (3).

Ces différences de physiopathologie entre l'AVCi chez l'homme et les modèles expérimentaux précliniques sont un frein à la découverte de nouveaux traitements : le risque étant d'une part de développer un médicament ciblant un mécanisme physiopathologique qui n'existe que chez l'animal et d'autre part d'ignorer un mécanisme physiopathologique ayant potentiellement un rôle majeur chez l'homme. On peut par exemple citer l'inflammation, dont le rôle physiopathologique chez l'homme est incertain alors que c'est une des principales cibles des traitements expérimentaux (4). Ou encore la thrombose responsable de l'occlusion d'une artère cérébrale, qui est absente dans la plupart des modèles expérimentaux où l'occlusion est mécanique alors que c'est l'unique cible thérapeutique qui ait démontré son intérêt chez l'homme. Il est d'ailleurs intéressant de remarquer que les thérapies efficaces à la phase aiguë d'un AVCi (la thrombectomie, la fibrinolyse intraveineuse, l'aspirine, l'hospitalisation en unité neurovasculaire) ne proviennent initialement pas de la recherche préclinique. Cette différence de physiopathologie est une des raisons pouvant expliquer l'absence de transfert des découvertes réalisées chez l'animal à l'amélioration de la prise en charge de l'AVCi chez l'homme.

A partir de ce constat, il est important de confronter les données obtenues chez l'animal aux observations réalisées chez l'homme, afin de confirmer l'existence d'un mécanisme physiopathologique. Parmi les mécanismes physiopathologiques identifiés dans les modèles

expérimentaux précliniques de la phase aiguë des AVCi, les lésions d'ischémie-reperfusion jouent un rôle majeur dans la constitution de la lésion cérébrale (5). En effet, les thérapies ciblant l'ischémie-reperfusion permettent de réduire de près de 70% le volume de lésion ischémique 24 heures après une occlusion transitoire de l'artère cérébrale moyenne chez la souris et le rat. L'ischémie-reperfusion est le dommage tissulaire qui survient lorsque l'apport sanguin est rétabli après une période d'ischémie. Il s'agit donc d'une mort cellulaire survenant après reperfusion. Elle est décrite dans la plupart des organes et notamment dans le cerveau, le myocarde, le rein, le foie, l'intestin et les membres.

On peut donc distinguer deux phases distinctes à la phase aiguë de l'AVCi : la première « phase ischémique », lorsque l'artère est occluse et le parenchyme cérébral ischémié, la deuxième « phase de reperfusion », une fois que la reperfusion a été obtenue et pendant laquelle surviennent les lésions d'ischémie-reperfusion. Alors que l'évolution de la lésion dans la « phase ischémique » est bien décrite chez l'homme avec le modèle du cœur et de la pénombre ischémique, elle n'est pas connue pendant la « phase de reperfusion ». L'objectif de notre étude était donc d'étudier l'évolution du volume de lésion ischémique pendant cette « phase de reperfusion » afin de confirmer ou d'infirmer l'existence de lésions d'ischémie-reperfusion lors d'un AVCi chez l'homme.

a. Rappels physiopathologiques

La « phase ischémique » débute au moment de l'occlusion d'une artère à destination cérébrale par un obstacle, le plus souvent un caillot sanguin. Cette occlusion est responsable d'une diminution du débit sanguin cérébral et, en conséquence, des apports en oxygène et en glucose au parenchyme cérébral situé en aval de l'artère occlue. Cette situation va entraîner l'arrêt du fonctionnement neuronal dans le territoire hypoperfusé, ce qui se traduit sur le plan clinique par un déficit neurologique focal. En quelques minutes, le tissu cérébral hypoperfusé va s'infarcir, d'abord dans les régions cérébrales les plus hypoperfusées (celles qui bénéficient le moins de l'apport sanguin par les artères collatérales) puis progressivement dans le reste du territoire hypoperfusé. A un instant T, il existe donc deux principales régions en aval de l'artère occlue : le cœur ischémique, constitué de tissu cérébral définitivement infarci, et la pénombre ischémique, constitué de tissu cérébral hypoperfusé mais viable, qui finira par s'infarcir en l'absence de reperfusion. Certains distinguent également une troisième région, appelée oligémie bénigne, qui est également hypoperfusée mais dont l'apport collatéral est suffisant pour survivre même en l'absence de reperfusion. Plus le temps passe, plus le cœur ischémique s'étend à la pénombre ischémique jusqu'à un infarctissement complet de la région hypoperfusée, n'épargnant que la région d'oligémie bénigne. A ce moment-là, il n'y a

théoriquement plus d'intérêt à obtenir une reperfusion, car il n'y a plus de tissu cérébral à sauver (Figure 1).

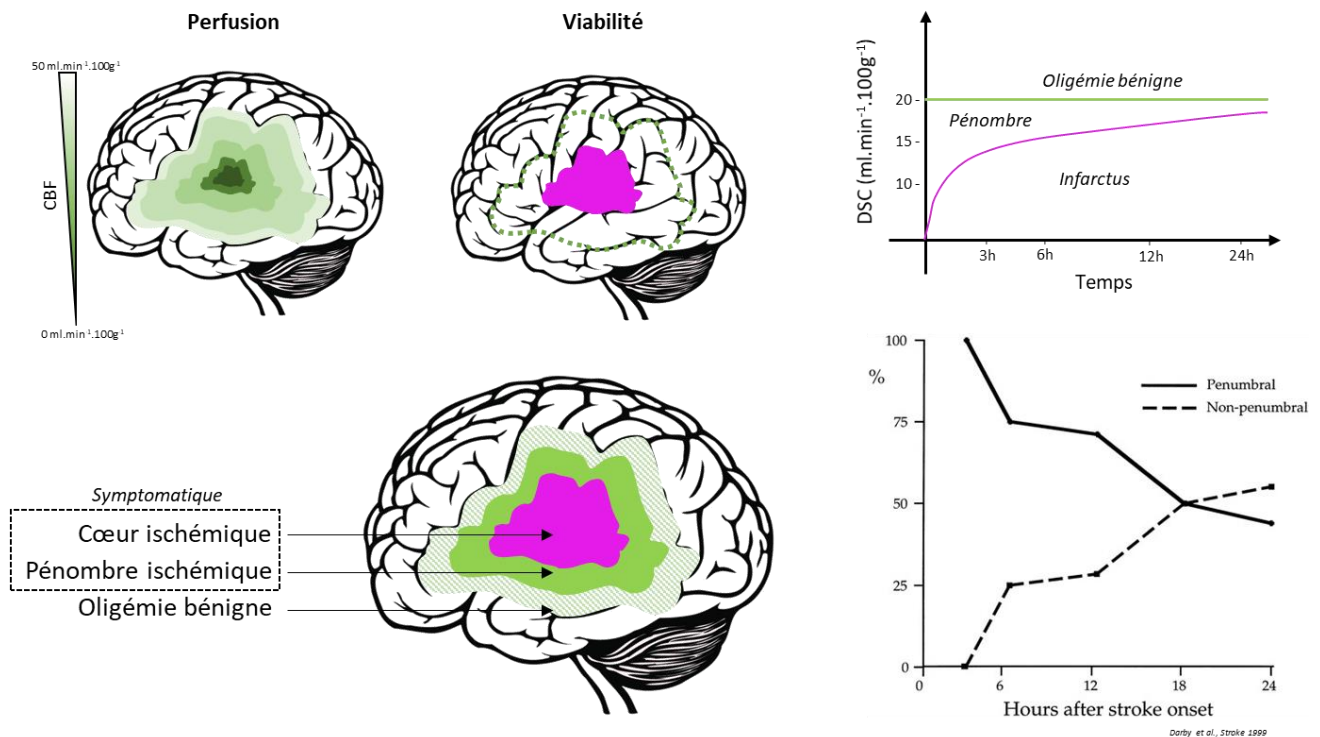


Figure 1. Le modèle de la pénombre ischémique.

Grâce aux avancées récentes dans les techniques de reperfusion, il est possible d'obtenir une reperfusion satisfaisante (correspondant à plus de 50% du territoire initialement ischémié) chez la grande majorité des patients (~75%) qui présentent encore une pénombre ischémique à leur arrivée à l'hôpital. Lorsque l'occlusion est proximale, la technique la plus efficace pour obtenir une reperfusion est la thrombectomie par voie endovasculaire (6).

Une fois la reperfusion obtenue, débute la « phase de reperfusion ». Si on se place dans une situation où la reperfusion est complète (il ne persiste pas de territoire hypoperfusé), les données obtenues chez l'animal prédisent que le cœur ischémique devrait continuer à s'étendre du fait des lésions d'ischémie-reperfusion. D'un point de vue cellulaire, l'ischémie a induit un métabolisme anaérobie et un dysfonctionnement de la chaîne de transport des électrons dans les mitochondries (5). La diminution de la production d'ATP a provoqué un dysfonctionnement des canaux d'échange d'ions, ce qui a entraîné une rétention de sodium et de calcium, ce qui a abouti à un gonflement des cellules (œdème cytotoxique) et une altération de l'activité enzymatique dans le cytoplasme. Lorsque la perfusion sanguine est rétablie, les dommages mitochondriaux et le déséquilibre électrolytique favorisent la production de stress oxydatif via le système NADPH oxydase, le système NOS et le système

xanthine oxydase. Alors, la rétention des dérivés réactifs de l'oxygène induit des dommages cellulaires et entraîne la mort des cellules par autophagie, mitoptose, nécrose et nécroptose, et apoptose. Dans le cerveau, il a également été démontré que cette cascade provoque l'activation des cellules endothéliales puis l'adhésion des leucocytes et plaquettes circulants aboutissant à la formation de microthrombi dans les capillaires et veinules post-capillaires. Ces microthrombi, à leur tour, provoquent une ischémie tissulaire qui va participer à l'expansion du cœur ischémique. Ce phénomène, appelé thrombo-inflammation, est une des conséquences délétères de l'ischémie-reperfusion (7).

Dans l'hypothèse où les lésions d'ischémie-reperfusion jouent un rôle dans la constitution de la lésion ischémique finale, on s'attend donc à observer une croissance de la lésion à la fois pendant la « phase ischémique » et pendant la « phase de reperfusion ». Dans l'hypothèse où les lésions d'ischémie-reperfusion ne jouent pas de rôle, on s'attend à observer une croissance de la lésion pendant la « phase ischémique » puis une stabilité de la lésion une fois que la reperfusion complète est obtenue. Pour tester ces hypothèses, il faut donc disposer d'une méthode de mesure du cœur ischémique et d'une cohorte de patients qui bénéficient d'une reperfusion complète, chez qui le cœur ischémique est mesuré une première fois à la fin de la « phase ischémique » puis une nouvelle fois au cours de la « phase de reperfusion ».

b. Méthodes de mesure du cœur ischémique.

Plusieurs définitions du cœur ischémique existent dans la littérature. Certaines sont des définitions fonctionnelles (« tissu cérébral irréversiblement infarci »), d'autres histologiques (« tissu cérébral présentant une pan-nécrose »), d'autres basées sur l'imagerie (« tissu cérébral présentant un coefficient apparent de diffusion inférieur à $620 \mu\text{m}^2/\text{s}$ mesuré par IRM ou un débit sanguin cérébral inférieur à 30% du parenchyme sain mesuré en scanner de perfusion ou un effondrement du métabolisme et de la consommation d'oxygène mesuré en TEP »). Ces définitions répondent à des besoins différents et sont imparfaites : la définition histologique est probablement la plus fiable mais n'est pas utilisable en pratique clinique, ce que l'on considère aujourd'hui comme un tissu irréversiblement infarci pourrait être protégé par des thérapies neuroprotectrices dans le futur, et les seuils des définitions en imagerie ont été définis pour se rapprocher le plus précisément possible d'autres définitions elles-mêmes imparfaites.

Pour tester l'hypothèse du rôle de l'ischémie-reperfusion dans la croissance du cœur ischémique, il est nécessaire d'utiliser une définition qui permette une mesure rapide du cœur ischémique à la phase aiguë de l'AVCi et qui soit la plus précise possible par rapport à la définition histologique. La définition du cœur ischémique par IRM de diffusion répond à ces

prérequis. Elle est basée sur la détection de l'œdème cellulaire cytotoxique qui apparaît après arrêt des pompes Na/K ATPases du fait de la déplétion énergétique. Cet œdème cytotoxique se traduit par une diminution du coefficient apparent de diffusion (ADC) et un hypersignal sur les séquences pondérées en diffusion. Au cours du temps, l'œdème cytotoxique s'aggrave et le coefficient apparent de diffusion diminue. Il a cependant été démontré qu'une partie de cet œdème cytotoxique est réversible : en cas de restauration rapide de la perfusion cérébrale, le métabolisme énergétique est restauré et permet de rétablir un équilibre électrolytique compatible avec la survie des cellules cérébrales. Plus le coefficient apparent de diffusion est diminué, plus la probabilité de réversibilité de l'œdème cytotoxique est faible (8, 9). Du fait de ces phénomènes de réversibilité, il est communément admis que l'imagerie de diffusion surestime légèrement le volume du cœur ischémique.

Les confrontations directes entre les données de l'IRM de diffusion précoce et le volume de lésion définitivement infarcté sur une imagerie plus tardive ont montré que le seuil d'ADC de $620 \mu\text{m}^2/\text{s}$ est le plus prédictif du cœur ischémique (10). Cependant, l'utilisation de seuil en cartographie d'ADC est à risque de biais pour les études longitudinales car il y a une diminution progressive de l'ADC au cours du temps dans les tissus infarctés. Ainsi, les voxels exclus du cœur ischémique du fait d'un effet de seuil vont présenter une diminution de l'ADC au cours du temps et finalement être intégrés au cœur ischémique lors du suivi longitudinal, créant une évolution du volume du cœur ischémique alors qu'il ne s'agit que de l'évolution naturelle de l'ADC (11). Par ailleurs, du fait des biais dans les méthodes de mesure du cœur ischémique, il est important que la même méthode soit utilisée aux différents temps dans les études longitudinales.

Dans notre étude, nous avons fait le choix d'une segmentation manuelle du volume de lésion sur les images pondérées en diffusion (de type « b1000 »). L'intérêt de cette méthode est qu'elle est simple à mettre en œuvre et n'est pas dépendante d'un effet seuil. Elle est cependant opérateur dépendante et elle surestime légèrement le volume du cœur ischémique comparativement au seuil de $620 \mu\text{m}^2/\text{s}$ sur les cartographies d'ADC.

c. Cohorte de patients pour étude longitudinale

Pour mesurer la croissance du volume de lésion au cours de la « phase de reperfusion », il est nécessaire de disposer d'une cohorte de patients avec un suivi longitudinal du volume de lésion par IRM. Ce n'est souvent pas le cas en soin courant, car dans beaucoup de centres un scanner cérébral (avec ou sans perfusion) est réalisé à l'arrivée des patients chez qui l'on suspecte un AVCi et une IRM est réalisée à 24 heures pour évaluer les lésions ischémiques et détecter une transformation hémorragique. A l'inverse, lorsqu'une IRM est réalisée à l'arrivée du patient, c'est souvent un scanner cérébral qui est réalisé à 24 heures.

Par ailleurs, la proportion de patients qui présentent une reperfusion complète à la fin de la procédure de thrombectomie (score mTICI 3, Tableau I) sont minoritaires et ne représentent qu'environ 20% de l'ensemble des patients bénéficiant d'une thrombectomie. Inclure uniquement ces patients est pourtant primordial pour répondre à notre question, car la persistance de régions hypoperfusées va nécessairement s'accompagner d'une croissance du cœur ischémique après la thrombectomie, au cours d'une phase mixte mêlant à la fois reperfusion et persistance de l'ischémie.

Tableau I. Comparison of the Existing TICI Grading Scale Criteria (12)

TICI Grade	Original TICI	Modified TICI	Modified TICI With 2c
0/1	No/minimal reperfusion	No/minimal reperfusion	No/minimal reperfusion
2a	Partial filling <2/3 territory	Partial filling <50% territory	Partial filling <50% territory
2b	Partial filling ≥2/3 territory	Partial filling ≥50% territory	Partial filling ≥50% territory
2c	Near complete perfusion except slow flow or few distal cortical emboli
3	Complete perfusion	Complete perfusion	Complete perfusion

Dans le cadre de cette étude nous avons pu bénéficier des données de l'essai clinique ASTER (The Contact Aspiration vs Stent Retriever for Successful Revascularization) qui est un essai randomisé ouvert en aveugle qui a comparé l'efficacité de deux stratégies de thrombectomies (aspiration au contact ou stent retriever) sur le taux de reperfusion mTICI2b/3 en fin de procédure (13). Les patients inclus ont été randomisés dans les 6 premières suivant l'apparition des symptômes. Cette étude a inclus 381 patients dont 113 ont bénéficié d'une IRM cérébrale à la fois avant et à 24 heures après la thrombectomie. Parmi eux, 46 ont présenté une reperfusion complète avec un score mTICI 3 à la fin de la procédure de thrombectomie.

Dans cette étude, la première IRM a été réalisée avant la thrombectomie, pendant la « phase ischémique ». Il s'est ensuite écoulé quelques dizaines de minutes avant que la reperfusion soit obtenue. Puis une nouvelle IRM a été réalisée à distance, en moyenne 24 heures après la thrombectomie, pendant la « phase de reperfusion ». Ce timing pour la seconde IRM est intéressant car elle a lieu avant que l'œdème vasogénique soit suffisamment développé pour majorer le volume apparent du tissu infarci (maximal entre 72 heures et 5 jours post-AVCi). En revanche, la première IRM est trop précoce, car la phase ischémique

persiste après la réalisation de l'IRM, avant que la reperfusion complète soit obtenue. Il y a donc un risque de sous-estimer le véritable volume du cœur ischémique à la fin de la « phase ischémique ». De ce fait, on risque de surestimer la croissance de la lésion pendant la « phase de reperfusion » en y incluant la fin de la « phase ischémique » où il est bien décrit que le cœur ischémique croît.

d. Plan de l'étude

Pour étudier la croissance du volume de lésion au cours de la « phase de reperfusion » et tester l'hypothèse de l'existence de lésions d'ischémie-reperfusion, nous avons donc mesuré le volume du cœur ischémique avant la thrombectomie puis une nouvelle fois à 24 heures après thrombectomie par IRM de diffusion à partir des données de l'essai clinique ASTER (Figure 2). La méthode retenue est sujette à deux biais de mesure qui sont une surestimation du volume du cœur ischémique par la technique de segmentation des images pondérées en diffusion et une sous-estimation du volume du cœur ischémique par une IRM réalisée avant que la thrombectomie soit réalisée.

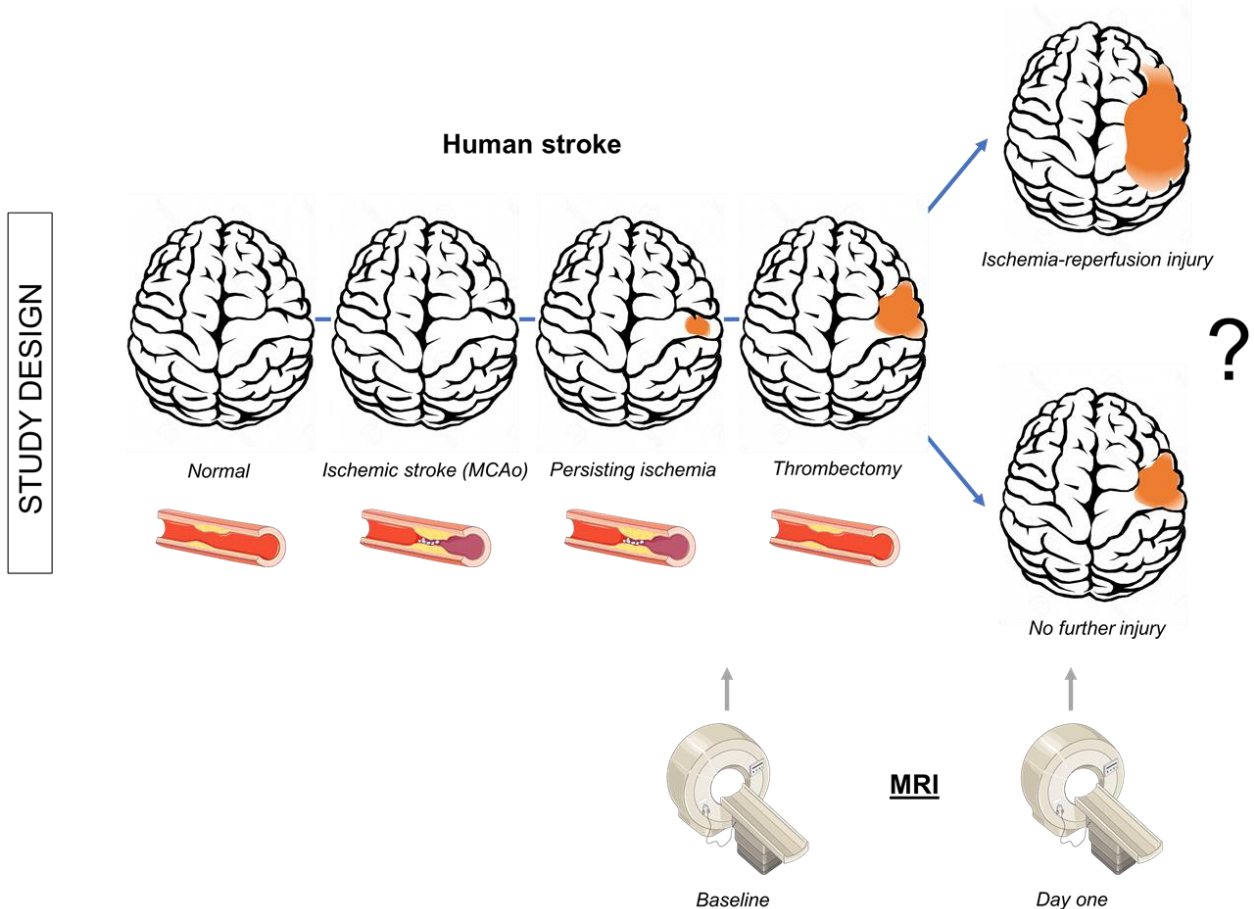


Figure 2. Schéma représentatif du plan de l'étude réalisée à partir des données de l'essai clinique ASTER.

Résultats

Article : Gauberti et al., Stroke 2018

Ischemia-reperfusion injury after endovascular thrombectomy for ischemic stroke

Ischemia-reperfusion injury after thrombectomy

Maxime GAUBERTI^{1,2*}, PhD; Bertrand LAPERGUE³, MD, PhD; Sara MARTINEZ DE LIZARRONDO¹, PhD; Denis VIVIEN^{1,4}, PhD; Sébastien RICHARD⁵, MD, PhD; Serge BRACARD^{6,7}, MD; Michel PIOTIN⁸, MD, PhD; Benjamin GORY^{6,7}, MD, PhD

1. Normandie Univ, UNICAEN, INSERM, INSERM UMR-S U1237, "Physiopathology and Imaging of Neurological Disorders" PhIND, 14000 Caen, France.

2. CHU Caen, Department of Diagnostic Imaging and Interventional Radiology, CHU Caen Côte de Nacre, 14000 Caen, France.

3. Department of Stroke Center, University of Versailles and Saint Quentin en Yvelines, Foch Hospital, Suresnes, France.

4. CHU Caen, Department of Clinical Research, CHU Caen Côte de Nacre, 14000 Caen, France.

5. Department of Neurology, Stroke Unit, INSERM U1116, CIC-P1433, University Hospital of Nancy, France.

6. Department of Diagnostic and Therapeutic Neuroradiology, University Hospital of Nancy, France.

7. University of Lorraine, INSERM U1254, IADI, F-54000 Nancy, France

8. Department of Diagnostic and Interventional Neuroradiology, Rothschild Foundation, Paris, France.

This manuscript includes **1917 words, 2 figures, 1 table** and **3 supplementary figures**.

*Corresponding: Maxime Gauberti, PhD, INSERM U1237 "Physiopathology and Imaging for Neurological Disorders (PhIND)", GIP Cyceron, Bd Henri Becquerel, 14074 Caen, France,

Phone: 0033.231.47.01.55, Fax: 33.231.47.02.22, gauberti@cyceron.fr

Abstract

Background and purpose: In experimental models of ischemic stroke, abrupt reperfusion is associated with secondary brain damages, responsible for up to 70% of the final lesion size. Whether this remains true in humans is unknown.

Methods: Using data from the ASTER randomized trial, we investigated the effect of complete reperfusion (defined as a modified Thrombolysis In Cerebral Infarction 3) after endovascular thrombectomy on early lesion growth as assessed by diffusion weighted imaging (DWI) at baseline and one day after reperfusion.

Results: Among 381 patients included in the trial, 35 achieved complete reperfusion, benefited from both baseline and day one DWI, lacked significant hemorrhagic transformation and were therefore included in the present study. We found that the median growth of the ischemic lesion between baseline and day one was only 0.9 mL after complete reperfusion, representing less than 4% of the mean lesion size. The actual lesion growth occurring after reperfusion is probably even smaller since this lesion growth occurred, at least in part, between baseline imaging and complete reperfusion, as demonstrated by a statistically significant positive correlation between imaging-to-reperfusion time and lesion growth ($R^2=0.116$; $P=0.048$).

Conclusions: There is no significant lesion growth after complete reperfusion in most patients. This important discrepancy between clinical and preclinical pathophysiologies should be considered during preclinical evaluation of neuroprotective strategies.

Introduction

Ischemia-reperfusion injury is defined as the damage triggered by the rapid restoration of the blood supply to a tissue after a period of ischemia. This mechanism is thought to play a major role in the pathophysiology of acute ischemic stroke, because it has been demonstrated that abrupt reperfusion induces secondary brain damages responsible for up to 70% of the final ischemic lesion size in preclinical studies¹. Since endovascular thrombectomy induces abrupt reperfusion, this raises concerns about the risk of ischemia-reperfusion injury and secondary brain damages in ischemic stroke patients².

To date, we lack prospective clinical data evaluating the impact of abrupt reperfusion on ischemic lesion size evolution. In recently published clinical studies of endovascular thrombectomy, most patients had perfusion CT at the acute phase and diffusion-weighted imaging (DWI) at day one, precluding precise quantification of the lesion growth occurring after recanalization since the imaging modalities were different. In the present study, our objective was to measure precisely the impact of abrupt reperfusion on infarct growth at day 1 in patients who benefit from mechanical thrombectomy using prospectively collected data from the ASTER randomized trial³.

Methods

The data that support the findings of this study are available from the corresponding author upon reasonable request.

Patients

The details of the randomized ASTER trial protocol were published previously³. The study protocol was approved by the Comité de Protection des Personnes Ile de France (ID 2015-A00830-49). Oral informed consent was sought from patients if their level of consciousness was sufficient or from a relative. This study enrolled adults admitted with acute ischemic stroke secondary to proximal occlusion of the anterior circulation (distal internal carotid artery, M1 or major M2 branches) within 6 hours of symptom onset. Patients benefited from endovascular thrombectomy performed using either stent retriever or contact aspiration.

Imaging and lesion size measurement

We measured the ischemic lesion size both before and at day one after complete reperfusion using DWI. Protocol for DWI acquisition was at the discretion of each center. Complete reperfusion was defined as a modified Thrombolysis In Cerebral Infarction⁴ (mTICI) 3, as assessed by a central core lab. The lesion size at both time-points was measured by manual segmentations in duplicate using ImageJ by two independent assessors blinded to the clinical data and imaging time points. Then, the mean values of the measurements were computed. The intraclass correlation (ICC) was measured using the online tool of the Chinese University of Hong Kong and correlation measurement was performed using the spearman's rho calculator. Manual segmentation by expert readers was preferred to automatic lesion size measurement to limit threshold dependent effects⁵.

Results

Our aim was to measure the lesion growth occurring after endovascular procedure as a marker of brain injury induced by abrupt reperfusion. Therefore, we selected a subset of stroke patients with complete reperfusion (mTICI 3) to avoid the contribution of persisting ischemia to lesion growth. A total of 381 patients were included in the ASTER trial. Among them, 41 achieved mTICI 3 and benefited from both baseline and day one DWI, with acceptable image quality. Hemorrhagic transformation occurred in 34% of these mTICI-3 patients including 8 with hemorrhagic infarction type 1, 4 with hemorrhagic infarction type 2, 1 with parenchymal hemorrhage type 1 and 1 with parenchymal hemorrhage type 2 according to the ECASS II criteria. The six patients with hemorrhagic infarction type 2 or worse were excluded from further analysis since the hematoma precluded precise measurement of lesion size evolution. Thus, 35 patients were finally included in the analysis (**Fig. 1**). Their characteristics are shown in **Table 1**.

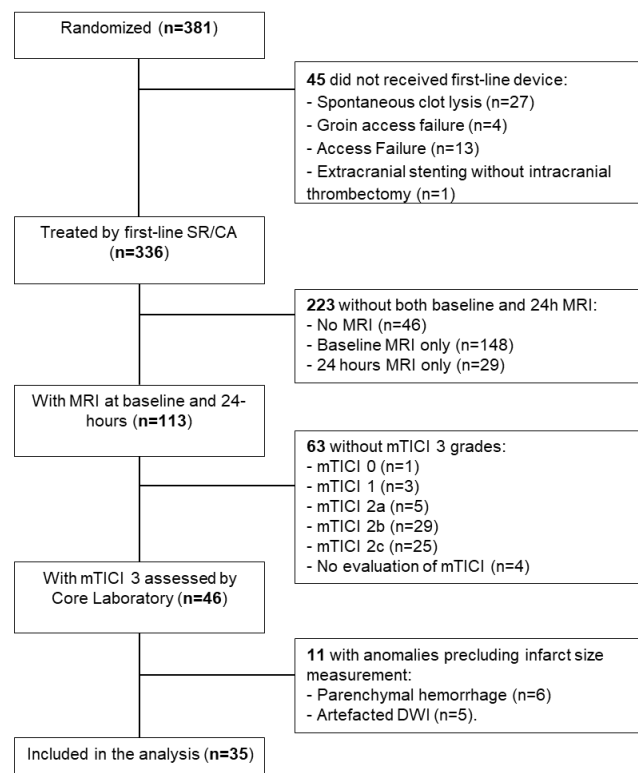


Figure 1: Study flow-chart. mTICI: modified Thrombolysis In Cerebral Infarction3 (mTICI), MRI: Magnetic Resonance Imaging, DWI: Diffusion Weighted Imaging. SR: stent retriever. CA: contact aspiration.

Table 1. Characteristics of the Patients.

Characteristics	Patients (n=35)
Age - mean (years +/- SD)	69 +/- 14
Male sex - percentage	51 %
Baseline NIHSS - median (IQR)	14 (10-18)
NIHSS at day one - median (IQR)	4 (1-11)
Δ NIHSS between baseline and day one - median (IQR)	8 (1-15)
Glycaemia at baseline - mean (mM +/- SD)	6.5 +/- 1.8
Intravenous thrombolysis - percentage	74 %
Imaging to reperfusion time - mean (min +/- SD)	134 +/- 121
modified Rankin Scale at 3 months - median (IQR)	1 (0-2)

Baseline and day one lesion sizes were heterogeneous but within the ranges reported in recent trials on endovascular stroke treatment. The National Institute of Health Stroke Scale (NIHSS) improved in 80% of the patients between baseline and day one with a mean change of 7.6 and there was a statistically significant positive correlation between baseline DWI lesion size and baseline NIHSS ($R^2=0.1742$; $p=0.003$) (Supplementary Figure I). Using midline shift as a surrogate for brain edema, we only observed a very mild midline shift (1 mm to the left) in one patient with mTICI 3 reperfusion, who is also the patient with the largest lesion size at 24 hours (152 mL).

The inter-observer agreement in lesion growth estimate between baseline and day one was excellent ($R^2=0.84$, $ICC= 0.94$). The main result of our study is that the median growth of the ischemic lesion size as assessed by DWI was +0.9 mL (**Fig. 2**). This represents less than 4% of the mean lesion size at day one in our series of patients. Only 5 patients had a lesion growth superior to +10 mL. Since the ischemic lesion may have continued to grow between baseline imaging and reperfusion, the actual lesion growth occurring after reperfusion is probably even smaller. In line with this hypothesis, there was a mild although positive and

statistically significant correlation between imaging to reperfusion time and lesion growth ($R^2=0.116$; $p=0.048$) (Supplementary Figure II). In contrast, we did not find any significant correlation between the lesion growth and the lesion size at baseline ($R^2=0.021$; $p=0.79$) (Supplementary Figure III).

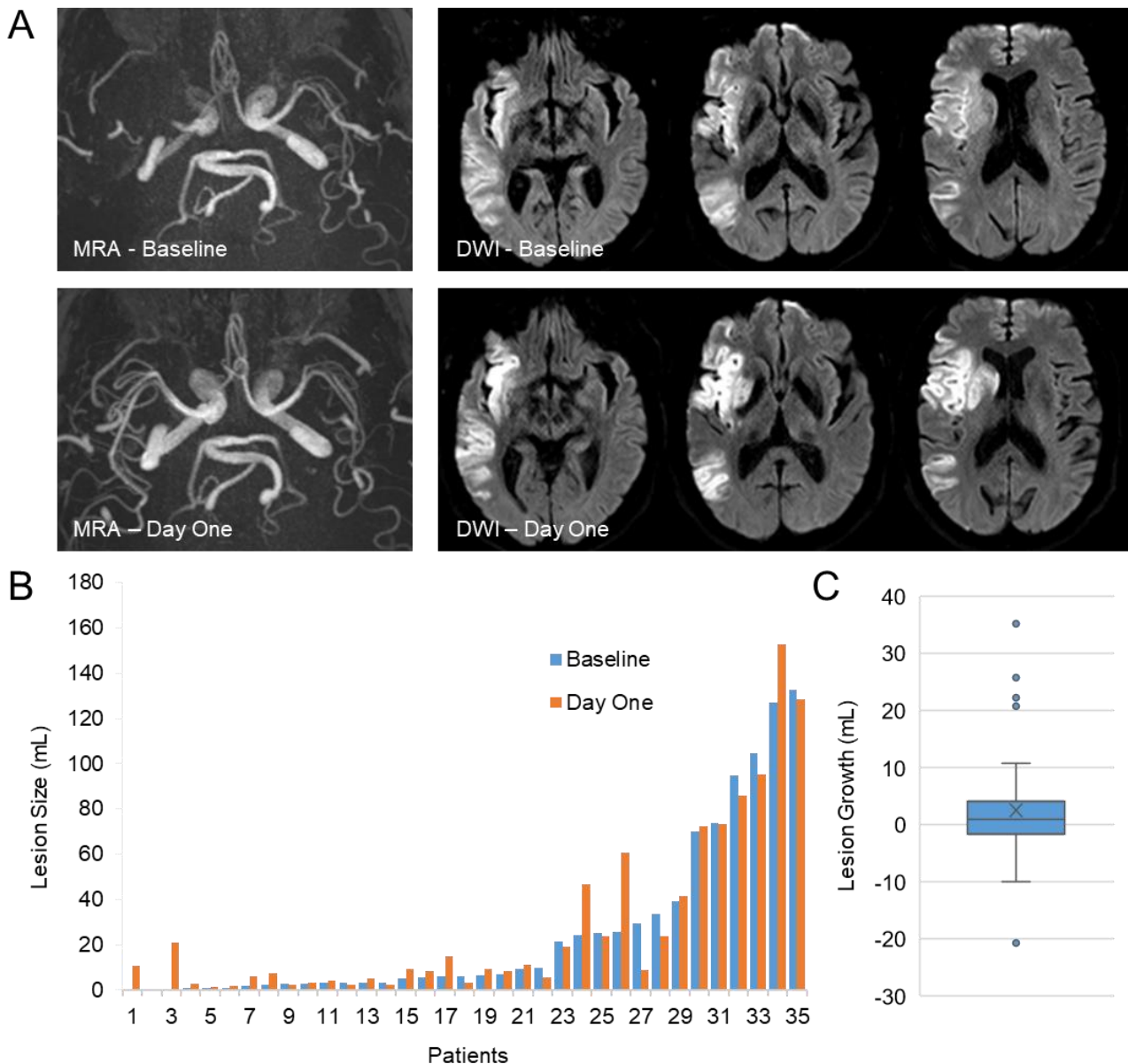


Figure 2: Lesion growth between baseline imaging and after one day of stroke evolution in patients achieving mTICI 3 reperfusion after mechanical thrombectomy. (A) Representative magnetic resonance angiography (MRA) and diffusion-weighted-imaging (DWI) in a patient before (baseline) and at day one after complete reperfusion. (B) Ischemic

lesions sizes at baseline and after one day of lesion evolution from all the included patients.

(C) Distribution of lesion growths between baseline and day one.

Discussion

Whereas most of the ischemic lesion growth occurs after reperfusion in experimental models of stroke involving abrupt reperfusion⁶, our results demonstrate that this is not the case in ischemic stroke patients benefiting from endovascular thrombectomy. These data suggest that, if any, the impact of ischemia-reperfusion injury on ischemic lesion growth during the first 24 hours is limited in most patients. These results challenge the current understanding of the pathophysiology of ischemic stroke based on preclinical studies, in which ischemia-reperfusion injury plays a prominent role in brain infarction². This important discrepancy between clinical and preclinical pathophysiologies should be considered during preclinical evaluation of neuroprotective strategies⁷.

The limitations of our study include the use of DWI as a surrogate for irreversibly infarcted brain tissue, although there is evidence that a limited part of the lesion visible on DWI is reversible⁸. In our study, only 4 patients presented a reversal of the DWI lesion superior to 5.0 mL. We cannot exclude that transient DWI reversal occurred in more patients, as a manifestation of secondary injury triggered by endovascular thrombectomy. Further studies including earlier endpoints are necessary to explore this hypothesis⁵. It is also important to consider that DWI may be insufficiently sensitive to detect some consequences of reperfusion injury such as selective neuronal loss or microinfarcts.

The “day one” endpoint may also be too early to detect the other potential effects of reperfusion injury such as vasogenic edema or hemorrhagic transformation. Importantly, recent studies support that higher is the reperfusion grade after thrombectomy, lower is the rate of vasogenic edema and hemorrhagic transformation^{9, 10}. These results suggest that the putative negative impact of reperfusion injury on these two pathophysiological processes is more than counterbalanced by the beneficial effect of complete reperfusion. Further studies with later endpoints and edema correction should be performed to precise the role of ischemia-reperfusion in the subacute phase. The impact of reperfusion injury in patients treated beyond 6 hours of onset also remains unknown.

Sources of Funding: This work was supported by the “Institut National de la Santé Et de la Recherche Médicale” (INSERM).

Disclosure: None.

REFERENCES

1. De Meyer SF, Denorme F, Langhauser F, Geuss E, Fluri F, Kleinschnitz C. Thromboinflammation in stroke brain damage. *Stroke*. 2016;47:1165-1172
2. Sutherland BA, Neuhaus AA, Couch Y, Balami JS, DeLuca GC, Hadley G, et al. The transient intraluminal filament middle cerebral artery occlusion model as a model of endovascular thrombectomy in stroke. *J. Cereb. Blood Flow Metab*. 2016;36:363-369
3. Lapergue B, Blanc R, Gory B, Labreuche J, Duhamel A, Marnat G, et al. Effect of endovascular contact aspiration vs stent retriever on revascularization in patients with acute ischemic stroke and large vessel occlusion: The aster randomized clinical trial. *JAMA*. 2017;318:443-452
4. Zaidat OO, Yoo AJ, Khatri P, Tomsick TA, von Kummer R, Saver JL, et al. Recommendations on angiographic revascularization grading standards for acute ischemic stroke: A consensus statement. *Stroke*. 2013;44:2650-2663
5. Sah RG, d'Esterre CD, Hill MD, Hafeez M, Tariq S, Forkert ND, et al. Diffusion-weighted mri stroke volume following recanalization treatment is threshold-dependent. *Clin. Neuroradiol*. 2017
6. Xu WW, Zhang YY, Su J, Liu AF, Wang K, Li C, et al. Ischemia reperfusion injury after gradual versus rapid flow restoration for middle cerebral artery occlusion rats. *Sci. Rep*. 2018;8:1638
7. Hossmann KA. The two pathophysiologies of focal brain ischemia: Implications for translational stroke research. *J. Cereb. Blood Flow Metab*. 2012;32:1310-1316
8. Soize S, Tisserand M, Charron S, Turc G, Ben Hassen W, Labeyrie MA, et al. How sustained is 24-hour diffusion-weighted imaging lesion reversal? Serial magnetic resonance imaging in a patient cohort thrombolized within 4.5 hours of stroke onset. *Stroke*. 2015;46:704-710
9. Irvine HJ, Ostwaldt AC, Bevers MB, Dixon S, Battey TW, Campbell BC, et al. Reperfusion after ischemic stroke is associated with reduced brain edema. *J. Cereb. Blood Flow Metab*. 2017:271678x17720559
10. Dargazanli C, Fahed R, Blanc R, Gory B, Labreuche J, Duhamel A, et al. Modified thrombolysis in cerebral infarction 2c/thrombolysis in cerebral infarction 3 reperfusion should be the aim of mechanical thrombectomy: Insights from the aster trial (contact aspiration versus stent retriever for successful revascularization). *Stroke*. 2018;49:1189-1196

ONLINE SUPPLEMENT

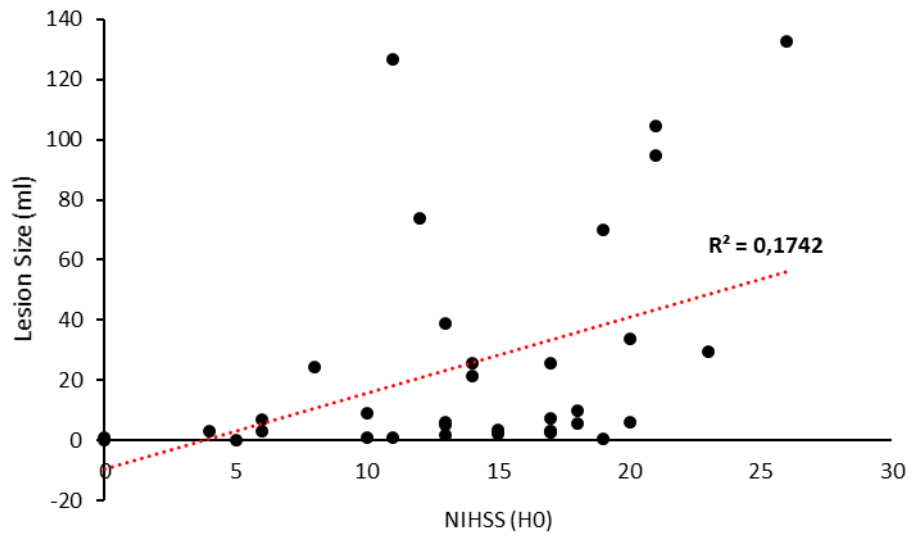
Ischemia-reperfusion injury after endovascular thrombectomy for ischemic stroke

Maxime GAUBERTI, PhD; Bertrand LAPERGUE, MD, PhD; Sara MARTINEZ DE LIZARRONDO, PhD; Denis VIVIEN, PhD; Sébastien RICHARD, MD, PhD; Serge BRACARD, MD; Michel PIOTIN, MD, PhD; Benjamin GORY, MD, PhD

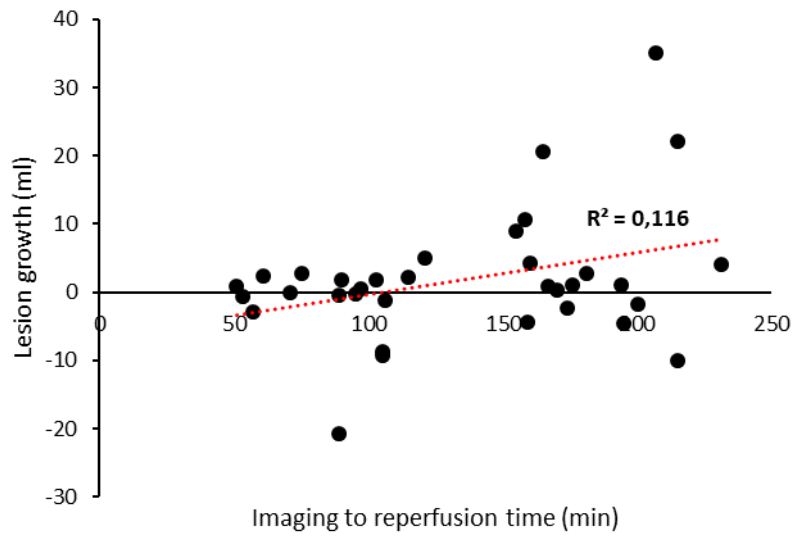
Supplementary Figure I: Correlation between baseline NIHSS and baseline lesion size.

Supplementary Figure II: Correlation between imaging to reperfusion time and lesion growth.

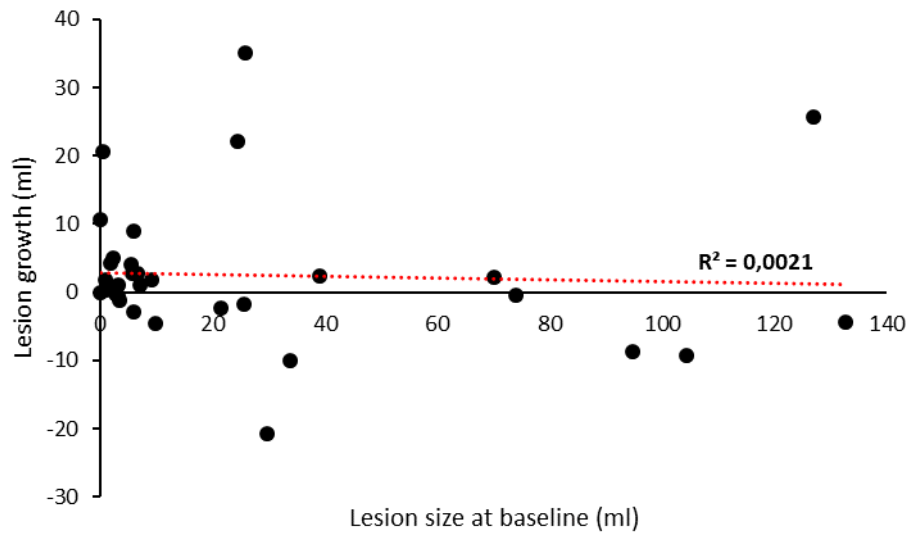
Supplementary Figure III: Correlation between baseline lesion size and lesion growth.



Supplementary Figure I: Correlation between baseline NIHSS and baseline lesion size.



Supplementary Figure II: Correlation between imaging to reperfusion time and lesion growth.



Supplementary Figure III: Correlation between baseline lesion size and lesion growth.

Discussion

a. Une faible augmentation de volume de lésion en diffusion après reperfusion complète

Notre étude montre que l'augmentation médiane du volume de lésion visible en diffusion entre l'imagerie réalisée avant la thrombectomie et l'imagerie réalisée 24 heures après est de 0,9 ml chez les patients qui présentent une reperfusion complète (soit moins de 4% du volume de lésion moyen à 24 heures). Une partie de cette légère augmentation a probablement lieu entre l'imagerie initiale et la reperfusion (délai moyen de 134 minutes) comme en témoigne une corrélation positive entre le délai imagerie-reperfusion et l'augmentation de volume de lésion. Il est également probable qu'une partie de la croissance de la lésion ait lieu dans des zones non-complètement reperfusées, car une étude récente a démontré que des zones ischémiques persistent chez des patients dont la reperfusion est considérée comme complète sur l'artériographie cérébrale (14). Plusieurs études sont cohérentes avec nos résultats, comme l'étude DAWN qui a mesuré le volume de lésion essentiellement par scanner de perfusion et conclu à une augmentation de 1 ml du volume de lésion entre l'imagerie initiale et 24 heures (15), ou encore une publication récente en IRM de diffusion qui a inclus des patients mTICI2c-mTICI3 et retrouve une croissance médiane de 2 ml (16). On peut donc considérer, qu'en moyenne, le volume de lésion visible en diffusion reste stable après reperfusion complète. Autrement dit, la pénombre ischémique semble entièrement sauvée par une reperfusion complète. Ce résultat est donc en défaveur de l'existence de lésions d'ischémie-reperfusion chez l'homme.

Il convient néanmoins de nuancer cette conclusion. L'imagerie à 24 heures (notamment FLAIR et diffusion) ne permet pas de détecter certains types de mort cellulaire comme la mort neuronale sélective. Plusieurs études ont en effet démontré la présence de ce phénomène dans la pénombre ischémique, autant chez l'homme que chez l'animal (17). Est-ce que cette mort neuronale sélective modifie significativement le devenir neurologique des patients reste à démontrer, notamment en ce qui concerne la récupération fonctionnelle dans les jours ou mois qui suivent l'AVCi.

b. L'impact du caractère réversible de la lésion en diffusion

D'autre part, notre étude ne permet pas d'analyser ce qui se passe au sein du cœur ischémique défini par un hypersignal diffusion. Puisqu'une partie de ce cœur ischémique est réversible, on peut faire l'hypothèse que les lésions d'ischémie-reperfusion sont responsables de l'infarctissement secondaire qui a lieu dans cette région. Plusieurs études dans la littérature soutiennent cette hypothèse. Tout d'abord, le caractère réversible des lésions positives en

diffusion est maintenant bien établi (Figure 3). On estime sa prévalence à environ 25% des patients qui bénéficient d'une thrombectomie (9). Cette prévalence est probablement supérieure en cas de reperfusion complète et lorsque le délai entre l'imagerie et la reperfusion est court. Cela signifie que le cœur ischémique en diffusion contient deux régions dont le devenir post-reperfusion est différent : une région définitivement infarctée et une région qui va rapidement s'infarctier en l'absence de reperfusion rapide (la pénombre ischémique étant une région pouvant patienter davantage de temps avant de s'infarctier). Dans notre série de patients, cette réversibilité de la lésion en diffusion peut représenter jusqu'à 80% du volume lésionnel initial, même si les volumes restent faibles en valeur absolue. Une récente étude rétrospective chez 90 patients a montré une réversibilité significative de la lésion en diffusion chez 26% des patients (plus de 10 ml et plus de 10% du volume total) (8). Enfin, une partie de la lésion en diffusion présente une réversibilité transitoire : le coefficient apparent de diffusion se normalise avant de diminuer de nouveau (9). Plusieurs explications ont été proposées pour ce phénomène. Il a été proposé que la reperfusion entraîne un œdème vasogénique en plus de l'œdème cytotoxique. En conséquence, le coefficient apparent de diffusion montre une pseudo-normalisation du fait des effets concurrents des deux types d'œdème, puis diminue à nouveau du fait de la majoration progressive de l'œdème cytotoxique dans les 24 premières heures. Une deuxième hypothèse est que l'œdème cytotoxique régresse initialement complètement, mais que des dommages cellulaires secondaires ont lieu provoquant un nouvel œdème cytotoxique et finalement un infarctissement du tissu. Ces dommages secondaires pourraient être la conséquence de lésions d'ischémie-reperfusion. Ces deux phénomènes (œdème cytotoxique majoré par la reperfusion et véritable régression de l'œdème cytotoxique) pourraient être concomitants.

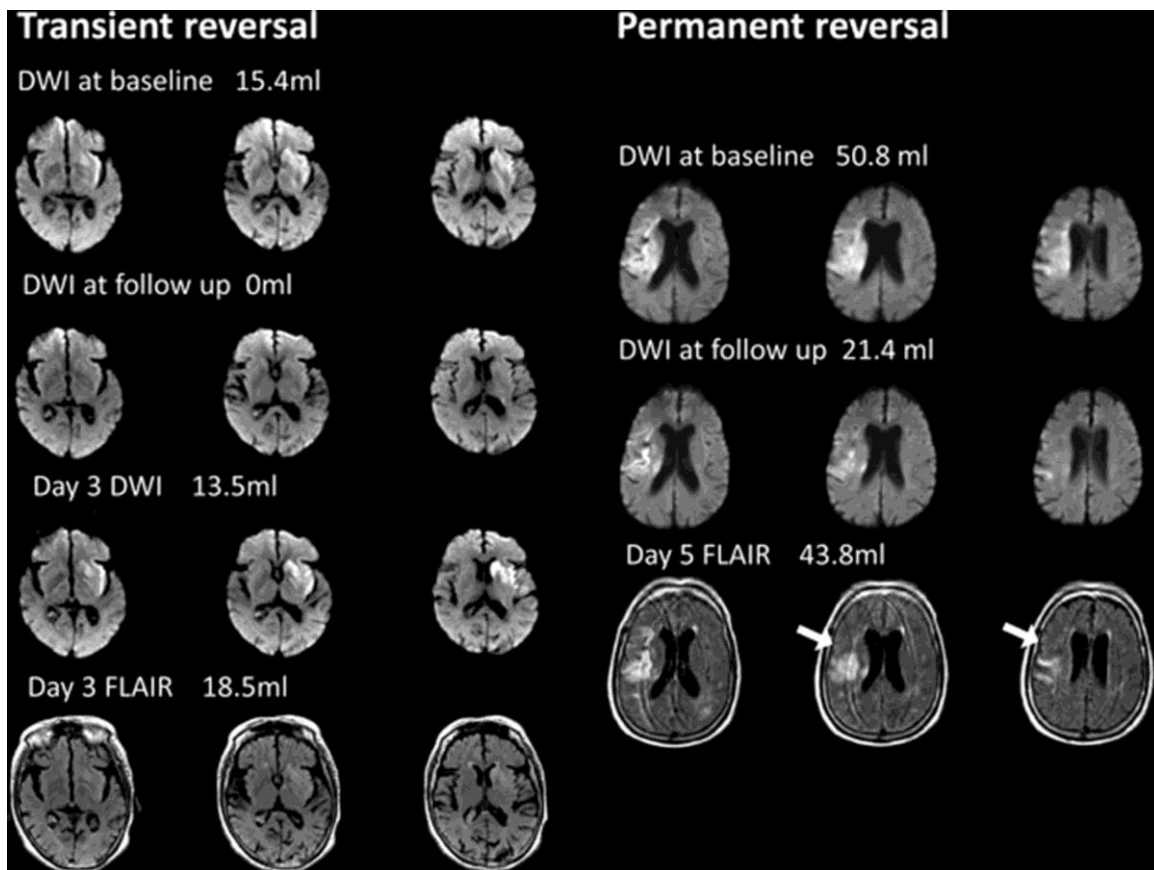


Figure 3 from Inoue et al.(18) Left) Example of a patient with transient DWI reversal. The time between symptom onset and MRI was 2.4 hours, the endovascular procedure began at 3 hours. This patient had complete reperfusion (not shown) and complete reversal of the DWI lesion on the early follow up scan which was obtained 1.8 hours after the end of the procedure. The late follow-up scan was performed on Day 3 day and demonstrates that the DWI lesion reappeared and a faint lesion of similar size and location on the FLAIR sequence was now present. Right) Example of a patient with sustained DWI reversal. The symptom onset to MRI time was 5 hours and the endovascular procedure began and 6.5 hours. The DWI lesion was larger on the baseline scan than it was on the early follow up scan (obtained 1.8 hours after the procedure). The infarct volume on the Day 5 FLAIR was also smaller than the initial DWI lesion. Areas of sustained reversal are highlighted with arrows.

c. L'ischémie-reperfusion pourrait être impliquée au sein du cœur ischémique

De manière schématique, à la suite de notre étude, il persiste deux principales hypothèses à propos de la participation des lésions d'ischémie-reperfusion à la constitution de la lésion ischémique (Figure 4) : i) Les lésions d'ischémie-reperfusion ne participent pas à la constitution de la lésion ischémique dans les 24 premières heures d'évolution d'un AVCi ou ii) Les lésions d'ischémie-reperfusion ont lieu au sein de la partie réversible du cœur ischémique défini par l'imagerie de diffusion. Dans l'état actuel des connaissances, il est difficile de déterminer quelle hypothèse est la plus proche de la réalité. On peut néanmoins amener quelques éléments de réflexion.

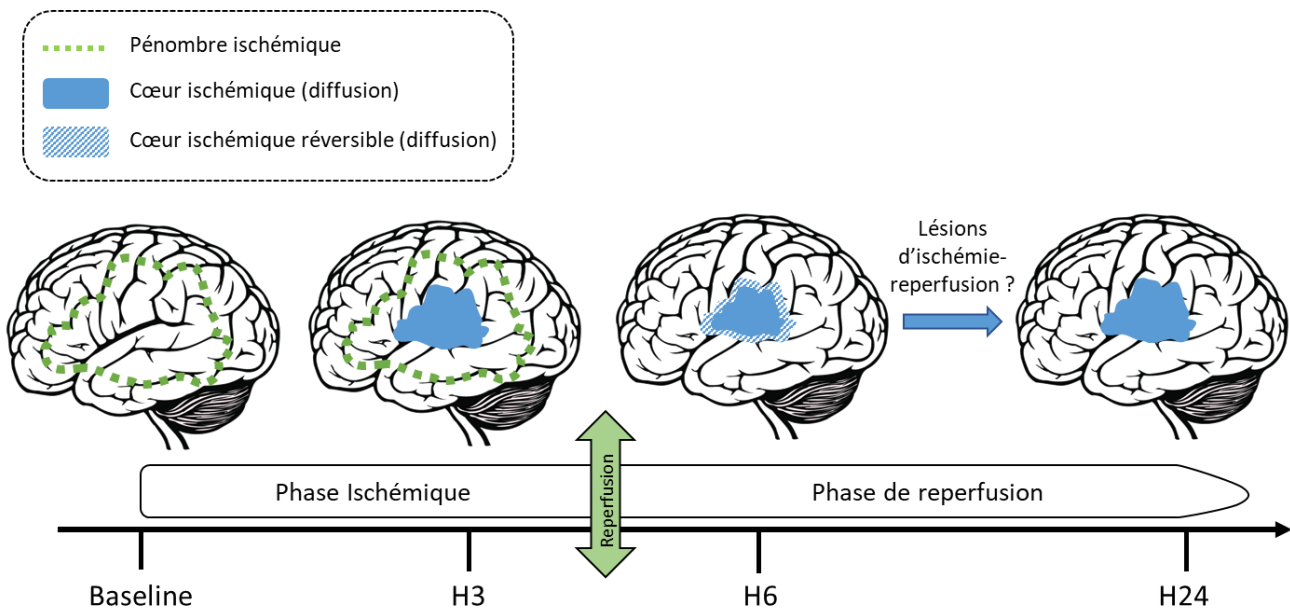


Figure 4. Schéma récapitulant l'évolution de la lésion en diffusion en cas de reperfusion complète et faisant l'hypothèse d'une participation de l'ischémie-reperfusion à la constitution de la lésion ischémique définitive à 24 heures.

Tout d'abord, chez le rat dans un modèle d'occlusion transitoire de l'artère cérébrale moyenne par un filament pendant une courte durée (30 minutes à 60 minutes), l'évolution temporelle de la lésion en diffusion est tout à fait compatible avec des lésions d'ischémie-reperfusion (Figure 5) (19) : la lésion apparaît initialement en hypersignal diffusion avec une restriction de l'ADC, puis régresse complètement après reperfusion et finalement réapparaît après plusieurs heures de reperfusion. Modifier la méthode de reperfusion en la rendant plus progressive, limite les dommages d'ischémie-reperfusion et prévient ainsi la réapparition de la lésion (2). Ce phénomène n'est visible que lorsque la période d'ischémie est de courte durée : lorsqu'elle dépasse 60 minutes, la lésion n'est plus réversible en diffusion. Chez l'homme, la réalisation d'une thrombectomie moins de 60 minutes après le début des symptômes est exceptionnelle, mais cette situation peut survenir chez des patients qui reperfusionnent spontanément. Cependant, chez ces patients, le devenir neurologique est habituellement excellent, en défaveur d'une hypothèse d'un infarctus secondaire. Par ailleurs, ce phénomène d'infarctus secondaire est associé avec une chute du débit sanguin cérébral malgré la recanalisation complète, du fait de l'apparition de microthrombi dans le territoire qui s'infarctise (Figure 6) (20). Bien que le débat sur le rôle de cette microthrombose ne soit pas tout à fait tranché (cause ou conséquence de l'infarctus secondaire ?), de nombreuses études démontrent que l'utilisation d'anticoagulant ou d'antiagrégant plaquettaire réduit fortement le volume de lésion à 24 heures dans ces modèles expérimentaux lorsque l'occlusion est de courte durée (7, 21). Cela suggère donc un rôle causal de la microthrombose sur l'infarctus secondaire dans ce modèle expérimental.

La physiopathologie chez l'animal de l'AVCi en cas de reperfusion précoce (sur laquelle se base notre connaissance physiopathologique chez l'homme) est donc biphasique : pendant la phase ischémique, le parenchyme cérébral souffre et un œdème cytotoxique apparaît. À la suite de la reperfusion, cet œdème cytotoxique régresse complètement. Par des mécanismes thrombo-inflammatoires (activation des cellules endothéliales, adhésion plaquettaire et leucocytaire puis activation de la coagulation), une microthrombose distale apparaît, elle-même responsable de la réapparition d'un œdème cytotoxique puis de l'infarctissement définitif du parenchyme cérébral. Une observation chez l'homme et dans d'autres modèles expérimentaux qui utilisent d'autres méthodes d'occlusion de l'artère cérébrale moyenne est en défaveur de cette séquence d'évènements : le débit sanguin cérébral ne diminue pas secondairement, mais au contraire, a tendance à augmenter après une thrombectomie (jusqu'au syndrome d'hyperperfusion) (22). Pour l'instant, aucune étude ne réconcilie cette observation avec l'hypothèse d'une existence chez l'homme de la thrombo-inflammation.

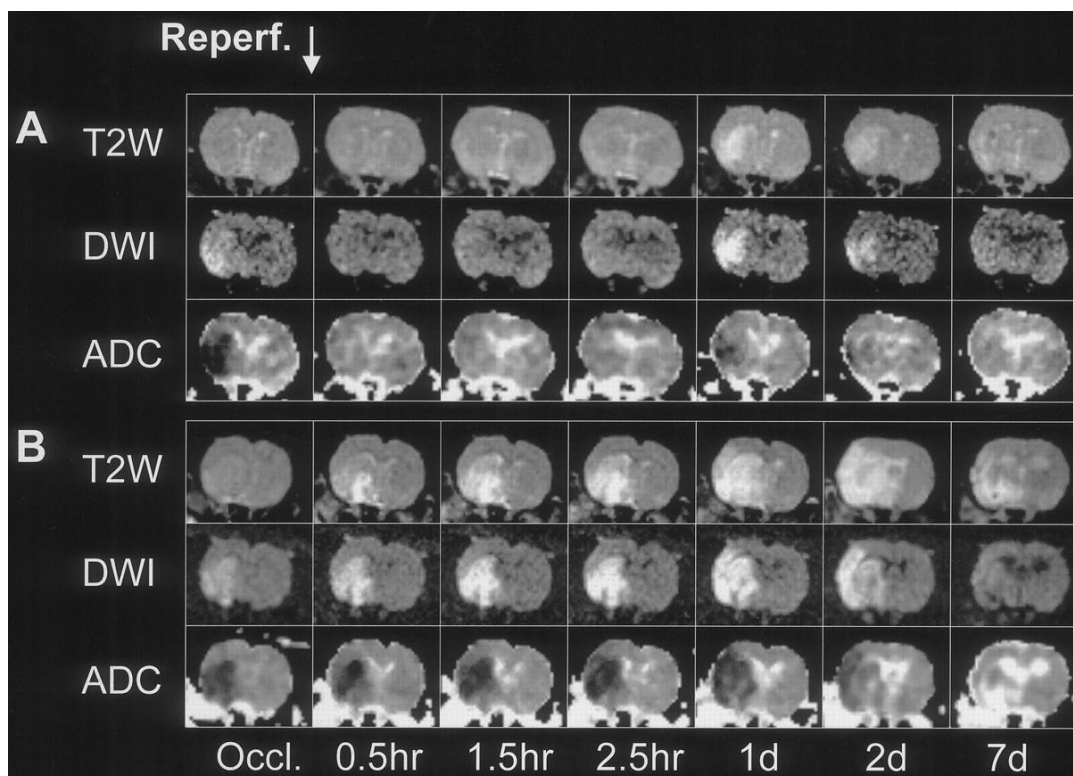


Figure 5 from Neumann-Haefelin et al.(19) Lesion evolution (T2WI, DWI, and ADC) in 2 representative animals after 30 minutes and 2.5 hours of ischemia. After 30 minutes of ischemia, there initially is a complete reversal of the DWI and ADC abnormalities during the first few hours of reperfusion, followed by the recurrence of the DWI lesion (and ADC abnormality) at 24 hours. After 2.5 hours of ischemia, the DWI abnormality does not reverse during early reperfusion. On the contrary, signal intensity increases rapidly in the previously ischemic region after recirculation due to the increase in the T2 contribution to the DWI signal, whereas ADC remains low (until day 2).

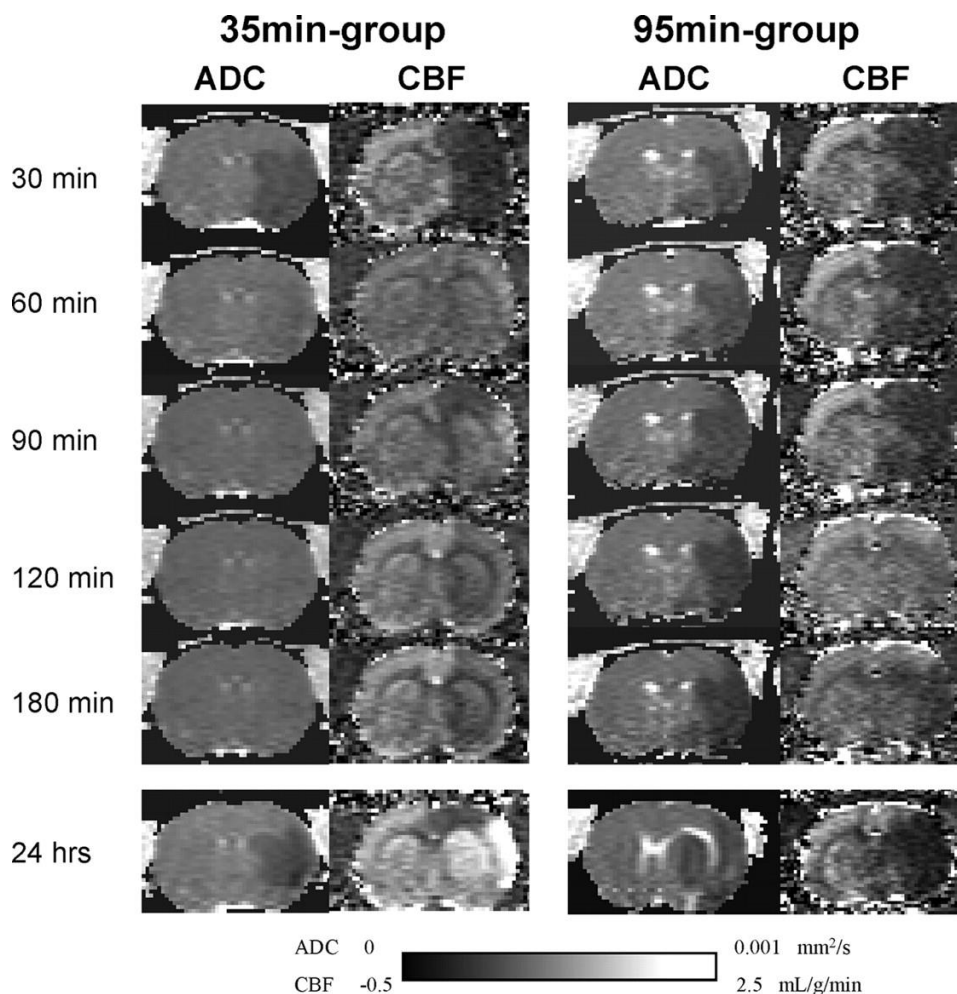


Figure 6 from Bardutzky et al.(20) Representative apparent diffusion coefficient and cerebral blood flow maps from an animal subjected to 35 and 95 minutes of transient ischemia, respectively.

Un deuxième élément de réflexion est l'impact potentiel de l'ischémie-reperfusion sur le devenir fonctionnel des patients si on considère l'hypothèse d'une participation causale à la survenue de l'infarctissement secondaire du tissu présentant un œdème cytotoxique réversible. En effet, le volume de lésion réversible en diffusion en cas de reperfusion complète est relativement faible en valeur absolue. Dans une étude avec une IRM réalisée immédiatement après reperfusion (au moment où la réversibilité de la lésion en diffusion est maximale) et une nouvelle IRM à 24 heures, la croissance absolue du volume de lésion en diffusion était de 10 ml en moyenne (11). Cette étude incluait pourtant également des patients TIC12b parmi ceux ayant reperfusé (reperfusion entre 50% et 100% du territoire initialement atteint à la fin de la procédure de thrombectomie). Elle surestime donc probablement la croissance du volume de lésion attribuable à l'ischémie-reperfusion. De plus, une étude récente montre que cette croissance peut être expliquée par la persistance de région hypoperfusée immédiatement après le geste de thrombectomie (donc indépendamment de la microthrombose secondaire à la thrombo-inflammation qui survient théoriquement plus tard d'après les données précliniques) (14). Donc, même en considérant les lésions d'ischémie-reperfusion comme

totallement responsables du caractère seulement transitoire de la réversibilité d'une partie de la lésion visible en diffusion, leur participation au devenir neurologique des patients serait probablement limitée car n'impliquant qu'un faible volume de parenchyme cérébral.

Un troisième élément de réflexion est la différence de sévérité de l'ischémie entre les modèles expérimentaux de type filament (chez lesquels on observe des lésions d'ischémie-reperfusion) et l'AVCi chez l'homme qui pourrait expliquer des physiopathologies différentes. Dans l'hypothèse où les lésions d'ischémie-reperfusion ne jouent pas de rôle chez l'homme, comment expliquer qu'elles existent dans certains modèles expérimentaux mais ni chez l'homme ni dans d'autres modèles ? Une explication potentielle est la sévérité de l'ischémie pendant la présence du filament occluant l'artère cérébrale moyenne, l'artère cérébrale antérieure et la terminaison carotidienne dans les modèles expérimentaux (Figure 7). L'ischémie est extrêmement profonde avec un débit sanguin cérébral effondré et un recrutement complet du territoire de l'artère cérébrale moyenne en 60 minutes environ. Chez l'homme, près de 100% des patients à 1 heure et environ 50% des patients à 24 heures présentent une pénombre ischémique mesurable en imagerie (23). Autrement dit, dans les modèles expérimentaux de type filament, la période d'ischémie est brève et intense, alors qu'elle est longue et modérée chez l'homme. Cette différence dans la sévérité initiale de l'atteinte tissulaire et dans la durée de l'ischémie pourrait expliquer les différences tardives de survenue de lésions d'ischémie-reperfusion. Il existe d'ailleurs une situation dans laquelle l'ischémie est très profonde chez l'homme et associée à de la mort neuronale retardée qui est considéré comme des lésions d'ischémie-reperfusion dans la littérature : l'arrêt cardiocirculatoire. D'autres hypothèses ont été proposées pour expliquer le caractère apparemment unique de la physiopathologie du modèle filament, notamment autour du rôle de la reperfusion soudaine dans les modèles expérimentaux versus plus progressive chez l'homme (24).

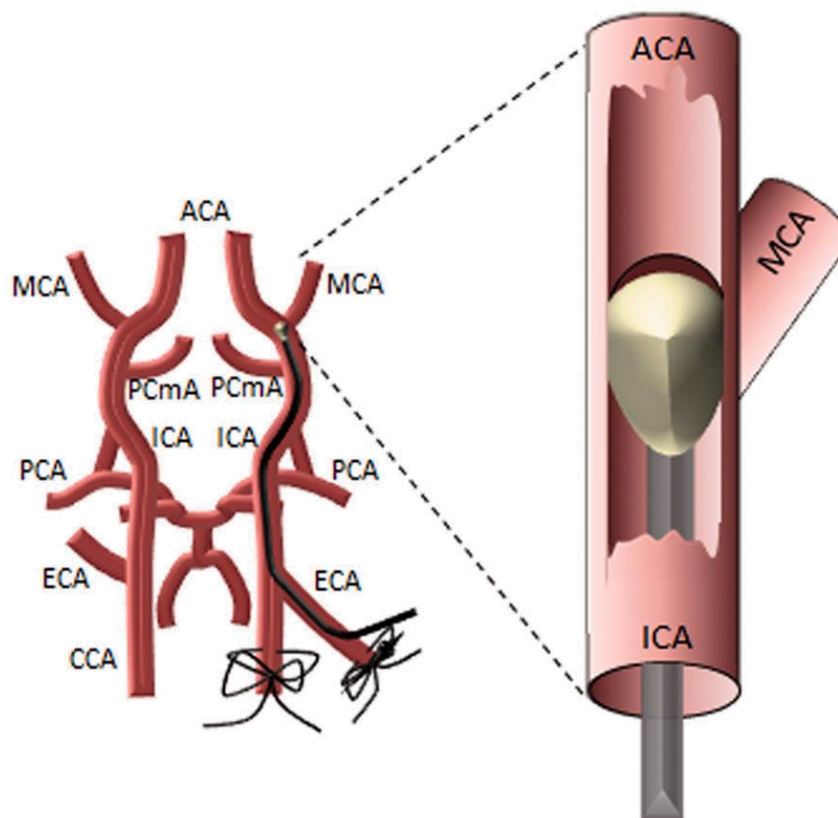


Figure 7 from Sutherland et al.(25) Illustration of the transient middle cerebral artery occlusion model of ischemic stroke in rodents. In the intraluminal filament model, the external carotid artery (ECA) is dissected and cauterized, and the common carotid artery (CCA) temporarily ligated. The internal carotid artery (ICA) is dissected and an arteriotomy is performed in the ECA. The ECA is then reflected so as to run into the ICA and a silicon-tipped nylon filament is introduced into the ICA via the ECA arteriotomy. The filament is advanced until resistance is felt where it occludes the proximal middle cerebral artery (MCA). For transient experiments, the filament remains in place for a set period of time before withdrawal and wound closure.

Conclusion

En conclusion, notre étude suggère que le rôle de l'ischémie-reperfusion dans la constitution de la lésion ischémique dans les 24 heures après un AVCi bénéficiant d'une reperfusion complète est limité, voire inexistant. L'implication principale de ce résultat est la remise en question des protocoles de recherche clinique et préclinique où le traitement neuroprotecteur expérimental est administré après que la reperfusion a été obtenue. En effet, nos données chez l'homme suggèrent que dans les 24 premières heures d'évolution, l'essentiel de la mort cellulaire a lieu avant la reperfusion. Ce résultat contraste avec ce qui observé chez l'animal dans le modèle filament où l'essentiel de la mort cellulaire a lieu essentiellement après reperfusion, comme en témoigne l'efficacité de nombreuses molécules administrées jusqu'à plusieurs heures après la reperfusion (24). Ceci est d'autant plus remarquable que la plupart des études précliniques utilisent le modèle filament chez le rongeur et une administration du traitement expérimental au moment de la reperfusion. Le transfert de ce schéma d'étude chez l'homme correspond à une administration du traitement au moment de la reperfusion induite par la thrombectomie, lorsque la croissance de la lésion est stoppée. De tels essais cliniques sont donc probablement futiles. L'alternative est bien sûr d'administrer le traitement le plus tôt possible. Mais même dans ce cas, la pertinence d'un traitement développé dans un modèle où la physiopathologie est clairement distincte de celle observée chez l'homme est vraisemblablement limitée. Les mécanismes ciblés peuvent ne pas exister chez l'homme, ou bien jouer un rôle mineur. Cette différence de physiopathologie pourrait tout à fait expliquer l'échec des stratégies de neuroprotection testées chez l'homme jusqu'à aujourd'hui, qui ont pour la plupart été testées dans le modèle filament lors de la phase préclinique (1).

De plus, nos données suggèrent que l'utilisation du modèle filament chez le rongeur pour améliorer notre connaissance de la physiopathologie de l'AVCi n'est probablement pas optimale, bien que cela soit le modèle préclinique très largement majoritaire aujourd'hui. Il est courant de lire dans les introductions d'articles scientifiques que « l'AVCi est une maladie thrombo-inflammatoire », que « des AVCi progressifs se développent malgré une reperfusion complète du fait des lésions d'ischémie-reperfusion », que « les lésions d'ischémie-reperfusion sont responsables d'une augmentation secondaire du volume de lésion » ou encore que « les lésions d'ischémie-reperfusion expliquent le caractère futile de la reperfusion chez certains patients qui ont un mauvais devenir clinique malgré une reperfusion complète » (7, 21). A ce jour, aucune donnée chez l'homme ne corrobore ces affirmations. Le danger d'une méconnaissance de la physiopathologie est de concentrer les efforts de recherche sur des mécanismes qui ne jouent pas ou peu de rôle chez l'homme (l'ischémie-reperfusion, la

thrombo-inflammation) et de délaissier des sujets de recherche qui permettraient d'améliorer le devenir fonctionnel des patients : améliorer la thrombolyse intraveineuse, améliorer les techniques de thrombectomie, diminuer le risque de transformation hémorragique symptomatique, favoriser la récupération fonctionnelle. Il convient donc de développer d'autres modèles précliniques (26), en prenant soin, à chaque étape, de s'assurer de la pertinence des observations réalisées par rapport à ce que l'on observe chez l'homme.

Bibliographie

1. O'Collins VE, Macleod MR, Donnan GA, Horkey LL, van der Worp BH, Howells DW. 1,026 experimental treatments in acute stroke. *Ann Neurol*. 2006;59(3):467-77.
2. Xu WW, Zhang YY, Su J, Liu AF, Wang K, Li C, et al. Ischemia Reperfusion Injury after Gradual versus Rapid Flow Restoration for Middle Cerebral Artery Occlusion Rats. *Sci Rep*. 2018;8(1):1638.
3. Nikoubashman O, Dekeyzer S, Riabikin A, Keulers A, Reich A, Mpotsaris A, et al. True First-Pass Effect. *Stroke*. 2019;50(8):2140-6.
4. Liu Q, Johnson EM, Lam RK, Wang Q, Bo Ye H, Wilson EN, et al. Peripheral TREM1 responses to brain and intestinal immunogens amplify stroke severity. *Nat Immunol*. 2019;20(8):1023-34.
5. Nour M, Scalzo F, Liebeskind DS. Ischemia-reperfusion injury in stroke. *Interventional neurology*. 2013;1(3-4):185-99.
6. Goyal M, Menon BK, van Zwam WH, Dippel DW, Mitchell PJ, Demchuk AM, et al. Endovascular thrombectomy after large-vessel ischaemic stroke: a meta-analysis of individual patient data from five randomised trials. *Lancet*. 2016;387(10029):1723-31.
7. De Meyer SF, Denorme F, Langhauser F, Geuss E, Fluri F, Kleinschnitz C. Thromboinflammation in Stroke Brain Damage. *Stroke*. 2016;47(4):1165-72.
8. Meier R, Lux P, McKinley R, Jung S, Fischer U, Gralla J, et al. Threshold-based Identification of Persistent Infarction after Successful Endovascular Treatment: Re-evaluating the "Core". *medRxiv*. 2020:2020.04.09.20048744.
9. Nagaraja N, Forder JR, Warach S, Merino JG. Reversible diffusion-weighted imaging lesions in acute ischemic stroke: A systematic review. *Neurology*. 2020;94(13):571-87.
10. Purushotham A, Campbell BC, Straka M, Mlynash M, Olivot JM, Bammer R, et al. Apparent diffusion coefficient threshold for delineation of ischemic core. *Int J Stroke*. 2015;10(3):348-53.
11. Sah RG, d'Estre CD, Hill MD, Hafeez M, Tariq S, Forkert ND, et al. Diffusion-weighted imaging lesion growth occurs despite recanalization in acute ischemic stroke: Implications for future treatment trials. *Int J Stroke*. 2019;14(3):257-64.
12. Tung EL, McTaggart RA, Baird GL, Yaghi S, Hemendinger M, Dibiasio EL, et al. Rethinking Thrombolysis in Cerebral Infarction 2b: Which Thrombolysis in Cerebral Infarction Scales Best Define Near Complete Recanalization in the Modern Thrombectomy Era? *Stroke*. 2017;48(9):2488-93.
13. Lapergue B, Blanc R, Gory B, Labreuche J, Duhamel A, Marnat G, et al. Effect of Endovascular Contact Aspiration vs Stent Retriever on Revascularization in Patients With Acute Ischemic Stroke and Large Vessel Occlusion: The ASTER Randomized Clinical Trial. *JAMA*. 2017;318(5):443-52.
14. d'Estre CD, Sah RG, Assis Z, Talai AS, Demchuk AM, Hill MD, et al. Defining reperfusion post endovascular therapy in ischemic stroke using MR-dynamic contrast enhanced perfusion. *Br J Radiol*. 2020:20190890.
15. Nogueira RG, Jadhav AP, Haussen DC, Bonafe A, Budzik RF, Bhuva P, et al. Thrombectomy 6 to 24 Hours after Stroke with a Mismatch between Deficit and Infarct. *N Engl J Med*. 2018;378(1):11-21.
16. Schiphorst AT, Charron S, Hassen WB, Provost C, Naggara O, Benzakoun J, et al. Tissue no-reflow despite full recanalization following thrombectomy for anterior circulation stroke with proximal occlusion: A clinical study. *J Cereb Blood Flow Metab*. 2020:271678X20954929.
17. Guadagno JV, Jones PS, Aigbirhio FI, Wang D, Fryer TD, Day DJ, et al. Selective neuronal loss in rescued penumbra relates to initial hypoperfusion. *Brain*. 2008;131(Pt 10):2666-78.
18. Inoue M, Mlynash M, Christensen S, Wheeler HM, Straka M, Tipirneni A, et al. Early diffusion-weighted imaging reversal after endovascular reperfusion is typically transient in patients imaged 3 to 6 hours after onset. *Stroke*. 2014;45(4):1024-8.

19. Neumann-Haefelin T, Kastrup A, de Crespigny A, Yenari MA, Ringer T, Sun GH, et al. Serial MRI after transient focal cerebral ischemia in rats: dynamics of tissue injury, blood-brain barrier damage, and edema formation. *Stroke*. 2000;31(8):1965-72; discussion 72-3.
20. Bardutzky J, Shen Q, Henninger N, Schwab S, Duong TQ, Fisher M. Characterizing tissue fate after transient cerebral ischemia of varying duration using quantitative diffusion and perfusion imaging. *Stroke*. 2007;38(4):1336-44.
21. Stegner D, Klaus V, Nieswandt B. Platelets as Modulators of Cerebral Ischemia/Reperfusion Injury. *Front Immunol*. 2019;10:2505.
22. Lin YH, Liu HM. Update on cerebral hyperperfusion syndrome. *J Neurointerv Surg*. 2020;12(8):788-93.
23. Darby DG, Barber PA, Gerraty RP, Desmond PM, Yang Q, Parsons M, et al. Pathophysiological topography of acute ischemia by combined diffusion-weighted and perfusion MRI. *Stroke*. 1999;30(10):2043-52.
24. Hossmann KA. The two pathophysiologies of focal brain ischemia: implications for translational stroke research. *J Cereb Blood Flow Metab*. 2012;32(7):1310-6.
25. Sutherland BA, Neuhaus AA, Couch Y, Balami JS, DeLuca GC, Hadley G, et al. The transient intraluminal filament middle cerebral artery occlusion model as a model of endovascular thrombectomy in stroke. *J Cereb Blood Flow Metab*. 2016;36(2):363-9.
26. Gauberti M, Martinez de Lizarrondo S, Orset C, Vivien D. Lack of secondary microthrombosis after thrombin-induced stroke in mice and non-human primates. *J Thromb Haemost*. 2014;12(3):409-14.

« Par délibération de son Conseil en date du 10 Novembre 1972, l'Université n'entend donner aucune approbation ni improbation aux opinions émises dans les thèses ou mémoires. Ces opinions doivent être considérées comme propres à leurs auteurs ».

VU, le Président de Thèse

VU, le Doyen de la Faculté

VU et permis d'imprimer
en référence à la délibération
du Conseil d'Université
en date du 14 Décembre 1973

Pour le Président
de l'Université de CAEN et P.O

Le Doyen

ANNEE DE SOUTENANCE : 2020

NOM ET PRENOM DE L'AUTEUR : GAUBERTI MAXIME

TITRE DE LA THESE :

Les lésions d'ischémie-reperfusion après thrombectomie lors d'un accident vasculaire cérébral ischémique

RESUME DE LA THESE EN FRANÇAIS :

Dans les modèles expérimentaux d'accident vasculaire cérébral ischémique, la reperfusion soudaine est associée à des lésions secondaires responsables de 70% du volume de lésion final. On ignore si cela est vrai également chez l'homme. En utilisant les données de l'essai randomisé ASTER, nous avons étudié l'effet d'une reperfusion complète après thrombectomie mécanique sur la croissance de la lésion, telle que mesurée par imagerie de diffusion au départ et 1 jour après la reperfusion. Sur les 381 patients inclus dans l'essai, 35 ont obtenu une reperfusion complète, ont bénéficié d'une imagerie pondérée par diffusion à la fois à l'arrivée et à J1, n'ont pas présenté de transformation hémorragique et ont donc été inclus dans l'étude. La croissance médiane de la lésion ischémique entre l'imagerie initiale et le jour 1 était de 0,9 ml après une reperfusion complète, ce qui représente moins de 4 % de la taille moyenne de la lésion à J1. La croissance réelle de la lésion après la reperfusion est probablement encore plus faible car cette croissance de la lésion s'est produite, au moins en partie, entre l'imagerie de base et le moment de la reperfusion complète, comme le démontre une corrélation positive et statistiquement significative entre le délai écoulé entre l'imagerie initiale et la reperfusion complète et la croissance de la lésion ($R^2=0,116$; $P=0,048$). Ces données attestent qu'il n'y a pas de croissance significative des lésions après une reperfusion complète chez la plupart des patients. Cet écart important entre les physiopathologies clinique et préclinique doit être pris en compte lors de l'évaluation préclinique des stratégies de neuroprotection.

MOTS CLES : Ischémie-reperfusion, Accident vasculaire cérébral, thrombectomie, imagerie par résonance magnétique.

TITRE DE LA THESE EN ANGLAIS :

Ischemia-reperfusion injury after thrombectomy for acute ischemic stroke

RESUME DE LA THESE EN ANGLAIS :

In experimental models of ischemic stroke, abrupt reperfusion is associated with secondary brain damages, responsible for up to 70% of the final lesion size. Whether this remains true in humans is unknown. Using data from the ASTER randomized trial (Aspiration vs Stent Retriever for Successful Revascularization), we investigated the effect of complete reperfusion (defined as a modified Thrombolysis In Cerebral Infarction 3) after endovascular thrombectomy on early lesion growth as assessed by diffusion-weighted imaging at baseline and 1 day after reperfusion. Among 381 patients included in the trial, 35 achieved complete reperfusion, benefited from both baseline and day 1 diffusion-weighted imaging, lacked significant hemorrhagic transformation, and were, therefore, included in the present study. We found that the median growth of the ischemic lesion between baseline and day 1 was only 0.9 mL after complete reperfusion, representing <4% of the mean lesion size. The actual lesion growth occurring after reperfusion is probably even smaller because this lesion growth occurred, at least in part, between baseline imaging and complete reperfusion, as demonstrated by a statistically significant positive correlation between imaging-to-reperfusion time and lesion growth ($R^2=0.116$; $P=0.048$). These data support that there is no significant lesion growth after complete reperfusion in most patients. This important discrepancy between clinical and preclinical pathophysiology should be considered during preclinical evaluation of neuroprotective strategies.

KEY WORDS : Ischemia-reperfusion, stroke, thrombectomy, magnetic resonance imaging.