HAL
open science

Transferts tendineux pour la prise en charge du pied varus équin post-AVC : état des lieux

Thomas Sellenet

To cite this version:

Thomas Sellenet. Transferts tendineux pour la prise en charge du pied varus équin post-AVC : état des lieux. Médecine humaine et pathologie. 2020. dumas-03184591

HAL Id: dumas-03184591

https://dumas.ccsd.cnrs.fr/dumas-03184591

Submitted on 29 Mar 2021

HAL is a multi-disciplinary open access archive for the deposit and dissemination of scientific research documents, whether they are published or not. The documents may come from teaching and research institutions in France or abroad, or from public or private research centers.

L'archive ouverte pluridisciplinaire **HAL**, est destinée au dépôt et à la diffusion de documents scientifiques de niveau recherche, publiés ou non, émanant des établissements d'enseignement et de recherche français ou étrangers, des laboratoires publics ou privés.

UNIVERSITE DES ANTILLES
2020

FACULTE DE MEDECINE
HYACINTHE BASTARAUD
N° 2020ANTI0576

Transferts tendineux pour la prise en charge du pied varus équin post AVC : état des lieux

THESE

Présentée et soutenue publiquement à la Faculté de Médecine Hyacinthe BASTARAUD
des Antilles et de la Guyane
Et examinée par les Enseignants de ladite Faculté

Le

Pour obtenir le grade de

DOCTEUR EN MEDECINE

Par

SELLENET THOMAS

JURY

Monsieur le Professeur	JEAN LOUIS ROUVILLAIN	Président
Monsieur le Professeur	C. SAINTE-ROSE	Assesseur
Monsieur le Professeur	P. MARQUE	Assesseur
Monsieur le Docteur	D. GASQ	Assesseur
Monsieur le Docteur	O. DELATTRE	Assesseur
Monsieur le Docteur	D. ANCELIN	Directeur

UNIVERSITE DES ANTILLES

****

FACULTE DE MEDECINE HYACINTHE BASTARAUD

***

Président de l'Université : Eustase JANKY
Doyen de la Faculté de Médecine : Suzy DUFLO
Vice-Doyen de la Faculté de Médecine: Christophe DELIGNY

NEVIERE Rémi	**Physiologie** CHU de MARTINIQUE Tel : 0696
Pascal BLANCHET	**Chirurgie Urologique** CHU de POINTE- À -PITRE/ABYMES Tel : 05 90 89 13 95 - Tel/Fax 05 90 89 17 87
André-Pierre UZEL	**Chirurgie Orthopédique et Traumatologie** CHU de POINTE-A-PITRE/ABYMES Tel : 05 90 89 14 66 – Fax : 0590 89 17 44
Pierre COUPPIE	**Dermatologie** CH de CAYENNE Tel : 05 94 39 53 39 - Fax : 05 94 39 52 83
Thierry DAVID	**Ophtalmologie** CHU de POINTE-A-PITRE/ABYMES Tel : 05 90 89 14 55 - Fax : 05 90 89 14 51
Suzy DUFLO	**ORL – Chirurgie Cervico-Faciale** CHU de POINTE-A-PITRE/ABYMES Tel : 05 90 93 46 16
Eustase JANKY	**Gynécologie-Obstétrique** CHU de POINTE-A-PITRE/ABYMES Tel 05 90 89 13 89 - Fax 05 90 89 13 88
DE BANDT Michel	**Rhumatologie** CHU de MARTINIQUE Tel : 05 96 55 23 52 - Fax : 05 96 75 84 44
François ROQUES	**Chirurgie Thoracique et Cardiovasculaire** CHU de MARTINIQUE Tel : 05 96 55 22 71 - Fax : 05 96 75 84 38
Jean ROUDIE	**Chirurgie Digestive** CHU de MARTINIQUE Tel : 05 96 55 21 01 Tel : 05 96 55 22 71 - Fax : 05 96 75 84 38
Jean-Louis ROUVILLAIN	**Chirurgie Orthopédique** CHU de MARTINIQUE Tel : 05 96 55 22 28

SAINTE-ROSE Christian	**Neurochirurgie Pédiatrique** CHU de MARTINIQUE Tel : 0696
André CABIE	**Maladies Infectieuses** CHU de MARTINIQUE Tel : 05 96 55 23 01
Philippe CABRE	**Neurologie** CHU de MARTINIQUE Tel : 05 96 55 22 61
Raymond CESAIRE	**Bactériologie-Virologie-Hygiène option virologie** CHU de MARTINIQUE Tel : 05 96 55 24 11
Sébastien BREUREC	**Bactériologie &Vénérologie** **Hygiène hospitalière** CHU de POINTE- À -PITRE/ABYMES Tel : 05 90 89 12 80
Maryvonne DUEYMES-BODENES	**Immunologie** CH de CAYENNE Tel : 05 96 55 24 24
Annie LANNUZEL	**Neurologie** CHU de POINTE- À -PITRE/ABYMES Tel : 05 90 89 14 13
Louis JEHEL	**Psychiatrie Adulte** CHU de MARTINIQUE Tel : 05 96 55 20 44
Mathieu NACHER	**Epidémiologie** CH de CAYENNE Tel : 05 94 93 50 24
Michel CARLES	**Anesthésie-Réanimation** CHU de POINTE-A-PITRE/BYMES Tel : 05 90 89 17 74
Magalie DEMAR-PIERRE	**Parasitologie et Infectiologue** CH de CAYENNE Tel : 05 94 39 53 09
Vincent MOLINIE	**Anatomie Cytologie Pathologique** CHU de MARTINIQUE Tel : 05 96 55 20 85/55 23 50
Philippe KADHEL	**Gynécologie-Obstétrique** CHU de POINTE-A-PITRE/ABYMES Tel : 0690
Jeannie HELENE-PELAGE	**Médecine Générale** Cabinet libéral au Gosier Tel : 05 90 84 44 40 - Fax : 05 90 84 78 90
MEJDOUBI Mehdi	**Radiologie et Imagerie** CHU de MARTINIQUE

Tel : 0696

VENISSAC Nicolas **Chirurgie Thoracique**
Et cardiovasculaire
CHU de MARTINIQUE
Tel : 0696

DJOSSOU Félix **Maladies Infectieuses**
Et tropicales
CH de CAYENNE
Tél : 0694

Christophe DELIGNY **Gériatrie et biologie du vieillissement**
CHU de MARTINIQUE
Tel : 05 96 55 22 55

Narcisse ELENGA **Pédiatrie**
CH de CAYENNE
Tel : 06 94

Karim FARID **Médecine Nucléaire**
CHU de MARTINIQUE
Tel : 05 96 55 24 61

Moustapha DRAME **Epidémiologie Economie de la Santé**
CHU de MARTINIQUE

Professeurs des Universités Associés

Franciane GANE-TROPLENT **Médecine générale**
Cabinet libéral les Abymes
Tel : 05 90

Maître de Conférences des Universités - Praticiens Hospitaliers

Jocelyn INAMO **Cardiologie**
CHU de MARTINIQUE
Tel : 05 96 55 23 72 - Fax : 05 96 75 84 38

Fritz-Line VELAYOUDOM épse CEPHISE **Endocrinologie**
CHU de GUADELOUPE
Tel : 05 90 89 13 03

Marie-Laure LALANNE-MISTRIH **Nutrition**
CHU de GUADELOUPE
Tel : 05 90 89 13 00

TABUE TEGUO Maturin **Médecine interne : Gériatrie et biologie Du vieillissement**
CHU de GUADELOUPE
Tel : 0690

GELU-SIMEON Moana **Gastroentérologie**
CHU de GUADELOUPE
Tel : 06 90 - Fax : 05 90 75 84 38

BACCINI Véronique **Hématologie, Transfusion**
CHU de POINTE- À -PITRE/ABYMES
Tel : 05 90 89 12 77

MASSE Franck **Médecine Générale**
Tél : 0596 56 13 23

CARRERE Philippe **Médecine Générale**
Tél : 0690

Chefs de Clinique des Universités - Assistants des Hôpitaux

BROUZENG-LACOUSTILLE Charlotte **Endocrinologie**
CHU DE GUADELOUPE
Tel : 05 90

CHAUMONT Hugo **Neurologie**
CHU de GUADELOUPE
Tel : 06 90

BUTORI Pauline **ORL**
CHU de GUADELOUPE
Tel : 0590 89 14 50

BONIFAY Timothée **Médecin Générale**
CHU de Cayenne Croix rouge
Tel : 06 90

DURTETTE Charlotte **Médecine Interne**
CHU de MARTINIQUE
Tel : 05 96 55 22 55

RENARD Guillaume **Chirurgie Orthopédique**
CHU de MARTINIQUE
Tel : 06 96

CHEVALLIER Ludivine **Chirurgie Générale et VIS**
CH de CAYENNE

Tel : 06 70

SYLVESTRE Emmanuelle **Maladies Infectieuses**
CHU de MARTINIQUE
Tel : 06 20

POUY Sébastien **Cardiologie**
CHU de MARTINIQUE
Tel : 06 66

HUYGHUES DES ETAGES Gunther **ORL**
CHU de GUADELOUPE
Tel : 0590

HENNO Florent **Anesthésiologie/Réanimation**
CHU de GUADELOUPE
Tel : 06 37

PASQUIER Jérémie **Maladies Infectieuses maladies Tropicales**
CHU de MARTINIQUE
Tel : 05 90

MONFORT Astrid **Cardiologie**
CHU de MARTINIQUE
Tel : 05 96 55 23 72

PERROT Emmanuel **Urologie**
CHU de GUADELOUPE
Tel : 05 90

Psychiatrie
JEREMIE Jean-Marc CHU de MARTINIQUE
Tel : 05 96 55 20 44

Gynécologie Obstétrique
TRAMIER Ambre CHU de GUADELOUPE
Tel : 0590 89 19 89

Parasitologie
SAINTE-ROSE Vincent CH de Cayenne
Tel : 05 90

ROLLE Amélie **Anesthèsie-Réanimation**
CHU de GUADELOUPE
Tel : 05 90

CARPIN Jamila **Médecine Générale**
Cabinet du Dr GANE-TROPLENT Franciane
Tel : 0690

PLACIDE Axiane **Médecine Générale**
CHU de MARTINIQUE
Tel : 0690

NIEMETZKY Florence	**Médecine Générale** CH de CAYENNE Tel : 0694
BLAIZOT Romain	**Dermatologie** CH de CAYENNE Tel : 0694
PARSEMAIN Aurélie	**ORL** CHU de GUADELOUPE Tel : 0694
DUDOUIT Sylvain	**Chirurgie Orthopédique** CHU de GUADELOUPE Tel : 0596

A Monsieur le Professeur Rouvillain

Vous avez été présent tout au long de mon parcours d'internat et je vous en suis reconnaissant. Merci de l'opportunité professionnelle que vous m'avez offerte, j'espère être à la hauteur de votre confiance.

A Monsieur le Professeur Sainte-Rose

Merci d'avoir accepté de juger ce travail et d'y apporter votre regard neurochirurgical.

A Monsieur le Professeur Marque

Merci d'avoir accepté de juger ce travail. J'ai eu le plaisir d'assister aux consultations pluridisciplinaires que vous menez à Rangueil qui m'ont beaucoup appris sur l'examen du patient cérébrolésé. Je vous en remercie.

A Monsieur le Professeur Gasq

Merci d'avoir accepté de juger ce travail, je vous en suis reconnaissant.

A Monsieur le Docteur Delattre

Vous m'avez fait découvrir la chirurgie neuro-orthopédique, ce travail n'aurait pas vu le jour sans vous. Je vous en remercie.

A Monsieur le Docteur Ancelin

Merci à toi pour ton enseignement en chirurgie du pied, pour ta bienveillance envers tes internes et ta rigueur dans ton travail au quotidien. Tu m'as appris beaucoup, je t'en suis infiniment reconnaissant.

A mes maîtres qui m'ont transmis leurs savoirs :

Jacques Donatien, mon premier chef, merci pour ta patience et ton encadrement,

Lucian Stratan qui m'a toujours impressionné par son étonnante facilité au bloc opératoire, témoin d'un grand savoir-faire chirurgical.

Mathieu Severyns, je salue ton parcours et ton implication pour le service de chirurgie orthopédique de Martinique. Merci d'avoir fait le choix de rester aux Antilles.

Sylvain Dudouit, Arthur Renault, Guillaume Renard, Octavio Labrada, Constantin Ouatu, Karine Wytrykowski, Fanny Elia, Professeur Chiron et tant d'autres qui m'ont formé.

Mes chefs de chirurgie pédiatrique Cécilia Tölg, Hélène Coridon, Monsieur Colombani, Marc Janoyer, Jacques Sommier, Oumarou Seydou.

François Xavier Hostalrich, merci à vous pour ces quelques mois en rachis, vous m'avez impressionné par votre culture orthopédique et votre savoir-faire. J'espère avoir encore l'occasion de partager des blocs avec vous car vous avez beaucoup à transmettre.

Monsieur Benchikh, merci de m'avoir donné l'opportunité de travailler dans votre service et ainsi compléter ma formation.

Gérard Giordano qui m'a initié à la chirurgie septique et prothétique de reprise et a fait naître un intérêt profond. Tu as marqué ma formation, tant au point de vue chirurgical que du savoir être au bloc opératoire. Merci à toi et à toute l'équipe de Joseph Ducuing pour cet excellent stage Guillaume Krin, Yoann Portet, Tristan Pollon, Costel Apredoaei.

A mes cointernes et amis : Amandine Eon, Lucas Mattesi, Adrien Cheyrou-Lagreze, Laura Takorabet, Laurine Cafarelli, Antoine Duhil, Edouard Rob, Lucas Audiffret, Alexandre Dorfmann, Charlotte Gabriel, Laëla El Amiri, Pierrick Pirbakas, Marine De Tienda, Amaury Charre, Tsiry Andriamananaivo, Maxence Bordes, Thomas Baranavon, Chloé Galmiche.

A Laurent Decaestecker, parti trop tôt. Ton geste nous a tous fait réfléchir. Nous ne t'oublions pas.

A ma famille qui compte plus que tout. Vous m'avez tout donné, c'est grâce à vous que j'en suis arrivé là. Je vous aime.

A Léa ma compagne, qui a eu le courage de tout abandonner pour me suivre ici et donner une chance à notre amour. Je t'aime.

Liste des abbréviations

AVC: accident vasculaire cérébral

AQM: Analyse quantifié de la marche

BMR: Bactérie multirésistante

CF: court fibulaire

DMMO: Distal Metatarsal Mini-invasive Osteotomy

IP: Interphalangienne

LEH: long extenseur de l'hallux

LEO: Long extenseur des orteils

LF: Long fibulaire

MRC: Medical Research Council

MTP: Métatarsophalangienne

NFAC: new functionnal ambulation classification

TA: Tibial antérieur

TP: Tibial postérieur

Table des matières

1.Introduction……p12
2. Patients et Méthodes……p13
2.1 Construction de l'étude……..p13
2.2 Choix de la technique chirurgicale……p15
2.2.1 Transfert du tibial postérieur selon Watkins……p17
2.2.2 Transfert d'hémi-TA……p17
2.2.3 Transfert des fibulaires……p17
2.2.4 Allongement du triceps sural……..p17
2.2.5 Autres gestes associés……..……p18
2.2.6 Immobilisation post-opératoire……p18
2.3 Analyse statistique……p18
3. Résultats……...p19
3.1 Effectif……...p20
3.2 Résultats fonctionnels……p21
3.3 Groupe « Watkins »……p21
3.4 Groupe « Hémi-TA »……..p26
3.5 Groupe « Bardot »……..p29
3.6 Synthèse des résultats……p32
4. Discussion……p33
Bibliographie……p38
Annexe 1 : Evaluation préopératoire du pied varus/équin …… ….…p41
Annexe 2 : Principes de prise en charge du pied varus équin spastique…….….p43
Annexe 3 : Historique des transferts tendineux…… ..p50
Annexe 4 : Techniques opératoires……..p54
Annexe 5 : Scores et Echelles……..p64
Annexe 6 : Rappels anatomiques……p67
Annexe 7 : Biomécanique de la marche normale……...……..p70
Annexe 8 : Physiopathologie du pied varus équin spastique…….……..p75

1. Introduction

En France, on dénombre chaque année plus de 140 000 nouveaux cas d'accidents vasculaires cérébraux, soit un toutes les quatre minutes. L'AVC représente la première cause de handicap physique acquis de l'adulte. Ces dernières années le nombre d'AVC affectant des personnes jeunes a augmenté de manière significative : 25% des patients ont moins de 65 ans et 10% moins de 45 ans.

La déformation du pied en varus équin est une séquelle fréquemment rencontrée, dont la prévalence est estimée à 18% à 1 an post-AVC (1). Les capacités de marche du patient s'en trouvent alors très altérées, avec des répercussions importantes sur la qualité de vie.

Pourtant, malgré la fréquence de cette pathologie et son enjeu socio-économique, il n'existe pas à l'heure actuelle de consensus sur la prise en charge chirurgicale des pieds varus équin chez l'adulte cérébrolésé.

Cela s'explique en partie par la complexité et l'hétérogénéité des formes cliniques rencontrées. Plusieurs composantes rentrent en jeu : la parésie qui consiste en un déficit musculaire par perte de la sélectivité de la commande motrice, la spasticité, définie par Lance (2), à l'origine d'une hyperexcitabilité du réflexe d'étirement et enfin les rétractions musculo-tendineuses, conséquence de l'hypertonie permanente.

Le préalable à une chirurgie de transfert tendineux efficace sera donc une bonne évaluation clinique préopératoire des capacités du patients, de ses attentes fonctionnelles et des objectifs atteignables par une chirurgie neuro-orthopédique, (cf annexe 1), ce qui rend nécessaire la réalisation de consultations pluridisciplinaires entre chirurgiens et médecins rééducateurs. C'est ainsi que l'on sera en mesure de poser l'indication de la technique chirurgicale la plus juste, en faisant le choix de renforcer et/ou d'affaiblir certains groupes musculaires pour restaurer une fonction déficiente.

Notre étude a pour objectif d'analyser l'efficacité de différentes techniques chirurgicales utilisées pour le traitement des pieds varus et/ou équin, séquelles d'un accident vasculaire cérébral (cf annexe 4).

Le critère principal de jugement retenu, correspond à l'allègement des aides techniques à la marche en particulier les releveurs et les chaussures orthopédiques, voire la possibilité de marcher pieds nus.

Nos critères d'analyse secondaire comprenaient l'analyse des complications, des ré-

interventions, des gestes associés, ainsi que la comparaison des résultats des différents type de transferts utilisés pour parvenir aux objectifs fonctionnels fixés en pré-opératoire.

2. Patients et Méthodes

2.1 Construction de l'étude

Il s'agit d'une étude rétrospective bi centrique. Nous avons revu les patients ayant bénéficié d'un transfert tendineux pour traitement d'un pied varus et/ou équin spastique séquellaire d'un accident vasculaire cérébral, entre janvier 2010 et Juin 2018, au sein de deux centres hospitaliers universitaires (CHU Martinique, CHU Toulouse).

Les critères d'inclusion étaient :

- Âge > 18ans
- Patients présentant une parésie des muscles releveurs dans les suites d'un accident vasculaire cérébral avec un pied varus-équin
- Patients ayant bénéficié d'un traitement chirurgical par transfert tendineux visant à restaurer de manière active ou passive une flexion dorsale de cheville
- Suivi postopératoire > 3 mois

Les critères d'exclusion étaient :

- Récidive d'AVC après la chirurgie
- Patients non marchants ou présentant tout autre trouble de la marche d'origine extra-neurologique pouvant retentir significativement sur la marche.
- Troubles cognitifs ou psychiatriques sévères entravant la compréhension des évaluations

Tous les dossiers de patients ayant bénéficié d'un acte chirurgical portant le codage CPAM NJEA009 (transfert tendineux et/ou ténodèse pour rétablissement de la flexion dorsale de la cheville) ou NJEA006 (transfert tendineux et/ou ténodèse pour rétablissement de l'éversion ou de l'inversion du pied) au cours de la période d'inclusion ont été étudiés. Les patients correspondants aux critères de l'étude ont été inclus.

Capacités fonctionnelles

Les éléments recueillis lors de la consultation initiale s'attachaient d'une part à évaluer l'autonomie du patient dans ses activités en l'interrogeant notamment sur son périmètre de marche habituel, la nécessité pour lui d'utiliser des aides techniques à la marche (chaussures orthopédiques, releveur, cannes, déambulateur, fauteuil roulant,) à l'intérieur ou à l'extérieur de son domicile, la possibilité de marcher pieds nus ou de monter des escaliers. Cela permettait ensuite de classer le patient selon le score NFAC (new functional ambulation classification) qui est une échelle d'évaluation de la marche de l'hémiplégique. (3)

Analyse dynamique

L'analyse de la marche évaluait le caractère plantigrade ou non de l'appui, le recrutement du tibial antérieur en phase oscillante, le schéma de marche avec notamment la présence ou non d'un stiff knee, d'un recurvatum de genou en phase d'appui. Cette analyse permettait d'évaluer le fonctionnement de l'ensemble du membre inférieur notamment hanche et genou.

Analyse statique

D'autres part l'examen clinique évaluait les mobilités articulaires de la tibio-talienne, genou fléchi et genou tendu, de la sous-talienne, la sélectivité de la commande motrice de dorsiflexion de cheville selon l'échelle de Boyd, la spasticité sur les muscles de la loge postérieur selon l'échelle de Tardieu. La présence de déformations orthopédiques telle qu'une griffe d'orteil était notée ainsi son caractère intrinsèque, extrinsèque ou mixte. L'examen attentif des pieds recherchait la présence de conflits aux chaussages, la présence de plaies ou de cors était noté.
Par ailleurs les dystonies et mouvements anormaux ont également été recherchés à l'interrogatoire et à l'examen clinique.
Cette consultation pluridisciplinaire permettait de poser avec le patient les objectifs qu'il souhaiterait atteindre suite à une chirurgie de transfert tendineux et si ceux-ci sont réalistes du fait de ses incapacités et des possibilités techniques notamment sur l'amélioration de qualité de vie par l'allégement des aides techniques voire la possibilité de marcher pieds nus. Ce temps est particulièrement important car les attentes des patients sont parfois éloignées de ce que la chirurgie peut techniquement proposer.

Evaluation postopératoire

Les patients ont été revus en consultation de contrôle à 1mois et demi par leur chirurgien au

moment de l'ablation de l'immobilisation puis à distance le suivi a été réalisé par les médecins rééducateurs. Les patients étaient interrogés sur leur capacité à la marche au quotidien notamment sur l'utilisation d'aides techniques, la possibilité de marcher pied nu, leur périmètre de marche estimé. L'examen clinique évaluait la position du pied à l'attaque du pas et à la phase d'appui. L'intégrité du transplant était recherchée à la palpation.

2.2 Choix de la technique chirurgicale

L'ensemble des patients inclus ont bénéficié d'une consultation pluridisciplinaire avec le chirurgien référent qui allait pratiquer la chirurgie ainsi qu'un médecin expert de médecine physique et de réadaptation. Au sein de cette consultation la technique chirurgicale la plus adéquate était décidée en fonction des constations cliniques et paracliniques.
Un des éléments clés de la décision était l'évaluation des possibilités de contraction du tibial antérieur, soit par motricité volontaire (échelle de Boyd : figure 1) soit par recrutement syncinétique (manœuvre de Strumpell : figure 2). Si le tibial antérieur était actif une des techniques visant à renforcer son action était proposée (transfert des fibulaires ou hémi-TA). Dans les cas où il était inactif ou avec un déficit majeur (Boyd < 3) on choisissait le transfert du tibial postérieur selon Watkins (figure 3).

La réalisation d'une analyse quantifiée de la marche comme aide au diagnostic préopératoire était dans certains cas proposée au CHU de Toulouse. Le CHU de Martinique ne bénéficiant pas d'un laboratoire d'analyse de la marche cet examen ne pouvait pas être réalisé dans notre second centre de référence.
La réalisation d'un bloc anesthésique moteur était parfois nécessaire afin de dévoiler l'activité du tibial antérieur qui pouvait être masquée par la spasticité sur la loge postérieure. Dans cette situation une neurotomie des ¾ des branches motrices concernées (soléaire, gastrocnémiens, tibial postérieur) pouvait être associée au geste de transfert.

0 – Aucun mouvement à la demande de dorsiflexion active du pied
1 – Dorsiflexion limitée utilisant essentiellementl' EHL et /ou l' EDL
2 – Dorsiflexion limitée utilisant l' EHL, l' EDL et un peu de TA
3 – Dorsiflexion complète (essentiellement par le TA) avec flexion de hanche et genou
4 – Dorsiflexion isolée et complète, sans flexion de hanche et genou

Figure 1: Echelle de Boyd

Manœuvre de Strumpell : triple retrait contre résistance en position couchée cherchant à recruter la contraction du tibial antérieur.

Figure 2: D'après G. Curvale Pied spastique de l'adulte hémiplégique

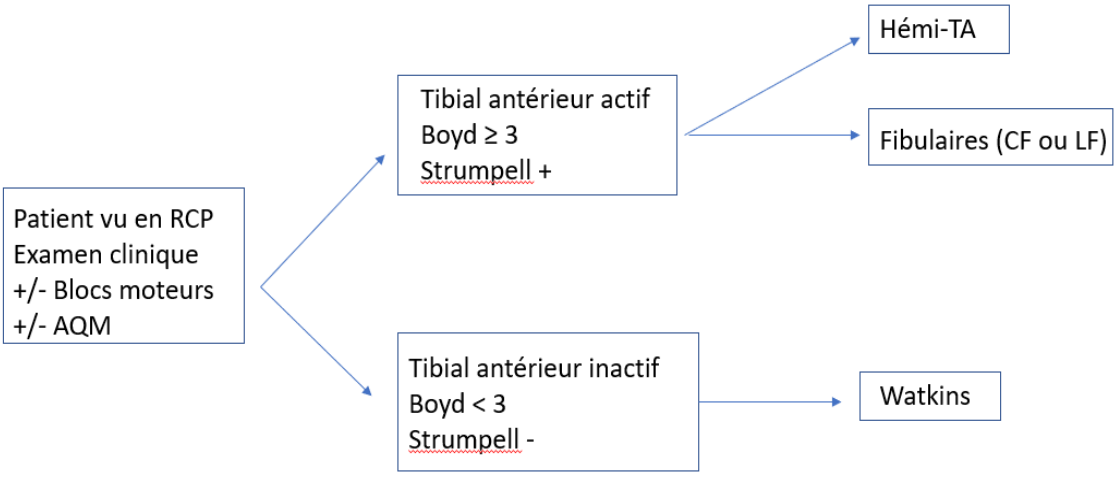

Figure 3: Algorithme décisionnel

2.2.1 Transfert du Tibial postérieur selon Watkins

La technique de Watkins correspond au transfert du tendon du tibial postérieur qui est désinséré distalement au niveau de son insertion sur l'os naviculaire. Il est ensuite transféré de postérieur en antérieur à travers la membrane interrosseuse afin d'être fixé sur le dos du pied, en général au niveau du 2ème cunéiforme. Ce transfert permet ainsi de supprimer sa composante varisante en le transformant en fléchisseur dorsal de cheville.

2.2.2 Transfert de l'hémi-tibial antérieur

Cette technique consiste à diminuer la composante variante du TA lorsqu'il est actif en transférant la moitié distale médiale du TA sur le bord latéral du pied, généralement le cuboide ou le court fibulaire. Ce transfert permet ainsi un relevé du pied dans la l'axe.

2.2.3. Transfert des fibulaires

Cette technique consiste à renforcer l'action du TA lorsqu'il est actif en venant y amarrer le tendon du court fibulaire (intervention de Bardot) ou du long fibulaire (Bardot modifié par Delattre) tout en conservant son attache distale. Ce transfert permet ainsi un relevé du pied dans l'axe.

2.2.4 Allongement du triceps sural

Un allongement des chaînes postérieures était généralement réalisé en association au geste de transfert tendineux. L'examen clinique permettait de différencier une rétraction globale du triceps sural ou des gastrocnémiens de manière isolée (cf annexe 4).
Quelle que soit la technique de transfert qui a été choisie, l'allongement du triceps sural doit être réalisé dans le premier temps opératoire afin de régler de manière optimale la tension du transfert tendineux en bonne position de fonction.
Pour l'allongement du tendon d'Achille une technique percutanée d'allongement en Z était réalisée. Cette technique permettait de corriger l'équin fixé et de récupérer une dorsiflexion satisfaisante de l'ordre de 10°.
Lorsque la rétraction postérieure était faible (flexion dorsale à 0°) ou uniquement sur les gastrocnémiens une aponévrotomie transversale de la lame des gastrocnémiens et parfois du

soléaire était préféré selon la technique décrite par Strayer(35).

2.2.5 Autres gestes associées

Prise en charge des griffes d'orteils

Les griffes d'orteils sont très fréquentes chez le patient hémiplégique spastique (tableau 2). La technique habituelle de prise en charge consiste à réaliser une ténotomie percutanée du long et du court fléchisseur de chaque orteil.
Lorsque la griffe concerne le premier rayon un geste d'arthrodèse de l'IP peut être proposé, permettant la fusion osseuse en bonne position de l'articulation.

Ostéotomies et arthrodèses

En cas de varus de l'arrière-pied incomplètement réductible d'autres gestes osseux ont parfois été associés au transfert. L'ostéotomie calcanéenne de valgisation type Dwyer est une technique visant à corriger le varus de l'arrière-pied grâce à une ostéotomie de la grosse tubérosité, ce qui améliore la statique du pied au sol. Dans les cas complexes la double arthrodèse (talocalcanéenne et talo-naviculaire) permet d'obtenir un équilibrage du pied au prix d'une perte partielle de mobilités.

La présence de déformations de l'avant pied pouvait être traitée de manière concomitante telle que la correction d'un hallux valgus ou d'un avant pied rond. La technique DMMO (de l'anglais Distal Metatarsal Mini-invasive Osteotomy), permet de réaliser de manière percutanée des ostéotomies des métatarsiens. Le réglage de la longueur des métatarsiens s'effectue automatiquement lors de la remise en charge ce qui permet d'harmoniser les appuis au sol.

2.2.6 Immobilisation post-opératoire

Tous les patients inclus ont été immobilisés en postopératoire par une botte en plâtre ou en résine avec mise en décharge complète du membre inférieur opéré. La durée d'immobilisation variait de 4 à 6 semaines. La rééducation avec remise en charge était ensuite débutée une fois l'immobilisation retirée.

2.3 Analyse statistique

L'analyse statistique des variables qualitatives était réalisée au moyen du test du Khi2 ou par test exact de Fisher en cas d'effectif attendu < 5.

Une différence était estimée statistiquement significative si la valeur critique « p » (ou p-value) était inférieure à un risque de première espèce alpha de 0.05. Les calculs ont été réalisés à l'aide du logiciel statistique R version 3.6.2.

3. Résultats

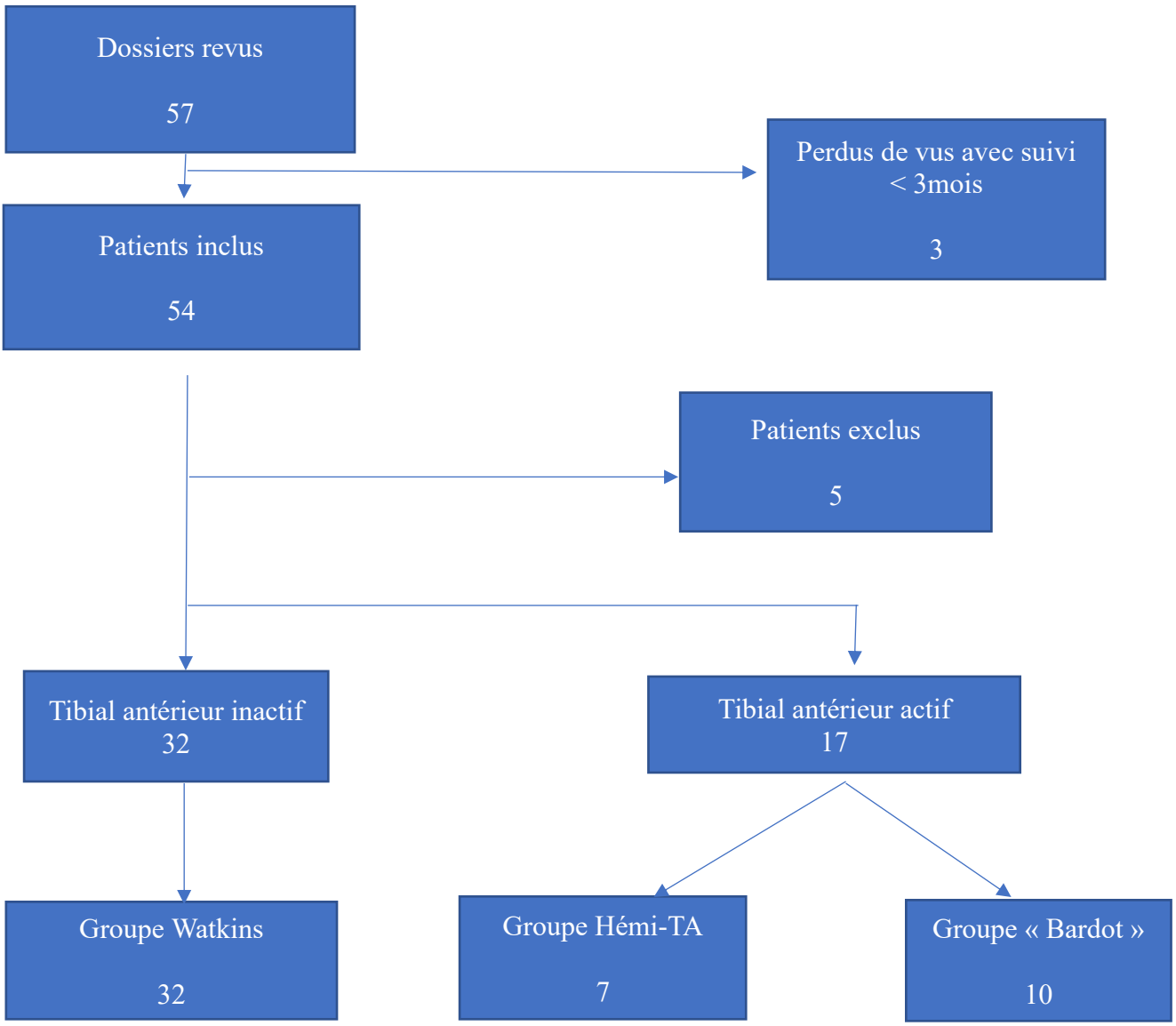

Figure 4 : Flow Chart

Motif d'exclusion	N
Récidive d'AVC	2 (Watkins : 1, hémiTA : 1, Bardot : 0)
Patient non marchant	2 (Watkins : 2, hémiTA : 0, Bardot : 0)
Pathologies associées entravant la marche	1 (Watkins : 1, hémiTA : 0, Bardot : 0)

Tableau 1 : Patients exclus

3.1 Effectif

Données générales de l'effectif

Cinquante-quatre patients ont été inclus dans l'étude, 5 ont été secondairement exclus (tableau 1).

Notre série compte 23 hommes (47%) et 26 femmes (53%). L'âge moyen au moment de la chirurgie est de 54.8 ans [32-78]. Le délai moyen entre l'AVC et la chirurgie palliative est de 47 mois [10-338]. La période de suivi moyenne était de 31,7 mois [3-83]. L'AVC était d'origine ischémique dans 29 cas (59%) et hémorragique dans 20 cas (41%).

Caractéristiques préopératoires des patients

Voici les caractéristiques pré-opératoires des effectifs inclus :

Age moyen à la chirurgie	54.8 ans [32-78]
Sexe (homme/femme)	23 (47%) / 26 (53%)
Délai AVC/chirurgie (en mois)	47 [10-338]
Type d'AVC (ischémique/hémorragique)	29 (59%) / 20 (41%)
NFAC préopératoire	5.1 [2-7]
Nécessité d'un releveur	28 (57%)
Nécessité de chaussures orthopédiques	22 (45%)
Impossibilité totale de marcher pieds nus	27 (55%)
Griffes préopératoire	38 (77,6%)
AQM réalisée	16 (33%)

Tableau 2 : Récapitulatif des effectifs

3.2 Résultats fonctionnels

Sur le port du releveur

Les résultats sont présentés dans le tableau 3.

Chez les patients avec un TA inactif 15 nécessitaient le port d'un releveur à la marche, ils ont tous pu être sevrés à l'exception d'un patient qui a présenté une détente secondaire du transplant (p = 0.000077).

Marche avec releveur	PREOP	POSTOP	Valeur de p
TA actif	14	2	p = 0.000086
TA inactif	15	1	p = 0.000077

Tableau 3 : Résultats fonctionnels releveur

Sur le port de chaussures orthopédiques

Les résultats sont présentés dans le tableau 4.

Chez les patients avec TA actifs 4 patients nécessitaient le port de chaussures orthopédiques, ces 4 patients ont pu en être sevrés en post-opératoire. Néanmoins chez deux autres patients nous avons constaté à l'inverse une dégradation fonctionnelle avec déformation en varus de l'arrière-pied nécessitant l'instauration du port de chaussures orthopédiques.

Marche avec chaussures orthopédiques	PREOP	POSTOP	Valeur de p
TA actif	4	2	NS
TA inactif	18	4	p = 0.00047

Tableau 4 : Résultats fonctionnels chaussures orthopédiques

NS : non significatif

Sur la marche pieds nus

Les résultats sont présentés dans le tableau 5.

Les possibilités fonctionnelles de marche pieds nus ont été améliorés de manière significative aussi bien chez les patients avec TA actifs que ceux avec TA inactifs.

Marche pieds nus impossible	PREOP	POSTOP	Valeur de p
TA actif	10	0	p = 0.00030
TA inactif	17	3	p = 0.00031

Tableau 5 : Résultats fonctionnels marche pieds nus

Synthèse

L'ensemble des résultats sont repris dans le tableau 6.

TA actif	PREOP	POSTOP	Valeur de p
Marche avec releveur	14	2	p = 0.000086
Marche avec chaussures orthopédiques	4	2	NS
Marche pieds nus impossibles	10	0	p = 0.00030
TA inactif	PREOP	POSTOP	Valeur de p
Marche avec releveur	15	1	p = 0.000077
Marche avec chaussures orthopédiques	18	4	p = 0.00047
Marche pieds nus impossibles	17	3	p = 0.00031

Tableau 6 : Synthèse des résultats fonctionnels

NS : non significatif

3.3 Groupe « Watkins »

Un transfert du tibial postérieur a été réalisé chez 32 patients. Les résultats de cet échantillon sont détaillés dans le tableau 7.

	WATKINS
Nombre de cas	**32**
Releveur	Préo 15 Postop 1 *
Chaussure ortho	Préop 18 Postop 4 *
Marche pieds nus impossible	Préop 17 Postop 3 *
Allongement triceps - Tenotomie Achille - Strayer - Aucun	 30 1 1
Griffes	Préop 26 (81,3%) Postop 5 (15.6%)
Autres gestes - Ténotomie Flechisseurs orteils - Arthrodèse IP hallux - Arthrodèse MTP hallux - DMMO - Implant arthrorise ST	 31 15 1 1 1
Complications - Infection - Hypercorrection en talus - Arthrose tibiotalienne - Deformation en pied creux	 2 (6.3%) 1 (3.1%) 1 (3.1%) 5 (15.6%)
Récidive	2 (6.3%)
Réinterventions - Ténotomie Flechisseurs orteils - Arthrodèse de l'IP hallux - Ostéotomie M1 - Arthrodèse tibio-talienne - Neurotomie nerf tibial - Drainage collection	 4 1 1 1 1 2

Tableau 7 : Résultats groupe Watkins
* : p-value inférieur à un risque de première espèce alpha de 0.05.

Releveurs et chaussures orthopédiques (figure 5)

On retrouvait de manière significative un allègement des aides techniques à la marche. En effet en préopératoire 18 patients nécessitaient le port de chaussures orthopédiques pour la marche et seulement 4 patients en postopératoire (p = 0.00047). En préopératoire 15 patients nécessitaient le port d'un releveur, seul un patient le portait encore à distance de la chirurgie à cause d'une détente du transfert du tibial postérieur (p = 0.000077).

Marche pieds nus

On retrouvait de manière significative une amélioration des capacités de marche pieds nus. En effet seulement 3 patients restaient incapables de réaliser cette activité en post-opératoire contre 17 en préopératoire (p= 0.00031).

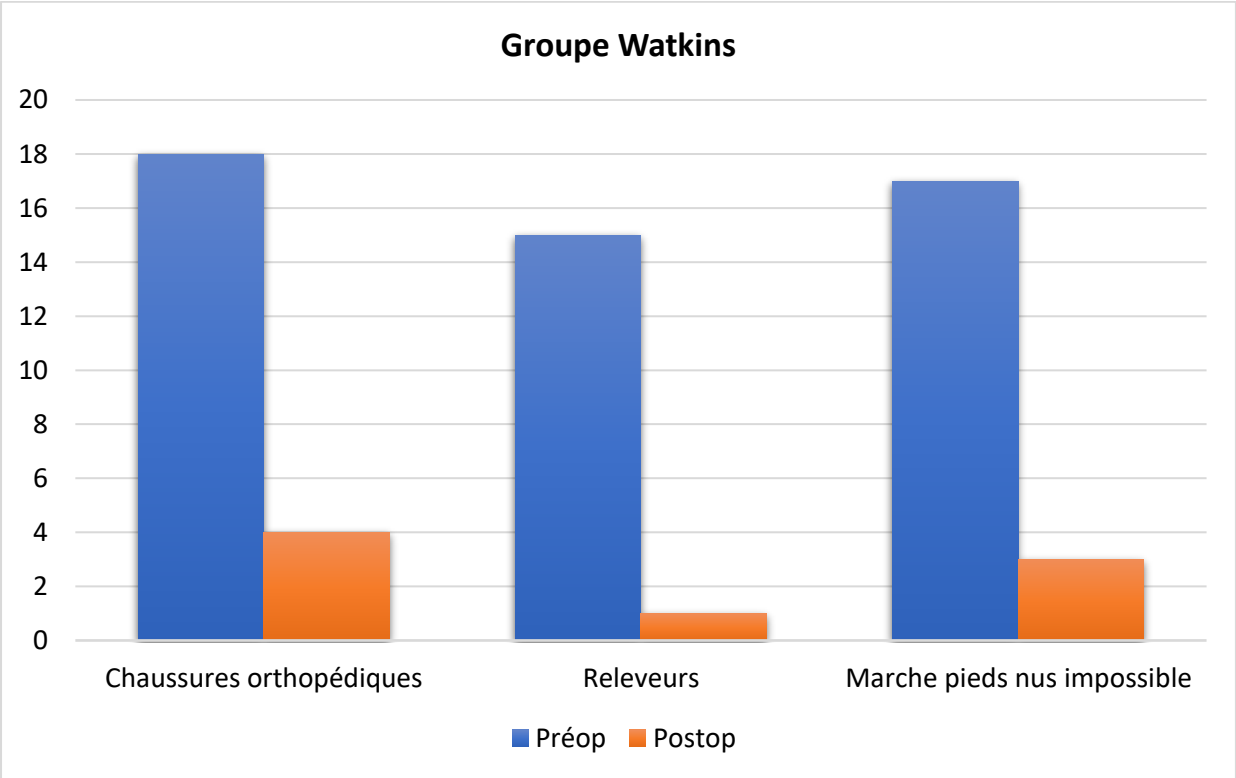

Figure 5: Groupe Watkins

Complications et ré opérations, récurrence des déformations

Cinq patients (15.6%) ont présenté une récidive de griffes d'orteils en post-opératoire malgré la réalisation initiale de ténotomies des fléchisseurs d'orteils. Quatre patients ont été repris chirurgicalement pour une nouvelle ténotomie.
Deux patients (6.3%) ont présenté une complication infectieuse ayant nécessité un lavage simple au bloc opératoire suivi d'une antibiothérapie adaptée.
Deux patients (6.3%) ont présenté un mauvais résultat fonctionnel, probablement en lien avec une détente du transplant avec récidive du pied tombant et dégradation de la marche. Un patient a été repris par arthrodèse tibio-talienne.

Un patient a eu un mauvais résultat fonctionnel en lien avec une hypercorrection postopératoire. Il a présenté un talus de l'ordre de 15° avec absence de contact du médio-pied à la marche et douleurs importantes au talon. Ce patient présentait un tibial antérieur actif avec un score de Boyd à 3 associé à des éléments dystonique. Le transfert du tibial postérieur sur le dos du pied a pu déséquilibrer la balance musculaire avec hypercorrection en flexion dorsale de cheville.

Nous avons relevé 5 patients (15.6%) présentant une déformation en pied creux en postopératoire. Il a été proposé chez un patient une reprise chirurgicale par neurotomie rétro-malléolaire interne du nerf tibial sur les branches motrices des muscles intrinsèques du pied.

Un patient a présenté à 4ans postopératoire une arthrose tibio-talienne avec des douleurs associées pour laquelle une prise en charge médicale par viscosupplémentation a été réalisée.

3.4 Groupe « Hémi-TA »

Un hémi-transfert du tibial antérieur a été réalisé chez 7 patients. Les résultats de cet échantillon sont détaillés dans le tableau 8.

	1/2 TA
Nombre de cas	**7**
Releveur	Préop 6 Postop 0 *
Chaussure ortho	Préop 2 Postop 0
Marche pieds nus impossible	Préop 2 Postop 0
Allongement triceps - Tenotomie Achille - Strayer - Aucun	 7 2 0
Griffes	Préop 7 (100%) Postop 2 (28.6%)
Autres gestes - Ténotomie Flechisseurs orteils - Arthrodèse IP hallux - Arthrodèse MTP hallux - DMMO - Implant arthrorise ST	 7 6 0 0 0
Complications - Infection - Hypercorrection en talus - Arthrose tibiotalienne - Deformation en pied creux	 0 0 0 1 (14.3%)
Récidive	0
Réinterventions - Ténotomie Flechisseurs orteils - Arthrodèse de l'IP hallux - Ostéotomie M1 - Arthrodèse tibio-talienne - Neurotomie nerf tibial - Drainage collection - Ostéotomie P1 - Résection arthroplastique des IPP (ToeGrip)	 1 0 0 0 0 0 1 1

Tableau 8 : Résultats groupe Hémi-TA
* : p-value inférieur à un risque de première espèce alpha de 0.05.

Releveurs et chaussures orthopédiques (figure 6)

On retrouvait de manière significative un allègement des aides techniques à la marche. En effet en préopératoire 6 patients nécessitaient le port d'un releveur, tous ont pu s'en sevrer en postopératoire ($p = 0.0047$).
En préopératoire 2 patients nécessitaient le port de chaussures orthopédiques, ils ont pu adopter un chaussage normal en postopératoire.

Marche pieds nus

Deux patients étaient incapables de marcher pieds nus en préopératoire, ils en étaient capables en postopératoire.

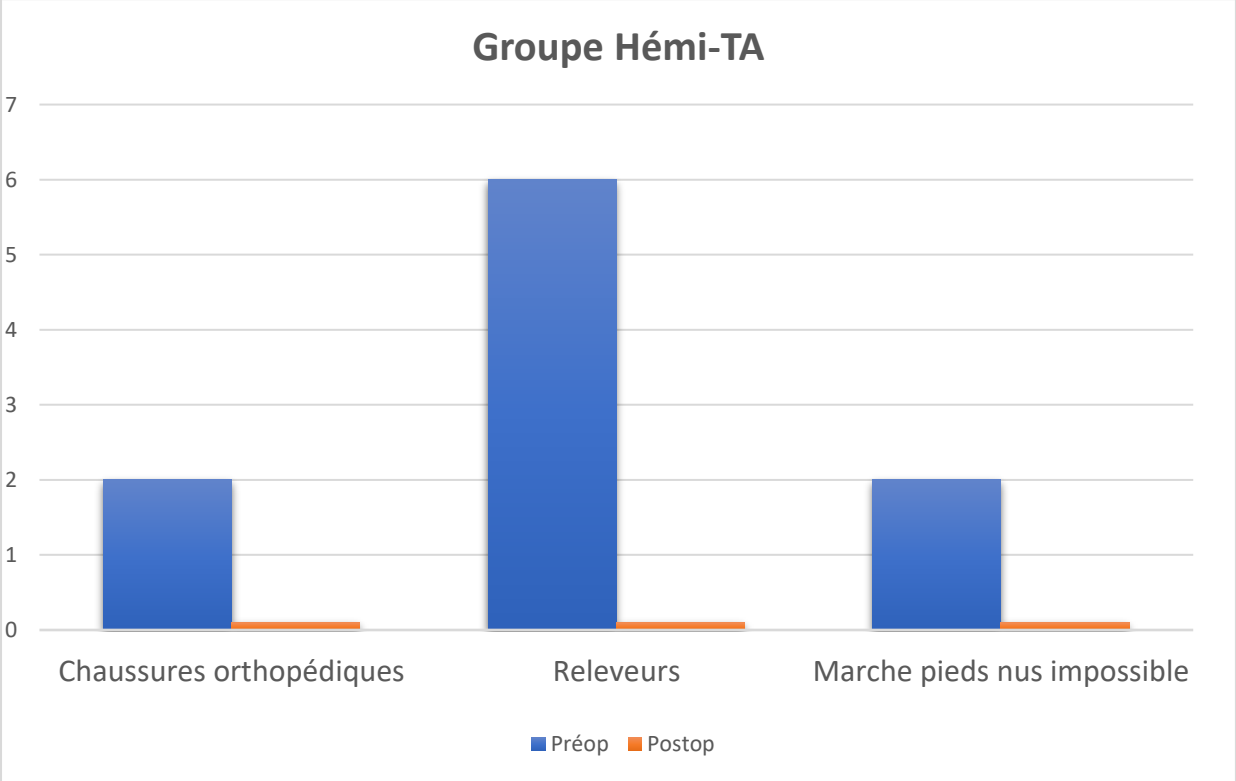

Figure 6: Groupe hémi-TA

Complications, Récidive des déformations

Deux patients (28,6%) ont présenté une récidive de griffes d'orteils malgré la réalisation initiale de ténotomie des fléchisseurs d'orteils. L'un a été traité par une nouvelle ténotomie percutanée, l'autre par résection arthroplastique des interphalangiennes proximales du 2ème, 3ème et 4ème orteil avec mise en place d'un implant Toe Grip® (Synchro Medical Ref : Ed3.0E-0312).

Un patient (14,3%) a présenté secondairement une déformation en pied creux par hypertonie des intrinsèques qui n'a pas nécessité de reprise chirurgicale.

Un patient a nécessité une reprise chirurgicale devant une hyperpronation de l'hallux en lien avec un défaut de réglage de l'arthrodèse de l'IP. Il a été réalisé une ostéotomie de dérotation de P1.

3.5 Groupe « Bardot »

Huit patients ont bénéficié d'un transfert du long fibulaire, 2 patients ont bénéficié d'un transfert du court fibulaire. Les résultats de cet échantillon sont détaillés dans le tableau 9.

	«Bardot»
Nombre de cas	**10 (8 LF 2 CF)**
Releveur	Préop 8 Postop 2 *
Chaussure ortho	Préop 2 Postop 2
Marche pieds nus impossible	Préop 8 Postop 0 *
Allongement triceps	
- Tenotomie Achille	6
- Strayer	0
- Aucun	4
Griffes	Préop 6 (60%) Postop 3 (30%)
Autres gestes	
- Ténotomie Flechisseurs orteils	4
- Arthrodèse IP hallux	1
- Arthrodèse MTP hallux	0
- DMMO	1
- Implant arthrorise ST	0
- Ostéotomie Dwyer	1
- Double arthrodèse (talocalcanéenne + talonav)	1
- Ténotomie TP	1
Complications	
- Infection	0
- Hypercorrection en talus	0
- Arthrose tibiotalienne	0
- Deformation en pied creux	0
Récidive	3 (30%)
Réinterventions	
- Ténotomie Flechisseurs orteils	2
- Arthrodèse de l'IP hallux	0
- Ostéotomie M1	0
- Arthrodèse tibio-talienne	0
- Neurotomie nerf tibial	0
- Drainage collection	0
- Ostéotomie P1	0
- Résection arthroplastique des IPP (ToeGrip)	1
- Transfert TP -> LF	1
- Retente du transplant	1

Tableau 9 : Résultats groupe « Bardot »

* : p-value inférieur à un risque de première espèce alpha de 0.05.

Releveurs et chaussures orthopédiques (figure 7)

On retrouvait de manière significative un allègement des aides techniques à la marche. En effet en préopératoire 8 patients nécessitaient le port d'un releveur contre seulement 2 en post-opératoire (p = 0.023).
En revanche il n'y a pas eu d'amélioration sur le port de chaussures orthopédiques. En effet bien que 2 patients aient pu être sevrés, 2 autres patients ont présenté à l'inverse une dégradation fonctionnelle avec déformation en varus de l'arrière pied secondaire à une détente du transplant, nécessitant le port de chaussures orthopédiques.

Marche pieds nus

La marche pieds nus était significativement améliorée en post-opératoire (p=0.00071). Les 8 patients incapables de la réaliser en pré-opératoire sont devenus capables de marcher pieds nus en post-opératoire.

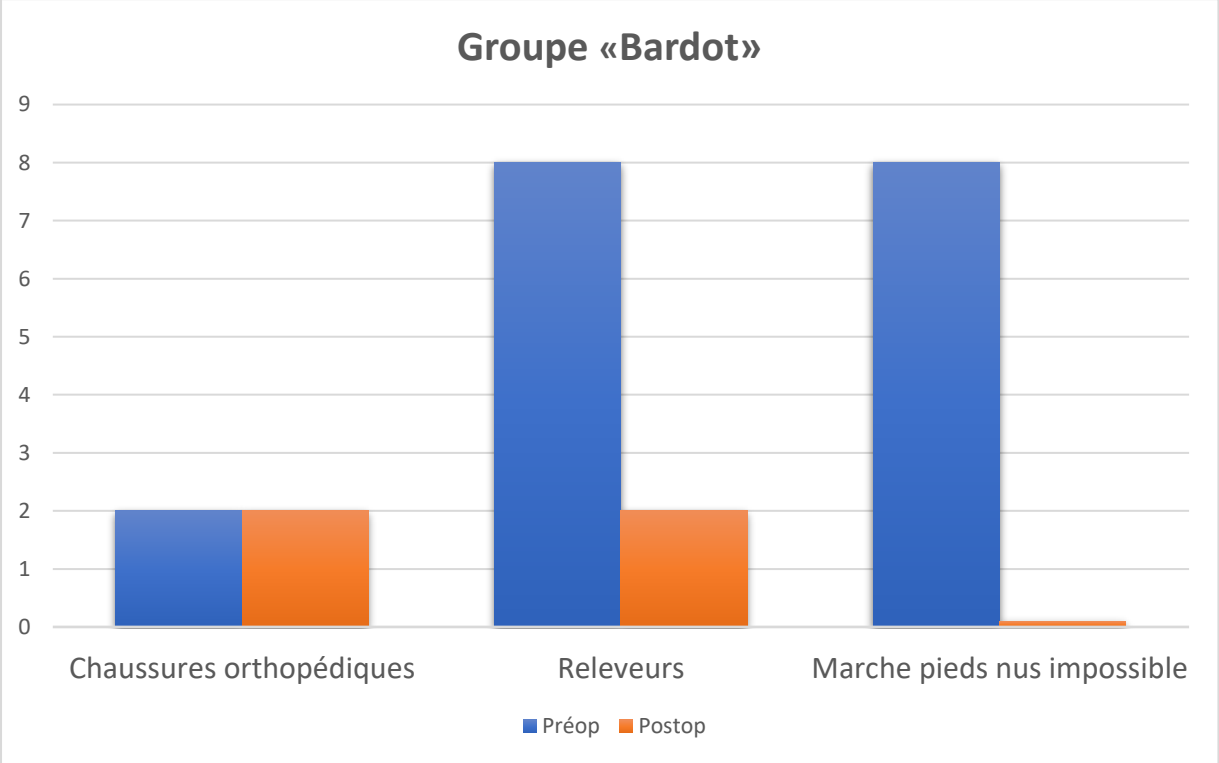

Figure 7 : Groupe "Bardot"

Complications, Récidive des déformations

Trois patients ont présenté en post-opératoire l'apparition secondaire de griffes d'orteils invalidantes dont 2 ont dû faire l'objet d'une prise en charge chirurgicale spécifique. Aucun geste de ténotomie des fléchisseurs d'orteils n'avait été réalisé lors de la chirurgie initiale.
On constate 3 cas de récidive de la déformation par détente du transplant. Le premier a été repris par ostéotomie de valgisation du calcanéum et transfert du tibial postérieur sur le long fibulaire. Le second a bénéficié d'une triple arthrodèse sous talienne et mediotarsienne (calcanéocuboidienne + talonaviculaire) et retente du transplant fibulaire par raccourcissement tendineux à 4 ans post-opératoire. Le troisième n'a pas été repris chirurgicalement. Ces trois cas n'avaient pas eu initialement de geste d'allongement du triceps sural.

3.6 Synthèse des résultats

	WATKINS	1/2 TA	BARDOT
Nombre de cas	**32**	**7**	**10 (8 LF 2 CF)**
Releveur	Préo 15 Postop 1 *	Préop 6 Postop 0 *	Préop 8 Postop 2 *
Chaussure ortho	Préop 18 Postop 4 *	Préop 2 Postop 0	Préop 2 Postop 2
Marche pieds nus impossible	Préop 17 Postop 3 *	Préop 2 Postop 0	Préop 8 Postop 0 *
Allongement triceps			
- Tenotomie Achille	30	7	6
- Strayer	1	2	0
- Aucun	1	0	4
Griffes	Préop 26 (81,3%) Postop 5 (15.6%)	Préop 7 (100%) Postop 2 (28.6%)	Préop 6 (60%) Postop 3 (30%)
Autres gestes			
- Ténotomie Flechisseurs orteils	31	7	4
- Arthrodèse IP hallux	15	6	1
- Arthrodèse MTP hallux	1	0	0
- DMMO	1	0	1
- Implant arthrorise ST	1	0	0
- Ostéotomie Dwyer	0	0	1
- Double arthrodèse (talocalcanéenne + talonav)	0	0	1
- Ténotomie TP	0	0	1
Complications			
- Infection	2 (6.3%)	0	0
- Hypercorrection en talus	1 (3.1%)	0	0
- Arthrose tibiotalienne	1 (3.1%)	0	0
- Deformation en pied creux	5 (15.6%)	1 (14.3%)	0
Récidive	2 (6.3%)	0	3 (30%)
Réinterventions			
- Ténotomie Flechisseurs orteils	4	1	2
- Arthrodèse de l'IP hallux	1	0	0
- Ostéotomie M1	1	0	0
- Arthrodèse tibio-talienne	1	0	0
- Neurotomie nerf tibial	1	0	0
- Drainage collection	2	0	0
- Ostéotomie P1	0	1	0
- Résection arthroplastique des IPP (ToeGrip)	0	1	1
- Transfert TP -> LF	0	0	1
- Retente du transplant	0	0	1

Tableau 10 : Récapitulatif des résultats
* : p-value inférieur à un risque de première espèce alpha de 0.05.

4. Discussion

Dans notre étude les différentes techniques de transferts étudiés ont toutes fait la preuve de leur efficacité en termes de sevrage du releveur. Les résultats sont plus aléatoires concernant le sevrage des chaussures orthopédiques puisque seule la technique de Watkins a pu montrer une amélioration significative. On note néanmoins une tendance pour l'HémiTA qui reste à confirmer par un effectif plus large. Quant au transfert des fibulaires bien que 2 patients aient pu être sevrés, 2 autres patients ont présenté à l'inverse une dégradation fonctionnelle avec déformation en varus secondaire à une détente du transplant, nécessitant le port de chaussures orthopédiques.
La possibilité de marcher pieds nus alors que cela était impossible a également pu être mise en évidence pour le transfert selon Watkins et le transfert des fibulaires. Notre faible effectif ne permet pas de conclure pour l'hémiTA mais seulement à une tendance positive.

Deltombe et al (4) ont montré au travers d'une étude prospective l'efficacité de la chirurgie neuro-orthopédique pour la prise en charge des pieds varus équin dans les séquelles d'AVC. Ils soulignent l'intérêt d'une prise en charge personnalisé, en définissant avec le patient des objectifs clairs à atteindre. Le Goal Attainment Scaling (GAS, cf annexe 5) est un outil utile dans cette démarche pour évaluer l'adéquation entre les attentes préopératoire et le résultat effectif. Les plaintes les plus souvent rapportées sont l'instabilité du pied et la volonté de se sevrer du releveur.

Dans sa série rétrospective de 73 pieds varus équin spastiques, Vogt (5) retrouve une diminution significative de la nécessité de port de chaussures orthopédiques ou d'orthèses après hémi transfert du tibial antérieur sur le cuboïde. Il ne retrouve en revanche pas d'amélioration sur la nécessité d'utilisation de cannes.
Ces résultats sont confirmés dans une série plus récente portant sur 132 pieds (6). Vogt y montre également une amélioration significative en terme d'autonomie. Il s'agit à notre connaissance de la série la plus importante publiée à ce jour sur le transfert d'hémi-tibial antérieur pour pied varus-équin spastique.

Dans sa série de 41 pieds varus équin spastique de l'adulte hémiplégique Curvale et al (7) retrouvent une très bonne efficacité du transfert du court fibulaire sur le tibial antérieur, puisque

tous les patients étaient capables de marcher pieds nus en post-opératoire avec un seul qui conservait l'utilisation d'un chaussage orthopédique. Il note néanmoins une persistance du varus dans 17% des cas mais sans instabilité résiduelle associée.

La principale complication rencontrée était la griffe d'orteils secondaire dans 20,4% des cas toutes techniques confondues ce qui est conforme aux données de la littérature (4).
Dans 7 cas sur 10 il s'agissait d'une récidive malgré une ténotomie initiale, dans 3 cas la griffe était d'apparition secondaire.
Keenan et al (8) retrouvaient un taux résiduel de griffe d'orteil de 72% après correction d'un pied varus équin spastique. En effet, la correction de l'équin peut aggraver ou démasquer une griffe d'orteil extrinsèque, par effet ténodèse sur le long fléchisseur des orteils.
Nous pensons qu'un geste de ténotomie des fléchisseurs d'orteils doit être réalisé de façon systématique, mais malgré cela le taux de récidive reste élevé comme le montrent nos résultats.

Nous déplorons un taux important de lâchage ou de détente du transplant dans le groupe « Bardot » (30%). Ces résultats peuvent s'expliquer à postériori par l'absence d'allongement du tendon d'Achille dans les premiers cas de notre série. En effet une spasticité sur le triceps en préopératoire ne conduisait pas systématiquement à réaliser un geste d'allongement. Néanmoins la chirurgie peut augmenter la spasticité en postopératoire. Le triceps sural étant un muscle puissant, la force qui s'exerce alors sur les sutures avant d'avoir obtenue une cicatrisation tendineuse devient supérieure au seuil de rupture. Dans les cas où l'allongement avait été réalisé nous n'avons pas rencontré de détente ou de lâchage, ce qui conforte notre hypothèse.

Dans sa série d'hémi-TA Vogt (4) constate 5 cas de lâchage du transfert, sa technique de fixation consiste en la réalisation d'un tunnel transosseux dans le cuboïde avec suture du transplant à lui-même.
Gasse et al (9) dans leur série de 22 cas utilisent un procédé original de fixation par ancre en titane sur la base du 5ème métatarsien. Ils ne déplorent dans leur série qu'un cas d'arrachage de l'ancre à 6mois de l'intervention, n'ayant pas entraîné de récidive de la déformation.
Fennell et al (10) ont réalisé une étude cadavérique sur 26 pieds visant à comparer la résistance d'une fixation par tunnel transosseux dans le cuboïde et suture du transplant à lui-même avec

une fixation par ancre. Ils retrouvent une différence significative en faveur de la fixation par ancre.
Dans notre pratique nous utilisons également une méthode de fixation par ancre dans le cuboïde renforcé par des points de suture entre le transplant et le tendon du court fibulaire. Nous n'avons pas déploré dans notre groupe hémi-TA de cas de lâchage du transplant.

Nous avons constaté dans notre groupe Watkins, 2 cas d'infection profonde ayant nécessité une reprise au bloc pour lavage. En effet la technique initiale de fixation du tibial postérieur utilisait un bourdonnet plantaire, celle-ci a progressivement été abandonnée en raison de plusieurs incidents cicatriciels au niveau de la plante du pied. Nous déconseillons donc cette méthode de fixation au profit d'une vis d'interférence. Nous n'avons pas eu de cas d'infection avec les autres techniques de transferts.

La technique de Watkins fait l'objet de controverse du fait d'un certain nombre de pied plat valgus secondaires rapportés chez les enfants paralysés cérébraux. Comme l'a montré Gasq et al (11) ou bien encore Sturbois-Nachef (12) on ne retrouve pas ce type d'évolution chez les adultes spastiques avec au contraire une tendance au pied creux.
Nos résultats sont conformes avec cette analyse puisque nous avons retrouvé 15,6% déformations en pied creux et aucune déformation en pied plat.

Cette étude comporte des biais, notamment par la présence de gestes osseux parfois associés aux transferts qui peuvent être source de confusion dans les résultats obtenus.
Le caractère rétrospectif de cette étude est également à souligner mais s'impose devant le caractère peu fréquent de cette chirurgie.
Le faible effectif est donc également à noter, notamment pour les groupes « hémi-TA » et « Bardot » ce qui ne nous permet pas d'obtenir des résultats significatifs pour tous les paramètres étudiés.

Enfin nous avons constaté que les pratiques étaient sensiblement différentes entre nos deux centres de référence. En effet la répartition au CHU de Toulouse était de 32 Watkins, 2 Bardot, 7 hémiTA alors qu'au CHU de Martinique elle était de 0 Watkins, 8 « Bardot » et 0 hémiTA. Il y a donc probablement un effet « d'école », les chirurgiens étant habitués à utiliser telles ou

telles technique et donc à la proposer à leur patient. Il reste donc encore à définir un véritable consensus de prise en charge.

Il est à noter que les cas les plus anciens de notre série datent déjà d'une dizaine d'année, nos pratiques évoluent avec la réalisation en routine de blocs moteurs et d'analyse quantifiée de la marche permettant d'affiner de plus en plus notre bilan préopératoire. De plus on voit émerger des techniques associant une neurotomie tibiale couplé au transfert tendineux afin d'agir sur la spasticité résiduelle ce qui semble une voie de recherche pertinente pour améliorer nos résultats fonctionnels. On voit donc que la prise en charge chirurgicale du pied varus équin de l'adulte cérébrolésé reste un domaine en constante évolution.

Les déformations neuro-orthopédiques induites après un accident vasculaire cérébral revêtent un caractère complexe. Il n'existe pas de consensus chirurgical pour traiter ces déformations. Plusieurs actes chirurgicaux peuvent être réalisés de manière isolée ou associée pour traiter ces déformations multifactorielles. En effet, le rééquilibrage de la balance musculaire peut nécessiter d'allonger et/ou transférer certains groupes musculo-tendineux et parfois de traiter la composante de spasticité par des neurotomies motrices sélectives de manière isolée ou associée au geste tendineux.

Concernant la durée d'immobilisation post-opératoire il n'existe pas à l'heure actuelle de consensus sur l'attitude à adopter. Dans notre série les patients étaient immobilisés par une botte en plâtre ou en résine avec interdiction d'appui sur le côté opéré pendant au moins 4 semaines, voire 6semaines. La justification de cette prise en charge se base sur la volonté de protection de l'intégration du transplant en trans-osseux ainsi que la cicatrisation tendineuse, afin de limiter le risque de lâchage qui signifierait un échec de la procédure et imposerai une reprise chirurgicale. Cette attitude est néanmoins à tempérer car les patients hémiplégiques séquellaires d'un AVC sont des patients fragiles et la perte d'autonomie induite par l'immobilisation peut entrainer un véritable déséquilibre fonctionnel qui peut être long à récupérer sur le plan rééducatif.
Une étude cadavérique réalisée par Marsland et al (14) semble montrer qu'une dorsiflexion active et un appui protégé précoce n'entraînent pas de dysfonction du transplant dans les cas de transfert du tibial postérieur avec vis d'interférence de fixation. On estime qu'une élongation de seulement 4mm du tendon est responsable d'une dysfonction (14) et donc d'un échec de la

procédure or dans cette étude aucun des spécimens n'atteint ce seuil. Ces résultats semblent être confirmés in vivo, ainsi l'équipe de Rath (15) a réalisé une étude prospective randomisée qui ne retrouve pas plus de risque de lâchage du transfert avec un protocole de mobilisation active précoce par rapport à une immobilisation postopératoire de 1 mois. Il s'agit néanmoins de petites séries, avec des techniques de fixation variables, dont les résultats nécessitent d'être confirmés avant de changer nos pratiques.

Concernant le délai optimal pour la prise en charge chirurgicale peu d'études existent à l'heure actuelle pour orienter nos prises en charge. Il est admis que la récupération fonctionnelle post AVC peut survenir pendant 6 à 9 mois, il apparait donc raisonnable de différer toute chirurgie avant ce délai. A l'inverse des bénéfices fonctionnels post chirurgie sont observés même pour des AVC anciens et l'ancienneté de l'AVC ne semble pas influencer les résultats fonctionnels comme le suggère Namdari(16).

Concernant les facteurs pronostics, Namdari et al (16) ont montré que l'âge et le sexe n'influençait pas les résultats dans les transferts d'hémiTA.

Conclusion

Notre étude a confirmé l'efficacité des transferts tendineux pour l'allègement des aides techniques à la marche en particulier du releveur chez les patients atteints d'un pied varus équin post AVC. La faible morbidité de ces techniques en fait une chirurgie « gagnante » pour améliorer la qualité de vie de ces patients. Des études comparatives sont encore à mener afin d'harmoniser les pratiques.

Bibliographie

1. Verdié C. Epidémiologie des pieds varus et/ou équin un an après un premier accident vasculaire cérébral hémisphérique : à propos d'une cohorte de 86 patients. Limoges; 2003.

2. Lance J. Spasticity, disordered motor control. In: Koella WP. Miami, FL; Chicago: Symposia Specialists ; Distributed by Year Book Medical Publishers; 1980. p. 485-94.

3. Mehrholz J, Wagner K, Rutte K, Meissner D, Pohl M. Predictive validity and responsiveness of the functional ambulation category in hemiparetic patients after stroke. Arch Phys Med Rehabil. oct 2007;88(10):1314-9.

4. Pinney SJ, Sangeorzan BJ, Hansen ST. Surgical anatomy of the gastrocnemius recession (Strayer procedure). Foot Ankle Int. avr 2004;25(4):247-50.

5. Deltombe T, Gilliaux M, Peret F, Leeuwerck M, Wautier D, Hanson P, et al. Effect of the neuro-orthopedic surgery for spastic equinovarus foot after stroke: a prospective longitudinal study based on a goal-centered approach. Eur J Phys Rehabil Med. déc 2018;54(6):853-9.

6. Vogt JC. Split Anterior Tibial Transfer for Spastic Equinovarus Foot Deformity: Retrospective Study of 73 Operated Feet. J Foot Ankle Surg. 1998;37(1):2-7.

7. Vogt JC, Bach G, Cantini B, Perrin S. Split anterior tibial tendon transfer for varus equinus spastic foot deformity Initial clinical findings correlate with functional results: A series of 132 operated feet. Foot Ankle Surg Off J Eur Soc Foot Ankle Surg. sept 2011;17(3):178-81.

8. Curvale G, Rochwerger A, de Belenet H, Groulier P. Traitement du pied varus équin spastique de l'adulte hémiplégique par amarrage rétrograde du tendon du court fibulaire sur le tibial antérieur. A propos d'une série de 41 cas. Rev Chir Orthopédique Réparatrice Appar Mot. 1999;85(3):286-92.

9. Keenan MA, Gorai AP, Smith CW, Garland DE. Intrinsic toe flexion deformity following correction of spastic equinovarus deformity in adults. Foot Ankle. juin 1987;7(6):333-7.

10. Gasse N, Luth T, Loisel F, Serre A, Obert L, Parratte B, et al. Fixation d'un transfert d'un tendon divisé du tibial antérieur par ancrage sur la base du cinquième métatarsien. Rev Chir Orthopédique Traumatol. nov 2012;98(7):744-8.

11. Fennell CW, Ballard JM, Pflaster DS, Adkins RH. Comparative evaluation of bone suture anchor to bone tunnel fixation of tibialis anterior tendon in cadaveric cuboid bone: a biomechanical investigation. Foot Ankle Int. oct 1995;16(10):641-5.

12. Gasq D, Molinier F, Bensafi H, Chiron P, Puget J, Marque P. Transfert tendineux du tibial postérieur selon la technique de Watkins chez l'adulte spastique : résultats et tolérance à long terme. Annals of Physical and Rehabilitation Medicine. Volume 55, n° S1. oct 2012;e179-80.

13. Sturbois-Nachef N, Allart E, Grauwin M-Y, Rousseaux M, Thévenon A, Fontaine C.

Tibialis posterior transfer for foot drop due to central causes: Long-term hindfoot alignment. Orthop Traumatol Surg Res OTSR. 2019;105(1):153-8.

14. Marsland D, Stephen JM, Calder T, Amis AA, Calder JDF. Strength of Interference Screw Fixation to Cuboid vs Pulvertaft Weave to Peroneus Brevis for Tibialis Posterior Tendon Transfer for Foot Drop. Foot Ankle Int. 2018;39(7):858-64.

15. Neville C, Flemister A, Tome J, Houck J. Comparison of changes in posterior tibialis muscle length between subjects with posterior tibial tendon dysfunction and healthy controls during walking. J Orthop Sports Phys Ther. nov 2007;37(11):661-9.

16. Rath S, Schreuders TAR, Stam HJ, Hovius SER, Selles RW. Early Active Motion versus Immobilization after Tendon Transfer for Foot Drop Deformity: A Randomized Clinical Trial. Clin Orthop. sept 2010;468(9):2477-84.

17. Namdari S, Park MJ, Baldwin K, Hosalkar HS, Keenan MA. Effect of age, sex, and timing on correction of spastic equinovarus following cerebrovascular accident. Foot Ankle Int. oct 2009;30(10):923-7.

18. Fuller DA, Keenan MAE, Esquenazi A, Whyte J, Mayer NH, Fidler-Sheppard R. The impact of instrumented gait analysis on surgical planning: treatment of spastic equinovarus deformity of the foot and ankle. Foot Ankle Int. août 2002;23(8):738-43.

19. Rosales R, Chua-Yap A. Evidence-based systematic review on the efficacy and safety of botulinum toxin-A therapy in post-stroke spasticity. Journal of neural transmission. 2008.

20. Fitoussi F, Bachy M. Allongements et transferts tendineux. In: Conférences d'enseignement 2014. 2014. p. 211-3. (Cahiers d'enseignement de la SOFCOT).

21. Gros C. Spasticity—Clinical Classification and Surgical Treatment. In: Advances and Technical Standards in Neurosurgery. 1979. p. 55-97. (Advances and Technical Standards in Neurosurgery).

22. Sindou M, Mertens P. Selective Neurotomy of the Tibial Nerve for Treatment of the Spastic Foot. Neurosurgery. 1 déc 1988;23(6):738-44.

23. Denormandie P, Simon AL, Combourieu B, Pennecot GF, Judet T. Intérêt de gestes de ré-équilibration musculaire associés à une double arthrodèse dans le pied du patient neurologique. Ann Phys Rehabil Med. mai 2014;57(S1):391-2.

24. Watkins M, Jones J, Ryder CJ, Brown TJ. Transplantation of the posterior tibial tendon. J Bone Jt Surg Am. déc 1954;36-A(6):1181-9.

25. Grauwin MY, Wavreille G, Fontaine C. Double transfert tendineux pour pied tombant. Rev Chir Orthopédique Traumatol. 1 févr 2015;101(1):84-7.

26. Prahinski J, McHale K, Temple H, Jackson J. Bridle Transfer for Paresis of the Anterior and Lateral Compartment Musculature. Foot & Ankle international. oct 1996;615-9.

27. Rodriguez RP. The bridle procedure in the treatment of paralysis of the foot. Foot Ankle. 1992;63-9.

28. Johnson MD JE, Paxton, MD ES, Lippe, MD J, Bohnert, MS KL, Sinacore, PT, PhD DR, Hastings, DPT, MSCI MK, et al. Outcomes of the Bridle Procedure for the Treatment of Foot Drop. Foot Ankle Int. 2015;1-10.

29. Tomeno B, Anract P, Vinh T. Transfert du muscle tibial postérieur au dos du pied: un procédé original de fixation du transplant. Rev Chir Orthopédique Réparatrice Appar Mot. avr 1998;84(2):194-6.

30. Bardot A, Delarque A, Curvale G, Peragut JC. Orthopedic surgical corrections of spastic disorders. In: Neurosurgery for Spasticity: A Multidisciplinary Approach. Vienna; 1991. p. 201-8.

31. De Tienda M, Charre A, Donatien J, Stratan L, Barnay J-L, Delattre O. Étude préliminaire du traitement des pieds varus spastiques de l'adulte par amarrage rétrograde du tendon long fibulaire sur le tibial antérieur. Rev Chir Orthopédique Traumatol. 1 nov 2017;103(7, Supplement):S75.

32. Delattre O, Sellenet T, Barnay JL, Chevillote T, De Tienda M. Transfert du tendon distal du Peroneus Longus sur le Tibial Antérieur par amarrage rétrograde dans le traitement des pieds varus équins spastiques de l'adulte : Technique et Résultats préliminaires. Orthop Traumatol Surg Res 2020 Sous Presse Accepté 06 07 2020.

33. Barouk P, Barouk LS. Clinical diagnosis of gastrocnemius tightness. Foot Ankle Clin. déc 2014;19(4):659-67.

34. Murley G, Buldt A, Trump P, Wickham J. Tibialis posterior EMG activity during barefoot walkingin people with neutral foot posture. J Electromyogr Kinesiol. 2009;(19):e69–e77.

35. Perry J, Waters RL, Perrin T. Electromyographic analysis of equinovarus following stroke. Clin Orthop. avr 1978;(131):47-53.

36. Rouleaud S, Dehail P. La marche de l'hémiplégique : analyse clinique et instrumentale. 2000;(43):514-6.

Annexe1. Evaluation préopératoire du pied varus/équin

Elle doit être attentive en raison de la complexité des formes cliniques qui peuvent être rencontrées.
Idéalement elle doit être pluridisciplinaire afin d'associer les compétences des médecins de Médecine Physique et réadaptation et celles du chirurgien orthopédiste et/ou du neurochirurgien.
Cette évaluation peut être rendu difficile par des variabilités de l'examen en fonction du contexte : fatigue, stress, présence d'une épine irritative, et devra donc idéalement être répétée.
Le but de l'examen clinique est de préciser pour chaque groupe musculaire la part de spasticité et/ou de rétraction, la réductibilité des déformations, la qualité de la commande motrice et ses modalités d'expression (volontaire ou syncinétique).
La spasticité pourra être côtée selon l'échelle d'Ashworth ou bien encore selon l'échelle de Tardieu.
L'examen du pied doit être réalisé en charge car la déformation observée est parfois différente de celle sans appui.
L'évaluation globale de la marche et des autres segments du membre inférieur sera notée, notamment le type schéma de marche, la présence d'un stiff knee (défaut de flexion du genou en phase oscillante) ou d'un recurvatum du genou en phase d'appui.

1. Examens paracliniques

1.1 Radiographie du pied

Elles doivent être réalisées en charge, de face et de profil, couplé à une incidence de Méary. Elles sont surtout utiles pour rechercher des lésions arthrosiques en cas de déformations anciennes, notamment une souffrance articulaire talo-crurale médiale ou antérieure. Ces lésions expliquent parfois la persistance de douleurs après correction chirurgicale des déformations. En cas de destruction articulaire majeure on peut même être amené à discuter la réalisation d'une arthrodèse plutôt qu'un transfert tendineux.

1.2 Analyse quantifiée de la marche (AQM)

Réalisé en laboratoire d'analyse de la marche cet examen permet une analyse cinématique

(mouvements des articulations dans le temps) par enregistrement vidéo numérisé, cinétique grâce à des capteurs de force et électromyographique par électrode de contact. Le mouvement en trois dimensions de chaque articulation peut ainsi être mesuré, ainsi que le moment d'activation des différents groupes musculaires au cours du cycle. L'AQM peut être d'une aide précieuse dans l'aide à la décision thérapeutique (17), notamment en association avec les blocs moteurs. L'équipe de Fuller a ainsi montré que la réalisation d'une AQM préopératoire modifiait le planning chirurgical dans 64% des cas. Cet examen nécessite néanmoins un plateau technique important et n'est pas à l'heure actuelle recommandé pour tous les patients.

1.3 Blocs moteurs

Il s'agit d'un examen utile dans l'évaluation des pieds neurologiques spastique et qui est de réalisation facile puisqu'il peut se faire en consultation. Le principe est d'injecter un anesthésiant local type xylocaïne autour du tronc nerveux afin de supprimer temporairement la spasticité.

On peut ainsi évaluer :

- Si la déformation est réductible due à des muscles purement spastiques ou bien irréductible s'il y a déjà une rétraction des fibres musculaires
- Dévoiler l'activité des muscles antagonistes et ainsi caractériser leur force et la qualité de la commande motrice volontaire
- Objectiver le résultat postopératoire attendu si un geste de neurotomie est envisagé.

A l'issue de cette évaluation, on peut désormais finaliser avec le patient les objectifs de la prise en charge thérapeutique. La restitution d'une marche ad integrum n'est malheureusement pas possible et il est important que le patient le comprenne afin que ses attentes ne soient pas supérieures aux résultats éventuels. Le patient hémiplégique post AVC présente des troubles de l'équilibre, une héminégligence et des déformations complexes du membre inférieur qu'aucune chirurgie à elle seule ne peut corriger. Le contrat que l'on peut proposer au patient est donc un posé du pied à plat stable, la possibilité de se déplacer sur pieds nus sans chaussures orthopédiques, des transferts facilités. Ces améliorations, bien que modestes, ont un impact important sur le quotidien du patient hémiplégique qui voit son confort amélioré avec une déambulation au quotidien plus aisé.

Annexe2. Principes de prises en charge du pied varus équin spastique

2.1 Traitement Médicamenteux

Les traitements médicaux de l'AVC font appel aux injections ciblées de toxines botulique afin d'atténuer la spasticité prédominante sur certains groupes musculaires. La toxine botulique agit au niveau de la jonction neuromusculaire en bloquant la libération d'acétylcholine. Les injections se font en intramusculaire avec guidage échographique ou électromyographique.
La preuve de son efficacité est établie dans le post AVC, d'après les recommandations de l'Afssaps de 2009. Dans le PVE spastique elles réduisent la spasticité sur les fléchisseurs plantaires et permettent un gain de flexion dorsale passive.
Néanmoins ce traitement a des limites. On ne peut dépasser un certaine dose maximale autorisée à chaque séance d'injection, or le patient hémiplégique a souvent d'autres groupes musculaires spastiques, notamment au membre supérieur. De plus elles doivent être renouvelées, leur efficacité étant en moyenne de 2-3 mois. (18). La chirurgie de transfert tendineux permet donc de proposer une solution plus durable avec une épargne toxinique qui offre la possibilité de traiter plus librement d'autres sites.
Les traitements antispastiques systémiques per os (Baclofène, Dantrolène,…) ou par voie intrathécale (Baclofène) interviennent en cas de spasticité plus généralisée.
Les neurolyses chimiques par alcoolisation ou phénolisation ont progressivement été abandonnées en raison d'un nombre important de douleurs neuropathiques séquellaires.

2.2 Orthèses

La prise en charge fait également appel à l'utilisation d'aides techniques à la marche notamment les orthèses de types releveur qui pallient le défaut de dorsiflexion active afin d'éviter un accrochage de la pointe du pied lors du passage du pas. Il en existe de nombreux types dans le commerce des plus simples au plus complexes (figure 8).

Figure 8: Orthèses de type releveur

A : Releveur standard avec tracteur élastique Liberté®
B : Releveur sur moulage Pneumaflex® avec vérin pneumatique ayant un effet de restitution d'énergie et d'aide à la propulsion
C : Orthèse de Chignon suropédieuse permettant un contrôle antirécurvatum du genu
D : Orthèse de neurostimulation NESS L300

2.3 Traitement chirurgical

2.3.1 Les transferts tendineux

Dans un second temps, en cas d'échec de ces traitements ou de perte d'efficacité une prise en

charge chirurgicale peut être proposée.

Plusieurs techniques peuvent être utilisées, c'est le cas des transferts tendineux qui visent à dérouter le trajet naturel d'un tendon afin de retrouver un équilibrage du pied dans les trois plans de l'espace. Au niveau du pied les tendons les plus fréquemment utilisés sont le tibial postérieur, le tibial antérieur, et les fibulaires.

Le choix du muscle transféré doit répondre à plusieurs grands principes (19):

- Le muscle transféré doit avoir une force suffisante pour assurer sa nouvelle fonction. Il est admis que le transfert d'un muscle lui fait généralement perdre un point de force sur l'échelle MRC (Medical Research Council). Ainsi pour être efficace un muscle transféré doit être côté à 4 ou 5. Dans le cas contraire il ne pourra avoir qu'un effet ténodèse.
- Il est préférable que le muscle transféré ait une séquence de contraction synergique avec le muscle à réanimer. La rééducation et l'intégration corticale du nouveau schéma s'en retrouve facilitées.
- La course du muscle transféré doit être proche de celui qu'il est censé remplacer.
- Le transfert ne doit pas entrainer une perte fonctionnelle supérieure au gain attendu
- Les articulations concernées doivent être mobiles.
- Les adhérences, source d'échec, doivent être évitées.
- Le pédicule neurovasculaire du muscle transféré doit être protégé durant la procédure en se gardant de toute traction excessive.
- La direction du transfert, entre son origine et son insertion, doit être la plus directe possible.
- La fixation du tendon sur le site receveur doit se faire en tension optimale.

Les différentes techniques seront développées dans le prochain chapitre.

2.3.2 La Neurotomie tibiale (figure 9)

Une autre stratégie également utilisée consiste en la réalisation d'une neurotomie du nerf tibial. Cette technique chirurgicale a été introduite par Lorenz en 1887 et a connu un véritable essor avec de bons résultats fonctionnels pour le traitement de la spasticité. Le principe est d'obtenir par la section partielle des fibres efférentes motrices I et II une diminution locale de la spasticité, sans diminution de la force. Le but étant une rééquilibration de la balance tonique, entre les muscles agonistes parétique et les muscles antagonistes hypertonique. La section ne doit en revanche pas intéresser les fascicules nerveux sensitifs au risque de provoquer des douleurs de

désafférentation et une hypoesthésie.
En 1912, Adolph Stoffel, chirurgien orthopédiste Allemand applique ce principe pour traiter le pied spastique en réalisant les premières neurotomies tibiales.
Les techniques actuelles développées par C. Gros (20) s'aident de la stimulation électrique per-opératoire afin d'identifier précisément les rameaux nerveux avant de procéder à leur section. La neurotomie portera, en fonction du bilan clinique préopératoire, sur les nerfs des gastrocnémiens latéraux et médiaux, le nerf supérieur du soléaire, le nerf du tibial postérieur et les nerfs du long fléchisseurs des orteils et de l'hallux.
Sindou et al (21) dans leur série de 62 pied varus équin spastique rapportent une correction de l'équin dans 85,2% des cas et du varus dans 88,9%, avec persistance des résultats à long terme.

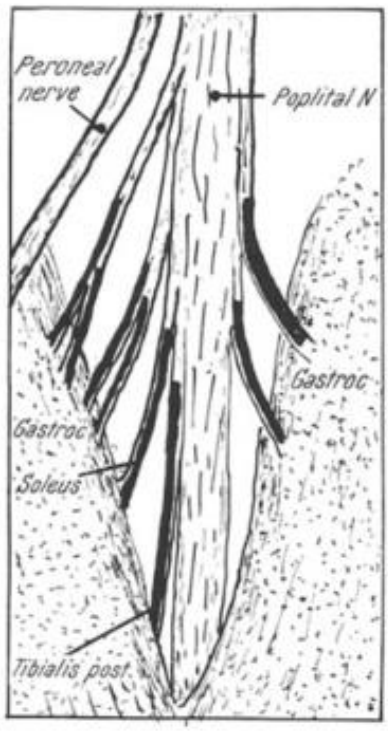

Figure 9: Neurotomie au creux poplité, d'après Gros C. (1979) Spasticity—Clinical Classification and Surgical Treatment. In: Krayenbühl H. et al. (eds) Advances and Technical Standards in Neurosurgery. vol 6. Springer, Vienna

2.3.3 Les arthrodèses (figure 10)

Enfin lorsque les déformations sont fixées et irréductibles un geste osseux peut s'envisager et consiste la réalisation d'une double arthrodèse (également appelée triple arthrodèse chez les auteurs Anglo-saxons car faisant référence à une correction dans les trois plans de l'espace).

Cette technique consiste en la réalisation :

- D'un blocage de l'articulation sous talienne en bonne position, permettant la correction du varus de l'arrière-pied
- D'un blocage du couple de torsion au niveau de l'interligne de Chopart par arthrodèse talo-naviculaire à laquelle peut également être associée une arthrodèse calcanéo-cuboidienne

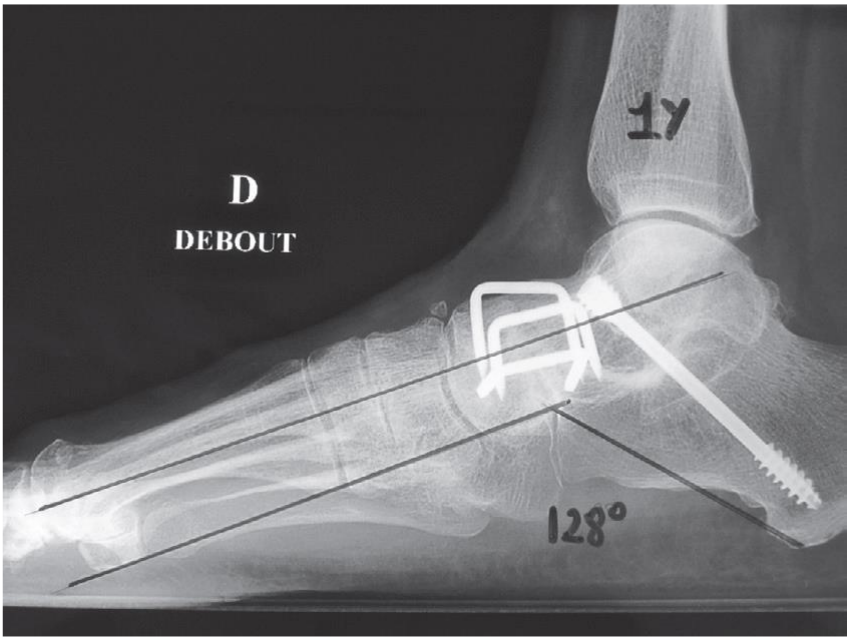

Figure 10 : D'après Pathologie du pied et de la cheville Chapitre 19 : Triple arthrodèse de l'arrière-pied Th. Leemrijse, G. Dereymaeker, J. De Wachter, J.-L. Besse, M. Maestro p 387 Masson 2015

En cas de faiblesse trop importante des releveurs, Lambrinudi a proposé un artifice consistant à réaliser une ostéotomie triangulaire de soustraction soustalienne, à base antérieure, de telle sorte que le bloc calcanéopédieux vienne se positionner en flexion dorsale sous le talus (figure 11).

L'association avec des gestes sur les parties molles de libération postérieure (allongement d'Achille) et de rééquilibrage musculaire (transfert tendineux) garantit la survie dans le temps des bons résultats fonctionnels de l'arthrodèse, notamment en protégeant la tibio-talienne d'une dégénérescence arthrosique secondaire (22).

L'arthrodèse talocrurale est rare dans cette indication. Le maintien d'une mobilité à ce niveau facilite le passage du pas et protège les articulations d'amont et d'aval, notamment le genou qui présente souvent un recurvatum.

L'inconvénient de ces techniques est leur durée d'immobilisation longue avec interdiction d'appui, qui peut être source de perte d'autonomie chez le patient hémiplégique post AVC. Le risque de pseudarthrodèse existe également.

Figure 11: Technique de Lambrinudi, d'après Acta Orthopædica Belgica, Vol. 68 - 3 – 2002 PIED VARUS ÉQUIN DE L'ADULTE TRAITÉ PAR ARTHRODÈSE TIBIO-CALCANÉENNE. REVUE DE 18 CAS O. JARDE, M. DAMI, J. VERNOIS, S. MASSY, G. ABI RAAD

Il n'existe pas à leur actuelle d'arbre décisionnel faisant consensus pour choisir telle ou telle technique et l'indication chirurgicale repose donc essentiellement sur l'expérience de l'équipe qui pratique ce type de prise en charge. L'importance d'une consultation pluridisciplinaire faisant appel aux médecins de Médecine Physique et de Réadaptation et au chirurgien orthopédiste est souvent soulignée dans la littérature et peux s'avérer d'une aide précieuse dans la décision.

2.3.4 Gestion des risques liés à la chirurgie

Risque infectieux :

Ils sont communs à toute chirurgie du pied. Néanmoins il est à souligner que les patients de neuro-orthopédie sont souvent porteurs de BMR (bactérie Multirésistante) en raison de leur séjour prolongé en centre de rééducation et structures médicosociales. La prophylaxie antibiotique péri-opératoire pourra donc être adaptée et faire appel à la vancomycine.

Risque cutané :

Il s'agit de patients qui ont souvent un terrain vasculaire précaire. Lorsque la déformation est ancienne et importante il existe une rétraction cutané associée. La correction de la déformation peut parfois entraîner une nécrose cutanée par traction sur la peau et les parties molles.
La réalisation d'un bilan vasculaire (TcPO2, échodoppler, …) peut se discuter et un geste de reperméabilisation être envisagé avant toute chirurgie orthopédique.

Apparition d'escarres :

Il s'agit de patients qui présentent souvent des troubles de la sensibilité nociceptive ainsi que des difficultés d'expression et de communication. La surveillance de l'immobilisation plâtrée doit être rigoureuse afin d'éviter tout risque de compression. La recrudescence de l'hypertonie en postopératoire peut parfois traduire une épine irritative par conflit sous plâtre et être le seul signe de la compression.

Annexe 3 : Historique des transferts tendineux

3.1 Transfert du TP

Le premier transfert antérieur du TP a été décrit par Ober en 1933 et était effectué par voie circumtibiale.
En 1937 Mayer décrit pour la première fois la voie interosseuse.
En 1954 Watkins et Brand (23) ont décrit une nouvelle zone de réinsertion osseuse du transfert sur le tarse antérieur au niveau des cunéiformes.
Carayon, à la même époque décrit une technique de transfert qu'il utilise pour le traitement des séquelles de pied varus équin paralytique d'origine lépreuse. Il pratique une réinsertion tendineuse en amont de la cheville en associant au transfert du TP sur le TA, le transfert du LFO sur les LEH et LEO. Cette technique est reprise et perfectionnée par Grauwin (24) qui l'utilise également en zone d'endémie lépreuse (figure 12).

Photo 1 : Situation avant suture des deux tendons passés à travers la membrane interosseuse ; les deux tendons palliés ont été préparés avec les points d'arrêt *photo M. Y. Grauwin*

Photo 2 : Suture réalisée, vue avant fermeture cutanée *photo M. Y. Grauwin*

Photo 3 : Résultat d'un pied opéré sur l'attaque du pas par le talon *photo M. Y. Grauwin*

Figure 12: photographies M. Y. Grauwin

Green en 1983, a proposé un transfert bifurqué du TP à travers la membrane interosseuse avec une bandelette insérée sur le TA et une autre sur les LEO et LEH, afin d'obtenir une position finale équilibrée du pied.
Prahinski (25) a proposé un montage en bride de cheval (Bridle procedure, figure 13), décrit initialement par Riordan en 1991 : les tendons du TA et du LF sont anastomosés en rêne de cheval et le transfert y est alors amarré, permettant ainsi une équilibration entre inverseurs et éverseurs. On note néanmoins dans son article princeps une détérioration des résultats avec le temps puisque sur sa série de 10 cas, bien que 9 patients soient initialement sevré du releveur 4 ont dû s'en resservir au recul de 61 mois.
L'hypothèse avancée était que l'absence de fixation osseuse du tibial postérieur était responsable de son élongation au fil du temps jusqu'au point où son effet ténodèse ne peut plus s'exercer. Rodriguez (26) a donc modifié la procédure en ajoutant une fixation osseuse du TP dans le 2ème cunéiforme par une vis d'interférence.

Les résultats rapportés avec cette technique modifiée semblent bons, ainsi dans sa série de 19 cas Johnson (27) retrouve 100% des patients satisfaits avec aucun patient qui ne nécessite le port d'un releveur en post-opératoire. A noter que les résultats de cette étude peuvent difficilement s'extrapoler à notre sujet puisqu'il s'agit de patients présentant un déficit des releveurs à la suite d'une lésion nerveuse périphérique.
En 1998 Tomeno et al (28) propose de réinsérer le tibial postérieur sur le tendon terminal du tibial antérieur, après que celui-ci ait été dérouté de son trajet anatomique, en le faisant passer sous la partie proximale des deux premiers métatarsiens pour ressortir ensuite à la face dorsale du pied par la base du 2e espace inter-métatarsien.

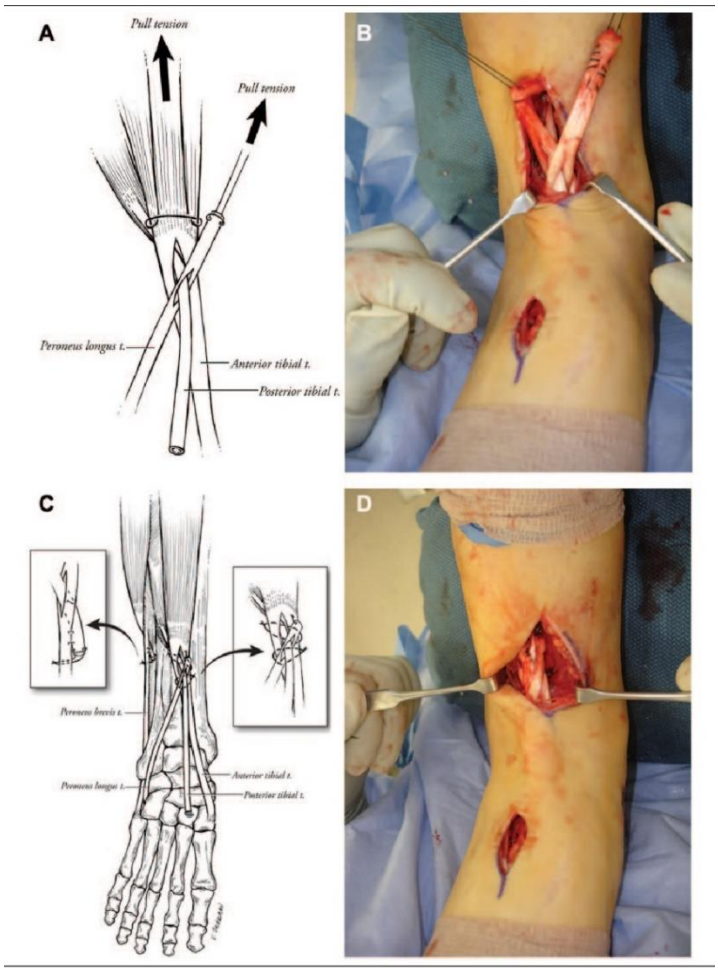

Figure 13: D'après Jeffrey E. Johnson MD, Outcomes of the Bridle Procedure for the Treatment of Foot Drop, Foot & Ankle International

3.2 Transfert des fibulaires

Cette technique initialement décrite par Bardot (29) vise à rééquilibrer et réanimer la flexion dorsale de cheville lors du pas oscillant en latéralisant l'action du tibial antérieur. Le tendon du court fibulaire est fixé au tendon du tibial antérieur, en gardant son insertion distale sur le 5ème métatarsien (figure 14). La contraction du tibial antérieur entraîne ainsi un mouvement d'éversion permettant de corriger le varus de l'arrière-pied. Cette technique impose donc que le tibial antérieur soit actif et se contracte avec une force suffisante. Elle peut être proposée comme une alternative à l'hémiTA.

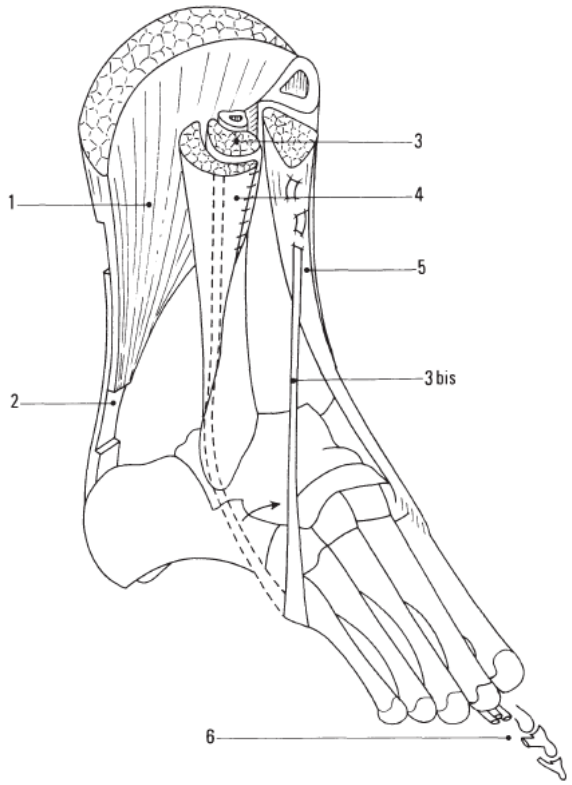

Figure 14: 1 : triceps sural 2 : allongement du tendon d'Achille 3 : court fibulaire 3 bis : son tendon, libéré du muscle, est attaché au tibial antérieur 4 : long fibulaire, laissé intact 5 : tibial antérieur 6 : ténotomie des fléchisseurs d'orteils

D'après Bardot A., Delarque A., Curvale G., Peragut J.C. (1991) Orthopedic surgical corrections of spastic disorders. In : Sindou M.P., Abbott I.R., Keravel Y. (eds) Neurosurgery for Spasticity. Springer, Vienna pp 201 - 208

Delattre dans son étude préliminaire (30) propose quant à lui d'utiliser le long fibulaire pour réaliser les transferts, par un amarrage rétrograde sur le tibial antérieur. Les arguments anatomiques proposés en faveur de cette technique sont que le corps musculaire du long fibulaire plus court que celui du court fibulaire permet un prélèvement tendineux plus long et une cicatrice plus proximale que dans la technique de Bardot. Il y aurait alors moins de gêne au chaussage. D'autres part l'insertion en miroir du tibial antérieur et du long fibulaire sur le premier métatarsien permet un bon équilibrage du pied.

Annexe 4 : Techniques opératoires

4.1 Transfert du tibial postérieur selon Watkins (Figure 15 et 16)

Le patient est installé en décubitus dorsal.
Un Garrot est gonflé à la racine du membre à 250 mmHg.
Le premier temps consiste en l'allongement du triceps sural comme décrit précédemment.
On réalise ensuite un abord sous le naviculaire. La dissection est prudente jusqu'à repérer le tendon du tibial postérieur. Celui-ci est désinséré le plus distalement possible afin de conserver une longueur satisfaisante.
On prépare le tendon à l'aide d'un Vicryl 1. Une aiguille ronde est préférée par rapport aux aiguilles triangulaires car présente moins de risque de dilacération pour le tendon.
On réalise un abord antérieur sur le bord latéral de la crête tibiale. On ouvre la loge antérieure. La membrane interosseuse est repérée et excisée. La réalisation d'une excision de la membrane plutôt qu'une simple ouverture est un point clé de la procédure car elle limite le risque d'adhérence du tendon.
On passe le tendon du tibial postérieur de la première incision à la deuxième incision à l'aide d'une pince bengoléa. Le tendon est récupéré dans la loge antérieure à travers la membrane interosseuse. Idéalement les fibres musculaires du tibial postérieur doivent s'engager à travers la membrane ce qui permet de limiter les adhérences fibreuses qui bloqueraient la course tendineuse.
Sous contrôle scopique le 2ème cunéiforme est repéré. La troisième incision est réalisée dans l'axe du pied, centré sur le 2ème cunéiforme.
Une broche à chas est insérée, de trajet dorso-plantaire, dans le cunéiforme intermédiaire. Le diamètre du tendon est calibré et un tunnel est foré adapté à ce diamètre.
Le transplant est tunnelisé en sous cutané pour passer de la deuxième à la troisième incision.
Le fil du faufilage est inséré dans la broche à chas et est récupéré en plantaire.
On règle la tension voulue et on bloque le tunnel par une vis d'interférence résorbable (Milagro).
En fin de procédure, on réalise un allongement percutané des fléchisseurs des orteils pour lutter contre les griffes. Les deux fléchisseurs de chaque orteil sont sectionnés au Beaver.
La fermeture s'effectue plan par plan, sans redon. Des Stéri-Strips peuvent être utilisés pour maintenir les orteils en bonne position le temps de la cicatrisation.
Avant le réveil du patient, le pied est immobilisé par une attelle plâtrée postérieure à 90°.

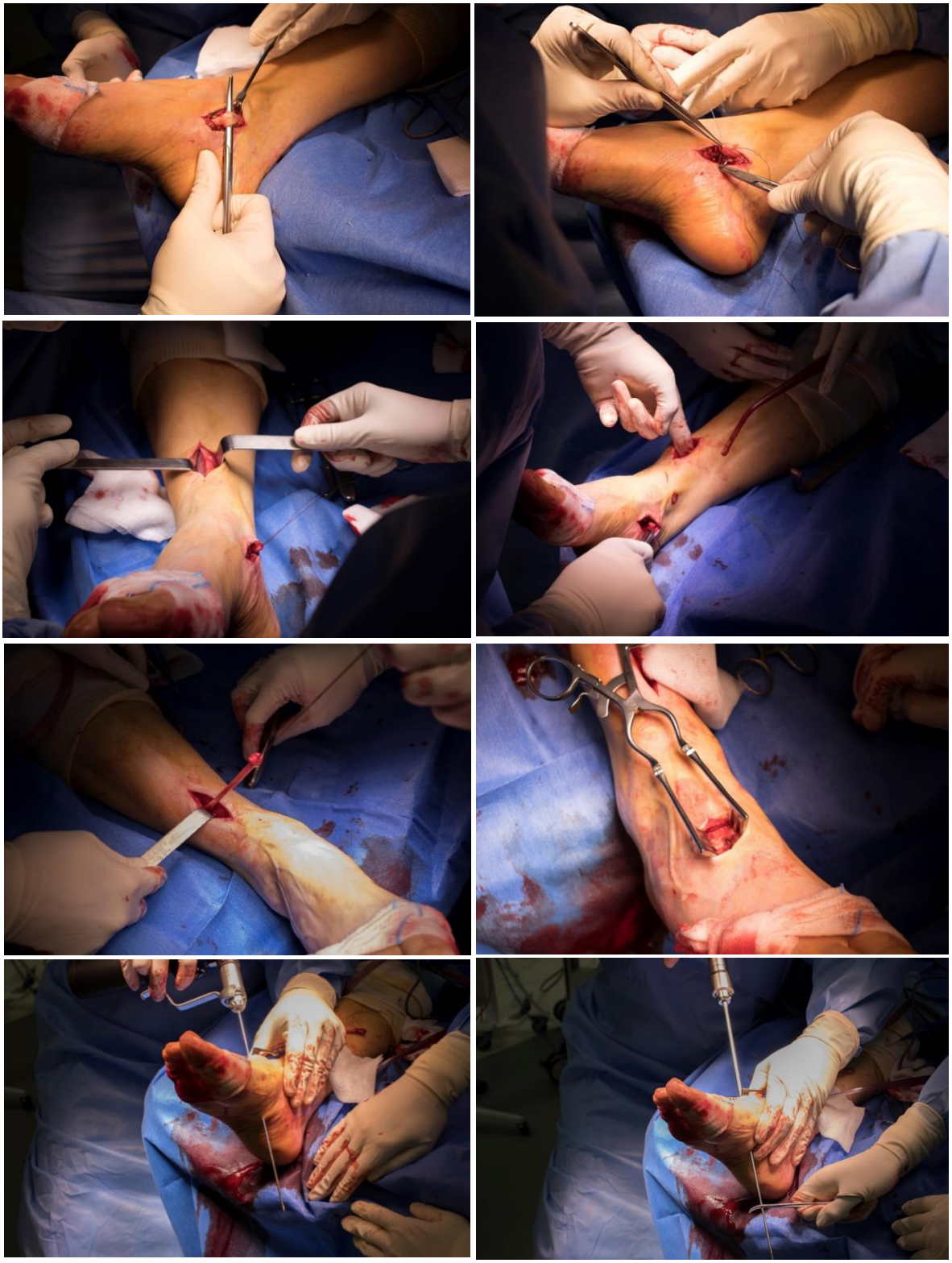

Figure 15: Transfert du tibial postérieur selon Watkins

A: Repérage du tendon du tibial postérieur B: Faufilage au Vicryl C: 2ème incision

D et D bis: Passage du tendon du tibial postérieur de la loge postérieure à la loge antérieure

E: 3ème incision F: Insertion de la broche à Chas G: Forage du tunnel

Figure 16: Transfert du tibial postérieur selon Watkins (2)

H: Passage du fil dans la broche à chas qui est ensuite récupéré en plantaire

I: Mise en place de la vis d'interférence

4.2 Transfert d'hémi-tendon du tibial antérieur (Figure 17)

~~Figure 39.11~~ Correction par transfert de l'hémi-tibial.
a. Insertion distale du tibial antérieur, libération plantaire médiale.
b. Prélèvement de l'hémi-tibial antérieur.
c. Tunnelisation sous-cutanée pour transfert de l'hémi-tibial antérieur.
d. Transfert en latéral de l'hémi-tibial antérieur.
e. Réinsertion sur le court fibulaire.
f. Vue schématique.

Figure17: D'après Traitement chirurgical du pied spastique chez l'adulte P. Denormandie, F. Genet, A. Schnitzler, L. Mailhan, Th. Judet Pathologie du Pied et de la cheville Masson 2015 pp 702-715

Le patient est positionné en décubitus dorsal, sur table standard. Un garrot est gonflé à la racine de la cuisse à 250mmHg. L'intervention débute par l'allongement du triceps comme décrit précédemment. Réalisation des ténotomies per cutanées des courts et longs fléchisseurs au niveau des rayons latéraux.

On se porte ensuite au niveau de l'insertion distale du tibial antérieur au niveau de la base de M1. La dissection s'effectue plan par plan en réalisant les hémostases au fur et à mesure.

On libère au bistouri froid la moitié latérale de son attache osseuse qu'on lace ensuite avec un fil type Vicryl 1-0.

Réalisation d'une incision 5 travers de doigts au-dessus de l'interligne tibio-talien pour repérer

le tendon du tibial antérieur à sa jonction myotendineuse. On remonte de distal à proximal, l'hémi tibial antérieur latéral.
On réalise une 3ème incision latérale en regard de la base de la styloïde du 5è métatarsien et du cuboïde. Le court extenseur des orteils est identifié et récliné vers le haut. La dissection s'effectue plan par plan jusqu'à repérer le court fibulaire.
On passe en sous cutané l'hémi tibial antérieur latéral à l'aide d'une pince bengoléa depuis la 2ème vers la 3ème incision après réalisation prudente d'un tunnel sous cutané en prenant garde à ne pas léser les branches sensitives du nerf fibulaire superficiel.
Mise en place d'une ancre dans le cuboïde (mitek healix). Après vérification de l'ancrage osseux, le transplant est suturé à l'ancre par laçage. On réalise ensuite une suture complémentaire latéro-latérale entre la portion distale du tendon du muscle court fibulaire et le transplant afin de renforcer la qualité de la fixation. La fermeture s'effectue plan par plan sans drainage. Le patient est immobilisé par une botte plâtrée cheville à 90°.

4.3 Transfert des fibulaires

2.2.4.1 Transfert du court fibulaire selon Bardot

Le patient est installé en décubitus dorsal. La préparation du membre opéré s'effectue par désinfection cutanée selon le protocole du CLIN. Les champs stériles sont mis en place.
Le garrot est gonflé à la racine du membre à 250mmHg. Une Antibioprophylaxie peropératoire est réalisée selon les recommandations de la SFAR.
L'intervention débute par l'allongement du triceps comme décrit précédemment. Réalisation des ténotomies per cutanées des courts et longs fléchisseurs au niveau des rayons latéraux.
On débute ensuite le transfert du court fibulaire sur le tibial antérieur. La première incision est centrée sur la malléole latérale. La dissection s'effectue plan par plan. Le court fibulaire est repéré et prélevé au stripper. On le dégage de la gouttière rétro malléolaire latérale.
La seconde incision est réalisée face antérieure de jambe. Le tendon du tibial antérieur est repéré.
On fait ensuite passer en sous cutané le tendon du court fibulaire vers le tibial antérieur. On suture alors en pulvertaft le court fibulaire au tendon du tibial antérieur à l'aide de fil Orthocord.
La fixation est faite avec le pied en flexion de cheville à 90° et en éversion.
Après vérification de la bonne stabilité du montage on lave au sérum physiologique et la fermeture s'effectue plan par plan sans drainage.

Le patient est immobilisé par une botte en résine fenêtrée cheville à 90°.

2.2.4.2 Transfert du long fibulaire par amarrage rétrograde sur le tibial antérieur (figure 18 et 19) (32)

Le patient est positionné en décubitus dorsal, avec un billot sous la fesse côté opéré. Un garrot pneumatique est gonflé à la racine de la cuisse.
L'intervention débute par l'allongement du triceps comme décrit précédemment. Réalisation des ténotomies per cutanées des courts et longs fléchisseurs au niveau des rayons latéraux.
La première incision est réalisée sur le bord latéral du pied en regard du cuboïde. Après dissection les tendons fibulaires sont visualisés. Le tendon du long fibulaire est repéré et mis sur lacs.
On se porte ensuite sur la deuxième incision qui sera réalisée environ 15cm plus proximal face latéral de jambe. Le tendon du long fibulaire est de nouveau repéré et disséqué jusqu'à sa jonction myo-tendineuse. On le sectionne à ce niveau tout en conservant son attache distale. Le tendon est récupéré par la première incision et on faufile un fil tracteur à son extrémité. On se porte ensuite sur la troisième incision qui sera réalisée face antérieure de jambe en regard du tibial antérieur qui peut être palpé sous la peau. La dissection s'attache à exposer le tendon du tibial antérieur. On passe ensuite une pince bengoléa depuis la troisième vers la première incision afin de réaliser un trajet sous-cutané. On passe alors le tendon dans ce trajet grâce au fil tracteur. L'extrémité proximale du long fibulaire est alors suturée en pulvertaft sur le tendon du tibial antérieur après avoir positionné la cheville en talus de 10° pour obtenir une tension adéquate sur le transfert. Les points sont réalisés au PDS 3/0. Le plan sous cutané est refermé sans drainage au vicryl 3/0 et la peau au filapeau 3/0. Le patient est immobilisé avant son réveil par une attelle plâtré postérieure en flexion dorsale de 10°.

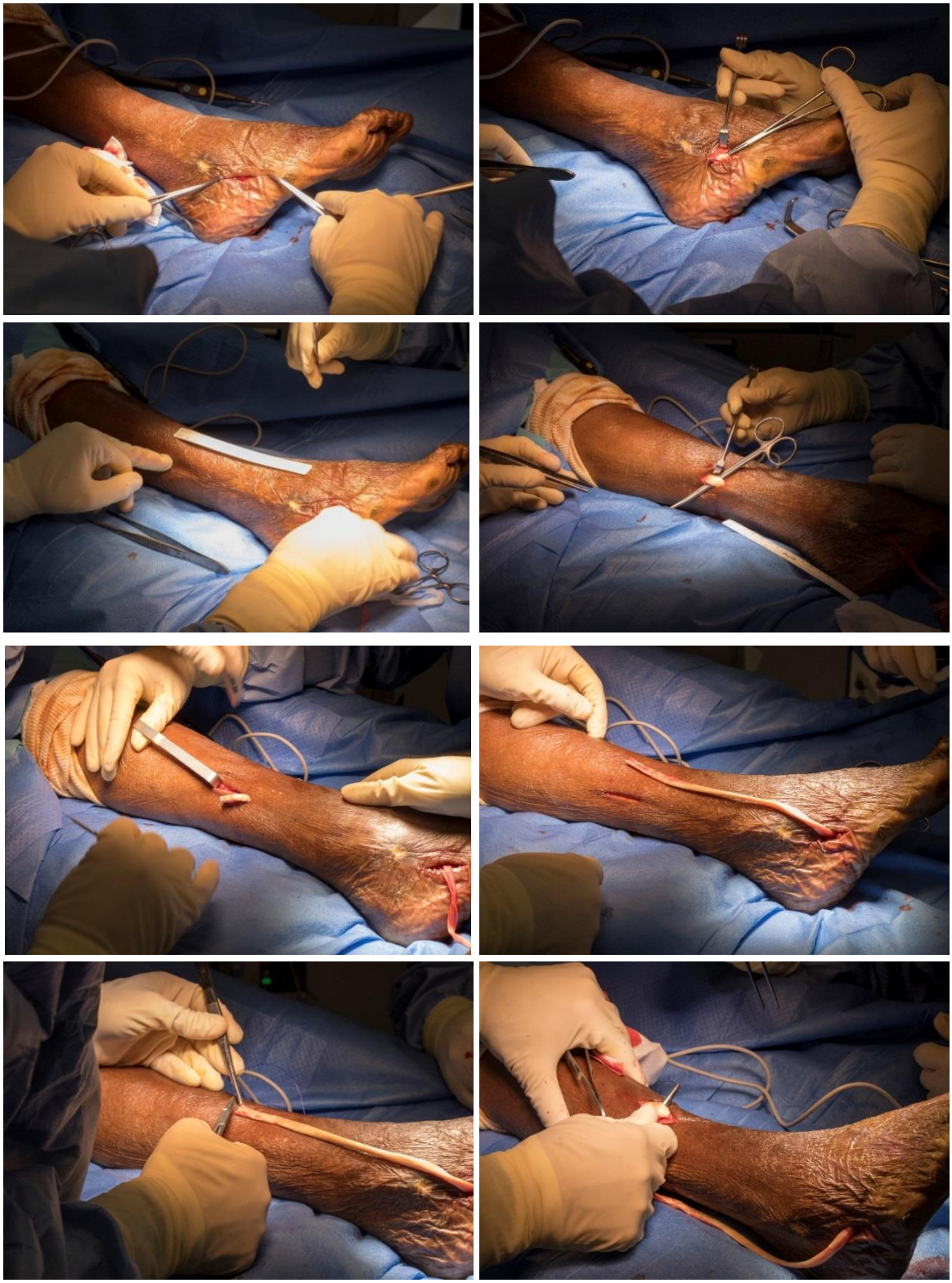

Figure 18 : Transfert du long fibulaire sur le TA selon Delattre

A : 1ère incision B : Repérage de l'insertion distale du Long fibulaire C : 2ème incision

D : Repérage du LF en proximal E : Section du LF

F : Récupération du tendon par la 1ère incision G : Mise en place du fil tracteur

H : Repérage du TA (3ème incision)

Figure 19 : Transfert du long fibulaire sur le TA selon Delattre (2)

I : Test de longueur J : Passage d'une pince bengoléa en sous-cutané

K : Récupération du LF par la 3ème incision L : Suture en pulvertaft au TA

M : Aspect final du pied en fin d'intervention

4.4 Allongement du triceps sural

Un allongement des chaînes postérieures était réalisé en association au geste de transfert. L'examen clinique permettait de différencier une rétraction prédominante sur le soléaire ou sur les gastrocnémiens : en effet comme l'a décrit Silfverskiold (33) si la cheville est en équin alors que le genou est en extension et que cet équin se réduit quand le genou est fléchi la rétraction prédomine sur les gastrocnémiens (figure 20). Cela s'explique par le caractère bi-articulaire des gastrocnémiens qui ont leurs insertions sur les épicondyles fémoraux. En revanche si l'équin persiste aussi bien en position genou fléchi que genou en extension alors seul le soléaire est impliqué.

Figure 20: Rétractions des gastrocnémiens, disparition de l'équin en flexion de genou. D'après Med Chir Pied (2006) 22: 131–158 L. S. Barouk, C. W. Di Giovanni BRIEVETE DES GASTROCNEMIENS

Quelle que soit la technique de transfert qui a été choisie, l'allongement du triceps sural doit être réalisé en premier afin de régler de manière optimale la tension du transplant.

Le patient est installé en décubitus dorsal, l'aide tenant la hanche fléchie en rotation latérale, genou fléchi et en contre équin maximal.

Pour l'allongement du tendon d'Achille on utilise une technique percutanée au Beaver (figure 21). On réalise une hémisection transversale médiale basse, juste au-dessus de l'insertion calcanéenne et une hémisection transversale latérale plus proximale, afin de conserver les fibres valgisantes. Cette technique permet en général de récupérer une dorsiflexion satisfaisante de l'ordre de 10°.

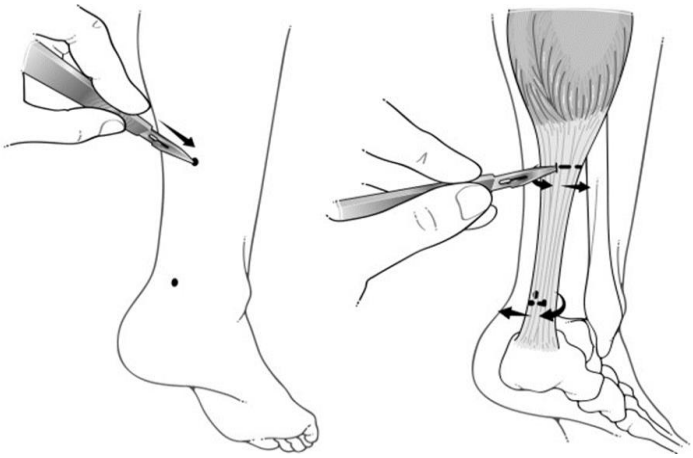

Figure 21: allongement percutané du tendon d'Achille. D'après Tachdjan's Pediatric Orthopaedics

Lorsque la rétraction touche uniquement les gastrocnémiens on préférera une aponévrotomie transversale des jumeaux selon Strayer (figure 22). Il ne s'agit néanmoins pas du cas le plus fréquent (tableau 4).

La technique nécessite cette fois de réaliser un abord à la face postérieure de jambe. Il faut prendre garde à ne pas léser la branche sensitive du nerf sural. En effet, sa cicatrisation en névrome peut être source d'une épine irritative majorant l'hypertonie. On réalise une section transversale de la lame aponévrotique des gastrocnémiens, après l'avoir désolidarisé du soléaire. Une fois l'allongement réalisé on réalise une suture de la partie proximale de l'aponévrose au soléaire sous-jacent.

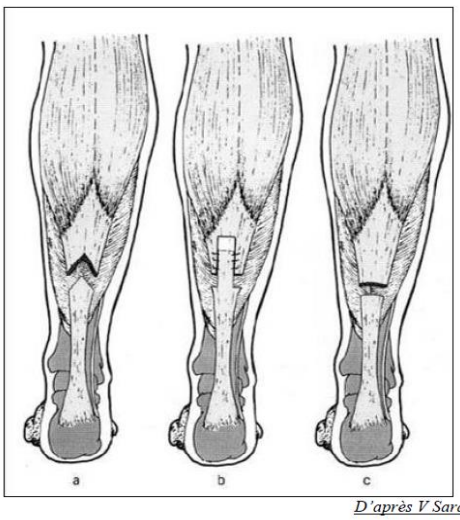

D'après V Saraph and al[8].

Figure 22 : a: aponévrotomie de Vulpius b: aponévrotomie de Baker c: aponévrotomie de Strayer. D'après V. Saraph and al

Annexe 5 : Scores et Echelles

TABLEAU III. — Échelle de Tardieu.
TABLE III. — *Tardieu Scale.*

Qualité de la réaction musculaire (X)	
0	Pas de résistance tout au long du mouvement passif
1	Discrète augmentation de la résistance au cours du mouvement passif sans que l'on puisse ressentir clairement un ressaut à un angle précis
2	Ressaut franc interrompant le mouvement passif à un angle précis, suivi d'un relâchement
3	Clonus épuisable (< 10 s lorsque l'on maintient l'étirement) survenant à un angle précis
4	Clonus inépuisable (> 10 s lorsque l'on maintient l'étirement) survenant à un angle précis
Angle ou apparaît la réaction musculaire (Y)	
	La mesure est rapportée à la position d'étirement minimale pour chaque articulation (correspondant à l'angle 0), à l'exception de la hanche où la mesure est rapportée à la position de repos anatomique

Functional Ambulation Classification modified (FAC modifiée)

Classe 0
Ne peut marcher ou a besoin de l'aide de plus d'une personne
Classe 1
Peut marcher avec l'aide permanente d'une personne
Classe 2
Peut marcher avec l'aide intermittente d'une personne
Classe 3
Peut marcher avec l'aide d'un soutien verbal sans contact physique
Classe 4
Peut marcher seul sur surface plane, mais le passage des escaliers est impossible
Classe 5
Peut marcher seul sur surface plane. Le passage des escaliers est possible avec l'aide d'une tierce personne (contact physique ou simple surveillance)
Classe 6
Peut marcher seul sur surface plane. Le passage des escaliers est possible en utilisant une rampe ou canne, sans aide et/ou surveillance de la part d'une tierce personne
Classe 7
Peut marcher seul sur surface plane. Le passage des escaliers est possible seul mais anormalement (plus lent, avec boiterie), sans aide et/ou surveillance de quelqu'un, ni appui externe
Classe 8 (indépendant)
Peut marcher seul en surface plane et franchit seul, les escaliers de façon normale sans se servir de la rampe ou d'une canne avec passage des marches normalement

Echelle de Boyd :sélectivité de la CM de la dorsiflexion des pieds

0 – Aucun mouvement à la demande de dorsiflexion active du pied
1 – Dorsiflexion limitée utilisant essentiellementl' EHL et /ou l' EDL
2 – Dorsiflexion limitée utilisant l' EHL, l' EDL et un peu de TA
3 – Dorsiflexion complète (essentiellement par le TA) avec flexion de hanche et genou
4 – Dorsiflexion isolée et complète, sans flexion de hanche et genou

Cotation de la force musculaire selon le Medical Research Council

5	Maintien contre pesanteur et opposition maximale
4	Maintien contre une opposition modérée
3	Maintien de la position d'examen contre pesanteur
2	Aide pour être amené en position d'examen
1	Contraction sans mouvement décelable
0	Aucune contraction perçue

Annexe 2 : Echelle d'Ashworth modifiée

0	Tonus musculaire normal
1	Augmentation discrète du tonus musculaire se manifestant par un ressaut suivi d'un relâchement ou par une résistance minime en fin de mouvement
1 +	Augmentation discrète du tonus musculaire se manifestant par un ressaut suivi d'une résistance minime perçue sur moins de la moitié de l'amplitude articulaire
2	Augmentation plus marquée du tonus musculaire touchant la majeure partie de l'amplitude articulaire, l'articulation pouvant être mobilisée facilement
3	Augmentation importante du tonus musculaire rendant la mobilisation passive difficile
4	L'articulation concernée est fixée en flexion ou extension, abduction ou adduction

Goal Attainment Scaling (GAS)

Level of Expected OUTCOME 3 months after the course	Rating	Behavioral Statement of EXPECTED OUTCOMES: - GOAL 1	Behavioral Statement of EXPECTED OUTCOMES: - GOAL 2
MUCH *MORE* Than EXPECTED	+2		
MORE than EXPECTED	+1		
EXPECTED Outcome	0		
LESS than EXPECTED	-1		
MUCH *LESS* Than EXPECTED	-2		

Annexe 6 : Rappels anatomiques

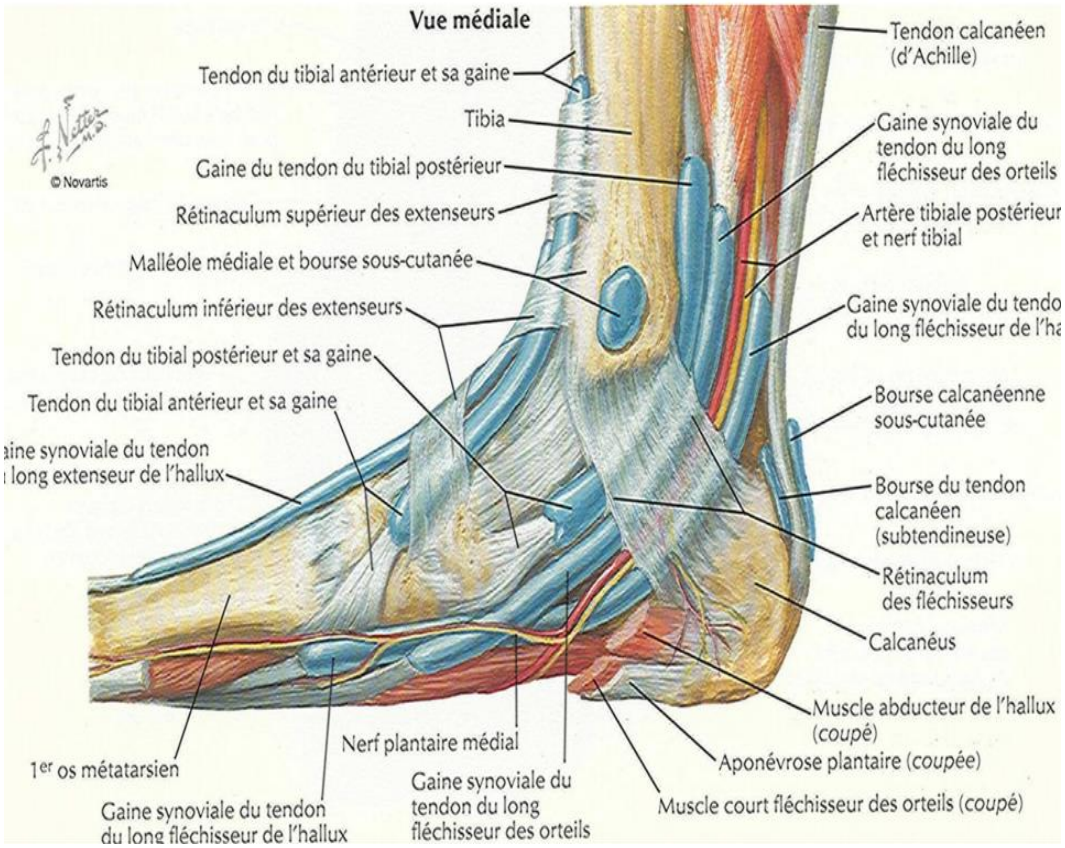

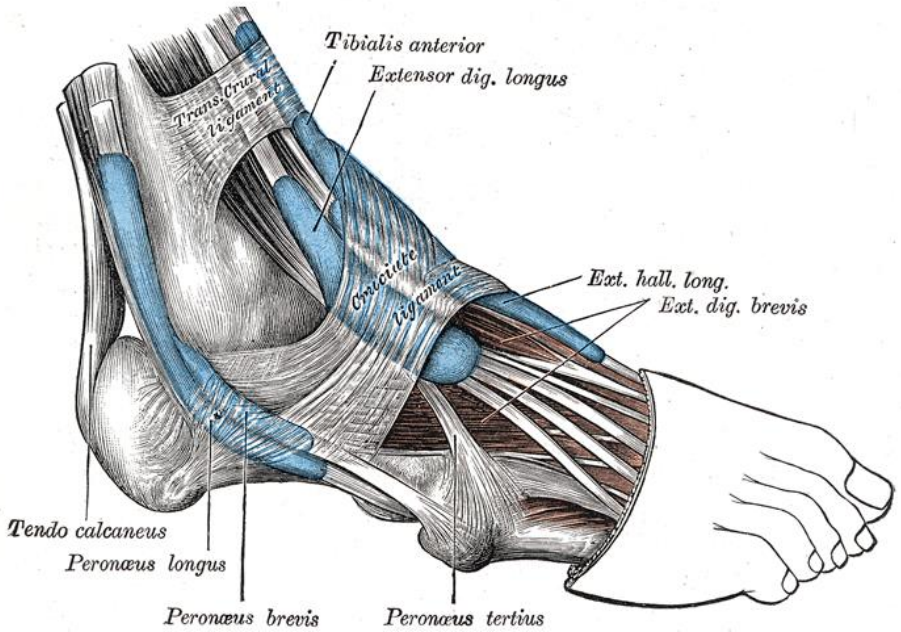

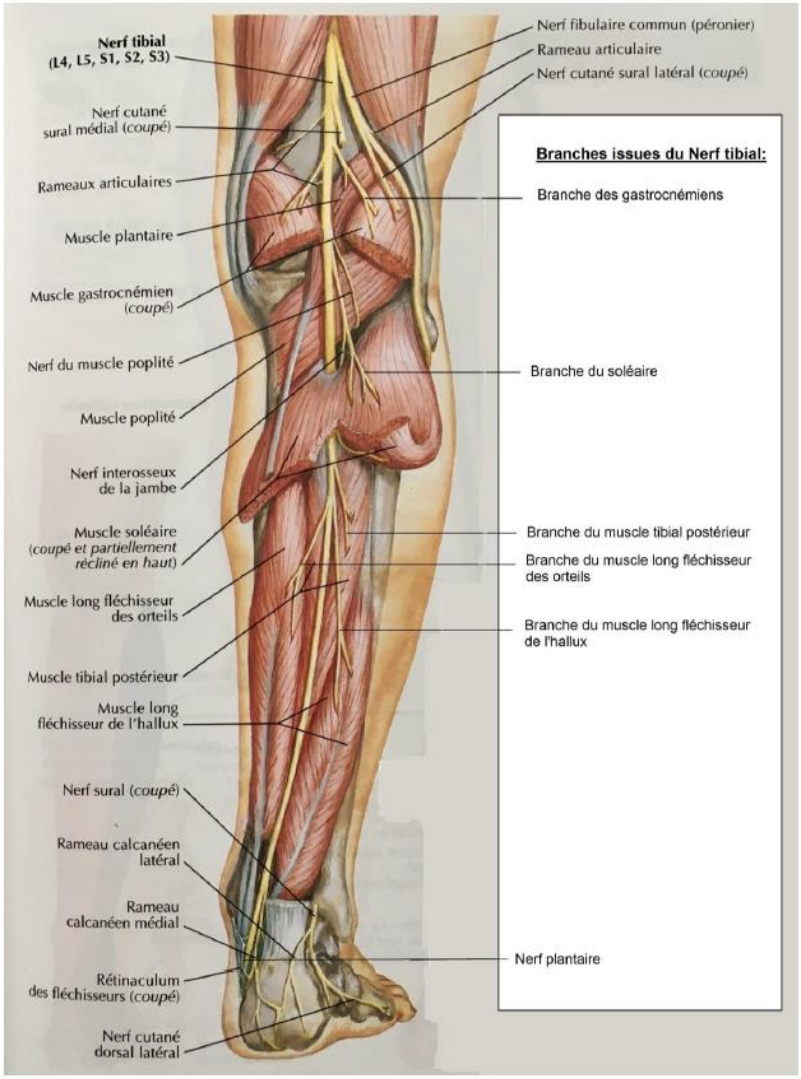

a) Le muscle tibial postérieur

Il s'insère aux deux tiers supérieurs de la face postérieure du tibia et de la fibula, ainsi que sur la membrane interosseuse. Son tendon chemine en rétro malléolaire médial, en avant du tendon du long fléchisseur des orteils.
Il s'insère sur la tubérosité de l'os naviculaire, et par des expansions sur la tubérosité du cuboïde, le sustentaculum tali, la face plantaire des cunéiformes et la base des métatarsiens II, III et IV.
Il est innervé par le nerf tibial et est le principal muscle inverseur du pied.

b) Le muscle tibial antérieur

Il s'agit d'un muscle appartenant à la loge antérieure de jambe

Il s'insère sur les deux tiers supérieurs de la face latérale du tibia ainsi que sur la membrane interosseuse. Il se termine sur le bord médial du cunéiforme médial ainsi que sur la base du premier métatarsien. Il est innervé par le nerf fibulaire profond. Il est flechisseur dorsal de cheville et participe au mouvement d'inversion.

c) Le muscle long fibulaire

Il appartient à la loge latérale de jambe
Il s'insère sur les deux tiers supérieurs de la face latérale de la fibula, sur la membrane interosseuse ainsi que sur le condyle latéral du tibia.
Il est innervé par le nerf fibulaire superficiel
Il est éverseur et participe à la flexion dorsale du pied.

d) Le muscle court fibulaire

Il appartient à la loge latérale de jambe.
Il s'insère sur la moitié inférieure de la face latérale de la fibula.
Son tendon chemine en arrière de la malléole latérale et vient s'insérer à la base du 5ème métatarsien.
Il est innervé par le nerf fibulaire superficiel.
Il est éverseur et participe à la flexion dorsale du pied.

e) Le nerf tibial

Il s’agit d’un nerf mixte, branche terminale interne du nerf sciatique, et comprenant des fibres provenant des racines L4 à S3. Il nait au niveau du creux poplité au niveau duquel il donne les branches à destiné des gastrocnémiens médial et latéral, le nerf supérieur du soléaire et le nerf du muscle poplité. Il s’engage ensuite sous l’arcade du soléaire et chemine contre la membrane interrosseuse accompagné du pédicule vasculaire. Il donne en jambe les branches nerveuses à destiné du muscle tibial postérieur, du long fléchisseur des orteils et du long fléchisseur de l’hallux.
Il se dirige enfin vers la malléole interne dans le tunnel retro malléolaire, où il se divise en deux branches terminales : nerf plantaire latéral et nerf plantaire médial.

Annexe 7 : Biomécanique de la marche normale

1) Le cycle de marche

Le cycle de marche complet peut être décomposé en deux phases principales :

- une phase d'appui (60% du cycle de marche)
- une phase oscillante (40% du cycle de marche)

a) Phase d'appui

- La réception ou phase taligrade représente 15% du cycle. Elle débute au moment de l'attaque du talon au sol. L'angle d'attaque de la cheville se situe aux alentours de 0°.
- La phase intermédiaire ou phase plantigrade représente environ 25% du cycle. Le pied entre en plein contact avec le sol. La cheville réalise une flexion dorsale et passe d'environ 10° de flexion plantaire à 20° de flexion dorsale
- La phase de fin d'appui ou digitigrade représente environ 20% du cycle. Le talon se décolle du sol. L'appui passe sur l'avant du pied (tête des métatarsiens). La cheville revient en position neutre. Puis les orteils se décollent du sol et la cheville passe de 0° à 5° de flexion plantaire.

b) Phase oscillante

La cheville revient en position neutre puis passe à 5° de flexion dorsale lors de l'avancée du membre oscillant.

c) Le double appui

Elle représente environ 20% du cycle.
Pendant cette phase les deux pieds sont en contact avec le sol.
Ces périodes correspondent aux transitions entre les phases d'appui et les phases d'oscillations.
Au cours d'un cycle deux phases de double appui se produisent : le double appui de réception et le double appui de propulsion.

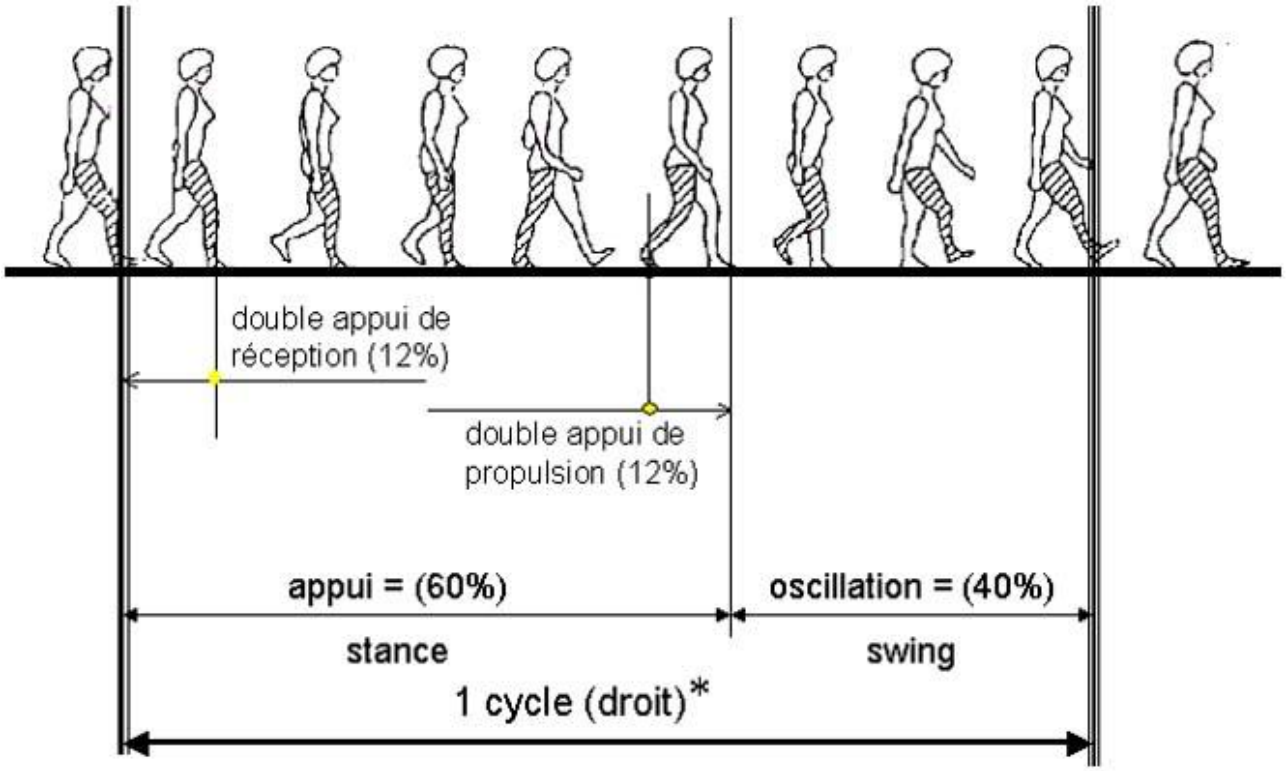

2) Neurophysiologie de la marche

La marche correspond à une activation musculaire cyclique, principalement automatique mais qui peut être modulé par le contrôle volontaire et donc le cortex cérébral au moment notamment des changements de direction ou de la vitesse de marche.
Elle nécessite l'intégrité de nombreuses structures, notamment celles qui sont en charge de maintenir une position érigé stable :
- le système vestibulaire pour l'équilibre
- les afférences proprioceptive pour la position du corps dans l'espace
- le cervelet qui coordonne les mouvements automatiques
- le système visuel

Les différentes activations du membre inférieur sont sous le contrôle du générateur spinal de la marche (GSM) : il s'agit d'un groupement d'interneurones, de localisation présumée lombaire, présentant une activité électrique spontanée rythmique.

Les autres structures impliquées sont :

- les noyaux de la base, notamment le striatum
- le cortex associatif fronto-pariétal qui joue un rôle dans la planification de l'action et le choix d'un programme moteur

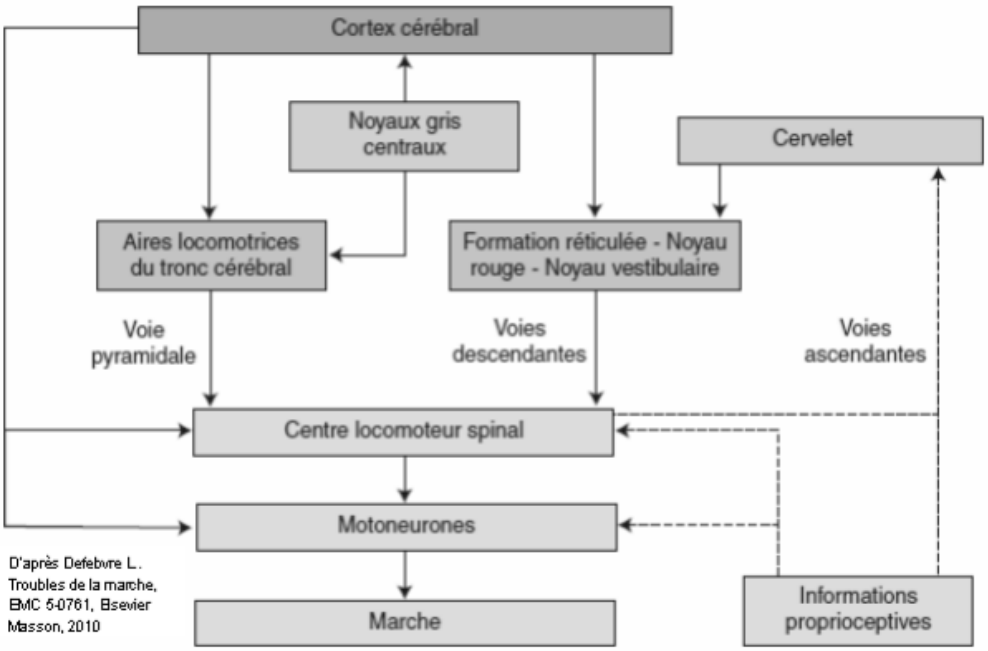

3) <u>Les prérequis d'une marche normale</u>

Gage a décrit 5 critères qu'il considère indispensable pour obtenir une marche de qualité :

1. La stabilité pendant la phase d'appui : cela nécessite un appui plantigrade avec un genou stable.
2. Passage libre du pied pendant la phase oscillante : cela impose une bonne flexion des articulations du membre inférieur (cheville, genou, hanche).
3. Pré positionnement du pied en fin de phase oscillante pour préparer l'attaque du pas : cheville à 90°, contact talonnier, genou en quasi-extension complète.
4. Longueur adéquate du pas.
5. Conservation de l'énergie permettant une marche efficiente : en condition physiologique la marche est un mouvement peu couteux sur le plan énergétique.

4) Activation des groupes musculaires au cours de la marche

a) Le tibial postérieur

L'activation du tibial postérieur au cours du cycle de marche a été étudié par électromyographie. La série de Murley et al. (34) par exemple retrouve une activation biphasique: une contraction dans un premier temps au moment du contact initial puis au milieu de la phase d'appui.

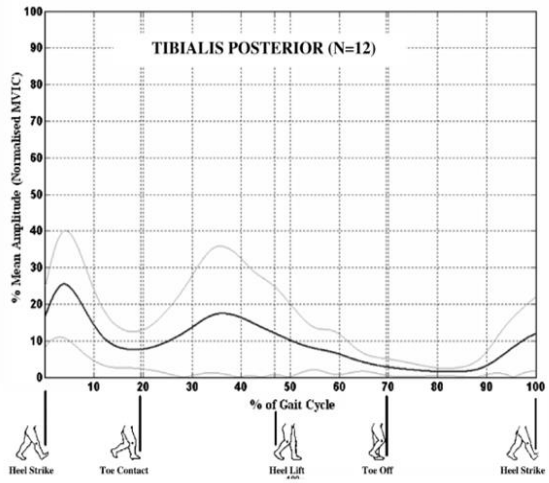

Figure 4 : Contraction du tibial postérieur au cours de la marche –
Tiré de l'article de Murley et al.

Le TP assure une fonction de stabilisation du médio et de l'arrière-pied lors du pas portant, en verrouillant le tarse. Il participe avec le long fibulaire au soutien de l'arche médiale. En fin de phase oscillante il existe une anticipation de l'appui avec équilibration des muscles stabilisateurs latéraux : le TP en dedans, le LF en dehors.

Au moment du contact avec le sol l'arrière-pied se met en léger valgus-pronation (phénomène de Schwartz), ce qui sollicite intensément le TP qui se contracte, ramenant l'arrière-pied en varus supination qui ainsi se verrouille.

Dans un second temps lors de la phase d'appui, son action concentrique supinatrice participe au soutien de l'arche médiale et verrouille les articulations du médio pied, ce qui rigidifie le pied avant la phase de propulsion.

b) Le tibial antérieur

Le tibial antérieur est le principal releveur du pied, en association avec le long extenseur des orteils et le long extenseur de l'hallux. Son activité est biphasique lors de la marche. Sa contraction s'observe une première fois en début de phase oscillante pour relever le pied.
On observe ensuite un deuxième pic d'action en fin de phase oscillante : la contraction permet d'amortir l'impact du talon au sol puis son travail excentrique permet de freiner la chute de l'avant pied sur le sol.

Annexe 8 : Physiopathologie du pied varus équin spastique

La spasticité prédomine habituellement sur les muscles de la loge postérieure de la jambe, sur les muscles plantaires et de façon plus rare sur les muscles de la loge latérale. La raison de cette distribution inégale en est encore inconnue, une des hypothèses est que les muscles de la loge postérieure ont leur action principale lors du 2ème temps de la phase d'appui, pour amortir l'énergie de l'avancée du pas et la flexion du tibia sur le pied. Il s'agit donc de muscles dont le travail principal est excentrique et s'effectue en étirement.

L'équin s'explique donc par le déséquilibre qui se crée entre les muscles fléchisseurs plantaires spastiques (triceps sural principalement mais aussi long fléchisseur des orteils et long fléchisseur de l'hallux) et les muscles fléchisseurs dorsaux parétiques (muscle tibial antérieur et long extenseur des orteils et long extenseur de l'hallux)
La physiopathologie du varus du tarse postérieur est plus controversée. La spasticité sur le tibial postérieur est le plus souvent incriminée. Néanmoins des études électromyographiques telle que celle conduite par Perry et al (35) retrouvent quant à eux une participation faible du tibial postérieur avec en revanche une activation prolongée du muscle tibial antérieur qui reste actif durant toute la phase oscillante mais aussi de façon anormale en phase d'appui et qui serait donc responsable du varus.
Le déficit d'activation des muscles fibulaires concourt également au positionnement du pied en varus.
Les conséquences fonctionnelles du varus équin sont donc :

- Des phénomènes d'accrochage du pied lors du passage du pas
- Une attaque du pied qui se fait par l'avant pied ou le bord latéral au lieu d'un contact talonnier.
- Un appui plantigrade perturbé lors de la phase d'appui avec une instabilité lors de l'appui unipodal
- Un défaut de propulsion en fin de phase d'appui

<u>Autres perturbations du schéma de marche chez le patient hémiplégique post AVC</u>

Les articulations sus jacentes sont également concernées par la spasticité notamment la hanche et le genou. La marche du patient hémiplégique se caractérise fréquemment par un déficit de flexion de genou et de hanche.

Le patient met en place des mécanismes de compensation avec lors du passage du pas un mouvement de circumbduction-abduction de hanche et hémi-élévation controlatérale du bassin. C'est la démarche en « fauchant » caractéristique de l'hémiplégique.
Au niveau du pied d'autres déformations peuvent être observées, c'est le cas des griffes d'orteils par hyperactivité du long fléchisseur et/ou hypoactivité des extenseurs. On peut également au niveau de l'hallux observer une hyperextension par hypertonie du long extenseur qualifié d'hallux erectus. Une déformation en hallux valgus, infra ou supraductus peut aussi survenir en cas d'hypertonie sur le muscle adducteur de l'hallux.
Ces déformations peuvent être responsables de douleurs au chaussage ainsi que de conflits cutanés ou unguéaux. Elles peuvent être purement dynamiques et n'apparaitre que lors de la verticalisation et nécessitent donc un examen attentif.
Enfin l'association de troubles de l'équilibre, de troubles sensitifs, d'une héminégligence ou d'une hémianopsie latérale homonyme impactent de manière significative les capacités de marche du patient hémiplégique.

Anomalies du rythme de marche :

- Asymétrie du pas : la longueur du pas est plus petite du côté parétique, la phase d'appui du côté sain est prolongée
- La vitesse de marche est réduite par rapport aux sujets sains (0,2 à 0,5m/s versus 1,33m/s) (36)
- La capacité à accélérer la marche est très réduite au détriment d'une marche qualitative avec aggravation de l'asymétrie

Anomalies de l'activité musculaire :

A l'attaque du pas, les mesures électromyographiques retrouvent une activité trop faible ou inexistante du tibial antérieur ainsi qu'une activité trop précoce des gastrocnémiens et du soléaire. L'attaque du pas se fait donc en excès de flexion plantaire d'où des phénomènes d'accrochage du pied.

SERMENT D'HIPPOCRATE

Au moment d'être admis à exercer la médecine, en présence des maîtres de cette école et de mes condisciples, je promets et je jure d'être fidèle aux lois de l'honneur et de la probité qui la régissent.

Mon premier souci sera, de rétablir, de préserver ou de promouvoir la santé dans tous les éléments physiques et mentaux, individuels collectifs et sociaux. Je respecterai toutes les personnes, leur autonomie et leur volonté, sans aucune discrimination selon leur état ou leurs convictions.
J'interviendrai pour les protéger si elles sont affaiblies, vulnérables ou menacées dans leur intégrité ou dignité.
Même sous la contrainte, je ne ferai usage de mes connaissances contre les lois de l'humanité.

J'informerai les patients de décisions envisagées, de leurs raisons et de leurs conséquences.
Je ne tromperai jamais leur confiance et n'exploiterai pas le pouvoir hérité des circonstances pour forcer leurs consciences.

Je donnerai mes soins à l'indigent et à quiconque me les demandera.
Je ne me laisserai influencer ni par la recherche du gain ni par la recherche de la gloire.

Admis dans l'intimité des personnes, je tairai les secrets qui me sont confiés.
Reçu à l'intérieur des maisons, je respecterai les secrets des foyers.
Et ma conduite ne servira pas à corrompre les mœurs.

Je ferai tout pour soulager les souffrances, sans acharnement.
Je ne provoquerai jamais la mort délibérément.
Je préserverai l'indépendance nécessaire à l'accomplissement de ma mission.
Que je sois modéré en tout, mais insatiable de mon amour de la science.
Je n'entreprendrai rien qui ne dépasse mes compétences ; je les entretiendrai et les perfectionnerai pour assurer au mieux les services qui me seront demandés.

J'apporterai mon aide à mes confrères ainsi qu'à leurs familles dans l'adversité.
Que les hommes et mes confrères m'accordent leur estime si je suis fidèle à mes promesses,
Que je sois déshonoré et méprisé si j'y manque.

NOM ET PRENOM : SELLENET Thomas

SUJET DE LA THESE : Transferts tendineux pour la prise en charge du pied varus équin post AVC: état des lieux

THESE : MEDECINE
Qualification : Médecine Générale □
Médecine Spécialisée ■

ANNEE : 2020

NUMERO D'IDENTIFICATION : 2020ANTI0576

MOTS CLEFS : varus équin, spasticité, transfert tendineux, Watkins, Bardot, HémiTA (1)

(BREF RESUME DE LA THESE)

Nous présentons les résultats fonctionnels des transferts tendineux réalisés pour la prise en charge des pieds varus équins séquellaires d'accident vasculaire cérébraux, entre janvier 2010 et juin 2018. Cette étude a été réalisée conjointement au sein du CHU de Toulouse et de la Martinique, avec un recul moyen de 2,6 ans. Cinquante-quatre patients ont été inclus. Les muscles couramment utilisés pour le transfert sont le tibial postérieur (« Watkins »), le tibial antérieur divisé en deux (« hémiTA »), le long et le court fibulaire (« Bardot »). Les critères d'efficacité retenus l'allégement du chaussage notamment le sevrage du releveur, ainsi que la possibilité de marcher pieds nus. Les complications post-opératoires et les causes de reprises chirurgicales ont également été analysées. Nos résultats confirment le bénéfice fonctionnel de la chirurgie de transfert pour le patient hémiplégique avec respect du cahier des charges.

JURY : Président : Professeur Jean Louis Rouvillain
Juges : Professeur Christian Sainte-rose
: Professeur Philippe Marque
: Docteur David Gasq
: Docteur Olivier Delattre
: Docteur David Ancelin