



HAL
open science

La restauration directe du contact interproximal dans les secteurs postérieurs : théories et réalités cliniques

Lucas Lustman

► **To cite this version:**

Lucas Lustman. La restauration directe du contact interproximal dans les secteurs postérieurs : théories et réalités cliniques. Sciences du Vivant [q-bio]. 2020. dumas-03185465

HAL Id: dumas-03185465

<https://dumas.ccsd.cnrs.fr/dumas-03185465>

Submitted on 30 Mar 2021

HAL is a multi-disciplinary open access archive for the deposit and dissemination of scientific research documents, whether they are published or not. The documents may come from teaching and research institutions in France or abroad, or from public or private research centers.

L'archive ouverte pluridisciplinaire **HAL**, est destinée au dépôt et à la diffusion de documents scientifiques de niveau recherche, publiés ou non, émanant des établissements d'enseignement et de recherche français ou étrangers, des laboratoires publics ou privés.



Distributed under a Creative Commons Attribution - NonCommercial - NoDerivatives 4.0 International License

AVERTISSEMENT

Cette thèse d'exercice est le fruit d'un travail approuvé par le jury de soutenance et réalisé dans le but d'obtenir le diplôme d'État de docteur en chirurgie dentaire. Ce document est mis à disposition de l'ensemble de la communauté universitaire élargie.

Il est soumis à la propriété intellectuelle de l'auteur. Ceci implique une obligation de citation et de référencement lors de l'utilisation de ce document.

D'autre part, toute contrefaçon, plagiat, reproduction illicite encourt toute poursuite pénale.



UNIVERSITÉ DE PARIS

UFR D'ODONTOLOGIE - MONTROUGE

Année 2020

N° M055

THÈSE

POUR LE DIPLÔME D'ÉTAT DE DOCTEUR EN CHIRURGIE DENTAIRE

Présentée et soutenue publiquement le : 06 juillet 2020

Par

Lucas LUSTMAN

**La restauration directe du contact interproximal dans les secteurs
postérieurs : théories et réalités cliniques**

Dirigée par M. le Docteur Franck Decup

JURY

Mme le Professeur Marjolaine Gosset

Président

M. le Docteur Franck Decup

Assesseur

Mme le Docteur Céline Gaucher

Assesseur

Mme le Docteur Marion Florimond

Assesseur



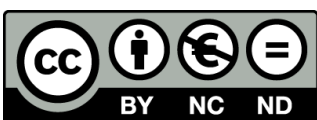


Tableau des enseignants de l'UFR

DÉPARTEMENTS	DISCIPLINES	PROFESSEURS DES UNIVERSITÉS	MAÎTRES DE CONFÉRENCES
1. DÉVELOPPEMENT, CROISSANCE ET PRÉVENTION	ODONTOLOGIE PÉDIATRIQUE	Mme DAVIT-BÉAL Mme DURSUN Mme VITAL	M. COURSON Mme JEGAT Mme SMAIL-FAUGERON Mme VANDERZWALM
	ORTHOPÉDIE DENTO-FACIALE		Mme BENAHMED M. DUNGLAS Mme KAMOUN Mme LE NORCY
	PRÉVENTION, ÉPIDÉMIOLOGIE, ÉCONOMIE DE LA SANTÉ ET ODONTOLOGIE LÉGALE	Mme FOLLIGUET M. PIRNAY	Mme GERMA M. TAVERNIER
2. CHIRURGIE ORALE, PARODONTOLOGIE, BIOLOGIE ORALE	PARODONTOLOGIE	Mme COLOMBIER Mme GOSSET	M. BIOSSE DUPLAN M. GUEZ
	CHIRURGIE ORALE	M. MAMAN Mme RADOI	Mme EJEIL M. GAULTIER M. HADIDA M. MOREAU M. NGUYEN Mme TAÏHI
	BIOLOGIE ORALE	Mme CHAUSSAIN M. GOGLY Mme SÉGUIER Mme POLIARD	M. ARRETO Mme BARDET (MCF) Mme CHARDIN M. FERRE M. LE MAY
3. RÉHABILITATION ORALE	DENTISTERIE RESTAURATRICE ENDODONTIE	Mme BOUKPESSI Mme CHEMLA	Mme BERÈS Mme BESNAULT M. BONTE Mme COLLIGNON M. DECUP Mme GAUCHER
	PROTHÈSES	Mme WULFMAN	M. CHEYLAN M. DAAS M. DOT M. EID Mme FOUILLOUX-PATEY Mme GORIN M. RENAULT M. RIGNON-BRET M. TRAMBA
	FONCTION-DYSFONCTION, IMAGERIE, BIOMATÉRIAUX	M. SALMON	M. ATTAL Mme BENBELAID Mme BENOÎT A LA GUILLAUME (MCF) M. BOUTER M. CHARRIER M. CHERRUAU M. FLEITER Mme FRON CHABOUIS Mme MANGIONE Mme TILOTTA
	PROFESSEURS ÉMÉRITES	M. BÉRENHOLC Mme BRION M. LASFARGUES M. LAUTROU M. LEVY	M. PELLAT M. PIERRISNARD M. SAFFAR Mme WOLIKOW

Liste mise à jour le 04 novembre 2019

Remerciements

À Mme le Professeur Marjolaine Gosset

Docteur en Chirurgie dentaire

Spécialiste qualifiée en Médecine bucco-dentaire

Docteur de l'Université Pierre et Marie Curie

Habilitée à Diriger des Recherches

Professeur des Universités, UFR d'Odontologie - Montrouge

Praticien Hospitalier, Assistance Publique-Hôpitaux de Paris

Pour m'avoir fait l'honneur d'accepter de présider ce jury de thèse d'exercice. Je vous remercie pour votre pédagogie, la qualité des vos enseignements tout au long de mon cursus et surtout dans le contexte privilégié de la consultation spécialisée « MICAI » à l'hôpital Charles-Foix à Ivry-sur-Seine. Soyez assurée de ma reconnaissance et de mon plus grand respect.

À M. le Docteur Franck Decup

Docteur en Chirurgie dentaire

Docteur de l'Université Paris Descartes

Maître de Conférences des Universités, UFR d'Odontologie - Montrouge

Praticien Hospitalier, Assistance Publique-Hôpitaux de Paris

Qui m'a fait l'honneur de diriger ce mémoire. Je vous remercie pour tout ce que vous m'avez apporté : rigueur, patience, perfectionnisme et efficacité. Continuer ma formation en tant que votre attaché aura été un vrai plaisir et m'aura garanti un enseignement le plus complet. Veuillez trouver ici, le témoignage de mon respect le plus grand.

À Mme le Docteur Céline Gaucher

Docteur en Chirurgie dentaire

Docteur de l'Université Paris Descartes

Maître de Conférences des Universités, UFR d'Odontologie - Montrouge

Praticien Hospitalier, Assistance Publique-Hôpitaux de Paris

Qui me fait l'honneur de siéger à ce jury de thèse. Veuillez trouver ici,
le témoignage de mon respect le plus grand.

À Mme le Docteur Marion Florimond

Docteur en Chirurgie dentaire

Docteur de l'Université Paris Descartes

Assitant Hospitalo-Universitaire, UFR d'Odontologie - Montrouge

Praticien Hospitalier, Assistance Publique-Hôpitaux de Paris

Qui me fait l'honneur de siéger à ce jury de thèse. Je vous remercie pour votre patience et votre pédagogie. La confiance que vous m'avez apportée dès le début de ma formation, aura été un réel privilège. Veuillez trouver ici, l'expression de mon respect le plus grand.

A ma mère, la chef de tous, qui a toujours été présente pour moi. Tu m'as toujours aidé pour tout ce que j'ai entrepris. Attentionnée et dévouée, je te suis tellement reconnaissant ! Tu m'auras toujours aidé/surveillé dans mon travail. Ma thèse la voici, depuis le temps que tu l'attendais. Aujourd'hui nous travaillons ensemble. On peut dire que tu recrutes dès le plus jeune âge tes collègues. Tu es une grande source d'inspiration pour moi. Encore une fois je te remercie du plus profond de mon cœur ma maman chérie.

A mon père, aussi toujours présent. Toi et maman vous êtes relayés pour m'aiguiller de la meilleure façon. Depuis tout petit tu m'as transmis ta passion pour la musique et le sport, tu étais toujours là pour m'accompagner aux tournois de tennis, m'aider dans mes devoirs surtout en physique et les autres matières scientifiques. Merci encore pour tout ce que tu m'as transmis.

A mes frères et sœurs : Laure et Liam. Le sang, je vous aime tellement et je suis tellement heureux de vous avoir à mes côtés. Vous êtes mes confidents et vous m'avez toujours aidé à faire les meilleurs choix. Nous sommes plus que soudés, je serai toujours présent pour vous, soyez en sûr !

A mes grands parents : Papou et Mamou, je vous remercie de votre enthousiasme et de tout ces moments que l'on a passés ensemble. Merci de vous être si bien occupé de moi, pour les voyages à travers le monde ou tout simplement pour les sorties en famille. Je vous aime fort.

A ma Léah, mon amour. Merci d'être là chaque jour, tu es ma plus grande motivation. Tu me boostes dans tout ce que j'entreprends et je le fais en grande partie pour toi. Merci de ta générosité, ta bienveillance, de ta gentillesse et pour tout ce que tu fais pour moi. J'espère voyager à travers le monde avec toi et de toujours t'avoir à mes côtés. Je t'aime à la folie.

A mes oncles et tantes : 2 côtés de la famille, 2 salles, 2 ambiances. Merci pour l'amour que vous m'avez porté. Tonton Pierrot, toujours aussi jeune dans ta tête, tu as toujours été là pour moi. Tata Johanna, merci pour ta gentillesse et la douceur que tu apportes au sein de la famille. Tonton Georges et Tata Sophie, après ma mère c'est de vous que je me suis inspiré pour la passion des dents, je me rappellerai toujours le stage que j'ai fait dans votre cabinet et qui m'a d'autant plus poussé à faire une P1 pour être dentiste.

A mes cousins : Joel et Louise, merci pour tous les souvenirs que nous garderons, que ce soit à Paris, à Grenoble, au ski etc. Spéciale dédicace à toi jojo qui m'aura aidé à boucler la présentation de cette thèse ! Ton cousin, ce n'est pas un crack de WORD...

A ma cousine Roxane, RORO, El Jefe de Charles-Foix ! Depuis le début je suis ta trace. Dès la P1 tu m'as donné tous tes cours, tes trucs et astuces pour réussir le concours. Je me rappelle que tous les ans on calculait « si chacun on ne redouble pas, on se retrouvera en binôme D2-T1. Tu m'as beaucoup transmis : exigence, perfectionnisme et rapidité. Aujourd'hui, j'ai choisi le même maître de thèse que toi et je finis en commençant le même DU que toi. Je pourrai maintenant t'appeler consoeur pour de bon. Merci encore pour tout ce que tu as fait pour moi.

A Linda, tu es comme une deuxième mère pour moi. Merci pour tout l'amour que tu me donnes.

A mes amis, à travers votre implication vous m'avez permis de m'épanouir, de m'apporter des fous rires, de me motiver dans mes études et de me faire vivre des moments qui resteront gravés à jamais dans ma mémoire. Je sais que je pourrai toujours compter sur vous. Merci pour tout, j'espère continuer à parcourir du chemin avec vous.

Au Dr. Corinne Rouch Nahmani, tu auras été la première à me faire confiance alors que je n'avais pas du tout d'expérience de cabinet. Un grand merci pour ta gentillesse et pour ton accueil !

A mes professeurs. Merci pour vos enseignements et votre pédagogie. Veuillez trouver ici, l'expression de mon respect le plus grand.

Table des matières

INTRODUCTION	2
1 : LE RAPPORT INTRA-ARCADE : ROLE DU CONTACT INTERPROXIMAL	3
1.1 DEFINITION ET ANATOMIE DU CONTACT PHYSIOLOGIQUE.....	3
1.2 ASPECT FONCTIONNEL DU CONTACT INTERPROXIMAL ET FORCE DE PRESSION	4
1.3 L'ECOSYSTEME INTERPROXIMAL	7
1.4 INFLUENCE DE LA PERTE DE CONTACT INTERPROXIMAL	8
2 : RECONSTITUTION DIRECTE DU CONTACT INTERPROXIMAL SUITE A DES PERTES DE STRUCTURES DENTAIRES DANS LE SECTEUR POSTERIEUR	11
2.1 TECHNIQUE DIRECTE ET SES PROBLEMATIQUES	11
2.2 OBJECTIFS DE RESTAURATION OCCLUSOPROXIMALE ET CRITERES FDI	12
2.3 PROCEDURE OPERATOIRE.....	14
2.3.1 Préparation des tissus résiduels (dent à traiter et dent adjacente)	15
2.3.2 Choix et mise en place du système de coffrage	20
2.3.3 Choix et mise en place du coin interdentaire.....	25
2.3.4 Choix et mise en place de l'anneau séparateur	30
2.3.5 Adaptation et mise en forme de la matrice	36
2.3.6 Stratification de la restauration composite.....	36
2.3.7 Finitions et polissage	38
3 : CAS CLINIQUES	39
3.1 SIMPLE CAVITE OCCLUSO-PROXIMALE.....	39
3.2 DEUX CAVITES INTERPROXIMALES ADJACENTES.....	44
3.3 DEUX CAVITES MESIALE ET DISTALE SUR UNE MEME DENT	45
CONCLUSION	46
BIBLIOGRAPHIE	47
TABLE DES FIGURES	49
ANNEXES	52

Introduction

La reconstitution d'une perte de substance dentaire occlusoproximale est un acte fréquemment réalisé en omnipratique. La procédure a beaucoup évolué ces dernières années grâce notamment au développement de matériel mieux adapté pour les obturations directes. Le point le plus délicat dans ce type de reconstitution est la bonne restitution anatomo-fonctionnelle du rapport interproximal. La normalité anatomique fait que 2 dents adjacentes correctement positionnées, se touchent via un point ou une surface de contact. Cette zone de rencontre des embrasures occlusales et proximales est indispensable à restaurer pour retrouver des conditions physiologiques de mastication. En cas de défauts, cela entraîne un inconfort du patient et une perturbation de l'écosystème interproximal pouvant conduire à des destructions tissulaires parodontales ou dentaires.

Le but de cette thèse sera, dans un premier temps, de définir le rôle anatomo-physiologique du contact interproximal et de soulever les conséquences induites par sa perte. Dans un second temps, nous traiterons de la restauration d'une dent présentant une perte de substance proximale. Nous verrons les techniques actuelles et novatrices disponibles pour nous aider dans toutes les situations cliniques plus ou moins complexes, fréquemment rencontrées par le chirurgien-dentiste en omnipratique.¹

¹ Cautain et Aboudharam, « Point de contact proximal, réalités cliniques ».

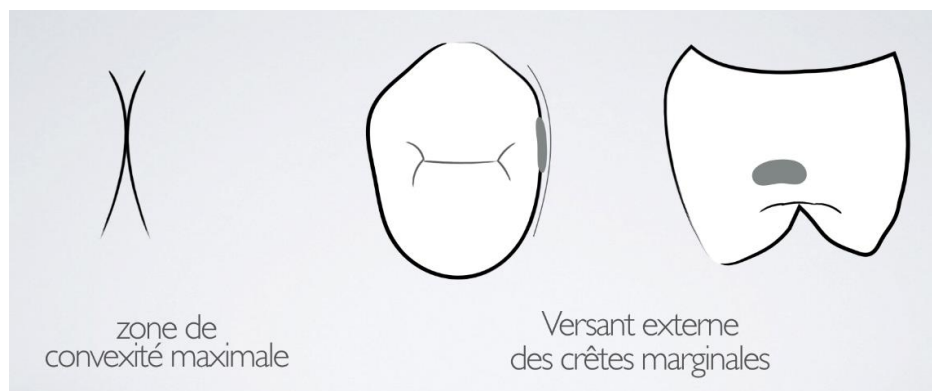
1 : Le rapport intra-arcade : rôle du contact interproximal

1.1 Définition et anatomie du contact physiologique

Le rapport physiologique « normal » entre les différents organes dentaires s'effectue par un contact ou une zone de rencontre de convexité maximale entre deux dents, classiquement appelé *contact interproximal*. Ce rapport intra-arcade entre les dents joue un rôle prépondérant dans l'anatomie et la morphologie dentaire, dans la fonction masticatrice et la longueur d'arcade.² Les contacts sont là pour maintenir la stabilité de l'arcade et faire agir chaque dent comme un élément d'un ensemble, fonctionnel. Il a un rôle dans la fonction masticatrice et joue sur le positionnement des dents et la transmission des forces interdentaires.

Ce contact interproximal, couramment appelé point de contact est en fait une surface de contact. En effet, le contact est soumis avec le temps à un phénomène d'attrition interproximal. Des contraintes occlusales sont appliquées lors de la mastication ou dans des cas pathologiques de bruxisme. Le « point » de contact s'use. On parlera alors de surface de contact. Des facettes d'usure interproximales apparaissent du fait de la souplesse du desmodonte qui autorise des mouvements partiels d'une dent par rapport à sa dent adjacente. Une analyse de ces facettes d'usure montre que ces mouvements partiels sont presque purement verticaux et non vestibulolinguaux.

Figure 1 : Schéma d'anatomie du contact interproximal



Source : Dr Decup, 2019.

² Lasfargues et Colon, *Odontologie conservatrice et restauratrice. Tome 1, Une approche médicale globale.*

Au niveau de chaque dent, les contacts interproximaux sont situés du côté mésial, plus proches du bord incisif (pour les dents antérieures) ou de la face (pour les dents postérieures), que du côté distal. Selon Lasfargues et Colon : « Les zones de contact se trouvent dans le tiers vestibulaire et dans le tiers incisif pour toutes les dents du groupe incisivo-canin. Pour les dents cuspidées, les zones de contact se trouvent dans le sens vestibulolingual à la jonction entre le tiers vestibulaire et le tiers médian et, dans le sens occlusocervical, à la jonction entre le tiers occlusal et le tiers médian. Cependant, la zone de contact interproximale entre la première et la deuxième prémolaire maxillaire se trouve dans le tiers médian dans le sens vestibulolingual comme dans le sens occlusocervical ». ³

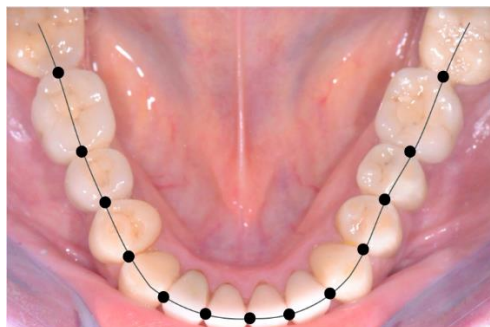
Le contact interproximal est situé à la rencontre de quatre embrasures : occlusale, cervicale, vestibulaire et linguale. Leur anatomie physiologique va permettre une déflexion du bol alimentaire et la protection de la papille interdendaire. La crête marginale dentaire participe aussi, par son versant interne, à la déflexion du bol alimentaire vers la face occlusale. Elle participe, par son versant externe à la morphologie des embrasures occlusale, vestibulaire et linguale.

1.2 Aspect fonctionnel du contact interproximal et force de pression

Le contact interproximal présente 3 rôles :

- **Rapport dentaire intra-arcade et répartition des contraintes**

Figure 2 : Le contact interproximal - le rapport intra-arcade



Source : Dr Decup, 2019.

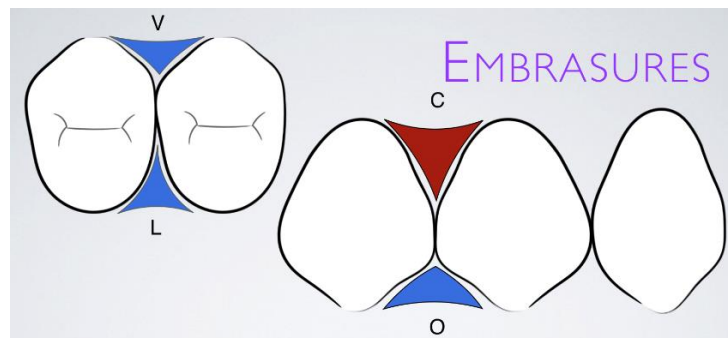
Les contraintes occlusales occasionnées lors de la mastication par les dents antagonistes ou par le bol alimentaire sont perpendiculaires et verticales aux dents. Les forces orthogonales aux dents tendent à

³ Lasfargues et Colon.

les faire bouger dans un plan vertical mésio-distal. Les contacts interproximaux mésiaux et distaux sont ainsi sollicités et participent à la propagation intra-arcade des forces occlusales entre deux dents adjacentes. De plus lors de la mastication, la longueur d'arcade diminue et les contact interdentaires du côté travaillant sont mis à l'épreuve. ⁴ Ces forces provoquent aussi des mouvements dentaires du côté non travaillant, réduisant aussi la longueur d'arcade. Ainsi les contacts proximaux assurent la transmission des forces de directions mésio-distales. ⁵

- **Déflexion des aliments par le biais de l'embrasure occlusale**

Figure 3 : Schéma des embrasures vestibulaires, linguales, cervicales et occlusales

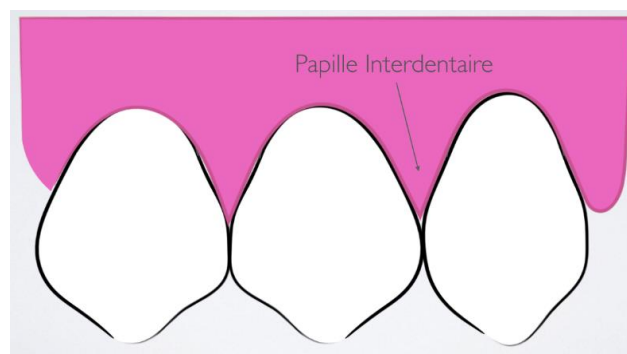


Source : Dr Decup, 2019.

Elle représente un couloir d'évacuation et permet l'écrasement des aliments lors de la mastication et leur évacuation en vestibulaire et en lingual.

- **Protection physique de la papille interdentaire**

Figure 4 : Schéma de papilles interdentaires



Source : Dr Decup, 2019.

⁴ Oh et al., « Relationship between occlusal tooth contact patterns and tightness of proximal tooth contact ».

⁵ Dörfer et al., « Factors influencing proximal dental contact strengths ».

Pour un sujet sain, le contact interproximal crée une niche de protection de la papille interdentaire et assure sa santé. L'embrasure cervicale sera comblée, ce qui apporte au patient un confort masticoire et évite aux aliments de se loger entre les dents lors de prises alimentaires.

La force de contact entre 2 dents est mesurée par la force de friction exercée au retrait d'une bande de métal ⁶ et sera mesurée en Newton. Le Newton est, dans le système international, l'unité de force constante qui communique à un corps ayant une masse d'un kilogramme une accélération d'un mètre par seconde au carré. La force en Newton sera ainsi calculée par la formule suivante :

$$P (N) = m (kg) \times g (m.s^{-2})$$

Avec

P : Le poids en Newton (N)

m : La masse en kilogramme (kg)

g : L'accélération de la pesanteur (m.s⁻²)

Une première étude menée montre que la force nécessaire au retrait de la bande métallique est comprise entre 2 et 4 N ⁷ alors qu'une autre étude menée par l'Université de Chosun en Corée du Sud montre que cette force est comprise entre 0.5 et 3 N. ⁸ Ces forces de friction varient évidemment de manière interpersonnelle mais aussi intrapersonnelle, en effet les contacts interdentaires ne sont pas les mêmes dans les secteurs postérieurs que dans le secteur antérieur. Un contact interdentaire dans les secteurs postérieurs est plus fort que dans le secteur antérieur. La force de retrait de la bande métallique la plus forte sera mesurée entre la deuxième prémolaire et la première molaire. Au final les 2 études se rejoignent, le delta entre les valeurs mesurées est au final négligeable. De manière plus concrète une force d'environ 1 à 3 N correspond à la force qu'on doit fournir pour retirer une feuille de papier coincée sous un poids de 100 à 300 g (ex : téléphone portable).

Lors de la mastication, les dents sont soumises à des contraintes occlusales et le ligament alvéolodentaire, les absorbant, fait bouger les dents et donc la force des contacts. Deux théories sur le contact proximal existent ⁹ :

- Le contact actif : Les dents se touchent de manière compressive et donc une force est requise pour séparer deux dents adjacentes de leur contact actif (théorie compressive).

⁶ Vardimon et al., « Tightness of dental contact points in spaced and non-spaced permanent dentitions ».

⁷ Wolff et al., « Proximal contact tightness between direct-composite additions in the posterior dentition : an in vitro investigation ».

⁸ Kim et al., « Evaluation of tightness of proximal tooth contact in permanent dentition ».

⁹ Vardimon et al., « Tightness of dental contact points in spaced and non-spaced permanent dentitions ».

- Le contact passif : Les dents se touchent de manière passive, sans force de compression. Cependant, dans le cas de dents plus fermement attachées à leur position, une force sera nécessaire pour séparer deux dents adjacentes de leur contact passif (théorie résistante).

D'un autre point de vue, d'autres auteurs ont suggérés qu'au repos, en dehors des positions d'occlusion, il n'existe pas de contact interdenteaire à proprement parlé, évoquant des espaces allant de 3 à 21 μm .¹⁰ Ces mesures représentent des épaisseurs de cales passant sans aucune résistance entre deux dents voisines situées sur une même arcade. D'autres auteurs ont même montré que les espaces interdenteaires sont plus étroits à la mandibule qu'au maxillaire, toujours au repos. Ces derniers ont également constaté, en occlusion cette fois, des contacts interdenteaires plus forts au maxillaire qu'à la mandibule, influencés eux aussi par les contacts occlusaux.¹¹ Ainsi, on peut en déduire que les contacts sont plus ou moins équivalents au maxillaire et à la mandibule car la fonction est répartie et dépend des forces de la musculature. Les contacts occlusaux semblent aussi dépendre de la posture. Leur force augmente quand l'individu passe de la position allongée à la position debout.¹² Ils dépendent également du moment de la journée, leur force atteignant leur maximum à midi.¹³ Cet aperçu de la complexité et de la variabilité du contact interproximal nous amène, soit à nous inquiéter du respect de son intégrité, soit à nous attacher à sa reconstitution la plus fidèle à son anatomie.

1.3 L'écosystème interproximal

Le contact interproximal est le sommet d'un triangle formé par les faces proximales de deux dents adjacentes et à sa base la papille interdenteaire. Comme énoncé plus haut, ce contact est donc primordial pour le bon fonctionnement de cet écosystème interproximal. Il permet la déflexion du bol alimentaire et la santé du parodonte interproximal.

On pourrait se demander si le biofilm est le même dans un espace moins accessible aux instruments d'hygiène buccodentaire pour le patient. Contrairement au reste du biofilm bactérien du reste de la cavité buccale, dont les bactéries sont d'origines exogènes, la plaque dentaire supragingivale interproximale serait l'habitat naturel de *Actinobacillus Actinomycetemcomitans* (A.A), *Bacteroides Forsythus* (B.F), *Campylobacter Rectus* (C.R) et *Prevotella Nigrescens* (P.N). Ces bactéries ne sont pas des pathogènes exogènes, elles sont quant à elles amphibiotiques et opportunistes.¹⁴ Ces bactéries

¹⁰ Kasahara et al., « Observations of interproximal contact relations during clenching ».

¹¹ Oh et al., « Relationship between occlusal tooth contact patterns and tightness of proximal tooth contact ».

¹² Kim et al., « Evaluation of tightness of proximal tooth contact in permanent dentition ».

¹³ Dörfer et al., « Factors influencing proximal dental contact strengths ».

¹⁴ Gmür et Guggenheim, « Interdental supragingival plaque: a natural habitat of *Actinobacillus actinomycetemcomitans*, *Bacteroides forsythus*, *Campylobacter rectus*, and *Prevotella nigrescens* ».

« Gram - » sont fortement associées aux maladies parodontales. Elles sont cependant retrouvées dans les régions interproximales et le reste de la cavité buccale de sujets exempts de maladies parodontales. Elles seront néanmoins absentes chez les sujets édentés.¹⁵ L'étude menée par Gmür et Guggenheim conclut que le biofilm bactérien interdentaire est composé de bactéries endogènes présentes chez tous les patients. Leur rôle dans la maladie parodontale sera lié à leur quantité accrue plus qu'à leur qualité propre (d'autant plus chez les sujets ayant un terrain de maladie parodontale). Les caries interproximales sont elles aussi dues à la quantité de plaque dentaire et non à sa composition. Aucun lien n'a aujourd'hui été décrit entre la composition particulière du biofilm interdentaire et sa responsabilité dans la prévalence des caries interproximales. En effet, de nombreuses études montrent le lien entre la simple présence de plaque dentaire et les caries interproximales mais ne parlent jamais de lien avec une particularité de la qualité du biofilm. De ces études sort un chiffre : un nettoyage interdentaire quotidien réduit le risque de caries interdentaires de 40 %.¹⁶

1.4 Influence de la perte de contact interproximal

La restauration du contact interproximal se révèle être un challenge quotidien dans l'exercice du chirurgien-dentiste. En effet, la perte du contact interproximal, ou plus largement sa mauvaise restauration, va causer un inconfort chez le patient, qui est souvent un motif de consultation.

On relève ainsi 3 risques à la perte du contact proximal ou de sa mauvaise restauration :

- **Risque fonctionnel** : l'absence du système d'embrasures assurant la déflexion entraîne une stagnation de particules alimentaires entraînant un inconfort du patient. Ensuite, une rupture dans la continuité de l'arcade diminue la répartition des contraintes.

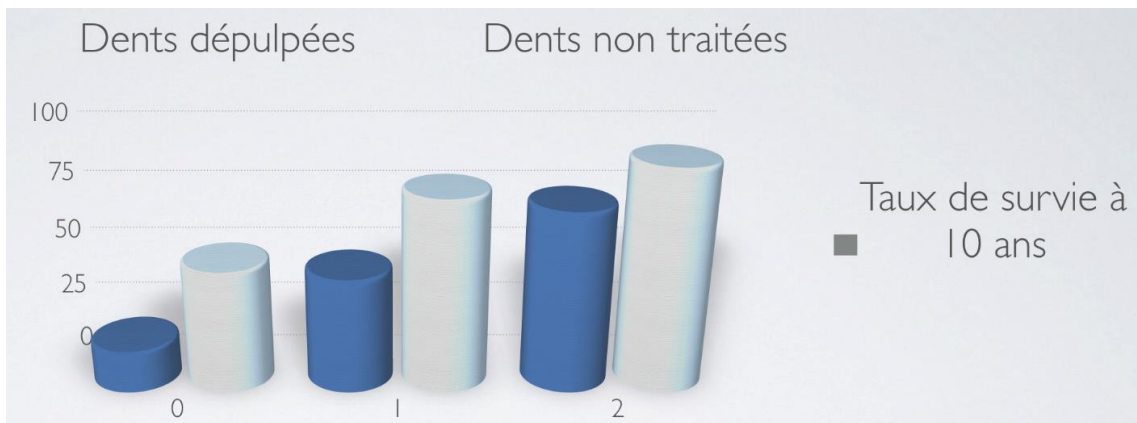
Une étude publiée en 2005 par *Journal of public health dentistry* montre que le taux de survie d'une dent diminue avec le nombre de contacts interproximaux. Ce taux de survie diminue aussi avec le fait qu'une dent soit dépulpée.¹⁷

¹⁵ Gmür et Guggenheim.

¹⁶ Hujoel et al., « Dental flossing and interproximal caries : a systematic review ».

¹⁷ Caplan et al., « Root canal filled versus non-root canal filled teeth : a retrospective comparison of survival times ».

Figure 5 : Diagramme en bâton montrant un taux de survie inférieur des dents proportionnel au nombre de contacts interproximaux



Source : Decup, d'après Caplan « Root canal filled versus non-root canal filled teeth : a retrospective comparison of survival times », 2005.

Ce graphique en bâton, découlant de cette étude, témoigne à 10 ans qu'une dent ayant un contact mésial et distal aura plus de 75 % de chance de survie. Une dent qui perd un des deux contacts aura un taux de survie inférieur à 75 %. Ensuite, une dent dépourvue de contact proximal sera bien plus fragile et aura un taux de survie de moins de 50 %. Ces statistiques diminuent proportionnellement pour ces trois groupes lorsque que la dent est dépulpée.

- **Risque biologique :**

- Risque parodontal : les bourrages alimentaires seront à l'origine d'une compression directe du parodonte interdentaire et donc d'une inflammation chronique pouvant parfois être responsable de vives douleurs dans les cas de « syndrome du septum »

- Risque sur les tissus durs : une mauvaise hygiène interdentaire augmente le risque de caries interproximales

- **Risque esthétique :** La perte de contact entre 2 dents à une influence sur la présence ou non d'une papille interdentaire. Une étude menée par le département de parodontologie de la faculté de Nagpur en Inde, montre que l'espacement des racines dentaires, plus largement l'espacement des dents, et donc l'absence de contact interproximal causerait la perte de cette papille interdentaire. De plus, dans le secteur antérieur le manque de papille interdentaire causera l'apparition de « triangles-noirs »¹⁸ rapportés dans certains cas par les patients.

¹⁸ Kolte, Kolte, et Mishra, « Dimensional influence of interproximal areas on existence of interdental papillae ».

Objectifs de la reconstitution du contact interproximal :

- **Restituer la forme et le contour : recréer le système des embrasures, reconstituer un contour et une forme les plus physiologiques.**
- **Assurer la protection du parodonte interproximal : recréer un écosystème interproximal sans tassement alimentaire.**

2 : Reconstitution directe du contact interproximal suite à des pertes de structures dentaires dans le secteur postérieur

Dans cette partie, nous nous intéresserons à l'aspect restaurateur du contact interproximal concernant des surfaces dentaires altérées dans le secteur postérieur. Nous entendons par altérées, des surfaces dentaires cariées ou présentant une ancienne restauration nécessitant d'être changée (l'aspect orthodontique, dont l'idée est de rapprocher deux surfaces dentaires espacées par des diastèmes, ne sera pas évoqué).

Les procédures opératoires, les matériaux et le matériel associés pour atteindre les meilleurs succès se développent beaucoup au service des restaurations en technique directe.

2.1 Technique directe et ses problématiques

La technique de restauration directe se caractérise par une procédure thérapeutique réalisée directement au fauteuil sans l'intervention de techniques de laboratoire. La réalisation de cette technique se fait en une seule séance. Elle est généralement utilisée pour des restaurations de petite ou moyenne étendue.

Les matériaux de restauration disponibles sur le marché sont nombreux (verres ionomères, résines composites, biocéramiques...). Ils vont être modelés et moulés pour une parfaite adaptation dans la cavité avant prise et durcissement. Les résines composites sont les plus utilisées aujourd'hui.

L'intervention clinique dans région proximale est complexe car l'accès visuel et chirurgical y est difficile pour obtenir un bon contrôle, lors des étapes de collage, de polymérisation et de finition.

La technique de restauration directe requiert une préparation de la cavité permettant un coffrage à l'aide d'une matrice préformée associée à un coin interdentaire et un anneau séparateur. Ainsi, une boîte hermétique sera créée et aidera à monter le matériau de restauration composite dans les meilleures conditions pour reconstruire la dent de la manière la plus anatomique.

Les critères FDI/World Dental Federation ont été proposés pour évaluer les restaurations et avoir des références pour contrôler leur qualité et leur évolution dans le temps.

2.2 Objectifs de restauration occlusoproximale et critères FDI

La restauration du contact interproximal peut être évaluée par plusieurs paramètres. Les critères FDI, mis en place par la World Dental Federation, évaluent la qualité d'une restauration selon des points précis et selon 5 niveaux de qualité dans leur ordre décroissant : excellent, cliniquement bon, cliniquement suffisant, cliniquement insuffisant, cliniquement défectueux (ce dernier niveau nécessite le remplacement de la restauration). Cette classification regroupe 16 critères divisés en 3 groupes : les critères esthétiques, les critères fonctionnels et les critères biologiques.¹⁹

Plusieurs critères FDI, dont un principal, caractérisent la restauration d'un contact interproximal (cf. ci-dessous). Ils indiquent le niveau de qualité de notre propre intervention et permettent son suivi dans le temps par comparaison des valeurs observées. Ils permettent aussi d'évaluer un besoin de ré-intervention ou de réparation d'une restauration existante.

1. Critères fonctionnels :

Le principal critère FDI qui permet d'évaluer la qualité du rapport inter-proximal est le critère fonctionnel numéro 8 :

- Critère 8 : Forme anatomique proximale

Il évalue la forme anatomique du contact proximal : ce critère se décompose en deux aspects, la force de contact et la forme anatomique (respectivement appelé a et b dans la classification FDI). Le contact interproximal doit être normal, le fil dentaire ou une bande de 25µm doivent passer sans trop de force et ne pas se déchirer.

- **Cliniquement excellent :**

- a : Le contact est normal, une bande de matrice métallique de 25µm d'épaisseur ou le fil dentaire passent.
- b : Le contour est normal.

- **Cliniquement bon :**

- a : Le contact est un peu fort, le fil dentaire ou une bande métallique de 25µm d'épaisseur passent en forçant.
- b : Le contour est légèrement défaillant.

¹⁹ Hickel et al., « FDI World Dental Federation : clinical criteria for the evaluation of direct and indirect restorations : update and clinical examples ».

- **Cliniquement suffisant :**
 - a : Le contact est plus faible mais sans réelle perte de structure de la dent ou de préjudice causé au parodonte interproximal. Une bande matrice métallique de 50µm d'épaisseur passe.
 - b : Le contour est déficient de manière visible.
- **Cliniquement insuffisant :**
 - a : Le contact est trop faible et peut causer des troubles parodontaux dus aux tassements alimentaires. Une bande métallique de 100 µm peut passer.
 - b : Le contour n'est pas adéquat. Le remplacement de la restauration est à envisager.
- **Cliniquement défectueux :**
 - a : Le contact est inexistant et cause des troubles parodontaux avérés dus aux tassements alimentaires.
 - b : Le contour de la restauration est nettement défectueux. Le remplacement de la restauration est nécessaire.

On remarquera que ce critère est donc établi en fonction de sa force de contact, de la forme anatomique et indirectement dans la réponse parodontale qui en découle.

D'autres critères peuvent concerner indirectement le rapport inter-proximal :

- Critère 5 : Fracture du matériau et rétention

Il évalue l'intégrité du matériau de remplacement.

- Critère 6 : Adaptation marginale

Le contour doit être harmonieux et ne présenter aucun sur/sous contour.

- Critère 9 : Examen radiologique

Ce critère permet d'évaluer la forme et la continuité anatomique de la restauration avec la dent. On doit relever l'absence de pathologie carieuse à l'examen de contrôle.

- Critère 10 : Opinion du patient

Ce critère évalue le ressenti et le confort du patient.

2. Critères biologiques :

- Critère 12 : Caries secondaires, érosion et abfraction

Lors des séances de maintenance, la restauration ne doit présenter aucun signe pathologique de maladie carieuse ou non carieuse

- Critère 14 : Réponse parodontale (à toujours comparer avec une dent de référence)

Il ne doit pas y avoir de plaque dentaire, d'inflammation ou de poche parodontale. Ce critère est à corréler avec le critère numéro 6 et le critère numéro 8 car l'adaptation marginale et un contact interproximal défectueux auront des répercussions pour le parodonte interdentaire.²⁰

Cette classification est un moyen objectif d'évaluer la qualité d'une restauration du contact interproximal. Elle peut être utilisée lors de la réalisation et du suivi des restaurations.

Objectifs de la restauration composite :

- **Restauration la plus physiologique de l'anatomie dentaire.**
- **Continuité du matériau de restauration et de la dent.**
- **Restauration du contact interproximal entre deux dents adjacentes et de son critère de pression.**

2.3 Procédure opératoire

Les objectifs lors de la restauration d'une cavité occlusoproximale ont été posés.

Nous aurons pour but de décrire les étapes de la procédure clinique en réunissant les données de la littérature ainsi que de l'expérience clinique issue des études de cas présentées et de partage d'expérience de praticiens expérimentés. Le succès du rapport interproximal dépend de la rencontre entre **deux formes convexes régulières** qui entrent en contact avec une **pression modérée**. Toutes les étapes viseront à obtenir ces conditions de traitement.

Nous pouvons distinguer pour la réalisation de cet acte, les étapes suivantes répondant chacune à l'un ou l'autre de ces impératifs :

1. ***Préparation des tissus résiduels (dent à traiter et dent adjacente)***
2. ***Choix et mise en place du système de coffrage***
3. ***Choix et mise en place du coin interdentaire***
4. ***Choix et mise en place de l'anneau séparateur***
5. ***Adaptation et mise en forme de la matrice***
6. ***Stratification de la restauration composite***
7. ***Finitions et polissage***

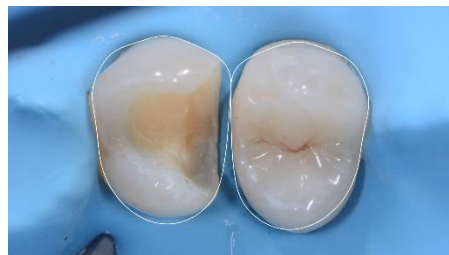²⁰ Hickel et al.

2.3.1 Préparation des tissus résiduels (dent à traiter et dent adjacente)

Compte tenu des objectifs à atteindre pour la restitution du contact interproximal, l'ensemble du site interproximal impliqué doit être analysé et préparé. Cette analyse vaut pour la dent à traiter comme pour la dent adjacente dont la forme et la surface garantiront la moitié du résultat de notre traitement. Une première préparation consiste en l'aménagement cavitaire de la dent à restaurer et une deuxième préparation, si nécessaire, consiste à redonner la forme anatomique optimale de la dent adjacente.

Préparation de la dent à traiter : Les tissus dentaires sont généralement altérés par un processus carieux ou une ancienne restauration et nécessitent un aménagement particulier pour accueillir une restauration composite et favoriser le collage. L'analyse de la situation porte sur le volume des tissus altérés, la qualité des contours persistants et la prévisualisation du design de la future restauration devant répondre aux objectifs anatomo-fonctionnels vus précédemment. La préparation cavitaire sera guidée par ces principes.

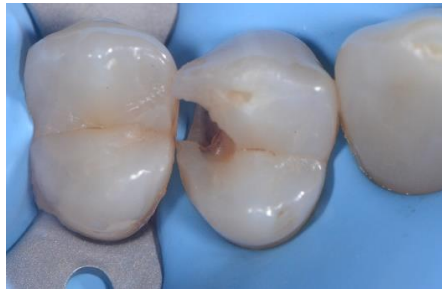Figure 6 : Cavité pré-visualisant un design de restauration adéquat



Source : Dr Decup, 2019.

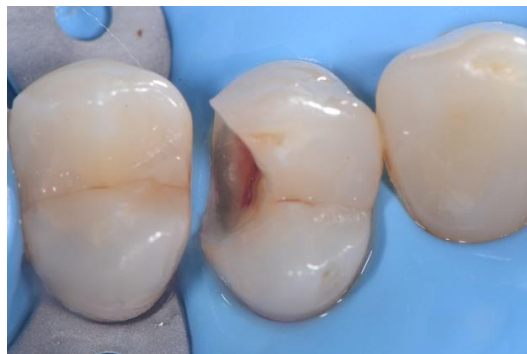L'excavation de structures dentaires infectées par la lésion carieuse se fait aux instruments rotatifs sur turbine et contre-angle. Les finitions de la cavité sont primordiales pour faciliter le travail de reconstruction de la double convexité des embrasures (mise en place de la matrice, du coin, adaptation du composite etc.). Dès que la zone de contact est concernée par la préparation cavitaire, il est préférable de l'ouvrir de manière complète. Cela évite les difficultés de mise en place de la matrice et évite les incertitudes d'adaptation à l'interface entre la dent et le matériau de restauration composite. On assurera ainsi un meilleur contrôle de la restauration et de son vieillissement.

Figure 7 : Vue clinique d'une préparation minimale après éviction carieuse et avec préservation de la surface de contact physiologique et convexité préservées



Source : Dr Decup, 2019.

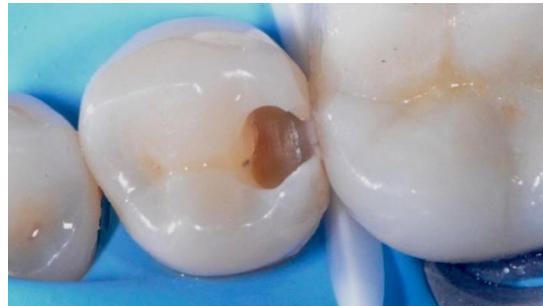Figure 8 : Vue clinique après élargissement des bords : effondrement des pans d'émail trop fins



Source : Dr Decup, 2019.

Le cas clinique ci-dessus illustre la situation dans laquelle les bords amélaire sont trop fins pour être conservés et dans laquelle la surface de contact est touchée par la préparation (cf. figure 7). La cavité sera ouverte pour éviter les incertitudes de l'interface de la surface de collage (cf. figure 8).

Figure 9 : Vue clinique d'une cavité à minima (double convexité et contact physiologique conservés)

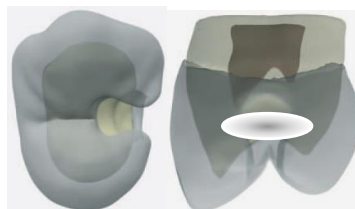


Source : Dr Decup, 2019.

Le cas clinique ci-dessus illustre la situation dans laquelle la dent a été ouverte à minima, le contact physiologique et la double convexité sont conservés. Les bords amélaire peuvent être conservés et faciliteront le travail de reconstruction.

Dans ce cas, on obtient une cavité dite « adhésive » ou de « vertical box/slot » comme illustrée ci-dessous.

Figure 10 : Cavité « adhésive »



Source : Decup, Tison, et Lasfargues, « Intervention restauratrice minimale : minicavités et miniobturations », 2006.

Les finitions des contours cavitaires de la dent à restaurer peuvent se faire par les systèmes de sono-abrasion ou des inserts diamantés (montés sur pièce à main) et travaillant seulement d'un côté sans risque de léser la dent adjacente :

Figure 11 : Sonicsys© - Kavo




Source : Dr Decup, 2019.

Figure 12 : Excavus© - Satelec



Source : Dr Decup, 2019.

Figure 13 : SM© - Ems



Source : Dr Decup, 2019.

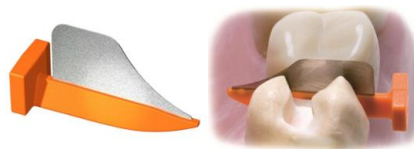Figure 14 : Proxeo ZA-55© - W&H



Source : W&H France, « Détartreurs à air Proxeo », 2020.

Préparation de la dent adjacente : Tout d'abord, compte tenu de la difficulté d'accès au site proximal et du manque de contrôle visuel, il faudra tout au long de la préparation cavitaire assurer la protection des tissus dentaires environnants. Pour cela, il est impératif de mettre en place une bande de matrice métallique afin de protéger la dent adjacente. Il existe aussi des bandes métalliques combinées de coins pour faciliter l'insertion dans les espaces interdentaires (FenderWedge© - Directa®, WedgeGuards Palodent© - Dentsply). Elles protègent les tissus et séparent les dents pour simplifier la mise en place ultérieure de la matrice.

Figure 15 : FenderWedge© - Directa®



Source : MEGA Dental ®, 2020.

Ce petit mur est très important pour la protection de la dent adjacente certains auteurs relèvent 69 % de dents endommagées, d'autres auteurs vont même jusqu'à dire que dans 100 % des cas ²¹, la dent adjacente pourrait être lésée lors de gestes iatrogènes par les instruments préparant la dent cariée. La figure ci-dessous montre bien les dégâts causés sur la matrice qui auraient pu être engendrés sur la dent saine à ne pas préparer :

Figure 16 : Vue clinique de coups de fraises reçus par la matrice métallique lors de la préparation cavitaire



Source : Dr Decup, 2019.

En effet, leurs altérations par des gestes iatrogènes, même en superficie, augmentent le risque de lésions carieuses. Leur état de surface défectueux ne favorisera pas la restauration mise en place par la suite. Les finitions concernent aussi les retouches des dents adjacentes pour assurer un état de surface parfaitement lisse et convexe. En complément des strips abrasifs, il existe des inserts sono-abrasifs avec une pointe mousse qui permettent de régulariser les bords cavitaires et la dent adjacente (exemples : inserts Hugo, Sonic sys Kavo®). Il existe aussi des inserts à lame diamantée sur contre-angle à mouvement alternatif ou « PROFINE ». Cliniquement, ces systèmes seront utilisés comme ci dessous pour retoucher les pans d'émail trop fins, ouvrir des contacts fragilisés, faire des retouches dans des conditions anatomiques défavorables et polir la dent adjacente.


Figure 17 : PDX-K10© - Dentatus, PDD-K10© - Dentatus, Synea Fusion WG-67 LT© - W&H (de gauche à droite)



Source : France Dentatus et W&H France, 2020.

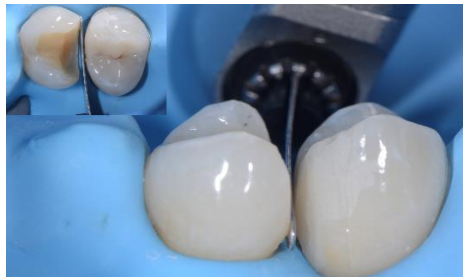²¹ Qvist, Johannessen, et Bruun, « Progression of approximal caries in relation to iatrogenic preparation damage ».

Figure 18 : Profine Lamineer Tips© - Dentatus



Source : France Dentatus, « Game complète embouts Lamineer », 2020.

Figure 19 : Vue clinique d'une lame Profine dans l'espace interproximal



Source : Dr Decup, 2020.

A retenir :

L'analyse de la préparation des surfaces interproximales a pour but :

- **Pour la dent à traiter, d'aménager une cavité qui pré-visualise et puisse accueillir un design adéquat de restauration.**
- **Pour la dent adjacente, d'assurer un bombé le plus anatomique et physiologique et un état de surface parfait.**

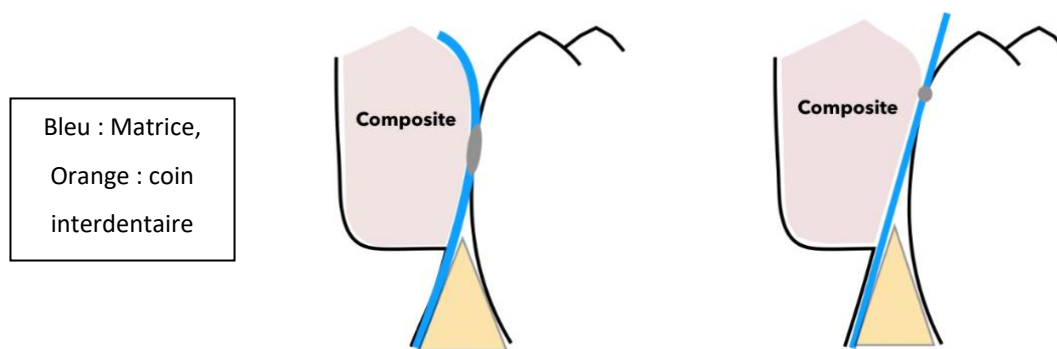
2.3.2 Choix et mise en place du système de coffrage

Un système de coffrage est nécessaire pour contenir le matériau de restauration sur la dent. Depuis longtemps, les systèmes de matrices sont proposés à cet effet. Les systèmes de matrices circumférentielles maintenues par cerclage autour de la dent ont longtemps été le standard en restauration directe pour la constriction efficace au niveau de la limite marginale et pour leur facilité et leur rapidité de mise en place. Ils correspondaient à l'utilisation du matériau amalgame qui était capable, par sa densité, de maintenir la matrice contre la dent adjacente. Aujourd'hui, l'usage des

résines composites est beaucoup plus largement démocratisé en technique directe. Ces matrices circonférentielles répondent moins bien aux caractéristiques de ce matériau du fait de sa faible consistance.²² La matrice sera le premier élément du système de coffrage à être mis en place. Tout d'abord, elle permet de créer une boîte à 5 parois et de maintenir le matériau de restauration dans la cavité dessinée. La bonne adaptation de la matrice permettra la pérennité de la restauration composite en assurant l'étanchéité de la cavité.

Les bandes matrices classiques, trop droites et rigides, ne donnent plus satisfaction pour une restauration anatomo-physiologique. On choisira donc des matrices anatomiques et pré-galbées pour la restauration des cavités occluso-proximales.

Figure 20 : Schéma confrontant les matrices anatomiques (gauche) vs. les matrices droites (droite)



Source : Auteur, 2020.

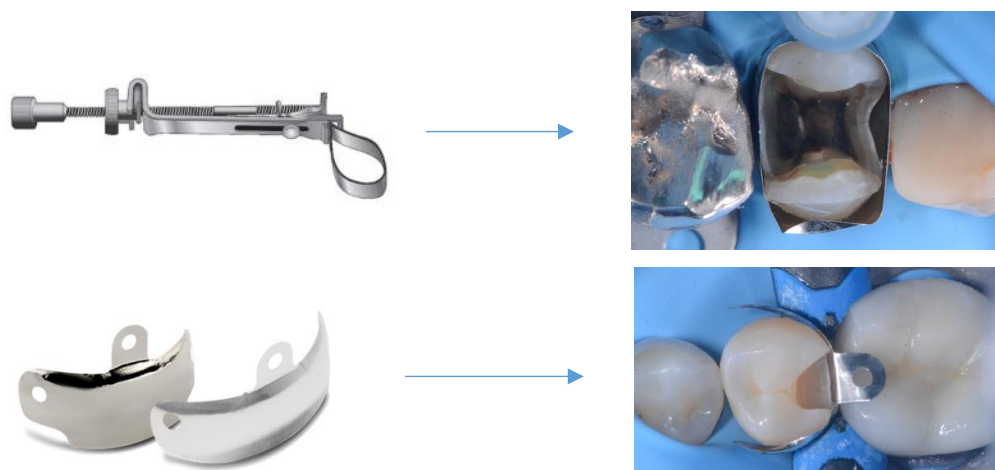
Sur le schéma ci-dessus, on confronte les matrices anatomiques aux matrices droites. Ces dernières, assurant certes une bonne constriction cervicale, trouvent leurs limites par rapport aux matrices anatomiques. Les matrices droites offrent une anatomie peu physiologique à la restauration composite. Au contraire, les matrices anatomiques confèrent un profil d'émergence courbe comme le suggère l'anatomie physiologique des dents. Les matrices droites créent un **contact ponctiforme** alors que les matrices anatomiques offrent une **surface de contact**. Comme énoncé plus haut dans le paragraphe 1.1, la position anatomique du contact proximal se situe dans le tiers médian de la hauteur coronaire dans le sens occlusocervical. Les matrices droites, du fait de l'absence de galbe, positionneront le nouveau contact au niveau de la crête marginale de la dent adjacente. Cette nouvelle position est trop haute. Le contact proximal n'assurera plus son rôle de protection du parodonte interdentaire à cause des aliments pouvant se loger dans le hiatus créé entre le contact et le sommet de la papille.

²² Brackett et al., « Restoration of proximal contact in direct class II resin composites ».

De plus, il existe un risque d'effacer le nouveau contact lors du temps de finition de l'embrasure occlusale. Ainsi, seules les matrices anatomiques permettront de retrouver un contact proximal idéal en termes de position, de forme et de contour grâce à leur galbe.

Ensuite, les études montrent la supériorité des matrices sectorielles sur les bandes de matrices circonférentielles pour la reconstitution du contact interproximal que ce soit en termes d'adaptation du système de coffrage, de forme anatomique de la restauration ou de force du contact.²³ Les matrices circonférentielles, par constriction cervicale et axiale, suivront les tissus dentaires résiduels ce qui donnera un caractère très aléatoire à la restauration composite et un contact proximal souvent peu physiologique. De plus, le cerclage complet de la dent à restaurer crée une double épaisseur de matrice faussant la force du contact qui ne sera pas compensée par la force d'écartement de l'anneau séparateur.

Figure 21 : Vues cliniques de matrice circonférentielle vs. matrice sectorielle



Source : Dr Decup, 2020.

Ainsi, son action de coffrage aura pour rôle de maintenir le matériau composite et de ce fait de restaurer l'anatomie de la dent. Le manque d'accès instrumental pour les finitions rend primordial le positionnement et le choix de la matrice la mieux adaptée à la dent et à la cavité.

Il existe de nombreux systèmes de matrices proposés aujourd'hui pour répondre à ces objectifs. Les industriels ont fait l'effort de nous proposer de nombreux systèmes plus ou moins sophistiqués qui ont permis d'améliorer nos résultats. Une grande partie du matériel existant est décrite dans l'annexe 1. Les différentes propositions ont été faites sur la base de propositions de formes anatomiques, d'épaisseurs et de rigidités différentes de matériaux de qualités différentes et d'éléments

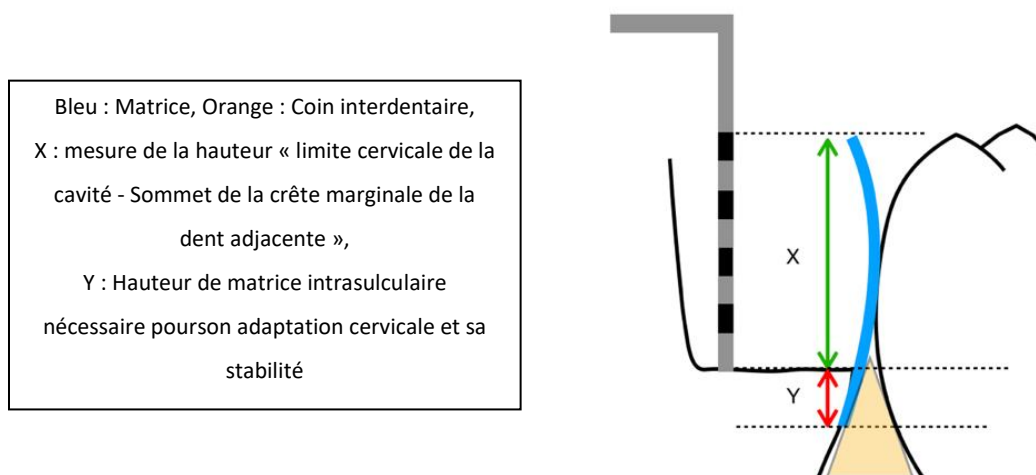
²³ Peumans et al., « Do condensable composites help to achieve better proximal contacts ? »

complémentaires visant à faciliter la manipulation. Il n'existe pas d'étude bibliographique comparant les différents systèmes. Leur choix se fait en fonction du souhait du praticien, du prix et de la situation clinique.

La matrice sectorielle et anatomique devra être choisie et ajustée en fonction de la situation clinique. Elle doit aller au-delà de la limite cervicale de la cavité (2 mm au-delà) et aller jusqu'au sommet de la crête marginale de la dent adjacente.

Pour choisir la largeur de la matrice la mieux adaptée, un protocole simple est proposé. La pointe d'une sonde parodontale est placée au niveau de la limite cervicale de la cavité et on mesure la hauteur jusqu'au sommet de la crête marginale de la dent adjacente. Il faut ensuite ajouter 2 mm pour prendre en compte l'enfoncement de la matrice dans le sulcus et s'assurer qu'elle sera maintenue par le coin en deçà de la limite cervicale de la cavité. Cette mesure permet de sélectionner la largeur de la matrice parmi les différents tailles (voir annexe matrice).

Figure 22 : Schéma explicatif de la mesure pour le choix de la hauteur de la matrice



Source : Auteur, 2020.

La hauteur de la matrice devra être choisie avec attention pour assurer que le galbe donné à la restauration respecte au mieux l'anatomie du contact (position et contour), du profil d'émergence de la dent et de ses embrasures.

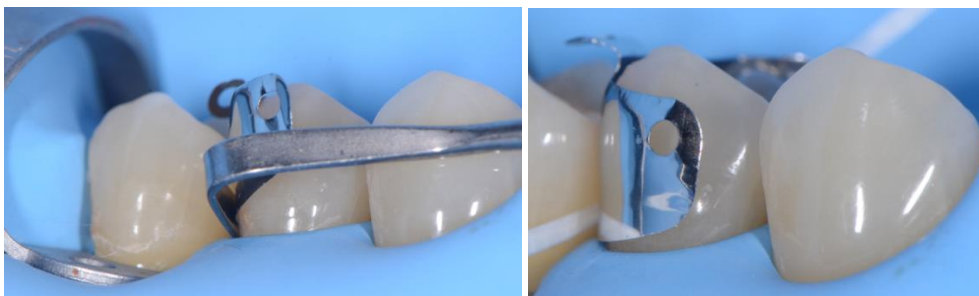
Les articles ne montrent rien concernant le choix de l'épaisseur de la matrice. Cependant les matrices n'ont pas toutes la même épaisseur. Une matrice trop épaisse est souvent trop rigide et peu adaptable, et risque d'être insuffisamment compensée après son retrait. Une matrice trop fine est difficile à manipuler et s'abîme fréquemment. L'épaisseur idéale d'une matrice sera comprise entre 0,03 et 0,04 mm.

Protocole de mise en place de la matrice :

Il n'existe pas d'étude décrivant le positionnement de la matrice. La procédure décrite ci-dessous repose un partage d'expérience.

- Manipuler la matrice avec une pince bloquante.
- Glisser la matrice contre la dent à restaurer jusque dans l'espace intrasulculaire dans une profondeur de 2 mm.
- Vérifier qu'elle ne pince ni la digue ni la gencive.
- Pour faciliter son positionnement cervical, elle peut être accompagnée par une spatule de bouche utilisée comme guide de positionnement. Le passage d'un fil dentaire peut également aider au positionnement. Un ajustement global est possible pour situer le bord occlusal au niveau de la crête adjacente.
- Contrôle visuel intracavitaire vérifiant l'adaptation de la matrice au bord cervical

Figure 23 : Vue clinique du positionnement d'une matrice sectorielle aidé par une spatule de bouche (gauche) et par du fil dentaire (droite)



Source : Dr Decup, 2020.

Les pinces forceps et les pinces porte-aiguilles sont très pratiques pour manipuler les matrices de coffrage. L'utilisation détournée de ces instruments de chirurgie a inspiré des fabricants à développer des instruments spécialement conçus pour la manipulation des matrices :

Figure 24 : MyQuickmatrix© - Polydentia Figure 25 : ComposiTight© Matrix Forceps - Garrison



Source : Polydentia SA, 2020.



Source : Garisson Dental, « Composi-Tight® Matrix Forceps », 2020.

A retenir :

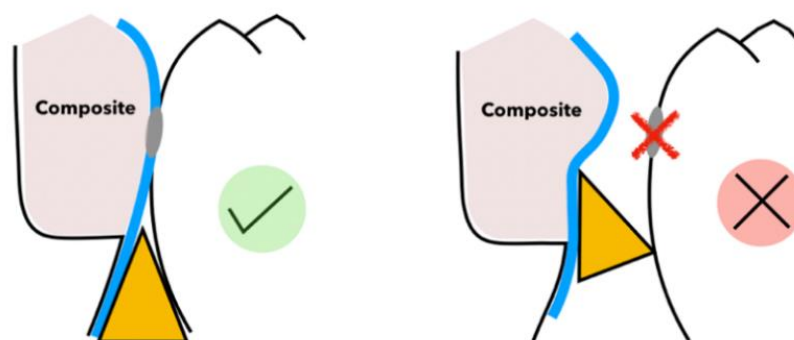
- **Intérêt des matrices sectorielles anatomiques**
- **Nécessité du choix de la taille adaptée**
- **Gestes simples devant assurer le bon positionnement du système de coffrage (2 mm au-delà de la limite cervicale et même hauteur que le sommet de la crête adjacente).**
- **Contrôle systématique intra-cavitaire validant le contact direct de la matrice avec le bord cervical de la dent.**

2.3.3 Choix et mise en place du coin interdentaire

Le coin tient son rôle principal dans le maintien et le plaquage de la matrice pour parfaire son adaptation à la limite cervicale de la cavité à restaurer. Il permet ainsi la continuité du matériau de restauration avec la dent. Il évitera les fusées de composite dans l'espace interproximal. Le coin doit être inséré entre la matrice appliquée sur la dent à restaurer et la dent collatérale, sous la limite cavitaire cervico-proximale.

Le coin doit être toujours être plus apical que le bord cervical pour éviter toutes déformations de la matrice qui engendreraient une aberration anatomique de la forme interproximale.

Figure 26 : Schéma d'une vue latérale de la bonne adaptation cervicale de la matrice par le coin (à gauche) et déformée par le coin en position trop coronaire (à droite)



Source : Auteur, 2020.

Il existe une très grande diversité d'anatomie cervicale en coupe transversale en fonction du type de dents, de leur taille, leur position et la situation clinique à traiter.

Pour cela le choix de la taille, de la forme et du type de coin revêt de l'importance. Il est prudent d'essayer le coin indépendamment de la matrice pour contrôler son adaptation à l'anatomie cervicale proximale de la dent à restaurer :

- **Évaluer approximativement la taille de l'embrasure et la distance inter-radicaire en cervical pour choisir une taille adaptée.**
- **Vérifier la mise en place en friction du coin dans l'embrasure tout en permettant une insertion 26 complètement traversante.**
- **Valider visuellement sa bonne adaptation tout au long du bord cervical de la cavité.**
- **Tester plusieurs coins jusqu'à obtenir les meilleures conditions.**

Il existe de nombreux systèmes de coins proposés aujourd'hui pour répondre à ces objectifs : les coins de bois, les coins en plastique plein, les coins en plastique ajouré et les coins en plastique ajourés anatomiques. Les industriels proposent de nombreux systèmes plus ou moins sophistiqués qui ont permis d'améliorer nos résultats mais aucune étude n'a montré la supériorité de l'un d'eux. ²⁴

Une grande partie du matériel existant est décrite dans l'annexe 2. On constatera que les coins en bois sont faciles d'utilisation, sont peu déformables et peuvent être retouchés. Leur section pleine écrase le parodonte marginal. La sensation de contrainte interdentaire qu'ils procurent lors de l'insertion diminue lorsqu'ils s'humidifient. Ils gardent néanmoins une bonne capacité à plaquer la matrice contre la dent. Les coins en plastiques pleins n'offrent aucune possibilité de déformation ni d'adaptation. Les coins en plastique ajourés offrent des solutions intéressantes pour s'affranchir du parodonte marginal et une certaine souplesse pour améliorer l'adaptation. Certains d'entre eux proposent un design évidé et anatomique intéressant qui permet à la fois la déformation nécessaire au franchissement de l'espace interdentaire le plus étroit et l'élasticité suffisante pour retrouver leur forme anatomique initiale garante de l'adaptation à la cavité. Ces derniers coins apportent les meilleurs résultats cliniques.

Figure 27 : Différents types de coins interdentaires



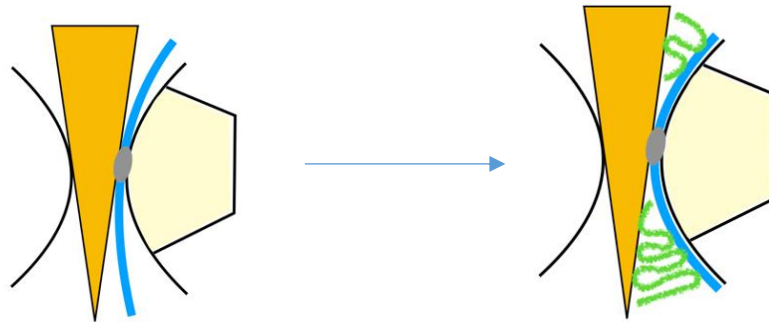
Source : Polydentia SA, Garisson Dental, Dentsply Sirona, et Bisico, 2020.

Comme le suggèrent les schémas ci-dessous, on se rend compte en vue occlusale que très souvent l'adaptation est incomplète et le coin devra être soit modifié s'il est en bois (sculpture possible au

²⁴ Chéron, Cazier, et Tirlet, « Le coin et l'anneau ».

bistouri ou à la fraise) soit complété par un deuxième coin ou un matériau localement compressif (téflon, digue liquide...).

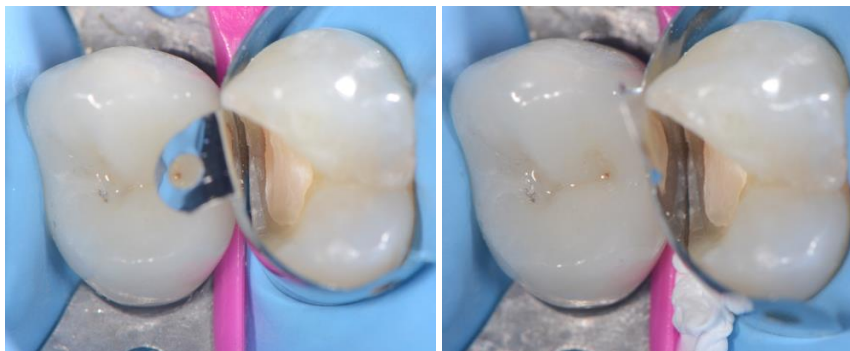Figure 28 : Schéma occlusal de l'adaptation cervicale imparfaite de la matrice contre la dent par le coin (à gauche) et parfaite par du téflon (à droite)



Orange : coin interdentaire, Jaune : cavité occluso-proximale, Bleu : matrice, Vert : téflon

Source : Auteur, 2020.

Figure 29 : Vues cliniques de l'utilisation de téflon pour améliorer l'adaptation de la matrice sur les surfaces dentaires axiales

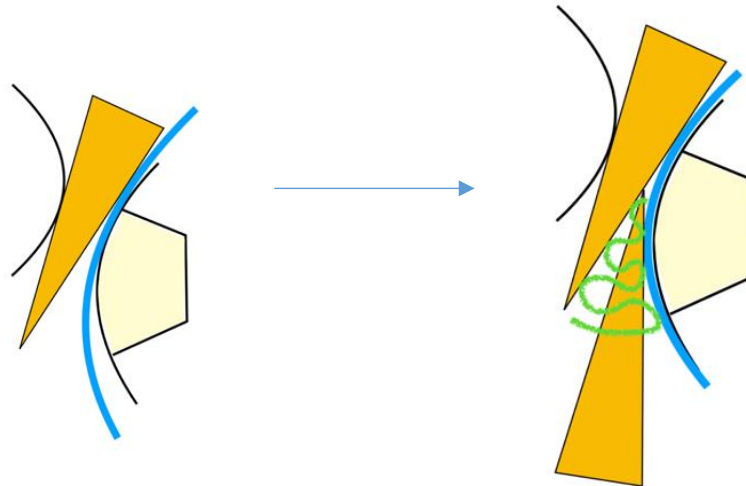


Source : Dr Decup, 2020.

En plus de cette fonction incomplète du coin dans le cas le plus simple, les variations anatomiques, les différentes situations cliniques et positions de dents devront être ingénieusement appréhendées. Voici quelques situations cliniques :

- **Cas d'une malposition dentaire**

Figure 30 : Schéma occlusal de l'adaptation cervicale imparfaite de la matrice contre la dent par le coin (gauche) à cause d'une malposition dentaire et parfaite par l'ajout d'un coin supplémentaire et de téflon (droite)

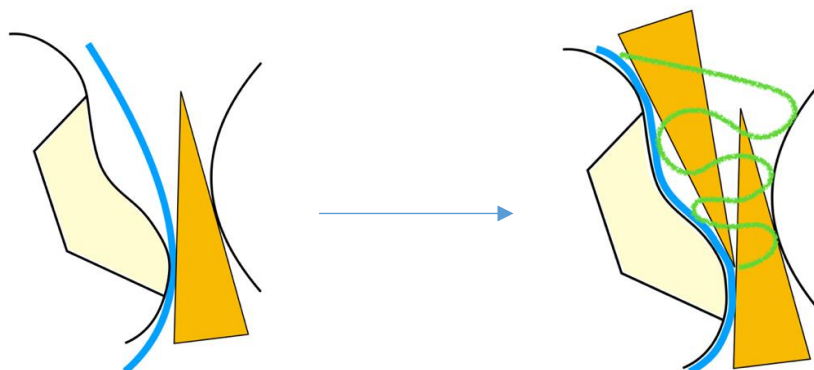


Orange : coin interdentaire, Jaune : cavité occluso-proximale, Bleu : matrice, Vert : téflon

Source : Auteur, 2020.

- **Cas compliqué par l'anatomie dentaire : exemple de la 1ère molaire maxillaire**

Figure 31 : Schéma occlusal de l'adaptation cervicale imparfaite de la matrice contre la dent par le coin (à gauche) à cause de l'anatomie particulière d'une 1ère molaire maxillaire et parfaite par l'ajout d'un coin supplémentaire et de téflon (à droite)

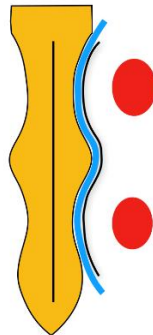


Orange : coin interdentaire, Jaune : cavité occluso-proximale, Bleu : matrice, Vert : téflon

Source : Auteur, 2020.

Sur le schéma ci-dessous on prend le cas des prémolaires maxillaires souvent bi-radiculées ou présentant une anatomie vestibulo-linguale biconcave aplatie présentent une anatomie cervicale proximale biconcave en coupe transversale. On imagine un coin biconcave où l'adaptation cervicale de la matrice est parfaite par la simple insertion de ce coin anatomique :

Figure 32 : Schéma d'une vue occlusale de l'adaptation cervicale de la matrice par le coin anatomique dans le cas d'une racine bi-concave

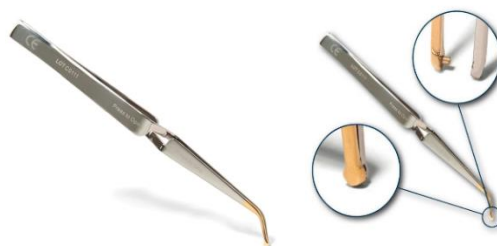

Orange : coin interdentaire anatomique, Bleu : matrice, Rouge : lumière canalaire

Source : Auteur, 2020.

Certains coins montrés dans l'annexe 2 présentent à leur extrémité un œillet de préhension (exemples : coins Palodent®, V3 Triodent® et Composi-Tight® 3D Fusion). La manipulation de ces coins va être facilitée par une précelle à clavette de Dentsply Sirona. Sa position naturellement fermée permet le maintien lors de la manipulation. Cette précelle permet aussi la manipulation de certaines matrices présentant aussi ces œillets de préhension (cf. annexe 1). L'ergot de la précelle permet la préhension des matrices et des coins par leurs œillets. De plus, la forme sphérique permet le brunissage de la matrice pour un bon contact proximal.

Figure 33 : Pince à clavette Palodent® - Dentsply Sirona



Source : Dentsply Sirona, 2020.

Le rôle secondaire du coin est sa participation relative à l'écartement des 2 dents adjacentes pour compenser l'épaisseur de la matrice. Ce rôle est incertain et reste minime car il dépend beaucoup de la matière du coin et de son insertion. L'écartement principal sera assuré par le système d'anneau.

A retenir :

- **Le rôle du coin est d'assurer l'adaptation cervicale de la matrice pour garantir la qualité de l'adaptation de l'obturation qui deviendra inaccessible en post opératoire.**
- **La taille, la forme et le type doivent être sélectionnés indépendamment de la matrice pour garantir le succès.**
- **Contrôle systématique intra-cavitaire validant l'application directe, par le coin, de la matrice avec le bord cervical de la dent et le maintien de sa stabilité contre la dent.**
- **Son effet écarteur est minime.**

2.3.4 Choix et mise en place de l'anneau séparateur

L'anneau a pour rôle principal l'écartement des deux dents adjacentes. La force de rapprochement des mors provoque un écartement de la dent à reconstituer et de la dent collatérale, et permet ainsi de compenser l'épaisseur de la matrice. Au retrait de la matrice, la séparation des dents par l'anneau permettra de retrouver des critères d'intensité de pression d'un contact interproximal le plus physiologique. La qualité de la séparation dépend de la bonne rigidité de la section horizontale de l'anneau et de sa bonne élasticité. En effet, on évaluera la bonne qualité d'un anneau par sa capacité à retrouver son identique forme après son retrait.

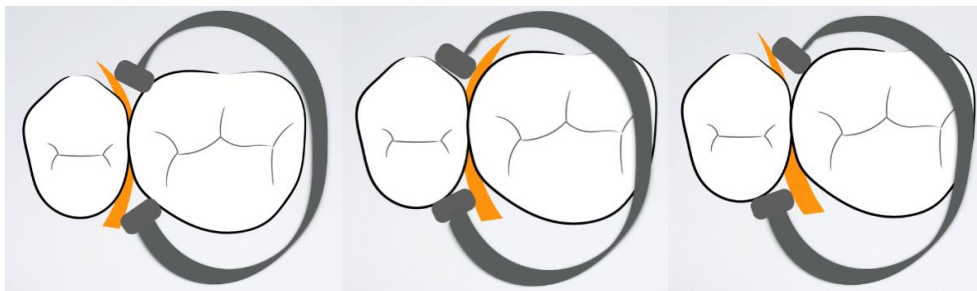
Son rôle secondaire est sa participation dans l'application axiale de la matrice sur la surface dentaire. Il existe principalement 2 types d'anneaux proposés aujourd'hui pour répondre à ces objectifs : l'anneau de McKean et les anneaux « bi-fides ». Les industriels proposent de nombreux systèmes plus ou moins sophistiqués qui ont permis d'améliorer nos résultats. Une grande partie du matériel existant est décrite dans l'annexe 3 :

- L'anneau de Mac Kean fut le premier type à être utilisé. Décliné avec des mors métalliques de plusieurs formes (rectangulaires, cylindriques), il a cependant tendance à pénétrer dans l'embrasure risquant ainsi de déformer la matrice. Il sera donc moins utilisé dans le cas d'embrasures larges et de cavités proximales très ouvertes.
- Dernièrement, les anneaux « bifides » ont été mis sur le marché par plusieurs laboratoires. Dans le cas de l'anneau de McKean, des objectifs différents peuvent être contrôlés selon son positionnement par rapport au coin.

En étant placé au-dessus du coin, l'anneau ne plaque pas efficacement la matrice contre la dent et risque de rompre la régularité du galbe de la matrice en s'engageant dans l'embrasure proximale. De plus, l'anneau est bien moins stable et risque de sauter. On placera donc nécessairement l'anneau contre le coin.

Placer l'anneau devant (du côté de la dent reconstituée, contre la cavité) ou derrière le coin (du côté de la dent adjacente) est défini par la situation clinique. Il en découle plusieurs positions possibles pour une parfaite adaptation à la situation clinique :

Figure 34 : Schéma de différentes positions de l'anneau de McKean



Source : Dr Decup, 2020.

Mettre l'anneau en avant du coin assurera le maintien axial de la matrice qui sera alors plaquée en cervical et sur les parois vestibulaires et linguales. Cependant dans le cas d'une cavité très large dans le sens vestibulo-lingual, il sera plus intéressant de placer l'anneau en arrière du coin qui, seul, ne pourra pas assurer une adaptation complète de la matrice le long de la limite cervicale. Ainsi la bande de matrice ne sera pas plaquée parfaitement contre les limites axiales de la dent. On préférera toujours favoriser l'adaptation cervicale et s'affranchir de finitions pouvant être parfois iatrogènes. Il est possible de s'aider de téflon ou de digue liquide pour parfaire l'adaptation de la matrice aux limites axiales dans le cas où l'anneau ne la plaque pas assez contre la dent à certains endroits.

Énoncés plus haut, les anneaux bifides seront positionnés à cheval sur le coin.

Chaque mors se place à la fois en avant et en arrière de ce dernier. Les forces d'écartement s'exercent directement sur les faces proximales et non sur le coin. La très bonne adaptation axiale de la matrice avec ce genre d'anneau facilite grandement les finitions et le polissage. Enfin, les anneaux bifides se présentent particulièrement indispensables pour la restauration de deux faces proximales en même temps. Ils sont de 4 types :

- Anneaux silicone

Figure 35 : Anneau Composi-Tight© 3D Soft-Face™ - Garrison



Source : Garisson Dental, « Composi-Tight® Soft-Face™ 3D Ring », 2020.

Les anneaux en silicone ont pour avantage de s'adapter à l'anatomie du fait de leur forme et de l'élasticité de leurs mors en silicone. Cependant, ce matériau est adhérent et peut déplacer la matrice lors de sa mise en place. Leurs mors sont ajourés en forme de V pour se mettre à cheval sur le coin.

- Anneaux plastique rigide

Figure 36 : Anneau Palodent© Universel - Dentsply Sirona



Source : Dentsply Sirona, « Palodent® V3 », 2020.

Les mors en plastique rigide assurent un maintien efficace de la matrice. Ils sont néanmoins peu anatomiques et n'assurent pas avec certitude l'adaptation de la matrice sur toute la hauteur axiale de la dent. On pourra utiliser du téflon pour parfaire l'adaptation de la matrice contre la dent. Ils sont ajourés en forme de V sous leurs mors pour se mettre à cheval sur le coin.

- Anneaux plastique souple

Figure 37 : Anneau MyRing Forte© - Polydentia



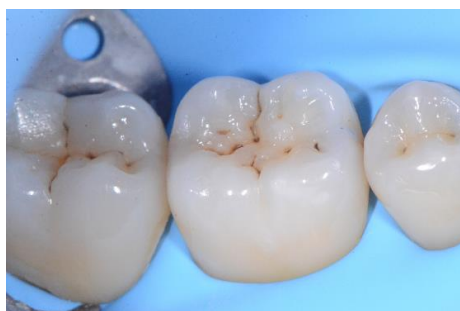Source : Polydentia SA, « Catalogue produits français », 2020.

Ces anneaux ont été développés par Polydentia. Leurs mors en plastique souple sont ajourés en V pour surmonter le coin. Ils sont interchangeables et autoclavables. La structure évidée des mors permet la souplesse du plastique et de s'adapter à toutes formes anatomiques et positions dentaire. Aujourd'hui ces anneaux font partis des systèmes les plus fiables pour restaurer les cavités occluso-proximales.

- Anneau customisé

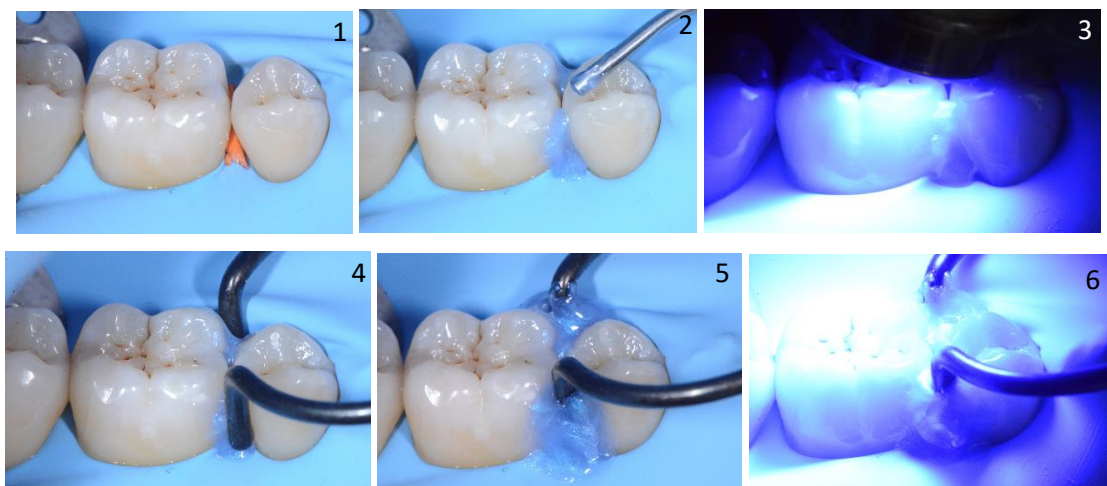
L'anneau customisé, ou « Custom Ring » en anglais, représente la dernière innovation d'anneau pour la restauration la plus fiable d'une cavité occluso-proximale. Elle est possible quand les structures des dents adjacentes, sur lesquelles sera placé l'anneau, sont intactes (pas d'effondrement de la coque amélaire). Cette technique consiste à confectionner sur mesure les mors d'un anneau en enregistrant les parois des dents concernées. La technique sera illustrée par le cas clinique suivant : la dent 46 présente une lésion carieuse mésiale. Les structures dentaires de la 46 et la 45 sont intactes.

Figure 38 : Vue clinique d'une 1ère molaire mandibulaire (46)



Source : Dr Decup, 2020.

Figure 39 : Vues cliniques des étapes de la réalisation du Custom Ring

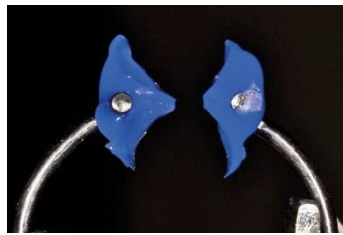


- 1 : Casser un coin interdentaire dans l'embrassure proximale en regard de la face de la dent présentant une lésion carieuse.
- 2 : Enregistrement des parois dentaires par un matériau fluide, classiquement de la digue liquide, en vestibulaire et en lingual. Bien fouler le matériau dans les recoins pour épouser au mieux les embrasures dentaires.
- 3 : Photopolymérisation 30 secondes de la digue liquide (bris de coin de bois laissé en place pour éviter les fusées de matériau dans l'espace interproximal).
- 4 : Placer un anneau séparateur avec des bords métalliques fins et ronds contre les morceaux de digue liquide polymérisés.
- 5 : Immerger les mors avec de la digue liquide mise en excès (V et L) et recouvrir les faces axiales des dents concernées.
- 6 : Photopolymérisation 30 secondes de la digue liquide.

Source : Dr Decup, 2019.

Après, l'anneau et ses mors customisés sont déposés avec une pince universelle pour manipulation d'un anneau séparateur (cf. paragraphe 2.4.5). La digue liquide polymérisée se détachera de la dent facilement car aucun traitement de surface n'a été réalisé sur les surfaces dentaires.

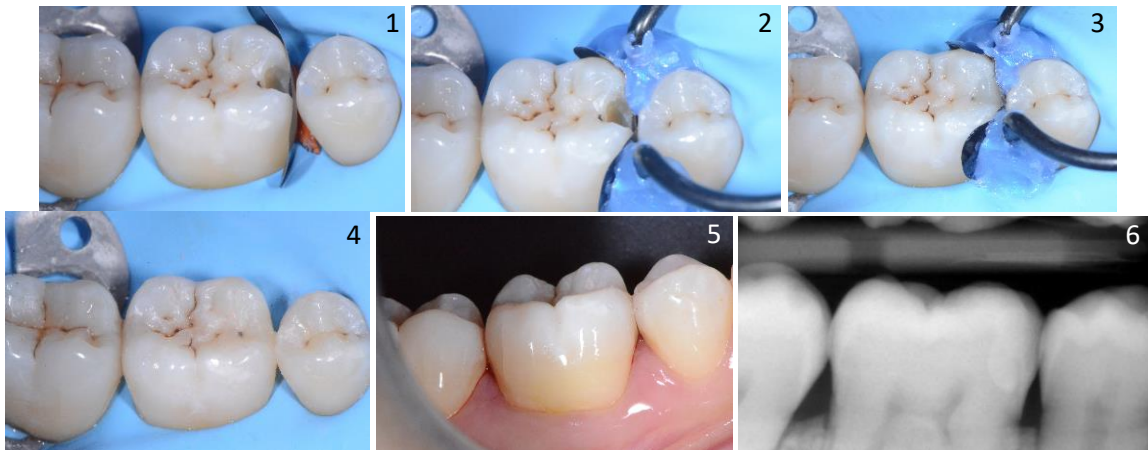
Figure 40 : Photo du résultat de l'anneau customisé obtenu ou « Custom Ring »



Source : Dr Decup, 2019.

Enfin, après dépose du bris de coin de bois et éviction de la lésion carieuse, le protocole classique de mise en place du système de coffrage sera appliqué dans cette ordre chronologique : mise en place de la matrice, mise en place du même bris de coin utilisé plus haut, mise en place de l'anneau séparateur customisé, contrôle visuel de l'adaptation du système de coffrage et brunissage de la matrice, stratification de la restauration composite, dépose du système de coffrage, finitions et polissage de la restauration, examen radiographique.

Figure 41 : Protocole de stratification composite avec la technique du « Custom Ring »



- 1 : Vue clinique de la mise en place de la matrice et du bris de coin de bois utilisé à la 1ère étape.
- 2 : Vue clinique de la mise en place du « Custom Ring ».
- 3 : Vue clinique de la stratification de la restauration composite.
- 4 : Vue clinique de la restauration composite terminée avant la dépose du champ opératoire.
- 5 : Vue clinique vestibulaire de la restauration composite après dépose du champ opératoire
- 6 : Radiographie de contrôle.

Source : Dr Decup, 2019.

Ainsi, chaque constructeur a mis en place sa pince forceps universelle pour faciliter la manipulation de son anneau et des anneaux des autres constructeurs. Cette pince est standardisée et la principale différence avec une pince à digue se fera donc dans ses extrémités de préhension.

Figure 42 : Pince forceps universelle pour anneau séparateur



Source : Dentsply Sirona, 2020.

A retenir :

- **L'anneau séparateur doit permettre d'assurer l'écartement des dents pour compenser l'épaisseur de la matrice et retrouver la force d'appui interdentaire la plus proche des conditions initiales (environ 2N)**
- **Aujourd'hui le choix s'oriente vers des anneaux à la fois rigide et élastique. Les mors les mieux adaptés sont les mors bifides en matière plastique ajouré pour s'adapter aux situations cliniques.**
- **Contrôle intra-cavitaire du complément d'adaptation de la matrice dans la région cervicale ainsi que sur les faces axiales.**

2.3.5 Adaptation et mise en forme de la matrice

La manipulation de l'anneau déplace la matrice. Il est indispensable d'assurer un contrôle visuel à chaque étape de mise en place d'un élément du système de coffrage. Une fois ce système en place, on réalisera un brunissage de la matrice pour s'assurer d'un contact intime avec la dent adjacente.

L'adaptation de la matrice doit être la plus proche des bords cavitaires et dans la continuité de l'anatomie de la dent à restaurer. La matrice peut être déformée si nécessaire sur ses bords pour une adaptation parfaite. Toutes ces interventions ont pour but de diminuer les erreurs et le temps de finitions.

Ainsi, pour éviter les erreurs, assurer la fiabilité de la restauration et recréer une surface de contact avec la dent adjacente, **le brunissage de la matrice est indispensable.**

L'adaptation de la matrice peut être parfaite par l'utilisation de téflon ou de digue liquide dans les recoins où le brunissage n'aurait pas suffi.

2.3.6 Stratification de la restauration composite

La restauration composite de la cavité occlusoproximale intracavitaire se fera en deux étapes consécutives :

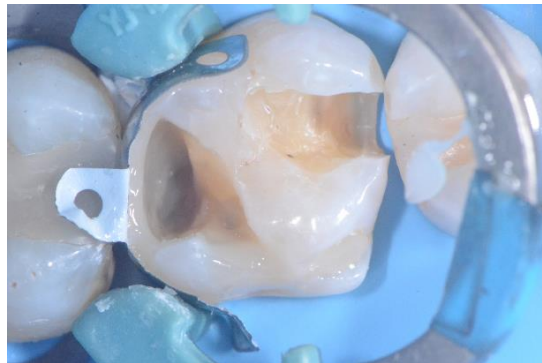- **Restauration du mur proximal :** Retrouver l'anatomie du contact proximal reste quand même le challenge de notre acte thérapeutique. On commence donc par restaurer le mur proximal en un seul incrément. Ce dernier ne doit pas être trop épais pour limiter tout défaut de photopolymérisation. Sous contrôle visuel, le composite doit aller jusqu'à la limite cervicale, être adapté aux limites axiales et, grâce au choix de la matrice, reconstituer l'embrasure occlusale. Après photopolymérisation, la matrice peut être retirée pour un complément de polymérisation.

- Restauration du noyau occlusal : Le mur proximal restauré, la cavité obtenue est telle une cavité occlusale. Il ne reste plus qu'à stratifier le composite et remonter jusqu'à la face occlusale. Différentes viscosités peuvent être utilisées. Les derniers incréments utilisés en occlusal doivent être en composite chargé pour redonner de la résistance lors de la mastication. Le travail de cette étape sera de redonner une anatomie occlusale à la restauration composite en recréant au mieux les pans cuspidiens, les fosses et les sillons primaires et secondaires.

Deux situations de restaurations particulières peuvent se présenter :

- **Cavité mésiale et distale sur une même dent**

Figure 43 : Vue clinique d'une dent avec 2 cavités mésiale et distale

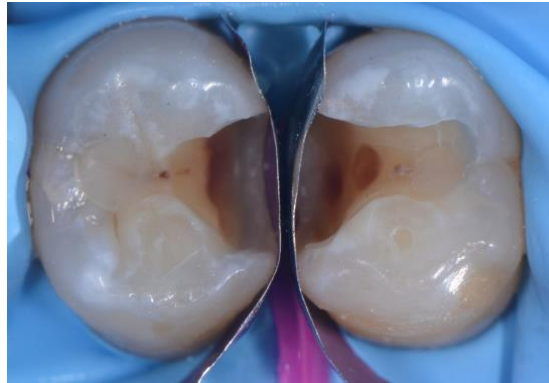


Source : Dr Decup, 2019.

Pour une dent atteinte d'une lésion carieuse mésiale et distale, un côté sera matricé dans un premier temps, le coin interdendaire et l'anneau séparateur mis en place puis le mur proximal correspondant sera stratifié au composite. Ensuite, le système de coffrage sera retiré puis déplacé de l'autre côté qui sera matricé pour monter l'autre mur proximal et pour éviter 2 épaisseurs de matrice pouvant ne pas être compensées par l'écartement de l'anneau séparateur (cf. paragraphe 3.3).

- **Deux cavités interproximales adjacentes**

Figure 44 : Vue clinique de deux cavités interproximales adjacentes



Source : Dr Decup, 2019.

Lorsque deux cavités interproximales se font face on matrice le 2 cavités en même temps pour éviter qu'une des 2 restaurations empiète sur l'espace anatomique de l'autre. Le coin interdentaire est inséré entre les 2 dents et l'anneau séparateur est mis en place. Le mur proximal d'une des 2 dents est stratifié. L'anneau est déposé et la matrice contre la cavité restaurée est retirée. Puis l'anneau est remis en place et l'autre cavité peut être restaurée. L'objectif est aussi d'éviter de doubler les épaisseurs de matrices (cf. paragraphe 3.2).

2.3.7 Finitions et polissage

Les finitions restent une étape déterminante dans la pérennité de la restauration. Premièrement et de manière générale, une marche entre la dent et la restauration favorisera l'accumulation de plaque responsable de l'hydrolyse du joint de colle et à terme du décollement de la restauration ou de caries secondaires. Ensuite cette accumulation de plaque dentaire sera responsable d'une inflammation chronique du parodonte interdentaire (saignement au sondage voire spontané dans les cas plus sévères) pouvant conduire à des récessions parodontales. Enfin, les finitions terminent le travail de réalisation du composite pour son adaptation à la dent et permettent d'avoir l'anatomie la plus parfaite selon les critères FDI présentés dans le paragraphe 2.2. Le patient retrouvera du confort et de la fonction. Ainsi, les répercussions nocives de la perte du contact proximal, établies dans le paragraphe 1.4, seront réparées.

3 : Cas cliniques

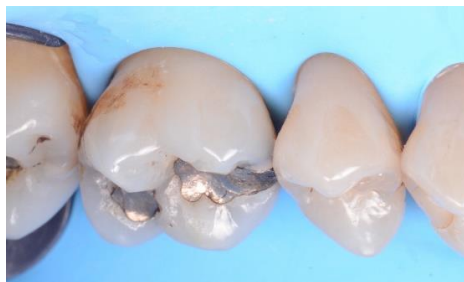Nous avons choisi d'énoncer 3 situations cliniques de restauration de contact interproximal avec un matériau composite :

- Simple cavité occluso-proximale
- Deux cavités interproximales adjacentes
- Deux cavités mésiales et distales sur une même dent

3.1 Simple cavité occluso-proximale

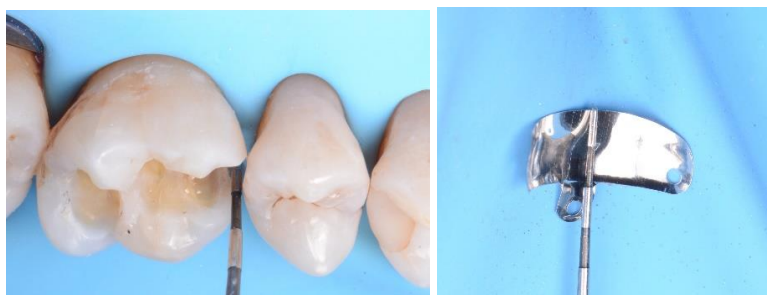Ce cas présente la restauration d'une cavité occluso-mésiale sur une 1ère molaire maxillaire. Après dépose des amalgames (caries secondaires) des restaurations composites sont envisagées.

Figure 45 : Vue clinique de la situation initiale après la pose du champ opératoire



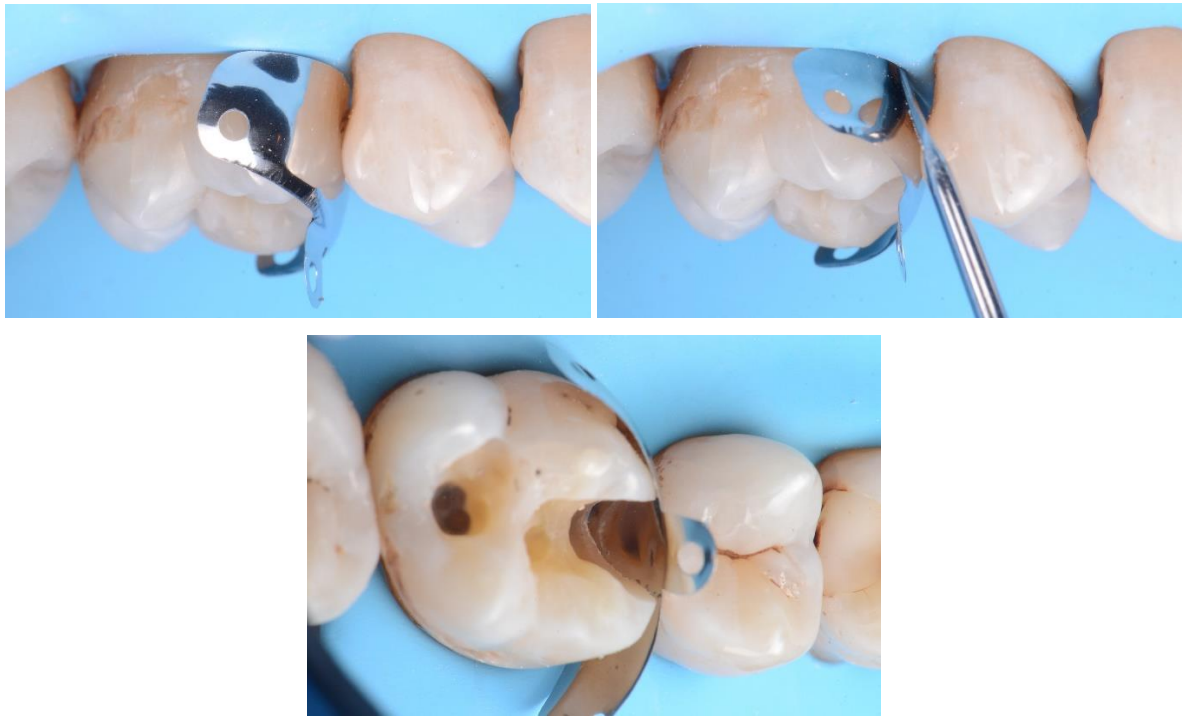
Source : Dr Decup, 2019.

Figure 46 : Mesure à la sonde parodontale pour le choix de la hauteur de la matrice après dépose des amalgames



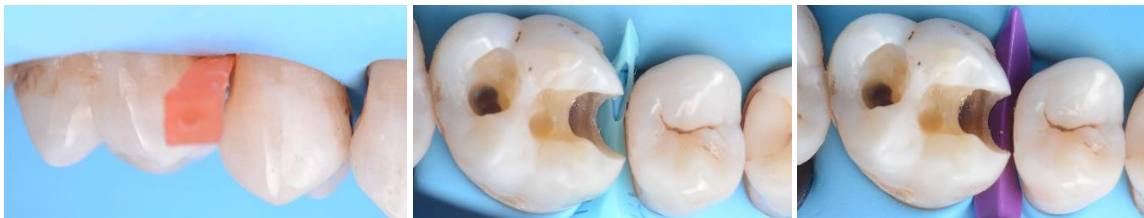Source : Dr Decup, 2019.

Figure 47 : Essai de la matrice retenue - ici matrice Palodent V3© - Dentsply Sirona



Source : Dr Decup, 2019.

Figure 48 : Essayages multiples de coins interdentaires

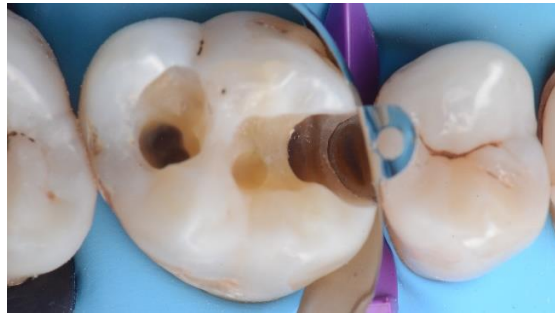

G-Wedge© - Garrison, DiamondWedge© - Bisico, Wave-Wedge© - Triodent (de gauche à droite)

Source : Dr Decup, 2019.

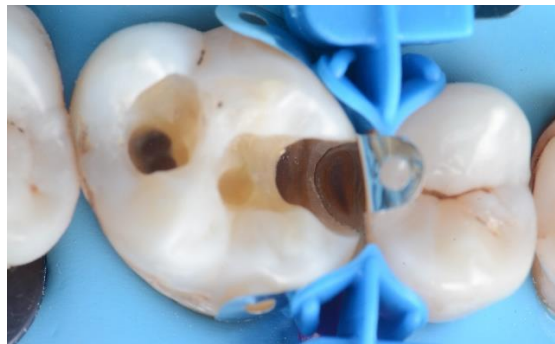Le coin interdendaire doit être choisi indépendamment de la matrice pour contrôler son adaptation à l'anatomie cervicale proximale de la dent à restaurer. Ainsi, on peut évaluer approximativement la taille de l'embrasure et la distance inter-radulaire en cervical pour choisir une taille adaptée. Ensuite, vérifier la mise en place en friction du coin dans l'embrasure tout en permettant une insertion complètement traversante et valider visuellement sa bonne adaptation tout au long du bord cervical de la cavité. Le coin retenu dans notre situation sera le *Wave-Wedge© de Triodent*.

Figure 49 : Vue clinique de la mise en place de la matrice et du coin interdentaire



Source : Dr Decup, 2019.

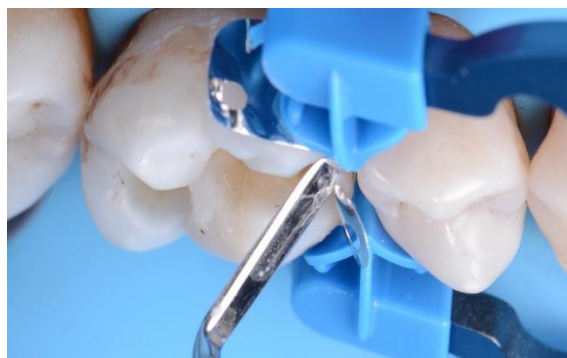Figure 50 : Vue clinique de la mise en place de l'anneau séparateur



Ici MyRing Forte© - Polydentia est utilisé avec ses extrémités MyTines© Médium

Source : Dr Decup, 2019.

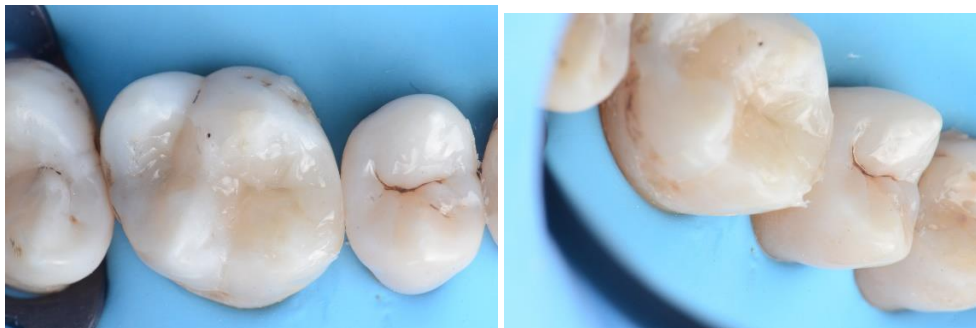Figure 51 : Vue clinique du brunissage de la matrice à la spatule de bouche



Source : Dr Decup, 2019.

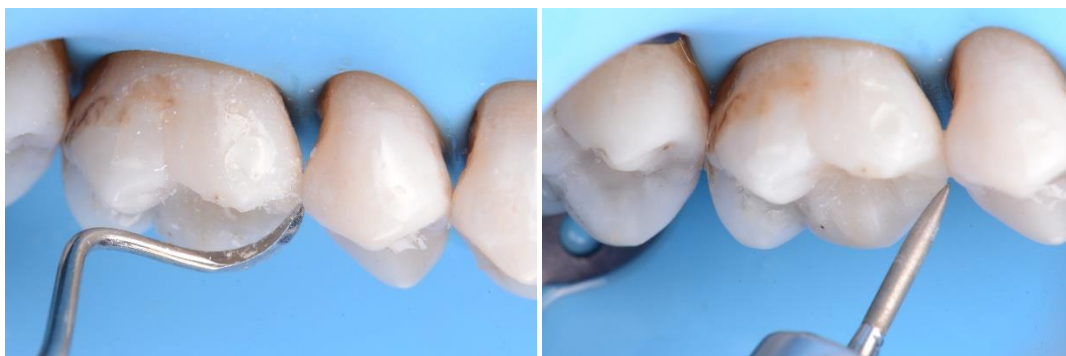Un traitement de la surface dentaire à restaurer est réalisé. On commence par le mordantage amélaire à l'acide orthophosphorique à 32 % pendant 15 secondes qui sera complété par l'application dentinaire de l'acide pendant 15 secondes (30 secondes en cumulé pour l'émail). Après rinçage abondant pendant 20 secondes et séchage, le système adhésif est appliqué avec une « brush » de petit diamètre et sera polymérisé 30 secondes. Ensuite on commence par la reconstruction du mur proximal qui sera polymérisé 30 secondes. Ensuite, on continue par restaurer les 2 tiers profonds de la cavité. Le dernier tiers superficiel sera sculpté pour recréer une face occlusale la plus anatomique (dessin des pans cuspidiens, des fosses et des sillons primaires et secondaires).²⁵

Figure 52 : Vues cliniques juste après dépose du système de coffrage



Source : Dr Decup, 2019.

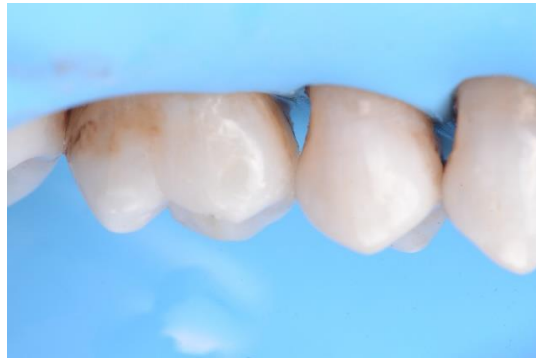Figure 53 : Vues cliniques du temps des finitions au CK6 et à la fraise bague jaune



Source : Dr Decup, 2019.

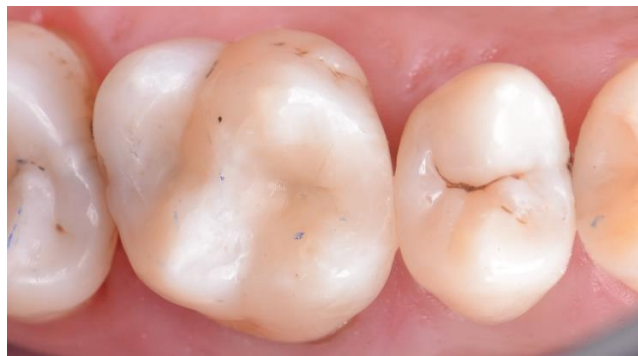²⁵ Koubi, Brouillet, et Pignoly, « Restaurations esthétiques postérieures en technique directe ».

Figure 54 : Vue clinique juste après finitions et polissage avant la dépose du champ opératoire



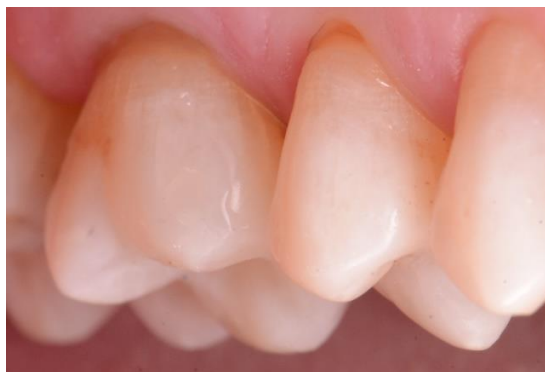Source : Dr Decup, 2019.

Figure 55 : Vue clinique occlusale immédiate de la restauration finale



Source : Dr Decup, 2019.

Figure 56 : Vue clinique vestibulaire immédiate de la restauration finale



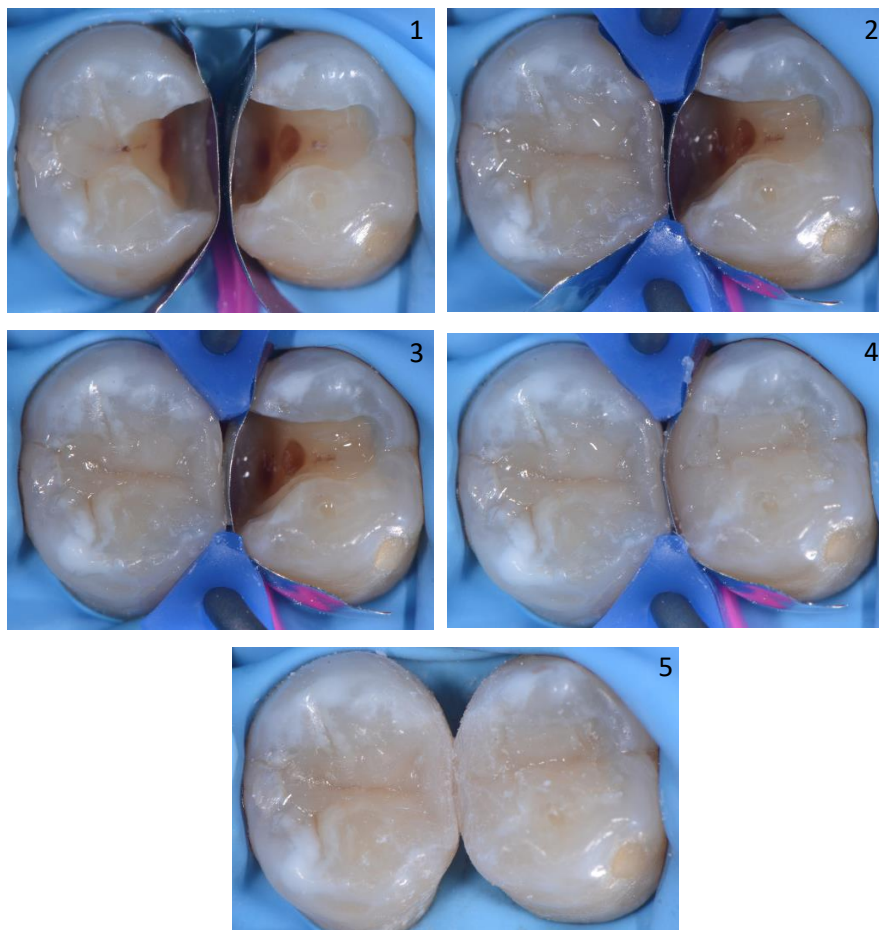
Source : Dr Decup, 2019.

3.2 Deux cavités interproximales adjacentes

Après dépose de deux amalgames (caries secondaires) sur 2 prémolaires on obtient 2 cavités interproximales adjacentes. Des restaurations composites sont envisagées. On matrice les 2 cavités en même temps et le coin interdentaire est inséré entre les 2 dents. L'anneau séparateur est mis en place. Le mur proximal d'une des deux dents est stratifié. Ensuite, la matrice du mur proximal restauré est déposée. Le mur proximal de l'autre cavité peut être restauré.

La méthode à appliquer pour le choix des éléments du système de coffrage est la même que pour le cas clinique du paragraphe 3.1.

Figure 57 : Temps opératoires de la restauration de deux cavités interproximales adjacentes



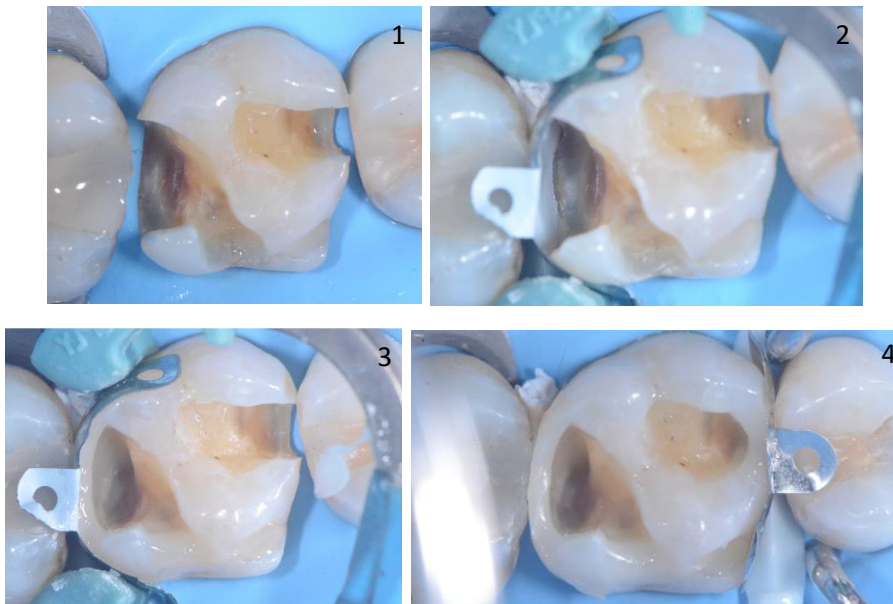
- 1 : Vue clinique des 2 matrices mise en place maintenue le coin interdentaire
- 2 : Vue clinique de la restauration de la cavité occluso-mésiale de la 2^{ème} prémolaire
- 3 : Vue clinique après dépose de la matrice correspondante à la cavité tout juste restaurée
- 4 : Vue clinique de la restauration de la cavité occluso-distale de la 1^{ère} prémolaire
- 5 : Vue clinique occlusale finale des 2 restaurations composites

Source : Dr Decup, 2019.

3.3 Deux cavités mésiale et distale sur une même dent

Le cas clinique ci-dessous présente 1 cavité mésiale et 1 cavité distale distincte sur une 1ère molaire maxillaire. On dépose des amalgames mésiaux et distaux pour raison de caries secondaires. Dans un premier temps, un côté sera matricé, le coin interdentaire et l'anneau séparateur mis en place puis le mur proximal correspondant sera stratifié au composite. Ensuite, le système de coffrage est retiré puis déplacé de l'autre côté qui sera matricé pour monter l'autre mur proximal. Ensuite, il ne reste plus qu'à restaurer les 2 cavités occlusales. Le choix du système de coffrage se fera indépendamment pour les deux cavités. Il se fera selon les méthodes indiquées dans le paragraphe 3.1.

Figure 58 : Temps opératoires de la restauration de deux cavités interproximales mésiale et distale distinctes sur une même dent



1 : Vue de la situation initiale après pose du champ opératoire et la préparation des tissus dentaires

2 : Vue clinique après matriçage du mur distal

3 : Vue clinique de la restauration du mur distal

4 : Vue clinique après dépose de système de coffrage en distal, mise en place du système de coffrage pour la cavité mésiale de la dent et restauration du mur mésial

Source : Dr Decup, 2019.

Les 2 cavités sont donc traitées indépendamment. Une fois les 2 murs proximaux restaurés, les noyaux dentinaires occlusaux peuvent être reconstitués. L'enjeu de cette étape sera de retrouver une face occlusale la plus anatomique en dessinant les pans cuspidiens, les fosses et les sillons dentaires primaires et secondaires.

Conclusion

Le contact proximal joue un rôle physiologique très important par son anatomie et ses rapports fonctionnels. La perte de structures proximales peut entraîner la perte de ce contact. Sa reconstitution est indispensable et fait appel à des procédures souvent jugées complexes par les praticiens. La restauration résultante peut être facilement évaluée grâce à la précision des critères fonctionnels et biologiques qui la régissent. La difficulté de la procédure opératoire de restauration en composite du contact proximal est due à sa situation anatomique et aux objectifs à atteindre. Les mises à jour dans la littérature soulignent toujours l'application et la maîtrise d'un protocole précis demandant de la rigueur et du temps.

Aujourd'hui, les matériaux composites disponibles présentent des viscosités faibles telles qu'elles imposent des systèmes de coffrage et d'écartement en adéquation avec le matériau. De nombreux industriels proposent des systèmes complets qui répondent de mieux en mieux à ce cahier des charges strict.

Nous retiendrons la triade « matrice partielle anatomique, coin interdendaire et anneau séparateur » qui agissent en synergie pour créer un système de coffrage anatomique. Ainsi, le matériau de restauration est maintenu aux limites de la cavité par la matrice et le coin interdendaire, la force de pression du nouveau contact obtenu est retrouvée grâce à l'anneau séparateur et les structures dentaires défectueuses sont réparées par le composite selon de critères et des objectifs établis.

Bibliographie

Brackett, M. G., S. Contreras, R. Contreras, et W. W. Brackett. « Restoration of proximal contact in direct class II resin composites ». *Operative dentistry* 31, n° 1 (2006): 155-56.

<https://doi.org/10.2341/04-198>.

Caplan, D. J., J. Cai, G. Yin, et B. A. White. « Root canal filled versus non-root canal filled teeth : a retrospective comparison of survival times ». *Journal of public health dentistry* 65, n° 2 (2005): 90-96.

<https://doi.org/10.1111/j.1752-7325.2005.tb02792.x>.

Cautain, C., et G. Aboudharam. « Point de contact proximal, réalités cliniques ». *I.D. L'information dentaire* 93, n° 35 (2011): 21-30.

Chéron, R., S. Cazier, et G. Tirlet. « Le coin et l'anneau ». *I. D. L'Information dentaire* 94, n° 37 (2012): 12-17.

Dörfer, C. E., E. R. von Bethlenfalvy, H. J. Staehle, et T. Pioch. « Factors influencing proximal dental contact strengths ». *European journal of oral sciences* 108, n° 5 (2000): 368-77.

<https://doi.org/10.1034/j.1600-0722.2000.108005368.x>.

Gmür, R., et B. Guggenheim. « Interdental supragingival plaque : a natural habitat of *Actinobacillus actinomycetemcomitans*, *Bacteroides forsythus*, *Campylobacter rectus*, and *Prevotella nigrescens* ». *Journal of dental research* 73, n° 8 (1994): 1421-28. <https://doi.org/10.1177/00220345940730080501>.

Hickel, R., A. Peschke, M. Tyas, I. Mjör, S. Bayne, M. Peters, K.-A. Hiller, R. Randall, G. Vanherle, et S. D. Heintze. « FDI World Dental Federation : clinical criteria for the evaluation of direct and indirect restorations : update and clinical examples ». *Clinical oral investigations* 14, n° 4 (2010): 349-66. <https://doi.org/10.1007/s00784-010-0432-8>.

Hujoel, P. P., J. Cunha-Cruz, D. W. Banting, et W. J. Loesche. « Dental flossing and interproximal caries : a systematic review ». *Journal of dental research* 85, n° 4 (2006): 298-305.

<https://doi.org/10.1177/154405910608500404>.

Kasahara, K., H. Miura, M. Kuriyama, H. Kato, et S. Hasegawa. « Observations of interproximal contact relations during clenching ». *The international journal of prosthodontics* 13, n° 4 (2000): 289-94.

Kim, K.-H., J.-H. Jung, H.-J. Kim, C.-H. Chung, et S.-H. Oh. « Evaluation of tightness of proximal tooth contact in permanent dentition ». *The journal of Korean academy of prosthodontics* 48, n° 6 (2008): 553-60. <https://doi.org/10.4047/jkap.2008.46.6.553>.

Kolte, A. P., R. A. Kolte, et P. R. Mishra. « Dimensional influence of interproximal areas on existence of interdental papillae ». *Journal of periodontology* 85, n° 6 (2014): 795-801.

<https://doi.org/10.1902/jop.2013.130361>.

- Koubi, S.-A., J.-L. Brouillet, et C. Pignoly. « Restaurations esthétiques postérieures en technique directe ». In *EMC Médecine buccale*. Elsevier Masson, 2008. <https://www-em-premium-com.sirius.parisdescartes.fr/article/1097978/>.
- Lasfargues, J.-J., et P. Colon. *Odontologie conservatrice et restauratrice. Tome 1, Une approche médicale globale*. Rueil-Malmaison : Editions CdP, 2009.
- Oh, S.-H., M. Nakano, E. Bando, N. Keisuke, S. Shigemoto, J.-H. Jeong, et D.-W. Kang. « Relationship between occlusal tooth contact patterns and tightness of proximal tooth contact ». *Journal of oral rehabilitation* 33, n° 10 (2006): 749-53. <https://doi.org/10.1111/j.1365-2842.2006.01635.x>.
- Peumans, M., B. Van Meerbeek, K. Asscherickx, S. Simon, Y. Abe, P. Lambrechts, et G. Vanherle. « Do condensable composites help to achieve better proximal contacts ? » *Dental materials* 17, n° 6 (2001): 533-41. [https://doi.org/10.1016/s0109-5641\(01\)00015-x](https://doi.org/10.1016/s0109-5641(01)00015-x).
- Qvist, V., L. Johannessen, et M. Bruun. « Progression of approximal caries in relation to iatrogenic preparation damage ». *Journal of dental research* 71, n° 7 (1992): 1370-73. <https://doi.org/10.1177/00220345920710070401>.
- Vardimon, A. D., E. Matsaev, M. Lieberman, et T. Brosh. « Tightness of dental contact points in spaced and non-spaced permanent dentitions ». *European journal of orthodontics* 23, n° 3 (2001): 305-14. <https://doi.org/10.1093/ejo/23.3.305>.
- Wolff, D., P. Hahn, P. Ding, T. Maier-Kraus, C. Frese, C. Doerfer, et H. J. Staehle. « Proximal contact tightness between direct-composite additions in the posterior dentition : an in vitro investigation ». *Operative dentistry* 37, n° 3 (2012): 272-80. <https://doi.org/10.2341/11-147-L>.








Table des figures

Figure 1 : Schéma d’anatomie du contact interproximal	3
Figure 2 : Le contact interproximal - le rapport intra-arcade.....	4
Figure 3 : Schéma des embrasures vestibulaires, linguales, cervicales et occlusales	5
Figure 4 : Schéma de papilles interdentaires	5
Figure 5 : Diagramme en bâton montrant un taux de survie inférieur des dents proportionnel au nombre de contacts interproximaux.....	9
Figure 6 : Cavité pré-visualisant un design de restauration adéquat.....	15
Figure 7 : Vue clinique d’une préparation minimale après éviction carieuse et avec préservation de la surface de contact physiologique et convexité préservées	16
Figure 8 : Vue clinique après élargissement des bords : effondrement des pans d’émail trop fins	16
Figure 9 : Vue clinique d’une cavité à minima (double convexité et contact physiologique conservés)	17
Figure 10 : Cavité « adhésive »	17
Figure 11 : SonicSYS® - Kavo Figure 12 : Excavus® - Satelec Figure 13 : SM® - Ems	18
Figure 14 : Proxeo ZA-55® - W&H	18
Figure 15 : FenderWedge® - Directa®	18
Figure 16 : Vue clinique de coups de fraises reçus par la matrice métallique lors de la préparation cavitaire	19
Figure 17 : PDX-K10® - Dentatus, PDD-K10® - Dentatus, Synea Fusion WG-67 LT® - W&H (de gauche à droite)	19
Figure 18 : Profine Lamineer Tips® - Dentatus.....	20
Figure 19 : Vue clinique d’une lame Profine dans l’espace interproximal	20
Figure 20 : Schéma confrontant les matrices anatomiques (gauche) vs. les matrices droites (droite)	21
Figure 21 : Vues cliniques de matrice circonférentielle vs. matrice sectorielle	22
Figure 22 : Schéma explicatif de la mesure pour le choix de la hauteur de la matrice.....	23
Figure 23 : Vue clinique du positionnement d’une matrice sectorielle aidé par une spatule de bouche (gauche) et par du fil dentaire (droite).....	24
Figure 24 : MyQuickmatrix® - Polydentia.....	24
Figure 25 : ComposiTight® Matrix Forceps - Garrisson	24
Figure 26 : Schéma d’une vue latérale de la bonne adaptation cervicale de la matrice par le coin (à gauche) et déformée par le coin en position trop coronaire (à droite)	25













Figure 27 : Différents types de coins interdentaires	26
Figure 28 : Schéma occlusal de l'adaptation cervicale imparfaite de la matrice contre la dent par le coin (à gauche) et parfaite par du téflon (à droite)	27
Figure 29 : Vues cliniques de l'utilisation de téflon pour améliorer l'adaptation de la matrice sur les surfaces dentaires axiales	27
Figure 30 : Schéma occlusal de l'adaptation cervicale imparfaite de la matrice contre la dent par le coin (gauche) à cause d'une malposition dentaire et parfaite par l'ajout d'un coin supplémentaire et de téflon (droite)	28
Figure 31 : Schéma occlusal de l'adaptation cervicale imparfaite de la matrice contre la dent par le coin (à gauche) à cause de l'anatomie particulière d'une 1ère molaire maxillaire et parfaite par l'ajout d'un coin supplémentaire et de téflon (à droite).....	28
Figure 32 : Schéma d'une vue occlusale de l'adaptation cervicale de la matrice par le coin anatomique dans le cas d'une racine bi-concave	29
Figure 33 : Pince à clavette Palodent© - Dentsply Sirona.....	29
Figure 34 : Schéma de différentes positions de l'anneau de McKean	31
Figure 35 : Anneau Composi-Tight© 3D Soft-Face™ - Garrison.....	32
Figure 36 : Anneau Palodent© Universel - Dentsply Sirona	32
Figure 37 : Anneau MyRing Forte© - Polydentia	32
Figure 39 : Vues cliniques des étapes de la réalisation du Custom Ring.....	33
Figure 40 : Photo du résultat de l'anneau customisé obtenu ou « Custom Ring ».....	34
Figure 41 : Protocole de stratification composite avec la technique du « Custom Ring ».....	35
Figure 42 : Pince forceps universelle pour anneau séparateur.....	35
Figure 43 : Vue clinique d'une dent avec 2 cavités mésiale et distale	37
Figure 44 : Vue clinique de deux cavités interproximales adjacentes	38
Figure 45 : Vue clinique de la situation initiale après la pose du champ opératoire	39
Figure 46 : Mesure à la sonde parodontale pour le choix de la hauteur de la matrice après dépose des amalgames	39
Figure 47 : Essai de la matrice retenue - ici matrice Palodent V3© - Dentsply Sirona	40
Figure 48 : Essayages multiples de coins interdentaires	40
Figure 49 : Vue clinique de la mise en place de la matrice et du coin interdentaire	41
Figure 50 : Vue clinique de la mise en place de l'anneau séparateur	41
Figure 51 : Vue clinique du brunissage de la matrice à la spatule de bouche	41
Figure 52 : Vues cliniques juste après dépose du système de coffrage.....	42
Figure 53 : Vues cliniques du temps des finitions au CK6 et à la fraise bague jaune.....	42

Figure 54 : Vue clinique juste après finitions et polissage avant la dépose du champ opératoire.....	43
Figure 55 : Vue clinique occlusale immédiate de la restauration finale	43
Figure 56 : Vue clinique vestibulaire immédiate de la restauration finale	43
Figure 57 : Temps opératoires de la restauration de deux cavités interproximales adjacentes	44
Figure 58 : Temps opératoires de la restauration de deux cavités interproximales mésiale et distale distinctes sur une même dent	45





Annexes

ANNEXE 1 : MATRICES			
Marque/Modèle	Image	Caractéristiques	Prix (2020)
<i>Hawe Steel Matrix Bands</i> Kerr®		Bande de matrice circonférentielle plate à découper aux ciseaux (Rouleau de 3m de longueur).	20€
<i>Palodent V3®</i> Dentsply		Matrices anatomiques sectorielles → 5 largeurs disponibles (3.5mm, 4.5 mm, 5.5mm, 6.5mm et 7.5mm). Elles présentent des œillets de préhension, une languette perforée afin de faciliter l'insertion et le retrait de la matrice, rebord prononcé pour la reconstruction anatomique de la crête marginale, présentent un méplat gingival pour un coffrage cervical étanche. Épaisseur : 0.04mm.	0.99€
<i>Palodent EZ-Coat®</i> Dentsply		Matrices anatomiques sectorielles → 5 largeurs disponibles (3.5mm, 4.5 mm, 5.5mm, 6.5mm et 7.5mm) avec code couleur. Mêmes caractéristiques que les Palodent V3®. Épaisseur : 0.03mm.	1.16€
<i>Matrices V3 Tab</i> ©Triodont		Matrices anatomiques sectorielles → 5 largeurs disponibles (3.5mm, 4.5 mm, 5.5mm, 6.5mm et 7.5mm). Elles présentent un bord marginal pour plus de fiabilité dans la région cervicale et une meilleure adaptation pour des préparations plus profondes. Courbure horizontale et verticale pour une grande précision anatomique. Épaisseur : 0.04mm.	0.78€
<i>Supercurve Matrix®</i> ©Triodont		Matrices anatomiques sectorielles → 5 largeurs disponibles (3.5mm, 4.5 mm, 5.5mm, 6.5mm et 7.5mm) avec code couleur. Mêmes caractéristiques que les Triodont V3 Tab Épaisseur : 0.03mm.	1.07€
<i>LuminConstrast®</i> Polydentia		Matrices anatomiques sectorielles → 4 largeurs disponibles (3.75mm, 5mm, 6.4mm et 6.4mm avec extension). 2 épaisseurs disponibles (0.025mm et 0.04mm). Intrado qui réduit la réflexion lumineuse et augmente le contraste.	0.99€
<i>QuickMat®</i> Polydentia		Matrices anatomiques sectorielles → 4 largeurs (3.75mm, 5mm, 6.4mm et 6.4mm avec extension). 2 épaisseurs disponibles (0.025mm et 0.04mm). Acier inoxydable doux facile à brunir.	0.49€

<p><i>Bioclear Biofit® Mylar Bisico</i></p>		<p>Matrices anatomiques sectorielles → 2 versions : BLUE (de couleur bleue) d'une épaisseur de 0.050mm et HD (transparente) d'une épaisseur 0.075mm. Toutes les 2 translucides, rigidité supérieure aux matrices transparentes habituelles, possibilité d'une polymérisation à travers la matrice, languette occlusale pour faciliter la manipulation de la matrice.</p>	<p>2.5€</p>
<p><i>Bioclear Biofit® SS Metal Bisico</i></p>		<p>Matrices anatomiques sectorielles → Faites en acier inoxydable trempé. Munies de 3 trois languettes occlusales pour une surface d'appui pour la manipulation sans déformation. 3 largeurs disponibles. Épaisseur : 0.038mm.</p>	<p>1.87€</p>
<p><i>Composi-Tight® B-Series Garrison</i></p>		<p>Matrices anatomiques sectorielles → Faites en métal inoxydables 5 largeurs (3.2mm avec extension, 4.6mm, 3.8mm avec extension, 6.4mm et 6.4mm avec extension). Épaisseur : 0.0381mm.</p>	<p>0.42€</p>
<p><i>Composi-Tight Gold® Garrison</i></p>		<p>Matrices anatomiques sectorielles → Elles ont les mêmes caractéristiques que les B-Series, 16% plus longues, couleur dorée.</p>	<p>0.46€</p>
<p><i>Composi-Tight® M-Series Garrison</i></p>		<p>Matrices anatomiques sectorielles → Elles ont les mêmes caractéristiques que les Composi-Tight® B-Series mais sont 16% plus longues et disponibles en 6 largeurs (3.2mm avec extension, 4.6mm, 3.8mm avec extension, 5.5mm, 6.4mm et 6.4mm avec extension).</p>	<p>0.46€</p>
<p><i>Composi-Tight® 3D Fusion Firm Garrison</i></p>		<p>Matrices anatomiques sectorielles → Font appel à la technologie eZ-Place™ qui allie un un acier inoxydable et un procédé de formation de bande matricielle exclusif. Existente en 5 largeurs (4.3mm, 4.3mm avec extension, 5.3mm, 6.1mm et 6.1mm avec extension). Épaisseur : de 0.038mm.</p>	<p>0.78€</p>
<p><i>Composi-Tight® 3D Fusion Full Curve Garrison</i></p>		<p>Matrices anatomiques sectorielles → revêtues dans leur intrados d'une surface téflonisée non adhérente. Profondes et larges avec une partie sub-gingivale. 5 largeurs avec code couleur (4.3mm, 4.3mm avec extension, 5.3mm, 6.1mm et 6.1mm avec extension). Épaisseur : 0.038mm.</p>	<p>1.02€</p>
<p><i>SlickBands SM Series® Garrison</i></p>		<p>Matrices anatomiques sectorielles → 5 largeurs avec code couleur (4.6mm, 3.8mm + extension, 5.5mm, 6.4mm, 6.4mm + extension). Elles ont un revêtement anti-adhérent. Épaisseur : 0.04064mm.</p>	<p>0.57€</p>
<p><i>SlickBands SXR Series® Garrison</i></p>		<p>Matrices anatomiques sectorielles → 5 largeurs avec code couleur (4.6mm, 3.8mm et extension, 5.4mm, 6.4mm, 6.4mm + extension). Revêtement anti-adhérent et languettes de préhension à leurs extrémités. Épaisseur : 0.038mm.</p>	<p>0.89€</p>

ANNEXE 2 : COINS INTERDENTAIRES			
Marque Modèle	Image	Caractéristiques	Prix (2020)
<i>Palodent V3® Dentsply</i>		Coin plastique ajouré → Incurvés pour être superposés. Évasement des ailettes, non compressif pour le parodonte, 3 diamètres : petit, médium, large. Possèdent une tête triangulaire perforée pour une prise facilitée.	0.40€
<i>Wave Wedge® Triodent</i>		Coin plastique ajouré → Incurvés pour être superposés. Évasement des ailettes, non compressif pour le parodonte, 3 diamètres : petit, médium, large. Ils ont une tête triangulaire perforée pour une prise facilitée.	0.41€
<i>V-Wedge® Triodent</i>		Coin plastique plein → existent en 6 diamètres, possèdent un tête ronde perforée pour une prise facilitée.	0.32€
<i>MyWedge® Polydentia</i>		Coin plastique ajouré → forme creuse en V pour ne pas endommager la papille interdentaire, tête ronde nervurée pour une prise facilitée et prévenir le glissement. Existent en 4 diamètres : extra-small, small, medium, large.	0.28€
<i>The Wedge® Polydentia</i>		Coin plastique ajouré → Rigide, coupe transversale en V. 4 diamètres : XS, S, M et L. Sa transparence augmente la polymérisation du composite.	0.23€
<i>Coin d'érable Polydentia®</i>		Coin en bois → Pointe arrondie, sculptables, rigides, 5 diamètres : XS, S, M, L, XL.	0.15€
<i>Diamond wedge® Bisico</i>		Coin plastique ajouré anatomique → 4 diamètres : S, M, L, XL. Ailettes et arêtes flexibles. Forme biconcave et hauteur plus courte pour une meilleure préservation de la papille gingivale interdentaire. Forme spéciale « carie profonde » munie d'une extension centrale.	1.71€
<i>SoftWedge® Garrison</i>		Coin en bois → 4 tailles (XS, S, M, L), longs, plus large que haut, capacité à gonfler lorsqu'ils s'humidifient.	0.21€
<i>A+Wedge® Garrison</i>		Coin plastique plein → 4 tailles (XS, S, M, L), effet astringent avec une surface de sulfate d'alumine.	0.41€
<i>G-Wedge® Garrison</i>		Coin plastique plein → 4 tailles (XS, S, M, L), tête nervurée pour une meilleure préhension.	0.31€
<i>Wedge Wands® Garrison</i>		Coin plastique plein → 4 tailles (XS, S, M, L), G-Wedges® + baguette de positionnement. Le placement du coin se fait sans instrument de bouche. Existe version « clear » translucide augmente la polymérisation du composite.	0.39€
<i>Composi- Tight® 3D Fusion Wedge Garrison</i>		Coin plastique ajouré → 4 tailles (XS, S, M, L), 2 matériaux pour adaptabilité et rétention. Surmoulage SoftFace permet pour l'adaptation, lamelles rétentives souples rabattables lors de l'insertion du coin qui reviennent en place lors de leur sortie de l'espace interproximal.	0.54€

ANNEXE 3 : ANNEAUX SEPARATEURS			
Marques/Modèles	Image	Caractéristiques	Prix (2020)
<i>Anneau de McKean</i>		Anneau à mors métalliques → Anneau originel, partie horizontale circulaire + 2 mors rectangulaires plats verticaux, orientation différentes disponibles pour mésiale ou distale. Peu anatomiques et très rigides.	15€
<i>Palodent V3® Dentsply</i>		Anneau bifide plastique rigide → Fait en Ni-Ti, extrémités en « V » plastique renforcé à la fibre de verre, 2 tailles : universel (bleu clair) et étroit (bleu foncé).	85.8€
<i>V3 Ring® Triodont</i>		Anneau bifide plastique rigide → Fait en Ni-Ti, extrémités en « V » plastique renforcé à la fibre de verre, 2 tailles : universel (vert) et étroit (jaune).	89.5€
<i>MyRing Forte® et MyClip 2.0® Polydentia</i>		Anneaux bifides plastique souple → MyRing Forte® anneau puissant en acier inox. Partie horizontale circulaire avec deux encoches de préhension. MyClip 2.0® ne requiert aucun outil particulier et se place avec les doigts, extrémités de préhension digitale en plastique interchangeables et permettent l'écartement des mors de l'anneau. Ces 2 anneaux ont les mêmes extrémités plastiques MyTines®, en V, interchangeables et autoclavables. 3 tailles : S, M, L. Les MyTines® L sont asymétriques pour une meilleure adaptation aux irrégularités dentaires.	49.5€ et 120€
<i>MyRing Classico® Polydentia</i>		Anneau mors silicone → fait en Ni-Ti, corps horizontal circulaire recouvert de plastique avec 2 encoches de préhension. Mors métalliques fins et circulaires qui peuvent être utilisés nus pour agir comme un anneau de McKean. Peut être utilisé aussi des extrémités Diamond® (extrémités silicone remplaçables ou autoclavables). Leur rotation autour du grand axe des mors du MyRing Classico permet d'obtenir 24 combinaisons. Dans cette configuration, l'anneau s'utilise en collaboration avec des coins de bois et sera placé au-dessus du coin.	32.5€
<i>TwinRing® Bisico</i>		Anneau bifide plastique rigide → composé d'un double anneau en Ni-Ti. Constituée de 4 mors indépendants en polymère anti-adhérent, les mors présentent une ouverture en « V » et des extrémités plongeantes. Corps circulaire horizontal présentant 2 encoches de préhension. 2 tailles : petit (jaune), grand (violet).	187€

<p><i>Composi-Tight® G-Rings Matrix ring Garrison</i></p>		<p>Anneaux à mors métalliques → Faits en acier trempé inoxydable poli autoclavable. Corps horizontal circulaire et mors verticaux polis ronds. Existent en 2 series : Les Composi-Tight® Original G-Rings et les Composi-Tight® Gold G-Rings. La différence principale résident dans la couleur. Les Gold G-Rings sont en or et leur alliage métallique les rends plus résistants et plus flexibles. 2 tailles : Standard (petite hauteur coronaire) et Larges (hauteurs coronaire importantes).</p>	<p>80€ et 91€</p>
<p><i>ThinTine® G-Ring Garrison</i></p>		<p>Anneau à mors métalliques → Fait en acier trempé inoxydable poli autoclavable. Corps horizontal circulaire recouvert de plastique rigide et mors verticaux polis rond.</p>	<p>95€</p>
<p><i>Composi-Tight® 3D Soft-Face Garrison</i></p>		<p>Anneaux bifides silicone → Existe en 3 séries : Soft-Face® Original, Soft-Face® Clear Soft-Face® XR. Ces 3 séries d’anneaux sont en fait la bague ThinTine® G-Ring dont les mors ont été habillé d’extrémités silicone différentes ouverte en « V » pour surmonter le coin. Corps horizontal circulaire.</p> <ul style="list-style-type: none"> - Série Original : mors silicone orange. - Série « Clear » : permet une photopolymérisation accrue des matériaux composites du fait de ses mors en silicone translucides bleus (si utilisé avec matrice transparentes). - Série XR : mors en silicone bleu, plus profilés et améliorés. 	<p>92.5€ Et 95€ (pour la XR)</p>
<p><i>Composi-Tight® 3D Fusion Matrix Rings X Garrison</i></p>		<p>Anneau bifide silicone → Corps horizontal circulaire recouvert de plastique rigide. Mors avec extrémités Soft Face® modifiées (adaptation et rétention augmentées).</p> <p>3 tailles : bleu (prémolaires et faible hauteur coronaire), orange (molaires, hauteur coronaire plus importante), vert (anneau extra-large pour cavité très large même dans le cas d’une cuspidé manquante).</p>	<p>102€</p>

Vu, le Directeur de thèse

Vu, le Doyen de l'UFR d'Odontologie - Montrouge

Docteur Franck DECUP

Professeur Louis MAMAN

Vu, le Président d'Université de Paris

Professeur Christine CLERICI

Pour le Président et par délégation,

Le Doyen Louis MAMAN

La restauration directe du contact interproximal dans les secteurs postérieurs : théories et réalités cliniques

Résumé :

La nature a fait que 2 dents adjacentes correctement positionnées, se touchent via un point ou une surface de contact. Cette zone de rencontre d'embrasures occlusales et proximales est indispensable à restituer dans le cas de cavité proximale sous peine d'inconfort du patient. L'objectif de la restauration composite est de recréer un contact interdentaire en lui donnant une forme et un contour les plus physiologiques régis par les critères FDI. Le contact ainsi rendu assure la protection de l'écosystème interproximal et de la papille interdentaire sans tassements alimentaires. Le remplacement des tissus perdus tient compte des matériaux à notre disposition mais aussi de critères bien précis pour assurer une restauration la plus physiologique de l'espace interproximal. Le but de cette thèse est, dans un premier temps, de définir le contact interproximal et les problèmes engendrés par sa perte. Dans un second temps, nous nous attardons à la partie purement restauratrice d'une dent présentant une cavité occluso-proximale. Nous voyons en détail la séquence clinique de la restauration au composite. Ensuite, nous voyons les techniques actuelles et novatrices disponibles pour nous aider dans toutes les situations cliniques plus ou moins complexes, rencontrées par le chirurgien-dentiste dans son exercice en cabinet. Ce travail se termine par une application des concepts théoriques instaurés, à travers 3 cas cliniques.

Discipline :

Odontologie conservatrice

Mots clés français (fMeSH et Rameau) : Restaurations dentaires permanentes -- Dissertation universitaire ; Adaptation marginale (odontologie) -- Dissertation universitaire ; Mécanique du contact -- Thèses et écrits académiques ; Matrices dentaires -- Thèses et écrits académiques

English keywords (MeSH) : Dental Restoration, Permanent -- Academic Dissertation ; Dental Marginal Adaptation -- Academic Dissertation

Université de Paris
UFR d'Odontologie - Montrouge
1, rue Maurice Arnoux
92120 Montrouge