



**HAL**  
open science

# Les résorptions radiculaires externes post-traumatiques sur dents permanentes

Rebecca Siboni

► **To cite this version:**

Rebecca Siboni. Les résorptions radiculaires externes post-traumatiques sur dents permanentes. Sciences du Vivant [q-bio]. 2020. dumas-03187134

**HAL Id: dumas-03187134**

**<https://dumas.ccsd.cnrs.fr/dumas-03187134>**

Submitted on 31 Mar 2021

**HAL** is a multi-disciplinary open access archive for the deposit and dissemination of scientific research documents, whether they are published or not. The documents may come from teaching and research institutions in France or abroad, or from public or private research centers.

L'archive ouverte pluridisciplinaire **HAL**, est destinée au dépôt et à la diffusion de documents scientifiques de niveau recherche, publiés ou non, émanant des établissements d'enseignement et de recherche français ou étrangers, des laboratoires publics ou privés.



Distributed under a Creative Commons Attribution - NonCommercial - NoDerivatives 4.0  
International License

## **AVERTISSEMENT**

Cette thèse d'exercice est le fruit d'un travail approuvé par le jury de soutenance et réalisé dans le but d'obtenir le diplôme d'État de docteur en chirurgie dentaire. Ce document est mis à disposition de l'ensemble de la communauté universitaire élargie.

Il est soumis à la propriété intellectuelle de l'auteur. Ceci implique une obligation de citation et de référencement lors de l'utilisation de ce document.

D'autre part, toute contrefaçon, plagiat, reproduction illicite encourt toute poursuite pénale.

**UNIVERSITÉ DE PARIS**

**UFR D'ODONTOLOGIE - MONTROUGE**

**Année 2020**

**N° M067**

**THÈSE**

**POUR LE DIPLÔME D'ÉTAT DE DOCTEUR EN CHIRURGIE DENTAIRE**

Présentée et soutenue publiquement le : 15 juillet 2020

Par

**Rebecca SIBONI**

**Les résorptions radiculaires externes post-traumatiques  
sur dents permanentes**

Dirigée par Mme le Docteur Anne-Margaux Collignon

JURY

Mme le Professeur Sibylle Vital

Président

Mme le Docteur Anne-Margaux Collignon

Assesseur

M. le Docteur Denis Bouter

Assesseur

Mme le Docteur Charlène Lesieur

Assesseur





## Tableau des enseignants de l'UFR

DÉPARTEMENTS	DISCIPLINES	PROFESSEURS DES UNIVERSITÉS	MAÎTRES DE CONFÉRENCES
1. DÉVELOPPEMENT, CROISSANCE ET PRÉVENTION	ODONTOLOGIE PÉDIATRIQUE	Mme DAVIT-BÉAL Mme DURSUN Mme VITAL	M. COURSON Mme JEGAT Mme SMAIL-FAUGERON Mme VANDERZWALM
	ORTHOPÉDIE DENTO-FACIALE		Mme BENAHMED M. DUNGLAS Mme KAMOUN Mme LE NORCY
	PRÉVENTION, ÉPIDÉMIOLOGIE, ÉCONOMIE DE LA SANTÉ ET ODONTOLOGIE LÉGALE	Mme FOLLIGUET M. PIRNAY	Mme GERMA M. TAVERNIER
2. CHIRURGIE ORALE, PARODONTOLOGIE, BIOLOGIE ORALE	PARODONTOLOGIE	Mme COLOMBIER Mme GOSSET	M. BIOSSE DUPLAN M. GUEZ
	CHIRURGIE ORALE	M. MAMAN Mme RADOI	Mme EJEIL M. GAULTIER M. HADIDA M. MOREAU M. NGUYEN Mme TAÏHI
	BIOLOGIE ORALE	Mme CHAUSSAIN M. GOGLY Mme SÉGUIER Mme POLIARD	M. ARRETO Mme BARDET (MCF) Mme CHARDIN M. FERRE M. LE MAY
3. RÉHABILITATION ORALE	DENTISTERIE RESTAURATRICE ENDODONTIE	Mme BOUKPESSI Mme CHEMLA	Mme BERÈS Mme BESNAULT M. BONTE Mme COLLIGNON M. DECUP Mme GAUCHER
	PROTHÈSES	Mme WULFMAN	M. CHEYLAN M. DAAS M. DOT M. EID Mme FOUILLOUX-PATEY Mme GORIN M. RENAULT M. RIGNON-BRET M. TRAMBA
	FONCTION-DYSFONCTION, IMAGERIE, BIOMATÉRIAUX	M. SALMON	M. ATTAL Mme BENBELAID Mme BENOÎT A LA GUILLAUME (MCF) M. BOUTER M. CHARRIER M. CHERRUAU M. FLEITER Mme FRON CHABOUIS Mme MANGIONE Mme TILOTTA
	PROFESSEURS ÉMÉRITES	M. BÉRENHOLC Mme BRION M. LASFARGUES M. LAUTROU M. LEVY	M. PELLAT M. PIERRISNARD M. SAFFAR Mme WOLIKOW

Liste mise à jour le 04 novembre 2019



# Remerciements

---

## **À Mme le Professeur Sibylle Vital**

*Docteur en Chirurgie dentaire*

*Ancien Interne des Hôpitaux*

*Docteur de l'Université Paris Descartes Habilitée à*

*Diriger des Recherches*

*Professeur des Universités, UFR d'Odontologie - Montrouge*

*Praticien Hospitalier, Assistance Publique-Hôpitaux de Paris*

*Vice-Doyen de l'UFR d'Odontologie - Montrouge*

Je vous remercie et vous suis très reconnaissante de l'enseignement que vous m'avez transmis durant ces années. Vous avez su me donner goût à la pédodontie. C'est un véritable honneur pour moi que vous fassiez partie de mon jury. Je suis admirative de votre dévouement pour cette faculté et ses étudiants. Veuillez trouver ici l'expression de mes remerciements les plus sincères et ma profonde reconnaissance.





## **À Mme le Docteur Anne-Margaux Collignon**

*Docteur en Chirurgie dentaire*

*Docteur de l'Université Sorbonne Paris Cité*

*Maître de Conférences des Universités, UFR d'Odontologie - Montrouge*

*Praticien Hospitalier, Assistance Publique-Hôpitaux de Paris*

Tout d'abord un grand merci d'avoir accepté de diriger ma thèse d'exercice, de m'avoir si bien accompagnée et conseillée lors de sa rédaction. Je vous remercie de m'avoir tant appris durant ces années d'études, de m'avoir transmis votre rigueur, que j'admire beaucoup. Merci d'avoir été patiente et si bonne pédagogue. Ces mercredis en tant qu'attaché sont de sincères moments de plaisir. Je suis très fière d'avoir été votre élève et attachée, d'avoir tant appris et d'apprendre encore à vos côtés.



**À M. le Docteur Denis Bouter**

*Docteur en Chirurgie dentaire*

*Docteur de l'Université Paris Descartes*

*Maître de Conférences des Universités, UFR d'Odontologie - Montrouge*

*Praticien Hospitalier, Assistance Publiques-Hôpitaux de Paris*

Merci d'avoir accepté de faire partie de ce jury, et de l'attention que vous portez à ce travail.

## **À Mme le Docteur Charlène Lesieur**

*Docteur en Chirurgie dentaire*

*Assistant Hospitalo-Universitaire, UFR d'Odontologie - Montrouge*

Charlène, tu es devenue au cours de ces dernières années une véritable amie. Je t'ai vue évoluer, devenir AHU et je suis si fière d'avoir une amie comme toi. Je te remercie d'avoir toujours été là, de m'avoir aidée quand j'en avais besoin et si bien conseillée. J'aime passer les mercredis après-midi avec toi et Margaux à l'hôpital. Merci pour ces moments que nous avons partagés et j'espère qu'ils continueront durant de longues années.

## **Pensées affectueuses et remerciements**

Á mes parents, Patrick et Laurence, pour m'avoir aidée à réaliser mon rêve de devenir dentiste, de toujours m'avoir soutenue, et de tout l'amour qu'ils me portent chaque jour. Merci pour tout.

Á mon frère Raphaël et mes sœurs Emma et Hannah, que j'aime et qui m'apportent tant de bonheur au quotidien.

Á mes grands-parents Edmond et Michèle, Bernard et Jacotte, merci pour votre gentillesse, votre bienveillance, merci de me faire autant rire, vous êtes mes piliers.

Á Virginie, pour ta joie de vivre et tes bons conseils.

Á Jeremy, merci de faire de ma vie un conte de fée, merci pour tout ce que tu m'apportes au quotidien, je t'aime.

Á Marc, merci pour ces années de binôme qui furent un véritable bonheur à tes côtés, de simple binôme tu es devenu un ami pour la vie.

Á Susan, Kelly, Alex et Jud, mes sœurs, pour tous ces mardis soir, ces fous rires et vos soutiens. Vous êtes mes vies, je suis si chanceuse de vous avoir.

Á Alex, qui aurait dû être ma binôme, si j'avais plus travaillé...

Á Vic, Joh, Cicy, Hanna pour ces années à vos côtés qui ne furent que du bonheur, L7

Á Anne-So, pour ces deux P1 à tes côtés qui resteront gravées à jamais.

Á mes cousins, cousines, oncles et tantes, je vous aime.

Aux professeurs de Louis-Mourier, qui m'ont tant appris.

# Table des matières

---

<b>1 : GENERALITES .....</b>	<b>4</b>
1.1 DEFINITIONS .....	4
1.1.1 Les résorptions radiculaires internes .....	4
1.1.2 Les résorptions radiculaires externes.....	5
1.1.3 Luxation intrusive .....	5
1.1.4 Luxation latérale.....	6
1.1.5 Luxation extrusive.....	6
1.1.6 Expulsion dentaire .....	6
1.2 FREQUENCE DES RESORPTIONS RADICULAIRES EXTERNES POST-TRAUMATIQUES .....	7
1.2.1 Étude de A. Majorana, E. Bardellini, G. Conti, E. Keller, S. Pasini .....	7
1.2.2 Étude rétrospective de A.J. Soares, G.A. Souza, A.C. Pereira, J. Vargas-Neto, A.A. Zaia, E.J.N.L. Silva ..	8
Étude menée par Andreasen et Vestergaard Pedersen en 1985, menée sur 637 dents traumatisées .....	9
1.3 CLASSIFICATION DES RESORPTIONS ETABLIE PAR TRONSTAD EN 1988 .....	9
1.3.1 Résorption radiculaire interne .....	9
1.3.2 Résorption radiculaire externe .....	10
1.4 CLASSIFICATION DES RESORPTIONS EXTERNES POST-TRAUMATIQUES : ANDREASEN 1985 .....	11
1.4.1 Résorption de surface .....	11
1.4.2 Résorption de remplacement .....	11
1.4.3 Résorption inflammatoire externe.....	12
<b>2 : RESORPTIONS RADICULAIRES EXTERNES : MECANISMES BIOLOGIQUES &amp; CELLULAIRES, DIAGNOSTIC .....</b>	<b>13</b>
2.1 MECANISMES BIOLOGIQUES ET CELLULAIRES .....	13
2.1.1 Mécanismes de protection contre la résorption .....	13
2.1.2 Perte ou altération de la couche pré-cémentaire .....	13
2.1.3 La réponse inflammatoire.....	14
2.1.4 Origines et différenciation des cellules clastiques .....	15
2.2 DIAGNOSTIC POSITIF.....	18
2.2.1 Anamnèse.....	18
2.2.2 Examen clinique.....	18
2.2.3 Examen radiographique .....	19
2.3 DIAGNOSTIC DIFFERENTIEL.....	21
2.3.1 Formation radiculaire incomplète .....	21
2.3.2 Résorption radiculaire interne .....	22
2.3.3 Lésion carieuse cervicale.....	24

<b>3 : PRISE EN CHARGE DES RESORPTIONS RADICULAIRES EXTERNES.....</b>	<b>25</b>
3.1 LES MATERIEUX D'USAGE .....	25
3.1.1 <i>Hydroxyde de calcium</i> .....	25
3.1.2 <i>Mineral Trioxide Aggregate</i> .....	26
3.1.3 <i>Biodentine</i> .....	27
3.1.4 <i>Ciment verre ionomère</i> .....	28
3.2 TRAITEMENT DES RESORPTIONS RADICULAIRES EXTERNES.....	28
3.2.1 <i>Gestion de l'inflammation</i> .....	29
3.2.2 <i>Obturation du réseau canalaire</i> .....	32
3.2.3 <i>Gestion des échecs thérapeutiques</i> .....	34
3.3 CAS CLINIQUE .....	35
3.3.1 <i>Anamnèse</i> .....	35
3.3.2 <i>Séances de médication intra-canalaire</i> .....	36
3.3.3 <i>Obturation canalaire</i> .....	38
3.3.4 <i>Réhabilitation prothétique et suivi</i> .....	39
<b>CONCLUSION .....</b>	<b>41</b>
<b>BIBLIOGRAPHIE .....</b>	<b>42</b>
<b>TABLE DES FIGURES.....</b>	<b>45</b>
<b>TABLE DES TABLEAUX.....</b>	<b>46</b>

## Introduction

---

La résorption radiculaire externe sur dent permanente est un processus pathologique, non physiologique. Il peut entraîner, à plus ou moins long terme, la perte de la dent, par destruction du cément, de la dentine et de l'os. Lors de traumatismes sévères, les tissus pulpaire et parodontaux subissent une agression. Cette agression peut induire une altération du pré-cément et/ou une situation inflammatoire, aboutissant à une activation des cellules clastiques et donc à une résorption radiculaire. Bien que souvent asymptomatiques, les résorptions radiculaires externes peuvent entraîner une gêne, douleur ou une mobilité de la dent. Le diagnostic est posé suite à un examen clinique et radiographique, parfois de façon fortuite, d'autres lors de contrôle post-traumatique.

Dans un premier temps, nous détaillerons les différents types de résorptions radiculaires pouvant survenir suite à des traumatismes, et nous nous intéresserons à leur fréquence suite aux différents traumatismes.

Ensuite, nous aborderons les processus cellulaires à l'origine des résorptions radiculaires externes post-traumatiques, et verrons les protocoles de diagnostic et de diagnostic différentiel de ces résorptions.

Enfin, nous détaillerons les différents traitements pouvant être mis en œuvre afin de ralentir voire de stopper le processus de résorption et de restaurer les tissus détruits.



# 1 : Généralités

---

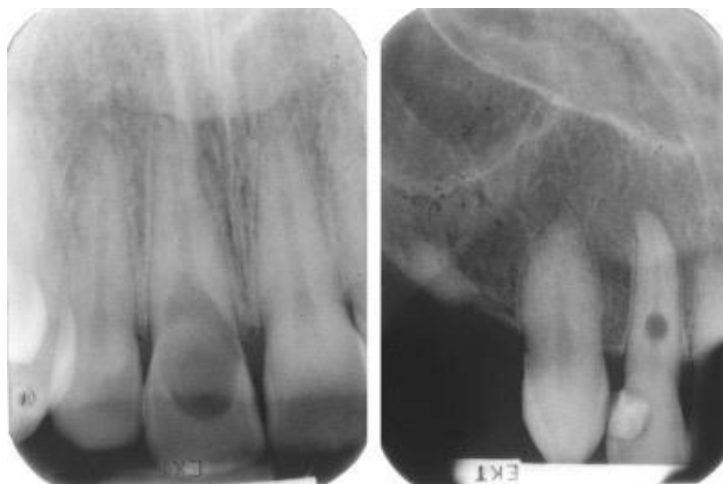## 1.1 Définitions

Les résorptions dentaires ont été définies en 1994 par l'American Association of Endodontics comme étant « un état associé à un processus physiologique ou pathologique provoquant une perte de tissu dentaire, cémentaire ou osseux ». D'après Gunraj (1999)<sup>1</sup>, il s'agit d'un processus de destruction partielle ou totale de tissus dentaire, consécutif à une infection et/ou un traumatisme.

### 1.1.1 Les résorptions radiculaire internes

La résorption radiculaire interne correspond à une perte/destruction de tissu dentaire dont le point de départ se situe à l'intérieur de la cavité pulpaire. La dentine circum pulpaire est résorbée à partir de la pulpe, le processus aboutit à une cavitation à l'intérieur de la dent.

Figure 1 : Résorptions radiculaire internes



Source : Gunraj, « Dental root resorption » 1999.

---

<sup>1</sup> Gunraj, « Dental root resorption ».

### 1.1.2 Les résorptions radiculaires externes

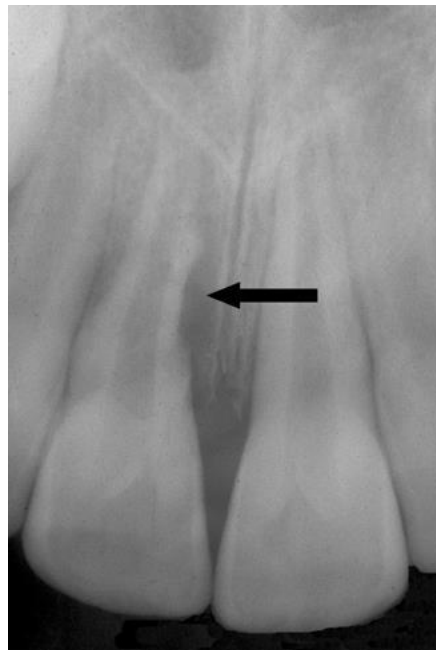
Sur les dents temporaires, ce phénomène physiologique s'appelle la rhyzalise et conduit au remplacement de la dent temporaire par la dent permanente.

En denture permanente, les résorptions radiculaires externes correspondent aux processus de résorption débutant au niveau de la couche pré-cémentaire.

Toute résorption radiculaire est pathologique ; en effet elles sont provoquées par un traumatisme dentaire (traitement orthodontique, malocclusion, bruxisme ou accident).<sup>2</sup>

Nous étudierons uniquement celles liées aux traumatismes sévères, à savoir l'intrusion, la luxation latérale l'extrusion, et l'expulsion dentaire.

Figure 2 : Résorption radiculaire externe



Source: Abbott, «Prevention and management of external inflammatory root resorption following trauma to teeth», 2016.

### 1.1.3 Luxation intrusive

Déplacement axial de la dent à l'intérieur de l'alvéole, associé à une fragmentation ou une fracture de l'alvéole dentaire, suite à un traumatisme.

---

<sup>2</sup> Aubert, « Les résorptions radiculaires externes pathologiques ».

Décrite cliniquement par une dent immobile, un son métallique à la percussion et une éventuelle fracture de la table alvéolaire.

Son diagnostic radiographique repose sur la diminution/disparition de l'espace ligamentaire.

La prise en charge thérapeutique va dépendre de l'importance de l'intrusion.

Elle peut être l'abstention (la ré-éruption spontanée) (< 3 mm) ou la traction orthodontique/chirurgicale et/ou traitement endodontique (> 3 mm).<sup>3</sup>

#### **1.1.4 Luxation latérale**

Déplacement de la dent dans une autre direction qu'axiale. Ce déplacement est accompagné par une fracture et/ou une fragmentation de l'os alvéolaire vestibulaire/palatin ou latéral.

Les signes cliniques de cette luxation sont une absence de mobilité, un son métallique à la percussion, un déplacement P ou V et une possible fracture osseuse.

Radiographiquement nous observons un élargissement desmodontal d'un côté et une diminution de l'autre.

La prise en charge consiste en une réduction de la luxation et la mise en place d'une contention.<sup>4</sup>

#### **1.1.5 Luxation extrusive**

Déplacement partiel de la dent en dehors de son alvéole, causé par une séparation incomplète ou totale de la dent avec son ligament parodontal.

Elle est cliniquement mise en évidence par une position de la dent différente de sa position initiale (plus basse pour les dents maxillaires, plus haute pour les dents mandibulaires), une mobilité augmentée, et possible gêne à l'occlusion.

Radiographiquement, nous notons uniquement une augmentation de l'espace ligamentaire (notamment au niveau apical, sans fracture coronaire ni radiculaire.

Suite à une extrusion, la dent doit être repositionnée rapidement et une contention mise en place.<sup>5</sup>

#### **1.1.6 Expulsion dentaire**

Dent totalement séparée de son alvéole.

Le diagnostic est posé cliniquement et radiographiquement par une alvéole vide.

Selon le temps extra-alvéolaire et le milieu de conservation, il existe différents protocoles de prise en charge, incluant toujours, quand ils'agit de dents permanentes matures, un traitement endodontique

---

<sup>3</sup> Diakonoff, « Dent permanente mature : intrusion ».

<sup>4</sup> Diakonoff, « Dent permanente mature : luxation latérale ».

<sup>5</sup> Diakonoff, « Dent permanente mature : extrusion ».

de la dent et une contention (2 à 4 semaines selon le temps extra-alvéolaire et le milieu de conservation).<sup>6</sup>

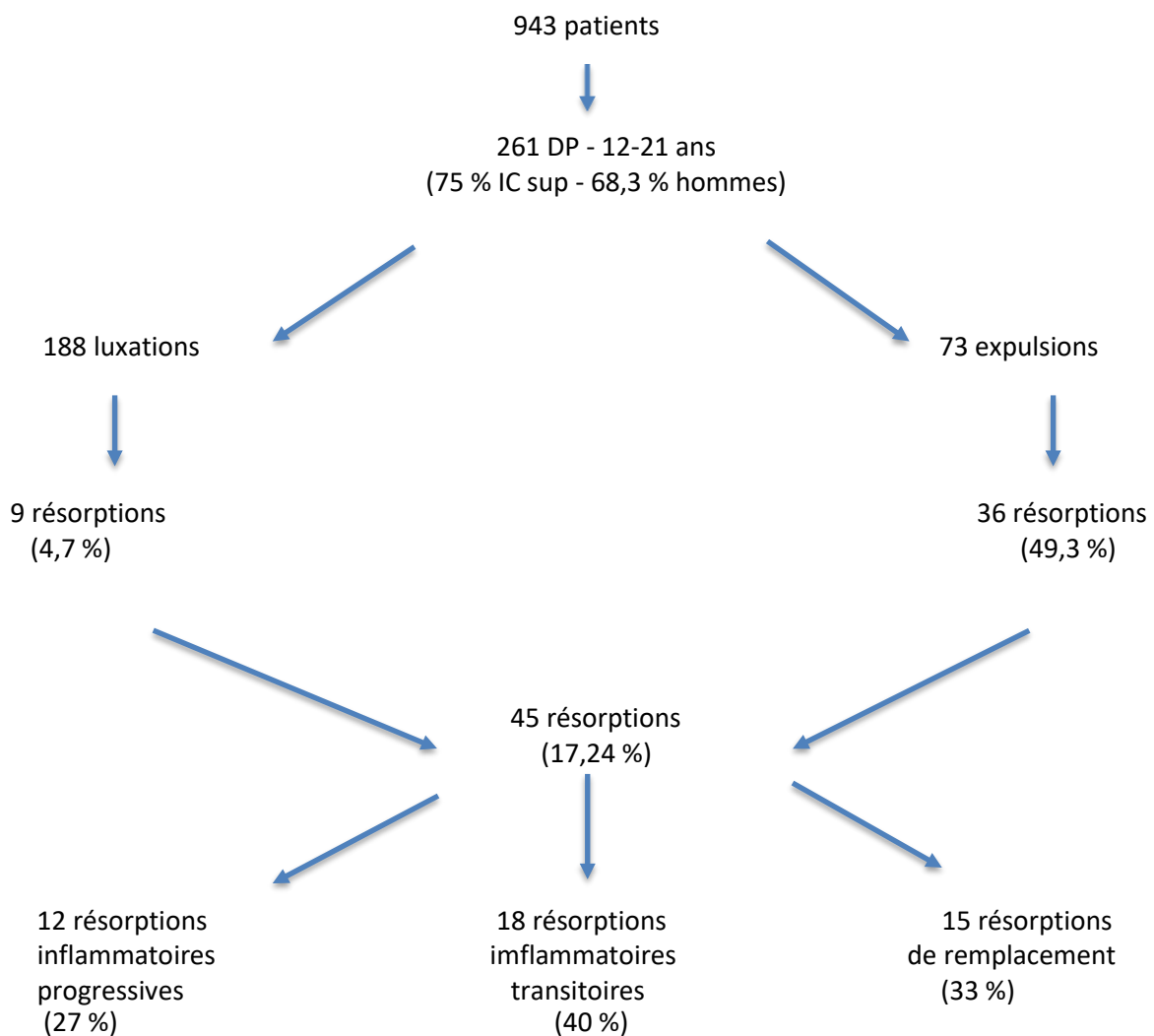
## 1.2 Fréquence des résorptions radiculaires externes post-traumatiques

### 1.2.1 Étude de A. Majorana, E. Bardellini, G. Conti, E. Keller, S. Pasini

Étude menée du 1er septembre 1997 au 31 décembre 2001 à l'université de Brescia.

Portée sur 1943 patients ayant subi des traumatismes dentaires, âgés de 2 à 26 ans.<sup>7</sup>

Figure 3 : Synthèse de l'étude de A. Majorana, E. Bardellini, G. Conti, E. Keller, S. Pasini



Source : Auteur, 2020

<sup>6</sup> Diakonoff, « Dent permanente mature : avulsion ».

<sup>7</sup> Majorana et al., « Root resorption in dental trauma ».

## 1.2.2 Étude rétrospective de A.J. Soares, G.A. Souza, A.C. Pereira, J. Vargas-Neto, A.A. Zaia, E.J.N.L. Silva

Étude menée sur 249 dents traumatisées chez 125 patients, âgés de 7 à 51 ans, entre avril 2010 et Juin 2012.<sup>8</sup>

Cette étude prend en compte le sexe des patients, l'âge au moment du traumatisme, le type de traumatisme et la période séparant la date du traumatisme et le premier examen.

Tableau 1 : Fréquence des résorptions externes inflammatoires et de remplacement selon différents facteurs

Parameter	Total n (%)	Inflammatory resorption		P value	Replacement resorption		P value
		absence n (%)	presence n (%)		absence n (%)	presence n (%)	
type of trauma							
Age (years)							
<14	110 (44.1%)	18 (16.3%)	92 (83.6%)	0.7103	65 (59.0%)	45 (40.9%)	0.6052
15-20	69 (27.7%)	8 (11.5%)	61 (88.4%)		34 (49.2%)	35 (50.7%)	
21-26	31 (12.4%)	6 (19.3%)	25 (80.6%)		17 (54.8%)	14 (45.1%)	
>26	39 (15.6%)	7 (17.9%)	32 (82.0%)		23 (58.9%)	16 (41.0%)	
Time elapsed							
21-90 days	142 (57.0%)	15 (10.5%)	127 (89.4%)	0.0199	83 (58.4%)	59 (41.5%)	0.3154
3-12 months	44 (17.6%)	12 (27.2%)	32 (72.7%)		26 (59.0%)	18 (40.9%)	
>12 months	63 (25.3%)	12 (19.0%)	51 (80.9%)		30 (47.6%)	33 (52.3%)	
Type of trauma							
Extrusive luxation	62 (24.9%)	14 (22.5%)	48 (77.4%)	0.0406	59 (95.1%)	3 (4.8%)	<0.0001
Lateral luxation	76 (30.5%)	15 (19.7%)	61 (80.2%)		49 (64.4%)	27 (35.5%)	
Avulsion	55 (22.0%)	6 (10.9%)	49 (89.0%)		7 (12.7%)	48 (87.2%)	
Intrusive luxation	56 (22.4%)	4 (7.1%)	52 (92.8%)		24 (42.8%)	32 (57.1%)	

Source : Soares, « Frequency of root resorption following trauma to permanent teeth », 2015.

Nous constatons dans un premier temps qu'il n'y a aucune influence significative de l'âge sur l'apparition des résorptions.

Dans un second temps nous remarquons que la durée entre le traumatisme et la consultation/ prise en charge influe sur l'apparition et le type de résorption.

Les résorptions inflammatoires externes sont diagnostiquées plus fréquemment chez les patients ayant consulté à 90 jours après le traumatisme, en revanche l'ankylose apparaît plus souvent chez les patients ayant consulté 12 mois après le traumatisme.

<sup>8</sup> Soares et al., « Frequency of root resorption following trauma to permanent teeth ».

Enfin, cette étude montre que le type de résorption faisant suite à une expulsion/réimplantation est majoritairement une résorption de remplacement. La résorption inflammatoire apparaît dans la plupart des cas suite à des traumatismes de type luxation latérale et intrusive.

### Étude menée par Andreasen et Vestergaard Pedersen en 1985, menée sur 637 dents traumatisées.

Tableau 2 : Prévalence des différents types de résorptions externes selon le traumatisme

	No. of teeth	Surface resorption	Inflammatory resorption	Ankylosis resorption
Concussion	178	8 (4%)	0 (0%)	0 (0%)
Subluxation	223	4 (2%)	1 (0.5%)	0 (0%)
Extrusive luxation	53	3 (6%)	3 (6%)	0 (0%)
Lateral luxation	122	32 (26%)	4 (3%)	1 (1%)
Intrusive luxation	61	15 (24%)	23 (38%)	15 (24%)

Source: Andreasen & Vestergaard Pederson, « Prevalence of external root resorption relate to luxation diagnosis », 1985.

Cette étude met en évidence l'existence de différents types de résorptions, ayant une fréquence d'apparition plus ou moins élevée selon le traumatisme auquel elle fait suite.

On note une importante proportion de résorptions suite à une intrusion, notamment des résorptions radiculaires externes inflammatoires, et des résorptions de surface importantes suite aux luxations latérales.<sup>9</sup>

### 1.3 Classification des résorptions établie par Tronstad en 1988

En 1988, Tronstad a établi une classification des résorptions radiculaires, selon la réversibilité du processus et le site de résorption.<sup>10</sup>

#### 1.3.1 Résorption radiculaire interne

La résorption radiculaire interne correspond à une destruction tissulaire initiée à partir du réseau canalaire, au niveau de la dentine. Elle peut être transitoire ou progressive.

<sup>9</sup> Andreasen J. O., Andreasen F. M., et Andersson L., *Textbook and color atlas of traumatic injuries to the teeth*.

<sup>10</sup> Tronstad, « Root resorption : etiology, terminology and clinical manifestations ».

- **Résorption inflammatoire interne transitoire :**

Dans ce type de résorption, il n'y a pas de stimulus suffisant permettant de soutenir le processus de résorption plus de 2-3 semaines. Par conséquent, la résorption s'arrêtera spontanément et une réparation par formation de néo-dentine va se produire.

- **Résorption inflammatoire interne progressive :**

Dans le cas des résorptions inflammatoire interne progressives, il existe une stimulation supplémentaire des cellules résorbantes, caractérisée par le tissu pulpaire nécrotique infecté.

### **1.3.2 Résorption radiculaire externe**

Les résorptions radiculaires externes correspondent aux résorptions débutant au niveau cémentaire. Elles peuvent être, selon la localisation et le processus engendré, de différents types.

- **Résorption externe transitoire / de surface**

Ce sont des mécanismes de résorption des tissus minéralisés par les cellules résorbantes, qui ne sont que transitoires, car il n'existe aucune stimulation suffisante pour soutenir le processus de résorption plus de 2-3 semaines. Ainsi, la résorption s'arrête spontanément et un processus de réparation par formation de néo-cément se produit. Elles ne sont pas visibles radiographiquement.

- **Résorption inflammatoire externe progressive**

Lors des traumatismes sévères, il y a rupture du paquet vasculo-nerveux au foramen apical, entraînant une nécrose pulpaire, et donc un stimuli bactérien supplémentaire, rendant la résorption progressive.

- **Résorption radiculaire externe cervicale**

Elles surviennent suite à un dommage de l'appareil d'attache au niveau cervical et débute dans cette zone, sous l'attache épithéliale. La stimulation nécessaire à la résorption progressive provient du sulcus ou de la surface dentaire.

- **Résorption externe de remplacement**

Elle apparaît suite à une lésion importante du ligament, les cellules résorbantes de l'os ne distinguant pas le cément et la dentine de l'os. Les tissus résorbés vont être remplacés progressivement par de l'os.

## 1.4 Classification des résorptions externes post-traumatiques : Andreasen 1985

Andreasen a mis en place cette classification suite à son étude menée sur des dents traumatisées en 1985.<sup>11</sup>

### 1.4.1 Résorption de surface

Les résorptions externes de surface sont des résorptions superficielles, lacunaires limitées au cément, discrètes et transitoires. Contrairement aux autres types de résorptions, elles sont non-progressives, auto-limitantes et réversibles.

Elles peuvent se réparer spontanément par apposition de cément à partir des cémentoblastes intacts du ligament alvéolo-dentaire (LAD). Elles ne sont généralement pas visibles radiographiquement.<sup>12</sup>

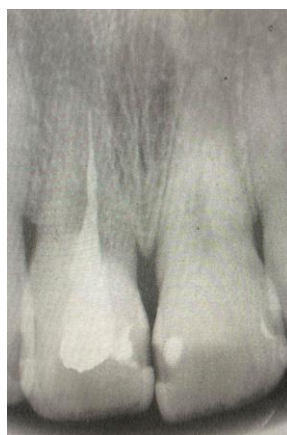### 1.4.2 Résorption de remplacement

La résorption de remplacement est un processus pathologique, survenant principalement après une blessure ligamentaire importante.

Elle est caractérisée par une destruction des tissus dentaires à partir du pré-cément, ces tissus étant remplacés secondairement par un tissu osseux néoformé.

Lorsque l'atteinte ligamentaire affecte plus de 20 % de la surface radiculaire, la matrice osseuse se substitue progressivement aux tissus dentaires résorbés.<sup>13</sup>

Figure 4 : Résorption radiculaire externe de remplacement



Source : Tronstad, « Root resorption : etiology, terminology and clinical manifestations », 1988.

<sup>11</sup> Andreasen J. O., Andreasen F. M., et Andersson L., *Textbook and color atlas of traumatic injuries to the teeth*.

<sup>12</sup> Andreasen J. O., Andreasen F. M., et Andersson L.

<sup>13</sup> Andreasen J. O., Andreasen F. M., et Andersson L.



### **1.4.3 Résorption inflammatoire externe**

Les résorptions inflammatoires externes apparaissent lorsque l'altération du LAD et du ciment par le traumatisme est associée à une infection endodontique.<sup>14</sup>

Les bactéries et toxines présentes dans le réseau canalaire vont alors pénétrer dans les tubules vers la surface radiculaire exposée, provoquant alors une réponse inflammatoire intensifiant le processus de résorption.

Les résorptions inflammatoires et de remplacement peuvent évoluer de façon concomitante.

Les résorptions inflammatoires externes peuvent être cervicales (au collet des dents) ou radiculaires.<sup>15</sup>

---

<sup>14</sup> Simon et al., *Endodontie*.

<sup>15</sup> Simon et al.

## **2 : Résorptions radiculaires externes : mécanismes biologiques & cellulaires, diagnostic**

---

### **2.1 Mécanismes biologiques et cellulaires**

#### **2.1.1 Mécanismes de protection contre la résorption**

Sur les dents temporaires, la résorption radiculaire correspond à un phénomène physiologique. En revanche, les racines des dents permanentes ne sont pas résorbées physiologiquement. Tout phénomène de résorption radiculaire sur une dent permanente est donc pathologique. Les ostéoclastes, cellules à l'origine des résorptions osseuses et dentaires, adhèrent aux tissus par liaison avec les peptides RGD qui sont eux même liés aux cristaux de sel de calcium sur les surfaces minéralisées. Le tripeptide RGD est constitué d'arginine, de glycine et de sérine. Les ostéoclastes ne peuvent donc adhérer et résorber que les tissus minéralisés.

Les raisons de la résistance de la racine de la dent permanente à la résorption sont encore mal comprises, mais de nombreuses études soutiennent le fait que le ciment et la prédentine protègent des phénomènes de résorption. En effet, la partie la plus externe du ciment est recouverte d'une couche de cémentoblastes recouvrant une couche cémentoïde (pré-cément) non minéralisée, à laquelle les ostéoclastes n'adhèrent donc pas.<sup>16</sup>

Si une blessure supprime ou altère le pré-cément, une inflammation de la pulpe et/ou du parodonte pourra induire une résorption radiculaire impliquant des cellules clastiques mononuclées similaires à celles de la résorption osseuse.

En conclusion, deux éléments sont nécessaires à la résorption radiculaire :

- La perte ou altération de la couche protectrice (pré-cément ou pré-dentine)
- Une inflammation doit se produire à la surface radiculaire non protégée

#### **2.1.2 Perte ou altération de la couche pré-cémentaire**

La couche protectrice, correspondant à la couche pré-cémentaire, est endommagée soit directement lors du traumatisme, soit indirectement par la réaction inflammatoire mise en place suite au traumatisme.

---

<sup>16</sup> Trope, « Root resorption due to dental trauma ».

Dans la plupart des cas, les lésions pré-cémentaires se situent dans les zones de compression, zones où la force traumatique a entraîné une compression du ligament et de la dent contre l'os.

Dans le cas des expulsions dentaires, la couche protectrice est souvent endommagée, en effet une conservation avant ré-implantation dans un milieu non-adéquat stimule la réaction inflammatoire à la surface radiculaire ce qui entrainera potentiellement des dommages sur la couche protectrice.<sup>17</sup>

### **2.1.3 La réponse inflammatoire**

La réponse inflammatoire induite par le traumatisme dentaire peut se diviser en deux phases critiques : une phase de destruction, suivie d'une phase de réparation.

#### **- La phase destructive**

Lors de la phase destructive se produit la résorption active par les cellules géantes multinucléées. Cette destruction continue tant qu'il y a un stimulus permettant à l'inflammation de se développer.

Les conditions nécessaires à la création des stimulus sont dues soit à des dommages mécaniques à la surface des racines, soit à des corps étrangers ou des bactéries provenant du site de l'accident à la surface des racines. Il s'agit ici d'un stimulus de courte durée, le phénomène s'arrête donc spontanément lors de la disparition de l'inflammation.

Cependant, si le stimulus inflammatoire existe depuis longtemps, la résorption destructive des racines continuera jusqu'à ce qu'il ne reste plus de structure racinaire ou que le stimulus soit supprimé par l'intervention du spécialiste.<sup>18</sup>

La destruction des racines étant principalement due à la réaction inflammatoire plutôt qu'aux dommages physiques directs, il s'agirait en quelque sorte de limiter cette inflammation, afin de limiter également la destruction des racines et d'obtenir un résultat plus favorable en termes de guérison.

#### **- La phase de cicatrisation**

Une fois la réaction inflammatoire disparue, la phase de résorption donne place à la phase de cicatrisation, se produit alors une phase de recolonisation de la surface radiculaire par des cellules, dont le type déterminera l'issue de la lésion dentaire traumatique.

Si ce sont des cémentoblastes qui recouvrent la racine, la cicatrisation sera nommée cicatrisation cémentaire/résorption de surface.

Cependant si les ostéoblastes sont capables de recouvrir la surface de la racine avant les cémentoblastes, nous assistons à un phénomène d'ankylose (contact direct entre l'os et la racine). La racine est progressivement remplacée par de l'os, c'est un phénomène de résorption de remplacement.

---

<sup>17</sup> Trope.

<sup>18</sup> Trope.

Le type de tissu qui couvrira la surface de la racine dépend de la surface de la racine endommagée et de la proximité relative des cellules par rapport à la racine.

Une lésion localisée sur une petite surface favorise la guérison du ciment. Inversement, une lésion diffuse sur une grande surface favorisera l'ankylose avec remplacement osseux.<sup>19</sup>

#### 2.1.4 Origines et différenciation des cellules clastiques

##### - Système OPG/RANK/RANKL

Les ostéoclastes/odontoclastes sont des cellules géantes multinucléées dont les précurseurs proviennent de la lignée hématopoïétique monocyte ou macrophage. Ces précurseurs expriment la protéine transmembranaire RANK (appartenant la famille des récepteurs TNF). La différenciation en cellules ostéoclastiques implique des interactions, par contact intercellulaire direct ou par des molécules syntétisées par les cellules stromales et actives sur les précurseurs ostéoclastiques, avec les cellules stromales.

RANK-L est un peptide exprimé par les cellules ostéoblastiques stromales.<sup>20</sup>

Les précurseurs ostéoclastiques possédant la protéine transmembranaire RANK reconnaissent RANK-L via les contacts intercellulaires avec les cellules ostéoblastiques, une liaison RANK/RANK-L se fait, entraînant une cascade d'activations enzymatiques aboutissant à l'activation de gènes permettant la différenciation des précurseurs en ostéoclastes/ostéoblastes.

MC SF, exprimé par les cellules stromales ostéoblastiques, est un facteur de croissance hématopoïétique et est nécessaire pour la différenciation des cellules progénitrices en ostéoclastes. M-CSF régule positivement l'expression génique de RANK et négativement celle de l'ostéoprotégérine (OPG).

L'OPG est un facteur inhibiteur de l'ostéoclastogénèse, en effet, elle se comporte comme un récepteur leurre pour RANK-L et entre donc en compétition avec RANK. Elle bloque ainsi l'effet inducteur de RANK sur l'ostéoclastogénèse.<sup>21</sup>

Des études ont montré que RANK-L, M-CSF et OPG sont exprimés par les odontoblastes<sup>22</sup> et que RANK est exprimé par les odontoclastes.<sup>23</sup>

D'après l'étude de Yamaguchi et al. 2006, RANK-L est exprimé par les cellules du ligament alvéolo-dentaire lors des résorptions radiculaires externes.

---

<sup>19</sup> Simon et al., *Endodontie*.

<sup>20</sup> Simon et al.

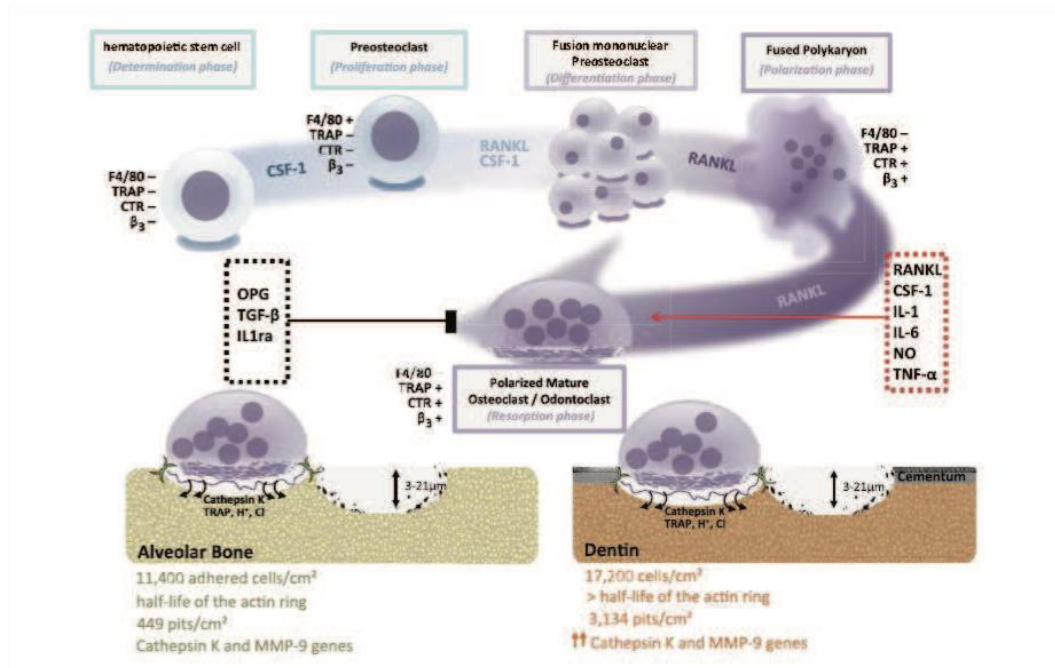
<sup>21</sup> Simon et al.

<sup>22</sup> Rani et MacDougall, « Dental cells express factors that regulate bone resorption ».

<sup>23</sup> Harokopakis-Hajishengallis, « Physiologic root resorption in primary teeth : molecular and histological events ».

Ces observations confirment que l'activité odontoclastiques lors des résorptions est sous la dépendance du système OPG/RANK/RANK-L.<sup>24</sup>

Figure 5 : Schéma du processus de différenciation des cellules hématopoïétiques en cellules clastiques



Source : Iglesias-Linares et Hartsfield, « cellular and molecular pathways leading to external root resorption », 2017.

#### - Polarisation en macrophage M1 pro-inflammatoire

Une étude (He, Kou, Yang et al. 2015) a montré l'influence critique des macrophages sur le processus de résorption radiculaire.<sup>25</sup>

Deux phénotypes *in vitro* distincts sont décrits :

- Macrophages activés de manière clastique ou macrophages « tueurs » M1.
- Macrophages guérisseurs M2.

Nous observons une plasticité dans le passage des états de polarisation M1 à M2 selon les conditions du microenvironnement cellulaire, ce qui leur permet de remédier à l'inflammation et à l'homéostasie cellulaire.

<sup>24</sup> Iglesias-Linares et Hartsfield, « Cellular and molecular pathways leading to external root resorption ».

<sup>25</sup> He et al., « Enhanced m1/m2 macrophage ratio promotes orthodontic root resorption ».

Une augmentation du rapport M1/M2 est associée à une résorption radiculaire externe, M1 favorisant l'inflammation en sécrétant des cytokines pro-inflammatoires TNF-alpha avec une régulation positive de la production d'oxyde nitrique.

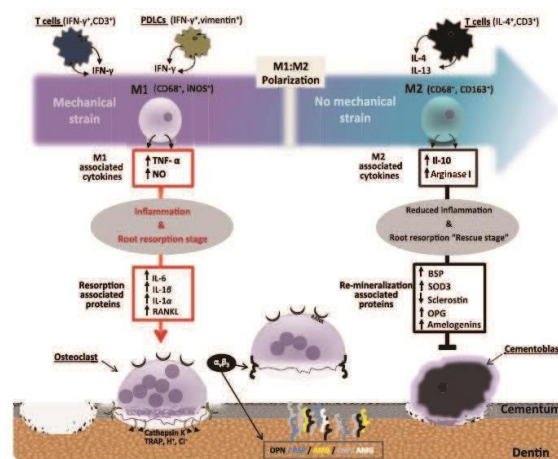
M1 est activé par les cytokines Th1 et les interférons alpha.

M2 est régulé par la cytokine Th2 (IL-4 ou IL-13), il a un effet inhibiteur sur l'inflammation induit par IL-10 et l'arginase1.

Dans un contexte infectieux, les lymphocytes Th1 et les cellules du ligament parodontal (PDLcs) sécrètent de l'interféron gamma (IFN-gamma), qui vont polariser les macrophages en M1. Ces macrophages vont produire l'oxyde nitrique (NO) et TNF-alpha pro-inflammatoires.

Nous observons que lorsqu'une pression s'exerce sur le LAD, la concentration de RANKL augmente et induit ainsi une différenciation des M1 en ostéoclastes et odontoclastes effecteurs de la résorption radiculaire dans des conditions hautement inflammatoires (IL1 et IL-6). Les odontoclastes dégradent la dentine dans les zones non protégées par le ciment grâce au NO, et aux enzymes cathepsines K, métalloprotéinases de la matrice (MMP-1 et MMP-9) et aux Tartrate-Resistant Acid Phosphatase (TRAP).<sup>26</sup>

Figure 6 : Influence des macrophages sur le processus de résorption radiculaire externe



Source : Iglesias-Linares et Hartsfield, « Cellular and molecular pathways leading to external root resorption », 2017.

<sup>26</sup> Iglesias-Linares et Hartsfield, « Cellular and molecular pathways leading to external root resorption ».

## 2.2 Diagnostic positif

### 2.2.1 Anamnèse

Dans un premier temps, il est important de s'intéresser aux antécédents de traumatisme.

Se renseigner s'il y a eu traumatisme, sur la date à laquelle a eu lieu le traumatisme, sa nature, s'il y a eu une prise en charge de l'urgence ainsi qu'un suivi. En effet, la prévention de la résorption radiculaire externe consiste en un traitement approprié des dents lésées ainsi qu'un suivi régulier.

### 2.2.2 Examen clinique

#### - Résorption externe inflammatoire

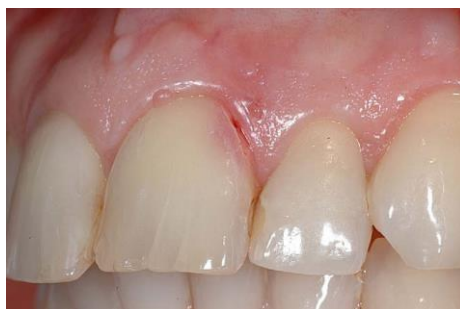Dans ce type de résorption, la dent ne répond pas au test de sensibilité pulpaire, car il y a souvent eu rupture du paquet vasculo-nerveux lors du traumatisme menant à ce type de résorption. Ainsi, la dent nécrosée peut présenter une teinte coronaire grisâtre. Dans les cas les plus avancés, la dent peut présenter une mobilité anormale.

La résorption en tant que telle n'est pas symptomatique.<sup>27</sup>

#### - Résorption externe cervicale

Asymptomatique dans la majorité des cas, elle présente cliniquement une lésion macroscopique, de type « pink spot » au collet. Le « pink spot » correspond au tissu inflammatoire ayant envahi la lacune de résorption. Le test de sensibilité pulpaire peut être positif ou négatif selon que la résorption n'atteigne pas / atteigne le réseau canalaire.<sup>28</sup>

Figure 7 : Pink spot indicateur de résorption cervicale externe



Source : Patel, « External cervical resorption : a review », 2009

<sup>27</sup> Lacreusette, « Les résorptions radiculaires en denture permanente mature et leur immuno-régulation ».

<sup>28</sup> Aubert, « Les résorptions radiculaires externes pathologiques ».

#### - **Résorption externe de remplacement**

Selon qu'il y ait eu ou non rupture du paquet vasculo nerveux lors du traumatisme, voire une infection d'origine endodontique, la dent ne répond pas/répond au test de sensibilité pulpaire. La dent est immobile et la percussion révèle un son métallique, type ankylose.<sup>29</sup>

### **2.2.3 Examen radiographique**

En clinique, il est difficile de poser le diagnostic de résorption radiculaire externe sans un examen radiologique complémentaire. Il est également compliqué d'effectuer un diagnostic précis, différentiel de ces résorptions, en examinant une radiographie conventionnelle en deux dimensions. Cette dernière étant imprécise sur la nature et la position exacte de la résorption. En revanche, la réalisation d'un examen de tomодensitométrie à faisceau conique (CBCT) permet de poser un diagnostic du type de résorption et de son étendue, par une meilleure visualisation des tissus dentaires, grâce à ses trois dimensions.

Certaines études ont néanmoins montré que lorsqu'il s'agit d'images CBCT portant sur des dents avec des traitements endodontiques, le diagnostic des résorptions radiculaires externes est plus difficile à établir.<sup>30</sup> En effet, la présence d'un traitement endodontique entraîne des artefacts.

Il est important de noter que le CBCT ne doit être utilisé qu'en seconde intention, quand une lésion semble suspecte sur une radiographie péri-apicale et que l'examen CBCT permettrait une meilleure prise en charge.

#### - **Résorption externe inflammatoire**

L'examen radiographique révèle des lacunes de résorptions (images radio-claires) de formes irrégulières, sous l'attache épithéliale. Lorsque l'on réalise des radiographies 2D d'angulations différentes, la position de la résorption n'est pas la même.<sup>31</sup> L'espace canalaire est visible sans discontinuité au CBCT.

---

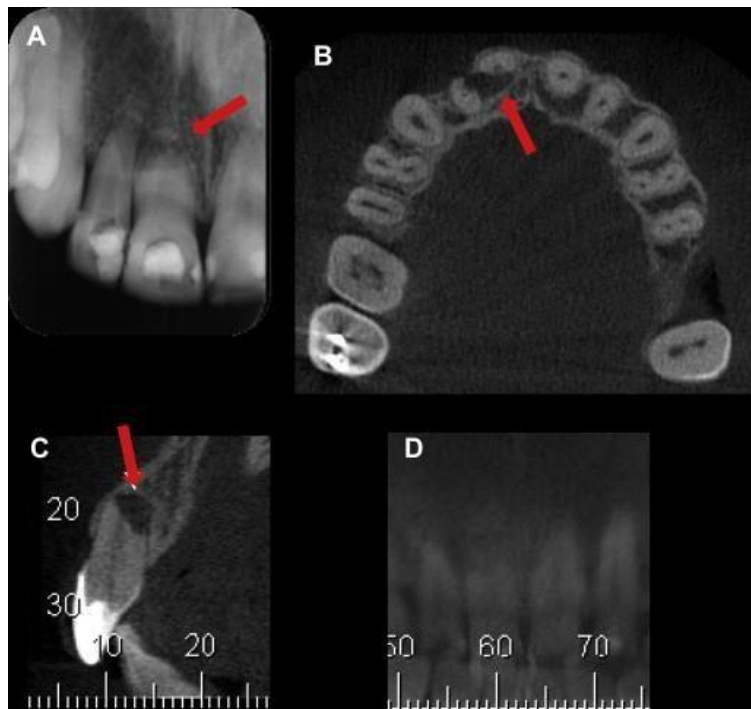
<sup>29</sup> Hülsmann M. et Schäfer E., *Problems in endodontics : etiology, diagnosis and treatment*.

<sup>30</sup> Lima et al., « Evaluation of cone beam computed tomography and periapical radiography in the diagnosis of root resorption ».

<sup>31</sup> Hülsmann M. et Schäfer E., *Problems in endodontics : etiology, diagnosis and treatment*.



Figure 8 : Examen radiographique d'une résorption radiculaire inflammatoire externe



Source : Estrela, « Method to evaluate inflammatory root resorption by using cone beam computed tomography », 2009.

- **Résorption externe cervicale**

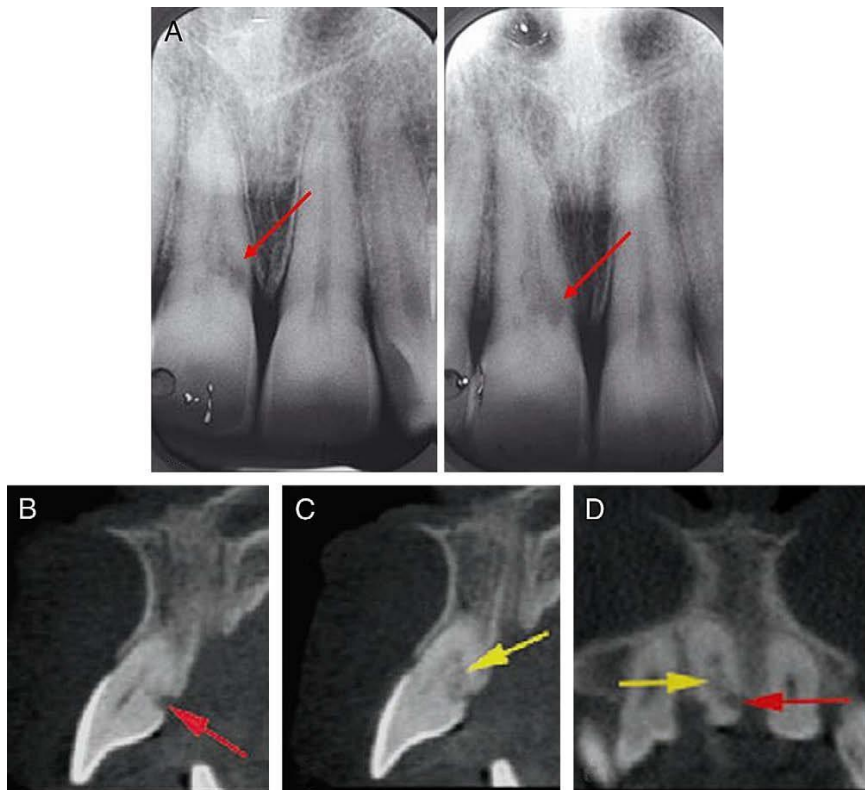
À la radiographie, nous pouvons observer des lacunes irrégulières, au contour externe lobulaire, sans perte de continuité du système canalaire et de la chambre pulpaire.

La position de la résorption change en fonction de l'angulation de la radiographie 2D. <sup>32</sup>

---

<sup>32</sup>Hülsmann M. et Schäfer E.

Figure 9 : Radiographies de résorption cervicales externes



Source : Patel, « External cervical resorption : a review », 2009.

#### - Résorption externe de remplacement

Nous remarquons à la radiographie une disparition de l'espace ligamentaire, et donc une continuité os/dent.

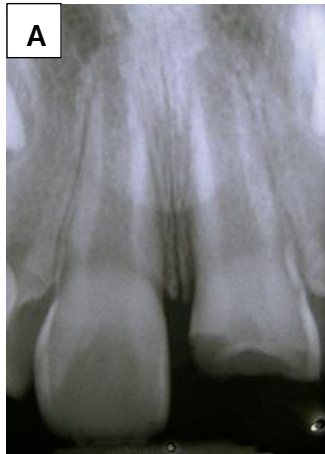## 2.3 Diagnostic différentiel

### 2.3.1 Formation radiculaire incomplète

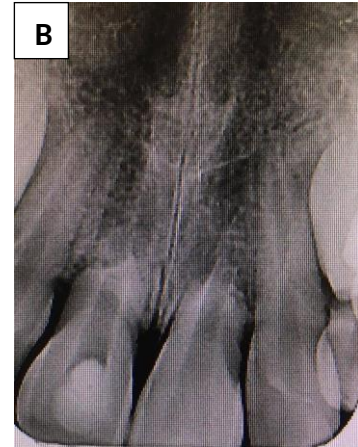Sur une radiographie en deux dimensions, nous pouvons noter une forte ressemblance entre la racine d'une dent incomplètement formée et une racine présentant une résorption radiculaire externe apicale. Ainsi, pour les différencier, il s'agit de comparer la taille, la forme du système canalaire, ainsi que l'apparence de l'apex. Sur les images radiographiques de dents à formation radiculaire incomplète, nous distinguons un système canalaire large, aux parois parallèles ou divergentes, l'apex est évasé en apparence. A contrario, sur les radiographies de dents présentant une résorption radiculaire externe apicale, nous pouvons observer une largeur de canal plus petite, des parois convergentes apicalement ; l'apex, quant à lui, n'a pas une apparence évasée.<sup>33</sup>

<sup>33</sup> Gartner et al., « Differential diagnosis of internal and external root resorption ».

Figure 10 : Radiographie d'une dent permanente immature (A) et d'une résorption radiculaire externe apicale inflammatoire (B)



Source : Bourguignon, Luxations et expulsions : gestion de l'urgence et visite à 10 jours, 2019



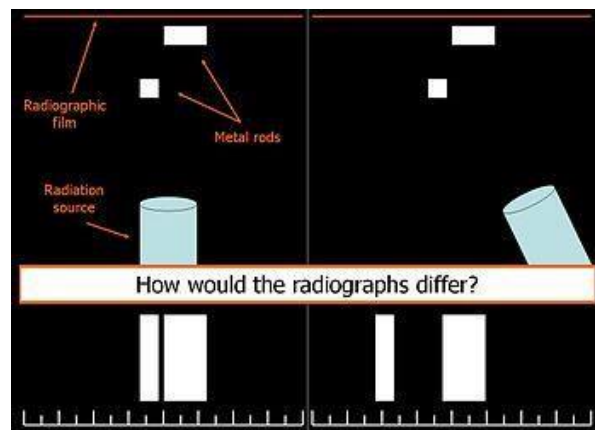
Source : Auteur, 2019

### 2.3.2 Résorption radiculaire interne

Lepp a distingué deux types de phénomènes de résorption : la résorption centrifuge symétrique commençant dans la chambre pulpaire, ou résorption interne ; de la résorption centripète asymétrique commençant au niveau du parodonte, ou résorption externe.<sup>34</sup>

Sur radiographies deux dimensions, il existe une méthode qui permet, dans la plupart des cas, de différencier les résorptions externes des résorptions internes ; il s'agit de la règle mésio-bucco-distale.

Figure 11 : Schéma illustrant la règle MDB



Source : DRosenbach, «Diagrammatic representation of how the buccal object rule works », 2013.

<sup>34</sup> Lepp, « Progressive intradental resorption ».

Cette méthode permet également de savoir si une résorption externe touche la face vestibulaire ou linguale/palatine d'une racine. Elle consiste à réaliser deux clichés rétro-alvéolaires dont un orthogonal à la dent et un distalé/mésialé dans le même plan horizontal.

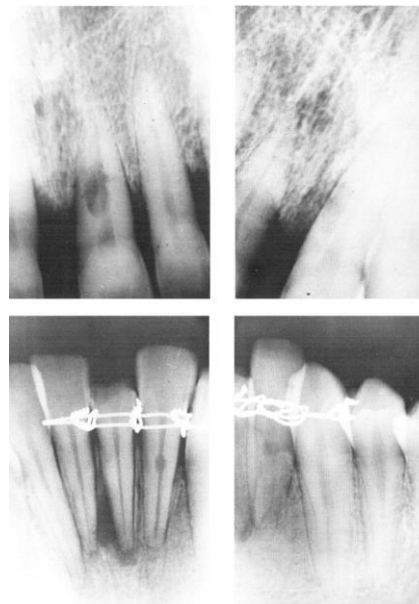
Lorsque cette méthode est appliquée, nous pouvons différencier la résorption interne, dont la position reste de la même sur les deux radiographies ; de la résorption externe, dont la position change selon que la radiographie est prise orthogonalement ou mésialée/distalée.

Pour une résorption externe, si lorsque la radiographie est prise de façon angulée mésialement par rapport à la dent et que la lacune se décale distalement, alors la résorption se développe sur la face vestibulaire de la racine, et inversement.<sup>35</sup>

Ainsi, sur les radiographies 2D et 3D, nous distinguons les résorption internes, de densité uniforme, à marges lisses nettes et clairement définies ; des résorptions externes aux densités variables, aux limites moins bien définies, moins nettes, ayant une apparence de surface « dévorée par les mites ».

Sur une coupe axiale de CBCT de dent présentant une résorption externe, même si la lésion est superposée au canal, les parois du système canalaire peuvent être suivies sans modification à travers la zone du défaut. En revanche, pour les résorptions externes, nous observons que les parois du système canalaire semblent « gonfler » créant une zone agrandie de densité uniforme.<sup>36</sup>

Figure 12 : Utilisation de la règle MBD pour réaliser le diagnostic différentiel résorption interne/externe



Source : Gartner et al., «Differential diagnosis of internal and external root resorption », 1976.

<sup>35</sup> Gartner et al., « Differential diagnosis of internal and external root resorption ».

<sup>36</sup>Gartner et al.

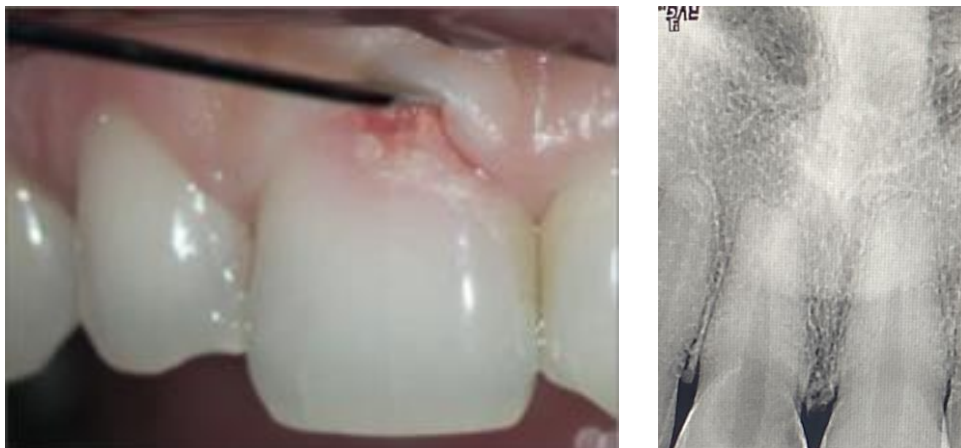### 2.3.3 Lésion carieuse cervicale

Il est compliqué de différencier une lésion carieuse cervicale d'une résorption radulaire externe cervicale. Cliniquement, elles peuvent avoir un aspect similaire selon le stade de la carie, et répondent positivement au test de vitalité pulpaire, néanmoins le tissu carieux est généralement moins dur que du tissu non carieux.

Elles se distinguent radiographiquement par le fait que la résorption externe présente des stries dans les marges de la lésion, ce qui n'est pas le cas pour les lésions carieuses cervicales.

Les antécédants de traumatisme ainsi que l'indice carieux du patient aident également à poser le diagnostic.<sup>37</sup>

Figure 13 : Aspect radiographique et clinique d'une résorption cervicale externe



Source : Collignon et Bouter, « Lésions endo-parodontales : approche thérapeutique », 2013.

---

<sup>37</sup> Gartner et al.

## 3 : Prise en charge des résorptions radiculaires externes

---

### 3.1 Les matériaux d'usage

#### 3.1.1 Hydroxyde de calcium

L'hydroxyde de calcium est une poudre blanche inodore, chimiquement classée comme une base forte, qui se dissocie en ions calcium et hydroxyle au contact de fluides aqueux. Il est le plus souvent utilisé sous forme de pâte (mélange de poudre d'hydroxyde de calcium (78 %) et de sulfate de baryum (22 % utilisé pour augmenter la radio-opacité). Il est utilisé pour le coiffage pulpaire ou comme antiseptique intra-canalair. L'association internationale de traumatologie dentaire recommande que toute dent ayant subi un traumatisme avec une pulpe nécrotique subisse un traitement d'inter-séance à l'hydroxyde de calcium.<sup>38</sup> Il se dissout lentement et doit donc être laissé au minimum une semaine dans le canal.

##### 3.1.1.1 Action anti-microbienne

C'est son caractère alcalin (pH 12), obtenu par un mélange de la poudre avec de l'eau distillée, qui lui procure sa propriété antiseptique. Il présente également un caractère bactéricide, lié à la causticité de l'ion hydroxyle, ayant la capacité de détruire la membrane cellulaire bactérienne, et de dénaturer l'ADN (Siqueira et Lopes, 1999).<sup>39</sup> De nombreuses fonctions cellulaires peuvent être affectées par le pH. Estrela et al (1998)<sup>40</sup> ont constaté que l'inactivation enzymatique dans des conditions extrêmes de pH était irréversible.

##### 3.1.1.2 Action anti-endotoxine

L'endotoxine (LPS), libérée lors de la mort ou de la multiplication bactérienne, entraîne, par une série d'effets biologiques, une réaction inflammatoire ainsi qu'une résorption osseuse/dentaire péri-apicale. Le Ca(OH)<sub>2</sub>, par son alcalinité, entraîne une inhibition de l'action ostéolytique engendrée par les LPS bactériens en les hydrolysant, permettant ainsi de freiner les phénomènes de résorption.

Tanomaru et al (2003)<sup>41</sup> ont étudié l'effet de la préparation radiculaire biomécanique avec solution d'irrigation seule et avec Ca(OH)<sub>2</sub> intra-canalair dans un modèle dentaire expérimental de chien avec

---

<sup>38</sup> Mohammadi et Dummer, « Properties and applications of calcium hydroxide in endodontics and dental traumatology ».

<sup>39</sup> Siqueira et Lopes, « Mechanisms of antimicrobial activity of calcium hydroxide: a critical review ».

<sup>40</sup> Estrela et al., « In vitro determination of direct antimicrobial effect of calcium hydroxide ».

<sup>41</sup> Tanomaru et al., « Effect of different irrigation solutions and calcium hydroxide on bacterial LPS ».

de l'endotoxine. Ils ont ensuite observé dans ces dents que la préparation biomécanique avec solution d'irrigation seule n'inactive pas l'endotoxine tandis que l'association au  $\text{Ca(OH)}_2$  induit une inactivation de l'endotoxine.

Jiang et al. (2003)<sup>42</sup> ont rapporté que le  $\text{Ca(OH)}_2$  réduit l'ostéoclastogénèse stimulée par l'endotoxine.

### 3.1.1.3 Action de reminéralisation

Le groupe hydroxyle fournit le pH alcalin, qui lui, neutralise l'acide lactique des ostéoclastes, empêchant la dissolution des composants minéraux de la dentine, et peut également activer les phosphatases alcalines qui jouent un rôle important dans la formation des tissus durs.<sup>43</sup>

Foreman et Barnes (1990)<sup>44</sup> ont démontré que le  $\text{Ca(OH)}_2$  est capable, en agissant sur l'ATPase, la phosphatase alcaline et la pyrophosphatase, d'activer le phénomène de minéralisation.

### 3.1.2 Mineral Trioxide Aggregate

Le MTA est un dérivé du ciment de Portland, ciment utilisé dans le bâtiment. Il est composé de 75 % d'oxyde de calcium et de 25 % de dioxyde de silicium (silicate tricalcique, silicate dicalcique et aluminat tricalcique). De l'oxyde de Bismuth est rajouté pour augmenter la radio-opacité. Il se présente sous la forme d'une poudre de particules hydrophiles, puis se mélange avec de l'eau distillée pour former un gel colloïdal qui durcit en trois heures. Le ratio poudre/liquide correspond à trois parts de poudre de ciment pour une part d'eau stérile. Il existe sous deux formes : le MTA gris, rarement utilisé de nos jours, (MTAG) et le MTA blanc (MTAB) qui est lui dépourvu d'aluminat ferrique<sup>45</sup>

#### 3.1.2.1 Propriétés anti-bactériennes

Il semblerait, d'après une étude réalisée en 1995 visant à évaluer l'action antimicrobienne des matériaux d'obturation canalaire, que le MTA ait une action anti-bactérienne sur les bactéries anaérobies facultatives, mais qu'il soit inefficace sur les bactéries anaérobies strictes.<sup>46</sup>

#### 3.1.2.2 Propriétés physico-chimiques

Il présente un pH alcalin, d'environ 10,2 avant sa prise et 12,5 stable après prise. L'étude de Camilleri et al. (2005)<sup>47</sup> a montré que l'hydratation du MTA produit de l'hydroxyde de calcium qui libère des ions

---

<sup>42</sup> Jiang et al., « Calcium hydroxide reduces lipopolysaccharide-stimulated osteoclast formation ».

<sup>43</sup> Mohammadi et Dummer, « Properties and applications of calcium hydroxide in endodontics and dental traumatology ».

<sup>44</sup> Foreman et Barnes, « A review of calcium hydroxide ».

<sup>45</sup> Simon et al., *Endodontie*.

<sup>46</sup> Torabinejad et al., « Antibacterial effects of some root end filling materials ».

<sup>47</sup> Camilleri et al., « The constitution of mineral trioxide aggregate ».

hydroxyde qui maintiennent le Ph alcalin et des ions calcium qui, en présence de phosphates tissulaires, favorise la production d'hydroxyapatite. Sa résistance à la compression est d'environ 70 MPa (allant jusqu'à 140 MPa), il est visible radiographiquement car plus radio-opaque que la dentine. Il a une prise lente sans contraction non perturbée par l'humidité, ainsi qu'une faible expansion de prise en milieu humide, ce qui le rend très étanche.<sup>48</sup> Roberts et al. ont montré, dans une étude réalisée en 2008, que le MTA adhère à la structure dentaire, est étanche, insoluble et non résorbable, ce qui fait de lui un matériau de choix pour la réalisation de bouchons apicaux sur des dents à apex ouvert.<sup>49</sup> L'épaisseur minimum de MTA pour sceller efficacement une zone apicale est de 4 mm.<sup>50</sup> En effet, les résorptions externes peuvent entraîner une communication entre l'endodonte et le parodonte (lésion perforante, résorption apicale sévère). Ainsi, dans ces cas, il sera nécessaire de créer une barrière étanche entre ces deux milieux.

### 3.1.2.3. Propriétés biologiques

Le MTA induit l'absence d'inflammation, l'apposition de ciment en regard du matériau, la formation d'un nouveau ligament parodontal et l'apparition de tissus osseux.<sup>51</sup> L'étude de Koh et al. 1997 a montré que les ostéoblastes peuvent adhérer au MTA et croître à son contact, et que les cellules impliquées dans le remaniement osseux (cytokines, ostéocalcines, phosphatases alcalines) sont activées en présence de MTA.<sup>52</sup> Une autre étude, a révélé que le MTA favorise la production cellulaire de cytokine et améliore l'attachement et la croissance cellulaire à son contact.<sup>53</sup> Le MTA, quand il est utilisé en bouchon apical sur une dent avec un apex ouvert induit une apposition de néocément et une régénération parodontale apicale.<sup>54</sup>

### 3.1.3 Biodentine®

La Biodentine® est un ciment bioactif, développé et synthétisée par le laboratoire Septodont, sa granulométrie est contrôlée et sa pureté maîtrisée. Elle se présente sous forme de capsules de poudre et de monodoses de liquide, qui seront mixés dans un vibreur pendant 30 secondes. Le ratio est de 5 gouttes de liquide pour une carpule de poudre. La poudre est composée de silicate de tricalcique (70 %), silicate dicalcique (10 %), oxyde de zirconium (5 %). Le liquide est constitué de chlorure de calcium.

---

<sup>48</sup> Noirjean, « Le traitement des dents permanentes immatures à pulpe non vitale : approche clinique ».

<sup>49</sup> Roberts et al., « Mineral trioxide aggregate material use in endodontic treatment: A review of the literature ☆ ».

<sup>50</sup> Valois et Costa, « Influence of the thickness of mineral trioxide aggregate on sealing ability of root-end fillings in vitro ».

<sup>51</sup> Torabinejad et Chivian, « Clinical applications of mineral trioxide aggregate ».

<sup>52</sup> Koh et al., « Mineral trioxide aggregate stimulates a biological response in human osteoblasts ».

<sup>53</sup> Huang et al., « Inflammatory cytokines reaction elicited by root-end filling materials ».

<sup>54</sup> Ham et al., « Preliminary evaluation of bmp-2 expression and histological characteristics during apexification with calcium hydroxide and mineral trioxide aggregate ».



Le temps de prise est de 12 minutes.<sup>55</sup> La biodentine présente une dureté et une résistance à la compression (200 MPa) proche de celle de la dentine humaine. Elle adhère parfaitement aux tissus dentaires (email, dentine) ainsi qu'aux adhésifs.<sup>56</sup> Elle a une radio-opacité proche voire similaire à celle de la dentine, permise par l'ajout d'oxyde de zirconium. En se basant sur l'étude réalisée par le laboratoire Septodont en 2010, nous pouvons dire qu'elle présente une bonne adaptation marginale, étanchéité et biocompatibilité avec les tissus dentaires, et qu'elle n'est pas cytotoxique. La biodentine libère de l'hydroxyde de calcium et induit la formation, à partir des phosphates de calcium dentaires, d'hydroxyapatite.<sup>57</sup>

### **3.1.4 Ciment verre ionomère**

Les CVI sont constitués d'un mélange de poudre (basique) et d'un liquide (acide). La poudre est composée de verre de fluoro-alumino-silicate et le liquide est une solution aqueuse d'acide polyacrylique. Les CVI conventionnels ont une adhésion chimique, par liaison entre les groupes carboxyles du ciment et les ions calcium de l'hydroxyapatite des surfaces amélares et dentinaires. Les CVI ont une faible rétraction de prise, leur conférant, avec leur adhésion chimique, une bonne étanchéité immédiate. Ils ont la particularité de relarguer du fluor. Ces matériaux supportent le collage en milieu humide, et ont des propriétés esthétiques acceptables (bien que moins esthétiques que les composites). Ils sont ainsi, un matériau de choix pour les restaurations cervicales et radiculaires. Il n'y aura cependant, pas de nouvelle attache possible à son contact.<sup>58</sup>

## **3.2 Traitement des résorptions radiculaires externes**

Les résorptions externes de surface ne sont que transitoires, leur évolution s'arrête généralement spontanément. La guérison se fait par apposition cémentaire (néo-cément) au niveau des zones ligamentaires bordant la lésion. Il n'existe donc pas de traitement pour ce type de résorption. Pour les résorptions de remplacement, il n'existe pas de traitement spécifique, il s'agira de ralentir le phénomène de résorption et de prévenir toute inflammation surajoutée. Les objectifs des traitements sont, dans un premier temps de gérer l'inflammation, restaurer les pertes tissulaires quand cela est possible, et enfin d'obturer le réseau canalaire de façon étanche afin d'éviter toute surinfection et de favoriser le pronostic de la dent.

---

<sup>55</sup> Simon et al., *Endodontie*.

<sup>56</sup> Déjou et al., « Physical, chemical and mechanical behavior of a new material for direct posterior fillings ».

<sup>57</sup> Simon et al., *Endodontie*.

<sup>58</sup> Wilson, « Glass-ionomer cement origins, development and future ».

### 3.2.1 Gestion de l'inflammation

La gestion de l'inflammation peut se faire de deux manières, selon que la résorption entraîne une poche parodontale ou non. Les antibiotiques ne sont indiqués que si le patient présente une symptomatologie infectieuse. En effet, ils n'ont pas d'effet sur le processus de résorption et ne permettent pas, une fois la résorption établie ni de la réduire ni de l'arrêter. Ils permettent uniquement de contrôler les manifestations de l'infection.<sup>59</sup>

#### 3.2.1.1 Absence d'atteinte parodontale associée

Il s'agit des résorptions radiculaires inflammatoires externes progressives et des résorptions de remplacement, sur lesquelles, il convient tout de même de prévenir une inflammation surajoutée. Il conviendra donc de gérer l'inflammation par voie canalaire afin de ralentir voire de stopper le phénomène de résorption. En présence de ce type de résorption, nous avons une perte de tissus durs. Ainsi, l'objectif du traitement, en plus d'éliminer les bactéries et de stopper le processus inflammatoire, va être d'encourager la réparation tissulaire. Pour cela, aux principes généraux du traitement endodontique est ajouté l'utilisation de médication intra-canaire pouvant diminuer le phénomène inflammatoire. Comme nous l'avons vu précédemment, de part ses actions antimicrobienne, anti-endotoxine et induction de la minéralisation, l'hydroxyde de calcium est le matériau de choix à utiliser en médication intra-canaire.<sup>60</sup> Le traitement de ce type de résorption consiste donc à réaliser, sous digue, une mise en forme du réseau canalaire, avec irrigation abondante à l'hypochlorite de sodium, ainsi qu'à placer dans le réseau canalaire, et foulé jusqu'à l'apex, de l'hydroxyde de calcium. Celui-ci sera renouvelé à 1 mois, et ce, durant trois mois.<sup>61</sup> Le pH basique de l'hydroxyde de calcium va ainsi entraîner la nécrose des cellules vitales de la lacune, tuer les bactéries et neutraliser l'acide lactique sécrété par les macrophages et les odontoclastes, permettant ainsi de stopper la déminéralisation de la structure radiculaire, ainsi que l'inflammation.<sup>62</sup> Ainsi, nous devrions au bout de quelques mois (3 mois généralement) observer radiologiquement un espace ligamentaire rétabli pour les résorptions inflammatoires, un ralentissement voire un arrêt du processus de résorption pour les résorptions de remplacement.<sup>63</sup>

---

<sup>59</sup> Hammarström et al., « Replantation of teeth and antibiotic treatment ».

<sup>60</sup> Abbott, « Prevention and management of external inflammatory resorption following trauma to teeth ».

<sup>61</sup> Trope, « Root resorption due to dental trauma ».

<sup>62</sup> Hülsmann M. et Schäfer E., *Problems in endodontics : etiology, diagnosis and treatment*.

<sup>63</sup> Simon et al., *Endodontie*.

### 3.2.1.2 Atteinte parodontale associée

Il s'agit donc, principalement des résorptions cervicales externes, ou des résorptions internes externes communicantes.

#### - **Résorption non perforante :**

En l'absence de perforation et sur dent vitale, nous allons éliminer du tissu de granulation et remplacer la surface radiculaire détruite par un matériau auquel les cellules clastiques ne peuvent adhérer. Cela provoquera une non-adhésion ligamentaire et par conséquent la persistance d'une poche parodontale.<sup>64</sup> Le traitement consistera à lever un lambeau de pleine épaisseur, éliminer le tissu de granulation manuellement (curette) ou à la fraise, en étant le plus conservateur possible. De l'acide trichloracétique est appliqué sur la zone de la résorption, puis la restauration est réalisée avec du ciment verre ionomère ou de la Biodentine<sup>®</sup>. Enfin les sutures sont réalisées afin de replacer le lambeau.<sup>65</sup>

#### - **Résorption perforante :**

Si toutefois la dent ne répond pas au test de sensibilité pulpaire ou que la lésion est perforante et en position sous-crestale, la prise en charge va dépendre de la taille de la perforation. Si la perforation est de taille importante et difficilement atteignable par voie endodontique, l'abord chirurgical sera privilégié. Il s'agit, dans un premier temps, de réaliser la cavité d'accès et la mise en forme endodontique, parallèlement, nous allons lever un lambeau de pleine épaisseur et cureter le tissu de granulation. La perte tissulaire au niveau de la résorption est restaurée avec un ciment verre ionomère ou de la Biodentine<sup>®</sup>. Il est important de placer un cône de gutta percha dans le canal lors de cette restauration afin que le matériau ne fuse pas dans le canal. Une fois la restauration réalisée, nous refermons le lambeau par des sutures et pouvons poursuivre le traitement endodontique par voie orthograde avec obturation à la gutta percha.<sup>66</sup> Si toutefois, la perforation est récente, de petite taille et atteignable par voie orthograde, l'abord endodontique, à l'aide d'aides visuelles (microscopes, loupe) sera préféré car moins délabrant. Après mise en forme du réseau canalaire et irrigation sous digue, le MTA ou la Biodentine<sup>®</sup> sera condensée au niveau de la perforation, l'obturation canalaire se fera dans un second temps. Que l'abord soit endodontique et/ou chirurgical, il est conseillé de réaliser, avant le traitement, des séances de médications intra-canalaire à l'hydroxyde de calcium afin de stopper le phénomène de résorption, favorisant ainsi le dépôt de matériau (Biodentine<sup>®</sup>, CVI ou MTA) sur le site de perforation. L'analyse du cône beam est très importante au préalable, afin que, dans les

---

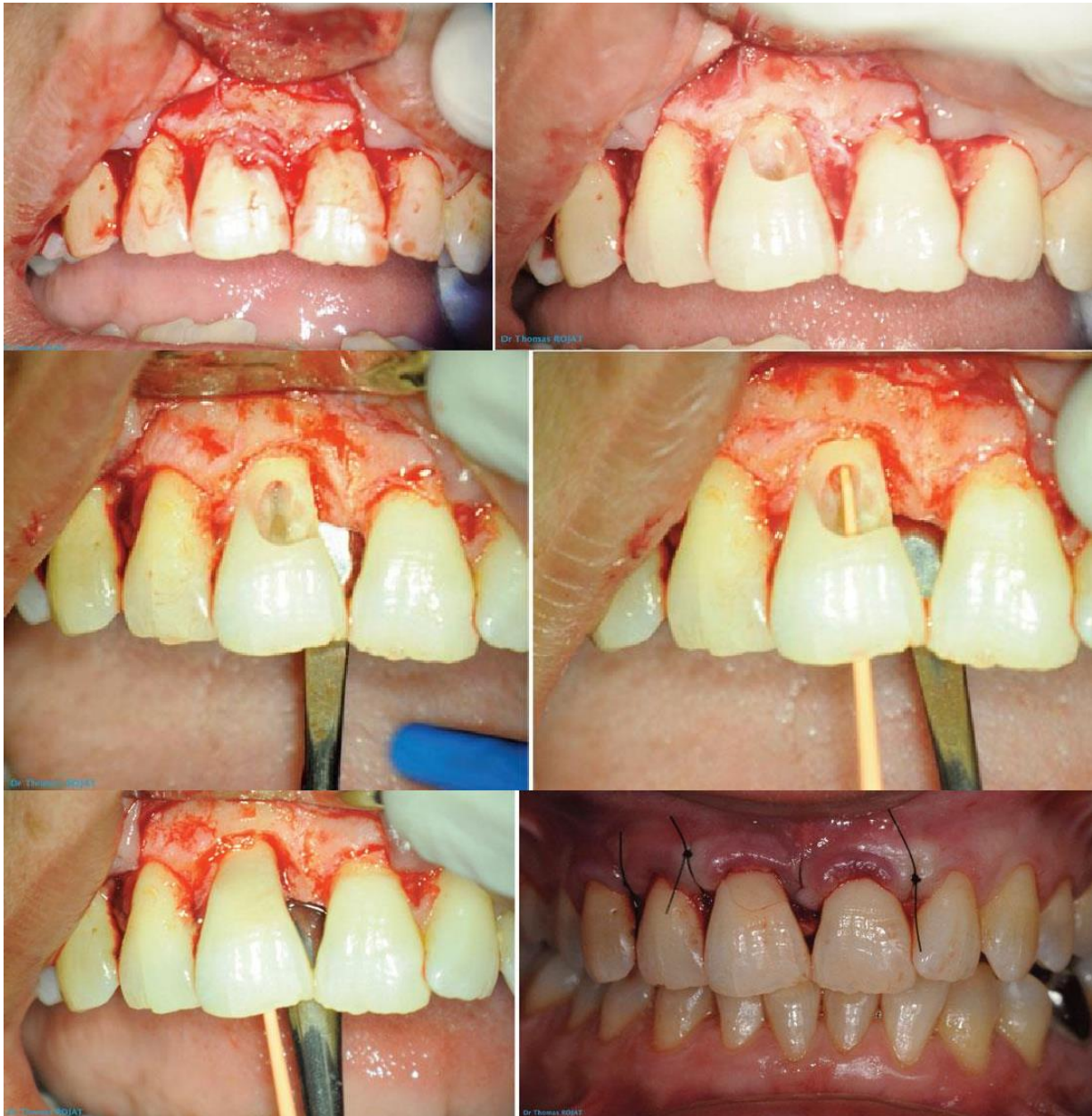<sup>64</sup> Trope, « Root resorption due to dental trauma ».

<sup>65</sup> Simon et al., *Endodontie*.

<sup>66</sup> Hülsmann M. et Schäfer E., *Problems in endodontics : etiology, diagnosis and treatment*.

cas où il n'existe pas de fenestration osseuse en regard de la perforation, nous sachions où fraiser afin d'atteindre la lésion en étant le plus conservateur possible. Une fois le site atteint, les étapes sont identiques à celles vues précédemment pour la prise en charge chirurgicale des résorptions perforantes supra-crestales, un substitut osseux peut être placé avant de réaliser les sutures.<sup>67</sup>

Figure 14 : Prise en charge d'une résorption cervicale externe perforante



Source : Rojat et Bal, « Traitement des résorptions cervicales externes : à propos de 2 cas cliniques », 2018.

<sup>70</sup>Simon et al., *Endodontie*.

### 3.2.2 Obturation du réseau canalaire

L'obturation canalaire peut être entreprise dès lors que la résorption semblera radiographiquement arrêtée, c'est-à-dire que l'espace ligamentaire sera rétabli, et que le processus inflammatoire aura été pris en charge, comme détaillé ci-dessus. Le protocole d'obturation sera établi selon que la résorption a rendu l'apex large ou non.

#### 3.2.2.1 Obturation conventionnelle

Lorsque la résorption n'a pas eu d'impact sur la largeur du foramen apical, l'obturation canalaire pourra être réalisée de manière orthograde, avec, selon les préférences et habitudes au praticien, de la gutta percha et ciment oxyde de zinc/eugénol ou du bio root. Cette obturation est réalisée sous digue, après élimination de l'hydroxyde de calcium restant à l'aide de limes, irrigation à l'hypochlorite de sodium et mise en forme apicale. Le rincage final à l'EDTA est ensuite réalisé, le canal séché et obturé.

Pour les dents présentant une résorption perforante, l'obturation canalaire pourra être réalisée dans la même séance que la chirurgie si de la biodentine a été mise en place pour réaliser la barrière latéro-radulaire. Néanmoins, si du MTA a été utilisé lors de la chirurgie, dont le temps de prise est supérieur, il est préférable d'attendre le lendemain pour réaliser l'obturation endodontique.

#### 3.2.2.2 Apexification

Une résorption radulaire externe apicale importante peut rendre un apex large. Lorsqu'un diamètre apical devient supérieur à 80-90 centième, une obturation canalaire à la gutta percha ne peut être réalisée, il faudra alors envisager l'apexification.<sup>68</sup> L'apexification est une procédure visant à induire une barrière apicale calcifiée étanche dans une racine à apex ouvert sur dent mature ayant subi une résorption apicale ou dent immature donc l'apexogénèse est arrêtée.<sup>69</sup> Pendant de longues années, cette procédure était réalisée avec de l'hydroxyde de calcium, renouvelé tous les trois mois, jusqu'à l'obtention d'une barrière apicale, mais cette méthode demande un suivi régulier et peut prendre jusqu'à deux ans.<sup>70</sup> En 1993, le MTA a été décrit comme un matériau de choix dans l'apexification de part son étanchéité et sa biocompatibilité. Puis, en 2009 la biodentine est elle aussi décrite comme

---

<sup>68</sup> Simon et al.

<sup>69</sup> Bajwa, Jingarwar, et Pathak, « Single visit apexification procedure of a traumatically injured tooth with a novel bioinductive material (biodentine) ».

<sup>70</sup> Simon et al., *Endodontie*.

matériaux dont les propriétés, proches de celles du MTA, lui permettent d'être un matériau permettant la réalisation d'apexification.<sup>71</sup>

Que ce soit pour la méthode utilisant le MTA ou la Biodentine<sup>®</sup>, l'apexification ne sera effectuée qu'une fois que la résorption semblera radiographiquement stoppée, ou l'espace ligamentaire rétabli, et qu'il n'y aura plus aucune symptomatologie. La séance d'apexification est réalisée sous microscope, la cavité d'accès ayant été réalisée lors des séances d'hydroxyde de calcium. Il conviendra donc, après la mise en place du champ opératoire, de déposer l'hydroxyde de calcium avec des limes manuellement et sur moteur, de mettre en forme le canal et de l'irriguer abondamment à l'aide d'hypochlorite de sodium 2,5 %. La longueur de travail ayant été mesurée radiographiquement lors des premières séances, le fouloir endodontique est réglé pendant le rinçage final à l'EDTA. Le canal est ensuite rincé à l'hypochlorite puis à l'eau et séché à l'aide de pointes de papier stériles de gros diamètre.

#### - Apexification au MTA

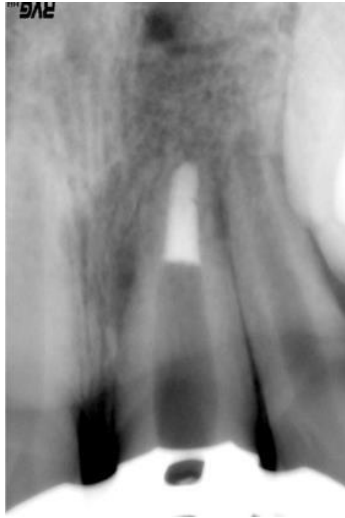Cette technique nécessite deux séances, pouvant être rapprochées, ce qui va permettre de réduire le risque de fracture. La première séance, dont le début, commune à celle de la biodentine a été décrite précédemment, se poursuit par la mise en place du MTA. Celui-ci est spatulé sur une plaque stérile et placé à l'intérieur du canal à l'aide d'un pistolet à MTA ou MTA gun. Le premier incrément est foulé jusqu'à l'apex à l'aide du fouloir endodontique ou de pointes de papier stériles utilisées à l'envers. Une radiographie peut être réalisée à ce stade pour contrôler la bonne position du premier incrément. L'opération est renouvelée jusqu'à obtenir un bouchon apical de 4-5 mm d'épaisseur. Une boulette de coton humidifiée et essorée est placée dans le canal et la restauration coronaire provisoire est effectuée (ciment verre ionomère). La deuxième séance peut avoir lieu dès le lendemain. Elle consistera à déposer, sous champs opératoire, la restauration coronaire provisoire, à obturer le canal avec de la gutta percha et ciment de scellement et enfin à réaliser une restauration coronaire définitive. Une radiographie post-opératoire doit être réalisée.<sup>72</sup>

---

<sup>71</sup>Vidalet al., « Apical closure in apexification : a review and case report of apexification treatment of an immature permanent tooth with biodentine ».

<sup>72</sup>Simon et al., « The use of mineral trioxide aggregate in one-visit apexification treatment: a prospective study ».

Figure 15 : Apexification à l'aide de MTA



Source : Simon et al., « The use of mineral trioxide aggregate in one-visit apexification treatment », 2007.

#### - Apexification à la Biodentine®

Contrairement à la procédure précédente, l'apexification à l'aide de Biodentine® peut être réalisée en une seule séance. Après avoir réalisé le rinçage final et séchage, nous versons 5 gouttes de liquide dans la cupule de poudre et le tout est vibré 30 secondes. La Biodentine® est placée dans le canal par incréments à l'aide d'un porte-amalgame et est foulée jusqu'à l'apex. Une radiographie per-opératoire peut être réalisée pour contrôler que les premiers incréments soient bien à l'apex, après quoi d'autres incréments sont foulés jusqu'à obtenir un bouchon apical de 4-5 mm. Il faut ensuite patienter 12 minutes, temps de prise de la Biodentine® avant de procéder à l'obturation canalair à la gutta-percha et ciment de scellement. L'obturation coronaire définitive peut également être réalisée durant cette séance et une radiographie post-opératoire cloturera la séance.<sup>73</sup>

### 3.2.3 Gestion des échecs thérapeutiques

Dans certains cas, malgré les thérapeutiques mises en place, le processus de résorption ne cesse d'évoluer et le pronostic de la dent est alors très compromis. Il faudra alors envisager l'extraction et la réhabilitation prothétique. Chez un patient donc la croissance maxillaire est aboutie, l'extraction

---

<sup>73</sup>Vidaletal., « Apical closure in apexification : a review and case report of apexification treatment of an immature permanent tooth with biodentine ».



pourra être réalisée et la réhabilitation prothétique pourra être de type implantaire, amovible, ou fixe (bridge collé). Chez les patients plus jeunes, encore en croissance, l'objectif sera alors de maintenir le capital osseux afin de favoriser la pose d'implant une fois la croissance maxillaire terminée.<sup>74</sup> Dans ce cas, une décoronation est envisagée, permettant de conserver l'os alvéolaire dans le sens horizontal et d'en gagner dans le sens vertical, et favorisant ainsi la mise en place d'implant une fois la croissance terminée. La décoronation consiste en la réalisation d'un lambeau muco-périosté en vestibulaire de la dent, retirer la couronne dentaire à l'aide une fraise diamantée sous irrigation constante. La partie coronaire de la surface radiculaire est réduite à 2 mm sous le niveau de l'os marginal. Si la dent avait été traitée endodontiquement, le matériau d'oburation canalaire doit être retiré et le canal irrigué à l'hypochlorite de sodium puis rincé. Il s'en suit la formation du caillot sanguin, y compris dans le canal, et la suture du lambeau.<sup>75</sup> Un substitut osseux ou une membrane peuvent éventuellement être placés avec les sutures. Afin de remplacer la dent ayant subi la décoronation, un bridge collé peut être réalisé si la canine a fini son éruption. Néanmoins, si la canine n'a pas fini son éruption, il faut se tourner vers un arc avec dent prothétique.<sup>76</sup> Il faut compter deux ans pour que la résorption de la racine se fasse de façon complète, donc deux ans entre la décoronation et la mise en place d'implant, à condition que le patient soit majeur à ce moment.<sup>77</sup>

### 3.3 Cas clinique

#### 3.3.1. Anamnèse

Une patiente de 12 ans se présente aux urgences MBD du service de LM suite à un léger traumatisme survenu la veille ayant entraîné « une légère mobilité » de ses incisives centrales maxillaires.

Lors de l'anamnèse, la patiente évoque un traumatisme survenu deux ans auparavant ayant entraîné l'expulsion de 11 et 21, pris en charges quelques heures après le traumatisme par un dentiste ayant réimplanté les dents et mis une contention qui fut retirée un mois plus tard. Depuis, la patiente s'était présentée une fois au service juste après dépose de la contention, une médication intra-canalire à l'hydroxyde de calcium avait été placée dans le canal de 11.

Lors de l'examen clinique, nous notons une mobilité 2 de 21, sans fracture coronaire, et une position plus basse de la 21 de 1 mm (figure 16 A). La patiente nous témoigne que la 21 était déjà dans cette position avant le choc survenu la veille. Les dents 11 et 21 ne répondent pas au test de vitalité pulpaire, la dent 21 est douloureuse à la percussion, les tests de palpation sont négatifs sur les deux dents.

---

<sup>74</sup> Rachida et Jabri, « Les résorptions radiculaires externes post-traumatiques ».

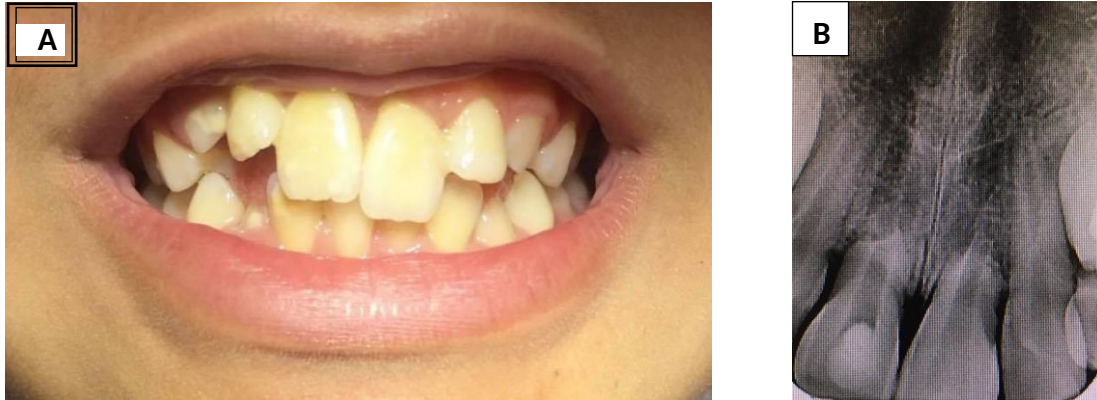<sup>75</sup> Malmgren, « Decoronation : how, why and when? »

<sup>76</sup> Malmgren.

<sup>77</sup> Simon et al., *Endodontie*.

Lors de l'examen radiologique rétro-alvéolaire nous constatons une résorption radiculaire externe inflammatoire de 21 et une résorption de remplacement sur 11, avec des apex larges (figure 16 B).

Figure 16 : Examen clinique (A) et Examen radiologique rétro-alvéolaire (B)



Source : Auteur, 2019

À ce stade la décision thérapeutique, réalisation d'un soin endodontique adapté à pour objectifs :

- De Ralentir voire stopper l'évolution des résorptions
- De Permettre la continuité de la croissance maxillaire

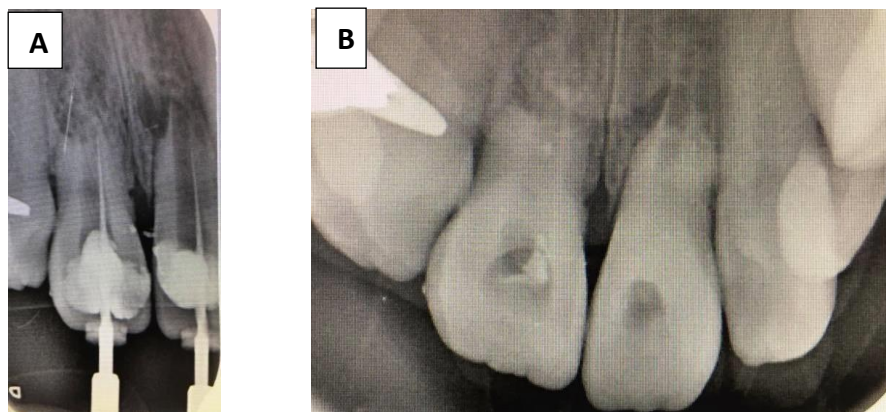
Afin d'atteindre ces objectifs, nous décidons de réaliser des mises en place d'hydroxydes de calcium intra-canales renouvelées chaque mois durant 3 mois, et suivant les réponses tissulaires, d'obturer les dents par apexification à la Biodentine<sup>®</sup> car les apex étant larges et les racines courtes. Toutes les séances seront réalisées à l'aide d'un microscope.

### 3.3.2 Séances de médication intra-canaire

Lors de la première séance de traitement, le champ opératoire est posé, le CVI sur 11 est déposé et la cavité d'accès réalisée sur 21. Les apex étant larges la longueur de travail est mesurée radiographiquement et contrôlée à l'aide d'une radiographie lime en place (figure 17 A). La mise en forme canalaire est réalisée manuellement sous microscope à l'aide de protaper de grands calibres et une irrigation importante est réalisée à l'hypochlorite de sodium. L'hydroxyde de calcium, utilisé sous forme de pate (issue du mélange de poudre pure et de sérum physiologique), est foulé jusqu'aux apex, à l'aide de fouloir endodontiques de Machtou. Une boulette de coton est placée à l'entrée du canal et une obturation coronaire provisoire au CVI est réalisée. Nous contrôlons la mise en place de l'hydroxyde avec une radiographie post-opératoire (figure 17 B). Un mois plus tard, nous revoyons

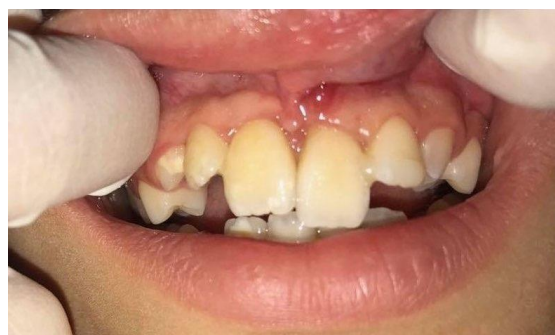la patiente qui ne rapporte aucune symptomatologie. Néanmoins, l'examen clinique révèle une fistule en regard de 21 avec suppuration, ainsi qu'une légère égression de cette dent (figure 18). Nous renouvelons donc l'hydroxyde de calcium dans les deux dents après irrigation à l'hypochlorite de sodium, et réalisons une obturation coronaire provisoire au CVI. Un rendez-vous fut fixé à un mois en vue de réaliser l'obturation.

Figure 17 : Radiographies lime en place (A) et après mise en place d'hydroxyde de calcium intracanaire (B)



Source : Auteur, 2019

Figure 18 : Examen clinique révélant une fistule avec suppuration



Source : Auteur, 2019

### 3.3.3 Obturation canalaire

La patiente est revue 2 mois plus tard, faute de disponibilité. La fistule sur 21 est encore présente, nous ne notons plus de suppuration mais une mobilité 2 de la dent. Après pose du champ opératoire, dépose de l'hydroxyde de calcium restant manuellement à l'aide de limes et irrigation abondante à l'hypochlorite de sodium, nous observons au microscope un saignement apical et suppuration dans le canal de la dent 11. Par conséquent, une nouvelle médication intra-canaire à l'hydroxyde de calcium est réalisée sur cette dent. Sur la dent 21, nous réalisons le rincage final à l'EDTA, séchons à l'aide de pointes de papier stériles, et réalisons dans un premier temps un bouchon apical à la biodentine foulée. Une radiographie de contrôle est réalisée afin de vérifier la bonne position apicale du bouchon de biodentine (figure 19) suite à laquelle nous finissons l'obturation complète du canal à la biodentine. Des obturations coronaires provisoires au CVI sont réalisées sur les deux dents. La patiente est revue à un mois, après dépose de l'hydroxyde de calcium et irrigation, le canal est séché. L'apexification et obturation canalaire à la Biodentine<sup>®</sup> de 11 est réalisée, selon le même protocole que pour la dent 21. Les obturations coronaires définitives au composite sont également réalisées lors de cette séance (figure 20). La fistule sur 21 persiste et la dent reste mobile, mais la patiente ne présente aucune douleur.

Figure 19 : Radiographie de contrôle

après apexification de 21

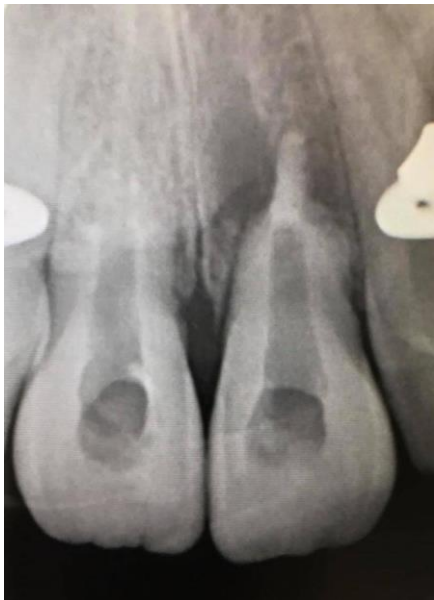
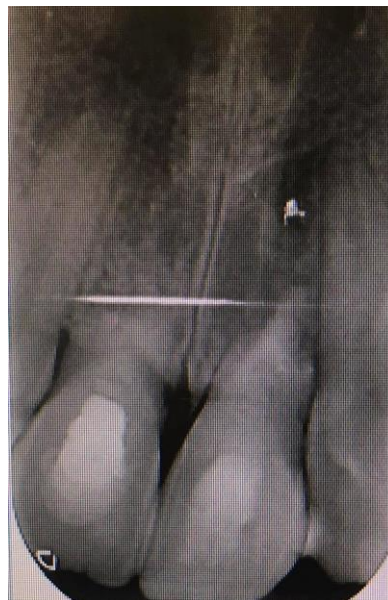
Figure 20 : Radiographie post-opératoire



Source : Auteur, 2019.

### 3.3.4 Réhabilitation prothétique et suivi

Lors du premier rendez-vous de suivi, deux mois après le dernier rendez-vous, nous constatons la persistance de la fistule sur la dent 21 avec suppurations, qui présente une mobilité 2+ et une importante présence de plaque dans ce secteur. La dent 11 est asymptomatique et non mobile. Une éducation à l'hygiène orale est à nouveau réalisée. Le pronostic de la dent 21 étant très compromis, nous avons pris la décision de profiter de la période de grandes vacances scolaires pour extraire et remplacer prothétiquement cette dent, permettant à la patiente d'avoir un temps d'adaptation (physique et à l'élocution) et ainsi d'éviter toute moquerie lors de la reprise scolaire. Pour le choix de la réhabilitation prothétique, la patiente n'ayant pas fini sa croissance, nous obtenons pour un arc avec dent prothétique (figure 22). Nous réalisons une empreinte à l'alginat avec bagues, préalablement choisies, sur les 1<sup>ères</sup> molaires permanentes, emportées dans l'empreinte. Une ordonnance d'antibiotique a été remise à la patiente ce jour, présentant toujours une fistule avec suppurations. La dent 21 est extraite le jour de la pose de l'arc, fixé aux 1<sup>ères</sup> molaires définitives avec ductiment verre ionomère.

Un suivi est réalisé 6 mois plus tard, l'arc est toujours adapté et la patiente ne présente aucun gêne. La dent 11 est non mobile et ne présente aucune symptomatologie.

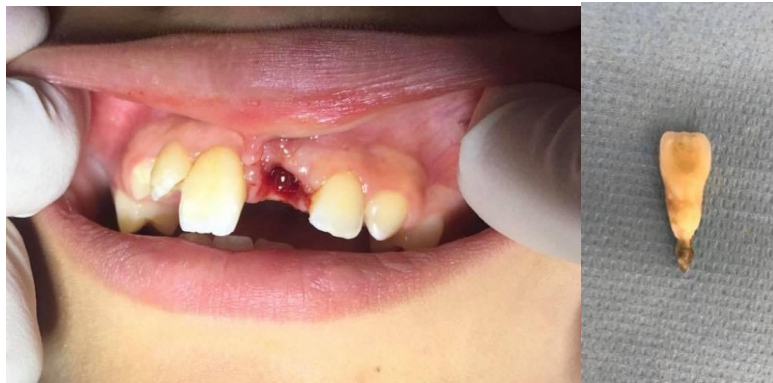Par la suite, la patiente devra être revue idéalement tous les 6 mois, afin d'adapter l'arc, et de contrôler la stabilisation de la résorption sur 11.

Compte tenu du jeune âge de la patiente, de l'immaturité tissulaire, du pronostic incertain de la 11 et de la volonté de la patiente d'avoir recours à un traitement orthodontique ; la solution prothétique d'usage n'est pour l'instant pas envisagée.

Ce cas clinique nous a permis d'illustrer la prise en charge de résorptions radiculaires externes très avancées sur deux dents ayant subi le même traumatisme. Ces prises en charge ont abouti à un échec pour la dent 21 et à un succès pour la dent 11, qui reste à surveiller régulièrement.

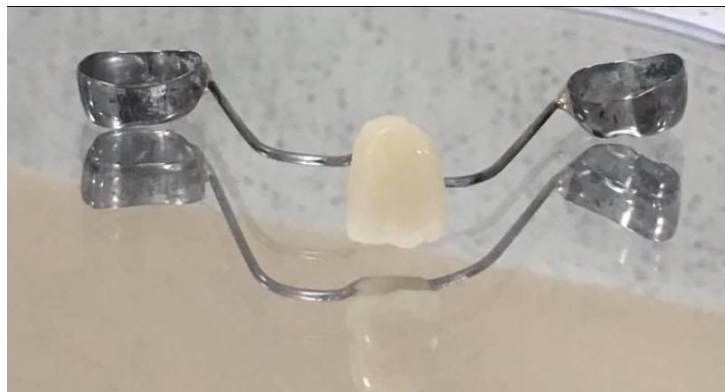En effet, la résorption de la dent 11 semble s'être stabilisée, la dent est immobile et asymptomatique. La dent 21, quant à elle a dû être extraite, sa mobilité ne cessant d'augmenter et la résorption semblant évoluer. Ainsi, les traitements des résorptions, s'ils ont pour but de ralentir voire stopper ces dernières, ne permettent pas toujours de stopper un processus déjà largement entamé. Ces lésions restent très complexes à prendre en charge.

Figure 21 : Avulsion de 21



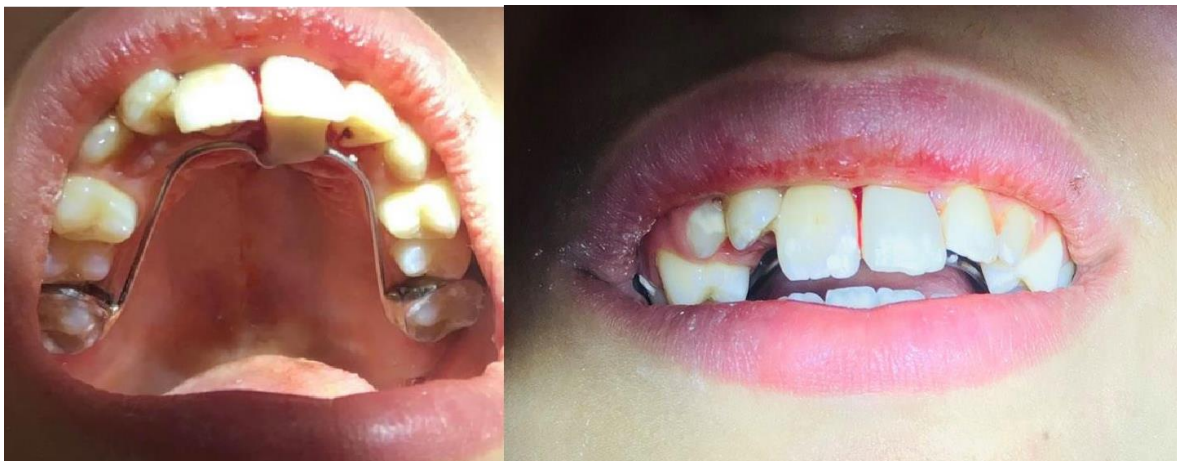Source : Auteur, 2019.

Figure 22 : Arc avec dent prothétique



Source : Auteur, 2019.

Figure 23 : Mise en place de l'arc avec dent prothétique



Source : Auteur, 2019

## Conclusion

---

Ce travail nous a permis de faire le point sur les différents types de résorptions radiculaires externes pouvant survenir suite à des traumatismes, leur diagnostic, ainsi que sur les thérapeutiques mises en place de nos jours afin de ralentir ce processus voire de le stopper. Les études des mécanismes biologiques et moléculaires à l'origine des résorptions nous ont permis de mieux comprendre ce phénomène. Ainsi, une résorption radiculaire externe est initiée lorsque le traumatisme entraîne une lésion du pré-cément ou de la pré-dentine, ainsi qu'une stimulation inflammatoire. De plus, une augmentation des ratios RANKL/OPG et M1/M2 est associée à un processus de résorption. Le ratio RANKL/OPG est indispensable pour la fusion entre macrophage et pré-ostéoclaste ainsi que dans leur différenciation en ostéoclastes et odontoclastes. Une fois la résorption radiculaire externe initiée, il est important de pouvoir la diagnostiquer, la localiser afin de définir la démarche thérapeutique à mettre en œuvre. Cependant, il reste compliqué de diagnostiquer ces résorptions aux stades les plus précoces. La prise en charge se fait au cas par cas, selon la localisation, le type de résorption, son degré d'avancement et diffère selon l'âge du patient. La prise en charge des résorptions radiculaires externe est complexe et ne permet pas toujours d'arrêter le processus initié, menant parfois à la perte de la dent.



## Bibliographie

---

- Abbott, P. V. « Prevention and management of external inflammatory resorption following trauma to teeth ». *Australian dental journal* 61, n° S1 (2016): 82-94. <https://doi.org/10.1111/adj.12400>.
- Andreasen J. O., Andreasen F. M., et Andersson L. *Textbook and color atlas of traumatic injuries to the teeth*. 4th edition. Oxford: Blackwell Munksgaard, 2007.
- Aubert, C. « Les résorptions radiculaires externes pathologiques ». Thèse d'exercice, Université Henry Poincaré, Nancy 1, 2012. <https://hal.univ-lorraine.fr/hal-01738915/document>.
- Bajwa, N. K., M. M. Jingarwar, et A. Pathak. « Single visit apexification procedure of a traumatically injured tooth with a novel bioinductive material (biodentine) ». *International journal of clinical pediatric dentistry* 8, n° 1 (2015): 58-61. <https://doi.org/10.5005/jp-journals-10005-1284>.
- Camilleri, J, F Montesin, K Brady, R Sweeney, R Curtis, et T Ford. « The constitution of mineral trioxide aggregate ». *Dental materials* 21, n° 4 (2005): 297-303. <https://doi.org/10.1016/j.dental.2004.05.010>.
- Déjou, J, A Raskin, J Colombani, et I About. « Physical, chemical and mechanical behavior of a new material for irect posterior fillings ». *European cells and materials* 10, n° Sup. 4 (2005).
- Diakonoff, H. « Dent permanentemature : avulsion ». Trauma, 2020. <http://www.trauma-app.org/dpm/avulsion.html>.
- . « Dent permanentemature : extrusion ». Trauma, 2020. <http://www.trauma-app.org/dpm/extrusion.html>.
- . « Dent permanentemature : intrusion ». Trauma, 2020. <http://www.trauma-app.org/dpm/intrusion.html>.
- . « Dent permanentemature : luxation latérale ». Trauma, 2020. <http://www.trauma-app.org/dpm/luxation-lat.html>.
- Estrela, C., F. C. Pimenta, I. Y. Ito, et L. L. Bammann. « In vitro determination of direct antimicrobial effect of calcium hydroxide ». *Journal of endodontics* 24, n° 1 (1998): 15-17. [https://doi.org/10.1016/S0099-2399\(98\)80205-7](https://doi.org/10.1016/S0099-2399(98)80205-7).
- Foreman, P. C., et I. E. Barnes. « A review of calcium hydroxide ». *International endodontic journal* 23, n° 6 (1990): 283-97. <https://doi.org/10.1111/j.1365-2591.1990.tb00108.x>.
- Gartner, A. H., T. Mack, Richard G. S., et L. C. Walsh. « Differential diagnosis of internal and external root resorption ». *Journal of endodontics* 2, n° 11 (1976): 329-34. [https://doi.org/10.1016/S0099-2399\(76\)80071-4](https://doi.org/10.1016/S0099-2399(76)80071-4).
- Gunraj, M. N. « Dental root resorption ». *Oral surgery, oral medicine, oral pathology, oral radiology, and endodontology* 88, n° 6 (1999): 647-53. [https://doi.org/10.1016/S1079-2104\(99\)70002-8](https://doi.org/10.1016/S1079-2104(99)70002-8).
- Ham, K, D Witherspoon, J Gutmann, S Ravindranath, T Chooigait, et L Opperman. « Preliminary evaluation of bmp-2 expression and histological characteristics during apexification with calcium hydroxide and mineral trioxide aggregate ». *Journal of endodontics* 31, n° 4 (2005): 275-79. <https://doi.org/10.1097/01.don.0000140584.65320.cc>.
- Hammarström, L., L. Blomlöf, B. Feiglin, L. Andersson, et S. Lindskog. « Replantation of teeth and antibiotic treatment ». *Dental traumatology* 2, n° 2 (1986): 51-57. <https://doi.org/10.1111/j.1600-9657.1986.tb00124.x>.
- Harokopakis-Hajishengallis, E. « Physiologic root resorption in primary teeth : molecular and histological events ». *Journal of oral science* 49, n° 1 (2007): 1-12. <https://doi.org/10.2334/josnusd.49.1>.
- He, D., X. Kou, Q. Luo, R. Yang, D. Liu, X. Wang, Y. Song, et al. « Enhanced m1/m2 macrophage ratio promotes orthodontic root resorption ». *Journal of dental research* 94, n° 1 (2015): 129-39. <https://doi.org/10.1177/0022034514553817>.

- Huang, T. H., C. C. Yang, S. J. Ding, M. Yeng, C.T. Kao, et M. Y. Chou. « Inflammatory cytokines reaction elicited by root-end filling materials ». *Journal of biomedical materials research part B : applied biomaterials* 73B, n° 1 (2005): 123-28. <https://doi.org/10.1002/jbm.b.30182>.
- Hülsmann M., et Schäfer E. *Problems in endodontics: etiology, diagnosis and treatment*. London: Quintessence Pub, 2009.
- Iglesias-Linares, A., et J. K. Hartsfield. « Cellular and molecular pathways leading to external root resorption ». *Journal of dental research* 96, n° 2 (2017): 145-52. <https://doi.org/10.1177/0022034516677539>.
- Jiang, J., J. Zuo, S.-H. Chen, et L. S. Holliday. « Calcium hydroxide reduces lipopolysaccharide-stimulated osteoclast formation ». *Oral surgery, oral medicine, oral pathology, oral radiology, and endodontology* 95, n° 3 (2003): 348-54. <https://doi.org/10.1067/moe.2003.18>.
- Koh, E. T., M. Torabinejad, T. R. Pitt Ford, K. Brady, et F. McDonald. « Mineral trioxide aggregate stimulates a biological response in human osteoblasts ». *Journal of biomedical materials research* 37, n° 3 (1997): 432-39. [https://doi.org/10.1002/\(SICI\)1097-4636\(19971205\)37:3<432::AID-JBM14>3.0.CO;2-D](https://doi.org/10.1002/(SICI)1097-4636(19971205)37:3<432::AID-JBM14>3.0.CO;2-D).
- Lacrusette, A. « Les résorptions radiculaires en denture permanente mature et leur immunorégulation ». Thèse d'exercice, Université d'Aix-Marseille, 2017. <https://dumas.ccsd.cnrs.fr/dumas-01560478/document>.
- Lepp, F. H. « Progressive intradental resorption ». *Oral surgery, oral medicine, and oral pathology* 27, n° 2 (1969): 184-85. [https://doi.org/10.1016/0030-4220\(69\)90170-4](https://doi.org/10.1016/0030-4220(69)90170-4).
- Lima, T. F., T. O. Gamba, A. A. Zaia, et A. J. Soares. « Evaluation of cone beam computed tomography and periapical radiography in the diagnosis of root resorption ». *Australian dental journal* 61, n° 4 (2016): 425-31. <https://doi.org/10.1111/adj.12407>.
- Majorana, A., E. Bardellini, G. Conti, E. Keller, et S. Pasini. « Root resorption in dental trauma : 45 cases followed for 5 years ». *Dental traumatology* 19, n° 5 (2003): 262-65. <https://doi.org/10.1034/j.1600-9657.2003.00205.x>.
- Malmgren, B. « Decoronation : how, why and when? » *Journal of the California dental association* 28, n° 11 (2000): 846-54.
- Mohammadi, Z., et P. M. H. Dummer. « Properties and applications of calcium hydroxide in endodontics and dental traumatology : calcium hydroxide in endodontics and dental traumatology ». *International endodontic journal* 44, n° 8 (2011): 697-730. <https://doi.org/10.1111/j.1365-2591.2011.01886.x>.
- Noirjean, E. « Letraitement des dents permanentes immatures à pulpe non vitale : approche clinique ». Thèse d'exercice, Université de Lorraine, 2015. <https://hal.univ-lorraine.fr/hal-01733829/document>.
- Rachida, M., et M. Jabri. « Les résorptions radiculaires externes post-traumatiques ». *I.D. L'information dentaire* 102, n° 11 (2020): 18-22.
- Rani, C.S.S., et M. MacDougall. « Dental cells express factors that regulate bone resorption ». *Molecular cell biology research communications* 3, n° 3 (2000): 145-52. <https://doi.org/10.1006/mcbr.2000.0205>.
- Roberts, H, J Toth, D Berzins, et D Charlton. « Mineral trioxide aggregate material use in endodontic treatment: A review of the literature☆ ». *Dental materials* 24, n° 2 (2008): 149-64. <https://doi.org/10.1016/j.dental.2007.04.007>.
- Simon, S., P. Machtou, W. -. Pertot, et Shimon Friedman. *Endodontie*. Rueil-Malmaison: Editions CdP, 2012.
- Simon, S., F. Rilliard, A. Berdal, et P. Machtou. « The use of mineral trioxide aggregate in one-visit apexification treatment: a prospective study ». *International endodontic journal* 40, n° 3 (2007): 186-97. <https://doi.org/10.1111/j.1365-2591.2007.01214.x>.
- Siqueira, J. F., et H. P. Lopes. « Mechanisms of antimicrobial activity of calcium hydroxide: a critical review ». *International endodontic journal* 32, n° 5 (1999): 361-69. <https://doi.org/10.1046/j.1365-2591.1999.00275.x>.

- Soares, A.J., G.A. Souza, A.C. Pereira, J. Vargas-Neto, A. Zaia, et E. J. N. L. Silva. « Frequency of root resorption following trauma to permanent teeth ». *Journal of oral science* 57, n° 2 (2015): 73-78. <https://doi.org/10.2334/josnusd.57.73>.
- Tanomaru, J. M. G., M. R. Leonardo, M. Tanomaru Filho, I. Bonetti Filho, et L. a. B. Silva. « Effect of different irrigation solutions and calcium hydroxide on bacterial LPS ». *International endodontic journal* 36, n° 11 (2003): 733-39. <https://doi.org/10.1046/j.1365-2591.2003.00717.x>.
- Torabinejad, M., et N. Chivian. « Clinical applications of mineral trioxide aggregate ». *Journal of endodontics* 25, n° 3 (1999): 197-205. [https://doi.org/10.1016/S0099-2399\(99\)80142-3](https://doi.org/10.1016/S0099-2399(99)80142-3).
- Torabinejad, M., C.U. Hong, T.R. P. Ford, et J.D. Kettering. « Antibacterial effects of some root end filling materials ». *Journal of endodontics* 21, n° 8 (1995): 403-6. [https://doi.org/10.1016/S0099-2399\(06\)80824-1](https://doi.org/10.1016/S0099-2399(06)80824-1).
- Tronstad, L. « Root resorption : etiology, terminology and clinical manifestations ». *Dental traumatology* 4, n° 6 (1988): 241-52. <https://doi.org/10.1111/j.1600-9657.1988.tb00642.x>.
- Trope, M. « Root resorption due to dental trauma ». *Endodontic topics* 1, n° 1 (2002): 79-100. <https://doi.org/10.1034/j.1601-1546.2002.10106.x>.
- Valois, C. R.A, et E. D Costa. « Influence of the thickness of mineral trioxide aggregate on sealing ability of root-end fillings in vitro ». *Oral surgery, oral medicine, oral pathology, oral radiology, and endodontology* 97, n° 1 (2004): 108-11. [https://doi.org/10.1016/S1079-2104\(03\)00359-7](https://doi.org/10.1016/S1079-2104(03)00359-7).
- Vidal, K., G. Martin, O. Lozano, M. Salas, J. Trigueros, et G. Aguilar. « Apical closure in apexification : a review and case report of apexification treatment of an immature permanent tooth with biodentine ». *Journal of endodontics* 42, n° 5 (2016): 730-34. <https://doi.org/10.1016/j.joen.2016.02.007>.
- Wilson, A. D. « Glass-ionomer cement origins, development and future ». *Clinical materials* 7, n° 4 (1991): 275-82. [https://doi.org/10.1016/0267-6605\(91\)90070-V](https://doi.org/10.1016/0267-6605(91)90070-V).

## Table des figures

---

Figure 1 : Résorptions radiculaires internes.....	4
Figure 2 : Résorption radiculaire externe .....	5
Figure 3 : Synthèse de l'étude de A. Majorana, E. Bardellini, G. Conti, E. Keller, S. Pasini .....	7
Figure 4 : Résorption radiculaire externe de remplacement .....	11
Figure 5 : Schéma du processus de différenciation des cellules hématopoïétiques en cellules clastiques .....	16
Figure 6 : Influence des macrophages sur le processus de résorption radiculaire externe .....	17
Figure 7 : Pink spot indicateur de résorption cervicale externe.....	18
Figure 8 : Examen radiographique d'une résorption radiculaire inflammatoire externe .....	20
Figure 9 : Radiographies de résorption cervicales externes.....	21
Figure 10: Radiographie d'une dent permanente immature (A) et d'une résorption radiculaire externe apicale inflammatoire (B) .....	22
Figure 11 : Schéma illustrant la règle MDB.....	22
Figure 12 : Utilisation de la règle MBD pour réaliser le diagnostic différentiel résorption interne/externe .....	23
Figure 13: Aspect radiographique et clinique d'une résorption cervicale externe .....	24
Figure 14: Prise en charge d'une résorption cervicale externe perforante .....	31
Figure 15: Apexification à l'aide de MTA.....	34
Figure 16 : Examen clinique (A) et Examen radiologique rétro-alvéolaire (B) .....	36
Figure 17: Radiographies lime en place (A) et après mise en place d'hydroxyde de calcium intracanaire (B).....	37
Figure 18 : Examen clinique révélant une fistule avec suppuration.....	37
Figure 19 : Radiographie de contrôle après apexification de 21 .....	38
Figure 20 : Radiographie post-opératoire .....	38
Figure 21 : Avulsion de 21 .....	40
Figure 22 : Arc avec dent prothétique.....	40
Figure 23 : Mise en place de l'arc avec dent prothétique .....	40

## Table des tableaux

---

Tableau 1 : Fréquence des résorptions externes inflammatoires et de remplacement selon différents facteurs.....	8
Tableau 2 : Prévalence des différents types de résorptions externes selon le traumatisme.....	9



Vu, le Directeur de thèse

Vu, le Doyen de l'UFR d'Odontologie - Montrouge

Docteur Anne-Margaux COLLIGNON

Professeur Louis MAMAN

Vu, le Président d'Université de Paris

Professeur Christine CLERICI

Pour le Président et par délégation,

Le Doyen Louis MAMAN





# **Les résorptions radiculaires externes post-traumatiques sur dents permanentes**

## **Résumé :**

Les traumatismes sévères, concernant l'organe dentaire, peuvent entraîner une altération du pré-cément ainsi qu'une inflammation et aboutissant à une résorption de la racine dentaire (par l'activation de cellules clastiques). Les résorptions radiculaires externes sont un processus physiologique sur les dents temporaires (rhyzalise) et pathologiques sur les dents permanentes. Elles ont pour conséquence la destruction du cément et de la dentine, pouvant s'associer à une atteinte de de l'os. Dans une première partie, nous détaillerons les différents types de résorptions, leur fréquence d'apparition suite aux traumatismes. Ensuite nous expliquerons les mécanismes cellulaires à l'origine des résorptions radiculaires externes ainsi que les méthodes de diagnostic. Enfin, les différentes prises en charge des résorptions radiculaires externes seront détaillées ainsi que les matériaux d'usages nous permettant de ralentir voir de stopper ce processus. Un cas clinique nous permettra d'illustrer la prise en charge.

## **Discipline :**

Endodontie

## **Mots clés français (fMeSH et Rameau) :**

Traumatismes dentaires -- Dissertation universitaire ; Denture permanente -- Dissertation universitaire ; Endodontie -- Thèses et écrits académiques ; Résorption dentaire -- Thèses et écrits académiques

## **English keywords (MeSH) :**

Tooth Injuries -- Academic Dissertation ; Dentition, Permanent -- Academic Dissertation

Université de Paris  
UFR d'Odontologie - Montrouge  
1, rue Maurice Arnoux  
92120 Montrouge