



HAL
open science

Comparaison de deux méthodes d'apprentissage de l'échocardiographie visuelle, échographe classique et échographe de poche : étude prospective, bicentrique, randomisée

Morgan Driessens

► **To cite this version:**

Morgan Driessens. Comparaison de deux méthodes d'apprentissage de l'échocardiographie visuelle, échographe classique et échographe de poche : étude prospective, bicentrique, randomisée. Médecine humaine et pathologie. 2020. dumas-03187810

HAL Id: dumas-03187810

<https://dumas.ccsd.cnrs.fr/dumas-03187810>

Submitted on 1 Apr 2021

HAL is a multi-disciplinary open access archive for the deposit and dissemination of scientific research documents, whether they are published or not. The documents may come from teaching and research institutions in France or abroad, or from public or private research centers.

L'archive ouverte pluridisciplinaire **HAL**, est destinée au dépôt et à la diffusion de documents scientifiques de niveau recherche, publiés ou non, émanant des établissements d'enseignement et de recherche français ou étrangers, des laboratoires publics ou privés.

UNIVERSITÉ CÔTE D'AZUR
FACULTE DE MEDECINE DE NICE

THÈSE D'EXERCICE EN MÉDECINE

Par

M. DRIESSENS Morgan

Né le 21/06/1991

COMPARAISON DE DEUX METHODES D'APPRENTISSAGE DE
L'ECHOCARDIOGRAPHIE VISUELLE : ECHOGRAPHE CLASSIQUE et
ECHOGRAPHE DE POCHE

ÉTUDE PROSPECTIVE BICENTRIQUE RANDOMISÉE

Présentée et soutenue publiquement le 19 octobre 2020 à Nice

COMPOSITION DU JURY :

Président du Jury : Monsieur le Professeur Jacques LEVRAUT

Directrice de thèse : Madame le Docteur Céline OCCELLI

Assesseurs : Monsieur le Professeur Yann-Erick CLAESSENS
Monsieur le Professeur Jean-Paul FOURNIER
Monsieur le Docteur Nicolas AZULAY

Liste des enseignants au 1er septembre 2020 à la Faculté de Médecine de Nice

Doyen

Pr. BAQUÉ Patrick

Vice-doyens

**Pédagogie
Recherche
Etudiants**

**Pr. ALUNNI Véronique
Pr. DELLAMONICA jean
M. JOUAN Robin**

Chargé de mission projet Campus

Pr. PAQUIS

Philippe

Conservateur de la bibliothèque

Mme AMSELLE Danièle

Directrice administrative des services

Mme CALLEA Isabelle

Doyens Honoraires

**M. RAMPAL Patrick
M. BENCHIMOL Daniel**

Liste des enseignants au 1er septembre 2020 à la Faculté de Médecine de Nice

PROFESSEURS CLASSE EXCEPTIONNELLE

M.	BAQUÉ Patrick	Anatomie - Chirurgie Générale (42.01)
M.	BERNARDIN Gilles	Réanimation Médicale (48.02)
Mme	BLANC-PEDEUTOUR Florence	Cancérologie – Génétique (47.02)
M.	BOILEAU Pascal	Chirurgie Orthopédique et Traumatologique (50.02)
M.	DARCOURT Jacques	Biophysique et Médecine Nucléaire (43.01)
M.	DRICI Milou-Daniel	Pharmacologie Clinique (48.03)
M.	ESNAULT Vincent	Néphrologie (52-03)
M.	GILSON Éric	Biologie Cellulaire (44.03)
M.	GUGENHEIM Jean	Chirurgie Digestive (52.02)
M.	HASSEN KHODJA Reda	Chirurgie Vasculaire (51.04)
M.	HÉBUTERNE Xavier	Nutrition (44.04)
M.	HOFMAN Paul	Anatomie et Cytologie Pathologiques (42.03)
Mme	ICHAÏ Carole	Anesthésiologie et Réanimation Chirurgicale (48.01)
M.	LACOUR Jean-Philippe	Dermato-Vénéréologie (50.03)
M.	LEFTHERIOTIS Georges	Chirurgie vasculaire ; médecine vasculaire (51.04)
M.	MARQUETTE Charles-Hugo	Pneumologie (51.01)
M.	MARTY Pierre	Parasitologie et Mycologie (45.02)
M.	MICHIELS Jean-François	Anatomie et Cytologie Pathologiques (42.03)
M.	MOUNIER Nicolas	Cancérologie, Radiothérapie (47.02)
M.	MOUROUX Jérôme	Chirurgie Thoracique et Cardiovasculaire (51.03)
M.	PADOVANI Bernard	Radiologie et Imagerie Médicale (43.02)
M.	PAQUIS Philippe	Neurochirurgie (49.02)
Mme	PAQUIS Véronique	Génétique (47.04)
M.	PRADIER Christian	Épidémiologie, Économie de la Santé et Prévention (46.01)
M.	QUATREHOMME Gérald	Médecine Légale et Droit de la Santé (46.03)
M.	RAUCOULES-AIMÉ Marc	Anesthésie et Réanimation Chirurgicale (48.01)
M.	ROBERT Philippe	Psychiatrie d'Adultes (49.03)
M.	SCHNEIDER Stéphane	Nutrition (44.04)
M.	TRAN Albert	Hépatogastro-entérologie (52.01)

Liste des enseignants au 1er septembre 2020 à la Faculté de Médecine de Nice

PROFESSEURS PREMIERE CLASSE

Mme	ASKENAZY-GITTARD Florence	Pédopsychiatrie (49.04)
M.	BARRANGER Emmanuel	Gynécologie Obstétrique (54.03)
M.	BÉRARD Étienne	Pédiatrie (54.01)
M.	BONGAIN André	Gynécologie-Obstétrique (54.03)
Mme	BREUIL Véronique	Rhumatologie (50.01)
M.	CASTILLO Laurent	O.R.L. (55.01)
M.	CHEVALLIER Patrick	Radiologie et Imagerie Médicale (43.02)
M.	DE PERETTI Fernand	Anatomie-Chirurgie Orthopédique (42.01)
M.	FERRARI Émile	Cardiologie (51.02)
M.	FERRERO Jean-Marc	Cancérologie ; Radiothérapie (47.02)
M.	FONTAINE Denys	Neurochirurgie (49.02)
M.	GUÉRIN Olivier	Méd. In ; Gériatrie (53.01)
M.	HANNOUN-LEVI Jean-Michel	Cancérologie ; Radiothérapie (47.02)
M	JEAN BAPTISTE Elixène	Chirurgie vasculaire (51.04)
M.	LEVRAUT Jacques	Médecine d'urgence (48.05)
M.	LONJON Michel	Neurochirurgie (49.02)
M.	PASSERON Thierry	Dermato-Vénérologie (50-03)
M.	PICHE Thierry	Gastro-entérologie (52.01)
Mme	RAYNAUD Dominique	Hématologie (47.01)
M.	ROSENTHAL Éric	Médecine Interne (53.01)
M.	ROUX Christian	rhumatologie (50.01)
M.	STACCINI Pascal	Biostatistiques et Informatique Médicale (46.04)
M.	THOMAS Pierre	Neurologie (49.01)
M.	TROJANI Christophe	Chirurgie Orthopédique et Traumatologique (50.02)

Liste des enseignants au 1er septembre 2020 à la Faculté de Médecine de Nice

PROFESSEURS DEUXIEME CLASSE

Mme	ALUNNI Véronique	Médecine Légale et Droit de la Santé (46.03)
M.	ANTY Rodolphe	Gastro-entérologie (52.01)
M.	BAHADORAN Philippe	Cytologie et Histologie (42.02)
Mme	BAILLIF Stéphanie	Ophthalmologie (55.02)
Mme	BANNWARTH Sylvie	Génétique (47.04)
M.	BENIZRI Emmanuel	Chirurgie Générale (53.02)
M.	BENOIT Michel	Psychiatrie (49.03)
M.	BERTHET Jean-Philippe	Chirurgie Thoracique (51-03)
M.	BOZEC Alexandre	ORL- Cancérologie (47.02)
M.	BREAUD Jean	Chirurgie Infantile (54-02)
M.	BRONSARD Nicolas	Anatomie Chirurgie Orthopédique et Traumatologique (42.01)
Mme	BUREL-VANDEBOS Fanny	Anatomie et Cytologie pathologiques (42.03)
M.	CHEVALIER Nicolas	Endocrinologie, Diabète et Maladies Métaboliques (54.04)
Mme	CHINETTI Giulia	Biochimie-Biologie Moléculaire (44.01)
M.	CLUZEAU Thomas	Hématologie (47.01)
M.	DELLAMONICA Jean	réanimation médicale (48.02)
M.	DELOTTE Jérôme	Gynécologie-obstétrique (54.03)
Mme	ESTRAN-POMARES Christelle	Parasitologie et mycologie (45.02)
M	FAVRE Guillaume	Néphrologie (44-02)
M.	FOURNIER Jean-Paul	Thérapeutique (48-04)
Mme	GIORDANENGO Valérie	Bactériologie-Virologie (45.01)
Mme	GIOVANNINI-CHAMI Lisa	Pédiatrie (54.01)
M.	IANNELLI Antonio	Chirurgie Digestive (52.02)
M.	ILIE Marius	Anatomie et Cytologie pathologiques (42.03)
M.	ORBAN Jean-Christophe	Anesthésiologie-réanimation ; Médecine d'urgence (48.01)
M.	ROHRLICH Pierre	Pédiatrie (54.01)
M.	RUIMY Raymond	Bactériologie-virologie (45.01)
Mme	SACCONI Sabrina	Neurologie (49.01)
Mme	SEITZ-POLSKI barbara	Immunologie (47.03)
M.	VANBIERVLIET Geoffroy	Gastro-entérologie (52.01)

Liste des enseignants au 1er septembre 2020 à la Faculté de Médecine de Nice

MAITRES DE CONFÉRENCES DES UNIVERSITÉS - PRATICIENS HOSPITALIERS

M.	AMBROSETTI Damien	Cytologie et Histologie (42.02)
Mme	BERNARD-POMIER Ghislaine	Immunologie (47.03)
M.	CAMUZARD Olivier	Chirurgie Plastique (50-04)
Mme	CONTENTI-LIPRANDI Julie	Médecine d'urgence (48-04)
M.	DOGLIO Alain	Bactériologie-Virologie (45.01)
M.	DOYEN Jérôme	Radiothérapie (47.02)
M.	FOSSE Thierry	Bactériologie-Virologie-Hygiène (45.01)
M.	GARRAFFO Rodolphe	Pharmacologie Fondamentale (48.03)
Mme	HINAULT Charlotte	Biochimie et biologie moléculaire (44.01)
M.	HUMBERT Olivier	Biophysique et Médecine Nucléaire (43.01)
Mme	LAMY Brigitte	Bactériologie-virologie (45.01)
Mme	LONG-MIRA Elodie	Cytologie et Histologie (42.02)
M.	LOTTE Romain	Bactériologie-virologie ; Hygiène hospitalière (45.01)
Mme	MAGNIÉ Marie-Noëlle	Physiologie (44.02)
M.	MASSALOU Damien	Chirurgie Viscérale (52-02)
Mme	MOCERI Pamela	Cardiologie (51.02)
M.	MONTAUDIE Henri	Dermatologie (50.03)
Mme	MUSSO-LASSALLE Sandra	Anatomie et Cytologie pathologiques (42.03)
M.	NAÏMI Mourad	Biochimie et Biologie moléculaire (44.01)
M.	SAVOLDELLI Charles	Chirurgie maxillo-faciale et stomatologie (55.03)
M.	SQUARA Fabien	Cardiologie (51.02)
M.	TESTA Jean	Épidémiologie Économie de la Santé et Prévention (46.01)
Mme	THUMMLER Susanne	Pédopsychiatrie (49-04)
M.	TOULON Pierre	Hématologie et Transfusion (47.01)
M.	TRAN Antoine	Pédiatrie (54.01)

Liste des enseignants au 1er septembre 2020 à la Faculté de Médecine de Nice

PROFESSEUR DES UNIVERSITÉS

M. DARMON David Médecine Générale (53.03)

MAITRE DE CONFÉRENCES DES UNIVERSITÉS

Mme GROS Auriane Orthophonie (69)

PROFESSEURS AGRÉGÉS

Mme LANDI Rebecca Anglais

PRATICIEN HOSPITALIER UNIVERSITAIRE

M. DURAND Matthieu Urologie (52.04)
M. SICARD Antoine Néphrologie (52-03)

PROFESSEURS ASSOCIÉS

M. GARDON Gilles Médecine Générale (53.03)
Mme MONNIER Brigitte Médecine Générale (53.03)

MAITRES DE CONFÉRENCES ASSOCIÉS

Mme CASTA Céline Médecine Générale (53.03)
M. GASPERINI Fabrice Médecine Générale (53.03)
M. HOGU Nicolas Médecine Générale (53.03)

Liste des enseignants au 1er septembre 2020 à la Faculté de Médecine de Nice

Constitution du jury en qualité de 4ème membre

Professeurs Honoraires

M. AMIEL Jean	M. GÉRARD Jean-Pierre
M. ALBERTINI Marc	M. GIBELIN Pierre
M. BALAS Daniel	M. GILLET Jean-Yves
M. BATT Michel	M. GRELLIER Patrick
M. BLAIVE Bruno	M. GRIMAUD Dominique
M. BOQUET Patrice	M. HOFLIGER Philippe
M. BOURGEON André	M. JOURDAN Jacques
M. BOUTTÉ Patrick	M. LAMBERT Jean-Claude
M. BRUNETON Jean-Noël	M. LAZDUNSKI Michel
Mme BUSSIERE Françoise	M. LEFEBVRE Jean-Claude
M. CAMOUS Jean-Pierre	M. LE FICHOUX Yves
M. CANIVET Bertrand	Mme LEBRETON Elisabeth
M. CASSUTO Jill-patrice	M. MARIANI Roger
M. CHATEL Marcel	M. MASSEYEFF René
M. COUSSEMENT Alain	M. MATTEI Mathieu
Mme CRENESSE Dominique	M. MOUIEL Jean
M. DARCOURT Guy	Mme MYQUEL Martine
M. DELLAMONICA Pierre	M. ORTONNE Jean-Paul
M. DELMONT Jean	M. PRINGUEY Dominique
M. DEMARD François	M. SANTINI Joseph
M. DESNUELLE Claude	M. SAUTRON Jean Baptiste
M. DOLISI Claude	M. SCHNEIDER Maurice
Mme EULLER-ZIEGLER Liana	M. THYSS Antoine
M. FENICHEL Patrick	M. TOUBOL Jacques
M. FUZIBET Jean-Gabriel	M. TRAN Dinh Khiem
M. FRANCO Alain	M. VAN OBBERGHEN Emmanuel
M. FREYCHET Pierre	
M. GASTAUD Pierre	

M.C.U. Honoraires

M. ARNOLD Jacques	M. GIUDICELLI Jean
M. BASTERIS Bernard	M. MAGNÉ Jacques
M. BENOLIEL José	Mme MEMRAN Nadine
Mlle CHICHMANIAN Rose-Marie	M. MENGUAL Raymond
Mme DONZEAU Michèle	M. PHILIP Patrick
M. EMILIOZZI Roméo	M. POIRÉE Jean-Claude
M. FRANKEN Philippe	Mme ROURE Marie-Claire
M. GASTAUD Marcel	

Liste des enseignants au 1er septembre 2020 à la Faculté de Médecine de Nice

PROFESSEURS CONVENTIONNÉS DE L'UNIVERSITÉ

M.	BERTRAND François	Médecine Interne
M.	BROCKER Patrice	Médecine Interne Option Gériatrie
M.	CHEVALLIER Daniel	Urologie
Mme	FOURNIER-MEHOUAS Manuella	Médecine Physique et Réadaptation
M.	JAMBOU Patrick	Coordination prélèvements d'organes
M.	LEBOEUF Mathieu	gynécologie- obstétrique
Mme	NADEAU Geneviève	uro-gynécologie
M.	ODIN Guillaume	Chirurgie maxilo-faciale
M.	PEYRADE Frédéric	Onco-Hématologie
M.	PICCARD Bertrand	Psychiatrie
M.	QUARANTA Jean-François	Santé Publique

REMERCIEMENTS

A Monsieur le Professeur Jacques LEVRAUT, merci d'avoir accepté de présider ma soutenance de thèse, c'est avec le plus profond respect et la plus grande humilité que je tenterai de faire honneur à notre jeune spécialité.

A Monsieur le Professeur Jean-Paul FOURNIER, les six mois passés dans votre service en tant qu'interne ont été riches en enseignements, tant sur le plan médical et scientifique que sur le plan humain. C'est toujours avec bienveillance que vous nous avez accompagnés, mes co-internes et moi durant ce stage, et c'est un grand honneur pour moi que de vous compter parmi mon jury.

A Monsieur le Professeur Yann-Erick CLAESSENS, merci d'avoir accepté sans hésitation de participer à ce jury de thèse. Nous n'avons eu que très peu l'occasion de travailler ensemble pour l'instant, mais votre parcours et votre humanité sont pour moi une source d'inspiration.

A Monsieur le Docteur Nicolas AZULAY, ami et échographiste de génie, tu n'as pas hésité une seule seconde à m'aider dans la réalisation de ma thèse et pour ça je t'en serai toujours reconnaissant. Te compter parmi mon jury de thèse est également un honneur et je souhaite pouvoir tirer encore beaucoup de tes enseignements.

A Madame le Docteur Céline OCCELLI, ma Directrice de Thèse et amie, merci de m'avoir guidé quand j'en ai eu besoin et surtout de m'avoir fait confiance dans la réalisation de cet exercice délicat qu'est l'apprentissage à autrui alors que j'avais encore toutes mes preuves à faire.

TABLE DES MATIÈRES

<u>ABREVIATIONS.....</u>	<u>13</u>
<u>INTRODUCTION.....</u>	<u>14</u>
<u>MATERIELS ET METHODES</u>	<u>16</u>
1) TYPE D'ETUDE.....	16
2) NOMBRE DE SUJETS A TRAITER.....	16
3) CRITERES D'INCLUSION	16
4) CRITERES D'EXCLUSION.....	16
5) PROTOCOLE DE RECHERCHE	16
6) OBJECTIFS ET CRITERES DE JUGEMENT	18
7) ANALYSE STATISTIQUE.....	19
8) AUTORISATIONS.....	19
<u>RÉSULTATS</u>	<u>20</u>
1) CRITERE DE JUGEMENT PRINCIPAL	21
2) CRITERES DE JUGEMENT SECONDAIRES.....	21
<u>DISCUSSION</u>	<u>25</u>
<u>CONCLUSION.....</u>	<u>30</u>
<u>BIBLIOGRAPHIE</u>	<u>31</u>
<u>ANNEXES.....</u>	<u>34</u>
ANNEXE 1 : DEROULEMENT D'UNE SEANCE D'APPRENTISSAGE DES COUPES CARDIAQUE A L'ETT	34
ANNEXE 2 : DEROULEMENT DE L'EXAMEN FINAL	35
ANNEXE 3 : GRILLE D'EVALUATION DES CRITERES DE QUALITES ET SCORES ASSOCIES.....	36
ANNEXE 4 : QUESTIONNAIRE FINAL.....	37
<u>RESUME.....</u>	<u>38</u>
<u>SERMENT D'HIPPOCRATE.....</u>	<u>39</u>

ABREVIATIONS

A4C : Apicale quatre cavités

ASE : American Society of Echocardiography

DESMU : Diplôme d'Etudes Spécialisées en Médecine d'Urgence

DFASM : Diplôme de Formation Approfondie aux Sciences Médicales

DIU : Diplôme Inter-universitaire

DU : Diplôme Universitaire

ECN : Epreuves Classantes Nationales

FAST : Focused Assessment with Sonography for Trauma

FOCUS - Focused Cardiac Ultrasound (Echographie cardiaque focalisée)

POCUS : Point of Care Ultrasound (échographie au point d'intervention)

PSGA : Parasternale grand axe

PSPA : Parasternale petit axe

SAUV : Service d'Accueil des Urgences Vitales

SC4C : Sous-costale quatre cavités

SFMU : Société Française de Médecine d'Urgence

VCI : Veine Cave inférieure

INTRODUCTION

L'échographie clinique au lit du patient (Point of Care Ultrasound - POCUS) a depuis longtemps démontré son utilité en médecine d'urgence et est largement implantée en France⁽¹⁻⁴⁾. Plus particulièrement, l'échocardiographie, historiquement pratiquée par les cardiologues, est devenue l'une des applications d'échographie clinique les plus utilisées aux urgences comme en réanimation, que ce soit à visée diagnostique, thérapeutique ou d'orientation⁽⁵⁾. L'échocardiographie trans-thoracique visuelle (aussi appelée FOCUS - Focused Cardiac Ultrasound), fait l'objet de recommandations internationales (par l'American Society of Echocardiography - ASE) comme nationales (par la Société Française de Médecine d'Urgence - SFMU) dans la prise en charge de patients de soins critiques ou "Critical Care Medecine"^(6,7,8). Basée sur 5 coupes visuelles de référence, la FOCUS permet le diagnostic de nombreuses pathologies cardiaques comme les épanchements péricardiques, les dilatations de cavités droites ou gauches, les altérations de la fraction d'éjection du ventricule gauche ou encore d'analyser la taille et la variation de la veine cave inférieure. Ceci en fait un atout majeur dans la prise en charge des patients dyspnéiques, en état de choc, traumatisés graves ou présentant une douleur thoracique^(7,8).

Par ailleurs, la miniaturisation des appareils échographiques a permis le développement d'une échographie qui suit au plus près les principes de l'échographie clinique au lit du patient (Point of Care Ultrasound - POCUS)⁽⁹⁾. Ces échographes miniatures ont démontré leur capacité à permettre des examens d'échographie clinique pour de nombreuses applications^(10,11,12), parmi lesquelles la FOCUS, y compris dans des conditions de réalisation difficiles^(13,14).

Le développement des échographes de poche est tellement important que les sociétés de cardiologie ont édité des recommandations spécifiques à leur utilisation⁽¹⁵⁾. Certains auteurs suggèrent que, devant les avancées technologiques et le développement de l'échographie clinique, l'échographe de poche viendra à supplanter le stéthoscope dans les années à venir^(16,17). En d'autres termes, l'échographe de poche pourrait rapidement devenir l'échostéthoscope de l'urgentiste de demain.

La formation à l'échographie clinique, notamment l'échocardiographie visuelle auprès des étudiants en médecine de toutes spécialités se développe de plus en plus et devient un indispensable dans de nombreux pays et montre une courbe d'apprentissage rapide et efficace⁽¹⁸⁾. Pour autant, il n'existe pas, à l'heure où cette étude est débutée, de données permettant de

préconiser l'apprentissage directement sur un échographe de poche ou sur un échographe portable classique.

Ainsi, dans l'optique où chaque futur urgentiste serait amené à utiliser un échographe ultraportable dans sa pratique quotidienne, et plus particulièrement afin de réaliser une FOCUS, il nous a semblé pertinent de comparer son apprentissage avec un échographe de poche comparativement à un échographe classique.

L'objectif principal de notre étude était de comparer la capacité des étudiants en médecine à réaliser les cinq coupes de base d'échocardiographie transthoracique sur un sujet sain avec un échographe de poche, en fonction qu'ils aient appris avec un échographe de poche ou avec un échographe classique.

MATERIELS ET METHODES

1) Type d'étude

Il s'agit d'une étude interventionnelle, prospective, randomisée, bicentrique, menée sur les CHU de Nîmes et de Nice, de janvier à juillet 2020. Le caractère interventionnel de l'étude ne concerne que l'attribution de méthodes d'apprentissage à des étudiants en médecine.

2) Nombre de sujets à traiter

Aucune donnée ne permettant de présager des moyennes et des variances du critère de jugement principal, il a été défini arbitrairement un nombre de sujet à inclure d'environ 100 étudiants (50 étudiants par centre), au vu du délai de réalisation de l'étude et des restrictions imposées par le protocole de recherche.

3) Critères d'inclusion

Était éligible tout étudiant en médecine inscrit dans une Faculté de Médecine lors de son inclusion, n'ayant jamais pratiqué d'échocardiographie, inscrit en cycle DFASM (Diplôme de Formation Approfondie en Sciences Médicales). Les inclusions se sont faites sur la base du volontariat, après que l'étudiant ait été informé des modalités de formation et d'évaluation.

4) Critères d'exclusion

Étaient exclus de l'étude les étudiants refusant de poursuivre la recherche.

5) Protocole de recherche

Notre protocole de recherche était composé de deux temps principaux : une séance de formation à la FOCUS suivie d'une séance d'évaluation.

Les séances de formation ont été randomisées entre échographe de poche et échographe standard par blocs de permutation de 4 (répartition 2A et 2B avec A = échographe de poche et B = échographe standard) de façon indépendante sur chacun des centres.

Chaque étudiant inclus dans l'étude a donc bénéficié d'une séance de formation standardisée dans son contenu et sa durée (*Annexe 1*), assurée par un médecin, thésé ou non, attestant d'un DU ou DIU d'échographie clinique. La formation était la même pour les 2 groupes étudiés.

Les séances de formation ont été réalisées par groupes de 2 étudiants, bénéficiant d'une partie théorique (visionnage d'un document PowerPoint commenté de 20 minutes), suivie d'une séance d'une heure par étudiant de formation pratique. Chaque étudiant réalisait la partie pratique de la formation sur son binôme.

L'appareil d'échographie de poche utilisé dans les 2 centres était un General Electrics VSCAN. L'appareil d'échographie standard utilisé par le CHU de Nîmes était un General Electrics VIVID S60. L'appareil d'échographie standard utilisé par le CHU de Nice était un Mindray M9.

Chaque séance de formation était suivie entre 2 et 4 semaines d'une séance d'évaluation standardisée (*Annexe 2*), réalisée avec l'échographe de poche sur un seul et même sujet sain et par un seul évaluateur pour chaque centre. Les évaluateurs étaient des Docteurs en Médecine attestant d'un diplôme universitaire (DU) ou d'un diplôme inter-universitaire (DIU) en échographie clinique et d'une pratique régulière. Ils évaluaient, en aveugle des modalités d'apprentissages de chaque étudiant, en utilisant une grille d'évaluation des coupes échographiques standardisée (*Annexe 3*). Le temps de réalisation de chaque coupe était également chronométré (temps défini par le délai entre le contact de la sonde avec la peau du mannequin et l'enregistrement de l'image par l'étudiant sur le VSCAN). La durée totale de réalisation des 5 coupes a également été mesurée.

A la fin de chaque session d'évaluation, l'étudiant devait remplir un questionnaire d'auto-évaluation (*Annexe 4*). Ce questionnaire avait pour objectif d'évaluer l'intérêt de l'étudiant vis-à-vis de cette formation, la difficulté ressentie pour effectuer chaque coupe d'échocardiographie, le niveau de confiance pour réaliser chaque coupe ainsi que la motivation pour poursuivre l'apprentissage de l'échographie.

6) Objectifs et critères de jugement

a. Objectif principal et Critère de jugement principal

L'objectif principal de cette étude était de comparer la qualité d'un examen d'échocardiographie de niveau 1 complet (5 coupes de base d'échocardiographie) à distance d'une formation, en fonction que l'étudiant ait appris avec un échographe de poche ou un échographe standard.

Évalué lors de l'examen final standardisé, le critère de jugement principal était un score de qualité (*Annexe 3*) créé et validé lors d'une étude antérieure portant sur l'apprentissage de l'échocardiographie ⁽¹⁹⁾. Ce score, pour l'évaluation de l'examen complet, pouvait varier de 0 à 250 (25 items notés de 0 à 10).

Pour faciliter l'interprétation, il a été décidé de pondérer ce score de qualité total sur 100 (chacune des notes de qualités des 5 coupes étant ramené sur 20).

b. Objectifs secondaires et Critères de jugement secondaires

Les objectifs secondaires sont :

- Comparer la qualité d'un examen d'échocardiographie basique pour chacune des 5 coupes de base d'échocardiographie, à distance d'une formation, en fonction que l'étudiant ait appris avec un échographe de poche ou un échographe standard.
- Comparer le temps de réalisation d'un examen d'échocardiographie basique complet (5 coupes de base d'échocardiographie) à distance d'une formation, en fonction que l'étudiant ait appris avec un échographe de poche ou un échographe standard.
- Comparer le temps de réalisation d'un examen d'échocardiographie pour chacune des 5 coupes de base d'échocardiographie, à distance d'une formation, en fonction que l'étudiant ait appris avec un échographe de poche ou un échographe standard.
- Comparer l'évaluation subjective des étudiants, à distance d'une formation, en fonction que l'étudiant ait appris avec un échographe de poche ou un échographe standard.

Les critères de jugements secondaires sont : le score de qualité des coupes (*Annexe 3*), les temps de réalisations de chaque coupe et de l'ensemble de l'examen (*Annexe 2*) et des critères subjectifs d'évaluation (*Annexe 4*).

7) Analyse statistique

Les variables quantitatives sont exprimées par leur moyenne assortie de leur écart-type. Les variables qualitatives sont exprimées par leur effectif et leur pourcentage. La comparaison des variables quantitatives entre les différents groupes est réalisée par le test t de Student. En cas de non validité de ce test (distribution non Gaussienne), le test de Kruskal-Wallis est utilisé. Le lien entre deux variables qualitatives est testé par le test du Chi2 ou le test exact de Fisher lorsque les conditions d'application du Chi2 (effectifs théoriques ≥ 5) ne sont pas réunies. Le seuil de significativité a été fixé à 5 % pour tous les tests utilisés. L'analyse statistique a été réalisée sous R 4.0.2 (R Development Core Team (2020). R Foundation for Statistical Computing, Vienna, Austria).

8) Autorisations

Selon l'article 2 du décret n° 2017-884 du 9 mai 2017 modifiant certaines dispositions réglementaires relatives aux recherches impliquant la personne humaine, « Ne sont pas des recherches impliquant la personne humaine au sens du présent titre les recherches [...] qui visent à évaluer [...] des pratiques d'enseignement dans le domaine de la santé ». Aucun patient n'a été inclus dans l'étude. Le caractère interventionnel de la recherche ne concerne que l'attribution de techniques d'enseignement à des étudiants. Par conséquent, une approbation d'un Comité de Protection des Personnes n'était pas requise.

Aucune donnée nominative ou permettant de retrouver indirectement l'identité des étudiants n'a été demandée. Par conséquent, une déclaration à la Commission Nationale de l'Informatique et des Libertés n'était pas requise.

Afin de permettre la publication issue du rapport de cette étude un accord de l'IRB du CHU de Nîmes a été demandé. La réponse de l'IRB était favorable.

RÉSULTATS

De janvier à juillet 2020, 94 étudiants ont été inclus dans l'étude, 50 à Nîmes et 44 à Nice.

La figure 1 montre le diagramme de flux de l'étude. Sur les 44 étudiants niçois, 8 n'ont pas pu bénéficier de l'évaluation finale du fait du confinement imposé par la pandémie à SARS-CoV-2 qui s'est étendu sur la période de mars à avril 2020.

Dans les résultats présentés ci-dessous le groupe « de poche » correspond au groupe ayant eu la formation sur l'échographe de poche *General Electrics VSCAN Extend*. Le groupe « standard » correspond au groupe ayant eu la formation sur l'échographe portable standard (selon le centre, *Mindray M9* ou *General Electrics VIVID S60*).

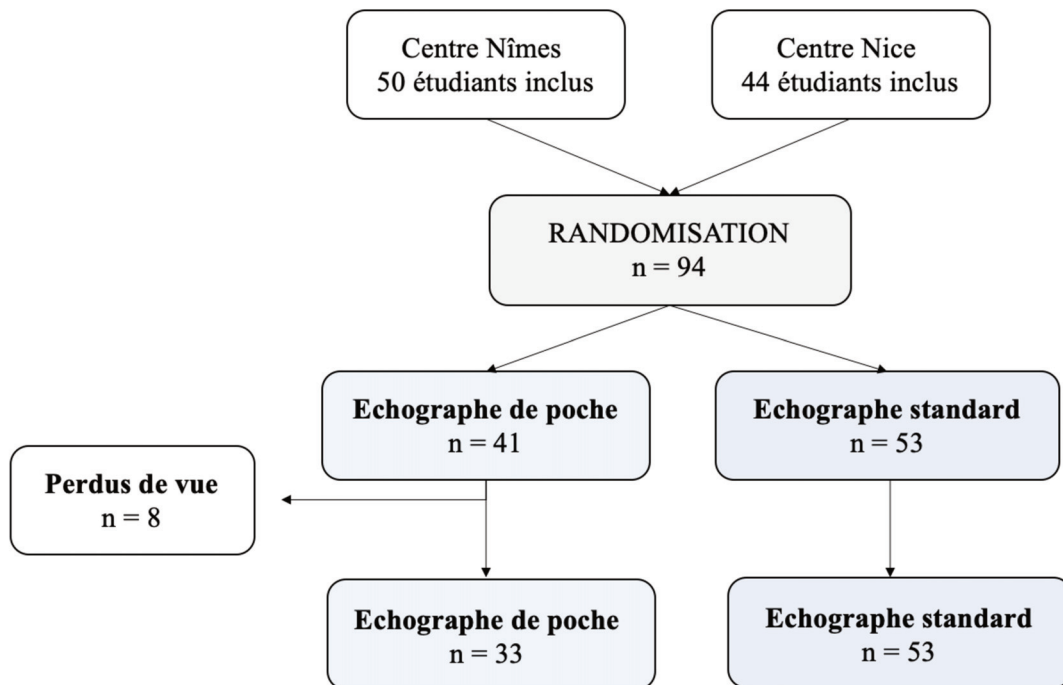


Figure 1 : Diagramme de flux

Le tableau 1 représente les données démographiques de notre population.

Nous remarquons que les moyenne d'âge et le sex-ratio sont répartis de manière comparable dans les deux groupes (respectivement $p=0,89$ et $p=0,35$).

Variable	Poche	Standard	p
N (%)	41 (44)	53 (56)	
Age, moyenne \pm DS	22,9 \pm 1,4	22,8 \pm 1,4	0,89
Homme, n (%)	17 (42)	17 (32)	0,35

Tableau 1 : Répartitions dans les groupes et données démographiques

1) Critère de jugement principal

Le score total calculé lors des évaluations finales par le biais de la grille d'évaluation, pondéré sur 100 points, n'était statistiquement pas différent dans les deux groupes avec une moyenne de $64,58 \pm 15,80$ pour le groupe « échographe de poche » et $60,40 \pm 15,13$ pour le groupe « échographe standard » ($p = 0,23$).

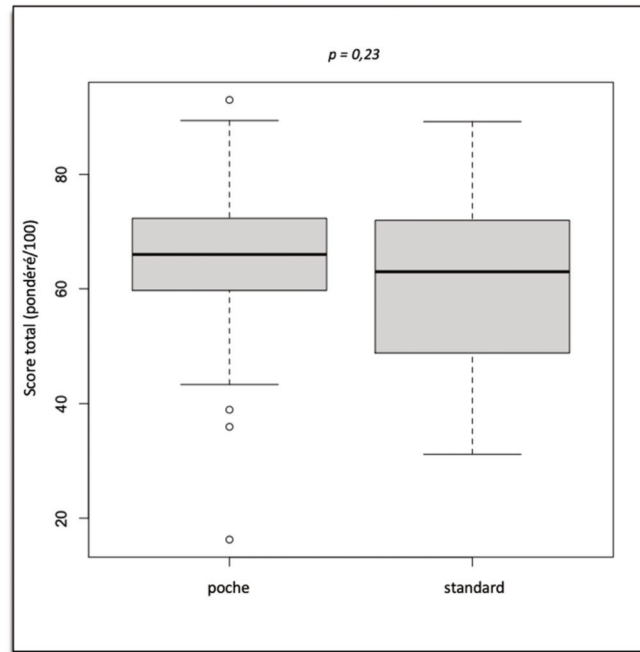


Figure 2 – Box-plot critère de jugement principal : comparaison des scores d'évaluation finale pondérés sur 100 dans les groupes « échographe de poche » et « échographe standard ».

2) Critères de jugement secondaires

a. Comparaison du score de qualité pour chaque coupe écho-cardiographique

Le tableau 2 représente les moyennes des scores de qualité calculés par le biais de la grille d'évaluation finale pour chaque coupe écho-cardiographique durant la phase d'évaluation.

Pour les coupes « parasternale grand axe » (PSGA), « parasternale petit axe » (PSPA), « apicale quatre cavités » (A4C) et « sous-costale quatre cavités » (SC4C), nous ne retrouvons pas de différence significative entre les deux groupes.

Comme le montrent le tableau 2 et la figure 3, il est retrouvé une différence statistiquement significative pour les scores de qualité de réalisation de la coupe « veine cave inférieure » (VCI) en faveur du groupe « échographe de poche » ($p = 0,047$).

<i>Score de qualité des coupes</i>	<i>Poche</i>	<i>Standard</i>	<i>p</i>
PSGA, moyenne ± DS	56,94 ± 24,81	62,04 ± 17,33	0,31
PSPA, moyenne ± DS	34,33 ± 12,14	33,02 ± 9,78	0,60
A4C, moyenne ± DS	34,79 ± 10,65	33,79 ± 10,74	0,68
SC4C, moyenne ± DS	17,49 ± 8,17	15,19 ± 7,95	0,20
VCI, moyenne ± DS	18,94 ± 9,36	14,64 ± 9,89	0,047

Tableau 2 : Comparaison des moyennes de scores d'évaluation finale pour chaque coupe dans les groupes échographe de poche et échographe standard. (A4C : apicale quatre cavités ; PSGA : parasternale grand axe ; PSPA : parasternale petit axe ; SC4C : sous-costale quatre cavités ; VCI : veine cave inférieure)

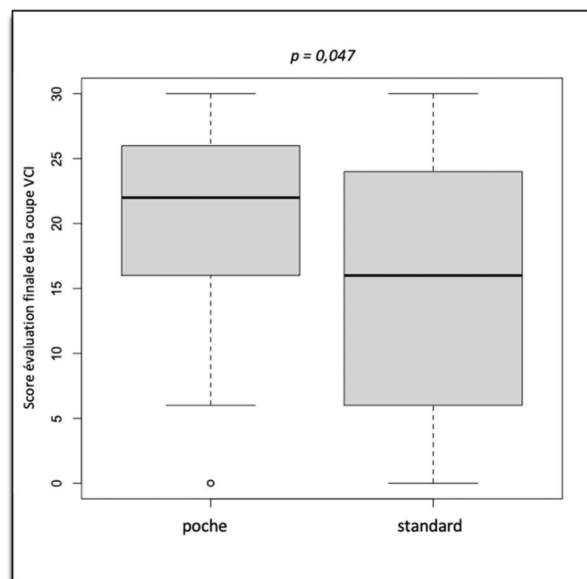


Figure 3 : Box-plot comparaison des scores d'évaluation finale pour la coupe VCI

b. Comparaison des temps de réalisation pour chaque coupe et temps de réalisation total – phase de d'évaluation

Il n'existe pas de différence significative concernant la comparaison des moyennes de temps total de réalisation de l'échocardiographie avec respectivement un temps de réalisation de 10

minutes et 16 secondes \pm 5 minutes et 26 secondes pour le groupe « échographe de poche » contre 11 minutes et 0,9 secondes \pm 4 minutes et 0,2 secondes pour le groupe « échographe standard » avec $p = 0,39$.

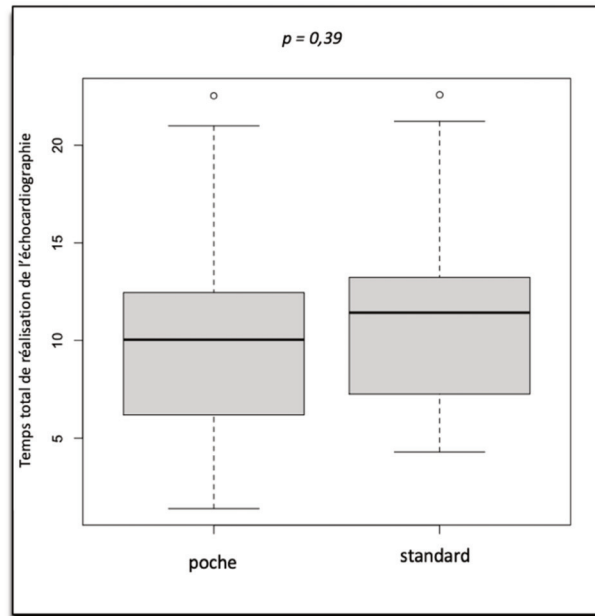


Figure 4 : Comparaison temps d'examen complet

Le tableau 5 montre les moyennes de temps de réalisation de chaque coupe échocardiographique lors de la phase d'évaluation. Nous ne retrouvons pas de différence significative entre les deux groupes.

<i>Temps de réalisation (min.sec)</i>	<i>Poche</i>	<i>Standard</i>	<i>p</i>
Coupe PSGA , moyenne \pm DS	2.07 \pm 1.37	1.20 \pm 1.09	0,10
Coupe PSPA , moyenne \pm DS	1.50 \pm 1.22	2.35 \pm 1.36	0,12
Coupe A4C , moyenne \pm DS	2,05 \pm 1,50	2,33 \pm 1,81	0,44
Coupe SC4C , moyenne \pm DS	2.42 \pm 1.67	3.25 \pm 2.07	0,25
Coupe VCI , moyenne \pm DS	2.19 \pm 2.01	2.20 \pm 2.06	0,99

Tableau 5 : Comparaison des temps de réalisation, en minutes et secondes, des différentes coupes d'échocardiographie et du temps de réalisation total de l'échocardiographie durant la phase d'évaluation (A4C : apicale quatre cavités ; PSGA : parasternale grand axe ; PSPA : parasternale petit axe ; SC4C : sous-costale quatre cavités ; VCI : veine cave inférieure)

c. Évaluation par auto-questionnaire

Comme le montre le tableau 6, nous ne retrouvons pas de différence significative entre les deux groupes concernant la note évaluant la difficulté d'apprentissage ressentie pour chacune des coupes échocardiographiques, à l'exception de la coupe SC4C ($p = 0,02$), considérée plus difficile par le groupe « échographe de poche ».

L'échelle de notation du questionnaire était de 0 à 10 (0 : très difficile, 10 : aucune difficulté). Les coupes SC4C et VCI étant les coupes jugées les plus difficiles à apprendre selon les étudiants.

<i>Notes (/10) évaluant la difficulté d'apprentissage ressentie</i>	<i>Poche</i>	<i>Standard</i>	<i>p</i>
Coupe PSGA , moyenne \pm DS	6,42 \pm 1,75	6,24 \pm 1,82	0,65
Coupe PSPA , moyenne \pm DS	6,45 \pm 1,48	6,24 \pm 2,03	0,58
Coupe A4C , moyenne \pm DS	5,76 \pm 2,00	5,43 \pm 2,26	0,49
Coupe SC4C , moyenne \pm DS	5,55 \pm 1,70	4,51 \pm 2,33	0,02
Coupe VCI , moyenne \pm DS	5,36 \pm 1,87	4,96 \pm 2,59	0,41
Note totale / 50 points	29,54 \pm 4,45	27,40 \pm 7,66	0,10

Tableau 6. Comparaison des évaluations par auto-questionnaire concernant la difficulté d'apprentissage ressentie par les étudiants pour chaque coupe

(A4C : apicale quatre cavités ; PSGA : parasternale grand axe ; PSPA : parasternale petit axe ; SC4C : sous-costale quatre cavités ; VCI : veine cave inférieure)

Le tableau 7 montre, quant-à-lui, les moyennes de notes attribuées pour l'évaluation du niveau de confiance de l'étudiant dans la réalisation des différentes coupes échocardiographiques.

L'échelle de notation du questionnaire était de 0 à 10 (0 : aucune confiance, 10 : confiance maximale). Nous n'objectivons pas de différence significative entre les deux groupes.

<i>Notes (/10) évaluant le niveau de confiance en soi</i>	<i>Poche</i>	<i>Standard</i>	<i>p</i>
Coupe PSGA , moyenne \pm DS	6,58 \pm 1,92	6,28 \pm 1,87	0,49
Coupe PSPA , moyenne \pm DS	6,30 \pm 1,90	5,89 \pm 1,99	0,33
Coupe A4C , moyenne \pm DS	5,45 \pm 1,97	6,00 \pm 1,95	0,21
Coupe SC4C , moyenne \pm DS	4,85 \pm 1,80	4,23 \pm 1,81	0,13
Coupe VCI , moyenne \pm DS	4,75 \pm 2,37	5,04 \pm 2,16	0,58
Note totale / 50 points	27,94 \pm 7,71	27,43 \pm 7,15	0,76

Tableau 7. Comparaison des évaluations par auto-questionnaire concernant le niveau de confiance en soi dans la réalisation des coupes échocardiographiques.

(A4C : apicale quatre cavités ; PSGA : parasternale grand axe ; PSPA : parasternale petit axe ; SC4C : sous-costale quatre cavités ; VCI : veine cave inférieure)

DISCUSSION

Nos résultats soutiennent l'hypothèse qu'il n'existe pas de différence dans la qualité de réalisation des cinq coupes échocardiographiques de base réalisée avec un échographe de poche, que l'on ait appris sur un échographe de poche ou sur un échographe standard.

Ce sentiment est renforcé par les réponses données par les étudiants lors de l'évaluation subjective par auto-questionnaire concernant la difficulté d'apprentissage ressentie et le niveau de confiance en soi dans la réalisation des coupes, qui ne semble pas différer selon qu'ils aient appris sur un échographe de poche ou un échographe portable standard.

Ces données sont ainsi encourageantes quant à la possibilité de former les futurs urgentistes à l'échocardiographie visuelle directement sur cet appareil qui pourrait potentiellement devenir un outil de base dans la prise en charge quotidienne de leurs patients. Notamment, nous remarquons que malgré une formation très courte et une expérience tout aussi limitée, les résultats des étudiants étaient satisfaisants, que l'on regarde le critère de jugement principal ou les critères de jugement secondaires.

Si l'on compare les scores de qualité de chaque coupe obtenus par nos étudiants aux résultats de l'étude menée par Chaptal et al.⁽¹⁹⁾, on remarque qu'il existe dans notre étude une difficulté plus importante dans la réalisation des coupes sous-costales (SC4C et VCI), alors qu'il semble que la coupe apicale quatre cavités (A4C) soit celle qui pose plus de problèmes dans l'étude citée. Nous pourrions penser que cette différence pourrait être expliquée par le fait que les deux études sus-citées ont été réalisées avec un appareil d'échographie standard alors que notre évaluation était basée sur la réalisation de la FOCUS avec un appareil ultra portable. Cependant, cette différence est également retrouvée dans la difficulté d'apprentissage ressentie, plus importante, et dans la moindre confiance en soi qu'expriment les étudiants concernant ces coupes sous-costales.

Dans leur globalité, les résultats de notre étude s'inscrivent dans la tendance actuelle qui intègre de plus en plus les outils d'échographie portatifs dans l'examen clinique des patients et dans l'apprentissage de celui-ci auprès des étudiants ;

J. Benbassat et D. Gilon⁽²⁰⁾ l'ont récemment suggéré, estimant que l'échographie clinique au lit du patient réalisée sur échographe portable apporte non seulement une plus-value

diagnostique, mais permet surtout de rendre ses lettres de noblesse à l'examen clinique de base, qui a tendance à être laissé de côté au profit des examens complémentaires (imagerie par résonance magnétique, tomodensitométrie, *etc.*) de plus en plus performants et accessibles, du moment qu'elle est intégrée dans un apprentissage contextuel et ciblé de l'examen clinique (« *reflective physical examination* »). En ce sens, Bobbia et al.⁽⁴⁾ confirmaient, en 2017, que la POCUS bien que sous utilisée dans nos services d'urgences, possède un réel un impact diagnostic et thérapeutique non négligeable.

De même, Panoulas et al.⁽²¹⁾ concluaient déjà en 2012 qu'inclure une échocardiographie sur échographe de poche au sein de l'examen clinique de base apportait une meilleure précision diagnostique, comparé à une anamnèse et un examen clinique seuls. Cela évitait donc certaines erreurs et ce, même après une formation initiale très courte (deux heures). L'échographe de poche se positionne alors comme une extension du stéthoscope, plutôt qu'en remplaçant d'une échocardiographie standard réalisée par un expert. Par ailleurs, les auteurs laissaient entendre que l'échocardiographie intégrée à l'examen clinique permettait non seulement d'accroître la compréhension des pathologies cardiaques mais également la qualité de réalisation de l'examen physique par les étudiants en médecine, en permettant une meilleure représentation de l'anatomie cardiaque.

Ce constat fait écho aux études menées par Mangione et al. en 1997 et en 2001^(22,23), qui concluaient que la qualité de l'examen clinique était variable et que jusqu'à 80% des étudiants en médecine pouvaient avoir une interprétation erronée des bruits du cœur, suggérant alors la nécessité d'améliorer, par quelque moyen que ce soit, la formation à l'examen clinique.

Ruddox et al.⁽²⁴⁾ montrent, quant-à-eux, que l'échocardiographie réalisée avec un appareil ultra portable par des résidents en médecine non spécialistes en cardiologie et après une courte formation, est un outils intéressant dans le but d'écarter une étiologie cardiaque chez les patients consultant pour douleur thoracique et/ou suspicion d'insuffisance cardiaque.

Galusko V. et al.⁽²⁵⁾ confirment ce constat, dans leur revue de la littérature, concluant que les études se penchant sur la question de l'impact clinique de la formation à l'échographie clinique sur appareil « de poche » démontre son intérêt dans le diagnostic des pathologies cardiaques d'urgence, notamment la dysfonction ventriculaire gauche.

Concernant la formation à l'échocardiographie en elle-même, Cawthorn et al.⁽²⁶⁾ se sont penchés en 2014 sur différents protocoles d'apprentissage de l'échocardiographie (comparant des formations magistrales à des « auto-formations » par e-learning) et sur l'année d'étude la

plus propice à cet apprentissage. D'une part, les auteurs montraient que l'apprentissage à l'échocardiographie donnait de meilleurs résultats auprès d'étudiants qui avaient déjà complété une formation théorique à l'anatomie cardiaque et aux pathologies cardiovasculaires. D'autre part, ils démontraient que cette formation, réalisée auprès d'étudiants de 3^{ème} année, permettait globalement d'améliorer leurs capacités d'interprétation, sans différence qu'ils aient été formés de façon magistrale ou par e-learning, mais que leur capacité d'exécution était meilleure lorsqu'ils avaient appris auprès d'un formateur. Notre étude comportait, quant à elle, ces deux parties, à savoir une formation par visualisation d'un powerpoint commenté suivie d'une partie pratique réalisée auprès d'un formateur.

L'étude de Chaptal et al.⁽¹⁹⁾ démontre en parallèle qu'il n'existe pas de différence significative dans la qualité de réalisation de cinq coupes échocardiographiques de base, que les étudiants aient été formés à partir d'un simulateur haute-fidélité ou sur un sujet vivant, mais toujours en présence d'un formateur.

Enfin, dans leur revue de la littérature, Mirabel et al.⁽²⁵⁾ appuient le fait que la formation à l'échocardiographie visuelle sur échographe de poche devient primordiale dans l'apprentissage de l'examen clinique, d'autant plus qu'elle est facilement accessible et rapidement efficace. Plus encore, les auteurs estiment qu'il est nécessaire de proposer une formation continue à cet outil.

Pour autant, il n'existe pas encore de protocole spécifique recommandé par les sociétés savantes compétentes en la matière, bien que les recommandations de l'American Society of Echocardiography⁽⁶⁾ donnent déjà une ligne directrice concernant l'élaboration de ces formations : la nécessité d'une formation théorique portant notamment sur les bases de l'échocardiographie (physique des ultrasons, anatomie cardiaque et physiopathologie des principales conditions abordées), apportée par cours magistraux tout autant que par e-learning, suivie d'une formation pratique basée sur l'apprentissage sur sujet sain ou simulateur d'abord, afin d'acquérir les différentes fenêtres acoustiques, puis dans le cadre d'une pratique clinique sur de véritables patients afin d'acquérir une expérience « en conditions réelles ». Les auteurs recommandent notamment que l'appareil utilisé pour la formation à l'échocardiographie visuelle soit le même, ou de technologie équivalente, que celui qui sera utilisé dans leur pratique quotidienne.

Bien que les résultats obtenus dans notre étude soient encourageant quant à la possibilité de former les étudiants à l'échocardiographie focale visuelle à partir d'un échographe de poche, il s'agit d'une étude pilote, avec ses limites et ses biais.

Tout d'abord, le nombre de sujets à inclure, déterminé de façon empirique, n'a pas été atteint et il faudrait pouvoir réaliser une étude à plus grande échelle afin de confirmer la tendance qui se dégage de cette étude pilote. En effet, nous n'avons pu enrôler le nombre d'étudiants initialement prévu, dans ce contexte pandémique. Cela a très certainement eu un impact sur certaines données, notamment les différences statistiquement significatives dans les scores de qualité, isolées, retrouvées par exemple pour la coupe VCI ($p = 0,047$, à la limite du seuil de significativité, en faveur du groupe « de poche »).

Ensuite, il est à noter que « l'aveugle » de l'évaluateur n'a pas toujours pu être maintenu, la réaction des étudiants découvrant pour la première fois l'échographe de poche n'étant pas la même que ceux formés dessus, malgré le protocole consistant à expliquer le maniement de l'appareil à chacun sans différence entre les deux groupes de formation. Ce biais aurait pu être évité en faisant les explications à part, dans une pièce séparée de l'évaluateur.

En parallèle, il a été décidé *a posteriori*, lors des phases d'évaluation, qu'au-delà d'un délai de cinq minutes par coupe où l'étudiant n'arrivait pas à trouver une fenêtre échographique, des conseils « larges et vagues » soient donnés par l'évaluateur afin de permettre aux étudiants de se situer correctement (*i.e.* : « rappelle-toi des repères anatomiques » ; « es-tu certain de la position/orientation de ta sonde ? »). Ces indications ont été données à tous les étudiants sans discrimination s'ils ne trouvaient pas la coupe au bout de 5 minutes. Le but n'était pas de leur permettre de trouver la coupe parfaite, uniquement de trouver la fenêtre échographique. Cette décision a ainsi pu introduire un biais d'interprétation.

Enfin, pour des raisons techniques, à Nice, les formations sur échographe « standard » n'ont pas été réalisées dans les mêmes conditions que celles sur échographe « de poche ». En effet, l'échographe « standard » utilisé était celui du Service d'Accueil des Urgences Vitales (SAUV), en période d'activité, dans un box à part. L'échographe était donc susceptible d'être réquisitionné pour l'examen d'un patient critique en pleine séance de formation. Pour le groupe « échographe de poche », un VSCAN était disponible pour les formations, qui ont alors été réalisées dans une salle dédiée aux formations et simulations.

Les limites et biais cités ci-dessus auraient, pour la plupart, pu avoir tendance à montrer une différence significative dans les scores de qualité finaux, or ce n'est pas le cas. Les biais potentiels ne semblent donc pas avoir eu d'impact significatif sur les résultats.

Par ailleurs, il est nécessaire de préciser que cette étude se focalise sur la réalisation de coupes échocardiographiques purement visuelles. En aucun cas elle ne juge de la capacité technique de l'échographe de poche à faire de l'analyse de flux, élément primordial dans l'évaluation cardiaque et même indispensable dans l'évaluation hémodynamique du patient en choc. Les résultats présentés ci-dessus ne peuvent donc être extrapolés à une utilisation plus poussée de l'échocardiographie, cependant on peut supposer qu'ils puissent être similaires dans le cadre du protocole FAST (*Focused Assessment with Sonography for Trauma*) où la partie échocardiographie trans-thoracique se focalise sur l'évaluation visuelle, telle que présentée dans l'étude. Ainsi, il pourrait être intéressant de comparer la qualité de formation au protocole FAST entre échographe de poche et échographe standard, formation à l'heure actuelle déjà prévue dans le cursus des futurs médecins urgentistes (DESMU – Diplôme d'Etudes Spécialisées en Médecine d'Urgence) ⁽⁸⁾.

A la lumière des études citées précédemment, nos résultats nous confortent dans le fait que l'apprentissage de la FOCUS est réalisable sur échographe de poche, lorsque cette dernière est pratiquée sur le même type d'appareil, et qu'elle peut ainsi être un atout indéniable dans la formation des étudiants en médecine à l'examen clinique et dans l'apprentissage de l'anatomie et de la physiologie cardiaques. Nous pouvons ainsi penser qu'une formation à l'échocardiographie visuelle à partir d'un échographe de poche pourrait être envisagée auprès des étudiants en médecine.

CONCLUSION

L'échocardiographie transthoracique visuelle, ou FOCUS, semble pouvoir être enseignée aussi bien à partir d'un échographe « standard » qu'à partir d'un échographe « de poche », à partir du moment où elle est réalisée en pratique courante sur un appareil ultra-portable. Un protocole d'enseignement de la FOCUS par échographe de poche standardisé reste tout de même à valider.

Il semblerait également intéressant de conduire une étude similaire sur le protocole FAST.

BIBLIOGRAPHIE

-
1. Whitson MR, Mayo PH. Ultrasonography in the emergency department. *Crit Care*. 2016 Aug 15;20(1):227.
 2. Bobbia X, Abou-Badra M, Hansel N, Pes P, Petrovic T, Claret PG, Lefrant JY, de La Coussaye JE; Winfocus France Group. Changes in the availability of bedside ultrasound practice in emergency rooms and prehospital settings in France. *Anaesth Crit Care Pain Med*. 2018 Jun;37(3):201-205.
 3. Lapostolle F, Tazarourte K, Perrier C, Pes P, Petrovic T (2013). Échographie en médecine d'urgence : Quel apprentissage ?.
 4. Bobbia X, Zieleskiewicz L, Pradeilles C, Hudson C, Muller L, Claret PG, et al. The clinical impact and prevalence of emergency point-of-care ultrasound: A prospective multicenter study. *Anaesth Crit Care Pain Med*. 2017 Dec;36(6):383-9.
 5. Labovitz AJ, Noble VE, Bierig M, Goldstein SA, Jones R, Kort S, Porter TR, Spencer KT, Tayal VS, Wei K. Focused cardiac ultrasound in the emergent setting: a consensus statement of the American Society of Echocardiography and American College of Emergency Physicians. *J Am Soc Echocardiogr*. 2010 Dec;23(12):1225-30.
 6. Spencer KT, Kimura BJ, Korcarz CE, Pellikka PA, Rahko PS, Siegel RJ. Focused cardiac ultrasound: recommendations from the American Society of Echocardiography. *J Am Soc Echocardiogr* 2013;26:567-810.
 7. Ultrasound Guidelines: Emergency, Point-of-Care and Clinical Ultrasound Guidelines in Medicine. *Ann Emerg Med*. 2017 May;69(5):e27-e54
 8. Duchenne J MM, Rothmann C, Claret PG, Desclefs JP, Vaux J, Miroux P, Ganansia O, et les membres de la commission des référentiels de la SFMU. Premier niveau de compétence pour l'échographie clinique en médecine d'urgence. *Ann Fr Med Urgence*. 2016;6(4):284-95.
 9. Moore CL, Copel JA. Point-of-care ultrasonography. *The New England journal of medicine*. 2011 Feb 24;364(8):749-57.
 10. Dijos M, Pucheux Y, Lafitte M, Reant P, Prevot A, Mignot A, et al. Fast track echo of abdominal aortic aneurysm using a real pocket-ultrasound device at bedside. *Echocardiography*. 2012 Mar;29(3):285-90.
 11. Bobbia X, Chabannon M, Chevallier T, de La Coussaye JE, Lefrant JY, Pujol S, et al.

- Assessment of five different probes for lung ultrasound in critically ill patients: A pilot study. *Am J Emerg Med.* 2018 Jul;36(7):1265-9.
12. Pujol S, Laurent J, Markarian T, Claret PG, Lefrant JY, Roger C, et al. Compression with a pocket-sized ultrasound device to diagnose proximal deep vein thrombosis. *Am J Emerg Med.* 2018 Jul;36(7):1262-4.
 13. Biaïis M, Carrie C, Delaunay F, Morel N, Revel P, Janvier G. Evaluation of a new pocket echoscopic device for focused cardiac ultrasonography in an emergency setting. *Critical care (London, England).* 2012;16(3):R82.
 14. Bobbia X, Pradeilles C, Claret PG, Soullier C, Wagner P, Bodin Y, et al. Does physician experience influence the interpretability of focused echocardiography images performed by a pocket device? *Scand J Trauma Resusc Emerg Med.* 2015 Jul 7;23:52.
 15. Cardim N, Dalen H, Voigt JU, Ionescu A, Price S, Neskovic AN, et al. The use of handheld ultrasound devices: a position statement of the European Association of Cardiovascular Imaging (2018 update). *European heart journal cardiovascular Imaging.* 2019 Mar 1;20(3):245-52.
 16. Solomon SD, Saldana F. Point-of-care ultrasound in medical education--stop listening and look. *The New England journal of medicine.* 2014 Mar 20;370(12):1083-5.
 17. Alpert JS, Mladenovic J, Hellmann DB. Should a hand-carried ultrasound machine become standard equipment for every internist? *Am J Med.* 2009 Jan;122(1):1-3.
 18. Gaspar HA, Morhy SS, Lianza AC, de Carvalho WB, Andrade JL, do Prado RR, Schvartsman C, Delgado AF. Focused cardiac ultrasound: a training course for pediatric intensivists and emergency physicians. *BMC Med Educ.* 2014 Feb 5;14:25.
 19. Chaptal M, Tendron L, Claret, PG, Markarian T, Mattatia L, Roger C, Pelaccia T, Bobbia X. et al. Focused Cardiac Ultrasound: A Prospective Randomized Study of Simulator-Based Training. *Journal of the American Society of Echocardiography, Volume 33, Issue 3, 404 – 406*
 20. Benbassat J, Gilon D. Teaching the physical examination by context and by integrating hand-held ultrasound devices. *Med Teach.* 2020 Sep;42(9):993-999. doi: 10.1080/0142159X.2020.1772467. Epub 2020 Jun 12.
 21. Panoulas, V. F., Daigeler, A. L., Malaweera, A. S., Lota, A. S., Baskaran, D., Rahman, S., & Nihoyannopoulos, P. (2013). Pocket-size hand-held cardiac ultrasound as an adjunct to clinical examination in the hands of medical students and junior doctors. *European heart journal cardiovascular Imaging, 14(4), 323–330.*

22. Mangione S, Nieman LZ. Cardiac auscultatory skills of internal medicine and family practice trainees. A comparison of diagnostic proficiency. *JAMA*. 1997 Sep 3;278(9):717-22. Erratum in: *JAMA* 1998 May 13;279(18):1444.
23. Mangione S. (2001). Cardiac auscultatory skills of physicians-in-training: a comparison of three English-speaking countries. *The American journal of medicine*, 110(3), 210–216.
24. Ruddox, V., Stokke, T. M., Edvardsen, T., Hjelmæsæth, J., Aune, E., Bækkevar, M., Norum, I. B., & Otterstad, J. E. (2013). The diagnostic accuracy of pocket-size cardiac ultrasound performed by unselected residents with minimal training. *The international journal of cardiovascular imaging*, 29(8), 1749–1757.
25. Galusko V, Khanji MY, Bodger O, Weston C, Chambers J, Ionescu A. Hand-held Ultrasound Scanners in Medical Education: A Systematic Review. *J Cardiovasc Ultrasound*. 2017 Sep;25(3):75-83.
26. Cawthorn TR, Nickel C, O'Reilly M, Kafka H, Tam JW, Jackson LC, Sanfilippo AJ, Johri AM. Development and evaluation of methodologies for teaching focused cardiac ultrasound skills to medical students. *J Am Soc Echocardiogr*. 2014 Mar;27(3):302-9. doi: 10.1016/j.echo.2013.12.006. Epub 2014 Jan 13.
27. Mirabel M, Celermajer D, Beraud A-S, Jouven X, Marijon E, Haggège AA. Pocket-sized focused cardiac ultrasound: strengths and limitations. *Arch Cardiovasc Dis*. mars 2015;108(3):197-205.

ANNEXES

ANNEXE 1 : Déroulement d'une séance d'apprentissage des coupes cardiaque à l'ETT

1. Accueil du binôme d'étudiants.
2. Visionnage du cours commenté sur les coupes de base en échocardiographie trans-thoracique (présentation PowerPoint).
 - Pas de commentaire de la part de l'intervenant.
 - Pas de questions ni de prise de note de la part de l'étudiant.
 - Préparation du matériel et mise en place pendant ce temps par l'intervenant.
3. Prise en main de la sonde d'échographie par l'étudiant.
4. Explications pratiques succinctes sur celle-ci.
 - Repère sur sonde et sur image.
 - Inclinaison de la sonde.

Présentation des 3 mouvements possibles avec une sonde (translation, rotation, inclinaison) et de la nécessité de n'effectuer qu'un mouvement après l'autre.
5. Démonstration des zones sur mannequin avec positionnement de la sonde mais sans image.
 1. PSGA
 2. PSPA
 3. Coupe apicale 4 cavités
 4. Coupe sous xiphoïdienne 4 cavités
 5. VCI
6. Répétition sans image par l'étudiant.
7. Démonstration de l'intervenant coupe par coupe
 - Explications des critères de qualité pour chaque coupe (*cf. Annexe 3*).
8. Répétition par l'étudiant de chaque coupe après l'intervenant.
 - Tout en essayant de redire les critères de qualité de la coupe recherchée.
9. Démonstration de l'intervenant de toutes les coupes les unes à la suite des autres.
 - Répétition des critères de qualités à rechercher pour chaque coupe.
10. Répétition par l'étudiant de l'ensemble des coupes. (Avec enregistrement à la fin de chaque coupe), tout en essayant de redire les critères de qualité de la coupe en cours.
11. Recherche d'une coupe aléatoire par l'étudiant sur la demande de l'intervenant puis énonciation des critères de qualité recherché de la coupe concernée.
12. Évaluation selon les mêmes modalités que l'examen final.

ANNEXE 2 : Déroulement de l'examen final

1. Préparation de l'examen :

- Salle dédiée, table d'examen, gel, papier
- Étudiant jugé seul avec examinateur et mannequin dans la salle
- Machine d'échographie = échographe de poche (*GE VSCAN Extend*)
- Préréglage « cardio » mis en place par l'examinateur (profondeur, gain standard) selon les besoins de chaque coupe
- Uniquement sur mannequin vivant : Le même mannequin vivant par centre pour tous les étudiants passant l'examen (non vu par les étudiants lors de l'apprentissage, patient jugé non difficile par expert)
- Position mannequin : décubitus dorsal, Buste à 45°, pas de mobilisation possible
- Même examinateur pour tous les examens, en aveugle de la modalité d'apprentissage

2. Déroulement de l'examen :

- Explication du déroulé de l'examen à l'étudiant et présentation de l'échographe ultra-portable à tous les étudiants (y compris ceux ayant appris sur échographe de poche, afin de maintenir au maximum l'impartialité de l'examinateur, « *aveugle* » de la randomisation).
- Évaluation échographique :
 - Réalisation de chaque coupe échographique enseignée à l'étudiant, dans l'ordre d'apprentissage (PSGA/PSPA/A4C/SX4C/VCI), en finissant pour chacune par l'appui sur « *freeze* » (gel de l'image échographique).
 - Mesure du temps d'acquisition de chaque coupe échographique :
 - PSGA : du contact de la sonde à la peau à l'appui sur « store »
 - PSPA : de l'appui sur « store » pour la PSGA à l'appui sur « store » pour la PSPA
 - A4C : de l'appui sur « store » pour la PSPA à l'appui sur « store » pour l'A4C
 - SX4C : de l'appui sur « store » pour l'A4C à l'appui sur « store » pour la SX4C
 - VCI : de l'appui sur « store » pour la SX4C à l'appui sur « store » pour la VCI
 - L'examinateur coche alors les critères de qualité présents sur la grille d'évaluation.

3. Remplissage d'un questionnaire

Questionnaire remis à l'étudiant à remplir de façon anonyme avant de partir (annexe 4)

ANNEXE 3 : Grille d'évaluation des critères de qualités et scores associés

Pour chaque critère (note/10) : 0 à 4 = non visualisé ; 5 = ne peut juger ; 6 à 10 = visualisé (10 = parfait)

Criteria	Scale	Mean
Parasternal Long Axis (PLA)		
Probe orientation	/10	
Right ventricle visibility	/10	
Left ventricle visibility in long axis	/10	
Interventricular septum visibility	/10	
Mitral valve, chordae tendineae, and papillary muscles visibility	/10	
Left atrium visibility	/10	
Ascending aorta and tricuspid valve visibility	/10	
Infero-posterior pericardial line visibility	/10	
Descending thoracic aorta visibility	/10	
Total PLA scale	/90	/20
Parasternal Short Axis (PSA)		
Probe orientation	/10	
Left ventricle visibility in short axis	/10	
View centered on papillary muscles	/10	
Interventricular septum visibility	/10	
Right ventricle visibility	/10	
Total PSA scale	/50	/20
Apical four chambers (AFC)		
Probe orientation	/10	
Four chambers visibility	/10	
View centered on interventricular septum	/10	
Interventricular septum in the US axis	/10	
Mitral and tricuspid valve visibility in the same plane	/10	
Total AFC scale	/50	/20
Subcostal four chambers (SFC)		
Probe orientation	/10	
Four chambers visibility	/10	
Mitral and tricuspid valve visibility in the same plan	/10	
Total SFC scale	/30	/20
Inferior vena cava view (IVC view)		
Probe orientation	/10	
Inferior vena cava visibility in long axis	/10	
Continuity between inferior vena cava and right atrium visibility	/10	
Total IVC view scale	/30	/20
Total quality scale		/250
Pondered total quality scale (primary endpoint)		/100

ANNEXE 4 : Questionnaire final

Numéro d'anonymat :

Âge :

sexe :

1. Sur une échelle de 0 à 10 (0 : pas d'intérêt, 10 : intérêt maximal), à combien évaluez-vous l'intérêt de cette formation ?
2. Sur une échelle de 0 à 10 (0 : très difficile, 10 : aucune difficulté), comment évaluez-vous la difficulté d'apprentissage de chaque coupe échographique ?
 - PSGA
 - PSPA
 - A 4C
 - SX 4C
 - VCI
3. Sur une échelle de 0 à 10 (0 : pas confiant, 10 : confiance maximale), à combien évaluez-vous votre niveau de confiance dans la capacité à réaliser chaque coupe échographique ?
 - PSGA
 - PSPA
 - A 4C
 - SX 4C
 - VCI
4. Sur une échelle de 0 à 10, (0 : aucune motivation, 10 : motivation maximale), à combien estimez-vous votre motivation pour continuer à apprendre à réaliser des coupes échographiques ?
5. Avez-vous accès pendant votre stage hospitalier actuel à un appareil d'échographie ?
OUI / NON
Si oui, l'utilisez-vous ?
OUI / NON
6. Avez-vous révisé les coupes échographiques cardiaques entre la session de formation et la session d'évaluation ?
OUI / NON

RESUME

Comparaison de deux méthodes d'apprentissage de l'échocardiographie visuelle : échographe classique et échographe de poche – étude prospective bicentrique randomisée Par Morgan DRIESSENS

Introduction : L'échocardiographie visuelle focale, appelée *FOCUS* (*Focused Cardiac Ultrasound*), est largement implantée et a prouvé son intérêt en médecine d'urgence. Les échographes dits « ultra-portable » ou « de poche » ont démontré leur capacité à réaliser cet examen. Pour autant, il n'existe aucune donnée permettant de dire si l'on peut former les praticiens directement sur ces appareils.

Objectif : L'objectif de notre étude est de déterminer s'il existe une différence dans la qualité de réalisation de la FOCUS sur un échographe « de poche », selon que l'on ait été formé sur un échographe portable « standard » ou sur un échographe « de poche ».

Matériels et Méthodes : De janvier à juillet 2020, nous avons formé à la FOCUS des étudiants en médecine, n'ayant jamais pratiqué d'échographie, sur les centres hospitaliers universitaires de Nîmes et de Nice. Les étudiants étaient randomisés en deux groupes : un groupe formé sur échographe « standard » et un formé sur échographe « de poche ». Nous les avons ensuite évalués à distance sur échographe « de poche », à partir d'une grille de score de qualité pour chaque coupe échocardiographique. Nous avons comparé les scores de qualité de l'examen final, pondérés sur 100, les scores de chacune des coupes, ainsi que le temps de réalisation de chaque coupe. Nous avons également évalué la difficulté d'apprentissage ressentie et le niveau de confiance en soi des étudiants dans la réalisation des coupes par le biais d'un questionnaire.

Résultats : Nous avons inclus 94 étudiants en médecine, inscrits de la 3^{ème} à la 4^{ème} année (53 dans le groupe « standard », 41 dans le groupe « de poche »). Les données démographiques des deux groupes étaient identiques. Les scores de qualité pondérés sur 100 obtenus à l'examen final ne montraient pas de différence statistiquement significative entre les deux groupes (respectivement $64,58 \pm 15,80$ contre $60,40 \pm 15,13$; $p = 0,23$ pour les groupes « de poche » et « standard »). Les scores de qualité de chaque coupe ne montrent pas de différence significative hormis pour la coupe « veine cave inférieure », notée sur 30 ($18,94 \pm 9,36$ contre $14,64 \pm 9,89$; $p = 0,047$). Les temps de réalisation de l'examen, la difficulté d'apprentissage ressentie et la confiance en soi ne différaient pas entre les deux groupes.

Conclusion : Nos résultats n'objectivent pas de différence statistiquement significative dans la qualité de réalisation d'une échocardiographie visuelle FOCUS faite sur un échographe « de poche », selon que les étudiants aient été formés sur un échographe portable « standard » ou sur un échographe « de poche ».

SERMENT D'HIPPOCRATE

Au moment d'être admis(e) à exercer la médecine, je promets et je jure d'être fidèle aux lois de l'honneur et de la probité.

Mon premier souci sera de rétablir, de préserver ou de promouvoir la santé dans tous ses éléments, physiques et mentaux, individuels et sociaux.

Je respecterai toutes les personnes, leur autonomie et leur volonté, sans aucune discrimination selon leur état ou leurs convictions. J'interviendrai pour les protéger si elles sont affaiblies, vulnérables ou menacées dans leur intégrité ou leur dignité. Même sous la contrainte, je ne ferai pas usage de mes connaissances contre les lois de l'humanité.

J'informerai les patients des décisions envisagées, de leurs raisons et de leurs conséquences. Je ne tromperai jamais leur confiance et n'exploiterai pas le pouvoir hérité des circonstances pour forcer les consciences.

Je donnerai mes soins à l'indigent et à quiconque me les demandera. Je ne me laisserai pas influencer par la soif du gain ou la recherche de la gloire.

Admis(e) dans l'intimité des personnes, je tairai les secrets qui me seront confiés. Reçu(e) à l'intérieur des maisons, je respecterai les secrets des foyers et ma conduite ne servira pas à corrompre les mœurs.

Je ferai tout pour soulager les souffrances. Je ne prolongerai pas abusivement les agonies. Je ne provoquerai jamais la mort délibérément.

Je préserverai l'indépendance nécessaire à l'accomplissement de ma mission. Je n'entreprendrai rien qui dépasse mes compétences. Je les entretiendrai et les perfectionnerai pour assurer au mieux les services qui me seront demandés.

J'apporterai mon aide à mes confrères ainsi qu'à leurs familles dans l'adversité.

Que les hommes et mes confrères m'accordent leur estime si je suis fidèle à mes promesses ; que je sois déshonoré(e) et méprisé(e) si j'y manque.