HAL
open science

Rendement diagnostique et critères prédictifs des biopsies bronchiques écho-guidées par mini-sonde dans le cadre des lésions pulmonaires périphériques : étude mono centrique rétrospective au CHU de Caen

Paul Fribourg

To cite this version:

Paul Fribourg. Rendement diagnostique et critères prédictifs des biopsies bronchiques écho-guidées par mini-sonde dans le cadre des lésions pulmonaires périphériques : étude mono centrique rétrospective au CHU de Caen. Médecine humaine et pathologie. 2020. dumas-03187867

HAL Id: dumas-03187867

https://dumas.ccsd.cnrs.fr/dumas-03187867v1

Submitted on 1 Apr 2021

HAL is a multi-disciplinary open access archive for the deposit and dissemination of scientific research documents, whether they are published or not. The documents may come from teaching and research institutions in France or abroad, or from public or private research centers.

L'archive ouverte pluridisciplinaire **HAL**, est destinée au dépôt et à la diffusion de documents scientifiques de niveau recherche, publiés ou non, émanant des établissements d'enseignement et de recherche français ou étrangers, des laboratoires publics ou privés.

UNIVERSITÉ de CAEN NORMANDIE

UFR SANTÉ

FACULTÉ de MÉDECINE

Année 2019/2020

THÈSE POUR L'OBTENTION

DU GRADE DE DOCTEUR EN MÉDECINE

Présentée et soutenue publiquement le : Jeudi 15 octobre 2020

par

Monsieur Paul FRIBOURG

Né (e) le 29/10/1992 à CROIX (59)

TITRE DE LA THÈSE :

RENDEMENT DIAGNOSTIQUE ET CRITERES PREDICTIFS DES BIOPSIES BRONCHIQUES ECHO-GUIDEES PAR MINI-SONDE DANS LE CADRE DES LESIONS PULMONAIRES PERIPHERIQUES : ETUDE MONO CENTRIQUE RETROSPECTIVE AU CHU DE CAEN

Président : **Monsieur le Professeur Emmanuel BERGOT**

Membres : Monsieur le Professeur Fréderic BIBEAU

Monsieur le Docteur Aurélien JUSTET

Monsieur le Docteur Romain MAGNIER

Directeur de thèse : ***Monsieur le Docteur MAGNIER Romain***

UNIVERSITÉ DE CAEN · NORMANDIE

UFR SANTÉ - FACULTE DE MEDECINE

Année Universitaire 2019/2020

Doyen
Professeur Emmanuel TOUZÉ

Assesseurs
Professeur Paul MILLIEZ (pédagogie)
Professeur Guy LAUNOY (recherche)
Professeur Sonia DOLLFUS & Professeur Evelyne EMERY (3ème cycle)

Directrice administrative
Madame Sarah CHEMTOB

PROFESSEURS DES UNIVERSITÉS - PRATICIENS HOSPITALIERS

M.	**AGOSTINI Denis**	Biophysique et médecine nucléaire
M.	**AIDE Nicolas**	Biophysique et médecine nucléaire
M.	**ALLOUCHE Stéphane**	Biochimie et biologie moléculaire
M.	**ALVES Arnaud**	Chirurgie digestive
M.	**AOUBA Achille**	Médecine interne
M.	**BABIN Emmanuel**	Oto-Rhino-Laryngologie
M.	**BÉNATEAU Hervé**	Chirurgie maxillo-faciale et stomatologie
M.	**BENOIST Guillaume**	Gynécologie - Obstétrique
M.	**BERGER Ludovic**	Chirurgie vasculaire
M.	**BERGOT Emmanuel**	Pneumologie
M.	**BIBEAU Frédéric**	Anatomie et cytologie pathologique
Mme	**BRAZO Perrine**	Psychiatrie d’adultes
M.	**BROUARD Jacques**	Pédiatrie
M.	**BUSTANY Pierre**	Pharmacologie
Mme	**CHAPON Françoise**	Histologie, Embryologie
Mme	**CLIN-GODARD Bénédicte**	Médecine et santé au travail
M.	**DAMAJ Ghandi Laurent**	Hématologie
M.	**DAO Manh Thông**	Hépatologie-Gastro-Entérologie
M.	**DEFER Gilles**	Neurologie
M.	**DELAMILLIEURE Pascal**	Psychiatrie d’adultes
M.	**DENISE Pierre**	Physiologie
Mme	**DOLLFUS Sonia**	Psychiatrie d'adultes
M.	**DREYFUS Michel**	Gynécologie - Obstétrique
M.	**DU CHEYRON Damien**	Réanimation médicale
Mme	**ÉMERY Evelyne**	Neurochirurgie

M.	**ESMAIL-BEYGUI Farzin**	Cardiologie
Mme	**FAUVET Raffaèle**	Gynécologie – Obstétrique
M.	**FISCHER Marc-Olivier**	Anesthésiologie et réanimation
M.	**GÉRARD Jean-Louis**	Anesthésiologie et réanimation
M.	**GUILLOIS Bernard**	Pédiatrie
Mme	**GUITTET-BAUD Lydia**	Epidémiologie, économie de la santé et prévention
M.	**HABRAND Jean-Louis**	Cancérologie option Radiothérapie
M.	**HAMON Martial**	Cardiologie
Mme	**HAMON Michèle**	Radiologie et imagerie médicale
M.	**HANOUZ Jean-Luc**	Anesthésie et réa. médecine péri-opératoire
M.	**HULET Christophe**	Chirurgie orthopédique et traumatologique
M.	**ICARD Philippe**	Chirurgie thoracique et cardio-vasculaire
M.	**JOIN-LAMBERT Olivier**	Bactériologie - Virologie
Mme	**JOLY-LOBBEDEZ Florence**	Cancérologie
M.	**JOUBERT Michael**	Endocrinologie
M.	**LAUNOY Guy**	Epidémiologie, économie de la santé et prévention
M.	**LE HELLO Simon**	Bactériologie-Virologie
Mme	**LE MAUFF Brigitte**	Immunologie
M.	**LOBBEDEZ Thierry**	Néphrologie
M.	**LUBRANO Jean**	Chirurgie viscérale et digestive
M.	**MAHE Marc-André**	Cancérologie
M.	**MANRIQUE Alain**	Biophysique et médecine nucléaire
M.	**MARCÉLLI Christian**	Rhumatologie
M.	**MARTINAUD Olivier**	Neurologie
M.	**MAUREL Jean**	Chirurgie générale
M.	**MILLIEZ Paul**	Cardiologie
M.	**MOREAU Sylvain**	Anatomie/Oto-Rhino-Laryngologie
M.	**MOUTEL Grégoire**	Médecine légale et droit de la santé
M.	**NORMAND Hervé**	Physiologie
M.	**PARIENTI Jean-Jacques**	Biostatistiques, info. médicale et tech. de communication
M.	**PELAGE Jean-Pierre**	Radiologie et imagerie médicale
Mme	**PIQUET Marie-Astrid**	Nutrition
M.	**QUINTYN Jean-Claude**	Ophtalmologie
Mme	**RAT Anne-Christine**	Rhumatologie
M.	**RAVASSE Philippe**	Chirurgie infantile
M.	**REPESSE Yohann**	Hématologie
M.	**REZNIK Yves**	Endocrinologie

M. ROD Julien	Chirurgie infantile
M. ROUPIE Eric	Médecine d'urgence
Mme THARIAT Juliette	Radiothérapie
M. TILLOU Xavier	Urologie
M. TOUZÉ Emmanuel	Neurologie
M. TROUSSARD Xavier	Hématologie
Mme VABRET Astrid	Bactériologie - Virologie
M. VERDON Renaud	Maladies infectieuses
Mme VERNEUIL Laurence	Dermatologie
M. VIVIEN Denis	Biologie cellulaire

PROFESSEURS ASSOCIÉS DES UNIVERSITÉS A MI-TEMPS

M. DE LA SAYETTE Vincent	Neurologie
Mme DOMPMARTIN-BLANCHÈRE Anne	Dermatologie
M. GUILLAUME Cyril	Médecine palliative
M. LE BAS François	Médecine Générale
M. SABATIER Rémi	Cardiologie

PRCE

Mme LELEU Solveig	Anglais

PROFESSEURS EMERITES

M. HURAULT de LIGNY Bruno	Néphrologie
Mme KOTTLER Marie-Laure	Biochimie et biologie moléculaire
M. LE COUTOUR Xavier	Epidémiologie, économie de la santé et prévention
M. LEPORRIER Michel	Hématologie
M. VIADER Fausto	Neurologie

UNIVERSITÉ DE CAEN · NORMANDIE

UFR SANTÉ - FACULTE DE MEDECINE

Année Universitaire 2019/2020

Doyen
Professeur Emmanuel TOUZÉ

Assesseurs
Professeur Paul MILLIEZ (pédagogie)
Professeur Guy LAUNOY (recherche)
Professeur Sonia DOLLFUS & Professeur Evelyne EMERY (3ème cycle)

Directrice administrative
Madame Sarah CHEMTOB

MAITRES DE CONFERENCES DES UNIVERSITÉS - PRATICIENS HOSPITALIERS

M.	**ALEXANDRE Joachim**	Pharmacologie clinique
Mme	**BENHAÏM Annie**	Biologie cellulaire
M.	**BESNARD Stéphane**	Physiologie
Mme	**BONHOMME Julie**	Parasitologie et mycologie
M.	**BOUVIER Nicolas**	Néphrologie
M.	**COULBAULT Laurent**	Biochimie et Biologie moléculaire
M.	**CREVEUIL Christian**	Biostatistiques, info. médicale et tech. de communication
M.	**DE BOYSSON Hubert**	Médecine interne
Mme	**DINA Julia**	Bactériologie - Virologie
Mme	**DUPONT Claire**	Pédiatrie
M.	**ÉTARD Olivier**	Physiologie
M.	**GABEREL Thomas**	Neurochirurgie
M.	**GRUCHY Nicolas**	Génétique
M.	**GUÉNOLÉ Fabian**	Pédopsychiatrie
M.	**HITIER Martin**	Anatomie - ORL Chirurgie Cervico-faciale
M.	**ISNARD Christophe**	Bactériologie Virologie
M.	**JUSTET Aurélien**	Pneumologie
Mme	**KRIEGER Sophie**	Pharmacie
M.	**LEGALLOIS Damien**	Cardiologie
Mme	**LELONG-BOULOUARD Véronique**	Pharmacologie fondamentale
Mme	**LEVALLET Guénaëlle**	Cytologie et Histologie
M.	**MITTRE Hervé**	Biologie cellulaire
M.	**SESBOÜÉ Bruno**	Physiologie
M.	**TOUTIRAIS Olivier**	Immunologie
M.	**VEYSSIERE Alexis**	Chirurgie maxillo-faciale et stomatologie

MAITRES DE CONFERENCES ASSOCIÉS DES UNIVERSITÉS A MI-TEMPS

Mme ABBATE-LERAY Pascale	Médecine générale
M. COUETTE Pierre-André	Médecine générale
Mme NOEL DE JAEGHER Sophie	Médecine générale
M. PITHON Anni	Médecine générale
M. SAINMONT Nicolas	Médecine générale
Mme SCHONBRODT Laure	Médecine générale

MAITRES DE CONFERENCES EMERITES

Mme DEBRUYNE Danièle	Pharmacologie fondamentale
Mme DERLON-BOREL Annie	Hématologie
Mme LEPORRIER Nathalie	Génétique

Remerciements

Au Professeur Bergot, pour l'excellence de son enseignement, pour la relecture de ce travail, et en témoignage de mon profond respect.

Au Docteur Magnier, pour l'attention portée à l'ensemble de ma formation, pour la bienveillance de son compagnonnage, et pour son aide précieuse dans la direction de cette thèse.

Docteur Justet pour sa formation et pour avoir accepté de relire ce travail.

Au Professeur Bibeau pour avoir accepté de juger mon travail.

Au Docteur Damiano Cerasuolo pour son aide précieuse dans la partie statistique.

Au Docteur Gaetane Planchard pour son aide et ses explications sur l'anatomopathologie.

A l'ensemble de l'équipe médicale du service de pneumologie du CHU de Caen pour leur formation, leur gentillesse et leur accompagnement.

A l'équipe para-médicale du service de pneumologie du CHU de Caen, pour m'avoir accueilli et intégré.

A Manue, Valentin, Remi, Clément, Elise, Quentin, Alix, Sasha, Aurore, Maëlle, Constance, et à tous les amis que j'ai pu rencontrer au cours de mes semestres. Vous incarnez la joie que j'ai de vivre à Caen. Merci d'avoir fait de cet internat une période inoubliable.

A mes colocataires Célia, Geoffrey, Justine, qui ont changé ma vie en me proposant de vivre avec eux. Vous avez été pour moi à Caen la preuve qu'on ne se sent chez soi que là où on est aimé.

Aux soleils, Claire, Maeva, Marie, Lucille, Quentin, Maxime, Fanny, Pierre, Severin, Manu, Agathe, Lucas, Hannah, Collias, compagnons de la première heure et pour longtemps encore. Ces quelques lignes ne suffiront pas à transmettre la valeur de mes sentiments à votre égard. Ne serait-ce que pour vous rencontrer, ces dix ans valaient le coup. Puisse seulement ce travail témoigner d'un nouveau chapitre de notre amitié.

A l’ensemble de ma famille, oncles, tantes, cousins et cousines, et aux moments de bonheurs partagés et à venir.

A mes grands-mères, Lise et Marie-Armelle, et à la tendresse de leurs sentiments, puisse ce travail vous rendre fières.

A mes grands-pères, éternelle source d’inspiration.

A mon frère Pierre et à notre indéfectible complicité. A sa compagne Elise et à leur avenir.

A mes parents, Marc et Maëlle, pour leur soutien et leur amour infaillible, puisse ce travail être le reflet de ma reconnaissance et de mon amour.

Abréviations

TNM : Tumor, Node and Metastasis

CBNPC : Carcinome Bronchiques Non à Petite Cellule

IASLC : International Associations for the Study of Lung Cancer

SPLF : Société de Pneumologie de Langue Française

INCa : Institut National du Cancer

TEP-TDM : Imagerie en Tomographie à Emission de Positons

RP-EBUS : Echographie Endobronchique à Sonde Radiale

LPP : Lésion Pulmonaire Périphérique

LSD : Lobe Supérieur Droit

LM : Lobe moyen

LID : Lobe inférieur droit

LSG : Lobe Supérieur Gauche

LIG : Lobe Inférieur Gauche

Tableaux et figures

Tableau 1 : Survie à 2 et 5 ans en fonction du stade du CBNPC selon la 8ème classification TNM.....4

Tableau 2 : Liste non exhaustive des étiologies envisageables devant un nodule pulmonaire.....5

Tableau 3 : Critère de malignité et de bénignité d'un nodule pulmonaire au scanner thoracique en coupes fines, selon les recommandations de l'INCa.....6

Tableau 4 : Caractéristiques des patients de la population étudiée.....24

Tableau 5 : Caractéristiques des lésions pulmonaires périphériques à l'imagerie.....27

Tableau 6 : Critères prédictifs de diagnostic positif en analyse univariée.....35

Tableau 7 : Critères prédictifs de diagnostic positif en analyse mltivariée.....36

Figure 1 : Flow-chart de la répartition des patients.....23

Figure 2 : Examen utilisé en première intention pour l'exploration invasive des LPP.....25

Figure 3 : Répartition des localisations des LPP.....26

Figure 4 : Contexte d'hospitalisation.....29

Figure 5 : Taux de complication.....30

Figure 6 : Diagnostics obtenus après prélèvement par mini-sonde.....31

Photo 1 : début de la procédure par une fibroscopie classique.....9

Photo 2 : mini-sonde d'échographie. Diamètre distale de 1.4mm.....9

Photo 3 : Transducteur reliant la mini sonde à l'écran.....10

Photo 4 : Visualisation d'une image concentrique à la fibroscopie.....10

Photo 5 : Visualisation d'une image tangente à la sonde.....11

Photo 6 : Mise en place du bouchon stopper.....12

Photo 7 : Mise en place du bouchon stopper de la brosse cytologique.....13

Photo 8 : Mise en liquide de conservation de la brosse cytologique.....13

Photo 9 : Mini pince et mise en conservation des biopsies.....14

Sommaire

Introduction.....1

1- Généralités sur les nodules pulmonaires.....2

1-1 Définition.....2

1-2 Epidémiologie 3

1-3 Etiologies 5

2- Conduite à tenir à la découverte d'un nodule.....6

2-1 Caractérisation d'un nodule à risque de malignité.....6

2-2 Méthodes de diagnostic histoogique.....7

3- L'écho-endoscopie bronchique radiale.....8

3-1 Principe de l'examen.....8

3-2 Analyse en anatomopathologie.....14

3-3 Visualisation du nodule cible par la sonde de RP-EBUS.....15

3-4 Rendement diagnostic de la RP-EBUS.....15

3-5 Facteurs prédictifs de rentabilité dans la littérature.....16

3-6 Taux de complication 17

3-7 Comparaison aux autres techniques.....17

4- Objectif principal et objectifs secondaires de l'étude.....18

Matériel et Méthode.....19

1- Description de l'étude.....19

2- Critères d'inclusion.....19

3- Critères d'exclusion.....19

4- Recueil des données.....20

5- Méthodologie statistique.....21

6- Déroulement de l'examen.....21

7- Matériel utilisé pour l'examen.....22

Résultats 23

1- Population étudiée.....23

2- Caractéristiques des lésions pulmonaires périphériques de l'étude.....26

3- Caractéristiques de la procédure endoscopique.....28

4- Contexte de réalisation de l'examen.....29

5- Complications.....30

6- Performance diagnostique de la RP-EBUS dans notre étude.....31

7- Analyses moléculaires et statut PDL-1.....33

8- Contribution du mode de prélèvement.....33

9- Critères prédictifs de diagnostic positif en analyse univariée.....34

10- Critères prédictifs de diagnostic positif en analyse multvariée.....36

Discussion.....37

1- Performance diagnostique 37

1-1 Rentabilité diagnostique.....37

1-2 Rentabilité pour la recherche mutationnelle et statut PDL-1.....40

2- Critères prédictifs 41

2-1 Critères prédictifs de visualisation de la lésion.....41

2-2 Critères prédictifs de rentabilité diagnostique.....42

3- Taux de complication.....45

4- Biais et limites.....45

Conclusion.....46

Bibliographie.....47

Annexes 53

Introduction

Depuis plusieurs dizaines d'années, l'endoscopie bronchique guide le pneumologue dans de nombreuses démarches diagnostiques. Aujourd'hui de pratique courante, elle a su bénéficier des avancées technologiques de ces dernières années en matière de miniaturisation. La mini-sonde d'échographie en est un exemple, en permettant la visualisation et le prélèvement de lésions jusqu'alors difficilement accessibles à l'endoscopiste.

1- Généralités sur les nodules pulmonaires

1-1 Définition

Un nodule pulmonaire est une opacité intraparenchymateuse pulmonaire focale, circonscrite, plus ou moins sphérique de moins de 3 cm de diamètre.(1) Ces nodules peuvent être solides, semi-solides ou en verre dépoli pur. Une masse pulmonaire est définie comme une opacité intrapranchymateuse pulmonaire de plus de 3cm de diamètre. Sa forte probabilité de malignité justifie l'exploration par biopsie ou la résection chirurgicale d'emblée.

Avec l'essor du scanner thoracique, la découverte d'un nodule pulmonaire est devenue de plus en plus fréquente. Son exploration diagnostique ne sera pas systématique mais dépendra principalement du terrain (âge, sexe, exposition tabagique, exposition professionnelle), de la taille de la lésion, de sa morphologie au scanner (spiculé, polylobé, irrégulier, attirant les structures proches), de sa vitesse de croissance, et de son activité métabolique à l'imagerie en tomographie à émission de positons (TEP-TDM) (2)

Aucun argument ne peut être formel et seul l'histologie permet le diagnostic de certitude.

1-2 Epidémiologie

En 2018 en France, 31 231 nouveaux cas de cancer pulmonaire ont été recensés chez l'homme, ce qui en fait le deuxième cancer le plus fréquent derrière le cancer de la prostate. Chez la femme, 15 132 cas sont recensés en 2018, plaçant le cancer du poumon en troisième position des cancers les plus fréquents derrière le cancer du sein et le cancer colorectal. Le cancer du poumon reste la première cause de mortalité par cancer chez l'homme avec 22 761 décès recensés en 2018. Chez la femme, il est responsable de 10 356 décès en 2018 derrière le cancer du sein.(3)

Chez l'ensemble des patients atteints d'un cancer pulmonaire, tous stades et types anatomopathologiques confondus, la survie est de 17% à 5 ans et de 10% à 10 ans.

La classification TNM (Tumor, Node and Metastasis) permet une corrélation entre l'avancée des carcinomes bronchiques non à petite cellule (CBNPC) et le pronostic des patients. Ainsi, plus le stade TNM est important, plus le pronostic à 5 et 10 ans est sombre. Le tableau 1 détaille la corrélation entre le stade TNM des CBNPC et le pronostic à 2 et 5 ans, établie par l'International Associations for the Study of Lung Cancer (IASLC). (4)

STADES	Survie à 2 ans	Survie à 5 ans
IA1	97%	92%
IA2	94%	83%
IA3	90%	77%
IB	87%	68%
IIA	79%	60%
IIB	72%	53%
IIIA	55%	36%
IIIB	44%	26%
IIIC	24%	13%
IVA	23%	10%
IVB	10%	0%

Tableau 1 : Survie à 2 et 5 ans en fonction du stade du CBNPC selon la 8ème classification TNM(4)

Le cancer pulmonaire est donc une cause importante de morbi-mortalité en France et dans le monde. Son diagnostic au stade précoce, au stade de nodule unique, représente une grande chance de survie pour le patient.

1-3 Etiologies

Devant un nodule pulmonaire, plusieurs diagnostics peuvent être envisagés. La liste non exhaustive des diagnostics envisageables devant la découverte d'un nodule pulmonaire est décrite dans le tableau 2(1,5). La décision d'une procédure diagnostique invasive émanera toujours d'une balance bénéfice-risque. Pour le clinicien prenant cette décision, la menace d'une néoplasie broncho-pulmonaire reste à l'initiative de la majorité des investigations invasives.

Tumeurs malignes	Tumeurs bénignes	Opacités non tumorales
Cancer broncho-pulmonaires primitifs Tumeurs secondaires : - Broncho-pulmonaire - Colon - Rein - Thyroïde - ORL - Mélanome - Testicule - Sein - Prostate - Os, Sarcome	Fibrome Hamartome Lipome	Maladies auto-immunes : - Granulomatose avec polyangéïte - Nodules rhumatoïdes Granulomes et infections Anomalies Vasculaire Pulmonaires Autres : - Kystes bronchogéniques - Hématome - Ganglion lymphatique intra parenchymateux

Tableau 2 : Liste non exhaustive des étiologies envisageables devant un nodule pulmonaire

Actuellement, aucune technique d'imagerie ne permet de conclure avec certitude à la malignité d'un nodule pulmonaire. Dans l'étude menée par le National Lung Screening Trial Research Team (6), la surveillance des sujets à risque de cancer pulmonaire par scanner low-dose a permis une réduction de la mortalité de 20%. Cependant, le scanner était pourvoyeur d'un grand nombre de faux positifs (96.4%), révélés par l'étude anatomopathologique, établissant la nécessité absolue d'une confirmation histologique après biopsie diagnostique.

2-Conduite à tenir à la découverte d'un nodule

2-1 Caractérisation d'un nodule à risque de malignité

Près de 50% des patients tabagiques ont au moins un nodule pulmonaire non calcifié. (7) La démarche diagnostique de la Société de Pneumologie de Langue Française (SPLF) et de l'Institut National du Cancer (INCa) consiste à apprécier dans un premier temps la probabilité de malignité à partir de critères cliniques et d'imagerie.

L'examen clinique permet d'apprécier les principaux facteurs prédictifs de malignité, à savoir l'âge, le statut tabagique, l'exposition à d'autres carcinogènes, la présence de symptômes évocateurs de malignité tel que l'altération de l'état général.

A ce jour, le scanner thoracique spiralé avec coupes fines (≤1mm) représente la technique d'imagerie de référence pour la détection des nodules pulmonaires. La sensibilité et la spécificité de la radiographie pulmonaire ne permettent pas une bonne détection des nodules. Un nodule pulmonaire est caractérisé au scanner par sa morphologie et par son évolution dans le temps. Le tableau 3 reprend les critères de malignité et de bénignité des nodules pulmonaires au scanner, issues des recommandations de la SPLF et de l'INCa.

	Critères de malignité	Critères de bénignité
TDM en coupes fines	• Diamètre élevé • Contours irréguliers • Bronchogramme aérien ou bronche dilatée dans l'environnement du nodule • Cavitation à paroi épaisse • Image persistante en verre dépoli de plus de 10mm ou avec composante solide	• Foyer de densité graisseuse • Calcifications diffuses, lamellaires, centrales (granulome) ou en « pop-corn » (hamartochondrome) • Aspect compatible avec un ganglion intrapulmonaire : nodule<10mm, distant de moins de 10mm de la plèvre, au-dessous du niveau de la carène, forme angulaire

Tableau 3 : Critère de malignité et de bénignité d'un nodule pulmonaire au scanner thoracique en coupes fines, selon les recommandations de l'INCa(7)

La TEP-TDM bénéficie d'une sensibilité élevée de près de 95% qui diminue en cas de lésion infracentimétrique. Ainsi, une TEP-TDM négative pour un nodule solide de plus de 10mm est corrélée à une forte probabilité de bénignité. En revanche la TEP-TDM peut avoir des faux négatifs (Nodules de moins de 10mm non hypermétaboliques) et des faux positifs notamment en cas d'inflammation (granulomes). La TEP-TDM n'est pas indiquée dans les nodules en verre dépoli. (7,8)

2-2 Méthodes de diagnostic histologique

Une fois la décision de réaliser un prélèvement histologique prise, devant un nodule avec des critères de malignité ou une masse, plusieurs méthodes s'offrent au clinicien.

L'exploration chirurgicale par thoracoscopie vidéo assistée permet l'exploration de la plèvre et du poumon sous-jacent tout en limitant l'ouverture nécessaire pour une thoracotomie à environ 5cm (9). Bien que cette technique permette un traitement radical d'emblée, elle est associée à une morbidité non négligeable de 9.6% et une mortalité de 0.5%, particulièrement pour les nodules de plus de 2cm (10).

La ponction transthoracique sous scanner bénéficie d'une bonne sensibilité diagnostique. Di Bardino et al. ont réalisé une méta-analyse sur 48 articles (regroupant près de 10 400 patients) retrouvant une sensibilité globale de l'examen de 92.1%. (11) Cette sensibilité est toutefois modulée par la taille et la localisation de la lésion. Pour Tsukada et al., la sensibilité de l'examen diminue à 66.7% si la lésion mesure moins de 1cm (12). De plus, la sensibilité sera d'autant plus élevée que la lésion sera proche de la plèvre (13). Le taux de complications de cet examen n'est pas négligeable. Selon la méta-analyse de Heerink et al., le risque de pneumothorax est de 25.3%, mais ne nécessite la pose d'un drain thoracique que dans 4.3% des cas (14). Le pneumothorax est plus fréquent en cas de petit nodule, de grande distance parenchymateuse à parcourir, de trouble ventilatoire obstructif et de multiplicité des tentatives. La complication hémorragique est rare et ne concernerait que 1% des patients. (15)

La fibroscopie bronchique représente l'examen le moins invasif. (16) Elle permet d'apprécier l'aspect macroscopique de la paroi bronchique. Sa rentabilité avoisine les 70% avec une variabilité importante selon la localisation et la taille de la lésion (17). En effet, la rentabilité de la fibroscopie est d'autant plus grande que la lésion est proximale et volumineuse (18). Dans l'étude de Rivera et al., la sensibilité pour les lésions de moins de 2 cm est de 34 %, alors qu'elle est de 63 % pour les lésions de plus de 2 cm (19). Concernant les lésions de moins de 2cm, Baaklini et al. ont retrouvé une sensibilité de 31% pour les lésions situées dans le tiers moyen, et de 14% pour celles situées dans le tiers périphérique (20). Il est à noter que l'étude cytologique du liquide de rinçage des biopsies est positive dans 50% des cas et peut permettre d'augmenter le rendement diagnostique de 10% (21). La fibroscopie bronchique a bénéficié de nombreuses avancées récentes dans le domaine diagnostique des lésions pulmonaires périphériques (22). Parmi ces nouvelles méthodes, la bronchoscopie de navigation virtuelle (VBN) et la bronchoscopie de navigation électromagnétique (ENB) guident les bronchoscopistes vers les lésions cibles de manière rapide et précise.
L'échographie endobronchique à sonde radiale (RP-EBUS) est une autre technique, mise en place au CHU de Caen depuis un an et demi, qui fournit une imagerie en temps réel et confirme la localisation des lésions.

3-L'echo-endoscopie bronchique radiale (RP-EBUS)

3-1 Principe de l'examen

Les progrès technologiques en matière d'ultrasons et d'échographie ont pu être bénéfiques à la fibroscopie afin d'améliorer son modeste rendement sur les lésions pulmonaires périphériques. Grâce à sa structure tissulaire, la paroi bronchique est parfaitement échogène. Ainsi dès 1992, a été décrit, par Thomas Hürter et Peter Hanrath, une technique permettant d'utiliser une sonde d'échographie au sein d'un canal opérateur de fibroscope bronchique (23).
L'examen débute par une endoscopie classique (photo1).

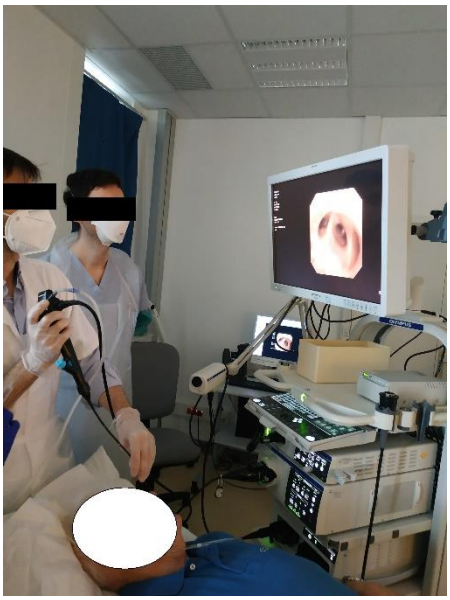

photo 1: début de la procédure par une fibroscopie classique

Une fois le fibroscope placé dans la sous segmentaire d'intérêt, préalablement définie grâce au scanner thoracique, la mini sonde est introduite dans le canal opérateur et guidée jusque dans les divisions bronchiques désirées.

Actuellement la RP-EBUS utilise une sonde d'échographie rotative permettant de visualiser une image de la paroi bronchique sur 360°. Avec une fréquence standard de 20Hz, elle permet une résolution de moins de 1mm à une profondeur de 5cm. D'un diamètre de 1.4mm, la sonde va pouvoir être introduite dans le canal opérateur d'un fibroscope avant d'être dirigée dans les bronches distales non accessibles au fibroscope (photo 2).

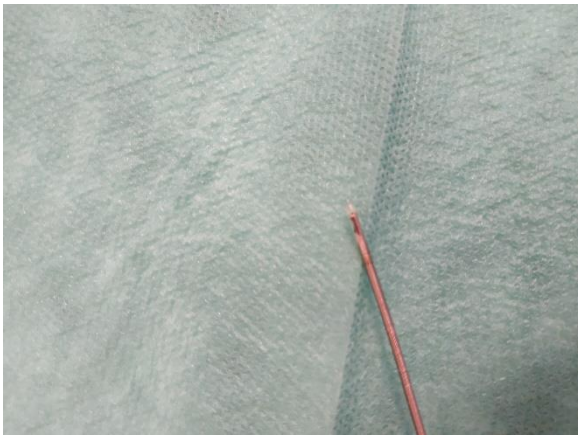

photo 2: mini-sonde d'échographie. Diamètre distale de 1.4mm

Lorsque la sonde est en place dans le canal opérateur, elle sera connectée au niveau de son extrémité proximale avec un transducteur (photo 3), lui-même connecté à un écran afin de visualiser les images échographiques.

photo 3: transducteur reliant la mini sonde à l'écran

Une fois la sonde mise en place, elle doit être en contact avec la paroi bronchique pour fournir une image échographique nette. Le parenchyme pulmonaire a alors un aspect dit en « tempête de neige » en lien avec un tissu alvéolaire aéré. Les nodules et masses pulmonaires apparaissent comme des lésions hypoéchogènes avec une limite en surbrillance qui les sépare d'un poumon aéré sain environnant. L'aspect de la lésion pourra varier selon la localisation de la lésion par rapport à la sonde. Si la lésion est en face de la sonde, l'image apparaitra plutôt centrée par rapport à la sonde (photo 4). Si la lésion est tangente à la sonde, l'image sera polaire (photo 5).

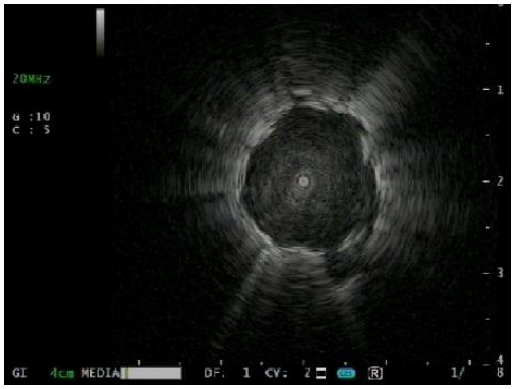

photo 4: Visualisation d'une image concentrique à la fibroscopie. Le nodule apparait hypoéchogène, entouré par une bordure en surbrillance marquant la limite avec le poumon sain



photo 5: visualisation d'une image tangente à la sonde.

Ainsi la RP-EBUS apparait comme un examen très utile pour évaluer l'infiltration cancéreuse au niveau de la paroi bronchique (24). Izuomo et al. ont également décrit l'aspect des nodules en verre dépoli (25). La visualisation d'un « signe du blizzard » est caractéristique de ces lésions. Au sein d'un parenchyme normal, la sonde d'échographie en position centrale sur l'image sera entourée d'une ombre hyperéchogène limitée. Le signe du blizzard est défini par une augmentation significative de ce halo hyperéchogène.

L’échographie est un examen en temps réel. Une fois la sonde retirée, les prélèvements se font à l’aveugle. Aussi lorsque l’opérateur a repéré la lésion cible, et pour s’assurer de la bonne localisation des prélèvements, il maintient la position du fibroscope et fait coulisser un bouchon stoppeur qui servira de repère pour les outils de prélèvement (photo 6).

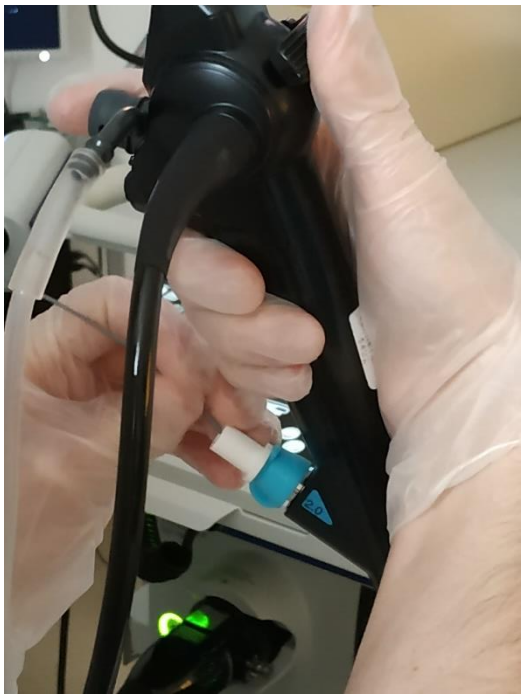

photo 6: mise en place du bouchon stopper (en blanc)

Une fois le bouchon mit en place, la sonde d’échographie est retirée par l’infirmière pendant que l’opérateur maintient la position du fibroscope. Plusieurs prélèvements vont pouvoir alors être réalisés.

Si une brosse cytologique est employée, un bouchon stoppeur est placé le long de la gaine de la brosse cytologique par l'infirmière, pour correspondre à la distance préalablement établie par le bouchon stoppeur de la mini-sonde (photo 7). La brosse est ensuite introduite dans le canal opérateur jusqu'au bouchon stoppeur. La brosse est alors au contact de la lésion. L'infirmière réalise des mouvements de rotation de la brosse et des mouvements d'ouverture et de fermeture, afin de brosser la paroi bronchique. La brosse cytologique est ensuite retirée. Son extrémité est coupée et placée dans un liquide de conservation (photo 8).

photo 7: mise en place du bouchon stopper de la brosse cytologique

photo 8: mise en liquide de conservation de la brosse cytologique

Une fois les prélèvements par brosse cytologique effectués, l'opérateur réalise plusieurs biopsies bronchiques. Un bouchon stoppeur est également mit en place sur les pinces. Les pinces sont ensuite introduites dans le canal opérateur. La pince est ouverte 1cm avant le blocage de la pince par l'endoscope, puis la pince est poussée jusqu'au bouchon stoppeur. L'infirmière referme ensuite la pince puis

la retire du canal opérateur. La biopsie obtenue est placée en liquide de conservation (photo 9).
Durant toute la procédure, un contrôle échographique par mini-sonde peut être effectué afin de vérifier le bon positionnement de l'endoscope et la bonne localisation des biopsies.

photo 9: mini pince et mise en conservation des biopsies

Quand tous les prélèvements sont effectués, l'opérateur retire le fibroscope et l'examen est terminé.

3-2 Analyse en anatomopathologie

Une fois les prélèvements effectués, ils sont envoyés au laboratoire d'anatomopathologie. Ils sont maintenus dans leur liquide de conservation pendant au moins deux heures. Les biopsies sont ensuite comptées et mesurées puis incluses dans un bloc de paraffine. Ce bloc de paraffine est ensuite entouré d'une nouvelle couche de paraffine par un automate d'inclusion avant de pouvoir être coupé par le microtome, appareil permettant la découpe de lame dans le prélèvement. Les prélèvements découpés sont ensuite passés dans un automate de coloration afin de colorer les lames. La lame est ensuite protégée et peut être lue par l'anatomopathologiste. Pour les brosses cytologiques, les prélèvements sont placés dans une centrifugeuse avant d'être passés dans un automate de technique monocouche afin de réaliser une lame de cytologie. Ces lames sont

ensuite passées dans l'automate de coloration avant d'être protégées puis présentées aux anatomopathologistes.

L'anatomopathologiste interprète ensuite les lames à sa disposition. Selon ses interprétations, il pourra demander de nouvelles lames afin de réaliser des techniques d'immunohistochimie et orienter son diagnostic. Demander de nouvelles lames nécessite une nouvelle découpe de la biopsie par le microtome. Le nombre de lames est donc limité par la quantité de matériel prélevé.

Si l'interprétation de l'anatomopathologiste est en faveur d'une néoplasie (un Adénocarcinome, par exemple), les prélèvements sont envoyés en biologie moléculaire afin de rechercher des mutations.

3-3 Visualisation du nodule cible par la sonde de RP-EBUS

La localisation d'un nodule périphérique par la mini sonde va dépendre de plusieurs facteurs. Une analyse multi variée a été réalisée dans une étude rétrospective de Tay et al. comprenant 196 patients (26). Dans cette étude, trois critères d'un nodule périphérique ont un impact significatif sur la localisation du nodule par la mini-sonde. Ainsi la taille supérieure à 2cm, la malignité et la distance du nodule au hile apparaissent comme des éléments favorisants la localisation des lésions par la mini-sonde.

3-4 Rendement diagnostic de la RP-EBUS

Dans une méta-analyse réalisée par Steinford et al., 16 études ont été incluses pour un total de 1420 patients(27). Cette étude retrouvait une sensibilité combinée de 73% avec un indice de confiance à 95% compris entre 70% et 76%, mais avec une grande disparité entre les études, s'expliquant par une variabilité importante des modalités d'examen.

Dans une autre méta-analyse, Wang Memoli et al. ont colligé un total de 39 publications (28). Un total de 3004 patients a été inclus, issu d'études publiées entre 2002 et octobre 2010. Le rendement diagnostique était de 70% avec un indice de confiance à 95% compris entre 67.1% et 72.9%.

Plus récemment, Ali et al. ont réalisé une méta-analyse sur des études publiées entre octobre 2002 et aout 2016 permettant une analyse de 7872 lésions et retrouvent un rendement diagnostique similaire à 70.6% avec un indice de confiance à 95% compris entre 68% et 73.1%(29).

3-5 Facteurs prédictifs de rentabilité dans la littérature

Des facteurs prédictifs de rentabilité de la mini-sonde ont été recherchés par plusieurs équipes. La taille du nodule représente un critère prédictif variable selon les études. Pour Kurimoto et al., la diminution de la taille du nodule à prélever n'entraine pas de modification significative de la rentabilité (30). Eberhard et al. ont également mis en avant une rentabilité de 69% pour les nodules de moins de 2cm lorsqu'ils étaient repérés par la mini-sonde(31). Cependant, ces nodules de moins de 2cm n'ont été repérés que dans 67% des cas, diminuant la sensibilité diagnostique de la mini sonde à 46% pour l'ensemble des patients de l'étude.
A l'inverse, Yoshikawa et al. insistent sur l'importance de la taille du nodule comme critère prédictif de rentabilité de la mini sonde (32). Ainsi, leur étude met en évidence une sensibilité de 75.6% pour les lésions de plus de 2cm. Cette sensibilité diminue significativement à 29.7% pour les lésions de moins de 2cm.
Un autre critère prédictif important est la position de la sonde d'échographie par rapport à la lésion cible. Chen et al., après avoir retrouvé une sensibilité globale de 69%, ont mis en évidence une différence significative entre le groupe de patients où la lésion cible était concentrique par rapport à la sonde d'échographie, et le groupe de patients où la lésion était adjacente, respectivement 84% et 48% (33). Chao et al. retrouvent également ces observations en retrouvant une sensibilité de 78.3% quand la lésion est concentrique par rapport à la sonde d'échographie, et de 47.2% quand la lésion est adjacente à la sonde (34).

3-6 Taux de complication

La RP-EBUS bénéficie d'un taux de complication faible. La principale complication est le pneumothorax, de l'ordre de 1% des cas selon la revue de la littérature de Ishiwata et al., et ne nécessite la pose d'un drain thoracique que dans 0.4% des cas. Dans cette revue de la littérature, aucun épisode de saignement massif n'a été relevé (22). Hayama et al. rapportent un taux d'infection pulmonaire secondaire à la mini-sonde de 0.5% (5 cas pour 965 patients)(35). Aucune étude à notre connaissance ne rapporte de cas d'hémoptysie massive ou de décès.

3-7 Comparaison aux autres techniques

Plusieurs auteurs se sont intéressés à la comparaison de la biopsie par RP-EBUS avec la ponction sous scanner. Dans son étude comparant la mini-sonde à la ponction sous scanner, Fielding et al. retrouvent une sensibilité de 66% pour la mini sonde et de 64% pour les ponctions sous scanner sans que la différence entre les deux ne soit significative (36). Les taux de complications, et notamment de pneumothorax, étaient cependant significativement différents entre les deux techniques puisque la mini-sonde n'avait qu'1% de pneumothorax contre 28% pour la ponction sous scanner. Les auteurs ont souligné, dans cette étude, l'importance de la localisation du nodule dans le parenchyme. En effet, si le nodule était accolé à la plèvre viscérale, la sensibilité de la mini-sonde diminuait à 35%. La localisation du nodule doit, donc, être un facteur déterminant dans le choix de la technique de biopsie.

Paone et al. se sont intéressés à la sensibilité de la biopsie transbronchique guidée par mini-sonde, comparée à celle de la biopsie transbronchique sans guidage par mini-sonde (37). La sensibilité des biopsies transbronchiques guidées par mini-sonde et celles qui ne l'étaient pas étaient respectivement de 79% et de 55% avec une différence significative entre les deux groupes, confirmant l'intérêt d'un guidage échographique, en particulier pour les lésions de moins de 3cm.

Ainsi la mini sonde semble être une technique prometteuse pour l'exploration des nodules et masses pulmonaires périphériques mais nécessite une meilleure connaissance des critères prédictifs afin d'affiner les indications de la technique dans le but d'augmenter sa rentabilité chez des patients nécessitant un acte diagnostique invasif.

4- Objectif principal et objectifs secondaires de l'étude

La technique de RP-EBUS est mise en place au CHU de Caen depuis avril 2019. L'objectif principal de cette étude était d'évaluer la rentabilité de cette nouvelle technique au sein de notre centre, ainsi que les critères prédictifs de rentabilité diagnostique afin de préciser les indications de cette technique.

Matériel et Méthode

1- Description de l'étude

Cette étude visant à évaluer la rentabilité diagnostique de la RP-EBUS et ses critères prédictifs est une étude observationnelle rétrospective monocentrique menée au sein du service de pneumologie et d'oncologie thoracique du centre hospitalo-universitaire (CHU) de Caen (Pr Bergot). L'ensemble des patients ayant eu une mini-sonde entre avril 2019 et juillet 2020 a été identifié grâce au logiciel de traçabilité des examens endoscopiques (*Endobase*).

L'ensemble des RP-EBUS a été réalisé au sein du service de pneumologie et d'oncologie thoracique du CHU de Caen et leurs analyses réalisées dans le laboratoire d'anatomopathologie du CHU de Caen. L'ensemble des RP-EBUS a été réalisé par le même pneumologue. Les analyses histologiques n'étaient pas toujours faites par le même anatomopathologiste.

2- Critères d'inclusion

L'ensemble des patients ayant bénéficié de la RP-EBUS entre avril 2019 et juillet 2020 au CHU de Caen a été inclus dans cette étude. La validation de l'indication de l'examen était laissée à l'appréciation du clinicien pratiquant l'examen.

3- Critères d'exclusion

Les patients ont été exclus de notre étude si la RP-EBUS n'a pas été utilisée alors qu'elle était initialement prévue. Il s'agit de patients pour lesquels il existait une indication de RP-EBUS au scanner mais qui s'est retrouvée inutile à la réalisation de la fibroscopie avec la visualisation d'une lésion endobronchique sans l'aide de la mini sonde.
Ont été également exclus de l'étude les patients chez qui la mini sonde a été utilisée mais n'a pas retrouvé de lésion, empêchant tout prélèvement.

4- Recueil des données

L'ensemble des données des patients a été recueilli sur le logiciel REFERENCE, logiciel de dossier médical du CHU de Caen.

Les données recueillies étaient les suivantes :

- Renseignements cliniques : Date de naissance, âge au moment de l'examen, date de l'examen, existence d'une exposition professionnelle, d'une intoxication tabagique, l'antécédent d'un premier examen diagnostic invasif non contributif
- Caractéristiques scanographiques de la lésion : localisation de la lésion, taille de la lésion, nombre de divisions bronchiques jusqu'à la lésion, l'existence d'un signe de la bronche (défini par le passage, au sein de la lésion, d'une bronche de division semblant obturer par ladite lésion), la distance à la plèvre.
- Modalités de réalisation de l'écho-endoscopie radiale guidée par échographie : Type d'anesthésie (locale ou générale), durée de l'examen, modèle d'endoscope utilisé, visualisation d'une lésion circonférentielle ou tangentielle à sonde d'échographie, nombre de biopsies réalisées par la mini-pince, nombre de biopsies réalisées par la pince classique, l'utilisation d'une brosse cytologique, la survenue d'un pneumothorax, d'une hémoptysie, d'un saignement de grande abondance, d'une détresse respiratoire.
- Modalité de prise en charge après le geste : hospitalisation non prévue au décours, nombre de jours d'hospitalisation dus à l'examen, hospitalisation en cours, réalisation en ambulatoire.
- Résultats anatomopathologiques : obtention d'un diagnostic grâce à la mini-sonde, type histologique, méthode de prélèvement ayant permis le diagnostic (mini-pince, pince classique ou brosse cytologique), taille du plus gros prélèvement à la pince, nombre de prélèvements analysés en anatomopathologie, possibilité de réaliser une recherche de statut PDL1 et le résultats, possibilité de faire une recherche mutationnelle et le résultat.
- En cas d'échec de la technique : diagnostic définitif et méthode de prélèvement histologique utilisée.

5- Méthodologie statistique

Les logiciels EXCEL et JASP version 0.13.1.0 ont été utilisés pour l'ensemble des analyses. Les variables quantitatives ont été présentées avec des moyennes et écarts types. Les variables qualitatives ont été présentées avec des effectifs et des pourcentages. Les variables qualitatives ont été comparées à l'aide du test du Khi-2. Les variables quantitatives continues ont été comparées par le test de Student lorsque la distribution de la variable suivait la loi normale, sinon le test de Mann-Whitney était utilisé. La distribution normale d'une variable était vérifiée par le test de Shapiro Wilk. L'analyse statistique a été complétée par une régression logistique. Plutôt que de choisir une régression logistique pas à pas, nous avons préféré choisir les critères testés en fonction de leur pertinence clinique, en se limitant à 1 variable tous les 10 évènements.
Le degré de signification statistique a été fixé à 5%.

6- Déroulement de l'examen

Avant la réalisation de l'examen, tous les patients recevaient une information loyale et précise des modalités de l'examen. Le scanner était recontrôlé avant l'examen afin de localiser la lésion et de définir qu'elle était la bronche segmentaire et sous segmentaire à cathétériser pour localiser la lésion en échographie.

La vérification de l'absence de contre-indication est restée de l'ordre de la pratique courante ainsi que les modalités de surveillance durant l'examen.

L'examen était systématiquement réalisé par le même praticien qui était assisté d'au moins une infirmière dédiée au service d'endoscopie bronchique. Il pouvait être assisté en plus d'un interne, et/ou d'une seconde infirmière. Les modalités d'anesthésie étaient laissées à l'appréciation du clinicien. La plupart des examens étaient réalisés sous anesthésie locale par instillation de Xylocaïne au niveau naso-buccal. En cas d'anesthésie générale, l'anesthésie était prise en charge par l'anesthésiste et un(e) infirmier(e) anesthésiste.

Le nombre et le type de prélèvements réalisés ont été laissés à l'appréciation de l'opérateur sans qu'aucune limite de prélèvements ne soit fixée afin d'obtenir une quantité de matériel de bonne qualité suffisante.

Tous les patients ont bénéficié d'un contrôle échographique après le geste afin de s'assurer de l'absence de pneumothorax.

8- Matériel utilisé pour l'examen.

Dans notre centre, la plupart des endoscopies ont été réalisées par des endoscopes Olympus de type BF-P190, dont le diamètre distal mesure 4.2mm avec un canal opérateur de 2.0mm. Lorsque ce type d'endoscope n'était pas disponible, nous utilisions un endoscope Olympus de type BF-MP190F d'un diamètre distal de 3.0mm et d'un canal opérateur de 1.7mm, ou un endoscope Olympus BF-Q190 d'un diamètre distal de 4.8mm et d'un canal opérateur de 2.0mm.

La sonde d'échographie utilisée est une sonde Olympus de type UM-S20-17S. Le diamètre de la sonde est de 1.4mm. Sa fréquence est de 20Hz.

Les instruments de prélèvement étaient issus d'un même kit Olympus de modèle K-201, compatibles avec un canal opérateur d'au moins 2mm. Pour notre procédure, le kit comprenait :

- Une pince à biopsie fenêtrée de type FB-233D de 2mm de diamètre
- Une brosse cytologique de type BC-204D-2010 de 2mm de diamètre
- De trois bouchons stoppeur pour le matériel de prélèvement
- D'un bouchon stoppeur pour la mini-sonde

Résultats

1- Population étudiée

Entre Avril 2019 et Juillet 2020, 83 patients ont eu une fibroscopie avec mini sonde programmée au sein de notre centre. Sur ces 83 patients, 78 ont effectivement eu l'examen. Les 5 autres patients n'ont pas eu de mini-sonde car la lésion était visible macroscopiquement en fibroscopie simple. Il s'agissait pour les cinq patients d'un adénocarcinome TTF1+. Ces patients ont donc été exclus de notre étude. Parmi les 78 patients où la mini-sonde a été utilisée, 12 patients n'ont pas eu de prélèvements car la lésion n'a pas été retrouvée. Au sein de ce groupe de patients, 2 patients ont eu un diagnostic d'adénocarcinome TTF1 diagnostiqué par lobectomie, 1 patient a eu un diagnostic d'adénocarcinome TTF1+ par biopsie hépatique d'une métastase, 1 patient a eu un diagnostic de carcinome épidermoïde par fibroscopie simple et 1 dernier patient a eu un diagnostic de carcinome épidermoïde par lobectomie. Le contrôle par scanner à 3 mois a constaté la disparition d'une lésion chez un patient. Les autres patients n'avaient pas de diagnostic définitif à la fin de notre étude. L'ensemble de ces douze patients a été exclu de notre étude.

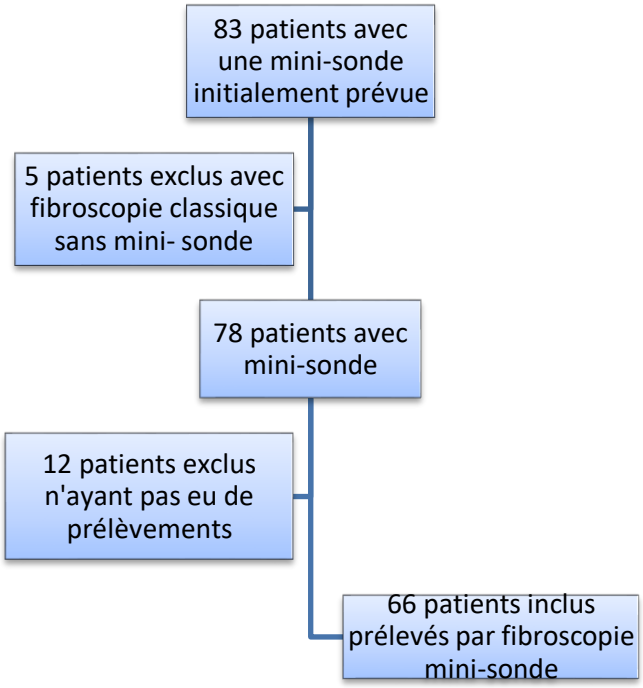

Figure 1: flow-chart de la répartition des patients

La population de notre étude était composée de 66 patients. Au sein de ces patients, 20 étaient des femmes et 46 étaient des hommes. L'âge moyen était de 69 ans (+/- 11.7 ans). Concernant l'exposition tabagique, 47 patients étaient fumeurs actifs ou anciens fumeurs, tandis que 19 patients étaient non-fumeurs. Concernant l'exposition professionnelle, 11 patients ont été exposés à l'amiante tandis que 55 ne l'étaient pas.

L'ensemble de ces données est repris dans le tableau 4.

DONNEES	EFFECTIF	POURCENTAGE
Age moyen	69 ans (+/-11.7)	
Sexe		
- homme	46	69.7%
- femme	20	30.3%
Tabagisme :		
- non-fumeur	19	28.8%
- fumeur	47	71.2%
Exposition professionnelle :		
- absence d'exposition	55	83.3%
- exposition	11	16.7%

Tableau n°4 : caractéristiques des patients de la population étudiée

La fibroscopie avec mini-sonde a été l'examen de première intention pour 56 patients. Parmi les 10 autres patients, plusieurs techniques ont été réalisées et sont résumées dans la figure 2.

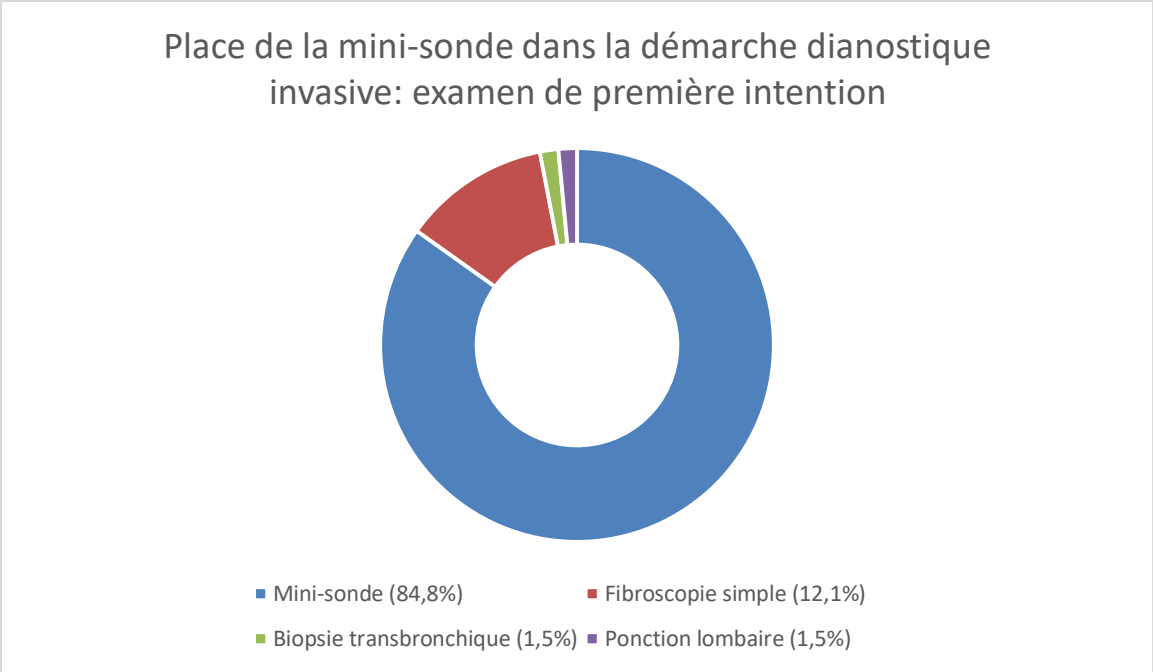

Figure 2: Examen utilisé en première intention pour l'exploration invasive des LPP

2- Caractéristiques des lésions pulmonaires périphériques (LPP) de l'étude

Parmi les 66 patients prélevés, 24 lésions étaient situées dans le lobe supérieur droit (LSD), 2 dans le lobe moyen (LM), 17 dans le lobe inférieur droit(LID), 16 dans le lobe supérieur gauche (LSG), et 7 dans le lobe inférieur gauche (LIG). La majorité des lésions de notre étude (60.6%) sont donc situées dans la partie supérieure des deux poumons.

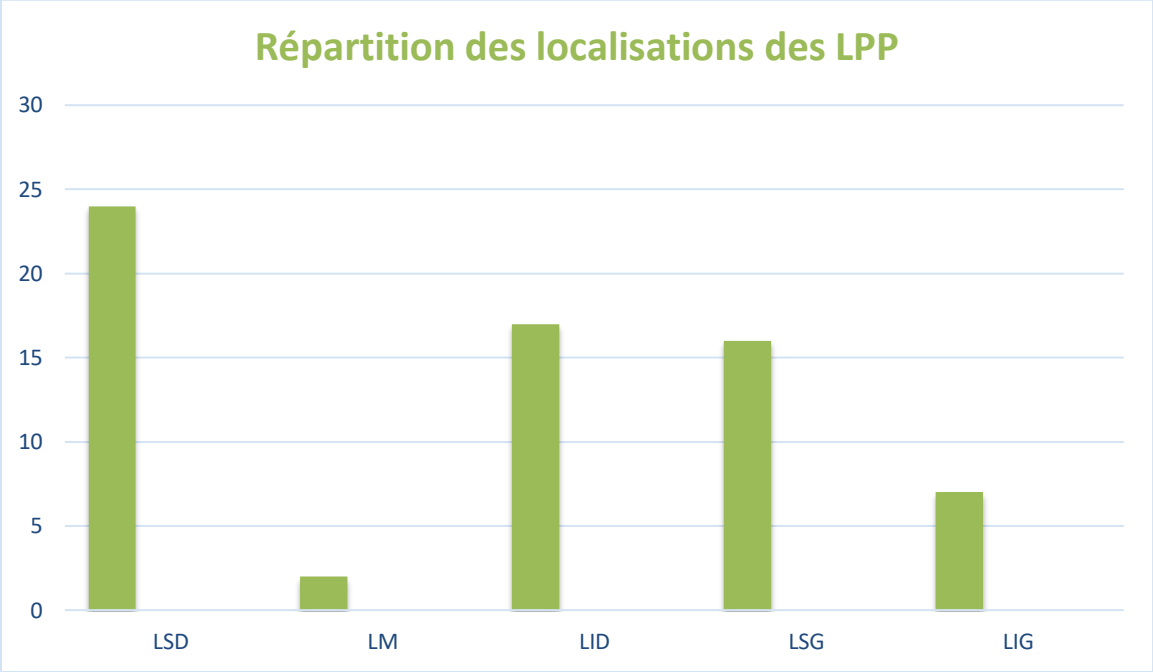

Figure 3: Répartition des localisations des LPP

La taille moyenne des lésions était de 29.2mm (+/-12.1mm). Les lésions d'au moins 2cm étaient au nombre de 50, tandis que 16 d'entre elles faisaient moins de 2cm. Ces lésions étaient situées dans 69.7% des cas au niveau de la 3ème division bronchique ou plus en proximité sur l'arbre bronchique. La majorité des lésions (60.6%) étaient situées à plus de 1cm de la plèvre, avec une distance moyenne à la plèvre de 18.0mm (+/-16.8mm).

Le scanner mettait en évidence un signe de la bronche chez 63.6% des patients.

L'échographie par mini-sonde a retrouvé une image typique circulaire chez 39 patients (59.1%). Une image tangentielle a été mise en évidence chez 27 patients (40.9%). 12 patients ont été exclus de l'étude car l'image anormale visualisée au

scanner n'était pas retrouvée pendant la procédure avec la mini-sonde. Parmi ces 12 patients exclus, 11 n'avait pas de signe de la bronche au scanner (91.7%).

Les données caractérisant les lésions sont précisées dans le tableau 5.

Données	Effectif (total=66)	Pourcentage
Taille de la lésion		
Taille moyenne de la lésion	29.2mm (+/-12.1mm)	
Lésion <2cm	14	24.2%
Lésion ≥2cm	52	75.8%
Division bronchique		
Lésion avant ou à la 3ème division bronchique	46	69.7%
Lésion après la 3ème division bronchique	20	30.3%
Distance à la plèvre		
A moins de 1cm de la plèvre	26	39.4%
A plus de 1cm de la plèvre	40	60.6%
Signe de la bronche		
Présent	42	63.6%
Absent	24	36.4%
Image de la lésion à la mini-sonde		
Circonférentielle	43	65.2%
Tangentielle	23	34.8%

Tableau 5 : Caractéristiques des lésions pulmonaires périphériques à l'imagerie

3- Caractéristiques de la procédure endoscopique

La majorité des examens a été réalisée sous anesthésie locale (75.8%). L'examen durait en moyenne 20min (+/-7.8min). Durant l'examen, la méthode de prélèvement était laissée au choix de l'opérateur. La gaine de guidage fournie dans le guide de prélèvement n'a pas été utilisée. La majorité des prélèvements était réalisée avec la mini-pince. La pince classique et la brosse cytologique n'étaient pas systématiques. Les détails sur les critères de la procédure endoscopique sont précisés dans l'annexe 1.

En moyenne, 6.5 (+/-1.5) biopsies étaient réalisées. Le nombre de prélèvements moyen analysés par les anatomopathologistes était de 5.5 (+/- 2.4). Il existait une différence significative dans le nombre de biopsies entre le compte rendu d'endoscopie et celui d'anatomopathologie (p=0.007).

4- Contexte de réalisation de l'examen

La majorité des examens a été réalisée en ambulatoire (89.4%). Cinq patients étaient déjà hospitalisés dans le service de pneumologie au moment de l'examen, en raison d'une altération générale avec découverte d'une lésion pulmonaire pour deux d'entre eux, d'une dyspnée pour deux d'entre eux, et de la découverte de métastases cérébrales symptomatiques avec découverte d'une lésion pulmonaire pour un patient. Deux patients ont été hospitalisés en urgences au décours de leur examen en raison de complications, l'une pour surveillance d'hémoptysie, l'autre pour pneumothorax. La durée moyenne de séjour de ces deux derniers patients était de 1 journée.

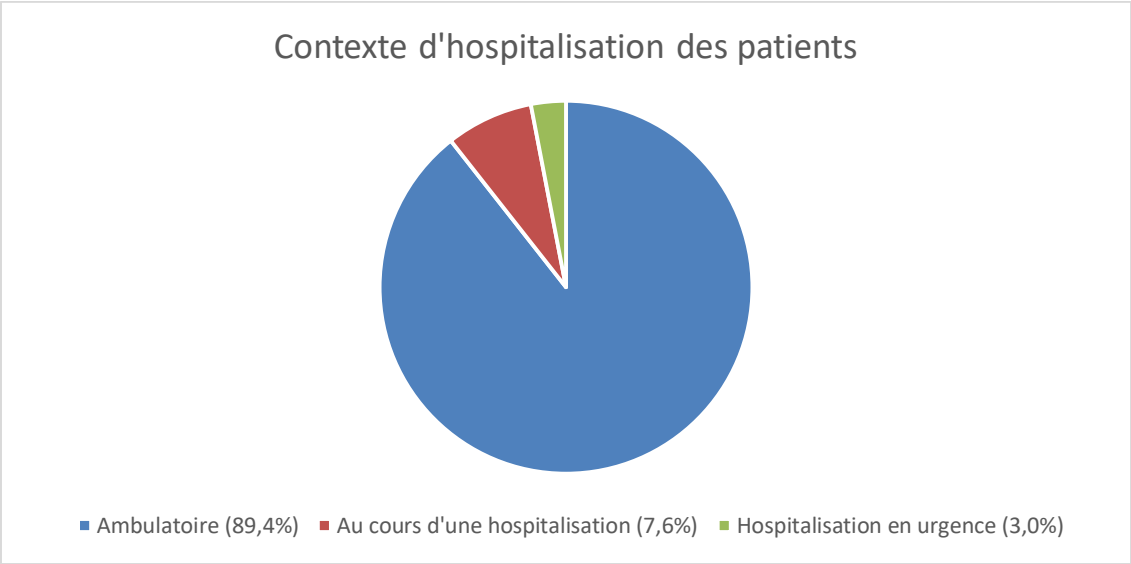

Figure 4 : Contexte d'hospitalisation

5- Complications

Chez les 66 patients de notre étude, 2 patients ont eu une complication, soit 3.0% de la population de l'étude. Parmi ces complications, 1 patiente a eu un pneumothorax diagnostiqué par échographie pleurale après l'examen et a nécessité la pose d'un drain thoracique. Une patiente a eu une hémoptysie et a été hospitalisée pour surveillance pendant 24 heures. Aucune récidive n'a été constatée chez cette patiente et aucun geste hémostatique n'a été nécessaire. Aucune pneumopathie secondaire à la procédure n'a été constatée dans cette étude. Aucun décès imputé à la RP-EBUS n'a été déploré.

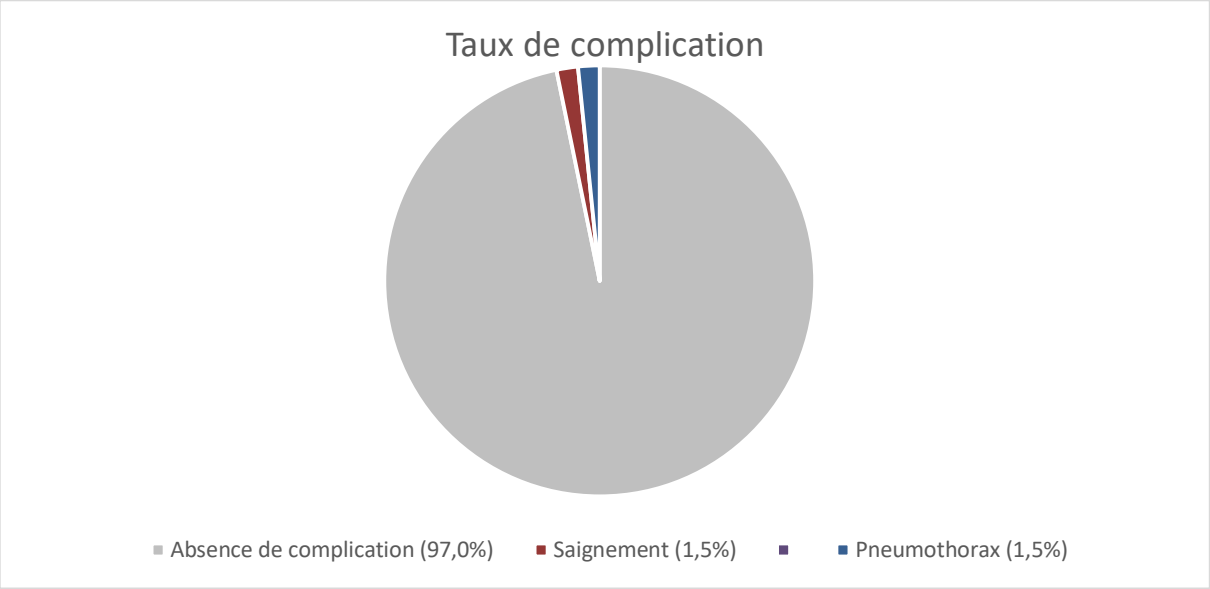

Figure 5 : Taux de complication

6- Performance diagnostique de la RP-EBUS dans notre étude

Parmi les 66 patients prélevés, un diagnostic a pu être posé chez 37 d'entre eux soit 56.1%. Il y avait 29 diagnostics de néoplasies pulmonaires tous types histologiques confondus, 2 diagnostics de Lymphome, 2 diagnostics de métastase pulmonaire d'un cancer du côlon et d'un mélanome, et 4 diagnostics de pathologies bénignes. Les diagnostics sont précisés dans la figure 8.

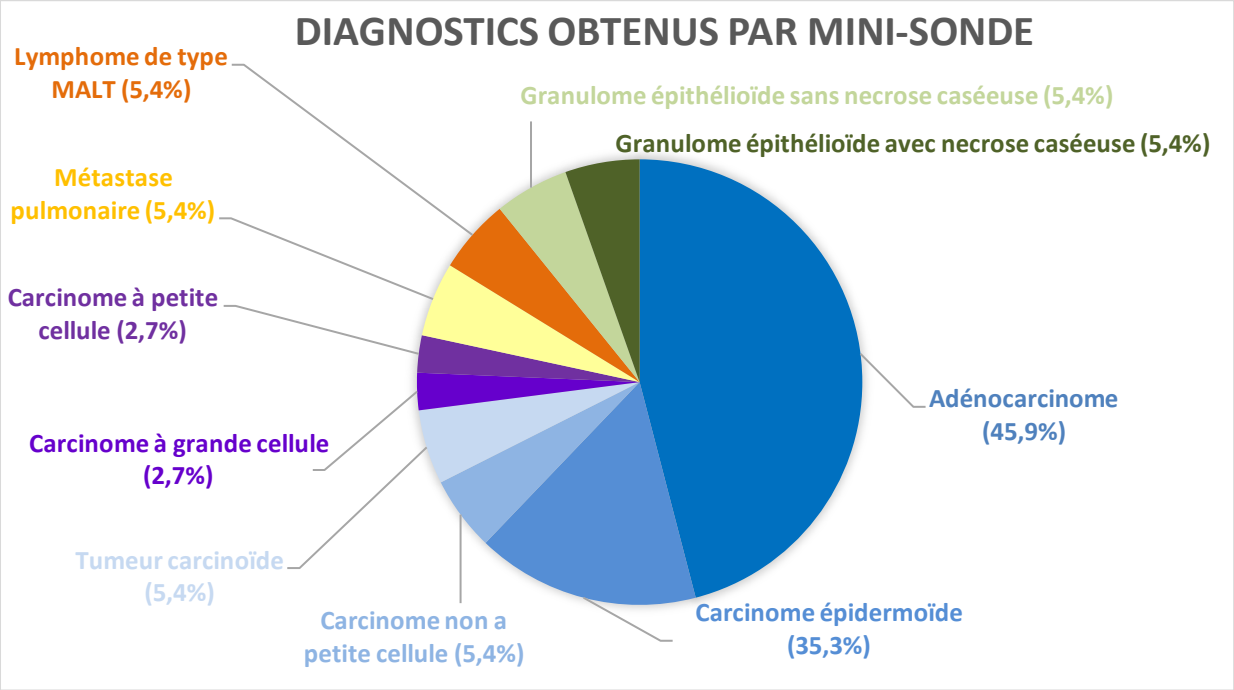

Figure 6 : diagnostics obtenus après prélèvement par mini-sonde

La mini sonde n'a pas permis d'accéder à un diagnostic chez 29 patients. Parmi ces 29 patients, 10 ont eu un diagnostic par un autre examen invasif. Un Adénocarcinome a été diagnostiqué chez 9 patients dont 5 avec une lobectomie, 3 par ponction sous scanner, et un par fibroscopie classique. Un Carcinome épidermoïde a été diagnostiqué par fibroscopie classique. Une ponction sous scanner est revenue en faveur d'une pneumopathie desquamative pour un patient. Concernant les 18 patients restants, il y avait 13 patients qui n'ont pas eu d'examen diagnostic après la mini-sonde et pour lesquels une surveillance simple a été décidé en réunion de concertation pluriprofessionel, sans nouveau prélèvement au décours. Une fibroscopie simple s'est avérée négative pour un patient avec une analyse anatomopathologique ne retrouvant pas de lésion suspecte de malignité ni de remaniement inflammatoire ou de granulome. 1 patiente est décédée dans les jours suivants, des suites d'une probable néoplasie sans qu'un autre prélèvement histologique n'ait pu être réalisé. Pour 1 patient, la lésion initialement ciblée par la mini sonde avait finalement disparu au contrôle scannographique à six mois de l'examen. Il s'agissait probablement d'un foyer infectieux pour lequel les anatomopathologistes avaient remarqué la présence d'un tissu inflammatoire non spécifique sans lésion suspecte de malignité ni de granulome. Enfin, il n'y a pas encore eu de nouveau prélèvement histologique chez deux patients car les prélèvements par mini-sonde étaient trop récents ne permettant pas un nouveau prélèvement avant la fin de notre étude.

7- Analyses moléculaires et statut PDL-1

Le statut PDL-1 était envisageable sur 23 prélèvements. Il n'a pu être réalisé que sur 17 prélèvements en raison d'une taille trop petite pour 6 prélèvements avec trop peu de cellules analysables. En effet l'analyse du PDL-1, pour être totalement interprétable, nécessite un minimum de 100 cellules anormales. Il peut être réalisable pour les échantillons contenants entre 50 et 100 cellules anormales mais sera interprété sous cette réserve par les anatomopathologistes. Ainsi sur les 17 prélèvements ayant pu bénéficier de la recherche du statut PDL-1, 5 d'entre eux sont interprétés sous réserve d'un échantillon contenant moins de 100 cellules.

Parmi les 29 diagnostics de néoplasies retenus sur des critères histopathologiques, 16 recherches moléculaires ont été réalisées, dont 13 pour des adénocarcinomes, 2 pour des carcinomes épidermoïdes, et 1 pour un carcinome neuroendocrine à grande cellule. Une mutation KRAS a été retrouvée chez 5 patients (4 adénocarcinomes et 1 carcinome épidermoïde), une mutation MET chez 1 patient (Adénocarcinome), et une mutation de l'EGFR chez un patient (Adénocarcinome). Chez les 17 patients atteints d'un adénocarcinome, la recherche moléculaire a pu être réalisée chez 13 d'entre eux soit 76.4% des cas. Pour trois de ces patients, le prélèvement était trop exigu pour réaliser une recherche moléculaire. Pour un patient, le prélèvement était encore en attente des résultats définitifs à la fin de notre étude.

8- Contribution du mode de prélèvement

Plusieurs types de prélèvements ont pu être réalisés pendant la procédure endoscopique. Ainsi plusieurs modes de prélèvements ont pu contribuer simultanément au résultat anatomopathologique final. Sur les 37 prélèvements ayant permis un diagnostic anatomopathologique, la mini-pince a été utilisée 36 fois et a contribué à 30 diagnostics soit 83.3% des cas. La pince standard a été utilisée 15 fois et a contribué au diagnostic dans 13 cas soit 86.7% cas. La brosse cytologique a été utilisée dans 20 cas et a contribué au diagnostic dans 2 cas soit 10% des cas.

9- Critères prédictifs de diagnostic positif en analyse univariée

L'ensemble des critères d'intérêt a été comparé entre la sous population de patients avec un diagnostic anatomopathologique positif à l'issu d'un prélèvement par mini-sonde, de celle n'ayant pas eu de diagnostic.

En analyse univariée, notre étude montre que la positivité de la RP-EBUS était liée à la présence d'un signe de la bronche au scanner, d'une image circonférentielle retrouvée avec la mini-sonde, et d'une proximité de la lésion sur l'arbre bronchique.

En effet dans notre étude, le signe de la bronche est présent chez 32 patients soit 48.5% des patients. Parmi ces 32 patients, 29 ont eu un diagnostic à l'issue de la RP-EBUS soit 90.6% des patients. A l'inverse, le signe de la bronche était absent chez 24 patients et 66.7% d'entre eux n'ont pas eu de diagnostic à l'issue de la procédure endoscopique.

Conjointement, une image circonférentielle de la lésion cible à la RP-EBUS a été retrouvée chez 42 patients. Parmi ces 42 patients, 28 ont eu un diagnostic à l'issue de l'endoscopie avec mini sonde soit 66.7%. A l'inverse, si l'image était tangentielle à la sonde, le diagnostic n'a pu être fait que dans 37.5% des cas.

Enfin la proximité de la lésion apparait également associée à une plus grande rentabilité de la RP-EBUS. Chez les 27 patients avec une lésion située avant ou au niveau de la 3ème division bronchique, un diagnostic a pu être posé dans 74% des cas. Chez les 39 patients dont la lésion cible était située au-delà, le diagnostic n'a pu être fait que dans 43% des cas.

Notre étude a également retrouvé une corrélation entre l'absence d'exposition professionnelle et la positivité de la mini-sonde. Tout de fois la prévalence de l'exposition professionnelle est faible dans notre échantillon et ne nous permet pas de conclure malgré la significativité du test statistique.

Notre étude n'a pas retrouvé de corrélation entre la positivité de la fibroscopie avec mini-sonde et la taille de la lésion, sa localisation dans les différents lobes, sa distance à la plèvre. Elle n'a pas retrouvé non plus de corrélation entre la positivité de l'examen et l'âge des patients, leur sexe, leur exposition tabagique. Il n'a pas non plus été mis en évidence de lien entre la positivité de l'examen et le type d'anesthésie pendant la procédure, la durée de cette procédure et le nombre de prélèvements réalisés pendant la procédure.

L'ensemble des analyses univariées est repris dans le tableau 6.

Critère d'analyse	Avec Diagnostic	Sans Diagnostic	Indice de confiance (95%)	p-value
Sexe				
Homme	27 (73.0%)	19 (65.5%)	[-0.70,1.41]	0.51
Femme	10 (27.0%)	10 (34.5%)		
Age moyen	72 (+/-12)	70 (+/-11)		0.74
Exposition tabagique				
Fumeur	28 (75.7%)	19 (65.5%)	[-0.58,1.57]	0.37
Non Fumeur	9 (24.3%)	10 (34.5%)		
Exposition professionnelle				
Exposés	3 (8.1%)	8 (27.6%)	[-2.89,-0.03]	0.04
Non exposés	34 (91.9%)	21 (72.4%)		
Localisation				
LSD	18 (48.6%)	6 (20.7%)		0.12
LM	1 (2.7%)	1 (3.4%)		
LID	7 (18.9%)	10 (34.5%)		
LSG	9 (24.3%)	7 (24.1%)		
LIG	2 (5.4%)	5 (17.2%)		
Signe de la bronche				
Présent	29 (78.4%)	13 (44.8%)	[1.42, 2.57]	0.005
Absent	8 (21.6%)	16 (55.2%)		
Taille de la lésion				
>2cm	31 (83.8%)	21 (72.4%)	[-0.52, 1.87]	0.26
<2cm	6 (16.2%)	8 (27.6%)		
Position dans l'arbre bronchique			[1.24, 2.38]	0.014
≤ 3ème division bronchique	20 (54.0%)	7 (24.1%)		
> 3ème division bronchique	17 (45.9%)	22 (75.9%)		
Distance à la plèvre				
>1cm	21 (56.8%)	19 (65.5%)	[-1.38, 0.64]	0.47
<1cm	16 (43.2%)	10 (34.5%)		
Image en RP-EBUS				
Circonférentielle	28 (75.6%)	14 (48.3%)	[1.16, 2.25]	0.022
Tangentielle	9 (24.3%)	15 (51.7%)		
Temps de procédure				
< 30min	30 (81.1%)	22 (75.9%)	[-0.87 - 1.49]	0.61
≥ 30min	7 (18.9%)	7 (24.1%)		
Anesthésie				
Générale	10 (27.0%)	6 (20.7%)	[-1.51 - 0.80]	0.55
Locale	27 (73.0%)	23 (79.3%)		
Nombre de prélèvement				
≥ 5 prélèvements	34 (91.9%)	27 (91.1%)	[-0.48-1.22]	0.85
< 5 prélèvements	3 (8.1%)	2 (6.9%)		

Tableau 6 : Critères prédictifs de diagnostic positif en analyse univariée

10- Critères prédictifs de diagnostic positif en analyse multivariée.

En analyse multivariée, la présence d'un signe de la bronche au scanner apparait comme un facteur indépendant significatif de la positivité de la RP-EBUS (p = 0.05). La distalité de la lésion dans l'arbre bronchique apparait également comme un variable indépendante et significativement associée à une moins bonne rentabilité de la mini-sonde (p = 0.008). La dernière variable inclue dans l'analyse multivariée était la présence d'une image circonférentielle à la RP-EBUS. Cette modalité n'atteint pas le seuil de significativité en analyse multivariée.

Variable analysée	Odds-ratios [IC 95%]	p-value
Signe de la bronche	2.77 [1.01 - 7.55]	0.05
Lésion au-delà de la 3ème division bronchique	0.31 [0.13 - 0.74]	0.008
Image échographique circonférentielle en RP- EBUS	1.88 [0.69-5.06]	0.21

Tableau 7 : Critères prédictifs de diagnostic positif en analyse multivariée

Discussion

1- Performance diagnostique

1-1Rentabilité diagnostique

Dans notre étude monocentrique rétrospective, la mini sonde a permis de réaliser des prélèvements donnant lieu à un diagnostic anatomopathologique dans 37 cas sur un total de 66 patients prélevés, soit plus de la moitié des patients prélevés. Dans la méta-analyse de Ali et al. (29) regroupant 7872 lésions réparties sur 57 études, la rentabilité diagnostique de la RP-EBUS s'élève à 70.6% (IC 95%: 68–73.1%). Bien que cette étude de 2019 soit la plus récente et la plus importante en termes de nombre de lésions analysées, la rentabilité de la RP-EBUS observée dans cette étude est comparable à celles de méta-analyses plus anciennes. (27,28) Dans ces différentes méta-analyses, les études analysées étaient publiées entre 2002 et 2016 par des centres de références. Notre étude est le reflet de la rentabilité diagnostique de la RP-EBUS au CHU de Caen sur une période plus courte. La période d'inclusion des patients s'est terminée en juillet 2020 et a commencé avril 2019, date de mise en place de la RP-EBUS au sein du service de pneumologie du CHU de Caen. La technique est donc en place depuis moins de 18 mois. Or tout geste endoscopique nécessite une période d'apprentissage et la RP-EBUS n'échappe pas à la règle. Huang et al. ont démontré cela dans une étude rétrospective portant sur 2144 patients, inclus entre 2008 et 2015 (38). La performance diagnostique de la RP-EBUS dans leur étude était de 64% en 2008 et atteignait 72% en 2010. Cette amélioration était indépendante de la taille de la lésion et de l'image échographique de la lésion à la mini-sonde (circulaire ou tangentielle). En termes de courbe d'apprentissage, les auteurs estiment qu'environ 400 procédures endoscopiques par RP-EBUS réparties sur trois ans sont nécessaires pour qu'un centre médical obtienne une compétence diagnostique stable. Il est donc probable que la performance diagnostique de la RP-EBUS dans notre centre s'améliore au cours des prochaines années.

Une des limites reprochées à la mini-sonde est sa difficulté à se maintenir dans la même bronche pendant toute la durée de l'examen. Cela est particulièrement vrai au

moment des prélèvements car la mini sonde est retirée du canal opérateur de l'endoscope pour laisser la place aux outils de prélèvement, ce qui empêche de prélever sous contrôle d'imagerie. Cette lacune a été comblée par la mise au point d'une gaine guide, cathéter flexible s'adaptant à la RP-EBUS. La mini sonde et la gaine sont avancées ensemble dans le canal opérateur du fibroscope jusqu'à la lésion d'intérêt. Une fois la lésion localisée, la mini-sonde est retirée et la gaine est laissée en place, comme un prolongement du canal opérateur du fibroscope. Les instruments de prélèvements sont ensuite introduits dans la gaine jusqu'à la lésion, garantissant la bonne localisation des biopsies. De plus, la présence de la gaine permet de réaliser des prélèvements répétés dans la bronche cible. En l'absence de gaine guide, la friction due à l'insertion répétée de la mini-sonde ou du dispositif de prélèvement peut provoquer un œdème et entraver les tentatives d'insertion ultérieures. Enfin, la gaine guide peut réduire le risque de saignement et empêcher l'afflux de sang dans les bronches adjacentes : la surface extérieure de la gaine plastique étant en contact étroit avec la paroi bronchique, le sang s'écoule dans la gaine en cas de saignement (39). Avec l'utilisation de la gaine guide, Kurimoto et al. sont parvenus à un rendement de 77% (30). En 2008, Asano et al. obtenaient un taux de rentabilité de la mini sonde avec gaine guide de 79.2% mais couplée à un système de navigation virtuelle (40). Enfin, la méta-analyse de Wang Memoli et al., en 2012, obtient une rentabilité de la mini-sonde avec gaine guide de 73.2%, contre 71.1% en l'absence de gaine guide (28). Bien que la différence soit mince, elle en reste significative et son utilisation au sein de notre centre pourrait permettre d'améliorer notre rentabilité diagnostique.

Dans notre étude, les diagnostics ont pu être réalisés dans la très grande majorité des cas uniquement sur des biopsies par pinces forceps (mini-pince et pince standard). En effet, la majorité des prélèvements par brosses cytologiques ne ramenait pas de cellules néoplasiques, voire était acellulaire. Dans notre étude, la brosse cytologique a contribué au diagnostic chez deux patients soit 3% des patients prélevés. Ceci est évidemment en contradiction avec la littérature. Izumo et al. retrouvent une rentabilité du brossage cellulaire de 61.3% chez une population de 106 patients (41). Les auteurs dans leur article insistent, toutefois, sur la supériorité significative de rentabilité diagnostique des pinces forceps par rapport à la brosse cytologique. Dans l'étude de Kurimoto et al., la brosse cytologique a contribué au diagnostic chez 60% des patients mais a surtout permis d'établir un diagnostic chez 18% des patients où les biopsies

par pinces forceps étaient négatives (30). La brosse cytologique a donc probablement un rôle dans les prélèvements par mini-sonde et son utilisation ne doit pas être remise en question. Toutefois, il conviendra à l'avenir de modifier son utilisation durant nos procédures d'endoscopie, par exemple en utilisant la brosse cytologique après les biopsies pour faciliter son accès aux cellules cancéreuses. En effet, la brosse cytologique était utilisée dans notre centre systématiquement avant les biopsies. Si les cellules anormales n'ont pas dépassé le chorion de la paroi bronchique et n'ont pas ulcéré la muqueuse, il semble peu probable que la brosse cytologique puisse récupérer ces cellules anormales. Dans leur étude, Kuo et al. ont comparé la rentabilité de la RP-EBUS d'un groupe avec biopsies seules à un groupe avec brosse cytologique utilisée après biopsies. La rentabilité est significativement supérieure dans le groupe avec brosse cytologique utilisée après biopsies avec une rentabilité de 66.2% pour le groupe « biopsies seules » et 80.3% pour le groupe « biopsies puis brossage » ($p<0.01$). Enfin, l'efficacité supérieure des biopsies par rapport au brossage, justifie la réalisation des biopsies avant l'utilisation de la brosse cytologique en cas de mauvaise tolérance de la procédure endoscopique par le patient (42).

La mini-sonde n'est pas un système de navigation dans les bronches, mais un outil de repérage de lésion per-procédure. La navigation bronchoscopique virtuelle et la navigation bronchoscopique électromagnétique sont deux techniques développées pour guider l'opérateur jusqu'à la lésion cible.

La navigation virtuelle permet la reconstruction de l'arbre bronchique en trois dimensions à partir du scanner. L'image virtuelle est recréée du point de vue du fibroscope, afin de guider l'opérateur jusqu'à la lésion cible. Son association avec la technologie de la mini-sonde a été évaluée dans l'étude prospective d'Ishida et al. qui ont retrouvé une rentabilité supérieur de 80% dans le groupe mini-sonde et navigation virtuelle contre 67% pour le groupe mini-sonde seule ($p=0.032$) (43).

La navigation électromagnétique, tout comme la navigation virtuelle, va permettre une reconstruction en trois dimensions de l'arbre bronchique à partir des images de scanner. Elle utilise en plus un capteur électromagnétique situé sur le bronchoscope qui est suivi par un dispositif extérieur qui génère un champ électromagnétique autour du patient. La disposition du capteur est alors superposée à l'image virtuelle. Eberhard et al. ont démontré que l'association de la RP-EBUS avec la navigation électromagnétique était plus rentable que la navigation électromagnétique seule ou la

RP-EBUS seule, avec des taux de diagnostic respectifs de 88%, 59% et 69% (p=0.02) (44). L'utilisation de technologies de navigation virtuelle pourrait donc améliorer la rentabilité de la mini-sonde dans notre centre.

Dans notre étude, les endoscopies ont été réalisées avec des endoscopes d'une taille minimale de 4.2mm. L'intérêt d'utiliser un endoscope de petit diamètre n'a pas été recherché dans notre étude. Oki et al. ont étudié la rentabilité de la mini-sonde utilisé avec un endoscope plus fin de 3.4mm de diamètre. La sonde utilisée était la même que dans notre étude. Bien que la visibilité dans les petites bronches soit meilleure avec ce type d'endoscope, leur étude n'a pas démontré de rentabilité diagnostique supérieure au reste de la littérature (45). L'utilisation d'un bronchoscope ultra fin pourrait rendre le geste plus confortable pour l'opérateur en lui permettant une meilleure visibilité locale, mais n'améliore pas la rentabilité de la mini-sonde.

1-2 Rentabilité pour la recherche mutationnelle et statut PDL-1

La recherche du statut PDL1 a pu être réalisée dans notre étude chez 17 patients soit 73.9% des patients qui auraient dû en bénéficier. La grande limitation de l'interprétation du statut PDL1 réside dans la taille des prélèvements. La taille des outils de prélèvements étant limitée par la nécessité d'accès à des bronches de petits calibres, le nombre de cellules prélevables, notamment de cellules tumorales, est limité. Alors qu'un échantillon contenant plus de 100 cellules anormales pourra bénéficier d'une analyse du statut PDL1 sans réserve d'interprétation, il n'en sera pas de même pour un échantillon contenant moins de 100 cellules, voire moins de 50 cellules. Malgré cela, le taux de rentabilité pour la recherche du statut PDL1 de notre étude est comparable à la littérature. Kim et al. ont réalisé une étude comparant la faisabilité du statut PDL1 chez des patients ayant d'abord eu une analyse anatomopathologique sur biopsies par RP-EBUS puis sur pièce de résection chirurgicale, cette dernière servant de référence(46). Cette étude retrouve un taux de rentabilité pour la recherche du statut PDL1 de 73% pour la RP-EBUS, de 96% pour la recherche du statut PDL1 sur les pièces de résection chirurgicale référentes. Les auteurs concluent à la bonne rentabilité de la RP-EBUS dans la recherche du statut PDL1. La mini-sonde peut donc être envisagée en première intention pour le diagnostic

de néoplasie nécessitant la recherche du statut PDL1 et ne doit pas être limitée par la petite taille de ses prélèvements.

Dans notre étude, 55% des néoplasies, tous types histologiques confondus, ont eu une analyse moléculaire. Parmi les 13 patients avec un adénocarcinome diagnostiqué par la mini sonde, 17.4% n'ont pas pu bénéficier de la recherche oncogénique car les prélèvements étaient trop exigus. Guisier et al. notent un taux de faisabilité des analyses moléculaires inférieure au nôtre avec un taux de 61% pour les adénocarcinomes (47). Toutefois, les auteurs notent une amélioration de ce taux au fur et à mesure des années, avec un taux passant de 45% en 2010 à 89% en 2014. Dans une autre étude de Guisier et al. retrouvant les mêmes taux, les auteurs justifient de cette amélioration par l'augmentation du nombre de biopsies faites entre 2010 et 2014 et notent une amélioration significative de la faisabilité de l'analyse moléculaire lorsqu'au moins trois biopsies ont été réalisées (OR1,20 ; IC95%:1,04-1,40 ; p=0,02) (48). La petite taille des prélèvements réalisés par RP-EBUS peut donc être contrebalancée par un nombre suffisant de biopsies.

Dans notre étude, la mini sonde n'est jamais utilisée pour rechercher une mutation de résistance de l'EGFR chez des patients traités par TKI de première ou deuxième génération. Dans l'étude d'Izumo et al., cette recherche de mutation de résistance a pu être réalisée chez 75% des patients prélevés par RP-EBUS (49). La mini sonde présente donc un intérêt dans le diagnostic des LPP mais ses indications pourraient être étendues en cas de nécessité de nouvelles biopsies à la recherche de mutation de résistance de l'EGFR.

2-Critères prédictifs

2-1 Critères prédictifs de visualisation de la lésion

Notre étude n'a inclus que les patients qui ont eu un prélèvement par mini sonde. N'ont été prélevés que les patients chez qui une lésion était visualisée en échographie. Sur les 78 patients, 12 n'ont pas été inclus car la lésion n'était pas visualisée. Parmi ces 12 patients, 11 n'avaient pas de signe de la bronche au scanner, la moitié avait une taille inférieure à 2cm, et 58.3% étaient situées au-delà de la 3ème division

bronchique à partir de la bronche segmentaire. Tai et al. ont réalisé une analyse multivariée dans une étude rétrospective. Ils ont déterminé qu'une lésion de moins de 2cm (p=0.019) et une distance au hile > 5cm (p=0.0001) était associée à une diminution de la capacité de la mini-sonde à repérer les lésions cibles(26). Ainsi, il parait délicat de proposer la RP-EBUS au patient présentant une lésion trop petite et trop distale.

2-2 Critères prédictifs de rentabilité diagnostique

Lorsqu'un signe de la bronche était présent au scanner dans notre étude, un diagnostic a pu être déterminé dans 69% des cas. Si ce signe était absent, la rentabilité chutait à 33.3% avec une différence significative en analyse uni (p=0.005) et multivariée (p=0.05). L'influence du signe de la bronche sur les résultats de différents types d'exploration par endoscopie était déjà décrite en 1998 par Bilaçeroğlu (50). La littérature plus récente sur la mini-sonde tend à confirmer ces données. Dans l'étude de Minezawa et al., le signe de la bronche était associé à un diagnostic définitif de la mini sonde en analyse univariée (avec la taille de la lésion et la visibilité de la lésion sur la radiographie de thorax), et restait, en analyse multivariée, un facteur influençant le diagnostic par RP-EBUS (p=0.001)(51). Lee et al. ont également retrouvé que la présence d'un signe de la bronche était fortement associé à un diagnostic définitif donné par la mini-sonde en analyse univariée (p<0.0001) et en analyse multivariée (OR 33.4; IC 95% : 7.550–147.993; p< 0.001)(52). La méta-analyse de Ali et al. a analysé 9 études évaluant l'impact du signe de la bronche sur la rentabilité de la mini-sonde. La rentabilité pour les 868 lésions avec un signe de la bronche au scanner était meilleure de 24.9% par rapport au 494 sans signe de la bronche (IC : 6.7-43.2% ; p=0.008) (29). Notre étude confirme donc l'importance de la présence d'un signe de la bronche au scanner et sa présence doit être un élément déterminant dans le choix de la RP-EBUS comme technique diagnostique.

Nous avons retrouvé une meilleure rentabilité diagnostique lorsque les lésions étaient situées avant la 3ème division bronchique à partir de la bronche segmentaire. Parmi les lésions situées avant la 3ème division bronchique, 74.1% ont eu un diagnostic contre 43.6% des lésions au-delà de la 3ème division bronchique. Cette différence était

significative en analyse uni (p=0.014) et multivariée (p=0.08). Ces données sont concordantes avec la littérature. Dans l'étude de Sasada et al., les lésions >3cm proximales sont significativement plus diagnostiquées que celles situées en périphérie (53). Dans l'étude de Fielding et al., les lésions périphériques avec un contact pleural ont un diagnostic dans 35% des cas, contre 74% des cas pour les lésions n'en ayant pas (p=< 0.01) (36). La RP-EBUS n'est probablement pas l'examen idéal pour les lésions situées au-delà de la 3ème division bronchique à partir de la bronche segmentaire. Notre étude et la littérature suggèrent que la biopsie sous scanner devrait être l'investigation de première intention pour les lésions situées à proximité de la plèvre viscérale (22).

Dans notre étude, lorsque l'image échographique retrouvait une lésion circonférentielle à la sonde, le diagnostic était possible dans 66.7% des cas. Lorsque l'image était tangentielle le rendement diagnostique diminuait à 37.5%. Cette différence était significative en analyse univariée. Cette donnée est également retrouvée dans la littérature. Dans leur essai randomisé de 467 nodules, Chen et al. insistent sur la différence de rentabilité en fonction de la position de la sonde par rapport à la lésion. En effet, leur rentabilité est de 84% en cas d'image circonférentielle, contre 48% en cas d'image tangentielle (p=0.0008) (33). Dans l'étude de Kurimoto et al., le rendement diagnostique était significativement supérieur à 87% lorsque la sonde était à l'intérieur de la lésion, que lorsque la sonde était adjacente (42% de rentabilité) (p< 0.0001) (30). Enfin, dans la revue de la littérature de Ishiwata et al., les auteurs considèrent que la position de la sonde par rapport à la lésion est l'élément le plus influant sur la rentabilité de la RP-EBUS (22).

La taille de la lésion n'a pas été un élément influençant la rentabilité de la RP-EBUS dans notre étude. Pour comparer notre étude à la littérature, nous avons choisis de séparer nos groupes de patients en fonction d'une taille de lésion supérieure ou inférieure à 2cm. Parmi les 52 patients avec une lésion de plus 2cm, 31 d'entre eux ont eu un diagnostic (soit 52%). La littérature n'est pas unanime concernant l'influence de la taille de la LPP sur la rentabilité de la RP-EBUS. Dans leur méta-analyse de 2017, Zang et al. ne concluent pas sur le rôle de la taille du nodule au vue de la discordance des différentes études qu'ils avaient inclus (39). Hayama et al. n'ont pas trouvé de différence significative de rentabilité de la mini sonde en fonction de la taille

du nodule en analyse uni (p=1) ou multivariée (p = 0.83) (54). A l'inverse, Ikezawa et al. retrouvent une influence de la taille sur la rentabilité en analyse uni (p<0.01) et multi variée (p = 0.034) (55). Ali et al., dans leur méta-analyse, ont retrouvé 28 études comparant les lésions de plus ou moins de 2cm. La différence de rendement pondéré pour ces 3174 lésions était de 14.8% à l'avantage des 2107 lésions > 2cm (p<0.001). Ils ont également analysé 8 études comparant les lésions de plus ou moins de 3cm. Le rendement pondéré pour les 544 lésions <3cm était de 58.7% (IC 95% : 46,1-70,7%), celui des 656 lésions >3cm de 68.4% (IC 95% : 61,7-74,8%). Cependant, cette différence n'était pas statistiquement significative (p = 0.107) (29).
Si la taille de la lésion peut avoir une influence sur la rentabilité de la RP-EBUS, elle ne représente probablement pas son facteur le plus déterminant et ne devrait sans doute pas à elle seule limiter l'indication de la mini-sonde.

Concernant la topographie des lésions dans les différents lobes, notre étude retrouve une prévalence des lésions dans les lobes supérieurs. Il n'existe cependant pas de supériorité de rentabilité significative en fonction de la topographie des lésions. La littérature tend à confirmer ces données, soit en concluant également à une absence de corrélation, soit par des conclusions non-unanimes. Dans leur méta-analyse, Steinford et al. ont analysé 16 études. Sur ces 16 études, 8 ont analysé l'effet de la topographie de la lésion pulmonaire périphérique sur le rendement diagnostique de la mini sonde. Pour 5 d'entre elles, aucune corrélation n'est mise en évidence (27). Yamada et al. ont noté un rendement plus élevé pour les PPL positionnés dans le lobe moyen (56), Eberhardt et al. retouvent un rendement plus élevé dans le lobe moyen et le lobe inférieur droit (57), tandis que Kurimoto et al. mettent en évidence un rendement moindre pour le segment apical du lobe supérieur gauche (30). Dans leur méta-analyse, Ali et al. concluent à une absence d'influence de la localisation lobaire d'une lésion sur le rendement de la mini-sonde (29).
Au vu de ces résultats disparates, la topographie de la lésion dans les différents lobes ne devrait pas influencer la décision d'un prélèvement par RP-EBUS.

En ce qui concerne le nombre de biopsies réalisées, notre étude n'a pas retrouvé de différence entre les patients ayant plus ou moins de 5 biopsies. Le fait est qu'il n'y avait pas de différence significative dans le nombre de biopsies réalisées entre les patients avec un diagnostic définitif et ceux sans diagnostic. Asahina et al retrouvent

au contraire une différence de rentabilité entre les deux groupes, avec un plus grand nombre de prélèvement chez les patients avec un diagnostic (p=0.003) (58). Dans l'étude de Yamada et al., un diagnostic est porté chez les patients avec une, deux, trois, quatre ou cinq biopsies, avec un rendement respectif de 65%, 80%, 87%, 91% et 97%. Les auteurs notent un plateau du rendement diagnostic au-delà de 5 prélèvements (56). Pour réaliser des analyses moléculaires, la méta-analyse de Labarca et al. préconisent au moins 4 prélèvements (59). Ainsi le nombre de nos prélèvements n'a pas influencé la rentabilité de la mini sonde dans notre étude. Toutefois la taille de ces prélèvements peut être très réduite, et peut passer inaperçue à l'inclusion dans les blocs de paraffine. Certains petits prélèvements peuvent alors être éliminés lors de la préparation des lames destinées aux anatomopathologistes, réduisant la probabilité d'un diagnostic. L'utilisation d'un filtrage plus fin avant mise en paraffine pourrait éviter les pertes d'échantillons.

3- Taux de complication

La mini-sonde a eu dans notre étude un taux de complication de 3.0%, soit 2 patients sur les 66 prélevés, dont 1 hémoptysie et 1 pneumothorax drainé. Hayama et al. rapportent dans leur étude un taux de complication de 1.5% dont 0.8% de pneumothorax (35). Comparée à la ponction sous scanner, Fielding et al. retrouvent dans leur étude un taux de pneumothorax dans le groupe de patient ayant eu une RP-EBUS de 8.1% contre 30.3% pour le groupe de patient ayant eu une ponction sous scanner avec une différence significative entre les deux groupes (p=0.02) (60). La RP-EBUS bénéficie donc d'un taux de complication faible, même en présence d'un emphysème pulmonaire. Lee et al. ne rapportent aucune hémoptysie ou pneumothorax chez cette catégorie de patient emphysémateux dans leur étude de 393 patients incluent entre février 2017 et avril 2018(52).

4- Biais et limites

Les conclusions de notre étude sont limitées par notre faible échantillon et le caractère rétrospectif du recueil de données. Notre échantillon est notamment trop limité pour nous permettre de porter des conclusions sur l'implications de la RP-EBUS dans le diagnostic de lésions bénignes.

Conclusion

La Fibroscopie guidée par mini-sonde est un examen rentable pour le diagnostic étiologique de lésions pulmonaires périphériques à condition de bien déterminer les caractéristiques topographiques des lésions et leurs rapports avec les bronches adjacentes. Les lésions devront idéalement être situées avant la quatrième division bronchique, avec un signe de la bronche au scanner. La fibroscopie avec mini-sonde représente un des examens les plus sécurisés dans l'exploration de lésions pulmonaires périphériques.

L'intérêt grandissant pour le dépistage radiographique du cancer du poumon entraînera probablement une augmentation du nombre de lésions périphériques identifiées. Les lésions cibles de prédilection de la RP-EBUS ne sont probablement pas celles en contact ou à moins de 1cm de la plèvre. Les lésions situées à moins de 1cm de la plèvre seront probablement plus accessibles à la ponction sous scanner. Celles situées en contact avec la plèvre pourront certainement bénéficier des progrès en matière de ponction thoracique sous échographie. L'annexe 2 propose quelle technique choisir en fonction de la localisation de la lésion. Mais pour mieux déterminer la place de la mini sonde, et des autres techniques, dans la démarche diagnostique des lésions pulmonaires périphériques, il convient de réaliser des études prospectives et des méta-analyses comparant la rentabilité de la RP-EBUS aux autres examens diagnostiques en fonction des caractéristiques des lésions. Ces analyses pourraient amener à créer un algorithme décisionnel visant à guider le clinicien dans le choix de l'examen le mieux adapter à l'exploration de la lésion cible.

Bibliographie

1. item_203_OPACITES_MASSES.pdf Disponible sur: http://cep.splf.fr/wp-content/uploads/2015/01/item_203_OPACITES_MASSES.pdf

2. Nodule-pulmonaire_S-Bennani.pdf Disponible sur: http://des-pneumo.org/wp-content/uploads/2018/12/Nodule-pulmonaire_S-Bennani.pdf

3. Estimations nationales de l'incidence et de la mortalité par cancer en France métropolitaine entre 1990 et 2018 Disponible sur: https://www.e-cancer.fr/Professionnels-de-sante/Les-chiffres-du-cancer-en-France/Epidemiologie-des-cancers/Les-cancers-les-plus-frequents/Cancer-du-poumon

4. Goldstraw P, Chansky K, Crowley J, Rami-Porta R, Asamura H, Eberhardt WEE, et al. The IASLC Lung Cancer Staging Project: Proposals for Revision of the TNM Stage Groupings in the Forthcoming (Eighth) Edition of the TNM Classification for Lung Cancer. J Thorac Oncol. 1 janv 2016;11(1):39-51.

5. Netgen. Le nodule pulmonaire solitaire. Revue Médicale Suisse. Disponible sur: https://www.revmed.ch/RMS/2008/RMS-180/Le-nodule-pulmonaire-solitaire

6. National Lung Screening Trial Research Team, Aberle DR, Adams AM, Berg CD, Black WC, Clapp JD, et al. Reduced lung-cancer mortality with low-dose computed tomographic screening. N Engl J Med. 4 août 2011;365(5):395-409.

7. Ouvrage collectif édité par l'inca. Cancer du poumon, Bilan initial, collection Recommandations et référentiels, , boulognebillancourt, juin 2011. [Internet]. Disponible sur: https://www.em-consulte.com/rmr/article/151541

8. Nomori H, Watanabe K, Ohtsuka T, Naruke T, Suemasu K, Uno K. Evaluation of F-18 fluorodeoxyglucose (FDG) PET scanning for pulmonary nodules less than 3 cm in diameter, with special reference to the CT images. Lung Cancer Amst Neth. juill 2004;45(1):19-27.

9. Molinier O, Dehe C, Goupil F, Lemeunier-Lelievre P, Paris A, Lebas F-X. Nodule pulmonaire solitaire. Wwwem-Premiumcomdatatraitestmtm-34165 19 oct 2009 Disponible sur: https://www-em-premium-com.ezproxy.normandie-univ.fr/article/228894/resultatrecherche/10

10. Jiménez MF, Spanish Video-Assisted Thoracic Surgery Study Group. Prospective study on video-assisted thoracoscopic surgery in the resection of pulmonary nodules: 209 cases from the Spanish Video-Assisted Thoracic Surgery Study Group. Eur J Cardio-Thorac Surg Off J Eur Assoc Cardio-Thorac Surg. mai 2001;19(5):562-5.

11. DiBardino DM, Yarmus LB, Semaan RW. Transthoracic needle biopsy of the lung. J Thorac Dis. déc 2015;7(Suppl 4):S304-316.

12. Tsukada H, Satou T, Iwashima A, Souma T. Diagnostic accuracy of CT-guided automated needle biopsy of lung nodules. AJR Am J Roentgenol. juill 2000;175(1):239-43.

13. Ohno Y, Hatabu H, Takenaka D, Higashino T, Watanabe H, Ohbayashi C, et al. CT-guided transthoracic needle aspiration biopsy of small (< or = 20 mm) solitary pulmonary nodules. AJR Am J Roentgenol. juin 2003;180(6):1665-9.

14. Heerink WJ, de Bock GH, de Jonge GJ, Groen HJM, Vliegenthart R, Oudkerk M. Complication rates of CT-guided transthoracic lung biopsy: meta-analysis. Eur Radiol. janv 2017;27(1):138-48.

15. Wiener RS, Schwartz LM, Woloshin S, Welch HG. Population-based risk for complications after transthoracic needle lung biopsy of a pulmonary nodule: an analysis of discharge records. Ann Intern Med. 2 août 2011;155(3):137-44.

16. Brosseau S, Nguenang M, Pluvy J, Mahdjoub E, Khalil A, Zalcman G, et al. Nodule pulmonaire isolé. Wwwem-Premiumcomdatatraitestmtm-71463 [Internet]. 18 sept 2018; Disponible sur: https://www-em-premium-com.ezproxy.normandie-univ.fr/article/1244272/resultatrecherche/10

17. Masson E. Place de l'endoscopie bronchique dans le diagnostic de cancer bronchique [Internet]. EM-Consulte. Disponible sur: https://www.em-consulte.com/rmr/article/1101458

18. Mazzone P, Jain P, Arroliga AC, Matthay RA. Bronchoscopy and needle biopsy techniques for diagnosis and staging of lung cancer. Clin Chest Med. mars 2002;23(1):137-58, ix.

19. Rivera MP, Mehta AC, Wahidi MM. Establishing the diagnosis of lung cancer: Diagnosis and management of lung cancer, 3rd ed: American College of Chest Physicians evidence-based clinical practice guidelines. Chest. mai 2013;143(5 Suppl):e142S-e165S.

20. Baaklini WA, Reinoso MA, Gorin AB, Sharafkaneh A, Manian P. Diagnostic yield of fiberoptic bronchoscopy in evaluating solitary pulmonary nodules. Chest. avr 2000;117(4):1049-54.

21. Rosell A, Monso E, Lores L, Vilà X, Latjos M, Ruiz J, Morera J, Cytology of bronchial biopsy rinse fluid to improve the diagnostic yield for lung cancer. Eur Respir J. 1 déc 1998;12(6):1415-8.

22. Ishiwata T, Gregor A, Inage T, Yasufuku K. Advances in interventional diagnostic bronchoscopy for peripheral pulmonary lesions. Expert Rev Respir Med. 2019;13(9):885-97.

23. Hürter T, Hanrath P. Endobronchial sonography: feasibility and preliminary results. Thorax. juill 1992;47(7):565-7.

24. Hermant C, Mhanna L. L'endoscopie diagnostique: quelles procédures pour les tumeurs périphériques ? Rev Mal Respir Actual. 1 oct 2019;11(3):226-31.

25. Izumo T, Sasada S, Chavez C, Matsumoto Y, Tsuchida T. Radial endobronchial ultrasound images for ground-glass opacity pulmonary lesions. Eur Respir J. 1 juin 2015;45(6):1661-8.

26. Tay JH, Irving L, Antippa P, Steinfort DP. Radial probe endobronchial ultrasound: factors influencing visualization yield of peripheral pulmonary lesions. Respirol Carlton Vic. janv 2013;18(1):185-90.

27. Steinfort DP, Khor YH, Manser RL, Irving LB. Radial probe endobronchial ultrasound for the diagnosis of peripheral lung cancer: systematic review and meta-analysis. Eur Respir J. 1 avr 2011;37(4):902-10.

28. Wang Memoli JS, Nietert PJ, Silvestri GA. Meta-analysis of Guided Bronchoscopy for the Evaluation of the Pulmonary Nodule. Chest. août 2012;142(2):385-93.

29. Ali MS, Trick W, Mba BI, Mohananey D, Sethi J, Musani AI. Radial endobronchial ultrasound for the diagnosis of peripheral pulmonary lesions: A systematic review and meta-analysis. Respirol Carlton Vic. 2017;22(3):443-53.

30. Kurimoto N, Miyazawa T, Okimasa S, Maeda A, Oiwa H, Miyazu Y, et al. Endobronchial ultrasonography using a guide sheath increases the ability to diagnose peripheral pulmonary lesions endoscopically. Chest. sept 2004;126(3):959-65.

31. Eberhardt R, Ernst A, Herth FJF. Ultrasound-guided transbronchial biopsy of solitary pulmonary nodules less than 20 mm. Eur Respir J. 1 déc 2009;34(6):1284-7.

32. Yoshikawa M, Sukoh N, Yamazaki K, Kanazawa K, Fukumoto S, Harada M, et al. Diagnostic value of endobronchial ultrasonography with a guide sheath for peripheral pulmonary lesions without X-ray fluoroscopy. Chest. juin 2007;131(6):1788-93.

33. Chen A, Chenna P, Loiselle A, Massoni J, Mayse M, Misselhorn D. Radial probe endobronchial ultrasound for peripheral pulmonary lesions. A 5-year institutional experience. Ann Am Thorac Soc. mai 2014;11(4):578-82.

34. Chao T-Y, Chien M-T, Lie C-H, Chung Y-H, Wang J-L, Lin M-C. Endobronchial ultrasonography-guided transbronchial needle aspiration increases the diagnostic yield of peripheral pulmonary lesions: a randomized trial. Chest. juill 2009;136(1):229-36.

35. Hayama M, Izumo T, Matsumoto Y, Chavez C, Tsuchida T, Sasada S. Complications with Endobronchial Ultrasound with a Guide Sheath for the Diagnosis of Peripheral Pulmonary Lesions. Respir Int Rev Thorac Dis. 2015;90(2):129-35.

36. Fielding DIK, Robinson PJ, Kurimoto N. Biopsy site selection for endobronchial ultrasound guide-sheath transbronchial biopsy of peripheral lung lesions. Intern Med J. févr 2008;38(2):77-84.

37. Paone G, Nicastri E, Lucantoni G, Dello Iacono R, Battistoni P, D'Angeli AL, et al. Endobronchial ultrasound-driven biopsy in the diagnosis of peripheral lung lesions. Chest. nov 2005;128(5):3551-7.

38. Huang C-T, Ruan S-Y, Tsai Y-J, Ho C-C, Yu C-J. Experience improves the performance of endobronchial ultrasound-guided transbronchial biopsy for peripheral pulmonary lesions: A learning curve at a medical centre. 20 juin 2017;12(6). Disponible sur: https://www.ncbi.nlm.nih.gov/pmc/articles/PMC5478147/

39. Zhang L, Wu H, Wang G. Endobronchial ultrasonography using a guide sheath technique for diagnosis of peripheral pulmonary lesions. Endosc Ultrasound. 2017;6(5):292-9.

40. Asano F, Matsuno Y, Tsuzuku A, Anzai M, Shinagawa N, Yamazaki K, et al. Diagnosis of peripheral pulmonary lesions using a bronchoscope insertion guidance system combined with endobronchial ultrasonography with a guide sheath. Lung Cancer Amst Neth. juin 2008;60(3):366-73.

41. Izumo T, Sasada S, Chavez C, Matsumoto Y, Hayama M, Tsuchida T. The diagnostic value of histology and cytology samples during endobronchial ultrasound with a guide sheath. Jpn J Clin Oncol. avr 2015;45(4):362-6.

42. Kuo C-H, Lin S-M, Lee K-Y, Chung F-T, Lo Y-L, Hsiung T-C, et al. Endobronchial ultrasound-guided transbronchial biopsy and brushing: a comparative evaluation for the diagnosis of peripheral pulmonary lesions. Eur J Cardio-Thorac Surg Off J Eur Assoc Cardio-Thorac Surg. mai 2014;45(5):894-8.

43. Ishida T, Asano F, Yamazaki K, Shinagawa N, Oizumi S, Moriya H, et al. Virtual bronchoscopic navigation combined with endobronchial ultrasound to diagnose small peripheral pulmonary lesions: a randomised trial. Thorax. déc 2011;66(12):1072-7.

44. Eberhardt R, Anantham D, Ernst A, Feller-Kopman D, Herth F. Multimodality bronchoscopic diagnosis of peripheral lung lesions: a randomized controlled trial. Am J Respir Crit Care Med. 1 juill 2007;176(1):36-41.

45. Oki M, Saka H, Kitagawa C, Kogure Y, Mori K, Kajikawa S. Endobronchial Ultrasound-Guided Transbronchial Biopsy Using Novel Thin Bronchoscope for Diagnosis of Peripheral Pulmonary Lesions. J Thorac Oncol. 1 oct 2009;4(10):1274-7.

46. Kim I, Kim A, Lee CH, Lee G, Kim A, Jo EJ, et al. Reliability of PD-L1 assays using small tissue samples compared with surgical specimens. Medicine (Baltimore). avr 2019;98(14):e14972.

47. Guisier F, Lachkar S, Obstoy B, Lamy A, Abramovici-Roels O, Salaun M, et al. Analyse moléculaire des adénocarcinomes pulmonaires périphériques diagnostiqués par échographie endobronchique par minisonde (EBUS radiale). Rev Mal Respir. janv 2015;32:A46.

48. Guisier F, Salaün M, Lachkar S, Lamy A, Piton N, Obstoy B, et al. Molecular analysis of peripheral non-squamous non-small cell lung cancer sampled by radial EBUS. Respirology. 2016;21(4):718-26.

49. Izumo T, Matsumoto Y, Chavez C, Tsuchida T. Re-biopsy by endobronchial ultrasound procedures for mutation analysis of non-small cell lung cancer after EGFR tyrosine kinase inhibitor treatment. BMC Pulm Med 26 juill 2016 Disponible sur: https://www.ncbi.nlm.nih.gov/pmc/articles/PMC4960795/

50. Bilaçeroğlu S, Kumcuoğlu Z, Alper H, Osma E, Cağirici U, Günel O, et al. CT bronchus sign-guided bronchoscopic multiple diagnostic procedures in carcinomatous solitary pulmonary nodules and masses. Respir Int Rev Thorac Dis. 1998;65(1):49-55.

51. Minezawa T, Okamura T, Yatsuya H, Yamamoto N, Morikawa S, Yamaguchi T, et al. Bronchus sign on thin-section computed tomography is a powerful predictive factor for successful transbronchial biopsy using endobronchial ultrasound with a guide sheath for small peripheral lung lesions: a retrospective observational study. BMC Med Imaging. 21 juin 2015;15. Disponible sur: https://www.ncbi.nlm.nih.gov/pmc/articles/PMC4475307/

52. Lee KM, Lee G, Kim A, Mok J, Lee JW, Jeong YJ, et al. Clinical outcomes of radial probe endobronchial ultrasound using a guide sheath for diagnosis of peripheral lung lesions in patients with pulmonary emphysema. Respir Res. 6 août 2019;20(1):177.

53. Sasada S, Izumo T, Chavez C, Matsumoto Y, Tsuchida T. A new middle-range diameter bronchoscope with large channel for transbronchial sampling of peripheral pulmonary lesions. Jpn J Clin Oncol. sept 2014;44(9):826-34.

54. Hayama M, Okamoto N, Suzuki H, Tamiya M, Shiroyama T, Tanaka A, et al. Radial endobronchial ultrasound with a guide sheath for diagnosis of peripheral cavitary lung lesions: a retrospective study. BMC Pulm Med. 11 mai 2016;16. Disponible sur: https://www.ncbi.nlm.nih.gov/pmc/articles/PMC4866378/

55. Ikezawa Y, Sukoh N, Shinagawa N, Nakano K, Oizumi S, Nishimura M. Endobronchial ultrasonography with a guide sheath for pure or mixed ground-glass opacity lesions. Respir Int Rev Thorac Dis. 2014;88(2):137-43.

56. Yamada N, Yamazaki K, Kurimoto N, Asahina H, Kikuchi E, Shinagawa N, et al. Factors related to diagnostic yield of transbronchial biopsy using endobronchial ultrasonography with a guide sheath in small peripheral pulmonary lesions. Chest. août 2007;132(2):603-8.

57. Eberhardt R, Ernst A, Herth FJF. Ultrasound-guided transbronchial biopsy of solitary pulmonary nodules less than 20 mm. Eur Respir J. 1 déc 2009;34(6):1284-7.

58. Asahina H, Yamazaki K, Onodera Y, Kikuchi E, Shinagawa N, Asano F, et al. Transbronchial biopsy using endobronchial ultrasonography with a guide sheath and virtual bronchoscopic navigation. Chest. sept 2005;128(3):1761-5.

59. Labarca G, Folch E, Jantz M, Mehta HJ, Majid A, Fernandez-Bussy S. Adequacy of Samples Obtained by Endobronchial Ultrasound with Transbronchial Needle Aspiration for Molecular Analysis in Patients with Non-Small Cell Lung Cancer. Systematic Review and Meta-Analysis. Ann Am Thorac Soc. 2018;15(10):1205-16.

60. Fielding DI, Chia C, Nguyen P, Bashirzadeh F, Hundloe J, Brown IG, et al. Prospective randomised trial of endobronchial ultrasound-guide sheath versus computed tomography-guided percutaneous core biopsies for peripheral lung lesions. Intern Med J. 2012;42(8):894-900.

Annexes

Données	Effectif	Pourcentage
Anesthésie		
Générale	16	24.2%
Locale	50	75.8%
Temps de procédure		
Temps de procédure moyen	20min (+/- 7.8min)	
Procédure > 30min	14	21.2%
Procédure < 30min	52	78.8%
Prélèvements*		
Nombre moyen de prélèvement	6.5 (+/- 1.5)	
Patients prélevés à la mini-pince	63	95.5%
Patients prélevés à la pince standard	22	33.3%
Utilisation de la brosse cytologique	38	57.6%

* : plusieurs types de prélèvements possibles par procédure.

Annexe 1 : Données de la procédure endoscopique

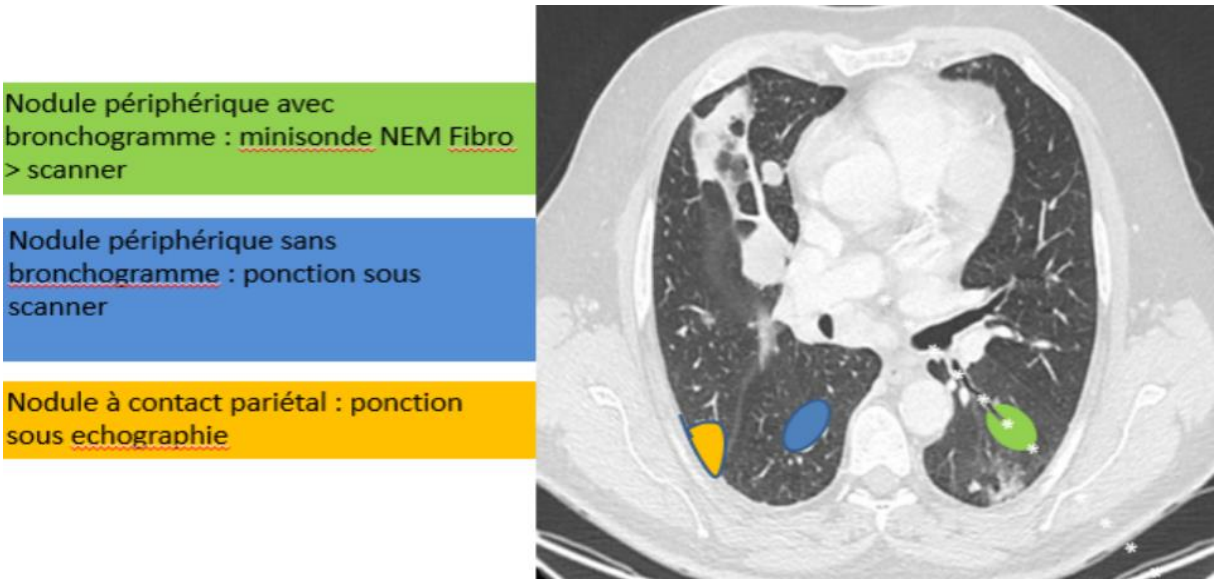

Annexe 2 : Modalités de la technique de biopsie en fonction des caractéristiques de la lésion cible

« Par délibération de son Conseil en date du 10 Novembre 1972, l'Université n'entend donner aucune approbation ni improbation aux opinions émises dans les thèses ou mémoires. Ces opinions doivent être considérées comme propres à leurs auteurs ».

VU, le Président de Thèse

VU, le Doyen de la Faculté

VU et permis d'imprimer
en référence à la délibération
du Conseil d'Université
en date du 14 Décembre 1973

Pour le Président
de l'Université de CAEN et P.O

Le Doyen

ANNEE DE SOUTENANCE :2019/2020

NOM ET PRENOM DE L'AUTEUR : FRIBOURG PAUL

TITRE DE LA THESE : **Rendement diagnostique et critères prédictifs des biopsies bronchiques écho-guidées par mini-sonde dans le cadre des lésions pulmonaires périphériques : étude mono centrique rétrospective au CHU de Caen**

RESUME DE LA THESE EN FRANÇAIS :
Introduction : L'écho-endoscopie radiale est une technique endoscopique permettant de localiser les lésions pulmonaires périphériques en temps réel afin de réaliser des prélèvements. L'objectif principal de cette étude était d'évaluer la performance diagnostique de la mini-sonde au sein de notre centre et de déterminer les facteurs prédictifs de rentabilité diagnostique.
Méthodes : Il s'agit d'une étude rétrospective monocentrique portant sur les patients prélevés après repérage par mini-sonde entre avril 2019 et juillet 2020 au centre hospitalier universitaire de Caen.
Résultats : Sur cette période, 66 patients ont eu un prélèvement après repérage par mini sonde. Un diagnostic a été possible dans 56.1% des cas dont 78.4% de néoplasie pulmonaire. L'analyse du PDL1 a pu être réalisée dans 73.9% des cas. La recherche de mutation a pu être réalisée dans 76.4% des cas d'adénocarcinome. Les facteurs influençant la rentabilité diagnostique étaient : la présence d'un signe de la bronche au scanner (p=0.005), la proximité de la lésion (au niveau ou avant la troisième division bronchique) (p=0.014), une image échographique circonférentielle (p=0.022).
Conclusion : L'écho-endoscopie radiale est un examen diagnostique rentable pour la caractérisation de lésions pulmonaires périphériques à condition de correctement caractériser les lésions éligibles à la technique.

MOTS CLES : écho-endoscopie, lésion pulmonaire périphérique, rendement diagnostique

TITRE DE LA THESE EN ANGLAIS **: Diagnostic performance and predictive criteria of mini-probe echo-guided bronchial biopsies in the context of peripheral lung lesions : retrospective single-center study at the Caen university hospital center**

RESUME DE LA THESE EN ANGLAIS :
Introduction : Radial echo-endoscopy is an endoscopic technique that allows to locate peripheral lung lesions in real time in order to take samples. The main objective of this study was to evaluate the diagnostic performance of the radial echo-endoscopy in our center and to determine predictive factors of diagnostic effectiveness.
Methods : This is a monocentric retrospective study of patients with biopsies after mini-probe locating between April 2019 and July 2020 at the Centre Hospitalier Universitaire de Caen.
Results : Over this period, 66 patients were sampled after being located by miniature probe. A diagnosis was possible in 56.1% of cases, of which 78.4% were pulmonary neoplasia. Analysis of PDL1 was possible in 73.9% of cases. Mutation testing was performed in 76.4% of adenocarcinoma cases. Factors influencing the diagnostic profitability were: the presence of a sign of the bronchus on the CT scan (p=0.005), the proximity of the lesion (at or before the third bronchial division) (p=0.014), a circumferential ultrasound image (p=0.022).
Conclusion : Radial echo-endoscopy is a effective diagnostic examination for the characterization of peripheral lung lesions provided that the eligible lesions for the technique are properly characterized

KEY WORDS : echo-endoscopy, peripheral pulmonary lesion, diagnostic yeld