



HAL
open science

Réhabilitation prothétique complexe d'usures dentaires sévères

Pierre Bangoura

► **To cite this version:**

Pierre Bangoura. Réhabilitation prothétique complexe d'usures dentaires sévères. Sciences du Vivant [q-bio]. 2020. dumas-03188171

HAL Id: dumas-03188171

<https://dumas.ccsd.cnrs.fr/dumas-03188171>

Submitted on 6 Apr 2021

HAL is a multi-disciplinary open access archive for the deposit and dissemination of scientific research documents, whether they are published or not. The documents may come from teaching and research institutions in France or abroad, or from public or private research centers.

L'archive ouverte pluridisciplinaire **HAL**, est destinée au dépôt et à la diffusion de documents scientifiques de niveau recherche, publiés ou non, émanant des établissements d'enseignement et de recherche français ou étrangers, des laboratoires publics ou privés.



Distributed under a Creative Commons Attribution - NonCommercial - NoDerivatives 4.0 International License



AVERTISSEMENT

Cette thèse d'exercice est le fruit d'un travail approuvé par le jury de soutenance et réalisé dans le but d'obtenir le diplôme d'État de docteur en chirurgie dentaire. Ce document est mis à disposition de l'ensemble de la communauté universitaire élargie.

Il est soumis à la propriété intellectuelle de l'auteur. Ceci implique une obligation de citation et de référencement lors de l'utilisation de ce document.

D'autre part, toute contrefaçon, plagiat, reproduction illicite encourt toute poursuite pénale.

Code de la Propriété Intellectuelle. Articles L 122.4

Code de la Propriété Intellectuelle. Articles L 335.2 - L 335.10



UNIVERSITÉ DE PARIS

UFR D'ODONTOLOGIE - MONTROUGE

Année 2020

N° M069

THÈSE

POUR LE DIPLÔME D'ÉTAT DE DOCTEUR EN CHIRURGIE DENTAIRE

Présentée et soutenue publiquement le : 15 septembre 2020

Par

Pierre BANGOURA

Réhabilitation prothétique complexe d'usures dentaires sévères

Dirigée par M. le Docteur Roddy Kheng

JURY

M. le Professeur Philippe Pirnay

Président

Mme le Professeur Claudine Wulfman

Assesseur

Mme le Docteur Céline Gaucher

Assesseur

M. le Docteur Franck Decup

Assesseur

M. le Docteur Roddy Kheng

Invité



Tableau des enseignants de l'UFR

DÉPARTEMENTS	DISCIPLINES	PROFESSEURS DES UNIVERSITÉS	MAÎTRES DE CONFÉRENCES
1. DÉVELOPPEMENT, CROISSANCE ET PRÉVENTION	ODONTOLOGIE PÉDIATRIQUE	Mme DAVIT-BÉAL Mme DURSUN Mme VITAL	M. COURSON Mme JEGAT Mme SMAIL-FAUGERON Mme VANDERZWALM
	ORTHOPÉDIE DENTO-FACIALE		Mme BENAHMED M. DUNGLAS Mme KAMOUN Mme LE NORCY
	PRÉVENTION, ÉPIDÉMIOLOGIE, ÉCONOMIE DE LA SANTÉ ET ODONTOLOGIE LÉGALE	Mme FOLLIGUET M. PIRNAY	Mme GERMA M. TAVERNIER
2. CHIRURGIE ORALE, PARODONTOLOGIE, BIOLOGIE ORALE	PARODONTOLOGIE	Mme COLOMBIER Mme GOSSET	M. BIOSSE DUPLAN M. GUEZ
	CHIRURGIE ORALE	M. MAMAN Mme RADOI	Mme EJEIL M. GAULTIER M. HADIDA M. MOREAU M. NGUYEN Mme TAÏHI
	BIOLOGIE ORALE	Mme CHAUSSAIN M. GOGLY Mme SÉGUIER Mme POLIARD	M. ARRETO Mme BARDET (MCF) Mme CHARDIN M. FERRE M. LE MAY
3. RÉHABILITATION ORALE	DENTISTERIE RESTAURATRICE ENDODONTIE	Mme BOUKPESSI Mme CHEMLA	Mme BERÈS Mme BESNAULT M. BONTE Mme COLLIGNON M. DECUP Mme GAUCHER
	PROTHÈSES	Mme WULFMAN	M. CHEYLAN M. DAAS M. DOT M. EID Mme FOUILLOUX-PATEY Mme GORIN M. RENAULT M. RIGNON-BRET M. TRAMBA
	FONCTION-DYSFONCTION, IMAGERIE, BIOMATÉRIAUX	M. SALMON	M. ATTAL Mme BENBELAID Mme BENOÎT A LA GUILLAUME (MCF) M. BOUTER M. CHARRIER M. CHERRUAU M. FLEITER Mme FRON CHABOUIS Mme MANGIONE Mme TILOTTA
	PROFESSEURS ÉMÉRITES	M. BÉRENHOLC Mme BRION M. LASFARGUES M. LAUTROU M. LEVY	M. PELLAT M. PIERRISNARD M. SAFFAR Mme WOLIKOW

Liste mise à jour le 04 novembre 2019

Remerciements

À M. le Professeur Philippe Pirnay

Docteur en Chirurgie dentaire

Spécialiste qualifié en Médecine bucco-dentaire

Docteur de l'Université Paris Descartes

Habilité à Diriger des Recherches

Professeur des Universités, UFR d'Odontologie - Montrouge

Praticien Hospitalier, Assistance Publique-Hôpitaux de Paris

Chef de service de l'hôpital Henri-Mondor

Officier de l'ordre des palmes académiques

Lauréat de l'Académie Nationale de Chirurgie dentaire

Lauréat de l'Académie Nationale de Médecine

Lauréat de l'Académie Nationale de Chirurgie

Qui me fait l'honneur de présider ce jury de thèse d'exercice. Je vous remercie de vos conseils et de vos enseignements. J'ai pu ainsi prendre conscience de l'importance du relationnel avec les patients en plus des soins qui leurs sont dispensés. Veuillez recevoir l'expression de ma gratitude et de mon plus grand respect.

À Mme le Professeur Claudine Wulfman

Docteur en Chirurgie dentaire

Spécialiste qualifiée en Médecine bucco-dentaire

Ancien Interne des Hôpitaux

Docteur de l'Université Paris 13

Habilitée à Diriger des Recherches

Professeur des Universités, UFR d'Odontologie - Montrouge

Praticien Hospitalier, Assistance Publique-Hôpitaux de Paris

Merci de me faire l'honneur de siéger dans ce jury. Vous avez été d'une gentillesse et d'un soutien inoubliable dès le début de mon externat. Votre pédagogie et vos conseils m'ont beaucoup apporté en prothèse et dans le relationnel que j'ai avec mes patients. Veuillez recevoir l'expression de ma gratitude et de mon plus grand respect.

À Mme le Docteur Céline Gaucher

Docteur en Chirurgie dentaire

Docteur de l'Université Paris Descartes

Maître de Conférences des Universités, UFR d'Odontologie - Montrouge

Praticien Hospitalier, Assistance Publique-Hôpitaux de Paris

Qui me fait l'honneur de siéger dans ce jury. Je vous remercie énormément de tout ce que vous m'avez apporté. Vous avez été d'un soutien dès mes débuts en clinique et dans la gestion de beaucoup de cas compliqués, dont celui présenté dans cette thèse. Votre gentillesse, la passion que vous avez pour l'odontologie et le côté maternel que vous avez envers vos étudiants m'ont beaucoup touché. Cela a été un honneur d'avoir appris à vos côtés. Veuillez recevoir l'expression de ma gratitude et de mon plus grand respect.

À M. le Docteur Franck Decup

Docteur en Chirurgie dentaire

Docteur de l'Université Paris Descartes

Maître de Conférences des Universités, UFR d'Odontologie - Montrouge

Praticien Hospitalier, Assistance Publique-Hôpitaux de Paris

Qui me fait l'honneur de siéger dans ce jury. Vos cours parfaitement illustrés et enrichissants m'ont été d'une grande aide pendant ma formation et ont suscité mon intérêt pour le collage dentaire. Veuillez recevoir l'expression de ma gratitude et de mon plus grand respect.

À M. le Docteur Roddy Kheng

Docteur en Chirurgie dentaire

Qui m'a fait l'honneur de diriger ce travail. Merci énormément pour votre pédagogie, votre patience ainsi que votre assiduité. Vos conseils et votre soutien m'ont beaucoup apportés. Grâce à vous, j'ai pris goût à l'odontologie prothétique. Vous m'avez toujours poussé à exploiter mes connaissances au service des patients. Et pour cela, je vous en remercie. Veuillez recevoir l'expression de ma gratitude et de mon plus grand respect.

A ma mère, qui a toujours été d'un soutien infaillible dans mon parcours et à qui je dois beaucoup.

A mon père, qui m'a toujours soutenu dans mon parcours.

A mes soeurs et frères qui m'ont toujours encouragé malgré les obstacles.

A mes amis d'enfance qui ont suivi mon parcours et sont toujours présents à mes côtés, **Jacko, Pëndou, Tu-My, Archana, Dalel...**

Aux amis que j'ai rencontré depuis la PACES, **Iman et Cathy**. A **Momo, Paprika et Stéphan** avec qui j'ai survécu pendant toutes ces années en dentaire.

A mes amis et camarades de la Crétéilhood : **Nina, Marina, Jerry (l'escroc), Emile, Marc, Anissa, Fédé, Alexis, les twins** et tout ceux que je n'ai pas cité. J'ai passé de bons moments avec vous et je vous souhaite le meilleur pour l'avenir.

A **Stéphane et Aurélie**, les prothésistes de l'UFR d'Odontologie de Montrouge. Ils ont été d'une aide précieuse dans la gestion du cas présenté dans cette thèse. J'ai énormément appris à vos côtés sur la façon dont travaille un prothésiste. J'ai pris conscience, grâce à vous, de l'importance d'avoir une bonne coordination entre un praticien et son prothésiste.

A tous les AHU et PU-PH qui sont intervenus dans le cas clinique présenté dans cette thèse. Au **Dr N. LEMONIER** qui m'a aidé à comprendre le cas et qui m'a guidé dans sa prise en charge initiale. Au **Dr S. MILLIEZ** pour ses conseils et son avis d'implantologue. Au **Dr L. BONTEMPS**, avec qui j'ai fait mes premiers pas en chirurgie mucogingivale, merci de votre gentillesse et de votre pédagogie. Au **Dr A. COMTE** qui m'a prêté son appareil photo durant toutes ces séances cliniques afin d'illustrer cette thèse. Merci de vos conseils et de votre patience pour ces séances de stratifications et de photographies. Au **Dr A. BRUN**, qui m'a également prêté son appareil photo et pour sa gentillesse et sa pédagogie. Au **Dr G. MILLOT, P. VIENNET** et **L. SAVANNE** qui m'ont encadré et conseillé pour les étapes chirurgicales.

Table des matières

INTRODUCTION	4
1 : PRESENTATION DU CAS CLINIQUE	5
1.1 L'OBSERVATION CLINIQUE EXO-BUCCALE	5
1.2 L'OBSERVATION ENDO-BUCCALE	5
1.2.1 L'examen dentaire	6
1.2.2 L'examen radiographique.....	6
1.2.3 L'examen occluso-fonctionnelle (cf. figure 5).....	7
1.3 LES OBJECTIFS DU TRAITEMENT	8
1.4 LES PROPOSITIONS THERAPEUTIQUES	8
2 : PHASE DIAGNOSTIQUE	9
2.1 LES PERTES DE SUBSTANCES DENTAIRES NON CARIEUSES.....	9
2.1.1 Les usures dentaires	9
2.1.2 L'abrasion ou usures abrasives ou usure à trois corps	10
2.1.3 L'attrition ou l'usure à deux corps	11
2.1.4 L'érosion	12
2.1.5 Abfraction ou usure de fatigue	15
2.2 LE BRUXISME.....	16
2.2.1 L'étiologie	16
2.2.3 Les éléments diagnostiques.....	17
2.3 GENERALITES SUR L'OCCLUSION	18
2.3.1 L'OIM et la fonction de centrage	18
2.3.2 La fonction de calage.....	18
2.3.3 La fonction de guidage	19
2.4 L'ANOMALIE DE L'OCCLUSION OU DYSFONCTIONNEMENT OCCLUSAL.....	19
2.4.1 Les compensations dento-alvéolaires.....	20
2.4.2 Anomalie de calage	21
2.4.5 Synthèse clinique	21
3 : LES MOYENS THERAPEUTIQUES	23
3.1 PREVENTION ET CONTROLE	23
3.1.1 Prévention et contrôle du bruxisme.....	23
3.1.2 Prévention et contrôle de l'érosion dentaire	24
3.2 SOLUTIONS CONSERVATRICES	25

3.2.1. Le gradient thérapeutique	25
3.2.2 L'orthodontie dans les cas d'usures.....	26
3.2.3 Les restaurations en technique directe.....	27
3.2.4 Les restaurations en technique semi-direct.....	28
3.2.5 Les restaurations en technique indirecte.....	28
3.2.6 Mise en œuvre clinique de RPI par « table tops »	30
3.3 LES SOLUTIONS PROTHETIQUES	31
3.3.1 L'augmentation de la DVO	31
3.3.2 La « three steps technique » de Vailati et Belser.....	32
3.3.3 Les prothèses adjointes : couronnes et bridges.....	34
3.3.4. Prothèse Amovible Partielle (PAP)	35
3.3.5 Les prothèses implanto-portées	36
3.4 Les thérapeutiques chirurgicales : résections des tori des maxillaires	37
4: PLAN DE TRAITEMENT	39
4.1 PHASE D'ASSAINISSEMENT	39
4.2 PHASE PRE-PROTHETIQUE	39
4.2.1 Evaluation clinique de la nouvelle DVO	40
4.2.2 Le montage directeur et les wax-up	41
4.2.3 Propositions thérapeutiques.....	45
4.2.4 Ostéoplastie soustractive	46
4.2.5 Avulsion de 36 et élongation coronaire 35.....	48
4.3 PHASE PROTHETIQUE	49
4.3.1 Prothèse transitoire mandibulaire.....	49
4.3.2 Préparations dentaires pour les overlays	51
4.3.3 Empreintes.....	52
4.3.4 Pose	53
4.3.5 Equilibration	55
4.3.6 Stratification antérieure	56
4.4 CHIRURGIE DES TORI	59
5 : DISCUSSION.....	62
5.1 DECISION DE LA PATIENTE ET PLANIFICATION DU PLAN DE TRAITEMENT	62
5.2 LES SOLUTIONS THERAPEUTIQUES POUR COMPLETER LA PRISE EN CHARGE.....	62
5.2.1 L'éducation thérapeutique	62
5.2.2 La pose de gouttière est-elle nécessaire chez un bruxomane chez qui la DVO a été augmentée ?.....	63
5.2.3 La pose d'implants sur une patiente bruxomane est-elle problématique ?.....	63
5.2.4 Les solutions à visée esthétique.....	64
5.2.5. La maintenance	64

5.3 LES DIFFICULTES RENCONTREES PENDANT LE TRAITEMENT.....	65
5.3.1 <i>La complexité du cas</i>	65
5.3.2 <i>La communication</i>	65
5.3.3. <i>Les moyens financiers de la patiente</i>	66
5.3.4 <i>Les interventions chirurgicales</i>	67
5.3.5 <i>La pose et l'équilibration</i>	67
5.3.6 <i>L'adaptation prothétique</i>	68
5.3.7 <i>La durée du plan de traitement</i>	68
5.4 LES POINTS ESSENTIELS A CONSIDERER DANS LA PRISE EN CHARGE	69
5.5 ASPECT MEDICO-LEGAL	70
CONCLUSION	74
BIBLIOGRAPHIE	75
TABLE DES FIGURES	78
TABLE DES TABLEAUX	81

Introduction

Les usures dentaires font partie des affections responsables de la destruction des tissus dentaires, avec la carie et les traumatismes dentaires. L'observation sur des crânes humains anciens montre que ce phénomène remonte au début de l'Humanité. Il est alors admis que ces usures sont physiologiques, et résultent d'un phénomène adaptatif de la denture au bol alimentaire des civilisations anciennes.¹ Dans la société actuelle, elles sont moins marquées du fait que l'alimentation est plus molle. Cependant, des formes pathologiques sont actuellement constatables dans les pays industrialisés, majoritairement. Les usures deviennent un motif de consultation récurrent dans les cabinets dentaires actuellement. Les patients consultent généralement suite à des hypersensibilités dentinaires, des gênes fonctionnelles et/ou esthétiques. La destruction tissulaire est alors à un stade très avancée avec des répercussions plus ou moins importantes sur l'appareil manducateur.

Dans ce contexte, le chirurgien-dentiste doit pouvoir prendre en charge ce type de pathologie. Dans un premier temps, il doit pouvoir les diagnostiquer et ensuite établir une thérapeutique appropriée. Au cours de ces dernières décennies de nombreux traitements ont vu le jour pour la prise en charge des usures. Il convient de se demander comment prendre en charge un patient avec des usures à un stade avancé.

A travers cette thèse d'exercice, je tente de répondre à cette question par le biais de la littérature scientifique et d'un cas clinique que j'ai traité. Après présentation du cas, j'expose la démarche diagnostique des différentes pathologies présentes chez la patiente, appuyé par des revues de la littérature. J'expose de la même façon les thérapeutiques proposées pour la prise en charge des usures avant de présenter le plan de traitement mené chez la patiente. Dans une dernière partie réservée à la discussion, je parle des alternatives thérapeutiques, des difficultés rencontrées au cours du traitement et des thérapeutiques envisageables sur le long terme.

¹ Incau et Saulue, « Comprendre les usures dentaires ».

1 : Présentation du cas clinique

Mme K., âgée de 61 ans, présente au niveau de la santé générale une hépatite C récemment guérie, et des brûlures d'estomac traitées au GAVISCON (Alginate de sodium, Bicarbonate de sodium). Initialement, elle avait une couverture sociale de base sans mutuelle et a acquis des droits à la Couverture Maladie Universelle complémentaire (CMUc) en cours de traitement. Elle consulte suite à des difficultés à manger, et se plaint de « nourritures qui passent entre les dents où il y'a des trous ». Elle souhaite « condamner les trous entre ses dents » et une solution fixe.

1.1 L'observation clinique exo-buccale

- Le visage est symétrique et les étages de la face sont équilibrés.
- La dimension verticale d'occlusion (DVO) est conservée.
- Les lèvres sont soutenues.
- Le sourire est dentaire.
- Aucun signe laissant envisager un trouble de l'articulation temporo-mandibulaire n'a été relevé : l'ouverture buccale est physiologique, absence de déviation à l'ouverture, absence de craquements et de crépitement à l'ouverture ainsi qu'à la fermeture, absence de myalgies.

Figure 1 : Vues exo-buccales de face (gauche), de profil droit (milieu) et sourire forcé (droite)



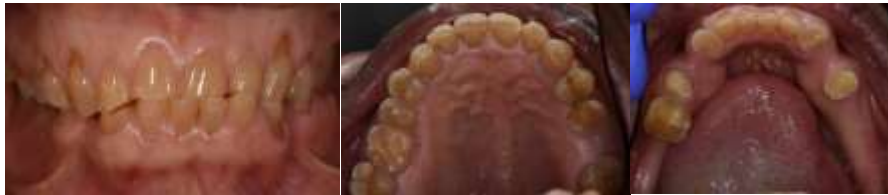Source : Auteur, 2019.

1.2 L'observation endo-buccale

- Elle montre une hygiène perfectible.
- Le parodonte est sain et de type II (d'après la classification de Maynard & Wilson). Néanmoins la présence de récessions parodontales généralisées est notable. L'entretien avec la patiente révèle un brossage traumatique avec un matériel d'hygiène inadapté.
- D'un point de vue esthétique, les collets ne sont pas alignés.

- Un édentement mandibulaire de classe I.2 (d'après la classification de Kennedy).
- Au niveau ostéo-muqueux, les crêtes édentées sont larges dans le sens vestibulo-lingual. Elles sont peu résorbées, notamment au secteur 4. La fibro-muqueuse est ferme et adhérente sur les crêtes édentées. La patiente présente des tori mandibulaires linguaux en regard des prémolaires.
- Les dents 26 et 46 ont été extraites en urgence suite à des traitements endodontiques qui n'ont pas pu aboutir.

Figure 2 : Vues endobuccales



Source : Auteur, 2019.

1.2.1 L'examen dentaire

La patiente présente des usures dentaires généralisées modérées à sévères selon le secteur. Elles sont de natures abrasives, attritives et érosives. Elles sont plus remarquables sur les tables occlusales des molaires maxillaires.

Les usures abrasives sont présentes sur les faces vestibulaires des dents, et sont localisées au niveau des collets. L'anamnèse a corrélé ces usures au brossage traumatique.

L'attrition est remarquable au niveau des secteurs antérieurs et au niveau des couples prémolo-molaires antagonistes. Les surfaces dentaires planes et lissées qui s'emboîtent avec leurs antagonistes est le signe pathognomonique de ce type d'usure. L'ensemble de ces observations suppose un bruxisme.

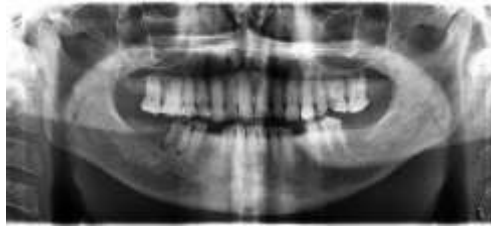Sur le bloc incisivo-canin des fêlures amélaire sont constatables, signe de contraintes excessives exercées sur ces dents.

1.2.2 L'examen radiographique

Le cliché panoramique (cf. figure 3) permet de constater des lésions carieuses sur les dents 26 et 46. Les radiographies rétro-alvéolaires révèlent la fine épaisseur de dentine séparant l'endodonte et la surface occlusale des prémolaires. L'émail en occlusal est absent. La réduction de l'espace endodontique est notable, ainsi que des calcifications camérales sur les molaires.

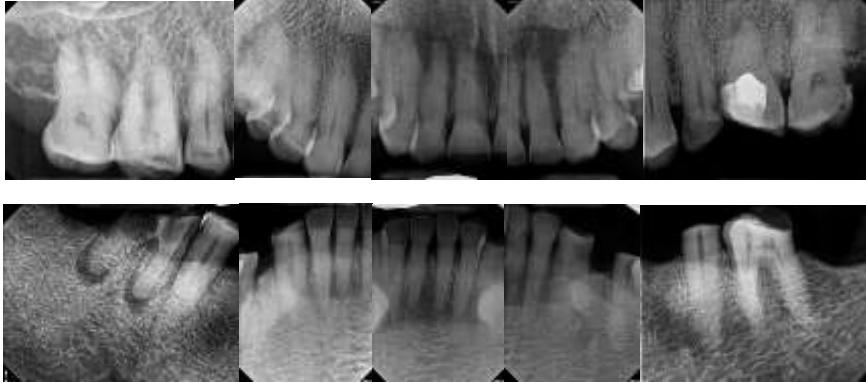
Au niveau osseux, la 46 présente une radio-clarté apicale, signe d'une lésion inflammatoire péri-apicale d'origine endodontique (LIPOE) suite à la carie. Les tori sont également observables, représentés par les zones radio-opaques en regard des prémolaires mandibulaires (cf. figure 4).

Figure 3 : Radiographie panoramique dentaire



Source : Auteur, 2018.

Figure 4 : Bilan de radiographie long cône

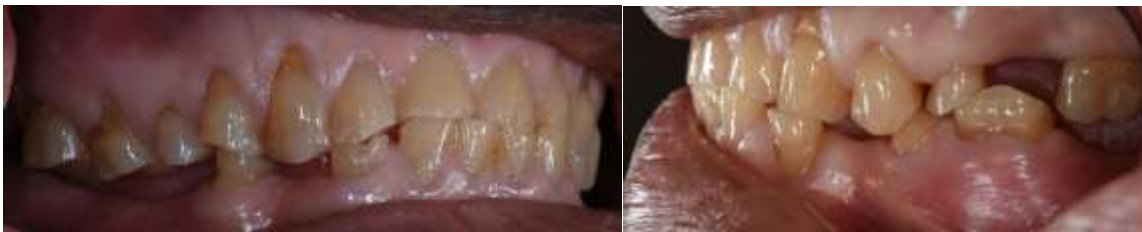

Source : Auteur, 2018.

1.2.3 L'examen occluso-fonctionnelle (cf. figure 5)

- La patiente présente une classe d'Angle I canine gauche.
- Une classe d'Angle III canine est observable à droite.
- L'Occlusion d'Intercuspidie Maximale (OIM) est instable et réitérative. Elle repose essentiellement sur les contacts des secteurs antérieurs. La patiente est en bout-à-bout. Les guidages sont afunctionnels.
- Les courbes de Spee et Wilson se trouvent perturbées par des égressions compensatrices.
- L'espace prothétique est grandement réduit en hauteur dans les secteurs édentés.

Figure 5: Courbes occlusales : l'occlusion droite (haut) et l'occlusion gauche (bas)



Source : Auteur, 2019.

1.3 Les objectifs du traitement

- Restaurer les fonctions masticatrices, répondre à la doléance principale de la patiente qui est la gêne occasionnée par les édentements de 34 et 43.
- Rétablir des courbes d'occlusions idéales.
- Restaurer la denture suites aux pertes de substances.
- Rétablir l'esthétique : même si ce n'est pas la demande première de la patiente, à la vue de l'étendue des restaurations à réaliser, c'est un paramètre à prendre en compte pour ne pas nuire au sourire de la patiente mais à le restaurer.

1.4 Les propositions thérapeutiques

A la mandibule :

- Pose d'implants en regard de 37, 34, 44, 46, 47 suivis des couronnes implanto-portées.
- Pose d'un stellite pour compenser 37, 34, 44, 46, 47
- Overlays ou couronnes sur 36, 35, 33, 43, 45
- Bridges pour compenser les édentements unitaires de 34 et 44
- Facettes ou stratification au composite en technique directe sur 32, 31, 41, 42

Au maxillaire :

- Ré-ingression orthodontique des dents égressées
- Pose d'overlay sur 27, 26, 25, 24, 14, 15, 16, 17
- Bridge pour compenser l'édentement unitaire de 26
- Facettes ou stratification au composite en technique directe sur 12, 11, 21 et 22

Le peu d'espace prothétique disponible a été le principal problème pour atteindre ces objectifs. De plus, il a fallu s'assurer que les futures restaurations puissent être pérennes. Plusieurs facteurs ont dû être contrôlés en amont et en cours de traitement.

Dans un premier temps, il faut identifier les facteurs de risques qui prédisposent et qui entretiennent les lésions observées en bouches. Ensuite il faut s'assurer qu'elles sont à un stade inactif avant d'envisager une quelconque réhabilitation. Les différentes solutions pour gagner en espace prothétique seront alors envisageables. Le plan de traitement sera décrit avant de discuter des différentes solutions alternatives proposées dans ce cas.

2 : Phase diagnostique

La première étape pour traiter un cas comme celui présenté dans cette thèse a été d'établir un diagnostic pour les différentes pathologies observées en bouche.

Nous allons nous intéresser ici aux éléments qui ont permis de diagnostiquer les différents types d'usure et le bruxisme. Nous parlerons également des répercussions qu'elles ont eues sur l'occlusion de la patiente. Nous nous appuyerons sur des revues et articles de la littérature qui décrivent l'ensemble des pathologies citées précédemment.

Pour chaque pathologie une définition sera donnée. Dans la mesure du possible des données épidémiologiques se référant à la maladie seront données. Les différents signes cliniques s'y reportant seront décrits avec leur topographie sur l'organe dentaire. La physiopathologie sera succinctement décrite pour mieux comprendre leurs manifestations cliniques. Les facteurs de risques propres à chaque pathologie seront ainsi identifiés. L'évolution de la pathologie pourra être maîtrisée et des stratégies thérapeutiques propre au patient pourront être mis en place.

2.1 Les pertes de substances dentaires non carieuses

La carie dentaire – qui est définie comme une perte du tissu dentaire suite à l'action déminéralisante des acides bactériens contenus dans la plaque dentaire – ne sera pas abordée dans cette thèse. Elle n'a eu qu'une implication mineure dans la thérapeutique de la patiente. C'est un élément qui a été maîtrisé très tôt au début de la prise en charge et qui par la suite ne nous a plus concerné. Néanmoins, il a fallu l'inclure dans notre diagnostic différentiel à la vue des différentes pertes de substances qui ont été observées.

2.1.1 Les usures dentaires

Ce sont des pertes progressives de substances dentaires d'origine non carieuse. Elles résultent d'une mise en contact de deux substances dentaires qui sont animées d'un mouvement relatif l'un par rapport à l'autre. Elles regroupent différentes terminologies en dentisterie : l'abrasion, l'attrition, l'érosion et l'abfraction. Ces différentes usures interagissent souvent entre elles et potentialisent leurs effets mutuellement, ce qui complique l'établissement d'un diagnostic différentiel.²

² Incau et al., « Usure dentaire : origines et formes des lésions ».

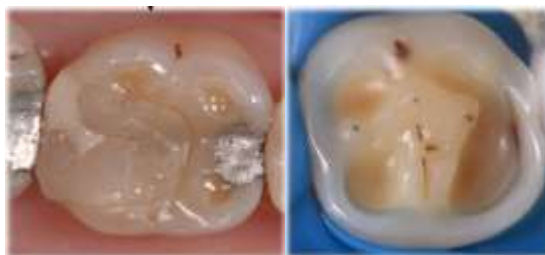2.1.2 L'abrasion ou usures abrasives ou usure à trois corps

Elles résultent de l'interposition d'un objet entre deux corps qui subissent un mouvement l'un contre l'autre.³ Elles sont observables dans les cas de brossage traumatique où les particules du dentifrice s'interposent entre les surfaces dentaires et la brosse à dents.

Elles peuvent être généralisées ou localisées, et ont différentes localisations au niveau de l'organe dentaire : les surfaces occlusales ou les surfaces lisses. La topologie des lésions observées dépendra du troisième corps, de son pouvoir abrasif et de sa mise en relation avec l'organe dentaire. La littérature recense deux causes principales : l'abrasivité du bol alimentaire et le brossage traumatique. Toutefois, l'usage d'un troisième corps lors d'habitudes comportementales ou de tics, tels que l'onychophagie, le port de percings, l'usage de la pipe, doit être pris en compte lors de l'anamnèse.⁴ Cliniquement, dans sa forme généralisée, elle atteint toutes les faces dentaires. Elle est due à la charge abrasive du bol alimentaire qui, lors de la phase d'écrasement de la mastication, se dispersent sur les surfaces dentaires.

Dans sa forme localisée, les usures abrasives sont observables soit au niveau des tables occlusales, soit au niveau du collet dentaire. Au niveau occlusal, il est observé des lésions en cupule avec des bords d'émail émoussés, satinés et arrondis. Cela s'explique par le différentiel de dureté entre l'émail et la dentine, cette dernière s'usant plus vite.⁵ La dentine est souvent exposée et elle présente un aspect brunâtre et brossé.⁶ Une attention doit être portée à la profondeur des cupules dentinaires observées. Ces dernières sont aussi présentes sur des dents corrodées par des acides d'origine non bactérienne. La profondeur des cupules est beaucoup plus importante en cas d'érosion (cf. figure 6).⁷

Figure 6 : Comparaison entre l'usure abrasive (photo de gauche) et l'usure érosive (photo de droite)



Source : Dr Attal, 2016.

L'abrasion du collet dentaire est causée par le brossage traumatique du patient. Cliniquement l'usure cervicale se traduit par des lésions dentaires en encoche à bords nets (cf. figure 7).

³ Incau et Saulue, « Comprendre les usures dentaires ».

⁴ Incau et Saulue.

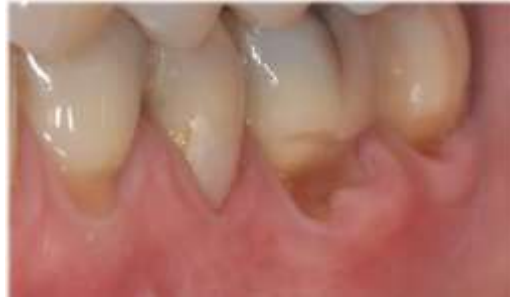⁵ Incau et Saulue.

⁶ Incau et al., « Usure dentaire : origines et formes des lésions ».

⁷ Incau et Saulue, « Comprendre les usures dentaires ».

La géométrie de la lésion constitue ainsi un couloir de passage pour les poils de la brosse à dent, qui aggravent le phénomène si les forces exercées lors du brossage ne sont pas maîtrisées.⁸ Quand la lésion est concave, arrondie et associée à une extension radiculaire peu profonde, le facteur érosif est mis en cause. La dentine dénudée est ramollie par les attaques acides. Le brossage use alors davantage la dentine. Le parodonte présente des récessions gingivales, et des fissures de Stillman sont parfois observées en regard des lésions dentaires. Des sensibilités dentinaires sont donc souvent rapportées.

Figure 7 : Usures cervicales liées à un brossage traumatique



Source : Dr Attal, 2016.

2.1.3 L'attrition ou l'usure à deux corps

C'est la friction de deux corps solides en mouvement dont les surfaces sont en contact direct. Ce phénomène s'observe au cours de la fonction masticatoire, du vieillissement physiologique de l'organe dentaire ou encore dans certaines pathologies comme le bruxisme.⁹

Cliniquement, la présence de facettes dentaires, lisses et brillantes est notable. Les sommets cuspidiens et les bords incisifs s'aplanissent. Les surfaces dentaires antagonistes s'emboîtent, ce qui est pathognomonique à ce type d'usure (cf. figure 8). Si ce n'est pas le cas, c'est qu'un autre phénomène se surajoute et il faut en déterminer la cause. De plus la dentine est située au même niveau que l'émail sans aucune marge et elle présente un aspect luisant notamment quand l'attrition est en phase active. Les dents lésées présentent des angles vifs et cassants. Les répercussions cliniques d'usure à deux corps sont classiquement¹⁰ :

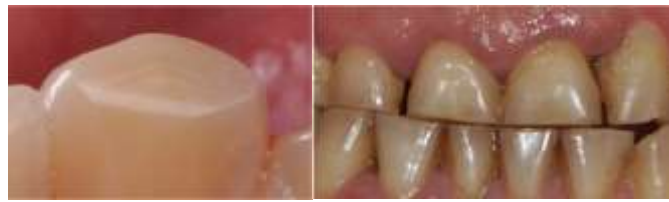- Perte de la Dimension Verticale d'Occlusion (DVO) par usure des cuspidiens d'appuis
- Egressions compensatrices des dents, lorsque la DVO est conservée
- Hypersensibilités dentinaires par destruction des structures dentaires
- Usures des restaurations dentaires (fractures de céramiques...)

⁸ Incau et Saulue.

⁹ Incau et Saulue.

¹⁰ Incau et Saulue.

Figure 8 : Illustration d'une facette d'attrition (gauche) et de la congruence des dents antagonistes



Source : Dr Attal, 2016.

2.1.4 L'érosion

L'érosion ou usure bio-corrosive ne constitue pas une modalité d'usure proprement dite. Elle survient lorsqu'une attaque chimique (acide, chélatant) rompt les liaisons intermoléculaires des tissus dentaires ou des matériaux restaurateurs, potentialisant les différents autres modes d'usure mécaniques (attrition, abrasion, abfraction). Les molécules de surface sont alors chassées et la surface nouvellement exposée est immédiatement attaquée par l'environnement corrosif.¹¹

D'un point de vue épidémiologique, ce type d'usure est plus fréquent dans les pays industrialisés où la consommation de soda a augmenté ces dernières années et les habitudes alimentaires ont évolué (consommation de citron dans les repas et les boissons, bonbons acidulés, siroter entre des boissons acides...)¹².

Tableau 1 : Prévalence de l'érosion dentaire selon le groupe d'âge

Groupe d'âge	Sujets affectés (%)
2 à 5 ans	6 à 50
5 à 9 ans	14 (en denture permanente)
9 à 17 ans	11 à 100
18 à 88 ans	4 à 82

Source : Auteur, d'après Lussi, et Jaeggi. *L'érosion dentaire : diagnostic, évaluation du risque, prévention, traitement*, 2012.

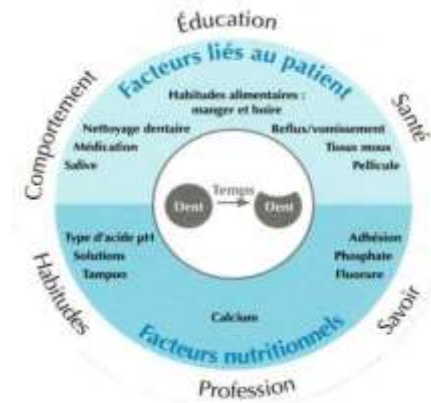
2.1.4.1 L'étiologie et évaluation du risque érosif

L'origine des acides responsables de la destruction tissulaire, impose au clinicien d'en chercher l'origine pour prévenir l'aggravation du phénomène. De plus, la composante multifactorielle des usures nécessite de maîtriser les autres types d'usures qui s'associent à l'érosion afin de limiter les pertes tissulaires. L'évaluation du risque repose essentiellement sur l'anamnèse qui permet d'identifier les habitudes alimentaires et les autres facteurs nocifs (cf. figure 9).

¹¹ Incau et al., « Usure dentaire : origines et formes des lésions ».

¹² Lussi et Jaeggi, *L'érosion dentaire : diagnostic, évaluation du risque, prévention, traitement*.

Figure 9 : Facteurs influençant l'érosion dentaire



Source : Lussi, et Jaeggi. *L'érosion dentaire : diagnostic, évaluation du risque, prévention, traitement*, 2012.

Pour cette raison, ne seront développés que les facteurs à risques identifiées chez Mme K. L'origine des acides responsables d'érosion est soit intrinsèque, soit extrinsèque. Dans le premier cas ce sont les acides gastriques qui sont mis en cause (vomissements, régurgitations ou reflux gastro-œsophagiens). Dans le second cas, les acides sont apportés par les habitudes alimentaires, la médication, voire le milieu environnemental.

Concernant Mme K., une enquête alimentaire a été menée pour identifier les causes probables des lésions qui ont pu être observées cliniquement. Il a été mis en évidence qu'elle consommait régulièrement des agrumes (oranges), des jus de fruits et occasionnellement des sodas. Elle ne consomme pas d'alcool, et ne prend pas de médicament à pH acide ou ayant une incidence sur le débit salivaire. Elle prend régulièrement des antiacides (GAVISCON) pour traiter des brûlures d'estomac fréquentes, ce qui laisse supposer un reflux gastro-œsophagien.

L'érosion et le reflux gastro-œsophagien (RGO) : d'après la Société Nationale Française de Gastro-entérologie, le RGO est défini comme « un passage d'une partie du contenu de l'estomac dans l'œsophage en dehors d'un effort de vomissement ». En France, 10 % de la population souffre de RGO.¹³ Les symptômes classiques du RGO comprennent l'usure dentaires des faces palatines maxillaires (cf. figure 10), les régurgitations acides, les brûlures d'estomac ainsi que des douleurs épigastriques après certains aliments et boissons.¹⁴

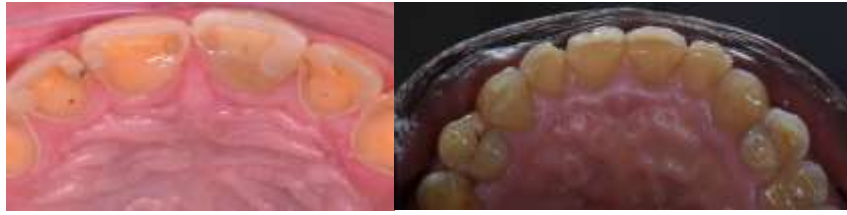Un RGO n'induit pas systématiquement des usures, comme c'est le cas chez Mme K. (cf. figure 10). Certaines études ont montré un lien entre le RGO et l'érosion dentaire. Wilder-Smith et al., ont ainsi montré que des lésions érosives n'évoluent pas chez des patients dont le RGO est traité.¹⁵

¹³ Joubert, « Reflux gastro-œsophagien (RGO) ».

¹⁴ Lussi et Jaeggi, *L'érosion dentaire : diagnostic, évaluation du risque, prévention, traitement*.

¹⁵ Wilder-Smith et al., « Longitudinal study of gastroesophageal reflux and erosive tooth wear ».

Figure 10 : Vue des faces palatines du bloc incisif maxillaire chez un patient présentant des vomissements chroniques (à gauche) et Mme K. (à droite).



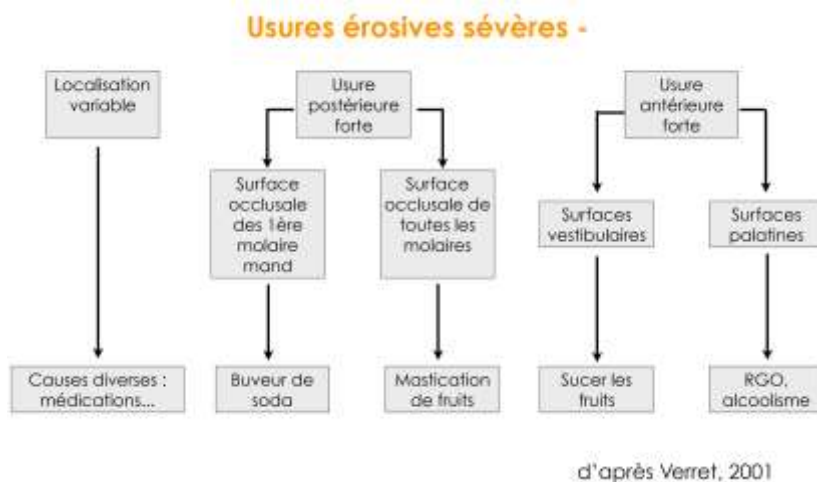
Les faces palatines sont indemnes de lésions. L'émail est bien conservé. Seuls les bords incisifs sont concernés par l'usure.

Source : Auteur, 2019 ; Incau et al. « Usure dentaire : origines et formes des lésions », 2018.

L'érosion et les facteurs nutritionnels doivent intéresser le praticien ainsi que la fréquence des ingestions acides du patient, de même que la qualité et la quantité salivaire. En effet, la salive présente des propriétés protectrices face aux attaques corrosives (par son effet de chasse sur les acides, et par son pouvoir tampon grâce sa composition chimique). Elle forme une pellicule protéique protectrice et possède un pouvoir de reminéralisation de la dent. Donc les états de santé ou les comportements réduisant quantitativement et qualitativement la salive, exposent à des usures érosives.

Les signes cliniques sont polymorphes et leurs localisations sur les surfaces dentaires est variable en raison des différentes origines possibles des acides et de la modalité à laquelle ils sont introduits dans la cavité buccale (cf. figure 11).

Figure 11 : Algorithme diagnostique étiologique



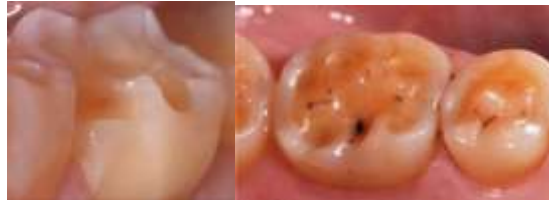Source : Dr Attal, d'après Verret (2001), 2016.

Généralement, les lésions érosives présentent les aspects suivants :

- L'absence de plaque dentaire.
- La surface dentaire usée est lisse et satinée voire terne.
- Le bord amélaire est intact le long du bord gingival, lorsque l'usure est située en cervical.

- Les restaurations surplombent les surfaces dentaires
- Altérations des morphologies dentaires ¹⁶
- Lésions en forme de cupule sur les sommets cuspidiens (cf. figure 12) ¹⁷

Figure 12 : Erosion dentaire sur les tables occlusales



Source : Dr Attal, 2016.

Une manière d'évaluer l'érosion, qui est couramment utilisée, est le « Basic Erosive Wear Examination » (BEWE). Cet outil permet de donner un score global permettant d'objectiver quantitativement la perte dentaire. A chaque score est associé un niveau de risque, où une attitude thérapeutique est recommandée (cf. tableau 2).¹⁸ Un score BEWE de 16 a été relevé chez Mme K.

Tableau 2 : Niveaux de risque et gestion clinique

Niveau de risque	Score cumulé de tous les secteurs	Gestion
Fort	≥ 14	<ul style="list-style-type: none"> • Hygiène orale, évaluation de la diététique et conseils • Y-a-t-il un reflux ? Prendre les photographies • Identifier le(s) facteur(s) étiologique(s) majeur(s) de la perte des tissus et développer des stratégies pour éliminer leurs impacts respectifs • Fluoration ou autres stratégies pour augmenter la résistance des faces des dents • Restaurations a minima ; monitoring de l'usure érosive avec des modèles d'études, des photographies ou des empreintes en silicones • Lorsque la progression est rapide, envisager des soins particuliers comme des restaurations/reconstructions • Répéter tous les 6 à 12 mois

Source : Auteur, d'après Lussi, et Jaeggi. *L'érosion dentaire : diagnostic, évaluation du risque, prévention, traitement*, 2012.

2.1.5 Abfraction ou usure de fatigue

Elle peut être définie comme la perte de substance de la région cervicale liée à la formation de fissures pendant la flexion cuspidienne. ¹⁹ Elle est présente généralement sur les prémolaires ou les incisives. Les contraintes exercées en cervicale sous l'effet de la flexion dentaire répétée (ou fatigue) seraient

¹⁶ Lussi et Jaeggi, *L'érosion dentaire : diagnostic, évaluation du risque, prévention, traitement*.

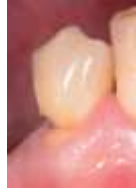¹⁷ Incau et al., « Usure dentaire : origines et formes des lésions ».

¹⁸ Bartlett, Ganss, et Lussi, « Basic erosive wear examination (BEWE) : a new scoring system for scientific and clinical needs ».

¹⁹ Incau et Saulue, « Comprendre les usures dentaires ».

telles qu'elles occasionneraient des ruptures inter-moléculaires en cervicale des dents et se propageraient en surface sous la répétition des contraintes. Des fragments dentaires peuvent ainsi se détacher et provoquerait des usures d'aspect cunéiforme, plus profonde que large (cf. figure 13).²⁰

Figure 13 : Lésion d'abfraction d'aspect cunéiforme (homme de 58 ans)



Source : Incau et al. « Usure dentaire : origines et formes des lésions », 2018.

2.2 Le bruxisme

Il est défini généralement comme l'ensemble des activités para-fonctionnelles diurnes et nocturnes qui englobent le grincement, le frottement, le tapotement et le serrement des dents. Il est caractérisé par des mouvements des muscles élévateurs de la mandibule involontaires et inconscients avec des contacts dentaires rythmiques, dans le cas du grincement dentaire, ou continus dans le cas du serrement des dents.²¹

Deux types sont distingués :

- **Le bruxisme diurne ou de l'éveil** qui se manifeste souvent pendant des périodes de stress ou d'anxiété nerveuse.
- **Le bruxisme nocturne ou de sommeil**, qui dans ce cas est considéré comme une parasomnie, c'est-à-dire un trouble qui apparaît pendant le sommeil.²²

Le bruxisme n'est pas une pathologie en soi mais la manifestation d'une pathologie sous-jacente. L'origine du problème dépasse donc le cadre de l'odontologie. Le praticien doit pouvoir traiter les répercussions au niveau dentaire et éventuellement adresser le patient vers un praticien plus compétent pour traiter la cause primaire.

2.2.1 L'étiologie

Des causes multifactorielles sont attribuées au bruxisme :

Parmi les facteurs psychosociaux comportementaux, le stress et l'anxiété sont souvent liés au bruxisme. Des études ont montré que les bruxomanes ont des déséquilibres émotionnels associés

²⁰ Incau et Saulue.

²¹ Brocard, Laluque, et Knellesen, *La gestion du bruxisme*, 10- 13.

²² Lobbezoo et al., « International consensus on the assessment of bruxism : report of a work in progress ».

généralement à des tendances d'agressivité, de fureur, et d'anxiété.²³ De même il a été démontré que le tabac, l'alcool, certaines drogues et médicaments, interviennent dans ce trouble par leurs interactions avec les fonctions cérébrales motrices.²⁴

Parmi les facteurs physiopathologiques, les neurotransmetteurs ayant un rôle dans la régulation des mouvements (dopamine et sérotonine) sont mis en cause dans le bruxisme. Il a été ainsi mis en évidence que la prise de psychoanaleptiques, la consommation de nicotine et d'alcool stimulent les activités centrales dopaminergiques. Leur consommation à long terme provoque le bruxisme.^{25 26 27}

2.2.3 Les éléments diagnostiques

Les symptômes rapportés par le patient comprennent souvent les céphalées, les tensions musculaires matinales ou bien le grincement dentaire conscient. L'odontologiste repère les facteurs de risque parmi ces symptômes et les habitudes nocives du patient. Les signes cliniques qui doivent nous interpeller sont^{28 29} :

- L'hypertrophie des muscles masticateurs (le masséter et les pterygoïdiens notamment)
- Les douleurs au niveau des articulations temporo-mandibulaires
- Les signes de morsures des joues, des lèvres et des bords latéraux de la langue (linéa alba).
- Les exostoses osseuses
- Les usures dentaires
- Les fêlures ou fractures coronaire ou corono-radiculaire
- L'hyperesthésie dentinaire
- Les usures et/ou fractures des matériaux de restaurations
- Les édentements
- Les lésions abfractionnelles
- Des mobilités dentaires ainsi que des récessions peuvent être observé

Il est important, après l'observation de ces signes, d'en discuter avec le patient pour en déterminer la cause et établir un diagnostic différentiel. Des examens complémentaires peuvent être prescrits pour déterminer si le bruxisme est nocturne ou diurne :

²³ Lobbezoo et Naeije, « Bruxism is mainly regulated centrally, not peripherally ».

²⁴ Brocard, Laluque, et Knellesen, *La gestion du bruxisme*, 16- 17.

²⁵ Bertazzo-Silveira et al., « Association between sleep bruxism and alcohol, caffeine, tobacco, and drug abuse : a systematic review ».

²⁶ Lobbezoo et Naeije, « Bruxism is mainly regulated centrally, not peripherally ».

²⁷ Brocard, Laluque, et Knellesen, *La gestion du bruxisme*.

²⁸ Brocard, Laluque, et Knellesen.

²⁹ Goldstein et Auclair Clark, « The clinical management of awake bruxism ».

- Prescription d'un examen par électromyographe pour mesurer l'activité musculaire nocturne.
- Etablissement d'un questionnaire en utilisant des définitions précises.
- Tenue d'un journal quotidien dans le cas où le patient reporte ses habitudes para-fonctionnelles.

2.3 Généralités sur l'occlusion

Les usures dentaires ont pour conséquence l'apparition de désordres occlusaux qui perturbent certaines fonctions manducatrices telles que la mastication. Pour pouvoir assurer de manière harmonieuse et physiologique l'ensemble des fonctions manducatrices, Orthlieb distingue trois fonctions occlusales : le centrage, le calage, le guidage.

2.3.1 L'OIM et la fonction de centrage

L'OIM est la position d'occlusion où le rapport d'engrènement dentaire se caractérise par le plus grand nombre de contacts inter-arcades. Cette position permet de faciliter la déglutition et d'absorber les contraintes importantes exercées dans les phases de crispation ou de serrement des mâchoires.³⁰

Le centrage est assuré quand la mandibule est dans une situation orthopédiquement stable, autrement dit dans une position mandibulaire non contraignante pour les articulations temporo-mandibulaires (ATM) et les muscles attenants. La mandibule est alors en position de relation centrée (RC). L'OIM n'étant plus un repère occlusal stable chez Mme K., la RC a été privilégiée dans sa réhabilitation.

2.3.2 La fonction de calage

Elle stabilise la mandibule en OIM et permet de faciliter certaines fonctions telles que la déglutition ou la crispation. Elle repose sur la stabilité dentaire intra (entre les dents adjacentes) et interarcade (stabilité avec les dents antagonistes). Sur le plan neuro-musculaire, une bonne stabilité en OIM favorise une posture de repos mandibulaire en évitant la recherche d'appui stabilisateur.³¹

L'agencement des dents au sein de chaque arcade décrit des courbes qui leur permettent de supporter les charges occlusales. Dans le plan sagittal, la courbe de Spee est constatée (cf. figure 14).

³² ³³

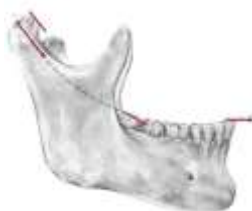³⁰ Orthlieb, *Gnathologie fonctionnelle. Volume 1, Occlusion et restauration prothétique.*

³¹ Orthlieb.

³² Orthlieb.

³³ Dawson, *Functional occlusion : from TMJ to smile design.*

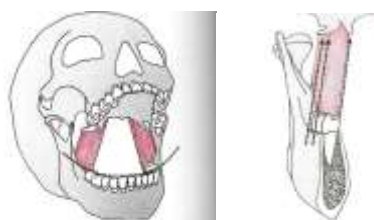
Figure 14 : Courbe de Spee



Source : Dawson, *Functional occlusion : from TMJ to smile design*, 2007.

Dans le plan transversal, la courbe de Wilson décrit une courbe à concavité supérieure. L'alignement des dents postérieures – sur cette courbe – en concordance avec la direction principale des forces de contraction des muscles élévateurs, leur confère la plus grande résistance aux forces masticatrices (cf. figure 15).³⁴

Figure 15 : Courbe de Wilson et illustration de la direction des forces de contractions des muscles



Source : Dawson, *Functional occlusion : from TMJ to smile design*, 2007.

2.3.3 La fonction de guidage

Elle permet, lors de l'élévation mandibulaire, le retour vers l'OIM en limitant les interférences postérieures et en facilitant la coordination neuromusculaire. Les contacts antérieurs optimisent cette fonction et agissent comme des propriocepteurs qui guident la mandibule vers l'OIM.³⁵ Chez Mme K., cette fonction était inexistante. Son rétablissement fut l'un des objectifs thérapeutiques.

2.4 L'anomalie de l'occlusion ou dysfonctionnement occlusal

La malocclusion pathogène correspond à une altération sévère des structures dentaires qui perdent leurs fonctions occlusales. Les altérations de la morphologie dentaire (la carie dentaire, la fracture et les usures) et les édentements constituent des pathologies occlusales. Elles altèrent la morphologie des organes dentaires et contribuent à la perturbation des fonctions occlusales.

³⁴ Dawson.

³⁵ Orthlieb, *Gnathologie fonctionnelle. Volume 1, Occlusion et restauration prothétique*.

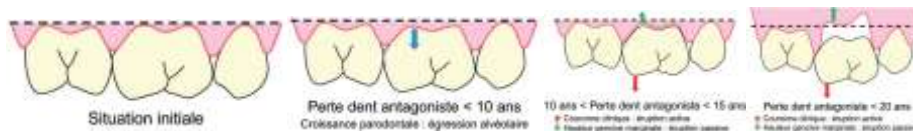
2.4.1 Les compensations dento-alvéolaires

Lorsqu'une dent ou un groupe de dents perd le contact avec son antagoniste, des phénomènes compensateurs se mettent en place. Des migrations dentaires peuvent être observées, telle que des versions et des égressions, perturbant ainsi l'occlusion.

Les compensations dento-alvéolaires sont définies comme un système dynamique et adaptatif, destinées à assurer et à maintenir dans le temps des relations inter-arcades normales malgré un éventuel décalage des bases osseuses et/ou des procès alvéolaires. Ce système permet également de maintenir, dans certaines conditions, une occlusion fonctionnelle tout au long de la vie malgré la progression de l'usure dentaire.

L'éruption continue ou égression est une compensation dans le sens vertical concernant des dents ayant perdus leur antagoniste. Selon Laluque et al. : « Une éruption axiale de la dent a fonctionnelle se met en place pour compenser l'édentement » (cf. figure 16).³⁶

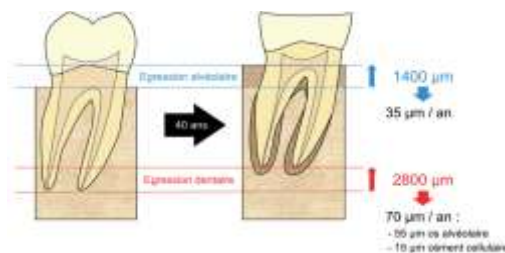
Figure 16 : Schéma résumant les mécanismes d'éruption continu sur dent non fonctionnelle



Source : Laluque, Brocard, et Incau, « Usure et compensations dento-alvéolaires », 2018.

Holliday et al. ont émis l'hypothèse que le processus d'apposition tissulaire responsable de l'édification radiculaire et de l'éruption dentaire initiale est réactivé (cf. figure 17). Ce processus est inhibé par le contact occlusal de la dent.³⁷ Les procès alvéolaires tentent de corriger la perte de tissu dentaire par croissance compensatrice de la crête alvéolaire. Un déficit de l'espace inter-occlusal est donc observé.

Figure 17 : Schéma d'égression dentaire



Source : Whittaker et al., « Continuing tooth eruption and alveolar crest height in a eighteenth-century population from Spitalfelds », 1990.

Dans les cas d'usures majeures, la DVO peut être conservée par des égressions dentaires compensatrices, malgré l'altération des dents. D'un point de vue parodontale, une relocalisation

³⁶ Laluque, Brocard, et Incau, « Usure et compensations dento-alvéolaires ».

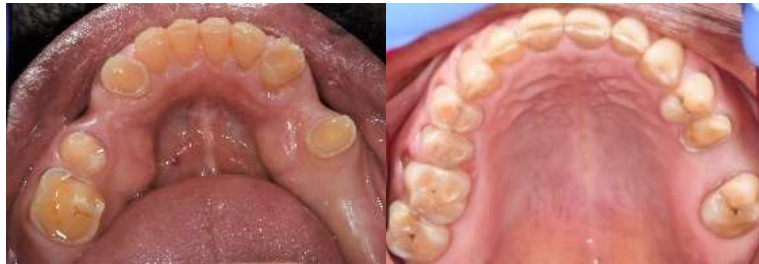³⁷ Holliday et al., « Bones, teeth and genes : a genomic homage to Harry Sicher's "axial movement of teeth" ».

apicale de l'attache épithéliale est observée, pouvant faire croire à une maladie parodontale (cf. figure 19). Ce n'est pas le cas lorsqu'une apposition osseuse est concomitante à l'égression.³⁸

2.4.2 Anomalie de calage

Chez Mme K., les édentements ont pour conséquence la perte de la stabilité des arcades dentaires (cf. figure 18).

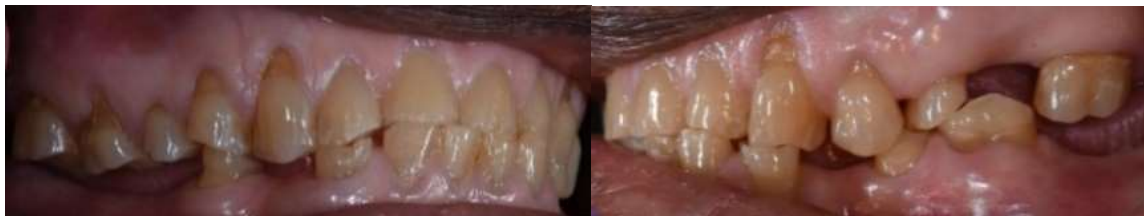Figure 18 : Edentements nuisant à la stabilité intra-arcade



Source : Auteur, 2019.

Les rapports inter-arcades sont également modifiés par les égressions des dents sans antagonistes (cf. figure 19). La résistance mécanique de la denture face aux forces occlusales qu'elle supporte, se voit donc affaiblit. Le calage postérieur est perturbé car il repose sur moins de couples dentaires et se répartit en antérieur, sur des dents qui n'en ont pas la fonction. Cela nuisant alors sur leur pronostic à long terme.

Figure 19 : Courbes occlusales perturbées chez Mme K.



La relocalisation de l'attache épithélio-conjunctive est observable sur 23 et 24 suite à leur égression.

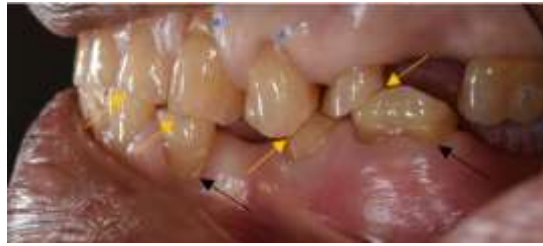Source : Auteur, 2019.

2.4.5 Synthèse clinique

Un environnement corrosif pour les tissus dentaires a pu faciliter l'usure mécanique des dents par de l'attrition et de l'abrasion, entre autres. Cela expliquerait les formes singulières d'usures observables en bouche (cf. figure 20).

³⁸ Lалуque, Brocard, et Incau, « Usure et compensations dento-alvéolaires ».

Figure 20 : Illustration de différentes formes cliniques d'usure



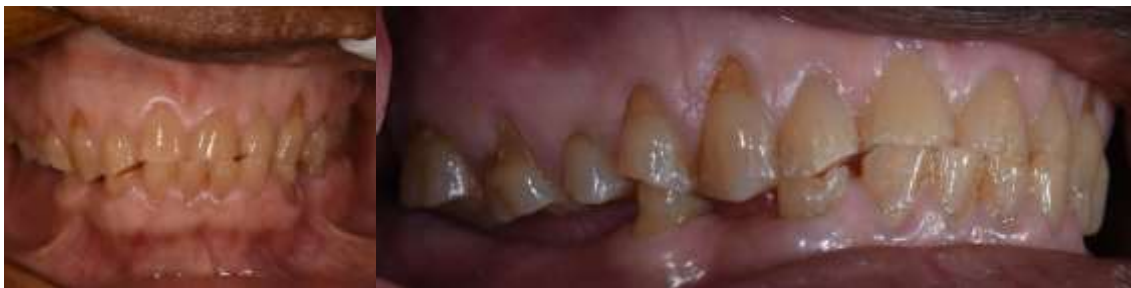Attrition (flèches jaunes), abfraction (flèches bleues) et abrasion cervicale (flèches noires). Vu la forme étendue de la lésion sur 33, on associera une composante érosive.

Source : Auteur, 2019.

Concernant le bruxisme, l'entretien clinique ne relève pas de facteurs de risques. La présence d'usures dentaires sévères, objectivé par des facettes d'attritions congruentes ainsi que des fêlures amélaire, témoigne du stress mécanique subit par ses dents. Ces usures sont surtout remarquables sur les incisives, ce qui suppose une prise en charge de l'occlusion par les secteurs antérieurs suite à la perte des molaires (cf. figure 21). Les édentements postérieurs ont pu entretenir le bruxisme. La perte de calage postérieur aurait amené la patiente à essayer de trouver une position mandibulaire stable en sollicitant fortement ses muscles, entretenant des épisodes de bruxisme. L'absence de douleurs articulaires ou musculaires peut témoigner d'un phénomène d'adaptation des structures dentaires, musculaires et articulaires.

La DVO est ici conservée, malgré les édentements postérieurs et l'usure dentaire. Cela suppose donc qu'un phénomène de compensation dento-alvéolaire s'est mis en place. Il s'est fait, ici, par des égressions compensatrices des dents délabrées. Les dents sans antagonistes ont égressé jusqu'à atteindre la proximité des crêtes antagonistes. La conséquence immédiate fut la perte clinique de la hauteur prothétique (cf. figure 21). Le rétablissement des contacts postérieurs a donc été un objectif thérapeutique dans la prise en charge de ce de cas.

Figure 21 : Patiente en OIM, vue frontale (gauche) et occlusion droite



Source : Auteur, 2019.

3 : Les moyens thérapeutiques

3.1 Prévention et contrôle

La prévention a été primordiale dans la prise en charge du cas de Mme K., en raison du nombre de pathologies qui ont été diagnostiquées. Il a été important de limiter leur évolution.

3.1.1 Prévention et contrôle du bruxisme

L'étiologie du bruxisme étant multifactorielle, l'odontologiste n'a pas les compétences pour agir directement sur ses causes primaires. Son intervention se limitera sur les conséquences de la maladie au niveau dentaire.

La prise de conscience du bruxisme de la part du patient est essentielle.³⁹ Elle passe par un interrogatoire qui vise à identifier des habitudes nocives ou des moments précis dans le quotidien du patient où il est soumis à une situation stressante. Des questions ouvertes permettent d'identifier les moments où il a tendance à serrer les dents.⁴⁰

Le port de gouttière occlusale de protection (ou orthèse de libération occlusale) est le traitement de référence. La gouttière a pour objectif de protéger les dents ou les restaurations dentaires contre l'effet destructeur du grincement et du serrement des dents. Elle permet de maintenir les rapports occlusaux et elle diminue les contraintes au niveau des ATM par une redistribution des forces occlusales. De plus elle induit une augmentation de DVO, qui a un effet relaxant sur les muscles élévateur de la mandibule.⁴¹ Elle est essentiellement portée la nuit pour le bruxisme nocturne. Elle trouve également son indication pour traiter le bruxisme diurne, mais l'observance est difficilement contrôlable car la gouttière gêne l'élocution et provoque une stimulation salivaire. Dans ce cas, il convient de porter l'orthèse à des moments identifiés par le patient où il sait qu'il aura tendance à serrer ou grincer les dents.^{42 43}

³⁹ Goldstein et Auclair Clark, « The clinical management of awake bruxism ».

⁴⁰ Goldstein et Auclair Clark.

⁴¹ Brocard, Laluque, et Knellesen, *La gestion du bruxisme*.

⁴² Brocard, Laluque, et Knellesen.

⁴³ Goldstein et Auclair Clark, « The clinical management of awake bruxism ».

3.1.2 Prévention et contrôle de l'érosion dentaire

Le changement des habitudes commence par la prise de conscience de l'ingestion d'aliments acides. Cette dernière doit être diminuée. La tenue d'un carnet qui recense les repas et boissons consommés dans la journée, permet au praticien de mettre en évidence les aliments nocifs et la fréquence à laquelle ils ont été ingérés. Cet entretien met également en évidence un mode de consommation qui accentue les érosions (siroter, dégazage, sucer ou croquer des agrumes...). Des mesures préventives individualisées peuvent alors être mise en place⁴⁴ :

- Diminuer la fréquence d'ingestion d'aliments et de boissons acides
- Substituer les boissons corrosives par celles dont le potentiel érosif est diminué par l'ajout d'ions phosphates, calcium, fluorures ou complexe CPP-ACP
- Eliminer les modes de consommations nocives

Il faut adresser le patient en cas de suspicion de RGO ou de troubles du comportements alimentaires pour compléter sa prise en charge.

Le brossage cause des dommages physiques sur la dentition, en milieu acide. Le patient doit y être sensibilisé. Différer le brossage d'au moins une demi-heure, voir une heure après la consommation d'une nourriture potentiellement corrosive permet de prévenir l'usure abrasive.⁴⁵ Ce délai correspond à l'action reminéralisant de la salive sur les dents. Et le brossage doit être atraumatique.⁴⁶

La fluoration topique vient renforcer l'effet protecteur reminéralisant de la salive. L'apport de fluor vient renforcer la structure dentaire en cours de reminéralisation, en transformant les cristaux d'hydroxyapatite en fluorapatite. Cette dernière a une structure plus stable et donc elle renforce la structure dentaire contre les attaques acides. D'autres molécules ont montré leur intérêt dans le traitement de l'érosion :

- L'arginine, forme un complexe avec les carbonates de calcium de la dentine et obstrue les canalicules dentinaires. Son indication est le traitement des hypersensibilités dentinaire.
- Le complexe phospho-peptide de caséine et phosphate de calcium amorphe (CPP-ACP) capte les ions phosphates et calciums libres au voisinage de l'émail, et constitue un réservoir au profit de la reminéralisation dans les cycles déminéralisation/reminéralisation de la dent.
- Les verres bioactifs sont des composés inorganiques de silicates de calcium, sodium et de phosphate. En contact avec la salive, ces verres libèrent du calcium et du phosphate qui reminéralisent la dent.

⁴⁴ Lussi et Jaeggi, *L'érosion dentaire : diagnostic, évaluation du risque, prévention, traitement*.

⁴⁵ Incau et Saulue, « Comprendre les usures dentaires ».

⁴⁶ Lussi et Jaeggi, *L'érosion dentaire : diagnostic, évaluation du risque, prévention, traitement*.

Les dentifrices contenant ces éléments ont montré un effet protecteur contre la déminéralisation des tissus durs, mais cet effet s'exprime à des degrés variables en fonction de la molécule sélectionnée.⁴⁷ Ces ions sont intégrés à la dent pendant le processus de reminéralisation. Qualitativement, les verres bioactifs sont plus efficaces, avec une mise en évidence au microscope électronique à balayage d'une incorporation des ions dans l'émail (prismatique et inter prismatique) et en surface (cf. figure 22).

Figure 22 : Vue au MEB x2500 a) émail déminéralisé b) a+ arginine c) a+ fluor d) a+ cpp-acp e) a+ verres bioactifs



Source : Altan et al., « Inhibition effects of different toothpastes on demineralisation of incipient enamel lesions », 2019.

Le scellement dentinaire par des résines composites permet de prévenir les pertes de substance dentaire sur des dentures érodées mais également abrasées. Zhao et al. montrent l'efficacité des composites fluides dans la protection contre les usures érosives et abrasives. Plus leur taux de charges augmente, plus ils offrent des propriétés biomécaniques intéressantes.⁴⁸ De plus, cette thérapeutique à minima permet de traiter les sensibilités dentinaires consécutives aux usures.⁴⁹

3.2 Solutions conservatrices

3.2.1. Le gradient thérapeutique⁵⁰

Il a été élaboré par Tirlet et Attal en 2009. Il consiste à guider le praticien dans ses choix thérapeutiques dans les restaurations esthétiques, mais aussi à opter pour la solution la plus économe en tissu dentaire selon le principe de préservation tissulaire (cf. figure 23). Cette approche clinique est très intéressante chez les patients jeunes, pour lesquels la préservation de l'organe dentaire le plus longtemps possible sur arcade est un objectif fondamental. Le gradient thérapeutique reste applicable à tout âge. Donc, il est intéressant dans le cas de Mme K., où de nombreuses solutions thérapeutiques sont envisageables.

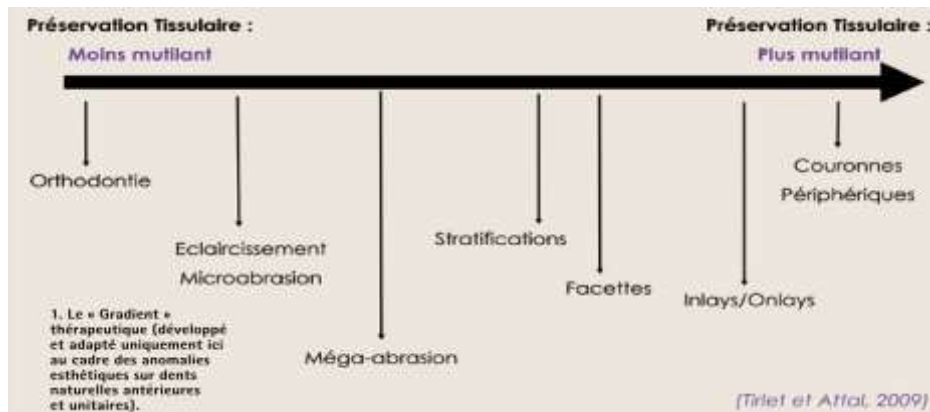
⁴⁷ Altan et al., « Inhibition effects of different toothpastes on demineralisation of incipient enamel lesions ».

⁴⁸ Zhao et al., « Protective effects of resin sealant and flowable composite coatings against erosive and abrasive wear of dental hard tissues ».

⁴⁹ Lussi et Jaeggi, *L'érosion dentaire : diagnostic, évaluation du risque, prévention, traitement*.

⁵⁰ Tirlet et Attal, « Le gradient thérapeutique : un concept médical pour les traitements esthétiques ».

Figure 23 : Illustration du gradient thérapeutique



Source : Tirlot et Attal, « Le gradient thérapeutique : un concept médical pour les traitements esthétiques », 2009.

3.2.2 L'orthodontie dans les cas d'usures

Elle trouve son indication dans les cas sévères, où les rapports occlusaux sont perturbés et l'élaboration de prothèses est complexe. L'orthodontie va permettre de rétablir des conditions favorables pour réhabiliter les fonctions perdues, en maintenant les structures dentaires intactes.

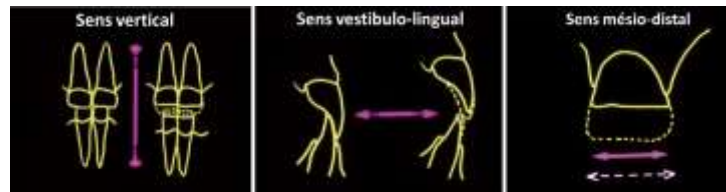
Elle a trois fonctions ⁵¹ :

- Modifier l'occlusion
- Créer de l'espace pour les restaurations
- Modifier le parodonte

La modification de l'occlusion et création d'espace pour les restaurations : il est possible de retrouver l'espace fermé par les migrations dentaires suite à des édentements. Les mouvements orthodontiques peuvent se faire dans les trois sens de l'espace (cf. figure 24). Dans les cas où la DVO est diminuée, il est possible d'égresser les dents postérieures et de corriger des versions pour réhausser la DVO. En présence de bout à bout incisif, l'orthopédie dentofaciale (ODF) permet de vestibuler et d'ingresser les incisives, afin de retrouver un guidage fonctionnel lors de la réhabilitation. Secondairement, il est possible de fermer les espaces intra-arcade où il n'y a plus de contacts dentaire (diastèmes...) et de réaligner le bord libre des dents.

⁵¹ Bajada, « L'orthodontie dans la prise en charge de l'usure dentaire sévère ».

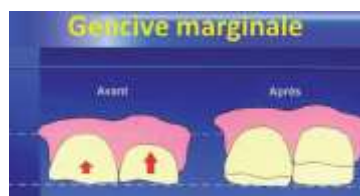Figure 24 : Illustration des mouvements orthodontiques possibles dans les trois dimensions pour la restauration des dents ayant subi une usure sévère



Source : Bajada, « L'orthodontie dans la prise en charge de l'usure dentaire sévère », 2008.

La modification du parodonte se fait par ingression des dents, ce qui déplace le niveau de gencive marginale et de gencive attachée, qui suivent le mouvement de la dent. Il est alors possible de corriger l'alignement des collets, pouvant être perturbé dans les secteurs antérieurs. L'ODF permet de rétablir l'esthétique du sourire (cf. figure 25).

Figure 25: Représentation schématique de la capacité de l'orthodontie



Source : Bajada, « L'orthodontie dans la prise en charge de l'usure dentaire sévère », 2008.

L'orthodontie permet de retrouver des schémas occlusaux et esthétiques idéaux. Si elle est choisie comme solution thérapeutique, une concertation interdisciplinaire est indispensable dans les prémices du plan de traitement ; pour bien définir les objectifs thérapeutiques et guider les intervenants dans leurs thérapeutiques respectives.

3.2.3 Les restaurations en technique directe

Les ciments verres ionomères et les amalgames ne seront pas abordés dans le cadre de cette thèse. Ils ont montré peu d'efficacité dans le traitement des usures.

Les restaurations au composite en technique directe trouvent leur indication pour restaurer des lésions peu étendues. La technique directe offre une approche a minima des restaurations, préservant ainsi les tissus dentaires.⁵² Ce choix de matériau offre une bonne résistance aux différents types d'usures^{53 54} et une bonne longévité⁵⁵. Le recours à des composite micro-hybride est préférable car leur module

⁵² Lussi et Jaeggi, *L'érosion dentaire : diagnostic, évaluation du risque, prévention, traitement*.

⁵³ Altan et al., « Inhibition effects of different toothpastes on demineralisation of incipient enamel lesions ».

⁵⁴ De Angelis et al., « Wear properties of different additive restorative materials used for onlay/overlay posterior restorations ».

⁵⁵ Lussi et Jaeggi, *L'érosion dentaire : diagnostic, évaluation du risque, prévention, traitement*.

d'élasticité (6-24 GPa) est proche de celui de la dentine (18,5 GPa), autorisant une répartition des contraintes homogènes entre le matériau et la dent au cours de ses fonctions.⁵⁶

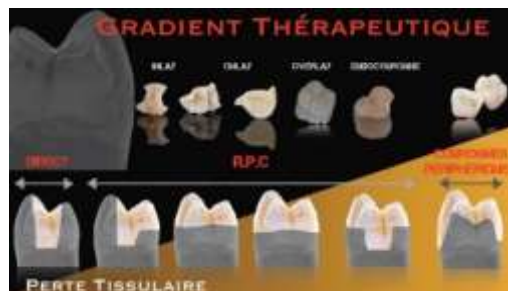3.2.4 Les restaurations en technique semi-direct

Elles seront développées dans la partie 3.3.2, à l'étape 2 de la « Three steps technique ».

3.2.5 Les restaurations en technique indirecte

Lorsque le délabrement coronaire est important, le recours à des restaurations partielles collées (RPC) réalisées au laboratoire s'avère intéressante. La reconstruction de l'anatomie est plus facile comparé à la stratification. Le travail au fauteuil est donc simplifié, notamment pour des restaurations étendues sur arcade. Grâce aux progrès réalisés dans les techniques de collage, et des matériaux utilisés, les dents ne sont peu voire pas préparées. Cela préserve au maximum les tissus dentaires résiduelles. Cependant, cette technique demande davantage de moyens financiers pour le patient. En fonction de l'étendu des pertes tissulaires les pièces prothétiques varient (cf. figure 26).⁵⁷

Figure 26 : Illustration des différente RPC en fonction du gradient thérapeutique



Source : Bonnafous, « Les restaurations partielles collées dans le traitement de molaires dépulpées », 2018.

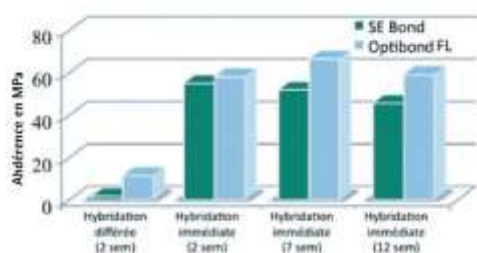
Dans le cadre d'une restauration indirecte, le scellement dentinaire immédiat ou Immediate Dentin Sealing (IDS) permet de :

- Former une couche hybride avec la dentine qui augmente l'adhérence de la RPC (cf. figure 27).
- Etanchéfier le complexe pulpo-dentinaire et de prévenir ainsi toute contamination bactérienne et diminuer les sensibilités post-opératoires en inter-séance.

⁵⁶ Decup et Gaucher, « Approche bioconservatrice des restaurations indirectes ».

⁵⁷ Decup et Gaucher ; Prot, Fron-Chabouis, et Attal, « Restauration partielle indirecte : composite ou céramique ».

Figure 27 : Les valeurs d'adhérence de l'IDS en fonction du temps et du système adhésif



Source : Magne, « Immediate dentin sealing : a fundamental procedure for indirect bonded restorations. », 2005.

Quel choix entre les restaurations en composite et en céramique ?

Dans une étude comparative, De Angelis et al montrent que la résistance mécanique à l'usure des céramiques est similaire à celle de la dent. Les composites montrent une résistance moindre comparé à la céramique.⁵⁸

Dans une revue systématique, les composites ont montré une résistance à la fracture supérieure aux céramiques, avec une moyenne de résistance à la fracture de 1 300 N et de 1 147 N, respectivement, où N correspond à la force exprimée en Newton.⁵⁹

Lussi et al, démontre qu'avec le temps, tous les matériaux (céramiques, composites, CVI et amalgame) se modifient en milieu acide. La rugosité de surface est augmentée, la dureté de surface est diminuée et il y a perte de substance. Il en ressort de cette étude que les céramiques suivis des composites résistent le mieux aux attaques acides. Ces matériaux doivent donc être privilégiés chez des patients atteints d'érosion dentaires.⁶⁰

Tableau 3 : Les critères de choix entre les composites et les céramiques

	En faveur de la céramique	En faveur du composite
Facteurs fonctionnels	<ul style="list-style-type: none"> ❖ Antagonistes restaurées en céramiques ❖ Nécessité de stabiliser l'occlusion ou les contacts proximaux 	<ul style="list-style-type: none"> ❖ Antagoniste restaurée au composite ou dent naturelle ❖ Perte de substance essentiellement dentinaire ❖ Epaisseurs des restaurations fines et préparations dentaires en partie dentinaire ❖ Bruxisme léger ou modéré ❖ Nécessité potentielle de réparation ou d'ajustement occlusal après le collage
Facteurs biologiques	<ul style="list-style-type: none"> ❖ Terrain allergique ❖ Patients craignant la toxicité des matériaux restaurateurs 	<ul style="list-style-type: none"> ❖ Dent pulpée symptomatique ou nécessité potentielle de traitement endodontique
Facteurs esthétiques	<ul style="list-style-type: none"> ❖ Patient exigeant sur l'esthétique 	<ul style="list-style-type: none"> ❖ Limite vestibulaire et pas de photos transmises au prothésiste
Facteurs techniques		<ul style="list-style-type: none"> ❖ Mise en forme par CFAO (usage)

Source : Prot et al., « Restauration partielle indirecte : composite ou céramique », 2014.

⁵⁸ De Angelis et al., « Wear properties of different additive restorative materials used for onlay/overlay posterior restorations ».

⁵⁹ Amesti-Garaizabal et al., « Fracture resistance of partial indirect restorations made with CAD/CAM technology : a systematic review and meta-analysis ».

⁶⁰ Lussi et Jaeggi, *L'érosion dentaire : diagnostic, évaluation du risque, prévention, traitement*.

D'autres éléments sont à prendre en considération en fonction de la situation clinique et des nouvelles avancées sur les biomatériaux :

- Les blocs faits par « conception et fabrication assistées par ordinateur » (CFAO), offrent la possibilité de travailler sur de fines épaisseurs de matériaux. Sur le plan biologique, c'est une solution économe en tissu dentaire.⁶¹
- En fonction du tissu à restaurer (émail ou dentine), il est préférable d'opter pour un matériau ayant un module d'élasticité (E) avoisinant. Cela réduit les contraintes internes dans le matériau ou la colle. Ainsi la céramique convient mieux pour compenser des pertes amélaire et le composite est idéal pour les pertes dentinaires (cf. tableau 4).

Tableau 4 : Module d'élasticité (E) de différents matériaux

Matériau	Email	Dentine	Composites	Céramiques
E (GPa)	82,5	18,5	6-24	90-250

Source : Auteur, d'après Decup et Gaucher, « Approche bioconservatrice des restaurations indirectes », 2014 ; Raux et Dahan, « Comment faire un inlay-onlayesthétique ? Restauratrice Quels matériaux de restauration choisir ? », 2011.

En cas d'hésitation le recours aux hybrides est possible, car ils associent les avantages des céramiques et des composites.

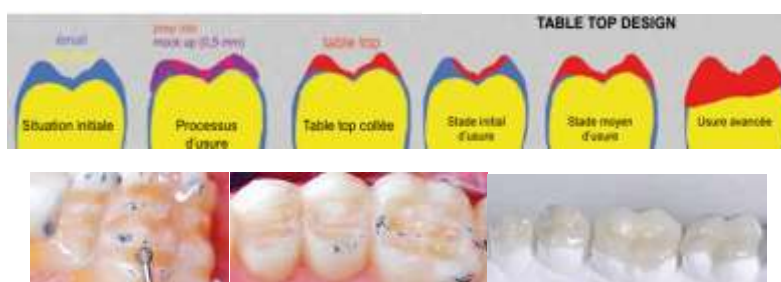3.2.6 Mise en œuvre clinique de RPI par « table tops »⁶²

Les « tables tops » sont des RPC qui n'intéressent que les faces occlusales des secteurs postérieurs. Elles ne demandent que peu de préparations dentaires, et les limites sont essentiellement amélaire. Koubi et al. proposent une approche conservatrice : préparation à travers un mock-up à l'aide de fraises calibrées. Le strict nécessaire est ainsi préparé (cf. figure 28).

⁶¹ Prot, Fron-Chabouis, et Attal, « Restauration partielle indirecte : composite ou céramique ».

⁶² Koubi et al., « Aspects cliniques et biomécaniques des restaurations partielles collées dans le traitement de l'usure : les tables tops ».

Figure 28 : Etapes cliniques de RPC par table tops



Source : Koubi « Aspects cliniques et biomécaniques des restaurations partielles collées dans le traitement de l'usure : les tables tops », 2014.

3.3 Les solutions prothétiques

3.3.1 L'augmentation de la DVO ⁶³

L'augmentation de DVO trouve son indication pour répondre à des impératifs :

- Prothétiques (espace insuffisant, réhabilitation de grande étendue, définition de nouvelles courbes occlusale, rétention de coiffe en prothèse fixée)
- Esthétiques (profil, rides)
- Neuromusculaires (posture de repos, tension musculaire)
- Articulaires (décompression des ATM). ^{64 65}

La capacité d'adaptation des ATM et coordination neuromusculaire : Plusieurs auteurs ont mis en évidence, qu'il existe une zone de tolérance dans laquelle la DVO peut être variée. Il s'agit d'un espace d'adaptation dans lequel un équilibre neuromusculaire s'établit lors d'une variation de la DVO sur des patients sans manifestation de syndrome algo-dysfonctionnel de l'appareil manducateur (SADAM).⁶⁶

L'esthétique et la hauteur faciale : l'harmonie du visage est un des objectifs thérapeutiques à atteindre lorsque la DVO d'un individu est modifiée. De ce fait, l'analyse photographique du visage du patient semble être un moyen objectif pour l'évaluer. Margossian et Loyer considèrent qu'à partir d'une variation de 5 mm au niveau incisif, l'esthétique d'un individu se trouve impactée.

La hauteur prothétique doit permettre une répartition harmonieusement des hauteurs prothétiques maxillaires et mandibulaires. L'augmentation de DVO a des répercussions sur les rapports dentaires

⁶³ Orthlieb et Ehrmann, « Déterminants du choix de la DVO thérapeutique ».

⁶⁴ Moreno Hay et Okeson, « Dysfonctionnement de l'appareil manducateur et dimension verticale d'occlusion : revue de littérature ».

⁶⁵ Orthlieb et Ehrmann, « Dimension verticale d'occlusion (DVO) : des mythes et des limites ».

⁶⁶ Moreno Hay et Okeson, « Dysfonctionnement de l'appareil manducateur et dimension verticale d'occlusion : revue de littérature ».

antérieurs car elle a tendance à réduire le recouvrement et à augmenter le surplomb. Une diminution de la DVO aura l'effet inverse sur ces facteurs.

3.3.2 La « three steps technique » de Vailati et Belser

Cette technique a été mise au point pour traiter les cas d'usure érosive sévère. C'est une alternative conservatrice à une thérapeutique « traditionnelle », qui veut que les dents usées soient dévitalisées et couronnées. Elle utilise des moyens adhésifs pour réhabiliter les fonctions occlusales du patient avec un meilleur pronostic des dents à long terme.⁶⁷ Elle est divisée en trois étapes de laboratoire et trois étapes cliniques qui sont résumées dans le tableau 5.

Tableau 5 : La « three steps technique »

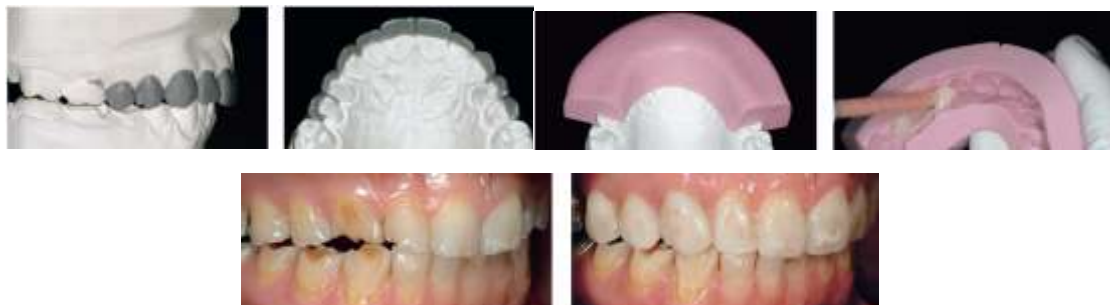LABORATOIRE	ETAPE	CLINIQUE
Wax-up vestibulaire maxillaire	1. L'esthétique	Evaluation du plan d'occlusion
Wax-up occlusal postérieur	2. Le calage postérieur	Obtention d'une occlusion postérieure à une DVO augmentée
Onlays antérieur palatin au maxillaire	3. Le guide antérieur	Rétablissement d'un guide antérieur fonctionnel

Source : Auteur, d'après Vailati et Belser, « Full-mouth adhesive rehabilitation of a severely eroded dentition : the three-step technique. Part 1 », 2008.

Etape 1 : Validation esthétique⁶⁸

Cette étape sert à valider l'esthétique du projet prothétique en concertation avec le patient, le praticien et le prothésiste. A partir d'un wax-up des faces vestibulaires du bloc incisivo-canin maxillaire et de la première ou de la deuxième prémolaire, un mock-up est réalisé (cf. figure 29). L'intérêt de cette étape est d'évaluer le futur plan d'occlusion, et de pouvoir réaliser des modifications afin de satisfaire le patient et le praticien.

Figure 29 : Wax-up vestibulaire maxillaire et mock-up



Source : Vailati et Belser, « Full-mouth adhesive rehabilitation of a severely eroded dentition : the three-step technique. Part 1 », 2008.

⁶⁷ Vailati et Belser, « Full-mouth adhesive rehabilitation of a severely eroded dentition : the three-step technique. Part 1 ».

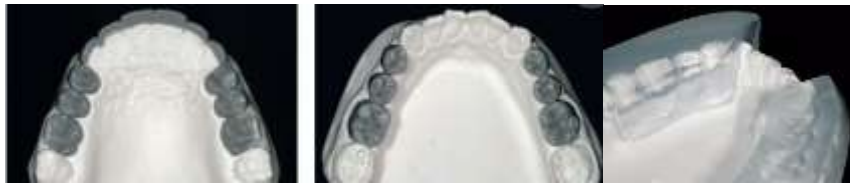⁶⁸ Vailati et Belser.

Le choix d'augmenter la DVO permet, ici, de réduire les préparations sur les dents. Le changement de DVO doit permettre de préserver ou de rétablir les contacts antérieurs pour assurer un guidage fonctionnel. Elle se fait arbitrairement sur articulateur, en considération des secteurs postérieurs, de manière à ce que la nouvelle dimension préserve un maximum les tissus dentaires. Elle doit donc toujours être testée cliniquement sur le patient avant de commencer des traitements irréversibles. Pour cette raison, l'utilisation de gouttière occlusal trouve leur indication mais l'observance est perfectible. Dans le même objectif, les RCP en composite et la stratification de composite en technique directe sont des alternatives fixes, où l'observance est meilleure.⁶⁹

Etape 2 : Rétablissement d'un calage postérieur par une technique semi-directe⁷⁰

Le prothésiste s'occupe des cires sur les deux prémolaires et la première molaire de chaque quadrant. A l'issue de cette étape, une clé en silicone transparente est confectionnée pour chaque quadrant (cf. figure 30). Elle servira de coque pour la reconstitution en composite en clinique.

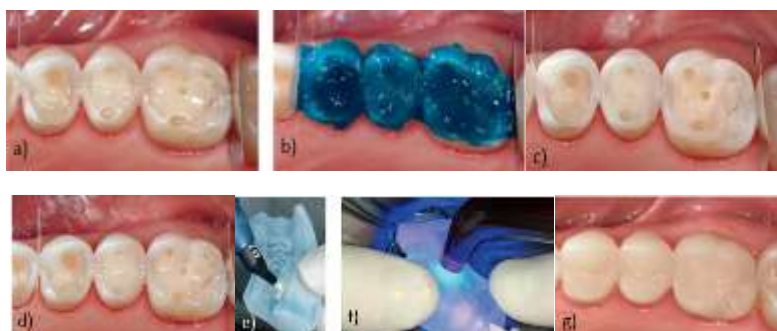
Figure 30 : Wax-up postérieur et clés en silicone



Source : Vailati et Belser, « Full-mouth adhesive rehabilitation of a severely eroded dentition: the three-step technique. Part 2 », 2008.

Cliniquement, des composites transitoires sont réalisés à partir des clés en silicone (cf. figure 31).

Figure 31 : Protocole clinique de la deuxième étape



a) Les dents adjacentes sont isolées par des matrices b) Mordançage c) rinçage/séchage des prémolaires d) Application du primer et de l'adhésif e) Les clés sont chargées de composite et elles sont ensuite mise en bouche f) Le composite est ensuite photopolymérisé à travers la clé g) résultat final

Source : Vailati et Belser, « Full-mouth adhesive rehabilitation of a severely eroded dentition : the three-step technique. Part 2 », 2008.

⁶⁹ Vailati et Belser.

⁷⁰ Vailati et Belser, « Full-mouth adhesive rehabilitation of a severely eroded dentition : the three-step technique. Part 2 ».

Les deuxièmes molaires ne sont pas incluses dans la temporisation car :

- Elles assurent un stop occlusal pour les clés au même titre que la canine et elles leurs confèrent une stabilité.
- Il est admis que le calage est suffisant avec trois dents postérieures. Elles servent de référence et permettent d'évaluer la hauteur à laquelle la DVO a été augmentée.

L'avantage avec cette technique est que la compliance est de 100 % et elle est totalement réversible. L'utilisation du composite permet des ajustements si le patient éprouve de l'inconfort ou des SADAM. Ces onlays étant provisoires, la pose d'un champ opératoire n'est pas nécessaire. Le but étant d'évaluer la nouvelle DVO. Une période test d'un mois est recommandée. Il faut prévenir le patient de l'aspect peu esthétique de la béance antérieure causée par la longueur des dents postérieures.

Etape 3 : Le guide antérieur ⁷¹

La « three steps » utilise une technique de restauration indirecte dite « sandwich » (cf. figure 32). Cette dernière consiste à restaurer la face palatine avec une facette en composite, tandis que la face vestibulaire est restaurée avec une facette en céramique. La dent est ainsi prise en sandwich par ces deux matériaux. Un maximum de tissu minéralisé est ainsi préservé.

Figure 32 : Technique « sandwich » : facette composite (en jaune), facette céramique (en bleu)



Source : Vailati et Belser, « Full-mouth adhesive rehabilitation of a severely eroded dentition : the three-step technique. Part 2 », 2008.

Les facettes palatines se font en technique indirecte généralement mais il est possible qu'elles soient faites par stratification si l'espace inter-arcade antérieur est inférieur à 1 mm. Ces facettes étant des restaurations d'usage, la pose d'un champ opératoire est indispensable à cette étape pour optimiser le collage, avoir une meilleure visibilité et un meilleur contrôle de l'humidité environnante. Les faces vestibulaires sont ensuite restaurées. Les composites postérieurs sont finalement remplacés. Il est alors possible d'opérer par quadrant étant donné que le calage est assuré.

3.3.3 Les prothèses adjointes : couronnes et bridges

Sur le plan biologique, ce traitement est invasif car la préparation périphérique de la dent induit un délabrement coronaire important. Dans les cas d'usures avancées, le délabrement coronaire oblige souvent à chercher un ancrage radiculaire pour assurer la pérennité des restaurations. Leur indication

⁷¹ Vailati et Belser, « Full-mouth adhesive rehabilitation of a severely eroded dentition : the three-step technique. Part 3 ».

clinique s'intègre bien dans le cadre de restaurations de grande étendue quand la DVO doit être réhaussée. Les deux arcades peuvent être concernées. Mais c'est une technique coûteuse biologiquement et financièrement.

Les bridges dento-portés sont majoritairement indiqués pour compenser un édentement encastré. Elle nécessite de préparer les dents adjacentes à l'édentement (souvent saines) ce qui représente une perte tissulaire plus importante.⁷²

Le pronostic à long terme est discutable. Les échecs sont dus majoritairement à la perte de rétention ou à la reprise carieuse. Les études s'accordent à dire que le pronostic de la dent dévitalisée couronnée est moins bon que sur dent vivante. Donc c'est une solution peu convenable sur les patients jeunes, où à long terme la dent sera perdue précocement. Chez les sujets plus âgés c'est acceptable selon la motivation du patient. Pour les bridges, le pronostic engage toutes les dents piliers. De ce fait la perte tissulaire est beaucoup plus importante que pour les coiffes périphériques.⁷³

Donc, il convient dans le cadre d'usure de privilégier les thérapeutiques conservatrices qui offrent aux dents un taux de survie plus important que les restaurations décrites ci-dessus.

3.3.4. Prothèse Amovible Partielle (PAP)⁷⁴

Ce traitement vise à compenser les édentements en alternative au traitement fixe pour des raisons pécuniaires. Elle a l'inconvénient d'être moins confortable pour le patient qu'une solution fixe. L'esthétique est difficilement gérable en secteur antérieur (par la présence de crochets ou la gestion de la transition fausse gencive/gencive naturelle) et elle peut être psychologiquement difficile à accepter pour le patient. Ce dernier point nécessite de préparer le patient bien en amont et à l'accompagner après la pose pour que la prothèse soit acceptée le mieux possible.

La **prothèse amovible transitoire (PAT)** est, néanmoins, un excellent moyen pour valider une occlusion nouvellement créée. Elle matérialise en bouche un projet prothétique idéal. Les critères d'occlusions de la prothèse sont élaborés en amont du traitement. Ils dictent le schéma occlusal des futures restaurations. De plus, il est possible de réaliser des modifications afin de répondre à des exigences fonctionnelles et esthétiques. C'est un bon moyen pour conditionner psychologiquement et fonctionnellement le patient à ses futures restaurations. De plus, son utilisation comme guide optimise la réussite des traitements chirurgicaux et prothétique.

⁷² Eid et Dot, « Bridges dento-portés ».

⁷³ Incau, Bartala, et Dos-Santos, « Traitement la dent dépulpée postérieure : la stratégie de la préservation ».

⁷⁴ Schittly et Schittly, *Prothèse amovible partielle : clinique et laboratoire*.

3.3.5 Les prothèses implanto-portées ⁷⁵

Dans le cas des édentements unitaires encastrés, c'est la solution la plus conservatrice et éprouvée, laissant les dents adjacentes exempts de délabrements coronaires. C'est une thérapeutique qui offre un bon recul clinique, avec des protocoles codifiés tant dans sa phase chirurgicale que prothétique. Elle offre donc des résultats prédictibles.

La solution implantaire se déroule en deux phases interdépendantes : une chirurgicale et une prothétique. Il est important dans un premier temps de communiquer au patient toutes les alternatives thérapeutiques à sa demande ; ainsi que leur rapport bénéfices/risques. La solution implantaire doit être retenue que si son bénéfice à long terme est supérieur aux autres alternatives. Dans ce cas, le traitement commence par un examen clinique complet pour déterminer si le patient répond aux exigences chirurgicale et prothétique du traitement. Le patient est alors informé sur la durée du plan de traitement, son déroulement, le pronostic et les complications possibles.

Après avoir validé l'indication et les conditions requises pour le traitement, il faut s'intéresser au type de prothèse. Le choix entre prothèse scellée et prothèse transvisée se fait en fonction de la situation clinique. En présence d'espace prothétique inter-arcade réduit (<7mm) la solution transvisée est plus adaptée car la hauteur de rétention n'est pas suffisante pour garantir un scellement efficace. Autrement le praticien est libre de choisir (cf. avantages et inconvénients de chaque type de PIP).

Prothèses transvisées ou scellées ?

Chez un patient bruxomane, il convient de traiter le bruxisme en amont du traitement implantaire. Des surcharges occlusales importantes sont source de dévissage des éléments prothétiques, fractures des restaurations ou de l'implant lui-même. Les PIP doivent supporter peu de contacts ou avoir des contacts équitablement répartis avec les dents naturelles, dans les mouvements en latéralité.⁷⁶

Tableau 6 : Prothèses transvisées

Avantages	Inconvénients
<ul style="list-style-type: none">❖ L'espace prothétique inter-arcade : <7mm❖ Facile à mettre en œuvre❖ Pas de ciment de scellement❖ Facilité pour la ré-intervention	<ul style="list-style-type: none">❖ Anatomie occlusale altérée par le puit de vissage❖ Risque d'éclats de céramique si table occlusale trop petite❖ Adaptation passive difficile à gérer pour les reconstructions de grandes étendues❖ Moins esthétiques que les restaurations scellées

Source : Auteur, d'après Davarpanah et al. *Manuel d'implantologie clinique : consolidation des savoirs et ouvertures sur l'avenir*, 2018.

⁷⁵ Davarpanah, Szmukler-Moncler, et Rajzbaum, *Manuel d'implantologie clinique : consolidation des savoirs et ouvertures sur l'avenir*.

⁷⁶ Bertolini et al., « Does traumatic occlusal forces lead to peri-implant bone loss ? a systematic review ».

Tableau 7 : Prothèses scellées

Avantages	Inconvénients
<ul style="list-style-type: none"> ❖ Respect de l'anatomie des surfaces occlusales ❖ Adaptation passive facilitée ❖ Equilibration occlusale facilitée ❖ Restaurations plus esthétiques 	<ul style="list-style-type: none"> ❖ Risque de persistance de ciment de scellement en sous gingivale (risque de peri-implantite) ❖ Difficulté de la ré-intervention

Source : Auteur, d'après Davarpanah et al. *Manuel d'implantologie clinique : consolidation des savoirs et ouvertures sur l'avenir*, 2018.

3.4 Les thérapeutiques chirurgicales : résections des tori des maxillaires ⁷⁷

Les tori sont définis comme des excroissances osseuses, non néoplasiques, bénignes, évoluant lentement dans le temps, asymptomatiques et ayant différentes localisations. Ils sont fréquemment situés au niveau de la suture palatine médiane au maxillaire et au-dessus de la ligne mylo-hyoïdienne, à la mandibule, dans le secteur prémolaire. Ils peuvent également être observés sur le versant vestibulaires des maxillaires. La muqueuse en regard est fine et hypo-vascularisée, ce qui explique les ulcérations et inflammations observées lors de traumatismes.

Leur étiologie étant variable et discutées dans la littérature, la génétique et les traumatismes demeurent les causes les plus documentées. La composante traumatique met en cause la présence de dents et les surcharges occlusales qu'elles subissent, à cause de prothèses inadaptées ou des para-fonctions comme le bruxisme. Leurs localisations s'expliqueraient par la présence de mécanorécepteurs qui transmettent les surcharges à l'os environnant. Ce stimulus mécanique induirait l'apposition osseuse à ces endroits spécifiques. La voûte au maxillaire concentre les forces au niveau de la suture palatine. Tandis qu'à la mandibule le foramen mandibulaire crée une zone de faiblesse où les forces s'appliquent préférentiellement.

L'indication d'intervenir chirurgicalement est posée lors de réhabilitations prothétiques où les tori compromettent le traitement, lors de gêne fonctionnelle et/ou esthétique.

Le protocole opératoire :

1. Analyse pré-opératoire de cliché radiographiques pour repérer les obstacles anatomiques.
2. Anesthésie locale.
3. Incisions : médiane au maxillaire avec des décharches en V en avant et en arrière ;
Intrasulculaire de grande étendue à la mandibule pour donner de la laxité au lambeau sans décharche (préservation du nerf lingual ou du nerf mentonnier en vestibulaire).
4. Ostéotomie à la fraise fissure ou au piénotome, sous spray refroidissant à la solution saline.

⁷⁷ Hascoet et al., « Tori et exostoses multiples : présentation d'un cas et revue de la littérature ».

5. Sutures : la pose d'une PAT peut s'avérer utile pour limiter l'hématome sous-muqueux et pour le maintien du lambeau.

Le patient est revu dans les semaines qui suivent pour contrôle de la cicatrisation, et dans les mois qui suivent pour contrôler d'éventuelles récurrences, qui sont récurrentes pour les tori. Des gouttières de bruxisme sont donc souvent prescrites à l'issue de la période de cicatrisation.

4: Plan de traitement

4.1 Phase d'assainissement

Un enseignement à l'hygiène orale a été effectué. Ce fut l'occasion de revoir les techniques de brossage et le matériel utilisé par la patiente. La méthode de Stillman fut enseignée et une brosse à dent à poils souples prescrite. Un des facteurs d'usure abrasive fut ainsi pris en charge.

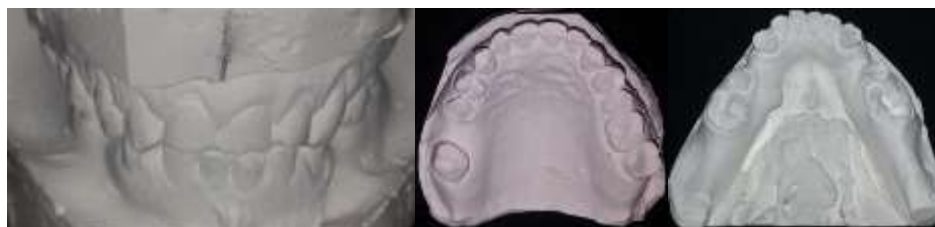La 46 a été extraite suite à une parodontite apicale aiguë d'origine carieuse associée à l'usure qui a exposé la chambre pulpaire plus rapidement aux attaques bactériennes. La 26 – étant en pulpite irréversible – a été extraite car le traitement endodontique n'a pas pu aboutir à cause de la calcification intra-canalair, ce qui a causé la perforation du plancher de la dent pour trouver les canaux.

4.2 Phase pré-prothétique

Une étude complète a été le prérequis indispensable pour établir un plan de traitement convenable dans ce cas.

Il a ainsi été réalisé des empreintes à l'alginat pour étudier l'occlusion de la patiente sur des modèles en bases engrenés et montés sur articulateur semi-adaptable. Les modèles étant stables en OIM, aucun enregistrement des rapports maxillo-mandibulaires en occlusion n'a été effectué. Les lésions dentaires et l'occlusion de la patiente dans les différents plans de l'espace ont pu être analysés (cf. figure 33).

Figure 33 : Photos des modèles en OIM et en intra arcade



Source : Auteur, 2019.

Les égressions compensatrices dento-alvéolaires ont mieux été observées. Les espaces prothétiques ont été réévalués sur articulateur (cf. figure 34). L'occlusion repose sur deux couples molaires, et les blocs incisivo-canin sont en bout-à-bout. La présence des tori mandibulaires et de leur volume a été pris en compte dans l'éventualité de réhabiliter la mandibule par une prothèse amovible.

Figure 34 : Photos occlusion droite et gauche



Source : Auteur, 2019.

La hauteur de la tige incisive a été modulée pour estimer l'espace inter-arcade qu'il était possible de gagner. A chaque variation, les rapports inter-arcades ont été réévalués dans les trois plans de l'espace et la position en RC a été simulée. L'analyse esthétique était concomitante à l'analyse occlusale. Une attention était portée sur la future hauteur des dents antérieures pour compenser la béance consécutive à l'augmentation de la DVO. Cet élément a servi de « stop » dans le choix de la future DVO. Finalement, une DVO augmentée de 3 mm en secteurs postérieurs et de 5 mm en antérieur ont été choisies. L'analyse a montré que la position de relation centrée sur l'articulateur permettait de s'affranchir du bout à bout des blocs incisivo-canins et donc de retrouver un surplomb de 1 mm (cf. figure 35).

Figure 35 : Photos des modèles à la DVO souhaitée



Source : Auteur, 2019.

4.2.1 Evaluation clinique de la nouvelle DVO

Il a fallu voir si une telle augmentation de la DVO était supportable par la patiente. Une gouttière a donc été réalisée dans le but de reproduire cliniquement une augmentation de DVO de 3 mm. C'est une solution de transition, non invasive et réversible. Cela a permis de traiter provisoirement le bruxisme.

Les règles de PAC ont été utilisées pour déterminer l'occlusion souhaitée. Dans un premier temps, la patiente fut installée en position assise pour avoir une bonne relaxation des muscles posturaux cervicaux et des muscles élévateurs de la mandibule. La dimension verticale de repos physiologique (DVRP) a été déterminée à l'aide des tests phonétiques ainsi que des tests de Talgreen et de Smith. Classiquement à cette étape, 2 à 3 mm sont soustraits de la DVRP pour obtenir la DVO. Dans le cas où la DVO doit être augmentée, soit la DVRP est choisie comme nouveau repère, soit des mm y sont ajoutés. L'observation de la tonicité des muscles péribuccaux ainsi que la ré-évaluation de l'espace prothétique ont été des facteurs pour valider la hauteur faciale.

Dans ce cas, 1 mm a été ajouté à la DVRP pour obtenir la DVO souhaitée. Les repères exo-buccaux restent la pointe du nez et le gnathion. En endo-buccal, les points inter-incisifs ont été utilisés. Ces

derniers devaient être distants de 5 mm. Un compas à pointe sèche a été utilisé pour vérifier la reproductibilité des mesures lors de la validation de la DVO.

La patiente a été entraînée à se mettre en position de RC. Pendant la phase de fermeture, elle a été guidée pour qu'elle puisse retrouver la position de RC à la DVO souhaitée et sans la mettre en occlusion. Un surplomb de 1 mm fut obtenu comme prévu. Une attention fut portée pour déceler la moindre tension des muscles péribuccaux dans cette position.

Après validation de la nouvelle DVO, le rapport maxillo-mandibulaire a été enregistré à l'aide d'un matériau rigide pour transférer avec fidélité ce rapport sur articulateur. Une cire dure Moyco® a ainsi été utilisée. Après montage des modèles sur articulateur, une gouttière d'occlusion, à la mandibule, a été réalisée en résine dure. A la pose de la gouttière, l'occlusion fut vérifiée. Des contacts dentaires généralement répartis et de même intensité ont été obtenus.

Un contrôle a été réalisé à une semaine, pour voir si elle supportait ce changement. Aucune gêne n'a été rapportée. La gouttière a été laissée en place trois semaines pour que la patiente s'y habitue. Un dernier contrôle et la prise de nouvelles empreintes ont ensuite été effectués pour réaliser un montage directeur et des cires diagnostiques (« wax-up ») à la nouvelle DVO.

4.2.2 Le montage directeur et les wax-up

Le wax-up a été élaboré conjointement à un montage directeur. Ils ont eu pour but de modéliser les futures restaurations. Cela a permis de mieux communiquer avec la patiente sur les diverses options thérapeutiques. Par la suite, l'organisation du plan de traitement a été plus aisée.

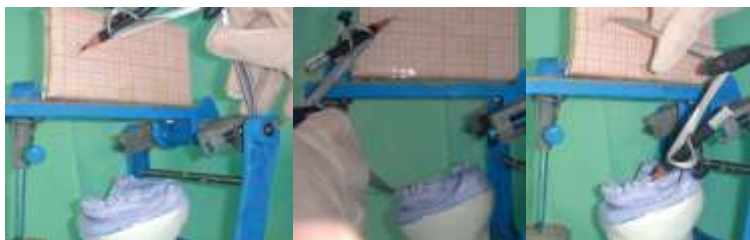1) La préparation des modèles

Le wax-up a été réalisé en collaboration avec les prothésistes de l'UFR de Montrouge. Je leur ai expliqué la situation clinique de Mme K., et le projet prothétique à atteindre. La patiente souhaitant une solution fixe pour compenser ses édentements, nous nous sommes fixés pour objectif de les restaurer par une solution implantaire. Ainsi, dans l'éventualité où les implants ne seraient pas choisis comme solution par la patiente, ses chances de les réaliser ultérieurement seraient préservées. Pour cette raison, il a été décidé de réaliser des traitements a minima chez cette patiente. D'une part pour évaluer comment les restaurations tiendront dans un contexte occlusale modifié, d'autre part pour garder la possibilité de réintervenir.

La première étape a été de préfigurer des courbes de Spee idéales sur les modèles. J'ai donc tracé ces courbes en utilisant la « technique du drapeaux » (cf. figure 36).⁷⁸

⁷⁸ Dupas, *L'analyse occlusale : avant, pendant, après*.

Figure 36 : Illustration de la technique « drapeau »



Source : Fajri et al. « L'articulateur dans l'étude pré-prothétique en prothèse amovible partielle. Partie 1 », 2016.

Les canines maxillaires étant les dents les mieux conservées par les usures, elles ont pu servir de point référence pour nous guider dans la conception du plan occlusal. Ainsi seules la courbe passant par la pointe des canines maxillaires et décrivant une courbe de Spee harmonieuse, a été gardée. Les dents sur les modèles ont été meulées pour qu'elles intègrent la bonne courbe. Dans ce cas le fraisage s'est fait au-delà de la ligne pour ménager de la place pour la cire (cf. figure 37).

Figure 37 : Préparation des modèles avant le wax-up



Source : Dr Eid, 2016.

Le prothésiste m'a informé qu'il fallait réaliser un montage directeur à la mandibule qui nous servirait de guide pour les reconstructions maxillaires. L'espace prothétique a alors été réévalué. Il manquait – malgré l'augmentation de DVO – de la place dans le secteur 4. Et la 36 compromettait l'espace prothétique dans le secteur 3. De plus, la couronne clinique de 35 était très petite, ce qui compliquait la modélisation sur cette dent, notamment la gestion de son profil d'émergence.

J'ai compris qu'il était compliqué pour le prothésiste de faire un montage avec des dents du commerce compte tenu du peu d'espace dont il dispose pour cette situation clinique.

Cliniquement, cela imposait de réaliser une ostéoplastie pour ménager davantage d'espace dans le secteur 4. La 36 devrait être extraite pour la même raison. Et une élongation coronaire devrait être réalisée sur la 35 pour augmenter la hauteur coronaire afin de pouvoir poser un champ opératoire et coller l'overlay dessus.

La crête du secteur 4 a donc été réduite en hauteur sur le modèle. Il a fallu ménager un espace de 7 mm pour des éventuelles restaurations implanto-portées. La 36 a été complètement arasée sur le modèle et 1 mm de plâtre a été retiré autour de la 35. Il sera ici judicieux de réaliser des prothèses transvissées en raison du peu d'espace disponible.

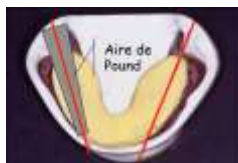
2) Le montage directeur (MD)

Les secteurs postérieurs ont été traités en premier pour rétablir les fonctions de calage. Et les secteurs antérieurs ont été abordés en dernier pour restaurer un guidage fonctionnel et l'esthétique.

Pour la réalisation du montage directeur, le montage des dents a été réalisé selon le même procédé que pour les prothèses amovibles :

1. La ligne faîtière des crêtes a été tracée sur le modèle et prolongée jusqu'au trigone rétro-molaire.
2. Les aires des Pound ont ainsi été délimitées (cf. figure 38).

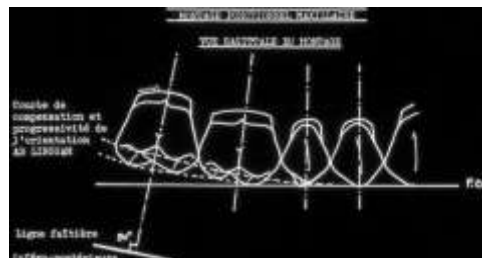
Figure 38 : Visualisation de l'aire de Pound et de la ligne faîtière



Source : Dr C. Rignon-Bret, 2015.

3. Le modèle fut ensuite isolé avec un séparateur type ISOLIT®.
4. De la cire rose fut coulée sur le modèle mandibulaire.
5. Les dents ont ensuite été montées en respectant la courbe de Spee, l'inclinaison « ad lingual » (cf. figure 39) et l'alignement du sillon principale des cuspidés.

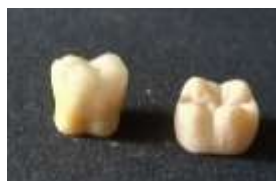Figure 39 : Schéma d'un montage de dents



Source : Dr C. Rignon-Bret, 2015.

Les dents du commerce étant trop longues pour être montées, il a fallu créer des répliques en résine grâce à des isomoulages (cf. figure 40). Les dents préformées ont ensuite été fraisées à leur base pour être intégrées dans le montage. Ce dernier est ensuite vérifié avec le compas par la technique du drapeau.

Figure 40 : Dent du commerce (gauche) et préforme en résine inclus dans le MD (droite)



Source : Auteur, 2019.

Avec une solution amovible, la conception de la prothèse sera particulière. Les dents utilisées ne devront pas être en porcelaine, car il sera impossible de les fraiser sans compromettre leur rétention. Donc, des dents en résine devront être utilisées. Le recours à un stellite contre-plaqué est aussi envisageable : dans ce cas les dents seront en métal et incluses dans le châssis.

3) Wax-up des dents postérieures maxillaires

Les cires sur 35 et 45 ont d'abord été réalisées pour terminer le montage mandibulaire. Cela a permis de guider la construction du wax-up maxillaire.

Les cires ont été réalisés selon les étapes suivantes :

1. La cire a été coulées dans des moules préformés.
2. Les dents en cire ont été coupées à leur base pour les insérer sur leur socle en plâtre.
3. Dès que la hauteur fut validée, les dents ont été orientées selon un couloir prothétique, préalablement tracé sur le modèle.
4. La cire a ensuite été solidarisée au plâtre et le joint fut lissé.
5. L'occlusion a été vérifiée systématiquement, après l'ajout de cire sur une dent, avec du papier fin de 40 micromètres. Les corrections ont été réalisées par soustraction homothétique afin de préserver au maximum l'architecture des tables occlusales. Une occlusion avec des contacts généralisés et de même intensité a été recherchée et obtenue.

Les courbes ont été vérifiées par la technique du drapeau. Le compas passant par les sommets cuspidiens de toutes les dents, le montage directeur et les cires postérieures ont ainsi été validées.

4) Wax-up des dents antérieures

Il a fallu en premier reconstruire les canines mandibulaires car elles ont servi de référence pour la hauteur des incisives. Pour les secteurs antérieurs la cire a été rajoutée directement sur les dents. Elle a été modélisée pour reconstruire une anatomie fonctionnelle et esthétique.

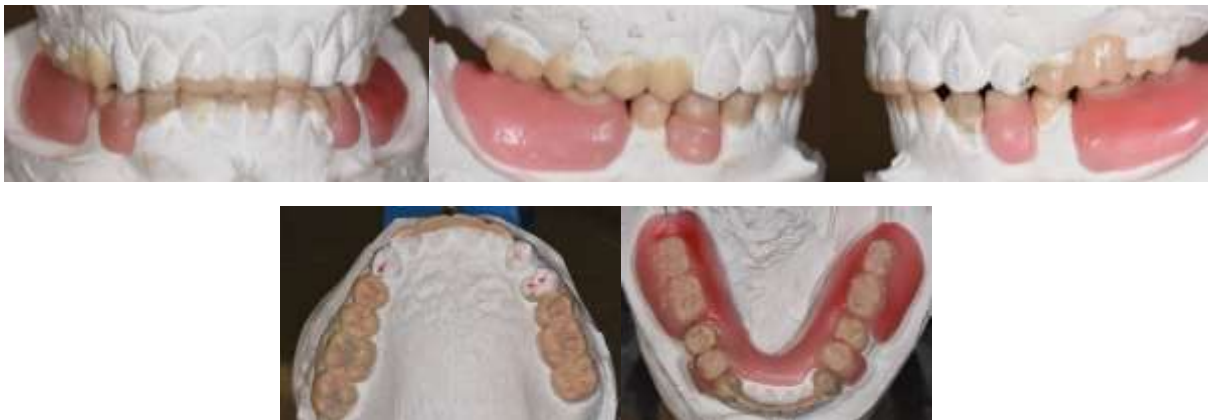Après concertation avec le Dr Kheng et les prothésistes, dans ce cas nous avons optés pour reconstruire une fonction de groupe. Les canines devant être restaurées par des onlays collés, il fallait répartir les charges occlusales dans les mouvements mandibulaires en latéralité. Ainsi, le joint de colle sur ces dents est moins sollicité et le risque de décollement est diminué. Pour les mêmes raisons, les 35 et 45 sont intégrées dans cette fonction de groupe. De plus, cela participe à la stabilisation de la prothèse amovible de transition (cf. figure 34).

1. Les pointes canines ont été construites pendant que les modèles étaient en position de diduction, afin d'être en bout-à-bout dans cette position.
2. L'arête vestibulaire a pu être matérialisée en suivant le trajet de retour à l'OIM. La dent fut ensuite reconstituée par face. La fonction de groupe a été vérifiée à l'aide de papier articulé fin 40 micromètres.
3. Pour les incisives, les bords proximaux ont été reconstruits en premier.
4. Ensuite, un cône de cire a été ajouté au milieu de la dent en plâtre.
5. Le bord incisif fut ensuite reconstitué en reliant ce cône avec les bords proximaux en cire.
6. Les faces vestibulaires et linguales sont modélisées par la suite.
7. Les excès ont été retirés, les embrasures et les faces proximales ont été retravaillées pour affiner l'esthétique et le joint fut poli.

Les incisives maxillaires ont été travaillées de la même façon. Les dents mandibulaires ont servi de « stop » pour déterminer la hauteur des incisives maxillaires. Un léger surplomb de 1 mm a été obtenu à l'issue du wax-up.

Une dernière vérification de l'occlusion fut effectuée. Les contacts étaient généraux et équitablement répartis. L'absence d'interférences en OIM et en latéralité fut contrôlée. L'esthétique fut validée. La cire a été légèrement chauffée pour la faire briller. Le montage directeur et les wax-up furent ainsi terminés (cf. figure 41).

Figure 41 : Résultat final des cires et du montage directeur



Source : Auteur, 2019.

4.2.3 Propositions thérapeutiques

Un rendez-vous a été fixé avec la patiente – avec le projet prothétique matérialisé – pour faire le point sur les différentes solutions prothétiques possibles. Pour rappel :

A la mandibule :

- Pose d'implants en regard de 37, 34, 44, 46, 47 suivis des couronnes implanto-portées
- Pose d'un stellite pour compenser 37, 34, 44, 46, 47
- Overlays ou couronnes sur 36, 35, 33, 43, 45
- Bridges 33-35 et 43-45
- Facettes ou stratification au composite en technique directe sur 32, 31, 41, 42

Au maxillaire :

- Ré-ingression orthodontique des dents égressées
- Pose d'overlay sur 27, 26, 25, 24, 14, 15, 16, 17
- Facettes ou stratification au composite en technique directe sur 12, 11, 21 et 22

Il a été décidé, avec l'équipe soignante et la patiente, de passer par une étape de temporisation avec une PAT mandibulaire et des overlays en composite sur les dents usées. Durant cette phase, l'adaptation de la patiente à ses nouvelles prothèses a été surveillée. Il en est de même pour les restaurations dont le pronostic à moyen et à long terme est incertain (nous ignorions, à ce moment là, si le bruxisme de la patiente nuirait à la pérennité des restaurations). La patiente a pu ainsi mieux évaluer les différentes options dont elle disposait en fonction de son ressenti.

Le statut CMUc de la patiente a dû être pris en compte pour adapter les thérapeutiques. Ainsi le traitement orthodontique n'a pas été choisi car trop coûteux et trop long pour la patiente. Il a en revanche été possible de réaliser des overlays en composite à la place des couronnes.

L'augmentation de DVO étant supportée par la patiente, le plan de traitement a été conduit ainsi :

1. Une ostéoplastie soustractive a été réalisée au préalable dans le secteur 4.
2. De même l'avulsion de 36 et l'élongation coronaire de 35 ont été effectuées la semaine suivante.
3. Une PATa été réalisée à la mandibule pour assurer le calage postérieur.
4. Des overlays en composite ont été réalisés sur 17, 16, 15, 14, 25, 27, 35, 33, 43 et 45.
5. Des stratifications au composite ont été faites sur les incisives mandibulaires et maxillaires.
6. Une chirurgie des tori mandibulaires a été réalisée pour améliorer le confort de la patiente.

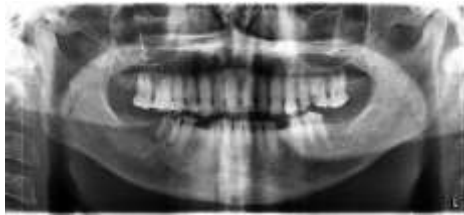4.2.4 Ostéoplastie soustractive

Cette intervention chirurgicale a été réalisée avec un guide en résine transparente du même type que ceux utilisés pour les PAC immédiates. Il a permis de guider la régularisation osseuse.

La gouttière a été réalisée à partir de modèles montés sur articulateur à l'aide de la gouttière d'occlusion de la patiente. Sur le modèle mandibulaire, une soustraction de 5 mm a été effectuée afin de ménager un espace prothétique de 7 mm dans le secteur 4.

Les deux modèles ont été envoyés au prothésiste pour qu'il réalise le guide chirurgical. A la réception du guide, sa stabilité sur le modèle fut vérifiée.

Figure 42 : Radiographie panoramique de la patiente

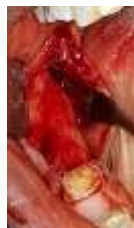

Source : Auteur, 2018.

La radiographie panoramique a été vérifiée avant l'intervention (cf. figure 42) pour identifier les obstacles anatomiques. La position du nerf alvéolaire inférieur étant à distance du site opératoire, l'intervention fut confirmée. Une antibioprofylaxie fut mise en place.

1. Le jour de l'intervention, le guide chirurgical est désinfecté à la bétadine.
2. Une anesthésie loco-régionale du nerf alvéolaire inférieur est réalisée. Des rappels en péri-apical sont administrés de part et d'autre de la crête alvéolaire.
3. Une incision est réalisée en plein milieu de la crête. Elle s'étend de la branche montante jusqu'à 45 pour donner de la laxité au lambeau.
4. Un lambeau de pleine épaisseur est levé (cf. figure 43).

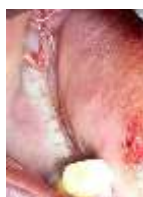Figure 43 : Levé du lambeau de pleine épaisseur secteur 4



Source : Auteur, 2019.

5. La plastie osseuse est réalisée à la fraise boule sous irrigation. Le guide permet le contrôle de la régularisation osseuse.
6. L'os est fraisé jusqu'à l'obtention d'un blanchiment uniforme des muqueuses, guide en place.
7. Une râpe à os permet de régulariser l'os crestal et le lambeau est refermé avec des sutures en surjet continu (cf. figure 44).

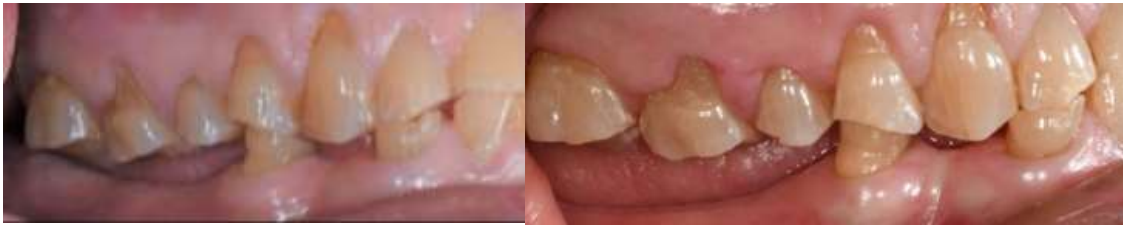Figure 44 : Sutures



Source : Auteur, 2019.

La patiente est revue une semaine plus tard pour contrôler la cicatrisation et déposer les fils de suture. La cicatrisation deux mois plus tard a permis de débiter les étapes prothétiques (cf. figure 45).

Figure 45: Situation initiale (gauche) et situation à 2 mois post-opératoire (droite)



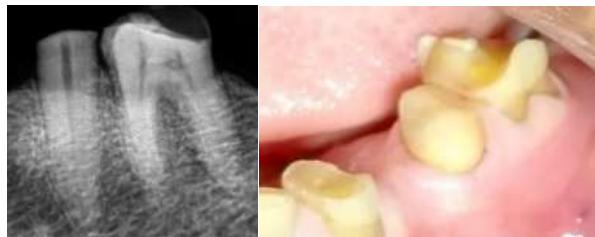Source : Auteur, 2019.

4.2.5 Avulsion de 36 et élongation coronaire 35

Une analyse pré-opératoire est nécessaire afin d'atteindre nos objectifs. La 36 est extraite pour gagner en espace prothétique, et l'élongation coronaire sur la 35 permet la pose du champ opératoire pour procéder au collage de l'overlay.

Cliniquement, la hauteur de gencive kératinisée en vestibulaire est inférieure à 3 mm, tandis qu'en lingual la gencive est entièrement kératinisée. Radiographiquement, le rapport couronne/racine est de 1 pour 2 (cf. figure 46). Afin de garder un rapport optimal et garantir un bon pronostic, il a été convenu de retirer 2 mm d'os alvéolaire pour se retrouver avec un rapport 1 pour 1.

Figure 46 : Radio rétro-alvéolaire et vue clinique pré-opératoire de 35 et 36



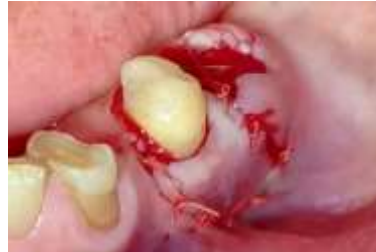Source : Auteur, 2019.

L'élongation coronaire est réalisée par un lambeau déplacé apicalement en vestibulaire pour conserver le tissu kératinisé et par gingivectomie en lingual. Une attention sera portée afin de ne pas léser l'émergence du nerf mentonnier pendant les incisions de décharge.

1. L'anesthésie est réalisée.
2. L'extraction de 36 est abordée selon un protocole atraumatique (levée d'un lambeau, suivi d'une séparation de racine) afin de préserver au maximum les corticales osseuses.
3. Une incision intra-sulculaire autour de 35 est effectuée.
4. Des décharges en mésial et distal sont réalisées. Une gingivectomie est effectuée en lingual.
5. Un lambeau d'épaisseur mixte est levé, en vestibulaire.

6. Une ostéectomie est réalisée sur 2 mm suivi d'une ostéoplastie afin de supprimer les balcons osseux et permettre un bon repositionnement de la gencive.
7. Le lambeau est ensuite repositionné apicalement. Une suture périostée permet de fixer le lambeau dans sa position apicale. Les décharges sont ensuite suturées (cf. figure 47).

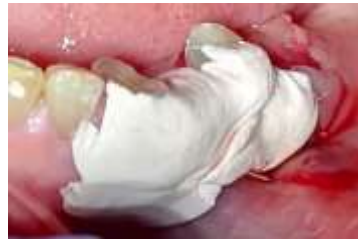Figure 47 : Sutures



Source : Auteur, 2019.

8. Un pansement parodontal (COEPACK®) est mis en place afin de protéger le lambeau.

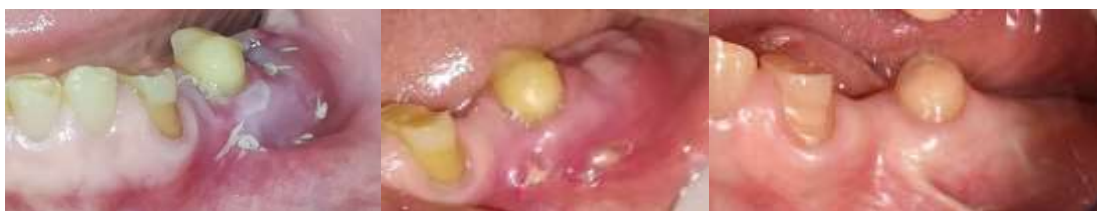Figure 48 : Pansement parodontal



Source : Auteur, 2019.

La patiente a été revue une semaine plus tard pour contrôler la cicatrisation. La zone étant encore sensible à 7 jours post-opératoire, la dépose des fils a été réalisée à J+14. Il a fallu attendre 2 mois, fin de la cicatrisation osseuse (cf. figure 49), pour pouvoir réaliser la PAP provisoire et les overlays.

Figure 49 : Vues post-opératoire à J+7 (gauche), J+14 (milieu) et à 2 mois (droite)



Source : Auteur, 2019.

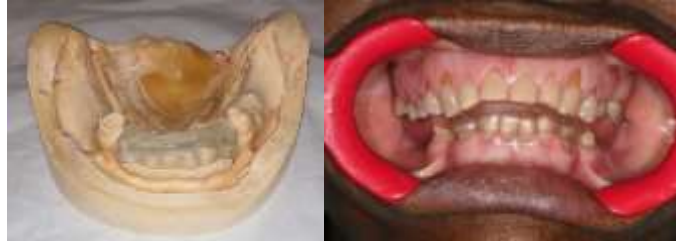4.3 Phase prothétique

4.3.1 Prothèse transitoire mandibulaire

En raison du faible nombre de dents mandibulaires qui assuraient le calage postérieur (35 et 45), il a été décidé de poser la prothèse amovible de transition en même temps que les overlays mandibulaires et maxillaires. Ainsi le risque de décollement sur 35 et 45 est diminué, en répartissant les charges occlusales sur une arcade complète.

Après la prise d'empreintes, le rapport maxillo-mandibulaire (RMM) a été enregistré grâce à la gouttière de la patiente. Elle a été sectionnée en distal des canines puis mise en bouche en même temps que la base d'occlusion (BO) (cf. figure 50).

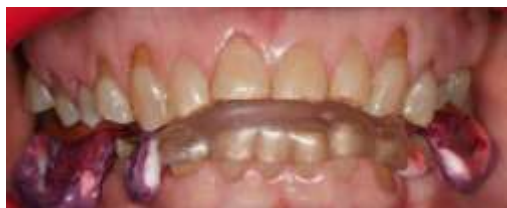Figure 50 : Gouttière occlusal sectionnée (gauche), vue de la gouttière en place (droite)



Source : Auteur, 2019.

Après vérification de l'absence d'interférences entre la BO et les dents, et l'obtention de la bonne DVO, le RMM fut enregistré avec de la pâte de Kerr®. L'enregistrement a été validé en vérifiant que la patiente retrouve la même position, en la faisant serrer des dents plusieurs fois (cf. figure 51).

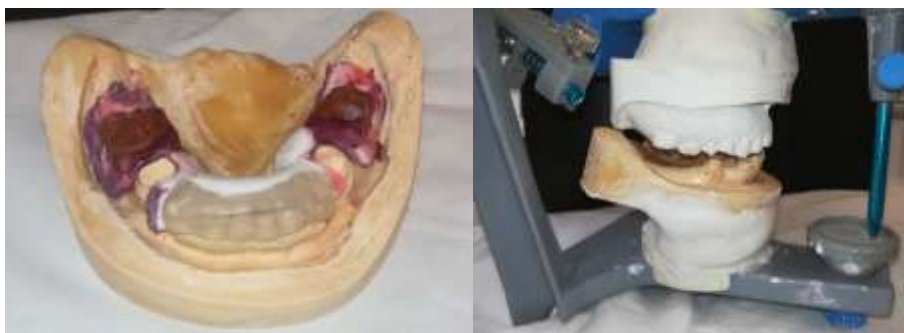Figure 51 : Enregistrement de la RMM avec la gouttière en bouche



Source : Auteur, 2019.

Une teinte 4C a été choisie, avec le teintier Ivoclar Vivodent® pour dents en résine. Après la mise en articulateur, les modèles ont été envoyés au prothésiste pour montage des dents sur cire (cf. figure 52).

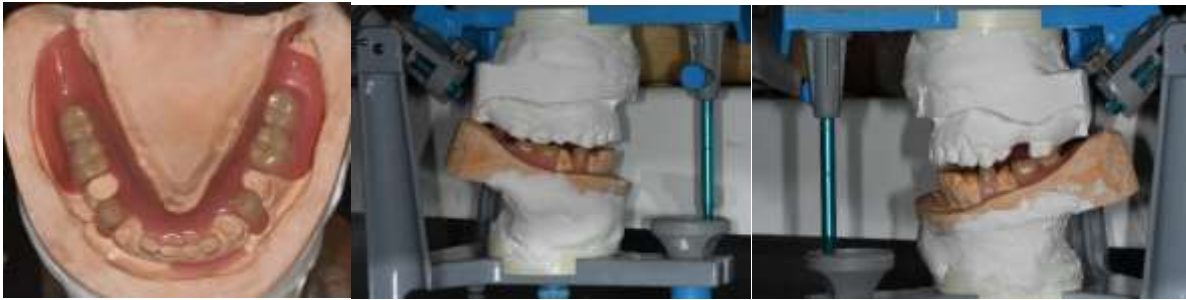Figure 52 : Modèle mandibulaire avec sa BO (gauche), montage du modèle mandibulaire à la DVO souhaité



Source : Auteur, 2019.

Après validation des cires, elles ont été envoyées pour la polymérisation. Une demande d'un renfort métallique a été faite pour limiter le risque de fracture au niveau de 34 et 44. Les crochets n'ont pas été inclus à cette étape pour permettre au prothésiste de prothèse conjointe de réaliser les overlays en se servant de la PAT comme guide directeur (cf. figure 53). Ils ont été rajoutés une fois que les overlays sur 35 et 45 ont été réalisés.

Figure 53 : Montage directeur polymérisé

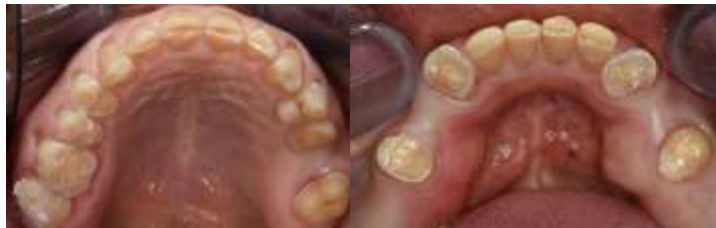

Source : Auteur, 2019.

4.3.2 Préparations dentaires pour les overlays

Les préparations furent conservatrices grâce à l'augmentation de DVO. Cependant, les dents 16 et 17 ont été davantage préparé afin de les intégrer dans des courbes idéales et dans le couloir prothétique (cf. figures 54 et 55).

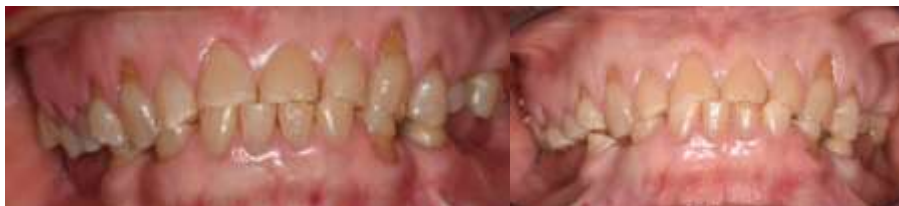Figure 54: Vues par arcades des préparations dentaires



Source : Auteur, 2019.

Sur les autres dents ; les angles cassants ont été adoucis. Les sillons sur les molaires ont été creusés pour obtenir une stabilité au moment du collage des overlays. Sur les prémolaires mandibulaires, une limite en congé a aussi été réalisé à la demande du prothésiste car il lui était impossible de réaliser les pièces prothétiques sur le 1^{er} jeu d'empreinte qu'il a reçu.

Figure 55 : La vestibulo-version de 17 (gauche) et les congés réalisés (droite)

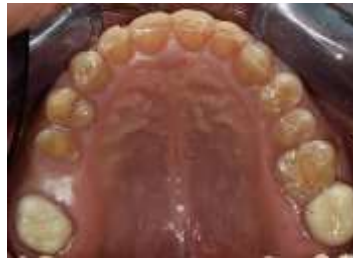

Source : Auteur, 2019.

Un IDS a ensuite été réalisé avec un protocole adhésif en deux étapes (Mordançage et Rinçage 2 - MR2), dans la séance. Un champ opératoire a été posé pour isoler les dents préparées. Un mordançage de quinze secondes sur la dentine a été ensuite réalisé à l'acide orthophosphorique. Après rinçage et séchage, la dentine fut légèrement humidifiée avec une boulette de coton humide afin d'assurer un « wet-bonding ». L'adhésif a été appliqué avant d'être photopolymérisé. Des overlays provisoires ont

été réalisés en résine chémozopolymérisable (UNIFAST®) seulement pour les 17 et 27 où les préparations ont été le plus important (cf. figure 56).

Figure 56 : Temporisation sur 17 et 27

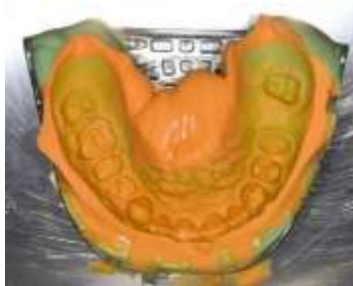

Source : Auteur, 2019

4.3.3 Empreintes

Les préparations effectuées au maxillaire étant nombreuses, une empreinte en deux temps/deux viscosités, a été réalisée avec un silicone putty à consistance « hard » et un silicone « ultralight ».

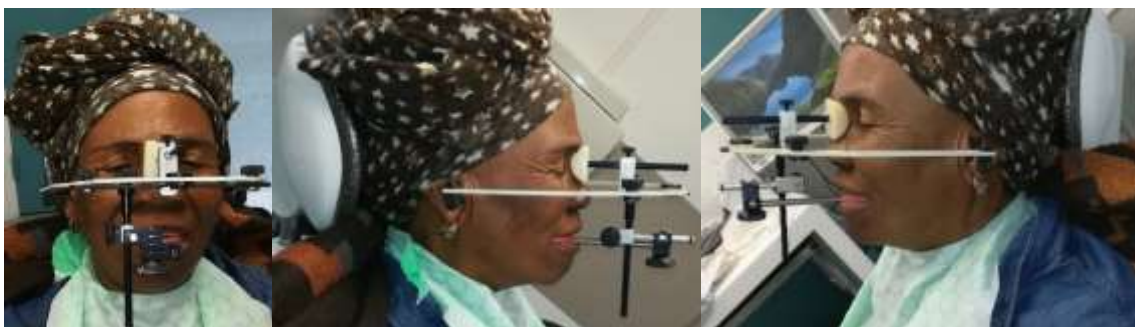Figure 57 : Empreinte maxillaire



Source : Auteur, 2019

Après la coulée du modèle, il fut monté sur articulateur à l'aide d'un arc facial car le modèle a perdu en stabilité sur la table de transfert à cause des préparations (cf. figure 58).

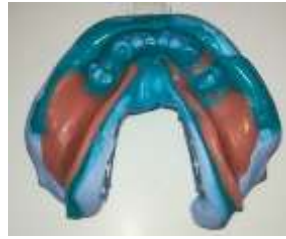Figure 58 : Arc faciale



Source : Auteur, 2019

L'empreinte des préparations mandibulaires fut prise avec la PAT, qui a été emportée. Cela permit au prothésiste de prothèse conjointe d'être guidé dans l'élaboration des pièces prothétiques. Pour l'empreinte mandibulaire, une technique en un temps/deux viscosités a été utilisée (cf. figure 59).

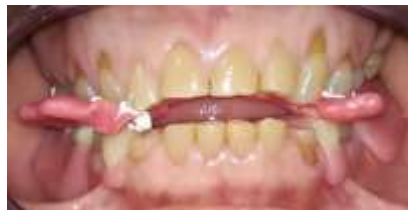Figure 59 : Empreinte mandibulaire



Source : Auteur, 2019.

La RMM a été enregistré avec une cire dure (Moyco®) en utilisant la gouttière découpée comme stop occlusal, comme vu précédemment. Le mordue est ensuite rebasée au Tempbond™ pour assurer la stabilité des modèles au moment du montage sur articulateur (cf. figure 60).

Figure 60 : Enregistrement du RMM



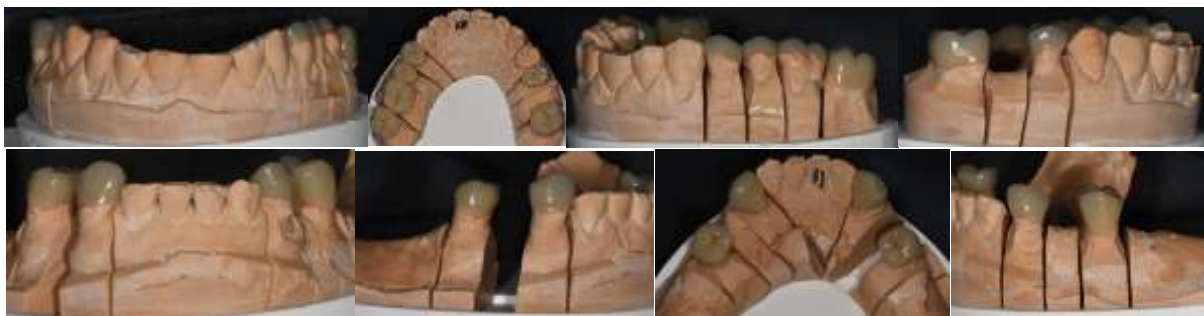Source : Auteur, 2019.

La teinte a été prise avec un teintier composite (Esthet.X®) C3.

4.3.4 Pose

Les pièces prothétiques sont examinées sur les modèles avant d'être essayées et validées en bouche (cf. figure 61).

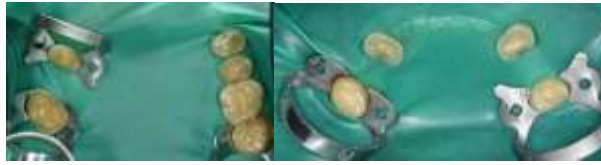Figure 61 : Pièces prothétiques sur modèles



Source : Auteur, 2019.

Après désinfection dans de l'alcool, l'intrados des onlays est sablé et enduit de silane qui est chauffé à la lampe à photopolymériser. Un champ opératoire est ensuite posé (cf. figure 62).

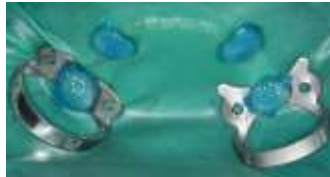
Figure 62 : Pose du champ opératoire



Source : Auteur, 2019.

Les dents sont nettoyées et séchées. De l'acide orthophosphorique est appliqué 30 s, pour mordancer l'émail (cf. figure 63)

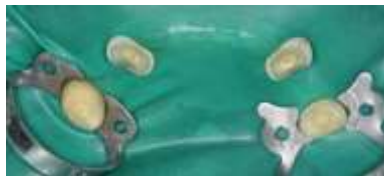Figure 63 : Mordançage de l'émail



Source : Auteur, 2019.

Les dents sont ensuite rincées et séchées (cf. figure 64).

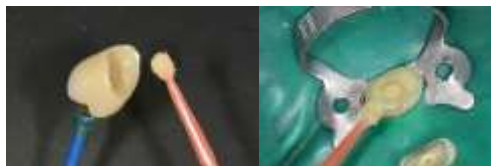
Figure 64 : Séchage



Source : Auteur, 2019.

L'adhésif est appliqué dans l'intrados des pièces et sur les dents. Il est étalé avec un jet d'air sans être photopolymérisé (cf. figure 65).

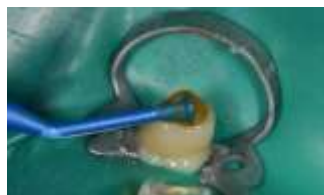Figure 65 : Application de l'adhésif dans l'intrado prothétique (gauche) et sur la dent (droite)



Source : Auteur, 2019.

La colle est ensuite appliquée dans l'intrados, et la pièce est posée sur la dent. Les excès de colle sont retirés au pinceau en maintenant une forte pression sur l'overlay (cf. figure 66).

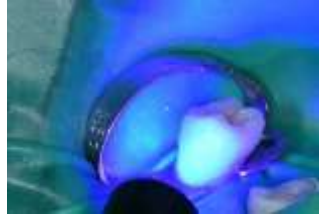Figure 66 : Positionnement de la pièce sur la dent



Source : Auteur, 2019.

Une photopolymérisation de 40 s par face est ensuite réalisée (cf. figure 67). De la glycérine est appliquée avant de réaliser une deuxième polymérisation de 30 s par face, en milieu anaérobie afin de polymériser la couche inhibitrice à la surface du joint de colle.

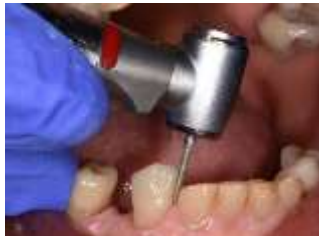Figure 67 : Photopolymérisation



Source : Auteur, 2019.

Le joint est poli à la fraise flamme montée sur contre-angle rouge à faible vitesse. (cf. figure 68)

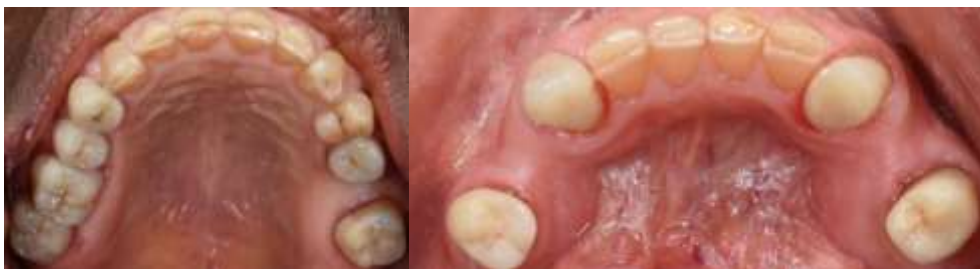Figure 68 : Polissage du joint avec des fraise à granulométrie décroissante



Source : Auteur, 2019.

Les pièces sont posées une par une en commençant par les molaires et en revenant sur les prémolaires. Cela permet de mieux gérer l'élimination des excès de colle et du polissage final (cf. figure 69).

Figure 69 : Résultat post-opératoire après la pose des overlays



Source : Auteur, 2019.

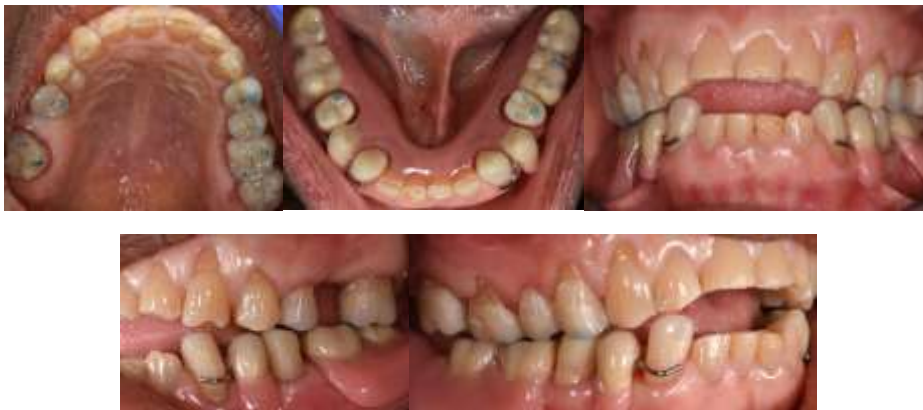4.3.5 Equilibration

La PAT est ensuite mise en place. Dans ce cas il a fallu retoucher les faces proximales de 34 et 44 pour faciliter son insertion.

La patiente était en suroclusion à cause d'un point de contact trop fort sur la 27. Cela a nécessité de retoucher la cuspide palatine de cette dent de 2 mm.

L'équilibration s'est ensuite poursuivie jusqu'à retrouver une occlusion généralement et équitablement répartie (cf. figure 70).

Figure 70 : Résultat post-opératoire avec les PAT en bouche



Source : Auteur, 2019.

La patiente a été revue toutes les semaines pour contrôler son adaptation à ses nouvelles prothèses. Le calage n'était pas satisfaisant car la patiente avait tendance à proglisser quand elle était en ORC. Donc, de la résine chémo-polymérisable a été ajoutée sur la cuspidé linguale de 34 pour renforcer le point de contact.

Une fois le calage stabilisé, la restauration des blocs incisifs au composite par stratification a été entrepris.

4.3.6 Stratification antérieure

Etant dans un secteur où l'esthétique a une importance, il a été nécessaire d'analyser le substrat dentaire.

Les incisives présentaient des fêlures sur toute leur face vestibulaire. Ce facteur devait être géré pour éviter que le composite se distingue de la dent. Deux solutions étaient envisageables : les masquer ou les imiter. Il a fallu déterminer si elles ne se situaient que dans de l'émail ou plus profondément au niveau dentinaire.

Un test de transillumination a permis de déterminer une localisation strictement amélaire. Ainsi en stratifiant le composite, il fallait tenter d'imiter ces fêlures dans la masse dentinaire.

La teinte a été prise préalablement : UD6 dentine et UF1 émail avec du composite ENA Hri®.

Des clés en silicone à partir des wax-up ont aussi été préparées en avance pour réaliser les murs palatins et linguaux et contrôler l'épaisseur des masses de composite à stratifier (cf. figure 71).

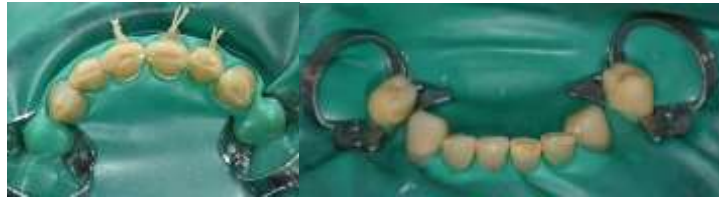Figure 71 : Modélisation des clés en silicone



Source : Auteur, 2019.

Le jour de l'intervention, le bloc antérieur est isolé avec un champ opératoire (cf. figure 72).

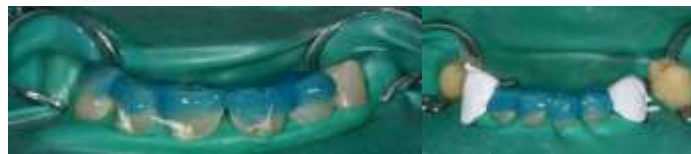Figure 72 : Isolation opératoire



Source : Auteur, 2019.

Les dents sont nettoyées. Un chanfrein large est aménagé sur toutes les dents. Les dents sont mordancées 30 secondes à l'acide orthophosphorique (cf. figure 73).

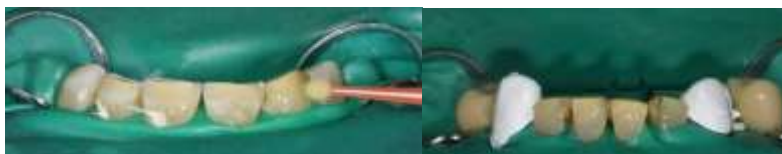
Figure 73 : Mordançage de l'émail



Source : Auteur, 2019.

Elles sont rincées et séchées. De l'adhésif est ensuite appliqué et photopolymérisé. Des matrices métalliques sont interposées en proximal. Cela évite de solidariser les dents lors de la stratification.

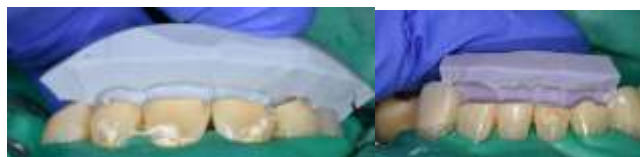
Figure 74 : Application de l'adhésif



Source : Auteur, 2019.

La clé en silicone est apposée en lingual.

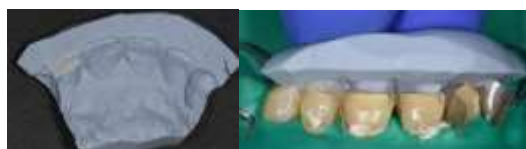Figure 75 : Vérification du bon positionnement de la clé en silicone



Source : Auteur, 2019.

Une fine couche de composite émail de 1 mm est appliquée pour constituer le mur palatin. Un retour de composite permet de prolonger les faces proximales.

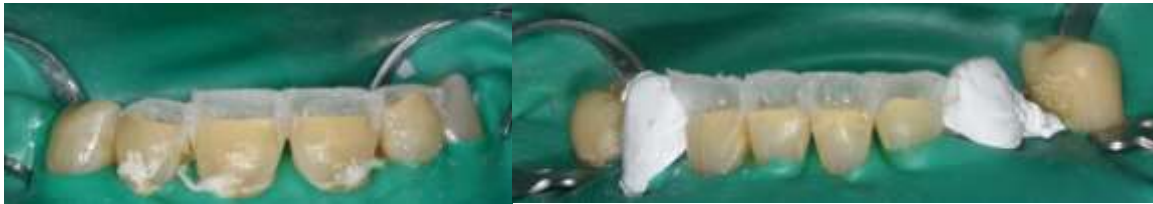Figure 76 : Construction du mur palatin en composite



Source : Auteur, 2019.

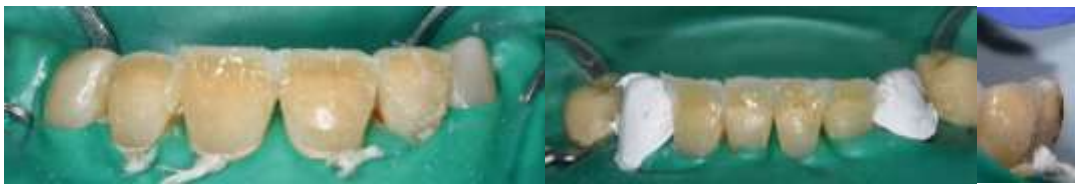C'est dans ces « boîtes de composite » que la masse de dentine est stratifiée. Une clé en silicone découpée est positionnée régulièrement pour contrôler l'épaisseur de dentine à ajouter.

Figure 77 : « Boîtes » en composite dans lesquelles a été effectué la stratification



Source : Auteur, 2019.

Figure 78 : Apposition de la masse dentine

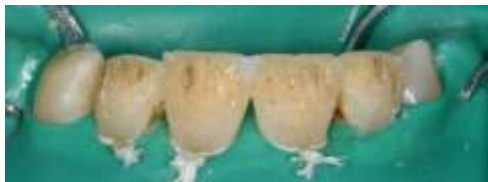

Source : Auteur, 2019.

Pour reproduire les fêlures, plusieurs procédés ont été tentés :

- Tailler dans la masse dentine avec une fraise flamme et ajouter dans les entailles du colorant sur lequel sera apposé la masse émail (cf. figure 79).

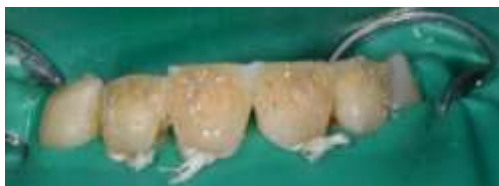Figure 79: Application de colorant pour imiter les fêlures



Source : Auteur, 2019.

- Gratter avec une sonde dans la masse dentine pour la colorer et apposer la masse émail.
- Tailler dans la masse dentine avec une fraise flamme dans la continuité des fêlures et y apposer directement la masse émail (cf. figure 80).

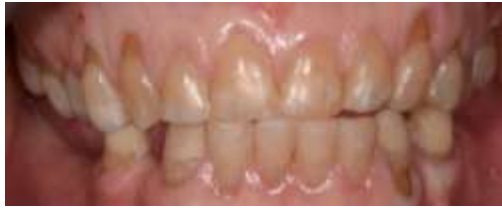Figure 80 : Entailles dans la masse dentine



Source : Auteur, 2019.

C'est finalement la dernière méthode qui est sélectionnée. La masse émail est ajoutée en dernier pour restituer le volume initial de la dent (cf. figure 81).

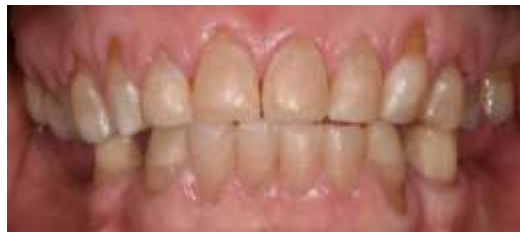Figure 81 : Résultat après dépose du champ opératoire



Source : Auteur, 2019.

Après polymérisation finale sous glycérine, les restaurations sont polies à granulométrie décroissante. Le polissage se poursuit par l'utilisation de strippes abrasifs pour les faces proximales. Les disques popon sont ensuite utilisés. La séance se termine en utilisant de la pâte à polir pour parfaire l'état de surface et la rendre la plus lisse possible (cf. figure 82).

Figure 82 : Résultat final après polissage



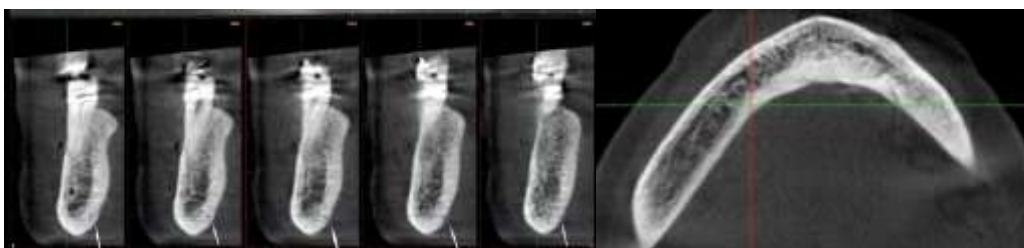Source : Auteur, 2019.

Dans ce cas, il a fallu rajouter du composite sur la 22, 31 et 32 car après la stratification il subsistait une béance antérieure au niveau du secteur 2. La cause la plus probable est une erreur de position de la clé linguale mandibulaire. En effet sa stabilité était très faible car la forme de 33 et 43 était différente que celle du wax-up. J'ai dû prendre appui sur la gencive linguale, seule repère fiable et identique au wax-up à la mandibule. Les bords incisifs des dents mandibulaires qui étaient irréguliers, ont pu être réalignés ultérieurement.

4.4 Chirurgie des tori

La patiente se plaignant régulièrement d'inconfort au niveau de ses tori, cela conduisait fréquemment à des réglages de l'appareil, d'où l'indication de les retirer chirurgicalement. Une tomographie volumique à faisceau conique (CBCT en anglais) a été réalisée préalablement pour situer l'émergence des artères sub-mentonnières et ne pas les léser lors des incisions de décharge (cf. figure 83).

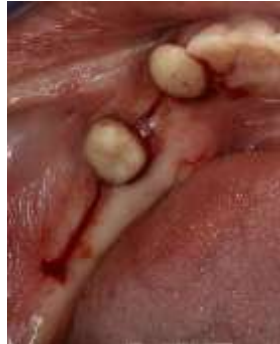Figure 83 : CBCT sur 45 (à gauche) et 35 (à droite)



Source : Auteur, 2019.

Une anesthésie au foramen mentonnier est réalisée. Des rappels para-apicaux sont réalisés de part et d'autre de la crête. Une incision est réalisée sur la ligne faitière de la crête, l'incision est prolongée en mésial jusqu'à la 33 où une décharge a été réalisée en mésial. Aucune décharge n'est réalisée en distal de la crête, pour ne pas léser le nerf lingual qui passe à ce niveau (cf. figure 84).

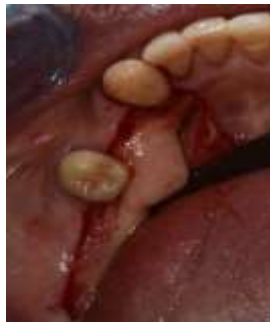Figure 84 : Tracé d'incision sur la crête édentée



Source : Auteur, 2019.

Le lambeau est ensuite levé. Le torus est dégagé et le lambeau est protégé avec le décolleur (cf. figure 85).

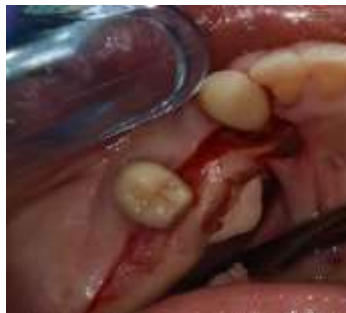Figure 85 : Dégagement visuel du tori secteur 3



Source : Auteur, 2019.

Une tranchée est matérialisée à la fraise Zekrya montée sur contre-angle bague rouge (cf. figure 86). La fraise est ensuite enfoncée plus en profondeur dans la tranchée pour l'approfondir. Un syndesmotome inséré dans la tranchée permet de désolidariser le torus de l'os basal.

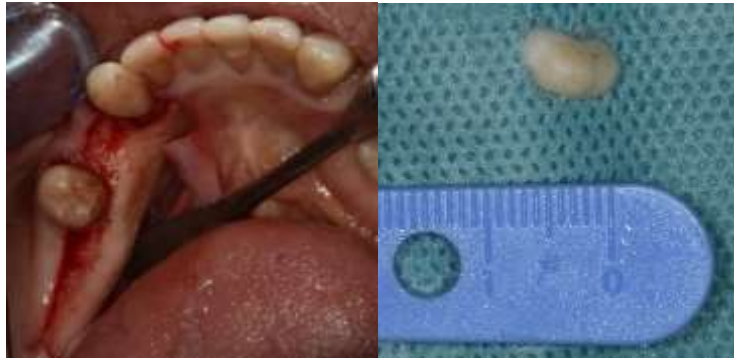
Figure 86 : Tranchée réalisée dans le tori



Source : Auteur, 2019.

Une régularisation osseuse est réalisée, par la suite (cf. figure 87).

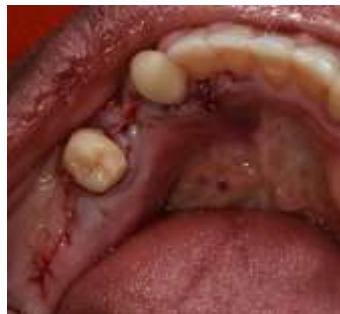Figure 87 : Régularisation osseuse et vue du tori après ablation



Source : Auteur, 2019.

Le lambeau est refermé par des points de sutures. Une forte pression est appliquée quelques secondes pour bien plaquer la gencive contre l'os (cf. figure 88).

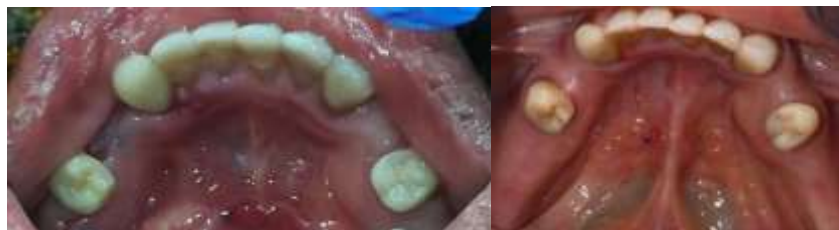Figure 88 : Sutures



Source : Auteur, 2019.

La patiente a été revue à 7 jours post-opératoire pour déposer les fils et contrôler la cicatrisation. Trois semaines plus tard, l'intervention du torus secteur 4 a eu lieu (cf. figure 89).

Figure 89: Cicatrisation à J+7 (gauche) et cicatrisation à 3 semaines (droite)



Source : Auteur, 2019.

5 : Discussion

5.1 Décision de la patiente et planification du plan de traitement

La patiente est actuellement avec une PAT, le temps qu'elle s'habitue à sa nouvelle occlusion. Les édentements encastrés mandibulaires étant toujours gênants, ont été revues avec elle les différentes solutions thérapeutiques envisageables pour la suite de son traitement. La patiente a choisi dans un premier temps de restaurer les édentements unitaires de 34 et 44 avec des PIP. Un stellite mandibulaire compensant 37, 36, 46 et 47, permettra de maintenir le calage postérieur en attendant de moyens financiers pour des PIP. L'édentement de la 26 ne gêne pour l'instant pas la patiente, donc elle n'a pas pris de décision pour cette dent, mais elle a été avertie des risques si elle ne faisait rien.

5.2 Les solutions thérapeutiques pour compléter la prise en charge

5.2.1 L'éducation thérapeutique

Dans l'optique d'améliorer la prise en charge, il convient de discuter de la notion d'éducation thérapeutique du patient (ETP) ainsi que son intérêt dans ce cas.

L'ETP vise à aider à contrôler les facteurs de risques comportementaux. Elle passe par des conseils donnés au patients, en leur expliquant les effets nocifs de leurs habitudes. Elle ne doit pas les culpabiliser mais plutôt leur en faire prendre conscience pour qu'il puisse contrôler le risque et donc contrôler aussi l'évolution de la maladie.⁷⁹

L'intérêt de l'ETP réside dans l'implication donnée au patient dans son traitement. Le but est de fournir au patient les clés nécessaires à sa prise en charge, et le rendre autonome dans ce processus. Ce concept est utile à mettre en œuvre pour garantir le succès des thérapeutiques dans le temps. Le praticien ne peut maîtriser à lui seul les habitudes comportementales nocives du patient. Il peut l'en informer et les réduire par de la prévention mais c'est la prise de conscience du patient lui-même qui permet d'assurer le succès des thérapeutiques. Ainsi, il peut être intéressant de mettre le patient en relation avec d'autres professionnels (psychologue, kinésithérapeute maxillo-facial...) pour compléter sa prise en charge.

⁷⁹ Haute autorité de santé, « Éducation thérapeutique du patient : définition, finalités et organisation ».

5.2.2 La pose de gouttière est-elle nécessaire chez un bruxomane chez qui la DVO a été augmentée ?

Comme il a été vu au paragraphe 3.3.1, l'augmentation de DVO induit une relaxation des muscles élévateurs de la mandibule. Or, l'objectif principal en fin de traitement est de maintenir l'intégrité des restaurations à long terme et la prescription d'un plan de libération occlusal répond à cet objectif chez un patient bruxomane.

Peu d'études ont été faites pour nous orienter. C'est au praticien, selon son expérience clinique, de juger de l'utilité de prescrire une gouttière occlusale à l'issue du traitement. Il convient donc, en absence de preuves suffisantes, d'en prescrire, faute de quoi l'éventuelle détérioration des restaurations peut être reproché au praticien, et sa responsabilité peut donc être engagée (voir 5.5).

5.2.3 La pose d'implants sur une patiente bruxomane est-elle problématique ?

Même si le bruxisme est une contre-indication relative, cela n'empêche pas de poser des implants s'il est contrôlé préalablement. L'absence de ligament parodontal a pour conséquence un comportement biomécanique des systèmes implantaire différent de la dent naturelle. Les forces axiales sont bien tolérées tandis que les forces subies dans les mouvements en latéralité le sont moins bien. Pour les implants, cela se traduit par des échecs mécaniques : fracture de l'implant, de la vis de connexion ou de la céramique. Les forces appliquées sur des PIP lors des para-fonctions sont donc nocives et doivent être contrôlées.⁸⁰

Le bruxisme n'interfère pas dans la période d'ostéo-intégration si les implants ne sont pas mis en charge immédiatement.⁸¹ Et lorsque les prothèses sont posées, peu d'études montrent le corollaire entre le bruxisme et les pertes osseuses péri-implantaires ou la fracture de l'implant. Cependant certains auteurs ont mis en évidence un lien non-négligeable entre la fracture des céramiques et le bruxisme.⁸² Pour prévenir les échecs mécaniques, la conception des prothèses doit répartir harmonieusement les charges occlusales entre les PIP et les dents naturelles. Les reliefs occlusaux doivent être conçus pour que l'implant soit peu sollicité mécaniquement en occlusion dynamique essentiellement (anatomie occlusale peu prononcée, pentes cuspidiennes faibles).⁸³ Le port d'une gouttière occlusale en résine dure permet de prévenir des complications.⁸⁴

⁸⁰ Manfredini, Poggio, et Lobbezoo, « Is bruxism a risk factor for dental implants ? : a systematic review of the literature ».

⁸¹ Davarpanah, Szmukler-Moncler, et Rajzbaum, *Manuel d'implantologie clinique : consolidation des savoirs et ouvertures sur l'avenir*.

⁸² Bertolini et al., « Does traumatic occlusal forces lead to peri-implant bone loss ? a systematic review ».

⁸³ Davarpanah, Szmukler-Moncler, et Rajzbaum, *Manuel d'implantologie clinique : consolidation des savoirs et ouvertures sur l'avenir*.

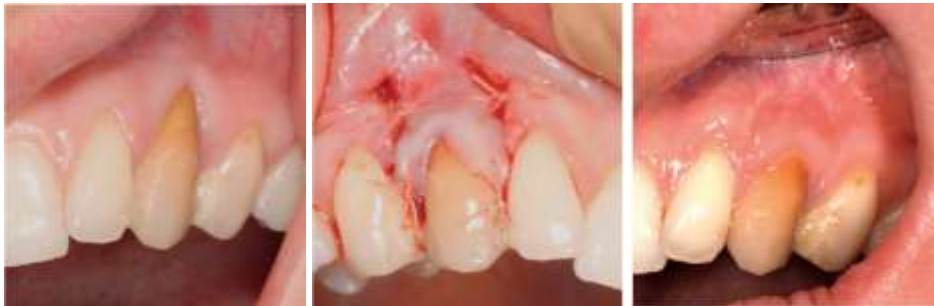⁸⁴ Manfredini, Poggio, et Lobbezoo, « Is bruxism a risk factor for dental implants ? : a systematic review of the literature ».

5.2.4 Les solutions à visée esthétique

Dans le cas de cette patiente il n'y a pas de demande esthétique particulière. Je me suis quand même interrogé sur les solutions envisageables dans le cas où la patiente serait gênée par ses récessions parodontales. Ce sont des doléances légitimes qui peuvent amener le patient à consulter son chirurgien-dentiste. Deux solutions sont alors possibles :

- **L'orthodontie** : dans ce cas il faut l'initier en début de traitement avant l'établissement du plan d'occlusion par les prothèses sur les dents égressées. La chirurgie peut venir en complément pour répondre à la demande (cf. paragraphe 3.2.2).
- **La chirurgie muco-gingivale par lambeau déplacé coronairement**. Les récessions étant de classe I (classification de Muller), le pronostic est bon (cf. figure 90).

Figure 90 : Lambeau déplacé coronairement sur récession parodontale de classe I



Situation initiale (à gauche) ; vue post-opératoire (au milieu) ; vue à 4 mois après l'intervention (à droite)

Source : Vigouroux, *Guide pratique de chirurgie parodontale*, 2011.

5.2.5. La maintenance

Son importance est indiscutable dans le cas de Mme K. De nombreux facteurs de risques sont à surveiller durant cette phase. Le plus important est le bruxisme. Au cours des séances de maintenance, il faut donc évaluer : le ressenti de la patiente sur ses nouvelles prothèses, son adaptation, son hygiène bucco-dentaire, l'état parodontal, l'état dentaire et celui des restaurations. Le praticien vérifie que tous les facteurs de risques sont contrôlés par la patiente. Ainsi la prévention et les conseils donnés au début du traitement se poursuivent. C'est aussi l'occasion de remotiver le patient, lui donner des moyens supplémentaires pour maintenir son état bucco-dentaire en bonne santé.

5.3 Les difficultés rencontrées pendant le traitement

5.3.1 La complexité du cas

J'ai vu Mme K. lors de ma première année d'externat au sein du service de médecine bucco-dentaire de l'hôpital. Je n'avais aucune expérience clinique et ce cas s'est révélé stressant. Il impliquait de nombreuses notions que je ne maîtrisais pas encore. Je me suis donc beaucoup reposé sur les praticiens et assistants hospitaliers qui m'ont énormément aidés à poser un diagnostic sur les différentes pathologies et sur les notions prothétiques à considérer pour répondre à la demande de la patiente (le rétablissement d'un calage postérieur, l'augmentation de la DVO...)

L'analyse du cas et le travail avec les prothésistes de l'UFR m'a permis de faire le lien entre les séquences cliniques et de laboratoire. Je voyais ainsi le cas du point de vue d'un prothésiste dentaire. J'ai beaucoup appris d'eux sur leur méthode de travail en élaborant le wax-up et le montage directeur. Cette collaboration a été bénéfique car elle a levé les appréhensions et les craintes que j'avais initialement. Elle m'a fait prendre conscience de l'importance de la relation praticien-prothésiste.

5.3.2 La communication

C'est un élément clé de la réussite d'un traitement du fait de l'intervention de plusieurs acteurs : l'équipe soignante pluridisciplinaire, les prothésistes, et enfin la patiente.

La communication a été claire et très fluide au sein de l'équipe soignante ainsi qu'avec les prothésistes de l'UFR. Le point de vue de chaque intervenant fut enrichissant, car chacun a apporté des solutions pour compléter la prise en charge de Mme K. Cependant, des difficultés ont été rencontrées dans les échanges avec la patiente et les différents prothésistes rattachés au service hospitalier.

Avec la patiente, il a fallu dans un premier temps surmonter la barrière de la langue. Elle ne parle pas couramment français, mais elle arrive à s'exprimer et comprendre quand on prend le temps de lui expliquer les choses. Cela a amené à prendre plusieurs rendez-vous avec sa fille. Il a fallu lui faire comprendre la complexité du cas, et lui expliquer les différentes solutions thérapeutiques dont elle disposait.

Il était important de bien cerner la demande de la patiente. C'est un cas complexe pour lequel il y a beaucoup de solutions thérapeutiques. Il est donc facile de faire du surtraitement en voulant simplement bien faire. Cela peut malheureusement conduire à l'échec thérapeutique, car la demande de la patiente n'aura pas été satisfaite. L'échange avec la patiente a permis d'orienter les décisions prises pour mener à bien le traitement.

La présentation des différentes solutions thérapeutiques a été compliqué parce que beaucoup de choix s'offraient à la patiente. Elle devait comprendre chacun d'eux afin de prendre une décision éclairée, et de donner son accord pour initier le plan de traitement. D'abord, il a fallu décomplexifier le jargon médical utilisé et lui expliquer les avantages et inconvénients des différentes solutions thérapeutiques. Cela a demandé du temps. Ensuite, à chaque solution thérapeutique il fallait lui faire comprendre le coût du traitement par différents devis, qui n'était pas clairs pour elle, ce qui a demandé du temps supplémentaire pour explication.

Avec les prothésistes du service hospitalier, il n'a pas été facile de faire comprendre le plan de traitement, par téléphone. Ainsi les travaux ont été renvoyés plusieurs fois au cours de phases d'élaboration de l'appareil amovible transitoire et des overlays.

En prothèses conjointes : les empreintes ont été prises deux fois en tout. Le premier jeu d'empreintes n'avait pas satisfait le prothésiste car il avait remarqué des zones de tirage à certains endroits et des limites pas assez marquées sur les préparations des dents mandibulaires pour qu'il puisse confectionner les onlays. La difficulté ici était triple :

- Il fallait faire de nombreuses préparations (dix en tout !), ce qui augmentait la difficulté de faire une empreinte précise pour l'ensemble des préparations.
- Les prothèses ont été confectionnées dans un contexte occlusal modifié où la DVO a été augmentée, donc la prise de la RMM devait être la plus fidèle possible.
- Il a fallu transmettre conjointement l'ensemble de ces éléments au prothésiste, donc le risque d'erreur a été augmenté.

Finalement les onlays ont pu être réalisés sur le deuxième jeu d'empreinte mais le prothésiste n'a pas monté les modèles sur articulateur malgré nos consignes, la deuxième fois. Cela a eut des conséquences sur l'équilibration des prothèses.

En prothèse adjointe, la PAT a dû être renvoyée plusieurs fois pour adjoindre le renfort métallique lors de la polymérisation et l'adjonction des crochets avant la pose. De plus, les délais de livraison n'étaient pas souvent respectés donc le traitement s'est allongé dans le temps avec des reports de rendez-vous.

5.3.3. Les moyens financiers de la patiente

Initialement, la patiente était juste affiliée à l'assurance maladie sans souscription à une complémentaire de santé. Elle n'avait pas les moyens de faire une réhabilitation prothétique par des prothèses sur implants, ni même les moyens de payer les cires diagnostiques et le montage directeur par le prothésiste. C'est une des raisons qui a allongée la durée du traitement, et qui a motivée mon choix de travailler avec les prothésistes de l'UFR. Ensuite le coût des overlays et de l'appareil amovible

n'était toujours pas accessible financièrement pour la patiente à l'époque. C'est l'obtention de son statut de CMUc qui a permis de débiter les soins prothétiques.

5.3.4 Les interventions chirurgicales

Il n'y a pas eu de difficultés techniques pendant les chirurgies mais les suites post-opératoires se sont avérées douloureuses pour la patiente. De plus, sa fonction masticatrice s'est davantage détériorée pendant deux semaines, où son mode d'alimentation a dû être modifié pour éviter des sensations trop douloureuses. Lorsqu'il a été indiqué de retirer les tori chirurgicalement, la patiente était réticente à l'opération, car « elle avait trop souffert ». A ce moment-là, j'ai compris qu'elle était fatiguée psychologiquement, et qu'il fallait communiquer avec elle.

De mon point de vue, il était important de rassurer la patiente et surtout de l'accompagner dans cette phase d'adaptation. Il a fallu en priorité écouter ses doléances et faire preuve d'empathie avant de poursuivre l'opération des tori. Il y avait un risque que la patiente n'adhère plus au plan de traitement. Elle a subi des interventions lourdes, il est donc tout à fait rationnel de penser qu'elle ne veuille plus continuer les soins et qu'elle soit fatiguée.

Il a fallu ré-évaluer sa demande à ce moment-là. Cette dernière n'ayant pas changé, j'ai dû lui rappeler que cette intervention chirurgicale était indispensable pour pouvoir mener le plan de traitement à son terme. La patiente devait être rassurée sur le fait que nous avançons dans le bon sens dans sa thérapeutique. Elle a fini par accepter l'intervention des tori.

J'ai pris conscience après cette séance que « je ne soignais pas seulement une bouche, mais une personne » (Dr Le May). L'approche psychologique envers les patients est donc important dans la relation praticien-patient, encore plus dans un cas complexe et long où le patient peut vite ressentir au fil des séances de la fatigue, de l'incertitude, de la peur, de l'incompréhension ou tout autre sentiment pouvant freiner l'alliance thérapeutique mise en place auparavant.

5.3.5 La pose et l'équilibration

La séance de pose des prothèses a été très longue (une demi-journée). Elle demandait de l'organisation, de la technicité et de la rigueur. Il fallait avoir un champ opératoire étanche. Les pièces ont dû être collées une par une pour gérer l'élimination des excès de colle et les polir par la suite.

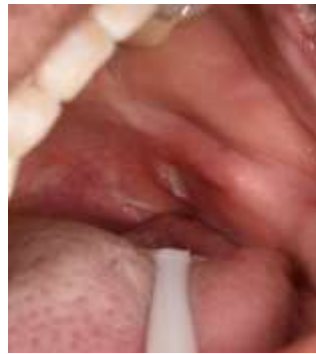Ensuite il a fallu gérer l'insertion compliqué de la PAT. Le profil d'émergence des overlays mandibulaires gênait l'insertion. Il a donc fallu fraiser progressivement la résine en proximal des édentements ainsi que les overlays sur leurs faces proximales. L'équilibration a été très chronophage ce jour-là. Une sur-occlusion importante sur la 27 a nécessité de retoucher le point de contact sur cette dent jusqu'à obtenir des contacts généralement et équitablement répartis.

5.3.6 L'adaptation prothétique

L'adaptation en ORC a prit du temps à se faire. La patiente avait tendance à vouloir retrouver son ancienne occlusion en proglissant pour chercher des contacts antérieurs, comme elle en avait l'habitude. L'examen occlusale au cours des séance d'équilibration a montré que le contact sur la 35 n'était pas suffisant. Ce qui m'a obligé de rajouter de la résine pour stabiliser le calage postérieur. La patiente s'est habituée progressivement à sa nouvelle occlusion.

Des blessures en bouche ont pu être observées les semaines qui ont suivis la pose. La patiente s'est plainte d'avoir « une angine à cause de la prothèse », dû à une blessure au niveau lingual dans la région amygdalienne (cf. figure 91). Les autres étaient essentiellement sur les tori. La résine a été fraisée en regard des plaies pour corriger le problème. Ce qui créait un inconfort masticatorie.

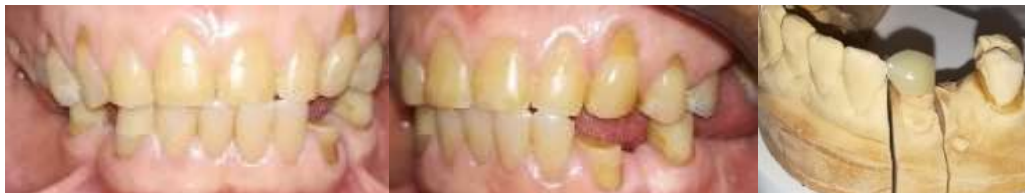Figure 91 : Blessure constatée une semaine après la pose de la PAT



Source : Auteur, 2019.

Des décollements des overlays sur 45, 43 et 33 ont été constatées. A ce moment la patiente avait encore du mal à retrouver la RC et avait tendance à recherchait des contacts antérieurs. Ce qui peut expliquer ces échecs. Les dents ont été recollées après motivation et ré-éducation fonctionnelle de mise en RC (cf. figure 92).

Figure 92 : Perte d'onlay sur 33



Source : Auteur, 2020.

5.3.7 La durée du plan de traitement

Le manque de moyens financiers de la patiente a retardé à la prise en charge des soins prothétiques. Mon manque d'expérience a eu pour conséquence de multiplier les rendez-vous avec la patiente. Chaque étape clinique devait être bien réalisée. L'adaptation de la patiente à ses nouvelles prothèses

est une étape qui ne dépend que d'elle et nécessite du temps. Psychologiquement, la PAT a été compliquée à être acceptée par la patiente. Elle lui faisait mal et ensuite elle avait du mal à manger avec. Elle ne la portait donc pas régulièrement les premières semaines. Il a fallu du temps, de la motivation et lui réexpliquer la nécessité du port de la PA pour qu'elle puisse s'y habituer.

Actuellement la patiente arrive à mieux manger avec. Elle retrouve plus facilement l'ORC et n'a plus besoin d'aide manuelle pour y arriver, contrairement au début.

5.4 Les points essentiels à considérer dans la prise en charge

La communication : a été essentielle et à double sens, d'une part, bien écouter les souhaits et les doléances de la patiente. , ce qui a permis de bien cerner ses attentes et de m'orienter dans les différentes propositions thérapeutiques possibles. D'autre part il a fallu bien expliquer les avantages et inconvénients de chaque traitement possible et s'assurer qu'elle les comprenne pour qu'elle soit sûre de son choix. A la vue de la complexité du cas, des différentes thérapeutiques, de la longueur du traitement et des ressources déployées pour le mener à terme, c'est un point non négligeable pour assurer la réussite du traitement. Le temps dévolu pour communiquer avec la patiente a été long, mais n'a jamais été perdu. Pour ma part, cela me rassurait quand j'avais des doutes sur certaines thérapeutiques. Le traitement de cette patiente m'a aussi montré que même un patient CMUc peut être soigné avec des soins qui à première vue lui semble peu accessibles financièrement. Et qu'avec de bonnes informations et selon la motivation du patient, il est possible de passer outre cette barrière financière. Une élongation coronaire a pu ainsi être réalisée et la pose d'implants est la prochaine étape du traitement. J'ai pu également remarquer une amélioration des rapports avec la patiente grâce à une meilleure communication entre nous.

La complexité du cas : l'étude des différentes pathologies et des traitements a permis de le « décomplexifier » et d'organiser étape par étape le plan de traitement. De prime abord, c'est stressant de gérer une telle situation, en étant externe. J'en retiens qu'il ne faut pas hésiter à prendre du temps pour analyser un cas. C'est un élément à communiquer au même titre que la durée du traitement et cela permet d'évaluer la motivation du patient par la suite.

Le travail avec le prothésiste : il est nécessaire de travailler avec un bon prothésiste qui a l'habitude de ce genre de cas, ou avec qui on a l'habitude de travailler.⁸⁵ Cela a été très difficile de travailler avec deux prothésistes sur ce cas qui ne respectaient pas assez les consignes qui leur étaient donnés. Devoir gérer les complications (qui résultent de ce défaut de communication) en clinique est chronophage et stressant.

⁸⁵ Vailati, Vaglio, et Belser, « Full-mouth minimally invasive adhesive rehabilitation to treat severe dental erosion : a case report ».

L'expérience : elle est praticien-dépendante. Ce qui explique que, dans les cas d'usures, la thérapeutique et les moyens mis en œuvre diffèrent beaucoup selon les auteurs dans la littérature. Pour ma part, j'ai préféré traiter ce cas en fonction des bases acquises le long de mon cursus. Avec une vision rétrospective et une analyse de la littérature, j'aurais pu faire autrement certaines étapes cliniques. Le montage des modèles sur articulateur avant confection des overlays aurait dû être réalisé à nouveau. Cela aurait limité les séances d'équilibration et aurait assuré un meilleur calage dès la pose.

5.5 Aspect médico-légal

Le rapport entre le praticien et son patient dans notre société actuelle est basé sur un rapport contractuel, où les connaissances et l'expérience personnelle du patient se confrontent avec le savoir du praticien. Ce qui peut amener à rencontrer des litiges au cours de l'exercice de l'art dentaire. Dans ce contexte, le cas de Mme K., m'a amené à me poser des questions sur le plan médico-légal, notamment les devoirs du chirurgien-dentiste (CD) dans un tel cas et les risques qu'il encourt en cas de manquement à ces derniers.

Le contrat de soins

Pour répondre à ces questions, il faut définir le contrat de soins qui est la base juridique de la relation praticien-patient. C'est un accord de volonté entre deux ou plusieurs individus ayant pour but de créer un lien et une obligation. Les principes de ce contrat reposent sur l'arrêt Mercier du 20 mai 1936 qui stipule : « qu'il se forme entre le médecin et son patient un véritable contrat comportant, pour le praticien, l'engagement sinon bien évidemment de guérir le malade ou du moins de lui donner des soins non pas quelconques, mais consciencieux, attentifs, et réserve faite des circonstances exceptionnelles, conformes aux données acquises de la science ». Il en découle des devoirs à respecter par le praticien, et donc des responsabilités en cas de non-respect à ses obligations.⁸⁶

La loi du 4 mars 2002 relative aux droits des malades et à la qualité du système de soins a posé les principes généraux de la responsabilité des professionnels et des établissements de santé. Ainsi, il incombe aux professionnels de santé une obligation de moyens car il est reconnu que les actes médicaux (prévention, diagnostic et soins) comportent des risques ne garantissant pas le succès. De ce fait, leur responsabilité est engagée en cas de fautes sur ces actes dont les conséquences sont dommageables. Une faute pouvant être défini comme un manquement aux devoirs généraux et techniques lors de la mise en œuvre des soins.⁸⁷ Elle constitue un écart de conduite aux standards de références (données acquises de la sciences, recommandations des autorités compétentes,

⁸⁶ Cour de cassation. Chambre civile, du 20 mai 1936, Bulletin des arrêts de la Cour de cassation rendus en matière civile ; Duval-Arnould, « La responsabilité civile des professionnels de santé et des établissements de santé privés à la lumière de la loi du 4 mars 2002 ».

⁸⁷ Cour de cassation. Chambre civile, du 20 mai 1936, Bulletin des arrêts de la Cour de cassation rendus en matière civile ; Duval-Arnould, « La responsabilité civile des professionnels de santé et des établissements de santé privés à la lumière de la loi du 4 mars 2002 ».

éthiques...) admis par la profession. Le contrat de soin étant un contrat civil, le patient est en droit de réclamer une réparation suite à un dommage subi par la faute de son praticien. Il lui incombe de prouver son préjudice, la faute commise par le praticien et le lien entre les deux.⁸⁸

Le devoir d'information

L'article L. 1111-2 du Code de la santé publique, issu de la loi du 4 mars 2002, énonce : « l'information incombe à tout professionnel de santé dans le cadre de ses compétences et dans le respect des règles professionnelles qui lui sont applicables et porte sur les différentes investigations, traitements ou actions de prévention qui sont proposés, leur utilité, leur urgence éventuelle, leurs conséquences, les risques fréquents ou graves normalement prévisibles qu'ils comportent ainsi que sur les autres solutions possibles et sur les conséquences possibles en cas de refus. »⁸⁹ Dans le cas où le patient utilise ou porte un appareil remis par le praticien, tel qu'un appareil dentaire, cette obligation est étendue aux dangers présentés par cet appareil.⁹⁰

Le préjudice consécutif au défaut d'information, la perte de chance : en manquant à son obligation d'information, un praticien prive son patient « d'une chance d'échapper, par une décision peut être plus judicieuse, au risque qui s'est finalement réalisé » et que cette perte « constitue un préjudice distinct des atteintes corporelles résultant de l'intervention médicale ». ⁹¹ Il est aussi nécessaire qu'il existe un lien de causalité entre le manquement reproché et le dommage éprouvé. Tel n'est pas le cas lorsque la cause du dommage est inconnue ou relève d'un aléa thérapeutique (cf. infra). ⁹² Des considérations liées aux possibilités financières du patient ne peuvent donc autoriser le chirurgien-dentiste, comme tout autre professionnel de santé, « à dispenser des soins non conformes aux données acquises de la science ». ⁹³ Elles ne devraient pas non plus le conduire à refuser de prodiguer des soins. Cette jurisprudence rejoint la réflexion faite sur le statut CMU de la patiente et les soins non-remboursables qui ont été et seront réalisés. Outre le fait de commettre une faute en ne divulguant pas des solutions thérapeutiques coûteuses, mais éprouvées, le patient est privé d'une thérapeutique dont il est le seul juge concernant son bénéfice pour sa santé. ⁹⁴

Ce devoir ne se limite pas seulement au patient mais concerne ainsi les autres intervenants de l'équipe médicale. Ce qui est le cas ici, où de la parodontologie, de l'odontologie conservatrice, de la chirurgie

⁸⁸ Sabek, *Les responsabilités du chirurgien-dentiste*, 40- 41.

⁸⁹ Duval-Arnould, « La responsabilité civile des professionnels de santé et des établissements de santé privés à la lumière de la loi du 4 mars 2002 ».

⁹⁰ Cour de Cassation. Chambre civile 1, du 22 novembre 1994, Bulletin d'information : jurisprudence, doctrine, communication.

⁹¹ Cour de Cassation. Chambre civile 1, du 7 février 1990, Bulletin d'information : jurisprudence, doctrine, communication.

⁹² Duval-Arnould, « La responsabilité civile des professionnels de santé et des établissements de santé privés à la lumière de la loi du 4 mars 2002 ».

⁹³ Cour de cassation. Chambre civile 1, du 19 décembre 2000, Bulletin d'information : jurisprudence, doctrine, communication.

⁹⁴ Duval-Arnould, « La responsabilité civile des professionnels de santé et des établissements de santé privés à la lumière de la loi du 4 mars 2002 ».

et de l'odontologie prothétique ont été impliquées dans le traitement. L'information est nécessaire pour que chaque intervenant puisse agir dans son domaine de compétence de façon à ce que leurs interventions respectives puissent mener à bien le traitement. Ainsi, il existe aussi un devoir d'information à l'égard des autres membres de l'équipe. Dans ce contexte, la responsabilité du praticien référent peut être recherchée, en cas de faute.

La Cour de Cassation a ainsi relevé que « pour décider d'un partage de responsabilité entre un chirurgien et un médecin anesthésiste, une cour d'appel avait pu retenir que les obligations du chirurgien ne pouvaient se limiter aux seuls gestes chirurgicaux dès lors que, suivant depuis plusieurs années son patient, celui-ci se devait d'aviser le médecin anesthésiste des risques que comportait une anesthésie locale ». ⁹⁵

Le professionnel de santé doit, en raison du contrat « intuitu personae » conclu avec son patient, assurer lui-même les soins et le suivi de ce dernier. Ainsi, lorsqu'il décide de faire appel à un confrère, il garde une responsabilité personnelle à l'égard de son patient. Le fait que plusieurs médecins soient amenés à intervenir auprès d'un même patient confère à chacun d'eux « une obligation de prudence et de diligence quant au domaine de compétence du praticien avec lequel il a concouru à une intervention » ⁹⁶ ainsi « qu'un droit de contrôle quant à la prescription de son confrère. » ^{97 98}

L'information révèle son importance dans des plans de traitement longs et complexes. On constate aisément les responsabilités qu'il incombe au CD comme le rappelle la loi. Elle intervient dans la prise de décisions thérapeutiques et dans le consentement.

Le consentement est la suite logique de l'information dans le plan de traitement. Elle autorise le début des soins. Elle a « pour objet de permettre au patient de donner un consentement ou un refus éclairé aux investigations et soins qui lui sont proposés ». ^{99 100} Son défaut d'obtention constitue une faute.

Aucun acte médical, ni aucun traitement ne peut être pratiqué sans le consentement libre et éclairé de la personne et ce consentement peut être retiré à tout moment (Article L. 1111-4 du CSP).

Les fautes techniques résultent d'une méconnaissance des règles de l'art et s'apprécient par comparaison entre ce qui a été fait et ce qui aurait dû être fait. Elles tiennent essentiellement à une inattention, une imprudence ou encore une négligence lors du traitement, de sa mise en œuvre, ou de la surveillance du patient. ¹⁰¹

⁹⁵ Cour de Cassation. Chambre civile 1, du 28 octobre 1997, Bulletin d'information : jurisprudence, doctrine, communication.

⁹⁶ Cour de Cassation. Chambre civile 1, du 27 mai 1998, Bulletin d'information : jurisprudence, doctrine, communication.

⁹⁷ Cour de Cassation. Chambre civile 1, du 29 mai 1984, Bulletin d'information : jurisprudence, doctrine, communication.

⁹⁸ Duval-Arnould, « La responsabilité civile des professionnels de santé et des établissements de santé privés à la lumière de la loi du 4 mars 2002 ».

⁹⁹ Cour de Cassation, Chambre civile 1, du 14 octobre 1997, Bulletin d'information : jurisprudence, doctrine, communication.

¹⁰⁰ Cour de Cassation, Chambre civile 1, du 20 juin 2000, Bulletin d'information : jurisprudence, doctrine, communication.

¹⁰¹ Duval-Arnould, « La responsabilité civile des professionnels de santé et des établissements de santé privés à la lumière de la loi du 4 mars 2002 » ; Sabek, *Les responsabilités du chirurgien-dentiste*.

L'aléa thérapeutique : ce dernier est défini comme étant « la réalisation, en dehors de toute faute du praticien, d'un risque accidentel inhérent à l'acte médical et qui ne pouvait être maîtrisé ». Il n'entre donc pas dans le champ des obligations dont un médecin est contractuellement tenu à l'égard de son patient.¹⁰² Cette notion d'aléa thérapeutique souligne l'importance de maîtriser les soins prodigués au patient. Le risque zéro n'existant pas, il est essentiel de minimiser les échecs thérapeutiques. Le savoir-faire, l'expérience et le contrôle sont alors de bons moyens d'optimiser la réussite des traitements.

La responsabilité disciplinaire : le CD doit répondre de ses fautes devant l'Ordre National des Chirurgiens-Dentistes (ONCD) en cas de fautes commises pour non-respect des règles de déontologie.

On peut citer entre-autre :

- Méconnaissance de la déontologie
- Discrédit sur la profession
- Indélicatesse envers un patient
- Méconnaissance des règles de l'art
- Soins non conformes (prescription excessive, surtraitement...)

Une sanction disciplinaire peut se cumuler avec une sanction pénale ou civile et constituer un facteur aggravant dans ces cas-là.¹⁰³

La responsabilité pénale

Elle est peu présente en chirurgie dentaire et sera donc peu développée dans ce travail. Elle est engagée lorsqu'il y'a atteinte à l'intégrité physique du patient avec volonté de faire souffrir, non-respect du secret médical, fraude à la Sécurité Sociale, discrimination, refus de soins, faux et usage de faux...¹⁰⁴

¹⁰² Cour de Cassation, Chambre civile 1, du 8 novembre 2000, Bulletin d'information : jurisprudence, doctrine, communication ; Duval-Arnould, « La responsabilité civile des professionnels de santé et des établissements de santé privés à la lumière de la loi du 4 mars 2002 ».

¹⁰³ Sabek, *Les responsabilités du chirurgien-dentiste*, 345- 87.

¹⁰⁴ Sabek, 163- 93.

Conclusion

Le traitement des usures dentaires repose sur l'établissement d'un bon diagnostic, une bonne analyse de la situation clinique et la mise en place de traitements appropriés. Les thérapeutiques pour les soigner sont diverses et variées. Il convient au CD de les connaître et de savoir les appliquer. Il peut ainsi intervenir en amont, en cours ou à un stade stabilisé de la maladie, selon la progression des pathologies qu'il a constatée.

Dans le cas des usures sévères généralisées, les thérapeutiques ne cessent d'évoluer. Il est donc important que le praticien assure la continuité de sa formation dans le but de garantir un traitement le plus complet possible. Les avancées faites dans le domaine du collage dentaire permettent d'avoir recours à des traitements conservateurs et évitent – ou du moins éloignent – les thérapeutiques invasives qui compromettent le pronostic à long terme des organes dentaires. Il incombe au CD de bien informer son patient sur les différentes thérapeutiques et d'en expliquer les avantages et inconvénients, notamment si le plan de traitement peut s'avérer long et compliqué. De même, il est important de bien prendre le temps nécessaire pour étudier un cas et mettre en exécution un plan de traitement approprié. J'ai également pris conscience de l'importance d'avoir une bonne coordination avec le prothésiste dentaire, c'est-à-dire le comprendre et bien communiquer avec lui pour optimiser les traitements prothétiques. L'implication du patient dans son traitement est fondamentale dès le début, pour optimiser sa réussite et la pérennité des restaurations dans le temps. Il est important que le patient soit au centre de sa santé bucco-dentaire en étant « l'acteur principal ». Le CD occuperait alors un rôle auxiliaire dans les tâches que le patient ne peut effectuer lui-même. Le but étant d'aider le patient à se sentir bien.

D'un point de vue personnel, le traitement de Mme K. fut un cas très intéressant et très formateur. Il m'a permis de voir et revoir de nombreuses notions théoriques et pratiques acquises au cours de ma formation initiale. J'ai eu connaissance de nouvelles pratiques. La dentisterie évolue avec de nouvelles techniques et les connaissances ne cessent d'évoluer. Ainsi, on voit émerger de plus en plus de spécialités cliniques en dentaire. J'en déduis qu'il est impossible de bien maîtriser toutes ces connaissances. Il ne faut donc pas hésiter à se mettre en contact avec d'autres professionnels pour compléter la prise en charge et satisfaire au mieux la demande du patient.

J'ai pris conscience de l'aspect humain du métier de chirurgien-dentiste : l'approche psychologique et la communication avec le patient, notamment. Cela ne peut que m'encourager à continuer d'en apprendre davantage et de perfectionner « mon art » pour mieux soigner mes patients et les aider à retrouver le sourire.

Bibliographie

- Altan, H., Z. Göztaş, K. Kahraman, M. Kuş, et G. Tosun. « Inhibition effects of different toothpastes on demineralisation of incipient enamel lesions ». *Oral health & preventive dentistry* 17, n° 2 (2019): 179-85. <https://doi.org/10.3290/j.ohpd.a42202>.
- Amesti-Garaizabal, A., R. Agustín-Panadero, B. Verdejo-Solá, A. Fons-Font, L. Fernández-Estevan, J. Montiel-Company, et María F. Solá-Ruíz. « Fracture resistance of partial indirect restorations made with CAD/CAM technology : a systematic review and meta-analysis ». *Journal of clinical medicine* 8, n° 11 (2019): 1932. <https://doi.org/10.3390/jcm8111932>.
- Bajada, S. B. « L'orthodontie dans la prise en charge de l'usure dentaire sévère ». *L'orthodontie française* 79, n° 3 (2008): 183-95. <https://doi.org/10.1051/orthodfr:2008015>.
- Bartlett, D., C. Ganss, et A. Lussi. « Basic erosive wear examination (BEWE) : a new scoring system for scientific and clinical needs ». *Clinical oral investigations* 12, n° 1 (2008): 65-68. <https://doi.org/10.1007/s00784-007-0181-5>.
- Bertazzo-Silveira, E., C. Maikel Kruger, I. Porto De Toledo, A. L. Porporatti, B. Dick, C. Flores-Mir, et G. De Luca Canto. « Association between sleep bruxism and alcohol, caffeine, tobacco, and drug abuse : a systematic review ». *The journal of the American dental association* 147, n° 11 (2016): 859-66. <https://doi.org/10.1016/j.adaj.2016.06.014>.
- Bertolini, M. M., A. A. Del Bel Cury, L. Pizzoloto, I. R. H. Acapa, J. A. Shibli, et D. Bordin. « Does traumatic occlusal forces lead to peri-implant bone loss ? a systematic review ». *Brazilian oral research* 33, n° Suppl. 1 (2019): e069. <https://doi.org/10.1590/1807-3107bor-2019.vol33.0069>.
- Brocard, D., J.-F. Lалуque, et C. Knellesen. *La gestion du bruxisme*. Paris : Quintessence International, 2008.
- Carrère, A. « Apport des blocs de céramique hybride Enamic® Vita™ dans une réhabilitation totale chez un bruxomane sévère : présentation d'un cas clinique ». Thèse d'exercice, Université de Bordeaux, 2015. <https://dumas.ccsd.cnrs.fr/dumas-01250411v1>.
- Cour de Cassation. Chambre civile 1, du 7 février 1990, Bulletin d'information : jurisprudence, doctrine, communication (1990).
- Cour de Cassation, Chambre civile 1, du 8 novembre 2000, Bulletin d'information : jurisprudence, doctrine, communication (2000).
- Cour de Cassation, Chambre civile 1, du 14 octobre 1997, Bulletin d'information : jurisprudence, doctrine, communication (1997).
- Cour de cassation. Chambre civile 1, du 19 décembre 2000, Bulletin d'information : jurisprudence, doctrine, communication (2000).
- Cour de Cassation, Chambre civile 1, du 20 juin 2000, Bulletin d'information : jurisprudence, doctrine, communication (2000).
- Cour de Cassation. Chambre civile 1, du 22 novembre 1994, Bulletin d'information : jurisprudence, doctrine, communication (1994).
- Cour de Cassation. Chambre civile 1, du 27 mai 1998, Bulletin d'information : jurisprudence, doctrine, communication (1998).
- Cour de Cassation. Chambre civile 1, du 28 octobre 1997, Bulletin d'information : jurisprudence, doctrine, communication (1997).
- Cour de Cassation. Chambre civile 1, du 29 mai 1984, Bulletin d'information : jurisprudence, doctrine, communication (1984).
- Cour de cassation. Chambre civile, du 20 mai 1936, Bulletin des arrêts de la Cour de cassation rendus en matière civile (1936).
- Davarpanah, M., S. Szmukler-Moncler, et P. Rajzbaum. *Manuel d'implantologie clinique : consolidation des savoirs et ouvertures sur l'avenir*. 4e édition. Malakoff : Editions CdP, 2018.

- Dawson, P. E. *Functional occlusion : from TMJ to smile design*. St Louis : Mosby Elsevier, 2007.
- De Angelis, F., C. D'Arcangelo, N. Malířková, L. Vanini, et M. Vadini. « Wear properties of different additive restorative materials used for onlay/overlay posterior restorations ». *Operative dentistry* 45, n° 3 (2020): E156-66. <https://doi.org/10.2341/19-115-L>.
- Decup, F., et C. Gaucher. « Approche bioconservatrice des restaurations indirectes ». *Réalités cliniques* 25, n° 4 (2014): 279-87.
- Dejean-Peligry, M. « Les différents types de responsabilité du chirurgien dentiste ». *Droit, déontologie & soin* 5, n° 3 (2005): 392-410. [https://doi.org/10.1016/S1629-6583\(05\)82529-4](https://doi.org/10.1016/S1629-6583(05)82529-4).
- Dupas, P.-H. *L'analyse occlusale : avant, pendant, après*. Paris: Editions CdP, 2004.
- Duval-Arnauld, D. « La responsabilité civile des professionnels de santé et des établissements de santé privés à la lumière de la loi du 4 mars 2002 », 2002. https://www.courdecassation.fr/publications_26/rapport_annuel_36/rapport_2002_140/deuxieme_partie_tudes_documents_143/tudes_theme_responsabilite_145/professionnels_sante_6115.html.
- Eid, N., et D. Dot. « Bridges dento-portés ». In *Prothèse fixée : approche clinique*, par B. Walter, 265-96. Malakoff : Editions CdP, 2016.
- Fron Chabouis, H., C. Prot, C. Fonteneau, K. Nasr, O. Chabreron, S. Cazier, C. Moussally, et al. « Efficacy of composite versus ceramic inlays and onlays : study protocol for the CECOIA randomized controlled trial ». *Trials* 14 (2013): 278. <https://doi.org/10.1186/1745-6215-14-278>.
- Goldstein, R. E., et W. Auclair Clark. « The clinical management of awake bruxism ». *The journal of the American dental association* 148, n° 6 (2017): 387-91. <https://doi.org/10.1016/j.adaj.2017.03.005>.
- Hascoet, E., P. Y. Vaillant, A. Tempescul, C. Darbin, C. Lansonneur, et S. Boisramé. « Tori et exostoses multiples : présentation d'un cas et revue de la littérature ». *Médecine buccale chirurgie buccale* 21, n° 1 (2015): 19-24. <https://doi.org/10.1051/mcbcb/2015003>.
- Haute autorité de santé. « Éducation thérapeutique du patient : définition, finalités et organisation ». Haute autorité de santé, 2007. https://www.has-sante.fr/jcms/c_604959/etp-definition-finalites-et-organisation-recommandations.
- Holliday, S., B. Schneider, M. T. S. Galang, T. Fukui, A. Yamane, X. Luan, et T. G. H. Diekwisch. « Bones, teeth and genes : a genomic homage to Harry Sicher's "axial movement of teeth" ». *World journal of orthodontics* 6, n° 1 (2005): 61-70.
- Incau, E. d., M. Bartala, et A. Dos-Santos. « Traitement la dent dépulpée postérieure : la stratégie de la préservation ». *Réalités cliniques* 22, n° 1 (2011): 273-80.
- Incau, E. d., F. Rouzé L'Alzit, Y. Génique, et J.-P. Pia. « Usure dentaire : origines et formes des lésions ». *Réalités cliniques* 29, n° 2 (2018): 81-89.
- Incau, E. d., et P. Saulue. « Comprendre les usures dentaires ». *Revue d'orthopédie dento-faciale* 45, n° 4 (2011): 405-22. <https://doi.org/10.1051/odf/2011404>.
- Joubert, H. « Reflux gastro-œsophagien (RGO) ». Société nationale française de gastro-entérologie, 2018. <https://www.snfge.org/content/reflux-gastro-oesophagien-rgo>.
- Koubi, S., G. Gürel, H. Tassery, P. Margossian, M. Chabrand, R. Massihi, et H. Kunday. « Aspects cliniques et biomécaniques des restaurations partielles collées dans le traitement de l'usure : les tables tops ». *Réalités Cliniques* 25, n° 4 (2014): 327-36.
- Laluque, J.-F., D. Brocard, et E. d. Incau. « Usure et compensations dento-alvéolaires ». *Réalités cliniques* 29, n° 2 (2018): 91-99.
- Lobbezoo, F., J. Ahlberg, K. G. Raphael, P. Wetselaar, A. G. Glaros, T. Kato, V. Santiago, et al. « International consensus on the assessment of bruxism : report of a work in progress ». *Journal of oral rehabilitation* 45, n° 11 (2018): 837-44. <https://doi.org/10.1111/joor.12663>.
- Lobbezoo, F., et M. Naeije. « Bruxism is mainly regulated centrally, not peripherally ». *Journal of oral rehabilitation* 28, n° 12 (2001): 1085-91. <https://doi.org/10.1046/j.1365-2842.2001.00839.x>.
- Lussi, A., et T. Jaeggi. *L'érosion dentaire : diagnostic, évaluation du risque, prévention, traitement*. Paris : Quintessence International, 2012.

- Manfredini, D., C. E. Poggio, et F. Lobbezoo. « Is bruxism a risk factor for dental implants ? : a systematic review of the literature ». *Clinical implant dentistry and related research* 16, n° 3 (2014): 460-69. <https://doi.org/10.1111/cid.12015>.
- Moreno Hay, I., et J. P. Okeson. « Dysfonctionnement de l'appareil manducateur et dimension verticale d'occlusion : revue de littérature ». *Réalités cliniques* 24, n° 2 (2013): 93-98.
- Orthlieb, J.-D. *Gnathologie fonctionnelle. Volume 1, Occlusion et restauration prothétique*. Rueil-Malmaison : Editions CdP, 2010.
- Orthlieb, J.-D., et E. Ehrmann. « Déterminants du choix de la DVO thérapeutique ». *Réalités Cliniques* 24, n° 2 (2013): 133-38.
- . « Dimension verticale d'occlusion (DVO) : des mythes et des limites ». *Réalités cliniques* 24, n° 2 (2013): 99-104.
- Prot, C., H. Fron-Chabouis, et J.-P. Attal. « Restauration partielle indirecte : composite ou céramique ». *Réalités cliniques* 25, n° 4 (2014): 297-306.
- Raux, F., et L. Dahan. « Comment faire un inlay-onlay esthétique ? : de la préparation à la temporisation ». *I.D. L'information dentaire* 93, n° 7 (2011): 14-23.
- Sabek, M. *Les responsabilités du chirurgien-dentiste*. 2e édition. Bordeaux : Les Études Hospitalières, 2012.
- Sampaio, F. B W R, M. Özcan, T. C. Gimenez, M. S N A Moreira, T. K. Tedesco, et S. Morimoto. « Effects of manufacturing methods on the survival rate of ceramic and indirect composite restorations : a systematic review and meta-analysis ». *Journal of esthetic and restorative dentistry* 31, n° 6 (2019): 561-71. <https://doi.org/10.1111/jerd.12555>.
- Schittly, J., et E. Schittly. *Prothèse amovible partielle : clinique et laboratoire*. 2e édition. Rueil-Malmaison : Éditions CdP, 2012.
- Tirlet, G., et J.-P. Attal. « Le gradient thérapeutique : un concept médical pour les traitements esthétiques ». *I.D. L'information dentaire* 91, n° 41/42 (2009): 2561-68.
- Vailati, F., et U. C. Belser. « Full-mouth adhesive rehabilitation of a severely eroded dentition : the three-step technique. Part 1 ». *European Journal of Esthetic Dentistry* 3, n° 1 (2008): 30.
- . « Full-mouth adhesive rehabilitation of a severely eroded dentition : the three-step technique. Part 2 ». *European journal of esthetic dentistry* 3, n° 2 (2008): 128.
- . « Full-mouth adhesive rehabilitation of a severely eroded dentition : the three-step technique. Part 3 ». *European journal of esthetic dentistry* 3, n° 3 (2008): 236.
- Vailati, F., G. Vaglio, et U. C. Belser. « Full-mouth minimally invasive adhesive rehabilitation to treat severe dental erosion : a case report ». *The journal of adhesive dentistry* 14, n° 1 (2011): 83-92. <https://doi.org/10.3290/j.jad.a21852>.
- Verrett, R. G. « Analyzing the etiology of an extremely worn dentition ». *Journal of prosthodontics* 10, n° 4 (2001): 224-33. <https://doi.org/10.1111/j.1532-849X.2001.00224.x>.
- Wilder-Smith, C. H., A. Materna, L. Martig, et A. Lussi. « Longitudinal study of gastroesophageal reflux and erosive tooth wear ». *BMC Gastroenterology* 17, n° 1 (2017): 113. <https://doi.org/10.1186/s12876-017-0670-1>.
- Zhao, X., J. Pan, H. S. Malmstrom, et Y.-F. Ren. « Protective effects of resin sealant and flowable composite coatings against erosive and abrasive wear of dental hard tissues ». *Journal of dentistry* 49 (2016): 68-74. <https://doi.org/10.1016/j.jdent.2016.01.013>.

Table des figures

Figure 1 : Vues exo-buccales de face (gauche), de profil droit (milieu) et sourire forcé (droite)	5
Figure 2 : Vues endobuccales	6
Figure 3 : Radiographie panoramique dentaire	7
Figure 4 : Bilan de radiographie long cône.....	7
Figure 5: Courbes occlusales : l'occlusion droite (haut) et l'occlusion gauche (bas)	7
Figure 6 : Comparaison entre l'usure abrasive (photo de gauche) et l'usure érosive (photo de droite)	10
Figure 7 : Usures cervicales liées à un brossage traumatique	11
Figure 8 : Illustration d'une facette d'attrition (gauche) et de la congruence des dents antagonistes	12
Figure 9 : Facteurs influençant l'érosion dentaire	13
Figure 10 : Vue des faces palatines du bloc incisif maxillaire chez un patient présentant des vomissements chroniques (à gauche) et Mme K. (à droite).	14
Figure 11 : Algorithme diagnostique étiologique.....	14
Figure 12 : Erosion dentaire sur les tables occlusales.....	15
Figure 13 : Lésion d'abfraction d'aspect cunéiforme (homme de 58 ans).....	16
Figure 14 : Courbe de Spee	19
Figure 15 : Courbe de Wilson et illustration de la direction des forces de contractions des muscles.	19
Figure 16 : Schéma résumant les mécanismes d'éruption continu sur dent non fonctionnelle	20
Figure 17 : Schéma d'égression dentaire	20
Figure 18 : Edentements nuisant à la stabilité intra-arcade	21
Figure 19 : Courbes occlusales perturbées chez Mme K.	21
Figure 20 : Illustration de différentes formes cliniques d'usure	22
Figure 21 : Patiente en OIM, vue frontale (gauche) et occlusion droite.....	22
Figure 22 : Vue au MEB x2500 a) émail déminéralisé b) a+ arginine c) a+ fluor d) a+ cpp-acp e) a+ verres bioactifs	25
Figure 23 : Illustration du gradient thérapeutique.....	26
Figure 24 : Illustration des mouvements orthodontiques possibles dans les trois dimensions pour la restauration des dents ayant subi une usure sévère	27
Figure 25: Représentation schématique de la capacité de l'orthodontie.....	27
Figure 26 : Illustration des différentes RPC en fonction du gradient thérapeutique	28
Figure 27 : Les valeurs d'adhérence de l'IDS en fonction du temps et du système adhésif	29

Figure 28 : Etapes cliniques de RPC par table tops	31
Figure 29 : Wax-up vestibulaire maxillaire et mock-up.....	32
Figure 30 : Wax-up postérieur et clés en silicone	33
Figure 31 : Protocole clinique de la deuxième étape	33
Figure 32 : Technique « sandwich » : facette composite (en jaune), facette céramique (en bleu).....	34
Figure 33 : Photos des modèles en OIM et en intra arcade	39
Figure 34 : Photos occlusion droite et gauche	39
Figure 35 : Photos des modèles à la DVO souhaitée.....	40
Figure 36 : Illustration de la technique « drapeau »	42
Figure 37 : Préparation des modèles avant le wax-up	42
Figure 38 : Visualisation de l'aire de Pound et de la ligne faîtière	43
Figure 39 : Schéma d'un montage de dents.....	43
Figure 40 : Dent du commerce (gauche) et préforme en résine inclus dans le MD (droite)	43
Figure 41 : Résultat final des cires et du montage directeur	45
Figure 42 : Radiographie panoramique de la patiente.....	47
Figure 43 : Levé du lambeau de pleine épaisseur secteur 4	47
Figure 44 : Sutures.....	47
Figure 45: Situation initiale (gauche) et situation à 2 mois post-opératoire (droite)	48
Figure 46 : Radio rétro-alvéolaire et vue clinique pré-opératoire de 35 et 36	48
Figure 47 : Sutures.....	49
Figure 48 : Pansement parodontal	49
Figure 49 : Vues post-opératoire à J+7 (gauche), J+14 (milieu) et à 2 mois (droite)	49
Figure 50 : Gouttière occlusal sectionnée (gauche), vue de la gouttière en place (droite)	50
Figure 51 : Enregistrement de la RMM avec la gouttière en bouche	50
Figure 52 : Modèle mandibulaire avec sa BO (gauche), montage du modèle mandibulaire à la DVO souhaité.....	50
Figure 53 : Montage directeur polymérisé.....	51
Figure 54: Vues par arcades des préparations dentaires.....	51
Figure 55 : La vestibulo-version de 17 (gauche) et les congés réalisés (droite).....	51
Figure 56 : Temporisation sur 17 et 27	52
Figure 57 : Empreinte maxillaire	52
Figure 58 : Arc faciale	52
Figure 59 : Empreinte mandibulaire.....	53
Figure 60 : Enregistrement du RMM.....	53
Figure 61 : Pièces prothétiques sur modèles	53

Figure 62 : Pose du champ opératoire	54
Figure 63 : Mordançage de l'émail.....	54
Figure 64 : Séchage.....	54
Figure 65 : Application de l'adhésif dans l'intrado prothétique (gauche) et sur la dent (droite)	54
Figure 66 : Positionnement de la pièce sur la dent.....	54
Figure 67 : Photopolymérisation	55
Figure 68 : Polissage du joint avec des fraise à granulométrie décroissante.....	55
Figure 69 : Résultat post-opératoire après la pose des overlays	55
Figure 70 : Résultat post-opératoire avec les PAT en bouche	56
Figure 71 : Modélisation des clés en silicone	56
Figure 72 : Isolation opératoire.....	57
Figure 73 : Mordançage de l'émail.....	57
Figure 74 : Application de l'adhésif	57
Figure 75 : Vérification du bon positionnement de la clé en silicone	57
Figure 76 : Construction du mur palatin en composite.....	57
Figure 77 : « Boîtes » en composite dans lesquelles a été effectué la stratification	58
Figure 78 : Apposition de la masse dentine	58
Figure 79: Application de colorant pour imiter les fêlures.....	58
Figure 80 : Entailles dans la masse dentine.....	58
Figure 81 : Résultat après dépose du champ opératoire	59
Figure 82 : Résultat final après polissage	59
Figure 83 : CBCT sur 45 (à gauche) et 35 (à droite).....	59
Figure 84 : Tracé d'incision sur la crête édentée	60
Figure 85 : Dégagement visuel du tori secteur 3.....	60
Figure 86 : Tranchée réalisée dans le tori	60
Figure 87 : Régularisation osseuse et vue du tori après ablation	61
Figure 88 : Sutures.....	61
Figure 89: Cicatrisation à J+7 (gauche) et cicatrisation à 3 semaines (droite).....	61
Figure 90 : Lambeau déplacé coronairement sur récession parodontale de classe I	64
Figure 91 : Blessure constatée une semaine après la pose de la PAT.....	68
Figure 92 : Perte d'onlay sur 33.....	68

Table des tableaux

Tableau 1 : Prévalence de l'érosion dentaire selon le groupe d'âge	12
Tableau 2 : Niveaux de risque et gestion clinique.....	15
Tableau 3 : Les critères de choix entre les composites et les céramiques.....	29
Tableau 4 : Module d'élasticité (E) de différents matériaux.....	30
Tableau 5 : La « three steps technique »	32
Tableau 6 : Prothèses transvissées.....	36
Tableau 7 : Prothèses scellées.....	37

Vu, le Directeur de thèse

Vu, le Doyen de l'UFR d'Odontologie - Montrouge

Docteur Roddy KHENG

Professeur Louis MAMAN

Vu, le Président d'Université de Paris

Professeur Christine CLERICI

Pour le Président et par délégation,

Le Doyen Louis MAMAN

Réhabilitation prothétique complexe d'usures dentaires sévères

Résumé :

Les usures dentaires sont une des affections responsables de la perte du tissu dentaire, à l'instar de la carie et du traumatisme dentaire. Elles ont des répercussions diverses et variées sur l'appareil manducateur, impactant les fonctions orales et pouvant nuire à l'esthétique d'un sourire. Elles présentent, de ce fait, un motif de consultation de plus en plus fréquent en pratique odontologique. Le chirurgien-dentiste doit donc, savoir les diagnostiquer, les prévenir et les traiter pour répondre à la demande du patient. A travers un cas clinique, cette thèse d'exercice aborde les notions d'érosion dentaire, de bruxisme, de variation de la Dimension Verticale d'Occlusion (DVO), d'occlusion en prothèses, de chirurgie osseuse et muco-gingivale, de restaurations dentaires en techniques directes (stratification antérieure des résines composites) et indirectes (apport du collage des onlay), ainsi que d'implantologie dans le cas présenté. Des revues et des études de la littérature scientifique sont également présentées pour étayer le travail. Dans une première partie, est détaillé la démarche diagnostique. Ensuite, j'expose les différentes étapes cliniques et de laboratoires permettant de traiter la patiente et je finis par une « discussion » où sont exposées les alternatives de traitement, les difficultés rencontrées et les thérapeutiques envisageables à long terme.

Discipline :

Prothèses dentaires

Mots clés français (fMeSH et Rameau) :

Procédures de chirurgie maxillofaciale et buccodentaire -- Dissertation universitaire ; Rééducation buccale -- Dissertation universitaire ; Prothèses dentaires partielles -- Thèses et écrits académiques ; Appareil manducateur -- Thèses et écrits académiques

English keywords (MeSH) :

Oral Surgical Procedures -- Academic Dissertation ; Mouth Rehabilitation -- Academic Dissertation

Université de Paris
Faculté de Chirurgie dentaire
1, rue Maurice Arnoux
92120 Montrouge