



**HAL**  
open science

# Gestion du volume osseux post-traumatique pré-implantaire : particularités du secteur antérieur

Maxime Hamon

► **To cite this version:**

Maxime Hamon. Gestion du volume osseux post-traumatique pré-implantaire : particularités du secteur antérieur. Chirurgie. 2020. dumas-03188649

**HAL Id: dumas-03188649**

<https://dumas.ccsd.cnrs.fr/dumas-03188649v1>

Submitted on 2 Apr 2021

**HAL** is a multi-disciplinary open access archive for the deposit and dissemination of scientific research documents, whether they are published or not. The documents may come from teaching and research institutions in France or abroad, or from public or private research centers.

L'archive ouverte pluridisciplinaire **HAL**, est destinée au dépôt et à la diffusion de documents scientifiques de niveau recherche, publiés ou non, émanant des établissements d'enseignement et de recherche français ou étrangers, des laboratoires publics ou privés.



Distributed under a Creative Commons Attribution - NonCommercial - NoDerivatives 4.0  
International License

**THESE**

***POUR OBTENIR LE DIPLOME D'ÉTAT  
DE DOCTEUR EN CHIRURGIE DENTAIRE***

Présentée et publiquement soutenue devant la

Faculté d'Odontologie de Marseille  
(Doyen : Monsieur le Professeur Bruno FOTI)

Aix-Marseille Université  
(Président : Monsieur le Professeur Éric BERTON)

*Gestion du volume osseux post-traumatique  
pré-implantaire  
Particularités du secteur antérieur*

Présentée par

**HAMON Maxime**

Né(e) le 02/12/1995  
A La Seyne Sur Mer

Thèse soutenue le

**Vendredi 26 Juin 2020**

Devant le jury composé de

Président :

**Professeur Michel RUQUET**

Assesseurs :

**Docteur Philippe ROCHE-POGGI**

**Docteur Patrick LAURENT**

**Docteur Andrea REPETTO**

Invité :

**Docteur Lisa BIANCHI**



**THESE**

***POUR OBTENIR LE DIPLOME D'ETAT  
DE DOCTEUR EN CHIRURGIE DENTAIRE***

Présentée et publiquement soutenue devant la

Faculté d'Odontologie de Marseille  
(Doyen : Monsieur le Professeur Bruno FOTI)

Aix-Marseille Université  
(Président : Monsieur le Professeur Éric BERTON)

*Gestion du volume osseux post-traumatique  
pré-implantaire  
Particularités du secteur antérieur*

Présentée par

**HAMON Maxime**

Né(e) le 02/12/1995  
A La Seyne Sur Mer

Thèse soutenue le

**Vendredi 26 Juin 2020**

Devant le jury composé de

**Président :**

**Professeur Michel RUQUET**

**Assesseurs :**

**Docteur Philippe ROCHE-POGGI**

**Docteur Patrick LAURENT**

**Docteur Andréa REPETTO**

**Invité :**

**Docteur Lisa BIANCHI**

## ADMINISTRATION

*Mise à jour : mars 2020*

### **Doyens Honoraires**

Professeur	Raymond SANGIUOLO <sup>+</sup>
Professeur	Henry ZATTARA
Professeur	André SALVADORI
Professeur	Jacques DEJOU

### **Doyen Assesseurs**

Professeur	Bruno FOTI
Professeur	Michel RUQUET
Professeur	Anne RASKIN

### **Directeurs de Départements**

Formation Initiale	Professeur	Michel RUQUET
Recherche	Professeur	Anne RASKIN
Formation Continue	Professeur	Frédéric BUKIET

### **Charges de missions**

Relations Internationales	Professeur	Hervé TASSERY
Internat et Diplômes d'études spécialisées	Professeur	Virginie MONNET-CORTI
Affaires générales	Docteur	Patrick TAVITIAN

### **Responsable des Services Administratifs et Techniques**

Madame Katia LEONI

# **LISTE DES ENSEIGNANTS**

## **PROFESSEURS DES UNIVERSITES – PRATICIENS HOSPITALIERS DES CSERD**

BUKIET Frédéric (58-01)  
FOTI Bruno (56-02)  
MONNET-CORTI Virginie (57-01)  
ORTHLIEB Jean-Daniel (58-01)  
RASKIN Anne (58-01)  
RUQUET Michel (58-01)  
TARDIEU Corinne (56-01)  
TARDIVO Delphine (56-02)  
TASSERY Hervé (58-01)

## **PROFESSEUR DES UNIVERSITES**

ABOUT Imad (65)

## **MAITRES DE CONFERENCES DES UNIVERSITES – PRATICIENS HOSPITALIERS DES CSERD**

ABOUDHARAM Gérard (58-01)	LAURENT Michel (58-01)
BANDON Daniel (56-01)	LAURENT Patrick (57-01)
BELLONI Didier (57-01)	LE GALL Michel (56-01)
BOHAR Jacques (56-01)	MAILLE Gérald (58-01)
CAMOIN Ariane (56-01)	PHILIP-ALLIEZ Camille (56-01)
CAMPANA Fabrice (57-01)	POMMEL Ludovic (58-01)
CATHERINE Jean-Hugues (57-01)	PRECKEL Bernard-Éric (58-01)
GAUBERT Jacques (56-01)	RÉ Jean-Philippe (58-01)
GIRAUD Thomas (58-01)	ROCHE-POGGI Philippe (57-01)
GIRAUDEAU Anne (58-01)	STEPHAN Grégory (58-01)
GUIVARC'H Maud (58-01)	TAVITIAN Patrick (58-01)
JACQUOT Bruno (58-01)	TERRER Elodie (58-01)
LABORDE Gilles (58-01)	TOSELLO Alain (58-01)
LAN Romain (57-01)	

## **MAITRES DE CONFERENCES DES UNIVERSITES ASSOCIES**

BLANCHET Isabelle (56-01)  
MENSE Chloé (58-01)

## **ASSISTANTS HOSPITALIERS ET UNIVERSITAIRES**

AL AZAWI Hala <sup>(56-01)</sup>	HAHN-GOLETTI Larissa <sup>(58-01)</sup>
ANTEZACK Angeline <sup>(57-01)</sup>	LIOTARD Alica <sup>(58-01)</sup>
ARNIER Canelle <sup>(56-01)</sup>	MANSUY Charlotte <sup>(58-01)</sup>
BACHET-DORISON Damienne <sup>(56-01)</sup>	MARTIN William <sup>(56-01)</sup>
BALLESTER Benoît <sup>(58-01)</sup>	MATTERA Rémi <sup>(56-01)</sup>
CAMBON Isabelle <sup>(56-01)</sup>	MELLOUL Sébastien <sup>(57-01)</sup>
CASAZZA Estelle <sup>(56-01)</sup>	PARFU Anne <sup>(58-01)</sup>
CASTRO Romain <sup>(57-01)</sup>	PASCHEL Laura <sup>(58-01)</sup>
DAVID Laura <sup>(56-01)</sup>	PILLIOL Virginie <sup>(58-01)</sup>
DEVICTOR Alix <sup>(58-01)</sup>	REPETTO Andréa <sup>(58-01)</sup>
DODDS Mélina <sup>(58-01)</sup>	ROMANET Yvan <sup>(57-01)</sup>
DRAUSSIN Thierry <sup>(56-02)</sup>	SANTUNIONE Charlotte <sup>(58-01)</sup>
DUMAS Cathy <sup>(57-01)</sup>	SILVESTRI Frédéric <sup>(58-01)</sup>
HADJ-SAID Mehdi <sup>(57-01)</sup>	VINAÏ Michael <sup>(56-01)</sup>

## **ASSISTANTS DES UNIVERSITES ASSOCIES**

HOUVENAEGHEL Brice <sup>(57-01)</sup>  
LE FOURNIS Chloé <sup>(57-01)</sup>

Intitulés des sections CNU :

- 56<sup>ème</sup> section : Développement, croissance et prévention
  - 56-01 Odontologie pédiatrique et orthopédie dento-faciale
  - 56-02 : Prévention – Epidémiologie – Economie de la santé – Odontologie légale
- 57<sup>ème</sup> section : Chirurgie orale ; Parodontologie ; Biologie Orale
  - 57-01 : Chirurgie orale – Parodontologie – Biologie orale
- 58<sup>ème</sup> section : Réhabilitation orale
  - 58-01 : Dentisterie restauratrice – Endodontie – Prothèses – Fonction-Dysfonction – Imagerie – Biomatériaux

L'auteur s'engage à respecter les droits des tiers, et notamment les droits de propriété intellectuelle. Dans l'hypothèse où la thèse comporterait des éléments protégés par un droit quelconque, l'auteur doit solliciter les autorisations nécessaires à leur utilisation, leur reproduction et leur représentation auprès du ou des titulaires des droits. L'auteur est responsable du contenu de sa thèse. Il garantit l'Université contre tout recours. Elle ne pourra en aucun cas être tenue responsable de l'atteinte aux droits d'un tiers

*Au président de thèse,*

**Monsieur le Professeur Michel RUQUET**

*Je tiens à vous remercier de me faire l'honneur de présider mon jury de thèse. Je vous remercie pour la qualité de votre enseignement, votre bienveillance et votre disponibilité que ce soit lors de nos cours, travaux pratiques ou de nos vacations de prothèse à la clinique. Merci pour tous ces bons moments passés en votre compagnie.*

*Veillez trouver ici l'expression de ma gratitude et de mon plus grand respect.*



**A Monsieur le Docteur Philippe ROCHE-POGGI**

*Vous me faites l'honneur de siéger dans mon jury de thèse, et je vous en suis très reconnaissant.*

*Merci de m'avoir transmis vos connaissances et votre maîtrise en chirurgie orale toujours avec une grande disponibilité, votre passion, votre bonne humeur mais aussi avec rigueur.*

*Veillez trouver dans ce travail, l'expression de mon estime et de mon respect.*

**A Monsieur le Docteur Patrick LAURENT**

*C'est un honneur que de vous comptez parmi les membres de ce jury de thèse.*

*Merci pour avoir partager sans compter votre savoir et votre enseignement durant toutes ces années de formation aussi bien clinique que théorique. De m'avoir permis de progression avec une certaine autonomie tout en ayant votre soutien à chaque instant.*

*Soyez assuré de ma sincère reconnaissance et de ma gratitude.*

*A mon directeur de thèse,*  
**Monsieur le Docteur Andréa REPETTO**

*Vous m'avez fait l'honneur de diriger ce travail sans hésitation et pour cela je vous remercie. Merci pour votre disponibilité, votre temps accordé sans limite et votre patience pendant nos vacations de prothèse ensemble et lors de la rédaction de ce travail.*

*Ce fut un réel plaisir de travailler avec vous pendant toutes ces années ;*

*J'espère que cette thèse sera à la hauteur de vos espérances.*

**A Madame le Docteur Lisa BIANCHI**

*Comment mettre un plus beau point final à nos années d'études ensemble que par ta présence dans mon jury de thèse ?*

*Merci pour tous ces moments passés, ton soutien dans les bons comme dans les mauvais moments, ces souvenirs durant nos voyages et merci pour être juste toi.*

*J'espère que tu seras fière de ce travail.*

## Table des matières

<i>Introduction</i> .....	1
<i>I- Rappel de physiologie osseuse</i> .....	3
A- Structure histologique de l'os .....	3
1- Les cellules (1) .....	3
2- La matrice osseuse .....	3
3- Les protéines solubles .....	4
B- La cicatrisation osseuse.....	4
C- Résorption secondaire des crêtes osseuses.....	6
<i>II- Etiologies des pertes dentaires traumatiques(4)</i> .....	7
A- Fracture radiculaire (5).....	7
B- Fracture corono-radiculaire(15)(16).....	9
1- Diagnostic(17) .....	9
2- L'extraction(18) .....	9
C- Expulsion (19) .....	10
<i>III- Thérapeutiques de première intention</i> .....	12
A- Avulsion Simple .....	12
B- Fracture basse .....	16
C- Utilisation de moyen orthodontique.....	17
1- L'éruption orthodontique forcée (abréviation FOE pour Forced Orthodontic Eruption) (33) 17	
2- L'utilisation d'aimants pour l'extrusion orthodontique de racine fracturée (37).....	18
<i>IV- Gestion du volume osseux en phase pré et per implantaire</i> .....	20
A- Cicatrisation sans biomatériau.....	20
B- Utilisation d'une membrane .....	21
1- Membranes Non Résorbables(41) .....	21
2- Membranes Résorbables (42).....	21
C- Matériaux de comblement.....	23
1- Greffe autogène(52) .....	24
2- Greffe allogénique .....	25
3- Xénogreffe.....	26
4- Greffes de biomatériaux osseux non naturel dit synthétiques .....	27
D- L'extraction implantation immédiate (79) .....	30
1- L'avulsion atraumatique.....	31
2- Le forage et la pose de l'implant.....	31
3- Le comblement osseux .....	32
4- La greffe de tissu conjonctif .....	32
5- La temporisation immédiate .....	32

V- Innovation Biobank : des substituts osseux 3D.....	34
VI- Cas cliniques : section et Implantation immédiate suite à un traumatisme (91).....	37
VII- Conclusion.....	39

## Introduction

Au cours de la vie, tout être humain peut faire face à des chocs, des traumatismes pouvant avoir une incidence sur la sphère orofaciale. Ces accidents peuvent avoir des répercussions sur les structures dentaires et parodontales.

En cas de lésions dentaires, le patient devra se tourner vers son chirurgien-dentiste pour traiter la situation avec urgence afin de préserver au maximum les structures dentaires.

Le chirurgien-dentiste devra alors avoir connaissances des gestes d'urgences pour assurer tout aussi bien la prise en charge du patient à court terme mais aussi à long terme.

De nos jours, la chirurgie implantaire dans le cadre du remplacement de dents absentes, est devenue une solution incontournable en termes de confort et d'esthétique pour le patient.

L'implant dentaire étant infra-osseux, son positionnement sera directement dicté par la structure et le volume osseux en adéquation avec le projet prothétique.

L'os alvéolaire est un tissu qui subit des remaniements tout au long de sa vie. Suite à une extraction dentaire, le volume de cet os (tant en épaisseur qu'en hauteur) a tendance à diminuer. En cas de perte osseuse trop importante, cela peut compliquer la chirurgie implantaire voire la contre-indiquer.

Pour répondre à cette problématique devenue quotidienne dans notre exercice, de nouvelles techniques de préservation de l'os alvéolaire ont été mises en place. Grâce à ses connaissances, le chirurgien-dentiste pourra limiter la perte osseuse et ainsi prédire l'environnement prothétique disponible pour remplacer la (les) dent(s) manquante(s).

Pour mettre tous les atouts de son côté, une véritable étude pré-chirurgicale et pré-prothétique devra être réalisée. Cette étude portera sur l'anamnèse (dossier médical et antécédents du patient), le terrain parodontal, l'ouverture buccale, les habitudes de vie du patient (tabac, alcool)....

Cette thèse a pour but de montrer les conséquences d'une extraction dentaire sur le volume de l'os alvéolaire et d'étudier les moyens disponibles permettant de limiter les modifications dimensionnelles de la crête.

Dans un premier temps, nous rappellerons quelques généralités sur la physiologie osseuse (la structure, la cicatrisation osseuse et la résorption secondaire des crêtes).

Puis nous verrons les différents traumatismes dentaires entraînant l'avulsion de la dent condamnée.

Ensuite, nous montrerons les différentes techniques permettant l'avulsion de la dent de la manière la plus atraumatique possible pour l'environnement osseux.

Enfin nous expliquerons les différents moyens disponibles pour limiter cette perte osseuse et être dans un environnement favorable à la mise en place d'un implant.



## I- Rappel de physiologie osseuse

### A- Structure histologique de l'os

L'os est un tissu spécialisé qui est constitué :

- De cellules (cellules souches ostéoprogénitrices, ostéoblastes, ostéocytes et ostéoclastes)
- D'une matrice organique minéralisée

L'os peut être de deux types : corticale (dense) ou trabéculaire (spongieux).

#### 1- Les cellules (1)

Les cellules osseuses se renouvellent en permanence.

Les cellules souches présentes en grande partie dans la moelle osseuse, le périoste, la peau, la graisse, les muscles et les vaisseaux vont se différencier pour former des ostéoblastes.

Ces derniers localisés à la surface de l'os peuvent se transformer en ostéocytes (localisés dans de petites cavités communicantes par des jonctions) et en cellules osseuses bordantes. Ils sont responsables de la formation osseuse en synthétisant la partie organique de la matrice extracellulaire. En sécrétant des cytokines et des facteurs de croissance, ils contrôlent la minéralisation de la matrice extracellulaire.

Les ostéoclastes forment des cavités et des tunnels dans l'os et participent à la résorption osseuse.

#### 2- La matrice osseuse

Cette matrice est composée :

- D'une part d'une partie organique (représentant 35 % du poids sec de l'os), jouant un rôle actif dans le métabolisme et la régulation cellulaire et dans leurs contacts avec les protéines extracellulaires.
- D'autre part d'une matrice osseuse inorganique (minéralisée) représentant 60 à 70% du poids sec de l'os.

### 3- Les protéines solubles

On retrouve les protéines osseuses morphogéniques, les facteurs de croissance et les cytokines. Ces dernières interagissent entre elles pour activer les cellules souches et les autres cellules indifférenciées.

Les protéines solubles vont jouer un rôle dans :

- la réparation osseuse
- la régénération tissulaire
- l'induction de la formation osseuse
- les interactions entre ostéoclastes et ostéoblastes.

#### B- La cicatrisation osseuse

La première phase de la cicatrisation osseuse est la **phase inflammatoire**, elle est commune à la cicatrisation de tous les tissus. C'est le système de défense organique à toute effraction. On assiste d'abord à la **phase vasculaire primaire** : les vaisseaux du site à réparer se vasodilataient, permettant à la **phase cellulaire** de commencer. Les cellules immunitaires non spécifiques, cellules épithéliales et fibroblastes, arrivent sur le site. Une seconde **phase vasculaire dite de vasoconstriction** va permettre d'emprisonner les cellules arrivées sur le site, les cellules immunitaires vont déterger la lésion et éliminer les tissus nécrotiques. Les fibroblastes et cellules épithéliales vont proliférer pour réparer et permettre la formation du **caillot primaire**.

Ensuite, on observe la phase du **cal fibreux** (48h à 3 semaines) qui est également commune à tous les tissus. Les cellules du site vont synthétiser une trame organique fibreuse et l'angiogenèse va démarrer.

Puis, vient la phase du **cal osseux** (4 semaines à 3 mois). Celle-ci est spécifique à l'os. Les facteurs de croissance vont stimuler le réveil des ostéoblastes. Ces derniers vont synthétiser une matrice extra cellulaire différenciée, secondairement minéralisée aboutissant à la formation d'un **néo os immature**.

La dernière étape est la **phase de remaniement** qui permet la maturation du néo os pour permettre la fonction requise. Sa durée dépend du volume à réparer et du site fonctionnel.

Les facteurs essentiels à la cicatrisation osseuse sont :

- la vascularisation

Exemple : Classe osseuse os type I vs type III

- la cellularité

Des cellules ostéoprogénitrices sont nécessaires donnant par la suite des ostéoblastes permettant la formation du cal osseux.

- les facteurs de croissance : BMPs, FGFs, PDGFs, TFG qui stimulent la différenciation des pré-ostéoblastes en ostéoblastes.
- l'absence de contrainte mécanique et de défauts osseux critiques.

La cicatrisation osseuse **physiologique** n'est pas qu'une phase de synthèse osseuse, c'est un phénomène incessant associant apposition et résorption osseuse. On appelle cela le **remodelage osseux**. Le cycle physiologique du remodelage osseux comprend plusieurs étapes. Les cellules bordantes et les ostéocytes sont quiescents. Des stimuli mécaniques, hormonaux ou facteurs de croissance vont provoquer la migration de pré-ostéoclastes qui vont ensuite être activés en ostéoclastes. Ces ostéoclastes vont adhérer à la surface osseuse à résorber. Ils vont alors se polariser et résorber l'os grâce au relargage d'enzymes. Ces cellules vont ensuite entrer en apoptose, ce qui va activer les pré-ostéoblastes présents. Les pré-ostéoblastes vont se transformer en ostéoblastes et produire de la matrice extra- cellulaire qui va ensuite se minéraliser.

## C- Résorption secondaire des crêtes osseuses

La résorption alvéolaire qui fait suite à une extraction va engendrer une perte tissulaire horizontale pouvant atteindre **63%**. Cette résorption est plus importante au niveau coronaire qu'au niveau apical. (2)

La résorption verticale est plus importante au centre de l'alvéole qu'en distal et mésial de l'alvéole. Le niveau osseux des dents adjacentes fixe le niveau osseux de cicatrisation mésial et distal de l'alvéole d'extraction (la cicatrisation se faisant toujours sous le niveau osseux des dents adjacentes). Ainsi, la simple présence de dents bordant l'édentement aura une influence considérable sur la résorption osseuse. La résorption alvéolaire verticale est plus faible que la résorption horizontale. Cette dernière est de l'ordre de 11%. (3)

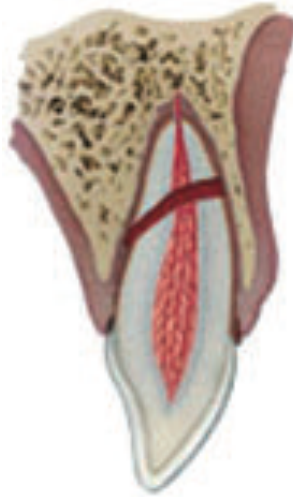
La majorité des modifications dimensionnelles de l'os ont lieu pendant les 3 premiers mois. Par la suite, un remaniement osseux pendant la période de 6 à 12 mois va engendrer de légères modifications, et ainsi des variations de volumes qui seront moins importantes.

La résorption osseuse est plus importante en **vestibulaire** qu'en lingual et également est plus importante à la **mandibule** qu'au maxillaire. Les pertes osseuses sont compensées par un gain de tissus mous plus important en hauteur qu'en épaisseur.

Pouvoir prédire le résultat d'une perte de substance suite à une extraction dentaire est important car cela aura une incidence considérable sur la suite du plan de traitement : mise en place de technique de prévention de la perte de substance osseuse ou d'augmentation de volume.

## II- Etiologies des pertes dentaires traumatiques(4)

### A- Fracture radiculaire (5)



En raison de leur position antérieure, les incisives maxillaires sont les dents les plus concernées par les fractures radiculaires transversales, en particulier l'incisive centrale maxillaire(6) (7)

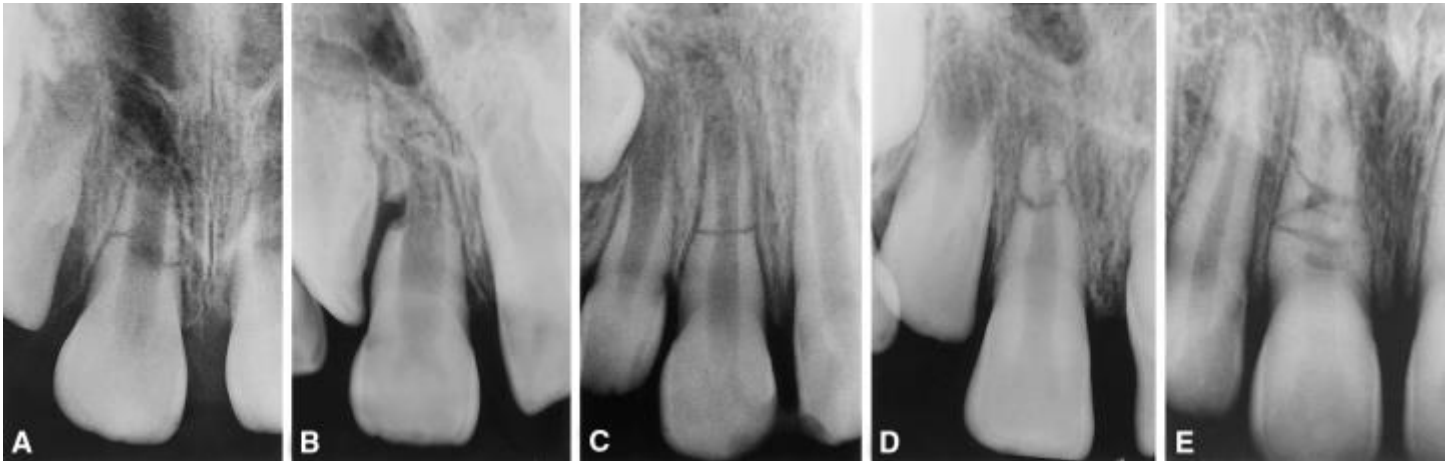
La prévalence se situe à hauteur de 95% pour Caliskan et Pehlivan(8) , 80% pour Majorana(9)

La deuxième dent la plus traumatisée à la suite d'une fracture radiculaire transversale est l'incisive latérale maxillaire. Viennent ensuite au classement les incisives mandibulaires qui sont beaucoup plus rarement fracturées(10) (11)

Les fractures radiculaires vont être classées en fonction :

- Du caractère partiel ou total de la fracture
- Simple ou multiple
- En fonction de la localisation du trait de fracture.

Ces données sont obtenues dès la première consultation à l'examen radiologique.(12)



*Radiographies montrant 5 fractures radiculaire sur des dents à 5 stades d'édifications radiculaire différents (stades de Nolla) ; par Cvek et coll. (2001) (37) :*

*A. Dent avec stade de développement radiculaire 1 et une fracture radiculaire du tiers cervical.*

*B. Dent avec stade de développement radiculaire 2 et une fracture radiculaire partielle du tiers moyen.*

*C. Dent avec stade de développement radiculaire 3 et une fracture radiculaire du tiers moyen.*

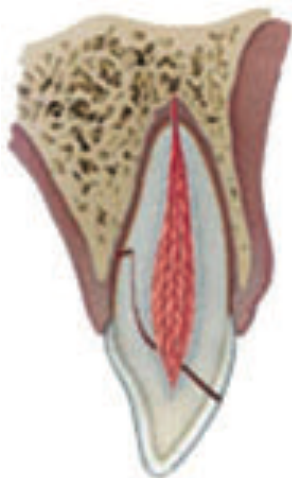
*D. Dent avec stade de développement radiculaire 4 et une fracture radiculaire du tiers apical.*

*E. Dent avec stade de développement radiculaire 5 et des fractures radiculaire multiples.*

Un diagnostic correct des fractures radiculaire est essentiel pour garantir un plan de traitement adéquat pour avoir le meilleur pronostic possible. L'indication du type de traitement à utiliser dépend principalement du niveau de la ligne de fracture. Par conséquent, un clinicien doit également avoir une connaissance approfondie des différentes approches de traitement pour élaborer un plan de traitement en conséquence.(13)

Le fragment coronaire peut être mobile et peut être déplacé. La dent peut être sensible à la percussion. Les tests de vitalité peuvent donner des résultats négatifs au début, indiquant des lésions transitoires ou permanentes de la pulpe; il est recommandé de surveiller l'état de la pulpe. Une dyschromie transitoire de la couronne (rouge ou grise) peut survenir suite au trauma.(14)

## B- Fracture corono-radriculaire(15)(16)



### 1- Diagnostic(17)

Une fracture corono-radriculaire est une fracture qui s'étend au-dessous de la jonction amélo-cémentaire. Cela peut ou non affecter la pulpe. Le diagnostic se fait par examen clinique, test de mobilité et examen radiographique.

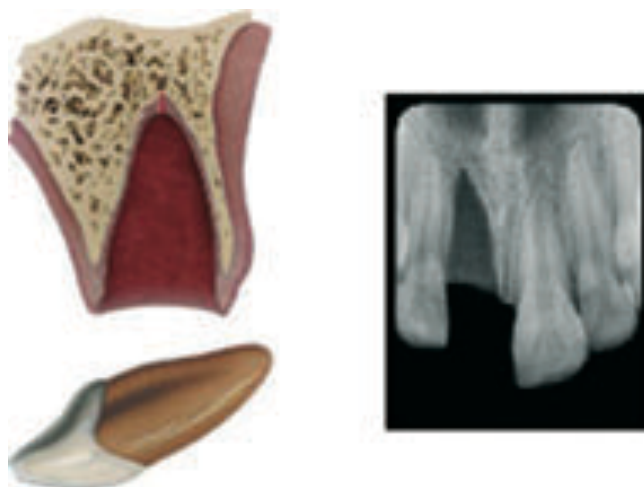
Si le fragment est toujours maintenu en place par les ligaments parodontaux, le patient se plaindra généralement de la sensibilité à la pression et / ou aux percussions en raison de la faible mobilité du fragment. Autrement, si le fragment est perdu, la dent réagira comme une fracture émail-dentine sans complication ou compliquée, que ce soit avec la pulpe ou non.

### 2- L'extraction(18)

Ce traitement est le traitement de choix si l'étendue de la fracture est trop importante et si toutes les autres possibilités de traitement (gingivectomie, extrusion, procédure restauratrice, ortho...) ne sont pas indiquées. Cependant, le clinicien doit être conscient du fait que la future réhabilitation prothétique sera considérablement plus compliquée si la perte osseuse se fait avec le temps.

Il n'est en général pas possible de conserver les dents ayant subi une fracture verticale ou à trait de fracture très oblique (fracture diagonale); il faut dès lors les extraire. En cas de fractures radiculaires associées à une fracture concomitante de l'émail et de la dentine (avec ou sans dénudation de la pulpe) et une dislocation du fragment coronaire, l'indication de conserver la dent doit être posée de manière très restrictive. (AL-NAZHAN et coll. 195; GOMES et coll. 2001).

### C- Expulsion (19)



C'est un déplacement traumatique de la dent avec perte des rapports dento-alvéolaires initiaux. La luxation peut être extrusive en cas de déplacement axial en direction coronaire(20).

Ces traumatismes concernent 8,7 % à 30 % de l'ensemble des accidents dentaires.

Quand la luxation est totale, on parle d'expulsion dentaire. Elle constitue une vraie urgence pour laquelle l'intervention immédiate (moins d'une heure) est primordiale pour assurer le pronostic le plus favorable possible à la dent. Par ailleurs, les connaissances du grand public des gestes d'urgence ont également leur importance, par rapport à la manipulation et au traitement de la dent expulsée et aux conditions de son transport jusqu'à une structure d'urgence ou un cabinet dentaire.

Si la plupart des expulsions surviennent au niveau des dents permanentes, notamment les incisives (centrales), les dents temporaires peuvent également être touchées. Il est à signaler que les dents temporaires expulsées ne sont jamais réimplantées, car il existe des risques de lésions des germes des dents définitives sous-jacentes. Dans ce cas, il faut vérifier que l'expulsion soit réelle et qu'il ne s'agisse pas d'une impaction totale ou fracture de la dent temporaire. En ce qui concerne l'expulsion des dents définitives, les protocoles de prise en charge sont généralement bien codifiés et des recommandations existent, notamment celles de l'IADT(21) et de l'AEE American Association of Endodontists (AAE)(22). Toutefois, il existe quelques différences dans les guidelines.



Que l'on soit dans le cas d'une dent permanente avec un apex ouvert ou fermé, l'indication de la réimplantation peut être posée.

Le temps d'expulsion et l'environnement de conservation de la dent expulsée sont des informations capitales car elles donneront des différences dans le protocole de réimplantation.(23)

Cependant quelques situations contre-indiquent la réimplantation de la dent permanente dans le cas :

- D'une pathologie générale, notamment pour les patients présentant un risque infectieux, des déficits immunitaires congénitaux ou acquis...
- D'une importante fracture et perte osseuse
- D'un délabrement important de la dent avulsée (caries, fracture)

Malheureusement, de nombreuses complications peuvent apparaître à la suite d'une réimplantation. La plus fréquente est la résorption radiculaire. Cette dernière pourra se manifester par une résorption de surface, de remplacement ou inflammatoire.

Ensuite, se manifestent des résorptions osseuses, des dyschromies, des ankyloses... (24)

### III- Thérapeutiques de première intention

Suite à l'avulsion d'une dent, la résorption physiologique des tables osseuses est un phénomène inévitable. Une réduction du volume osseux va s'effectuer dans les trois sens de l'espace.

En fonction de la technique employée lors de l'extraction, cette résorption peut être plus ou moins importante. C'est pourquoi il est primordial d'utiliser des techniques les moins traumatisantes possibles afin d'avoir un environnement le plus favorable possible pour le positionnement et l'enfouissement de l'implant.

Le diagnostic de l'avulsion de la dent traumatique doit être bien posé et aidé par des examens complémentaires radiographiques pas uniquement par de radiographie rétro-alvéolaire mais aussi par des examens 3D type Cône Beam.

#### A- Avulsion Simple

Il a été décrit que la technique d'avulsion standard à l'aide d'un syndesmotome, d'un élévateur et d'un davier est trop mutilante pour l'os alvéolaire et les tissus mous environnants. En effet, des forces trop excessives peuvent provoquer des fêlures voire fractures de l'os.

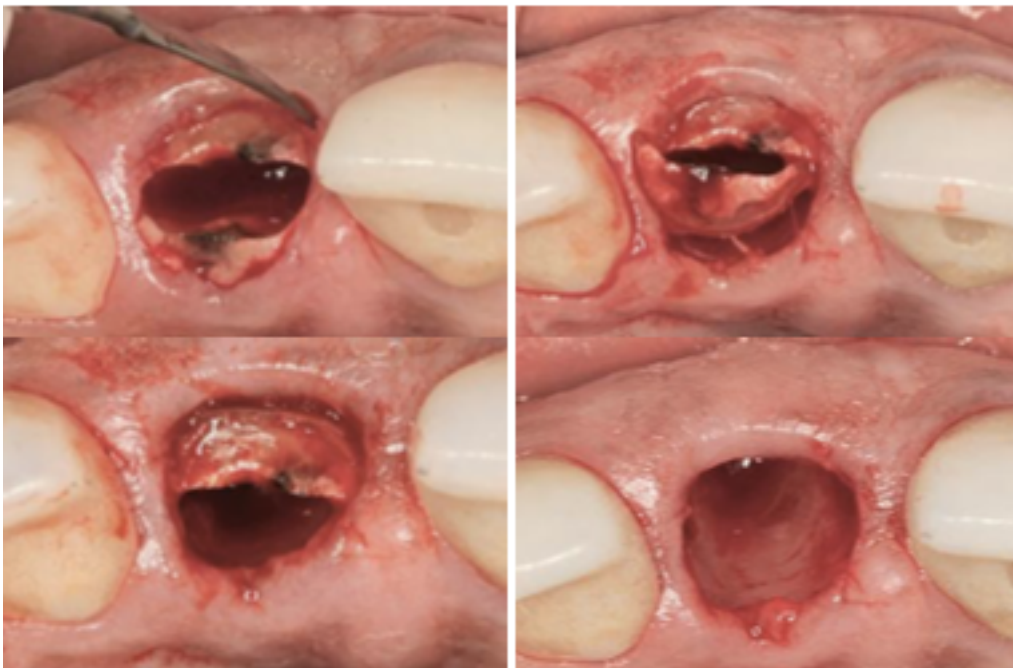
Afin de minimiser la perte osseuse, il faudrait pouvoir réaliser l'avulsion de manière verticale.(25)

Ainsi, de nombreuses autres techniques ont été proposées, comme par exemple l'utilisation d'un périotome (pouvant être remplacé par un bistouri en cas d'absence de celui-ci). Cette technique a de nombreux avantages dans la conservation osseuse puisque l'on n'exerce pas de force de latéralité. L'instrument est d'abord inséré dans le sulcus pour réaliser la syndesmotomie avec un angle d'environ 20° par rapport à l'axe de la racine. Ensuite, l'instrument est inséré de façon tangentielle à la dent et on le fait glisser de distal en mésial. On progresse ainsi en direction apicale jusqu'à atteindre les 2/3 apicaux. Ainsi, la dent peut être extraite à l'aide d'un davier sans avoir besoin d'exercer de forces latérales.(26)



Exemple Du Periotome Exo Safe de chez Anthogyr(27)

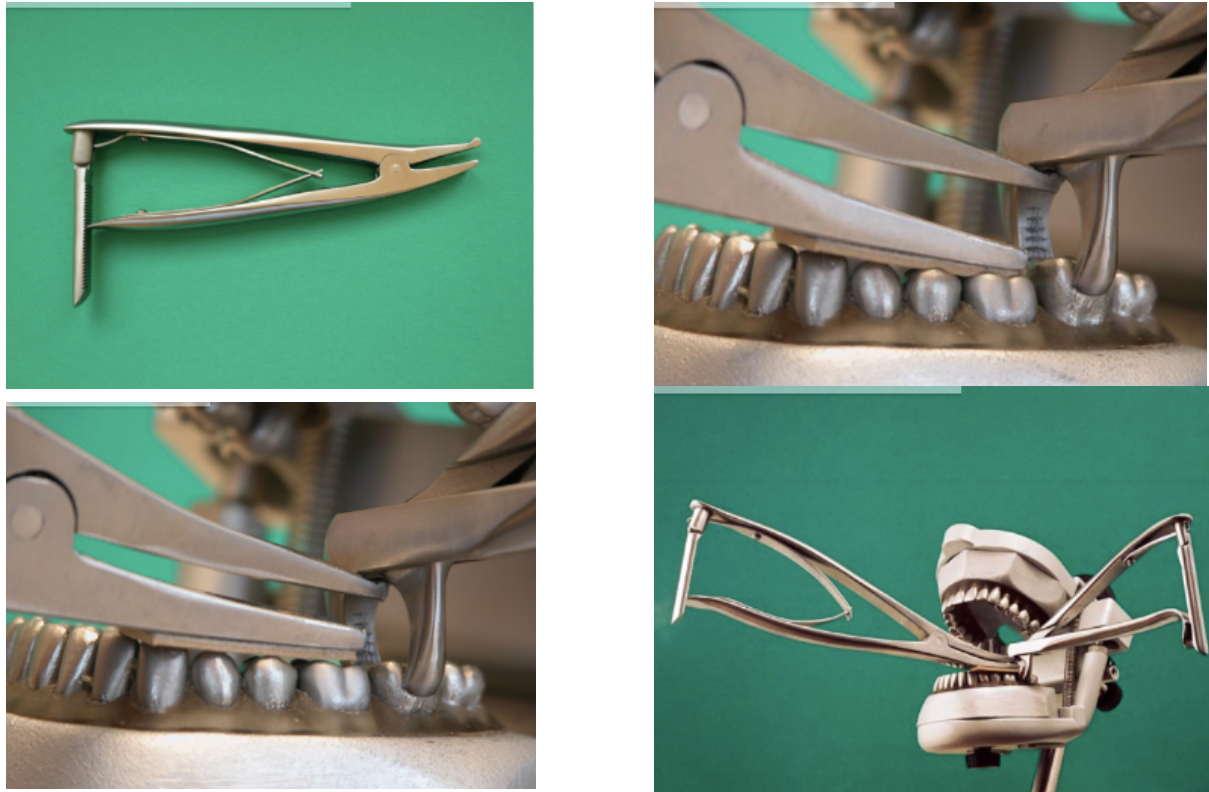
Comme pour les dents postérieures pluriradiculées, il est possible de réaliser une section dans le sens mésio-distal de la dent à l'aide d'une fraise chirurgicale. La fraise pénètre dans le canal dentaire et doit rester parallèle à celui ci afin d'éviter tout dommage osseux. La section doit atteindre le deuxième tiers apical. Chaque fragment peut être mobilisé à l'aide d'un périotome et ensuite par une précelle ou une pince gouge. (28)



Exemple d'une section mésio-distale d'une incisive et extraction au périotome

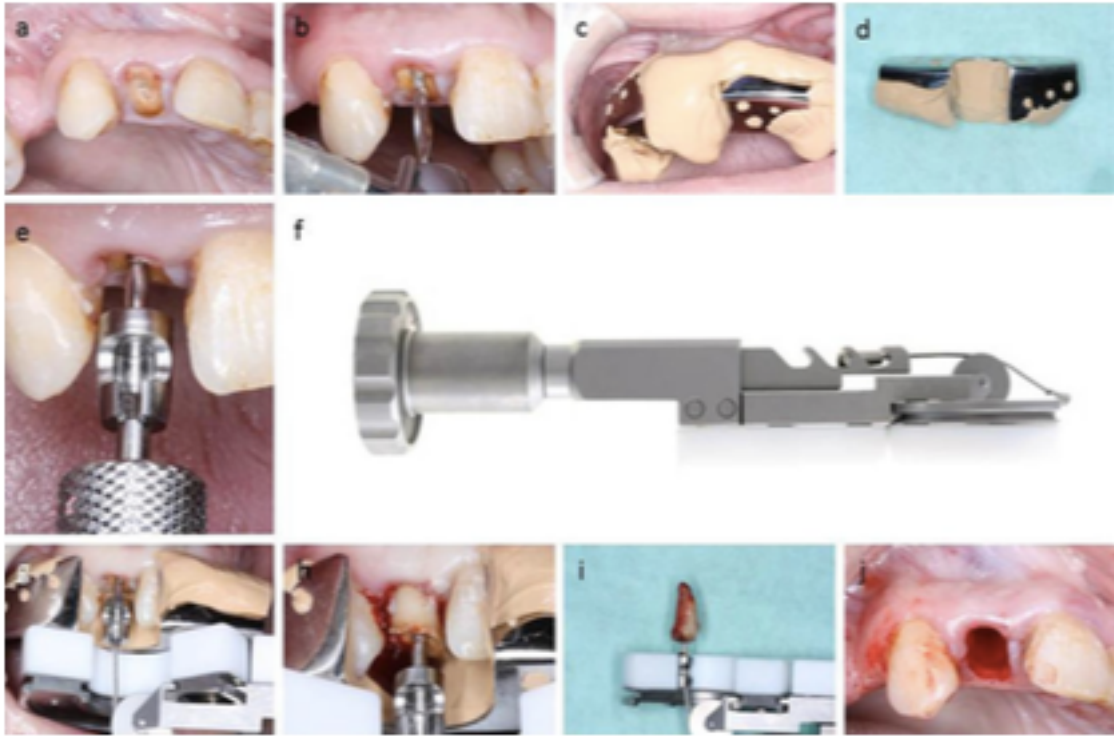
Afin de faciliter les avulsions, de nombreux systèmes ont vu le jour, tous basés sur le principe de l'avulsion verticale.

Exemple du système ZALEX: constitué d'un davier de préhension et d'un davier à soulever. Ce dernier, grâce à l'écartement de ses mors permet l'extraction verticale de la dent.



*Images tirées du catalogue Zalex (<https://zalex-drhelke.de>)*

Les systèmes Easy X Tract et Benex Extractor sont basés sur le même principe d'extraction verticale mais utilisent un ancrage radiculaire. Une étude effectuée sur le système Benex a montré un taux de succès de 83% sur 111 dents (121 racines). Le taux de succès était de 89% pour les dents monoradiculées contre seulement 43% pour les dents pluriradiculées. La durée d'intervention sur les extractions réussies était  $\leq$  à 4 minutes dans 80% des cas et  $\leq$  à 2 minutes dans 64% des cas. Les causes d'échecs sont essentiellement dues à des problèmes de rétentions, ou à la mauvaise mise en place de la vis ou encore à des fractures radiculaires suites à la mise en place de la vis radiculaire. Les auteurs concluent tout de même que le système est efficace dans la conservation des structures osseuses mais reste plus adapté à l'extraction de dents monoradiculées. (29)



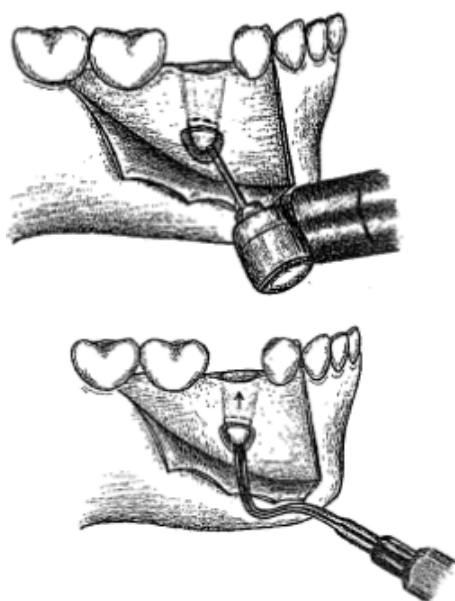
*Extraction d'une incisive latérale avec le système Benex Extractor*

## B- Fracture basse

En cas de fracture basse, un accès difficile au fragment apical de la racine rend l'avulsion complète de la dent compliquée. Il est donc nécessaire de trouver une solution adéquate.

Plusieurs solutions ont donc été proposées afin de retirer ce fragment de racine :

- a) Venir détourner la racine à l'aide d'une fraise à os mais qui engendrerait une perte osseuse importante
- b) L'utilisation d'une lime endodontique vissée dans le canal
- c) La réalisation d'un lambeau ou d'une simple incision verticale apicalement à l'apex et venir l'élever à travers l'alvéole d'extraction par poussée verticale



*Extraction d'un apex dentaire par poussée verticale*

Lorsqu'une partie de la racine se fracture et est laissée in situ, il se produit une rupture par rapport à la guérison normale(30).

Buser et Hurzeler ont étudié les effets du placement et de l'intégration d'implants en titane endo-osseux en présence de racines conservées chez le singe et le chien Beagle, respectivement.

Buser a rapporté que la pose immédiate de l'implant sur les parties apicales des racines retenues fracturées entraînait une apposition de ciment entre la racine fracturée et la surface de l'implant. (31)

Hurzeler a poussé cette idée plus loin et a fracturé les racines de manière axiale en préservant la partie vestibulaire de la racine et a placé un dérivé de matrice d'émail (Emdogain, Straumann, Bâle, Suisse) dans la cavité avant de poser un implant. Il a rapporté des résultats similaires, montrant que le ciment recouvrait la surface du fragment de racine retenu et de l'implant. Hurzeler a également mis en place une procédure de type «protège-prise» chez un seul patient humain, à titre de preuve du concept. La partie vestibulaire de la racine d'une incisive centrale a été sectionnée et le reste de la dent a été extrait. Un implant a été placé dans la cavité en contact direct avec le fragment de racine. Bien que cette expérience sur un seul sujet humain ait eu un résultat positif, il est clair que cette technique nécessite des recherches plus approfondies. (32)

### C- Utilisation de moyen orthodontique

#### 1- L'éruption orthodontique forcée (abréviation FOE pour Forced Orthodontic Eruption) (33)

Décrite en premier lieu par Heithersay(35) et Ingber(36), renommée en 1993 par Salama H et Salama M(34) en «remodelage orthodontique extrusif» et requalifiée d'«extraction orthodontique» par Mantzikos et Shamus, cette technique est basée sur des principes ostéo-physiologiques et orthodontiques.

Elle a été utilisée fréquemment en raison de ses avantages démontrés, notamment la correction de défauts infra-osseux isolés (suivant une avulsion dentaire par exemple), le repositionnement du bord gingival et l'élongation coronaire.

En implantologie, la OFE avant la pose de l'implant est une procédure permettant de gérer des dents isolées non réparables dans des sites esthétiques. Cette technique entraîne une augmentation des tissus de soutien (gencive + os) dans le plan horizontal et vertical et un profil d'émergence satisfaisant pour l'implant.

Une telle augmentation verticale, en particulier pour la table vestibulaire et la crête osseuse, permet une meilleure mise en place de l'implant par rapport à la jonction amélo-cémentaire de la dent adjacente (de 1 à 3 mm apicalement, en fonction du type d'implant). Ce supplément d'os et de gencive renforce le site pour une restauration finale plus esthétique et plus pérenne (contact intime entre l'os et l'implant entraînant une meilleure stabilité primaire et ostéo-intégration).

De plus, cette procédure peut être utilisée pour modifier la position de la racine, offrant ainsi un espace et un ancrage pour un implant.

Associée à des procédures guidées de régénération tissulaire et de greffe osseuse, cette technique peut permettre une mise en place plus prévisible des implants dans les sites présentant une déhiscence osseuse buccale.

En présence d'une lésion péri-apicale, le traitement endodontique de la dent pourra être réalisé avant de faire la FOE.

Afin de réaliser ce traitement, une attache multi-bagues est positionnée de part et d'autre de la dent à extraire avec une liaison passive (fil d'arc nickel titane). Un poteau métallique est placé à l'intérieur de la racine fracturée et la dent est provisoirement restaurée. Pour éviter l'intrusion des dents d'ancrage, une arche auxiliaire en acier inoxydable est utilisée pour stabiliser le fil.

Le patient est alors examiné toutes les 2 semaines pour une réduction de la surface coronaire de la dent extrudée et un repositionnement du bracket de la dent concernée apicalement le long de la surface radiculaire. Ce traitement dure en moyenne 10 semaines et est suivi de 10 semaines de stabilisation.

En étirant les fibres du ligament gingival et parodontal pendant la FOE, une tension est transmise à toute la cavité alvéolaire, stimulant ainsi l'apposition osseuse au niveau de la crête alvéolaire.

Lors de l'avulsion de la dent, la mise en place de l'implant peut se faire dans la même séance.

## 2- L'utilisation d'aimants pour l'extrusion orthodontique de racine fracturée (37)

Un ou deux aimants néodyme-fer-bore sont fixés à la racine restante et un deuxième aimant plus grand a été intégré dans un appareil amovible. Les racines sont extrudées de 2 à 3 mm avec une force comprise entre 50 et 240 cN pendant une période de traitement de 9 à 11 semaines. Un bon contrôle de la force à courte distance, sans frottement ni fatigue des aimants a permis une extrusion rapide réussie. Aucune preuve de déhiscences des tissus mous, de mobilité dentaire aberrante ou de résorption radiculaire n'a été trouvée. (Am J Orthod Dentofac Orthop 1997).

Dans les cas où une extrusion dentaire est prévue, Vardimon et al, et Sandler ont souligné plusieurs avantages pouvant être utilisés par le système de force magnétique.



Contrairement à la mécanique classique où les forces sont généralement difficiles à estimer, le niveau de force magnétique est facile à prévoir. À l'aide des diagrammes force-distance spécifiques des aimants utilisés, le niveau de force magnétique peut être calculé à tout moment en mesurant le jeu entre les aimants.

De plus, dans une situation d'extrusion orthodontique d'une racine, les distances peuvent être courtes, allant de 1 à 4 mm. Il a été montré que les aimants montraient leur potentiel de force maximum à de très courtes distances les uns des autres, en raison du diagramme force-distance spécifique. Contrairement aux élastiques, qui souvent ne parviennent pas à fournir une amplitude de force initiale adéquate sur de courtes portées, la force magnétique augmente dans la plage de 4 à 0 mm.

Comme vu dans la technique de l'éruption orthodontique forcée, cette technique permet une apposition osseuse en apicale tout au long de l'extrusion de la dent. Ce qui offre un site adéquat avec la mise en place d'un implant.

## IV- Gestion du volume osseux en phase pré et per implantaire

### A- Cicatrisation sans biomatériau

Après un traumatisme, lorsque des tissus sont lésés, l'organisme est capable de réparer. L'os comme tous les tissus est capable de cicatriser jusqu'à un certain niveau d'endommagement. C'est la cicatrisation osseuse physiologique.

La perte de tissus durs et mous après le retrait des dents est défavorable aux futures prothèses sur support implantaire (Barone et al. 1998) ou aux prothèses classiques (Abrams 1980). Différentes méthodes ont été décrites pour maintenir les dimensions de la crête alvéolaire après l'extraction d'une dent, en se concentrant principalement sur la préservation du tissu dur (Lekovic et al. 1997, 1998, Artzi et Nemcovsky 1998, Artzi et al. 2000, Carmagnola et al. 2003, Iasella et al. 2003, Zubillaga et al 2003).

Fickl et al (2008) (38) ont réalisé une étude en comparant la perte osseuse sur 4 beagles avec différentes techniques (un groupe témoin et trois groupes avec mise en place de matériau de comblement suite à l'extraction).

Cette étude a révélé que suite à l'avulsion d'une dent, nous pouvons observer une perte osseuse en corono-vestibulaire de 2,2 mm, en apicalo-vestibulaire de 1,8 mm, en corono-lingual de 0,6 mm et en apicalo-lingual de 0,5 mm.

Dans certains cas, lorsque la perte du volume osseux est trop importante, la cicatrisation spontanée de la totalité du volume osseux perdu est impossible. La taille et la qualité des parois résiduelles ne permettent donc pas de poser un implant dans de bonnes conditions.

Nous pouvons alors « assister » la cicatrisation physiologique avec la mise en place d'un biomatériau de comblement ou d'une membrane permettant de réunir un maximum de facteurs nécessaires à la cicatrisation osseuse et permettant d'améliorer les résultats à long terme de la préservation du volume osseux.

## B- Utilisation d'une membrane

La préservation de la crête grâce à la technique de régénération osseuse guidée (ROG) montre une amélioration de la hauteur et de la largeur de la crête par rapport à l'avulsion dentaire simple (Lekovic et al. 1997, 1998, Iasella et al. 2003).(39)

Le concept de la ROG est basé sur celui de la régénération tissulaire guidée et fait appel à des barrières physiques sous forme de membrane.

Ces membranes bloquent la colonisation du défaut osseux par des tissus mous conjonctifs et épithéliaux et ne permet le passage que de cellules à pouvoir ostéogéniques.

Dans cette optique, plusieurs types de membranes résorbables et non résorbables ont été utilisés dans des études expérimentales et cliniques. Les caractéristiques d'une membrane sont surtout : la biocompatibilité, l'exclusion cellulaire, l'intégration tissulaire, le maintien et la création de l'espace cicatriciel, la facilité de manipulation et la susceptibilité aux complications.(40)

Il existe deux types de membranes : des membranes résorbables et des membranes non résorbables.

### 1- Membranes Non Résorbables(41)

Pour assurer la fonction barrière, des membranes non résorbables ont été initialement employées avec des matériaux différents, les membranes en polytétra-fluoréthylène expansé (ePTFE) ou membranes Gore-Tex étaient les plus utilisées en chirurgie.

### 2- Membranes Résorbables (42)

Pour qu'une membrane résorbable soit employée, son temps de dégradation doit être assez élevé pour permettre à l'os de se former. Cette dégradation doit donc débiter quand l'os a fini de se former (une période allant de 3 à 9 mois).

Pour une Régénération Osseuse Guidée, les membranes peuvent être de deux types :

- Type Collagénique: Avitene®, Paroguide®, Biostite®, Bio-Gide®, Zyderm®, Perio-Barrier®, Periogen® BioMend®
- Type Synthétique: Guidor® Atrisorb® Vicryl® Periodontal Mesh, Resolut™/Resolut XT

	Avantages (43)	Inconvénients
Membranes Non Résorbables	<ul style="list-style-type: none"> <li>- Ne laisse passer que les fluides</li> <li>- Principales caractéristiques : l'inertie biologique, la flexibilité, la stabilité chimique et la microporosité asymétrique</li> <li>- Résultat très prédictible (Nyman et al 1989, Hammerle et Jung en 2003(44), de Dahlin en 1995(45), une nouvelle étude de Nyman et al en 1990(46))</li> <li>- Néo formation osseuse de 90 à 100 % dans les 6 à 8 mois suivant la mise en place (Lang et coll 1994)</li> </ul>	<ul style="list-style-type: none"> <li>- Bloque toute structure cellulaire</li> <li>- Fixation obligatoire par des vis/clous/pins qui devront être déposés</li> <li>- Deuxième intervention pour la dépose → exposition → risque accru d'infection (inflammation, suppuration, bactériémie élevée)</li> <li>- Taux d'échec élevé à cause de l'exposition de la membrane</li> </ul>
Membranes Résorbables	<ul style="list-style-type: none"> <li>- Pas de chirurgie de retrait (diminution des complications)</li> <li>- Exposition &lt; membranes résorbables</li> <li>- Mise en place simplifiée</li> <li>- Utilisée en association avec du BioOss: résultat similaire que membrane non résorbable</li> </ul>	<ul style="list-style-type: none"> <li>- Pas de contrôle possible sur la durée de résorption de la membrane</li> <li>- Effet tente : présence obligatoire d'un matériau de comblement pour maintenir la membrane (risque d'effondrement)</li> <li>- Résultats plus ou moins favorables (Sandberg <i>et al.</i>, 1993(47), Zellin <i>et al.</i>, 1995(48), Brunel <i>et al.</i>, 1998(49))</li> </ul>

Tableaux récapitulatifs sur les membranes

## C- Matériaux de comblement

Dans certaines situations, la perte osseuse est telle que la cicatrisation physiologique d'un volume osseux suffisant à une réhabilitation prothétique implantaire est impossible. Le défaut osseux est alors critique. Il est aujourd'hui possible d'assister cette cicatrisation osseuse grâce à l'utilisation de biomatériau de comblement ou de substitution osseuse. Ces matériaux vont servir de guide de cicatrisation et vont permettre de réunir un maximum de facteurs favorisant la cicatrisation. (50)

Etant au contact des tissus vivants et des fluides biologiques, ils devront présenter certaines propriétés :

- Biocompatibilité : doivent être compatibles avec l'ensemble des réponses du système biologique de l'hôte. Ils ne doivent pas être cancérogène, cytotoxique, génotoxique et ils ne doivent pas avoir d'action sur l'être humain.
- Ostéo-conduction ou -induction : ils doivent être susceptibles de conduire, guider la cicatrisation osseuse.
- Résorbabilité : doivent être résorbables partiellement ou intégralement avec le temps pour permettre son remplacement progressif par de l'os ou du tissu conjonctif.

La différence entre matériau de comblement et de substitution osseuse va se faire ici :

- Si on a une dégradation totale du greffon → on parlera de substitut osseux
- Si on a une dégradation partielle → on parlera de matériau de comblement
- Porosité : plus la porosité est importante plus les vaisseaux pourront envahir le substitut et permettre la colonisation du greffon par des cellules ostéogéniques et par des facteurs de croissance.

- Bio-activité ou Bio-inertie : selon Henche il existe deux types de biomatériaux :
  - o **Bio-actif** : Les substituts bioactifs déclenchent une liaison avec l'os receveur. Plus le matériau est bioactif, meilleure est son intégration.
  - o **Bio-inerte** : ne déclenche pas de liaison

Voici les différents types de greffes : (51)

### 1- Greffe autogène(52)

Propriétés	Avantages	Inconvénients
Ostéogénique (53) (54) Ostéoinductrice Ostéoconductrice	Efficacité +++ (55) N'a subi aucun traitement préalable C'est le Gold Standard des greffes Aucun risque de transmission de pathogène	<ul style="list-style-type: none"> <li>- Anesthésie générale et hospitalisation pour les prélèvements extra-oraux</li> <li>- Second site chirurgical pour les prélèvements intra-oraux (risque de lésion nerveuse ou radiculaire) (56)</li> <li>- Temps opératoire plus long</li> <li>- Quantité limitée (sites intra-oraux) -&gt; utilisation en association avec d'autres biomatériaux(57)</li> <li>- Risque chirurgical plus important</li> <li>- Risque accru de morbidité du patient</li> <li>- Suite plus douloureuse</li> </ul>

*Tableau récapitulatif sur les greffes autogènes*

## 2- Greffe allogénique

Propriétés	Avantages	Inconvénients
<p>Ostéoconductrice (58) (59) Parfois potentiel ostéoinducteur (altéré par l'irradiation aux rayonnements gamma (60))</p>	<p>L'efficacité de la greffe peut être prouvée par des plusieurs signes radio :</p> <ul style="list-style-type: none"> <li>- perte limite os natif/ comblement</li> <li>- disparition ancienne corticale interface ancien os résiduel / biomatériau</li> <li>- apparition d'une nouvelle corticale périphérique</li> </ul> <p>Résultat meilleur en qualité et en remaniement Evite un 2<sup>ème</sup> site opératoire Risque de rejets limités (origine humaine) (61) Facile d'utilisation (disponible sous différentes formes)</p>	<p>Subit un traitement chimique puis une stérilisation donc perte de propriété ostéogénique (à cause irradiation) Ne marche qu'avec 4 parois présentes (ostéogénèse périphérique pour la vascularisation) Risque (même si limité) de transmission de pathologie</p>

*Tableau récapitulatif sur les greffes allogéniques*

### 3- Xéno greffe

Cette famille de greffe est essentiellement représentée par les substituts bovins et coralliens.

Propriétés	Avantages	Inconvénients
Ostéoconducteur(62)	<p>Facilement disponible</p> <p>Existe sous différent conditionnement</p> <p>Sans risque de transmission de maladie (complètement biocompatible)</p> <p>Résultat radiologique visible</p> <p>Obtention d'un bon volume</p> <p>Résorption plus lente que l'allogreffe</p> <p>Intéressant mécaniquement (pratiquement même biomécanique que le tissu humain)</p>	<p>Perte du potentiel Ostéogénique et Ostéoinducteur (traitements et irradiations préalables)</p> <p>Biomatériau non intégré au niveau osseux (mais qui sera fibro-intégré) → dépend du site receveur</p> <p>Risque de transmission de pathologie (63)</p>

*Tableau récapitulatif sur les xéno greffes*



#### 4- Greffes de biomatériaux osseux non naturel dit synthétiques

##### a) Propriétés

Concernant les **greffes de biomatériaux osseux non naturels dit synthétiques**, nous retrouvons plusieurs familles qui possèdent des caractéristiques communes :

Propriétés	Avantages	Inconvénients
Ostéoconductrice Excellente biocompatibilité	Pas de risque de transmission de pathologie Pas de 2 <sup>ème</sup> site opératoire Bien intégré au site receveur	Peut être difficile à stabiliser au site receveur donc peut nécessiter la mise en place d'une membrane Ni ostéogénique ni ostéoinducteur

Cette famille de biomatériau est la plus large et est souvent méconnue. Voici ci dessous les principaux membres :

##### b) Bioverres

Propriétés	Avantages	Inconvénients
Ostéoconductrice(64) Bioactif	Formation osseuse rapide (65) → forte liaison à l'os (66) Barrière ralentissant la migration épithéliale Résistance mécanique ++ Favorise l'arrivée des protéines ostéo-blastiques	Résultats variables entre les patients Présence de tissu conjonctif dans le greffon
	Dérivé : vitrocéramique (encore plus résistant)	

*Tableau récapitulatif sur les bioverres*

### c) Céramiques Phosphocalciques

	Propriétés	Avantages	Inconvénients
Propriétés Communes	Bioactifs	Composition Similaire au tissu humain Résistance mécanique semblable à celle de l'os spongieux	
Sulfate De Calcium		Seul avantage : inclusion d'antibiotique	Résorption rapide (1/2 mois) Résistance mécanique faible Ni ostéogénique, conducteur ou inducteur
Hydroxyapatite	Ostéoconductrice(67) Biocompatible	Ostéophile Treillis pour la croissance osseuse Dépôts osseux	Non résorbable Ni ostéogène Ni ostéoinductrice (68)
Phosphates Tricalciques	Ostéoconductrice(69) (70) Biocompatible	Résorbable Sert d'échafaudage puis est remplacé par de l'os(71) (72)	Malgré une bonne acceptation clinique, résultats non prédictibles et bien inférieur aux allogreffes(73)
Céramique Biphasee	En association avec des hydroxyapatites ou des phosphates tricalciques, les céramiques biphasesées vont permettre de contrôler les phénomènes de résorption/apposition.		

*Tableau récapitulatif sur les céramiques phosphocalciques*

#### d) Polymères

	Propriétés	Avantages	Inconvénients
Propriétés Communes	Biocompatible	Résultats cliniques favorables dans les cas de défauts intra-osseux ou de furcation(74) (75)	Nécessite un contact étroit avec la paroi alvéolaire pour servir d'échafaudage (76) (77) Etudes cliniques pas toujours concluantes(78)
Ciments Acryliques	Ostéoconductrice	Hydrophile Ostéophile	Non résorbable
Polyesters Aliphatiques		Résorbable Utilisé comme matériau de comblement ou comme fil de suture type Vycril	

*Tableau récapitulatif sur les polymères*

#### e) Matériaux Composites

Propriétés	Avantages	Inconvénients
Biocompatible	Biomécanique intéressante dans les zones soumises à des contraintes	Indiqué dans des zones peu étendues

*Tableau récapitulatif sur les matériaux composites*

## D- L'extraction implantation immédiate (79)

Depuis Schulte et al. (1984), de nombreux auteurs ont montré les avantages de l'extraction implantation immédiate : (80) (81) (82)

- Nombre d'intervention
- Confort du patient et temporisation à l'aide d'un provisoire transvissé (évitant le port d'une prothèse amovible)
- Durée de traitement
- Conservation de l'architecture gingivale (notamment des papilles) grâce au provisoire
- Stabilité de l'os environnant et amélioration de la cicatrisation

L'EII présente une alternative aux traitements conventionnels permettant un résultat esthétique immédiat dans le cas où la dent est condamnée.

Le pourcentage de succès de cette procédure varie selon les auteurs entre 92 et 98 %.

L'environnement lors de l'EII est très important. En effet, nous aurons un meilleur taux de résultat lorsque :

- Nous serons en présence d'un biotype épais
- La corticale externe sera présente et épaisse pour permettre le positionnement de l'implant à distance du vestibule
- L'alvéole d'extraction sera saine d'un point de vue parodontal et osseux
- La forme du procès alvéolaire est favorable

## Protocole Opérateur :

### 1- L'avulsion atraumatique

L'extraction de la dent condamnée doit être réalisée dans le respect de la préservation tissulaire (83).

Afin de réaliser la syndesmotomie il est recommandé d'utiliser une lame de 15. Pour luxer et élever la dent, des instruments types syndesmotomes de Bernard, des élévateurs fins (Golden Line root elevator, ADSysem) ou des périotomes sont conseillés (l'utilisation d'un davier entraîne la déformation de l'alvéole et des parois osseuses). Au moment de la luxation il faut éviter tout mouvement vers la table osseuse vestibulaire. Un curetage efficace devra être effectué afin de retirer tous tissus granulomateux ou inflammatoire. L'alvéole pourra être ensuite rincée à la Bétadine.

### 2- Le forage et la pose de l'implant

Suite à l'avulsion de la dent, on se retrouve face à une alvéole qui sera plus ou moins ovoïde avec un axe et un diamètre qui sera différent de celui de l'implant.

Le forage est un temps déterminant pour les suites opératoires :

- Il permet d'obtenir la stabilité primaire de l'implant (attention une hauteur d'os résiduelle de 4 mm minimum est requise en apical de l'apex pour obtenir cette stabilité dans le cadre d'une EII)
- Il permet le bon positionnement de l'implant selon les critères décrits par Tarnow et Wallace afin de garantir le résultat esthétique et mécanique sur le long terme.

Dans la majorité des cas le forage sera réalisé en position palatine par rapport à la position de l'ancienne racine dentaire. Mais de nos jours nous avons la possibilité de mettre l'implant dans l'axe de l'ancienne racine sans décaler l'axe en palatin. Les piliers ASC de la société Nobel Biocare ou Axin de la société Anthogyr sont développés pour rattraper les axes (soit quand cela est possible en raison d'un mauvais positionnement lors de la pose de l'implant, soit lors de la pause programmée dans l'axe de la racine naturelle).

Pour un résultat optimal, on enfouira l'implant qui devra se situer à 2-3 mm en dessous de la jonction émail ciment des dents adjacentes.

### 3- Le comblement osseux

La mise en place d'un implant directement après l'avulsion crée un espace entre l'implant et une ou plusieurs parois osseuses de l'alvéole. Cet espace libre est nommé Gap.

Si ce Gap est supérieur à 2 mm, la cicatrisation osseuse physiologique ne suffit plus et devra donc être assisté par la mise en place d'un biomatériau à l'intérieur de l'alvéole permettant une meilleure ostéo-intégration.

Une vis de cicatrisation sera placé sur l'implant avant de réaliser le comblement osseux afin d'éviter tout envoi de particules dans la connexion implantaire.

Ce comblement osseux va permettre d'éviter au maximum le phénomène de résorption osseuse qui peut atteindre les 3 dimensions dans l'espace :

- Dans le sens vertical : un décalage par rapport au collet des autres dents
- Dans le sens transversal (vestibulo-lingual) : dépression vestibulaire
- Dans le sens sagittal (mésio-distal) : la perte du septum osseux dans les zones proximales qui peut être accompagnée d'une modification des tissus mous (perte des papilles)

### 4- La greffe de tissu conjonctif

L'inconvénient majeur dans EII est le risque de récession vestibulaire pouvant aller jusqu'à 2 mm.

La greffe de tissu conjonctif a donc pour but de compenser ce risque de récession vestibulaire et la dépression osseuse afin d'avoir un résultat esthétique optimal.

### 5- La temporisation immédiate

En plus du confort et de l'esthétique pour le patient, il s'agit de préparer un tuteur adéquat pour la cicatrisation gingivale. Une attention particulière est donnée au profil d'émergence. Réaliser une prothèse provisoire immédiatement sur un site chirurgical non cicatrisé impose lors de la manipulation le respect, d'une part, de l'asepsie pour

éviter une contamination et, d'autre part, de la biomécanique afin de préserver la stabilité primaire de l'implant.

La vis de couverture est remplacée, après rinçage de la connexion au sérum physiologique, par un pilier provisoire en titane (par exemple nous avons le Temporary Abutment Engaging de chez Nobel Biocare)

Une radiographie retro-alvéolaire est nécessaire pour objectiver la bonne adaptation du pilier dans la connectique implantaire.

Ce pilier en titane sera support d'une prothèse transitoire qui sera montée par ajout successifs de résine acrylique en créant un profil d'émergence légèrement concave en vestibulaire, convexe en proximal, et droit ou convexe en palatin ce qui assure plus de volume pour la cicatrisation gingivale et évite de « repousser la gencive » en apical. La prothèse provisoire ne doit pas être en occlusion avec les dents antagonistes.

Le pilier de cicatrisation est dévissé, la connexion rincée au sérum physiologique et la couronne provisoire est vissée dans l'implant. Le serrage manuel est complété par un serrage à la clé dynamométrique souvent aux alentours de 35 N.cm. Il est absolument nécessaire de se fier aux données du fabricant quant au couple de serrage à appliquer. De ce fait l'implant doit être posé dans l'os avec un couple de serrage forcément supérieur au couple de vissage du pilier. Le contrôle par une radiographie retro-alvéolaire est à nouveau nécessaire pour objectiver la bonne adaptation du pilier dans la connectique implantaire.

### **Contre-indication :**

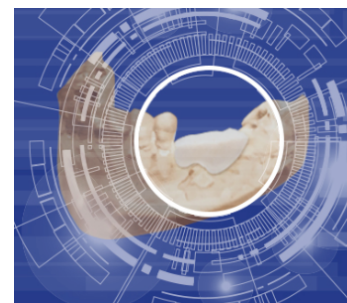- Volume osseux apical insuffisant (lésions apicales volumineuses, résorption osseuses, proximité anatomiques...) (84)
- Présence de forte lyse parodontale
- Présence d'un foyer infectieux impossible à décontaminer
- Trop forte résorption osseuse. Un volume osseux insuffisant ne permet pas d'utiliser la technique d'EII. Des techniques d'appositions osseuses verticales et horizontales devront être utilisées pour permettre une bonne ostéo-intégration de l'implant. (85)
- L'espace disponible pour la future prothèse implanto-portée peut devenir une contre-indication. Une étude pré-implantaire est un préalable obligatoire avant tout traitement implantaire. (86)

## V- Innovation Biobank : des substituts osseux 3D

BioBank est une banque française d'os d'origine humaine. Les greffons sont issus de têtes fémorales prélevées exclusivement sur donneurs vivants lors d'arthroplastie de la hanche.

Comme tout biomatériau inerte et dépourvu de facteurs de croissance, l'allogreffe osseuse BioBank agit par ostéo-conduction. La matrice osseuse greffée se laisse envahir par une vascularisation issue

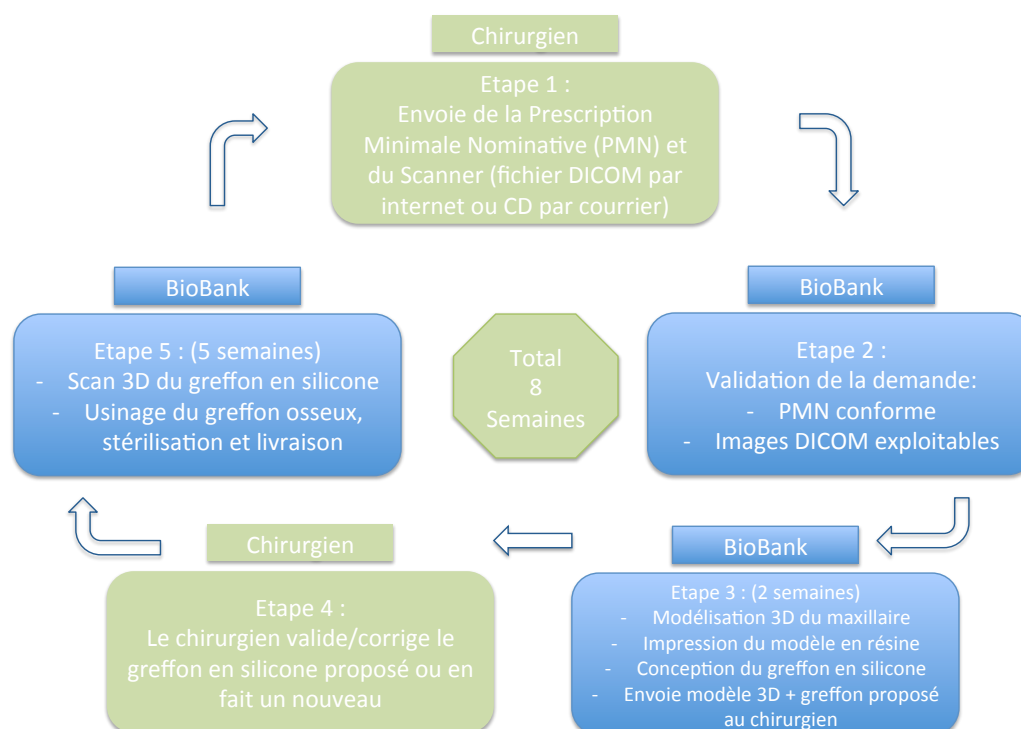
du lit osseux receveur qui va lui apporter les cellules osseuses nécessaires à son remaniement et à sa transformation en un tissu osseux vivant et fonctionnel. (87) (88)



Biobank proposait jusqu'à lors des greffons sous forme de poudre ou de granules tous deux en seringue. Depuis peu, il propose un nouveau type de greffon : le greffon sur mesure.

Celui-ci sera indiqué en cas de greffe d'apposition ou pour une augmentation du volume osseux en hauteur ou en épaisseur. (89)

Ce greffon sera créé sur mesure à l'aide d'un scanner ou d'un cone-beam et sa création suivra les étapes suivantes :



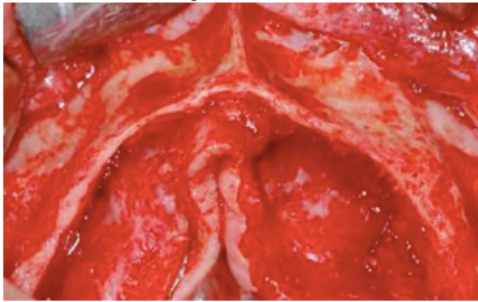


Ce greffon sur mesure présentera de nombreux avantages pour le chirurgien qui le mettra en place mais aussi pour le patient : (90)

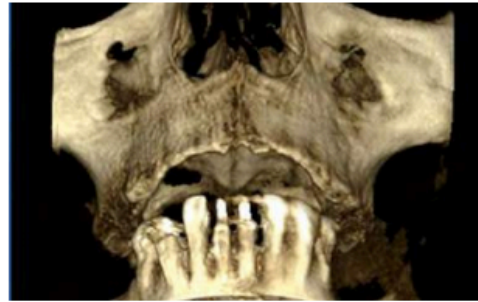- pour le chirurgien :
  - meilleure planification de la chirurgie
  - diminution du temps opératoire
  - amélioration de la congruence
  - ostéosynthèse du greffon facilitée et minimisation des risques de micromouvements
  - meilleure surface de contact greffon – os receveur
  
- pour le patient :
  - diminution du temps d'ouverture du site de greffe
  - diminution des suites opératoires
  - amélioration de la qualité et de l'efficacité de l'augmentation du volume osseux

## Cas Clinique BioBank

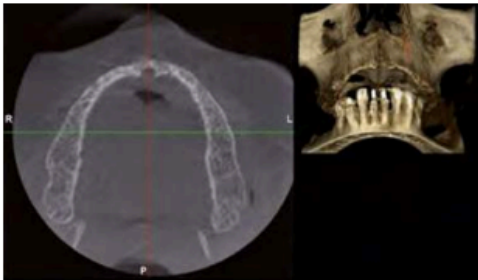
### CAS CLINIQUE 2. Fig. 17 à 28



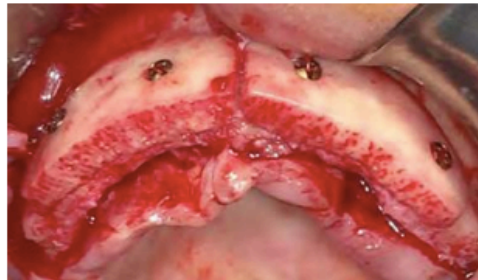17. Vue clinique d'un maxillaire supérieur atrophié.



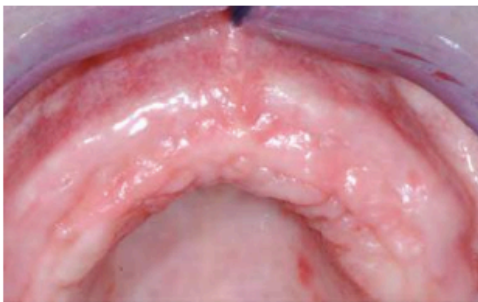
18. Vue en 3D.



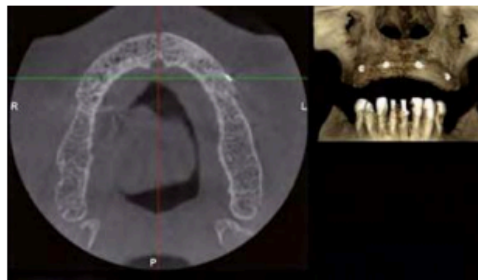
19. Cône beam avant la greffe osseuse.



20. Reconstruction osseuse par deux blocs allogéniques BioBank sur mesure (GSM) reproduisant fidèlement la forme de la crête.



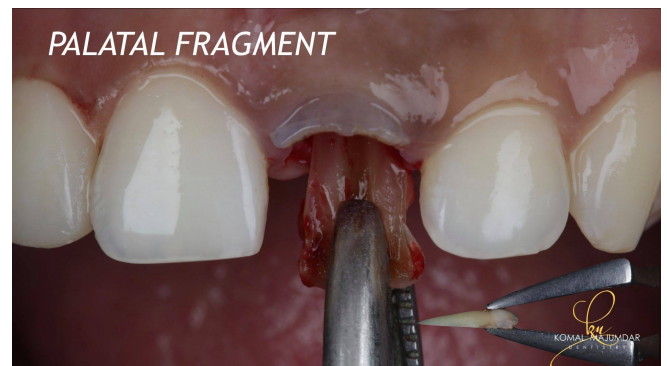
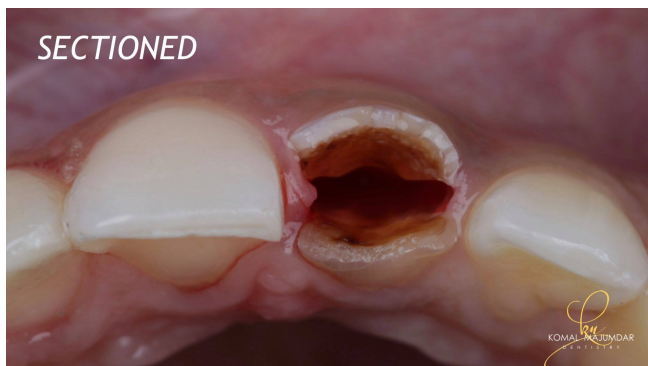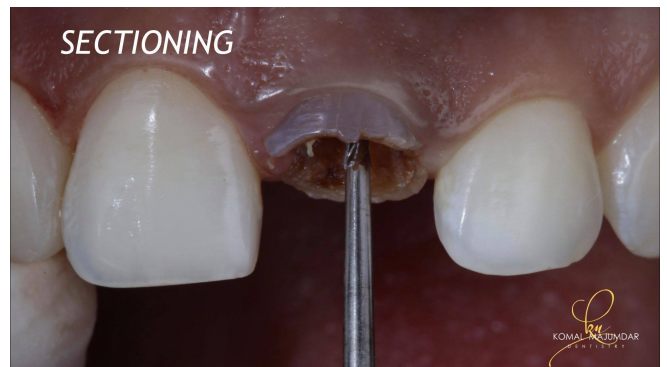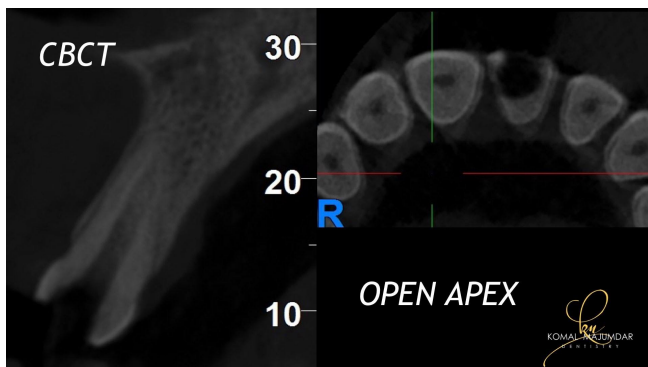
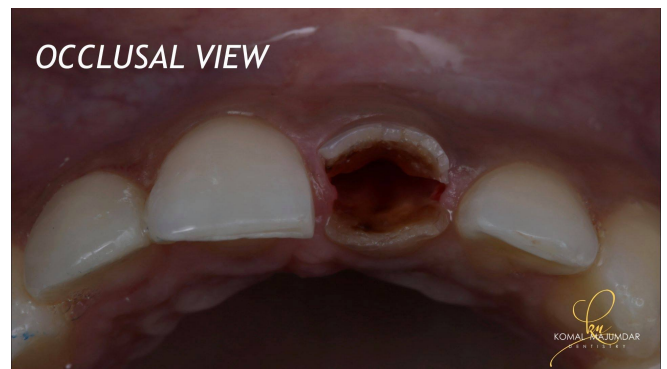
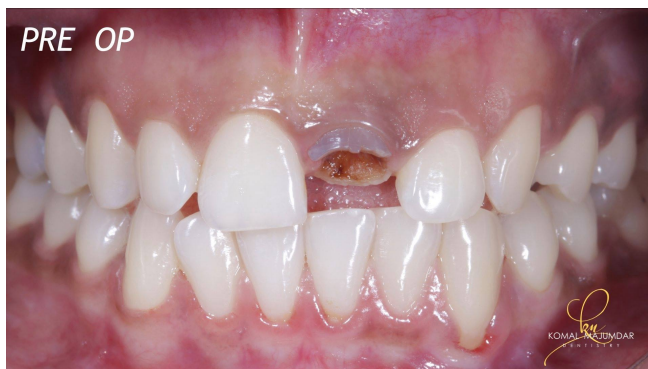21. Cicatrisation tissulaire à 5 mois.

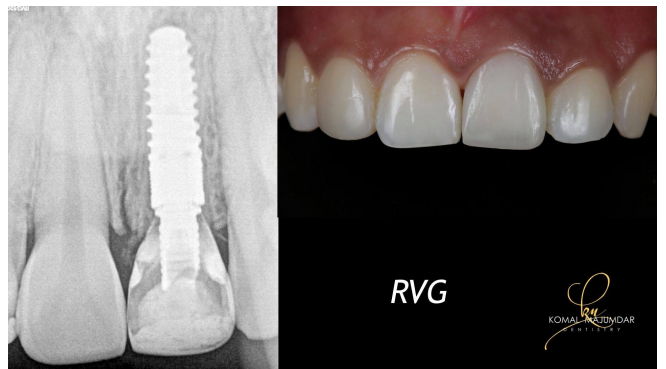
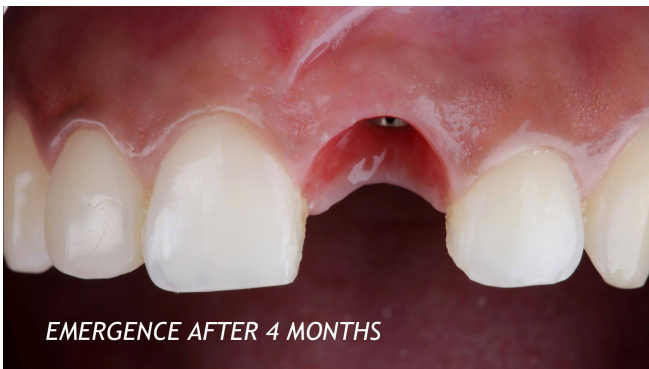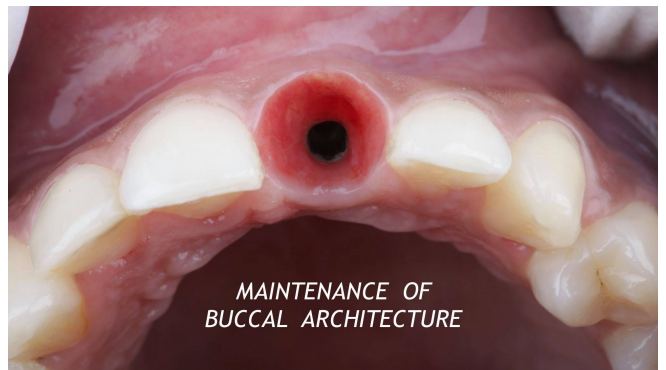
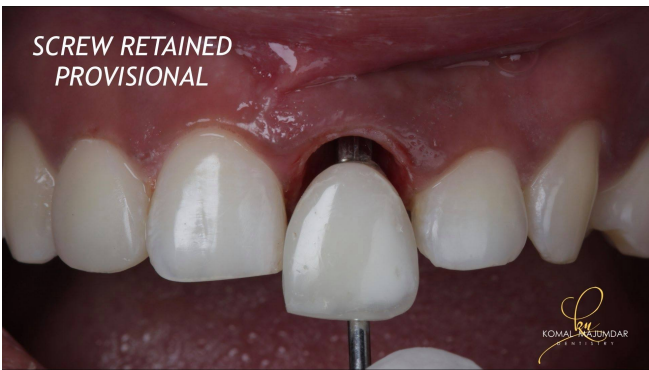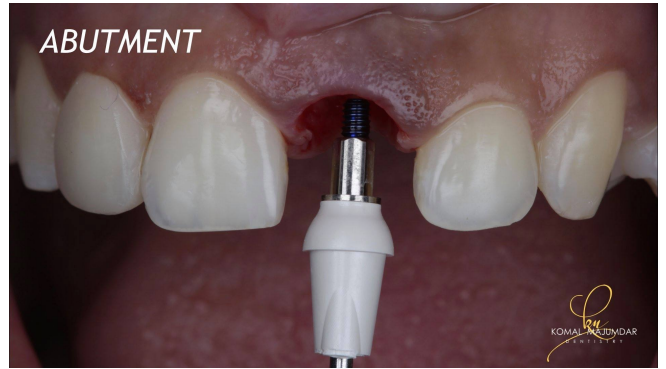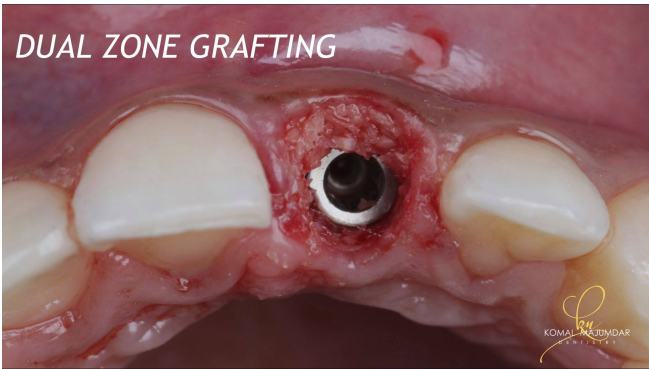
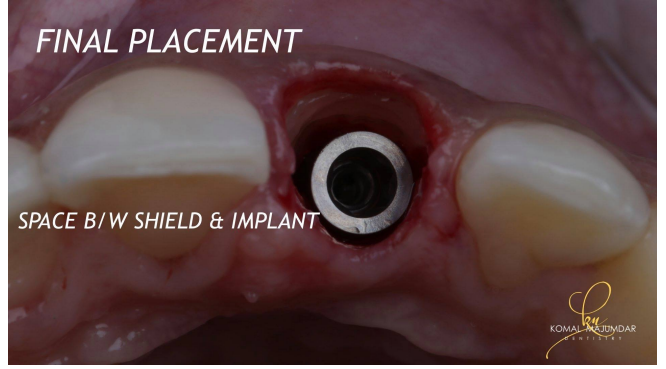
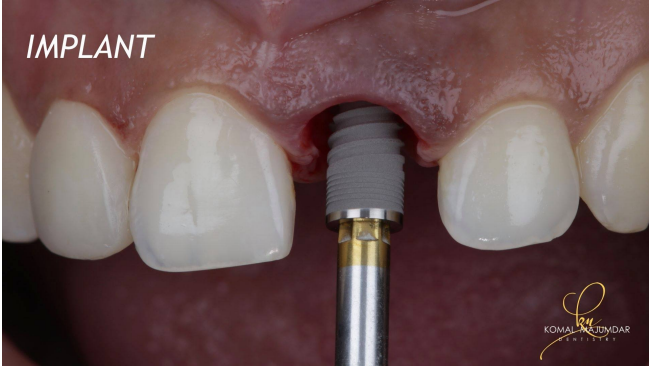
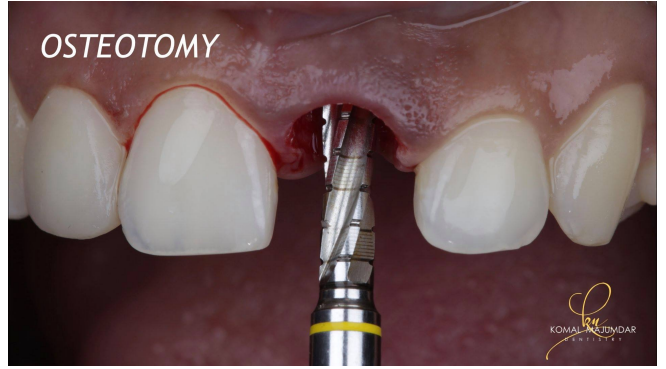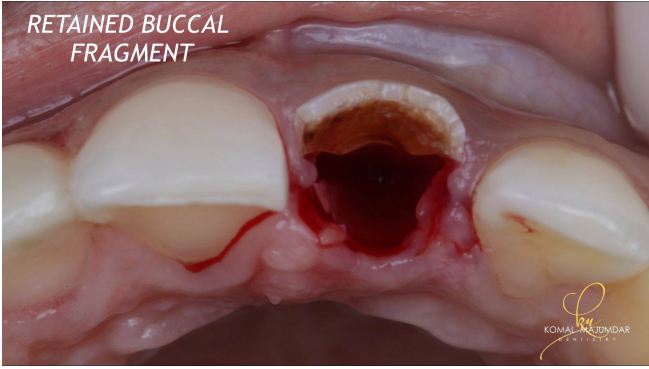


22. Cône beam de contrôle post-chirurgical immédiat. Noter l'adaptation parfaite des greffons et l'absence de surcontour.

## VI- Cas cliniques : section et implantation immédiate suite à un traumatisme (91)

Ce cas clinique va nous permettre de voir le remplacement d'une incisive centrale maxillaire (21) suite à une fracture associée à une lésion carieuse. L'avulsion du débris radiculaire se fera de manière a-traumatique avec la réalisation d'une section mésio-distale. Puis l'implant sera posé dans la même séance avec un comblement du GAP vestibulaire et réalisation d'un provisoire transvissé.





## VII- Conclusion

La gestion du volume osseux post-extractionnel est un moment clef pour la suite du plan de traitement. En effet la résorption alvéolaire consécutive à l'avulsion de la dent traumatisée est un phénomène physiologique et inévitable. C'est pour cela qu'il est important de connaître et de comprendre ce remaniement osseux afin de le limiter au maximum.

Suite à une avulsion nous allons nous retrouver face à une diminution du volume osseux tant en hauteur qu'en épaisseur. Cette perte de volume va engendrer de nombreuses complications sur le plan prothétique, qu'il s'agisse d'une reconstitution de type prothèse fixe dento-portée ou implantaire, mais aussi sur le plan esthétique avec une perte du bombé vestibulaire et ce, surtout dans le secteur antérieur.

Une étude pré-prothétique et pré-chirurgicale sera indispensable afin d'éviter tout problème. Avec une perte trop importante, une orientation implantaire peut être contre-indiquée, ou le profil d'émergence de la reconstitution prothétique pourra paraître non naturel et la dent semblera « rallongée » par rapport aux dents adjacentes (avec un collet positionné plus apicalement).

De nombreuses techniques ont été proposées afin de limiter cette résorption. Parmi celles-ci nous retrouvons : les greffes autogènes, allogéniques, xénogéniques et une variété de matériaux alloplastiques.

Les auteurs se sont mis d'accord pour dire qu'aucun biomatériau ne serait capable d'éviter complètement la résorption alvéolaire et qu'il est difficile de dire quel biomatériau est le plus efficace. De manière générale, tous les matériaux permettraient de diminuer cette résorption alvéolaire mais pas de l'abolir. La réduction de la profondeur de sondage, le gain de niveau d'attachement et le degré de remplissage des défauts sont similaires pour tous les greffons de remplacement osseux.

Le gold standard des biomatériaux reste l'os autogène frais qui est le seul à fournir les éléments cellulaires nécessaires à l'ostéogénèse du site. Mais en raison de sa complexité technique et de sa morbidité associée, nous avons été obligés de trouver d'autres moyens.

Les greffes de biomatériaux d'origine allogénique et les xéno greffes sont celles qui permettent de limiter au maximum la perte de tissu osseux dans le sens vertical et horizontal.

Lors de la présentation du « World Workshop in Periodontics », il a été conclu que l'utilisation de biomatériau d'origine non naturel (synthétique) n'est pas recommandé dans la prévention alvéolaire. (92)

La mise en place d'une membrane (résorbable ou non) associée à un matériau de comblement ou non donne de meilleurs résultats dans la résorption alvéolaire. Le choix d'une membrane résorbable ou non résorbable restera à la discrétion du chirurgien dentiste.

Les techniques biobank ou PRF semblent donner des résultats prometteurs pour l'avenir.

Grâce à la technique d'extraction implantation immédiate nous pouvons proposer une alternative offrant un confort et un résultat esthétique immédiat au patient. Mais cette possibilité doit rester limitée à certains cas cliniques avec une indication bien posée.

Ce type d'intervention ne se fait pas sans connaissance et sans préparation. En effet, nous devons être conscients des risques et des complications possibles et être préparés en cas d'échec.

## Bibliographie

1. Toppets V., Pastoret V., De Behr V., Antoine, N., Dessy, C., Gabriel, A. Morphologie, Croissance et Remaniement Du Tissu Osseux. *Ann. Méd. Vét.*, 2004, 148, 1-13
2. Schropp L., Wenzel A., Kostopoulos L., Karring T. Bone Healing and Soft Tissue Contour Changes Following Single-Tooth Extraction : a Clinical and Radiographic 12-Month Prospective Study. *Int J Periodontics Restorative Dent.* 2003.
3. Tan W.L., Wong T.L., Wong M.C., Lang N.P. A Systematic Review of Post-Extraction Alveolar Hard and Soft Tissue Dimensional Changes in Humans. *Clin Oral Implants Res.* 2012 Feb;23 Suppl 5:1-21.
4. Bastone EB, Freer TJ, McNamara JR. Epidemiology of dental trauma: A review of the literature. *Aust Dent J.* 1 mars 2000;45(1):2-9.
5. Vallaëys K, Chevalier V, Arbab-Chirani R. Traumatisme dentaire : Urgences, 2013 25.
6. Andreasen J. O, Andersson L., Andreasen F. M. Textbook and color atlas of traumatic injuries to the teeth. 4e ed. Oxford : Wiley-Blackwell, 2007 : 337-366.
7. Artvinli L.B., Dural S. Spontaneously healed root fracture : report of a case. *Dent Traumatol.* 2003 Feb;19(1):64-6
8. Caliskan M.K, Pehlivan Y. Prognosis of root-fractured permanent incisors. *Endod Dent Traumatol* 1996 : 12 (3) : 129-136.
9. Majorana A, Pasini S, Bardellini E, Keller E. Clinical and epidemiological study of traumatic root fractures. *Dent Traumatol.* 2002 Apr;18 (2):77-80
10. May JJ, Cohenca N et Peters OA. Contemporary Management of Horizontal Root Fractures to the Permanent Dentition: Diagnosis—Radiologic Assessment to Include Cone-Beam Computed Tomography. *J Endod* 2013 Mar;39(3 Suppl):S20-5
11. Bornstein M, Wolner Hanssen B, Pedram Sendi, Von Art T. Comparaison of intraoral radiography and limited cone beam computed tomography for the assessment of root- fractured permanent teeth. *Dent Traumatology* 10 November 2009
12. Cvek M., Andreasen J.O, Borum M.K. Healing of 208 intraalveolar root fractures in patients aged 7-17 years. *Dent Traumatol* 2001 Apr;17(2):53-62.
13. Prithviraj DR, Bhalla HK, Vashisht R, Regish KM, Suresh P. Radic - An overview of management of root fractures. *Kathmandu Univ Med J KUMJ.* sept 2014;12(47):222-30.

14. Flores MT, Andersson L, Andreasen JO, Bakland LK, Malmgren B, Barnett F, et al. Guidelines for the management of traumatic dental injuries. I. Fractures and luxations of permanent teeth. *Dent Traumatol.* 1 avr 2007; 23(2):66-71.
15. Hiatt WH. coronoradic - Incomplete Crown-Root Fracture in Pulpal-Periodontal Disease. *J Periodontol.* 1 juin 1973; 44(6):369-79.
16. DiAngelis AJ, Andreasen JO, Ebeleseder KA, Kenny DJ, Trope M, Sigurdsson A, et al. coronoradic - International Association of Dental Traumatology guidelines for the management of traumatic dental injuries: 1. Fractures and luxations of permanent teeth. *Dent Traumatol.* 1 févr 2012;28(1):2-12.
17. Olsburgh S, Jacoby T, Krejci I. coronoradic - Crown fractures in the permanent dentition: pulpal and restorative considerations. *Dent Traumatol.* 1 juin 2002; 18(3):103-15.
18. Fracture Corono Radiculaire Compliquée Dent Permanente Mature [Internet]. [cité 7 nov 2018]. Disponible sur: <http://www.trauma-app.org/dpm/fractures/fracture-corono-radiculaire-2.html>
19. Skhiri SZ, Abdelmoumen E, Jemaa M, Douki N, Oueslati A, Zokkar N, et al. Expulsion - Avulsions traumatiques des dents permanentes. *Actual Odonto-Stomatol.* 1 nov 2013; (266):4-13.
20. Lasfargues J.J., Colon P. Odontologie conservatrice et restauratrice. Tome 1 : une approche médicale globale. Rueil-Malmaison : Éditions CdP ; 2010. p. 257-346.
21. Andersson L, Andreasen JO, Day P, Heithersay G, Trope M, DiAngelis AJ, et al. expulsion - International Association of Dental Traumatology guidelines for the management of traumatic dental injuries: 2. Avulsion of permanent teeth. *Dent Traumatol.* 1 avr 2012; 28(2):88-96.
22. CHICAGO. Recommended Guidelines of the AAE for the Treatment of Traumatic Dental Injuries. 2004.
23. Andersson L, Andreasen J.O, DAY P., Heithersay G., Trope M., Diangelis A.J., et al. Guidelines for the management of traumatic dental injuries: 2. Avulsion of permanent teeth. *Dent Traumatol.* 2012 Apr;28(2):88-96.
24. Barret E.J., Kenny D.J. Survival of avulsed permanent maxillary incisors in children following delayed replantation. *Endod Dent Traumatol.* 1997 Dec;13(6):269-75.
25. Papadimitriou D.E., Geminiani A., Zahavi T., Ercoli C. Sonosurgery for Atraumatic Tooth Extraction : a Clinical Report. *J Prosthet Dent.* 2012 Dec;108(6):339-43.



26. Quayle A.A. Atraumatic Removal of Teeth and Root Fragments in Dental Implantology. *Int J Oral Maxillofac Implant.* 1990; 5(3) : 101–6.
27. LEFILDENTAIRE. Exo Safe - Anthogyr.
28. Aguire J.I., Altman M.K., Venegas S.M., Franz S.E., Bassit A.C., Wronski T.J. Effects of Alendronate on Bone Healing after Tooth Extraction in Rats. *Oral Dis.* 2010 Oct;16(7):674-85.
29. Muska E., Walter C., Knight A., Taneja P., Bulsar Y., Hahn M. Atraumatic Vertical Tooth Extraction : a Proof of Principle Clinical Study of a Novel System. *Oral Surgery, Oral Medicine, Oral Pathology and Oral Radiology.* 2013 : 116(5) : e303-10.
30. Nayyar J, Clarke M, O’Sullivan M, Stassen LFA. fracture Fractured root tips during dental extractions and retained root fragments. A clinical dilemma? *Br Dent J.* 13 mars 2015;218(5):285-90.
31. Buser D., Warrner K., Karring T., Stch H. Titanium implants with a true periodontal ligament: an alternative to osseointegrated implants? *Int J Oral Maxillofac Implants.* Summer 1990;5(2):113-6.
32. Hurzeler M.B., Zuhr O., Schupbach P., Rebele S.F., Emmanouilidis N., Fickl S. The socket-shield technique: a proof-of-principle report. *J Clin Periodontol.* 2010 Sep;37(9):855-62.
33. Chambrone et al. Forced Orthodontic Eruption of Fractured Teeth before Implant Placement: Case Report. 2005 Apr;71(4):257-61.
34. Heithersay G.S. Combined endodontic-orthodontic treatment of transverse root fractures in the region of the alveolar crest. *Oral Surg Oral Med Oral Pathol* 1973 Sep;36(3):404-15.
35. Ingber J.S. Forced eruption. I. A method of treating isolated one and two wall infrabony osseous defects — rationale and case report. 1974 Apr;45(4):199-206.
36. Salama H., Salama M. The role of orthodontic extrusive remodeling in the enhancement of soft and hard tissue profiles prior to implant placement: a systematic approach to the management of extraction site defects. *Int J Periodontics Restor Dent.* 1993 Aug;13(4):312-33.
37. Bondemark L, Kurol J, Hallonsten A-L, Andreasen JO. ortho Attractive magnets for orthodontic extrusion of crown-root fractured teeth. *Am J Orthod Dentofacial Orthop.* 1 août 1997; 112(2):187-93.
38. Fickl S, Zuhr O, Wachtel H, Stappert CFJ, Stein JM, Hürzeler MB. Dimensional changes of the alveolar ridge contour after different socket preservation techniques. *J*

Clin Periodontol. oct 2008: 35(10):906-13.

39. Buser D. 20 Years of guided bone regeneration in implant dentistry (Hardback). Quintessence Publishing Co Inc, US, 2009.

40. Karring T., Nyman S., Gottlow J., Laurell L. Development of the biological concept of guided tissue regeneration—animal and human studies. *Periodontol 2000* 1993: 1:26-35.

41. Boussetta K, Jaoua S. Régénération osseuse guidée dans le secteur antérieur. *Actual Odonto-Stomatol.* févr 2018: (288):5.

42. Antoun H, Karouni M, Sojod B. La régénération osseuse guidée : résultats, limites et perspectives. *Actual Odonto-Stomatol.* févr 2013: (261):11-21.

43. Lekovic V, Camargo PM, Klokkevold PR, Weinlaender M, Kenney EB, Dimitrijevic B, et al. Preservation of Alveolar Bone in Extraction Sockets Using Bioabsorbable Membranes. *J Periodontol.* sept 1998: 69(9):1044-9.

44. Hammerle CH., Jung RE. Bone augmentation by means of barrier membranes. *Periodontol 2000* 2003: 33:36-53.

45. Dahlin C., Lekholm U., Becker W. Treatment of fenestration and dehiscence bone defects around oral implants using the guided tissue regeneration technique: a prospective multicenter study. *Int J Oral Maxillofac Implants* 1995: 10:312-8.

46. Nyman S., Lang N.P., Buser D., Bragger U. Bone regeneration adjacent to titanium dental implants using guided tissue regeneration: a report of two cases. *Int J Oral Maxillofac Implants* 1990: 5:9-14.

47. Sandberg E., Dahlin C., Linde A. Bone regeneration by the osteopromotion technique using bioabsorbable membranes: an experimental study in rats. *Int J Oral Maxillofac Surg* 1993: 51:1106-14.

48. Zellin G., Gritli-Linde A., Linde A. Healing of mandibular defects with different biodegradable and non-biodegradable membranes: an experimental study in rats. *Biomaterials* 1995: 16:601-9.

49. Brunel G., Benque E., Elharar F., Sansac C., Duffort JF., Barthet P., et al. Guided bone regeneration for immediate non-submerged implant placement using bioabsorbable materials in Beagle dogs. *Clinical Oral Implants Res* 1998: 9:303-12.


50. Anton M., Dougnac Galant D. Augmentation osseuse et implantologie. *Implantologie* février 2012.

51. Nasr HF, Aichelmann-Reidy ME, Yukna RA. Bone and bone substitutes. *Periodontol 2000.* févr 1999: 19(1):74-86.

52. Tulasne J.F., Adreani J.F., Colombier M.L., Valentini P., Giovannoli J.L., Renouard F. Les Greffes Osseuses En Implantologie. Paris Quintessence Int. 2004.
53. Cushing M. Autogenous red marrow grafts: potential for induction of osteogenesis. J Periodontol. J Periodontol 1969: 40:492- 497.
54. Sottosanti JS, Buerly JA. The storage of marrow and its relation to periodontal grafting procedures. J Periodontol. 1975: 46:162-170.
55. Froum SJ, Ortiz M., Wilkin RT. Osseous autografts. 111. Comparison of osseous coagulum-bone blend implants with open curettage. J Periodontol. 1983: 54: 325-328.
56. Hiatt WH., Schallhorn RG, Aaronian AJ. The induction of new bone and cementum formation. Microscopic examination of the periodontium following human allograft, autograft, and non-graft periodontal regenerative procedures. J Periodontol 1978: 49: 495-512.
57. Sanders JJ, Sepe W., Bowers GM., Lawrence JJ. Clinical evaluation of freeze-dried bone allografts in periodontal osseous defects. III. Composite freeze-dried bone allografts with and without autogenous bone grafts. J Periodontol. 1983: 54:1-7.
58. American Academy Of Periodontology. Tissue banking and periodontal bone allografts. Chicago, IL: AAP: 1994.
59. Goldberg VM, Stevenson S. Natural history of autografts and allografts. Clin Orthop. 1987: 225: 7-16.
60. Schwartz Z., Mellonig J., Carnew D., DeLaFontaine J., Cochran D., Dean D., et al. Ability of demineralized freeze-dried bone allograft to induce new bone formation. J Periodontol. 1996: 67: 918-926.
61. Turner D., Mellonig J. Antigenicity of freeze-dried bone allograft in periodontal osseous defects. J Periodont Res. 1981 16: 89-99
62. Boyne PJ. Comparison of porous and non-porous hydroxyapatite and anorganic xenografts in the restoration of alveolar ridges. Special technical publication 953. Washington, DC: American Society for Testing and Materials, 1988.
63. Giannoudis P.V., Dinopoulos H., Tsiridis E. Bone Substitutes: An Update. Injury. 2005 Nov : 36 Suppl 3:S20-7
64. Kenney EB., Lekovic V., SaFerreira JC., Han TJ., Dimitrijevic B., Carranza FA. Bone formation within porous hydroxyapatite implants in human periodontal defects. J Periodontol. 1986: 57: 76-83.
65. Hench LL, Wilson J. Bioactive glasses and glass ceramics: a 25 year retrospective. Ceram Trans. 1995: 48:11-21.

66. Hench LL, Pschall HA. Direct chemical bond of bioactive glass-ceramic materials to bone and muscle. *J Biomed Mater Res.* 1973; 7: 25-42.
67. Yamasaki H. Heterotopic bone formation around porous hydroxyapatite ceramic in the subcutis of dogs. *Jpn J Oral Biol.* 1990;32: 190-192.
68. Heughebaert M., LeGeros R., Gineste M., Guillhem A., Bonel G. Physicochemical characterization of deposits associated with HAceramics implante dinnon-osseous sites. *J Biomed Mater Res.* 1988; 22(suppl) 257-268.
69. Amler MH. Osteogenic potential of nonvital tissues and synthetic implant materials. *J Periodontol.* 1987; 58: 758- 761.
70. Baldock WT., Hutchens LH, McFall WT., Simpson DM. An evaluation of tricalcium phosphate implants in human periodontal osseous defects of two patients. *J Periodontol.* 1985; 56: 1-7.
71. Harakas N. Demineralized bone matrix induced osteo- genesis. *Clin Orthop.* 1984; 188:239-251.
72. Shetty V., Han TJ. Alloplastic materials in reconstructive periodontal surgery. *Dent Clin North Am.* 1991; 35:521- 530.
73. Strub JR., Baberthuel TW, Firestone AR. Comparison of tricalcium phosphate and frozen allogenic bone implants in man. *J Periodontol.* 1979; 50: 624-628.
74. Yukna RA. HTR polymer grafts in human periodontal osseous defects. *J Periodontol.* 1990;61: 633-642.
75. Yukna RA. Clinical evaluation of HTR polymer bone replacement grafts in human mandibular class I1 molar fur- cations. *J Periodontol.* 1994; 65: 342-349.
76. Buck B., Malinin T., Brown M. Bone transplantation and human immunodeficiency virus: an estimate of risk for acquired immunodeficiency syndrome. *Clin Orthop.* 1989; 240: 129.
77. Murray VK. Clinical applications of HTR polymer in periodontal surgery. *Compendium Contin Educ Dent* 1988; 9(Suppl 10): 5342-5347.
78. Shahmiri S., Singh IJ, Stahl SS. Clinical response to the use of the HTRTMpolymer implant in human intrabony lesions. *Int J Periodontics Restorative Dent.* 1992; 12:295-300.
79. Leclercq P, Granjon O, Phillips D. Avulsion et implantation immédiate. *Actual Odonto-Stomatol.* févr 2013; (261):4-10.
80. Tarnow D.P., Cho S.C., Wallace S. Effect of inter-implant distance on the height of inter-implant bone crest. *J Periodontol* 2000; 71(4):546-9.

81. Esposito M., Grusovin M.G., Polyzos I.P., Felice P., Worthington H.V. Timing of implant placement after tooth extraction immediate, immediate-delayed or delayed implants? A Cochrane systemic review. *Eur J Oral Implantol* 2010; 3(3):189-205.
82. Botticelli D., Berglundh T., Lindhe J. Hard-tissue alterations following immediate implant placement in extraction sites. *J Clin Periodontol* 2004; 31(10) 820-8.
83. Cherfane P, Kassab P Replacement of a maxillary central incisor by immediate extraction implant and temporization. *Rev Odont Stomat* 2015 : 44:285-292
84. Werbitt M.J., Goldberg P.V. Immediate Implantation. Preservation of bone volume and osseous regeneration. *J Periodontol.* 1991 May : 10(2):157-66
85. Penarrocha M., Uribe R., Balaguer J. Immediate implant after extraction. A review of the current situation. *Med Oral.* 2004;
86. Danan M., Dridi M. Dents Compromises : l'extraction et l'alternative implantaire. *Réalités Cliniques* 2002 : 13 (3) : 289-300
87. Fages J., Jean E., Frayssinet P., Mathon D., Poirier B., Autegafe A., et al. Bone Allografts and supercritical processing: effects on osteointegration and viral safety. *Journal of Supercritical Fluids*, 1998, N°13, p. 351-356.
88. Frayssinet P., Rouquet N., Mathon D., Fages J., Autefage A. Histological integration of allogenic cancellous bone tissue treated by supercritical CO2 implanted in sheep bones. *Biomaterials*, 1998, N°19, p. 2247-2253.
89. Jabbour M. Os allogénique versus os autogène en chirurgie pré-implantaire Arbre décisionnel thérapeutique et résultats cliniques. *L'information dentaire. Supplément au n° 20 - 22 mai 2019*
90. Baldy P., Gardella JP., Jabbour M., Moret M. *Journal LS - Implantologie dentaire Les praticiens en parlent : Le Greffon sur Mesure de Biobank | LS - La Lettre de la Stomatologie [Internet]. [cité 18 mars 2020].*
91. Komal Majumbar. *Single Implant in the Aesthetic Zone... Full Protocol.* 2020.
92. *Annals of Periodontology* 1996; 1: 621-670.



## SERMENT MEDICAL

En présence des Maîtres de cette Faculté, de mes chers condisciples, devant l'effigie d'HIPPOCRATE.

Je promets et je jure, d'être fidèle aux lois de l'honneur et de la probité dans l'exercice de la Médecine Dentaire.

Je donnerai mes soins à l'indigent et n'exigerai jamais un salaire au-dessus de mon travail, je ne participerai à aucun partage clandestin d'honoraires.

Je ne me laisserai pas influencer par la soif du gain ou la recherche de la gloire.

Admis dans l'intérieur des maisons, mes yeux ne verront pas ce qui s'y passe, ma langue taira les secrets qui me seront confiés et mon état ne servira pas à corrompre les mœurs ni à favoriser le crime.

Je ne permettrai pas que des considérations de religion, de nation, de race, de parti ou de classe sociale viennent s'interposer entre mon devoir et mon patient.

Même sous la menace, je n'admettrai pas de faire usage de mes connaissances médicales contre les lois de l'humanité.

J'informerai mes patients des décisions envisagées, de leurs raisons et de leurs conséquences. Je ne tromperai jamais leur confiance et n'exploiterai pas le pouvoir hérité des connaissances pour forcer les consciences.

Je préserverai l'indépendance nécessaire à l'accomplissement de ma mission. Je n'entreprendrai rien qui dépasse mes compétences. Je les entretiendrai et les perfectionnerai pour assurer au mieux les services qui me seront demandés.

Respectueux et reconnaissant envers mes Maîtres, je rendrai à leurs enfants l'instruction que j'ai reçue de leur père.

Que les hommes m'accordent leur estime si je suis fidèle à mes promesses.

Que je sois déshonoré et méprisé de mes confrères si j'y manque.



**HAMON Maxime** – Gestion du volume osseux post-traumatique pré-implantaire : particularités du secteur antérieur

Th. : Chir. dent. : Marseille : Aix –Marseille Université : 2020

Rubrique de classement : discipline odontologique de la thèse

Résumé :

Au cours de la vie, tout être humain peut faire face à des chocs, des traumatismes pouvant avoir une incidence sur la sphère orofaciale. Ces accidents pouvant entraîner des lésions dentaires, le chirurgien-dentiste devra traiter la situation avec urgence afin de préserver au maximum les structures dentaires. La gestion du volume osseux post-extractionnel est un moment clef pour la suite du plan de traitement (esthétique, réalisation d'une prothèse dento-portée ou implanto-portée...). En effet la résorption alvéolaire consécutive à l'avulsion de la dent traumatisée (tant en hauteur qu'en épaisseur) est un phénomène physiologique et inévitable. Le chirurgien-dentiste doit alors avoir connaissance des techniques qui lui sont offertes : avulsion atraumatique (utilisation d'un périotome, section radiculaire, éruption orthodontique forcée...), gestion du volume osseux basée sur la régénération osseuse guidée (utilisation de membrane et de biomatériaux de comblements).

Mots clés : comblement osseux, biomatériaux, régénération, implant

**HAMON Maxime** – Management of the pre-implant post-traumatic bone volume: specificities of the anterior sector

Abstract:

During life, any human being can face shocks, traumas which can affect the orofacial sphere. As these accidents can lead to dental lesions, the dental surgeon will have to act quickly in order to preserve dental structures as much as possible. The management of the post-extraction bone volume is a key point for the treatment (aesthetics, realization of a dento-supported or implant-supported prosthesis ...). Indeed, the alveolar resorption following the expulsion of the traumatized tooth (both in height and in thickness) is a physiological and inevitable phenomenon. Therefore, the dental surgeon must be aware of the techniques available : atraumatic avulsion (use of a periostome, root section, forced orthodontic eruption, etc.), management of the bone volume based on the guided bone regeneration (use of membrane and biomaterials fillers).

MeSH: bone filling, biomaterial, regeneration, implant

Adresse de l'auteur :

71 Allée Jeanne 83 110 Sanary Sur Mer