



**HAL**  
open science

# Résultats à long terme du traitement parodontal par les Amélogénines

Florence Duprat

► **To cite this version:**

Florence Duprat. Résultats à long terme du traitement parodontal par les Amélogénines. Chirurgie. 2020. dumas-03191836

**HAL Id: dumas-03191836**

<https://dumas.ccsd.cnrs.fr/dumas-03191836v1>

Submitted on 7 Apr 2021

**HAL** is a multi-disciplinary open access archive for the deposit and dissemination of scientific research documents, whether they are published or not. The documents may come from teaching and research institutions in France or abroad, or from public or private research centers.

L'archive ouverte pluridisciplinaire **HAL**, est destinée au dépôt et à la diffusion de documents scientifiques de niveau recherche, publiés ou non, émanant des établissements d'enseignement et de recherche français ou étrangers, des laboratoires publics ou privés.



Distributed under a Creative Commons Attribution - NonCommercial - NoDerivatives 4.0 International License

**THESE**

***POUR OBTENIR LE DIPLOME D'ETAT  
DE DOCTEUR EN CHIRURGIE DENTAIRE***

Présentée et publiquement soutenue devant la

Faculté d'Odontologie de Marseille  
(Doyen : Monsieur le Professeur Bruno FOTI)

Aix-Marseille Université  
(Président : Monsieur le Professeur Éric BERTON)

***Résultats à long terme du traitement parodontal  
par les Amélogénines***

Présentée par

**DUPRAT Florence**

Née le 19/09/1994

A Marseille

Thèse soutenue le 02/07/2020

Devant le jury composé de

Président : Professeur MONNET-CORTI Virginie

Assesseurs : Professeur RUQUET Michel

Docteur ABOUDHARAM Gérard

Docteur DUMAS Cathy

Invité : Docteur BRINCAT Arthur



**THESE**

***POUR OBTENIR LE DIPLOME D'ETAT  
DE DOCTEUR EN CHIRURGIE DENTAIRE***

Présentée et publiquement soutenue devant la

Faculté d'Odontologie de Marseille  
(Doyen : Monsieur le Professeur Bruno FOTI)

Aix-Marseille Université  
(Président : Monsieur le Professeur Éric BERTON)

***Résultats à long terme du traitement parodontal par  
les Amélogénines***

Présentée par

**DUPRAT Florence**

Née le 19/09/1994

A Marseille

Thèse soutenue le 02/07/2020

Devant le jury composé de

Président : Professeur MONNET-CORTI Virginie

Assesseurs : Professeur RUQUET Michel

Docteur ABOUDHARAM Gérard

Docteur DUMAS Cathy

Invité : Docteur BRINCAT Arthur

## ADMINISTRATION

*Mise à jour : mars 2020*

### **Doyens Honoraires**

Professeur	Raymond SANGIUOLO†
Professeur	Henry ZATTARA
Professeur	André SALVADORI
Professeur	Jacques DEJOU

### **Doyen Assesseurs**

Professeur	Bruno FOTI
Professeur	Michel RUQUET
Professeur	Anne RASKIN

### **Directeurs de Départements**

Formation Initiale	Professeur	Michel RUQUET
Recherche	Professeur	Anne RASKIN
Formation Continue	Professeur	Frédéric BUKIET

### **Charges de missions**

Relations Internationales	Professeur	Hervé TASSERY
Internat et Diplômes d'études spécialisées	Professeur	Virginie MONNET-CORTI
Affaires générales	Docteur	Patrick TAVITIAN

### **Responsable des Services Administratifs et Techniques**

Madame Katia LEONI

## **LISTE DES ENSEIGNANTS**

### **PROFESSEURS DES UNIVERSITES – PRATICIENS HOSPITALIERS DES CSERD**

BUKIET Frédéric (58-01)  
FOTI Bruno (56-02)  
MONNET-CORTI Virginie (57-01)  
ORTHLIEB Jean-Daniel (58-01)  
RASKIN Anne (58-01)  
RUQUET Michel (58-01)  
TARDIEU Corinne (56-01)  
TARDIVO Delphine (56-02)  
TASSERY Hervé (58-01)

### **PROFESSEUR DES UNIVERSITES**

ABOUT Imad (65)

### **MAITRES DE CONFERENCES DES UNIVERSITES – PRATICIENS HOSPITALIERS DES CSERD**

ABOUDHARAM Gérard (58-01)	LAURENT Michel (58-01)
BANDON Daniel (56-01)	LAURENT Patrick (57-01)
BELLONI Didier (57-01)	LE GALL Michel (56-01)
BOHAR Jacques (56-01)	MAILLE Gérald (58-01)
CAMOIN Ariane (56-01)	PHILIP-ALLIEZ Camille (56-01)
CAMPANA Fabrice (57-01)	POMMEL Ludovic (58-01)
CATHERINE Jean-Hugues (57-01)	PRECKEL Bernard-Éric (58-01)
GAUBERT Jacques (56-01)	RÉ Jean-Philippe (58-01)
GIRAUD Thomas (58-01)	ROCHE-POGGI Philippe (57-01)
GIRAUDEAU Anne (58-01)	STEPHAN Grégory (58-01)
GUIVARC'H Maud (58-01)	TAVITIAN Patrick (58-01)
JACQUOT Bruno (58-01)	TERRER Elodie (58-01)
LABORDE Gilles (58-01)	TOSELLO Alain (58-01)
LAN Romain (57-01)	

### **MAITRES DE CONFERENCES DES UNIVERSITES ASSOCIES**

BLANCHET Isabelle (56-01)  
MENSE Chloé (58-01)

## **ASSISTANTS HOSPITALIERS ET UNIVERSITAIRES**

AL AZAWI Hala (56-01)	HAHN-GOLETTI Larissa (58-01)
ANTEZACK Angeline (57-01)	LIOTARD Alica (58-01)
ARNIER Canelle (56-01)	MANSUY Charlotte (58-01)
BACHET-DORISON Damienne (56-01)	MARTIN William (56-01)
BALLESTER Benoît (58-01)	MATTERA Rémi (56-01)
CAMBON Isabelle (56-01)	MELLOUL Sébastien (57-01)
CASAZZA Estelle (56-01)	PARFU Anne (58-01)
CASTRO Romain (57-01)	PASCHEL Laura (58-01)
DAVID Laura (56-01)	PILLIOL Virginie (58-01)
DEVICTOR Alix (58-01)	REPETTO Andréa (58-01)
DODDS Méline (58-01)	ROMANET Yvan (57-01)
DRAUSSIN Thierry (56-02)	SANTUNIONE Charlotte (58-01)
DUMAS Cathy (57-01)	SILVESTRI Frédéric (58-01)
HADJ-SAID Mehdi (57-01)	VINAÏ Michael (56-01)

## **ASSISTANTS DES UNIVERSITES ASSOCIES**

HOUVENAEGHEL Brice (57-01)  
LE FOURNIS Chloé (57-01)

Intitulés des sections CNU :

- 56<sup>ème</sup> section : Développement, croissance et prévention
  - 56-01 Odontologie pédiatrique et orthopédie dento-faciale
  - 56-02 : Prévention – Epidémiologie – Economie de la santé – Odontologie légale
- 57<sup>ème</sup> section : Chirurgie orale ; Parodontologie ; Biologie Orale
  - 57-01 : Chirurgie orale – Parodontologie – Biologie orale
- 58<sup>ème</sup> section : Réhabilitation orale
  - 58-01 : Dentisterie restauratrice – Endodontie – Prothèses – Fonction-Dysfonction – Imagerie – Biomatériaux

L'auteur s'engage à respecter les droits des tiers, et notamment les droits de propriété intellectuelle. Dans l'hypothèse où la thèse comporterait des éléments protégés par un droit quelconque, l'auteur doit solliciter les autorisations nécessaires à leur utilisation, leur reproduction et leur représentation auprès du ou des titulaires des droits. L'auteur est responsable du contenu de sa thèse. Il garantit l'Université contre tout recours. Elle ne pourra en aucun cas être tenue responsable de l'atteinte aux droits d'un tiers

**A Madame le Professeur Virginie MONNET-CORTI**

Présidente du Jury, Professeur des Universités – Praticien Hospitalier

*Soyez remerciée de l'honneur que vous me faites en acceptant la présidence de cette thèse.*

*Votre passion pour la parodontologie et votre implication dans un enseignement de grande qualité resteront gravées dans ma mémoire et celle de chacun de vos étudiants.*

*Avec toute l'admiration que je vous dois, veuillez trouver dans ce travail l'expression de mon profond respect.*



**A Monsieur le Professeur Michel RUQUET**

Professeur des Universités – Praticien Hospitalier

*Vous me faites l'honneur d'être membre de mon jury.*

*Je vous remercie de m'avoir accompagnée dans mon apprentissage et d'avoir toujours été disponible et à l'écoute surtout lors de cette dernière année commune à l'IGH.  
Vous êtes l'un des professeurs que l'on n'oublie pas.*

*Veillez trouver ici le témoignage de ma profonde sympathie.*

## **A Monsieur le Docteur Gérard ABOUDHARAM**

Maitre de conférences des universités – Praticien hospitalier

*Je vous remercie d'avoir accepté de faire parti de mon jury, c'est pour moi un grand honneur.*

*Merci pour votre enseignement au pavillon, ça a été un plaisir de travailler avec vous. Je tenais également à vous remercier pour votre positivisme lors de nos échanges de mails avant le confinement.*

*Veillez trouver dans ce travail l'expression de ma profonde estime et de ma gratitude.*

## **A Madame le Docteur Cathy DUMAS**

Directrice de thèse - Assistant Hospitalier et Universitaire

*Je vous remercie sincèrement d'avoir accepté de diriger cette thèse.*

*J'espère qu'elle sera à la hauteur de la confiance que vous m'avez accordée.*

*Merci pour tout ce que vous m'avez apporté tant professionnellement que personnellement durant ces années de clinique.*

*Vous avez été un véritable pilier pour moi et finir mon apprentissage à vos côtés est un véritable honneur.*

*Merci de m'avoir soutenue du début à la fin de la rédaction de ce travail, vous avez toujours su trouver les mots justes pour me rassurer et m'encourager, surtout pendant le confinement.*

*Veillez recevoir l'expression de mes remerciements les plus sincères et de ma profonde sympathie.*

**A Monsieur le Docteur Arthur BRINCAT**

*Merci sincèrement d'avoir accepté de faire partie de mon jury.*

*Tu t'es toujours rendu disponible pour ma thèse, tu m'as accueilli dans ton cabinet et je t'en remercie.*

*Ton investissement, la qualité de ton travail, la rigueur de tes cas ne peuvent qu'être pris en exemple par nous tous.*

*Mon seul regret est d'être parti trop tôt de la clinique pour qu'on puisse travailler ensemble...*

*J'espère que ce travail de thèse te plaira.*

## Table des matières

<b>INTRODUCTION</b> .....	<b>1</b>
<b>1. LE PARODONTE ET LA MALADIE PARODONTALE</b> .....	<b>2</b>
1.1 LES CONSTITUANTS DU PARODONTE .....	2
1.2 EMBRYOGENESE DU PARODONTE .....	9
1.3 LA MALADIE PARODONTALE .....	11
<b>2. DE LA REPARATION A LA REGENERATION</b> .....	<b>15</b>
2.1 DEFINITIONS .....	15
2.2 LA CICATRISATION PARODONTALE .....	16
2.3 POTENTIEL DE CICATRISATION DES DIFFERENTS TISSUS.....	17
2.4 LES DIFFERENTES TECHNIQUES DE REGENERATION .....	19
2.5 FACTEURS INFLUENÇANT LA REGENERATION .....	20
<b>3. LA REGENERATION TISSULAIRE INDUITE</b> .....	<b>26</b>
3.1 DEFINITION .....	26
3.2 LES DERIVES DE LA MATRICE AMELAIRE (DMA).....	26
3.2 PRINCIPE BIOLOGIQUE DE LA REGENERATION TISSULAIRE INDUITE (6) .....	31
3.3 INDICATIONS ET CONTRE-INDICATIONS .....	32
3.4 PROTOCOLE CLINIQUE .....	33
3.5 RESULTATS HISTOLOGIQUES ET CLINIQUES .....	34
3.6 CAS CLINIQUE .....	34
<b>4. ÉVALUATION A LONG TERME, REVUE DE LITTERATURE</b> .....	<b>42</b>
4.1 INTRODUCTION.....	42
4.2 MATERIEL ET METHODE.....	42
4.3 RESULTATS .....	44
4.4 DISCUSSION .....	55
<b>CONCLUSION</b> .....	<b>57</b>
<b>TABLE DES ILLUSTRATIONS</b> .....	<b>A</b>
<b>BIBLIOGRAPHIE</b> .....	<b>I</b>

## INTRODUCTION

La maladie parodontale est une maladie inflammatoire multifactorielle qui entraîne la destruction des tissus de soutien de la dent. L'anatomie et la composition du parodonte rendent sa cicatrisation plus complexe que la cicatrisation générale des tissus mous.

Les études sur la cicatrisation des plaies parodontales indiquent que les thérapeutiques entraînent le plus souvent une cicatrisation par réparation qui s'accompagne de la migration apicale de l'épithélium gingival sur la surface radiculaire.

Après avoir maîtrisé la caractéristique inflammatoire de la maladie parodontale, l'objectif ultime de la thérapeutique parodontale est donc la régénération des tissus détruits afin de rétablir les fonctions de ceux-ci.

En 1997, grâce aux travaux d'Hammarström (1), le concept de régénération tissulaire induite voit le jour. En effet, il démontre dans ses expériences que les protéines dérivées de la matrice de l'email (DMA) principalement composées d'Amélogénine permettraient de régénérer les tissus de soutien de la dent.

Depuis, de nombreuses études se sont intéressées aux processus biologiques qui régissent la régénération tissulaire induite, nous permettant ainsi aujourd'hui d'avoir un certain recul clinique sur l'application des DMA.

Après avoir défini le parodonte et la maladie parodontale, nous nous emploierons à l'étude de la cicatrisation parodontale ainsi qu'aux mécanismes de la régénération. Puis, dans un troisième temps nous développerons plus précisément la régénération tissulaire induite. Enfin, nous ferons le point, à travers une revue de littérature, sur les résultats à long terme des traitements de régénération parodontaux par les amélogénines.

# 1. LE PARODONTE ET LA MALADIE PARODONTALE

## 1.1 Les constituants du parodonte

L'étymologie du mot « parodonte » vient du grec *Para* « à côté de » et de *Odontos* « dent ».

Le parodonte correspond à l'ensemble des tissus de soutien de la dent (2).

On distingue 4 tissus qui le composent (Fig 1) : d'une part, deux tissus mous, la gencive et le ligament alvéolo-dentaire et d'autre part, deux tissus durs, le cément et l'os alvéolaire.

Il peut être divisé en deux parties :

- Le parodonte superficiel constitué de la gencive.
- Le parodonte profond constitué du cément, du ligament alvéolo-dentaire et de l'os alvéolaire.

D'un point de vue fonctionnel, l'ensemble de ces tissus et la dent forment le complexe dento-parodontal. Ces tissus sont interdépendants anatomiquement et physiologiquement ce qui fait que l'altération de l'un aura des conséquences sur les autres (3).

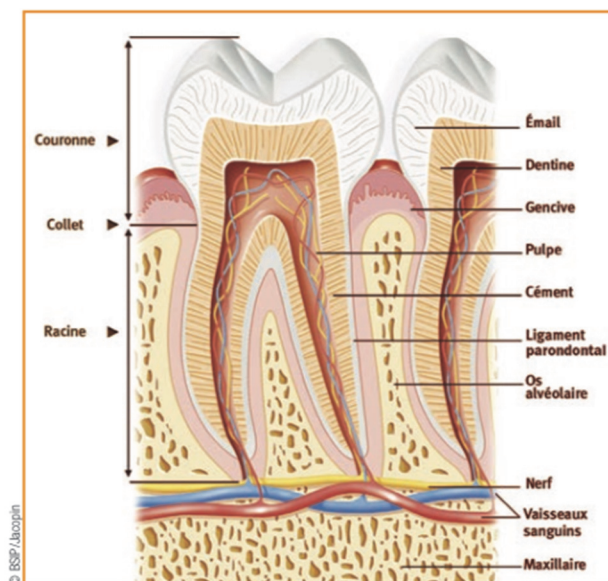


Figure 1-Dessin d'une molaire mandibulaire et de son parodonte (4)

### 1.1.1 La gencive

La gencive est un tissu épithélio-conjonctif assurant la protection des structures sous-jacentes et forme le parodonte superficiel (5).

Elle constitue la partie la plus périphérique du parodonte et se divise en (6) : (fig2)

- Gencive libre qui est délimitée coronairement par le bord marginal et apicalement par le sillon marginal situé en regard de la jonction amélo-cémentaire. Cette gencive n'est pas attachée à la dent et délimite entre elle-même et la dent le sillon gingivo-dentaire appelé sulcus.
- Gencive attachée qui fait suite à la gencive libre et est apicalement délimitée par la ligne muco-gingivale, qui la sépare de la muqueuse alvéolaire. Elle est kératinisée, et est ancrée à l'os alvéolaire et au ciment par des fibres gingivales qui parcourent l'épaisseur du tissu conjonctif.
- Gencive inter dentaire qui, en l'absence de pathologie, est déterminée au sommet par les zones de contact entre les dents et à sa base par une ligne joignant la partie la plus apicale du collet vestibulaire de deux dents adjacentes. Elle forme la papille.

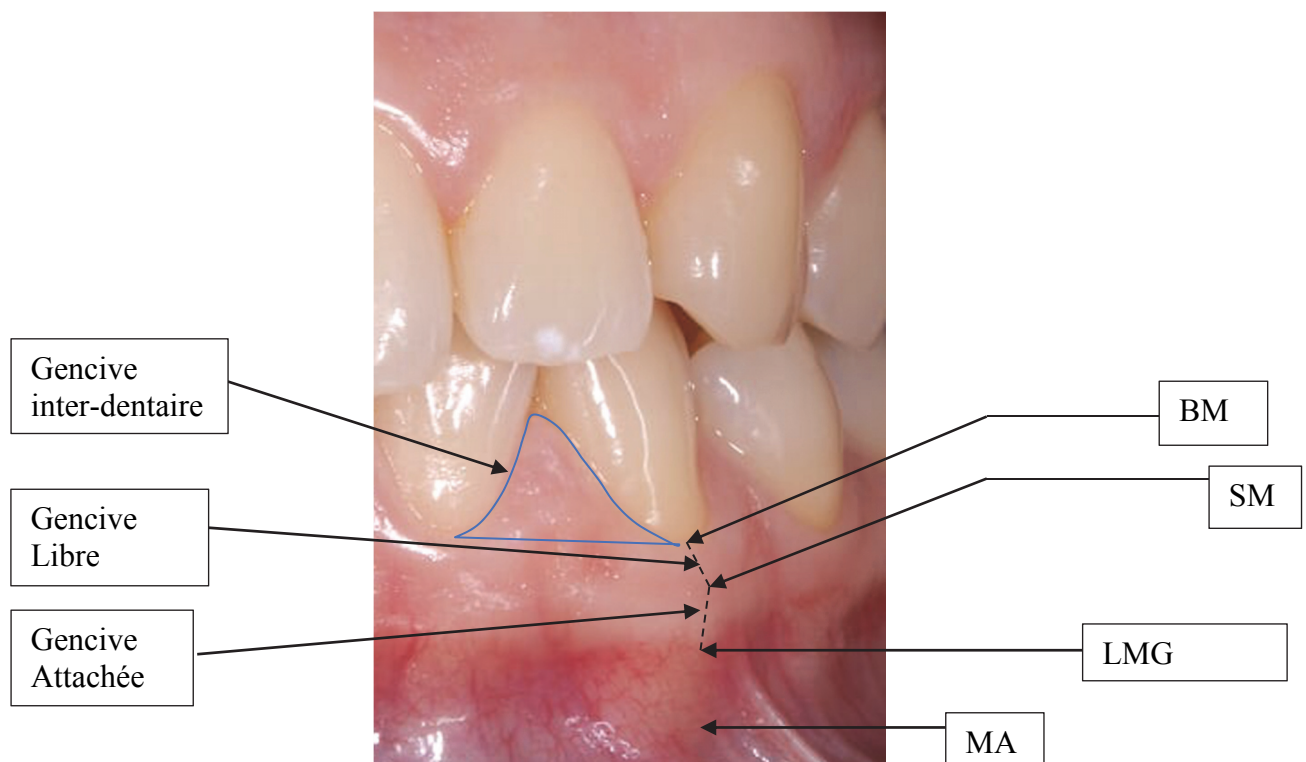


Figure 2- Aspect clinique du parodonte superficiel.

BM: Bord marginal ; SM: Sillon marginal ; LMG: ligne mucco-gingival ;  
MA: Muqueuse alvéolaire ; GA : Gencive attachée

Document source : Dr BIBAS David



### 1.1.2 L'os alvéolaire

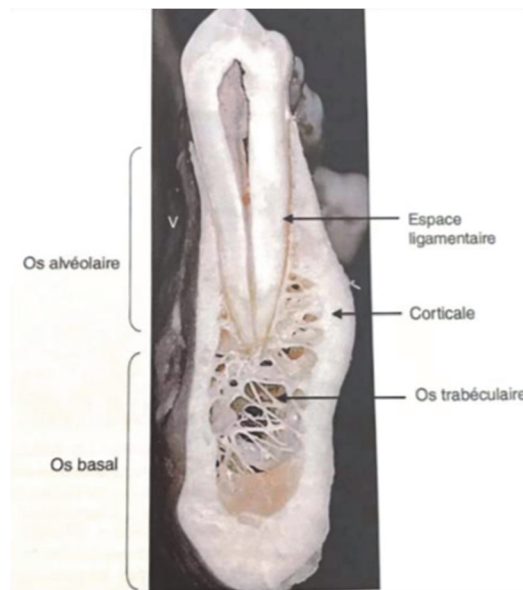


Figure 3- Coupe de mandibule humaine au niveau d'une deuxième prémolaire délimitant le domaine alvéolaire (6)

L'os alvéolaire est un os d'ancrage et de soutien de la dent par le biais du ligament alvéolo-dentaire (7,8) (Fig3).

Il permet les échanges nutritionnels entre le tissu gingival et le desmodonte.

C'est une structure qui est dépendante de l'existence de la dent puisqu'elle se développe et subit un remodelage avec la formation et l'éruption de celle-ci.

Sa morphologie est donc déterminée par la taille, la forme, l'emplacement et la fonction des dents.

Au niveau histologique, ses différents composants sont, en allant de la couche la plus éloignée à la couche la plus proche de l'organe dentaire :

- Le périoste
- La corticale externe (os compact)
- La couche intermédiaire ou centrale (os spongieux)
- La corticale interne (os compact) appelé également lamina dura

Au niveau anatomique, on distingue :

- Une portion vestibulaire appelée table vestibulaire ou externe
- Une portion linguale appelée table linguale (ou palatine au maxillaire) ou interne
- Une portion entre les racines des dents adjacentes appelée septum interdentaire ou d'une même dent pluriradiculée appelée septum inter-radiculaire

La structure de l'os alvéolaire est en constant remaniement par l'action des ostéoblastes (ostéogénèse) d'un côté, et des ostéoclastes (ostéolyse) de l'autre.

La résorption osseuse est un phénomène qui peut être physiologique suite à la perte de l'organe dentaire mais aussi pathologique lorsqu'un ensemble de facteurs agissent sur l'équilibre ostéolyse-ostéoformation en faisant pencher la balance vers l'ostéolyse(9,10).

### 1.1.3 Le ciment

Le ciment est un tissu minéralisé, avasculaire qui recouvre la surface de la racine et qui constitue l'interface entre la dentine et le ligament alvéolo-dentaire.

On le retrouve au niveau de la jonction émail-cément jusqu'à l'apex de la dent.

Sous l'effet de sollicitations physiologiques ou pathologiques, il est le siège de remaniements constants et a pour but principal de maintenir l'organe dentaire dans son alvéole (11,12).

Chez l'Homme, il existe plusieurs types de ciments qui se différencient par leur localisation, leur structure et leur fonction.

On distingue ainsi : (Fig4)

- **Le ciment acellulaire afibrillaire**, composé d'une matrice minéralisée sans collagène. Il est localisé sur la partie la plus cervicale de la racine, à la jonction émail-cément.
- **Le ciment acellulaire à fibre extrinsèque** qui permet l'ancrage de la dent dans l'os par le biais de fibres de collagène qui se connectent aux fibres du ligament dento-alvéolaire. Ces fibres extrinsèques sont positionnées perpendiculairement à la racine. Il couvre 60 à 90% de la surface radriculaire (13).
- **Le ciment cellulaire à fibre intrinsèque** qui couvre la moitié apicale de la racine, mais qui est aussi retrouvé au niveau de la furcation. Il se forme pendant l'édification radriculaire après l'éruption de la dent. Il est constitué de cimentoblastes qui permettent sa fabrication et a un rôle réparateur permettant l'adaptation ainsi que le remodelage de la racine pour répondre aux contraintes mécaniques exercées sur elle (2).

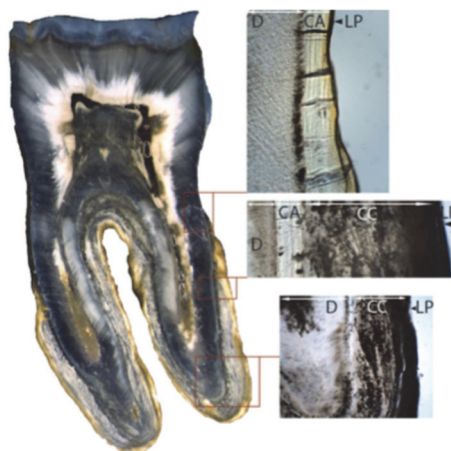


Figure 4- Coupe histologique longitudinale d'une dent humaine avec grossissement des 3 différents types de ciment. CA : ciment acellulaire ; CC : ciment cellulaire ; D : dentine ; LP : Ligament parodontal. (14)

#### 1.1.4 Le ligament alvéolo dentaire

Appelé également desmodonte, le ligament parodontal est un tissu conjonctif extrêmement vascularisé, innervé et riche en diversité cellulaire qui composent sa matrice extracellulaire. Il permet l'union de la racine dentaire à la paroi interne de l'os alvéolaire grâce aux fibres qui le constituent.

De par sa vascularisation, il apporte les nutriments nécessaires au ciment, à l'os alvéolaire ainsi qu'au tissu conjonctif gingival.

Sa résistance structurelle est fournie par des fibres de collagène qui sont principalement composées de collagène de type I avec une contribution mineure de collagène de type III. Ces fibres sont disposées en faisceaux bien définis appelés fibres principales.

Celles-ci sont classées en fonction de leur emplacement et de leur orientation le long de la racine (15).

On distingue ainsi (16): (fig5)

- Les fibres dentinogingivales qui s'étendent dans une direction oblique-coronale à partir du ciment jusqu'à la gencive interproximale.
- Les fibres de la crête alvéolaire qui vont de la partie cervicale de la racine à la crête de l'os alvéolaire dans une direction oblique-apicale
- Les fibres horizontales qui s'étendent dans une direction perpendiculaire entre le ciment et l'os alvéolaire.
- Les fibres obliques sont les fibres les plus nombreuses et vont du ciment à l'os alvéolaire dans une direction oblique-coronale.
- Les fibres interradiculaires, qui ne se trouvent que dans les dents pluriradiculées

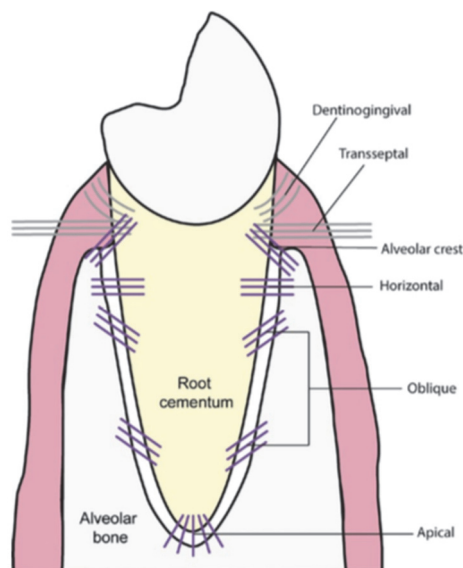
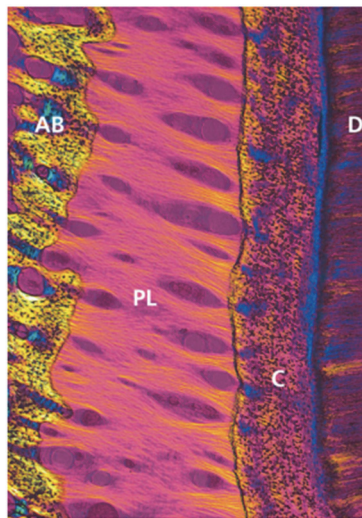


Figure 5- Schéma des insertions des principales fibres du ligament parodontal (16)

Son rôle est d'offrir (17–19) :

- Un soutien et un ancrage de la dent aux structures environnantes
- Une barrière protectrice contre les bactéries
- La proprioception en renseignant les structures nerveuses et en les transmettant aux muscles
- Le rôle de réservoir cellulaire en mettant à disposition un pool de cellules permettant la cicatrisation des tissus parodontaux
- L'homéostasie, en prévenant la migration de l'épithélium gingival le long de la racine
- La distribution des forces qui est permise par l'orientation spatiale complexe des fibres principales. Ceci garantit un soutien et une protection en trois dimensions contre les forces multidirectionnelles de la mastication et d'autres mouvements buccaux

Le Ligament parodontal contient des cellules souches multipotentes qui ont la capacité de se différencier en cellules du types cémentoblastes et de générer des tissus de type ciment. L'amélogénine et l'améloblastine sont exprimées dans la matrice minéralisée du ciment, principalement dans la région du ciment acellulaire.



*Figure 6- Micrographie lumineuse du ligament parodontal (PL) humain montrant le maillage des fibres de collagène interposé entre la racine couverte de ciment radiculaire (C) et la paroi de l'alvéole (AB). (D) est la dentine. (20)*

## 1.1.5 Le système d'attache

### 1.1.5.1 Définition (17) (21–24)(25)

Depuis le World Workshop de 2017 (Chicago 2017), l'attache supra-crestale remplace le terme d'espace biologique (26).

C'est un espace qui se situe entre le fond du sulcus et le sommet de la crête osseuse qui est richement vascularisé.

Il se compose de 2 structures : (Fig 7)

- L'attache épithéliale
- L'attache conjonctive

Cet ensemble forme l'attache épithélio-conjonctive qui encercle la dent sur une hauteur de 2 mm, moyenne qui varie en fonction de facteurs intra et interindividuels (21,22).

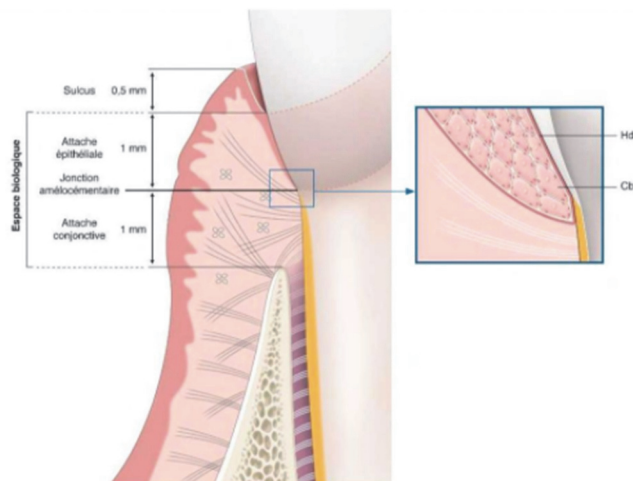


Figure 7- Le système d'attache sain. (27)

L'épithélium sulculaire délimite coronairement l'attache épithéliale, cependant il ne fait pas partie à proprement parler de l'attache supra-crestale.

Il mesure en moyenne 1mm et est en constante interaction avec le biofilm bactérien et le fluide gingival.

- L'attache épithéliale ou épithélium de jonction assure une attache directe à la surface de la dent par le biais des hémidesmosomes. Elle est constituée d'une mince couche de cellules épithéliales non kératinisées, stratifiées et squameuses et se termine à la jonction émail-cément. Cet épithélium assure la fonction de défense grâce au renouvellement rapide des lignées cellulaires par migration des cellules en direction du sulcus. Il est bordé par une lame basale externe qui le sépare du chorion gingival et d'une lame basale interne qui le sépare de la dent.

- L'attache conjonctive fait suite à l'attache épithéliale et se situe entre la jonction émail-cément coronairement et l'os alvéolaire apicalement. Elle est constituée de fibres de collagène organisées en faisceaux, de fibroblastes et de cellules immunitaires.

Le respect de l'attache supra-crestale est essentielle pour maintenir la santé parodontale et pour se prémunir des agressions externes pouvant endommager le parodonte (28).

#### 1.1.5.2 Son rôle (5,24,29)

L'attache supra-crestale permet :

- D'assurer la sertissure du parodonte à la dent
- D'isoler les tissus parodontaux profonds du milieu extérieur
- D'apporter des renseignements sur le milieu extérieur de nature physico-chimique aux tissus parodontaux. Les cellules de l'attache épithéliale contiennent des récepteurs qui en réponse au milieu extérieur permettent à celle-ci de produire des substances antimicrobiennes ou d'activer les cellules de l'immunité lorsque cela est nécessaire.

L'attache supra-crestale et le ligament alvéolo-dentaire forment le ligament parodontal.

## 1.2 Embryogénèse du parodonte

Afin de mieux comprendre les mécanismes mis en jeu lors des processus de régénération, il est important de connaître les étapes du développement des différentes structures de la dent et de son parodonte.

La dent est une entité en elle-même et se distingue lors de son développement en 2 parties :

- Formation de la couronne dentaire
- Formation de la racine dentaire

La formation des racines ne commence que lorsque la portion coronaire de la dent a atteint ses dimensions définitives. C'est lorsque son édification va commencer que les structures du parodonte vont se mettre en place, nous nous intéresserons principalement à cette partie.

### 1.2.1 Édification radiculaire

La radiculogénèse est induite par la formation de la gaine épithéliale de Hertwig (GEH), une structure éphémère et transitoire assemblée au début de la formation et de l'allongement des racines.

Elle réunit l'épithélium de l'émail interne et l'épithélium de l'émail externe en s'étirant en direction apical de l'organe de l'émail (30).

Elle est essentielle dans l'interaction épithélio-mésenchymateuse pendant la formation de la racine dentaire (31) et va guider celle-ci.

La GEH sépare alors :

- La papille dentaire qui formera la pulpe dentaire
- La couche interne du follicule dentaire qui entraînera la formation du parodonte.

### 1.2.2 La Cémentogénèse

Au fur et à mesure que la dentine est synthétisée et minéralisée par les odontoblastes radiculaires, la GEH proprement dite se fragmente.

Dès lors, les fibroblastes du follicule dentaire atteignent la surface de la racine pour se transformer en cémentoblastes.

Cette différenciation a lieu grâce à plusieurs phénomènes encore flous de nos jours.

Cependant on sait qu'il faut (32):

- Une migration des fibroblastes du follicule dentaire au contact de la dentine et à travers la GEH qui se fractionne
- Un signal de la part de la GEH ou d'un de ses produits

D'après une expérience réalisée par Schonfeld et Al en 1977 (33) qui étudie les surfaces des incisives de lapins en éruption par la microscopie électronique, le fractionnement biochimique et l'immunohistochimie, les auteurs ont mis en évidence la présence des dérivés de la matrice amélaire (DMA) à la surface de celles-ci.

Les cellules de la GEH passeraient par un stade sécréteur et une substance proche des DMA serait formée à la surface des racines avant la cémentogénèse.

Cette théorie est confirmée grâce aux expériences de Bosshardt et Al (34) en 2004, qui montrent que les cellules de la GEH ont une activité sécrétoire semblable à une activité améloblastique et que des DMA s'accumulaient le long de la dentine récemment formée.

Slavkin et Al (35) en 1989, ont mis en évidence que le ciment acellulaire contenait des protéines immunologiquement liées à des énamélines et des amélogénines.

Et Fukae et Al (36) en 2001, ont détecté des petites quantités d'Amélogénine, d'Enaméline et d'Améloblastine dans la partie apicale de la racine en formation chez une dent porcine.

**Les résultats de ces différentes études soutiennent l'idée que les dérivés de la matrice amélaire sont indispensables à l'initiation de la cémentogénèse et qu'ils pourraient jouer un rôle dans les traitements de régénération du système d'attache.**

### 1.2.3 Formation de l'os alvéolaire

Parallèlement à la formation du ciment, l'os alvéolaire se forme le long de la racine en édification ne laissant subsister qu'un espace réduit pour le ligament parodontal. Cet os est édifié par les ostéoblastes qui dérivent des cellules conjonctives du follicule dentaire.

Ils sécrètent une matrice ostéoïde non minéralisée dans un premier temps, puis, après émission de vésicules matricielles, la minéralisation de la trame s'effectue grâce à des cristaux d'apatite (8).

Lors de cette édification osseuse, les fibres de collagène du ligament parodontal vont venir s'insérer perpendiculairement dans le tissu osseux reliant ainsi l'os alvéolaire et le ciment.

L'os alvéolaire va subir un remodelage permanent, avec alternance de résorption osseuse par les ostéoclastes et édification osseuse par les ostéoblastes issus du ligament parodontal.

### 1.2.4 Formation du ligament parodontal

Lorsque la racine commence à se former, certaines cellules du follicule dentaire se différencient en fibroblastes.

Ces cellules vont sécréter des fibres collagéniques de type 1, qui au fur et à mesure vont être incluses dans le ciment et l'os alvéolaire en développement et vont constituer les fibres de Sharpey (16).

Ces fibres acquièrent leurs orientations fonctionnelle et physiologique après l'éruption de la dent et sa mise en fonction.

D'autres cellules du follicule dentaire comme des ostéoblastes, cimentoblastes et fibroblastes seront conservées de tel sorte que le ligament sera le siège de remaniements constants et pourra ainsi s'adapter à son environnement.

## 1.3 La maladie parodontale

Depuis peu la classification d'Armitage (37) a laissé place à celle de Chicago 2017 à l'issue d'un world workshop (38) qui classifie les conditions saines et pathologiques en parodontologie et implantologie.

Dans ce cadre la parodontite est définie comme : « une maladie inflammatoire multifactorielle chronique associée aux biofilms de la plaque dysbiotique et caractérisée par une destruction progressive de l'appareil de soutien dentaire ».

Ses principales caractéristiques comprennent la perte de soutien des tissus parodontaux, qui se manifeste par :

- Une perte d'attache clinique
- Une perte osseuse alvéolaire
- La présence de poches parodontales
- La présence de saignements gingivaux



La parodontite affecte le parodonte superficiel et le parodonte profond.  
Le système d'attache agit comme une barrière vis-à-vis de la flore bactérienne.  
De ce fait, lorsque l'équilibre est rompu, une réponse inflammatoire se met en place au niveau du parodonte et entraîne la destruction des tissus de soutien de la dent.  
La parodontite entraîne une perte d'attache qui est irréversible (39).  
Le développement des lésions parodontales est décrit en 4 stades anatomopathologiques : La lésion initiale, la lésion précoce, la lésion établie et la lésion avancée.

### 1.3.1 Lésion initiale

La lésion initiale est induite par la plaque bactérienne à la surface de la dent (Fig 8).  
Cliniquement, elle n'est pas distinguable car elle correspond à une faible modification tissulaire et cellulaire (40).  
Elle affecte la partie la plus coronaire de l'épithélium de jonction et est caractérisée par une augmentation des mécanismes de défense de l'hôte avec la mise en place d'une réponse inflammatoire.

On observe une vasodilatation des vaisseaux sanguins avec une augmentation des polynucléaires neutrophiles (PNN) qui pénètrent le tissu conjonctif par diapédèse ainsi qu'une augmentation du fluide gingival (41)(42).  
C'est la réponse physiologique des tissus à la plaque bactérienne qui est toujours présente même en petite quantité.

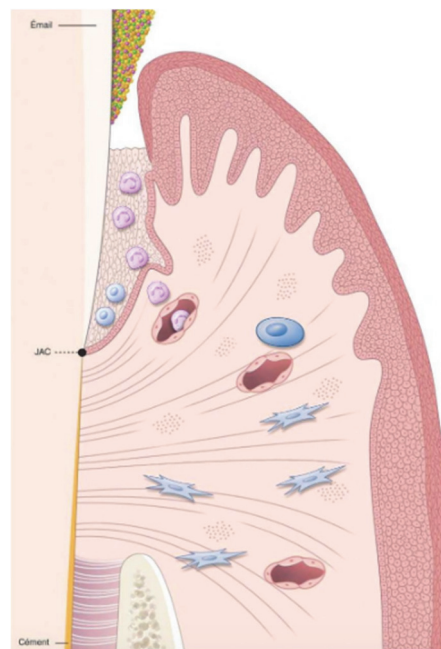


Figure 8-Lésion initiale (27)

### 1.3.2 Lésion précoce

A ce stade, les premiers signes d'inflammation gingivale sont visibles cliniquement, on aperçoit un tissu érythémateux dû aux vaisseaux sanguins qui prolifèrent. (Fig 9)

Au niveau histologique, la réponse inflammatoire s'accroît (43).

On observe la formation d'un infiltrat inflammatoire dense et riche en lymphocyte T, une destruction des fibres de collagène qui favorisent l'infiltration des leucocytes, la formation de anses épithéliales qui pénètrent dans le tissu conjonctif sous-jacent (41)(44)

Il n'y a pas de perte d'attache à ce stade.

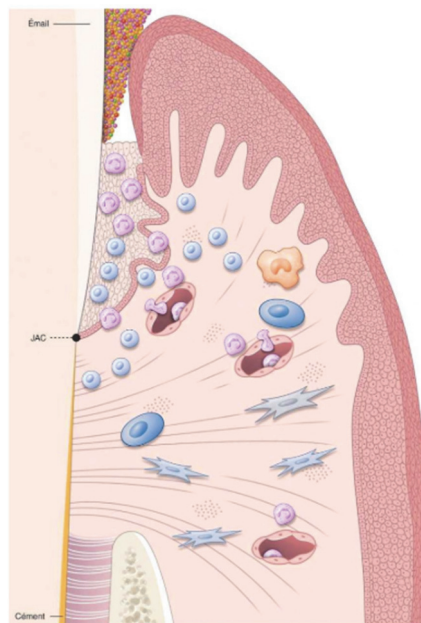


Figure 9- Lésion précoce(27)

### 1.3.3 Lésion établie

En l'absence de traitement, la lésion précoce évolue rapidement en lésion établie (Fig 10). Cliniquement on peut observer un œdème, des rougeurs et des gingivorragies.

Histologiquement, on observe l'apparition d'anticorps produits par les plasmocytes qui aident au processus de défense. Une augmentation du nombre de digitations fait que la lésion progresse au sein du tissu conjonctif parallèlement à la destruction des fibres de collagène en direction apicale (42).

L'épithélium de jonction n'est plus fonctionnel. Il n'y a pas de destruction du système d'attache, seulement une destruction tissulaire du collagène du tissu conjonctif.

L'exsudat de fluide augmente et l'œdème gingival s'accroît, entraînant la formation de fausses poches (27).

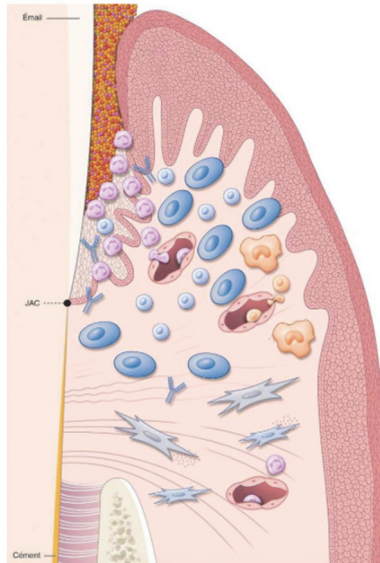


Figure 10- Lésion établie (27)

### 1.3.4 Lésion avancée

Le stade de la lésion avancée correspond à la parodontite (Fig 11). C'est l'extension de l'inflammation en direction apicale associée à la destruction des tissus d'ancrage. L'inflammation s'étend dans le tissu conjonctif en direction de l'os alvéolaire et du ligament dentoalvéolaire entraînant une perte osseuse et la formation de la poche parodontale (27).

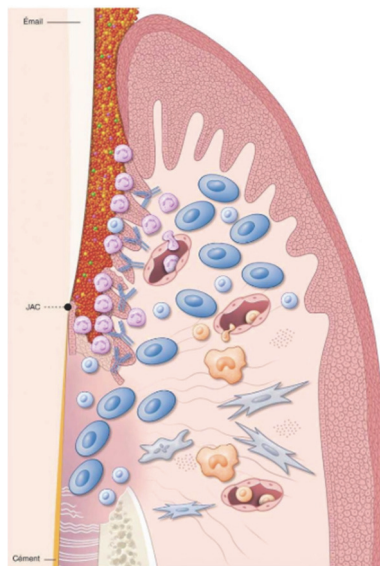


Figure 11- Lésion avancée(27)

Le traitement de la parodontite va consister à rétablir le système d'attache.

## 2. De la Réparation à la Régénération

### 2.1 Définitions

**La réparation** est le processus biologique au cours duquel la continuité tissulaire est rétablie par des néoformations (Fig 12).

Cependant, ce processus ne restaure pas de façon complète l'architecture et/ou la fonction des tissus lésés. La cicatrisation par réparation se fait par le biais d'un **long épithélium de jonction**.

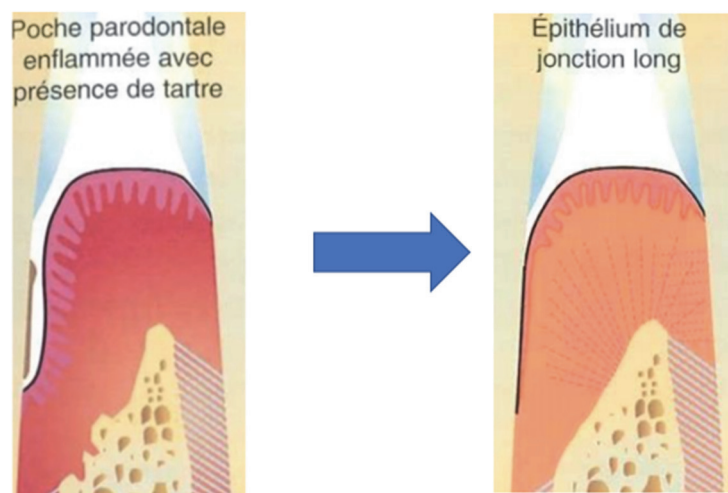


Figure 12- La réparation (45)

**La régénération** désigne l'ensemble des processus biologiques et cellulaires visant à restaurer la totalité des structures parodontales perdues c'est-à-dire la gencive, le ligament parodontal, le ciment et l'os alvéolaire. Elle restaure l'architecture des tissus lésés sur une surface radiculaire préalablement exposée à la maladie parodontale (Fig 13).

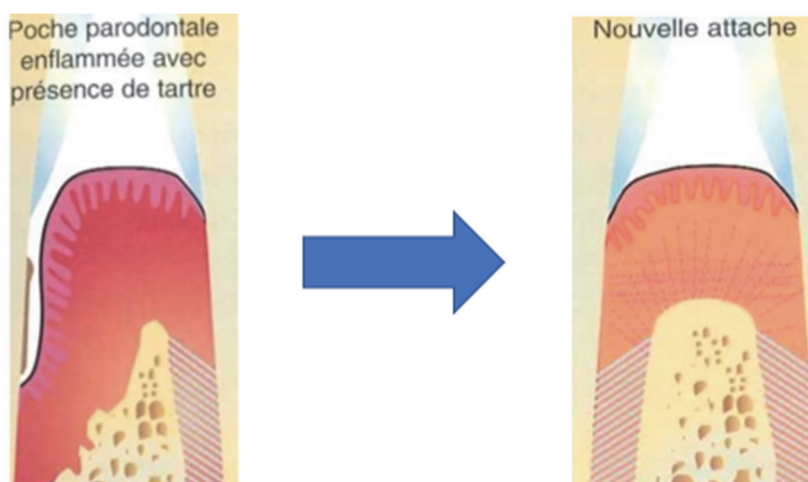


Figure 13- La régénération (45)

**La réattache** correspond à la réunion du tissu conjonctif à la surface radiculaire suite à une séparation chirurgicale ou traumatique lorsque le ligament parodontal est intact. La nouvelle structure de jonction régénère celle initialement sectionnée.

**La nouvelle attache** désigne la régénération d'une attache fibreuse qui a été détruite par la maladie parodontale avec formation de fibres de collagène insérées perpendiculairement dans un néo-cément.

## 2.2 La cicatrisation parodontale

La cicatrisation parodontale a longtemps été étudiée sur le modèle de la cicatrisation cutanée même si celle-ci est bien plus complexe. En effet, elle met en jeu une nature différente des berges de la plaie soit, des tissus mous d'un côté ( le tissu conjonctif et le tissu épithélial ) et des tissus minéralisés de l'autre (la paroi radiculaire et l'os alvéolaire), le tout dans un environnement septique (3) .

La cicatrisation d'une plaie parodontale comprend 4 phases (46):

- 1) **La formation d'un caillot** riche en fibrine qui sert à protéger temporairement les tissus dénudés.
- 2) **L'inflammation des tissus mous**, avec le recrutement des neutrophiles et des macrophages qui ont pour but de nettoyer la plaie des débris, des bactéries et tissus nécrotiques. Les macrophages vont sécréter des facteurs de croissance et des cytokines qui vont recruter des cellules inflammatoires, des fibroblastes et des cellules endothéliales.
- 3) **La formation d'un tissu de granulation**, dans lequel les fibroblastes vont proliférer et entraîner la dernière phase.
- 4) **La formation d'une matrice extracellulaire collagénique** qui va progressivement suivre une maturation et se remodeler pour terminer la phase de la cicatrisation.

Tout l'enjeu va se situer dans la cicatrisation de nos 4 compartiments parodontaux mais aussi et surtout, de notre système d'attache.

## 2.3 Potentiel de cicatrisation des différents tissus

Dès 1976, Melcher (47) applique le principe d'exclusion cellulaire comme étant à la base de la régénération parodontale.

Dans sa publication, il met en évidence les différents processus biologiques mis en jeu lorsqu'un tissu parodontal est lésé. Il démontre que les cellules qui colonisent la surface radiculaire après une intervention déterminent la nature de l'attache qui se forme.

Grâce à la mise au point de modèles de parodontite expérimentale chez l'animal, les auteurs (48–53) ont pu mimer la dynamique de la cicatrisation du système d'attache et confirmer *in vivo* la théorie de Melcher.

Ces modèles reposent sur des techniques d'extraction/implantation. Ils permettent d'exclure les différents compartiments cellulaires.

Des coupes histologiques sont alors réalisées.

Ces études ont conduit aux conclusions suivantes :

### ➤ La cicatrisation épithéliale

Contrairement à la cicatrisation cutanée, la migration des cellules épithéliales après la première phase de cicatrisation se produit en direction apicale. En effet, la racine de la dent se comporte comme un obstacle à contourner. Il se forme alors un long épithélium de jonction qui permet la fermeture de la plaie et la protection de la racine (52).

La cicatrisation épithéliale est la plus rapide du fait de la présence des kératinocytes, qui sont des cellules épithéliales à fort potentiel de prolifération.

**Le long épithélium de jonction est la forme de cicatrisation naturelle du système d'attache** que la lésion soit infra-osseuse, supra osseuse, ou qu'il s'agisse de déhiscences ou de récessions (54–57).

Après un surfaçage radiculaire ou une chirurgie d'assainissement, il apparaît une cicatrisation épithéliale dite, cicatrisation par réparation.

Les cellules épithéliales n'ont pas la capacité de régénérer le parodonte(47).

### ➤ La Cicatrisation du tissu conjonctif (46)

Si les cellules conjonctives colonisent en premier le site, la cicatrisation se fait par le biais des fibroblastes gingivaux. Les fibres de collagène se positionnent parallèlement à la surface radiculaire mais ne sont pas insérées sur celle-ci, un **phénomène de résorption** a lieu.

Les cellules du tissu conjonctif n'ont pas la capacité de régénérer le parodonte.

➤ La Cicatrisation osseuse

Lors de la cicatrisation osseuse, le remodelage osseux suit une séquence d'activation /résorption /inversion/formation. C'est un processus très long qui commence dès la 3<sup>ème</sup> semaine et s'achève 6 mois après le début de la cicatrisation.

**Si les cellules osseuses entrent en contact avec la surface radiculaire, il se produit une ankylose et/ou une résorption radiculaire.**

Les cellules osseuses n'ont pas la capacité de régénérer le parodonte.

➤ Cicatrisation du ligament alvéolo-dentaire

Le ligament alvéolo-dentaire joue un rôle de réservoir cellulaire. La cicatrisation de ce ligament nécessite une recolonisation préalable de la surface radiculaire par les cellules desmodontales afin d'obtenir une nouvelle attache (53).

**Lorsque les cellules du ligament alvéolo-dentaire colonisent en premier la surface radiculaire, une régénération ad-integrum est obtenue (58).**

Seules les cellules du ligament alvéolo-dentaire permettent d'obtenir une nouvelle attache avec formation d'un nouveau cément et insertion de fibres de collagène.

Ces différents points sont repris dans le schéma suivant (Fig 14) :

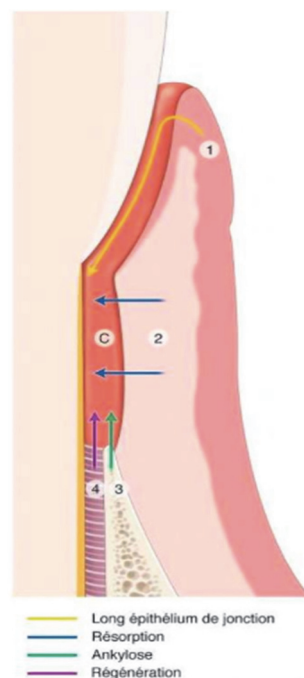


Figure 14- La compétition cellulaire selon Melcher 1976 (6)  
1 : Epithélium, 2 : tissu conjonctif, 3 : Tissu osseux,  
4 : Ligament alvéolo-dentaire C : caillot

## 2.4 Les différentes techniques de régénération

Comme nous venons de le décrire, la cicatrisation physiologique du système d'attache est une cicatrisation par réparation, caractérisée par la formation d'un long épithélium de jonction.

L'objectif de la régénération est la **reformation** d'un ligament parodontal **fonctionnellement orienté** avec des fibres de collagène insérées dans un **nouvel os alvéolaire** et un **nouveau ciment acellulaire** sur une surface radiculaire préalablement exposée à la maladie parodontale.

De nombreuses techniques mettant en œuvre des biomolécules et biomatériaux ont vu le jour pour permettre la régénération partielle ou complète du parodonte.

On distingue ainsi :

- La Régénération tissulaire guidée (RTG), qui applique le principe d'exclusion cellulaire avec la mise en place d'une membrane qui agit comme une barrière mécanique empêchant la prolifération des cellules épithéliales et gingivales.
- La Régénération osseuse guidée (ROG), qui découle des principes de la RTG. Elle s'appuie sur l'exclusion mécanique des tissus mous avec une membrane résorbable ou non associé à un matériau de comblement.
- La Régénération tissulaire induite (RTI) utilisant les dérivés de la matrice amélaire. Ces derniers induisent biologiquement le processus de cicatrisation par régénération.
- Les techniques combinées associant les différentes techniques précitées.



## 2.5 Facteurs influençant la régénération

La chirurgie régénérative ne peut être envisagée qu'après la thérapeutique initiale.

La sélection des patients et l'analyse précise des lésions à traiter sont les éléments clés du succès clinique d'une chirurgie parodontale.

### 2.5.1 Facteurs associés aux patients

Il faudra prendre en compte (59) :

- Le contrôle de plaque : Celui-ci est nécessaire pour obtenir et conserver à long terme des résultats satisfaisants. Le score de plaque doit être inférieur ou égal à 20% avant toute chirurgie parodontale.
- Le saignement au sondage : Le score du saignement au sondage doit être inférieur à 20%.
- Le tabac : Il a une influence directe sur la cicatrisation dans les thérapeutiques de régénération. Il a été montré que les fumeurs ont un risque significativement plus élevé d'obtenir une réduction du gain d'attache suite à une chirurgie régénératrice par rapport aux non-fumeurs (60).
- La compliance du patient : C'est un facteur clé de la réussite des thérapeutiques parodontales en générale. Un patient non-coopérant n'est pas un candidat possible à la chirurgie régénératrice. En effet, le maintien et le suivi parodontal est essentiel pour garantir les résultats à long terme (61).
- Les maladies systémiques et traitements médicamenteux : Les contre-indications de la chirurgie régénératrice sont les mêmes que celle des autres chirurgies parodontales. Elle est contre-indiquée chez les patients à haut risque d'endocardite infectieuse et le rapport bénéfice risque devra être examiné chez le patient immunodéprimé (59) (62).

## 2.5.2 Facteurs liés au site : La morphologie du défaut et le choix dents impliquées

### ➤ La morphologie du défaut

L'étude de l'anatomie des défauts osseux permet de connaître leur potentiel de régénération.

Il existe trois types de lésions osseuses selon la classification de Goldman et Cohen (63) (Fig 15 ; Fig 16 ; Fig 17) :

- Les **lésions supra-osseuses** qui correspondent à une perte osseuse horizontale
- Les **lésions infra-osseuses** qui correspondent à une perte osseuse verticale
- Les **lésions inter-radiculaires** qui se situent au niveau de l'espace inter-dentaire des dents pluri-radiculées.

Des lésions supra-osseuses peuvent être associées à des lésions infra-osseuses et /ou inter-radiculaires. **La régénération osseuse nécessitant un pool de cellules osseuses à proximité de la lésion, elle ne s'adressera qu'aux lésions intra-osseuses et inter-radiculaires.**

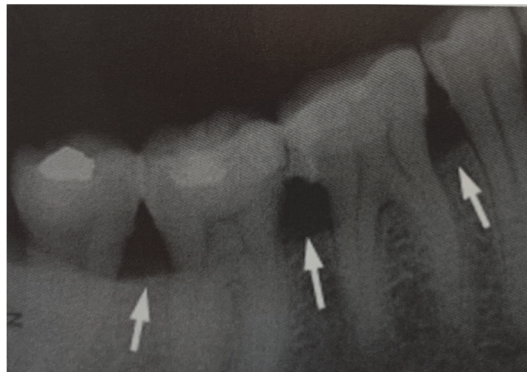


Figure 15- Lésions supra-osseuses(64)

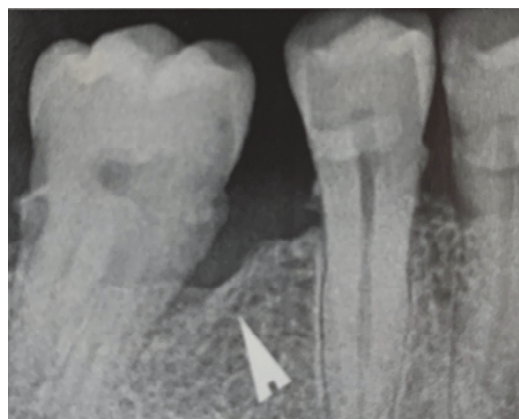


Figure 16- Lésions Infra-osseuses(64)

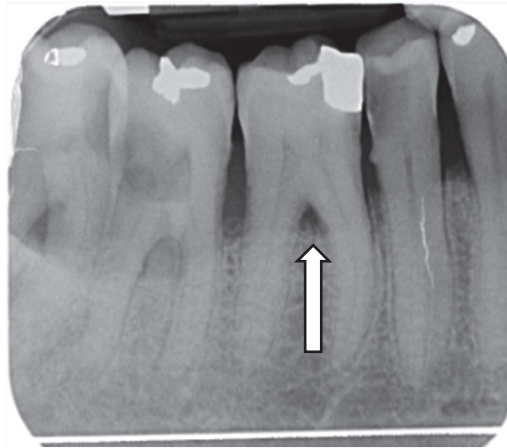


Figure 17- Lésion inter-radicaire - Source personnelle

- ❖ Concernant les **lésions inter radiculaires**, la classification de Hamp (1975) distingue trois degrés d'atteintes. Ces différents niveaux sont mis en évidence lors d'un sondage horizontal à l'aide d'une sonde de Nabers (65) (Fig 18) :
  - Classe 1 : Le sondage n'excède pas 3 mm
  - Classe 2 : Le sondage est supérieur à 3 mm
  - Classe 3 : Le sondage traverse de part en part la lésion



Figure 18- Classification de Hamp et Al. a) Classe 1 b) Classe 2 c) Classe3 (6)

Les lésions inter-radiculaires de classe 1 sont parfaitement bien traitées par des thérapeutiques non chirurgicales, cependant les lésions plus avancées de classe 2 et 3 correspondent à des indications chirurgicales utilisant des techniques de régénération (6)

❖ Concernant les **défauts intra-osseux**, ils peuvent être analysés grâce à 3 variables (6) :

1) La profondeur du défaut intra-osseux

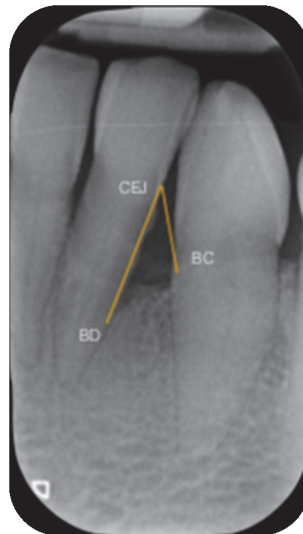

Figure 19- Calcul de INTRA. Document source : Dr Arthur Brincat

Elle se définit par le calcul de INTRA, la composante intra-osseuse du défaut (66): (Fig 19)

$$\text{INTRA} = (\text{CEJ/BD}) - (\text{CEJ/BC})$$

CEJ/BD est la distance entre la jonction amélo-cémentaire (CEJ) et le fond du défaut (BD)

CEJ/BC est la distance entre la jonction amélo-cémentaire (CEJ) et le point le plus haut de la crête osseuse.

On considère qu'un défaut est profond lorsqu'il est supérieur à 3mm et peu profond lorsqu'il est inférieur ou égal à 3mm.

**Plus le défaut est profond, plus le gain d'attache et le gain osseux sont importants (67)**

2) La largeur du défaut

C'est l'angle formé entre la paroi osseuse du défaut et l'axe de la dent et il se définit radiographiquement. (Fig 20)

Une étude de Cortellini et Tonetti (68) définit les défauts étroits comme étant inférieur ou égal à 25° et les défauts larges comme étant supérieur ou égal à 37°.

**On considère que la régénération des défauts est plus favorable pour les angles inférieurs à 45° (69). Les défauts étroits et profonds répondent mieux aux thérapeutiques de régénération que les défauts larges et peu profonds (70).**

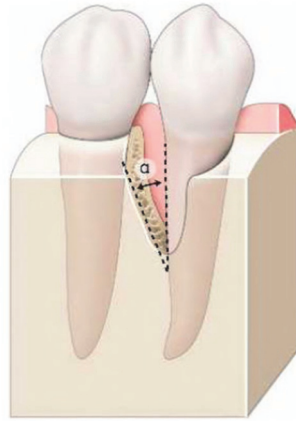


Figure 20- Mesure de l'angle formé par le défaut intra-osseux par rapport à la surface radiculaire adjacente (6)

### 3) Le nombre de parois osseuses

Selon Goldman et Cohen (63), il existe des lésions infra-osseuses qui selon le nombre de parois vont avoir un potentiel de régénération plus ou moins important.

On distingue (Fig 21) :

- Lésion à trois parois : la lésion est limitée par trois murs osseux et la surface de la dent
- Lésion à deux parois : la lésion est limitée par deux murs osseux et la surface de la dent
- Lésion à une paroi : la lésion est limitée par un mur osseux et la surface de la dent
- Perte osseuse combinée : la lésion est circonférentielle tout autour de la dent

**Les lésions avec 3 parois vont avoir un potentiel de régénération beaucoup plus favorable que les lésions à 2 ou 1 parois qui sont respectivement moins favorables et défavorables aux techniques de régénération tissulaire induite (59).**

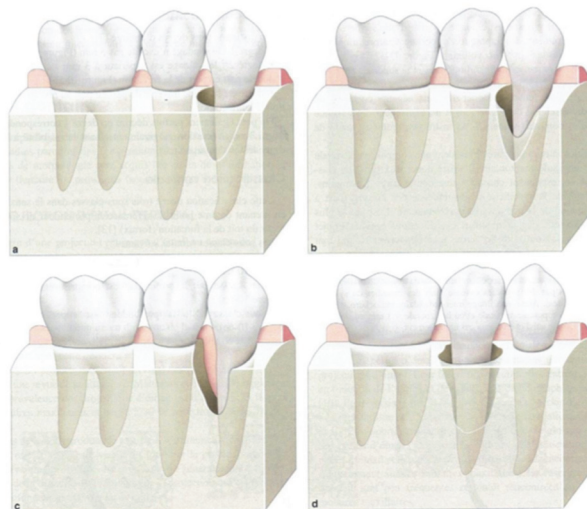


Figure 21- Types de lésions intra-osseuses d'après Goldman et Cohen. a) Lésion intra-osseuse à 3 parois b) Lésion intra-osseuse à 2 parois c) Lésion intra-osseuse à 1 paroi d) perte osseuse combinée (6)

➤ Le choix des dents impliquées

En ce qui concerne la vitalité pulpaire, les dents traitées endodontiquement présentent le même taux de succès que les dents vivantes (71) cependant le traitement endodontique doit respecter les critères de réussite de la HAS 2008.

Pour ce qui est de la mobilité (72), celle-ci affecte négativement les résultats de la régénération.

Une contention sera réalisée pour les mobilités de classe II (Mobilité transversale visible à l'œil nu inférieur à 1mm) et III (mobilité transversale supérieur à 1mm) de Muhleman.

### 5.2.3 Facteurs liés au protocole opératoire

Le protocole opératoire doit respecter les critères suivants : (59)

- Le tracé d'incision

Selon, le type de défaut, sa localisation ainsi que la situation de la dent concernée, plusieurs approches sont possibles pour la régénération des défauts intra-osseux :

- L'incision crestale lorsque la crête est édentée à côté du défaut
- Le lambeau de préservation papillaire, lorsque la largeur de l'espace inter dentaire est inférieur ou égal à 2 mm
- Le lambeau de préservation papillaire modifié, lorsque la largeur de l'espace inter dentaire est strictement supérieur à 2 mm  
Puis, en fonction du nombre de faces de la racine atteinte, on préférera soit
  - Une technique chirurgicale minimal-invasive modifiée (M-MIST), lorsqu'un défaut implique 1 ou 2 côtés d'une racine et qu'il peut être nettoyé à partir d'une petite fenêtre buccale.
  - Une technique chirurgicale minimal-invasive (MIST), lorsque le défaut ne peut pas être nettoyé par la fenêtre buccale, la papille inter dentaire est élevée
- Un lambeau large, lorsque le défaut est très sévère et profond impliquant 3 ou 4 côtés de la racine et nécessite une grande visibilité pour l'instrumentation

- Un nettoyage minutieux des surfaces radiculaires est nécessaire à la réussite du traitement

- La sélection du matériau de régénération en fonction du volume de comblement

- Les sutures, qui devront être hermétiques et assurer la stabilité du caillot.

## 3. La Régénération Tissulaire Induite

### 3.1 Définition

La maladie parodontale entraîne la destruction de l'attache épithélio-conjonctive qui se traduit par la migration du système d'attache de la dent et une alvéolyse.

L'objectif de la régénération n'est donc pas que de combler le défaut osseux mais d'en assurer la cicatrisation par la fermeture des tissus mous c'est-à-dire de la gencive(6).

Comme nous l'avons vu, lors de la cicatrisation la nature de l'attache est directement dépendante du groupe cellulaire colonisant la surface radulaire(47).

Lors d'un surfaçage ou d'une chirurgie, l'épithélium prolifère le long de la racine et forme un long épithélium de jonction empêchant l'attache conjonctive de se former.

Tout l'intérêt de la régénération est d'intervenir lors des premières phases de cicatrisation pour freiner la migration épithéliale et ainsi permettre la restauration du système d'attache.

La régénération tissulaire induite repose sur l'ingénierie tissulaire avec le recrutement de cellules spécifiques ayant un potentiel de régénération.

Elle utilise les dérivés de la matrice amélaire.

Comme nous l'avons vu, ceux-ci seraient impliqués dans la formation de ciment lors du développement de la dent et permettrait la formation d'une nouvelle attache fonctionnelle entre un ciment néoformé et de l'os régénéré.

### 3.2 Les dérivés de la matrice Amélaire (DMA)

#### 3.2.1 Le rôle des DMA

Les DMA sont constituées à 90% d'**amélogénines**, une famille de protéines hydrophobes dont les molécules s'auto-assemblent en agrégats supra-moléculaires et à 10% de protéines non amélogénines : l'énaméline, l'améloblastine, l'amélotine, l'apine et diverses protéinases (73) (74).

Comme nous l'avons vu précédemment, les DMA jouent un rôle important dans le développement du ciment acellulaire et aurait le potentiel d'induire la régénération de celui-ci (75).

Les DMA sont sécrétés dans une matrice organique lors du développement de la dent par les cellules de la couche interne de la gaine épithéliale de Hertwig.

En entrant en contact avec les cellules mésenchymateuses bordant la racine, ils induisent la différenciation de ces dernières et déclenchent la formation du ciment puis le développement du ligament parodontal et de l'os alvéolaire.

Ils jouent également un rôle dans l'amélogénèse en stabilisant les cristaux d'hydroxyapatite nouvellement formés.(76)

Ainsi, lors de la régénération tissulaire induite, les protéines dérivées de l'émail agissent par bio mimétisme et reproduisent les phénomènes qui se déroulent pendant la formation de l'organe dentaire et de son environnement.

### 3.2.2 Utilisation clinique des DMA

A l'heure actuelle, seule la société Straumann® propose sur le marché des DMA. Commercialisés sous le nom d'Emdogain® (Fig 22), il s'agit de dérivés des protéines de l'émail extraits de bourgeons de dents de sagesse porcins.

Au début de sa commercialisation ce produit se présentait sous forme lyophilisé et il était dissous dans une solution aqueuse d'Alginate de Propylène Glycol (APG) immédiatement avant utilisation. Il se présente maintenant sous la forme d'un gel insoluble prêt à l'emploi, conditionné dans une seringue stérile et dont la composition est :

- Des protéines dérivées de la matrice amélaire extraites d'émail embryonnaire en développement d'origine porcine
- De l'alginate de propylène glycol
- De l'eau

Les études ont montré qu'il n'y avait aucune différence d'efficacité entre l'ancienne et la nouvelle formule Emdogain® (77).

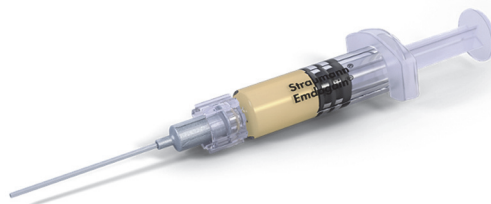

Figure 22- Conditionnement de l'Emdogain®

Il est important de noter que même si les DMA sont d'origine porcine, ils ne déclenchent pas de réaction immunitaire chez les humains car les DMA sont très similaires chez les mammifères (78). Ainsi, aucun cas d'allergie n'a été déclaré depuis son début d'utilisation.

### 3.2.3 Propriétés des DMA

#### 1) Action des DMA sur les cellules épithéliales :

Plusieurs études ont démontré les effets des DMA sur les cellules épithéliales.

En 2000, Kawase et Al (44) ont étudié ses effets sur la prolifération cellulaire et ont conclu que ceux-ci inhibaient la division cellulaire et stoppaient le cycle cellulaire au stade G1 sans créer d'apoptose. On parle d'effet cytostatique.



En 2001, Lyngstadaas et al rejoignent la théorie de Kawase et montrent que les DMA ont un effet inhibiteur de la croissance et du cycle cellulaire des cellules épithéliales (79) et celui-ci pourrait être dû à un facteur bioactif, le TGF- $\beta$  (80).

**En limitant la prolifération des cellules épithéliales, les DMA empêcheraient la formation d'un long épithélium de jonction lors de la cicatrisation.**

## 2) Action des DMA sur le ligament parodontal :

Les cellules du ligament parodontal ont la faculté de proliférer, migrer et de se différencier en trois groupes de cellules qui régénèrent le parodonte :

- Les fibroblastes
- Les cellules progénitrices de l'élaboration des tissus minéralisés aux phénotypes cémentoblastes
- Les ostéoblastes

Les DMA augmentent le recrutement, l'attachement et la migration, la croissance ainsi que le métabolisme des cellules du ligament parodontal (79)(81).

Il a été montré que les DMA stimulent l'activité de l'alkaline phosphatase qui est un marqueur de la différenciation cellulaire.(82)

L'adhésion des cellules parodontales au cours des premières heures de culture est cinq fois plus efficace quand les milieux sont traités avec des DMA.

Les cellules du ligament parodontal exposées aux DMA régulent à la hausse les facteurs de croissance, cytokines, les composants extracellulaires et les facteurs de transcription comme TGF- $\beta$ 1, IL-6, PDGF AB. (83)

Sur les cellules épithéliales des restes de Malassez (ERM), les DMA stimulent l'expression de l'ARNm de l'ostéopontine (OPN), protéines liées aux tissus minéralisés (84).

**Les DMA induisent donc la régénération des cellules du ligament parodontal (85).**

## 3) Action des DMA sur les cémentoblastes :

Nous avons vu précédemment que durant le développement radiculaire, les DMA avaient un rôle dans la formation de ciment acellulaire.

Plusieurs études ont montré que l'exposition des DMA stimulait la prolifération des cémentoblastes (86).

Cependant, cette activité prolifératrice ne serait pas causée par la protéine d'amélogénine seule mais par d'autres composants des DMA.

En effet, l'exposition seule à TRAP (le peptide d'amélogénine riche en tyrosine clivé de façon protéolytique), à LRAP (le peptide d'amélogénine riche en leucine) et à l'amélogénine mère est sans effet (87).

L'expression de facteurs de croissance et de marqueurs cémentoblastiques varie selon les protéines d'amélogénines (88) :

Ainsi, les DMA stimulent l'expression de l'ostéopontine (OPN) et de la bone sialoprotein(BSP) ; Les fractions LRAP stimulent l'ostéopontine et l'ostéoprotégérine (OPG) et les TRAP stimulent l'ostéopontine. Elles modulent également la régulation de l'ostéocalcine (OC). Les Amélogénines mères stimulent l'expression de la BSP et de l'ostéocalcine à faible dose.

La formation de nodules minéralisés est diminuée de manière dose-dépendante par les cémentoblastes exposés aux DMA, en présence d'amélogénine Mère, de TRAP et de LRAP (86)(87)(89).

L'amélogénine est exprimée à la fois par les cémentoblastes et dans la matrice cémentoïde du ciment humain, mais aussi par les cellules souches du ligament parodontal situées dans les espaces périvasculaires.

**Cela suggère que les DMA et les protéines cémentaires agissent en synergie pour réguler la différenciation et la formation de ciment. (85)**

#### 4) Action des DMA sur les cellules osseuses :

Les DMA agissent différemment sur les ostéoblastes selon leur degré de maturation. Ils stimulent la prolifération des cellules pré-ostéoblastiques alors que sur des ostéoblastes matures, ils renforcent leur différenciation (90) (91).

Les DMA augmentent le recrutement des ostéoblastes primaires humains, l'adhésion de cellules, la différenciation et la minéralisation extracellulaire et agit sur les voies de signalisation. Les DMA modifient l'équilibre OPG/RANKL, ce qui entraîne une diminution de la formation et de l'activité des ostéoclastes (92).

L'expression génique des lignées cellulaires ostéoblastiques ou de lignées aux phénotypes ostéoblastiques est augmentée en présence des DMA. En effet, ceux-ci augmentent l'expression du TGF- $\beta$ , de l'IL6, de l'ostéoprotégérine, du collagène, de la BSP, des marqueurs de la lignée ostéoblastique, de la différenciation et de la minéralisation ou des inhibiteurs de l'activité ostéoclastique tels que l'ostéoprotégérine (93–96).

En stimulant l'ostéoprotégérine, les DMA exercent un effet de contrôle de la résorption en protégeant les cellules osseuses de l'apoptose in vitro (97–99).

D'après plusieurs études (100–103), il a été montré que **les DMA augmentaient de manière significative la prolifération, la croissance et la viabilité des ostéoblastes alvéolaires et inhiberaient indirectement l'ostéoclastogénèse ce qui aurait pour but d'induire la formation d'un nouvel os pendant la phase de régénération.**

## 5) Action des DMA sur les cellules endothéliales et angiogénèse :

Le recrutement des cellules vasculaires est nécessaire à la régénération des tissus parodontaux.

D'après plusieurs études (104) (105), les DMA n'influencent pas l'adhésion ou la survie des cellules endothéliales mais stimulent leur migration et leur prolifération, activées par une voie de kinase régulée extracellulaire (ERK).

Concernant l'angiogénèse (formation de nouveaux vaisseaux sanguins à partir des cellules endothéliales), les auteurs ont testé les effets des DMA sur le facteur de croissance endothélial vasculaire VEGF.

Ils ont constaté que les sites traités avec les DMA présentaient une prolifération, une viabilité et une angiogénèse induite ainsi qu'une expression accrue du VEGF endothélial (106).

Les DMA agissent comme un facteur pro-angiogénique in vitro et contribueraient donc à la régénération des tissus parodontaux en stimulant la formation de vaisseaux sanguins pendant la phase de cicatrisation (107) (108).

Les DMA ont une action directe sur l'angiogénèse par la stimulation des cellules endothéliales, et indirecte par la stimulation de facteurs angiogéniques comme VEGF, les facteurs transformants TGF $\beta$ 1 et TGF $\beta$ 2, interleukine 1-B, MMP-1 et la fibronectine. (105)

**Les DMA peuvent améliorer la néoangiogénèse et la guérison des tissus mous, et ainsi améliorer la qualité de cicatrisation des tissus parodontaux.**

## 6) Action des DMA sur l'inflammation :

Les DMA modulent l'inflammation associés à une cicatrisation post-chirurgicale en diminuant l'expression de gènes spécifiques du processus inflammatoire et en activant l'expression des gènes codant pour la réparation tissulaire.

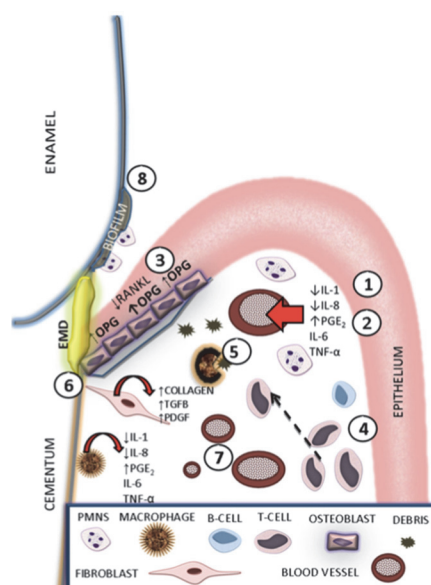


Figure 23- Schéma illustrant les modifications de l'inflammation induites par les DMA (76)

Après l'application des DMA, les monocytes dérivés des macrophages réduisent leur activité pro-inflammatoire et augmentent l'expression des médiateurs de la réparation tissulaire : facteur de croissance de l'endothélium vasculaire VEGF (vascular endothelial growth factor) et IGF (insulin-like growth factor).

Une diminution de la production d'IL-1 et IL-8 (figure 23,1) et une augmentation du taux de PGE2 sont observés (Figure 23,2).

Les DMA augmentent la prolifération et la migration des lymphocytes T (Figure 23,4) qui permettent le débridement des tissus par les macrophages (Figure 23,5).

De plus, des études démontrent que les DMA abaissent également le nombre de bactéries participant à un état inflammatoire réduit (109).

**Les DMA permettent donc d'inhiber l'inflammation.**

### 3.2 Principe biologique de la Régénération tissulaire induite (6)

Lors de l'application du gel sur la surface radiculaire préalablement surfacée et préparée, une cascade d'évènements se produit (fig 24) :

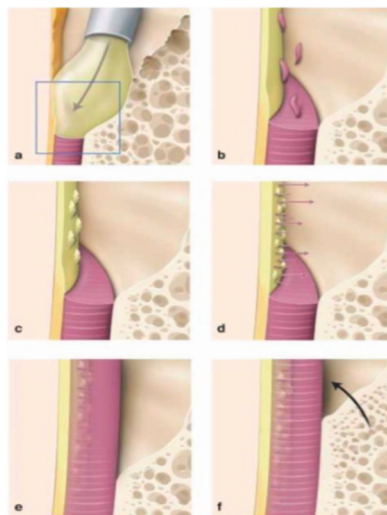


Figure 24- Différentes étapes biologiques de la régénération tissulaire induite (6)

Lorsque le gel d'amélogénine est appliqué à la surface de la racine surfacée exempte de ciment (Figure 24-a), le gel précipite, formant une matrice extracellulaire stable hydrophobe. Cette matrice inter agit avec les cellules mésenchymateuses des tissus sains adjacents, favorisant leur attraction et entraînant la prolifération (Figure 24-b).

Le gel est supposé redémarrer le programme de développement de l'odontogénèse.

Les cellules mésenchymateuses se différencient en cémentoblastes (Figure 24-c) et sécrètent un néocément (figure 24-d).

Ce néocément conduit secondairement à la régénération du ligament alvéolo-dentaire (Figure 24-e) et de l'os alvéolaire (Figure 24-f)

### 3.3 Indications et contre-indications

Les DMA sont indiqués en parodontologie pour (110):

- Les défauts intra-osseux avec 2 ou 3 parois osseuses résiduelles

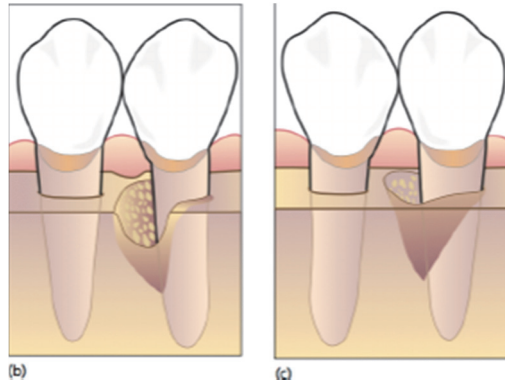


Figure 25- Défauts intra-osseux à 2 (b) et 3 (c) parois osseuses résiduelles (111)

- Les récessions gingivales avec des classes 1 de Miller (112) (La récession n'atteint pas la ligne muco-gingivale, il n'y a pas de perte tissulaire interdentaire) ou Classe 2 (La récession atteint ou dépasse la ligne muco-gingivale. Il n'y a pas de perte tissulaire interdentaire)

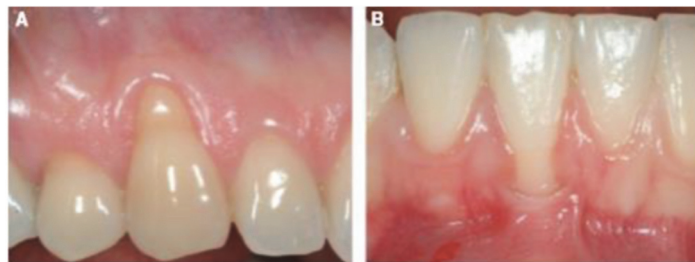


Figure 26- Récessions gingivales de classe 1 (a) et 2 (b) de Miller(113)

- Les atteintes de furcation de classe II

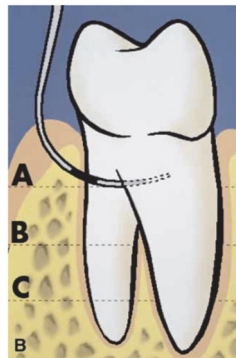


Figure 27- Atteinte de furcation de classe II (111)

L'application des DMA est contre indiquée chez les patients qui présentent les pathologies suivantes :

- Diabète non équilibré, ou autre maladie systémique non contrôlée,
- Affection ou traitement compromettant la cicatrisation des plaies,
- Stéroïdothérapie chronique à haute doses,
- Maladie métabolique osseuse, radiothérapie ou autre traitement immunosuppresseur,
- Infection ou lésion vasculaire

### 3.4 Protocole clinique

D'après le mode d'emploi fournie par la société Straumann pour l'utilisation d'Emdogain<sup>®</sup>, après avoir réalisé une anesthésie puis effectué un lambeau muco-périosté, un surfaçage minutieux de la racine doit être effectué.

Une application d'un gel EDTA pendant 2 mn est nécessaire afin de décontaminer la surface et éliminer toute trace de boue dentinaire.

Un rinçage soigneux est effectué, et le gel Emdogain<sup>®</sup> est appliqué immédiatement en commençant de la partie apicale jusqu'à la partie coronaire.

Il est conseillé de minimiser les interactions sanguines afin de permettre une meilleure absorption de l'Emdogain<sup>®</sup> sur la surface radiculaire (114).

L'adaptation des tissus mous doit être optimale et les sutures doivent assurer une fermeture stable, hermétique et sans tension. La stabilité le caillot étant essentielle à la réussite de la régénération.

### 3.5 Résultats histologiques et cliniques

Une étude de Yukna et Al (115) consiste en un traitement par DMA sur 8 patients présentant 10 défauts intra-osseux sur des dents avec atteinte parodontale modérée à sévère, devant être extraites 6 mois après dans le cadre d'une réhabilitation prothétique globale.

Les résultats indiquent après la biopsie du bloc section, une régénération parodontale complète (os, ciment, ligament) sur 3 défauts, une nouvelle attache (sans régénération osseuse) sur 3 autres défauts et la formation d'un long épithélium de jonction sur les 4 défauts restants.

Ces résultats mettent en évidence une capacité de cicatrisation par régénération et la formation de ciment acellulaire à fibres extrinsèques pour les défauts intra-osseux traités par les DMA.

Une méta-analyse de 2012 réalisée par Koop et al (116) montre un gain d'attache significativement supérieur de 1,3mm lors de l'application des DMA dans les défauts intra-osseux par rapport à un placebo, un lambeau simple ou avec l'application d'EDTA.

La réduction de profondeur de poche est aussi significativement supérieure lors de l'application des DMA par rapport aux autres modalités de traitement.

Le traitement des récessions gingivales n'a montré aucune différence significative entre l'utilisation des DMA et l'utilisation de l'EDTA, un placebo ou le débridement à ciel ouvert. Concernant l'observation radiographique du gain osseux, un gain supérieur a été montré par les DMA par rapport au lambeau seul.

Malgré les risques de biais de cette étude du à l'hétérogénéité des études incluses dans la méta-analyse, les auteurs concluent que plus le défaut initial est profond, plus le gain d'attache est important, et que plus le nombre de parois résiduelles est important, plus la capacité de régénération est grande.

### 3.6 Cas clinique

Cas clinique fourni par le Dr Arthur Brincat

#### 1) Sélection du patient

#### Motif de consultation :

Une patiente de 66 ans est adressée au Dr Arthur Brincat par un confrère pour traiter la maladie parodontale.

#### Anamnèse :

- Absence de maladie systémique
- Non-fumeur
- Une thérapeutique parodontale initiale a été réalisée

## 2) Examen clinique

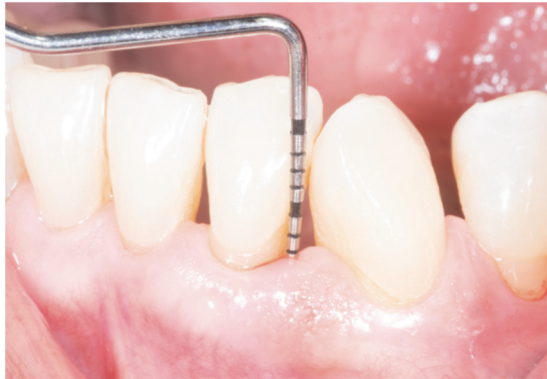

Figure 28 - Examen clinique préopératoire. Source photo : Dr Arthur Brincat

A l'examen clinique, le sondage de la 32 en disto-vestibulaire est de 7 mm et en lingual de 4 mm, avec un saignement en disto-vestibulaire.

Ce saignement était dû à une mauvaise adaptation de la brosse à dent. Une brosse à dent spéciale TEPE® universal care a été prescrite.

L'indice de plaque est de 18 %.

La dent est vivante et ne présente pas de mobilité.




Figure 29- Charting de la 32 en vue Vestibulaire et vue Linguale



### 3) Examen radiographique

A l'examen radiographique, on évalue le type du défaut :

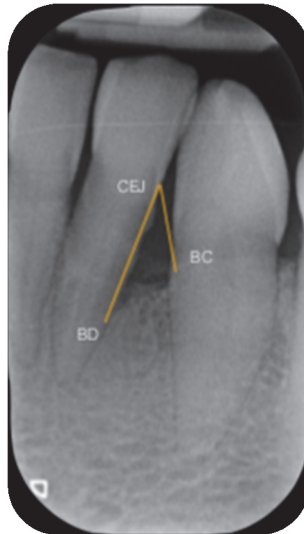

Figure 30- Radiographie préopératoire.  
Source photo : Dr Arthur Brincat

Calcul de INTRA= (CEJ/BD)-(CEJ/BC) = (6,4)-(4,3) = **2,1mm**. Il s'agit d'un **défaut peu profond**

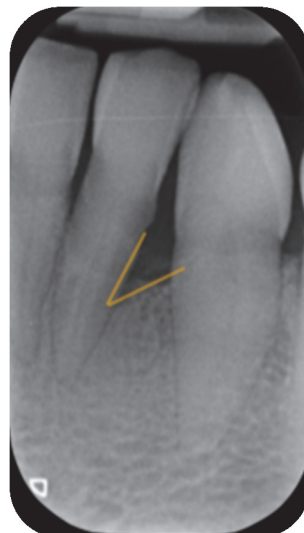

Figure 31- Radiographie préopératoire.  
Source photo : Dr Arthur Brincat

La largeur du défaut est de 37°. Il s'agit d'un **défaut large**

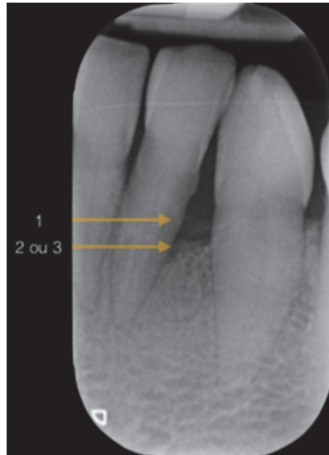

Figure 32- Radiographie préopératoire. Source photo : Dr Arthur Brincat

Il semblerait à la radiographie que le défaut osseux soit constitué de 2 ou 3 parois osseuses. Une chirurgie régénératrice est planifiée sur le défaut intra-osseux en distal de la 32.

#### 4) Tracés d'incision

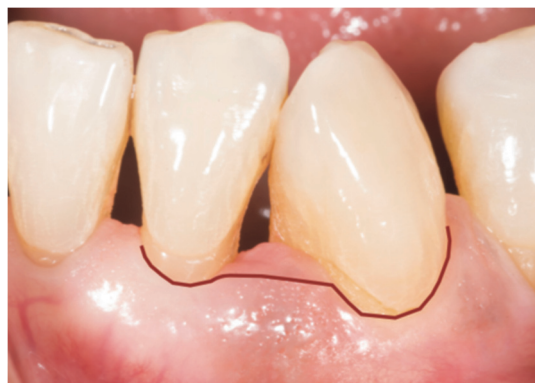

Figure 33- Tracés d'incision. Source photo : Dr Arthur Brincat

Pour ce cas, il sera décidé de réaliser une incision par technique M-MIST car le défaut intra-osseux est isolé, que l'espace inter-dentaire est inférieur à 2mm et que l'accès chirurgical et visuel est favorable.

L'incision est réalisée avec une microlame MJK.

## 5) Élévation du lambeau

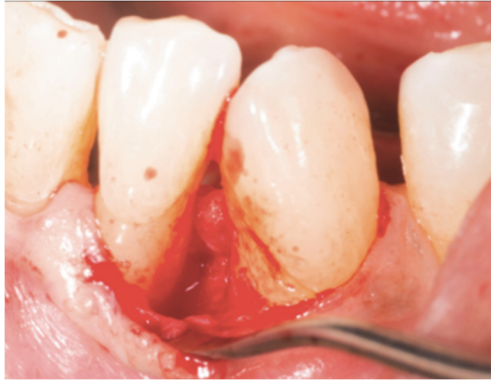

Figure 34- Réalisation du lambeau. Source photo : Dr Arthur Brincat

L'élévation du lambeau est réalisée avec un mini décolleur « tunnel » (Deppeler)

## 6) Surfaçage de la racine

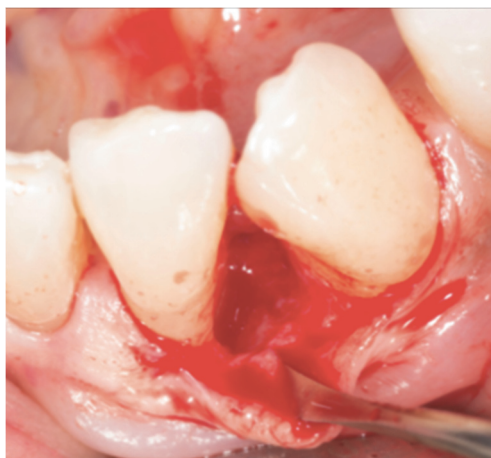

Figure 35- Surfaçage minutieux de la racine. Source photo : Dr Arthur Brincat

Un surfaçage minutieux de la racine est réalisé à l'aide de curette de Gracey 5/6 et des micro-inserts Acteon.

7) Application du Pref-gel (Straumann®) pendant 2 minutes

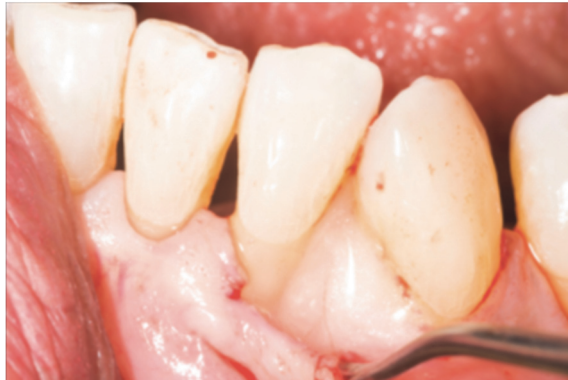

Figure 36- Application du Pref-gel (Straumann®). Source photo : Dr Arthur Brincat

8) Application d'Emdogain®

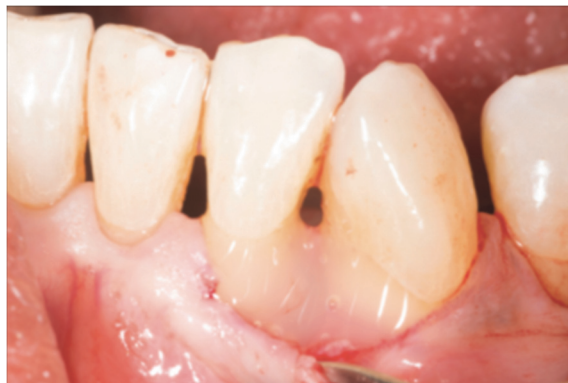

Figure 37- Application de Emdogain®. Source photo : Dr Arthur Brincat

## 9) Sutures

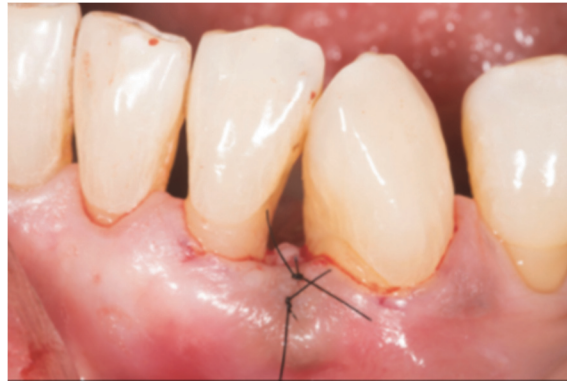

Figure 38- Suture du lambeau. Source photo : Dr Arthur Brincat

Les sutures sont réalisées en point matelassier avec un fil de suture 6.0 Vycryl monofilament.

## 10) Résultats

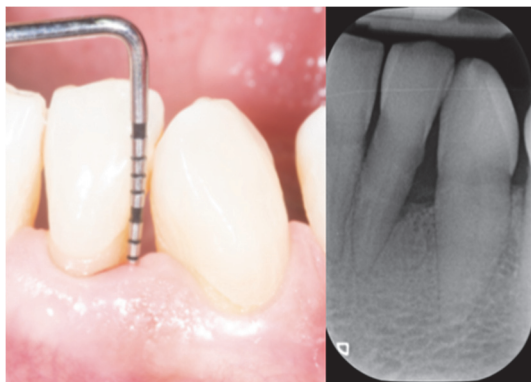


Figure 39- Situation initiale à M0.  
Source photo : Dr Arthur Brincat

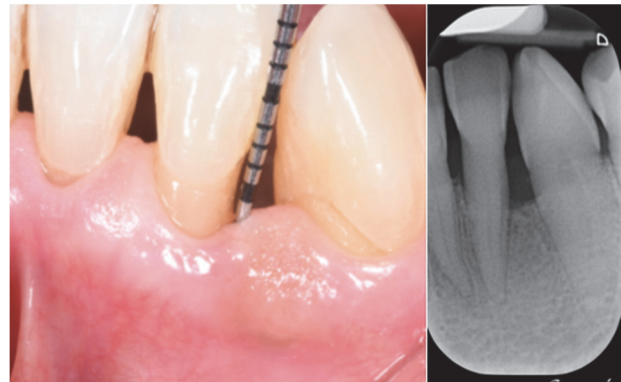


Figure 40- Situation finale à M6.  
Source photo : Dr Arthur Brincat

Après un suivi à 6 mois, on remarque que la profondeur de sondage est de 3 mm.  
On peut apprécier également le gain osseux du défaut sur la radiographie à 6 mois.

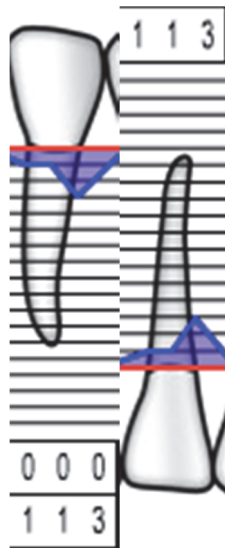


Figure 41- Charting de ré-évaluation à M6 en vue vestibulaire et vue linguale

## 4. Évaluation à long terme, Revue de littérature

### 4.1 Introduction

Comme nous l'avons vu, les DMA ont largement prouvé leur efficacité dans la régénération des tissus parodontaux en modulant l'activité de certaines cellules. De ce fait ils font partie intégrante des traitements actuels pour restaurer ad-intégrum les tissus de soutien de la dent. Le but de cette étude est de déterminer, à travers une revue de littérature, la stabilité de ces traitements à long terme, que ce soit pour les défauts intra-osseux, les récessions et les défauts de furcation de classe II (Les lésions inter-radiculaires de classe 1 étant parfaitement bien traitées par des thérapeutiques non chirurgicales, l'indication des DMA se pose pour la classe II).

### 4.2 Matériel et méthode

#### 4.2.1 Critères d'inclusion et de non-inclusion

- Seuls les articles ayant **plus de 5 ans** de recul clinique sont inclus dans la recherche.
- Seuls les articles qui traitent des **défauts intra-osseux, des défauts de furcation de classe II et des récessions gingivales** sont inclus dans la recherche.
- Seules les études où les patients ont effectué une **thérapeutique initiale** avant l'application des DMA sont inclus dans la recherche.
- Ne sont pas inclus les études où les patients présentent des maladies systémiques
- Ne sont pas incluses les études où l'une des techniques de régénération n'est pas réalisée avec des **DMA seules**.
- Ne sont pas incluses les études qui ne différencient pas les techniques de régénération dans les résultats.
- Ne sont pas incluses les études dont l'accès n'était pas autorisé sur PUBMED et COCHRANE.

#### 4.2.2 Stratégie de recherche

La recherche a été réalisée sur les bases de données **PUBMED** et **COCHRANE** en sélectionnant les articles publiés sur la période de 2000 à 2020 inclus, en Français ou en Anglais et en utilisant les termes « MeSH uniquement » suivants :

« Amelogenin »  
« Dental enamel protein »  
« Regenerative periodontal therapy »  
« alveolar bone loss »  
« furcation defects »  
« Gingival recession »

Ces mots clés ont ensuite été combinés en opérateurs booléens dans notre recherche Pubmed et Cochrane.

#### 4.2.3 Méthodes d'évaluation

Les paramètres cliniques d'évaluation utilisés dans les études sur la régénération parodontale sont (117):

- Mesure du gain d'attache clinique (CAL).
- Mesure de la profondeur de sondage (PD).
- Mesure de la récession gingivale (GR).
- L'évolution du contrôle de plaque et du saignement au sondage.
- L'analyse radiographique du remplissage osseux.

Ces mesures sont comparées avant et après le traitement.

Cependant, ces méthodes d'évaluations ne permettent pas de mesurer le gain d'attache au sens histologique. Seule une étude sur modèle animal avec bloc section le permettrait.

#### 4.2.4 Extraction des données

L'extraction des données a été faite en lecture simple, en réalisant une collecte de données standardisée en utilisant des tableaux.



## 4.3 Résultats

### 4.3.1 Sélection des études

Les résultats obtenus selon les mots clés sont les suivants :

Recherche	Nombre de résultats	Sélection après lecture titre/abstract
(« Amelogenin ») AND furcation defects	2	0
(« Amelogenin ») AND gingival recession	2	0
(« Amelogenin ») AND alveolar bone loss	10	0
(« dental enamel protein ») AND furcation defects	51	3
(« dental enamel protein ») AND gingival recession	180	12
(« dental enamel protein ») AND alveolar bone loss	235	9
(« dental enamel protein ») AND regenerative periodontal therapy	174	7
(« Amelogenin ») AND regenerative periodontal therapy	9	0
<b>TOTAL</b>	<b>661</b>	<b>31</b>
<b>TOTAL après élimination des doublons</b>		<b>8</b>

Figure 42- Résumé de la méthodologie de recherche appliquée sur la base de données Pubmed

Recherche	Nombre de résultats	Sélection après lecture titre/abstract
(« Amelogenin ») AND furcation defects	1	0
(« Amelogenin ») AND gingival recession	3	0
(« Amelogenin ») AND alveolar bone loss	2	0
(« dental enamel protein ») AND furcation defects	14	0
(« dental enamel protein ») AND gingival recession	85	3
(« dental enamel protein ») AND alveolar bone loss	97	3
(« dental enamel protein ») AND regenerative periodontal therapy	33	0
(« Amelogenin ») AND regenerative periodontal therapy	0	0
<b>TOTAL</b>	<b>235</b>	<b>6</b>
<b>TOTAL après élimination des doublons</b>		<b>4</b>

Figure 43-Résumé de la méthodologie de recherche appliquée sur la base de données Cochrane

Après élimination des articles qui n'étaient pas disponibles en lecture intégrale sur les plateformes et élimination des doublons, cette recherche a permis de retrouver **9 articles** (118–126)

Pour simplifier la lecture de cette thèse, les études seront désignées de la revue A à la revue I, comme indiqué dans le tableau suivant :

<b>Études cliniques retenues</b>	
<b>Revue A</b>	McGuire MK, Scheyer ET, Nunn M. Evaluation of Human Recession Defects Treated With Coronally Advanced Flaps and Either Enamel Matrix Derivative or Connective Tissue: Comparison of Clinical Parameters at 10 Years. J Periodontol. 2012 Nov;83(11):1353–62.
<b>Revue B</b>	Mitani A, Takasu H, Horibe T, Furuta H, Nagasaka T, Aino M, et al. Five-year clinical results for treatment of intrabony defects with EMD, guided tissue regeneration and open-flap debridement: a case series. J Periodontol Res. 2015 Feb;50(1):123–30.
<b>Revue C</b>	Heden G, Wennström JL. Five-Year Follow-Up of Regenerative Periodontal Therapy With Enamel Matrix Derivative at Sites With Angular Bone Defects. J Periodontol. 2006 Feb;77(2):295–301.
<b>Revue D</b>	Sculean A, Donos N, Schwarz F, Becker J, Brex M, Arweiler NB. Five-year results following treatment of intrabony defects with enamel matrix proteins and guided tissue regeneration. J Clin Periodontol. 2004 Jul;31(7):545–9.
<b>Revue E</b>	Sculean A, Kiss A, Miliauskaite A, Schwarz F, Arweiler NB, Hannig M. Ten-year results following treatment of intrabony defects with enamel matrix proteins and guided tissue regeneration. J Clin Periodontol. 2008 Sep;35(9):817–24.
<b>Revue F</b>	Sculean A, Schwarz F, Miliauskaite A, Kiss A, Arweiler N, Becker J, et al. Treatment of Intrabony Defects With an Enamel Matrix Protein Derivative or Bioabsorbable Membrane: An 8-Year Follow-Up Split-Mouth Study. J Periodontol. 2006 Nov;77(11):1879–86.
<b>Revue G</b>	Iorio-Siciliano V, Blasi A, Nuzzolo P, Matarasso M, Isola G, Ramaglia L. Treatment of Periodontal Intrabony Defects Using Enamel Matrix Derivative: Surgical Reentry After an Observation Period of at Least 5 Years. Int J Periodontics Restorative Dent. 2019 Aug;39(4):537–43.
<b>Revue H</b>	Harrel SK, Wilson TG, Nunn ME. Prospective Assessment of the Use of Enamel Matrix Derivative With Minimally Invasive Surgery: 6-Year Results. J Periodontol. 2010 Mar;81(3):435–41.
<b>Revue I</b>	Glise J-M, Borghetti A. La régénération des lésions intra-osseuses à l'aide d'Emdogain®. J Parodontol. 29:147-157.

Figure 44- Tableau récapitulatif des études incluses

Le tableau suivant récapitule les critères d'inclusion et de non-inclusion en fonction de chaque étude :

	A	B	C	D	E	F	G	H	I
<b>Recul clinique supérieur ou égal à 5 ans</b>	10 ans	5 ans	5 ans	5 ans	10 ans	8 ans	5 ans	6 ans	10 ans
<b>Thérapeutique initial avant inclusion dans l'étude</b>	+	+	+	+	+	+	+	+	+
<b>Récession gingivale</b>	+	+	+	+	+	+	+	+	+
<b>Défauts intra-osseux</b>		+	+	+	+	+	+	+	+
<b>Défaut de furcation de classe II</b>									
<b>Utilisation des DMA seules comme technique de régénération</b>	+	+	+	+	+	+	+	+	+

Figure 45- Tableau récapitulatif des critères d'inclusions pour chaque étude

Selon nos critères d'inclusion et de non-inclusion, aucun article traitant des atteintes de furcation de classe II n'a été trouvé.

#### 4.3.2 Critères d'évaluation

Le tableau suivant récapitule les critères des méthodes d'évaluation pour chaque étude :

	A	B	C	D	E	F	G	H	I
<b>Mesure du niveau d'attache clinique</b>	+	+	+	+	+	+	+	+	+
<b>Mesure de la Profondeur de sondage</b>	+	+	+	+	+	+	+	+	+
<b>Mesure de la Récession gingivale</b>	+	+	+	+	+	+	+	+	+
<b>Mesure radiographique</b>		+	+						+
<b>Contrôle de plaque</b>				+	+	+			+
<b>Mesure du saignement au sondage</b>				+	+	+			

Figure 46- Tableau récapitulatif des critères de méthode d'évaluation

### 4.3.3 Analyse des études

Le tableau suivant récapitule les différentes thérapeutiques qui sont comparées à la technique de régénération par les DMA en fonction de chaque revue :

	1 <sup>er</sup> groupe	2 <sup>ème</sup> groupe	3 <sup>ème</sup> groupe	4 <sup>ème</sup> groupe
<b>Revue A</b>	DMA	Greffe épithélio-conjonctive associé à un lambeau positionné coronairement	DMA + Greffe épithélio-conjonctive associées à un lambeau positionné coronairement	
<b>Revue B</b>	DMA	RTG	Chirurgie d'assainissement	
<b>Revue C</b>	DMA			
<b>Revue D</b>	DMA	RTG	DMA + RTG	Chirurgie d'assainissement
<b>Revue E</b>	DMA	RTG	DMA + RTG	Chirurgie d'assainissement
<b>Revue F</b>	DMA	RTG		
<b>Revue G</b>	DMA			
<b>Revue H</b>	DMA + technique chirurgicale minimalement invasive			
<b>Revue I</b>	DMA			

Figure 47- Tableau de comparaison des différents groupes traités dans les revues

Les **revues A, B, D, E, F** sont des études comparatives.  
 Les **revues C, G, H et I** sont des études rétrospectives.

#### 4.3.3.1 Variation du niveau d'attache clinique (CAL)

Les variations du niveau d'attache clinique sont récapitulées dans le tableau suivant (Fig 46) : La Ligne de base correspond à la mesure de l'attache clinique à T0 c'est-à-dire avant la chirurgie régénératrice.

Les valeurs relevées à TX correspondent aux valeurs du gain d'attache clinique par rapport aux valeurs de base à T0.

Elles sont exprimées en mm.

\* Signifie que la valeur est significative par rapport à la ligne de base

\*\* Signifie qu'il y a une différence significative par rapport au groupe témoin sans application de DMA

	Ligne de base T0	T=1 an	T= 5 ans	T= 6ans	T=8 ans	T= 10 ans
Revue A	5,67	+4,11*				+3,56 *
Revue B	6,9	+ 2,2 **	+2,6 **			
Revue C	10,0	+4,3 *	+5,3 *			
Revue D	9,9	+3,4 *	+2,9 *			
Revue E	10,4	+3,4**				+2,9 **
Revue F	9,5	+3,2*			+2,8 *	
Revue G	10,8		+4,3*			
Revue H	7,08			+3,30*		
Revue I	8,71			+2,95*		+2,23*

Figure 48- Tableau récapitulatif des variations de l'attache clinique

D'après les auteurs, les résultats montrent que le gain d'attache clinique après l'application des DMA dans les défauts intra-osseux est significatif dès la première année de la chirurgie. Celui-ci est le plus souvent supérieur à 3mm après 1 an de traitement.

A long terme, **la valeur du CAL a significativement augmenté** par rapport aux valeurs de bases dans l'ensemble des revues.

**Il semblerait que le CAL reste stable à long terme** puisque d'après les **revues A,C,F,H et I** il n'existe aucune différence significative entre les valeurs à court (1 an) et à long terme (5, 6, 8 et 10 ans), même si les valeurs tendent sensiblement à diminuer.

D'après la **Revue B et E**, le CAL des défauts traités par les DMA est significativement plus élevé à long terme par rapport aux défauts traités par une chirurgie d'assainissement.

En effet, à long terme le CAL est de **2,6 mm (Revue B)** et **2,9 mm (Revue E)** pour les sites traités par DMA contre **0,4 mm (Revue B)** et **1,8 mm (Revue E)** pour les sites traités par une chirurgie d'assainissement.

Pour la **revue D** qui compare également les défauts traités par les DMA à la chirurgie d'assainissement, les auteurs concluent qu'à long terme les différences ne sont pas significatives à cause du nombre de perdus de vue qui auraient pu donner des résultats cliniques différents à 5 ans.

#### 4.3.3.2 Variation de la profondeur de poche (PD)

Les variations de la profondeur de poche sont récapitulées dans le tableau suivant (Fig 47) : La Ligne de base correspond à la mesure de la profondeur de poche à T0 c'est-à-dire avant la chirurgie régénératrice.

Les valeurs relevées à TX correspondent aux valeurs de la diminution de la profondeur de poche par rapport aux valeurs de base à T0.

Elles sont exprimées en mm.

\* Signifie que la valeur est significative par rapport à la ligne de base

\*\* Signifie qu'il y a une différence significative par rapport au groupe témoin sans application de DMA

	Ligne de base T0	T=1 an	T= 5 ans	T= 6ans	T=8 ans	T= 10 ans
Revue B	5,5	1,7**	1,8			
Revue C	8,5	4,9*	5,2*			
Revue D	8,2	4,6*	4,3*			
Revue E	8,4	4,1*				3,6*
Revue F	8,1	4,1*			3,4*	
Revue G	8,7		4,7*			
Revue H	7,08			3,62*		
Revue I	7,38	4,14*				3,66*

Figure 49- Tableau récapitulatif des variations de profondeur de poche

Pour la **revue A** les valeurs ne sont pas prises en compte car il s'agit d'un traitement de recouvrement de récession.

Pour la **revue B** on remarque que les valeurs de PD n'ont pas changé significativement au long terme. Les auteurs expliquent que ces résultats pourraient être dus aux perdus de vue qui à long terme auraient pu conduire à des résultats significatifs.

Dans toutes les autres revues, **la valeur de PD a significativement diminué à long terme par rapport aux valeurs de bases.**

Il semblerait que **cette diminution reste stable à long terme** puisque d'après les **revues C, E et I**, il n'y a pas de différence significative entre les valeurs à court (1 an) et à long terme (5, 6, 8 et 10ans).

A long terme, il n'y pas de différence significative entre les groupes traités par les DMA et les groupes traités par une chirurgie d'assainissement dans les **revues B et D sauf pour la revue E qui montre que la diminution de PD est statistiquement plus significative pour les groupes traités par les DMA que pour les groupes traités par chirurgie d'assainissement.**

#### 4.3.3.3 Variation de la hauteur de la récession gingivale

Les variations de hauteur des récessions gingivales sont récapitulées dans le tableau suivant (Fig 48) :

La Ligne de base correspond à la mesure de la récession gingivale à T0 c'est-à-dire avant la chirurgie régénératrice.

Les valeurs relevées à TX correspondent aux valeurs de la diminution de la hauteur récession gingivale par rapport aux valeurs de base à T0.

Elles sont exprimées en mm.

\* Signifie que la valeur est significative par rapport à la ligne de base

\*\* Signifie qu'il y a une différence significative par rapport au groupe témoin sans application de DMA

	Ligne de base T0	T=1 an	T= 5 ans	T= 6ans	T=8 ans	T= 10 ans
Revue A	4,00	3,78*				3,33*
Revue B	1,4	0,9	0,8			
Revue C	1,4	0,8*	0,6			
Revue D	1,7	1,3*	1,3*			
Revue E	2,0	+0,7*				+0,7*
Revue F	1,4	+0,9*			0,6	
Revue G	1,7		+0,7			
Revue H	0			+0,32*		
Revue I	1,42			+1,09*		+1,33*

Figure 50- Tableau récapitulatif de la variation de la récession gingivale

Concernant les **revues A, D la GR a significativement diminué pour les sites traités par DMA à court et long terme.**

Cependant aucune différence significative n'est visible entre les résultats à 1 et 10 ans ce qui signifierait que **la diminution de la GR resterait stable à court et long terme.**

Dans la **revue B, C** la GR a diminué à long terme mais cette diminution n'est pas significative. D'après les auteurs, celle-ci traduirait qu'un gain d'attache clinique progressif se produirait. C'est le creeping attachment.

A long terme, dans la **revue E, F, G, H** la GR a augmenté mais cette augmentation n'est significative que pour la **revue E et H et I.**



#### 4.3.3.4 Analyse radiographique

Seulement 3 revues ont réalisé une analyse radiographique des résultats à long terme avec le calcul du remplissage osseux par rapport à l'analyse de base.  
Les valeurs sont détaillées dans le tableau suivant : (fig 49)

	T=1 an	T=3ans	T=5 ans	T=10 ans
Revue B	13,39%**	21,69%**	26,02%**	
Revue C	54%*		61%*	
Revue I				62,4% et 57,5%

Figure 51- Tableau récapitulatif de l'analyse radiographique

\* Valeurs significative par rapport à la ligne de base

\*\* Différences significatives par rapport au groupe témoin sans application de DMA

Dans la **revue B**, le pourcentage de remplissage osseux des sujets traités par les DMA était de 13,39% à 1 an, de 21,69% à 3 ans et de 26,02% à 5 ans. Ces résultats démontrent une augmentation significative du pourcentage de remplissage osseux pour les traitements par DMA par rapport aux traitements sans utilisation de technique de régénération.

Dans la **revue C**, les évaluations radiographiques ont révélé à court terme que le défaut intra-osseux avait été réduit de 2,9mm de profondeur en moyenne et de 1,2mm de largeur soit **une réduction de la profondeur du défaut pré-chirurgical de 54%**. A 5ans, la réduction de la profondeur des défauts par rapport aux valeurs de bases était de **61%** et cette valeur était significative.

Aucune différence significative a été mis en évidence entre les modifications à 1 et 5 ans ce qui montre que les résultats sont stables à long terme.

Dans la **revue I**, les mesures radiographiques enregistrées entre le bord crestal et le fond de la lésion montrent un gain relatif de 62,4% à long terme par rapport aux valeurs de bases. La largeur des défauts montre également un gain relatif de 57,5% à long terme par rapport aux valeurs de bases.

#### 4.3.3.5 Variation de l'indice de plaque

Seulement 4 revues ont analysé les variations de l'indice de plaque.

Les valeurs du tableau pour la **revue D et E** correspondent au pourcentage de personnes dans le groupe traité par les DMA dont l'indice de plaque est de 1 sur l'indice de Silness & Loe.

Pour la **revue F et I**, les valeurs correspondent à une moyenne de l'indice de plaque de Silness & Loe pour l'ensemble du groupe traité par les DMA.

	Ligne de base	T=1 an	T=5ans	T=8ans	T=10ans
<b>Revue D</b>	27%	18%	45%		
<b>Revue E</b>	27%	20%			40%
<b>Revue F</b>	0,8	0,8		1,2	
<b>Revue I</b>	0,8	0,9			1,2

Figure 52- Tableau récapitulatif de la variation de l'indice de plaque

Seules les **revue D, E, F et I** ont réalisé une analyse de l'indice de plaque et celui-ci n'a pas révélé de différence statistiquement significative entre les valeurs de bases et après 1,5,8 et 10 ans.

#### 4.3.3.5 Variation de l'indice de saignement

Seules les revue D, E et F ont analysé les variations de l'indice de saignement (B.O.P. ). Les valeurs du tableau correspondent à la moyenne des pourcentages de sites atteints pour chaque groupe traité par les DMA.

	Ligne de base	T=1an	T=5ans	T=8anq	T=10 ans
<b>Revue D</b>	64%	36%*	45%*		
<b>Revue E</b>	80%	10%*			40%*
<b>Revue F</b>	52%	33%*		37%*	

Figure 53- Tableau récapitulatif de la variation de l'indice de saignement

Dans la **Revue D, E et F** une différence statistiquement significative a été observée pour l'indice de saignement à 1, 5, 8 et 10 ans par rapport aux valeurs de base. Cependant, aucune différence significative n'a été observée entre les résultats à 1, 5, 8 et 10 ans.

#### 4.3.4 Risque de biais

Cette revue de littérature met en évidence différents biais que l'on retrouve dans l'ensemble des études.

Concernant le risque de biais de sélection :

Les défauts intra-osseux inclus ne sont pas exclusivement à 2 ou 3 parois et les résultats obtenus ne différencient pas les types de défauts initiaux.

De la même façon, il n'y pas de distinction des classes de récessions. Ceci peut largement influencer les résultats, compte tenu de la capacité de recouvrement des récessions selon leurs classes.

Le nombre de patients perdus de vue à long terme pose aussi un risque de biais de sélection particulièrement lorsque la taille initiale de l'échantillon est petite. L'indisponibilité des patients pour l'acquisition des données sur le long terme peut conduire à des résultats qualitatifs et quantitatifs différents.

Le nombre de patients inclus dans les études à long terme étant faible, la puissance de l'étude l'est également.

Concernant le risque de biais de mesure :

Les sondages pré et per opératoire sont réalisés par différents praticiens ce qui peut représenter un risque de biais sur les mesures.

Le protocole d'application de l'Emdogain® n'est pas précisé et peut être différent entre les praticiens ayant effectué la chirurgie régénératrice.

Concernant le biais de suivi :

Certaines études n'appliquent pas un protocole de maintenance strict des patients ce qui peut influencer les résultats au long terme.

#### 4.4 Discussion

La régénération tissulaire induite est indiquée (76) pour le traitement des défauts intra-osseux à 2 et 3 parois, le recouvrement des récessions de classe I et II de Miller ainsi que pour les défauts de furcation de classe 2.

L'ensemble des articles inclus dans cette analyse de la littérature, concluent que dans ses indications, les traitements régénératifs utilisant des dérivés de la matrice amélaire amélioreraient, à long terme, significativement :

- La réduction de la profondeur de poche au sondage
- La réduction de la hauteur de récession gingivale
- Le gain d'attache clinique
- La régénération des lésions osseuses à l'analyse radiographique

Il est cependant important de noter que :

- Les études analysées dans cette revue systématique, traitent les lésions infra-osseuses sans préciser le nombre de parois résiduelles de ces dernières.  
Ceci peut grandement influencer la valeur des résultats si un nombre important de défaut à 1 paroi sont traités par des DMA seuls.  
En effet le traitement de ce type de lésion consiste en une combinaison de technique de régénération avec par exemple l'association de DMA et d'une membrane (59).
- Seul un article (123) de notre revue réalise une analyse de la profondeur et de l'angle du défaut. Or l'on sait que d'après une étude de Cortellini et Tonetti (68) que les défauts étroits et profonds répondent mieux aux thérapeutiques de régénération que les défauts larges et peu profonds.
- Un seul article (118) a été trouvé concernant le devenir à long terme des récessions traitées par les amélogénines, alors qu'un grand nombre d'étude clinique à court terme ont étudié ses effets. Cet article compare le traitement avec DMA à une greffe épithélio-conjonctive. Or Il est admis que le « gold standard » en matière de taux de recouvrement est la greffe de conjonctif enfouie associée à un lambeau positionné coronairement (127). De plus cet article porte sur 9 cas. Il est donc difficile de conclure sur l'efficacité de ce traitement à long terme.
- Aucun article n'a été trouvé sur le traitement à long terme des défauts de furcation de classe II (76).  
Les données sur l'efficacité de l'utilisation des DMA dans la régénération des défauts de furcation apparaissent encore très limitées, même à court terme (128).
- Les études comprenaient entre 6 et 82 patients. Un petit échantillonnage entraîne des résultats de faible puissance. De plus, les perdus de vue ont accentué cette faible puissance car ils ont une grande influence sur les résultats.

- Des études plus spécifiques (sélection des défauts à 2 ou 3 parois uniquement, classe I ou II de Miller, défaut de furcation de classe II), avec des échantillons de patients plus important, un suivi régulier, un protocole strict d'application des DMA sont nécessaires pour pouvoir conclure sur les réels effets des DMA à long terme.

Enfin, il serait intéressant de comparer ces résultats avec d'autres techniques de régénération afin d'envisager au mieux la prédictibilité des résultats.

## CONCLUSION

Depuis les trois dernières décennies, diverses approches ont vu le jour, pour régénérer ad-intégrum, l'attache parodontale lésée par la maladie.

Les techniques de régénération semblent s'imposer depuis une vingtaine d'année comme des thérapeutiques efficaces et stables dans le temps.

De nombreuses études histologiques ont prouvé que les DMA permettaient le développement d'une nouvelle attache parodontale fonctionnelle en modulant les comportements cellulaires. L'utilisation des DMA dans le traitement de la régénération parodontale induit des améliorations cliniques et radiographique au long terme.

C'est une technique simple et reproductible qui peut être largement utilisée dans la pratique clinique courante.

Comme pour toute chirurgie, la régénération parodontale nécessite :

- Une sélection rigoureuse du patient
- Une analyse approfondie du type de défaut
- Un respect du protocole opératoire
- Un suivi et une maintenance régulière

Il est du devoir de chaque praticien de connaître ces techniques et, s'il ne souhaite les utiliser, savoir adresser. En effet la non-information d'un patient entraînerait pour lui une perte de chance extrêmement regrettable de nos jours.

*Science sans conscience n'est que ruine de l'âme...*  
*François Rabelais*

## Table des illustrations

Figure 1-Dessin d'une molaire mandibulaire et de son parodonte (4).....	2
Figure 2- Aspect clinique du parodonte superficiel. Document source : Dr BIBAS David .....	3
Figure 3- Coupe de mandibule humaine au niveau d'une deuxième prémolaire délimitant le domaine alvéolaire (6).....	4
Figure 4- Coupe histologique longitudinale d'une dent humaine avec grossissement des 3 différents types de ciment.. (14) .....	5
Figure 5- Schéma des insertions des principales fibres du ligament parodontal (16).....	6
Figure 6- Micrographie lumineuse du ligament parodontal (20) .....	7
Figure 7- Le système d'attache sain. (27) .....	8
Figure 8-Lésion initiale (27) .....	12
Figure 9- Lésion précoce(27) .....	13
Figure 10- Lésion établie (27).....	14
Figure 11- Lésion avancée(27).....	14
Figure 12- La réparation(45).....	15
Figure 13- La Régénération(45).....	15
Figure 14- La compétition cellulaire selon Melcher 1976 (6) .....	18
Figure 15- Lésions supra-osseuses(64) .....	21
Figure 16- Lésions Infra-osseuses(64) .....	21
Figure 17- Lésion inter-radiculaire - Source personnelle.....	22
Figure 18- Classification de Hamp et Al. a) Classe 1 b) Classe 2 c) Classe3 (6) .....	22
Figure 19- Calcul de INTRA. Document source : Dr Arthur Brincat.....	23
Figure 20- Mesure de l'angle formé par le défaut intra-osseux par rapport à la surface radiculaire adjacente (6) .....	24

Figure 21- Types de lésions intra-osseuses d'après Goldman et Cohen. (6).....	24
Figure 22- Conditionnement de l'Emdogain® .....	27
Figure 23- Schéma illustrant les modifications de l'inflammation induites par les DMA (76) .....	30
Figure 24- Différentes étapes biologiques de la régénération tissulaire induite (6).....	31
Figure 25- Défauts intra-osseux à 2 (b) et 3 (c) parois osseuses résiduelles (111).....	32
Figure 26- Récessions gingivales de classe 1 (a) et 2 (b) de Miller(112) .....	32
Figure 27- Atteinte de furcation de classe II (111) .....	33
Figure 28 - Examen clinique préopératoire. Source photo : Dr Arthur Brincat.....	35
Figure 29- Charting de la 32 en vue Vestibulaire et vue Linguale .....	35
Figure 30- Radiographie préopératoire. Source photo : Dr Arthur Brincat <b>Erreur ! Signet non défini.</b>	
Figure 31- Radiographie préopératoire. Source photo : Dr Arthur Brincat <b>Erreur ! Signet non défini.</b>	
Figure 32- Radiographie préopératoire. Source photo : Dr Arthur Brincat <b>Erreur ! Signet non défini.</b>	
Figure 33- Tracés d'incision. Source photo : Dr Arthur Brincat .....	37
Figure 34- Réalisation du lambeau. Source photo : Dr Arthur Brincat.....	38
Figure 35- Surfaçage minutieux de la racine. Source photo : Dr Arthur Brincat .....	38
Figure 36- Application du Pref-gel (Straumann®). Source photo : Dr Arthur Brincat .....	39
Figure 37- Application de Emdogain®. Source photo : Dr Arthur Brincat.....	39
Figure 38- Suture du lambeau. Source photo : Dr Arthur Brincat .....	40
Figure 39- Situation initiale à M0. Source photo : Dr Arthur Brincat <b>Erreur ! Signet non défini.</b>	
Figure 40- Situation finale à M6. Source photo : Dr Arthur Brincat .....	40
Figure 41- Charting de ré-évaluation à M6 en vue vestibulaire et vue linguale .....	41
Figure 42- Résumé de la méthodologie de recherche appliquée sur la base de données Pubmed .....	44



Figure 43-Résumé de la méthodologie de recherche appliquée sur la base de données Cochrane .....	45
Figure 44- Tableau récapitulatif des études incluses .....	46
Figure 45- Tableau récapitulatif des critères d'inclusions pour chaque étude.....	47
Figure 46- Tableau récapitulatif des critères de méthode d'évaluation .....	47
Figure 47- Tableau de comparaison des différents groupes traités dans les revues.....	48
Figure 48- Tableau récapitulatif des variations de l'attache clinique .....	49
Figure 49- Tableau récapitulatif des variations de profondeur de poche .....	50
Figure 50- Tableau récapitulatif de la variation de la récession gingivale.....	51
Figure 51- Tableau récapitulatif de l'analyse radiographique .....	52
Figure 52- Tableau récapitulatif de la variation de l'indice de plaque .....	53
Figure 53- Tableau récapitulatif de la variation de l'indice de saignement.....	53

## BIBLIOGRAPHIE

1. Hammarstrom L. Enamel matrix, cementum development and regeneration. *J Clin Periodontol*. 1997 Sep;24(9):658–68.
2. Cho M-I, Garant PR. Development and general structure of the periodontium. *Periodontol 2000*. 2000 Oct;24(1):9–27.
3. Alain Borghetti, Virginie Monnet-Corti. *Chirurgie plastique parodontale* 2e édition. 2008.
4. Huck O, Buxeraud J. Prévention des gingivites et des parodontites. *Actual Pharm*. 2016 Nov;55(560):49–52.
5. Schroeder HE, Listgarten MA. The gingival tissues: the architecture of periodontal protection. *Periodontol 2000*. 1997 Feb;13(1):91–120.
6. Bouchard P, Frémont M, Sanz M. *Parodontologie & dentisterie implantaire*. Vol. 2. Paris : Lavoisier Médecine Sciences; 2014.
7. Hassell TM. Tissues and cells of the periodontium. *Periodontol 2000*. 1993 Oct;3(1):9–38.
8. Saffar J-L, Lasfargues J-J, Cherruau M. Alveolar bone and the alveolar process: the socket that is never stable. *Periodontol 2000*. 1997 Feb;13(1):76–90.
9. Carlsson GE, Persson G. Morphologic changes of the mandible after extraction and wearing of dentures. A longitudinal, clinical, and x-ray cephalometric study covering 5 years. *Odontol Revy*. 1967;18(1):27–54.
10. Zmyslowska E, Ledzion S, Jedrzejewski K. Factors affecting mandibular residual ridge resorption in edentulous patients : a preliminary report. *Folia Morphol*. 2007 Nov;66(4):346–52.
11. Foster BL. On the discovery of cementum. *J Periodontal Res*. 2017 Aug;52(4):666–85.
12. Menicanin D, Hynes K, Han J, Gronthos S, Bartold PM. Cementum and Periodontal Ligament Regeneration. *Adv Exp Med Biol*. 2015;881:207–36.
13. Yamamoto T, Hasegawa T, Yamamoto T, Hongo H, Amizuka N. Histology of human cementum: Its structure, function, and development. *Jpn Dent Sci Rev*. 2016 Aug;52(3):63–74.
14. Balasse M, editor. *Messages d'os: archéométrie du squelette animal et humain*. Paris: Éditions des Archives Contemporaines; 2015. 530 p. (Collection “Sciences archéologiques”).
15. Nanci A, Bosshardt DD. Structure of periodontal tissues in health and disease\*. *Periodontol 2000*. 2006 Feb;40(1):11–28.

16. de Jong T, Bakker AD, Everts V, Smit TH. The intricate anatomy of the periodontal ligament and its development: Lessons for periodontal regeneration. *J Periodontal Res.* 2017 Dec;52(6):965–74.
17. Charon JA. *Parodontie médicale.* 2009.
18. Beertsen W, McCulloch CAG, Sodek J. The periodontal ligament: a unique, multifunctional connective tissue. *Periodontol 2000.* 1997 Feb;13(1):20–40.
19. Trulsson M. Sensory-motor function of human periodontal mechanoreceptors\*. *J Oral Rehabil.* 2006 Apr;33(4):262–73.
20. Bosshardt DD, Sculean A. Does periodontal tissue regeneration really work? *Periodontol 2000.* 2009 Oct;51(1):208–19.
21. Gargiulo AW, Wentz FM, Orban B. Dimensions and Relations of the Dentogingival Junction in Humans. *J Periodontol.* 1961 Jul;32(3):261–7.
22. Vacek JS, Gher ME, Assad DA, Richardson AC, Giambarresi LI. The dimensions of the human dentogingival junction. *Int J Periodontics Restorative Dent.* 1994 Apr;14(2):154–65.
23. Schmidt JC, Sahrman P, Weiger R, Schmidlin PR, Walter C. Biologic width dimensions - a systematic review. *J Clin Periodontol.* 2013 May;40(5):493–504.
24. Bercy P, Tenenbaum H, Klewansky P. *Parodontologie : du diagnostic à la pratique.* 1996. (Bruxelles : De Boeck université).
25. Boyer A, Rachlin G, Faure-Brac M, Monnet-corti V. L'attache supra-crestale et la prothèse parodontale. *J Parodontol Implantol Orale.* 2020;(39):1–7.
26. Caton JG, Armitage G, Berglundh T, Chapple ILC, Jepsen S, Kornman KS, et al. A new classification scheme for periodontal and peri-implant diseases and conditions - Introduction and key changes from the 1999 classification. *J Periodontol.* 2018 Jun;89:S1–8.
27. Philippe Bouchard. *Parodontologie & dentisterie implantaire. Vol. 1.* Paris : Lavoisier Médecine Sciences;
28. Nugala B, Kumar BS, Sahitya S, Krishna PM. Biologic width and its importance in periodontal and restorative dentistry. *J Conserv Dent JCD.* 2012 Jan;15(1):12–7.
29. Ohayon L. Rétablissement de l'espace biologique par élongation coronaire chirurgicale ou égrégion orthodontique : indications et choix thérapeutiques. *J Parodontol Implant Oral.* 2005 Aout;3.
30. Yamamoto H, Cho S-W, Kim E-J, Kim J-Y, Fujiwara N, Jung H-S. Developmental Properties of the Hertwig's Epithelial Root Sheath in Mice. *J Dent Res.* 2004 Sep;83(9):688–92.

31. Zhang S, Li X, Wang S, Yang Y, Guo W, Chen G, et al. Immortalized Hertwig's epithelial root sheath cell line works as model for epithelial–mesenchymal interaction during tooth root formation. *J Cell Physiol.* 2020 Mar;235(3):2698–709.
32. Hammarström L. The Role of Enamel Matrix Proteins in the Development of Cementum and Periodontal Tissues. In: Chadwick DJ, Cardew G, editors. *Novartis Foundation Symposia.* 1997. p. 246–60.
33. Schonfeld SE, Slavkin HC. Demonstration of enamel matrix proteins on root-analogue surfaces of rabbit permanent incisor teeth. *Calcif Tissue Res.* 1977 Dec;24(1):223–9.
34. Bosshardt DD, Nanci A. Hertwig's epithelial root sheath, enamel matrix proteins, and initiation of cementogenesis in porcine teeth. *J Clin Periodontol.* 2004 Mar;31(3):184–92.
35. Slavkin HC, Bringas P, Bessem C, Santos V, Nakamura M, Hsu M, et al. Hertwig's epithelial root sheath differentiation and initial cementum and bone formation during long-term organ culture of mouse mandibular first molars using serumless, chemically defined medium. *J Periodontal Res.* 1989 Jan;24(1):28–40.
36. Fukae M, Tanabe T, Yamakoshi Y, Yamada M, Ujiie Y, Oida S. Immunoblot detection and expression of enamel proteins at the apical portion of the forming root in porcine permanent incisor tooth germs. *J Bone Miner Metab.* 2001 Jul 1;19(4):236–43.
37. Armitage GC. Development of a classification system for periodontal diseases and conditions. *Ann Periodontol.* 1999 Dec;4(1):1–6.
38. Papapanou PN, Sanz M, Buduneli N, Dietrich T, Feres M, Fine DH, et al. Periodontitis: Consensus report of workgroup 2 of the 2017 World Workshop on the Classification of Periodontal and Peri-Implant Diseases and Conditions: Classification and case definitions for periodontitis. *J Clin Periodontol.* 2018 Jun;45:S162–70.
39. Dietrich T, Tank M, West NX, Walter C, Needleman I, Hughes FJ, et al. Periodontal diagnosis in the context of the 2017 classification system of periodontal diseases and conditions – implementation in clinical practice. *Br Dent J.* 2019 Jan;226(1):16–22.
40. Listgarten MA, Ellegaard B. Experimental gingivitis in the monkey. Relationship of leukocyte counts in junctional epithelium, sulcus depth, and connective tissue inflammation scores. *J Periodont Res.* 1975;(8):199–214.
41. Payne William A, Page RC, Ogilvie Alfred L, Hall Walter B. Histopathologic features of the initial and early stages of experimental gingivitis in man. *J Periodontal Res.* 1975 Apr;10(2):51–64.
42. Lindhe J, Rylander H. Experimental gingivitis in young dogs. *Eur J Oral Sci.* 1975 Dec;83(6):314–26.
43. Egelberg J. The topography and permeability of vessels at the dento-gingival junction in dogs. *J Periodontal Res Suppl.* 1967;1:1–39.

44. Gavin JB. Ultrastructural features of chronic marginal gingivitis. *J Periodont Res.* 1970;(5):19–29.
45. Naoshi Sato. Atlas clinique de chirurgie parodontale. In Paris: Quintessence International; 2002. p. 447.
46. Polimeni G, Xiropaidis AV, Wikesjo UME. Biology and principles of periodontal wound healing/regeneration. *Periodontol 2000.* 2006 Jun;41(1):30–47.
47. Melcher AH. On the Repair Potential of Periodontal Tissues. *J Periodontol.* 1976 May;47(5):256–60.
48. Karring T, Nyman S, Lindhe J. Healing following implantation of periodontitis affected roots into bone tissue. *J Clin Periodontol.* 1980 Apr;7(2):96–105.
49. Nyman S, Karring T, Lindhe J, Plantén S. Healing following implantation of periodontitis-affected roots into gingival connective tissue. *J Clin Periodontol.* 1980 Oct;7(5):394–401.
50. Nyman S, Gottlow J, Karring T, Lindhe J. The regenerative potential of the periodontal ligament. An experimental study in the monkey. *J Clin Periodontol.* 1982 May;9(3):257–65.
51. Nyman S, Lindhe J, Karring T, Rylander H. New attachment following surgical treatment of human periodontal disease. *J Clin Periodontol.* 1982 Jul;9(4):290–6.
52. Karring T, Lindhe J, Sirirat M. Potentials for root resorption during periodontal wound healing. *J Periodontol.* 1984;11(41–52).
53. Isidor F, Karring T, Nyman S, Lindhe J. The significance of coronal growth of periodontal ligament tissue for new attachment formation. *J Clin Periodontol.* 1986;13:145–50.
54. Nyman S, Lindhe J, Karring T. Healing following surgical treatment and root demineralization in monkeys with periodontal disease. *J Clin Periodontol.* 1981;8:249–58.
55. Magnusson I, Stenberg WV, Batich C, Egelberg J. Connective tissue repair in circumferential periodontal defects in dog following use of a biodegradable membrane. *J Clin Periodontol.* 1990;17:243–8.
56. Iglhaut J, Suggs C, Borjesson B, Aukhil I. Apical migration of oral epithelium in experimental dehiscence wounds. *J Clin Periodontol.* 1987;14:508–14.
57. Gottlow J, Karring T, Nyman S. Guided tissue regeneration following treatment of recession-type defects in the monkey. *J Periodontol.* 1990;61:680–5.
58. Gottlow J, Nyman S, Lindhe J, Karring T, Wennstrom J. New attachment formation in the human periodontium by guided tissue regeneration. Case reports. *J Clin Periodontol.* 1986;14:604–16.

59. Cortellini P, Tonetti MS. Clinical concepts for regenerative therapy in intrabony defects. *Periodontol 2000*. 2015 Jun;68:282–307.
60. Tonetti MS, Pini-Prato G, Cortellini P. Effect of cigarette smoking on periodontal healing following GTR in infrabony defects: A preliminary retrospective study. *J Clin Periodontol*. 2005 Dec 13;22(3):229–34.
61. Cortellini P, Pini-Prato G, Tonetti M. Periodontal regeneration of human infrabony defects (V). Effect of oral hygiene on long-term stability. *J Clin Periodontol*. 1994 Oct;21(9):606–10.
62. Guo S, DiPietro LA. Factors Affecting Wound Healing. *J Dent Res*. 2010 Mar;89(3):219–29.
63. Goldman H. M., Cohen D. W. The Infrabony Pocket: Classification and Treatment. *J Periodontol*. 1958;29(4):272–91.
64. Rodolphe Zunzarren. *Guide clinique d’odontologie*. 2e édition. Elsevier Masson; 2014.
65. Highfield JE. Periodontal treatment of multirrooted teeth. *Aust Dent J*. 1978 Feb;23(1):91–8.
66. Tonetti M.S, Pini-Prato G, Cortellini P. Periodontal Regeneration of Human Intrabony Defects. IV. Determinants of healing Response. *J Periodontol*. 1993;64(10):934–40.
67. Garrett S, Loos B, Chamberlain D, Egelberg J. Treatment of intraosseous periodontal defects with a combined adjunctive therapy of citric acid conditioning, bone grafting, and placement of collagenous membranes. *J Clin Periodontol*. 1988 Jul;15(6):383–9.
68. Cortellini P, Tonetti M. Radiographic defect angle influences the outcome of GTR therapy in intrabony defects. *J Dent Res*. 1999;78:381.
69. Steffensen B, Weber H-P. Relationship Between the Radiographic Periodontal Defect Angle and Healing After Treatment. *J Periodontol*. 1989 May;60(5):248–54.
70. Cortellini P, Bowers GM. Periodontal Regeneration of Intrabony Defects : An Evidence-Based Treatment Approach. *Int J Periodontics Restor Dent*. 1995 Apr;15(2):128–45.
71. Cortellini P, Tonetti MS. Evaluation of the effect of tooth vitality on regenerative outcomes in infrabony defects. *J Clin Periodontol*. 2001 Jul;28(7):672–9.
72. Trejo PM, Weltman RL. Favorable periodontal regenerative outcomes from teeth with presurgical mobility: a retrospective study. *J Periodontol*. 2004 Nov;75(11):1532–8.
73. Lyngstadaas S, Wohlfahrt J, Brookes S, Paine M, Snead M, Reseland J. Enamel matrix proteins; old molecules for new applications. *Orthod Craniofac Res*. 2009 Aug;12(3):243–53.

74. Margolis HC, Beniash E, Fowler CE. Role of Macromolecular Assembly of Enamel Matrix Proteins in Enamel Formation. *J Dent Res.* 2006 Sep;85(9):775–93.
75. Spahr A, Hammarstrom L. Response of dental follicular cells to the exposure of denuded enamel matrix in rat molars. *Eur J Oral Sci.* 1999;107(5):360–7.
76. Miron RJ, Sculean A, Cochran DL, Froum S, Zucchelli G, Nemcovsky C, et al. Twenty years of enamel matrix derivative: the past, the present and the future. *J Clin Periodontol.* 2016;43(8):668–83.
77. Bratthall G, Lindberg P, Havemose-Poulsen A, Holmstrup P, Bay L, Söderholm G, et al. Comparison of ready-to-use EMDOGAIN-gel and EMDOGAIN in patients with chronic adult periodontitis. A multicenter clinical study. *J Clin Periodontol.* 2001;28:923–9.
78. Brookes S.J, Robinson C, Kirkham J, Bonass W.A. Biochemistry and molecular biology of amelogenin proteins of developing dental enamel. *Arch Oral Biol.* 1995;40(1):1–14.
79. Lyngstadaas SP, Lundberg E, Ekdahl H, Andersson C, Gestrelus S. Autocrine growth factors in human periodontal ligament cells cultured on enamel matrix derivative. *J Clin Periodontol.* 2001 Feb;28(2):181–8.
80. Kawase T, Okuda K, Momose M, Kato Y, Yoshie H, Burns DM. Enamel matrix derivative (EMDOGAIN) rapidly stimulates phosphorylation of the MAP kinase family and nuclear accumulation of smad2 in both oral epithelial and fibroblastic human cells. *J Periodont Res.* 2001;36:367–76.
81. Van der Pauw MT, Van den Bos T, Everts V, Beertsen W. Enamel Matrix-Derived Protein stimulates attachment of periodontal ligament fibroblast and enhances alkaline phosphatase activity and transforming growth factor B1 release of periodontal ligament and gingival fibroblasts. *J Periodontol.* 2000;71(1):31–43.
82. Lossdörfer S, Sun M, Götz W, Dard M, Jäger A. Enamel Matrix Derivative Promotes Human Periodontal Ligament Cell Differentiation and Osteoprotegerin Production *in vitro*. *J Dent Res.* 2007 Oct;86(10):980–5.
83. Grandin HM, Gemperli AC, Dard M. Enamel Matrix Derivative: A Review of Cellular Effects *In Vitro* and a Model of Molecular Arrangement and Functioning. *Tissue Eng Part B Rev.* 2012 Jun;18(3):181–202.
84. Rincon JC, Xiao Y, Young WG, Bartold PM. Enhanced proliferation, attachment and osteopontin expression by porcine periodontal cells exposed to Emdogain®. *Arch Oral Biol.* 2005 Dec;50(12):1047–54.
85. Bosshardt DD. Biological mediators and periodontal regeneration: a review of enamel matrix proteins at the cellular and molecular levels. *J Clin Periodontol.* 2008 Sep;35(8 Suppl):87–105.
86. Viswanathan HL, Berry JE, Foster BL, Gibson CW, Li Y, Kulkarni AB, et al. Amelogenin: A Potential Regulator of Cementum-Associated Genes. *J Periodontol.* 2003 Oct;74(10):1423–31.

87. Boabaid F, Gibson CW, Kuehl MA, Berry JE, Snead ML, Nociti FH, et al. Leucine-Rich Amelogenin Peptide: A Candidate Signaling Molecule During Cementogenesis. *J Periodontol*. 2004 Aug;75(8):1126–36.
88. Swanson EC, Fong HK, Foster BL, Paine ML, Gibson CW, Snead ML, et al. Amelogenins regulate expression of genes associated with cementoblasts *in vitro*. *Eur J Oral Sci*. 2006 May;114(s1):239–43.
89. Tokiyasu Y, Takata T, Saygin E, Somerman M. Enamel Factors Regulate Expression of Genes Associated With Cementoblasts. *J Periodontol*. 2000 Dec;71(12):1829–39.
90. Schwartz Z, Carnes DL, Pulliam R, Lohmann CH, Sylvia VL, Liu Y, et al. Porcine Fetal Enamel Matrix Derivative Stimulates Proliferation But Not Differentiation of Pre-Osteoblastic 2T9 Cells, Inhibits Proliferation and Stimulates Differentiation of Osteoblast-Like MG63 Cells, and Increases Proliferation and Differentiation of Normal Human Osteoblast NHOst Cells. *J Periodontol*. 2000 Aug;71(8):1287–96.
91. Jiang J, Safavi K, Spangberg L, Zhu Q. Enamel Matrix Derivative Prolongs Primary Osteoblast Growth. *J Endod*. 2001 Feb;27(2):110–2.
92. Qu Z, Laky M, Ulm C, Matejka M, Dard M, Andrukhov O, et al. Effect of Emdogain on proliferation and migration of different periodontal tissue-associated cells. *Oral Surg Oral Med Oral Pathol Oral Radiol Endodontology*. 2010 Jun;109(6):924–31.
93. Rodrigues TLS, Marchesan JT, Coletta RD, Novaes AB, Grisi MF de M, Souza SLS, et al. Effects of enamel matrix derivative and transforming growth factor-beta1 on human periodontal ligament fibroblasts. *J Clin Periodontol*. 2007 Jun;34(6):514–22.
94. Narukawa M, Suzuki N, Takayama T, Yamashita Y, Otsuka K, Ito K. Enamel Matrix Derivative Stimulates Osteogenesis- and Chondrogenesis-related Transcription Factors in C3H10T1/2 Cells. *Acta Biochim Biophys Sin*. 2007;39(1):1–7.
95. Miron RJ, Hedbom E, Ruggiero S, Bosshardt DD, Zhang Y, Mauth C, et al. Premature Osteoblast Clustering by Enamel Matrix Proteins Induces Osteoblast Differentiation through Up-Regulation of Connexin 43 and N-Cadherin. Shi S, editor. *PLoS ONE*. 2011;6(8):1–11.
96. Carinci F, Piattelli A, Guida L, Perrotti V, Laino G, Oliva A, et al. Effects of Emdogain on osteoblast gene expression. *Oral Dis*. 2006 May;12(3):329–42.
97. He J, Jiang J, Safavi KE, Spangberg LSW, Zhu Q. Direct contact between enamel matrix derivative (EMD) and osteoblasts is not required for EMD-induced cell proliferation. *Oral Surg Oral Med Oral Pathol Oral Radiol Endodontology*. 2004 Sep;98(3):370–5.
98. Song ZC, Shu R, Zhang XL. Cellular responses and expression profiling of human bone marrow stromal cells stimulated with enamel matrix proteins *in vitro*. *Cell Prolif*. 2010 Feb;43(1):84–94.




99. Weishaupt P, Bernimoulin J-P, Trackman P, Hägewald S. Stimulation of osteoblasts with Emdogain increases the expression of specific mineralization markers. *Oral Surg Oral Med Oral Pathol Oral Radiol Endodontology*. 2008 Aug;106(2):304–8.
100. He J, Jiang J, Safavi KE, Spångberg LSW, Zhu Q. Emdogain promotes osteoblast proliferation and differentiation and stimulates osteoprotegerin expression. *Oral Surg Oral Med Oral Pathol Oral Radiol Endodontology*. 2004 Feb;97(2):239–45.
101. Otsuka T, Kasai H, Yamaguchi K, Nishihara T. Enamel matrix derivative promotes osteoclast cell formation by RANKL production in mouse marrow cultures. *J Dent*. 2005 Oct;33(9):749–55.
102. Pischon N, Zimmermann B, Bernimoulin J-P, Hägewald S. Effects of an enamel matrix derivative on human osteoblasts and PDL cells grown in organoid cultures. *Oral Surg Oral Med Oral Pathol Oral Radiol Endodontology*. 2006 Oct;102(4):551–7.
103. Galli C, Macaluso GM, Guizzardi S, Vescovini R, Passeri M, Passeri G. Osteoprotegerin and Receptor Activator of Nuclear Factor- $\kappa$ B Ligand Modulation by Enamel Matrix Derivative in Human Alveolar Osteoblasts. *J Periodontol*. 2006 Jul;77(7):1223–8.
104. Bertl K, An N, Bruckmann C, Dard M, Andrukhov O, Matejka M, et al. Effects of Enamel Matrix Derivative on Proliferation/Viability, Migration, and Expression of Angiogenic Factor and Adhesion Molecules in Endothelial Cells In Vitro. *J Periodontol*. 2009 Oct;80(10):1622–30.
105. Schlueter SR, Carnes DL, Cochran DL. In Vitro Effects of Enamel Matrix Derivative on Microvascular Cells. *J Periodontol*. 2007 Jan;78(1):141–51.
106. Aspriello SD, Zizzi A, Spazzafumo L, Rubini C, Lorenzi T, Marzioni D, et al. Effects of Enamel Matrix Derivative on Vascular Endothelial Growth Factor Expression and Microvessel Density in Gingival Tissues of Periodontal Pocket: A Comparative Study. *J Periodontol*. 2011 Apr;82(4):606–12.
107. Kasaj A, Meister J, Lehmann K, Stratul SI, Schlee M, Stein JM, et al. The influence of enamel matrix derivative on the angiogenic activity of primary endothelial cells: Enamel matrix derivative effects on endothelial cells. *J Periodontal Res*. 2012 Aug;47(4):479–87.
108. Maymon-Gil T, Weinberg E, Nemcovsky C, Weinreb M. Enamel Matrix Derivative Promotes Healing of a Surgical Wound in the Rat Oral Mucosa. *J Periodontol*. 2016 May;87(5):601–9.
109. Sculean A, Auschill TM, Donos N, Brex M, Arweiler NB. Effect of an enamel matrix protein derivative (EmdogainR) on ex vivo dental plaque vitality. *J Clin Periodontol*. 2001 Nov;28(11):1074–8.
110. Sculean A, Alessandri R, Miron R, Salvi GE, Bosshardt DD. Enamel Matrix Proteins and Periodontal Wound Healing and Regeneration. *Clin Adv Periodontics*. 2011 Aug;1(2):101–17.

111. Papapanou PN, Tonetti MS. Diagnosis and epidemiology of periodontal osseous lesions. *Periodontol 2000*. 2000 Feb;22(1):8–21.
112. Miller PD. A classification of marginal tissue recession. *Int J Periodontics Restor Dent*. 1985;5(2):8–13.
113. Zucchelli G, Mounssif I. Periodontal plastic surgery. *Periodontol 2000*. 2015 Jun;68(1):333–68.
114. Miron RJ, Bosshardt DD, Laugisch O, Katsaros C, Buser D, Sculean A. Enamel Matrix Protein Adsorption to Root Surfaces in the Presence or Absence of Human Blood. *J Periodontol*. 2012 Jul;83(7):885–92.
115. Yukna RA, Mellonig JT. Histologic Evaluation of Periodontal Healing in Humans Following Regenerative Therapy With Enamel Matrix Derivative. A 10-Case Series. *J Periodontol*. 2000 May;71(5):752–9.
116. Koop R, Merheb J, Quirynen M. Periodontal Regeneration With Enamel Matrix Derivative in Reconstructive Periodontal Therapy: A Systematic Review. *J Periodontol*. 2012 Jun;83(6):707–20.
117. Tonetti MS, Muller-Campanile V, Lang NP. Changes in the prevalence of residual pockets and tooth loss in treated periodontal patients during a supportive maintenance care program. *J Clin Periodontol*. 1998 Dec;25(12):1008–16.
118. McGuire MK, Scheyer ET, Nunn M. Evaluation of human recession defects treated with coronally advanced flaps and either enamel matrix derivative or connective tissue: comparison of clinical parameters at 10 years. *J Periodontol*. 2012 Nov;83(11):1353–62.
119. Mitani A, Takasu H, Horibe T, Furuta H, Nagasaka T, Aino M, et al. Five-year clinical results for treatment of intrabony defects with EMD, guided tissue regeneration and open-flap debridement: a case series. *J Periodontol Res*. 2015 Feb;50(1):123–30.
120. Heden G, Wennström JL. Five-Year Follow-Up of Regenerative Periodontal Therapy With Enamel Matrix Derivative at Sites With Angular Bone Defects. *J Periodontol*. 2006 Feb;77(2):295–301.
121. Sculean A, Donos N, Schwarz F, Becker J, Brex M, Arweiler NB. Five-year results following treatment of intrabony defects with enamel matrix proteins and guided tissue regeneration. *J Clin Periodontol*. 2004 Jul;31(7):545–9.
122. Sculean A, Kiss A, Miliauskaite A, Schwarz F, Arweiler NB, Hannig M. Ten-year results following treatment of intra-bony defects with enamel matrix proteins and guided tissue regeneration. *J Clin Periodontol*. 2008 Sep;35(9):817–24.
123. Sculean A, Schwarz F, Miliauskaite A, Kiss A, Arweiler N, Becker J, et al. Treatment of Intrabony Defects With an Enamel Matrix Protein Derivative or Bioabsorbable Membrane: An 8-Year Follow-Up Split-Mouth Study. *J Periodontol*. 2006 Nov;77(11):1879–86.

124. Iorio-Siciliano V, Blasi A, Nuzzolo P, Matarasso M, Isola G, Ramaglia L. Treatment of Periodontal Intrabony Defects Using Enamel Matrix Derivative: Surgical Reentry After an Observation Period of at Least 5 Years. *Int J Periodontics Restorative Dent*. 2019 Aug;39(4):537–43.
125. Harrel SK, Wilson TG, Nunn ME. Prospective Assessment of the Use of Enamel Matrix Derivative With Minimally Invasive Surgery: 6-Year Results. *J Periodontol*. 2010 Mar;81(3):435–41.
126. Glise J-M, Borghetti A. La régénération des lésions intra-osseuses à l'aide d'Emdogain®. Résultats à long terme. *J Parodontol*. 2009;29:147–57.
127. Chambrone L, Pannuti CM, Tu Y-K, Chambrone LA. Evidence-Based Periodontal Plastic Surgery. II. An Individual Data Meta-Analysis for Evaluating Factors in Achieving Complete Root Coverage. *J Periodontol*. 2012 Apr;83(4):477–90.
128. Sanz M, Jepsen K, Eickholz P, Jepsen S. Clinical concepts for regenerative therapy in furcations. *Periodontol 2000*. 2015 Jun;68(1):308–32.





## SERMENT MEDICAL

En présence des Maîtres de cette Faculté, de mes chers condisciples, devant l'effigie d'HIPPOCRATE.

Je promets et je jure, d'être fidèle aux lois de l'honneur et de la probité dans l'exercice de la Médecine Dentaire.

Je donnerai mes soins à l'indigent et n'exigerai jamais un salaire au-dessus de mon travail, je ne participerai à aucun partage clandestin d'honoraires.

Je ne me laisserai pas influencer par la soif du gain ou la recherche de la gloire.

Admis dans l'intérieur des maisons, mes yeux ne verront pas ce qui s'y passe, ma langue taira les secrets qui me seront confiés et mon état ne servira pas à corrompre les mœurs ni à favoriser le crime.

Je ne permettrai pas que des considérations de religion, de nation, de race, de parti ou de classe sociale viennent s'interposer entre mon devoir et mon patient.

Même sous la menace, je n'admettrai pas de faire usage de mes connaissances médicales contre les lois de l'humanité.

J'informerai mes patients des décisions envisagées, de leurs raisons et de leurs conséquences. Je ne tromperai jamais leur confiance et n'exploiterai pas le pouvoir hérité des connaissances pour forcer les consciences.

Je préserverai l'indépendance nécessaire à l'accomplissement de ma mission. Je n'entreprendrai rien qui dépasse mes compétences. Je les entretiendrai et les perfectionnerai pour assurer au mieux les services qui me seront demandés.

Respectueux et reconnaissant envers mes Maîtres, je rendrai à leurs enfants l'instruction que j'ai reçue de leur père.

Que les hommes m'accordent leur estime si je suis fidèle à mes promesses. Que je sois déshonoré et méprisé de mes confrères si j'y manque.



**DUPRAT Florence** – Résultats à long terme du traitement parodontal par les Amélogénines.

Th. : Chir. dent. : Marseille : Aix-Marseille Université : 2020

Rubrique de classement : Parodontologie

Résumé :

La parodontite se définit, depuis 2017, comme une maladie inflammatoire multifactorielle chronique associée aux biofilms de la plaque dysbiotique et caractérisée par une destruction progressive de l'appareil de soutien de la dent. L'objectif ultime de la thérapeutique parodontale, après avoir maîtrisé le caractère inflammatoire de la maladie, est donc la régénération des tissus détruits afin de rétablir les fonctions de ceux-ci. Dès 1997, Hammarström introduit le concept de régénération tissulaire induite par l'utilisation des protéines dérivées de la matrice amélaire, principalement composées par les Amélogénines. Vingt ans plus tard, de nombreuses études nous ont permis de comprendre les processus biologiques qui régissent la régénération tissulaire induite ainsi que de nous permettre d'avoir un recul clinique sur l'application des dérivées de la matrice amélaire.

Mots clés :

- « Amélogénine »
- « Protéine dérivée de l'email »
- « Thérapeutique parodontale régénérative »
- « Résultats à long terme »

**DUPRAT Florence** – Long-term results of periodontal treatment with amelogenins

Abstract:

Periodontitis has been defined, since 2017, as a chronic multifactorial inflammatory disease associated with biofilms of the dysbiotic plaque and characterized by a progressive destruction of the tooth support device. The ultimate objective of periodontal therapy, after having mastered the inflammatory nature of the disease, is therefore the regeneration of destroyed tissues in order to restore their functions. Since 1997, Hammarström introduced the concept of induced tissue regeneration by the use of the dental enamel proteins, mainly composed of amelogenins. Twenty years later, lots of studies have enabled us to understand the biological processes that govern induced tissue regeneration as well as to allow us to have clinical experience on the application of the dental enamel proteins.

MeSH:

- « Amelogenin »
- « Dental enamel protein »
- « Regenerative periodontal therapy »
- « Long term results »

Adresse de l'auteur : 33 rue Jean Martin 13005 Marseille