



HAL
open science

Plaques à ancrage osseux en orthopédie-dento-faciale : est-il possible de les coller ?

Fanny Semaha

► **To cite this version:**

Fanny Semaha. Plaques à ancrage osseux en orthopédie-dento-faciale : est-il possible de les coller ?. Chirurgie. 2020. dumas-03192552

HAL Id: dumas-03192552

<https://dumas.ccsd.cnrs.fr/dumas-03192552v1>

Submitted on 8 Apr 2021

HAL is a multi-disciplinary open access archive for the deposit and dissemination of scientific research documents, whether they are published or not. The documents may come from teaching and research institutions in France or abroad, or from public or private research centers.

L'archive ouverte pluridisciplinaire **HAL**, est destinée au dépôt et à la diffusion de documents scientifiques de niveau recherche, publiés ou non, émanant des établissements d'enseignement et de recherche français ou étrangers, des laboratoires publics ou privés.



Distributed under a Creative Commons Attribution - NonCommercial - NoDerivatives 4.0
International License

THESE

***POUR OBTENIR LE DIPLOME D'ETAT
DE DOCTEUR EN CHIRURGIE DENTAIRE***

Présentée et publiquement soutenue devant la

Faculté d'Odontologie de Marseille
(Doyen : Monsieur le Professeur Bruno FOTI)

Aix-Marseille Université
(Président : Monsieur le Professeur Éric BERTON)

***Plaques à ancrage osseux en orthopédie-dento-
faciale : est-il possible de les coller ?***

Présentée par

SEMAHA Fanny

Né(e) le 19/11/1992

A Cannes

Thèse soutenue le **Vendredi 03 juillet 2020**

Devant le jury composé de

Président : Professeur FOTI Bruno

Assesseurs : Docteur PHILIP-ALLIEZ Camille

Docteur LE GALL Michel

Docteur OUEISS Arlette

Invité : Professeur CHARAVET Carole

THESE

***POUR OBTENIR LE DIPLOME D'ETAT
DE DOCTEUR EN CHIRURGIE DENTAIRE***

Présentée et publiquement soutenue devant la

Faculté d'Odontologie de Marseille
(Doyen : Monsieur le Professeur Bruno FOTI)

Aix-Marseille Université
(Président : Monsieur le Professeur Éric BERTON)

***Plaques à ancrage osseux en orthopédie-dento-
faciale : est-il possible de les coller ?***

Présentée par

SEMAHA Fanny

Né(e) le 19/11/1992

A Cannes

Thèse soutenue le **Vendredi 03 juillet 2020**

Devant le jury composé de

Président : Professeur FOTI Bruno

Assesseurs : Docteur PHILIP-ALLIEZ Camille

Docteur LE GALL Michel

Docteur OUEISS Arlette

Invité : Professeur CHARAVET Carole

ADMINISTRATION

DOYENS HONORAIRES

PROFESSEUR	RAYMOND SANGIUOLO†
PROFESSEUR	HENRY ZATTARA
PROFESSEUR	ANDRE SALVADORI
PROFESSEUR	JACQUES DEJOU

DOYEN

PROFESSEUR	BRUNO FOTI
------------	------------

ASSESEURS

PROFESSEUR	MICHEL RUQUET
PROFESSEUR	ANNE RASKIN

DIRECTEURS DE DEPARTEMENTS

FORMATION INITIALE
RECHERCHE
FORMATION CONTINUE

PROFESSEUR	MICHEL RUQUET
PROFESSEUR	ANNE RASKIN
PROFESSEUR	FREDERIC BUKIET

CHARGES DE MISSIONS

RELATIONS INTERNATIONALES
INTERNAT ET DIPLOMES D'ETUDES SPECIALISEES
AFFAIRES GENERALES

PROFESSEUR	HERVE TASSERY
PROFESSEUR	VIRGINIE MONNET-CORTI
DOCTEUR	PATRICK TAVITIAN

RESPONSABLE DES SERVICES ADMINISTRATIFS ET TECHNIQUES

MADAME	KATIA LEONI
--------	-------------

LISTE DES ENSEIGNANTS

PROFESSEURS DES UNIVERSITES – PRATICIENS HOSPITALIERS DES CSERD

BUKIET FREDERIC (58-01)
FOTI BRUNO (56-02)
MONNET-CORTI VIRGINIE (57-01)
ORTHLIEB JEAN-DANIEL (58-01)
RASKIN ANNE (58-01)
RUQUET MICHEL (58-01)
TARDIEU CORINNE (56-01)
TARDIVO DELPHINE (56-02)
TASSERY HERVE (58-01)

PROFESSEURS DES UNIVERSITES

ABOUT Imad
(65)

MAITRES DE CONFERENCES DES UNIVERSITES – PRATICIENS HOSPITALIERS DES CSERD

ABOUDHARAM GERARD (58-01)	LAURENT MICHEL (58-01)
BANDON DANIEL (56-01)	LAURENT PATRICK (57-01)
BELLONI DIDIER (57-01)	LE GALL MICHEL (56-01)
BOHAR JACQUES (56-01)	MAILLE GERALD (58-01)
CAMOIN ARIANE (56-01)	PHILIP-ALLIEZ CAMILLE (56-01)
CAMPANA FABRICE (57-01)	POMMEL LUDOVIC (58-01)
CATHERINE JEAN-HUGUES (57-01)	PRECKEL BERNARD-ÉRIC (58-01)
GAUBERT JACQUES (56-01)	RÉ JEAN-PHILIPPE (58-01)
GIRAUD THOMAS (58-01)	ROCHE-POGGI PHILIPPE (57-01)
GIRAUDEAU ANNE (58-01)	STEPHAN GREGORY (58-01)
GUIVARC'H MAUD (58-01)	TAVITIAN PATRICK (58-01)
JACQUOT BRUNO (58-01)	TERRER ELODIE (58-01)
LABORDE GILLES (58-01)	TOSELLO ALAIN (58-01)
LAN ROMAIN (57-01)	

MAITRES DE CONFERENCES ASSOCIES

BLANCHET ISABELLE (56-01)
MENSE CHLOE (58-01)

ASSISTANTS HOSPITALIERS ET UNIVERSITAIRES

AL AZAWI HALA (56-01)	HAHN-GOLETTI LARISSA (58-01)
ANTEZACK Angeline (57-01)	LIOTARD ALICA (58-01)
BACHET-DORISON DAMIENNE (56-01)	
BALLESTER BENOIT (58-01)	MANSUY CHARLOTTE (58-01)
CAMBON ISABELLE (56-01)	MARTIN WILLIAM (56-01)
CASAZZA ESTELLE (56-01)	MATTERA REMI (56-01)
CASTRO ROMAIN (57-01)	MELLOUL SEBASTIEN (57-01)
DAVID LAURA (56-01)	PARFU ANNE (58-01)
	PASCHEL Laura (58-01)
DEVICTOR ALIX (58-01)	PILLIOL VIRGINIE (58-01)
DODDS MELINA (58-01)	REPETTO ANDREA (58-01)
DRAUSSIN THIERRY (56-02)	ROMANET YVAN (57-01)
DUMAS CATHY (57-01)	SANTUNIONE CHARLOTTE (58-01)
HADJ-SAID MEDHI (57-01)	SILVESTRI FREDERIC (58-01)
	VINAÏ MICHAEL (56-01)

ASSISTANT ASSOCIE DES UNIVERSITES

HOUVENAEGHEL Brice (57-01)
LE FOURNIS CHLOE (57-01)

Intitulés des sections CNU :

- **56^{ème} section:** Développement, croissance et prévention
 - o 56-01: Odontologie pédiatrique et orthopédie dento-faciale
 - o 56-02: Prévention – Epidémiologie – Economie de la santé – Odontologie légale
- **57^{ème} section:** Chirurgie orale; Parodontologie; Biologie Orale
 - o 57-01: Chirurgie orale - parodontologie - Biologie orale
- **58^{ème} section:** Réhabilitation orale
 - o 58-01: Dentisterie restauratrice – Endodontie – Prothèses – Fonction-Dysfonction – Imagerie – Biomatériaux

L'auteur s'engage à respecter les droits des tiers, et notamment les droits de propriété intellectuelle. Dans l'hypothèse où la thèse comporterait des éléments protégés par un droit quelconque, l'auteur doit solliciter les autorisations nécessaires à leur utilisation, leur reproduction et leur représentation auprès du ou des titulaires des droits. L'auteur est responsable du contenu de sa thèse. Il garantit l'Université contre tout recours. Elle ne pourra en aucun cas être tenue responsable de l'atteinte aux droits d'un tiers.

Remerciements

À Monsieur le Professeur FOTI Bruno,

Président du Jury
Professeur des Universités - Praticien Hospitalier
Université d'Aix-Marseille (Doyen)

Vous me faites l'honneur de présider mon jury de thèse.

Je vous remercie pour votre sympathie, votre bienveillance

Et la réponse rapide à mes sollicitations.

Votre implication au sein de l'université force l'admiration.

Soyez assuré de ma plus grande gratitude et de mon plus profond respect.

À Madame le Docteur PHILIP-ALLIEZ Camille,

Directeur de thèse
Maître de Conférences des Universités - Praticien Hospitalier DES CSERD
Université d'Aix-Marseille

*J'apprécie l'honneur que vous m'avez fait en me
proposant ce travail et en le dirigeant.*

*Je vous remercie pour votre gentillesse et vos
grandes qualités humaines dont vous faites preuves ;*

*Pour votre disponibilité permanente, votre
enseignement de qualité et pour votre grand soutien
dans l'aboutissement de cette thèse*

*Pour le sourire et la bonne humeur que vous nous
apportez tout au long de notre formation d'internat ;*

Pour contribuer à ce service uni et soudé

Trouvez ici la preuve de ma plus grande gratitude.

À Monsieur le Docteur LE GALL Michel,

Assesseur
Maître de Conférences des Universités - Praticien Hospitalier DES CSERD
Université d'Aix-Marseille

Je vous remercie de l'honneur que vous me faites d'être dans mon jury de thèse.

Votre qualité d'enseignement, votre sympathie, votre rigueur et les connaissances que vous nous apportez force l'admiration, et ne fait que confirmer la fierté de vous avoir en tant qu'enseignant ;

Je vous remercie sincèrement des nombreuses opportunités que vous nous offrez durant cet internat et de faire de ce service un service uni et soudé, avec de nombreux souvenirs.

Pour la qualité de votre enseignement

Qu'il me soit permis de vous témoigner l'expression

De ma gratitude et de mon profond respect.

À Madame le Docteur OUEISS Arlette,

Assesseur
Maître de Conférences Associé - Praticien Hospitalier
Université de Nice Sophia Antipolis

Je tiens grandement à vous remercier non seulement de m'avoir encouragée tout au long de ma préparation au concours de l'internat, d'avoir contribué à ma réussite, mais également de m'avoir prodigué un soutien fondamental dans mes années de formation.

Cette thèse témoigne de l'aboutissement après ces 3 années d'internat.

Votre grande gentillesse, votre dévouement, et votre bienveillance

Ainsi que l'estime que je vous porte,

Me rendent heureuse et fière de vous compter dans mon jury

Après toutes ces années passées à travailler à vos côtés.

À Madame le Professeur CHARAVET Carole,

Membre invité

Chef de service ODF, Professeur des Universités - Praticien Hospitalier
Université de Liège, Belgique

*Merci de l'honneur que vous me faites en ayant
accepté l'invitation de siéger à mon jury de thèse.*

*Votre dévouement, votre engagement et votre passion
pour le métier ne peut être qu'admirable,*

*Merci d'avoir toujours répondu présente et d'avoir été
disponible lorsque j'avais besoin de votre aide dans la
réalisation de certains travaux, d'avoir répondu à mes
questions et de m'avoir soutenue*

*Et ce malgré votre position en Belgique et
l'investissement qu'exigent vos nouvelles fonctions,*

*Je vous prie d'accepter l'expression sincère de mon
amitié et de mon plus profond respect.*

TABLES DES MATIERES

I	INTRODUCTION.....	1
----------	--------------------------	----------

Partie 1: Rappels sur les dysmorphoses antéro-postérieures

II	LA CLASSE II SQUELETTIQUE	2
-----------	--	----------

1	DEFINITION.....	2
2	OBJECTIF THERAPEUTIQUE DE LA CLASSE II.....	2
3	ESTIMATION DE CROISSANCE.....	3
4	LES MOYENS THERAPEUTIQUES DU TRAITEMENT ORTHOPEDIQUE DES TRAITEMENTS DE CLASSE II.....	4
5	EFFETS DES APPAREILS ORTHOPEDIQUES.....	4
5.1	<i>Action squelettique</i>	5
5.2	<i>Effets dentoalvéolaires</i>	6
5.3	<i>Action articulaire</i>	6
6	INDICATIONS ET CONTRE-INDICATIONS DES ACTIVATEURS.....	6
7	LIMITES DU TRAITEMENT ORTHODONTIQUE	6

III	LA CLASSE III SQUELETTIQUE.....	7
------------	--	----------

1	DEFINITION.....	7
2	INFLUENCE DE LA CROISSANCE.....	7
3	MOMENT DU TRAITEMENT	8
4	INTERETS DU TRAITEMENT ORTHOPEDIQUE PRECOCE DES DYSMORPHOSES DE CLASSE III	8
5	LES MOYENS THERAPEUTIQUES DU TRAITEMENT ORTHOPEDIQUE DES TRAITEMENTS DE CLASSE III	8
5.1	<i>Objectif et indications</i>	8
6	MOYENS THERAPEUTIQUES.....	9
6.1	<i>La protraction maxillaire par le masque faciale et freinage de la croissance mandibulaire :</i>	9
6.1.1	Effets indésirables.....	9
6.1.2	Indications et contre-indications.....	10
6.2	<i>Les appareils fonctionnels</i>	10
6.2.1	Effets indésirables.....	10
6.2.2	Indications et contre-indications.....	11

Partie 2 : Les plaques à ancrage osseux vissées

IV	PRESENTATION.....	12
-----------	--------------------------	-----------

V	TYPES DE PLAQUES UTILISEES.....	13
----------	--	-----------

1	LE SAS (SKELETAL ANCHORAGE SYSTEM) DE SUGAWARA (48).....	13
2	LE SYSTEME BOLLARD DE HUGO DE CLERCK (52).....	14
3	AUTRE SYSTEME DE MINI-PLAQUES : LE TUBE C	15
4	CHOIX DES SITES DE POSE	15
4.1	<i>Au maxillaire (56) :</i>	15
4.2	<i>A la mandibule (56) :</i>	16
4.3	<i>Pour le traitement des dysmorphoses de classe III.</i>	16
4.4	<i>La mise en charge</i>	16

VI	INDICATIONS ET CONTRE-INDICATIONS :	17
1	INDICATIONS :	17
2	CONTRE-INDICATIONS :	18
2.1	<i>Générales :</i>	18
2.2	<i>Contre-indications locales (60):</i>	18
VII	AVANTAGES ET INCONVENIENTS	19
1	AVANTAGES :	19
2	INCONVENIENTS	20
VIII	COMPLICATIONS PER ET POST-OPERATOIRES	21
1	COMPLICATIONS PER-OPÉRATOIRES	21
2	COMPLICATIONS POST-OPERATOIRES	21
3	COMPLICATIONS MECANIQUES	22
IX	CONCLUSION :	23

Partie 3 : les Adhésifs tissulaires et ciments osseux

X	INTRODUCTION	24
1	DEFINITION.....	24
2	UTILISATION DES ADHESIFS TISSULAIRES.....	25
3	IMPERATIFS DES ADHESIFS TISSULAIRES.....	25
4	FAMILLE DES ADHESIFS TISSULAIRES	27
XI	LES ADHESIFS DE FIBRINE :	28
1	PROPRIETES CHIMIQUES DE LA COLLE TISSEEL (BAXTER, DEERFIELD, ILLINOIS USA)	28
1.1	<i>Composition (83)</i>	28
1.2	<i>Polymérisation</i>	29
2	MECANISME D'ADHESION.....	29
3	POSOLOGIE ET MODE D'ADMINISTRATION DE TISSEEL.....	29
3.1	<i>Posologie (83)</i>	29
3.2	<i>Mode d'administration</i>	29
4	INDICATIONS ET CONTRE-INDICATIONS	30
4.1	<i>Indications thérapeutiques</i>	30
4.2	<i>Contre-indications</i>	30
5	AVANTAGES ET INCONVENIENTS DE L'UTILISATION DE CETTE COLLE.....	30
6	ADHESIFS DE FIBRINE COMMERCIALISES :	31
XII	SCELLANTS À BASE DE COLLAGÈNE ET DE PROTÉINES	32
1	BIOGLUE (CRYOLIFE, KENNESAW, GEORGIE) : ADHESIF A BASE DE PROTEINES.....	32
2	DURASEAL (CONFLUENT SURGICAL, INC., WALTHAM, MASSACHUTTS).....	32

XIII	LES MATERIAUX A BASE DE POLYMERES SYNTHETIQUES : LES CYANOACRYLATES	33
1	PROPRIETES CHIMIQUES	34
1.1	<i>Composition et propriétés chimiques</i>	34
1.2	<i>Examens bactériologiques de l'Histoacryl®</i>	37
1.3	<i>Polymérisation</i>	37
1.4	<i>Température de polymérisation</i>	37
2	PROPRIETES MECANIQUES	38
3	POSOLOGIES ET MODE D'ADMINISTRATION	38
3.1	<i>Posologie</i>	38
3.2	<i>Mode d'administration</i>	38
4	INDICATIONS ET CONTRE-INDICATIONS	39
4.1	<i>Indications (106)</i>	39
4.2	<i>Contre-indications</i>	39
5	AVANTAGES ET INCONVENIENTS	39
5.1	<i>Avantages</i>	39
5.2	<i>Inconvénients</i>	40
6	LES CYANOACRYLATES COMMERCIALISES	40
7	QUELQUES ETUDES SUR L'UTILISATION DES CYANOACRYLATES	41
XIV	AUTRES ADHESIFS SYNTHETIQUES	45
XV	LES CIMENTS OSSEUX : PMMA.....	46
1	PROPRIETES CHIMIQUES.....	46
1.1	<i>Composition</i>	46
1.2	<i>Différentes viscosités</i>	47
1.3	<i>Polymérisation</i>	48
1.3.1	<i>Ciment de PMMA modifié</i>	48
1.4	<i>Température de polymérisation</i>	49
2	PROPRIETES MECANIQUES	49
2.1	<i>Adhésion au niveau de l'os spongieux</i>	49
2.2	<i>Adhésion au niveau de l'os cortical</i>	50
2.3	<i>Module d'élasticité</i> :.....	50
2.4	<i>Fatigue du ciment osseux</i>	50
2.5	<i>Porosité du ciment osseux</i>	50
3	POSOLOGIE ET MODE D'ADMINISTRATION	51
3.1	<i>Posologie</i>	51
3.2	<i>Mode d'administration</i>	51
4	INDICATIONS-CONTRE-INDICATIONS.....	51
4.1	<i>Indications</i>	51
4.2	<i>Contre-indications</i>	51
5	AVANTAGES-INCONVENIENTS.....	52
5.1	<i>Avantages</i>	52
5.2	<i>Inconvénients</i>	52
6	CIMENTS OSSEUX A BASE DE PMMA COMMERCIALISES	53
7	AGENT DE LIAISON OSSEUX	56
7.1	<i>Composition et mode d'adhésion</i>	57
8	EXEMPLE D'ETUDE SUR LE PMMA.....	59
8.1	<i>Etude de Endres K. et al : A new adhesive technique for internal fixation in midfacial surgery (BioMedical Engineering OnLine, 2008)</i>	59
8.2	<i>Autres études</i>	60

XVI	LES ADHESIFS DENTAIRE	61
1	AGENT DE LIAISON DENTINAIRE ET OSSEUX	61
1.1	<i>Études sur les adhésifs dentinaires</i>	61
2	LES CIMENTS VERRES IONOMERES :	63
2.1	<i>Propriétés chimiques générales des GPC</i>	63
2.1.1	Composition	63
2.1.2	Polymérisation	64
2.1.3	Température de Polymérisation	64
2.2	<i>Propriétés mécaniques</i>	64
2.3	<i>Posologie et mode d'administration</i>	65
2.3.1	Posologie	65
2.3.2	Mode d'administration.....	65
2.4	<i>Indications et Contre-indications</i>	65
2.4.1	Indications	65
2.4.2	Contre-indications.....	65
2.5	<i>Avantages et inconvénients</i>	65
2.5.1	Avantages.....	65
2.5.2	Inconvénients	65
2.6	<i>Exemples de GPC commercialisés</i>	66
2.6.1	Polymérisation du Vitrebond	66
2.6.2	Polymérisation du XR Ionomer	67
2.6.3	Propriétés mécaniques Vitrebond™ (205).....	67
3	LES ETUDES INCLUANT LES ADHESIFS DENTAIRE	67
XVII	TABLEAU RECAPITULATIF DES ADHESIFS TISSULAIRES ET CIMENTS OSSEUX	70
XVIII	CONCLUSION	75
XIX	ANNEXES	A
1	ANNEXE 1 :	A
2	ANNEXE 2 :	D
2.1	<i>Macro et microstructure osseuse</i> :	D
2.2	<i>L'os réticulaire, l'os cortical et trabéculaire</i>	D
2.2.1	Le tissu osseux réticulaire	E
2.2.2	Le tissu osseux compact.....	E
2.2.3	Le tissu osseux spongieux.....	F
2.3	<i>Le remodelage osseux</i>	G
2.4	<i>Résumé de la composition de l'os</i>	H
2.5	<i>Comparaison histologique entre émail/ Dentine/ (tableau) (219)</i>	J
XX	TABLES DES ILLUSTRATIONS	K
XXI	TABLES DES TABLEAUX	L
XXII	BIBLIOGRAPHIES	I

I INTRODUCTION

Aujourd'hui, l'interception des dysmorphoses squelettiques antéro-postérieures (classe II et III) se réalise à l'aide d'appareils orthopédiques à ancrage dentoalvéolaire (1,2). Dans les cas de classes II squelettiques, l'utilisation de ce type de dispositif a un effet squelettique limité et provoque des effets secondaires multiples : des mouvements alvéolo-dentaires de type palato-versions des incisives maxillaires, et vestibulo-versions des incisives mandibulaires, avec une rotation horaire du plan palatin induisant celle du plan d'occlusion et du plan mandibulaire et une ouverture du compas mandibulaire (2,3,4). Dans les cas de classe III squelettiques, se produit une vestibulo-version des incisives maxillaires et une linguoversion des incisives mandibulaires (5,6,7) avec une rotation antihoraire du plan palatin (7,8,9,10) et une rotation horaire de la mandibule induisant une augmentation de la dimension verticale. (1,6,11).

Les plaques à ancrage osseux pourraient palier tout ou partie à ces problématiques (12,13,14). Or, ces plaques, qui sont actuellement vissées à l'os, ne peuvent être posées qu'à partir de l'âge de 11 ans pour des raisons de densité osseuse et après éruption de tous les germes permanents (1,14,15,16,17,18). L'interception de la dysmorphose est donc très tardive, entraînant son aggravation avec un traitement plus long et un possible recours à la chirurgie orthognathique.

C'est pourquoi nous nous sommes intéressés à un autre moyen potentiel de fixation de ces plaques tout en gardant les avantages d'un ancrage squelettique, et en éliminant les inconvénients inhérents au vissage : le collage. Est-il possible de coller ces plaques ?

L'utilisation de plaques fixées par le moyen d'un adhésif tissulaire pourrait alors être un bon compromis. Cela nous permettrait de stimuler/freiner la croissance maxillaire/mandibulaire avec une action purement squelettique sans compensation dentoalvéolaire et ce le plus précocement possible.

Ces plaques seraient collées sur la corticale osseuse externe au maxillaire et à la mandibule après élévation d'un lambeau d'épaisseur total, et le crochet émergerait au niveau de la gencive attachée. Le protocole serait simplifié, avec un collage rapide et efficace. Le choix de positionnement des plaques ne sera plus limité en fonction de la position des vis, et se fera en fonction de la dysmorphose que l'on souhaite corriger. Les tractions inter-arcades via des élastiques rendrait l'appareillage des moins encombrants.

Or, aucune étude scientifique n'a été menée jusqu'à présent dans le domaine de l'orthopédie dentofaciale (ODF) concernant l'utilisation d'adhésifs tissulaires ou ciments osseux entre une interface métallique et une interface osseuse.

La première partie de cette thèse fait un bref rappel sur les généralités de la classe II et III squelettique ainsi que sur les appareils existants pour traiter ces dysmorphoses. La seconde partie décrit brièvement le système des mini plaques à ancrages osseux vissées. Enfin, la troisième partie développera les principaux adhésifs tissulaires et ciments osseux existants et faisant l'objet de nombreuses recherches au cours de ces dernières décennies, pour enfin conclure sur les adhésifs qui pourraient potentiellement être utilisés comme moyen de fixation alternatif aux mini plaques à ancrage osseux vissées.

Partie 1 : Rappel sur les dysmorphoses antéro-postérieures

II La classe II squelettique

1 Définition

La dysmorphose de classe II (ou classe II squelettique) est définie par un décalage antéro-postérieur lié soit à une promaxillie, soit à une rétromandibulie, soit à l'association des deux (au niveau céphalométrique la valeur de l'angle ANB est supérieure à 4°). La classe II d'Angle (la première molaire mandibulaire se trouve dans une position distale par rapport à la première molaire maxillaire, et la canine étant en distocclusion) représente plus de trois-quarts de la population orthodontique (19).

Caractérisée le plus souvent par un contexte dysfonctionnel marqué, elle s'accompagne d'un préjudice esthétique variable, lié le plus souvent à une position rétrusive du menton et à des positions labiales anormales créant un profil convexe au niveau des tissus mous.

Des problèmes fonctionnels et pathologiques peuvent se surajouter, tel que le syndrome d'apnée-hypopnée obstructive du sommeil (SAOS) dans les cas de classes II sévères. La prévalence du SAOS chez l'enfant étant de 2 à 3% (2).

2 Objectif thérapeutique de la classe II

La réponse mandibulaire est un facteur déterminant dans la correction du décalage de classe II squelettique. Au fil des années, un des objectifs de traitement était de mieux potentialiser la croissance mandibulaire, clé de réussite thérapeutique, esthétique et fonctionnelle. La réduction du décalage squelettique par la croissance mandibulaire et la correction des relations occlusales contribuent à la normalisation des fonctions et permettent l'expression du potentiel de croissance sagittale de la mandibule. Pour certains auteurs, cette phase doit être réalisée très précocement afin que les capacités adaptatives de la croissance soient maximales (2).

De plus, l'amélioration esthétique peut apporter un réel bénéfice psychologique pour le jeune enfant qui est souvent l'objet de moquerie à l'école du fait d'une mandibule rétruse et des incisives maxillaires qui sont en « dents de lapin », et la correction du surplomb diminue les risques de traumatismes des incisives.

Cette correction squelettique améliore la stabilité des résultats obtenus en réduisant les compensations alvéolaires.

Pour réduire le décalage squelettique, il faut :

- Supprimer les verrous occlusaux pour libérer la croissance mandibulaire ;
- Stimuler et réorienter la croissance mandibulaire en propulsant la mandibule et en abaissant le condyle ;
- Freiner la croissance du maxillaire ;
- Contrôler la dimension verticale de la face et les rotations de croissance maxillaire et mandibulaire.

Le résultat de l'action orthopédique dépendra du potentiel de croissance résiduel de la mandibule, et de **l'âge à laquelle l'interception est réalisée.**

3 Estimation de croissance

Le pronostic est essentiellement basé sur l'estimation de la quantité et de la direction de la croissance résiduelle. Ces deux paramètres influencent l'évolution spontanée de la dysmorphose du patient mais aussi déterminent le choix de l'action thérapeutique à mettre en œuvre.

L'âge civil ne correspondant pas toujours aux âges physiologiques, il est nécessaire d'évaluer l'âge osseux du patient et de situer celui-ci sur sa courbe de croissance. Cette évaluation permet de déterminer la quantité de croissance résiduelle et d'estimer la vitesse de croissance.

Les travaux de Bjork ont montré que les courbes de croissance staturale, suturale et condylienne présentent le même profil, avec un pic de croissance pubertaire (20) (figure 1).

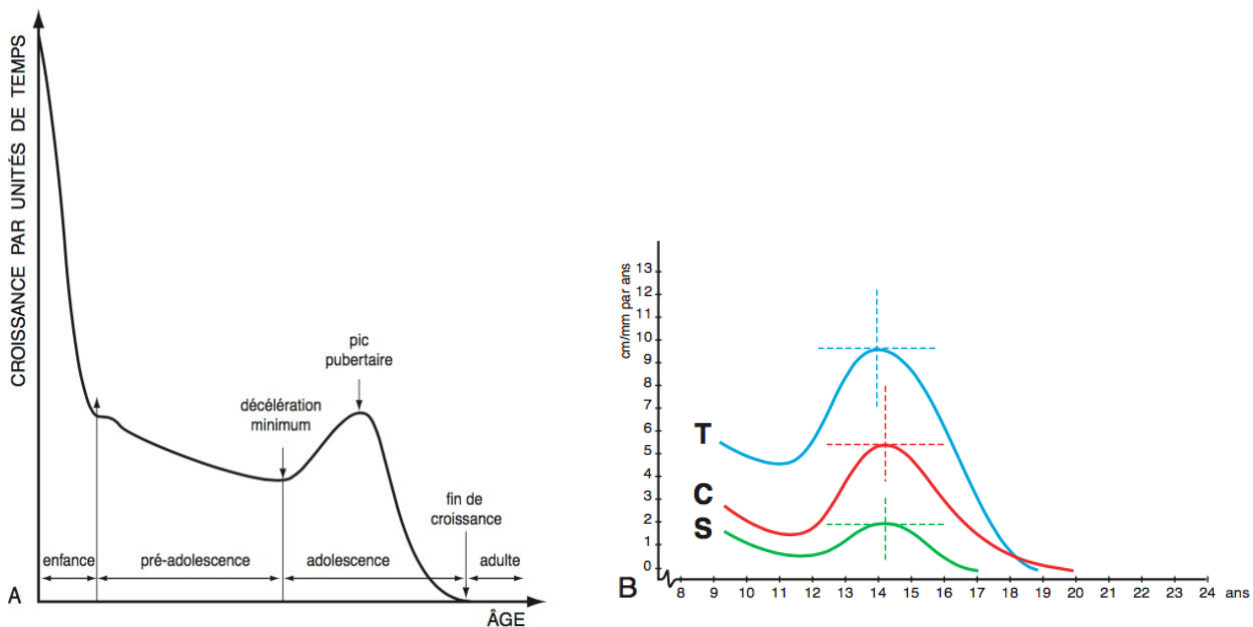


Figure 1: Courbes de Croissance selon Björk (20)

A. Courbe de croissance staturale selon Bjork

B. Similitudes et différences entre les courbes de croissance staturale, condylienne et suturale.

Il existe entre ces trois courbes deux différences notables :

- Le pic de croissance staturale précède de 6 mois les pics des croissances condylienne et suturale ;
- La croissance suturale se termine presque 2 ans avant la fin de la croissance staturale qui, elle, précède d'environ 1 an la fin de la croissance condylienne.

Ce pic de croissance pubertaire est plus précoce et moins intense chez les filles. Il se situe, pour Björk, environ vers 12 ans chez les filles et vers 14 ans chez les garçons, mais les variations individuelles sont importantes et nombreuses.

Même si la notion d'un pic de croissance pubertaire a été remise en question par différents auteurs qui observent plusieurs «pics» dans cette période (21) et malgré les variations individuelles, ces informations permettent d'optimiser le moment du début de traitement en choisissant pour intervenir soit :

- Une période de forte croissance et une quantité de croissance résiduelle importante lorsqu'on veut bénéficier d'une croissance favorable pour une action orthopédique ;
- Une période de croissance résiduelle faible lorsque l'on veut éviter d'aggraver une croissance défavorable (rotation postérieure) ;
- Une période sans croissance (après la fin de la croissance condylienne) en cas de chirurgie orthognathique pour éviter toute récurrence liée à une éventuelle croissance résiduelle.

4 Les moyens thérapeutiques du traitement orthopédique des traitements de classe II

Pour répondre à nos objectifs thérapeutiques et stimuler la croissance mandibulaire dans l'espoir d'obtenir une action squelettique, il existe de nombreux appareils orthopédiques à appuis dentoalvéolaires qui ont pour but la correction du décalage squelettique :

- **Les activateurs de classe II :**
 - Activateurs monoblocs rigides,
 - Activateurs élastiques,
 - Propulseurs (appareil de Herbst),
 - Activateurs souples.

Ils ont une action mandibulaire mais aussi maxillaire et peuvent permettre une amélioration du contexte fonctionnel. L'adjonction de FEO (Force Extra-Orale) permet de potentialiser leur effet maxillaire et surtout d'assurer un contrôle de la dimension verticale pour éviter les bascules des plans palatins et mandibulaires.

- **Les FEO** dont l'action est préférentiellement maxillaire en freinant la croissance de celui-ci et qui n'interviennent pas ou peu sur le contexte fonctionnel ;
- **Les appareils multi-attaches et les tractions inter-arcades (TIA) de classe II** en potentialisant leur effet orthopédique.

5 Effets des appareils orthopédiques

Le traitement des malocclusions de classe II par appareils amovibles a beaucoup évolué, cependant, il n'existe actuellement dans notre arsenal thérapeutique aucun appareil ayant une action purement squelettique sans compensation dentoalvéolaire néfaste, que ce soit avec les appareils amovibles ou les tractions inter-arcades avec les élastiques de classe II. Tous nos appareils orthopédiques qui existent pour stimuler la croissance mandibulaire sont à appui dentoalvéolaires, par conséquent de nombreux effets indésirables tant au niveau squelettique que dentaire se manifestent lors de l'utilisation de ces appareils.

5.1 Action squelettique

Ils ont une action de stimulation de la croissance mandibulaire et une action frénatrice sur la croissance maxillaire. Ils induisent aussi un remodelage du bord mandibulaire.

L'action frénatrice sur la croissance maxillaire résulte de la force antéro-postérieure exercée par les rétropulseurs étirés par la propulsion qui est transmise, par l'activateur, à l'arcade maxillaire et par suite à la base maxillaire (2).

La ligne d'action de la force passant en dessous du centre de rotation du maxillaire et par l'action des muscles rétropulseurs, on obtient (Figure 2) :

- Un allongement de la mandibule avec une **bascule horaire du plan palatin** ;
- Induisant une **bascule horaire du plan d'occlusion** ;
- Une bascule du **plan mandibulaire** ;
- Et une ouverture du compas mandibulaire (effet Khloen).

On a donc un effet verticale indésirable.

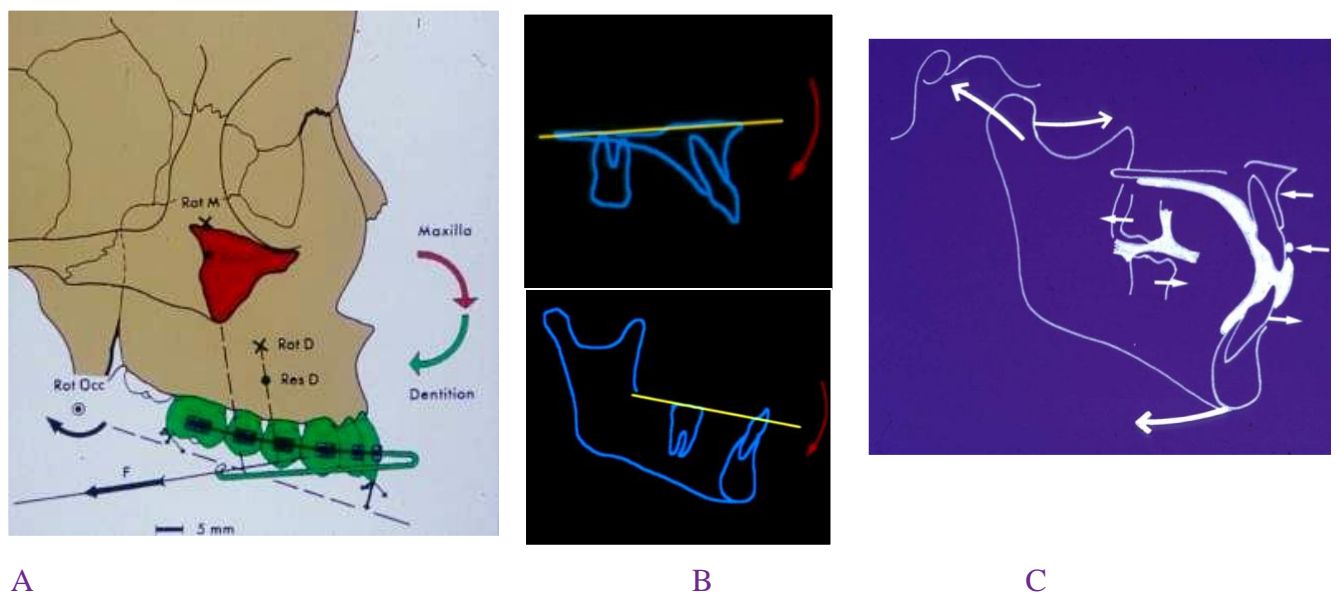


Figure 2 : Schémas des effets indésirables des appareils orthopédiques de classe II (Source : Pr Salvadori).

- A. Ligne d'action de la force passant en dessous du centre de résistance du maxillaire
- B. Rotation horaire du plan palatin et du plan mandibulaire
- C. Compensations dentoalvéolaires (vestibulo-version des incisives mandibulaires et palato-version des incisives maxillaires avec ouverture du compas mandibulaire).

Une FEO peut être ajoutée à l'activateur de classe II pour contrôler la dimension verticale et éviter la bascule horaire du plan palatin avec l'adjonction d'une FEO antérieure sur charnière (tel que l'activateur de Lautrou) (25, 26, 27).

5.2 Effets dentoalvéolaires

La force exercée par les muscles sus-hyoïdiens induit un glissement des arcades alvéolaires sur leur base.

L'activateur provoque ainsi :

- Une mésialisation de l'arcade mandibulaire qui tend à corriger la classe II occlusale et une vestibuloverision des incisives ;
- Une distalisation de l'arcade maxillaire qui contribue elle aussi à la réduction du décalage occlusal et s'accompagne d'une palatoverision des incisives maxillaires ;
- Une bascule horaire du plan d'occlusion qui favorise l'égression des incisives maxillaires.

Tous les appareils orthopédiques nécessitent un port minimum de 12 à 14 heures par jour, essentiellement nocturne, pendant 10 à 12 mois environ. L'amovibilité de la plupart de ces appareils fait que la coopération du patient est primordiale et conditionne notamment la réussite du traitement. L'efficacité des appareils orthopédiques dépend donc de la coopération du patient, particulièrement sollicitée du fait d'un système encombrant.

5.3 Action articulaire

La contraction du muscle ptérygoïdien latéral stimule la croissance condylienne qui est facilitée par la décharge condylienne assurée par l'interposition de résine respectant la règle du tripode de Degroote (2).

6 Indications et contre-indications des activateurs

Compte tenu de leurs effets dento-squelettiques importants, ils sont particulièrement indiqués dans les classes II squelettiques d'origine fonctionnelle, sans compensations alvéolaires, avec une typologie verticale hypo- ou mésodivergente.

Leurs contre-indications majeures concernent les hyperdivergences, les classes II d'origine héréditaire et les compensations alvéolaires de type palatoverision des incisives maxillaires et vestibuloverision des incisives mandibulaires.

7 Limites du traitement orthodontique

Ce sont les indications des traitements chirurgicaux :

- Les décalages squelettiques trop sévères qui sont impossibles à compenser au niveau alvéolaire dans le respect du parodonte et de l'équilibre fonctionnel ;
- Les dysmorphoses verticales ou les asymétries associées qui alourdissent le préjudice esthétique et compliquent les compensations alvéolaires ;
- Les profils à risque pouvant être aggravés par la correction alvéolaire du surplomb.

A Retenir :

- La correction de la classe II squelettique est idéalement obtenue en stimulant la croissance mandibulaire pour réduire le décalage squelettique. Le freinage de la croissance du maxillaire par une FEO peut y être associée si une prognathie maxillaire est diagnostiquée ;
- De nombreux appareils orthopédiques à appuis dento-alvéolaires existent pour stimuler la croissance mandibulaire pendant la période où le potentiel de croissance est favorable, mais provoquent tous les mêmes effets indésirables dentoalvéolaires et limitent considérablement l'action squelettique ;
- Aucun appareil orthopédique à ancrage purement squelettique existe pour stimuler la croissance mandibulaire et pour pallier aux effets indésirables.

III La classe III squelettique

1 Définition

Les dysmorphoses de classe III (ou classe III squelettiques) correspondent à un décalage des bases osseuses qui se caractérise à l'inverse de la classe II squelettique par une position relative trop antérieure de la mandibule par rapport au maxillaire. Dès 1930, Izard, et à sa suite beaucoup de cliniciens, ont insisté sur la pluralité des formes cliniques des dysmorphies de la classe III, décrivant ainsi trois origines possibles : ce décalage squelettique est lié soit à une prognathie mandibulaire, soit à une rétrognathie maxillaire, soit à l'association des deux (au niveau céphalométrique la valeur de l'angle ANB est inférieure à 0°) (22). Pour Delaire, la classe III se définit comme « l'ensemble des symptômes observés lorsque le corps mandibulaire est dans une position avancée par rapport à la base maxillaire prise comme référence qu'elle soit normale ou anormale » (23).

Le plus souvent, une classe III dentaire (définie par Angle comme une mésiocclusion des molaires mandibulaires par rapport aux molaires maxillaires) (24) et un inversé d'occlusion antérieur viennent s'associer à ce tableau clinique. Ces dysmorphoses lorsqu'elles sont prononcées sont responsables d'un véritable préjudice esthétique ayant des répercussions sociales et psychologiques non négligeables, même chez le jeune patient.

2 Influence de la croissance

La mandibule poursuit sa croissance 2 ans après celle du maxillaire. Dans le cas des classes III, cette quantité de croissance supérieure à celle du maxillaire est un facteur défavorable qui engendre une aggravation tardive de ces dysmorphoses, et provoque fréquemment leur récurrence. Aucune direction de croissance mandibulaire n'est totalement favorable dans une classe III. En effet, une croissance mandibulaire horizontale aggrave le décalage squelettique mais autorise l'utilisation de moyens thérapeutiques permettant de freiner son expression en réalisant une postéro-rotation. Une croissance verticale n'aggrave pas le décalage sagittal mais le transforme en dysmorphose verticale empêchant l'utilisation de certains moyens thérapeutiques. L'influence de la direction de croissance dépend du caractère extrême de cette typologie et de la quantité de croissance résiduelle (2).

3 Moment du traitement

L'intervention thérapeutique doit être précoce dans la grande majorité des cas, afin de rétablir au plus tôt le guide antérieur et de normaliser les fonctions pour orienter favorablement la croissance (25–27). Elle atténue le préjudice esthétique pendant la croissance apportant à l'enfant un bénéfice psychologique. L'orthopédie peut être instaurée dès 4 ou 5 ans, voire plus tôt (28).

Pour certains praticiens, cette phase orthopédique est réalisée quelle que soit la sévérité de la dysmorphose. Cependant il est extrêmement difficile de prévoir avec précision la quantité de croissance et le moment de la croissance squelettique (29,30).

Même si le choix concernant la date optimale de prise en charge des dysmorphoses de classes III fait toujours débat (en denture mixte, uniquement en denture mixte stable, seulement en denture adulte complète, en croissance quasi-achevée), la littérature montre que le traitement orthopédique entrepris avant le pic pubertaire, en fin de denture temporaire ou dentition mixte, est plus efficace, comme le précise Raberin (31).

4 Intérêts du traitement orthopédique précoce des dysmorphoses de classe III

- **Intérêts fonctionnels :** de nombreux auteurs préconise les bienfaits du traitement précoce qui permet d'influencer et de modifier le développement du complexe maxillo-facial durant la croissance (9,26,32–34). Pour Delaire (35) « le sujet traité suffisamment tôt (avant 6ans) peut avoir des adaptations suffisantes pour terminer avec un bon équilibre facial » et « la correction précoce des anomalies oro-faciales et cervicales améliore le développement du territoire frontal antérieur et du territoire sphéno-basilaire ». L'intervention précoce du praticien induirait un changement d'angulation adaptatif de la base du crâne, en augmentant l'angle sphénoïdal et en développant la partie frontale antérieure (27).
- **Intérêts esthétiques et psychologiques :** La principale caractéristique des classes III étant un visage avec un profil concave, responsable d'un véritable préjudice esthétique qui constitue le principal motif de consultation. Cet impact esthétique peut avoir de véritables répercussions sur le psychisme de l'enfant, justifiant sa prise en charge précoce. Pour Rabie, le traitement précoce permet d'éviter l'aggravation de ce préjudice (36).

5 Les moyens thérapeutiques du traitement orthopédique des traitements de classe III

5.1 Objectif et indications

Objectif

L'objectif du traitement orthopédique est de corriger le décalage squelettique par stimulation de la croissance maxillaire et/ou freinage et réorientation de la croissance mandibulaire, et rétablir une occlusion antérieure fonctionnelle.

Indications

Les appareils orthopédiques de la classe III sont à appuis dentoalvéolaires et présentent donc des effets indésirables, avec une composante verticale sur la croissance, et des compensations dento-alvéolaires. C'est pourquoi l'interception orthopédique est indiquée en période de croissance chez les sujets présentant une croissance mandibulaire moyenne ou horizontale et est proscrite chez les sujets hyperdivergents. L'importance des compensations alvéolaires initiales doit donc être prise en compte avant l'instauration d'une action orthopédique.

Elle est recommandée dans les classes III à forte composante fonctionnelle.

Cependant dans les cas limites, elle peut être utilisée comme test thérapeutique permettant de mieux évaluer la réponse mandibulaire.

6 Moyens thérapeutiques

6.1 La protraction maxillaire par le masque faciale et freinage de la croissance mandibulaire :

- **Le Masque de Delaire (figure 3) ;**
- **Le Masque de Petit.**

Ce sont des appareils extra-oraux qui permettent d'exercer une traction postéro-antérieure sur le maxillaire grâce à des tractions élastiques, allant de 150g jusqu'à 600g de chaque côté.

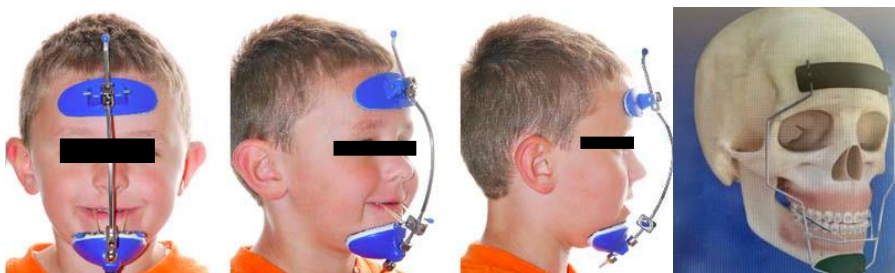


Figure 3: Masque de Delaire

6.1.1 Effets indésirables

De nombreuses études montrent les effets orthopédiques de ces appareils mais également les effets indésirables (5,28,37-42) :

La ligne d'action passant en dessous du centre de rotation du maxillaire, cette traction provoque:

- **Au niveau squelettique (5,28,37-42) :**
 - o Une avancée et une bascule du maxillaire autour de la suture frontomaxillaire ;
 - o Avancée du point A ;
 - o Action de freinage de la croissance mandibulaire, avec un recul du point B ;
 - o Rotation anti-horaire du maxillaire ;
 - o Rotation horaire de la mandibule avec une postéro-rotation responsable d'une augmentation significative de l'étage inférieur de la face et de la hauteur faciale totale.

- **Au niveau dento-alvéolaire (5,28,37–42):**
 - Une mésialisation de l'arcade maxillaire avec vestibulo- version des incisives maxillaires ;
 - Une linguoversion des incisives mandibulaires.
- **Au niveau esthétique :**
 - Une amélioration des rapports labiaux et une réduction de l'aplasie faciale.

Une **revue systématique** de 2015 avec une méta-analyse a rapporté que la correction de la classe III squelettique par un appareil à ancrage dento-alvéolaire avait beaucoup plus d'effets indésirables au niveau des incisives maxillaires et mandibulaires et moins d'action squelettique qu'un appareil à ancrage squelettique (42).

6.1.2 Indications et contre-indications

Ils sont particulièrement indiqués dans les classes III par rétrognathie maxillaire. Le traitement est d'autant plus efficace et rapide qu'il est précoce.

6.2 Les appareils fonctionnels

L'objectif de ces appareils étant de freiner la croissance mandibulaire et stimuler la croissance maxillaire afin de réduire le décalage squelettique de classe III en normalisant les fonctions. Les forces exercées sont induites uniquement par les pressions exercées par les tissus mous et la tension musculaire.

- Activateur de classe III d'Andresen,
- Le régulateur de Fränkel Type III,
- Le bionatorde Type III de Balters.

6.2.1 Effets indésirables

Ces appareils ont ainsi, comme dans les classes II, des répercussions dento-alvéolaires et squelettiques importantes. La ligne d'action passant en dessous du centre de rotation du maxillaire, cette traction provoque :

- **Au niveau squelettique :**
 - Rotation antihoraire du maxillaire ;
 - Rotation horaire de la mandibule avec une postéro-rotation responsable d'une augmentation significative de l'étage inférieur de la face et de la hauteur faciale totale.
- **Au niveau dentoalvéolaire :**
 - Une mésialisation de l'arcade maxillaire avec vestibulo- version des incisives maxillaires ;
 - Une linguoversion des incisives mandibulaires.

6.2.2 *Indications et contre-indications*

Ces appareils sont recommandés chez les sujets jeunes, méso- ou hypodivergents sans compensations alvéolaires trop importantes. Ils sont contre-indiqués chez l'hyperdivergent.

A Retenir :

- La correction de la classe III squelettique est idéalement obtenue en freinant la croissance de la mandibule et/ou en stimulant la croissance du maxillaire en fonction de l'étiologie, le plus précocement possible, afin de rétablir au plus tôt le guide antérieur et afin de normaliser les fonctions pour orienter favorablement la croissance ;
- Les classes III squelettiques d'origine héréditaire par prognathisme mandibulaire ont le plus mauvais pronostic au vu de la croissance tardive de la mandibule ;
- Le sens vertical est le plus important à maîtriser dans la correction de la classe III squelettique ;
- De nombreux appareils orthopédiques à appuis dentoalvéolaires existent pour freiner la croissance mandibulaire et stimuler la croissance du maxillaire.

Cependant tous ces appareils orthopédiques présentent de nombreux inconvénients non négligeables :

- Leur efficacité dépend de la coopération du patient, particulièrement sollicitée du fait d'un système encombrant avec un port généralement limité à 14h par jour au mieux ;
- L'appui dentoalvéolaires de ces appareillages limite leur action orthopédique, est responsable de nombreuses compensations dentoalvéolaires indésirables, et entraîne une postéro-rotation de la mandibule qui aggrave l'hyperdivergence

Ces considérations ont poussé certains auteurs à développer de nouveaux moyens d'ancrage prenant appui directement sur l'os, usant beaucoup moins de la coopération du patient et rendant l'appareillage plus acceptable.

Parmi ces systèmes à ancrage osseux, les miniplaques à ancrage osseux de De Clerck pour la correction du décalage squelettique dans les dysmorphoses de classe III, ont prouvé leur efficacité, en s'affranchissant des effets parasites dento-alvéolaires, permettant une action squelettique pure. Cet appareil est développé dans le chapitre 2.

Partie 2 : Les plaques à ancrages osseux vissées

Comme vu dans le chapitre précédent, l'interception orthopédique par le moyen d'appareils amovibles ou fixes à appuis dentoalvéolaires, provoquent de nombreux effets indésirables, avec une action limitée au niveau squelettique. Seuls les plaques à ancrages osseux vissées permettent d'obtenir un ancrage purement squelettique dans l'interception des dysmorphoses de classe III à partir de l'âge de 11 ans, et s'affranchissent des mouvements indésirables dentoalvéolaires. Tout d'abord, il est important de définir ce qu'est une plaque à ancrage osseux vissée, les différents types de plaques existantes, leurs indications, les avantages et inconvénients, les complications et leurs limites d'utilisation qui nous incite à envisager d'autres moyens de fixation, tels que la solution adhésive.

IV Présentation

L'utilisation des mini-plaques comme système d'ancrage orthopédique et orthodontique a été rapportée pour la première fois par Jenner en 1985 (43). Ce sont des plaques d'ostéosynthèse modifiées utilisées classiquement dans le cadre de la chirurgie orthognatique. L'introduction de ce système d'ancrage en orthodontie a surtout été codifiée au cours de ces dix dernières années par Hugo De Clerck (44) et Junji Sugawara (45).

1 Généralités

Ce sont des plaques d'ostéosynthèses modifiées qui peuvent être positionnés sur de nombreux sites au niveau de la corticale osseuse externe de la mandibule et du maxillaire.

La principale différence réside dans la modification de leurs extrémités afin qu'elles puissent s'adapter aux auxiliaires orthodontiques (46) :

- Leur épaisseur est d'environ 1,5mm ;
- Fabriquée en Titane ou en alliage Titane ;
- Existent en différentes forme et tailles (46,47) ;
- Elles peuvent être pliées ou découpées afin d'être adaptées au contour de la corticale au niveau du site d'insertion (46) ;
- Elles sont temporairement fixées par des vis mono-corticale (système décrit dans l'étude de Sugawara et al (48).

Toutes les plaques sont composées de 3 parties : la tête, le bras et le corps (Figure 4) (47).

- **La tête :**
 - o C'est la partie exposée en bouche, qui émerge au niveau de la gencive attachée (47) ;
 - o Existe sous plusieurs formes : circulaire (49), en crochet (48) ou en tube (50,51) qui permettent la fixation des systèmes de traction orthodontique ;
 - o Certaines sont flexibles, leur forme pouvant être modifiée à souhait.

- **Le bras**
 - De forme rectangulaire ou ronde ;
 - Transgingival ou transmuqueux, et traverse les tissus mous au niveau de la jonction mucco-gingivale.

- **Le corps**
 - Sous-périosté ;
 - Fixé à l'os par 2 ou 3 vis de fixations ;
 - Il peut être de 4 formes différentes : T, L, Y, I.

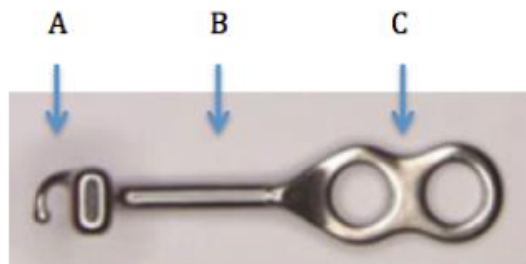


Figure 4 : Les différents composants d'une miniplaque : A : la tête, B : le bras, C : le corps (52)

Le choix du type de plaque (53) (en T, L, Y, I), de la longueur du bras (5, 7, 10mm) et du nombre de vis, repose sur plusieurs paramètres :

- Le site d'insertion
- La densité osseuse (2 ou 3 vis)
- La profondeur du vestibule
- La typologie faciale
- La nécessité thérapeutique

Les vis de fixations mono-corticales sont fabriquées à partir de Titane et ne présentent pas de traitement de surface. Elles sont auto-tarandantes et mesurent en général de 5 à 7 mm et 1,2 à 2, 3 mm de diamètre (46,50,53,54).

V Types de plaques utilisées

Actuellement 3 grands systèmes de plaques sont majoritairement utilisés.

1 Le SAS (Skeletal Anchorage System) de Sugawara (48)

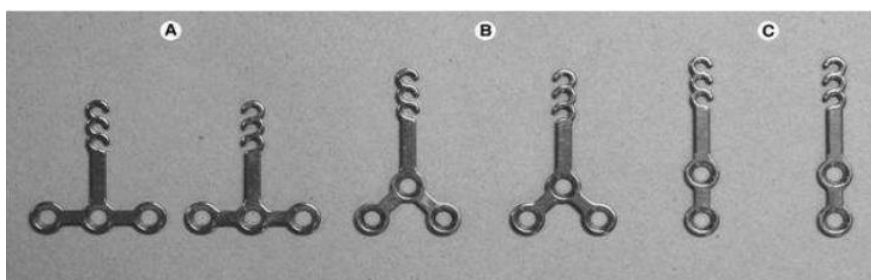


Figure 5 : Le SAS de Sugawara. (A) plaque en T, (B) en Y, (C) en I (48)

La tête comporte 3 crochets, permettant un ajustement des tractions orthodontiques (Figure 5). Le bras existe en 3 longueurs (6,5 - 9,5 - 12,5 mm) afin de s'adapter à la morphologie du patient.

2 Le système Bollard de Hugo De Clerck (52)

Les systèmes d'ancrages squelettiques Bollard (52), créés par le professeur Hugo De Clerck, sont réalisés en titane pur. Les 3 parties constituant les miniplaques sont fabriquées sans procédure de pliage, en une seule pièce. Aucun traitement thermique n'est nécessaire, ce qui réduit considérablement les risques de fractures.

Différents types d'ancrage Bollard sont disponibles : avec et sans crochet.

- Le système de connexion sans crochet (Figure 6), est constitué d'une unité de fixation qui comprend 2 gorges d'un diamètre de 0.045 inch permettant l'insertion d'un arc de connexion carré d'une taille maximale de 0.032x0.032" fixé par la vis de verrouillage. Ces arcs auxiliaires permettent de relier l'ancrage squelettique au dispositif orthodontique.
- Le système Bollard avec crochets (Figure 7) (52) est plus petit que son homologue sans crochet et contient un tube de section 0.020x0.020". Le crochet permet de fixer directement des élastiques utilisés dans les cas de tractions orthopédiques de classe III squelettique ou des ressorts hélicoïdaux pour la distalisation de l'arcade maxillaire chez l'adulte.




Figure 6 : Système de Bollard sans crochet. Mini-plaque mandibulaire (à gauche) et maxillaire (à droite), : avec M (corps), C (barre de connexion), F (unité de fixation) ; S : vis de verrouillage(52)



Figure 7 : Système de Bollard avec crochet. Mini-plaques mandibulaires (à gauche) et maxillaire (à droite) (52)

3 Autre système de mini-plaques : le tube C

Un système de miniplaque avec tube intégré, le tube C (51,55) est une alternative aux minivis ou aux miniplaques conventionnelles, lorsque leur utilisation n'est pas souhaitable en raison d'obstacles anatomiques.

C'est un système de plaque miniature, afin de faciliter l'insertion de la miniplaque. Grâce à son petit tube creux de section ronde, situé au niveau de la tête du système d'ancrage (figure 8), ce système peut avoir 2 fonctions :

- Faire office de tube orthodontique et recevoir un arc droit ;
- Faire office de crochet sur lequel des élastiques pourront être fixés.



Figure 8 : Tube en C. De gauche à droite : Tube C en I et en croix (55)

4 Choix des sites de pose

4.1 Au maxillaire (56) :

- **Dans les secteurs postérieurs :** au niveau des piliers malaires, entre les 1^{ères} et 2^{èmes} molaires (zone de densité osseuse maximale). Pour les hyperdivergents ou faces longues, les plaques en « I » sont les plus utilisées, alors que chez les hypodivergents ou faces courtes, les plaques en « T » sont les mieux adaptées.
- **Dans le secteur antérieur :** au niveau des piliers canins maxillaires (entre la canine et la première prémolaire, en arrière du frein latéral). Les plaques en « I » seront préférées. L'émergence de la tête doit se faire impérativement à distance des freins latéraux.

4.2 A la mandibule (56) :

- En postérieur : Entre la 1^{ère} et 2^{ème} molaire. Les plaques en « T » sont préférables dans cette zone car le vestibule de cette zone n'est pas profond avec une courbure corticale externe marquée.
- En antérieur :
 - Entre la canine et la première prémolaire (plaques en « T » ou en « L ») ;
 - Entre l'incisive latérale et la canine (plaques en « L » ou I).

4.3 Pour le traitement des dysmorphoses de classe III.

Les mini-plaques doivent être positionnées (57) (figure 9) :

- Au maxillaire : sur les crêtes zygomatiques ou parois latérales nasales ;
- A la mandibule : entre l'incisive latérale et la canine, ou plus rarement entre la canine et la première prémolaire.

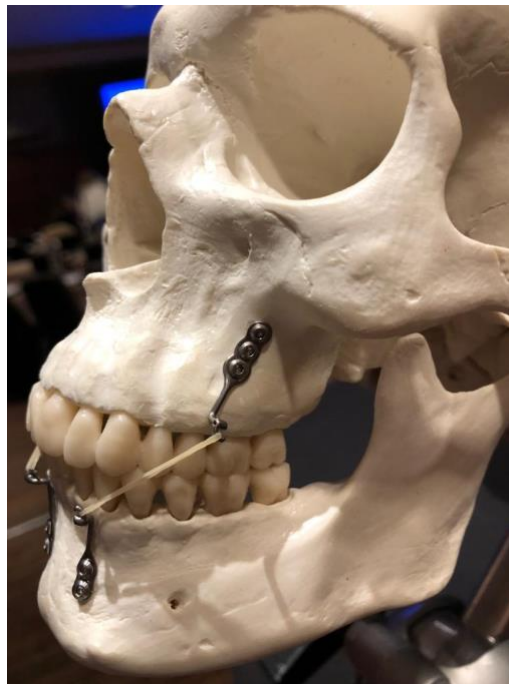

Figure 9 : Illustration des sites de pose des miniplaques dans le traitement des classes III squelettiques (50).

4.4 La mise en charge

La mise en charge peut être immédiate. Le premier mois, les forces utilisées n'excédant pas 100-150 g, l'inflammation osseuse disparaissant à 15 jours environ.

VI Indications et contre-indications :

1 Indications :

- **Ces mini-plaques ont avant tout été utilisées dans la réalisation de mouvements dentaires compliqués chez l'adulte, et ont permis de repousser les limites de l'orthodontie :**
 - Lors des échecs de mini-vis (47) : le nombre de vis de fixation augmente significativement leur taux de succès, en comparaison avec celui des minivis.
 - Mouvement de distalisation ou de mésialisation en masse ;
 - Distalisation ou mésialisation des canines maxillaires, des molaires maxillaires, des molaires mandibulaires ;
 - Correction d'arcades asymétriques ;
 - Ingression d'une dent, ou d'un groupe de dents ;
 - Redressement de molaire ;
 - Mise en place de dent retenue/ incluse ;
 - Lorsque l'ancrage dentaire est insuffisant.

- **Correction orthopédique des classes III squelettiques :**
 - De Clerck et al (1,14) ainsi que Heymann et al (58) ont proposé l'utilisation de ces mini-plaques dans le traitement orthopédique des dysmorphoses de classe III de Ballard (Figure 10), dans le but de maximiser les effets orthopédiques en stimulant la croissance maxillaire et freinant la croissance mandibulaire avec une réorientation de la croissance mandibulaire, et de s'affranchir ainsi des mouvements indésirables alvéolodentaires.

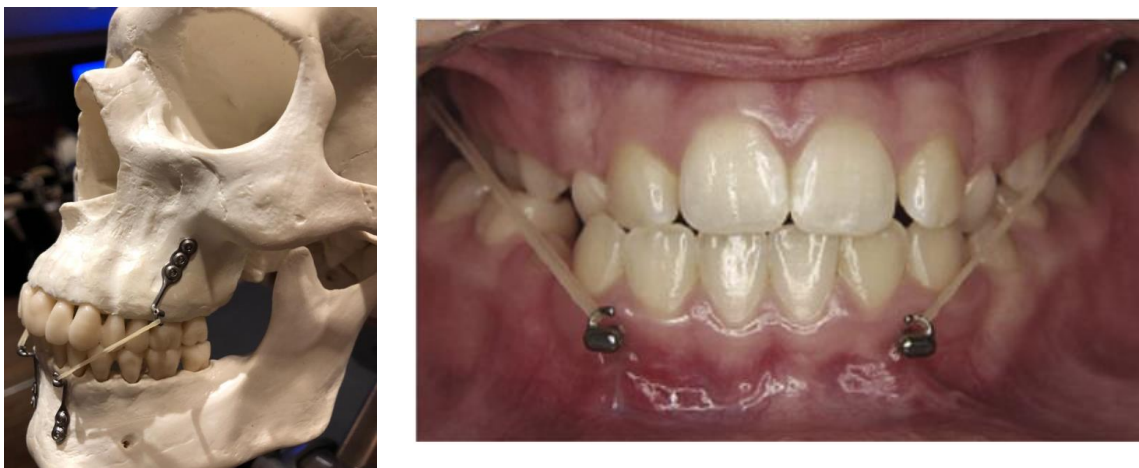


Figure 10 : Correction orthopédique de la classe III squelettique avec le système Bollard. Les élastiques de classe III sont reliés aux unités de fixation (50).

2 Contre-indications :

2.1 Générales :

Commune à toute chirurgie

- Chez les patients présentant une irradiation cervico-faciale ou un haut risque d'endocardite infectieuse ;
- Déconseillé pour les patients présentant un diabète insulino-dépendant non équilibré ou immunodéprimés (risque infectieux).

D'autres facteurs (59):

- Certains médicaments entravant la cicatrisation osseuse et muqueuse (biphosphonates, immunosupresseurs, anti-épileptiques, anti- agrégants plaquettaires, anticoagulants...) et provoquant la perte des plaques ;
- Une consommation tabagique supérieure à 10 cigarettes par jour (mauvaise cicatrisation et une résorption osseuse autour des vis de fixation) ;
- Hugo De Clerck (1) déconseille la pose des miniplaques avant l'âge de 11 ans du fait de la difficulté de la mise en place chirurgicale liée à l'insuffisance de hauteur alvéolaire au maxillaire et à l'impossibilité d'insertion avant l'éruption de la canine à la mandibule au risque de léser le germe. Mais également du fait de l'immaturation osseuse, empêchant la stabilité primaire des vis de fixation.

2.2 Contre-indications locales (60):

- Mauvaise hygiène bucco-dentaire entraînant une inflammation gingivale : cause majeure d'échec des miniplaques ;
- Une réduction de l'ouverture buccale empêchant l'insertion chirurgicale des miniplaques.

VII Avantages et inconvénients

1 Avantages :

D'après la littérature , le taux de succès des miniplaques varie entre 94 %, dans le traitement de cas divers (61), et 97 %, dans le traitement orthopédique des classes III squelettiques (44). En 2012, une revue systématique (62) rapporte un taux de succès des miniplaques supérieur à 90%. Pour Sugawara, cette fiabilité représente leur plus grand avantage (47).

Elles permettent une amplitude de mouvement dentaire élargie

- Les mini-plaques peuvent être placées au niveau de sites osseux autres que la crête alvéolaire, à distance des racines dentaires et des structures anatomiques sensibles (46,47) ;
- Elles offrent donc l'avantage de réduire le risque de lésions tissulaires (impact radiculaire, etc), mais aussi de permettre un libre mouvement des racines devant être déplacées, au-delà du système d'ancrage. Ainsi, en cas de mouvement de grande amplitude, (ex : distalisation, ingression), le déplacement souhaité peut être réalisé en totalité, sans obstacle (60,63,64).

Elles permettent un ancrage squelettique dans l'interception orthopédique des classes III à partir de l'âge de 11 ans :

- Les mini-plaques sont particulièrement efficaces dans la correction de béances sévères et de malocclusions de classe III squelettique par rétrognathie maxillaire ;
- Les études (1,14,51) ont montré une véritable action squelettique dans la correction des dysmorphoses de classe III, sans compensation dentoalvéolaire en seulement 1 an avec :
 - o Une avancée significative de tout l'étage moyen (stimulation de la suture maxillo-malaire, avancée maxillaire et sous-orbitaire) ;
 - o Un freinage de la croissance mandibulaire ;
 - o Amélioration significative des rapports inter-maxillaires ;
 - o Correction du décalage squelettique et donc du profil cutané ;
 - o Correction de l'inversé d'occlusion ;
 - o Correction de la classe 3 molaire ;
 - o Normalisation des rapports labiaux ;
 - o Libération des voies aériennes, amélioration de la fonction ventilatoire, masticatoire et lingual.
- Elles permettent ainsi de diminuer le besoin de coopération du patient qui se limite alors au changement journalier des élastiques et à l'hygiène bucco-dentaire ;
- L'application de forces orthopédiques intermaxillaire est continue, 24 heures sur 24, en stimulant la croissance maxillaire, et en réorientant la croissance mandibulaire ;
- Elles évitent les compensations dento-alvéolaires grâce à l'ancrage purement osseux et non dentaire des miniplaques.

Stabilité

- La stabilité primaire des miniplaques dépend de la rétention mécanique des vis de fixations dans l'os, contrairement aux implants classiques (65,66), ce qui permet une mise en charge immédiate sans attendre l'ostéointégration ;
- La stabilité des miniplaques est supérieure à celle des minivis (66).

2 Inconvénients

Inconvénients inhérents à l'acte chirurgical

- L'utilisation des miniplaques implique deux interventions chirurgicales avec décollement sous périoste : une pour l'insertion et une pour la dépose (1,45) ;
- Les suites opératoires peuvent être marquées par un œdème parfois important ;
- Leur mise en place est considérée comme un acte invasif.

Coût financier

- Un des principaux inconvénients de l'utilisation des miniplaques est leur coût relativement élevé (47,60).

Inconvénients dans le traitement orthopédique de Classe III squelettique chez les enfants :

- Cette chirurgie impose la présence d'une hauteur d'os alvéolaire et d'une épaisseur d'os corticale externe suffisantes, ce qui rend plus délicate la pose des miniplaques au maxillaire chez l'enfant, et entraîne un taux d'instabilité supérieur.
- La fixation de vis dans les régions où l'os cortical est mince peut endommager des structures anatomiques telles que les nerfs, les vaisseaux, les racines des dents, et les germes des dents permanentes (67,68) ;
- A la mandibule, leur insertion nécessite également une éruption complète de la canine. En retardant l'âge de début de traitement, les effets squelettiques attendus sont clairement réduits, car le potentiel de croissance résiduel est diminué (52) ;
- Ces plaques ne peuvent être posées selon H. De Clerck qu'à partir de l'âge de 11 ans chez les filles, et environ 12 ans chez les garçons, âge à partir duquel la densité osseuse permettra une stabilité primaire des vis de fixation, et après éruption de tous les germes permanents pour qu'ils ne soient pas lésés (16,17,30–33). L'interception de la dysmorphose se réalise alors assez tardivement, entraînant son aggravation, un traitement plus long et un possible recours à la chirurgie orthognathique provoquant une perte de chance pour les patients très jeunes (*voir partie I : Intérêts du traitement orthopédique précoce des dysmorphoses de classe III*) ;
- Ainsi les mini-plaques d'ancrage vissées ne sont pas adaptées aux traitements des classes II squelettique qui doivent se faire avant le pic de croissance, et les traitements précoces et très précoces des dysmorphoses de classe III.

VIII Complications per et post-opératoires

1 Complications per-opératoires

Différentes complications consécutives à la fixation des miniplaques sont décrites (69,70)

- Contact entre les vis de fixation et les racines adjacentes,
- Contact entre les vis de fixation et l'os cortical de la paroi des sinus sans perforation de la membrane de Schneider,
- Lésions radiculaires (perforations).

Ces 3 complications sont également décrites en cas d'utilisation de vis de fixation les plus courtes possibles (4 mm) (70).

D'autres complications sont décrites (69,70)

- Glissement de la vis lors du forage,
- Erreur d'angulation du chemin d'insertion des vis de fixation,
- Fracture des miniplaques (54).

Le manque d'expérience du praticien, dans la réalisation du lambeau d'accès, joue un rôle important dans les échecs et les complications lors de l'insertion des miniplaques. Cependant, le facteur le plus important reste une bonne hygiène bucco-dentaire pour promouvoir une bonne santé des tissus (69). Les erreurs opérateur-dépendantes peuvent être minimisées par l'utilisation d'un modèle virtuel en 3D permettant la planification de la mise en place de l'implant (69).

2 Complications post-opératoires

La réalisation d'un lambeau muco-périosté peut engendrer des complications post-opératoires (60) augmentant la morbidité associée à la chirurgie (47) tels que :

- Un œdème post-chirurgical des tissus mous, engendrant un inconfort adjacent au site d'implantation. Sa durée d'environ 5 jours est plus ou moins bien tolérée par les patients. C'est un des principaux inconvénients liés à l'utilisation des miniplaques (46,60,63,69) ;
- Une inflammation des tissus mous environnants (60) et une irritation tissulaire (69) ;
- Une prolifération tissulaire recouvrant la boucle de la plaque au niveau de la zone transmuqueuse (69) ;
- Une infection chronique avec un écoulement purulent (69) ;
- Une ostéonécrose sous la plaque due à l'inhibition de la circulation sanguine dans l'os cortical par compression excessive de la plaque (61).

3 Complications mécaniques

Des complications d'ordre mécanique peuvent avoir lieu.

Ces complications sont d'origine purement mécaniques ou bien secondaires à des phénomènes infectieux, comme le

- Dévissage des pièces d'ancrage de la miniplaque (60,69) ;
- La mobilité des miniplaques (69) ;
- La fracture des vis de fixation (69) ;
- L'instabilité des miniplaques (61).

Le taux d'échec dû à la mobilité est plus élevé chez les patients en période de croissance que chez les adultes, car leurs structures anatomiques sont immatures, rendant le protocole d'insertion plus difficile.

De plus, la plupart des miniplaques chez ces jeunes patients étant en place depuis plus de 18 mois, un remodelage osseux plus important peut également expliquer un taux d'échec plus élevé (63).

Afin de réduire considérablement les risques d'infections post-opératoires, il est indispensable de prévenir l'inflammation du tissu péri-implantaire en éduquant les patients à l'hygiène bucco-dentaire, et en effectuant un nettoyage professionnel régulier des parties du système d'ancrage exposées à la cavité orale (61,63). De plus, le bras de la miniplaque doit transfixer la muqueuse au niveau de la jonction muco-gingivale ou bien à 1 mm de la gencive attachée afin de permettre une fermeture étanche, essentielle à une bonne cicatrisation des tissus mous (47,63).

IX Conclusion :

Les miniplaques à ancrages osseux vissées offrent de nombreux avantages notamment dans l'interception de la classe III squelettique avec un remodelage osseux des maxillaires, et une véritable action sur la croissance (**loi de Wolff « l'os se remodèle en fonction des contraintes exercées sur lui » (71)**) avec des résultats très intéressants qu'aucun autre appareil orthopédique ne peut égalé jusqu'à présent.

Cependant, la méthode de fixation par vis des miniplaques présente un inconvénient majeur : la prise en charge tardive des dysmorphoses à partir de l'âge de 11 ans pour obtenir une stabilité primaire des vis, et également pour éviter de léser les germes des dents permanentes. La classe II squelettique, qui doit être interceptée au moment où le potentiel de croissance est le plus favorable selon la courbe de croissance de Björk, ne peut être traitée par ce système beaucoup trop tardif.

Ce fut le motif pour rechercher une fixation alternative pour les miniplaques dans la région craniofaciale : la fixation adhésive de ces plaques.

Est-il possible de coller ces plaques ? Aucune étude sur les ancrages osseux collés n'a été conduite jusqu'à présent dans notre discipline, en ODF.

L'avantage de pouvoir coller ces plaques seraient multiples :

- Tout d'abord permettre une interception précoce de la dysmorphose dans la dimension antéro-postérieure, vers l'âge de 8-9 ans que ce soit pour les classe II ou III squelettique
- Diminuer le temps de traitement, et d'empêcher l'aggravation de la dysmorphose en agissant le plus tôt possible ;
- Réduire les interventions de chirurgies orthognathiques ;
- Obtenir une correction purement squelettique et supprimer tous les effets parasites alvéolo-dentaires ;
- Et enfin, faciliter le protocole de la mise en place des plaques et éviter de léser les germes permanents.

Le prochain chapitre traitera donc des colles biocompatibles existantes utilisées comme dispositif médicale, afin de déterminer à travers les études leurs propriétés mécaniques et de sélectionner celles qui auraient des propriétés cohésives et adhésives significatives sur l'os et le métal et qui présenteraient une résistance aux contraintes et aux forces de cisaillements similaires à celles exercées dans les traitements orthopédiques, c'est à dire entre 150g et 250g. Ces colles potentielles pourraient à l'avenir être utiliser comme moyen de fixation sur les plaques métalliques à la place des vis.

Partie 3 : Les adhésifs tissulaires et ciments osseux

X INTRODUCTION

Les chirurgiens utilisent des adhésifs tissulaires depuis le début du XIXe siècle (72). La colle tissulaire a connu une évolution à partir des années 1950, et est souvent utilisée dans les services d'urgences et les blocs opératoires en tant qu'alternative au fil de sutures, agrafes et strips pour les plaies fraîches et sans risques infectieux. En revanche, leurs indications dans le domaine médical et chirurgical sont encore mal connues, de ce fait rarement proposées.

1 Définition

Les adhésifs tissulaires sont des matériaux adhésifs obtenus à partir d'un organisme biologique ou obtenus synthétiquement et utilisés dans les tissus vivants.

Selon la norme DIN EN 923: 2016-03, un adhésif est une substance non métallique capable de lier des matériaux par l'adhésion de surface et sa résistance interne (cohésion). Conformément à la définition de la norme DIN EN 923, le ciment osseux est également considéré comme un adhésif. D'un point de vue mécanique, l'adhésif pourrait agir sur toute la surface, fournissant une distribution surfacique uniforme des forces physiques (Figure 11).

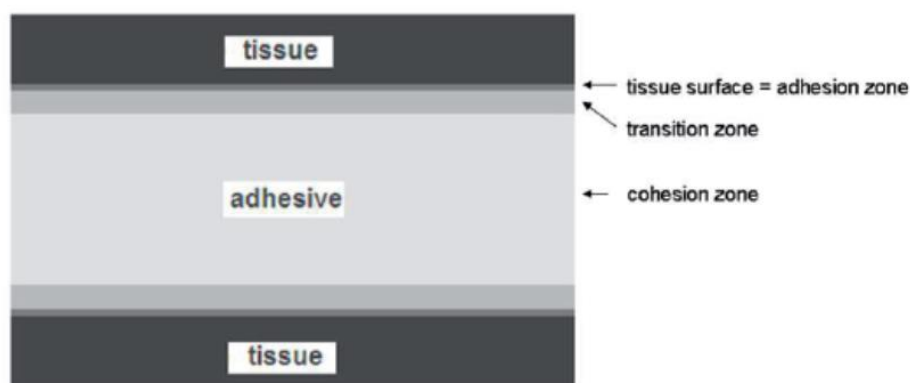


Figure 11: Coupe transversale de surfaces collées (tissus) (73)

Les colles et les adhésifs se fixent sur une surface impliquant principalement une attraction moléculaire (74), tandis que les ciments ne forment pas de liaison chimique avec la surface mais fonctionnent principalement par verrouillage mécanique.

2 Utilisation des adhésifs tissulaires

Il existe très peu d'études dans la littérature sur l'utilisation des adhésifs.

Cependant la recherche tant à s'intéresser depuis ces dix dernières années à de nouveaux modes de fixations utilisant des adhésifs ou des ciments osseux trouvant leurs indications :

- Pour la fermeture de plaies de tissus mous à la place de dispositifs mécaniques tels que les sutures ou les agrafes ;
- Adhésion cutanée ;
- Hémostase ;
- En traumatologie pour la fixation des fractures osseuses ;
- Fixations des prothèses, implants, dispositif médical.

On retrouve dans la littérature 4 spécialités médicales principales qui utilisent dans leurs pratiques des adhésifs tissulaires et ciments osseux, et dans lesquelles on retrouve de nombreuses publications portées principalement sur des expérimentations animales et des rapports de cas cliniques :

- Oto-rhino-laryngologie (ORL) ;
- Ophtalmologie ;
- Chirurgie orthopédique ;
- Chirurgie maxillo-faciale.

Actuellement en chirurgie buccale et maxillo-faciale, les adhésifs et ciments osseux ont un rôle minime, avec une utilisation limitée mais cela tend à évoluer rapidement (75).

L'idée de la liaison osseuse à l'aide de matériaux biologiques a été proposée par Gluck, à Berlin, il y a plus d'un siècle. Des ciments et des adhésifs ont été utilisés pour la fixation des fractures, la réparation des défauts et la fixation des prothèses.

Cependant aucune étude scientifique n'a été menée jusqu'à présent dans le domaine de l'orthopédie dentofaciale (ODF) concernant l'utilisation de ces adhésifs tissulaires ou ciments osseux pour coller des dispositifs métalliques à l'os.

La recherche a été effectuée à partir de base de données : Google Scholar, Pubmed (Medline), EM premium (EMC) et la Cochrane Collaboration. Les mots clés suivants ont été utilisés : « Skeletal Anchorage System », « Bone adhesives », « Bone cement », « tissue adhesives », « glue », « orthopedic surgery », « maxillo-facial surgery ».

3 Impératifs des adhésifs tissulaires

Un adhésif osseux est un dispositif implantaire, qui est en contact avec les tissus et les os pendant une durée permanente (> 30 jours). Les dispositifs médicaux sont réglementés par les autorités de l'État. Aux États-Unis, cette opération est effectuée par la Food and Drug Administration (FDA). Au sein de l'Union européenne (UE), le règlement sur les dispositifs médicaux (MDR) 2017/745 définit les règles et les exigences pour mettre un dispositif médical sur le marché (76).

L'adhésif tissulaire idéal doit selon Bauer et Smith (77) :

- **Être biocompatible**
 - Avoir une cytotoxicité minimale : aucune toxicité locale ou systémique, cancérogénicité et tératogénicité de l'adhésif ou de ses produits de dégradation ;
 - Avoir une réaction exothermique minimale et pouvoir se dégrader avec une réponse inflammatoire minimale ;
 - Ce n'est qu'après confirmation de la biocompatibilité que le produit peut être testé pour son efficacité dans l'essai clinique, qui est également prescrit par les autorités réglementaires.

- **Être biodégradable :**
 - L'adhésif osseux se dégrade de manière à être remplacé par du tissu osseux : par dégradation chimique (par exemple, une hydrolyse accrue par des enzymes) ou par l'action des ostéoclastes, grâce à quoi des cals peuvent être formés et ensuite transformés en tissu osseux (78,79).

- **Avoir des propriétés mécaniques élevés :**
 - Avoir des propriétés cohésives significatives (liaison covalente des molécules de colle entre elles) et adhésives (liaison des molécules de colle aux tissus adjacents) ;
 - Doit être relativement hydrophile pour qu'il s'étale facilement sur les surfaces mouillées à la température du corps ;
 - Résistance élevée aux liaisons dans un environnement humide avec un stress fonctionnel immédiat ;
 - Avoir un module d'élasticité similaire à celui du tissu à coller.

- **Pour l'application :**
 - Avoir un temps de travail suffisant et un temps de prise approprié ;
 - Préparation facile ;
 - Systèmes d'application pour différents domaines d'application ;
 - Le temps d'application ne doit pas dépasser 10 min, car le temps d'opération est précieux et le temps d'anesthésie doit être minimisé
 - Le durcissement aux UV est approprié si des expositions courtes et de longues longueurs d'onde (> 315 nm, UV-A) sont utilisées. Des longueurs d'onde plus courtes peuvent endommager les tissus (80).

- **Autre :**
 - Stérilisabilité ;
 - Stable pour le stockage.

À l'heure actuelle, aucun adhésif sur le marché ne répond à toutes ces exigences. Le développement d'adhésifs pour tissus médicaux a une longue histoire sans trouver d'adhésif pour tissus tout usage pour la routine quotidienne clinique. Cela est dû aux exigences spécifiques imposées à un adhésif tissulaire et aux différents domaines d'application.

4 Famille des adhésifs tissulaires

Il existe actuellement quatre types d'adhésifs tissulaires (81) en dehors des ciments osseux :

- Les scellants à base de fibrine ;
- Les colles à base de collagène ;
- Les matériaux à base de polymères synthétiques (ex : les cyanoacrylates) ;
- Les scellants à base de protéines.

Dans cette partie, nous donnerons un aperçu des principaux adhésifs tissulaires et ciments osseux existants faisant l'objet de nombreuses recherches.

XI LES ADHESIFS DE FIBRINE :

Les adhésifs à base de fibrine voient le jour au début des années 1940. Il s'agit d'une association de fibrine et de thrombine provenant du plasma humain, utilisée comme adhésif. En 1977, toutefois, la Food and Drug Administration des États-Unis (FDA) a révoqué la licence pour l'utilisation commerciale des colles de fibrine provenant de plasma humain préservé par des donneurs en raison de la possibilité de transmission de la maladie (81). Aujourd'hui Tisseel (Baxter International Inc, Deerfield, Illinois) et Hemaseel (Haemacure Corp, Montréal, Canada) sont des adhésifs de fibrine actuellement sur le marché les plus utilisés.

Les colles de fibrine sont utilisées dans la chirurgie de la tête et du cou comme **agents hémostatiques** sur de grandes surfaces et sont très efficaces pour cette utilisation. Le scellant à la fibrine a été utilisé dans un certain nombre de procédures orthopédiques pour améliorer l'ostéogenèse dans l'os maxillaire et mandibulaire humain, dans la fixation des fractures ostéochondrales, dans la chirurgie de la colonne vertébrale et la fixation des fragments ostéochondraux et copeaux osseux (82).

1 Propriétés chimiques de la colle Tisseel (Baxter, Deerfield, Illinois USA)

1.1 Composition (83)

Composant 1 : solution de protéines pour colle

- Fibrinogène humain (en tant que protéine coagulable) ;
- Aprotinine (synthétique) ;
- Excipient(s) à effet notoire : albumine humaine, L-histidine, nicotinamide, citrate de sodium dihydraté, polysorbate 80 (Tween 80), eau pour préparations injectables.

Composant 2 : solution de thrombine

- Thrombine humaine ;
- Chlorure de calcium ;
- Excipients : albumine humaine, chlorure de sodium, eau pour préparations injectables.

1, 2 ou 5 ml de solution de protéines pour colle congelée (avec de l'aprotinine synthétique) et 1, 2 ou 5 ml de solution de thrombine congelée (avec du chlorure de calcium) se combinent pour produire 2, 4 ou 10 ml de solution de colle de fibrine prête à l'emploi (Tableau 1).

Après mélange	1 ml	2 ml	4 ml	10 ml
Composant 1 : solution de protéines pour colle				
Fibrinogène humain (en tant que protéine coagulable)	45,5 mg	91 mg	182 mg	455 mg
Aprotinine synthétique	1 500 UIK	3 000 UIK	6 000 UIK	15 000 UIK
Composant 2 : solution de thrombine				
Thrombine humaine	250 UI	500 UI	1 000 UI	2 500 UI
Chlorure de calcium	20 µmol	40 µmol	80 µmol	200 µmol

Tableau 1 : Composition du Tisseel (83)

TISSEEL contient du facteur XIII humain co-purifié avec du fibrinogène humain dans des limites de 0,6 à 5 UI/ml.

1.2 Polymérisation

La réaction de polymérisation est activée après mélange du composant 1 et du composant 2. La colle de fibrine commence à agir en quelques secondes en raison de la concentration élevée en thrombine (500 UI/ml).

La réaction de polymérisation est une chimopolymérisation, qui se produit **sans réaction exothermique**. Le temps de polymérisation est d'environ **2 minutes**.

2 Mécanisme d'adhésion

Les composants thrombine et fibrinogène provoquent la formation de fibrine réticulée (analogue à la dernière phase de coagulation sanguine). La concentration de fibrinogène est 15 à 25 fois plus élevée que dans le plasma sanguin circulant. Par conséquent, la fibrine se forme beaucoup plus rapidement. L'autre facteur clé de la colle de fibrine est le facteur XIII, qui provoque une matrice de fibrine non soluble (73).

Par ailleurs, la plupart des colles de fibrine contiennent des substances anti-fibrinolytiques (acide tranexamique, aprotinine), responsables de la stabilisation de l'adhésion par inhibition de la fibrinolyse (84).

3 Posologie et mode d'administration de Tisseel

3.1 Posologie (83)

La dose à appliquer dépend de différents facteurs dont notamment le type d'intervention chirurgicale, l'étendue de la surface à traiter et le mode d'application, ainsi que le nombre d'applications. La dose nécessaire dépend de la dimension de la surface à couvrir.

A titre indicatif, pour le collage de surfaces, 1 boîte de TISSEEL 2 ml (à savoir 1 ml de solution de protéines pour colle plus 1 ml de solution de thrombine) suffira pour coller une surface d'au moins 10 cm². Pour éviter la formation d'une quantité excessive de tissu de granulation et assurer une absorption progressive de la colle de fibrine solidifiée, il est recommandé d'appliquer **une couche aussi fine que possible** de TISSEEL. Une couche de produit trop épaisse risque de perturber l'efficacité du produit et le processus de cicatrisation de la lésion.

3.2 Mode d'administration

Le mode d'administration est relativement facile, **prêt à l'emploi**.

- Application unique à l'aide d'un dispositif d'application par pulvérisation ;
- Avant d'appliquer l'adhésif tissulaire, la surface de la plaie doit être séchée à l'aide des techniques classiques (par ex. application intermittente de compresses, de tampons, utilisation de dispositifs d'aspiration) ;
- Il faut éviter de réappliquer le produit sur une couche préexistante d'adhésif polymérisée car la colle de fibrine ne va pas adhérer à une couche déjà polymérisée.

4 Indications et contre-indications

4.1 Indications thérapeutiques

Traitement adjuvant des techniques chirurgicales :

- Pour l'amélioration de l'hémostase ;
- Comme colle tissulaire pour améliorer la cicatrisation ou pour renforcer les sutures en chirurgie vasculaire et dans les anastomoses gastro-intestinales ;
- Pour le collage des tissus, afin d'améliorer l'adhérence de tissus distincts (par exemple lambeaux tissulaires, greffes, greffes de peau mince).

4.2 Contre-indications

- Ne doit jamais être appliqué en intravasculaire. Une application intravasculaire peut entraîner des événements thromboemboliques mettant en jeu le pronostic vital ;
- Saignements artériels ou veineux importants ;
- Hypersensibilité aux substances actives ou à l'un des excipients.

5 Avantages et inconvénients de l'utilisation de cette colle

Avantages (85):

- Facile d'utilisation, prêt à l'emploi ;
- Très bons agents hémostatiques (efficacité dans l'hémostase primaire et secondaire) ;
- Efficacité dans la cicatrisation des plaies ;
- Biodégradables ;
- Biocompatibles ;
- Bonne adhérence dans des environnements humides ;
- Absence de réaction exothermique durant la polymérisation ;
- Temps de prise court ;
- Dégradation sans irritation tissulaire majeure.

Inconvénients :

- Très faible adhérence tissulaire (81) ;
- L'adhérence n'est pas stable aux contraintes ;
- Produit sanguin présentant un risque de transmission (même faible) des pathogènes à diffusion hématogène (86) ;
- Les systèmes de fibrine sont indiqués pour le collage des tissus mous mais pas pour l'os (87).

6 Adhésifs de fibrine commercialisés :

Ci-dessous, les adhésifs de fibrine commerciaux actuels les plus utilisés sont présentés dans le tableau 2.

Tableau 2 : Listes non exhaustive de colles de fibrines (88)

Nom de spécialité	Composition	Laboratoire	Présentation	Remarque
Tissucol Kit® (Baxter, Deerfield, Illinois, USA)	Fibrinogène, Fibronectine, Facteur XIII, plasminogène, aprotinine, thrombine	Baxter	Poudres et solvants à reconstituer + seringues	
Bériplast® (Nycomed France SaS)	Fibrinogène, Fibronectine, Facteur XIII, aprotinine, thrombine	Henkel	0,5ml, 1ml ou 3ml. Flacons avec système de transfert + un nécessaire d'application (Pantaject®)	
Quixil® (Omrrix Biopharma, Tel aviv, Israël)	Fibrinogène, Fibronectine, acide tranexamique, thrombine CaCl ₂	Glamida	Flacons + dispositifs d'application	Utilisation non recommandée en ophtalmologie, d'après le laboratoire, en raison du risque potentiel de contact de l'acide tranexamique avec le liquide céphalorachidien

XII SCELLANTS À BASE DE COLLAGÈNE ET DE PROTÉINES

Ces adhésifs ont été introduits en 1966, en particulier pour sceller les organes parenchymateux et les vaisseaux sanguins. Ils sont constitués à partir des composants de tissu conjonctif qui ont la capacité de se réticuler lors du mélange. Le collagène, lorsqu'il est réticulé avec du glutaraldéhyde (C₅H₈O₂, substance utilisée pour la fixation de protéine) forme un scellant à base de protéines qui peut devenir étanche face aux fuites d'air et de liquide. Il est donc utilisé comme **matériau d'étanchéité**. Il présente néanmoins une **liaison adhésive faible** au tissu adjacent, c'est pourquoi il peut être classé dans la catégorie des adhésifs.

1 BioGlue (CryoLife, Kennesaw, Géorgie) : adhésif à base de protéines

- **Avantages** : meilleure adhérence que les colles de fibrine.
- **Inconvénients** :
 - Fabriqués à partir de séralbumine bovine, ils peuvent présenter un risque de transmission de maladie et contiennent une protéine étrangère pouvant provoquer une hypersensibilisation ;
 - L'utilisation du glutaraldéhyde comme agent de réticulation peut être toxique ;
 - La dégradation de ces produits d'étanchéité est très lente et peuvent entraîner de fortes réactions inflammatoires ;
 - En raison de leur faible force d'adhérence, ils sont utilisés en chirurgie cranio-maxillo-faciale comme scellant autour d'une anastomose vasculaire (89, 90).

2 DuraSeal (Confluent Surgical, Inc., Waltham, Massachusetts)

DuraSeal est un autre produit d'étanchéité approuvé par la FDA pour l'utilisation dans le scellement dural.

- **Avantages** :
 - Dura Seal est un hydrogel à base de polyéthylène glycol qui est synthétique, absorbable et facile à appliquer ;
 - Biocompatible (91).
- **Inconvénient** :
 - Son utilisation en tant qu'adhésif est toutefois limitée en raison de sa faible adhérence ;
 - Résorbable.

Leurs propriétés ne seront pas développées ici, puisqu'ils ne présentent pas d'intérêt dans notre application orthopédique au vu de leurs indications et de leurs très faibles adhérences tissulaires. Ces adhésifs sont indiqués pour le collage des tissus mous mais pas pour l'os.

XIII LES MATERIAUX A BASE DE POLYMERES SYNTHETIQUES : LES CYANOACRYLATES

Les cyanoacrylates sont des colles tissulaires synthétiques non résorbables. Les cyanoacrylates appartiennent à la classe des adhésifs, qui sont considérés comme ayant un potentiel élevé de liaison avec l'os.

Historiquement, les cyanoacrylates, développés au début des années 1950, ont été les premières colles étudiées (92). Les colles acryliques sont dérivées de l'adhésif Kodak : E910 breveté en 1955 ; et possèdent la propriété de polymériser en quelques secondes. Les adhésifs cyanoacrylates ont attiré la communauté médicale par leur force de liaison et leur capacité à se lier dans des environnements humides.

Ils ont été utilisés pendant des années comme matériaux de fermeture de plaies. Elles forment un film imperméable sur la plaie et la protège des contaminations. Bien qu'ils aient été très efficaces, la première génération des cyanoacrylates (méthyl-cyanoacrylate, à **chaîne courte**) avaient des produits de dégradation qui provoquaient une toxicité tissulaire importante à cette époque (93). Au fil du temps, de nouveaux produits commerciaux à **chaîne longue** avec une meilleure biocompatibilité ont émergé, par exemple, le cyanoacrylate de butyle (LiquiBand, Histoacryl) (87–90), octano cyanoacrylate (Dermabond, SurgiSeal) (94), ou des mélanges des deux (LiquiBand) (95).

Les octylcyanoacrylates et les butylcyanoacrylates sont utilisés comme adhésifs pour la fermeture de la peau et ont de bons résultats cliniques. Le butyl-2-cyanoacrylate est la colle chirurgicale la plus couramment utilisée pour lutter contre les fractures osseuses (95).

Première génération :

- Méthyl-cyanoacrylate

Deuxième génération :

- 2-cyanoacrylate d'éthyle: Epiglu® ;
- n-butyl-2-cyanoacrylate: Histoacryl®, Liquiband® ;
- 2-octyl-cyanoacrylate: Dermabond® ;
- Isobutyl-cyanoacrylate: Indermil®;
- Ethyl-2-cyanoacrylate + acrylate de butyle + méthacryloxysulfolane: Glubran® ;
- N-butyl-2-cyanoacrylate + methacryloxysulpholane : Glubran 2®.

En raison de leurs propriétés, les cyanoacrylates sont très prometteurs pour le collage des os (96).

En raison de ces caractéristiques, les cyanoacrylates ont été perfectionnés pour atteindre des résistances de micro-traction et de cisaillement dans la plage de 1 à 2 MPa; ce dernier pour le cyanoacrylate de N-butyle est nettement supérieur à une référence de plaque et de vis (97).

1 Propriétés chimiques

1.1 Composition et propriétés chimiques

Les cyanoacrylates sont des adhésifs mono-composants. Dans leur forme liquide, les cyanoacrylates consistent en un monomère de molécules de cyanoacrylate.

Ce sont des esters d'acide cyanoacrylique avec un groupement alkyl variable :

- $\text{CH}_2 = \text{C}(\text{CN})\text{-COOR}$
- Avec R un radical méthyl, propyl, butyl, éthyl, hextyl, heptyl ou octyl (Figure 12, 13 et 14).

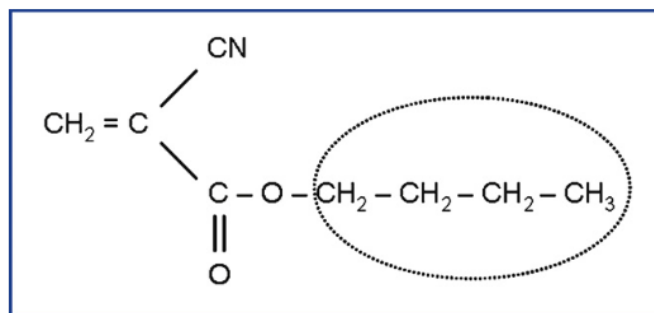


Figure 12 : Structure chimique du Butyl-2-Cyanoacrylate. La partie entourée correspond au groupement Alkyl variable d'une colle à l'autre (88).

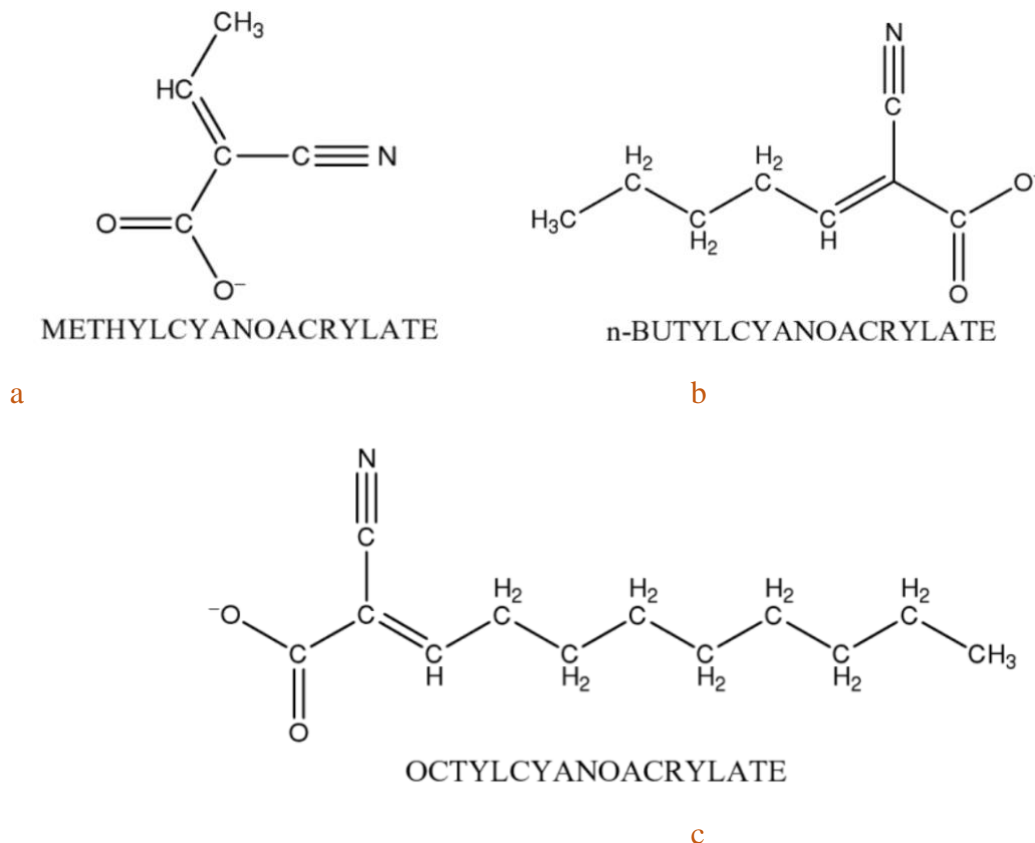
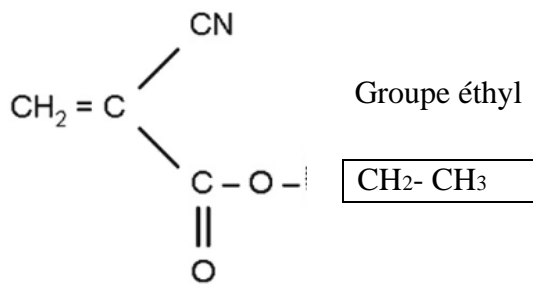


Figure 13 : Structures chimiques du méthylcyanoacrylate (a), du n-Butylcyanoacrylate (b), et de l'octylcyanoacrylate (c) (98).

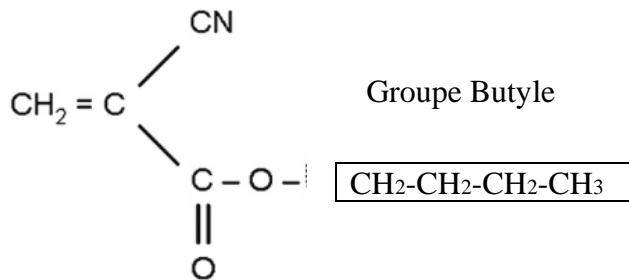
Ethyl-cyanoacrylate



Histoacryl®
Indermil®

a

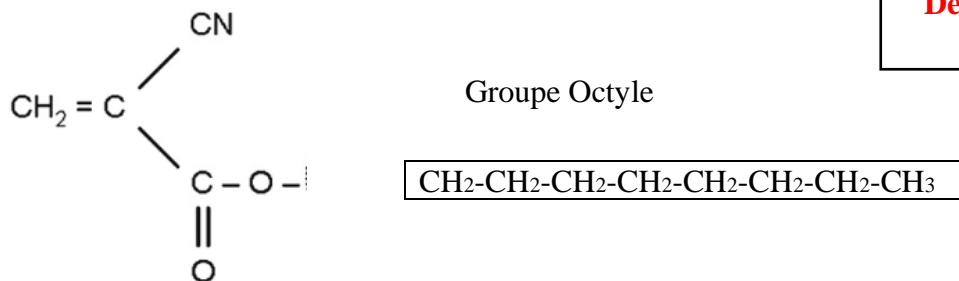
Butyl-cyanoacrylate (Bucrylate)



Liquiband®
(90% Octyl, 10% Butyl)

b

Octyl-cyanoacrylate



Dermabond®

c

Figure 14 : Structures chimiques de différents cyanoacrylates ; (a) cyanoacrylate groupe Ethyl correspondant à la formulation de Histoacryl® et Indermil® ; (b) cyanoacrylate avec groupe Butyl correspondant à la formulation de Liquidband® ; (c) cyanoacrylate avec groupe Octyl correspondant à la formulation de Dermabond®.

Leurs propriétés varient en fonction de la longueur de ce monomère :

- **Les méthylcyanoacrylates** (Figure 13a), issus de la première génération, ont été les premiers adhésifs testés, mais ont été rapidement abandonnés à cause de leur biodégradation rapide. En effet, plus le monomère est court (tel que le méthylcyanoacrylate ou l'éthyl-2-cyanoacrylates), plus la polymérisation est forte, mais plus la toxicité est grande. Les chaînes alkylées courtes se dégradent rapidement, pour former du cyanoacétate et du formaldéhyde dont l'accumulation dans les tissus entraîne une inflammation (88).
- **Les cyanoacrylates à chaînes alkylées plus longues** sont donc préférables pour leurs biocompatibilités, et entraînent un relargage plus progressif des résidus toxiques, qui peuvent ainsi être plus facilement éliminés (88). Ainsi naissent les 2^{èmes} générations de cyanoacrylates :
 - N-butyl-2-cyanoacrylate (Figure 13b)
 - Octyl-2-cyanoacrylate (Figure 13c)
- **Les cyanoacrylates de N-2-butyle et octyl-2-cyanoacrylate** sont donc une forme biocompatible résorbable de cyanoacrylates (99).
- Le cyanoacrylate de 2-octyle (2-OSA) et le cyanoacrylate de butyl lactoyle (BLSA) ont été approuvées par la US Food and Drug Administration (FDA) et s'est avérée n'avoir aucune toxicité tissulaire et cancérogénicité en 2013 (81). Par exemple dans les chirurgies ophtalmiques, l'utilisation du octyl-2-cyanoacrylate, approuvé par la FDA a eu d'excellents résultats en terme de qualité comparé à l'utilisation de suture (88).

Les cyanoacrylates se caractérisent par :

- Une forte adhérence tissulaire ;
- Une action hémostatique propre ;
- Une action bactériostatique notamment contre les Gram+. Cette activité bactériostatique est proportionnelle à la longueur des monomères (100,101) ;
- Une excellente capacité d'étanchéité après la polymérisation initiée par l'humidité.

Les cyanoacrylates fournissent un revêtement flexible et résistant à l'eau qui n'est pas altéré par le sang ou les fluides organiques et qui inhibe également la prolifération microbienne.

Tous les cyanoacrylates polymères sont dépolymérisés **en quelques semaines ou mois** suivants la nature des tissus et la quantité qui a été appliquée et ne peuvent pas être retrouvés histologiquement ensuite.

En 1966, Bhaskar et coll. (102) ont montré que les cyanoacrylates permettaient d'obtenir une hémostase locale parfaite et ont noté la bonne tolérance biologique de cette colle qui semblait même favoriser la cicatrisation.

Cependant certaines controverses concernent ces colles notamment sur la réponse inflammatoire qu'elles peuvent provoquer et qui dépend du site d'application et de la quantité de colle appliquée. Des études montrant que le cyanoacrylate était associé à une nécrose tissulaire (103) et à une forte réaction inflammatoire (104). Cependant, ces réponses négatives étaient supposées être liées à la fois à l'effet exothermique lors de la polymérisation de la colle dans un **environnement trop humide** et à la **grande quantité de colle** appliquée (103). Une étude montre qu'une petite quantité de colle et une zone d'application relativement sèche ont

ralenti le réchauffement, minimisant l'effet secondaire exothermique (105). **Une étude récente a indiqué que le choix de la colle cyanoacrylate comme choix approprié devrait être basé sur une évaluation individuelle du tissu impliqué, de l'objectif poursuivi par l'application de la colle et de la quantité de colle appliquée (103).**

1.2 Examens bactériologiques de l'Histoacryl®

L'Histoacryl® s'est avéré avoir un effet bactéricide sur 10 bacilles testés tandis que sur trois autres, l'Histoacryl® n'avait qu'un effet bactériostatique (106) :

- Bacillus subtilis ;
- Escherichia coli ;
- Espèce de proteus ;
- Candida albicans ;
- Espèce de pyocyanique ;
- Staphylocoque blanc ;
- Streptococcus lactis ;
- Streptocoques hémolytiques ;
- Streptocoques viridans ;
- Neisseria catharralis ;
- Staphylocoque doré ;
- Espèce de sarcina ;
- Lactobacillus bifidus.

L'Histoacryl® n'a qu'un effet bactériostatique sur Escherichia coli, l'espèce de proteus et de pyocyanique.

1.3 Polymérisation

Tous les cyanoacrylates fonctionnent comme des adhésifs de manière similaire. Ils sont appliqués comme monomères, qui polymérisent ensuite rapidement à un haut poids moléculaire (26–28). La présence du groupe cyano sur le monomère d'acrylate permet l'initiation de la polymérisation quand celui-ci est au contact avec des anions, c'est à dire avec des groupes d'eau ou amine présents sur les protéines, une caractéristique non présente dans les acrylates typiques. Ainsi, appliqués au niveau du tissu, ils vont y adhérer et se solidifier rapidement. Le polymère résultant conduit à une liaison adhésive stable.

Mode de polymérisation :

- Colle (monomère) + liquide tissulaire → Polymérisation → Colle solide + adhésion tissulaire

Le temps de polymérisation varie en fonction du type de tissu sur lequel est appliqué l'adhésif, et en fonction de la nature des fluides présents. Elle s'achève entre 30sec et 1,5min.

1.4 Température de polymérisation

La polymérisation est accompagnée d'une réaction exothermique, qui est d'autant plus importante que le matériau est épais, et qui peut entraîner une nécrose tissulaire.

La réaction exothermique peut atteindre 45°C. Glubran® a une réaction exothermique moins marquée (< 45°) et un temps de polymérisation un peu plus long comparé à Histoacryl® (107).

2 Propriétés mécaniques

Les mécanismes d'adhérence tissulaire ne sont pas encore clairement élucidés mais il semble qu'ils combinent les forces chimiques et physiques. L'adhésion serait inversement proportionnelle à la longueur de la chaîne.

L'adhésion serait due à deux phénomènes :

- Liaison chimique liant les molécules OH des tissus avec les molécules H des cyanoacrylates
- Micro-clavetage

Les cyanoacrylates présentent une très bonne adhérence à l'os cortical, alors qu'ils présentent une faible adhérence à l'os spongieux (108). **La force d'adhésion de ce matériau à l'os cortical est de 3 à 10 MPa (de 300 à 1000 N/cm²) (99).**

Le cyanoacrylate en contact avec les tissus vivants dans un environnement humide polymérise rapidement pour créer un film élastique mince et une haute résistance à la traction qui garantit une adhérence ferme, plus forte que celle obtenue avec de la colle de fibrine (98). Les groupes N-butyle ont donné de bons résultats d'adhérence même dans des milieux humides.

Enfin, une forte humidité de la surface d'application diminue d'une manière plus ou moins importante l'adhérence. En pratique, la force d'adhésion est d'autant plus élevée que la surface est sèche, et que la colle est appliquée en couche fine.

L'évaluation histologique et biomécanique du N-butyl-2-cyanoacrylate en tant qu'adhésif osseux dans une étude animale a montré que **l'adhésif est aussi efficace que les plaques et les vis dans les fixations d'ostéotomie fabriquées chirurgicalement** (109). De même, les données histomorphométriques de la fixation d'une greffe osseuse corticale ont confirmé une formation osseuse inférieure dans le cas de l'adhésif par rapport aux vis (110).

3 Posologies et mode d'administration

3.1 Posologie

La condition préalable nécessaire pour avoir une bonne qualité d'adhésion avec une colle tissulaire est que l'adhésif soit appliqué **en couche mince** sur une surface plus ou moins sèche. Si la quantité d'adhésif appliquée est trop importante, la polymérisation se déroule trop rapidement avec un développement thermique plus élevé et peut endommager les tissus. La dose nécessaire dépend de la dimension de la surface à couvrir. Le dosage est simple et précis grâce au conditionnement avec embout. En général le produit est **prêt à l'emploi**. La posologie est de **1 gouttes / cm²**.

3.2 Mode d'administration

L'adhésif peut être conditionné dans une ampoule en plastique stérile, en aiguille montée sur seringue, ou encore en flacon monodose. Cet adhésif est facile d'utilisation, **prêt à l'emploi**. Il est directement appliqué sur la zone concernée. Une fois appliqué, il faut attendre la fin de la polymérisation, sans toucher la colle avec des instruments. Il faut maintenir la zone collée pendant une 1 à 2 minutes à l'abri de la salive.

4 Indications et contre-indications

4.1 Indications (106)

- Fermeture des plaies superficielles et de plaies cutanées (95,111) ;
- Traitement des aphtes (81) ;
- Traitement des blessures du revêtement muqueux (81) ;
- Fixation des renforts de paroi muqueux (81) ;
- Agent hémostatique local efficace ;
- Rapprochement gingival après gingivectomie (112) ;
- Traitement de l'hypersensibilité du collet dentaire ;
- Fermeture chirurgicale de la déhiscence palatine ;
- Chirurgie laparoscopique du foie (94) ;
- Fermeture de fuite durale (113,114) ;
- Réparation des nerfs périphériques (115) ;
- Fixation de maille pour la réparation de la hernie inguinale (116) ;
- Chirurgie orthopédique : Fixations des fractures osseuses (os à os ou os-plaque métallique) (108,117,118)(119) ;
- En chirurgie maxillo-faciale dans la fixation des ostéotomies mandibulaires (120,121) ;
- En ophtalmologie : dans les déchirures rétiniennes, les ulcères cornéens, les fontes cornéennes d'origine non traumatique, les fuites conjonctivales lors de la chirurgie du glaucome, ou lors de la réalisation de tarsorrhaphies temporaires (88) ;

4.2 Contre-indications

Ne doit pas être utilisé (106):

- Sur des plaies infectées ou sur des plaies irrégulières
- Pour la fermeture de plaies d'organes internes ni de l'encéphale, ni du système nerveux central ou périphérique
- En cas d'hypersensibilité aux constituants
- Sur un site hémorragique

5 Avantages et inconvénients

5.1 Avantages

- Propriétés adhésives élevées en milieu humide ;
- Propriétés hémostatiques élevées ;
- Biocompatible ;
- Absence de composants animaux ou humains ;
- Taux de morbidité faible en per- et post-opératoire ;
- Propriétés antibactérienne (activité bactériostatique surtout contre les Gram +) (122) ;
- Rapidement disponibles et utilisation relativement simple ;
- Leur application requiert des conditions d'asepsie minimales ;
- Produit prêt à l'emploi : gain de temps, confort opérateur ;
- Polymérisation rapide ;
- Résorption lente sans réaction de corps étranger (118,123).

5.2 Inconvénients

- Peuvent induire une réponse inflammatoire locale ;
- Réaction exothermique pouvant altérer les tissus ;
- Tous les cyanoacrylates polymères sont dépolymérisés en quelques semaines ou mois suivants la nature des tissus et la quantité qui a été appliquée ;
- Diminution de la résistance à la traction et exigence que les zones à traiter soient sèches ;
- Non biodégradable.

6 Les cyanoacrylates commercialisés

Ci-dessous, les cyanoacrylates commerciaux actuels les plus utilisés sont présentés dans le tableau 3.

Tableau 3 : Liste non exhaustive des colles cyanoacrylates utilisées dans le milieu médical et chirurgical (88)

Nom de spécialité	Composition	Laboratoire	Présentation	Remarque
Histoacryl®	Butyl-2-cyanoacrylate	Braun	Ampoule plastique stérile 0,2ml ou 0,5ml	Plus de 600 publications, 35 ans d'expérience cliniques. Indication également pour la sclérothérapie de varices hémorragiques œsophagiennes et du fond de l'estomac.
Indermil®	Butyl-2-cyanoacrylate	Henkel	Ampoule plastique stérile 0,5g ou 0,35g (boîte de 10 ou 12)	
EG 2000 V2®	N-hexylcyanoacrylate	Eurolak	Fiole de 2ml vaporisateur ou application	
Glubran® 2	Butyl-2-cyanoacrylate	Glamida	Boîte de 5 flacons monodose de 1ml	
Dermabond®	2-octyl-cyanoacrylate	Ethicon	Ampoule autocassable introduite dans un tube avec tampon applicateur	Utilisation non recommandée en ophtalmologie d'après le laboratoire mais sans explication particulière
Liquidband®	10% Octyl-cyanoacrylate 90% butyl-cyanoacrylate	addmedica	Ampoule Verre de 0,3g ou 0,7g avec une canule de précision avec applicateur Flowcontrol.	
Omnex®	2-Octyl Cyanoacrylate Butyle Lactoyl Cyanoacrylate	Johnson & Johnson	Stylo à stylo à usage unique 0,5mL (15 à 18 gouttes) avec applicateur malléables).	

7 Quelques études sur l'utilisation des cyanoacrylates

Les cyanoacrylates sont les matériaux les plus étudiés parmi les adhésifs osseux (plus de 600 publications pour Histoacryl®), avec plus de 50 ans de recul. Ils sont faciles à se procurer, à stocker et à appliquer. Leurs indications sont nombreuses.

7.1 Etude de Ülkem CURAL et al: "Comparison of mechanical stabilization of the mandibular angulus fracture fixation, with titanium plates and screws, resorbable plates and screws, and bone adhesives" (J Craniofacial Surgery, Oct 2018) (124).

Cette étude in vitro a étudié et comparé la résistance mécanique du N-butyl-cyanoacrylate avec 3 autres types de fixations en chirurgie cranio-maxillo-faciale dans les fractures obliques de l'angle de la mandibule :

- Fixation avec des plaques vissées d'ostéosynthèses en titane ;
- Fixation avec des plaques vissées d'ostéosynthèses résorbables ;
- Fixation avec des plaques d'ostéosynthèses résorbables collées à l'aide du N-butyl-cyanoacrylate ;
- Fixation osseuse à l'aide du N-butyl cyanoacrylate seul.

Cette étude a été réalisée dans le but de trouver une alternative aux fixations traditionnelles avec les plaques vissées dans les fractures mandibulaires chez les enfants. Les plaques vissées présentent le risque d'endommager le nerf alvéolo-dentaire, mais également de léser les germes permanents. Les centres de croissance peuvent également être endommagés chez les enfants par la fixation de ces plaques, ce qui peut entraîner des asymétries avec un retard de croissance (125). Les centres actifs de développement mandibulaire sont importants pour le développement facial continu et pour la fonction mandibulaire.

L'utilisation d'adhésifs osseux, pour éviter les dommages causés par le vissage et la fixation des plaques pourraient fournir une solution simple et rapide pour la réduction et fixation des fractures et aideront à reconstruire de petits fragments difficiles à réparer (99).

Cette étude comprenait 32 héli-mandibules d'origine bovine qui ont été divisés en 4 groupes avec 8 unités par groupe.

- Groupe A : les fragments fracturés ont été fixés avec des plaques et des vis en titane (Plaques en titane à quatre trous et barres de 2 mm (module Champy 2,0 mm, Osteosynthese 2.0 mini, KLS Martin, Umkirch, Allemagne))
- Groupe B : Les fragments fracturés ont été fixés avec des plaques d'acide poly-DL-lactique résorbables à cinq trous [(PDLLA), (100 D (50%), L (50%) - lactide)] (plaques et mailles Resorb-x, KLS Martin) et vis résorbables.
- Groupe C : les fragments fracturés ont été fixés en appliquant un adhésif sur les plaques PDLLA résorbables. L'adhésif est composé de cyanoacrylate de 2-octyle (2-OSA) et de cyanoacrylate de butyl lactoyle (BSA) (adhésif chirurgical Omnex; Ethicon, Cincinnati, OH). Les fragments fracturés ont été maintenus ensemble à la main pendant 120 secondes jusqu'à ce que la polymérisation de l'adhésif soit complète et durcie.

- Groupe D : Les surfaces fracturées ont été fixées en appliquant directement l'adhésif composé de 2-OSA et de BLSA le long de la ligne de fracture. Les fragments fracturés ont été maintenus ensemble pendant 120 secondes jusqu'à ce que la polymérisation de l'adhésif soit terminée et durcie.

Des tests de compression, simulant les forces induites par les muscles masticateurs ont été appliqués aux modèles. Les modèles ont été placés dans un appareil d'essai pour permettre de tester la résistance de l'ostéosynthèse sous les forces équivalentes à des forces de mastication molaires. Une charge de 500 N a été placée dans la cellule de charge de l'appareil, et la vitesse de l'appareil a été réglée à 5 mm / min. Le test s'est poursuivi jusqu'à ce que la fixation de chaque échantillon se détériore.

Les auteurs constatent :

- Une différence significative entre les groupes au niveau du déplacement maximale ;
- Les plaques vissées dans les Groupes A et B présentent une très bonne résilience et un meilleur comportement élastique sous la déformation. Pour le groupe A 14,5mm de déplacement maximal, et 9,5mm pour le groupe B ;
- Les groupes C et D présentent cependant un comportement élastique très faible, avec une faible résilience. La rupture adhésive se fait en dessous de 3 mm de déplacement ;
- Il n'y a pas de différences significatives du déplacement entre les plaques vissées en titane, et les plaques vissées résorbables sous une force de 40 N ;
- Les plaques vissées résorbables et en titane n'avaient aucun avantage les unes sur les autres en termes de comportements biomécaniques ;
- La force maximale appliquée avant rupture adhésive ou détérioration de l'échantillon était en moyenne de 70N pour le groupe A, 27,4N pour le groupe B, 44N pour le groupe C, et 27,4N pour le groupe D.

Cette étude met en évidence l'adhérence de l'adhésif cyanoacrylate entre une plaque métallique et l'os, et entre 2 fragments osseux.

La résilience et le comportement élastique de l'adhésif est faible. Par conséquent, si cet adhésif est utilisé comme système de fixation au niveau d'une fracture osseuse dans une zone soumise à des charges masticatoires considérables (angle de la mandibule), la déformation sera tel que la résistance de l'adhésif sera insuffisante.

Il serait intéressant d'utiliser ce moyen de fixation dans les zones non porteuses lors des fractures osseuses.

Cependant si cet adhésif est utilisé simplement pour fixer une plaque métallique à l'os dans une zone saine, dans cette étude la force à l'arrachement montrait une valeur intéressante de l'ordre de 44N (nettement supérieure aux forces orthopédiques utilisées dans les plaques à ancrage vissées).

7.2 [Étude de E.Foresta et al : Use of N-Butyl-2-Cyanoacrylate \(Glubran2®\) in Fractures of Orbital-Maxillo-Zygomatic Complex \(Journal Maxillofacial Oral Surgery, sept 2015\) \(126\)](#)

Cette étude est une étude in vivo menée de janvier 2008 à janvier 2011 au département de chirurgie maxillo-faciale à Rome, qui a été réalisée pour évaluer l'efficacité de la fixation par un adhésif tissulaire (le N-Butyl-2-Cyanoacrylate (Glubran2®)) des fractures osseuses complexes du squelette facial, caractérisées par des fragments broyés de la paroi maxillaire antérieure ou du plancher de l'orbite.

25 patients, atteints de fractures de la paroi antérieure du sinus maxillaire associées à des fractures du complexe orbital-maxillaire ont été sélectionnés. La fixation des plus gros fragments de fracture a été réalisée par des plaques d'ostéosynthèses vissées tandis qu'une colle biocompatible (N-Butyl-2-Cyanoacrylate – Glucan2®) a été appliquée pour traiter les fractures comminutives de la paroi antérieure du sinus maxillaire. L'évaluation clinique a été réalisée à 6, 12, 18 mois de suivi.

Les auteurs constatent que :

- Le N-butyl-2-cyanoacrylate s'est avéré être une contention parfaite, permettant la consolidation de petits fragments de la paroi antérieure du sinus maxillaire ;
- Aucun cas de déplacement de fragments ni de pseudoarthrose n'a été signalé dans cette étude ;
- Le suivi postopératoire n'a montré aucune complication ;
- Selon les résultats obtenus, le cyanoacrylate de N-butyle-2 peut être indiqué pour traiter les fractures broyées de la paroi antérieure du sinus maxillaire qui ne pouvaient pas être facilement traitées par fixation rigide interne.

7.3 [Etude de Kang R et al : Cyanoacrylate medical glue application in intervertebral disc annulus defect repair: Mechanical and biocompatible evaluation \(J Biomed Mater, 2017\) \(105\)](#)

Cette étude menée en 2015, a été conçue pour évaluer les propriétés mécaniques in vitro de la colle médicale LiquiBandVR (Plymouth, Devon, UK) dans le but de trouver une méthode de fermeture idéale lors de la réparation d'un défaut annulaire, et également pour évaluer la biocompatibilité in vivo.

Les tests in vitro ont été effectués sur des disques intervertébraux lombaires, prélevés sur des porcs. L'adhésif tissulaire a été appliquée avec un échafaudage multicouche en microfibres / nanofibres en polycaprolactone et une suture pour réparer l'anneau.

2 groupes ont été formés :

- Groupe expérimental : le défaut de l'anneau a été réparé séquentiellement par implantation d'échafaudage, colle, et scellement de suture.
- Groupe témoin : même méthode de réparation mais sans application de colle.

Un test mécanique de charge axiale continue et de fatigue a été effectué. La force de compression axiale a été réglée à un taux de charge de 1 mm / min jusqu'à rupture. Dans le test

de chargement cyclique, une charge verticale de 100 N à 500 N le long de l'axe à une fréquence de 5 Hz a été appliquée à un total de 10 000 cycles.

Après le test de charge cyclique, l'intégration de la structure de l'échafaudage et la distribution de la colle ont été inspectées en utilisant la microscopie électronique à balayage.

La réponse in vivo du tissu annulaire à la colle et à l'échafaudage a également été étudiée dans la colonne lombaire porcine ; les coupes histologiques ont été évaluées après 3 mois.

Les auteurs constatent :

- La colle cyanoacrylate a significativement amélioré l'effet de fermeture dans le groupe expérimental avec une charge de rupture 2825,7 +/- 941,6 N, contre 774,1 +/- 281,3 N dans le groupe témoin sans application de colle ($p < 0,01$).
- Le groupe expérimental a également résisté au test de fatigue, aux forces de compression cyclique de 100 à 500 N sur un total de 10 000 cycles.
- Aucun effet toxique n'a été observé par culture cellulaire in vitro et implantation in vivo.
- Sur la base de cette évaluation initiale, l'utilisation de colle médicale au cyanoacrylate améliore l'effet de fermeture sans toxicité dans la réparation des défauts annulaires.

7.4 Autres études

Wiecko et al. en 1980 (123) a été le premier à utiliser le cyanoacrylate pour le traitement de 4 cas de fracture de la paroi antérieure du sinus frontal avec des résultats satisfaisants.

Mehta et al. En 1987 (120) ont utilisé le butyl-2-cyanoacrylate pour 10 cas de fracture mandibulaire, décrivant une réduction du temps de récupération des fractures.

Sultan A. et al en 2018 (127) a utilisé la colle Histoacryl® sur 24 cas (dont 7 sont des enfants de moins de 16 ans) pour la fixation du crâne à la suite d'opérations intracrâniennes (cas de fractures traumatiques dépressives, tumeurs cérébrales etc.) Ils constatent qu'aucune infection cutanée ou osseuse n'a été observée pendant la période de suivi. La colle s'est révélée non irritante, biocompatible, avec un effet antibactérien particulièrement contre les Gram +, et convenait au crâne croissant des enfants. La fusion des bords du lambeau osseux a été observée lors de l'imagerie de suivi dans la plupart des cas.

Dans les études de **Shermak MA et al (118)**, **Ahn DK et al (128)** et **Gosain AK et al (96)** les cyanoacrylates (butyl-2-cyanoacrylate) ont été testés dans des expérimentations animales pour fixer les os crâniens par rapport à l'ostéosynthèse sur plaque avec les mêmes bons résultats.

On retrouve de nombreuses publications sur les cyanoacrylates utilisées, en ORL, en chirurgie orthopédique, en chirurgie maxillo-faciale et en ophtalmologie. **Cependant les adhésifs synthétiques manquent de tests systématiques in vivo et in vitro pour une large utilisation (73).**

XIV AUTRES ADHESIFS SYNTHETIQUES

Les formulations entièrement synthétiques (par exemple, **l'acide polyacrylique** (129–131) ou le **polyester** (132)) représentent le type d'adhésif osseux le plus fréquemment étudié en raison de leur accordabilité des caractéristiques adhésives, du degré de réticulation, des groupes fonctionnels et de leur viscosité (133).

Jusqu'à présent, la classe d'adhésifs des époxydes n'a pas été convaincante en raison de problèmes de biocompatibilité, malgré des résistances mécaniques prometteuses (134). Les polyuréthanes, qui ont également longtemps été considérés comme biocompatibles, ont très bien fonctionné dans des études récentes. Par exemple, une mousse de polyuréthane renforcée de cristaux d'hydroxyapatite a été développée avec succès pour lier l'os à l'os. En comparaison avec le ciment osseux, cela a montré une adhérence (résistance à la traction) qui était quatre fois plus élevée sur l'os (135).

Un autre exemple de la boîte à outils acrylate fait référence aux **verres bioactifs nanochargés** incorporées dans un polymère, à base de fumarate de polypropylène et de méthacrylate d'hydroxyéthyle (**HEMA**). Ce composite a montré une résistance à la traction et au cisaillement d'environ 9 MPa (136).

De plus, des études très récentes une **réaction Thiol-Ene** a été appliquée pour l'adhésif osseux. Le réseau adhésif est formé par une réticulation induite par le thiol qui attaque les doubles liaisons insaturées, formant un polymère élastique. Les groupes thiol ont été fournis sous forme de tris [2 - (3-mercapto-propionyloxy) éthyl] isocyanurate, et des doubles liaisons ont été fournies dans 1,3,5-triallyl-1,3,5-triazine-2,4,6 (1H, 3H, 5H) -trione. Une application en plusieurs étapes d'un apprêt, un processus couche par couche (adhésif – fibre – adhésif) et une photopolymérisation ($\lambda = 400$ nm) ont donné une résistance au cisaillement de 9,0 MPa (76). Basé sur des **essais précliniques** avec des fractures du fémur de rat et des fractures métacarpiennes porcines, ce système adhésif a résisté à des charges allant jusqu'à 70 N pendant 1000 cycles, était biocompatible et n'a pas induit de réactions inflammatoires (137,138). Néanmoins, l'application doit être simplifiée afin d'obtenir un produit chirurgical adapté.

Les adhésifs synthétiques les plus prometteurs organisés par force d'adhérence sont résumés dans le tableau 4 (76). **Cependant, il n'y a eu jusqu'à présent aucun adhésif disponible dans le commerce à utiliser comme adhésif pur pour os.**

Tableau 4: Résumé des adhésifs synthétiques classés par force d'adhérence.

Adhésif synthétique	Force d'adhérence	Publication
Polymères à base de réaction Thiol-Ene	9,0 MPa	Granskog et al., 2018 (137) Arseneault et al., 2018 (138)
Verres bioactifs nanochargés + HEMA	9,0 MPa	Shahbazi et al., 2016 (136)
Méthacrylates et cyanoacrylates NeoOrtho®	1,70 ± 0,45 MPa	Vieira et al., 2016 (139)
Méthacrylates et cyanoacrylates Histoacryl®	1,22 ± 0,50 MPa	Vieira et al., 2016 (139)
Méthacrylates et cyanoacrylates Super Bonder®	1,16 ± 0,43 MPa	Vieira et al., 2016 (139)
Poly(éthylenglycol) diméthacrylate matrix + isocyanate	0,3-0,5 MPa	Wistlich et al., 2017 (140)

XV LES CIMENTS OSSEUX : PMMA

Le ciment osseux est une résine acrylique, plus précisément un polyméthacrylate de méthyle (PMMA), auto-polymérisable, de **nature hydrophobe**, utilisé largement en dentisterie depuis les années 1930 et en chirurgie orthopédique pour le scellement des prothèses. Ce n'est pas un véritable adhésif, mais il se verrouille bien avec l'os spongieux. Le ciment osseux en polyméthacrylate de méthyle (PMMA) est un composant essentiel dans de nombreuses procédures d'arthroplastie totale des articulations. Charnley et Kettlewell ont été les premiers à utiliser le PMMA comme agent d'injection dans le remplacement total de la hanche (141).

1 Propriétés Chimiques

Le polyméthacrylate de méthyle (PMMA) est un polymère thermoplastique amorphe, de **nature hydrophobe**. Le PMMA, est obtenu lors de la polymérisation par addition du monomère de méthacrylate de méthyle (MMA) grâce à l'ouverture de la double liaison de l'atome de carbone contenu à l'intérieur (Figure 15) (142).

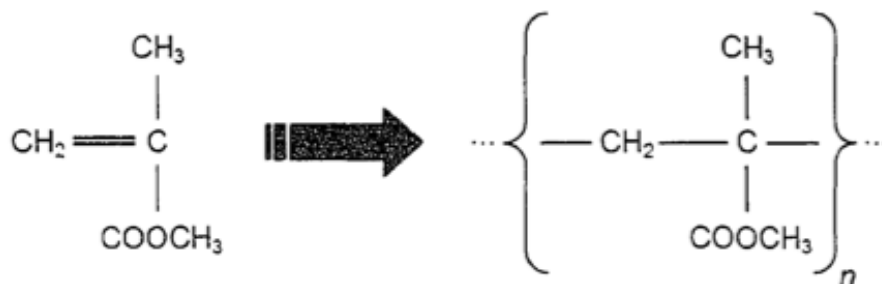


Figure 15 : Structure moléculaire du MMA et du PMMA

Le PMMA possède de très bonnes propriétés optiques et a une grande inertie chimique qui lui procure par conséquence une excellente biocompatibilité (143,144).

1.1 Composition

Les ciments osseux en PMMA sont généralement fournis sous forme de systèmes à deux composants constitués d'une poudre et d'un liquide. Ces 2 composants sont mélangés à un rapport approximatif de 2/1 pour démarrer la polymérisation, qui forme le ciment polyméthylméthacrylate (PMMA) (145). La composition chimique du PMMA est résumée dans le tableau 4.

Tableau 5 : Composition chimique du PMMA

Constituants	Rôle
Composant de la poudre - Polymère: Polyméthacrylate de méthyle Ou - Co-polymer (par ex: MA-MMA*= methacrylate-methylmethacrylate)	Modifie les propriétés physiques du ciment
- Sulfate de baryum (BaSO ₄) - ou Dioxyde de zirconium (ZrO ₂)	Radio-opacifiants
- Peroxyde de benzoyle (BPO)	Initiateur : Réagit avec DMPT pour catalyser la polymérisation
- Antibiotiques (ex: gentamicine)	Prophylaxie anti-microbienne
- Colorant (par exemple chlorophylle)	Distingue le ciment de l'os
Composant du liquide - Monomère : Méthacrylate de méthyl	
- N, N-diméthyl-p-toluidine (DMPT)	Accélérateur : Initie le durcissement à froid
- Hydroquinone	Stabilisateur de polymérisation empêchant polymérisation prématurée
- Colorant (par exemple chlorophylle)	Distingue le ciment de l'os

Selon le type de ciment, la poudre contient approximativement 90% de PMMA pré-polymérisés sous forme de microbilles.

Le radio-opacifiant, les antibiotiques et le colorant ne participent pas au processus de polymérisation. L'antibiotique n'est pas systématiquement présent dans les ciments osseux. Cependant la gentamicine présente par exemple dans le PALACOS R+G s'est avérée être très efficace, avec une sensibilité des germes qui reste supérieure à 90% (146).

1.2 Différentes viscosités

La viscosité est déterminée par la composition chimique et le ratio poudre/liquide. Les ciments osseux peuvent être à faible viscosité, à viscosité moyenne et à haute viscosité.

La viscosité du ciment doit être suffisamment haute pour résister à la pression vasculaire (pour éviter une intrusion du sang au sein du matériau, ce qui diminuerait les propriétés mécaniques) mais suffisamment basse pour qu'il interpénètre efficacement les alvéoles spongieuses : condition essentielle à la stabilité du ciment dans l'os.

Le choix du ciment à utiliser est souvent la préférence du chirurgien (147).

1.3 Polymérisation

Le ciment osseux est une substance viscoélastique, **auto-polymérisable**. Le processus de polymérisation démarre lorsque la poudre de copolymère et le liquide monomère sont mélangés. Durant le processus de polymérisation, la portion visqueuse diminue tandis que la portion élastique augmente.

Les variations de température causées par la **réaction exothermique** entraînent un changement dynamique de volume du ciment osseux tout au long de la réaction de polymérisation, induisant la **formation de porosités** au sein du matériau. La réaction de polymérisation progresse jusqu'à ce que le mélange polymère-monomère ne devienne solide. **une contraction finale est observée en fin de polymérisation (148).**

Le processus de polymérisation peut être divisé en 4 phases différentes : mélange, attente, travail et prise.

1/ Phase de mélange

- Il est important que le ciment soit mélangé de manière homogène, minimisant ainsi le nombre de porosités.

2/ Phase d'attente / temps de pâte

- Au cours de cette phase, le ciment atteint une viscosité appropriée pour la manipulation (c'est-à-dire qu'il peut être manipulé sans coller aux gants) ;
- Le temps de pâte est de 2-3 minutes après le début du mélange ;
- Une fois les composants bien mélangés, le ciment osseux peut être chargé dans une seringue, une cartouche ou un pistolet d'injection pour une application assistée.

3/ Phase de travail / temps de travail

- C'est la période pendant laquelle le ciment peut être manipulé et la prothèse insérée ;
- Elle entraîne une augmentation de la viscosité et la génération de chaleur à partir du ciment ;
- L'implant doit être implanté avant la fin de la phase de travail ;
- Le temps de travail est généralement entre 5-8 minutes.

4/ Phase de réglage / temps de réglage

- Pendant cette phase, le ciment durcit complètement, et la température atteint son apogée
- Le ciment continue de subir à la fois un retrait volumétrique et thermique lorsqu'il se refroidit à la température corporelle.

Ce processus de polymérisation autopolymérisable, prend un total de **10 à 15 minutes** (149).

1.3.1 Ciment de PMMA modifié

Le ciment osseux PMMA standard peut être modifié par ajout d'un inhibiteur pour retarder le temps de polymérisation chimique et d'un photo-initiateur, afin de permettre l'initiation de la polymérisation à déterminer individuellement par l'utilisation de la lumière UV. Le durcissement aux UV est approprié si des expositions courtes et de longues longueurs d'onde (> 315 nm, UV-A) sont utilisées. Des longueurs d'onde plus courtes peuvent endommager les tissus (80).

1.4 Température de polymérisation

La polymérisation du MMA engendre une réaction exothermique qui se situent environ entre 40 et 47°C in vivo (150). La température peut être plus importante si l'épaisseur du ciment est supérieure à 3mm. Cette énergie thermique est dissipée dans le sang en circulation, la prothèse et les tissus environnants. La réaction exothermique peut engendrer la nécrose thermique de l'os.

2 Propriétés mécaniques

Le but d'un bon mélange de ciment est de produire un ciment osseux qui possède les meilleures propriétés mécaniques possibles afin qu'il puisse remplir son rôle de transfert de charge avec succès pendant la durée de vie de l'implant. **L'adhésion du ciment osseux à l'os est purement mécanique (151).**

Les propriétés mécaniques du ciment osseux ont fait l'objet de nombreuses études (145,152,153).

Chaque sorte de ciment commercial présente des propriétés qui lui sont propres et ces propriétés peuvent varier pour un même ciment selon plusieurs facteurs (145,154) :

- La formulation du ciment (composition chimique) ;
- La taille et la distribution des particules ;
- La méthode de mélange (à la main, ou sous vide, détermine la portion de porosité) ;
- La température initiale du ciment osseux ;
- Les conditions de polymérisation et de vieillissement du ciment.

Tableau 6 : Propriétés mécaniques estimées en statique du ciment osseux au niveau de l'os spongieux (145).

Propriété		Valeur
Résistance ultime	Tension	24- 49 Mpa
	Compression	73 -117 Mpa
	Flexion	50 -125 Mpa
	Cisaillement	32 - 69 Mpa
Déformation à la rupture	Tension	0,86 - 2,49 %
Module d'élasticité	Tension	1,6 - 4,1 Gpa
	Compression	1,9 - 3,2 Gpa

2.1 Adhésion au niveau de l'os spongieux

Le PMMA présente une plus forte adhérence au niveau de l'os spongieux qu'au niveau de l'os cortical. En effet, l'os spongieux a une surface poreuse structurée (*Voir annexe 2 : composition et structure de l'os*). Lors du cimentage, le ciment osseux ductile est pressé dans cette structure osseuse poreuse. Ainsi, le ciment osseux ductile remplit les cavités de l'os poreux et, après polymérisation, une fixation adéquate entre l'os et le ciment osseux est obtenue, en raison des forces de rétention de la surface rugueuse (155,156).

2.2 [Adhésion au niveau de l'os cortical](#)

La structure de la surface et les propriétés de mouillage associées des os compacts de la face médiane posent un problème pour la fixation des plaques de reconstruction à l'aide du ciment osseux PMMA commun (157). D'une part, l'os compact de la face médiane a une structure corticale et est extrêmement dense, lisse et plan, dépourvu des cavités superficielles de l'os spongieux. Ainsi, la structure osseuse ne permet pas la création des micros et macros forces de rétention entre le ciment et l'os et le ciment ne peut pas s'ancrer à l'os. En revanche, les propriétés de mouillage de l'os et du ciment osseux PMMA sont différentes (155,158). L'os a des propriétés hydrophiles tandis que les monomères du ciment osseux PMMA ont un caractère hydrophobe et une énergie de surface inférieure à celle de l'os (158). Par conséquent, l'os n'est pas mouillé par les monomères du ciment osseux PMMA ductile. En raison des différentes propriétés de mouillage, il est impossible de créer des forces d'adhésion entre l'os cortical et le ciment osseux (157). Ainsi, si l'on veut créer une adhérence entre os et ciment, les propriétés de mouillage des deux partenaires de collage doivent être adaptées l'une à l'autre.

2.3 [Module d'élasticité :](#)

Le PMMA présente un comportement viscoélastique ; son module d'élasticité (compris entre 1,6 et 4,1 GPa) est alors fonction entre autre de la durée du maintien de la contrainte (142). Il est environ 10 fois inférieur à celui de l'os cortical, et 100 fois inférieur à celui d'un dispositif métallique. Il agit ainsi comme couche intermédiaire élastique entre 2 couches rigides.

2.4 [Fatigue du ciment osseux](#)

C'est la qualité du mélange de ciment qui déterminera sa durée de vie. La résistance à la fatigue du ciment osseux mesuré après 10 Million de cycles était entre 6,2 et 17,8 Mpa. Palacos R+G (Heraeus Medical France) présente le plus haut taux résistance à la fatigue.

2.5 [Porosité du ciment osseux](#)

Une porosité élevée du ciment osseux compromet la résistance mécanique du ciment et diminue sa durée de vie en fatigue

Cela peut entraîner un relâchement aseptique. Les sources de porosité dans le ciment osseux durci comprennent :

- De l'air emprisonné entre les billes de poudre lorsque la poudre est mouillée.
- Air emprisonné dans le ciment pendant le mélange.
- Air emprisonné dans le ciment pendant le transfert du récipient de mélange au dispositif d'application.

Le mélange à la main du ciment osseux peut introduire la plus grande possibilité de ces événements, et donc induire un nombre important de pores. Les méthodes de centrifugation et de mélange sous vide et l'application de ciment sous pression peuvent réduire la porosité du ciment osseux.

3 Posologie et mode d'administration

3.1 Posologie

Le rapport poudre + liquide est dépendant de chaque fabricant, avec en général un rapport approximatif de 2/1.

La dose nécessaire dépend de la dimension de la surface à couvrir. Il est recommandé de ne pas appliquer plus de 3mm d'épaisseur du matériau pour éviter une contraction de prise et une réaction exothermique trop importantes.

3.2 Mode d'administration

Le ciment osseux est préparé selon 2 grandes méthodes : mélange à la main ou sous vide. La méthode de préparation du ciment osseux a une grande influence sur la porosité du matériau ainsi que sur le comportement et les propriétés mécaniques de ce dernier ; elle est au cœur de plusieurs débats en ce qui concerne le succès de l'arthroplastie cimentée.

Le mode d'administration peut se faire manuellement ou bien le ciment osseux peut être chargé dans une seringue, une cartouche ou un pistolet d'injection pour une application assistée.

Un ciment de bonne qualité est essentiel pour la survie à long terme de la prothèse implantaire et le rôle de la préparation de ce ciment est d'une importance vitale. Un mélange précis de ciment osseux et des techniques d'application précises en fonction des recommandations du fabricant sont essentiels pour garantir la stabilité et la longévité de la prothèse.

4 Indications-contre-indications

4.1 Indications

- Fixation prothétique en plastique ou en métal, de hanche, du genou et d'autres articulations ;
- Remplacement articulaire totale ;
- Vertébroplastie percutanée ;
- Cyphoplastie ;
- La fixation de fractures pathologiques.

4.2 Contre-indications

- Infection active sur le site où le ciment osseux doit être appliqué ;
- Foyers distants d'infections pouvant se propager au site implantaire ;
- Patiente enceinte ou en cours d'allaitement ;
- Allergie à l'antibiotique ou à l'un des autres composants du PMMA ;
- Atrophie musculaire ;
- Myasthénie ;
- Troubles métaboliques pouvant nuire à la formation osseuse ;
- Hypotension ;
- Insuffisance rénale ;
- Insuffisance cardiaque congestive.

5 Avantages-inconvénients

5.1 Avantages

- Biocompatible ;
- Bonne résistance à la compression ;
- Bonne adhérence à l'os cortical si associé à un agent de liaison osseux amphiphile.

5.2 Inconvénients

- Absence d'adhésion chimique à l'os, adhésion uniquement mécanique (151) ;
- Imprévisibilité du changement dimensionnels pendant le durcissement (161) ;
- Réaction de prise exothermique importante pouvant conduire à une nécrose osseuse thermique (162) ;
- Temps de travail et temps de prise long ;
- Mauvaise adhérence à l'os cortical (157) si pas d'utilisation d'un agent à liaison osseux amphiphile.

6 Ciments osseux à base de PMMA commercialisés

Ci-dessous, les ciments osseux commerciaux actuels les plus utilisés sont présentés dans le tableau 7.

Tableau 7 : Liste non exhaustive des ciments de fixation sans antibiotique actuellement commercialisés (163)

Ciments sans antibiotique			
Fabricant / Distributeur	Nom commercial	Viscosité	Conditions d'utilisation (seringue, manuel)
AAP / B.BRAUN MEDICAL	BONOS R	Haute	Seringue
BIOMET	BIOMET BONE CEMENT R	Haute	Seringue et manuel
	BIOMET PLUS BONE CEMENT R	Haute	Seringue et manuel
CERAVER	CERAFIX BV	Basse	Seringue
	CERAFIX HV	Haute	manuel
DEPUY SYNTHES	SMARTSET HV	Haute	Seringue et manuel
	DEPUY CMW1 BONE CEMENT	Haute	Seringue et manuel
	DEPUY CMW2 BONE CEMENT	Haute	Manuel
	DEPUY CMW3 BONE CEMENT	Moyenne	Seringue
	SMARTMIX CEMVAC CEMENT	Haute	Seringue et manuel
GROUPE LEPINE	FIX 1	Moyenne	Manuel
	FIX 3	Basse	Seringue
HERAEUS MEDICAL FRANCE	PALACOS R	Haute	Seringue et manuel
	PALACOS MV	Moyenne	Seringue et manuel
	PALACOS LV	Basse	Seringue et manuel
SMITH & NEPHEW SAS	RALLY HV	Haute	Seringue et manuel
	RALLY MV	Moyenne	Seringue et manuel
	RALLY HV ALL-IN-ONE SYSTEM	Haute	Seringue
	RALLY MV ALL-IN-ONE SYSTEM	Moyenne	Seringue
STRYKER FRANCE	SIMPLEX P	Moyenne	Seringue et manuel
	SIMPLEX HV	Haute	Seringue et manuel
SYNIMED	SYNICEM 1	Haute	Manuel
	SYNICEM 3	Basse	Seringue
TEKNIMED	CEMFI 1	Haute	Manuel
	CEMFI 3	Basse	Seringue
ZIMMER FRANCE	HI-FATIGUE BONE CEMENT	Moyenne	Seringue et manuel

Tableau 8 : Liste non exhaustive des ciments de fixation avec antibiotique actuellement commercialisés (163)

Ciments avec antibiotiques				
Fabricant / Distributeur	Nom commercial	Antibiotique (dosage)	Viscosité	Conditions d'utilisation (seringue, manuel)
AAP / B.BRAUN MEDICAL	BONOS R GENTA	Gentamicine (0,8 à 1,2 g/dose*) 0,8 g pour 40 g de ciment 1,2 g pour 60 g de ciment	Haute	Seringue
BIOMET	REFOBACIN BONE CEMENT R	Gentamicine (de 0,2 à 1,3 g/dose*) 0,2 g pour 10,2 g de ciment 0,4 g pour 20,4 g de ciment 0,8 g pour 40,8 g de ciment 1,3 g pour 61,3 g de ciment	Haute	Seringue et manuel
	REFOBACIN PLUS BONE CEMENT R	Gentamicine (de 0,5 à 1,4 g/dose*) 0,5 g pour 22,4 g de ciment 0,9 g pour 44,9 g de ciment 1,4 g pour 67,4 g de ciment	Haute	Seringue et manuel
	REFOBACIN REVISION	Gentamicine et Clindamycine Gentamicine (1,7 g/dose*) et Clindamycine (1,2 g/dose**) pour 42,9 g de ciment	Haute	Seringue et manuel
	REFOBACIN BONE CEMENT LV	Gentamicine (1,7 g/dose*) pour 41,7 g de ciment	Basse	Seringue
CERAVER	CERAFIX GENTA BV	Gentamicine (0,8 g/dose*) pour 48 g de ciment	Basse	Seringue
	CERAFIX GENTA HV	Gentamicine (0,8 g/dose*) pour 51,5 g de ciment	Haute	Manuel
DEPUY SYNTHES	SMARTSET GHV GENTAMICIN BONE CEMENT	Gentamicine (1 g/dose*) pour 40 g de ciment	Haute	Seringue et manuel
	DEPUY CMW1 GENTAMICIN BONE CEMENT	Gentamicine (1 g/dose*) pour 40 g de ciment	Haute	Seringue et manuel
	DEPUY CMW2 GENTAMICIN BONE CEMENT	Gentamicine (1 g/dose*) pour 40 g de ciment	Haute	Manuel
	DEPUY CMW3 GENTAMICIN BONE CEMENT	Gentamicine (1 g/dose*) pour 40 g de ciment	Moyenne	Seringue
	SMARTMIX CEMVAC CEMENT	Gentamicine (1,5 à 2 g/dose*) 1,5 g pour 60 g de ciment	Haute	Seringue et manuel

Ciments avec antibiotiques				
Fabricant / Distributeur	Nom commercial	Antibiotique (dosage)	Viscosité	Conditions d'utilisation (seringue, manuel)
	GENTAMYCIN HV	2 g pour 80 g de ciment		
GROUPE LEPINE	AMINOFIX 1	Gentamicine (1,52 g/dose*) pour 40 g de ciment	Moyenne	Manuel
	AMINOFIX 3	Gentamicine (1,52 g/dose*) pour 40 g de ciment	Basse	Seringue
HERAEUS MEDICAL FRANCE	PALACOS R+G	Gentamicine (0,2 à 1,3 g/dose*) 0,2 g pour 10 g de ciment 0,4 g pour 20 g de ciment 0,8 g pour 40 g de ciment 1,3 g pour 60 g de ciment	Haute	Seringue et manuel
	PALACOS MV+G	Gentamicine (0,45 à 1,3 g/dose*) 0,45 g pour 20 g de ciment 0,9 g pour 40 g de ciment 1,3 g pour 60 g de ciment	Moyenne	Seringue et manuel
	PALACOS LV+G	Gentamicine (0,8 à 1,6 g/dose*) 0,8 g pour 20 g de ciment 1,6 g pour 40 g de ciment	Basse	Seringue et manuel
	PALACOS FAST RG	Gentamicine (1 g/dose*) pour 51 g de ciment	Haute	Manuel
	COPAL G+V	Gentamicine et Vancomycine Gentamicine (0,8 g/dose*) et Vancomycine (2g /dose**) pour 43 g de ciment	Haute	Seringue et manuel
	COPAL G+C	Gentamicine et Clindamycine Gentamicine (1,6 g/dose*) et Clindamycine (1,6 g/dose****) pour 42,7 g de ciment	Haute	Seringue et manuel
SMITH & NEPHEW SAS	RALLY HV AB	Gentamicine (1 g/dose*) pour 40 g de ciment	Haute	Manuel
	RALLY MV AB	Gentamicine (1 g/dose*) pour 40 g de ciment	Moyenne	Seringue
	RALLY HV AB ALL-IN-ONE SYSTEM	Gentamicine (1,75 g/dose*) pour 70 g de ciment	Haute	Seringue
	RALLY MV AB ALL-IN-ONE SYSTEM	Gentamicine (1,75 g/dose*) pour 70 g de ciment	Moyenne	Seringue
STRYKER FRANCE	SIMPLEX P ANTIBIOTIQUE	Erythromycine et Colistine Erythromycine (0,5 g/dose***) et Colistine (3.000.000 U. l./dose****) pour 41 g de ciment	Moyenne	Seringue et manuel
	SIMPLEX P TOBRA	Tobramycine (0,5 à 1 g/dose*) 0,5 g pour 20 g de ciment 1 g pour 40 g de ciment	Moyenne	Seringue et manuel
	SIMPLEX HV GENTA	Gentamicine (0,8 g/dose*) pour 40 g de ciment	Haute	Seringue et manuel
SYNIMED	SYNICEM 1G	Gentamicine (0,25 à 0,5 g/dose*) 0,25 g pour 20 g de ciment 0,5 g pour 40 g de ciment	Haute	Manuel

Ciments avec antibiotiques				
Fabricant / Distributeur	Nom commercial	Antibiotique (dosage)	Viscosité	Conditions d'utilisation (seringue, manuel)
	SYNICEM 3G	Gentamicine (0,5 à 0,75 g/dose*) 0,5 g pour 40 g de ciment 0,75 g pour 60 g de ciment	Basse	Seringue
	SYNICEM 1TP	Tobramycine (0,5 à 1 g/dose*) 0,5 g pour 20 g de ciment 1 g pour 40 g de ciment	Haute	Manuel
	SYNICEM 3TP	Tobramycine (1 à 1,5 g/dose*) 1 g pour 40 g de ciment 1,5 g pour 60 g de ciment	Basse	Seringue
TEKNIMED	GENTAFIX 1	Gentamicine (1 g/dose*) pour 40 g de ciment	Haute	Manuel
	GENTAFIX 3	Gentamicine (1 g/dose*) pour 40 g de ciment	Basse	Seringue
	GENTAFIX 3 MV	Gentamicine (1 g/dose*) pour 40 g de ciment	Moyenne	Seringue
ZIMMER FRANCE	HI-FATIGUE G BONE CEMENT	Gentamicine (de 0,45 à 1,35 g/dose*) 0,45 g pour 20 g de ciment 0,90 g pour 40 g de ciment 0,82 g pour 60 g de ciment	Moyenne	Seringue et manuel

*Sulfate de gentamicine ou tobramycine ; **Chlorhydrate de clindamycine ou vancomycine ; ***Sous forme de glucoheptonate ; ****Sous forme de méthanesulfonate sodique ; *****Hydrochlorure de Clindamycine.

7 Agent de liaison osseux

Bien que les ciments osseux soient largement utilisés pour la fixation d'implants dans diverses applications de chirurgie orthopédique et de traumatologie, leur aptitude à être utilisée comme adhésif osseux est un sujet de débat. Différentes approches ont été adoptées afin de surmonter le manque de propriétés adhésives notamment sur l'os cortical. Cela comprend les recherches sur l'agent de liaison osseux.

L'agent de liaison osseux (159), a été principalement développé pour une application en orthopédie lorsqu'il s'agissait de sceller sur un os cortical. Le niveau élevé d'ancrage mécanique atteint du PMMA est dû à la structure poreuse de l'os spongieux qui est rempli par le ciment. Cependant, lorsqu'une implantation est nécessaire dans une zone d'os cortical dense, le ciment osseux est alors incapable de pénétrer dans la structure osseuse et de réaliser l'ancrage (155,158). Il est nécessaire dans de tels cas, d'établir une liaison adhésive entre l'os et le ciment osseux PMMA.

L'utilisation d'un agent de liaison osseuse dont la composition est similaire à celle des agents de liaison dentinaire (primer + adhésif) utilisés en clinique depuis des années peut offrir une solution au problème des propriétés de mouillage incompatibles des partenaires de liaison (134,135,137–139). L'idée d'un tel agent de liaison a été enregistrée par Marx et al. en 2005 (159).

En effet, la structure chimique de l'os se rapproche de celle de la dentine avec :

- Une matrice organique de collagène de type 1 d'environ 20% en poids dans l'os et la dentine ;
- Une matrice minérale composée principalement d'hydroxyapatite de 70% en poids dans l'os et la dentine.

Les agents de liaison de la dentine sont de nature amphiphile et sont donc capables de se lier à la fois à la dentine hydrophile et aux composites de restauration hydrophobes. Selon plusieurs études, l'utilisation d'adhésifs dentinaire semble produire une force de liaison à l'os plus élevée que celle obtenue avec l'adhésif au cyanoacrylate (140–143).

Par conséquent, utilisé un agent de liaison osseux amphiphile similaire à celui utilisé en dentisterie, pourrait lier le PMMA hydrophobe à l'os cortical hydrophile.

Une étude a montré que sans l'agent de liaison osseuse, la force de liaison du PMMA à l'os cortical était proche de zéro (0,2 MPa), tandis qu'avec l'agent de liaison osseuse, la force de liaison était d'environ 8MPa, soit multipliée par 40 (157).

7.1 Composition et mode d'adhésion

Ainsi, de façon analogue aux agents de liaison de la dentine, l'agent de liaison osseux de nature amphiphile tel que le alkylène bis (dilactoyl) – méthacrylate, se compose principalement de monomères qui possèdent à la fois des propriétés hydrophiles et hydrophobes (157).

L'agent de liaison osseux tel qu'il est illustré à la figure 16 (application de l'agent de liaison osseuse, goutte jaune) contient des monomères hydrophobes comme les **molécules MMA** et des **groupes fonctionnels hydrophiles** comme les groupes hydroxy R-OH et les groupes carboxy R-COOH, où R est un espace réservé pour le repos organique (157). Après l'application de l'agent de liaison osseuse, il s'infiltrera dans la surface osseuse, créant une **couche hybride** comme le montre la figure 17 (157). Par conséquent, les monomères hydrophiles dans l'agent de liaison osseux servent à optimiser le mouillage de l'os. Ensuite, les groupes fonctionnels de l'agent de liaison osseux construiront des liaisons chimiques de nature électrostatique avec l'os.

Ainsi, les groupes carboxy-hydrophiles (R-COOH) de l'agent de liaison osseuse sont capables d'établir une connexion chimique avec les ions calcium (Ca^{2+}) de la matrice minérale de l'os, tandis que les groupes hydroxy hydrophiles (R-OH) construisent une eau- liaison insoluble avec les aminogroupes (NH_2) de la matrice organique osseuse. De plus, l'agent de liaison osseuse contient des photoinitiateur pour polymériser à la lumière UV. Après durcissement, la couche intermédiaire amphiphile appliquée forme un revêtement, comme indiqué sur la figure 18, auquel le ciment osseux peut adhérer (157).

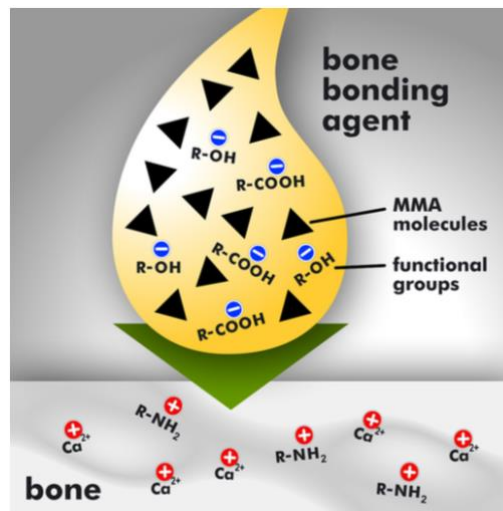


Figure 16 : Application de l'agent de liaison osseux sur l'os hydrophile.

L'agent de liaison osseuse (goutte jaune) contient des monomères hydrophobes comme les molécules MMA (marquées avec les triangles noirs) et des groupes fonctionnels comme les groupes hydroxy R-OH et les groupes carboxy R-COOH, où R est un espace réservé pour la fraction organique. L'os (zone grise au bas du diagramme) contient des ions calcium Ca²⁺ dans sa matrice anorganique et des groupes amino R-NH₂ dans sa matrice organique ; R est un espace réservé pour la partie organique.

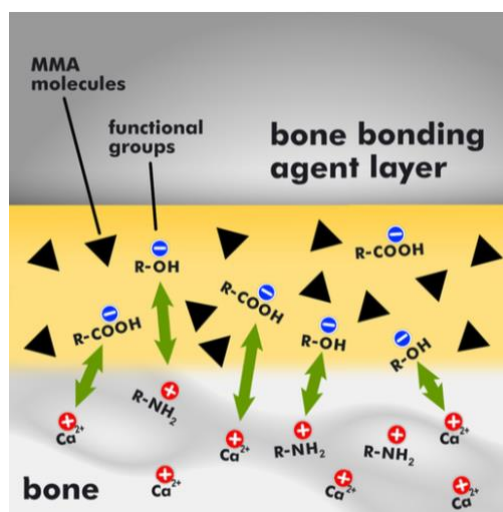


Figure 17 : Liaison chimique de l'agent de liaison osseux à l'os.

Avec l'infiltration de l'agent de liaison osseuse amphiphile appliqué (zone marquée en jaune) dans la surface osseuse (zone marquée en gris au bas du diagramme), une couche hybride sera construite. Par conséquent, les monomères hydrophiles dans l'agent de liaison osseuse servent à optimiser le mouillage de l'os, qui a également un caractère hydrophile. Ensuite, les groupes fonctionnels de l'agent de liaison osseuse vont construire des liaisons chimiques de nature électrostatique avec l'os. Ainsi, les groupes carboxy hydrophiles (R-COOH) de l'agent de liaison osseuse sont capables d'établir une connexion chimique avec les calciques (Ca²⁺) de la matrice anorganique de l'os, tandis que les groupes hydroxy hydrophiles (R-OH) construisent une eau - liaison insoluble avec les aminogroupes (NH₂) de la matrice organique osseuse.

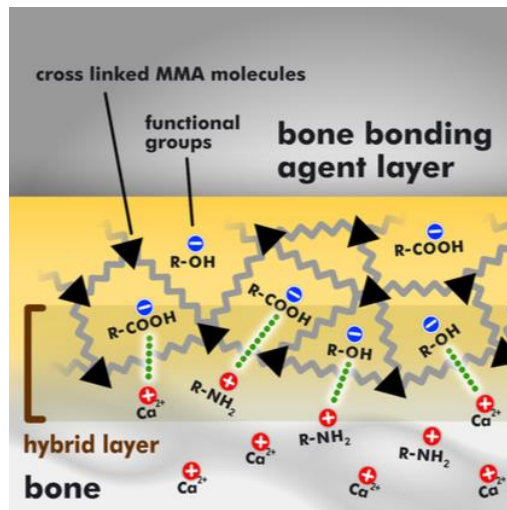


Figure 18 : Polymérisation de l'agent de liaison osseux.

En plus de la liaison chimique entre l'agent de liaison osseuse et l'os, les molécules de MMA sont polymérisées à l'aide d'une lumière UV accumulant des réticulations formant un revêtement auquel le ciment osseux peut adhérer.

Cette nouvelle classe d'adhésifs osseux à base d'alkylène bis (dilactoyl) - méthacrylates peut répondre aux exigences pour améliorer l'adhésion du ciment osseux à l'os (87,160). Cependant, la biocompatibilité à long terme ainsi que la combinaison avec un copolymère qui est utilisé à la fois pour l'adaptation de fragments et la fixation d'implants doit encore être étudié (160).

8 Exemple d'étude sur le PMMA

8.1 Etude de Endres K. et al : A new adhesive technique for internal fixation in midfacial surgery (*BioMedical Engineering OnLine*, 2008)

Cette étude in vitro a été réalisée sur des os de fémur bovins. Les auteurs ont cherché à savoir et à montrer que la fixation adhésive des plaques d'ostéosynthèse à l'aide de ciment osseux PMMA à l'os cortical associé à un agent de liaison osseux amphiphile tel que l'alkylène bis (dilactoyl) - méthacrylate, similaire à celui utilisé en dentisterie, était nettement plus importante que l'utilisation du ciment osseux seul, sans agent de liaison osseux.

Les résistances de collage ont été mesurées en utilisant des tests de tension. Pour cela, des plaques métalliques avec des trous de vis de 2,0 mm de diamètre ont été cimentées avec du ciment osseux PMMA sur des échantillons d'os cortical bovin provenant de la diaphyse fémorale. L'os a été conditionné avec un agent de liaison osseuse amphiphile photopolymérisé avant le scellement pour les échantillons expérimentaux, et n'a pas été conditionné avec l'agent de liaison osseuse pour les échantillons témoins. Les échantillons ont été stockés pendant 1 à 42 jours à 37 degrés C, soit humides soit complètement immergés dans une solution isotonique de NaCl, puis soumis aux tests de tension.

Les auteurs constatent :

- Sans l'agent de liaison osseuse, la force de liaison était proche de zéro (0,2 MPa) ce qui indique qu'il n'y a pas eu d'adhésion entre le ciment et la structure osseuse corticale ;
- La stabilité primaire avec l'agent de liaison osseuse était d'environ 8 MPa ;
- Les plaques fixées avec une surface adhésive de 3,14 mm² pouvaient être chargées jusqu'à 2,7 kg avant la rupture dans les échantillons expérimentaux ;
- Un stockage humide sur 24h a entraîné une diminution des forces d'adhérence à environ 6 MPa ;
- Aucune différence significative de force d'adhérence n'a été mesurée pour les échantillons stockés pendant 42 jours dans des conditions humides ;
- Grâce à l'agent de liaison osseux, on obtient une liaison adhésive du ciment osseux PMMA à l'os cortical, qui était également stable contre l'hydrolyse.

En conclusion : Le conditionnement de l'os cortical hydrophile avec un agent de liaison osseuse amphiphile se traduit par une force d'adhérence élevée sur le ciment osseux hydrophobe en PMMA. Cette association pourrait être utilisée dans notre expérimentation sur les plaques à ancrages osseux collées en orthopédie dento-faciale.

8.2 Autres études

L'agent de liaison osseuse a été testé dans des expériences précédentes, par exemple l'étude de Wirtz DC et al. en 2003 (158) et celle de Marx R. et al. en 2005 (159) dans laquelle deux échantillons d'os corticaux ont été connectés à l'aide de ciment osseux en PMMA (155,158). Dans cette étude, des échantillons sandwich (os cortical / agent de liaison osseuse / ciment osseux PMMA / agent de liaison osseuse / os cortical) ont été testés dans un test de flexion en trois points sans stockage et avec un stockage à long terme allant jusqu'à 120 jours (155,158). Ces expériences ont démontré que la stabilité du composé entre le ciment osseux et l'os cortical était 50 à 100 fois plus élevée avec l'utilisation du système de liaison (158).

XVI LES ADHESIFS DENTAIRES

Qu'en est-il des études sur les adhésifs dentaires appliqués à l'os ? En effet, nous savons que de nombreux adhésifs dentaires sont capables de coller aussi bien sur l'émail et la dentine que sur les prothèses métalliques. Sachant que la composition de l'os se rapproche de la dentine, pourquoi ne pas essayer les adhésifs dentaires biocompatibles au domaine orthopédique ?

L'os et la dentine ont des compositions chimiques analogues (179) : (*voir Annexe 2 : composition osseuse et comparaison des structures entre émail /dentine / os*)

- La matrice minérale de l'os est d'environ 67–70% en poids et celle de dentine environ 70% en poids, constitués principalement d'hydroxyapatite (Ca_2^+) (149–151) ;
- La matrice organique de l'os est 22–23% en poids, et celui de la dentine est d'environ 20% en poids, tous deux composés principalement de collagène de type I (NH₂) ;
- Le pourcentage de poids restant dans la dentine et les os est constitué d'eau (148–150).

Comme la dentine, l'os a également un caractère hydrophile, en raison de sa teneur élevée en substances organiques, en particulier le collagène.

1 Agent de liaison dentinaire et osseux

En dentisterie, pour le collage de résines composites hydrophobes sur la dentine hydrophile, on utilise des agents de liaison dentinaire (primer + adhésif) de nature amphiphile qui permettent de lier la dentine hydrophile aux composites hydrophobes. Il serait donc intéressant d'appliquer un agent de liaison dentinaire amphiphile à l'os afin d'établir une liaison forte entre l'os hydrophile et un adhésif hydrophobe.

Selon plusieurs études, l'utilisation d'adhésifs à la dentine semble produire une force de liaison à l'os plus élevée que celle obtenue avec l'adhésif au cyanoacrylate (140–143).

De plus, cette technique de fixation adhésive ne conduit pas à la déminéralisation de l'os (157), contrairement à la fixation adhésive des obturations synthétiques en dentisterie conservatrice où la surface de la dentine est déminéralisée par un acide orthophosphorique à 37%.

Cette nouvelle classe d'adhésifs osseux à base **d'alkylène bis (dilactoyl) - méthacrylates** peut répondre aux exigences pour améliorer l'adhésion du ciment osseux à l'os (87,160), cependant, la biocompatibilité à long terme ainsi que la combinaison avec un copolymère qui est utilisé à la fois pour l'adaptation de fragments et la fixation d'implants doit encore être étudié (160).

Les données préliminaires ont confirmé le potentiel d'adhésion de différents agents de liaison de la dentine à l'os et leur efficacité dans la fixation osseuse dans des conditions in vitro.

1.1 Études sur les adhésifs dentinaires

Dans une **étude Maurer et al.** (180,181), les auteurs ont comparé la résistance à la traction de 3 systèmes adhésifs dentinaires (Excite, Clearfil New Bond, Etch & Prime®3.0) et de 2 adhésifs cyanoacrylates (Cyano Veneer®, Hisacryl®) à l'os porcin in vitro. Les résistances à la traction ont été mesurées 15 min après application et après photopolymérisation du matériau composite Tetric® Ceram (couleur A2), sans stockage des échantillons (180). Les résistances à la traction mesurées sont représentées sur le Tableau 8.

D'autres recherches sur **Maurer et al. et Bekes et al.** ont comparé les résistances à la traction atteintes entre os et os à l'aide de 2 systèmes adhésifs différents (Clearfil™ New Bond et

Histoacryl®) in vitro sur des échantillons d'os porcins. La résistance à la traction de la tension a été mesurée 15 min après l'application (180,181). Clearfil New Bond a montré une force de liaison significativement plus élevée que les 4 autres adhésifs. L'agent de liaison osseux associé au PMMA a montré une force d'adhésion similaire à Clearfil New Bond (Tableau 8).

Tableau 9 : Les forces de liaison.

Résistances de collage moyennes et écarts-types détectés dans une étude de Maurer et al. en utilisant différents types d'agents de liaison comme les agents de liaison dentinaire (Excite, Clearfil New Bond, Etch & Prime®3.0) et des adhésifs tissulaires (Cyano Veneer®, Histoacryl®) (180–182), par rapport à la force de liaison moyenne atteinte avec l'agent de liaison osseuse amphiphile auto-fabriquée. Les variantes des surfaces de collage : os porcine / couleur Tetric® A2, os porcine / os porcine et os bovin / ciment PMMA. Des essais de résistance à la traction ont été effectués le jour même de la préparation des échantillons, sans stockage des échantillons.

Nature de l'agent de liaison	Agent de liaison	Surface de collage 1	Surface de collage 2	Moyenne de la force d'adhérence (MPa)
Agent de liaison osseux amphiphile	Agent osseux amphiphile auto-fabriquée	Os bovin	Ciment de PMMA light et auto-durcissant	8,49 ± 1,72
Agent de Liaison Dentinaire	Etch & Prime®	Os porcine	Tetric® teinte A2	4,05 ± 1,53
	Excite®	Os porcine	Tetric® teinte A2	2,96 ± 1,34
	Clearfil New Bond	Os porcine	Tetric® teinte A2	8,00 ± 1,36
		Os porcine	Os porcine	6,39 ± 2,05
Adhésifs Tissulaires	Histoacryl®	Os porcine	Tetric® teinte A2	5,22 ± 2,00
		Os porcine	Os porcine	1,95 ± 0,49
	Cyano Veneer®	Os porcine	Tetric® teinte A2	4,56 ± 0,76

Cependant une comparaison individuelle avec d'autres études ne serait pas réalisable, car les divers plans d'études des anciennes enquêtes sont très différents. L'utilisation de la dentine varie de l'animal à l'homme, l'utilisation des composites est largement différente, par ex. Composite Z 100 (3M ESPE), Tetric® color A2 (Vivadent), Brilliant Dentin A2 (Coltène), les adhésifs diffèrent également de chaque étude et de leur application. De plus, les tests d'adhérence varient des tests de traction aux tests de cisaillement.

En conclusion : cette nouvelle technique associant des agents de liaisons osseux amphiphiles, similaires aux agents de liaisons dentinaires, aux ciments osseux pour augmenter significativement la valeur d'adhésion à l'os cortical, serait une piste à envisager dans notre prochain protocole d'étude concernant les plaques à ancrages osseux collées en ODF.

2 Les ciments verres ionomères :

Les ciments polyalékonates de verre (GPC) ont été développés par Wilson et Kent en 1971 (183) en tant que matériaux dentaires (Food and Administration, 2012). Ils sont couramment utilisés en dentisterie restauratrice et en orthodontie depuis leur invention dans les années 1970.

La capacité des GPC à supporter une charge, à adhérer à l'os et à être biocompatible a conduit l'étude des GPC comme adhésif pour des applications orthopédiques (184). De plus, les GPC possèdent un haut degré de radio-opacité, ce qui permet de les repérer par une simple radiographie.

2.1 Propriétés chimiques générales des GPC

2.1.1 Composition

Traditionnellement, l'aluminium (Al) fait partie intégrante de la phase vitreuse de tous les GPC disponibles dans le commerce (185,186). Cela a limité leur utilisation pour des applications orthopédiques, car la libération d'ions Al a été associée à des maladies dégénératives du cerveau et à des effets neurotoxiques (187). Les auteurs ont développé des versions sans Al du composant de verre des GPC, en l'échangeant contre du Zn et du strontium (Sr) (188) dont le premier a un effet positif sur le métabolisme osseux (189), possède des propriétés antibactériennes et anti-inflammatoires (190,191) et est nécessaire au bon fonctionnement du système immunitaire (192); ce dernier a la capacité de répliquer des cellules pré-ostéoblastiques (193) et de simuler la formation osseuse (194).

Une première formulation de GPC, dérivé du verre A (fraction molaire SiO₂: 0,48, ZnO: 0,36, CaO: 0,12, SrO: 0,04) a été breveté sans aluminium (US 7,981,972) incorporant du Sr (188,195) (voir composition tableau 9). Le strontium (Sr) est incorporé dans le verre A car le Sr peut répliquer les cellules pré-ostéoblastiques et stimuler la formation osseuse (194). Cette formulation de GPC présente un module élastique similaire à l'os trabéculaire (196), ainsi que des propriétés antibactériennes (197) suggérant des promesses pour des applications orthopédiques.

Une autre formulation de GPC, dérivé du verre B (fraction molaire : SiO₂: 0,48, ZnO: 0,355, CaO: 0,06, SrO: 0,08, P₂O₅: 0,02, Ta₂O₅: 0,005) est en instance de brevet (PCT / CA2017 / 050854) incorporant du Tanalum (Ta) au détriment de Composant Sr (tableau 9). Ta est bioactif, ayant été utilisé dans le passé pour des applications orthopédiques (198). Des études antérieures ont montré que les GPC basés sur cette formule ont la rhéologie, la force, la radio-capacité, un comportement antibactérien et in vitro convenant à la fixation et à la réparation sternales (199).

Le verre A et le verre B, dans une étude de Wren et al en 2010 (197) et celle de Alhalawani et al en 2017 (199), ont été testés contre E. coli, S. aureus et S. epidermidis: le verre A n'a démontré l'inhibition que contre E. coli (197), le verre B a démontré l'inhibition contre tous les procaryotes sélectionnés (199).

Tableau 10 : Composition, taille des particules et formulations du verre A et B (183).

Glass composition, particle size and cement formulations.

	Composition (mole fraction)						Particle size (μm)	Cement formulations [glass (g): PAA (g): DI Water]
	SiO ₂	ZnO	CaO	SrO	P ₂ O ₅	Ta ₂ O ₅		
Glass A	0.48	0.36	0.12	0.04	–	–	20–45	10 g: 12.5 g: 12.5 ml
Glass B	0.48	0.355	0.06	0.08	0.02	0.005	< 45	10 g: 7.5 g: 7.5 ml

2.1.2 Polymérisation

Leur prise est déclenchée par une réaction acido-basique entre des particules de verre à base de silicate qui interagissent avec le polyacide acrylique (PAA) lors de la présence d'eau dé-ionisée (185). La liaison adhésive est créée par les chaînes d'acide polyacrylique présentes dans le matériau diffusant dans une structure d'hydroxyapatite microporeuse, telle que celle trouvée dans l'os (200,201).

La polymérisation est induite par chémo-polymérisation ou par chémo-photo-polymérisation (202). Si ces ciments ne sont pas photopolymérisés, la réaction de prise chimique sera lente.

2.1.3 Température de Polymérisation

Il a déjà été signalé que ces GPC étaient fixés avec une légère réaction exothermique à 34 °C (196), température à laquelle la fonction cellulaire normale ne devrait pas être altérée. La réaction exothermique est donc négligeable, c'est pourquoi elle est utilisée comme moyen de fixation en chirurgie orthopédique.

2.2 Propriétés mécaniques

- Résistance à la compression : 63Mpa ;
- Résistance à la flexion bi-axiale : 30 Mpa (196) ;
- Adhésion chimique à l'hydroxyapatite, donc à l'os ;
- Adhésion aux métaux chirurgicaux ;
- Module d'élasticité proche de l'os trabéculaire ;
- Résistance à la fatigue.

Bien que les résistances à la compression des GPC (~ 63 MPa) soient inférieures à celles d'autres ciments osseux tels que le PMMA (~ 100 MPa) ou le Cortoss® (~ 150 MPa) (196), ils ont l'avantage de correspondre plus étroitement au module d'élasticité de l'os trabéculaire et ils ont la capacité d'adhérer chimiquement à la fois aux os et aux métaux chirurgicaux (190,203). En effet, les GPC se lient à l'hydroxyapatite présente à la fois dans les dents et les os. Les GPC sont utilisés dans les applications dentaires depuis plusieurs décennies, où ils sont soumis à la fatigue causée par la mastication. La fracture de fatigue dans ces matériaux dentaires n'a pas été un problème (204).

2.3 Posologie et mode d'administration

2.3.1 *Posologie*

La dose nécessaire dépend de la dimension de la surface à couvrir. Il est recommandé de ne pas appliquer plus de 2mm d'épaisseur du matériau chémo-photo-polymérisable pour que la réaction de prise soit totale et pour ne pas diminuer les propriétés physiques du matériau.

2.3.2 *Mode d'administration*

Le mode d'administration est défini selon le fabricant. En général il s'agit d'un mélange poudre+ liquide qui peut être amorcé par plusieurs dispositifs, par injection, ou mélange manuel en respectant les doses.

2.4 Indications et Contre-indications

2.4.1 *Indications*

- Utilisé en substitut dentinaire (202) ;
- Agent de restauration dentaire et de scellement ;
- Scellement orthodontique ;
- Fixation orthopédique.

2.4.2 *Contre-indications*

- Ne doit jamais être appliqué en intravasculaire ;
- Ne doit pas être appliqué en cas d'hypersensibilité aux substances actives ou à l'un des excipients.

2.5 Avantages et inconvénients

2.5.1 *Avantages*

- Biocompatible ;
- Adhérence chimique à l'os et aux métaux chirurgicaux ;
- Forte adhésion immédiate ;
- Résistance mécanique élevée ;
- Radio-opaque, le rendant visible aux rayons X ;
- Facilité d'application ;
- Photo-polymérisable en 20s ;
- Faible réaction exothermique ;
- Propriétés antibactériennes et anti-inflammatoires ;
- Effet positif sur le métabolisme osseux, stimule la formation osseuse ;
- Prêt à l'emploi.

2.5.2 *Inconvénients*

- Très peu de recul clinique sur les fixations orthopédiques

2.6 Exemples de GPC commercialisés

Ci-dessous, 2 exemples de GPC commerciaux utilisés sont présentés dans le tableau 10.

Tableau 11 : Exemples de GPC commercialisés

Nom de spécialité	Composition		Laboratoire	Présentation
Vitrebond™	Composant liquide : <ul style="list-style-type: none"> - Solution aqueuse d'un poly (acide acrylique) modifié avec un groupe terminal méthacrylate, - HEMA (2-hydroxy-éthyl-méthylacrylate) moins de 10% - Photoinitiateur 	Composant de la poudre : Verre fluoro-alumino-silicaté radio-opaque, photoactif. SiO ₂ , AlF ₃ , ZnO, SrO, cryolite, NH ₄ F, MgO, P ₂ O ₅	3M Co., St Paul, MN, USA	1 Clicker™ Dispenser de 10g + 1 bloc à spatuler
XR Ionomer®	Composant liquide : Une solution aqueuse d'un poly (acide acrylique) avec un certain nombre de groupes méthacrylate ajoutés mais sans l'addition de HEMA aqueux comme dans Vitrebond	Composant de la poudre : Un verre fluoro-alumino-silicate avec l'ajout d'un photoinitiateur cristallin	Kerr UK Ltd, Peterborough, UK	Seringue automix

Vitrebond et XR Ionomer sont décrits comme un type de ciments polyalkénoates de verre hydraté. Ils sont composés d'une poudre et d'un liquide mélangé à température ambiante.

2.6.1 Polymérisation du Vitrebond

Le mélange des composants poudre + liquide amorce une réaction de type acide-base comme on le trouve dans les ciments de polyalkénoate de verre conventionnel. La présence de l'HEMA retarde cette réaction donnant un temps de travail prolongé. Une exposition ultérieure aux UV entraîne un durcissement rapide du matériau en raison de la polymérisation de l'HEMA et des groupes terminaux méthacrylate. Le durcissement aux UV est approprié si des expositions courtes et de longues longueurs d'onde (> 315 nm, UV-A) sont utilisées. Des longueurs d'onde plus courtes peuvent endommager les tissus (80).

La réaction acide-base se poursuit après l'activation légère et est responsable des propriétés physiques finales du ciment. Ne pas activer la lumière Vitrebond produira un matériau à prise lente avec des propriétés physiques inférieures.

2.6.2 Polymérisation du XR Ionomer

Le mélange des composants en poudre et liquides de l'ionomère XR initie également une réaction de prise acide-base tandis que l'activation lumineuse légère entraîne la polymérisation des groupes terminaux méthacrylate pour fournir une résistance précoce à la contamination par l'humidité. Les propriétés physiques finales du matériau sont dues à la réaction de prise acide-base continue.

2.6.3 Propriétés mécaniques Vitrebond™ (205)

Tableau 12: Propriétés mécaniques Vitrebond™

Propriétés mécaniques	Vitrebond™
Temps de travail	2min 40s
Temps de prise	30 sec
Force d'adhérence à la dentine au bout de 5 min	7 MPa
Force d'adhérence à la dentine finale	14 MPa
Force de compression	96,5 MPa
Force de tension diamétral	17,4 MPa
Résistance à la traction	25,5 Mpa
Diffusion thermique	0,26 mm ² /s

3 Les études incluant les adhésifs dentaires

3.1 Étude de Cina MEHRVAR et al : « Novel adhesives for sternal fixation and stabilization: A biomechanical analysis» (Clinical Biomechanics, 2019) (206)

Cette étude menée par une équipe canadienne à Toronto, est un essai thérapeutique in vitro qui consistait à comparer l'efficacité d'un adhésif dentaire à base de ciments verre ionomère, le GPC dans la fixation du sternum après une sternotomie médiane par rapport à la méthode de fixation la plus courante avec un fil de cerclage en acier inoxydable.

L'utilisation de fils de cerclage en acier inoxydable reste la méthode de fixation la plus courante malgré des preuves bien documentées d'une instabilité sternale significative sous des charges physiologiques normales (207).

Une option émergente pour la fixation sternale consiste à augmenter le câblage avec un adhésif. L'objectif de cette étude était de montrer l'efficacité des adhésifs GPC formulés à partir du verre A déjà breveté (fraction molaire : SiO₂: 0,48, ZnO: 0,36, CaO: 0,12, SrO: 0,04), et du verre B en instance de brevet (fraction molaire : SiO₂: 0,48, ZnO: 0,355, CaO: 0,06, SrO: 0,08, P₂O₅: 0,02, Ta₂O₅: 0,005) pour la fixation sternale par rapport à la fixation traditionnelle. L'hypothèse était que le déplacement d'un sternum adhérent serait significativement inférieur à celui avec des fils seuls lorsqu'il serait soumis à des charges physiologiques simulées

Des sternotomies médianes ont été réalisées sur 15 sterns humains cadavériques sans différence d'âge significatif entre les groupes.

Trois groupes ont été formés, comprenant chacun 5 échantillons.

Les groupes comprennent :

- Fixation sternale par cerclage en fil traditionnel métallique ;
- Fixation sternale par fil métallique renforcée en adhésif à base de verre A ;
- Fixation sternale par fil métallique renforcée en adhésif à base de verre B.

Au préalable, avant la fixation, la surface osseuse exposée a été pulvérisée avec une solution saline et nettoyée soigneusement des tissus lâches. L'os a ensuite été séché à l'aide d'une serviette en papier. Le temps de travail de l'adhésif était de 4 minutes. L'adhésif a donc été appliquée sur un os sec plus ou moins sec.

Une fois les échantillons constitués, et les fixations réalisées, une charge de traction cyclique de 10 N à 100 N a été appliquée sur chaque groupe. Tous les 30 cycles, la charge maximale a été augmentée de 100 N jusqu'à un maximum de 500 N. 2 sternums des groupes adhésifs ont été testés au-delà de 500 N. Le déplacement mi-sternal a été mesuré pour évaluer la stabilité de la fixation.

Les auteurs constatent :

- Le déplacement pour les fermetures sternales renforcées d'adhésif était significativement moins important ($p < 0,05$) que par cerclage de fil standard ;
- Il n'y avait pas de différence significative entre les adhésifs jusqu'à 500 N ;
- Aucun sternum dans les groupes adhésifs n'a connu de déplacement sternal pathologique (> 2 mm) ;
- Alors que trois des cinq fixations de fil traditionnelles ont présenté un déplacement sternal pathologique (> 2 mm) ;
- 2 échantillons dans les groupes adhésifs ont pu être testé au-delà de 500N. Sur les deux échantillons, l'un a montré un déplacement pathologique à 800 N et l'autre à 1100 N ;
- La défaillance des sternums fixés par renforcement adhésif semblait s'amorcer à l'intérieur de l'os trabéculaire plutôt que dans l'adhésif ;
- L'examen de la surface osseuse poreuse a révélé une forte intégration d'adhésif avec l'os trabéculaire sur lequel il était appliqué ;
- Les deux GPC étudiés (sur la base des verres A et B), pour renforcer la fixation avec les fils, étaient capables de fournir une stabilité immédiate en adhérant chimiquement à l'os poreux du sternum ;
- Le temps de travail de quatre minutes était suffisant pour une application efficace du matériau ;
- La résistance mécanique de l'adhésif a pu résister à des charges de traction agissant normalement sur le sternum, réduisant ainsi considérablement le déplacement sternal à travers toutes les charges physiologiques appliquées ;
- Les résultats de cette étude suggèrent que les adhésifs étudiés offrent une stabilité sternale supérieure à la fixation sur plaque rigide.

Bien que l'utilisation des GPC présentés pour la fixation sternale semble prometteuse, il existe des limites inhérentes à cette étude. De par la nature des analyses ex vivo, il n'y avait pas la présence d'une grande quantité de sang normalement associé dans une chirurgie cardiaque. La présence de sang peut se présenter comme un facteur affectant l'adhérence du matériau à l'os trabéculaire. Les futures recherches devraient se concentrer sur des essais in vivo utilisant un modèle animal pour déterminer quel effet les GPC présentés ont sur le processus de remodelage

osseux, si la présence de sang affectera l'adhérence du matériau à l'os, si les propriétés antibactériennes du matériau se répercutent sur un modèle in vivo et si le matériau empêche ou non la formation d'un biofilm.

En conclusion : cette étude met en évidence la possibilité de renforcer un dispositif médical métallique à l'aide d'un adhésif osseux. Le fil de cerclage renforcé par GPC a résisté jusqu'à 500N de traction sur os sec, sans déplacement pathologique sternal, contrairement à la méthode traditionnelle.

Cet adhésif pourrait faire l'objet de notre étude sur les plaques à ancrage osseux collées dans le domaine de l'orthopédie-dento-faciale (on rappelle que les forces orthopédiques appliquées en ODF ne dépasserait pas 2,5 N de traction).

Cependant dans cette étude l'adhésif a été appliqué sur os trabéculaire sec. Dans notre utilisation orthopédique, il serait appliqué sur l'os cortical en présence de sang inhérent à une chirurgie. Toutefois ces résultats sont très prometteurs, et donne la possibilité aux adhésifs dentaires biocompatibles, d'être utilisés dans le domaine maxillo-faciale ou orthopédique.

3.2 Étude de Cina MEHRVAR et al_ « Novel adhesives for distal radius fixation: A biomechanical analysis » (Clinical Biomechanics, 2019) (208)

Une autre étude a été menée par la même équipe pour évaluer et confirmer l'efficacité des GPC. Cette étude est également un essai thérapeutique in vitro qui évalue l'efficacité du même adhésif, le ciment de polyalkénoate de verre injectable (GPC) dérivés de deux verres différents (A et B), cette fois-ci en tant que traitements mini-invasifs pour les fractures du radius distal. La charge axiale compressive était le principal objectif de cette étude.

Les auteurs constatent :

- L'étude a encore une fois de plus confirmé l'efficacité du GPC dans la fixation des fractures, par rapport à la technique conventionnel qui est la fixation par plaque verrouillage palmaire (VLP) ;
- La charge de rupture des GPC étaient entre 1700 et 1900 N, de loin supérieure à celle des VLP (< 1000 N) ;
- Quel que soit le nombre de cycles, les rayons fixés avec l'un ou l'autre GPC se sont révélés significativement plus rigides que lorsqu'ils étaient fixés avec VLP ;
- Aucun rayon fixé avec un GPC ou un VLP testé sous une charge de fatigue cyclique n'a échoué jusqu'au maximum de 5000 cycles testés ;
- Les auteurs constatent également que la résistance à la fatigue était plus élevée pour les rayons traités par GPC que ceux traités par VLP.

Un avantage de l'utilisation d'un adhésif est la capacité de remplir efficacement le site de fracture, offrant un support de charge plus distribué par rapport à celui offert par un VLP. Par conséquent, bien qu'il ne soit pas surprenant que la résistance à la fatigue soit plus élevée pour les rayons traités par GPC que ceux traités par VLP, il est probable que ces résultats se traduiront de manière similaire dans un contexte clinique.

XVII TABLEAU RECAPITULATIF DES ADHESIFS TISSULAIRES ET CEMENTS OSSEUX

Voici un tableau récapitulatif des principaux adhésifs et ciments osseux utilisés d'après la littérature dans le milieu médical.

Tableau 13 : Résumé des principales caractéristiques des adhésifs tissulaires et ciments osseux

Famille d'adhésif	Adhésifs commercialisés	Propriétés
Adhésif de fibrine	<p>Tissucol®(Baxter)</p> <p>Tisseel® (Baxter)</p> <p>Quixil® (Omrix)</p> <p>Beriplast® (Nycomed)</p>	<p>Avantages :</p> <ul style="list-style-type: none"> - Très bons agents hémostatiques - Efficacité dans la cicatrisation des plaies - Biodégradables - Biocompatibles - Bonne adhérence dans des environnements humides - Dégradation sans irritation tissulaire majeure - Absence de réaction exothermique - Temps de prise court - Prêt à l'emploi <p>Inconvénients :</p> <ul style="list-style-type: none"> - Très faible adhérence tissulaire - L'adhérence n'est pas stable aux contraintes - Produit sanguin présentant un risque de transmission des pathogènes à diffusion hématogène - Les systèmes de fibrine sont indiqués pour le collage des tissus mous mais pas pour l'os <p>Indications :</p> <ul style="list-style-type: none"> - Hémostase des saignements modérés dans les régions non stressées - Améliore la cicatrisation et renforce les sutures chirurgicales - Fixations et fermeture des plaies <p>Contre-indications :</p> <ul style="list-style-type: none"> - Jamais en intravasculaire - Saignements artériels ou veineux importants - Hypersensibilité aux substances actives ou à l'un des excipients <p>Propriétés :</p> <ul style="list-style-type: none"> - Auto-polymérisation - Polymérisation en quelques secondes, maximum 2min - Pas de réaction exothermique - Excellent agent hémostatique - Faibles adhérences mécaniques aux tissus

**Cyanoacrylates
à longues
chaînes
alkylées (2^{ème}
générations)**

**Histoacryl®(Braun),
Liquiband®(Addmedica)**

= N-butyl-2-cyanoacrylate

Epiglu® (Robé medical)

=2-cyanoacrylate d'éthyle

Dermabond® (Ethicon) =

2-octyl-cyanoacrylate

Indermil® (Henkel) =

isobutyl-cyanoacrylate

Glubran® (Glamida) =

Ethyl-2-cyanoacrylate +
acrylate de butyle +
méthacryloxysulfolane

Glubran 2® (Glamida) =

N-butyl-2-cyanoacrylate +
methacryloxysulpholane

Avantages :

- Propriétés adhésives élevées en milieu humide
- Propriétés hémostatiques élevées
- Biocompatible
- Absence de composants animaux ou humains
- Taux de morbidité faible en per- et post-opératoire
- Propriétés antibactérienne (surtout contre les Gram +)
- Rapidement disponibles et utilisation relativement simple
- Conditions d'asepsie minimales
- Produit prêt à l'emploi : gain de temps, confort opérateur
- Polymérisation rapide
- Résorption lente sans réaction de corps étranger (118,123)

Inconvénients :

- Peuvent induire une réponse inflammatoire locale
- Réaction exothermique pouvant altérer les tissus
- Tous les cyanoacrylates polymères sont dépolymérisés en quelques semaines ou mois suivants la nature des tissus et la quantité qui a été appliquée
- Non biodégradable

Indications :

- Fermeture des plaies superficielles et cutanées
- Traitement des aphtes
- Traitement des blessures du revêtement muqueux
- Fixation des renforts de paroi muqueux
- Agent hémostatique local efficace
- Rapprochement gingival après gingivectomie
- Traitement de l'hypersensibilité du collet dentaire
- Fermeture chirurgicale de la déhiscence palatine
- Chirurgie laparoscopique du foie
- Fermeture de fuite durale
- Réparation des nerfs périphériques
- Fixation de maille pour la réparation de la hernie inguinale
- Chirurgie orthopédique : Fixations des fractures osseuses (os à os ou os-plaque métallique)
- En chirurgie maxillo-faciale dans la fixation des ostéotomies mandibulaires
- En ophtalmologie : dans les déchirures rétinienne, les ulcères cornéens, les fontes cornéennes d'origine non traumatique, les fuites conjonctivales lors de la chirurgie du glaucome

Contre-indications :

- Plaies infectées ou sur des plaies irrégulières
- Fermeture de plaies d'organes internes ni de l'encéphale, ni du système nerveux central ou périphérique
- Hypersensibilité aux constituants
- Site hémorragique

		<p>Propriétés :</p> <ul style="list-style-type: none"> - Auto-polymérisable - Polymérisation initiée en contact de molécule d'eau, ou groupes amine sur les protéines. Entre 30sec et 1,5min. - Réaction exothermique qui augmente avec l'épaisseur de couche : peut aller jusqu'à 45° - Hydrophile - Action hémostatique propre - Action bactériostatique (contre les Gram+) - Excellente capacité d'étanchéité <p>Adhésion :</p> <ul style="list-style-type: none"> - Liaison chimique liant les molécules OH des tissus avec les molécules H des cyanoacrylates - Adhésion mécanique - Forte adhérence tissulaire - La force d'adhésion à l'os cortical = de 3 à 10 MPa
<p>Les ciments osseux PMMA</p>	<p>Polyméthacrylate de méthyle (PMMA)</p> <ul style="list-style-type: none"> - Avec ou sans Antibiotique (en général Gentamicine) - A haute, moyenne, basse viscosité. <p>Ex : Palacos R+G (Heraeus Medical France) : ciment osseux à haute viscosité, avec gentamicine.</p>	<p>Avantages :</p> <ul style="list-style-type: none"> - Biocompatible - Bonne résistance à la compression - Bonne adhérence à l'os spongieux - Bonne adhérence à l'os cortical si et seulement si associé à un agent de liaison osseux amphiphile <p>Inconvénients :</p> <ul style="list-style-type: none"> - Absence d'adhésion chimique à l'os, adhésion uniquement mécanique - Imprévisibilité du changement dimensionnels pendant le durcissement - Réaction de prise exothermique importante pouvant conduire à une nécrose osseuse thermique - Temps de travail et temps de prise long (15min) - Mauvaise adhérence à l'os cortical, si pas associé à un agent à liaison osseux amphiphile <p>Indications :</p> <ul style="list-style-type: none"> - Fixation prothétique en plastique ou en métal, de hanche, du genou et d'autres articulations - Remplacement articulaire totale - Vertébroplastie percutanée - Cyphoplastie - La fixation de fractures pathologiques <p>Contre-indications :</p> <ul style="list-style-type: none"> - Infection active sur le site d'application - Foyers distants d'infections pouvant se propager au site implantaire

		<ul style="list-style-type: none"> - Patiente enceinte ou en cours d'allaitement - Allergie à l'antibiotique ou à l'un des autres composants - Antécédent d'hypersensibilité ou de réactions toxiques graves aux aminoglycosides - Arthrite infectieuse active de l'articulation - Atrophie musculature - Myasthénie - Troubles métaboliques pouvant nuire à la formation osseuse - Hypotension - Insuffisance rénale - Insuffisance cardiaque congestive <p>Propriétés :</p> <ul style="list-style-type: none"> - Auto-polymérisable - Polymérisation longue, jusqu'à 15min - Réaction exothermique entre 40 et 47°C in vivo et peut augmenter si épaisseur du ciment osseux >3mm - Variation dimensionnelle avec contraction de prise à la fin de la polymérisation - De nature hydrophobe - Présence de porosités au sein du matériau altérant les propriétés mécaniques - Résistance à la compression = 100 MPa - Module d'élasticité = entre 1,6 et 4,1 GPa - Bonne résistance à la fatigue <p>Adhésion :</p> <ul style="list-style-type: none"> - Adhésion purement mécanique et non chimique - Très bonne adhésion à l'os spongieux car structure poreuse - Très mauvaise adhérence à l'os cortical proche de 0 (0,2MPa) - Si association à un agent de liaison osseux amphiphile (Alkylène bis (dilactoyl) – méthacrylates), la force de liaison sur l'os cortical est x40= 8MPa
<p>Les adhésifs dentaires</p>	<p>Les ciments poly-alékonates de verre (GPC)</p> <p>Vitrebond™ (3M Co, USA)</p> <p>XR Ionomer (Kerr, UK)</p>	<p><i>Avantages</i></p> <ul style="list-style-type: none"> - Biocompatible - Adhérence chimique à l'os et aux métaux chirurgicaux - Forte adhésion immédiate - Résistance mécanique élevée - Radio-opaque, le rendant visible aux rayons X - Facilité d'application - Photo-polymérisable en 20s - Faible réaction exothermique - Propriétés antibactériennes et anti-inflammatoires - Effet positif sur le métabolisme osseux, stimule la formation osseuse - Prêt à l'emploi

		<p><i>Inconvénients</i></p> <ul style="list-style-type: none"> - Très peu de recul clinique sur les fixations orthopédiques <p><i>Indications</i></p> <ul style="list-style-type: none"> - Utilisé en substitut dentinaire - Agent de restauration dentaire et de scellement - Scellement orthodontique - Fixation orthopédique <p><i>Contre-indications</i></p> <ul style="list-style-type: none"> - Ne doit jamais être appliqué en intravasculaire - Ne doit pas être appliqué en cas d'hypersensibilité aux substances actives ou à l'un des excipients <p>Propriétés :</p> <ul style="list-style-type: none"> - Polymérisation par chémo-polymérisation ou par chémo-photo-polymérisation - Légère réaction exothermique à 34 °C (ne devrait pas altérer la fonction cellulaire) - Résistance à la compression : 63Mpa - Résistance à la flexion bi-axiale : 30 Mpa - Module d'élasticité proche de l'os trabéculaire - Très bonne résistance à la fatigue <p>Adhésion</p> <ul style="list-style-type: none"> - Adhésion chimique à l'hydroxyapatite, donc à l'os - Adhésion aux métaux chirurgicaux - Résistance à la traction 25,5 Mpa - Charge de rupture > 1000N
--	--	--

Les colles et ciments osseux qui présentent des valeurs d'adhésions importantes, dont les charges de ruptures sont supérieures aux forces orthopédiques maximales utilisées en ODF (2,5N) sont :

- Les cyanoacrylates ;
- Le PMMA associée à un agent de liaison osseux amphiphile ;
- Les ciments poly-alékonates de verre (GPC).

Ces colles pourraient faire l'objet d'étude expérimentales in vitro et in vivo pour coller les plaques osseuses métalliques sur l'os corticale de la mandibule et sur celle du maxillaire dans le but d'effectuer une interception orthopédique purement squelettique, lorsque la mise en place des vis semble compromise ou voué à l'échec.

XVIII CONCLUSION

Au cours des dernières décennies, de nombreux efforts ont été consacrés au développement et à l'adaptation d'un adhésif osseux. Jusqu'à présent, aucun produit qui combine toutes les propriétés importantes n'est sur le marché. La principale raison de l'échec de l'adaptation et de la production d'un adhésif osseux semble résider dans les exigences spécifiques et difficiles de l'environnement osseux. Les adhésifs osseux actuels ne peuvent pas combiner les trois exigences importantes : la biocompatibilité, la dégradabilité et la force de liaison. Néanmoins, les premières approches prometteuses sont maintenant dans les tests cliniques, et des résultats sont attendus dans un proche avenir.

Les études ont montré qu'il était possible de coller un dispositif métallique à l'os, et que certains adhésifs tissulaires pouvaient être soumis à des charges considérables. Cependant la plupart des adhésifs sont seulement appliqués et étudiés dans les expérimentations animales et les rapports de cas cliniques. Les adhésifs synthétiques manquent de tests systématiques in vivo et in vitro pour une large utilisation (73).

De plus, la comparaison individuelle des propriétés mécaniques des adhésifs tissulaires et ciments osseux retrouvés dans les études n'est pas réalisable, car les divers plans d'étude sont très différents : l'os est un matériau biologique avec des variations de propriétés chimiques et biomécaniques entre les individus et des surfaces changeantes. Cela s'applique naturellement aux os humains et animaux. Les échantillons d'os utilisés dans les études in vitro ne proviennent pas forcément des mêmes abattoirs, et sont obtenus à des jours différents, ce qui représente une source d'erreur qui ne peut être contrôlée lors des tests de matériel biologique. L'utilisation de la dentine varie de l'animal à l'homme, l'utilisation des composites est largement différente, les adhésifs diffèrent également de chaque étude et de leur application. De plus, les tests d'adhérence varient des tests de traction aux tests de cisaillement. Le décollement des dispositifs métalliques doit également être testé, et la technique précisée.

Nous pouvons cependant avoir une idée des adhésifs tissulaires qui auraient de bonnes propriétés mécaniques, et auraient un intérêt dans notre domaine. Aucune étude n'a été menée dans notre spécialité, qui chercherait à coller les plaques à ancrages osseux actuellement vissées qui sont utilisés dans l'interception orthopédique afin de stimuler et/ou freiner la croissance maxillaire et/ou mandibulaire.

Coller les plaques métalliques à l'os dans les traitements interceptifs en ODF offrirait de nombreux avantages :

- Stimuler la croissance mandibulaire ou maxillaire avec une action purement squelettique sans compensation dento-alvéolaire, le plus précocement possible, sans devoir attendre l'âge de 11 ans, âge auquel la stabilité primaire des vis peut être obtenue ;
- Empêcher l'aggravation de la dysmorphose et donc diminuer le temps de traitement ;
- Palier au risque inhérent de léser les germes des dents permanentes par les vis ;
- Faciliter le protocole de la mise en place des plaques.

D'après les études, les adhésifs tissulaires pouvant présenter une force d'adhésion satisfaisante à l'**os cortical** et pouvant supporter des charges de tractions et de cisaillement jusque au-delà de 250g (force orthopédique maximale à laquelle sont soumises les plaques) sont les suivantes :

- Les polymères à base de réaction **Thiol-Ene** ;
- Les cyanoacrylates, notamment les **N-2-butyle et octyl-2-cyanoacrylate** ;
- Les **ciments osseux PMMA** avec antibiotiques, associée à un agent de liaison osseux amphiphile ;
- Les **ciments verres ionomères bioactifs, nanochargés + HEMA** utilisés en dentisterie

Ces adhésifs feront l'objet d'une étude in vitro, pour mon mémoire de fin d'étude. Des plaques métalliques seront collées sur un os corticale fémorale d'origine bovine à l'aide de ces différents adhésifs et ciments osseux. Leurs résistances à la traction et à la fatigue seront testées et comparées en chargement statique (évaluer le point de rupture, la force d'adhésion), et en chargement cyclique, avec des forces similaires aux forces orthopédiques utilisées en ODF. Ensuite une étude plus poussée in vivo sera nécessaire pour évaluer et confirmer leurs biocompatibilités, et l'efficacité des plaques à ancrages osseux collées.

Cette thèse a permis de démontrer au travers de nombreuses études qu'il était bien possible de coller des plaques métalliques sur l'os, et que cette technique pouvait s'extrapoler à notre domaine en ODF.

ANNEXES

1 Annexe 1 :

H. De Clerck « Orthopedic Traction of the Maxilla With Miniplates: A New Perspective for Treatment of Midface Deficiency » (1)

Un exemple clinique avec cette jeune fille qui a consulté le dr De Clerck au sujet de sa classe III squelettique. Elle présente un étage moyen de la face très rétrus, un complexe maxillo-malaire hypo développé avec un nez pincé des pommettes effacées, un angle naso-labiale ouvert avec des sillons naso-géniens marqués. Son profil est concave. On note une pauvreté de la lèvre sup peu soutenue (Figure 19)

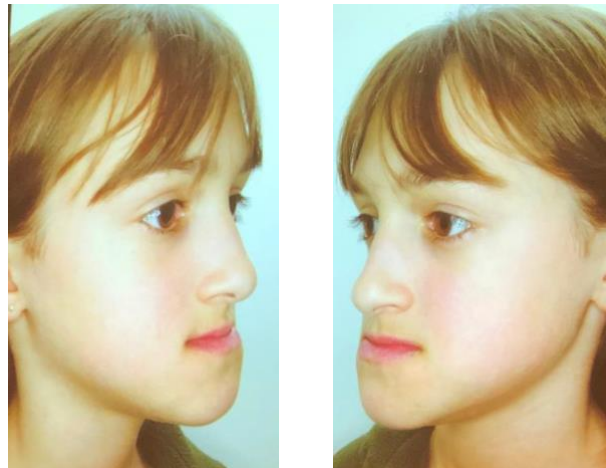

Figure 19 : cas clinique tiré de l'étude de Hugo De Clerck (1), photos exo-buccal

4 plaques ont été vissées (Figure 20) :

- 2 au maxillaire
- 2 à la mandibule

Elles sont mises en charges à la 3ème semaine. D'abord avec 100 g puis une augmentation progressive jusqu'à 170g. Une plaque de désocclusion permet de faciliter la correction du décalage (Figure 21). Les élastiques sont portés 24H/24H et changés tous les jours.

Après un an de traitement seulement, il y a une normalisation des rapports inter-maxillaires, avec une avancée de tout l'étage moyen de la face (croissance du maxillaire, de la région sous-orbital), l'inversé d'occlusion antérieur corrigé, avec un surplomb positif, et une classe 1 molaire (figure 23). Les rapports labiaux sont normalisés et la fonction ventilatoire améliorée avec la libération des voies aériennes supérieures (Figure 22). Les superpositions de cones beams confirment bien un gain de 5mm d'avancée de tout l'étage moyen, grâce à la plasticité de la suture maxillo malaire (figure 24). Aucun effet néfaste, que ce soit sur le plan vertical ou sur les compensations alvéolo-dentaire.

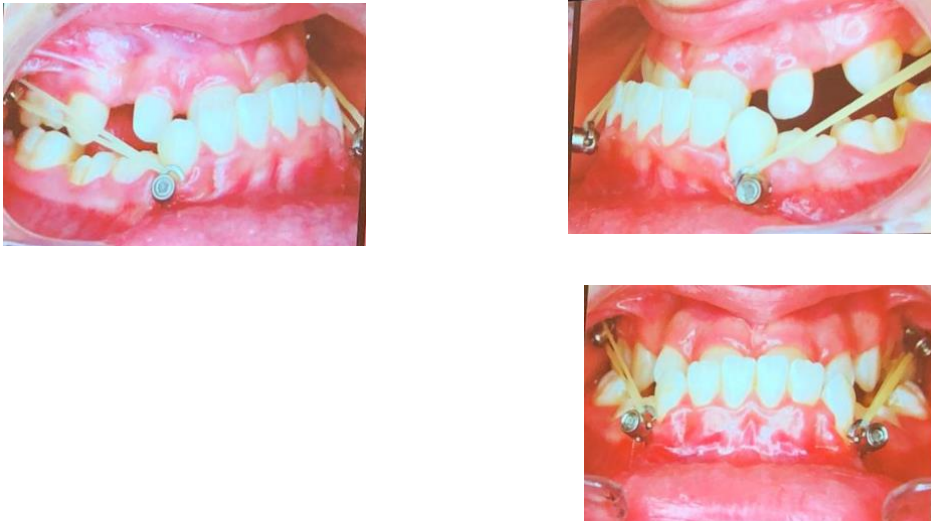

Figure 20 : Photo endo-buccal au début du traitement : fixation de 4 miniplaques à ancrages osseux vissées, (2 au maxillaire et 2 à la mandibule) avec une mise en charge par les élastiques (force 100g au début)

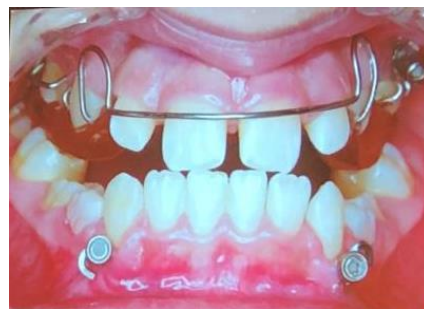
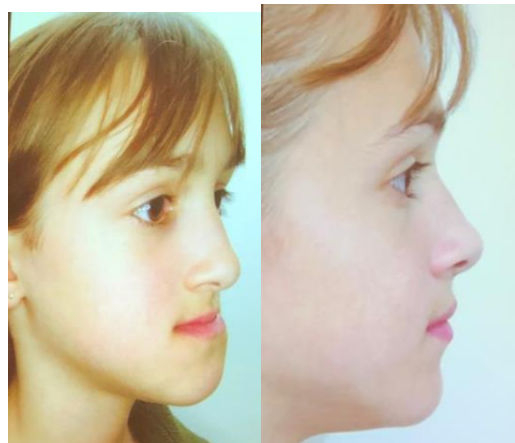
Figure 21: Plaque de désocclusion mise en place.



A

B

Figure 22 : Photos exo-buccal avant traitement (A) et après un an de traitement (B).

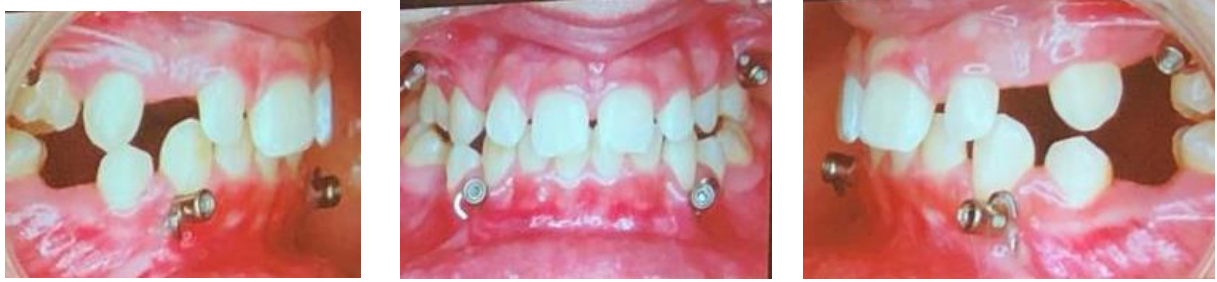

Figure 23 : Photos endobuccal après un an de traitement.

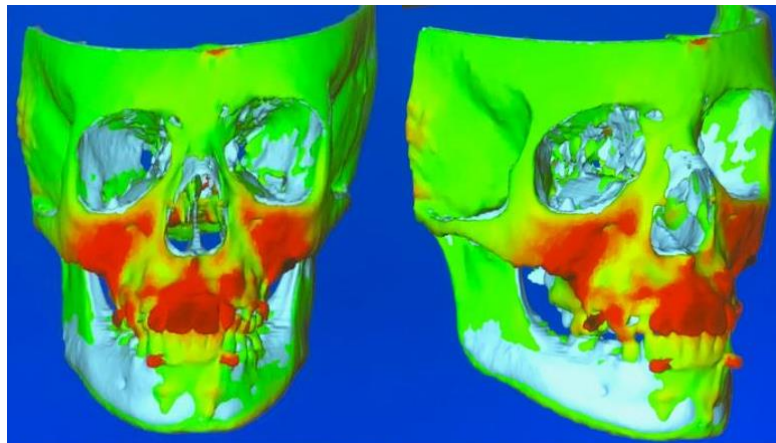


Figure 24 : Superpositions de cones beams.

2 Annexe 2 :

L'os : Morphologie, structure et composition chimique

2.1 Macro et microstructure osseuse :

Le tissu osseux est un tissu conjonctif spécialisé caractérisé par :

- **Une matrice extra-cellulaire** : formée d'une phase organique constitué de 90% de collagène de type I, et d'une phase minérale de phosphate de calcium organisée en cristaux d'hydroxyapatite. Les propriétés de l'os sont optimisées grâce à son architecture complexe hiérarchique (209, 210).
- **La présence de cellules** spécialisées dans l'ostéof ormation (les ostéoblastes) et l'ostéorésorption (les ostéoclastes), et la présence d'ostéocytes logés dans des ostéoplastes.

(Voir composition complète au Tableau 1 partie 4)

2.2 L'os réticulaire, l'os cortical et trabéculaire

Le tissu osseux se classe en 3 catégories en fonction de son degré de maturation, et de sa structuration : le tissu osseux réticulaire, le tissu osseux compact et le tissu osseux spongieux. Le tissu osseux compact est localisé dans les tables internes et externes des os plats (os du crâne et de la face) (Figure 25).

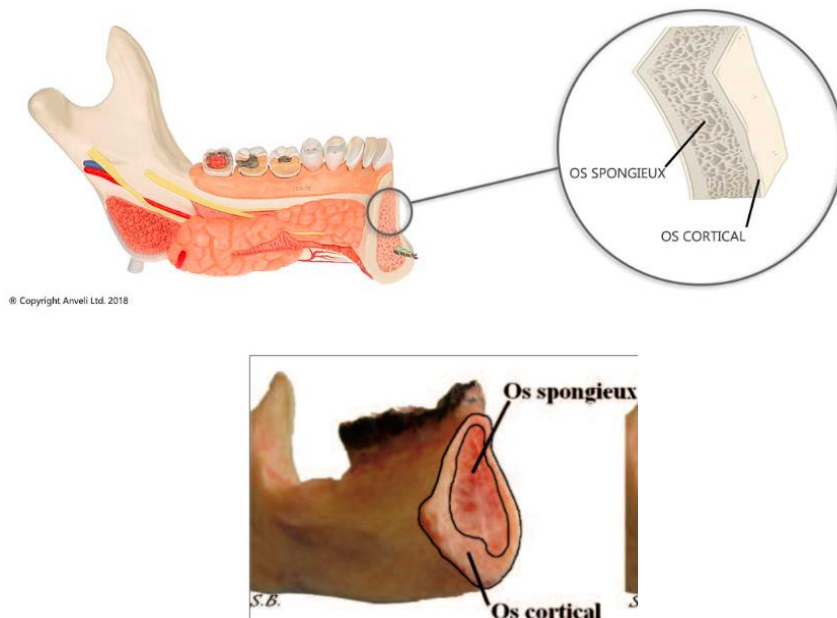


Figure 25 : Schéma de la répartition de l'os compact et de l'os spongieux sur une section transversale de la symphyse mentonnière au niveau de l'os mandibulaire

2.2.1 Le tissu osseux réticulaire

Appelé tissu **osseux non lamellaire**, c'est un tissu osseux immature présents :

- Chez le fœtus, au cours du développement osseux, et également chez l'enfant mais pas de manière exclusive ;
- Chez l'adulte, à l'apex des dents mandibulaires ;
- Après une fracture osseuse, durant le processus de remodelage osseux.

Les caractéristiques du tissu osseux réticulaires sont :

- **L'absence d'orientation** organisée des fibres de collagène (ne s'organisent pas en lamelles) ;
- **Un faible niveau de calcification** ;
- **Une faible résistance mécanique.**

2.2.2 Le tissu osseux compact

L'os mature est composé de deux parties :

- L'os cortical (enveloppe externe) ;
- L'os spongieux ou os trabéculaire (partie interne, os poreux).

Leurs caractéristiques communes sont les suivantes :

- Les fibres de collagènes sont organisées en lamelles superposées ; chaque lamelle est formée de fibres de collagènes parallèles dont l'orientation varie d'une lamelle à l'autre ;
- Présence de rangées d'ostéocytes qui sont localisées de manière ordonnée entre les lamelles.

Dans le tissu osseux compact, les lamelles osseuses sont plus larges et plus régulières que dans l'os trabéculaire. Les lamelles osseuses s'empilent de façon concentrique pour former des ensembles circulaires nommés **ostéons ou système de Havers (figure 26)**.

Les canaux de Havers sont connectés entre eux et communiquent avec la surface de l'os et la moelle osseuse par des canaux transversaux appelés canaux de Wolkman. Ceux-ci confèrent une **résistance maximale au tissu osseux**, en répartissant les forces de pression. Des vaisseaux sanguins et des fibres nerveuses circulent en au sein des canaux de Havers et de Wolkman et sont responsables du caractère richement vascularisé et innervé du tissu osseux.

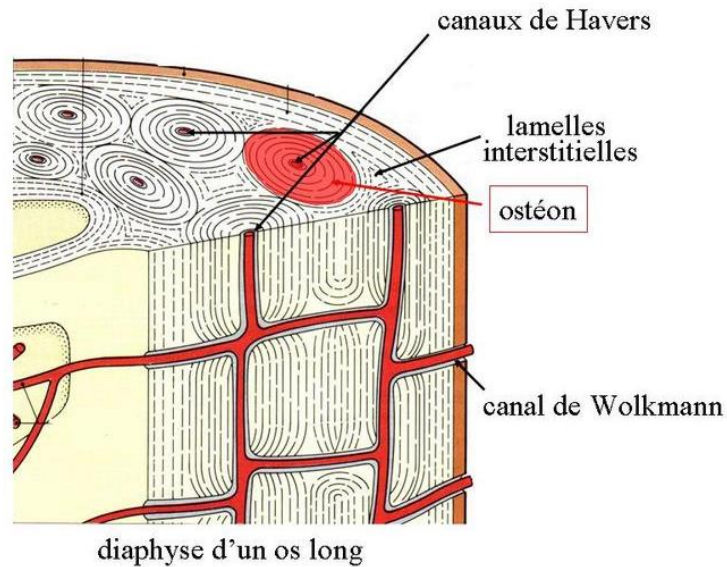


Figure 26 : Organisation de l'os compact et de l'os spongieux des os longs. Les vaisseaux sanguins pénètrent dans la diaphyse et se ramifient dans l'os compact longitudinalement dans les canaux de Havers et latéralement en direction de l'os spongieux dans les canaux de Volkmann. (Reproduit de Benjamin Cummings, Pearson Education Inc, 2002 ; B et C reproduit de Bloom et Fawcet, 1968 (211)).

2.2.3 Le tissu osseux spongieux

L'os spongieux permet de reformer les parties les plus soumises aux efforts mécaniques et s'organise suivant des directions privilégiées, assurant ainsi une légèreté à l'organe.

L'os spongieux est constitué de lamelles plus ou moins fines de matrice osseuse minéralisée. Il est formé par un réseau de trabécules osseuses interconnectés, formant un réseau de porosité important (figure 27) qui renferment :

- Un réseau vasculaires important et la moelle osseuse rouge hématopoïétique
- Un réseau nerveux
- L'espace cellulaires, et ramifications entre cellules (canalicules).

Les lamelles minéralisées convergent suivant des lignes de force qui dissipent une partie de la contrainte mécanique qui s'applique sur la pièce osseuse.

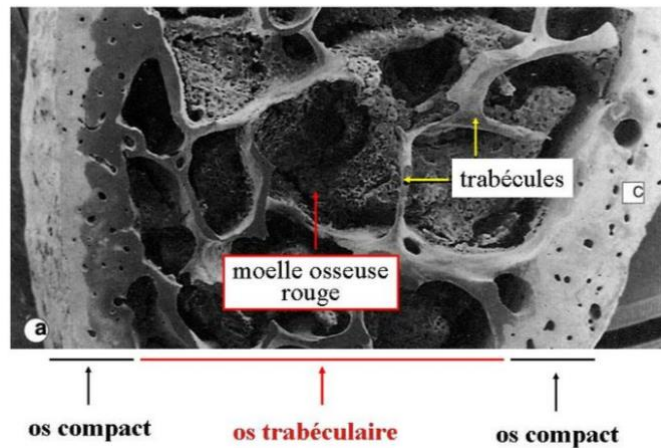


Figure 27 : Coupe longitudinale représentant l'intérieur de l'os spongieux, entouré par son enveloppe externe l'os cortical.

2.3 Le remodelage osseux

La matrice osseuse est constamment renouvelée afin d'assurer la constance de ses capacités mécaniques en maintenant sa composition biochimique et son organisation. **On estime que environ 10% du squelette est renouvelé chaque année et qu'une même zone est renouvelée tous les ~2-5 ans (212,213).**

Le remodelage osseux concerne tous les **types d'os mature**. Il résulte d'une coopération étroite entre les ostéoclastes et les ostéoblastes pour le renouvellement de la matrice osseuse au sein des l'ostéon ou BMU (*Basic Multicellular Unit*) (214,215). Un cycle de remodelage dure environ 4 mois chez l'adulte. Durant ce cycle, la phase de formation est plus longue que celle de résorption.

2.4 Résumé de la composition de l'os

Tableau 14 : Composition du tissu osseux

Composition de l'os		Rôle	Caractéristique
Matrice extra-cellulaire	Matrice organique	<p>Collagène de type I</p> <p>(90% de la masse organique)</p> <p>Participe aux propriétés mécaniques de l'os on lui procurant sa rigidité et sa résistance aux forces de tractions et de torsions.</p> <p>Confère également à l'os une certaine élasticité et permet d'absorber au moins partiellement les chocs (résilience) (216,217).</p>	<p>Les fibres de collagènes sont synthétisées par les ostéoblastes.</p> <p>Elles se présentent sous la forme de triples hélices organisées entre elles de façon ordonnée pour former des assemblages supramoléculaires en fibrilles de collagènes d'environ 100nm de diamètre et de plusieurs microns de longueur (218).</p>
		<p>Protéine non collagénique</p> <p>(10% de la masse organique) :</p> <p>-Ostéocalcine (OCA) - Ostéopontine (OPN) -Ostéonectine (OCN) - Bone sialoprotein (BSP)</p> <p>Ces molécules sont impliquées dans la minéralisation de la matrice au sein des fibrilles de collagène.</p>	<p>Forme le tissu osseux, minéralisé, qui enferme un réseau cellulaire dense, les tissus nerveux et le réseau vasculaire formant ainsi une microstructure complexe</p>
	<p>Phase minérale :</p> <p>(~65% de la masse sèche de l'os)</p> <p>Cristaux d'hydroxyapatite :</p> <p>$Ca_{10}(PO_4)_6(OH)_2$</p> <p>Carbonate de calcium</p> <p>La phase minérale, relativement dense, confère à l'os sa rigidité, sa dureté.</p>	<p>Les cristaux de HA sont en forme de plaquettes de petite taille (50x25x5nm).</p> <p>Des ions calcium et phosphates sont situés en surface de ces cristaux et participent à des échanges rapides avec le liquide interstitiel et donc avec le courant sanguin.</p> <p>Ainsi, l'os contient 98% du calcium de l'organisme et représente un réservoir essentiel de calcium.</p>	

Cellules osseuses	Ostéoblastes	<p>Cellules spécialisées dans la synthèse et la minéralisation de la matrice osseuse.</p> <p>Participent à l'ostéof ormation et à la régénération osseuse et au remodelage osseux</p>	<p>Dérivent de cellule souche mésenchymateuses. Lorsque leur activité d'ostéof ormation s'achève, et lorsque l'ostéoblaste se retrouve totalement entouré de matrice calcifiée, il se différencie en ostéocytes. Les ostéoblastes envoient des expansions cytoplasmiques s'enfonçant dans la matrice osseuse et qui établissent des contacts de type jonctions gap avec des ostéocytes et avec d'autres ostéoblastes</p>
	Les ostéoclastes	<p>Participent à l'ostéorésorption (résorbe la matrice osseuse minéralisée) et participe à la régénération osseuse et au remodelage osseux</p>	<p>Dérivent des cellules souches hématopoïétiques. Les macrophages spécialisés du tissu osseux (donc des cellules appartenant au système immunitaire). Cellules géantes (20 à 100 microns de diamètre), plurinucléées et hautement mobiles.</p>
	Les ostéocytes	<p>Certaines hypothèses suggèrent qu'elles seraient sensibles aux tensions mécaniques exercées sur l'os et de ce fait, auraient un rôle dans la régulation de l'activité des ostéoblastes (via les jonctions gap qui les relient aux ostéoblastes). (Loi de Wolff) (71)</p>	<p>Cellules les plus nombreuses de l'os et correspondent à un stade ultime de différenciation des ostéoblastes entouré de la matrice calcifié, et présentent dans des logettes sans paroi appelées ostéoplastes. De là partent des canalicules anastomosés contenant les prolongements cytoplasmiques des ostéocytes</p>
	Les cellules bordantes	<p>Ce sont des ostéoblastes au repos, qui, en cas de besoin, sont capables de s'activer et de se redifférencier en ostéoblastes</p>	<p>Elles sont reliées entre elles, ainsi qu'avec les ostéocytes voisins, par des jonctions communicantes.</p>

2.5 Comparaison histologique entre émail/ Dentine/ (tableau) (219)

Tableau 15: Comparaison des caractéristiques principales des tissus minéralisés (adapté de Ten Care Oral Histology) (219)

		EMAIL	DENTINE	CEMENT	OS
Matrice	Protéines structurelles	Amélogénines (9 isoformes)	Collagène (type I majoritaire)		
	Protéines autres	Non-amélogénines : améloblastine, énameline, tufteline, protéines sulfatées	Non- collagéniques : DSP, DMP1, BSP, OPN, ostéocalcine, ostéonectine, MEPE	Non- collagéniques : BSP, OPN, ostéocalcine, ostéonectine	Non- collagéniques : BSP, OPN, ostéocalcine, ostéonectine, DMP1, DSPP, MEPE
	Protéases matricielles	MMP20, EMSPI	Collagénases etc		
Minéral	Hydroxy-apatite	>90% en long rubans	67% sous forme de plaquettes	45 à 50% sous forme de plaquettes	50 à 60% sous forme de plaquettes
	Localisation	Entre les nanosphères d'amélogénines	Entre ou autour des fibrilles de collagène		
Cellules minéralisantes		Améloblastes (durée de vie limitée/ disparition lors de l'éruption)	Odontoblastes	Cémentoblastes	Ostéoblastes
Cellules résorbantes		Non concerné	Odontoclastes	Odonto/ cémentoclastes	Ostéoclastes

TABLES DES ILLUSTRATIONS

Figure 1: Courbes de Croissance selon Björk (20)	3
Figure 2 : Schémas des effets indésirables des appareils orthopédiques de classe II	5
Figure 3: Masque de Delaire	9
Figure 4 : Les différents composants d'une miniplaque	13
Figure 5 : Le SAS de Sugawara	13
Figure 6 : Système de Bollard sans crochet	14
Figure 7 : Système de Bollard avec crochet	14
Figure 8 : Tube en C	15
Figure 9 : Illustration des sites de pose des miniplaques dans le traitement des classes III squelettiques	16
Figure 10 : Correction orthopédique de la classe III squelettique avec le système Bollard. Les élastiques de classe III sont reliés aux unités de fixation	17
Figure 11 : Coupe transversale de surfaces collées (tissus)	24
Figure 12 : Structure chimique du Butyl-2-Cyanoacrylate	34
Figure 13 : Structures chimiques du méthylcyanoacrylate (a), du n-Butylcyanoacrylate (b), et de l'octylcyanoacrylate (c) (98).	34
Figure 14 : Structures chimiques de différents cyanoacrylates	35
Figure 15 : Structure moléculaire du MMA et du PMMA	46
Figure 16 : Application de l'agent de liaison osseux sur l'os hydrophile	58
Figure 17 : Liaison chimique de l'agent de liaison osseux à l'os	58
Figure 18 : Polymérisation de l'agent de liaison osseux	59
Figure 19 : cas clinique tiré de l'étude de Hugo De Clerck (1), photos exo-buccal	A
Figure 20 : Photo endo-buccal au début du traitement	B
Figure 21: Plaque de désocclusion mise en place	B
Figure 22 : Photos exo-buccal avant traitement (A) et après un an de traitement (B)	B
Figure 23 : Photos endobuccal après un an de traitement	C
Figure 24 : Superpositions de cones beams	C
Figure 25 : Schéma de la répartition de l'os compact et de l'os spongieux sur une section transversale de la symphyse mentonnière au niveau de l'os mandibulaire	D
Figure 26 : Organisation de l'os compact et de l'os spongieux des os longs	F
Figure 27 : Coupe longitudinale représentant l'intérieur de l'os spongieux, entouré par son enveloppe externe l'os cortical	G

TABLES DES TABLEAUX

Tableau 1 : Composition du Tisseel (83)	28
Tableau 2 : Listes non exhaustive de colles de fibrines (88)	31
Tableau 3 : Liste non exhaustive des colles cyanoacrylates utilisées dans le milieu médical et chirurgical (88)	40
Tableau 4: Résumé des adhésifs synthétiques classés par force d'adhérence.	45
Tableau 5 : Composition chimique du PMMA	47
Tableau 6 : Propriétés mécaniques estimées en statique du ciment osseux au niveau de l'os spongieux (145).	49
Tableau 7 : Liste non exhaustive des ciments de fixation sans antibiotique actuellement commercialisés (163)	53
Tableau 8 : Liste non exhaustive des ciments de fixation avec antibiotique actuellement commercialisés (163)	54
Tableau 9 : Les forces de liaison. Résistances de collage moyennes et écarts-types détectés dans une étude de Maurer et al.	62
Tableau 10 : Composition, taille des particules et formulations du verre A et B (183). ..	64
Tableau 11 : Exemples de GPC commercialisés	66
Tableau 12: Propriétés mécaniques VitrebondTM	67
Tableau 13 : Résumé des principales caractéristiques des adhésifs tissulaires et ciments osseux	70
Tableau 14 : Composition du tissu osseux	H
Tableau 15 : Comparaison des caractéristiques principales des tissus minéralisés (adapté de Ten Care Oral Histology) (219)	J

BIBLIOGRAPHIES

1. De Clerck HJ, Cornelis MA, Cevidanes LH, Heymann GC, Tulloch CJF. Orthopedic traction of the maxilla with miniplates: a new perspective for treatment of midface deficiency. *J Oral Maxillofac Surg Off J Am Assoc Oral Maxillofac Surg.* oct 2009;67(10):2123-9.
2. Boileau M-J. Orthodontie de l'enfant et du jeune adulte -Tome 2 [Internet]. 2012 [cité 21 oct 2019]. Disponible sur: <https://www.elsevier-masson.fr/orthodontie-de-lenfant-et-du-jeune-adulte-tome-2-9782294724701.html>
3. Nelson B, Hansen K, Hägg U. Overjet reduction and molar correction in fixed appliance treatment of Class II, Division 1, malocclusions: Sagittal and vertical components. *Am J Orthod Dentofacial Orthop.* janv 1999;115(1):13-23.
4. Janson G, Sathler R, Fernandes TMF, Branco NCC, de Freitas MR. Correction of Class II malocclusion with Class II elastics: A systematic review. *Am J Orthod Dentofacial Orthop.* mars 2013;143(3):383-92.
5. Kajiyama K, Murakami T, Suzuki A. Evaluation of the modified maxillary protractor applied to Class III malocclusion with retruded maxilla in early mixed dentition. *Am J Orthod Dentofacial Orthop.* nov 2000;118(5):549-59.
6. Macdonald KE, Kapust AJ, Turley PK. Cephalometric changes after the correction of Class III malocclusion with maxillary expansion/facemask therapy. *Am J Orthod Dentofacial Orthop.* juill 1999;116(1):13-24.
7. Kapust AJ, Sinclair PM, Turley PK. Cephalometric effects of face mask/expansion therapy in Class III children: A comparison of three age groups. *Am J Orthod Dentofacial Orthop.* févr 1998;113(2):204-12.
8. Ngan PW, Hagg U, Yiu C, Wei SH. Treatment response and long-term dentofacial adaptations to maxillary expansion and protraction. *Semin Orthod.* déc 1997;3(4):255-64.
9. Baccetti T, McGill JS, Franchi L, McNamara JA, Tollaro I. Skeletal effects of early treatment of Class III malocclusion with maxillary expansion and face-mask therapy. *Am J Orthod Dentofacial Orthop.* mars 1998;113(3):333-43.
10. Baccetti T, Franchi L, McNamara JA. Treatment and posttreatment craniofacial changes after rapid maxillary expansion and facemask therapy. *Am J Orthod Dentofacial Orthop.* oct 2000;118(4):404-13.
11. Kim J-H, Viana MAG, Graber TM, Omerza FF, BeGole EA. The effectiveness of protraction face mask therapy: A meta-analysis. *Am J Orthod Dentofacial Orthop.* juin 1999;115(6):675-85.
12. Gallagher RW, Miranda F, Buschang P. Maxillary protraction: Treatment and posttreatment effects. *Am J Orthod Dentofacial Orthop.* juin 1998;113(6):612-9.
13. Westwood PV, McNamara JA, Baccetti T, Franchi L, Sarver DM. Long-term effects of Class III treatment with rapid maxillary expansion and facemask therapy followed by fixed appliances. *Am J Orthod Dentofacial Orthop.* mars 2003;123(3):306-20.
14. De Clerck H, Cevidanes L, Baccetti T. Dentofacial effects of bone-anchored maxillary protraction: A controlled study of consecutively treated Class III patients. *Am J Orthod Dentofacial Orthop.* nov 2010;138(5):577-81.
15. Nguyen T, Cevidanes L, Cornelis MA, Heymann G, de Paula LK, De Clerck H. Three-dimensional assessment of maxillary changes associated with bone anchored maxillary protraction. *Am J Orthod Dentofacial Orthop.* déc 2011;140(6):790-8.
16. Merwin D, Ngan P, Hagg U, Yiu C, Wei SHY. Timing for effective application of anteriorly directed orthopedic force to the maxilla. *Am J Orthod Dentofacial Orthop.* sept 1997;112(3):292-9.

17. Hino CT, Cevidanes LHS, Nguyen TT, De Clerck HJ, Franchi L, McNamara Jr JA. Three-dimensional analysis of maxillary changes associated with facemask and rapid maxillary expansion compared with bone anchored maxillary protraction. *Am J Orthod Dentofacial Orthop.* nov 2013;144(5):705-14.
18. De Clerck H. Interview. *Dent Press J Orthod.*2012;17(3):7-13.
19. Bassigny F. Manuel d'orthopédie dento-faciale. Ed.Masson. Paris; 1991.
20. Bjork A. Variations in the growth pattern of the human mandible: longitudinal radiographic study by the implant method. *J Dent Res.* févr 1963;42(1)Pt 2:400-11.
21. Manière D. A propos des rythmes de croissance staturale et faciale. *Orthod Fr.* 1995;66.
22. Izard G. *Orthodontie.* 1930.
23. Delaire J. Le syndrome prognathique mandibulaire. *Orthod Fr.* 1976;1(47):203-19.
24. Angle E. Classification of malocclusion. *Dent Cosm.* 1899;(41):248-64.
25. Raymond JL. Finalité fonctionnelle et occlusale du traitement orthopédique de classe III. *Rev Orthop Dento Fac* 2003 ; 37 : 285-303.
26. Raymond JL. Justification occlusale du traitement précoce de la classe III. *Orthod Fr* 2006 ; 77 : 207-12.
27. Vesse M. Classes III squelettiques. *Encycl Méd Chir (Elsevier, Paris). Odontologie–Stomatologie,* 23-472-G-10. 1999 : 18 p.
28. Le Gall M, Philip C, Salvadori A. Traitement précoce des classes III. *Orthod Fr* 2011 ; 82, 3 : 241-52.
29. Mellion ZJ, Behrents RG, Johnston LE. The pattern of facial skeletal growth and its relationship to various common indexes of maturation. *Am J Orthod Dentofac Orthop Off Publ Am Assoc Orthod Its Const Soc Am Board Orthod.* juin 2013;143(6):845-54.
30. Santiago RC, de Miranda Costa LF, Vitral RWF, Fraga MR, Bolognese AM, Maia LC. Cervical vertebral maturation as a biologic indicator of skeletal maturity. *Angle Orthod.* nov 2012;82(6):1123-31.
31. Raberin M, Morgon L, Gay Brevet K. Facteurs décisionnels dans les traitements précoces des classes III squelettiques. *Orthod Fr* 2007 ; 78 : 101-12.
32. Delaire J. Maxillary development revisited: relevance to the orthopaedic treatment of Class III malocclusions. *Eur J Orthod.* 1997 Jun;19(3):289-311.
33. McNamara JA, Brudon WL. *Orthodontic and orthopedic treatment in the mixed dentition.* Needham Press; 1993. 388 P.
34. Graber TM. *Dentofacial Orthopedics with Functional Appliances.* Mosby; 1997 . 552p.
35. Delaire J. Le développement « adaptatif » de la base du crâne. Justification du traitement précoce des dysmorphoses de classe III. *Rev Orthopédie Dento-Faciale.* 2003 Sep;37(3):243-65.
36. Rabie AB, Gu Y. Diagnostic criteria for pseudo-Class III malocclusion. *Am J Orthod Dentofac Orthop.* 2000 Jan;117(1):1-9.
37. Cordasco G. et al. Efficacy of orthopedic treatment with protraction facemask on skeletal Class III malocclusion: a systematic review and meta-analysis. *Orthod Craniofac Res.* 2014 Aug;17(3):133-43.
38. Lee S-H, Koh S-D, Chung D-H, Lee J-W, Lee S-M. Comparison of skeletal anchorage and tooth-borne maxillary protraction followed by fixed appliance in Class III malocclusion. *Eur J Orthod.* 1 avr 2020;42(2):193-9.
39. Rongo R, D'Antò V, Bucci R, Polito I, Martina R, Michelotti A. Skeletal and dental effects of Class III orthopaedic treatment: a systematic review and meta-analysis. *J Oral Rehabil.* juill 2017;44(7):545-62.
40. Kajiji TS, Sakaguchi Y, Sawa Y, Tamaoki S. Maxillofacial morphological factors

- related to acceleration of maxillary growth attributed to facial mask treatment: a structural superimposition study. *Prog Orthod.* 14 janv 2019;20(1):2.
41. Seiryu M, Ida H, Mayama A, Sasaki S, Sasaki S, Deguchi T, et al. A comparative assessment of orthodontic treatment outcomes of mild skeletal Class III malocclusion between facemask and facemask in combination with a miniscrew for anchorage in growing patients: A single-center, prospective randomized controlled trial. *Angle Orthod.* 2020;90(1):3-12.
 42. Ngan P, Wilmes B, Drescher D, Martin C, Weaver B, Gunel E. Comparison of two maxillary protraction protocols: tooth-borne versus bone-anchored protraction facemask treatment. *Prog Orthod.* 2015;16:26.
 43. Jenner, J.D., Fitzpatrick, B.N. Skeletal anchorage utilising bone plates. *Aust Orthod J.* 1985, 9(2), 231–3.
 44. De Clerck EEB, Swennen GRJ. Success rate of miniplate anchorage for bone anchored maxillary protraction. *Angle Orthod.* nov 2011;81(6):1010-3.
 45. Sugawara J, Baik UB, Umemori M, Takahashi I, Nagasaka H, Kawamura H, et al. Treatment and posttreatment dentoalveolar changes following intrusion of mandibular molars with application of a skeletal anchorage system (SAS) for open bite correction. *Int J Adult Orthodon Orthognath Surg.* 2002;17(4):243-53.
 46. Prabhu J, Cousley RRJ. Current Products and Practice: Bone anchorage devices in orthodontics. *J Orthod.* déc 2006;33(4):288-307.
 47. Sugawara J. Temporary skeletal anchorage devices: The case for miniplates. *Am J Orthod Dentofacial Orthop.* mai 2014;145(5):559-65.
 48. Sugawara, J., Nishimura, M. Minibone plates : the skeletal anchorage system. *Semin Orthod.* 2005, 11(1), 47–56.
 49. Sherwood, K.H., Burch, J., Thompson, W. Intrusion of supererupted molars with titanium miniplate anchorage. *Angle Orthod.* 2003, 73(5), 597–601.
 50. De Clerck, H.J., Geerinckx, V., Siciliano, S. The zygoma anchorage system. *J Clin Orthod.* 2002, 36(8), 455–9.
 51. Chung, K.R., et al. The miniplate with tube for skeletal anchorage. *J Clin Orthod.* 2002, 36(7), 407–12.
 52. De Clerck, H.J. Bollard modified miniplate [en ligne]. Disponible sur : <<http://www.hugodeclerck.net/Product.html>>.
 53. Thébault, B., et al. The benefits of using anchorage miniplates : are they compatible with everyday orthodontic practice ? *Int Orthod Collège Eur Orthod.* 2011, 9(4), 353–87.
 54. Cornelis, M.A., et al. Modified miniplates for temporary skeletal anchorage in orthodontics : placement and removal surgeries. *J Oral Maxillofac Surg.* 2008, 66(7), 1439–45.
 55. Chung, K.R., et al. Orthodontic miniplate with tube as an efficient tool for borderline cases. *Am J Orthod Dentofac Orthop.* 2011, 139(4), 551–62.
 56. Umemori, M., et al. Skeletal anchorage system for open-bite correction. *Am J Orthod Dentofac Orthop.* 1999, 115(2), 166–74.
 57. De Clerck HJ, Proffit WR. Growth modification of the face: A current perspective with emphasis on Class III treatment. *Am J Orthod Dentofacial Orthop.* juill 2015;148(1):37-46.
 58. Heymann GC, Cevidanes L, Cornelis M, De Clerck HJ, Tulloch JFC. Three-dimensional analysis of maxillary protraction with intermaxillary elastics to miniplates. *Am J Orthod Dentofacial Orthop.* févr 2010;137(2):274-84.
 59. Hoste, S., et al. Risk factors and indications of orthodontic temporary anchorage devices : a literature review. *Aust Orthod J.* 2008, 24(2), 140–8.
 60. Chen Y-J, Chang H-H, Huang C-Y, Hung H-C, Lai EH-H, Yao C-CJ. A retrospective

analysis of the failure rate of three different orthodontic skeletal anchorage systems. *Clin Oral Implants Res.* déc 2007;18(6):768-75.

61. Takaki T, Tamura N, Yamamoto M, Takano N, Shibahara T, Yasumura T, et al. Clinical study of temporary anchorage devices for orthodontic treatment--stability of micro/mini-screws and mini-plates: experience with 455 cases. *Bull Tokyo Dent Coll.* 2010;51(3):151-63.
62. Tsui WK, Chua HDP, Cheung LK. Bone anchor systems for orthodontic application: a systematic review. *Int J Oral Maxillofac Surg.* nov 2012;41(11):1427-38.
63. Cornelis MA, Scheffler NR, Nyssen-Behets C, De Clerck HJ, Tulloch JFC. Patients' and orthodontists' perceptions of miniplates used for temporary skeletal anchorage: A prospective study. *Am J Orthod Dentofacial Orthop.* janv 2008;133(1):18-24.
64. Chen Y-J, Chang H-H, Lin H-Y, Lai EH-H, Hung H-C, Yao C-CJ. Stability of miniplates and miniscrews used for orthodontic anchorage: experience with 492 temporary anchorage devices. *Clin Oral Implants Res.* nov 2008;19(11):1188-96.
65. Melsen B, Costa A. Immediate loading of implants used for orthodontic anchorage. *Clin Orthod Res.* févr 2000;3(1):23-8.
66. Hoste S, Vercruyssen M, Quirynen M, Willems G. Risk factors and indications of orthodontic temporary anchorage devices: a literature review. *Aust Orthod J.* nov 2008;24(2):140-8.
67. Aziz SR, Ziccardi VB, Borah G. Current Therapy: Complications Associated with Rigid Internal Fixation of Facial Fractures. *Compend Contin Educ Dent* 2005, 8:565-571.
68. Luhr HG. Indications for Use of a Microsystem for Internal Fixation in Craniofacial Surgery. *J Craniofac Surg* 1990, 1:35-52.
69. Lee, S.J., et al. Survival analysis of a miniplate and tube device designed to provide skeletal anchorage. *Am J Orthod Dentofac Orthop.* 2013, 144(3), 349–56.
70. Kim, G.T., et al. Cone-beam computed tomography evaluation of orthodontic miniplate anchoring screws in the posterior maxilla. *Am J Orthod Dentofac Orthop.* 2009, 136(5), 628.e1–10.
71. Bert M. Les lois de Wolff. Conséquences cliniques 1^{re} partie. *Actual Odonto-Stomatol.* févr 2018;(288):2.
72. Currie LJ, Sharpe JR, Martin R. The use of fibrin glue in skin grafts and tissue-engineered skin replacements: a review. *Plast Reconstr Surg* 2001;108(6): 1713–26.
73. Schneider G. Tissue adhesives in otorhinolaryngology. *GMS Curr Top Otorhinolaryngol Head Neck Surg.* 2009;8:Doc01.
74. Heiss C, Kraus R, Schluckebier D, Stiller A-C, Wenisch S, Schnettler R: Bone Adhesives in Trauma and Orthopedic Surgery. *Europ J Trauma Emerg Surg* 2006, 32:141-148.
75. Anderson KW, Baker SR. Advances in facial rejuvenation surgery. *Curr Opin Otolaryngol Head Neck Surg* 2003;11(4):256–60.
76. Böker KO, Richter K, Jäckle K, Taheri S, Grunwald I, Borcharding K, et al. Current State of Bone Adhesives-Necessities and Hurdles. *Mater Basel Switz.* 30 nov 2019;12(23).
77. Bauer, T.W., Smith, S.T., 2002. Bioactive materials in orthopaedic surgery: overview and regulatory considerations. *Clin. Orthop. Relat. Res.* 395, 11–22.
78. Keller J, Brink S, Busse B, Schilling AF, Schinke T, Amling M, et al. Divergent resorbability and effects on osteoclast formation of commonly used bone substitutes in a human in vitro-assay. *PloS One.* 2012;7(10):e46757.
79. Zhang Z, Egaña JT, Reckhenrich AK, Schenck TL, Lohmeyer JA, Schantz JT, et al. Cell-based resorption assays for bone graft substitutes. *Acta Biomater.* janv 2012;8(1):13-9.
80. D'Orazio J, Jarrett S, Amaro-Ortiz A, Scott T. UV radiation and the skin. *Int J Mol Sci.* 7 juin 2013;14(6):12222-48.

81. Buckley MJ, Beckman EJ. Adhesive use in oral and maxillofacial surgery. *Oral Maxillofac Surg Clin N Am.* févr 2010;22(1):195-9.
82. Abiraman S, Varma HK, Umashankar PR, John A: Fibrin glue as an osteoinductive protein in a mouse model. *Biomaterials* 2002, 23(14):3023-3031.
83. Résumé des Caractéristiques du Produit [Internet]. [cité 3 avr 2020]. Disponible sur: <http://agence-prd.ansm.sante.fr/php/ecodex/rcp/R0264546.htm>
84. Pursifull NF, Morey AF. Tissue glues and nonsuturing techniques: *Curr Opin Urol.* nov 2007;17(6):396-401.
85. Silver FH, Wang M-C, Pins GD. Review: preparation and use of fibrin glue in surgery. *Biomaterials* 1995; 16(2):891–903.
86. Panis R, Scheele J. Hepatitisrisiko bei der Fibrinklebung in der HNO-Chirurgie. *Laryngo-Rhino-Otol.* juill 1981;60(7):367-8.
87. Heiss C, Hahn N, Wenisch S, Alt V, Pokinskyj P, Horas U, Kilian O, Schnettler R. The tissue response to an alkylene bis(dilactoyl)- methacrylate bone adhesive. *Biomaterials.* 2005, 26(12):1389-1396.
88. Vera L, Benzerroug M, Gueudry J, Varin R, Haghigat S, Gérard G, et al. [An update on the use of tissue adhesives in ophthalmology]. *J Fr Ophtalmol.* avr 2009;32(4):290-305.
89. Passage J, Jalali H, Tam RK, et al. BioGlue surgical adhesive—an appraisal of its indications in cardiac surgery. *Ann Thorac Surg* 2001;72(2):638–40.
90. Raanani E, Latter DA, Errett LE, et al. Use of BioGlue in aortic surgical repair. *Ann Thorac Surg* 2001; 72(2):509–14.
91. Dutt SM, Mirza S, Irving RM. Middle cranial fossa approach for repair of spontaneous cerebrospinal fluid otorrhoea using autologous bone pate. *Clin Otolaryngol Allied Sci* 2001;26(2):117–25.
92. Webster Jr RG, Slansky HH, Refojo MF, Boruchoff SA, Dohlman CH. The use of adhesive for the closure of corneal perforations. Report of two cases. *Arch Ophthalmol* 1968;80:705—9.
93. Penoff J. Plastic Surgery Educational Foundation DATA Commit- tee. Skin closures using cyanoacrylate tissue adhesives. *Plast Reconstr Surg* 1999;103:730–731.
94. Wu S, Yu H, Fan Y, Kong J, Yu X. Liver retraction using n-butyl-2- cyanoacrylate glue during single-incision laparoscopic upper abdominal surgery. *Br J Surg* 2014;101:546–549.
95. Jan H, Waters N, Haines P, Kent A. LiquiBand(R) Surgical S topi- cal adhesive versus sutures for the closure of laparoscopic wounds. A randomized controlled trial. *Gynecol Surg* 2013;10: 247–252.
96. Gosain AK. The Current Status of Tissue Glues: I. For Bone Fixation: *Plast Reconstr Surg.* juin 2002;109(7):2581-3.
97. Kandalam U, Bouvier AJ, Casas SB, Smith RL, Gallego AM, Rothrock JK, et al. Novel bone adhesives: a comparison of bond strengths in vitro. *Int J Oral Maxillofac Surg.* sept 2013;42(9):1054-9.
98. Edwards V, Buschle-Diller G, Goheen S. *Modified Fibers with Medical and Specialty Applications.* Springer Science & Business Media; 2006. 240 p.
99. Farrar DF. Bone adhesives for trauma surgery: a review of challenges and developments. *Int J Adhes Adhes* 2012;33:89–97.
100. Lehman RA, West RL, Leonard F. Toxicity of alkyl 2-cyanoacrylates. Ii. Bacterial growth. *Arch Surg* 1966;93:447—50.
101. Chen WL, Lin CT, Hsieh CY, Tu IH, Chen WY, Hu FR. Comparison of the bacteriostatic effects, corneal cytotoxicity, and the ability to seal corneal incisions among three different tissue adhesives. *Cornea* 2007;26:1228—34.
102. Bhaskar S. N., Frisch J., Margelis P. M. and Leonard F. Application of a new chemical

- adhesive in periodontic and oral surgery. *J. Oral Surg.*, 22, 526-535, 1966.
103. Schneider G, Otto K. In vitro and in vivo studies on the use of Histoacryl(A (R)) as a soft tissue glue. *Eur Arch otorhinolaryngol* 2012;269:1783–1789.
 104. Saska S, Gaspar AM, Hochuli-Vieira E. Cyanoacrylate adhesives for the synthesis of soft tissue. *An Bras Dermatol* 2009;84:585–592.
 105. Kang R, Li H, Lysdahl H, Quang Svend Le D, Chen M, Xie L, et al. Cyanoacrylate medical glue application in intervertebral disc annulus defect repair: Mechanical and biocompatible evaluation. *J Biomed Mater Res B Appl Biomater.* 2017;105(1):14-20.
 106. Histoacryl® colle tissulaire en pratique stomatologique.pdf [Internet]. Disponible sur: https://www.praxisinstruments.fr/boutique/images_produits/dossierhisto-fm.pdf
 107. Pascal C, Boyer L. Embolisation. Springer Science & Business Media; 2012. 406 p.
 108. Weber SC, Chapman MW. Adhesives in orthopaedic surgery. A review of the literature and in vitro bonding strengths of bone-bonding agents. *Clin Orthop. déc* 1984;(191):249-61.
 109. Amarante MT, Constantinescu MA, O'Connor D, Yaremchuk J. Cyanoacrylate fixation of the craniofacial skeleton: an experimental study. *Plast Reconstr Surg* 1995, 95:639-646.
 110. Baş B, Özden B, Bekçioğlu B, Sanal KO, Gülbahar MY, Kabak YB. Screw fixation is superior to N-butyl-2-cyanoacrylate in onlay grafting procedure: a histomorphologic study. *Int J Oral Maxillofac Surg.* avr 2012;41(4):537-43.
 111. Dowson CC, Gilliam AD, Speake WJ, Lobo DN, Beckingham IJ. A prospective, randomized controlled trial comparing n-butyl cyanoacrylate tissue adhesive (LiquiBand) with sutures for skin closure after laparoscopic general surgical procedures. *Surg Laparosc Endosc Percutan Tech* 2006;16:146–150.
 112. Vastani A, Maria A. Healing of intraoral wounds closed using silk sutures and isoamyl 2-cyanoacrylate glue: A comparative clinical and histologic study. *J Oral Maxillofac Surg* 2013;71:241–248.
 113. Cohen-Gadol AA, Bellew MP, Akard W, Payner TD. The application of n-butyl 2-cyanoacrylate to repair CSF fistulas for 221 patients who underwent transsphenoidal surgery. *Minim Invasive Neurosurg* 2010;53:207–209.
 114. Dafford EE, Anderson PA. Comparison of dural repair techniques. *Spine J* 2015;15:1099–1105.
 115. Liang XD, Cai HF, Hao YY, Sun G, Song YY, Chen W. Sciatic nerve repair using adhesive bonding and a modified conduit. *Neural Regen Res* 2014;9:594–601.
 116. Garcia-Vallejo L, Couto-Gonzalez I, Concheiro-Coello P, Brea-Garcia B, Taboada-Suarez A. Cyanoacrylate surgical glue for mesh fixation in laparoscopic total extraperitoneal hernia repair. *Surg Laparosc Endosc Percutan Tech* 2014;24:240–243.
 117. Gosain AK, Song L, Corrao MA, Pintar FA. Biomechanical evaluation of titanium, biodegradable plate and screw, and cyanoacrylate glue fixation systems in craniofacial surgery. *Plast Reconstr Surg.* mars 1998;101(3):582-91.
 118. Shermak MA, Wong L, Inoue N, Crain BJ, Im MJ, Chao EY, et al. Fixation of the craniofacial skeleton with butyl-2-cyanoacrylate and its effects on histotoxicity and healing. *Plast Reconstr Surg.* août 1998;102(2):309-18.
 119. Yilmaz C, Kuyurtar F. Fixation of a talar osteochondral fracture with cyanoacrylate glue. *Arthroscopy* 2005;21:1009.
 120. Mehta MJ, Shah KH, Bhatt RG. Osteosynthesis of mandibular fractures with N-butyl cyanoacrylate: a pilot study. *J Oral Maxillofac Surg Off J Am Assoc Oral Maxillofac Surg.* mai 1987;45(5):393-6.
 121. Shermak MA, Wong L, Inoue N, Chao EY, Manson PN. Butyl-2-cyanoacrylate fixation of mandibular osteotomies. *Plast Reconstr Surg.* août 1998;102(2):319-24.

122. Simon HK, McLario DJ, Bruns TB, et al. Long-term appearance of lacerations repaired using a tissue adhesive. *Pediatrics* 1997;99:193–5.
123. Wiecko J, Karasiewicz P, Fruba J. [Use of tissue adhesives in the reconstruction of the frontal sinus]. *Polim Med.* 1980;10(3):165-70.
124. Cural Ü, Atalay B, Yildirim MS. Comparison of Mechanical Stabilization of the Mandibular Angulus Fracture Fixation, With Titanium Plates and Screws, Resorbable Plates and Screws, and Bone Adhesives. *J Craniofac Surg.* oct 2018;29(7):1780-7.
125. Aizenbud D, Hazan-Molina H, Emodi O, et al. The management of mandibular body fractures in young children. *J Dent Traumatol* 2009;25:565–570.
126. Foresta E, Torroni A, Gasparini G, Saponaro G, Longo G, Boniello R, et al. Use of N-Butyl-2-Cyanoacrylate (Glubran2®) in Fractures of Orbital-Maxillo-Zygomatic Complex. *J Maxillofac Oral Surg.* sept 2015;14(3):761-4.
127. Sultan A, Mohamed A. Efficacy and safety of using n-butyl cyanoacrylate in fixation of cranial following trauma and other pathologies. *Turk Neurosurg [Internet].* 2017 [cité 21 oct 2019]; Disponible sur: http://www.turkishneurosurgery.org.tr/summary_en_doi.php3?doi=10.5137/1019-5149.JTN.20117-17.1
128. Ahn DK, Sims CD, Randolph MA, et al. Craniofacial skeletal fixation using biodegradable plates and cyanoacrylate glue. *Plast Reconstr Surg.* 1997;99:1508-1515; discussion 1516-1507.
129. Heiss C, Schettler N, Wenisch S, Cords S, Schilke F, Lips KS, et al. Bond Strength of an Alkylene Bis(dilactoyl)-Methacrylate Bone Adhesive: a Biomechanical Evaluation in Sheep. *J Biomater Sci Polym Ed.* janv 2010;21(10):1345-58.
130. Kraus R, Peters F, Geck A, Lips K, Obert M, Röder C, et al. Haftfestigkeit eines mit β -Trikalziumphosphat angereichertem Knochenadhäsivs. *Z Für Orthop Unfallchirurgie.* 12 mai 2011;149(3):271-8.
131. Zalzal P, Safir O, Alhalawani A, Papini M, Towler M. Percutaneous upper extremity fracture fixation using a novel glass-based adhesive. *J Orthop.* mars 2018;15(1):67-9.
132. Young AM, Man Ho S, Abou Neel EA, Ahmed I, Barralet JE, Knowles JC, et al. Chemical characterization of a degradable polymeric bone adhesive containing hydrolysable fillers and interpretation of anomalous mechanical properties. *Acta Biomater.* juill 2009;5(6):2072-83.
133. Sánchez-Fernández MJ, Hammoudeh H, Félix Lanao RP, van Erk M, van Hest JCM, Leeuwenburgh SCG. Bone-Adhesive Materials: Clinical Requirements, Mechanisms of Action, and Future Perspective. *Adv Mater Interfaces.* févr 2019;6(4):1802021.
134. Heiss C, Schettler R. [Bioresorbable bone adhesives. Historical perspective and current status]. *Unfallchirurg.* mai 2005;108(5):348-55.
135. Schreuder KJ, Bayer IS, Milner DJ, Loth E, Jasiuk I. A polyurethane-based nanocomposite biocompatible bone adhesive. *J Appl Polym Sci.* 15 mars 2013;127(6):4974-82.
136. Shahbazi S, Moztarzadeh F, Sadeghi GMM, Jafari Y. In vitro study of a new biodegradable nanocomposite based on poly propylene fumarate as bone glue. *Mater Sci Eng C.* déc 2016;69:1201-9.
137. Granskog V, García-Gallego S, von Kieseritzky J, Rosendahl J, Stenlund P, Zhang Y, et al. High-Performance Thiol-Ene Composites Unveil a New Era of Adhesives Suited for Bone Repair. *Adv Funct Mater.* juin 2018;28(26):1800372.
138. Arseneault M, Granskog V, Khosravi S, Heckler IM, Mesa-Antunez P, Hult D, et al. The Dawn of Thiol-Yne Triazine Triones Thermosets as a New Material Platform Suited for Hard Tissue Repair. *Adv Mater.* déc 2018;30(52):1804966.
139. Vieira J de S, Santos FR, de Freitas JV, Baratto-Filho F, Gonzaga CC, de Araujo MR.

- Bond strength evaluation of cyanoacrylate-based adhesives and screws for bone fixation. *Oral Maxillofac Surg.* juin 2016;20(2):157-60.
140. Wistlich L, Rücker A, Schamel M, Kübler AC, Gbureck U, Groll J. A Bone Glue with Sustained Adhesion under Wet Conditions. *Adv Healthc Mater.* févr 2017;6(3):1600902.
 141. Charnley J. The healing of human fractures in contact with self-curing acrylic cement. *Clin Orthop* 1966, 47:157-163.
 142. Doriot, J.-M., Baïlon, J.-P., & Masounave, J. *Des matériaux* (2e ed.). Montréal: Éditions de l'École Polytechnique de Montréal, 1999. 733 p.
 143. Burdairon, G. *Abrégé de biomatériaux dentaires*. Paris: Masson, 1981. 292 p.
 144. Lee, H. B., Khang, G., & Lee, J. H. « Polymerie Biomaterials ». Dans: *Biomaterials - Princip/es and Applications*, J. B. Park & J. D. Bronzino (Eds.). CRC Press, 2003. P. 55- 77.
 145. Lewis, G. « Properties of acrylic bone cement: State of the art review ». *Journal of Biomedical Materials Research*. Vol. 38, n° 2, 1997. P. 155-182.
 146. Wahlig H, Dingeldein E. Antibiotics and bone cements. Experimental and clinical long-term observations. *Acta Orthop Scand.* févr 1980;51(1):49-56.
 147. Nedungayil SK, Mehendele S, Gheduzzi S, Learmonth ID. Femoral cementing techniques: urrent trends in the UK. *Annals of the Royal College of Surgeons of England.* 2006;88(2):127-130.
 148. Muller, S. O., Green, S. M., & McCaskie, A. W. « The dynamic volume changes of polymerising polymethyl methacrylate bone cement ». *Acta Orthopaedica Scandinavica*. Vol. 73, n° 6, 2002. P. 684-687.
 149. Ong KL, Lovald S, Black J. *Orthopaedic Biomaterials in Research and Practice*. 2nd ed. Hoboken, NJ: Taylor & Francis; 2013.
 150. Dunne, N. J., & Orr, J. F. « Thermal characteristics of curing acrylic bone cement ». *ITBM-RBM*. Vol. 22, n° 2, 2001. P. 88-97.
 151. Kusleika, R., Stupp, S.I., 1983. Mechanical strength of poly(methyl metacrylate) cement- human bone interfaces. *J. Biomed. Mater. Res.* 17, 441–458.
 152. Lewis, G. « Fatigue Testing and Performance of Acrylic Bone-Cement Materials: State- of-the-Art Review ». *Journal of Biomedical Materials Research - Part B Applied Biomaterials*. Vol. 66, n° 1, 2003. P. 457-486.
 153. Lewis, G., & Carroll, M. « Rheological properties of acrylic bone cement during curing and the role of the size of the powder particles ». *Journal of Biomedical Materials Research*. Vol. 63, n° 2, 2002. P. 191-199.
 154. Schmidt, R. *Comportement des matériaux dans les milieux biologiques -Application en médecine et en biotechnologie* (Vol. 7). Lausanne: Presses polytechniques et universitaires romandes, 1999. 449 p.
 155. Erli HJ, Marx R, Paar O, Niethard FU, Weber M, Wirtz DC. Surface pretreatments for medical application of adhesion. *BioMed Eng OnLine* 2003, 2:15-32.
 156. Marx R, Wirtz DC, Mumme T, Niethard FU, Jungwirth F, Paar O, Erli HJ, Weber M. Adhäsive Verbundtechniken aus dem zahn- medizinischen Umfeld etablieren sich in der Medizintechnik. *Dtsch Zahnärztl Z* 2004, 59:61-68.
 157. Endres K, Marx R, Tinschert J, Wirtz DC, Stoll C, Riediger D, et al. A new adhesive technique for internal fixation in midfacial surgery. *Biomed Eng Online*. 19 mai 2008;7:16.
 158. Wirtz DC, Lelgemann B, Jungwirth F, Niethard FU, Marx R: Eine neue Methode zur Optimierung der Verbundfestigkeit zwischen Knochenzement und azetabulärem Knochen beim künstlichen Hüftgelenkersatz. *Z Orthop Unfallch* 2003, 141:209-216.
 159. Marx R, Fischer H, Niethard FU, Wirtz DC. Bone coupling agent, layered adhesive system and method for making said cou- pling agent. 2005. EP 1429814.
 160. Grossterlinden L, Janssen A, Schmitz N, Priemel M, Pogoda P, Amling M, Rueger JM, Linhart W. Deleterious tissue reaction to an alkylene bis(dilactoyl)-methacrylate bone

- adhesive in long- term follow up after screw augmentation in an bovine model. *Biomater* 2006, 27:3379-3386.
161. Hagiwara, K., et al., 2000. Studies on the free volume and the volume expansion behavior of amorphous polymers. *Radiat. Phys. Chem.* 58, 525–530.
 162. Mjöberg B, Pettersson H, Rosenqvist R, Rydholm A. Bone cement, thermal injury and the radiolucent zone. *Acta Orthop Scand.* janv 1984;55(6):597-600.
 163. Ciments avec ou sans antibiotiques pour la fixation des implants articulaires. Haute Autorité de Santé. [cité 12 avr 2020]. https://www.has-sante.fr/jcms/c_2607290/fr/ciments-avec-ou-sans-antibiotiques-pour-la-fixation-des-implants-articulaires
 164. Bauer NB, Brinke N, Heiss C, Skorupa AB, Peters F, Kraus R, et al. Biodegradable β -Tri-Calciumphosphate/hydroxyethyl methacrylate enhanced three component bone adhesive demonstrates biocompatibility without evidence of systemic toxicity in a rabbit model. *J Biomed Mater Res B Appl Biomater.* août 2009;90B(2):767-77.
 165. Gellynck K, Abou Neel EA, Li H, Mardas N, Donos N, Buxton P, et al. Cell attachment and response to photocured, degradable bone adhesives containing tricalcium phosphate and purmorphamine. *Acta Biomater.* juin 2011;7(6):2672-7.
 166. Abou Neel EA, Salih V, Revell PA, Young AM. Viscoelastic and biological performance of low-modulus, reactive calcium phosphate-filled, degradable, polymeric bone adhesives. *Acta Biomater.* janv 2012;8(1):313-20.
 167. Smeets R, Endres K, Stockbrink G, Hanken H, Hermanns-Sachweh B, Marx R, et al. The innovative application of a novel bone adhesive for facial fracture osteosynthesis-in vitro and in vivo results. *J Biomed Mater Res A.* juill 2013;101(7):2058-66.
 168. de Sena LÁ, de Almeida MS, de Oliveira Fernandes GV, Guerra Breña RM, Castro-Silva II, Granjeiro JM, et al. Biocompatibility of wollastonite-poly(N-butyl-2-cyanoacrylate) composites. *J Biomed Mater Res B Appl Biomater.* août 2014;102(6):1121-9.
 169. Fedak PWM, Kolb E, Borsato G, Frohlich DEC, Kasatkin A, Narine K, et al. Kryptonite bone cement prevents pathologic sternal displacement. *Ann Thorac Surg.* sept 2010;90(3):979-85.
 170. Fedak PWM, Kieser TM, Maitland AM, Holland M, Kasatkin A, LeBlanc P, et al. Adhesive-Enhanced Sternal Closure to Improve Postoperative Functional Recovery: A Pilot, Randomized Controlled Trial. *Ann Thorac Surg.* oct 2011;92(4):1444-50.
 171. Fedak PWM, Kasatkin A. Enhancing Sternal Closure Using Kryptonite Bone Adhesive: Technical Report. *Surg Innov.* déc 2011;18(4):NP8-NP11.
 172. Hashim S, Chin LY, Krishnasamy S, Sthaneswar P, Raja Mokhtar RA. Effect of sternal closure with biological bone adhesive on pain visual analogue score and serum cytokine. *J Cardiothorac Surg.* 17 mars 2015;10:32.
 173. Uzun İ, Keskin C, Güler B. The sealing ability of novel Kryptonite adhesive bone cement as a retrograde filling material. *J Dent Res Dent Clin Dent Prospects.* 2016;10(3):189-93.
 174. Zhang H, Bré L, Zhao T, Newland B, Da Costa M, Wang W. A biomimetic hyperbranched poly(amino ester)-based nanocomposite as a tunable bone adhesive for sternal closure. *J Mater Chem B.* 2014;2(26):4067.
 175. Ball CG, Grondin SC, Pasiaka JL, Kirkpatrick AW, MacLean AR, Cattle P, et al. Examples of dramatic failures and their effectiveness in modern surgical disciplines: can we learn from our mistakes? *J Comp Eff Res.* 2018;7(7):709-20.
 176. Cedano Serrano FJ, Pinzón LM, Narváez DM, Castro Paéz CI, Moreno-Serrano CL, Tabima DM, et al. Evaluation of a water-resistant and biocompatible adhesive with potential use in bone fractures. *J Adhes Sci Technol.* 3 juill 2017;31(13):1480-95.
 177. Farrar DF. Bone adhesives for trauma surgery: A review of challenges and developments. *Int J Adhes Adhes.* mars 2012;33:89-97.

178. Kirillova A, Kelly C, von Windheim N, Gall K. Bioinspired Mineral-Organic Bioresorbable Bone Adhesive. *Adv Healthc Mater.* sept 2018;7(17):1800467.
179. Smith DC: Lutes, glues, cements and adhesives in medicine and dentistry. *Biomed Eng* 1973, 8:108-115.
180. Maurer P, Bekes K, Gernhardt CR, Schaller H-G, Schubert J. Comparison of the bond strength of selected adhesive dental systems to cortical bone under in vitro conditions. *Int J Oral Maxillofac Surg* 2004, 33:377-381.
181. Bekes K. Die Haftkraft verschiedener Dentinhaftvermittler auf kortikalem Schweineknöchel in vitro. In *Zahnmed Dissertation Martin-Luther-Universität Halle-Wittenberg, Universitätsklinik und Poliklinik für Mund-, Kiefer- und Plastische Gesichtschirurgie*; 2003.
182. Maurer P, Bekes K, Gernhardt CR, Schaller H-G, Schubert J: Tensile bond strength of different adhesive systems between bone and composite compared: an in vitro study. *J Craniomaxillofac Surg* 2004, 32:85-89.
183. Wilson, A.D., Kent, B.E., 1971. The glass-ionomer cement, a new translucent dental filling material. *J. Chem. Technol. Biotechnol.* 21, 313.
184. Alhalawani, A.M.F., et al., 2016. The role of poly(acrylic acid) in conventional glass polyalkenoate cements. *J. Polym. Eng.* 36, 221.
185. Walls, A.W.G., 1986. Glass polyalkenoate (glass-ionomer) cements: a review. *J. Dent.* 14, 231–246.
186. Towler, M.R., et al., 2002. A preliminary study of an aluminium-free glass polyalkenoate cement. *J. Mater. Sci. Lett.* 21, 1123–1126.
187. Polizzi, S., Pira, E., Ferrara, M., et al., 2002. Neurotoxic effects of aluminium among foundry workers and Alzheimer's disease. *Neurotoxicology* 23, 761–774.
188. Wren, A., Boyd, D., Towler, M.R., 2008. The processing, mechanical properties and bioactivity of strontium based glass polyalkenoate cements. *J. Mater. Sci. Mater. Med.* 19, 1737–1743.
189. Ma, Z.J., Tanaguchi, M., 2001. Stimulatory effect of zinc on deoxyribonucleic acid synthesis in bone growth of newborn rats: enhancement with zinc and insulin-like growth factor-I. *Calcif. Tissue Int.* 69, 158–163.
190. Atmaca, S., Gul, K., Cicek, R., 1998. The effect of zinc on microbial growth. *Turk. J. Med. Sci.* 28, 595–597.
191. Prasad AS. Clinical, immunological, anti-inflammatory and antioxidant roles of zinc. *Exp Gerontol.* mai 2008;43(5):370-7.
192. Saper, R.B., Rash, R., 2009. Zinc: an essential micronutrient. *Am. Fam. Physician* 79, 768.
193. Caverzasio J. Strontium ranelate promotes osteoblastic cell replication through at least two different mechanisms. *Bone.* juin 2008;42(6):1131-6.
194. Canalis E, Hott M, Deloffre P, Tsouderos Y, Marie PJ. The divalent strontium salt S12911 enhances bone cell replication and bone formation in vitro. *Bone.* juin 1996;18(6):517-23.
195. Towler MR, Boyd D, Clarkin O, inventors; University of Limerick, assignee. Bone cement. United States patent US 2008/0182920 A1. 2008 July 31.
196. Boyd D, Towler MR, Wren A, Clarkin OM. Comparison of an experimental bone cement with surgical Simplex P, Spineplex and Cortoss. *J Mater Sci Mater Med.* avr 2008;19(4):1745-52.
197. Wren, A.W., Cummins, N.M., Towler, M.R., 2010. Comparison of antibacterial properties of commercial bone cements and fillers with a zinc-based glass polyalkenoate cement. *J. Mater. Sci.* 45, 5244–5251.
198. Balla, V.K., Bose, S., Davies, N.M., Bandyopadhyay, A., 2010. Tantalum-A bioactive

metal for implants. JOM 62, 61–64.

199. Alhalawani, A.M.F., Mehrvar, C., Stone, W., Waldman, S.D., Towler, M.R., 2017. A novel tantalum-containing bioglass. Part II. Development of a bioadhesive for sternal fixation and repair. Mater. Sci. Eng. C 71, 401–411.

200. Yoshida Y, Van Meerbeek B, Nakayama Y, Snauwaert J, Hellemans L, Lambrechts P, et al. Evidence of Chemical Bonding at Biomaterial-Hard Tissue Interfaces. J Dent Res. févr 2000;79(2):709-14.

201. Yoshioka M, Yoshida Y, Inoue S, Lambrechts P, Vanherle G, Nomura Y, et al. Adhesion/decalcification mechanisms of acid interactions with human hard tissues. J Biomed Mater Res. janv 2002;59(1):56-62.

202. Bourke AM, Walls AW, McCabe JF. Light-activated glass polyalkenoate (ionomer) cements: the setting reaction. J Dent. avr 1992;20(2):115-20.

203. Akinmade, A.O., Nicholson, J.W., 1993. Glass-ionomer cements as adhesives. J. Mater. Sci. Mater. Med. 4, 95–101.

204. Lohbauer, U., et al., 2003. Time-dependent strength and fatigue resistance of dental direct restorative materials. J. Mater. Sci.: Mater. Med. 14, 1047–1053.

205. 3m-vitrebond-glass-ionomer-liner-base-technical-product-profile.pdf [Internet]. [cité 12 avr 2020]. Disponible sur: <https://multimedia.3m.com/mws/media/463200/3m-vitrebond-glass-ionomer-liner-base-technical-product-profile.pdf>

206. Mehrvar C, Kuzyk P, Cohen G, Safir O, Zalzal P, Alhalawani A, et al. Novel adhesives for sternal fixation and stabilization: A biomechanical analysis. Clin Biomech Bristol Avon. 2019;62:66-71.

207. Robicsek, F., Fokin, A., Cook, J., Bhatia, D., 2000. Sternal instability after midline sternotomy. Thorac. Cardiovasc. Surg. 48, 1–8.

208. Mehrvar C, Kuzyk P, Shamlou J, Safir O, Zalzal P, Alhalawani A, et al. Novel adhesives for distal radius fixation: A biomechanical analysis. J Mech Behav Biomed Mater. 2019;89:99-106.

209. J.D. Currey. The many adaptations of bone. Journal of Biomechanics. 36, 1487-1495, 2002.

210. P. Fratzl and R. Weinkamer. Nature's hierarchical materials. Progress in Materials Science. 52, 1263-1334, 2007.

211. Bloom W et Fawcett DW. A textbook of histology. Ninth edition. W.B. Saunders Compagny 1968.

212. Parfitt AM. Osteonal and hemi-osteonal remodeling : the spatial and temporal framework for signal traffic in adult human bone. J. Cell. Biochem. 1994; 55: 273-286.

213. Manolagas SC. Birth and death of bone cells: basic regulatory mechanisms and implications for the pathogenesis and treatment of osteoporosis. Endocrine Reviews. 2000; 21: 115–137.

214. Hill PA et Orth M. Bone Remodelling. Br. J. Orthodont. 1998 ; 25: 101-107.


215. Riggs BL et Parfitt AM. Drugs used to treat osteoporosis: the critical need for a uniform nomenclature based on their action on bone remodeling. J. Bone. Miner. Res. 2005; 20: 177- 184.

216. Giraud-Guille MM. Twisted Plywood Architecture of collagène fibrils in human compact bone osteons. Calcif. Tissue. Int. 1988; 42: 167-180.

217. Giraud-Guille MM. Twisted liquid crystalline supramolecular arrangements in morphogenesis. Int. Rev. Cytol. 1996; 166: 59-101.

218. Woodhead-Galloway J. Collagen: the anatomy of a protein. Institute of Biology. Studies in biology n° 117. Edward Arnold Limited. 1980.

219. Ten Cate's Oral Histology, 8th Edition. Development, Structure, and Function by Antonio Nanci. 400 pages.



SERMENT MEDICAL

En présence des Maîtres de cette Faculté, de mes chers condisciples, devant l'effigie d'HIPPOCRATE.

Je promets et je jure, d'être fidèle aux lois de l'honneur et de la probité dans l'exercice de la Médecine Dentaire.

Je donnerai mes soins à l'indigent et n'exigerai jamais un salaire au-dessus de mon travail, je ne participerai à aucun partage clandestin d'honoraires.

Je ne me laisserai pas influencer par la soif du gain ou la recherche de la gloire.

Admis dans l'intérieur des maisons, mes yeux ne verront pas ce qui s'y passe, ma langue taira les secrets qui me seront confiés et mon état ne servira pas à corrompre les mœurs ni à favoriser le crime.

Je ne permettrai pas que des considérations de religion, de nation, de race, de parti ou de classe sociale viennent s'interposer entre mon devoir et mon patient.

Même sous la menace, je n'admettrai pas de faire usage de mes connaissances médicales contre les lois de l'humanité.

J'informerai mes patients des décisions envisagées, de leurs raisons et de leurs conséquences. Je ne tromperai jamais leur confiance et n'exploiterai pas le pouvoir hérité des connaissances pour forcer les consciences.

Je préserverai l'indépendance nécessaire à l'accomplissement de ma mission. Je n'entreprendrai rien qui dépasse mes compétences. Je les entretiendrai et les perfectionnerai pour assurer au mieux les services qui me seront demandés.

Respectueux et reconnaissant envers mes Maîtres, je rendrai à leurs enfants l'instruction que j'ai reçue de leur père.

Que les hommes m'accordent leur estime si je suis fidèle à mes promesses. Que je sois déshonoré et méprisé de mes confrères si j'y manque.

SEMAHA Fanny– Plaques à ancrage osseux en orthopédie-dento-faciale : est-il possible de les coller ?

Th. : Chir. dent. : Marseille : Aix –Marseille Université : 2020

Rubrique de classement : Orthopédie-Dento-Faciale

Résumé :

Les appareils orthopédiques de classes II et III squelettiques présentent de nombreux inconvénients lorsqu'ils sont à appuis dentoalvéolaires (aggravation de la dimension verticale, compensations dentoalvéolaires indésirables etc).

Actuellement, seules les plaques à ancrage osseux vissées présentent l'avantage d'avoir une action purement squelettique pour pallier aux effets indésirables.

Cependant, ces plaques ne peuvent être posées qu'à partir de l'âge de 11-12 ans, âge à partir duquel la densité osseuse permettra une stabilité primaire des vis de fixation, et après éruption de tous les germes permanents pour qu'ils ne soient pas lésés. L'interception de la dysmorphose se réalise alors assez tardivement. Ainsi les mini-plaques d'ancrage vissées ne sont pas adaptées aux traitements des classes II squelettiques qui doivent se faire avant le pic de croissance, et les traitements précoces et très précoces des dysmorphoses de classe III.

Par conséquent, l'objectif de cette thèse était de trouver une alternative à ce système : est-il possible de coller ces plaques ? Aucune étude scientifique n'a été menée jusqu'à présent dans le domaine de l'orthopédie dentofaciale (ODF) concernant l'utilisation de ces adhésifs tissulaires ou ciments osseux pour coller des dispositifs métalliques à l'os.

La première partie de cette thèse fait un rappel bref sur les généralités de la classe II et III squelettique ainsi que sur les appareils existants pour traiter ces dysmorphoses. La seconde partie décrit brièvement le système des mini plaques à ancrage osseux vissées. Enfin, la troisième partie développera les principaux adhésifs tissulaires et ciments osseux existants et faisant l'objet de nombreuses recherches au cours de ces dernières décennies, pour enfin conclure sur les adhésifs qui pourraient potentiellement être utilisables comme moyen de fixation alternatif aux mini plaques à ancrage osseux vissées.

Mots clés : Interception orthopédique, mini-plaques, adhésifs tissulaires, colle osseuse, ciments osseux.

SEMAHA Fanny– Mini plates in orthopedic-dento-facial : is it possible to stick them?

Abstract:

Skeletal Class II and III orthopedic devices have many disadvantages when they are dentoalveolar supports (worsening of the vertical direction, undesirable dentoalveolar compensation etc.).

Currently, only plates with screwed bone anchors have the advantage of having a purely skeletal action to offset undesirable effects.

However, these plates can only be applied from the age of 11-12 years, age from which the bone density will allow primary stability of the fixing screws, and after eruption of all permanent germs so that they are not harmed. The interception of dysmorphism then occurs quite late. Thus the screwed mini anchor plates are not suitable for skeletal class II treatments which must be done before the growth spike, and the early and very early treatments for class III dysmorphoses.

Therefore, the objective of this thesis was to find an alternative to this system: is it possible to glue these plates? No scientific study has been conducted so far in the field of dentofacial orthopedics (ODF) regarding the use of these tissue adhesives or bone cements to bond metallic devices to bone.

The first part of this thesis gives a brief reminder on the generalities of skeletal class II and III as well as on existing devices to treat these dysmorphoses. The second part briefly describes the system of mini screw-anchored bone plates. Finally, the third part will develop the main existing tissue adhesives and bone cements which have been the subject of much research over the past decades, to finally conclude on the adhesives which could potentially be used as an alternative means of fixing to mini anchoring plates screwed bones.

MeSH: Orthopedic interception, mini-plates, tissue adhesive, bone glue, bone cements.

Adresse de l'auteur :
14 Boulevard du Périer
06400 CANNES