



HAL
open science

Fiches pratiques sur la maintenance des prothèses implantaires fixes ou amovibles

Davys Drai

► **To cite this version:**

Davys Drai. Fiches pratiques sur la maintenance des prothèses implantaires fixes ou amovibles. Chirurgie. 2020. dumas-03194054

HAL Id: dumas-03194054

<https://dumas.ccsd.cnrs.fr/dumas-03194054>

Submitted on 9 Apr 2021

HAL is a multi-disciplinary open access archive for the deposit and dissemination of scientific research documents, whether they are published or not. The documents may come from teaching and research institutions in France or abroad, or from public or private research centers.

L'archive ouverte pluridisciplinaire **HAL**, est destinée au dépôt et à la diffusion de documents scientifiques de niveau recherche, publiés ou non, émanant des établissements d'enseignement et de recherche français ou étrangers, des laboratoires publics ou privés.



Distributed under a Creative Commons Attribution - NonCommercial - NoDerivatives 4.0
International License

THESE

***POUR OBTENIR LE DIPLOME D'ETAT
DE DOCTEUR EN CHIRURGIE DENTAIRE***

Présentée et publiquement soutenue devant la

Faculté d'Odontologie de Marseille
(Doyen : Monsieur le Professeur Bruno FOTI)

Aix-Marseille Université
(Président : Monsieur le Professeur Éric BERTON)

***Fiches pratiques sur la maintenance des prothèses
implantaires fixes ou amovibles***

Présentée par

DRAI Davys

Né(e) le 21/09/1994

A Marseille

Thèse soutenue le **Lundi 06 Juillet 2020**

Devant le jury composé de

Président : Professeur RUQUET Michel

Assesseurs : Professeur RASKIN Anne

Docteur CATHERINE Jean Hugues

Docteur MANSUY Charlotte

Invité : Docteur SILVESTRI Frédéric

THESE

***POUR OBTENIR LE DIPLOME D'ETAT
DE DOCTEUR EN CHIRURGIE DENTAIRE***

Présentée et publiquement soutenue devant la

Faculté d'Odontologie de Marseille
(Doyen : Monsieur le Professeur Bruno FOTI)

Aix-Marseille Université
(Président : Monsieur le Professeur Éric BERTON)

***Fiches pratiques sur la maintenance des prothèses
implantaires fixes ou amovibles***

Présentée par

DRAI Davys

Né(e) le 21/09/1994

A Marseille

Thèse soutenue le **Lundi 06 Juillet 2020**

Devant le jury composé de

Président : Professeur RUQUET Michel

Assesseurs : Professeur RASKIN Anne

Docteur CATHERINE Jean Hugues

Docteur MANSUY Charlotte

Invité : Docteur SILVESTRI Frédéric

ADMINISTRATION

Mise à jour : mars 2018

Doyens Honoraires

Professeur	Raymond SANGIUOLO†
Professeur	Henry ZATTARA
Professeur	André SALVADORI
Professeur	Jacques DEJOU

Doyen Assesseurs

Professeur	Bruno FOTI
Professeur	Michel RUQUET
Professeur	Anne RASKIN

Directeurs de Départements

Formation Initiale	Professeur	Michel RUQUET
Recherche	Professeur	Anne RASKIN
Formation Continue	Professeur	Frédéric BUKIET

Charges de missions

Relations Internationales	Professeur	Hervé TASSERY
Internat et Diplômes d'études spécialisées	Professeur	Virginie MONNET-CORTI
Affaires générales	Docteur	Patrick TAVITIAN

Responsable des Services Administratifs et Techniques

Madame	Katia LEONI
--------	-------------

LISTE DES ENSEIGNANTS

PROFESSEURS DES UNIVERSITES – PRATICIENS HOSPITALIERS DES CSERD

BUKIET Frédéric ⁽⁵⁸⁻⁰¹⁾
FOTI Bruno ⁽⁵⁶⁻⁰²⁾
MONNET-CORTI Virginie ⁽⁵⁷⁻⁰¹⁾
ORTHLIEB Jean-Daniel ⁽⁵⁸⁻⁰¹⁾
RASKIN Anne ⁽⁵⁸⁻⁰¹⁾
RUQUET Michel ⁽⁵⁸⁻⁰¹⁾
TARDIEU Corinne ⁽⁵⁶⁻⁰¹⁾
TARDIVO Delphine ⁽⁵⁶⁻⁰²⁾
TASSERY Hervé ⁽⁵⁸⁻⁰¹⁾

PROFESSEUR DES UNIVERSITES

ABOUT Imad ⁽⁶⁵⁾

MAITRES DE CONFERENCES DES UNIVERSITES – PRATICIENS HOSPITALIERS DES CSERD

ABOUDHARAM Gérard ⁽⁵⁸⁻⁰¹⁾	LAURENT Michel ⁽⁵⁸⁻⁰¹⁾
BANDON Daniel ⁽⁵⁶⁻⁰¹⁾	LAURENT Patrick ⁽⁵⁷⁻⁰¹⁾
BELLONI Didier ⁽⁵⁷⁻⁰¹⁾	LE GALL Michel ⁽⁵⁶⁻⁰¹⁾
BOHAR Jacques ⁽⁵⁶⁻⁰¹⁾	MAILLE Gérald ⁽⁵⁸⁻⁰¹⁾
CAMOIN Ariane ⁽⁵⁶⁻⁰¹⁾	PHILIP-ALLIEZ Camille ⁽⁵⁶⁻⁰¹⁾
CAMPANA Fabrice ⁽⁵⁷⁻⁰¹⁾	POMMEL Ludovic ⁽⁵⁸⁻⁰¹⁾
CATHERINE Jean-Hugues ⁽⁵⁷⁻⁰¹⁾	PRECKEL Bernard-Éric ⁽⁵⁸⁻⁰¹⁾
GAUBERT Jacques ⁽⁵⁶⁻⁰¹⁾	RÉ Jean-Philippe ⁽⁵⁸⁻⁰¹⁾
GIRAUD Thomas ⁽⁵⁸⁻⁰¹⁾	ROCHE-POGGI Philippe ⁽⁵⁷⁻⁰¹⁾
GIRAUDEAU Anne ⁽⁵⁸⁻⁰¹⁾	STEPHAN Grégory ⁽⁵⁸⁻⁰¹⁾
GUIVARC'H Maud ⁽⁵⁸⁻⁰¹⁾	TAVITIAN Patrick ⁽⁵⁸⁻⁰¹⁾
JACQUOT Bruno ⁽⁵⁸⁻⁰¹⁾	TERRER Elodie ⁽⁵⁸⁻⁰¹⁾
LABORDE Gilles ⁽⁵⁸⁻⁰¹⁾	TOSELLO Alain ⁽⁵⁸⁻⁰¹⁾
LAN Romain ⁽⁵⁷⁻⁰¹⁾	

MAITRES DE CONFERENCES DES UNIVERSITES ASSOCIES

BLANCHET Isabelle ⁽⁵⁶⁻⁰¹⁾
MENSE Chloé ⁽⁵⁸⁻⁰¹⁾

ASSISTANTS HOSPITALIERS ET UNIVERSITAIRES

AL AZAWI Hala ⁽⁵⁶⁻⁰¹⁾	HAHN-GOLETTI Larissa ⁽⁵⁸⁻⁰¹⁾
ANTEZACK Angeline ⁽⁵⁷⁻⁰¹⁾	LIOTARD Alica ⁽⁵⁸⁻⁰¹⁾
ARNIER Canelle ⁽⁵⁶⁻⁰¹⁾	MANSUY Charlotte ⁽⁵⁸⁻⁰¹⁾
BACHET-DORISON Damienne ⁽⁵⁶⁻⁰¹⁾	MARTIN William ⁽⁵⁶⁻⁰¹⁾
BALLESTER Benoît ⁽⁵⁸⁻⁰¹⁾	MATTERA Rémi ⁽⁵⁶⁻⁰¹⁾
CAMBON Isabelle ⁽⁵⁶⁻⁰¹⁾	MELLOUL Sébastien ⁽⁵⁷⁻⁰¹⁾
CASAZZA Estelle ⁽⁵⁶⁻⁰¹⁾	PARFU Anne ⁽⁵⁸⁻⁰¹⁾
CASTRO Romain ⁽⁵⁷⁻⁰¹⁾	PASCHEL Laura ⁽⁵⁸⁻⁰¹⁾
DAVID Laura ⁽⁵⁶⁻⁰¹⁾	PILLIOL Virginie ⁽⁵⁸⁻⁰¹⁾
DEVICTOR Alix ⁽⁵⁸⁻⁰¹⁾	REPETTO Andréa ⁽⁵⁸⁻⁰¹⁾
DODDS Mélina ⁽⁵⁸⁻⁰¹⁾	ROMANET Yvan ⁽⁵⁷⁻⁰¹⁾
DRAUSSIN Thierry ⁽⁵⁶⁻⁰²⁾	SANTUNIONE Charlotte ⁽⁵⁸⁻⁰¹⁾
DUMAS Cathy ⁽⁵⁷⁻⁰¹⁾	SILVESTRI Frédéric ⁽⁵⁸⁻⁰¹⁾
HADJ-SAID Mehdi ⁽⁵⁷⁻⁰¹⁾	VINAÏ Michael ⁽⁵⁶⁻⁰¹⁾

ASSISTANTS DES UNIVERSITES ASSOCIES

HOUVENAEGHEL Brice ⁽⁵⁷⁻⁰¹⁾
LE FOURNIS Chloé ⁽⁵⁷⁻⁰¹⁾

Intitulés des sections CNU :

- 56^{ème} section : *Développement, croissance et prévention*
 - 56-01 *Odontologie pédiatrique et orthopédie dento-faciale*
 - 56-02 : *Prévention – Epidémiologie – Economie de la santé – Odontologie légale*
- 57^{ème} section : *Chirurgie orale ; Parodontologie ; Biologie Orale*
 - 57-01 : *Chirurgie orale – Parodontologie – Biologie orale*
- 58^{ème} section : *Réhabilitation orale*
 - 58-01 : *Dentisterie restauratrice – Endodontie – Prothèses – Fonction-Dysfonction – Imagerie – Biomatériaux*

L'auteur s'engage à respecter les droits des tiers, et notamment les droits de propriété intellectuelle. Dans l'hypothèse où la thèse comporterait des éléments protégés par un droit quelconque, l'auteur doit solliciter les autorisations nécessaires à leur utilisation, leur reproduction et leur représentation auprès du ou des titulaires des droits. L'auteur est responsable du contenu de sa thèse. Il garantit l'Université contre tout recours. Elle ne pourra en aucun cas être tenue responsable de l'atteinte aux droits d'un tiers

Remerciements

Au président du jury,

Monsieur le Professeur Michel RUQUET,

Je vous remercie pour votre accompagnement, votre gentillesse et votre bienveillance durant toutes ces années.

Je vous remercie également d'avoir toujours été disponible et à l'écoute.

Vous me faites aujourd'hui l'immense honneur d'assister à ma thèse, et j'en suis très reconnaissant.

Votre enseignement m'a été d'une grande aide ces 6 ans d'études.

Merci pour tout.

Madame la Professeure Anne Raskin,

Docteur Raskin, je ne vous ai pas assez connu car malheureusement je n'ai pas choisi l'IGH, mais avec tous les excellents échos que j'ai pu entendre, je ne doute pas que vous êtes une excellente professeure. Je vous remercie d'avoir accepté de faire partie de mon jury. Vous êtes une personne admirable, et je n'oublie pas vos cours sur les biomatériaux.

Monsieur le Docteur Jean-Hugues CATHERINE,

Docteur Catherine je vous remercie sincèrement de votre présence ce jour. J'en suis très reconnaissant.

Je vous remercie aussi pour toute votre gentillesse, votre disponibilité, votre écoute, et vos précieux conseils durant ces 6 années d'études.

Vous avez été un exemple pour moi pendant cette période de formation.

Merci pour tout.

A ma directrice de thèse,

Madame le Docteur Charlotte MANSUY,

Que je remercie sincèrement d'avoir accepté de diriger cette thèse, et d'avoir pris du temps pour arriver à ce jour.

C'était un honneur pour moi de travailler avec vous, merci pour votre grande patience avec moi et votre implication.

J'ai été particulièrement sensible à votre disponibilité, votre écoute, votre volonté de toujours aller de l'avant et votre rigueur dans toutes vos corrections, sans lesquels ce travail n'aurait pas pu aboutir.

Dr Mansuy, merci milles fois.

Monsieur le Docteur Frédéric SILVESTRI,

Docteur Silvestri, comment vous remercier pour toute votre gentillesse.

Vous m'avez beaucoup apporté durant ces trois dernières années, et sans vous je peux dire que ma formation n'aurait pas été la même.

Vous avez été une personne exemplaire pour moi aussi bien sur le plan professionnel que personnel, et surtout toujours à l'écoute.

Merci pour votre bonne humeur et vos précieux conseils.

Vous êtes un professeur extraordinaire et je suis très heureux d'avoir été votre élève.

Merci mille fois.

Table des matières

Introduction.....	1
I. Les différents types de prothèses implantaire	2
1. Les prothèses fixes implanto-portées.....	2
1.1. Prothèses partielles fixes unitaires et plurales	2
1.2. Prothèses complètes fixes implanto-portées	4
1.3. Assemblage des prothèses fixes implanto-portées	7
2. Les prothèses amovibles supra-implantaires.....	9
2.1. Prothèses amovibles partielles supra-implantaires.....	9
2.2. Prothèses amovibles complètes supra-implantaires.....	10
2.3. Les différents moyens de rétention.....	11
II. Gestion des complications mécaniques des prothèses implanto-portées	15
1. Complications des prothèses fixes implanto-portées	15
1.1. Complications sur l'implant : les fractures d'implants.....	15
1.2. Complications sur le pilier.....	16
1.3. Complications sur la prothèse	19
2. Complications des prothèses amovibles supra-implantaires	25
2.1. Complications sur les piliers	25
2.2. Complications sur les attachements.....	25
2.3. Complications sur la prothèse	27
III. Propositions de protocoles de maintenance prothétique des prothèses implantaires	29
1. Rappels sur le maintien de la santé péri-implantaire.....	30
1.1. Maintenance péri-implantaire individuelle	30
1.2. Maintenance péri-implantaire professionnelle.....	32
2. Maintenance des prothèses fixes implanto-portées	34
2.1. Recommandations de prévention des complications prothétiques.....	34
2.2. Proposition de protocoles de maintenance des prothèses fixes implanto-portées	37
3. Maintenance des prothèses amovibles supra-implantaires	41
3.1. Recommandations de prévention des complications prothétiques.....	41
3.2. Propositions de protocoles de maintenance des prothèses amovibles supra- implantaires.....	44
Conclusion	53
Bibliographie.....	a

Introduction

A partir des années 1970, grâce aux découvertes du professeur Branemark et de l'équipe suédoise, l'implantologie a connu un réel essor, et fait désormais partie intégrante de notre arsenal thérapeutique (1).

L'objectif principal des traitements implantaires est de remplacer les dents manquantes à l'aide de dispositifs fixes (scellés ou vissés) ou amovibles (partiels ou complets).

Il a été clairement établi dans la littérature que, après un traitement par prothèses implantaires fixes ou amovibles, la qualité de vie des patients était augmentée (2). En effet, les prothèses implantaires permettent non seulement d'améliorer l'esthétique du sourire et la phonation, mais elles entraînent également une augmentation des capacités masticatoires, ce qui pourrait corriger d'éventuels troubles de la nutrition (notamment chez le patient édenté complet) (2).

Le traitement par implant dentaire est une thérapeutique fiable et durable avec un taux de succès élevé. Cependant, il existe deux catégories de complications pouvant survenir après une thérapeutique implantaire (3) :

- Des complications d'ordre biologiques, qui se réfèrent aux tissus autour des implants.
- Des complications techniques, qui désignent les dommages mécaniques au niveau des implants et des composants de suprastructures (pilier ou prothèse sur implant).

Pour éviter l'apparition de complications (biologiques ou mécaniques), le praticien doit assurer des séances de maintenances régulières afin de surveiller le maintien de la santé péri-implantaire et de contrôler l'usure des différents éléments prothétique (4,5). Ces rendez-vous de maintenance permettront de conserver ou de rétablir l'esthétique et la fonction des prothèses sur implants.

Dans le cadre de ce travail de thèse, nous effectuerons tout d'abord un rappel sur les différents types de prothèses implantaires fixes ou amovibles, puis nous aborderons l'attitude à adopter lors de l'apparition de complications mécaniques. Enfin, dans une troisième partie, nous proposerons des protocoles de maintenance prothétique spécifiques pour chaque type de prothèse sur implant, afin de prévenir l'apparition de complications.

I. Les différents types de prothèses implantaires

Depuis la découverte de l'ostéointégration par le Professeur Branemark et son équipe (1), les prothèses sur implants, fixes ou amovibles, représentent une option thérapeutique fiable pour réhabiliter tous types d'édentements, partiels ou complets (2).

1. Les prothèses fixes implanto-portées

1.1. Prothèses partielles fixes unitaires et plurales

L'utilisation d'un implant dentaire comme racine artificielle permet de réhabiliter différents types d'édentements : les édentements unitaires antérieurs, les édentements unitaires postérieurs, les édentements partiels pluraux, et les édentements complets unimaxillaires ou bimaxillaires.

1.1.1. Edentement unitaire antérieur

Le traitement de l'édentement unitaire au niveau du secteur antérieur est un véritable challenge. Diverses solutions thérapeutiques peuvent être envisagées dans le cas d'un édentement du secteur antérieur : fermeture des espaces par orthodontie, implantologie, prothèse amovible partielle en résine (PPA), prothèse amovible partielle à plaque base métallique, bridge collé, bridge conventionnel.

En respectant le principe d'économie tissulaire (Figure 1), la prothèse sur implant est une des thérapeutiques les moins mutilantes et répond au principe d'économie tissulaire puisqu'elle ne nécessite pas de préparation des dents adjacentes.

Cette thérapeutique apporte une réponse à la fois esthétique et fonctionnelle notamment dans le maintien de l'occlusion.

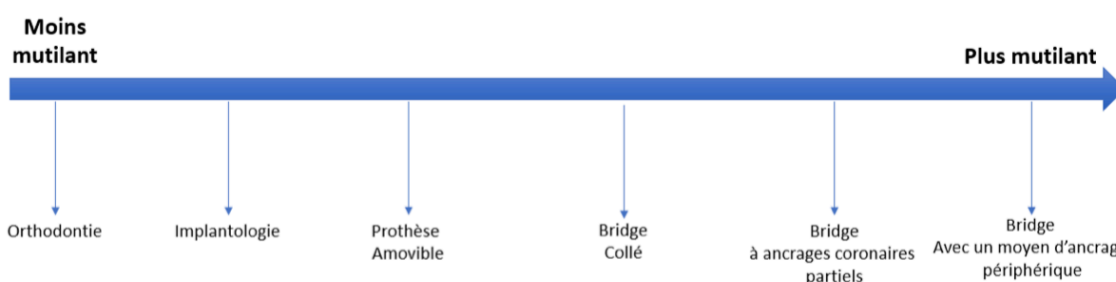


Figure 1 : Propositions thérapeutiques envisageables dans le cas d'un édentement unitaire antérieur, classées de la plus conservatrice à la plus mutilante (d'après Lopez. (6))

Le remplacement d'une dent antérieure par un implant est considéré comme une modalité de traitement fiable, avec un taux de survie de 93,33% à 15 ans et supérieur à celui d'un bridge conventionnel (7). Les attentes au niveau esthétique sont importantes pour le praticien mais également pour le patient. Cependant, la satisfaction varie entre ces deux groupes. De nombreux articles ont évalué différents indices esthétiques d'une part au niveau des tissus mous péri-implantaires (l'indice de papille, le *pink esthetic score*), et d'autre part au niveau des couronnes sur implants. Il en ressort que les cliniciens sont toujours plus critiques que les patients (8).

1.1.2. Edentement unitaire postérieur

Au niveau des secteurs postérieurs les restaurations implanto-portées ont un bon taux de survie clinique 86,7% à 10 ans et les patients décrivent une bonne satisfaction à long terme (9,10).

Toutefois, ces restaurations présentent un taux de succès inférieur à celui des restaurations sur dents naturelles, qui est de 89,2% à 10 ans (10). Les complications les plus fréquentes sont d'ordre mécanique (6). En effet les dents naturelles sont séparées de l'os par un ligament alvéolo-dentaire, tandis que les implants ostéo-intégrés sont au contact direct de l'os. En raison de l'absence de ligament parodontal et donc de récepteurs desmodontaux autour des implants, les implants dentaires ne bénéficient pas du mécanisme protecteur lié à la proprioception. Les restaurations implanto-portées sont donc plus sujettes à la surcharge occlusale et aux complications mécaniques (9,11) (Figure 2).

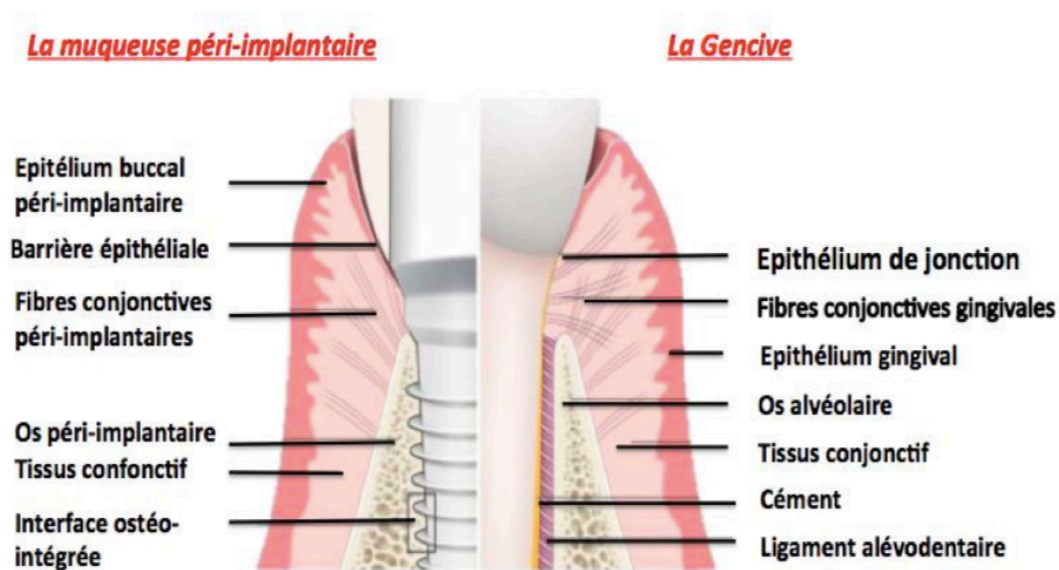


Figure 2 : Comparaison du système d'attache d'une dent naturelle et d'un implant (d'après Bouchard et al. (12))

1.1.3. Edentement partiel plural

Dans le cas d'édentement plural l'objectif principal du traitement prothétique est de rétablir la fonction masticatoire. En effet, une étude récente (13) a révélé que les sujets édentés modifiaient leurs habitudes alimentaires en réduisant leur consommation de viande, de fruits et de légumes, ce qui pouvait entraîner de graves problèmes de santé, comme une anorexie.

Pour répondre à cet objectif, plusieurs solutions prothétiques sont disponibles : bridges conventionnels dans les cas d'édentements de petite étendue, prothèses amovibles partielles à plaque base résine ou à châssis métallique, prothèses partielles amovibles stabilisées par des implants, prothèses partielles fixées sur implants.

Une publication (14) a comparé la mastication des patients édentés partiels en fonction du type de réhabilitation prothétique : prothèses partielles amovibles dento-portées, prothèses partielles amovibles stabilisées par des implants et prothèses partielles fixées sur implants. Cette étude a révélé une amélioration significative de la fonction masticatoire lorsque les prothèses étaient supportées par des implants : les améliorations les plus importantes étaient observées chez les sujets présentant des prothèses fixées sur implants.

1.2. Prothèses complètes fixes implanto-portées

Les thérapeutiques implantaires ont été initialement développées afin de répondre à la problématique de réhabilitation prothétique de l'édenté complet. En effet, à l'origine, les écoles suédoises, en s'appuyant sur les travaux du Professeur Brånemark, ont proposé des restaurations complètes sur implants appelées « Bridges Toronto », supportées par 4 à 6 implants (15).

Pour pallier à un édentement total, il existe différentes options thérapeutiques qui peuvent être une prothèse totale conventionnelle, une prothèse totale amovible stabilisée par deux ou quatre implants avec des attachements axiaux ou une barre de jonction, ou enfin une prothèse totale fixée sur implants(16).

Contrairement aux autres situations cliniques, l'édentement complet place le praticien dans une situation totale de perte de repères. Le choix de la restauration prothétique dépend de différents paramètres cliniques et peut induire des contraintes supplémentaires en termes d'émergences implantaires.

Dans tous les cas l'utilisation d'implants dentaires dans le traitement de l'édenté complet permettra d'une part d'améliorer la satisfaction du patient dans sa réhabilitation par prothèse complète, et d'autre part cela permettra la préservation du capital osseux (17). Les prothèses complètes implanto-portées fixes ou amovibles améliorent donc considérablement la qualité de vie des patients édentés comparativement aux prothèses complètes conventionnelles (16).

Le recours aux implants dentaires chez le patient édenté passe tout d'abord par la réalisation d'une prothèse complète conventionnelle qui doit répondre aux critères esthétiques et fonctionnels et qui devra être validée par le patient. Il existe deux types de prothèses complètes fixes implanto-portées qui pourront être réalisées en fonction du degré de résorption osseuse (18) : les prothèses fixes implanto-portées « sur pilotis » avec fausse gencive et les bridges complets implantaires « conventionnels ».

1.2.1. Les prothèses fixes implanto-portées « sur pilotis »

Historiquement la plus ancienne, la prothèse « *sur pilotis* » (ou « *prothèse de Branemark* », « *restauration hybride* ») (Figure 3) est supportée par quatre à six implants et est indiquée dans les cas présentant un déficit tissulaire important. En effet, elle permet de compenser à la fois la perte des dents et la perte des tissus parodontaux grâce à la présence d'une fausse gencive en résine ou en céramique.

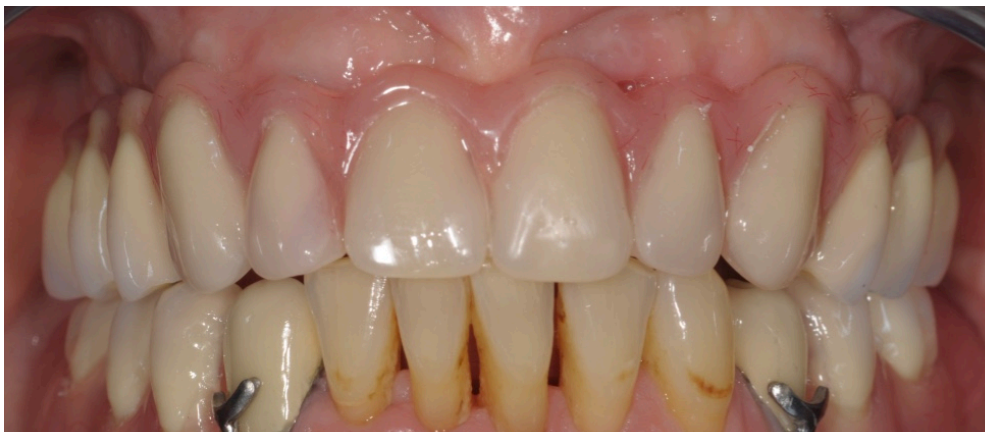

Figure 3 : Vue clinique d'un bridge « sur pilotis » maxillaire (Photographie : Dr C. Mansuy)

Ce type de réhabilitation prothétique a largement fait ses preuves, puisque le taux de survie prothétique à 10 ans est de 93,2% à la mandibule et 80,3% au maxillaire (19).

Dans le concept initial décrit par le professeur Branemark, le *bridge sur pilotis* comportait (15,17) :

- La pose de quatre à six implants dans la zone interforaminale à la mandibule ou au niveau du pré-maxillaire,
- Reliés par une prothèse complète fixe transvissée, en forme de U, constituée d'une armature en or, sur laquelle étaient montées des dents en résine englobées dans une fausse gencive en résine, et comportant des extensions postérieures en porte-à-faux.

Grâce à l'évolution des biomatériaux et au développement de la CFAO (Conception et Fabrication assistée par Ordinateur) (20), le protocole classique décrit par *Branemark* a évolué :

- l'inclinaison des implants distaux grâce au concept du *all-on-four* (21,22) permet de réduire le nombre d'implants (quatre implants dont les deux implants distaux angulés) tout en diminuant la longueur des extensions distales ;
- les armatures sont désormais constituées de titane, chrome-cobalt ou zircon, et les dents cosmétiques sont en résine ou en céramique (17).

Les avantages de cette réhabilitation sont :

- La correction du déficit tissulaire par l'intermédiaire d'une fausse gencive ;
- La possibilité d'éviter les obstacles anatomiques lors de la pose des implants : sinus maxillaires et foramens mentonniers ;

Le principal inconvénient est la difficulté d'accès à l'hygiène : une attention particulière devra être apportée lors de la conception prothétique pour faciliter le passage des brossettes interdentaires.

1.2.2. Les bridges complets implanto-portés « conventionnels »

Selon les auteurs, le bridge implantaire complet « conventionnel » (Figure 4) est supporté par six à huit implants et est indiqué dans les cas de faible résorption osseuse, puisqu'il ne comporte pas de fausse gencive (17,18).

Ce type de réhabilitation prothétique nécessite une grande rigueur, puisqu'elle requiert une adéquation parfaite entre la position des implants et celle des dents prothétiques. En effet, l'émergence de l'implant doit se situer à l'aplomb de la future dent (17,18). Pour cela, la séquence de traitement nécessite (18,23) :

- Un bilan pré-prothétique : gradient de résorption, schéma occlusal et analyse du sourire ;
- Et la réalisation d'un projet prothétique, à partir duquel sont réalisés les guides radiologique et chirurgical.

Le bridge implantaire « conventionnel » peut être scellé ou vissé.(24). Il comporte une armature usinée par CFAO en alliage métallique (chrome-cobalt ou titane) ou en zircone(18).

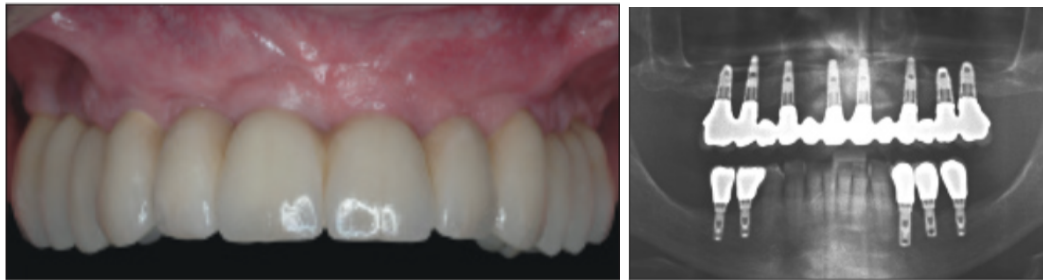


Figure 4: Vue clinique et radiologique d'un bridge « conventionnel » sur implants, au maxillaire (d'après Limbour et al. (18))

1.3. Assemblage des prothèses fixes implanto-portées

On distingue deux modes d'assemblage des prothèses implantaires fixes : le scellement et le transvissage. A l'origine, les prothèses implanto-portées décrites par les écoles suisses et suédoises étaient toutes transvissées, puis des prothèses scellées ont été développées, permettant de compenser des axes implantaires défavorables (25).

Dans le cas des prothèses vissées (Figure 5), la dent prothétique est traversée par une vis prothétique : cette vis de prothèse est directement vissée dans le filetage interne de l'implant ou dans le filetage d'un pilier prothétique intermédiaire, lui-même vissé dans l'implant (26).

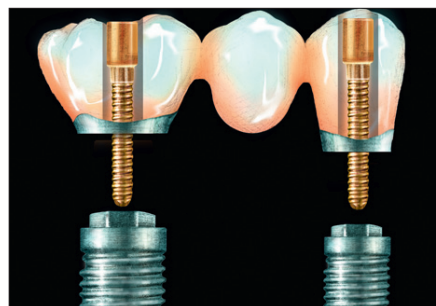


Figure 5: Représentation schématique de restaurations vissées (d'après Chee et al. (27))

Les avantages des prothèses transvissées sont (26,28) :

- Une facilité de démontage de la prothèse lors des séances de maintenance ou en cas de complications,
- Une absence de ciment de scellement qui pourrait engendrer une inflammation des tissus péri-implantaires,
- Une aisance de mise en place,
- La possibilité d'évaluer la passivité de l'armature à l'aide d'une clé en plâtre

Les inconvénients des prothèses transvissées sont (29,30) :

- L'esthétique, en raison de la difficulté de masquer les puits d'accès,
- L'occlusion, rendue difficile par la présence des puits d'accès obturés par de la résine composite,
- Une gestion plus difficile du festonnage gingival,
- Un accès parfois difficile lors du vissage,
- La nécessité d'une passivité irréprochable

Les prothèses implantaire scellées (Figure 6) sont assemblées sur un pilier implantaire (préfabriqué ou anatomique), lui-même transvissé dans l'implant (29).

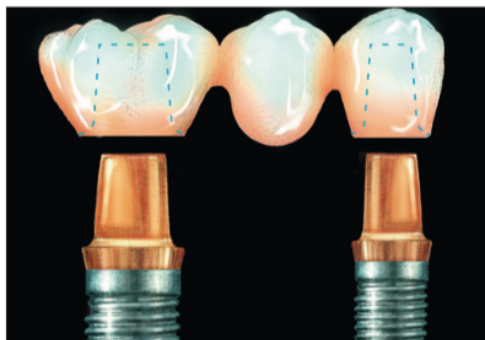


Figure 6: Représentation schématique de restaurations scellées (d'après Chee et al. (27))

Les avantages du scellement sont (26,29,30) :

- L'esthétique, en raison de l'absence des puits d'accès et d'une meilleure gestion du profil d'émergence et du festonnage gingival
- Une facilité de mise en œuvre, puisque cette technique se rapproche du protocole de scellement en prothèse fixée conventionnelle,
- Une morphologie occlusale optimale,
- Une légère tolérance apportée par le joint de scellement vis-à-vis de la passivité : il semblerait que le ciment absorberait et disperserait les contraintes,
- Une possibilité de compenser des axes implantaires défavorables grâce à l'utilisation de piliers anatomiques.

Les inconvénients du scellement sont (26,27,29) :

- Un risque de complications biologiques liées aux excès de ciment dans l'espace péri-implantaire : inflammation des tissus péri-implantaire entraînant mucosite et péri-implantite,
- Une gestion plus difficile de la maintenance et des complications, puisque la dépose nécessite souvent la destruction de la prothèse.

Toutefois, la littérature montre un taux de succès similaire sur les prothèses unitaires entre la prothèse vissée et la prothèse scellée (31). Dans une revue systématique de la littérature de Sailer et al. (32), aucun de ces deux modes d'assemblage n'est clairement plus avantageux par rapport à l'autre. Les prothèses scellées ont présenté plus de complications biologiques (perte d'implant, perte osseuse supérieure à 2mm), tandis que les prothèses transvissées ont montré plus de complications mécaniques. Les complications biologiques sont dues à un excès de ciment autour de l'implant ce qui entraîne des pertes osseuses péri-implantaires et une inflammation accrue mise en évidence par le saignement au sondage (33). Il n'existe donc pas de solution universelle applicable à tous les cas cliniques, le choix de la solution thérapeutique dépend de la situation clinique, mais aussi des habitudes du praticien.

2. Les prothèses amovibles supra-implantaires

Les prothèses amovibles supra-implantaires sont des prothèses amovibles stabilisées par des moyens de rétention implantaire : attachements axiaux, barre de conjonction.

L'adjonction de moyens de rétention n'affranchit pas des principes de conception d'une prothèse amovible (partielle ou complète) conventionnelle : malgré le soutien des implants, une prothèse mal conçue restera source de problème. La solidarisation des systèmes d'attache à la prothèse amovible sera effectuée : au laboratoire ou directement en bouche par le praticien (34–37). Cependant, la solidarisation au fauteuil est une procédure délicate et emploie des matériaux aux qualités techniques limitées : elle devrait être réservée à des solutions transitoires ou des réparations (36).

2.1. Prothèses amovibles partielles supra-implantaires

La prothèse amovible partielle supra-implantaire (Figure 7) est une restauration prothétique associant une prothèse partielle amovible à châssis métallique à un ou plusieurs implants par l'intermédiaire de moyens de rétention complémentaires (34).

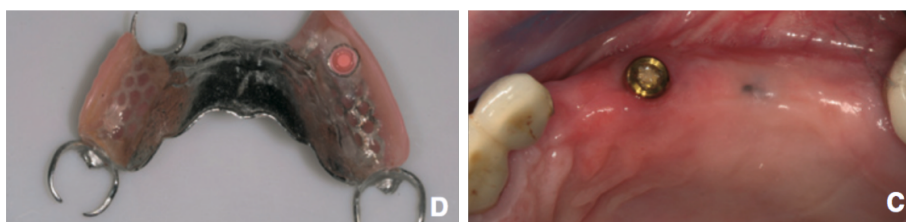


Figure 7: Vue de l'intrados d'une prothèse amovible partielle supra-implantaire et vue de la situation clinique (d'après Baixe et al. (34))

Le nombre de patients partiellement édentés est en augmentation. Cette approche thérapeutique permet de répondre à un panel de patients aux revenus limités et aux cas cliniques où la réalisation de prothèses fixées implanto-portées serait un traitement déraisonnable du point de vue chirurgical (38).

Les implants, exploités comme ancrage supplémentaire, repoussent les limites de la prothèse amovible conventionnelle, en fournissant divers avantages (34) :

- Avantages fonctionnels : stabilisation des édentements de classe I et II de Kennedy ;
- Avantages esthétiques : suppression des bras vestibulaires des crochets, inesthétiques ;
- Avantages biologiques : préservation des tissus osseux et muqueux, et meilleure répartition des forces au niveau des dents supports.

Certains auteurs tels que Bortolini (38) et Mitrani (39) ont montré une augmentation systématique de la satisfaction des patients après avoir reçu une prothèse amovible partielle sur implant. Cette augmentation de satisfaction est certainement due au confort de la prothèse et à l'amélioration de l'esthétique, mais les patients évalués n'étaient initialement pas satisfaits de leur ancien appareil.

Ainsi, l'utilisation combinée d'implants aux prothèses amovibles partielles a été décrite comme une option de traitement efficace et fiable. Il s'agit souvent d'une solution de compromis qui utilise une technologie simple pour répondre aux attentes des patients. Un suivi et une maintenance réguliers sont garants de la pérennité de ces restaurations.

2.2. Prothèses amovibles complètes supra-implantaires

Les prothèses amovibles conventionnelles fournissent souvent une satisfaction au maxillaire en raison de l'importante surface d'appui ; en revanche, à la mandibule, elles sont difficilement acceptées par les patients en raison de leur mobilité et leur instabilité (18,40). Le consensus de McGill de Juillet 2002 indique qu'une prothèse complète stabilisée par deux implants devrait être la thérapeutique minimale de référence dans le traitement des mandibules édentées (40).

Grace aux rétentions implantaires, les patients décrivent une amélioration significative de la stabilité de leurs prothèses amovibles complètes ainsi qu'une augmentation des capacités masticatoires et phonatoires. D'une manière générale, ils sont plus à l'aise et ont une qualité de vie plus élevée (41).

Les prothèses amovibles complètes implanto-retenues (PACIR) nécessitent en général 2 implants à la mandibule (Figure 8) et 4 implants au maxillaire. Ces implants sont associés à des attachements axiaux ou des barres de jonction permettant ainsi d'améliorer la rétention de la prothèse amovible et le confort des patients (18,36). Dans la région symphysaire mandibulaire, la littérature scientifique (42) rapporte qu'il n'y a pas de différences entre attachements axiaux et barres de jonctions en termes de taux de survie implantaire à 10 ans, de santé des tissus péri-implantaires, de la présence de complications biologiques, ou encore de satisfaction des patients.

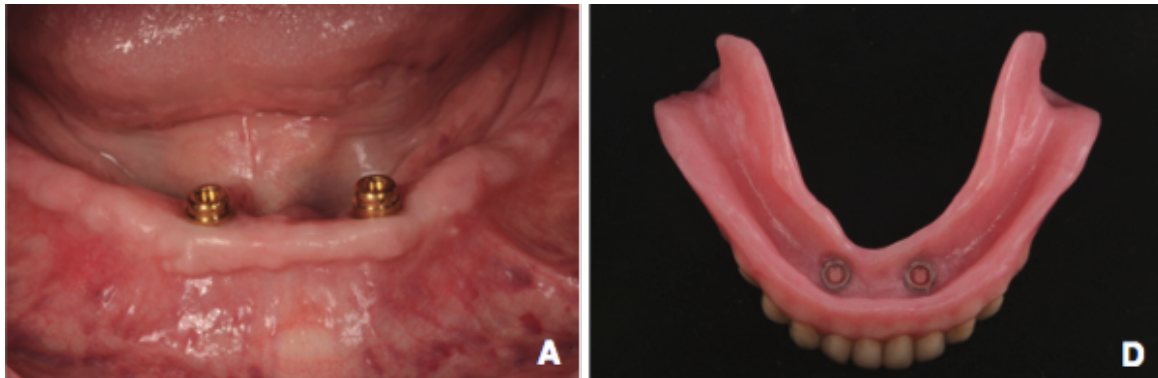


Figure 8: Prothèse amovible complète implanto-retenue (PACIR) mandibulaire sur deux implants (attachements de type Locator®) (D'après Postaire et Daas (36))

Les résultats des études sur les PACIR mandibulaires montrent qu'il s'agit d'un traitement simple fiable efficace et raisonnable d'un point de vue économique (35).

2.3. Les différents moyens de rétention

Les moyens de rétentions existent sous diverses formes, choisies en fonction de leur localisation, de l'espace disponible ou de l'axe d'insertion prothétique. Il existe deux grandes catégories de systèmes d'attache (37) :

- Les attachements axiaux ou attachements dissociés : de type boule, cylindre ou magnétique ;
- Les attachements de type barre ou attachements solidarisés.

2.3.1. Attachements axiaux

Parmi les attachements axiaux, **les attachements de type boule** sont les plus fréquemment utilisés. Ils comprennent (34,42) (Figure 9) :

- Une partie mâle, la patrice, connectée à l'implant : elle se compose d'un pas de vis, vissé à l'implant, d'un col transgingival et d'une partie rétentive en forme de boule (recevant la partie femelle). Chaque attache est vissée indépendamment pour chaque implant.
- Une partie femelle, la matrice, noyée dans la base de la prothèse : elle se compose d'un capuchon métallique dans lequel se trouve généralement une pièce rétentive en alliage d'or activable, en nylon ou en silicone.

Leur mode d'action repose sur une rétention mécanique, c'est à dire que la partie femelle se déforme pour franchir la ligne de plus grand contour de la partie mâle (34).



Figure 9: Système d'attache de type boule (D'après Baixe et al. (34))

Les attachements cylindriques (Figure 10) sont constitués :

- D'une partie mâle de forme cylindrique
- D'une partie femelle composée d'une matrice en titane dans laquelle se trouve une partie rétentive en nylon, appelée « gaine ». Il existe différentes couleurs de gaine selon l'intensité de la force de friction souhaitée

Le mode d'action de ce type d'attache repose (31,40):

- Soit sur un système de friction seul, qui ne nécessite aucune déformation : les deux parties de l'attachement entrent en contact intime sur une surface la plus étendue possible
- Soit sur un système de rétention mécanique et friction (par exemple le système Locator®).



Figure 10: Système d'attache cylindrique (D'après Baixe et al. (34))

Les attachements électromagnétiques (Figure 11) sont peu utilisés. Leur mode de rétention est assurée par la production de champs magnétiques. Cependant ce type d'attache est à l'origine de nombreux problèmes tels que la corrosion, l'usure ou la démagnétisation (34,43). Les études montrent un taux de satisfaction plus bas avec ce système d'attache. (44)




Figure 11: Système d'attache électromagnétique (D'après Baixe et al.) (34)

2.3.2. Attachements solidarités

Les attachements solidarités ou systèmes d'attachement par barre (Figure 12) se composent (34,42) :

- D'une partie mâle : une barre en métal (alliage d'or ou usinée en titane) , avec ou sans extensions distales, reliée à des piliers implantaires, eux-mêmes vissés dans les implants ;
- D'une partie femelle, les cavaliers (en alliage d'or ou en plastique dur), noyés dans l'intrados de la prothèse.

Leur mode d'action repose sur une friction ou une rétention mécanique. Ces systèmes d'attachements permettent une amélioration de la rétention et de la stabilité, ainsi qu'une diminution du taux de complications mécaniques comparativement aux attachements axiaux. Cependant, ces attachements nécessitent un espace vertical plus important, et sont plus onéreux, ceux qui limitent leurs indications (34,45).

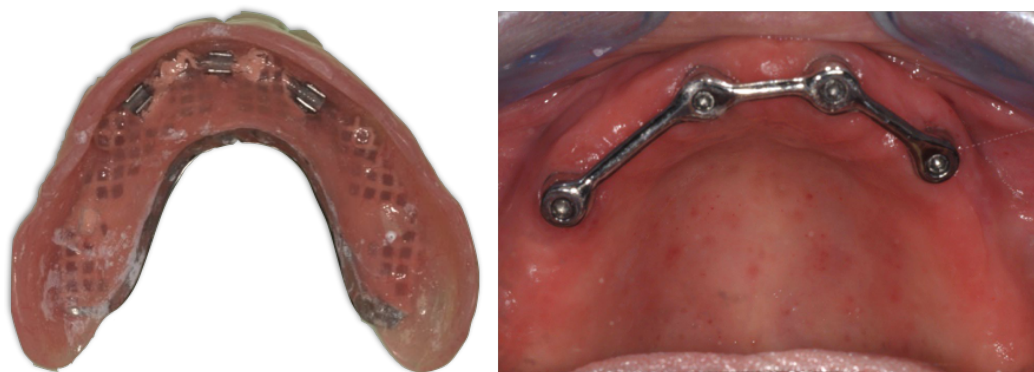


Figure 12: Vue de l'intrados d'une PACIR maxillaire et vue clinique du système d'attachement par barre sur 4 implants (Photographie : Dr C. Mansuy)

Le tableau 1 résume les caractéristiques techniques des différents attachements utilisés en implantologie. Quel que soit le système d'attache choisi, le patient doit être informée de la nécessité d'une maintenance rigoureuse, notamment pour le changement des pièces usées.

		Partie mâle	Partie femelle	Mode de rétention
Attachements axiaux ou dissociés	Attachement boules	Pas de vis, col et boule	Partie rétentive en alliage d'or, silicone ou nylon	Rétention mécanique
	Attachement cylindriques	Cylindrique	Matrice en titane, gaine en nylon rétentive	Friction Ou rétention mécanique + friction
	Attachements électromagnétiques	Surfaces plates aimantées		Electromagnétique
Attachements solidarisés ou barres		Barre en métal avec ou sans extensions distales	Cavaliers en or ou en plastique	Rétention mécanique ou friction

Tableau 1 : Résumé des différentes caractéristiques des attachements utilisés en implantologie (34,43)

II. Gestion des complications mécaniques des prothèses implanto-portées

Il existe deux types de complications chez les patients porteurs de prothèses implanto-portées :

- Des complications biologiques tels que les mucosites péri-implantaire et les péri-implantites ;
- Des complications mécaniques qui peuvent apparaître sur les implants, les piliers, les attachements ou encore les prothèses.

Dans cette partie seules les complications d'ordre mécanique seront abordées.

1. Complications des prothèses fixes implanto-portées

Bien que la thérapeutique par prothèses dentaires fixes sur implants soit fiable et prévisible avec un taux de survie élevé, les complications biologiques et techniques restent fréquentes et sont de l'ordre de 33,6%. Afin de réduire ces complications, il est important d'utiliser des matériaux de choix, de respecter des protocoles validés et d'assurer un suivi prothétique à long terme (46).

1.1. Complications sur l'implant : les fractures d'implants

La fracture de l'implant (Figure 13) est une complication rare, avec une fréquence de **0,5%** après une période de suivi de 5 ans (46). Cependant, il s'agit d'une complication grave, qui implique généralement la perte de l'implant et de la prothèse et engendre des dégâts osseux important lors de la dépose de l'implant.

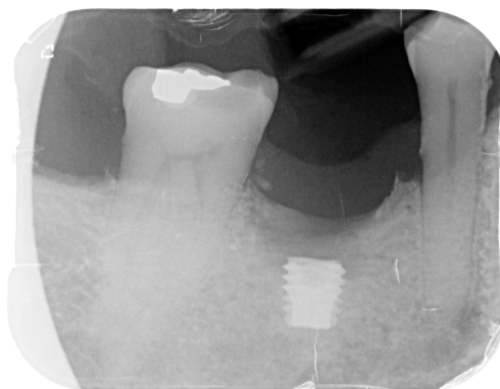

Figure 13: Radiographie montrant une fracture d'un implant en place d'une 46
(Photographie : Dr. C Mansuy)

Les fractures d'implant ont plusieurs origines (47,48) :

- Une surcharge occlusale biomécanique ou physiologique. Cette surcharge peut être liée aux Les habitudes para-fonctionnelles telles que le bruxisme et le serrement : une étude (49) a montré qu'environ 1 patient sur 2 avec des implants fracturés présentait un bruxisme et des forces occlusales marquées.
- Un défaut dans la fabrication du matériau ;
- Un ajustement non passif de la structure prothétique ;
- Une perte osseuse péri-implantaire ;
- Un diamètre implantaire insuffisant : les implants de petit diamètre ont tendance également à se fracturer plus facilement que les implants de diamètre plus important, en particulier lorsqu'ils se situent dans la région postérieure (50).

90% des fractures implantaire sont localisées dans la région prémolo-molaire : les forces masticatoires y sont trois fois plus élevées par rapport à la région antérieure (47).

Balshi et son équipe (51) ont proposé 3 protocoles pour traiter les fractures d'implants :

- Dépose de l'implant fracturé, remplacement de l'implant et réalisation d'une nouvelle prothèse ;
- Modification de la prothèse existante en laissant la partie fracturée de l'implant en place ;
- Modification de l'implant fracturé et réfection d'une partie de la prothèse.

Dans la majorité des cas, il est préférable de déposer l'implant et d'en placer un nouveau dès que cela est possible.

1.2. Complications sur le pilier

1.2.1. Dévissage de vis de pilier

La littérature (52,53) rapporte que le dévissage est l'une des complications techniques les plus courantes. Le taux de dévissage des vis de piliers est de 8,8% pour une coiffe unitaire (53) et de 4,7% pour les prothèses plurales (54) après 5 ans de suivi. D'un point de vue clinique, elle se manifeste par des phénomènes inflammatoires au niveau gingival, avant même que le patient ne ressente de mobilité prothétique (5).

Divers facteurs sont à l'origine de ces dévissages (48,54) :

- Un serrage initial avec un torque inadéquat ;
- Un serrage excessif des vis entraînant un dénudage ou une déformation de la vis ;
- Une surcharge occlusale due à une parafonction ;
- Un pilier trop court, une connectique externe ;
- Une extension distale trop longue pour les prothèses complètes implanto-portées.

En général, un simple revissage suffit, avec changement de vis et équilibrage occlusale, mais si le dévissage se répète, une réfection de la prothèse devra être envisagée (5,48,55).

Lors du dévissage d'un pilier supportant une prothèse scellée, l'accès à la vis de pilier peut impliquer une destruction de la prothèse (27,56), en fraisant à travers la restauration afin d'accéder à la vis du pilier, ou en dernier recours, en découpant la prothèse : la prothèse scellée devra donc être refaite.

1.2.2. Fracture de vis de pilier

Le taux de fracture des vis (Figure 14) pour une couronne unitaire est de 0,18% à 5 ans (53). Dans les cas de prothèses plurales, Bozini et al. rapportent qu'après un suivi de 5 ans le taux de fractures des vis de piliers est de 2,1% (54).




Figure 14: Radiographie montrant une fracture de vis de pilier dans le corps d'un implant (D'après Tavitian et al. (5))

La fracture de la vis de pilier et le desserrage sont intimement liés : les causes sont donc les mêmes (48). Il a été suggéré que le desserrage était la première étape de la fracture de la vis : lorsque la vis se desserre, des dommages se produisent sur la vis, aux endroits où les contraintes sont les plus importantes. Certains auteurs recommandent donc le remplacement systématique d'une vis desserrée car elle pourrait avoir des antécédents de fatigue prédisposant à la fracture (48,55,56).

La dépose d'un fragment de vis fracturée peut s'avérer être une opération difficile, notamment lorsque la fracture est basse, et elle peut entraîner des dommages au niveau du filetage interne de l'implant, pouvant aller jusqu'à la dépose de celui-ci. Le retrait du fragments nécessite généralement l'utilisation d'un kit spécifique, que la plupart des

fabricants d'implants proposent : le praticien réalise d'un trou ou d'une fente dans le centre de la vis (à l'aide d'un foret), puis dévisse de la partie fracturée à l'aide d'un tournevis spécifique utilisé dans le sens anti-horaire (appelé « tourne à gauche ») (55)

Par exemple, la trousse Neo Screw Remover propose une méthode très intéressante et adaptée dans les cas où le fragment de vis se trouve en position apicale (57) (Figure 15) :

- Un cylindre guide est mis en place sur l'implant : il agit comme dispositif de centralisation et permet protéger les parois et le filetage interne de l'implant.
- Une fois le cylindre en place, un foret monté sur contre-angle à basse vitesse permet de réaliser un canal de 1 à 2 mm de profondeur dans le centre de la vis fracturée.
- Puis un instrument muni d'un filetage à contresens est inséré à l'intérieur du canal créé, et l'instrument est tourné dans le sens antihoraire afin de retirer le fragment.

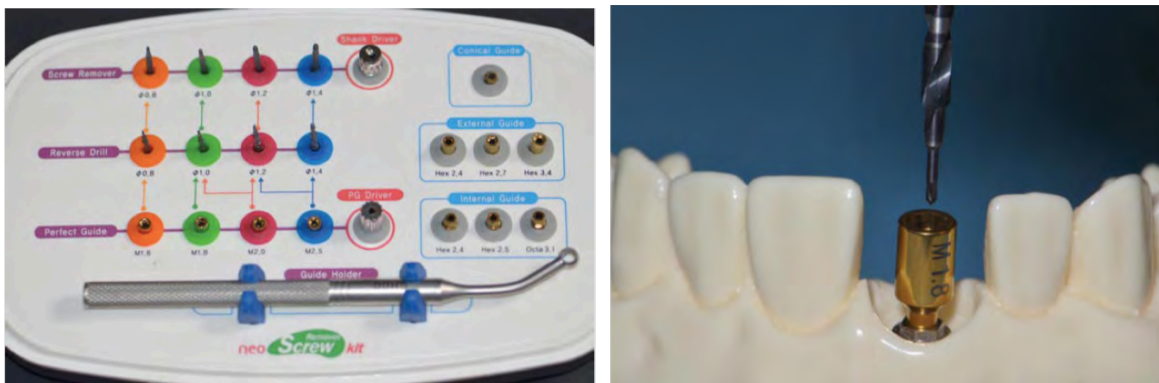


Figure 15: Trousse Neo Screw Remover de chez Neo-Biotech : vissage d'un cylindre de positionnement dans le filetage interne de l'implant et réalisation d'un canal au centre de la vis fracturée à l'aide d'un foret (D'après Rainville et al. (57))

Dans les cas les plus extrêmes, lorsque le fragment de vis ne peut pas être retiré, le praticien devra envisager la dépose de l'implant et la repose d'un nouvel implant (48), ou de modifier la prothèse existante en laissant un implant « dormant » lorsque l'implant est proche d'une zone à risque et que le nombre d'implant restant permet de supporter la prothèse.

1.2.3. Fracture de pilier

La fracture du pilier (Figure 16) est une complication relativement rare. Le taux de fracture cumulé des piliers en métal et en céramique est de 0,3% après un suivi de 5 ans (52).



Figure 16: Photographie montrant une fracture d'un pilier implantaire (D'après Truninger et al. (58))

Malgré une fragilité dans la résistance à la flexion, les piliers en céramique ont une résistance cohérente avec les contraintes appliquées en bouche. Il n'existe pas de différence significative en terme de fracture entre les piliers en titane et ceux en céramique, toutefois ils devront être manipulés avec précaution, notamment lors du serrage (59). Plus récemment de nouveaux piliers en céramique ont été développés, avec une partie interne en métal dans l'implant. Ces piliers possèdent une résistance plus importante que les piliers tout céramique (58).

Lorsqu'une fracture du pilier survient, la conduite à tenir dépend du type de connexion (56):

- En connexion à plat, la partie apicale du pilier peut aisément dévissée ;
- En connexion conique, le pilier peut être fracturé à ras de la connectique : un kit de ré-intervention spécifique est alors nécessaire.

1.3. Complications sur la prothèse

1.3.1. Dévissage et fracture de la vis de prothèse

En prothèses unitaires ou plurales, on observe un desserrage de la vis de prothèse dans 2,57% des cas et seulement 0,26% de cas de fractures après un suivi de 10 ans (60).

En prothèse complète implanto-portée, Papaspyridakos et al. (61) ont rapporté que le taux annuel de dévissage et fracture des vis était compris entre 1,9 et 2,7%, ce qui correspondait à des taux de complications estimés entre 9,3 et 10,4% à 5 ans et entre 18,5 et 20,8% après 10 ans de suivi.

Les dévissages et fractures de vis de prothèses sont liées à une absence de passivité de l'armature, un défaut de serrage initial, l'utilisation d'un système anti-rotationnel, la présence d'une extension distale, ou une compression initiale de la gencive (48,56).

En cas de dévissage, plusieurs auteurs recommandent un changement de la vis (5,48,56), puisque les cycles dévissage / revissage peuvent modifier l'élasticité de la vis. Le praticien

doit également veiller à éliminer les facteurs de risques de dévissage. En l'absence de passivité de l'armature, une réfection de celle-ci doit être envisagée. En présence d'extension distale, il serait prudent de modifier le concept prothétique ou d'ajouter un implant supplémentaire (48,56).

La fracture de la vis de prothèse est une complication mineure, qui peut être résolue de plusieurs manières (48,56):

- Soit un dévissage de la partie fracturée (ce qui est rare) : en utilisant des ultra-sons et une sonde avec un mouvement anti-rotationnel, ou un « tourne-à-gauche » ;
- Soit une dépose et un remplacement du pilier.

1.3.2. Descellement de la prothèse

Pour les prothèses scellées, on note la présence d'une complication technique supplémentaire : le descellement. Selon Pjetursson et al. (46), un descellement survient dans 4,7% des cas après 5 ans de suivi. Souvent, la survenue d'un descellement indique un défaut de conception ou de réalisation prothétique, notamment en termes de gestion de l'occlusion (56).

La survenue de cette complication dépend du type de ciment de scellement utilisé. En effet, le scellement avec un Ciment Verre Ionomère Modifié par Adjonction de Résine (CVIMAR) diminuerait le taux de descellement par rapport au ciment à base d'oxyde de zinc eugénol (62). Cependant, ce type de ciment rend plus difficile la dépose de la prothèse, notamment en cas de dévissage du pilier : il sera alors impératif de fraiser et de détruire la prothèse pour accéder au pilier.

A ce jour, il n'existe pas d'informations précises sur le type de ciment idéal qui permettrait à la fois le maintien et la possibilité de dépose de la prothèse en cas de problèmes sous-jacents, mais il est conseillé d'adapter le ciment en fonction du cas clinique : prothèse unitaire ou plurale, rétention... (62)

1.3.3. Fracture de l'armature

La fracture de l'armature (Figure 17) est une complication grave pouvant être rencontrée dans les prothèses complètes fixés sur implants. En 2012, Papaspyridakos et al. (61) ont rapporté que le taux de fracture annuel était de 1%, ce qui correspondait à des taux de complications estimés à 4,9% à 5 ans et 9,8% après 10 ans de suivi.

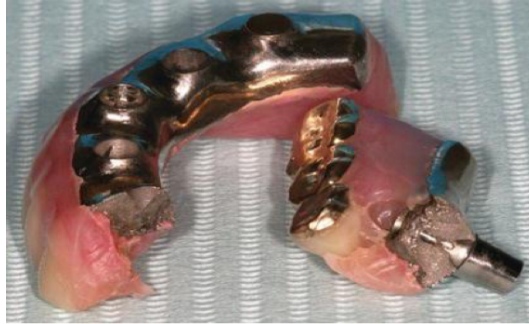

Figure 17: Fracture de l'armature d'une prothèse complète mandibulaire sur implants
(D'après Drago et al. (63))

La passivité de l'armature est un paramètre indispensable pour limiter la survenue de cette complication. Les causes les plus fréquemment retrouvées sont un mauvais choix de l'alliage de l'armature, des extensions distales avec un diamètre insuffisant ou une longueur excessive, ou une mauvaise conception prothétique (48,54).

Il est parfois possible de réparer la prothèse par soudure laser en cas d'armature métallique, mais la solution la plus fiable reste la réfection de la prothèse, tout en corrigeant les facteurs étiologiques. Une gouttière de protection pourra également être réalisée en prévention(5,48).

1.3.4. Fracture du matériau cosmétique : céramique ou résine

En prothèse fixe implanto-portée, la complication mécanique la plus fréquente est l'écaillage ou la fracture de la céramique (*chipping*).

En 2014, Wittneben et al. (60) ont indiqué que le taux de fracture du matériau cosmétique pour les **couronnes unitaires et les prothèses plurales** (Figure 18) était de 20,3% après un suivi de 10 ans. Les causes évoquées sont contraintes répétées, des contraintes lors de la mastication, un traumatisme, une armature non homothétique avec un soutien insuffisant de la céramique ou un défaut de fabrication au laboratoire (64). Sailer et son équipe (65) ont rapporté que des taux plus élevés de fracture de céramique étaient retrouvés pour les prothèses vissées (9,6%) par rapport aux prothèses scellées (2,8%) après 5 ans de suivi. Cette différence pourrait être liée à la présence de puits d'accès de vis qui, dans le cas des prothèses vissées, perturbent la continuité de la céramique, non soutenue au niveau de ces puits.

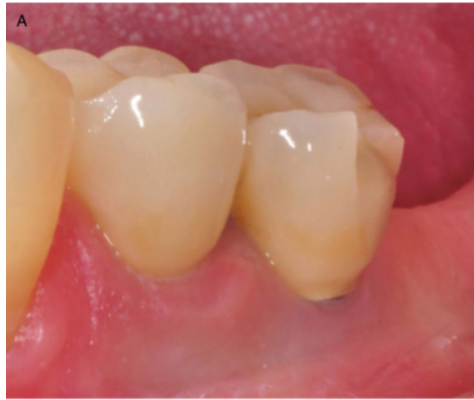

Figure 18: Photographie intra-buccale montrant une fracture de céramique (D'après Wittneben et al. (60))

Il existe différentes méthodes pour réparer les fractures de céramique (64) :

- La technique directe réalisée par le praticien au fauteuil, avec une résine composite : cette méthode est moins longue, moins coûteuse et facile à réaliser, mais la résistance est faible et l'esthétique médiocre.
- La technique indirecte nécessite une dépose de la prothèse et un retour au laboratoire : le prothésiste utilise de la céramique, ce qui permet d'obtenir de meilleurs résultats.

Concernant **les prothèses complètes fixées en résine sur implants**, la littérature (61) a rapporté un taux de fracture cosmétique élevé (Figure 19), de 33,3% à 5 ans et de 66,6% à 10 ans : le taux de fracture annuel est donc de 6,7%. Les causes évoquées sont des rétentions insuffisantes au niveau de l'armature, un mauvais réglage de l'occlusion et l'existence de parafunctions (48).

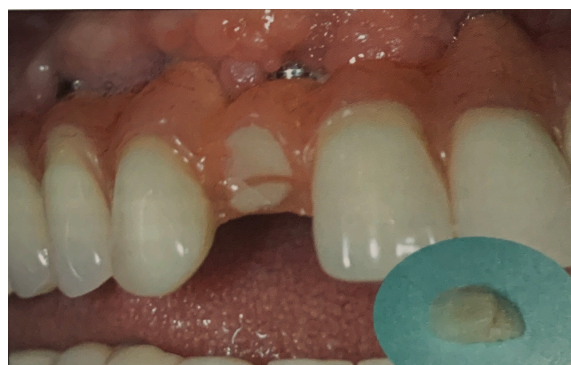

Figure 19 : Photographie montrant une fracture de l'incisive latérale maxillaire d'une prothèse complète fixée sur implant (D'après Tavitian et al. (5))

En fonction de la situation clinique cette complication ne nécessite pas toujours la réfection complète de la prothèse. Une dépose de la prothèse et un retour au laboratoire de la prothèse peut être suffisant pour réparer la fracture, mais lorsque des facteurs étiologiques sont identifiés, il est important de les corriger : l'ajout d'éléments rétenteurs dans

l'armature, équilibrage occlusal voire un remontage des dents, ou la réalisation d'une gouttière de protection(48,56).

1.3.5. Usure des faces occlusales des dents prothétiques

La littérature a mis en évidence que les dents en résine acrylique, peu résistantes, présentaient un taux d'usure élevé, de 17,3% après un suivi de 5 ans et de près de 50% à 15 ans (Figure 20) (54).

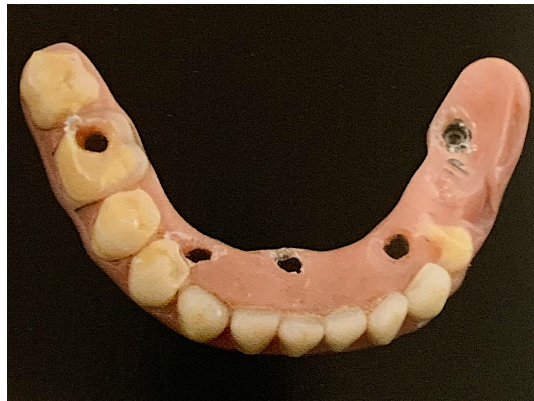

Figure 20 : Fracture et usure des dents prothétiques en résine sur un bridge complet implanto-porté mandibulaire avec fausse gencive (D'après Tavitian et al. (5))

Cette usure est liée à la nature de l'arcade antagoniste (plus rapide avec des dents naturelles ou céramique(48)), à l'augmentation des forces masticatoires après une réhabilitation par prothèse fixe (66), à la diminution de la proprioception et aux parafonctions éventuelles du patient. En effet, en raison de l'absence de mécanorécepteurs autour des implants, la proprioception est 9 fois plus faible au niveau implants par rapport aux dents(67).

Pour ralentir ce processus, différentes options ont été proposées comme l'utilisation de dents en céramique ou de dents en résine plus résistantes, ou le port de gouttière de protection nocturne (48,67). Dans tous les cas, il est recommandé de remplacer les dents prothétiques usées.

1.3.6. Perte du matériau d'obturation des puits d'accès

En prothèse fixe complète ostéo-ancrée tranversée, la perte du matériau d'obturation des puits d'accès est la deuxième complication technique prothétique la plus fréquente. Les auteurs retrouvent un taux annuel estimé à 4,6%, ce qui correspond à un taux de 22,9% après 5 ans de suivi (61).

Toutes ces complications suggèrent la nécessité d'une discussion approfondie avec le patient lors de la planification du traitement, afin que tous les aspects de la maintenance à moyen et long terme soient présentés et compris.

2. Complications des prothèses amovibles supra-implantaires

La survenue des complications au niveau des prothèses amovibles supra-implantaires dépend du patient (hygiène bucco-dentaire, bruxomanie...), de la réalisation prothétique (hauteur occlusale disponible, présence de renfort métallique ou non...), des moyens de rétentions (attachements axiaux ou barre de conjonction) et du nombre d'implants (37).

2.1. Complications sur les piliers

La fréquence des dévissages des piliers varie entre 4 et 7% selon le type d'attachement (68): cette complication est liée à l'amplitude des directions des forces exercées sur les composants implantaires. Une fracture des piliers peut également survenir en prothèse amovible supra-implantaire, mais cette complication reste rare (2% des cas) (68).

2.2. Complications sur les attachements

2.2.1. Complications au niveau de la matrice

La matrice est généralement signalée comme étant le composant le plus faible, nécessitant des ajustements ou des réparations fréquentes. Il a été rapporté dans une étude de Gotfredsen et al. (69) que 77% des complications ou des réparations concernant la prothèse amovible supra-implantaire impliquaient l'activation ou le remplacement de la matrice après une durée d'utilisation de 5 ans.

Dans le cas des attachements axiaux, la conception et l'adaptation de la matrice se modifient avec le temps, en particulier lorsque les implants ne sont pas strictement parallèles. La désactivation de la matrice est la complication la plus fréquente (70). En cas de perte de rétention dans le temps, les auteurs recommandent de remplacer les gaines en nylon des attachements cylindriques ou de réactiver la partie femelle (à l'aide d'un tournevis spécifique) des attachement de type « boule » (5,34). Le remplacement des gaines en nylon des attachements de type Locator® comporte deux étapes (Figure 21) :

- 1/ Retrait de la gaine en nylon usée à l'aide de l'outil spécifique : insérer la pointe de l'outil au fond de la gaine, puis incliner l'outil afin que le bord l'extrémité de l'outil saisisse la gaine et la sorte du capuchon de la prothèse (Figure 21A) ;
- 2/ Mise en place de la gaine neuve : Séparer la partie « préhension » de l'outil et utiliser l'extrémité « insertion » pour placer une gaine neuve dans la prothèse ; une fois la gaine en place dans la prothèse, serrer l'outil dans le sens des aiguilles d'une montre afin d'activer le goujon de retrait et de désinsérer l'outil (Figure 21B).

Une fois la gaine remplacée, le praticien doit s'assurer de la stabilité de la prothèse.

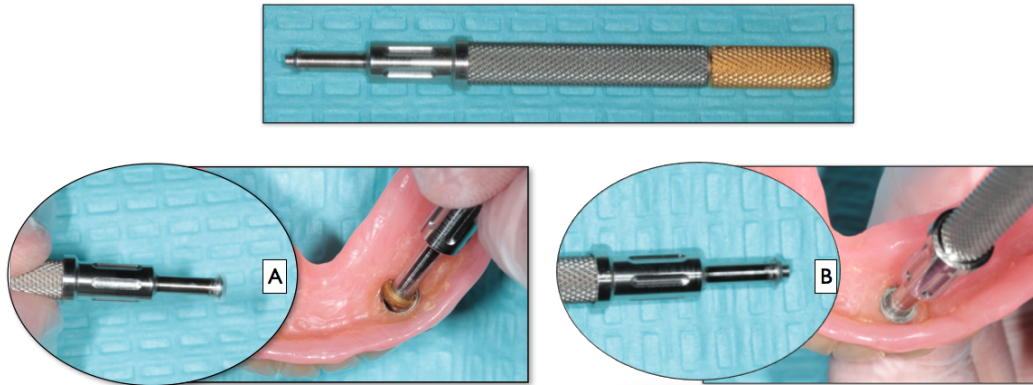


Figure 21 : Photographie montrant le changement des gaines en nylon des attachements de type Locator® (Photographie : D. Drai et Dr C. Mansuy)

Dans le cas des barres de jonction, l'usure et la désactivation des cavaliers sont les complications mécaniques les plus fréquentes (71). En cas de perte de rétention, les cavaliers en plastique peuvent être remplacés alors que les cavaliers en en alliage doivent être réactivés. Une fracture des cavaliers peut également être rencontrée, mais elle est liée à une erreur de conception prothétique, entraînant une sollicitation mécanique trop importante au niveau des cavaliers (5,34).

2.2.2. Complications au niveau de la patrice

La complication mécanique la plus souvent rencontrée est le **dévisage de la patrice**. Il survient surtout la première année après la mise en place de la prothèse (70).

La seconde complication la plus fréquente est l'usure de la patrice. Mackie et al. (70) ont constaté un total de 21,6% de remplacement de patrice sur une durée de 8 ans d'utilisation.

Les fractures de la patrice concernent surtout les barres de jonction (Figure 22) : tout comme les fractures des cavaliers, elles trouvent généralement leur origine dans une mauvaise conception de la prothèse (sollicitation mécanique excessive).

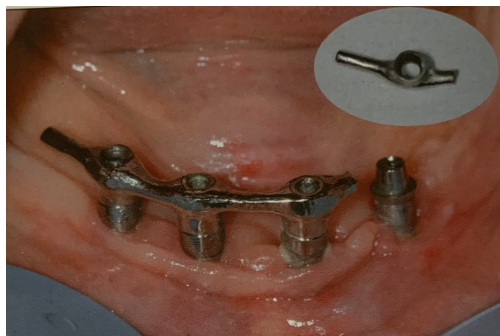


Figure 22 : Fracture d'une barre mandibulaire sur implants (D'après Tavitian et al. (5))

2.3. Complications sur la prothèse

2.3.1. Perte d'adaptation de la prothèse

En raison de la résorption des crêtes alvéolaires au cours du temps, une perte de rétention et une mobilité de la prothèse peuvent survenir (34). Lors du suivi des prothèses amovibles complètes sur implants, la fréquence des rebasages nécessaire varie entre 8 et 30% (72). Les prothèses sont rebasées après une évaluation objective des praticiens ou selon les besoins subjectifs des patients. Le pic de rebasage est observé au cours de la deuxième année après la mise en bouche de la prothèse (70).

Dans le cas des PACIR, la résorption osseuse se produit dans les secteurs postérieurs, en arrière des implants. Cette résorption postérieure est inversement proportionnelle au nombre d'implants. Cette perte d'adaptation est responsable d'une diminution de sustentation et d'une mobilité de la prothèse : des complications mécaniques plus graves comme des fractures de la base prothétique ou des attachements (37).

Stephan et Mense (37) décrivent le protocole de rebasage d'une PACIR sur 2 implants avec attachements axiaux :

- Démontage des parties femelles incluses dans la base prothétique de la prothèse,
- Empreinte sous pression occlusale avec la prothèse évidée sur les parties mâles restées en place dans la cavité buccale ;
- Mise en place des analogues des piliers et coulée du plâtre,
- Positionnement des parties femelles récupérées sur le modèle de travail obtenu,
- Solidarisation des parties femelles lors du rebasage de la prothèse d'usage.

2.3.2. Fracture de la prothèse

Les fractures prothétiques concernent la base ou les dents prothétiques. Le taux estimé de fracture de la base prothétique des PACIR est de 7% (68).

Ces fractures ont plusieurs origines (5,37) :

- L'apparition de zones de faiblesses liées au dégagement de l'intrados de la prothèse pour y inclure les moyens de rétention, entraînant des fissures puis des fractures ;
- L'augmentation des forces masticatoires après appareillage ;
- Dans le cas des PACIR mandibulaires sur deux implants, une perte d'adaptation de la prothèse entraînant un transfert des contraintes au niveau des attachements.

Pour éviter ces fractures, il est recommandé de mettre en place un renfort métallique dans l'intrados de la prothèse, ou d'utiliser un châssis métallique (Figure 23) : ils assurent une meilleure répartition des contraintes vers les surfaces d'appui, et améliorent la robustesse de la prothèse (73).

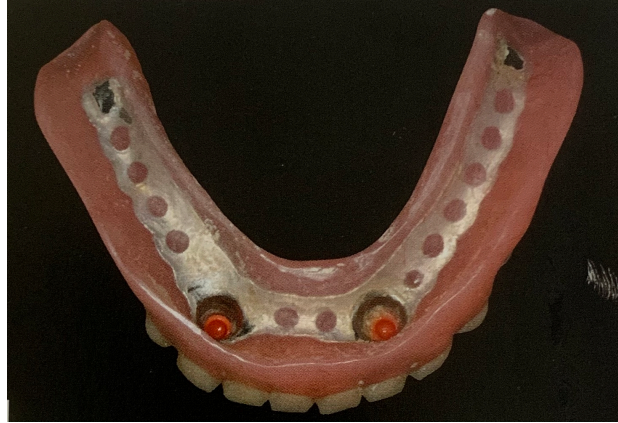


Figure 23 : Prothèse amovible complète implanto retenue avec châssis métallique (D'après Tavitian et al. (5))

III. Propositions de protocoles de maintenance prothétique des prothèses implantaires

Afin de limiter les complications citées précédemment, il est important que les patients soient placés dans un protocole de maintenance bien structuré dès le début du traitement (46). Lors de la mise en place des prothèses, le praticien doit insister sur l'importance des contrôles et des mesures d'hygiène quotidienne, mais également d'un suivi professionnel. Cette maintenance autour des implants comporte deux facettes indissociables : la maintenance parodontale et la maintenance prothétique.

La maintenance parodontale comprend l'enseignement à l'hygiène buccodentaire, les séances de nettoyage et de détartrage. A l'heure actuelle, la péri-implantite est un problème majeur au niveau mondial, avec une fréquence comprise entre 1 et 47% (74). La plaque dentaire est le principal facteur de risque de cette maladie : le maintien de l'intégrité de la connexion sous gingivale entre d'une part l'implant et d'autre part le pilier ou la prothèse, est indispensable pour assurer le maintien de la santé des tissus péri-implantaires (75).

Au cours de **la maintenance prothétique**, les prothèses sont contrôlées afin de prévenir l'apparition des complications mécaniques. Postaire et al. (5) définissent la maintenance prothétique en implantologie comme étant « l'ensemble des opérations visant à prévenir toute complication, entretenir régulièrement, rétablir éventuellement chaque type de prothèse utilisant des implants, afin de conserver celle-ci dans son état esthétique et fonctionnel qui satisfasse à la fois le patient et le praticien ». Au cours de ces séances de maintenance prothétique, le confort du patient, la stabilité de la prothèse et l'occlusion doivent être évalués. Les complications mécaniques entraînant une augmentation du nombre de réparation ou de remplacement des composants prothétiques, elles ont incidence négative sur la plan financier, le temps et la qualité de vie des patients (60).

Le succès à long terme des prothèses supra-implantaires n'est pas donc lié exclusivement à une maintenance parodontale mais également à un suivi prothétique.

1. Rappels sur le maintien de la santé péri-implantaire

1.1. Maintenance péri-implantaire individuelle

La maintenance péri-implantaire individuelle correspond au contrôle de plaque effectué par le patient. Le praticien doit informer le patient que l'accumulation de plaque dentaire autour des implants peut entraîner une maladie péri-implantaire. Il est indispensable que le patient soit motivé afin d'obtenir toute sa coopération pour effectuer un contrôle de plaque adéquat et de façon régulière. Le praticien doit enseigner au patient les méthodes d'hygiène bucco-dentaire adaptées à ses nouvelles prothèses implantaires, et lui prescrire un matériel d'hygiène spécifique (4).

1.1.1. Prothèse fixe sur implants

De manière générale, pour les couronnes unitaires et les prothèses plurales fixés sur implants, les techniques d'hygiène enseignées aux patients ne diffèrent pas de celles enseignées en denture naturelle. Cependant, le patient devra porter une attention particulière au nettoyage interproximal, en utilisant des dispositifs de nettoyage adaptés (76).

L'utilisation d'une **brosse à dents souple** manuelle ou électrique est réputée comme étant utile pour améliorer et maintenir la santé des tissus péri-implantaires. Elle doit permettre un brossage efficace des parties prothétiques et de la muqueuse autour des implants (77). Le choix du type de brosse à dents, manuelle ou électrique, peut se faire en fonction des préférences et de la dextérité du patient, mais il a été démontré que les brosses à dents électriques étaient plus efficaces dans la réduction de l'inflammation gingivale et de la profondeur de sondage (78).

Concernant les **dentifrices**, Sreenivasan et al. (79) ont montré que l'utilisation de dentifrices contenant 2% de copolymère et 0,3% de triclosan permettait d'obtenir des niveaux plus faibles de plaque dentaire et de saignements au sondage autour des implants à 3 et 6 mois, par rapport aux dentifrices contenant du fluorure. Les auteurs ont conclu qu'un brossage biquotidien avec ce type de dentifrice permettrait d'améliorer la maintenance des implants.

L'utilisation de **fil dentaire et de brossettes inter-dentaires** (de diamètre adapté à la dimension des embrasures) permet de compléter le nettoyage au niveau des faces proximales. Jackson et al. (80) ont mis en évidence une amélioration des signes cliniques parodontaux et une réduction de l'inflammation gingivale après 3 mois d'utilisation. Dans le cas de bridges, un fil dentaire avec extrémité rigide (comme l'Access Floss de Gum®) peut également être employé (4).

Plus récemment, Magnuson et al. (81) ont révélé que l'utilisation de **jet dentaire** était une alternative plus efficace que le fil inter-dentaire pour le nettoyage des espaces interproximaux : après 30 jours d'utilisation, il a permis une réduction des saignements de 2,5 fois comparativement au fil dentaire.

Pour les prothèses complètes fixés implanto-portée avec fausse gencive, les patients doivent faire preuve d'une certaine dextérité pour nettoyer l'intrados de leurs prothèses à l'aide de brossettes inter-dentaires et de fil dentaire à extrémité rigide (4)(Figure 24).

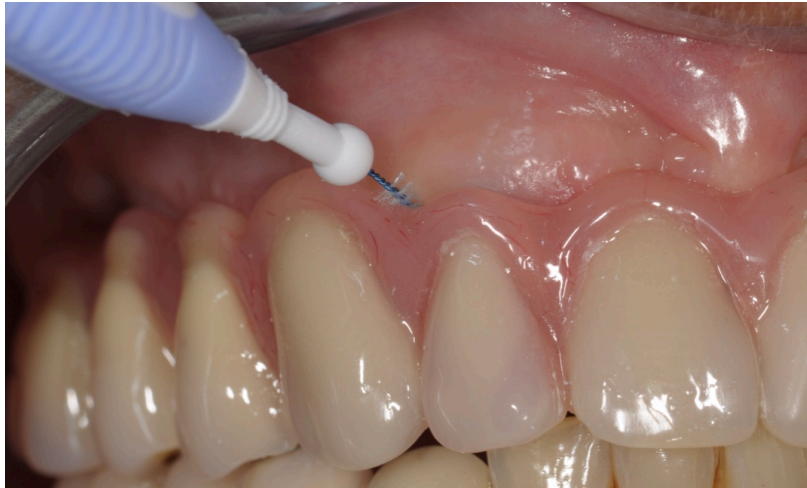

Figure 24 : Nettoyage de l'intrados d'une prothèse complète fixe implanto-portée maxillaire avec fausse gencive, à l'aide d'une brossette interdentaire (Photographie : Dr C. Mansuy)

Enfin, il a été montré que, chez les patients porteur d'implants dentaires, l'utilisation de **bains de bouche antiseptiques** (tel que la Listerine®) deux fois par jour entraînait une réduction de l'indice de plaque, de l'inflammation gingivale et du saignement au sondage au bout de 3 mois d'utilisation (82).

1.1.2. Prothèse amovible sur implants

Dans une étude de Dikbas et al. (83) sur 234 patients porteurs de prothèses amovibles sur implants, il a été rapporté que seulement 17% des patients avaient reçu des instructions sur le protocole de nettoyage de leur prothèse : l'instruction préalable par un clinicien semble avoir une influence positive sur la propreté des prothèses. Ceci souligne donc l'importance de l'éducation des patients dans l'entretien de leur prothèse.

Pour nettoyer les prothèses amovibles, les auteurs recommandent l'utilisation combinée d'un nettoyage mécanique par brossage, et d'un nettoyage chimique (84) : cette méthode permettrait une réduction plus importante des niveaux du biofilm.

- Le nettoyage mécanique s'effectue en général par brossage à l'aide d'une brosse à dent spécifique pour prothèses amovibles (par exemple les brosses à dents prothèse de Gum® ou de Inava®), de l'eau et du dentifrice ou du savon de Marseille : il s'agit de la méthode la plus couramment utilisée par les patients et elle est efficace dans l'élimination du biofilm (85). Cependant, le dentifrice peut endommager les parties femelles au niveau de l'intrados de la prothèse en raison de son action potentiellement abrasive (83).
- Le nettoyage chimique peut se faire par trempage dans de l'eau ou des bains de bouches (83). Ces solutions utiles notamment chez les personnes âgées dépendantes dont la dextérité est réduite.

Concernant les attachements, le nettoyage des parties intra-buccales, c'est à dire les parties mâles des attachements axiaux ou des barres devra se faire de façon minutieuse à l'aide d'une brosse à dents souple, de brossettes inter-dentaires spécifiques ou encore de fil dentaire à extrémité rigide. Dans le cas des barres, une attention particulière doit être accordée au nettoyage, en raison de l'espace étroit entre la muqueuse et la barre (Figure 25) : en effet, une étude de 2008 a montré que les patients porteurs de barres supra-implantaires présentaient 4 fois plus de complications liés à l'hygiène que les patients porteurs d'attachements de type boule (86).

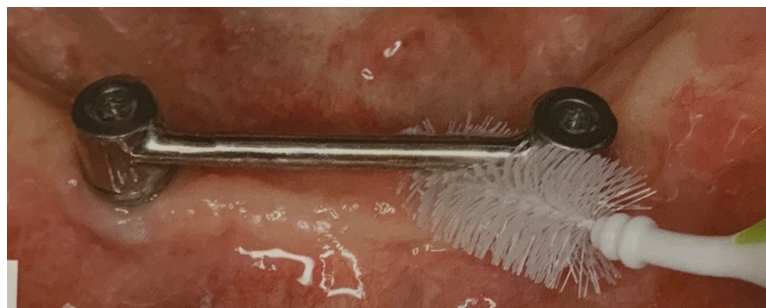

Figure 25 : Nettoyage au niveau d'une barre supra-implantaire à l'aide d'une brossette inter-dentaire (D'après Tavitian et al. (4))

1.2. Maintenance péri-implantaire professionnelle

La maintenance péri-implantaire professionnelle est effectuée par le praticien au cabinet dentaire. Elle doit être impérativement réalisée de manière régulière, en complément de la maintenance effectuée par le patient. Il est important d'établir un programme de maintenance personnalisé dès la mise en place des prothèses sur implants. Les visites de rappel sont similaires à celles d'un patient en maintenance parodontale. Ainsi, chaque séance doit comprendre un examen clinique, une réévaluation, un diagnostic, une motivation à l'hygiène, et éventuellement le traitement des sites infectés (87).

En 2012, Todescan et al. (88) ont établi un protocole de maintenance péri implantaire. Ce protocole comprend :

- Une mise à jour des antécédents médicaux et dentaires du patient,
- Un examen clinique approfondi autour des implants afin d'évaluer l'état des tissus mous, l'indice de plaque, la profondeur de sondage clinique, le saignement au sondage, la présence de suppuration, la stabilité des tissus mous, la quantité de tissu kératinisé, la mobilité et l'occlusion.
- Une radiographie, si les signes cliniques suggèrent la présence d'une maladie péri-implantaire, afin de confirmer le diagnostic.

En fonction du diagnostic établi, un traitement adapté devra être effectué et les instructions à la maintenance individuelle seront répétées. (88)

Les instruments utilisés par le praticien au cours des séances de maintenance doivent permettre l'élimination de la plaque et du tartre, sans endommager la surface de l'implant, du pilier ou de la prothèse. Les détartrés à ultrasons conventionnels et les curettes en métal entraînent une altération importante de la surface de l'implant (89). Les auteurs recommandent donc l'utilisation d'instruments non métalliques pour le nettoyage professionnel et le détartrage d'implants, c'est à dire des instruments en plastique, en plastique revêtu de téflon, ou des cupules en caoutchouc pour le polissage (Figure 26) (90).

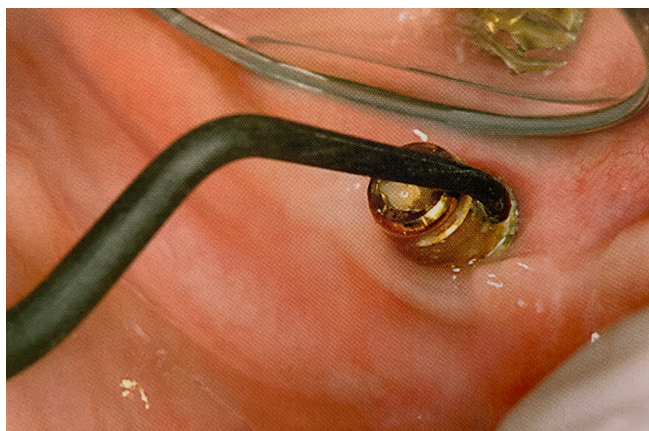


Figure 26 : Curette en téflon utilisée pour nettoyer la surface d'un pilier implantaire (D'après Bidault et al. (91))

Concernant la fréquence des séances de maintenance péri-implantaire, aucun consensus n'a été établi. Cependant, plusieurs auteurs (88,92,93) préconisent de mettre en place un contrôle tous les 3 mois la première année, puis d'effectuer des séances de maintenance avec un intervalle de 6 mois, ou plus rapprochées pour les patients présentant des facteurs de risques de péri-implantite (patients diabétiques, ayant une mauvaise hygiène bucco-dentaire, ou fumeurs...).

2. Maintenance des prothèses fixes implanto-portées

Le respect des recommandations établies par certains cliniciens et la réalisation de séances de maintenance régulières permettent de limiter l'apparition de complications prothétiques.

2.1. Recommandations de prévention des complications prothétiques

2.1.1. Planification implantaire et choix thérapeutiques

La prévention des complications passe tout d'abord par une analyse du projet prothétique : c'est le projet prothétique qui guide le positionnement des futurs implants et non l'inverse(5,48,56).

Il est important de respecter les grands principes de positionnement des implants : nombre d'implants, diamètre et longueur de l'implant, morphologie implantaire, respect des distances de sécurité, en fonction de la localisation, du nombre de dents à remplacer, du type de densité osseuse, des charges à supporter... Tout projet implantaire doit faire l'objet d'une planification pré-implantaire sur un dentascan ou CBCT (Cone Beam Computed Tomography), de préférence avec un guide radiologique, afin d'évaluer la faisabilité anatomique et prothétique de la pose d'implants(5,48,94).

Dès la première consultation, il est également important d'évaluer les facteurs de risque de défaillances mécaniques afin de les traiter avant de commencer une thérapeutique implantaire : parafonctions (bruxisme), occlusion dysfonctionnelle supraclusion, absence de guidage ... (5)

Les auteurs recommandent certains choix thérapeutiques (5,56):

- Préférer les implants à connectique interne pour limiter les risques de dévissage ;
- Eviter les prothèses dento-implanto-portées ;
- Eviter d'utiliser des piliers d'une marque différente de ceux des implants ;
- Préférer les piliers et prothèses usinés aux piliers et prothèses coulés : en raison d'irrégularités de surface des alliages coulés, l'usure du matériau sera plus importante, ce qui augmente le risque de dévissage ou de fracture de vis ;
- Respecter les indications de la prothèse vissée et de la prothèse scellée : en prothèse tranvissée, un mauvais positionnement de l'implant peut engendrer une sortie du puit d'accès sur une cuspidé, ce qui augmente le risque de fracture de la céramique ; dans ce cas, il est plus prudent d'envisager une prothèse scellée ;
Limiter voire éviter les extensions qui augmentent le risque de dévissage, de fracture d'armature, de fracture d'implant, notamment chez les sujets présentant un bruxisme.

2.1.2. Réalisation prothétique

La prothèse implantaire nécessite une grande précision dans la réalisation prothétique. En effet, elle permet moins d'erreurs de confection et d'ajustage que la prothèse conventionnelle (48).

Le praticien doit faire preuve de rigueur à chaque étape prothétique : (5,48,56,94)

- Lors de la mise en place et du vissage du pilier prothétique : radiographie de contrôle ;
- Lors de la réalisation de l'empreinte : radiographie du transfert vissé sur l'implant ;
- Validation de l'empreinte à l'aide d'une clé en plâtre en prothèse plurale ;
- Lors de la mise en place de la prothèse transvissée : il est nécessaire de contrôler de l'adaptation entre pilier et prothèse à l'aide d'une radiographie de contrôle ; en prothèse plurale, le praticien doit apprécier l'absence de bascule de l'armature et effectuer un test de Sheffield (vissage d'un implant terminal et contrôle de l'absence de hiatus au niveau de l'implant opposé) ;
- Lors du scellement d'une prothèse scellée : radiographie de contrôle de l'absence de fusée de ciment.

Une absence de passivité d'une armature transvissée peut être responsable de complications mécaniques comme un dévissage, une fracture de la vis de prothèse, une fracture de l'armature... (48)

Lors de la validation de l'armature prothétique le praticien doit s'assurer de soutien suffisant du matériau cosmétique (48,56), pour éviter des fractures de matériau cosmétique :

- Si le matériau cosmétique est la céramique, l'armature doit être homothétique par rapport à la future prothèse, avec un soutien de la céramique en proximal afin de privilégier les contraintes en compression.
- Si le matériau cosmétique est la résine, des « tuteurs » doivent être réalisés au sein de l'armature, afin de soutenir les dents en résine.

Au niveau des contacts inter-proximaux, la littérature (95) a rapporté un taux élevé de «contacts ouverts» entre une dent et une restauration implantaire (Figure 27), 38% sur une période moyenne de 57 mois. Cet espace est généralement lié à une dérive mésiale physiologique des dents, alors que l'implant est ankylosé dans l'os : c'est donc en mésial de la restauration prothétique que le contact est plus souvent absent. Ces « contacts ouverts » ont des conséquences néfastes sur les autres dents telles que : des bourrages alimentaires, des caries, des migrations dentaires, des problèmes parodontaux. En conséquence, à chaque séance de maintenance, il est important de vérifier la présence d'un point de contact serré entre la dent et l'implant. En cas d'absence de contact, le praticien devra modifier ou remplacer la couronne sur implant, ou restaurer la dent adjacente afin de refermer cet espace (96).

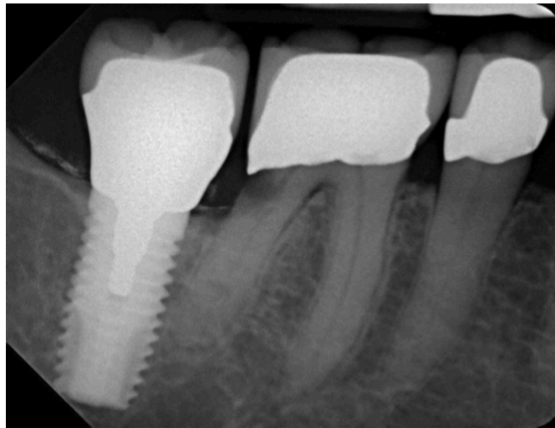


Figure 27 : Radiographie illustrant la présence d'un « contact ouvert » en mésial d'un implant et la présence d'une carie en distal de la dent 36 (D'après Greenstein et al. (96))

Le réglage de l'occlusion des prothèses fixes sur implants a un impact sur le plan fonctionnel et biologique. Une occlusion bien réglée et bien entretenue peut réduire les risques de complications mécaniques et biologiques et ainsi augmenter la longévité des prothèses. À l'inverse, en cas de surcharge occlusale, des signes cliniques d'inflammations et de défauts osseux autour des implants ont été observés (97). Cette surcharge occlusale peut également entraîner des complications mécaniques au niveau des prothèses comme un dévissage, une fracture de vis, une fracture du pilier ou de la prothèse voire une fracture de l'implant (48,98). Le réglage de l'occlusion statique et dynamique des restaurations implantaire est donc essentiel, et un contrôle de l'occlusion doit être effectué à chaque visite de maintenance.

Dans le cas des prothèses complètes sur implant, en raison de l'augmentation des forces masticatoires après une réhabilitation par prothèse fixe, plusieurs auteurs recommandent le port d'une gouttière de protection nocturne, en particulier en présence de parafunctions. Cette gouttière permet de prévenir la survenue de complications comme une usure de la résine, une fracture de matériau cosmétique, une fracture de l'armature... (5,48,56)

2.1.3. Serrage des vis

Le desserrement ou la fracture de vis de prothèse est une des complications les plus fréquentes. Afin d'assurer un serrage adéquat, il est nécessaire d'utiliser une clé dynamométrique et de respecter les valeurs de couple de serrage recommandées par les fabricants : un couple de serrage trop faible peut entraîner un desserrement, une usure ou une fracture de la vis, alors qu'un couple de serrage trop fort peut provoquer une usure du filetage de la vis voire une fracture. L'utilisation d'une clé dynamométrique permet d'appliquer un couple de serrage constant par le clinicien (48,56,99).

Dans une étude in vitro, Samios et son équipe (100) ont suggéré de resserrer les vis prothétiques 10 minutes après l'application du couple de serrage initiale pour compenser l'effet de tassement ou « *Settling effect* ». L'effet de tassement est un mécanisme qui entraîne le relâchement de la vis dans les restaurations sur implants. En raison de la présence de micro-rugosités, la vis et la partie interne de l'implant ne sont pas complètement en contact. En présence de charges externes un micromouvement se produit. Sakaguchi et Borgersen (101) ont montré une réduction de 2% à 10% du couple de serrage dans les premières secondes ou minutes suivant le serrage et résultant du « *Settling effect* ».

Ainsi, il est important d'informer les patients des risques de complications prothétiques et des coûts de maintenance dès le début du projet thérapeutique afin qu'ils ne perçoivent pas cela comme un échec de la part du praticien (102).

2.2. Proposition de protocoles de maintenance des prothèses fixes implanto-portées

2.2.1. Protocole de maintenance des prothèses fixes implanto-portées unitaires ou plurales

Pour les prothèses unitaires et plurales fixées sur implants, certains auteurs recommandent de réaliser un protocole de maintenance annuel avec (5):

- 1) Un contrôle clinique (Figure 28A), comprenant :
 - La recherche de douleurs spontanées ou provoquées
 - Un examen des tissus mous péri-implantaire : couleur, aspect, présence d'inflammation, sondage à la recherche d'une perte d'attache ;
 - Un examen des prothèses implantaire et un examen occlusal : contrôle de l'absence de mobilité, des points de contacts proximaux (fil dentaire), recherche de facettes d'usure, d'éclats de céramique (chipping) ou de fracture ;
 - Un contrôle de l'hygiène, et de l'accès à l'hygiène notamment en interproximal.
- 2) Un contrôle radiographique (Figure 28B) :
 - Contrôle de l'adaptation prothétique ;
 - Contrôle du niveau osseux, par comparaison avec les radiographies précédentes.
- 3) Un contrôle de l'occlusion (Figure 28C) en occlusion statique et dynamique : selon le concept occlusal choisi, en fonction de la localisation de la prothèse implantaire, de son étendue et de la nature de l'arcade antagoniste.

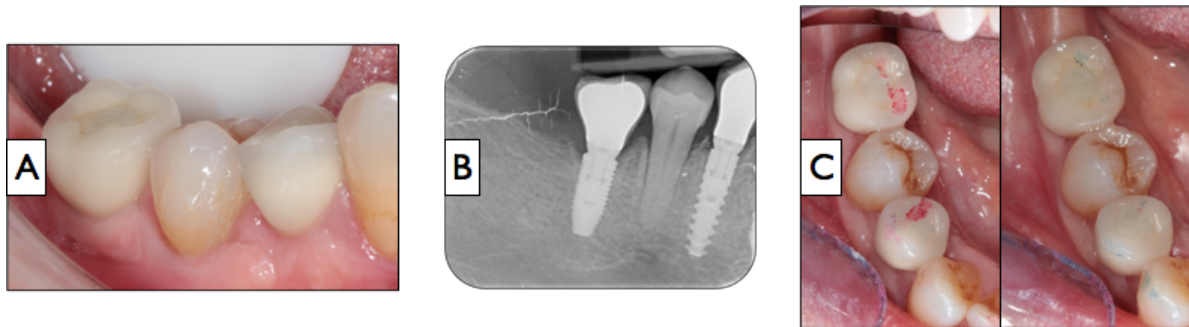


Figure 28 : Les 3 étapes du protocole de maintenance annuel des prothèses fixes implantaires unitaires et plurale : contrôle clinique (A), contrôle radiologique (B) et contrôle occlusal (C)
(Photographies : D. Draï et Dr C. Mansuy)

Après l'apparition d'un dévissage intempestif, et/ou après 3 ans en bouche, il pourrait être bénéfique de changer systématiquement de vis (5,55,56).

2.2.2. Protocoles de maintenance des prothèses fixes implanto-portées complètes

En 1991, Jemt et son équipe (103) ont établi un protocole de maintenance prothétique des prothèses complètes fixes sur implants pour la 1^{ère} année. Ils conseillent de programmer 3 rendez-vous après la mise en bouche de la prothèse :

- Un premier rendez-vous 2 semaines après la pose de l'appareil, au cours duquel sont réalisés :
 - Une évaluation clinique générale de la prothèse
 - Une analyse radiographique.
 - Un contrôle de la stabilité des vis de prothèses : si toutes les vis sont stables, les puits d'accès peuvent être obturés avec de la gutta percha et de la résine composite.
- Un second rendez-vous à 3 mois, durant lequel sont effectués :
 - Une évaluation de l'hygiène bucco-dentaire
 - La recherche d'éventuelles complications et leur traitement.
- Un troisième rendez-vous 1 an après la mise en bouche de la prothèse, comprenant
 - Un bilan clinique complet
 - Une analyse radiographique.

Toutefois, on ne retrouve pas par la suite de consensus dans la littérature, où serait établi un protocole strict de maintenance prothétique.

De manière similaire aux prothèses fixes unitaires ou plurale, certains auteurs (5) ont proposé un protocole de maintenance annuel (Figure 29) qui comporte 3 grandes étapes :

- 1) Un contrôle clinique (Figure 29A), comprenant :
 - La recherche de douleurs spontanées ou provoquées
 - Un examen des tissus mous péri-implantaire : couleur, aspect, présence d'inflammation, sondage à la recherche d'une perte d'attache, pouvant traduire une complication mécanique
 - Un examen des prothèses implantaires et examen occlusal : contrôle de l'absence de mobilité, de la présence du matériau d'obturation des puits d'accès, recherche de facettes d'usure, de fracture de matériau cosmétique ;
 - Un contrôle de l'hygiène, et de l'accès à l'hygiène.

- 2) Un contrôle radiographique (Figure 29B) par une radiographie panoramique ou des radiographies rétro-alvéolaires : contrôle de l'adaptation prothétique et du niveau osseux

- 3) Un contrôle de l'occlusion (Figure 29C), en occlusion statique et dynamique, selon le concept occlusal choisi, en fonction de la nature de l'arcade antagoniste : occlusion statique et dynamique

Puis une maintenance trisannuelle devra être réalisée. Elle sera identique au protocole de maintenance annuel, mais comporte en plus un contrôle du vissage et le changement de vis si un dévissage est présent (5,55,56)(Figure 29D).

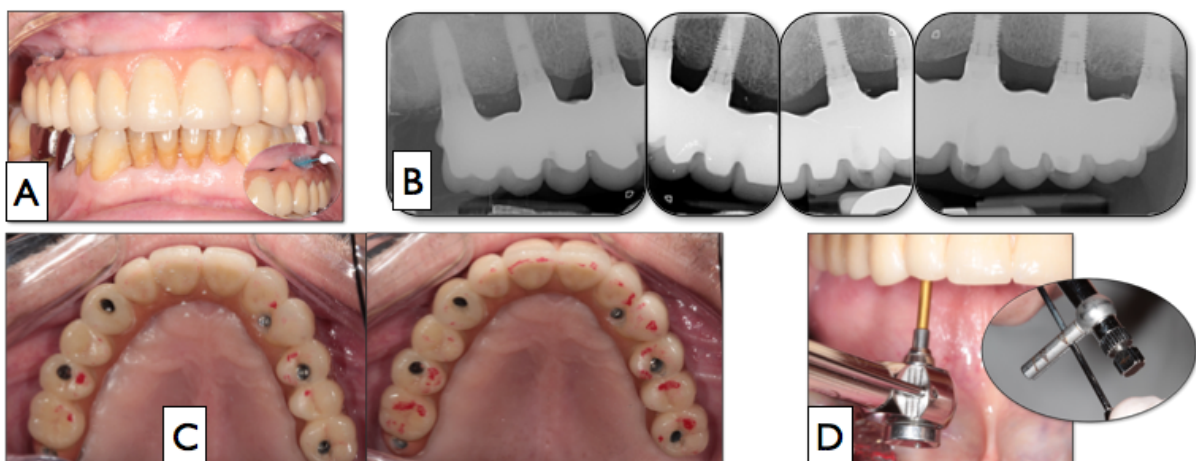


Figure 29 : Etapes du protocole de maintenance annuel des prothèses fixes implantaires complètes : contrôle clinique (A), contrôle radiologique (B) et contrôle occlusal (C). Tous les 3 ans, un contrôle du vissage (D) se rajoute à ce protocole. (Photographies : D. Drai et Dr C. Mansuy).

En plus de ce protocole classique, si le praticien juge d'une mauvaise hygiène au niveau de la prothèse complète sur implants, il peut déposer la prothèse afin de la nettoyer (Figure 30) (4):

- 1) Dépose du matériau d'obturation des puits d'accès (résine composite) à l'aide d'une fraise boule montée sur turbine ou contre-angle rouge (Figure 30A) ;
- 2) Retrait du matériau de protection des vis de prothèse (Polytétrafluoroéthylène PTFE Téflon®, ou gutta percha) à l'aide d'une sonde ou d'un excavateur (Figure 30B) ;
- 3) Dévissage des vis de prothèse à l'aide de la clé dynamométrique (Figure 30C)
- 4) Dépose de la prothèse (Figure 30D) ;
- 5) Nettoyage des piliers et de l'intrados et de l'extrados de la prothèse (Figure 30E) ;
- 6) Remise en place de la prothèse :
 - Contrôle du couple de serrage à l'aide de la clé dynamométrique, selon les recommandations du fabricant (Figure 30F) ;
 - Protection des têtes de vis avec du PTFE ou de la gutta percha ;
 - Obturation des puits d'accès avec de la résine composite ;

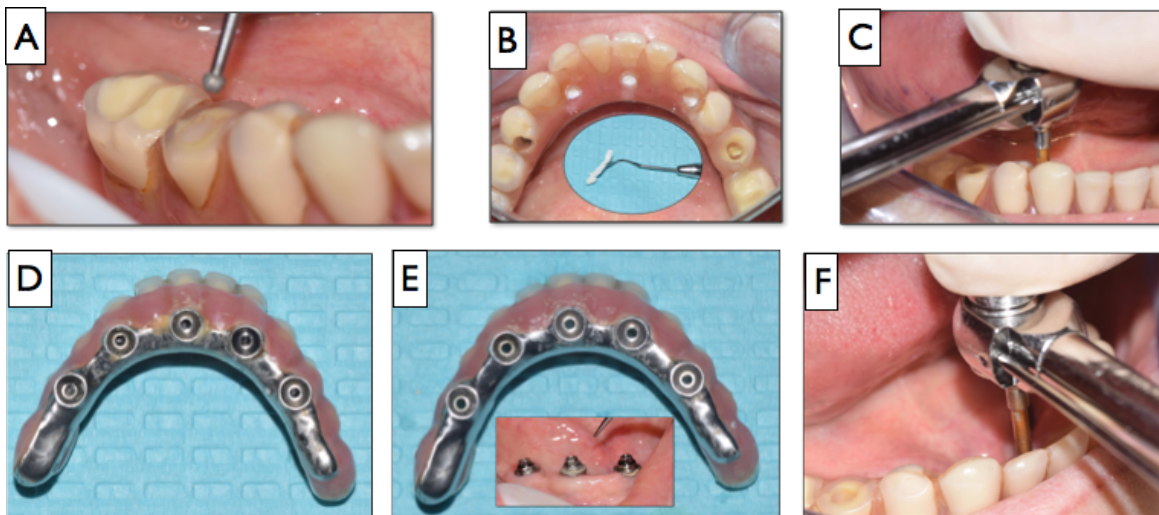


Figure 30 : Etapes de dépose d'une prothèse complète fixes implantaire : dépose du matériau d'obturation des puits (A), retrait du matériau de protection des vis (ici PTFE) (B), dévissage (C), dépose de la prothèse (D), nettoyage de la prothèse et des piliers (E), revissage de la prothèse (F) (Photographies : Dr C. Mansuy).

3. Maintenance des prothèses amovibles supra-implantaires

Même si la littérature rapporte des taux élevés de satisfaction des patients pour les prothèses amovibles et fixés sur implants, les besoins en maintenance prothétique sont bien plus élevés pour les prothèses amovibles supra-implantaires, par rapport aux prothèses fixées sur implants (104). En effet, les prothèses amovibles nécessiteraient près de 3 fois plus d'ajustements que les prothèses fixes, et 2 fois plus de réparations. Ce phénomène est lié aux modifications des surfaces d'appui postérieures, en raison de la résorption osseuse, ce qui engendrent un transfert des contraintes vers les attachements et aggrave leur usure.(37)

3.1. Recommandations de prévention des complications prothétiques

De nombreux auteurs (5,37,43,104,105) affirment que l'entretien nécessaire aux prothèses amovibles sur implants à court, moyen et long terme doit être identifié et présenté au patient dès le début du traitement. Le patient doit être informé de la nécessité d'un suivi annuel et prendre conscience du coût nécessaire à la maintenance : il doit être conscient que ses prothèses et attachements doivent être régulièrement vérifiés et qu'il peut être nécessaire de remplacer des pièces ou de rebaser la prothèse. Toutefois, malgré ces besoins en maintenances, les prothèses amovibles sur implants restent plus rentables sur le plan économique que les prothèses fixées, et les exigences en matière de maintenance dépendent de nombreux facteurs comme le type d'attachement, le nombre d'implants, la nature de l'arcade antagoniste... (36,106)

3.1.1. Planification implantaire

De la même manière que pour les prothèses implantaires fixes, il est important de recourir à une planification pré-implantaire sur un dentaScan ou CBCT, afin de choisir le nombre, la dimension, la morphologie des implants en fonction de la localisation, de la densité osseuse... Pour les PACIR, la position canine est la meilleure d'un point de vue biologique (5).

3.1.2. Choix du type d'attachement

Le choix du type d'attachement est influencé par un grand nombre de paramètres (5,37):

a) L'arcade concernée pour les PACIR

Les attachements boules ou cylindriques ne peuvent être utilisés qu'à la mandibule alors que les attachements électromagnétiques ou les barres peuvent être utilisés au maxillaire et à la mandibule.

b) Le nombre d'implant et leur position sur l'arcade pour les PACIR

Pour une barre sur 2 implants, Hartel et al. (107) préconisent une distance de 21 à 27mm entre les implants.

Pour une barre sur 3 implants, l'espace entre les implants doit être d'au moins 12 mm, pour recevoir les cavaliers, et au maximum de 15mm pour éviter une déformation de la barre pendant la fonction.

c) L'espace prothétique disponible

Cet espace doit être suffisant pour accueillir l'attachement, le renfort métallique ou châssis et la résine. Au moins 12mm sont nécessaires pour réaliser une PASCI sur barre, alors que les attachements axiaux tolèrent un espace vertical plus faible. (108)

d) Le parallélisme entre les implants :

Les attachements axiaux tolèrent jusqu'à 10° de divergence entre les implants. Au-delà de 10°, les différentes pièces risquent de s'user, une barre doit donc être privilégiée, puisqu'elle tolère jusqu'à 40° de divergence.

e) La forme de l'arcade pour les PACIR supportées par 2 implants :

En présence d'une arcade ogivale (en forme de V), il est préférable de d'utiliser des attachements axiaux : en effet, la réalisation d'une barre nécessiterait de rapprocher les implants ou d'augmenter leur nombre pour suivre la forme de la crête.

En présence d'une arcade trapézoïdale (en forme de U), tous types d'attachements peuvent être envisagés.

f) La maintenance

Les complications seraient un peu moins fréquentes en présence d'une barre (fracture de la base prothétique, d'un cavalier ou d'une brasure, usure des cavaliers...), mais cela reste un sujet de controverse (5,37). Les barres ont la capacité de rétention la plus élevée : après 5 ans d'utilisation, bien que les barres ont présenté une diminution marquée de force de rétention, elles présentent toujours la rétention plus élevée(109). L'activation des cavaliers dépend des attentes des patients en termes de rétention et de l'évaluation des praticiens : peu d'informations ont été fournies dans la littérature sur la fréquence de remplacement de ces pièces.

Les attachements axiaux présentent une incidence plus élevée de complications prothétiques par rapport aux attachements barres (109) : relâchement de la vis de fixation, perte de rétention des boules, usure des gaines en caoutchouc ou des capuchons métalliques. Les auteurs recommandent de changer les gaines en caoutchouc une à deux

fois par an (110,111) en fonction du nombre d'implants. Mais il est difficile d'établir réellement une fréquence de remplacement de ces joints en caoutchouc car les attentes sont différentes selon le praticien et le patient (72).

g) Le coût

Ce paramètre n'a pas d'influence sur la survenue de complications prothétiques. Le coût attachements axiaux est plus faible que celui des barres de conjonctions, mais le coût global du traitement reste sensiblement le même car il faut y ajouter le coût de la maintenance, plus régulière pour les attachements axiaux.

Le tableau 2 résume les différents critères de choix des attachements.

	Type d'attachement		
	Boule ou cylindrique	Electromagnétique	Barre
Arcade	Mandibule	Maxillaire ou mandibule	Maxillaire ou mandibule
Hauteur prothétique nécessaire	7-8 mm	8-9 mm	12 mm
Tolérance angulaire	5-10°	5-10°	30°-40°
Forme d'arcade (PACIR sur 2 implants)	U ou V	U ou V	U
Maintenance	Très fréquente	Très fréquente	Fréquente
Coût	Faible	Faible	Moyen

Tableau 2 : Résumé des critères de choix des attachements (D'après Stephan et Mense (37), modifié)

Tout comme les piliers et prothèses fixées sur implants, les attachements doivent être vissés à l'aide d'une clé dynamométrique, au torque recommandé par les fabricants. Pareillement aux prothèses fixes implantaire, les vis des attachements devront être resserrées 10 minutes après l'application du couple de serrage initiale pour compenser l'effet de tassement ou « *Settling effect* ». (100,101)

3.1.3. Réalisation prothétique

De la même manière que pour les prothèses fixes sur implants, le praticien doit faire preuve de rigueur durant les étapes prothétiques :

- Lors de la mise en place et du vissage du pilier prothétique : radiographie de contrôle ;
- Lors de la réalisation de l'empreinte : radiographie du transfert vissé sur l'implant ;
- Validation de l'empreinte à l'aide d'une clé en plâtre pour les attachements solidarisés.

– Lors du serrage définitif du pilier ou de l'attachement : radiographie de contrôle.
L'adaptation doit être passive sur l'implant, en particulier pour les barres de jonctions.

L'utilisation d'un renfort métallique dans l'intrados de la prothèse ou d'un châssis métallique permet de diminuer les besoins en maintenance. En améliorant la robustesse de la prothèse et en assurant une meilleure répartition des contraintes, ils diminuent les risques de fracture de la base prothétique . (5,73)

Concernant la technique de solidarisation des attachements à la prothèse amovible, Nissan (112) a affirmé que la technique directe au fauteuil nécessitait moins de maintenance, mais l'auteur n'a pas pris en compte la dualité tissulaire au laboratoire (absence d'espacement), ce qui solliciterait davantage les attachements. Ainsi, d'autres auteurs recommandent la méthode indirecte au laboratoire, avec un espacement des attachements au laboratoire ou une empreinte sous pression occlusale qui prend en compte la dépressibilité de la muqueuse : cette technique permet l'utilisation d'une résine thermopolymérisable de meilleure qualité, l'adjonction d'un châssis métallique, évite les risques de fusée de résine autour des implants. (5,37)

Certains auteurs recommandent d'éviter les extensions distales sur les barres des PACIR (5), d'autres auteurs ne les envisagent qu'à partir de 4 implants (37), mais leur longueur devra être limitée à celle du cavalier pour éviter les risques de fracture. (108)

Un suivi régulier assurera la pérennité du traitement prothétique et permettra d'éviter l'apparition des complications mécaniques au niveau des implants et des composants prothétiques.

3.2. Propositions de protocoles de maintenance des prothèses amovibles supra-implantaires

3.2.1. Protocole de maintenance des prothèses amovibles partielles supra-implantaires

Certains auteurs (43) recommandent un contrôle tous les 6 mois durant les deux premières années, puis, selon l'hygiène et la motivation du patient, des contrôles espacés d'au moins un an. Borgis (43) a proposé une séquence de contrôles à effectuer lors d'une séance de maintenance :

- 1) Avant dépose de la prothèse, contrôle de :

- La stabilité des selles et du châssis : en appuyant sur les selles et sur les appuis avec les doigts ; en cas de bascule, il convient d'identifier si elle est liée aux attachements.
 - L'occlusion : avec du papier d'occlusion, les points de contact doivent être réguliers et répartis de manière uniforme entre les dents prothétiques et les dents piliers.
- 2) Un contrôle de la résilience et de la rétention restante des attachements : en cas de rétention insuffisante, il peut être nécessaire de remplacer la partie rétentive de la partie femelle, comme les gaines en nylon des attachements de type Locator® (Figure 21).
 - 3) Un contrôle de l'adaptation des selles par rapport aux muqueuses en mettant en place un matériau de diagnostic (Fit Checker, GC® ; Dislosing Wax, Kerr®) dans l'intrados. S'il y a un espace uniforme sous toute la selle, un rebasage avec ou sans repositionnement de la partie femelle des attachements doit être envisagé.
 - 4) Un contrôle radiographique des implants : contrôle du niveau osseux péri-implantaire.
 - 5) Un contrôle des dents piliers.
 - 6) Un contrôle des tissus mous péri-implantaires, avec nettoyage des dents et des implants, polissage et fluoration.
 - 7) Un nettoyage et polissage des prothèses ;
 - 8) Un changement des pièces d'usure.

3.2.2. Protocole de maintenance des prothèses amovibles complètes supra-implantaires (PACIR)

A l'heure actuelle, il n'est pas possible de prévoir la fréquence des exigences de maintenance prothétique (113). Mais comme toute prothèse, les PACIR requièrent (36):

- Une conception visant à prévenir les complications en limitant les facteurs de risque (ce qui correspond aux recommandations énoncées précédemment),
- Une surveillance, pour contrôler l'état des pièces prothétiques,
- Un entretien, pour remplacer ou modifier les éléments pouvant engendrer des complications mécaniques,
- Et une réparation, pour corriger les complications.

La maintenance attendue pour les PACIR, c'est à dire la situation de succès prothétique, correspond à 2 remplacements des attachements (matrice ou patrice) durant la première année, et au maximum 5 remplacements des attachements et un rebasage durant les 5 premières années (72). Au-delà, le praticien doit considérer qu'il s'agit d'un échec.

Quel que soit le type d'attachement, la fréquence de rebasage nécessaire lors du suivi prothétique pour les prothèses amovibles complètes implanto-retenues varie entre 8 et 30% (72). Un rebasage est considéré comme nécessaire lorsque (114) :

- Une pression ferme sur la face occlusale révèle un manque d'espace vertical entre la base prothétique et les attachements ;
- Les piliers sont mobiles, ce qui indique un manque de stabilité dans le sens antéro-postérieur ;
- Le patient se plaint d'une accumulation d'aliments sous la base de la prothèse ;
- Une empreinte de l'intrados prothétique avec un matériau à empreinte non visqueux révèle une épaisseur supérieure à 1 mm.

Certains auteurs (5) recommandent d'effectuer un rebasage de la prothèse tous les 3 ans.

Le temps moyen avant la réfection complète de la prothèse est de $5,81 \pm 2,04$ ans (70). Après une dizaine d'années la nécessité de refaire la prothèse doit être considérée comme un succès surtout si la maintenance est restée dans les limites de celle attendue (5,36).

Un protocole de maintenance prothétique annuel peut être proposé pour les PACIR (Figure 31) (5) :

- 1) Avant dépose de la prothèse, un contrôle de la stabilité (Figure 31A) : en appuyant sur les faces occlusales à la recherche d'une bascule
- 2) Lors de la dépose de la prothèse : un contrôle de la rétention des attachements : en cas de rétention insuffisante, il est impératif de procéder au remplacement de la partie rétentive de la partie femelle, comme les gaines en nylon des attachements de type Locator® (Figure 21).
- 3) Un contrôle clinique des implants, des attachements et de la prothèse (Figure 31B) comprenant :
 - La recherche de douleurs spontanées ou provoquées ;
 - Un examen des tissus mous péri-implantaire : couleur, aspect, présence d'inflammation, sondage à la recherche d'une perte d'attache, pouvant traduire une complication mécanique ;
 - Un examen clinique des attachements : contrôle de l'usure des attachements (gaines en nylons, cavaliers, parties mâles), de l'absence de fracture d'une pièce, du serrage et de l'absence de mobilité des parties mâles ;

- Un examen de la prothèse : recherche de facettes d'usure des dents prothétiques, contrôle de l'absence de fêlures, de fractures... et nettoyage et polissage de la prothèse
 - Un contrôle de l'hygiène et de l'accès à l'hygiène.
- 4) Un contrôle de l'adaptation de la prothèse par rapport aux tissus mous, si la prothèse est instable lors de l'étape (1) : en réalisant une empreinte de l'intrados prothétique avec un matériau de diagnostic (Fit Checker, GC® ; Dislosing Wax, Kerr®) ; si l'espace est supérieur à 1 mm, un rebasage doit être envisagé ;
 - 5) Un contrôle radiographique : contrôle du niveau osseux péri-implantaire ;
 - 6) Un contrôle de l'occlusion statique et dynamique : une occlusion bilatérale équilibrée doit être recherchée
 - 7) Si cela est nécessaire : un changement des pièces d'usure ou un rebasage doit être envisagé

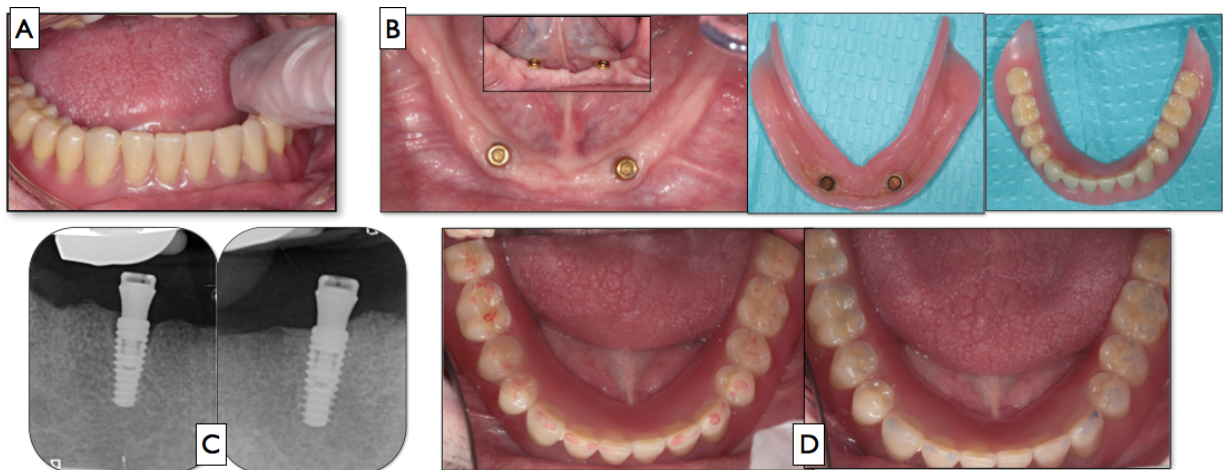
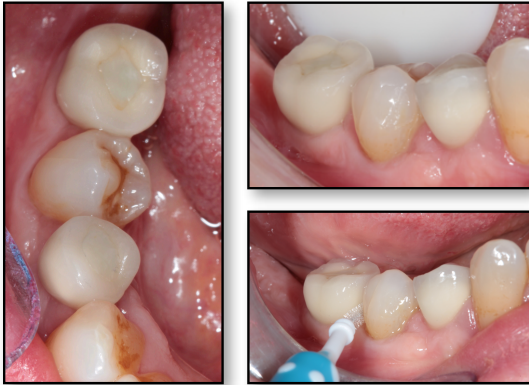

Figure 31 : Etapes de la maintenance d'une prothèse amovible complète supra-implantaire (PACIR) : contrôle de la stabilité (A), contrôle clinique des implants, des attachements et de la prothèse (B), contrôle radiographique (C), contrôle de l'occlusion (Photographies : Dr D. Draï et Dr C. Mansuy).

Ces protocoles de maintenance permettront d'assurer la pérennité des restaurations prothétiques. Il est donc primordial d'informer le patient dès le début du traitement de l'importance de l'entretien individuel ou professionnel de ses prothèses et implants, afin de prévenir la survenue de complications biologiques ou mécaniques.

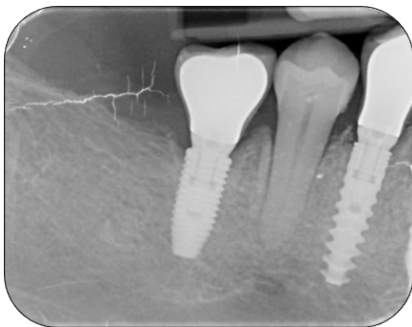
PROTOCOLE DE MAINTENANCE DES PROTHÈSES FIXES IMPLANTO-PORTÉES, UNITAIRES OU PLURALES

1) Contrôle clinique



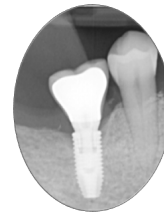- Recherche de **douleurs** spontanées et/ou provoquées
- Examen des **tissus mous péri-implantaires** : couleur, aspect, inflammation
- Examen des **prothèses implantaire**s : mobilités prothétiques, points de contact proximaux, facettes d'usure, éclats de céramique
- Contrôle de l'**accès à l'hygiène**

2) Contrôle radiographique



Contrôle de :

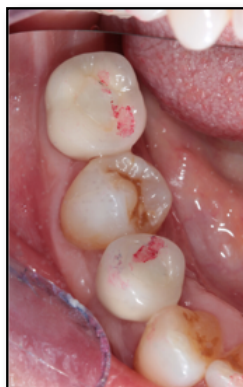- Adaptation prothétique
- Niveau osseux : comparaison avec les radiographies précédentes



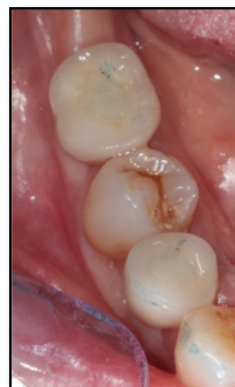3) Contrôle de l'occlusion :

Selon le concept occlusal choisi, en fonction de la localisation de la prothèse implantaire, de son étendue et de la nature de l'arcade antagoniste

Occlusion statique

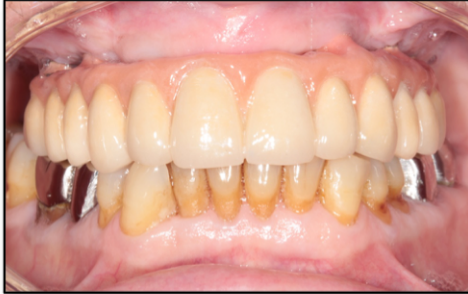

Occlusion dynamique :
absence de prématurité

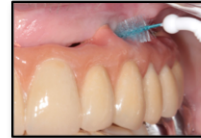

PROTOCOLE DE MAINTENANCE DES PROTHÈSES COMPLÈTES FIXES IMPLANTO-PORTÉES, SANS DÉPOSE DE LA PROTHÈSE

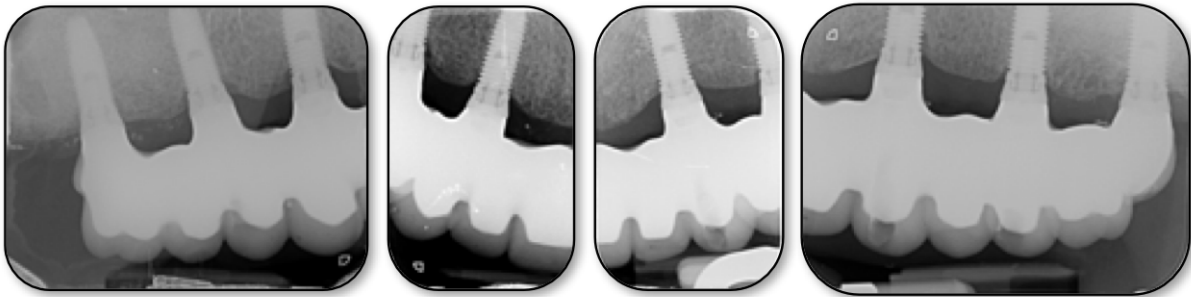
1) Contrôle clinique



- Recherche de **douleurs** spontanées et/ou provoquées
- Examen des **tissus mous péri-implantaires** : couleur, aspect, inflammation
- Examen des **prothèses implantaires** : mobilités prothétiques, matériau d'obturation des puits, facettes d'usure, fracture de matériau cosmétique
- Contrôle de l'accès à l'hygiène →

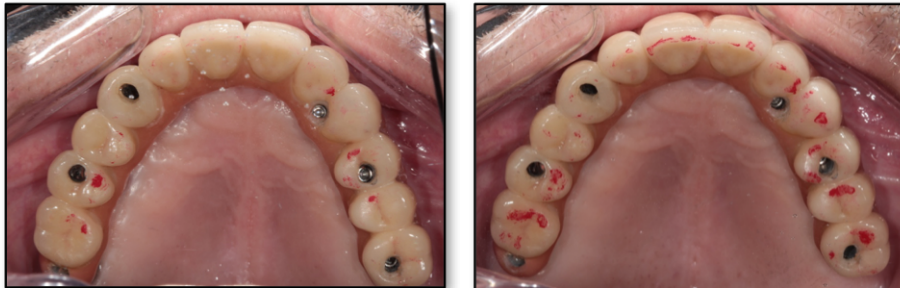

2) Contrôle radiographique : adaptation prothétique et niveau osseux



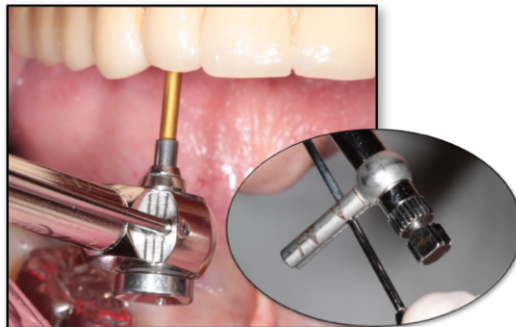
3) Contrôle de l'occlusion : occlusion statique et dynamique

Selon le concept occlusal choisi, en fonction de la nature de l'arcade antagoniste



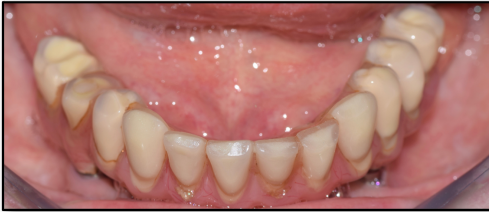4) Contrôle du vissage

Tous les 3 ans, à l'aide de la clé dynamométrique et selon les recommandations du fabricant. En présence d'un dévissage, il est recommandé de remplacer les vis usagées par des vis neuves



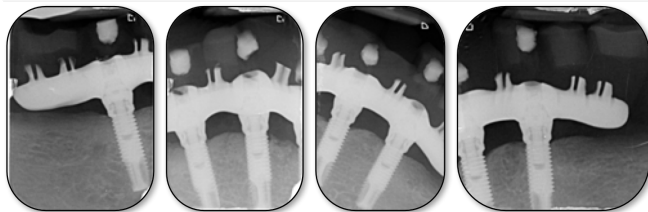
PROTOCOLE DE MAINTENANCE DES PROTHÈSES COMPLÈTES FIXES IMPLANTO-PORTÉES, AVEC DÉPOSE DE LA PROTHÈSE

1) Contrôle clinique



- Recherche de douleurs spontanées et/ou provoquées
- Examen des tissus mous péri-implantaires
- Examen des prothèses implantaires : mobilité prothétique, matériau d'obturation des puits, facettes d'usure, fracture cosmétique

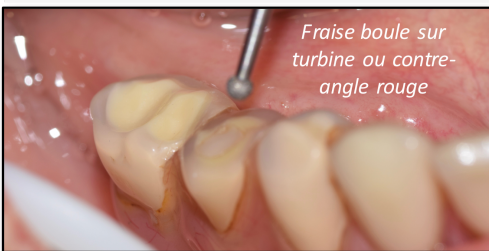2) Contrôle radiographique



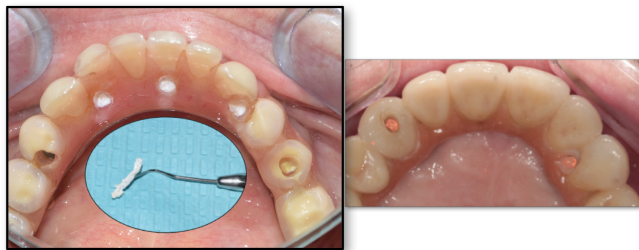
Contrôle radiographique :

- De l'adaptation de l'armature sur les piliers implantaires
- Du niveau osseux

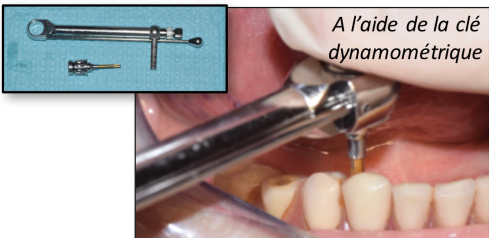
3) Dépôt du matériau d'obturation des puits d'accès (résine composite)



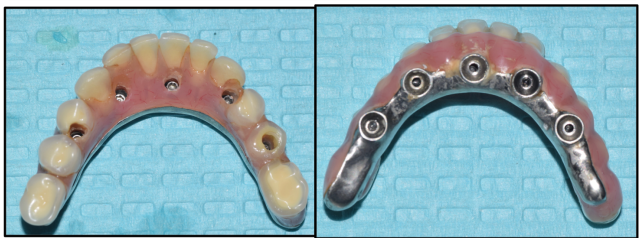
4) Retrait du matériau de protection des vis de prothèse (PTFE* ou gutta percha)



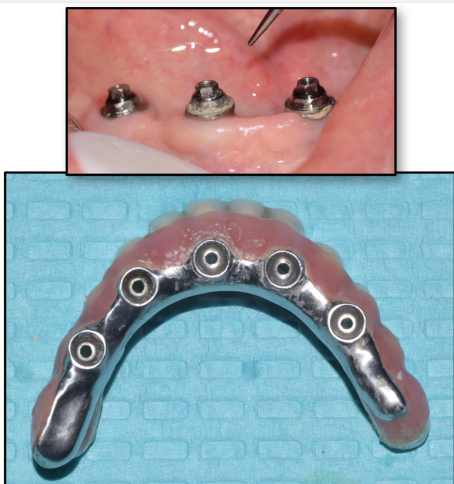
5) Dévissage des vis de prothèse



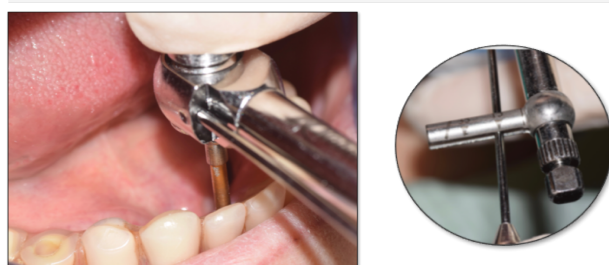
6) Dépôt de la prothèse



7) Nettoyage des piliers et de la prothèse



8) Remise en place de la prothèse



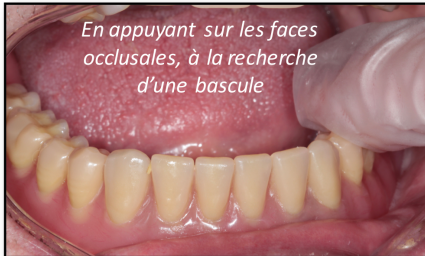- Contrôle du couple de serrage à l'aide de la clé dynamométrique, selon les recommandations du fabricant
- Protection des têtes de vis (PTFE ou gutta percha)
- Obturation des puits d'accès (résine composite)
- Contrôle de l'occlusion : selon le concept occlusal choisi, en fonction de la nature de l'arcade antagoniste

*Polytétrafluoroéthylène

PROTOCOLE DE MAINTENANCE DES PROTHÈSES AMOVIBLES COMPLÈTES SUR IMPLANTS (PACIR)

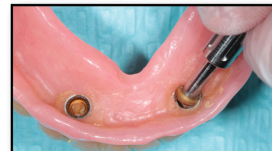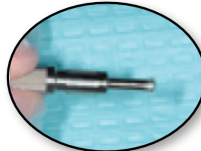
1) Contrôle de la stabilité

avant la dépose de la prothèse

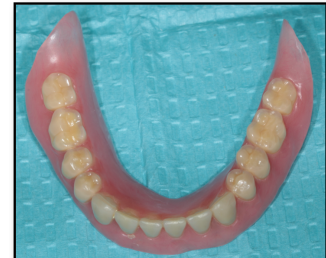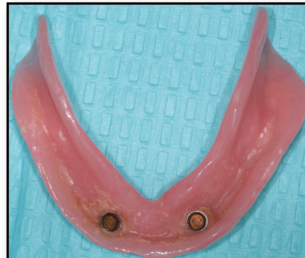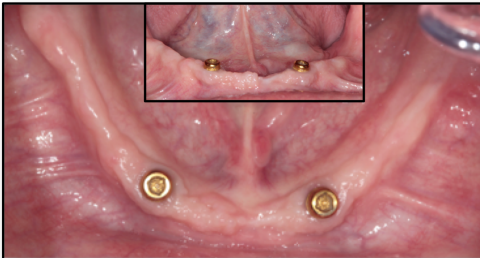


2) Dépose de la prothèse : contrôle de la rétention des attachements

En cas de rétention insuffisante, il est nécessaire de procéder au remplacement de la partie rétentive de la partie femelle



3) Contrôle clinique des implants, des attachements, de la prothèse



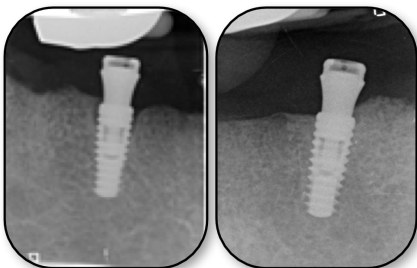
- Recherche de douleurs spontanées et/ou provoquées
- Examen des tissus mous péri-implantaires
- Examen des parties mâles des attachements : contrôle de l'usure, du serrage, de l'absence de mobilité ou de fracture
- Contrôle de l'hygiène

- Examen des parties femelles des attachements : contrôle de l'usure, de l'absence de fracture
- Examen de la prothèse: recherche de facette d'usure des dents prothétiques, contrôle de l'absence de fêlure ou de fracture de des dents ou de la base prothétique
- Contrôle de l'hygiène

⇒ Nettoyage et polissage de la prothèse

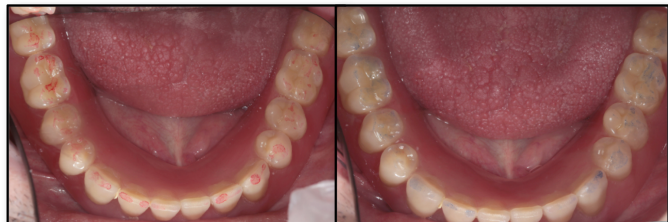4) Contrôle radiographique

Contrôle de l'adaptation des attachements sur les implants et du niveau osseux péri-implantaire



5) Contrôle de l'occlusion :

Occlusion statique et dynamique : Occlusion bilatéralement équilibrée



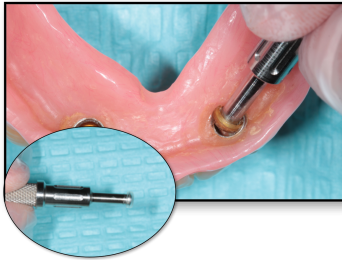
⇒ Si nécessaire : changement des pièces, rebasage

PROTOCOLE DE REMPLACEMENT DES GAINES DES ATTACHEMENTS DE TYPE LOCATOR®

En cas d'usure des gaines des attachements de type Locator®, il est nécessaire de les retirer et les remplacer par des gaines neuves à l'aide du tournevis spécifique

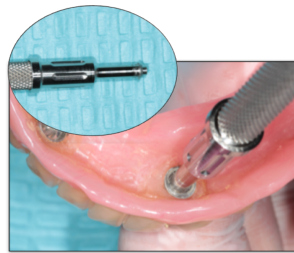


1/ Retrait de la gaine en nylon usée



Insérer la pointe de l'outil (partie « préhension ») au fond de la gaine, puis incliner l'outil afin que le bord l'extrémité de l'outil saisisse la gaine et la sorte du capuchon de la prothèse

2/ Mise en place de la gaine neuve



Utiliser l'extrémité « insertion » de l'outil pour mettre la gaine neuve dans la prothèse : une fois la gaine en place, serrer l'outil dans le sens des aiguilles d'une montre pour activer le goujon de retrait et désinsérer l'outil

Conclusion

La maintenance fait partie intégrante du traitement implantaire : elle est obligatoire puisqu'elle permet d'anticiper la survenue de complications biologiques ou mécaniques. Dès l'élaboration du plan de traitement, le praticien doit prévenir le patient de la nécessité d'un suivi régulier afin qu'il ne perçoive pas cela comme un échec de son traitement.

Au cours de ces séances de maintenance, il convient au praticien d'enseigner et d'éduquer son patient à l'entretien quotidien de sa réhabilitation prothétique, mais également de remplacer ou modifier les éléments susceptibles de provoquer un incident technique. Les rendez-vous de maintenance ont pour but d'assurer la pérennité des restaurations prothétiques.

Le chirurgien-dentiste doit adapter les séances de maintenance en fonction du type de prothèse implantaire. En effet, les besoins en maintenance sont plus importants pour les prothèses amovibles supra-implantaires par rapport aux les prothèses fixées sur implants. Ce travail de thèse a permis de proposer des recommandations de préventions des complications et des protocoles cliniques de maintenance annuels pour chaque type de prothèse implantaire, fixe ou amovible.

Cependant, la maintenance seule ne permettra pas de corriger des erreurs de positionnement des implants ou de conception prothétique. D'un point de vue chirurgical, avant le choix d'une thérapeutique implantaire, il est primordial de réaliser une planification pré-implantaire (choix de la position des implants, de leur angulation, de leurs dimensions...) afin d'éviter la survenue de complications lors de la conception de la prothèse. D'un point de vue prothétique, certaines recommandations de prévention comme le réglage de l'occlusion en fonction du type de prothèse ou le port de gouttière de protection nocturne, permettent de préserver l'intégrité des prothèses dans le temps. Cependant, malgré une maintenance régulière, une prothèse mal conçue restera source de problèmes.

Bibliographie

1. Brånemark PI, Adell R, Breine U, Hansson BO, Lindström J, Ohlsson A. Intra-osseous anchorage of dental prostheses. I. Experimental studies. *Scand J Plast Reconstr Surg.* 1969;3(2):81-100.
2. Ülkü SZ, Acun Kaya F, Uysal E, Gulsun B. Clinical Evaluation of Complications in Implant-Supported Dentures: A 4-Year Retrospective Study. *Med Sci Monit.* 27 déc 2017;23:6137-43.
3. Berglundh T, Persson L, Klinge B. A systematic review of the incidence of biological and technical complications in implant dentistry reported in prospective longitudinal studies of at least 5 years. *J Clin Periodontol.* 2002;29(s3):197-212.
4. A. Antezack, M. Pignoly, V. Monnet-Corti. Maintien de la santé péri-implantaire. In: Tavitian P, Prothèses supra-implantaires: données et conceptions actuelles. Malakoff, France: Éditions CdP; 2017. p. 205-14.
5. M. Postaire, T. De Murat, Q. Huart, M. Daas. Maintenance prothétique en implantologie orale. In: Tavitian P, Prothèses supra-implantaires: données et conceptions actuelles. Malakoff, France: Éditions CdP; 2017. p. 215 à 234.
6. Lopez. Gestion d'un édentement unitaire du secteur antérieur par l'utilisation des bridges collés cantilever [Thèse d'exercice]. université Toulouse III; 2018.
7. Walton TR. An Up-to-15-Year Comparison of the Survival and Complication Burden of Three-Unit Tooth-Supported Fixed Dental Prostheses and Implant-Supported Single Crowns. *Int J Oral Maxillofac Implants.* juill 2015;30(4):851-61.
8. Arunyanak SP, Pollini A, Ntounis A, Morton D. Clinician assessments and patient perspectives of single-tooth implant restorations in the esthetic zone of the maxilla: A systematic review. *J Prosthet Dent.* 1 juill 2017;118(1):10-7.
9. de Kok P, Kleverlaan CJ, de Jager N, Kuijs R, Feilzer AJ. Mechanical performance of implant-supported posterior crowns. *J Prosthet Dent.* 1 juill 2015;114(1):59-66.
10. Pjetursson BE, Brägger U, Lang NP, Zwahlen M. Comparison of survival and complication rates of tooth-supported fixed dental prostheses (FDPs) and implant-supported FDPs and single crowns (SCs). *Clin Oral Implants Res.* 2 juin 2007;18:97-113.
11. Meyer G, Fanghänel J, Proff P. Morphofunctional aspects of dental implants. *Ann Anat - Anat Anz.* mars 2012;194(2):190-4.
12. Gaultier F., Gogly B. La muqueuse péri-implantaire. In: Parodontologie et dentisterie implantaire Bouchard P, Frémont M, Sanz M. Bouchard. Paris: Lavoisier Médecine Sciences; 2014. p. 54 à 59. (Odontologie; vol. 1).
13. Donini LM, Poggiogalle E, Piredda M, Pinto A, Barbagallo M, Cucinotta D, et al. Anorexia and Eating Patterns in the Elderly. *PLOS ONE.* 2 mai 2013;8(5):e63539.
14. Gonçalves TMSV, Campos CH, Rodrigues Garcia RCM. Mastication and jaw motion of partially edentulous patients are affected by different implant-based prostheses. *J Oral*

Rehabil. juill 2014;41(7):507-14.

15. Postaire M, Daas K, Rignon-Bret C. Les prothèses fixées implantoportées. In: Prothèses et implants pour l'édenté complet mandibulaire. Paris, France; 2006. p. 71-105.
16. Turkyilmaz I, Company AM, McGlumphy EA. Should edentulous patients be constrained to removable complete dentures? The use of dental implants to improve the quality of life for edentulous patients. *Gerodontology*. mars 2010;27(1):3-10.
17. M. Daas, K. Dada, M. Postaire. Prothèse totale fixée implanto-portée: options thérapeutiques en fonction du stade de résorption. In: Prothèses supra implantaires, Données et conceptions actuelles. CdP. 2017. p. 132 à 144.
18. P. Limbour, J. Perrin, Y. Gastard, H. Plard. Quelles stratégies implanto-prothétiques chez l'édenté complet ? *J Parodontol Implantol Orale*. 08 2017;37:75-90.
19. Brånemark PI, Svensson B, van Steenberghe D. Ten-year survival rates of fixed prostheses on four or six implants ad modum Brånemark in full edentulism. *Clin Oral Implants Res*. déc 1995;6(4):227-31.
20. K. Dada, M. Daas. Les différentes prothèses. In: Esthétique et implants pour l'édenté complet maxillaire. Quintessence International. 2011. p. 178-225.
21. Krekmanov L, Kahn M, Rangert B, Lindström H. Tilting of Posterior Mandibular and Maxillary Implants for Improved Prosthesis Support. 2000;11.
22. Bellini CM, Romeo D, Galbusera F, Agliardi E, Pietrabissa R, Zampelis A, et al. A Finite Element Analysis of Tilted Versus Nontilted Implant Configurations in the Edentulous Maxilla. *Int J Prosthodont*. mars 2009;22(2):155-7.
23. Desjardins RP. Prosthesis Design for Osseointegrated Implants in the Edentulous Maxilla. *Int J Oral Maxillofac Implants*. Fall 1992;7(3):51-66.
24. Bedrossian E, Sullivan RM, Fortin Y, Malo P, Indresano T. Fixed-Prosthetic Implant Restoration of the Edentulous Maxilla: A Systematic Pretreatment Evaluation Method. *J Oral Maxillofac Surg*. 1 janv 2008;66(1):112-22.
25. Le Gac O, Armand S. Couronnes vissées versus couronnes scellées : implications biologiques et mécaniques. In: Tavitian P, Prothèses supra-implantaires: données et conceptions actuelles. Malakoff, France: Éditions CdP; 2017. p. 87-98.
26. Noharet R, Viennot S. La prothèse unitaire et plurale du secteur antérieur. In: Tavitian P, Prothèses supra-implantaires: données et conceptions actuelles. Malakoff, France: Éditions CdP; 2017. p. 111-30.
27. CHEE winston. Cement retained restorations in implant dentistry. *JPIO*. 17 janv 2013;32(2):113 à 119.
28. R. Sarkis, H. Antoun, T. Nguyen, P. Missika. Précision et contrôle du maître modèle en implantologie: prévenir l'échec. *Alternatives*. 2004;24:63-70.
29. Bondil X, Feuillet D, Exbrayat P, Rodier P. Sceller ou transvisser la prothèse implantaire unitaire : proposition d'arbre décisionnel. *Implant*. 2017;23:125-35.
30. J. Liberman, P. Missika. screw retained versus cemented implant supported restorations. *J Parodontol Implantol Orale*. 28 août 2017;36(4):279-92.
31. Vigolo P, Mutinelli S, Givani A, Stellini E. Cemented versus screw-retained implant-

- supported single-tooth crowns: a 10-year randomised controlled trial. *Eur J Oral Implantol.* 1 déc 2012;5:355-64.
32. Sailer I, Mühlemann S, Zwahlen M, Hämmerle CHF, Schneider D. Cemented and screw-retained implant reconstructions: a systematic review of the survival and complication rates. *Clin Oral Implants Res.* oct 2012;23 Suppl 6:163-201.
33. Ma S, Fenton A. Screw- versus cement-retained implant prostheses: a systematic review of prosthodontic maintenance and complications. *Int J Prosthodont.* avr 2015;28(2):127-45.
34. S. Baixe, O. Etienne, C. Taddei-Gross. prothèse partielle amovible supra-implantaire. *EMC.* 9 juill 2019;14(4).
35. Rignon-Bret C. Prothèse supra-implantaire. La solution au problème de l'édentement. *TITANE.* déc 2010;7(4):246-8.
36. Postaire M, Daas M. Prothèse adjointe complète supra-implantaire à complément de rétention. *EMC - Médecine buccale.* 12 oct 2018;
37. G. Stephan, C. Mense, P.Tavitian. prothèse amovible complète supra-implantaire. In: *Prothèses supra-implantaires données et conceptions actuelles.* CdP. 2017. p. 147-64. (JPIO).
38. Bortolini S, Natali A, Franchi M, Coggiola A, Consolo U. Implant-Retained Removable Partial Dentures: An 8-Year Retrospective Study: Implant-Retained RPD. *J Prosthodont.* avr 2011;20(3):168-72.
39. Mitrani R, Brudvik JS, Phillips KM. Posterior Implants for Distal Extension Removable Prostheses: A Retrospective Study. *Int J Periodontics Restorative Dent.* août 2003;23(4):352-9.
40. The McGill Consensus Statement on Overdentures. *Gerodontology.* juill 2002;19(1):3-4.
41. Brennan M, Houston F, O'Sullivan M, O'Connell B. Patient Satisfaction and Oral Health-Related Quality of Life Outcomes of Implant Overdentures and Fixed Complete Dentures. *Int J Oral Maxillofac Implants.* août 2010;25(4):791-800.
42. Stoumpis C, Kohal R -J. To splint or not to splint oral implants in the implant-supported overdenture therapy? A systematic literature review. *J Oral Rehabil.* nov 2011;38(11):857-69.
43. S. Borgis, P. Tavitian. prothèse amovible partielle et implants. In: *prothèses supra-implantaires données et conceptions actuelles.* CdP. 2017. p. 235-53. (JPIO).
44. Ellis JS, Burawi G, Walls A, Thomason JM. Patient satisfaction with two designs of implant supported removable overdentures; ball attachment and magnets. *Clin Oral Implants Res.* nov 2009;20(11):1293-8.
45. Leão RS, Moraes SLD, Vasconcelos BCE, Lemos C a. A, Pellizzer EP. Splinted and unsplinted overdenture attachment systems: A systematic review and meta-analysis. *J Oral Rehabil.* août 2018;45(8):647-56.
46. Pjetursson BE, Thoma D, Jung R, Zwahlen M, Zembic A. A systematic review of the survival and complication rates of implant-supported fixed dental prostheses (FDPs) after a mean observation period of at least 5 years. *Clin Oral Implants Res.* 3 oct 2012;23:22-38.

47. Gealh WC, Mazzo V, Barbi F, Camarini ET. Osseointegrated Implant Fracture: Causes and Treatment. *J Oral Implantol.* août 2011;37(4):499-503.
48. Chichou A, Diss A. Les complications prothétiques en prothèse fixe supra-implantaire. *Fil Dent.* 2012;(76):26-34.
49. Rangert B, Krogh PHJ, Langer B, Van Roekel N. Bending Overload and Implant Fracture: A Retrospective Clinical Analysis. *Int J Oral Maxillofac Implants.* 5 juin 1995;10(3):136-51.
50. Goiato MC. Dental Implant Fractures – Aetiology, Treatment and Case Report. *J Clin Diagn Res* [Internet]. 2014 [cité 17 nov 2019]; Disponible sur: http://www.jcdr.net/article_fulltext.asp?issn=0973-709x&year=2014&volume=8&issue=3&page=300&issn=0973-709x&id=4158
51. Balshi TJ. An Analysis and Management of Fractured Implants: A Clinical Report. *Int J Oral Maxillofac Implants.* sept 1996;11(5):660-6.
52. Sailer I, Philipp A, Zembic A, Pjetursson BE, Hämmerle CHF, Zwahlen M. A systematic review of the performance of ceramic and metal implant abutments supporting fixed implant reconstructions. *Clin Oral Implants Res.* 2 août 2009;20:4-31.
53. E. Jung R, Zembic A, Pjetursson BE, Zwahlen M, S. Thoma D. Systematic review of the survival rate and the incidence of biological, technical, and aesthetic complications of single crowns on implants reported in longitudinal studies with a mean follow-up of 5 years. *Clin Oral Implants Res.* 3 oct 2012;23:2-21.
54. Bozini T, Petridis H, Tzanas K, Garefis P. A Meta-Analysis of Prosthodontic Complication Rates of Implant-Supported Fixed Dental Prostheses in Edentulous Patients After an Observation Period of at Least 5 Years. *Int J Oral Maxillofac Implants.* avr 2011;26(2):304-18.
55. Satterthwaite J, Rickman L. Retrieval of a fractured abutment screw thread from an implant: a case report. *Br Dent J.* 23 févr 2008;204(4):177-80.
56. Fillion M, Jakubowicz-Kohen B. Gestion des complications en prothèse supra-implantaire. *Fil Dent.* 2010;(56):50-4.
57. Rainville L, Dubois M, Émond C, St-Georges A, Durand R, Boudrias P. Vis de pilier fracturées : analyse de la problématique et techniques de récupération. *J Ordre Dent Qué.* nov 2012;49(5):6.
58. Truninger TC, Stawarczyk B, Leutert CR, Sailer TR, Hämmerle CHF, Sailer I. Bending moments of zirconia and titanium abutments with internal and external implant-abutment connections after aging and chewing simulation. *Clin Oral Implants Res.* janv 2012;23(1):12-8.
59. Zembic A, Sunjai Kim, Zwahlen M, Kelly JR. Systematic Review of the Survival Rate and Incidence of Biologic, Technical, and Esthetic Complications of Single Implant Abutments Supporting Fixed Prostheses. *Int J Oral Maxillofac Implants.* 2 janv 2014;29:99-116.
60. Wittneben J, Buser D, Salvi GE, Bürgin W, Hicklin S, Brägger U. Complication and Failure Rates with Implant-Supported Fixed Dental Prostheses and Single Crowns: A 10-Year Retrospective Study. *Clin Implant Dent Relat Res.* juin 2014;16(3):356-64.

61. Papaspyridakos P, Chun-Jung Chen, Sung-Kiang Chuang, Weber H-P, Gallucci GO. A Systematic Review of Biologic and Technical Complications with Fixed Implant Rehabilitations for Edentulous Patients. *Int J Oral Maxillofac Implants.* janv 2012;27(1):102-10.
62. Chaar MS, Att W, Strub JR. Prosthetic outcome of cement-retained implant-supported fixed dental restorations: a systematic review. *J Oral Rehabil.* sept 2011;38(9):697-711.
63. Drago C, Howell K. Concepts for Designing and Fabricating Metal Implant Frameworks for Hybrid Implant Prostheses. *J Prosthodont.* juill 2012;21(5):413-24.
64. Fucci Wady A, Gustavo Paleari A, Pereira Queiroz T, Margonar R. Repair Technique for Fractured Implant-Supported Metal-Ceramic Restorations: A Clinical Report. *J Oral Implantol.* oct 2014;40(5):589-92.
65. Sailer I, Mühlemann S, Zwahlen M, Hämmerle CHF, Schneider D. Cemented and screw-retained implant reconstructions: a systematic review of the survival and complication rates. *Clin Oral Implants Res.* oct 2012;23 Suppl 6:163-201.
66. Jemt T, Book K, Karlsson S. Occlusal force and mandibular movements in patients with removable overdentures and fixed prostheses supported by implants in the maxilla. *Int J Oral Maxillofac Implants.* 1993;8(3):301-8.
67. S. Wolfart. Complications prothétiques. In: *La prothèse en implantologie Le patient au centre du traitement.* 2017. p. 411 à 438. (Quintessence publishing).
68. Goodacre CJ, Bernal G, Rungcharassaeng K, Kan JYK. Clinical complications with implants and implant prostheses. *J Prosthet Dent.* août 2003;90(2):121-32.
69. Gotfredsen K, Holm B. Implant-Supported Mandibular Overdentures Retained with Ball or Bar Attachments: A Randomized Prospective 5-Year Study. *Int J Prosthodont.* 3 avr 2000;13(2):125-30.
70. Mackie A, Lyons K, Thomson WM, Payne AGT. Mandibular Two-Implant Overdentures: Prosthodontic Maintenance Using Different Loading Protocols and Attachment Systems. *Int J Prosthodont.* sept 2011;24(5):405-16.
71. Naert I, Alsaadi G, van Steenberghe D, Quirynen M. A 10-year Randomized Clinical Trial on the Influence of Splinted and Unsplinted Oral Implants Retaining Mandibular Overdentures: Peri-implant Outcome. *Int J Oral Maxillofac Implants.* 9 oct 2004;19(5):695-702.
72. Payne AGT, Solomons YF. The Prosthodontic Maintenance Requirements of Mandibular Mucosa-and Implant-Supported Overdentures: A Review of the Literature. *Int J Prosthodont.* 5 juin 2000;13(3):238-45.
73. Gonda T, Jian Dong, Maeda Y. Stress Analysis of an Overdenture Using the Finite Element Method. *Int J Prosthodont.* juill 2013;26(4):340-2.
74. Monje A, Aranda L, Diaz KT, Alarcón MA, Bagramian RA, Wang HL, et al. Impact of Maintenance Therapy for the Prevention of Peri-implant Diseases: A Systematic Review and Meta-analysis. *J Dent Res.* avr 2016;95(4):372-9.
75. Ivanovski S, Lee R. Comparison of peri-implant and periodontal marginal soft tissues

in health and disease. *Periodontol* 2000. févr 2018;76(1):116-30.

76. Lang NP, Wilson TG, Corbet EF. Biological complications with dental implants: their prevention, diagnosis and treatment[sup Note]. *Clin Oral Implants Res.* sept 2000;11:146.
77. Renvert S, Hirooka H, Polyzois I, Kelekis-Cholakis A, Wang H-L. Diagnosis and non-surgical treatment of peri-implant diseases and maintenance care of patients with dental implants – Consensus report of working group 3. *Int Dent J.* 2019;69(S2):12-7.
78. Wolff L, Kim A, Nunn M, Bakdash B, Hinrichs J. Effectiveness of a sonic toothbrush in maintenance of dental implants. *J Clin Periodontol.* 1998;25(10):821-8.
79. Sreenivasan PK, Vered Y, Zini A, Mann J, Kolog H, Steinberg D, et al. A 6-month study of the effects of 0.3% triclosan/copolymer dentifrice on dental implants. *J Clin Periodontol.* 2011;38(1):33-42.
80. Jackson MA, Kellett M, Worthington HV, Clerehugh V. Comparison of Interdental Cleaning Methods: A Randomized Controlled Trial. *J Periodontol.* 1 août 2006;77(8):1421-9.
81. Magnuson B, Harsono M, Stark PC, Lyle D, Kugel G, Perry R. Comparison of the Effect of Two Interdental Cleaning Devices Around Implants on the Reduction of Bleeding: A 30-Day Randomized Clinical Trial. *Compend Contin Educ Dent* 15488578. 2 nov 2013;2-7.
82. Ciancio SG, Lauciello F, Shibly O, Vitello M, Mather M. The Effect of an Antiseptic Mouthrinse on Implant Maintenance: Plaque and Peri-Implant Gingival Tissues. *J Periodontol.* 1995;66(11):962-5.
83. Dikbas I, Koksal T, Calikkocaoglu S. Investigation of the Cleanliness of Dentures in a University Hospital. *Int J Prosthodont.* 5 juin 2006;19(3):294-8.
84. Cruz PC, Andrade IM de, Peracini A, Souza-Gugelmin MCM de, Silva-Lovato CH, Souza RF de, et al. The effectiveness of chemical denture cleansers and ultrasonic device in biofilm removal from complete dentures. *J Appl Oral Sci.* déc 2011;19(6):668-73.
85. Peracini A, Andrade IM de, Paranhos H de FO, Silva CHL da, Souza RF de. Behaviors and hygiene habits of complete denture wearers. *Braz Dent J.* 2010;21(3):247-52.
86. Karabuda C, Yaltrk M, Bayraktar M. A Clinical Comparison of Prosthetic Complications of Implant-Supported Overdentures With Different Attachment Systems. *Implant Dent.* mars 2008;17(1):74-81.
87. Chen S, Darby I. Dental implants: Maintenance, care and treatment of peri-implant infection. *Aust Dent J.* 2003;48(4):212-20.
88. Todescan S, Lavigne S, Kelekis-Cholakis A. Guidance for the Maintenance Care of Dental Implants: Clinical Review. *J Can Dent Assoc.* janv 2012;78:1-9.
89. Mengel R, Meer C, Flores-de-Jacoby L. The Treatment of Uncoated and Titanium Nitride-Coated Abutments with Different Instruments. *Int J Oral Maxillofac Implants.* 3 avr 2004;19(2):232-8.
90. Louropoulou A, Slot DE, Van der Weijden FA. Titanium surface alterations following the use of different mechanical instruments: a systematic review: Effect of mechanical means on implant surfaces. *Clin Oral Implants Res.* juin 2012;23(6):643-58.
91. P. Bidault, H. Martinez, P. Renault. la maintenance dans la thérapeutique implanto-prothétique. In: *Les implants : chirurgie et prothèse choix thérapeutique stratégique.* 2008.


92. Gulati M, Govila V, Anand V, Anand B. Implant Maintenance: A Clinical Update [Internet]. International Scholarly Research Notices. 2014 [cité 27 oct 2019]. Disponible sur: <https://www.hindawi.com/journals/isrn/2014/908534/>
93. Silverstein L, Kurtzman G. Oral hygiene and maintenance of dental implants. Dent Today. 1 avr 2006;25:70-5; quiz 75.
94. Mense C, Tavitian P. Imagerie et implants. Clinics. 2018;(39):45-50.
95. Byun S-J, Heo S-M, Ahn S-G, Chang M. Analysis of proximal contact loss between implant-supported fixed dental prostheses and adjacent teeth in relation to influential factors and effects. A cross-sectional study. Clin Oral Implants Res. 2015;26(6):709-14.
96. Greenstein G, Carpentieri J, Cavallaro J. Open contacts adjacent to dental implant restorations. J Am Dent Assoc. janv 2016;147(1):28-34.
97. Duyck J, Naert I, Rønold HJ, Ellingsen JE, Van Oosterwyck H, Vander Sloten J. The influence of static and dynamic loading on marginal bone reactions around osseointegrated implants: an animal experimental study. Clin Oral Implants Res. juin 2001;12(3):207-18.
98. Yuan JC-C, Sukotjo C. Occlusion for implant-supported fixed dental prostheses in partially edentulous patients: a literature review and current concepts. J Periodontal Implant Sci. 2013;43(2):51.
99. Winkler S, Ring K, Ring JD, Boberick KG. Implant Screw Mechanics and the Settling Effect: An Overview. :4.
100. Siamos G, Winkler S, Boberick KG. The Relationship Between Implant Preload and Screw Loosening on Implant-supported Prostheses. :7.
101. Sakaguchi RL, Borgersen SE. Nonlinear Contact Analysis of Preload in Dental Implant Screws. Int J Oral Maxillofac Implants. 5 juin 1995;10(3):152-65.
102. Walton TR. The Outcome of Implant-Supported Fixed Prostheses from the Prosthodontic Perspective: Proposal for a Classification Protocol. Int J Prosthodont. 11 déc 1998;11(6):595-601.
103. Jemt T. Failures and Complications in 391 Consecutively Inserted Fixed Prostheses Supported by Brånemark Implants in Edentulous Jaws: A Study of Treatment From the Time of Prosthesis Placement to the First Annual Checkup. Int J Oral Maxillofac Implants. Fall 1991;6(3):89-102.
104. Walton JN, MacEntee MI. Problems with prostheses on implants: A retrospective study. J Prosthet Dent. 1 mars 1994;71(3):283-8.
105. Attard NJ, Zarb GA, Laporte A. Long-Term Treatment Costs Associated with Implant-Supported Mandibular Prostheses in Edentulous Patients. Int J Prosthodont. 3 avr 2005;18(2):117-23.
106. Attard NJ, Xiaolin Wei, Laporte A, Zarb GA, Ungar WJ. A Cost Minimization Analysis of Implant Treatment in Mandibular Edentulous Patients. Int J Prosthodont. 5 juin 2003;16(3):271-6.
107. Härtel J, Pögl C, Henkel KO, Gundlach KK. Dental implants in alveolar cleft patients: a retrospective study. J Cranio-Maxillo-fac Surg Off Publ Eur Assoc Cranio-Maxillo-fac Surg. déc 1999;27(6):354-7.

108. Andreiotelli M, Att W, Strub J-R. Prosthodontic Complications with Implant Overdentures: A Systematic Literature Review. *Int J Prosthodont.* mai 2010;23(3):195-203.
109. Naert I, Gizani S, Vuylsteke M, Van Steenberghe D. A 5-year prospective randomized clinical trial on the influence of splinted and unsplinted oral implants retaining a mandibular overdenture: prosthetic aspects and patient satisfaction. *J Oral Rehabil.* mars 1999;26(3):195-202.
110. Naert IE, Hooghe M, Quirynen M, van Steenberghe D. The reliability of implant-retained hinging overdentures for the fully edentulous mandible An up to 9-year longitudinal study. *Clin Oral Investig.* 29 sept 1997;1(3):119-24.
111. Cordioli G, Majzoub Z, Castagna S. Mandibular overdentures anchored to single implants: A five-year prospective study. *J Prosthet Dent.* août 1997;78(2):159-65.
112. Nissan J, Oz-Ari B, Gross O, Ghelfan O, Chaushu G. Long-term prosthetic aftercare of direct vs. indirect attachment incorporation techniques to mandibular implant-supported overdenture. *Clin Oral Implants Res.* juin 2011;22(6):627-30.
113. Çehreli MC, Karasoy D, Kökat AM, Akça K, Eckert SE. Systematic Review of Prosthetic Maintenance Requirements for Implant-Supported Overdentures. *Int J Oral Maxillofac Implants.* janv 2010;25(1):163-80.
114. Payne AGT, Walton TR, Walton JN, Solomons YF. The Outcome of Implant Overdentures from a Prosthodontic Perspective: Proposal for a Classification Protocol. *Int J Prosthodont.* 1 févr 2001;14(1):27-32.

Tables des illustrations

Figure 1 : Propositions thérapeutiques envisageables dans le cas d'un édentement unitaire antérieur, classées de la plus conservatrice à la plus mutilante (d'après Lopez. (6)).....	2
Figure 2 : Comparaison du système d'attache d'une dent naturelle et d'un implant (d'après Bouchard et al. (12)	3
Figure 3 : Vue clinique d'un bridge « sur pilotis » maxillaire (Photographie : Dr C. Mansuy) ...	5
Figure 4: Vue clinique et radiologique d'un bridge « conventionnel » sur implants, au maxillaire (d'après Limbour et al. (18))	7
Figure 5: Représentation schématique de restaurations vissées (d'après Chee et al. (27)).....	7
Figure 6: Représentation schématique de restaurations scellées (d'après Chee et al. (27)) ...	8
Figure 7: Vue de l'intrados d'une prothèse amovible partielle supra-implantaire et vue de la situation clinique (d'après Baixe et al. (34))	9
Figure 8: Prothèse amovible complète implanto-retendue (PACIR) mandibulaire sur deux implants (attachements de type Locator®) (D'après Postaire et Daas (36))	11
Figure 9: Système d'attache de type boule (D'après Baixe et al. (34)).....	12
Figure 10: Système d'attache cylindrique (D'après Baixe et al. (34))	13
Figure 11: Système d'attache électromagnétique (D'après Baixe et al.) (34)	13
Figure 12: Vue de l'intrados d'une PACIR maxillaire et vue clinique du système d'attachement par barre sur 4 implants (Photographie : Dr C. Mansuy)	14
Figure 13: Radiographie montrant une fracture d'un implant en place d'une 46 (Photographie : Dr. C Mansuy)	15
Figure 14: Radiographie montrant une fracture de vis de pilier dans le corps d'un implant (D'après Tavitian et al. (5))	17
Figure 15: Trousse Neo Screw Remover de chez Neo-Biotech : vissage d'un cylindre de positionnement dans le filetage interne de l'implant et réalisation d'un canal au centre de la vis fracturée à l'aide d'un foret (D'après Rainville et al. (57))	18
Figure 16: Photographie montrant une fracture d'un pilier implantaire (D'après Truninger et al. (58))	19
Figure 17: Fracture de l'armature d'une prothèse complète mandibulaire sur implants (D'après Drago et al. (63))	21
Figure 18: Photographie intra-buccale montrant une fracture de céramique (D'après Wittneben et al. (60))	22
Figure 19 : Photographie montrant une fracture de l'incisive latérale maxillaire d'une prothèse complète fixée sur implant (D'après Tavitian et al. (5))	22
Figure 20 : Fracture et usure des dents prothétiques en résine sur un bridge complet implanto-porté mandibulaire avec fausse gencive (D'après Tavitian et al. (5))	23
Figure 21 : Photographie montrant le changement des gaines en nylon des attachements de type Locator® (Photographie : D. Draï et Dr C. Mansuy)	26
Figure 22 : Fracture d'une barre mandibulaire sur implants (D'après Tavitian et al. (5))	26

Figure 23 : Prothèse amovible complète implanto retenue avec châssis métallique (D'après Tavitian et al. (5)).....	28
Figure 24 : Nettoyage de l'intrados d'une prothèse complète fixe implanto-portée maxillaire avec fausse gencive, à l'aide d'une brosette interdendaire (Photographie : Dr C. Mansuy).....	31
Figure 25 : Nettoyage au niveau d'une barre supra-implantaire à l'aide d'une brosette interdendaire (D'après Tavitian et al. (4)).....	32
Figure 26 : Curette en téflon utilisée pour nettoyer la surface d'un pilier implantaire (D'après Bidault et al. (91))	33
Figure 27 : Radiographie illustrant la présence d'un « contact ouvert » en mésial d'un implant et la présence d'une carie en distal de la dent 36 (D'après Greenstein et al. (96))	36
Figure 28 : Les 3 étapes du protocole de maintenance annuel des prothèses fixes implantaires unitaires et plurale : contrôle clinique (A), contrôle radiologique (B) et contrôle occlusal (C) (Photographies : D. Draï et Dr C. Mansuy)	38
Figure 29 : Etapes du protocole de maintenance annuel des prothèses fixes implantaires complètes : contrôle clinique (A), contrôle radiologique (B) et contrôle occlusal (C). Tous les 3 ans, un contrôle du vissage (D) se rajoute à ce protocole. (Photographies : D. Draï et Dr C. Mansuy).	39
Figure 30 : Etapes de dépose d'une prothèse complète fixes implantaire : dépose du matériau d'obturation des puits (A), retrait du matériau de protection des vis (ici PTFE) (B), dévissage (C), dépose de la prothèse (D), nettoyage de la prothèse et des piliers (E), revissage de la prothèse (F) (Photographies : Dr C. Mansuy).	40
Figure 31 : Etapes de la maintenance d'une prothèse amovible complète supra-implantaire (PACIR) : contrôle de la stabilité (A), contrôle clinique des implants, des attachements et de la prothèse (B), contrôle radiographique (C), contrôle de l'occlusion (Photographies : Dr D. Draï et Dr C. Mansuy).	47
Tableau 1 : Résumé des différentes caractéristiques des attachements utilisés en implantologie (34,43)	14
Tableau 2 : Résumé des critères de choix des attachements (D'après Stephan et Mense (37), modifié)	43



SERMENT MEDICAL

En présence des Maîtres de cette Faculté, de mes chers condisciples, devant l'effigie d'HIPPOCRATE.

Je promets et je jure, d'être fidèle aux lois de l'honneur et de la probité dans l'exercice de la Médecine Dentaire.

Je donnerai mes soins à l'indigent et n'exigerai jamais un salaire au-dessus de mon travail, je ne participerai à aucun partage clandestin d'honoraires.

Je ne me laisserai pas influencer par la soif du gain ou la recherche de la gloire.

Admis dans l'intérieur des maisons, mes yeux ne verront pas ce qui s'y passe, ma langue taira les secrets qui me seront confiés et mon état ne servira pas à corrompre les mœurs ni à favoriser le crime.

Je ne permettrai pas que des considérations de religion, de nation, de race, de parti ou de classe sociale viennent s'interposer entre mon devoir et mon patient.

Même sous la menace, je n'admettrai pas de faire usage de mes connaissances médicales contre les lois de l'humanité.

J'informerai mes patients des décisions envisagées, de leurs raisons et de leurs conséquences. Je ne tromperai jamais leur confiance et n'exploiterai pas le pouvoir hérité des connaissances pour forcer les consciences.

Je préserverai l'indépendance nécessaire à l'accomplissement de ma mission. Je n'entreprendrai rien qui dépasse mes compétences. Je les entretiendrai et les perfectionnerai pour assurer au mieux les services qui me seront demandés.

Respectueux et reconnaissant envers mes Maîtres, je rendrai à leurs enfants l'instruction que j'ai reçue de leur père.

Que les hommes m'accordent leur estime si je suis fidèle à mes promesses. Que je sois déshonoré et méprisé de mes confrères si j'y manque.

DRAI Davys – Fiches pratiques sur la maintenance des prothèses implantaires fixes ou amovibles

Th. : Chir. dent. : Marseille : Aix –Marseille Université : 2020

Rubrique de classement : Odontologie prothétique

Résumé :

Les implants dentaires constituent une thérapeutique fiable pour le remplacement des dents manquantes : les prothèses implantaires, fixes ou amovibles, permettent de réhabiliter tous types d'édentements, tout en améliorant la qualité de vie des patients. Cependant, malgré des taux de succès élevés, des complications peuvent apparaître : elles sont d'ordre biologique ou mécanique. Pour prévenir ces complications et assurer la pérennité de ces restaurations prothétiques, des séances de maintenance doivent être organisées dès l'élaboration du plan de traitement. L'objectif de cette thèse est d'établir des fiches de protocole clinique pour la maintenance des différents types de prothèses implantaires, fixes ou amovibles, partielles ou complètes. Après analyse de la littérature, il n'existe pas de consensus strict sur la fréquence et le déroulement des séances de maintenance prothétique pour chaque type de prothèse implantaire. Mais ce travail a permis de proposer des recommandations de prévention des complications et des protocoles cliniques de maintenance annuels pour les prothèses implantaires fixes unitaires ou plurales, pour les prothèses implantaires fixes complètes et enfin pour les prothèses amovibles complètes implanto-retenues.

Mots clés : Maintenance, Implant dentaire, Prothèse implantaire fixée, Prothèse dentaire amovible, Complication prothétique

DRAI Davys – Practical sheets on the maintenance of fixed or removable implant prostheses

Abstract:

Dental implants are a reliable treatment for the replacement of missing teeth: implant prostheses, which are fixed or removable, can be used to rehabilitate all types of missing teeth, while improving the quality of life for patients. However, in spite of high success rates, complications can occur: they are biological or mechanical. To prevent these complications and to ensure the longevity of these prosthetic restorations, maintenance sessions must be organized as soon as the treatment plan is drawn up.

The aim of this thesis is to establish clinical protocol sheets for the maintenance of different types of implant prostheses, including fixed or removable, partial or complete restorations.

After a literature review, there is no strict consensus on the frequency and sequence of prosthetic maintenance sessions for each type of implant prosthetic. However, this work has enabled to propose some recommendations for the prevention of complications and annual clinical maintenance protocols for single or plural fixed implant prosthetics, for complete fixed implant prosthetics and finally for implant overdentures.

MeSH: Maintenance, Dental implant, Implant fixed prosthesis, Overdenture, Prosthodontic complication

Adresse de l'auteur : 12 rue Vallence Père Ruby 13008 Marseille