



HAL
open science

Alternatives aux sinus lifts : comblements sous sinusiens par biomatériaux collagéniques

Deborah Philippe

► **To cite this version:**

Deborah Philippe. Alternatives aux sinus lifts : comblements sous sinusiens par biomatériaux collagéniques. Sciences du Vivant [q-bio]. 2020. dumas-03196178

HAL Id: dumas-03196178

<https://dumas.ccsd.cnrs.fr/dumas-03196178>

Submitted on 12 Apr 2021

HAL is a multi-disciplinary open access archive for the deposit and dissemination of scientific research documents, whether they are published or not. The documents may come from teaching and research institutions in France or abroad, or from public or private research centers.

L'archive ouverte pluridisciplinaire **HAL**, est destinée au dépôt et à la diffusion de documents scientifiques de niveau recherche, publiés ou non, émanant des établissements d'enseignement et de recherche français ou étrangers, des laboratoires publics ou privés.



Distributed under a Creative Commons Attribution - NonCommercial - NoDerivatives 4.0
International License

UNIVERSITÉ DE PARIS

UFR D'ODONTOLOGIE - MONTROUGE

Année 2020

N° M032

THÈSE

POUR LE DIPLÔME D'ÉTAT DE DOCTEUR EN CHIRURGIE DENTAIRE

Présentée et soutenue publiquement le : 09 septembre 2020

Par

Deborah PHILIPPE

**Alternatives aux sinus lifts : comblements sous sinusiens par
biomatériaux collagéniques**

Dirigée par Docteur Tanguy Rouxel

JURY

M. le Professeur Benjamin Salmon

Président

Mme le Professeur Loredana Radoi

Assesseur

Mme le Docteur Françoise Tilotta

Assesseur

M. le Docteur Tanguy Rouxel

Assesseur

Mme le Docteur Martine Dame

Invité



Tableau des enseignants de l'UFR

DÉPARTEMENTS	DISCIPLINES	PROFESSEURS DES UNIVERSITÉS	MAÎTRES DE CONFÉRENCES
1. DÉVELOPPEMENT, CROISSANCE ET PRÉVENTION	ODONTOLOGIE PÉDIATRIQUE	Mme DAVIT-BÉAL Mme DURSUN Mme VITAL	M. COURSON Mme JEGAT Mme SMAIL-FAUGERON Mme VANDERZWALM
	ORTHOPÉDIE DENTO-FACIALE		Mme BENAHMED M. DUNGLAS Mme KAMOUN Mme LE NORCY
	PRÉVENTION, ÉPIDÉMIOLOGIE, ÉCONOMIE DE LA SANTÉ ET ODONTOLOGIE LÉGALE	Mme FOLLIGUET M. PIRNAY	Mme GERMA M. TAVERNIER
2. CHIRURGIE ORALE, PARODONTOLOGIE, BIOLOGIE ORALE	PARODONTOLOGIE	Mme COLOMBIER Mme GOSSET	M. BIOSSE DUPLAN M. GUEZ
	CHIRURGIE ORALE	M. MAMAN Mme RADOI	Mme EJEIL M. GAULTIER M. HADIDA M. MOREAU M. NGUYEN Mme TAÏHI
	BIOLOGIE ORALE	Mme CHAUSSAIN M. GOGLY Mme SÉGUIER Mme POLIARD	M. ARRETO Mme BARDET (MCF) Mme CHARDIN M. FERRE M. LE MAY
3. RÉHABILITATION ORALE	DENTISTERIE RESTAURATRICE ENDODONTIE	Mme BOUKPESSI Mme CHEMLA	Mme BERÈS Mme BESNAULT M. BONTE Mme COLLIGNON M. DECUP Mme GAUCHER
	PROTHÈSES	Mme WULFMAN	M. CHEYLAN M. DAAS M. DOT M. EID Mme FOUILLOUX-PATEY Mme GORIN M. RENAULT M. RIGNON-BRET M. TRAMBA
	FONCTION-DYSFONCTION, IMAGERIE, BIOMATÉRIEAUX	M. SALMON	M ATTAL Mme BENBELAID Mme BENOÎT A LA GUILLAUME (MCF) M. BOUTER M. CHARRIER M. CHERRUAU M. FLEITER Mme FRON CHABOUIS Mme MANGIONE Mme TILOTTA
	PROFESSEURS ÉMÉRITES	M. BÉRENHOLC Mme BRION M. LASFARGUES M. LAUTROU M. LEVY	M. PELLAT M. PIERRISNARD M. SAFFAR Mme WOLIKOW

Liste mise à jour le 04 novembre 2019

Remerciements

À M. le Professeur Benjamin Salmon

Docteur en Chirurgie dentaire

Spécialiste qualifié en Chirurgie orale

Docteur de l'Université Paris Descartes

Habilité à Diriger des Recherches

Professeur des Universités, UFR d'Odontologie - Montrouge

Praticien Hospitalier, Assistance Publique-Hôpitaux de Paris

Chef de service de l'hôpital Bretonneau

Qui me fait l'honneur d'être président de mon jury de thèse d'exercice. Je tiens à vous remercier pour la qualité des enseignements que vous avez dispensés à la faculté lors de mon cursus universitaire. J'espère que ce travail suscitera votre intérêt.

À Mme le Professeur Loredana Radoï

Docteur en Chirurgie dentaire

Spécialiste qualifiée en Chirurgie Orale

Ancien Interne des hôpitaux

Docteur de l'Université Paris-Sud

Habilitée à Diriger des Recherches

Professeur des Universités, UFR d'Odontologie - Montrouge

Praticien Hospitalier, Assistance Publique-Hôpitaux de Paris

Qui me fait l'honneur de faire partie de ce jury. Je vous remercie pour ces deux années d'enseignements et pour votre disponibilité à Louis Mourier lors des vacances de chirurgies orales. Je vous remercie également pour votre encadrement en tant que responsable d'année des DFASO1.

À Mme le Docteur Françoise Tilotta

Docteur en Chirurgie dentaire

Docteur de l'Université Paris Descartes

Maître de Conférences des Universités, UFR d'Odontologie - Montrouge

Praticien Hospitalier, Assistance Publique-Hôpitaux de Paris

Qui me fait l'honneur de faire partie de ce jury. Vos connaissances sont en effet bénéfiques et intéressantes pour compléter mon jury. J'espère que ce travail suscitera votre intérêt.

À M. le Docteur Tanguy Rouxel

Docteur en Chirurgie dentaire

Assistant Hospitalo-Universitaire, UFR d'Odontologie - Montrouge

Qui m'a fait l'honneur d'accepter de diriger ce travail de thèse. Je vous remercie pour ces deux années d'enseignements et d'accompagnement à Louis Mourier lors des vacances de chirurgies orales. Je vous remercie également pour votre disponibilité, votre aide et votre efficacité dans la rédaction de cette thèse. Enfin, je vous remercie pour votre gentillesse et votre humour qui a permis d'élaborer ce travail dans les conditions les plus favorables qui soient.

Mme le Docteur Martine Dame

Docteur en Chirurgie dentaire

Spécialiste qualifiée en Médecine bucco-dentaire

Attachée Hospitalière, UFR d'Odontologie – Montrouge

Qui me fait l'honneur d'être jury invité. Je vous remercie pour la gentillesse avec laquelle vous m'avez accompagnée cette année dans mes cas de prothèse et de chirurgie. J'admire votre passion pour ce métier ainsi que vos connaissances et votre expérience que vous partagez avec les étudiants.

Table des matières

INTRODUCTION	3
1 : LE SINUS MAXILLAIRE ET SES MATERIAUX DE COMPLEMENT	5
1.1 LE SINUS MAXILLAIRE	5
1.1.1. Anatomie osseuse.....	5
1.1.2. Eléments anatomiques	6
1.1.3. Vascularisation	6
1.1.4. Innervation	7
1.2 LA MEMBRANE SINUSIENNE.....	7
1.2.1 Histologie.....	7
1.2.2 Caractéristiques mécaniques.....	8
1.2.3 Epaisseur de la membrane sinusienne.....	8
1.2.4. Facteurs de variation de l'épaisseur	9
1.3. LES MATERIAUX DE COMPLEMENT	12
1.3.1 L'autogreffe	13
1.3.2 L'allogreffe.....	14
1.3.3 La xéno greffe.....	15
1.3.4 Les alloplastés.....	18
1.3.5 Le Plasma Riche en Fibrine	21
1.3.6 Le Plasma Riche en Plaquettes	22
1.3.7 Les greffes composites.....	24
2 : PROTOCOLE CLINIQUE	25
2.1. CONTEXTE	25
2.2. INTRODUCTION – APPORT DE LA LITTERATURE	25
2.3. REDACTION D'UN PROTOCOLE CLINIQUE	38
2.3.1 Paramètres à évaluer	38
2.3.2 Critère d'inclusion	38
2.3.3 Critères d'exclusion.....	38
2.3.4 Les modalités de recrutement	39
2.3.5 La faisabilité	39
2.3.6 Matériaux et méthodes.....	39
2.4. RESULTATS	41
2.5 DISCUSSION	42

CONCLUSION.....	47
BIBLIOGRAPHIE	48
TABLE DES FIGURES.....	53

Introduction

Lorsqu'un patient présente un édentement maxillaire postérieur partiel ou total, plusieurs possibilités de réhabilitation prothétiques s'offrent à lui.

En effet, selon le contexte clinique et médical du patient, le chirurgien-dentiste peut proposer au patient une solution amovible ou fixe, par bridge ou implants.

De plus en plus de patients sont demandeurs de réhabilitations prothétiques fixes implantoportées pour des raisons de confort, d'esthétique et de non-délabrement des dents adjacentes.

En outre, dans la région maxillaire postérieure sous sinusienne, une hauteur d'os de minimum 8 millimètres est requise pour la pose d'implants, malgré la résorption de l'os alvéolaire et la pneumatisation secondaire sinusienne.

Cependant, certains patients ne possèdent pas une hauteur osseuse suffisante à la mise en place d'implant¹.

C'est dans ce contexte, la technique de surélévation du plancher sinusien puis de comblement osseux ont été élaborés afin de créer une augmentation osseuse pré-implantaire.

En effet, en accédant à la membrane sinusienne par abord latéral ou crestal et en la séparant du cadre osseux du sinus maxillaire, cela permet de combler la cavité créée par des substituts osseux autogènes, allogènes, synthétiques ou xénogéniques.

En ce qui concerne le choix du biomatériau, différentes possibilités ont émergé depuis ces dernières décennies mais tous les biomatériaux ont pour propriétés communes d'être biocompatibles, ostéo-inducteurs, ostéo-conducteurs et ostéogéniques².

Cependant, la mise en place d'un matériau de comblement rajoute du temps opératoire, rallonge le temps de cicatrisation, augmente les risques de morbidités et représente un coût supplémentaire non négligeable pour le patient.

Parallèlement, les dispositifs médicaux tels que les éponges de collagène utilisées comme moyens hémostatiques locaux post-extractionnels et de préservation osseuse, ont pour qualité d'être biocompatibles, stériles et résorbables. Le collagène est issu de derme ou de tendons calcanéens

¹ Société française de chirurgie orale, « Information médicale : greffes sinus ».

² Société française d'ORL et de chirurgie de la face et du cou, « Consensus formalisé d'experts concernant : recommandations de bonnes pratiques de la SFORL lors des chirurgies implantaires en rapport avec le sinus maxillaire ».

d'origine animale (bovin, équin, porcin, derme de veau), qui sont purifiés et séchés. Le collagène s'utilise notamment comme alternative dans les greffes de tissus mous.

Il aurait comme propriété d'améliorer le recrutement cellulaire, d'éviter l'invagination des tissus mous, de stabiliser le caillot sanguin et éventuellement de délivrer des facteurs de croissance.³

Certains auteurs, comme Triplett RG et al en 2009, ont d'ailleurs utilisé les éponges de collagène dans les chirurgies de sinus lift, comme support de substituts allogène (Protéine rhBMP-2, protéine morphogénétique humaine recombinante) et des résultats satisfaisants ont été rapportés⁴.

Il serait alors intéressant d'étudier l'efficacité du collagène en tant que seul matériau de comblement lors d'une chirurgie d'élévation sinusienne.

Cette thèse rappellera l'anatomie du sinus maxillaire et de la membrane sinusienne puis discutera des matériaux de comblements sous sinusiens à la disposition du chirurgien implantogène.

Un protocole d'étude sera ensuite proposé pour étudier l'utilisation du collagène seul en tant que matériau de comblement par rapport à l'utilisation d'un matériaux osseux particulière en greffe sous sinusienne.

³ Blanchy, « Intérêt des éponges de collagène pour prévenir la résorption osseuse post-extractionnelle : revue systématique de la littérature ».

⁴ Triplett et al., « Pivotal, randomized, parallel evaluation of recombinant human bone morphogenetic protein-2/absorbable collagen sponge and autogenous bone graft for maxillary sinus floor augmentation ».

1 : Le sinus maxillaire et ses matériaux de comblement

1.1 Le sinus maxillaire

Le massif facial supérieur est principalement composé de deux os maxillaires qui sont des os volumineux mais très légers en raison de la présence d'une cavité pneumatique nommée sinus maxillaire, dont le volume s'étend de 4,5 cm³ à 35,2 cm³ avec un volume moyen de 15,0cm³. L'importance de la pneumatisation du sinus maxillaire est sous la dépendance de l'âge du patient, de son ethnologie, de facteurs individuels et de la perte des dents.⁵

1.1.1. Anatomie osseuse

Le sinus maxillaire présente la forme d'une pyramide quadrangulaire avec une base médiale et quatre faces : une face supérieure ou orbitaire, une face inférieure ou plancher sinusien en rapport avec les prémolaires et les molaires maxillaires, une face antérieure et une face postérieure. Le sommet est représenté par un prolongement se dirigeant vers le processus zygomatique du maxillaire.

Le plancher sinusien, chez le patient adulte, atteint son point le plus bas au niveau de la première molaire dont les apex font fréquemment saillie à l'intérieur du sinus, avec un ligament alvéolo-dentaire en rapport direct avec la membrane sinusienne. Suite à l'extraction d'une première molaire maxillaire, des digitations peuvent persister et mettre en péril le décollement de la membrane sinusienne.

Cet agencement anatomique explique les possibles communications bucco-sinusienne (CBS) et l'origine des sinusites d'origine dentaire ou parodontale. Autrement, les dents et la membrane sinusienne sont séparées d'une épaisseur osseuse d'hauteur variable.⁶

Lors de la pose d'implants dentaires, les faces concernées sont le plus souvent les faces supérieure et inférieure, et moins fréquemment la face postérieure⁷.

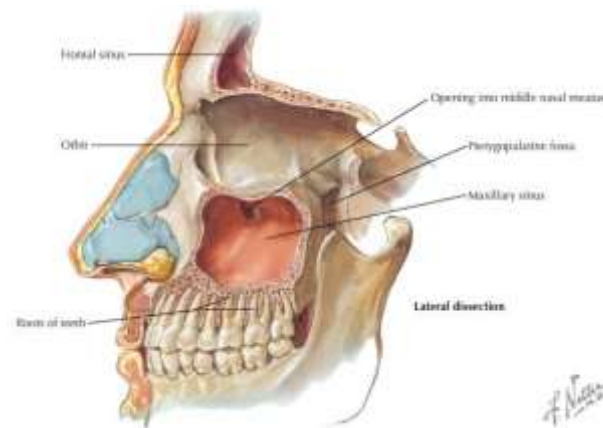
⁵ Antoun, *Les greffes de sinus en implantologie*.

⁶ Antoun.

⁷ Vacher, « Bases anatomiques de l'abord du sinus maxillaire pour l'implantologie ».

En implantologie dentaire, en fonction de la hauteur d'os résiduel, différentes techniques seront mises en oeuvre. En dessous de 8mm, il peut être nécessaire de réaliser un comblement sous sinusien soit par un volet osseux par abord antéro ou postéro- latéral du sinus soit par la technique de Summers c'est-à-dire par abord crestal lorsque l'os possède une épaisseur supérieure à 5mm⁸.

Figure 1 : Illustration du sinus maxillaire gauche en coupe sagittale



Source : Netter, *Atlas d'anatomie humaine*, 2007.

1.1.2. Eléments anatomiques

La paroi supérieure du sinus maxillaire est en rapport avec l'orbite et le pédicule vasculo-nerveux infra-orbitaire.

1.1.3. Vascolarisation

Le sinus maxillaire est vascularisé par l'artère maxillaire, branche de division terminale de l'artère carotide externe. Les branches de l'artère maxillaire, telles que l'artère infra-orbitaire et l'artère alvéolaire postérieure et supérieure vascularisent la partie latérale du sinus maxillaire. L'artère alvéolaire postérieure et supérieure irrigue les dents maxillaires et donne un rameau appelé artère alvéolo-antrale qui se glisse ensuite entre la membrane sinusienne et l'os. Le plancher sinusien vascularisé par des rameaux perforants de l'artère grande palatine. La partie supérieure du sinus voit sa vascularisation dépendre de l'artère infra-orbitaire. La base médiale du sinus est vascularisée par l'artère sphéno-palatine.

⁸ Antoun, *Les greffes de sinus en implantologie*.

Le sinus maxillaire est ensuite drainé par la veine faciale et les plexus veineux parotidiens.

Le drainage lymphatique s'effectue par des nœuds lymphatiques de différentes régions de la face telles que la région sub-mandibulaire ou encore la région rétro-pharyngienne, entre autres, avec une grande variation inter-individuelle⁹.

1.1.4. Innervation

Le sinus est innervé sensitivement par une branche du nerf maxillaire en antéro-latéral, le nerf infra-orbitaire. La partie postéro-latérale du sinus est innervée par le nerf alvéolaire postérieur et supérieur, issu du nerf maxillaire. Le plancher est innervé par le nerf grand palatin, et la face médiale par le nerf ptérygo-palatin¹⁰.

1.2 La membrane sinusienne

Les deux sinus maxillaires sont des cavités pneumatiques chacune tapissée par une membrane dite de Schneider ou membrane sinusienne.

1.2.1 Histologie

Cette membrane est une muqueuse respiratoire constituée d'un épithélium cylindrique, pseudo-stratifié, cilié qui siège sur une membrane basale. Ainsi, la membrane sinusienne est constituée du bas vers le haut par : des cellules basales, des cellules caliciformes et des cellules ciliées.

Les cellules basales peuvent se différencier en deux types de cellules : soit en cellules ciliées, soit en cellules caliciformes¹¹. Les cellules caliciformes ont pour propriétés de sécréter de la mucine et le mucus est ensuite déplacé par les cellules ciliées, battant à une fréquence de 60Hz¹² en direction de l'ostium qui draine les sécrétions vers la cavité nasale. Si le mucus et les débris ne peuvent être évacués correctement, alors le risque de sinusite est accru.

La fonction muco-ciliaire constitue alors la première ligne de défense contre les infections et est essentielle au maintien de l'homéostasie sinusienne. Cette fonction réclame beaucoup d'oxygène

⁹ Vacher.

¹⁰ Vacher.

¹¹ Insua et al., « Association of inflammatory status and maxillary sinus schneiderian membrane thickness ».

¹² Janner et al., « Characteristics and dimensions of the Schneiderian membrane : a radiographic analysis using cone beam computed tomography in patients referred for dental implant surgery in the posterior maxilla ».

pour son fonctionnement, et c'est notamment l'air de la cavité sinusienne qui est utilisé, faute de quantité suffisante dans la circulation sanguine.¹³

N'ayant qu'une seule couche d'épithélium, elle est ainsi identique mais plus fine et moins vascularisée que la membrane nasale, avec laquelle elle est en continuité. Ceci explique sa couleur grise à bleuâtre. Sous cet épithélium, s'organisent deux autres couches : une lamina propria constituée d'un tissu conjonctif superficiel et lâche puis d'une couche plus compacte. Dans cette couche, il est possible de retrouver des cellules de tissus conjonctifs, des faisceaux de collagènes et des fibres élastiques facilitant le décollement de la membrane sinusienne.

Dans ce tissu conjonctif, on y retrouve également des glandes muqueuses, séreuses et séro-muqueuses, dérivées de l'épithélium. Ensuite, vient une couche muco-périostée entre la couche la plus profonde la lamina propria et le périoste.¹⁴

1.2.2 Caractéristiques mécaniques

La membrane sinusienne a de plus des propriétés mécaniques bien spécifiques. Elle bénéficie d'une élasticité satisfaisante avec un intervalle allant de 31,5 % à 947 %, son module d'élasticité s'élève alors à 0,0058GPa et la force d'adhésion entre la membrane sinusienne et l'os est de 0,05N/mm, valeur relativement faible¹⁵.

Pour une membrane sinusienne d'une épaisseur de 1,005mm, la résistance à la traction est de 6,82N/mm², ce qui est peu et qui explique sa fragilité et la fréquence de sa perforation en peropératoire¹⁶.

1.2.3 Epaisseur de la membrane sinusienne

Selon les études d'analyse de CBCT, la membrane sinusienne possède une épaisseur de 0,16mm au minimum et de 34,61mm au maximum¹⁷, mais les valeurs médianes oscillent approximativement entre 0,52mm et 1,41mm ou entre 1,47mm et 2,92mm¹⁸.

¹³ Antoun, *Les greffes de sinus en implantologie*.

¹⁴ Antoun.

¹⁵ Insua et al., « Mechanical characteristics of the maxillary sinus Schneiderian membrane ex vivo ».

¹⁶ Zhai et al., « Non linear biomechanical characteristics of the schneiderian membrane : experimental study and numerical modeling ».

¹⁷ Janner et al., « Characteristics and dimensions of the Schneiderian membrane : a radiographic analysis using cone beam computed tomography in patients referred for dental implant surgery in the posterior maxilla ».

¹⁸ Ramanauskaite et al., « Effects of clinical local factors on thickness and morphology of Schneiderian membrane : aretrospective clinical study ».

Les zones dont l'épaisseur est la plus élevée se situent dans la partie médiane du sinus¹⁹. Le CBCT ne permettant pas de faire la différence entre les tissus mous et les accumulations liquidiennes, il est donc probable que les valeurs maximales soient dues à une accumulation de mucus dans le sinus, qui est variable selon les saisons. D'autant plus que, les patients fumeurs sont plus sujets aux pathologies rhinosinusiennes, ce qui implique qu'au CBCT la membrane sinusienne paraisse plus épaisse.²⁰

1.2.4. Facteurs de variation de l'épaisseur

Le sexe masculin²¹ et le biotype parodontal sont les deux seules variables génétiques qui ont tendance à augmenter les valeurs de l'épaisseur de la membrane sinusienne.

Sinon, des facteurs locaux et des facteurs patients-dépendants peuvent provoquer l'augmentation de l'épaisseur de la membrane sinusienne²².

1.2.4.1 Membrane sinusienne et état inflammatoire

Une association existe entre l'épaisseur de la membrane sinusienne et l'état inflammatoire du sinus. (Les pathologies les plus fréquentes sont la rhino-sinusite aïgue, la rhino-sinusite chronique, le pseudo-kyste, le kyste rétentif et le mucocèle).

La persistance d'une inflammation peut endommager l'épithélium de la membrane sinusienne en provoquant par exemple des changements métaplasiques, une perte de substance épithéliale comme une perte de cellules ciliées, une augmentation de cellules caliciformes induisant un dérèglement des fonctions de la membrane.

Dans cette situation, on peut observer un épaissement de la membrane basale, des fibroses et une plus grande quantité de fibres de collagène sont retrouvées dans la lamina propria ainsi qu'un infiltrat inflammatoire composé de cellules éosinophiles, neutrophiles et de plasmocytes. L'oedème crée va alors fréquemment obstruer le méat moyen et donc gêner la ventilation sinusienne²³.

¹⁹ Janner et al., « Characteristics and dimensions of the Schneiderian membrane : a radiographic analysis using cone beam computed tomography in patients referred for dental implant surgery in the posterior maxilla ».

²⁰ Ramanauskaite et al., « Effects of clinical local factors on thickness and morphology of Schneiderian membrane : a retrospective clinical study ».

²¹ Janner et al., « Characteristics and dimensions of the Schneiderian membrane : a radiographic analysis using cone beam computed tomography in patients referred for dental implant surgery in the posterior maxilla ».

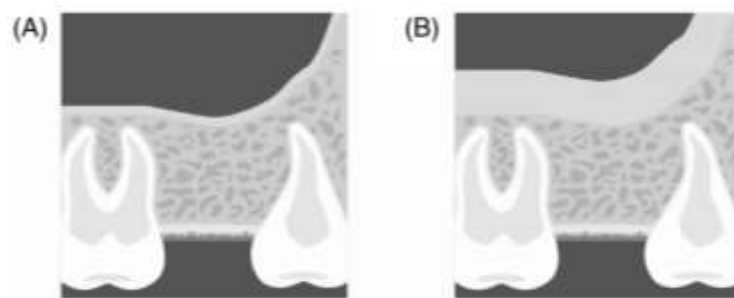
²² Ramanauskaite et al., « Effects of clinical local factors on thickness and morphology of Schneiderian membrane : a retrospective clinical study ».

²³ Insua et al., « Association of inflammatory status and maxillary sinus schneiderian membrane thickness ».

Des anomalies d'épaississement du sinus détectées par CBCT sont fréquentes (48 % des patients et 29 % des sinus) et représentent des facteurs de risque de perforation de membrane lors des sinus lift.

Sur un cone beam, la muqueuse ne peut être aperçue qu'à partir d'une épaisseur de 2mm, et historiquement l'épaisseur de 2mm pouvait correspondre à un gonflement pathologique de la muqueuse sinusienne. La pathologie sinusienne la plus fréquente est le "flat thickening" ou un épaississement de forme plate de la muqueuse, avec une fréquence approximative de 40 %²⁴.

Figure 2 : (A) représente une muqueuse sinusienne normale et (B) représente un « flat thickening » de la muqueuse sinusienne

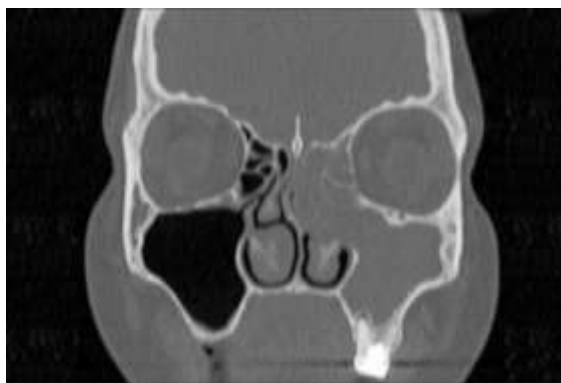

Source: Ramanauskaite et al., « Effects of clinical local factors on thickness and morphology of schneiderian membrane », 2019.

Chez les patients sans lésions apicales, le sinus est plus souvent sain que chez les patients présentant des lésions apicales. En effet, une sinusite aiguë unilatérale peut avoir une origine dentaire et au CBCT, une opacité avec éventuellement un contenu liquidien est visible. Alors que dans le cas d'une sinusite chronique, l'opacité au scanner sera dite en cadre.

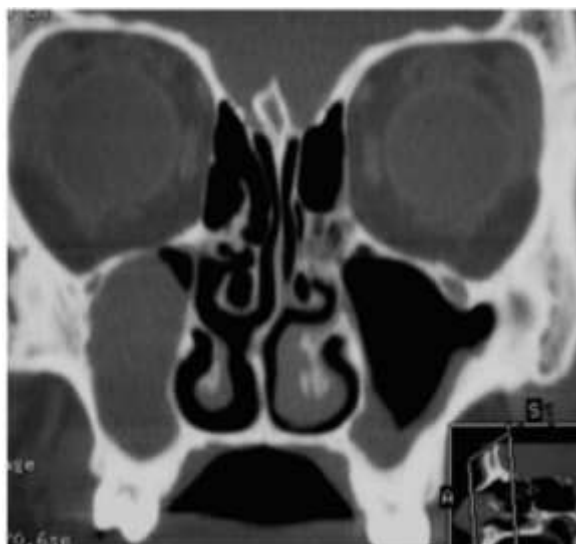Figure 3 : Aspect tomодensitométrique en coupe coronale d'une pansinusite (atteinte du sinus maxillaire et de l'éthmoïde) liée à un granulome dentaire rompu dans le sinus maxillaire

²⁴ Ramanauskaite et al., « Effects of clinical local factors on thickness and morphology of Schneiderian membrane : a retrospective clinical study ».



Source : Bonfils, « Les sinusites d'origine dentaire : diagnostic et traitement », 2019.

Figure 4 : Sinusite maxillaire chronique visible par TDM en coupe coronale passant par la région du méat moyen : opacité incomplète d'allure kystique du sinus maxillaire droit et opacité incomplète en « cadre » du sinus maxillaire gauche



Source : Gilain et Laurent, « Sinusites maxillaire », 2005.

Lors d'un bilan pré-implantaire, il est nécessaire de prendre en compte ces images, d'en trouver l'étiologie et si besoin d'adresser à un médecin généraliste ou ORL, afin de les traiter. Une rhinosinusite allergique peut quant à elle, faire apparaître un polype nasal qui se remarquera à l'examen 3D par une hypertrophie de la membrane sinusienne. Aucune contre-indication au comblement sinusien n'a été posée dans cette situation.²⁵

1.2.4.2 Membrane sinusienne et lésion dentaire et parodontale

²⁵ Vacher, « Bases anatomiques de l'abord du sinus maxillaire pour l'implantologie ».

Une association positive a été trouvée entre l'épaisseur de la membrane sinusienne et la présence de lésions apicales, de lésions parodontales, de traitements endodontiques, la sévérité de la perte osseuse et la vitalité pulpaire²⁶.

De plus, quand on mesure l'épaississement de la membrane sinusienne en regard de chaque dent, une corrélation positive est trouvée entre chaque région et ces paramètres cliniques dentaires.

Lorsque des lésions péri-apicales sont présentes au niveau des molaires maxillaires, la racine mésiale est la plus souvent responsable du fait de son deuxième canal fréquemment présent contrairement aux autres racines. Mais quant à savoir si la première ou la deuxième molaire est responsable de l'épaisseur et des dimensions de la membrane sinusienne, aucune étude n'est encore assez précise à ce sujet.

La relation entre les sinusites et les pathologies dentaires (pathologies apicales, traumatismes dentaires, extractions dentaires, maladies parodontales, mise en place d'implants) est donc très étroite²⁷ et doit être pris en compte dans l'évaluation de la faisabilité d'une intervention de Sinus Lift.

1.2.4.3 Membrane sinusienne et facteurs individuels

Les patients fumeurs et les patients âgés de plus de 60 ans ont des membranes sinusiennes plus épaisses²⁸.

1.3. Les matériaux de comblement

Suite à la perte de l'organe dentaire, une résorption osseuse peut avoir lieu verticalement et horizontalement en raison d'une absence de stimulation par les fibres ligamentaires dentaires.

De plus, en absence de dents postérieures maxillaires, l'activité ostéoclastique de la membrane sinusienne est accrue, provoquant la pneumatisation du sinus maxillaire par phénomène de résorption osseuse²⁹.

²⁶ Ramanauskaite et al., « Effects of clinical local factors on thickness and morphology of Schneiderian membrane : a retrospective clinical study ».

²⁷ Bornstein et al., « Characteristics and dimensions of the Schneiderian membrane and apical bone in maxillary molars referred for apical surgery : a comparative radiographic analysis using limited cone beam computed tomography ».

²⁸ Ramanauskaite et al., « Effects of clinical local factors on thickness and morphology of Schneiderian membrane : a retrospective clinical study ».

²⁹ Antoun, *Les greffes de sinus en implantologie*.

Ainsi, en plus de la qualité mécanique plus faible de l'os dans cette région, il faudrait alors mettre en place un implant de longueur très courte qui ne résisterait pas aux forces occlusales. C'est pourquoi, une greffe du bas fond sinusien par voie latérale ou crestale peut être envisagée avant la pose d'implants. La mise en place d'implants peut être immédiate ou dans les 4 à 6 mois, en fonction de la stabilité primaire³⁰.

La greffe peut être assurée par un apport d'os venant du patient recevant les implants (autogreffe), d'une autre personne (allogreffe), d'un animal (xénogreffe) ou de matériaux synthétiques (alloplastiques).

Le soulèvement du plancher sinusien ou sinus lift présente malgré tout des contre-indications, notamment lorsque le patient souffre d'un diabète non équilibré, a subi une radiothérapie dont le champ concernait le sinus maxillaire, prend des antirésorbants osseux par voie intraveineuse dans le cadre d'un traitement contre le cancer.

La prise de biphosphonates dans un contexte d'ostéoporose n'est pas une contre-indication mais constitue un risque accru.

Enfin, l'intoxication tabagique n'est pas une contre-indication absolue au sinus lift mais peut présenter un obstacle à la cicatrisation osseuse et un risque non négligeable pour la survie implantaire³¹.

1.3.1 L'autogreffe

L'autogreffe est réputée comme étant le gold standard pour ses qualités ostéoprogénitrices, ostéoinductrices, ostéoconductrices. Face à une absence presque totale de volume osseux, c'est ce type de greffe qui est privilégiée. En effet, l'os autogène est riche en cellules telles que des ostéoblastes, des cellules mésenchymateuses indifférenciées, des monocytes et des précurseurs ostéoclastiques participant à la formation et au remodelage d'un nouvel os.

On peut noter la présence de facteurs de croissance comme le PDGF et le TGF- β entre autres, permettant d'améliorer la cicatrisation osseuse. L'utilisation d'os autogène est particulièrement efficace dans les situations nécessitant une apposition osseuse.

Le prélèvement peut être réalisé en intrabuccal à l'aide d'une anesthésie locale au niveau de la symphyse mentonnière, de la tubérosité, de l'angle de la mandibule ou du site implantaire lui-même en récupérant les résidus de fraisage et de forage lors d'un sinus lift. Des hypoesthésies peuvent intervenir par la suite.

³⁰Deffrennes et al., « Greffe osseuse sinusienne à visée implantaire ».

³¹ Société française d'ORL et de chirurgie de la face et du cou, « Consensus formalisé d'experts concernant : recommandations de bonnes pratiques de la SFORL lors des chirurgies implantaires en rapport avec le sinus maxillaire ».

L'étude de Nissen et al. en 2019³² ont rapporté une très grande stabilité implantaire à long terme et une haute satisfaction des patients, avec une greffe dont le prélèvement a été effectué au niveau du ramus. Autrement, le prélèvement peut être réalisé en exo buccal sur la calotte crânienne, le tibia ou la crête iliaque, bien que ces sites de prélèvement deviennent de plus en plus anecdotiques. Dans ce cas, une anesthésie générale est requise. La disponibilité d'os autogène peut ainsi être limitée et son prélèvement peut causer des morbidités parfois douloureuses et inesthétiques, même si certains auteurs considèrent l'os extrabuccal comme idéal. C'est pourquoi, des techniques utilisant de matériaux synthétiques ou de l'os animal ont vu le jour^{33 34 35}.

1.3.2 L'allogreffe

L'allogreffe consiste en un prélèvement d'os chez un donneur vivant au court d'opération chirurgicale ou chez un cadavre humain, maximum 24 heures après le décès.

Le prélèvement est déminéralisé et lyophilisé /seulement lyophilisé / ni lyophilisé ni déminéralisé en fonction des procédés, pour ensuite être stocké et commercialisé.

Afin d'éviter le risque de contamination, les protocoles de sélection du donneur et de prélèvement sont très exigeants.

Il y a alors différents types de matériaux parmi lesquels on peut citer le FDDBA (Freeze Dried Bone Allograft) et le DFDBA (demineralized freeze dried bone allograft) qui sont biocompatibles, résorbables, ostéoconducteurs, ostéoinducteurs et sont commercialisés sous forme de particules ou de gel. Ils sont sources de collagène de type I qui est un composant organique essentiel de l'os.

L'avantage de ce type de greffe est la grande quantité d'os disponible, permettant de diminuer le temps opératoire, la quantité d'anesthésie et le risque de morbidité post-opératoire du patient³⁶.

En matière de greffes sinusiennes, les études sont contradictoires en remettant en question l'effet ostéoconducteur des FDDBA et DFDBA ou encore les taux de réussite des greffes sinusiennes. La formation osseuse est malgré tout moins rapide et moins importante qu'avec de l'os autogène du fait de l'absence de rôle ostéogénique et un effet ostéo-inducteur qui n'a jamais encore été prouvé réellement.

³²Nissen et Starch-Jensen, « Maxillary sinus floor augmentation with autogenous bone graft from the ascending mandibular ramus ».

³³Deffrennes et al., « Greffe osseuse sinusienne à visée implantaire ».

³⁴Peng et al., « Assessment of the autogenous bone graft for sinus elevation ».

³⁵Nissen et Starch-Jensen, « Maxillary sinus floor augmentation with autogenous bone graft from the ascending mandibular ramus ».

³⁶ Antoun, *Les greffes de sinus en implantologie*.

L'étude de Valentini et Abensur de 1997³⁷, a comparé l'efficacité de l'hydroxyapatite bovine et de l'os allogène lors de comblements de sinus et il en ressort que de l'os se forme avec du substitut d'origine bovine tandis que seul du tissu conjonctif se forme autour du DFDBA.

La stabilité de la greffe serait plus efficace lorsque l'on mélange de l'os autogène et de l'os allogène. Ainsi la formation osseuse permise par une allogreffe ne présente ni une quantité ni une qualité satisfaisantes requises pour une pose d'implants avec un taux de réussite acceptable à long terme. La cause pourrait être les traitements subis par le prélèvement pour le préparer et le stocker.

En contrepartie, l'American Association of Tissue Bank a proposé la technique du Tutoplast (technique brevetée de stérilisation et de préservation du bloc spongieux allogénique Puros^{®38}) permettant la création d'un matériau issu de la corticale fémorale, dont la densité offre une meilleure résistance et un délai de résorption moins court. En effet cette technique protège la forme trabéculaire et poreuse du tissu et les minéraux comme le phosphate et le calcium. Ce matériau demeure biocompatible et sain grâce à la désactivation des agents pathogènes et à la préservation de la matrice collagénique. Le produit commercial (Puros[®]) a été comparé lors de différentes études (Froum et al en 2006³⁹ Rogers et Daniels, 2002⁴⁰) à du Bio-Oss[®] et il en est ressorti que la formation osseuse est plus importante avec le Puros[®]. Cela serait dû à un effet ostéoconducteur accru grâce à la présence de la matrice collagénique dans le matériau allogène traité par la technique Tutoplast.

Dans l'étude de Noubissi et al en 2005, il a été démontré que l'effet potentialisé par l'association de Puros[®], de DFDBA et de Bio-Oss[®] permettrait une formation osseuse plus grande sur le court terme.

Les greffes mélangeant de l'os autogénique et allogénique sont particulièrement performantes en cas d'absence quasi-totale d'os même si l'utilisation de matériaux synthétiques accompagnés éventuellement d'une membrane est de plus en plus fréquente⁴¹.

1.3.3 La xéno greffe

³⁷Valentini et Abensur, « Maxillary sinus floor elevation for implant placement with demineralized freeze-dried bone and bovine bone (Bio-Oss) : a clinical study of 20 patients ».

³⁸ Zimmer Biomet, « Zimmer biomet dental bloc spongieux allogénique puros[®] »;

³⁹ Froum et al., « Comparison of mineralized cancellous bone allograft (Puros) and anorganic bovine bone matrix (Bio-Oss) for sinus augmentation : histomorphometry at 26 to 32 weeks after grafting ».

⁴⁰Rogers et Daniels, « An X-ray diffraction study of the effects of heat treatment on bone mineral microstructure ».

⁴¹Antoun, *Les greffes de sinus en implantologie*.

La xéno greffe consiste en l'utilisation de matériaux de greffe d'origine animale, pour laquelle il existe des exigences légales du fait notamment du risque d'infection bactérienne ou virale. De plus, un des enjeux de cette technique est l'ostéogénèse malgré l'utilisation de cellules mortes⁴².

1.3.3.1. L'hydroxyapatite d'origine bovine

Elle est souvent réalisée avec de l'hydroxyapatite d'origine bovine. Le représentant commercial le plus connu de cette catégorie est le Bio-Oss®, dont la granulométrie varie de 0,25mm à 2mm⁴³. Dans ce matériau biocompatible et poreux, la partie minérale, proche de la matrice osseuse humaine est conservée, tandis que la partie organique est éliminée afin d'éviter la transmission de maladies à prions ainsi que les réactions de rejet immunitaire.

Ce matériau bénéficie d'une grande porosité permettant une migration aisée des ostéoblastes et une vascularisation stimulée. L'hydroxyapatite bovine est connue pour s'intégrer totalement à l'os néoformé. De plus, étant ostéoconductrice, de l'os se forme au contact de l'hydroxyapatite. La résorption de ce matériau est lente au point que plusieurs années après la greffe, les particules et des ostéoclastes sont toujours présentes au site de greffe.

Certains auteurs, comme Valentini et al. en 1998⁴⁴, ont même décrit une absence de résorption plusieurs années après la greffe, mais cela n'altère pas l'ostéointégration tant que la surface implantaire est en contact avec l'os régénéré uniquement. Ce phénomène serait dû à la forte concentration de calcium en surface du matériau et diminuerait l'activité ostéoclastique sans empêcher l'intégration du matériau greffé à l'architecture osseuse et l'activité cellulaire. Les cristaux sont aussi plus grands (10nm) que les cristaux de biocéramique poreuse, ralentissant la résorption osseuse.

L'espace est donc maintenu et cela permet une excellente formation osseuse. La stabilité de la zone serait même bonne.

L'os formé suite à une greffe de sinus est dense, de type lamellaire, d'un volume satisfaisant, d'une vitalité semblable à celle d'un os non greffé, ne subit pas de pneumatisation secondaire du sinus maxillaire et ayant la même capacité à supporter les forces occlusales. De nombreuses études ont démontré son efficacité avec des taux de réussite élevés.

Il peut être associé à de l'os autogène, du fait de ses nombreuses qualités mais aussi pour différentes raisons :

⁴²Antoun.

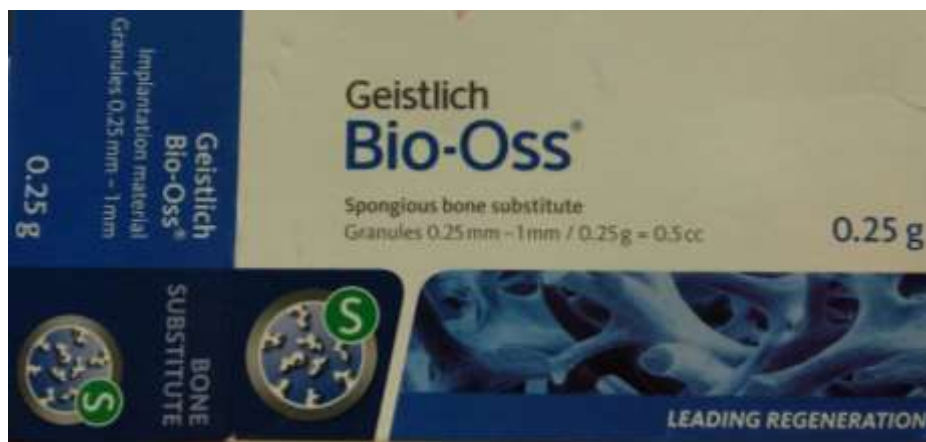⁴³Geistlich Pharma, « Geistlich Bio-Oss, le substitut osseux naturel de référence ».

⁴⁴Valentini et al., « Histological evaluation of Bio-Oss in a 2-stage sinus floor elevation and implantation procedure. A human case report ».

- Pour augmenter la quantité de matériaux de greffe et éviter un prélèvement trop invasif sur le patient
- Les modules d'élasticité de l'os autogène et de l'os bovin sont très proches, ce qui offre une cicatrisation avec moins de complications⁴⁵.

Dans l'étude de Fouad et al. en 2018⁴⁶, une xéno greffe avec de l'os bovin a été comparée avec un site sans greffe et avec dans les deux cas une pose d'implants immédiate. Il en ressort que les deux méthodes sont viables mais qu'en présence d'os bovin la densité et la hauteur d'os obtenues ainsi que la stabilité implantaire sont meilleures.

Figure 5 : Photographie de l'emballage commercial du Bio-Oss®



Source : Firme Geistlich, 2018.

Figure 6 : Photographie du conditionnement du Bio-Oss®

⁴⁵Antoun, *Les greffes de sinus en implantologie*.

⁴⁶Fouad et al., « Guided maxillary sinus floor elevation using deproteinized bovine bone versus graftless Schneiderian membrane elevation with simultaneous implant placement: Randomized clinical trial ».



Source : Firme Geistlich, 2018.

1.3.3.2 L'hydroxyapatite d'origine porcine

L'hydroxyapatite porcine peut être également utilisée et commercialisée sous le nom de OsteoBiol® avec une granulométrie de 250 à 1000 micromètres⁴⁷. La technique de fabrication Tecross permet d'éliminer les parties antigéniques et de conserver la matrice collagénique essentielle à la régénération osseuse. Ce matériau ostéoconducteur, permet de former un os au contact des particules d'hydroxyapatite porcine.

L'Osteobiol® est résorbable et se remplace en quelques mois par de l'os trabéculaire. La matrice collagénique et la porosité du matériau agissent en faveur de la résorption, de la coagulation et de l'ostéogénèse. Les taux de survie implantaire sont satisfaisants (92 % à 5ans selon Scarano et al. en 2010⁴⁸) et il n'y a aucune différence significative entre l'utilisation d'os autogène seul et l'utilisation d'os autogène combiné à l'Osteobiol®⁴⁹.

1.3.4 Les alloplastiques

Les alloplastiques d'origine synthétique ou naturelle peuvent être utilisés pour les régénérations osseuses sous formes résorbable ou non résorbable, poreuse ou dense, en particules ou en blocs. Les composants essentiels sont d'une part synthétiques avec les hydroxyapatites, le phosphate tricalcique, le sulfate de calcium, le carbonate de calcium et d'autre part biologiques avec les bioverres ou d'autres comme le bambou ou la nacre. Les phosphates de calcium bénéficient d'une

⁴⁷Tecross, « OsteoBiol ® ».

⁴⁸Scarano et al., « Porcine bone used in sinus augmentation procedures: a 5-year retrospective clinical evaluation ».

⁴⁹Antoun, *Les greffes de sinus en implantologie*.

large variété sur le marché. Ne possédant ni propriétés ostéo-inductrices, ni de cellules ostéoprogénitrices, ils possèdent néanmoins de très bonnes propriétés ostéoconductrices permettant un contact direct avec l'os.

La stabilité primaire est jugée bonne grâce aux qualités mécaniques de ces matériaux et le taux de survie implantaire n'en est que meilleure.

En effet, selon différentes études telles que Misch et Dietsch en 1993⁵⁰, Jensen et al en 1998 et le consensus de 1996⁵¹, le taux de succès des greffes de sinus à 5 ans est 97,5 %. A l'échelle microscopique, la taille des micropores et leur nombre modulent la vitesse de résorption de la greffe au travers des échanges entre la greffe et l'os. La résorbabilité est également impactée par la forme et la surface des matériaux et donc par leur composition chimique.

Ces matériaux sont biocompatibles, bioactifs, non toxiques, sans risque de réactions immunologiques ou de transmission pathologique.⁵²

1.3.4.1 L'hydroxyapatite (HA)

De formule $(Ca_{10}(PO_4)_6(OH)_2)^{53}$, c'est un matériau très utilisé pour ses qualités ostéoconductrices, sa faible résorbabilité et connu sous les noms commerciaux suivants OsteoGen®, OsteoGraf®, Pro Osteon®. On le retrouve sous formes denses ou poreuses. L'HA pure est moins soluble que des phosphates de calcium. Le taux de survie implantaire atteint les 100 % dans l'étude de Garlini et al en 2010⁵⁴. Le volume osseux obtenu est comparable à celui des greffes par os autogène mais avec moins d'os vital.

1.3.4.2 Le tricalcium phosphate à phase bêta (β -TCP)

Le tricalcium phosphate à phase bêta a pour formule $(Ca_3(PO_4)_2)^{55}$ et Cerasorb® pour nom commercial.

Il est composé de granules sphériques à structure poreuse, plus soluble que l'HA. Ce matériau d'origine synthétique se dégrade pour laisser la place à de l'os néoformé minéralisé, ce qui en fait un matériau de substitution osseuse avec des propriétés ostéoconductrices. Les taux de réussite sont

⁵⁰ Misch et Dietsch, « Bone-grafting materials in implant dentistry ».

⁵¹ Jensen et al., « Report of the sinus consensus conference of 1996 ».

⁵² Antoun, *Les greffes de sinus en implantologie*.

⁵³Weiss, « les phosphates de calcium, les matériaux de demain, les cellules souches et l'ingénierie tissulaire. ».

⁵⁴ Garlini et al., « Maxillary sinus elevation with an alloplastic material and implants: 11 years of clinical and radiologic follow-up ».

⁵⁵Weiss, « les phosphates de calcium, les matériaux de demain, les cellules souches et l'ingénierie tissulaire. ».

comparables à l'os autogène et ces deux matériaux n'ont ainsi pas nécessairement besoin d'être associés.

Le β -TCP a également été comparé à des sites postérieurs non greffés et les résultats sont comparables. Il peut être associé à du PRF ou du PRP pour atteindre un taux de succès implantaire de 97,6 % selon Meyer et al en 2009⁵⁶. Enfin, selon l'étude de Antoun et al en 2008⁵⁷, il s'avère que le β -TCP a la capacité d'induire une régénération et une maturation osseuse plus rapide que l'hydroxyapatite bovine sur le court terme. Par ailleurs, Pereira et al. en 2017⁵⁸ ont montré que le β -TCP obtient une performance similaire à l'os autogène lors de greffe de sinus maxillaire. Cependant, d'autres études comparatives devraient être réalisées afin de confirmer ses qualités.

1.3.4.3 Les bioverres

Les bioverres sont commercialisés sous le nom de Biogran®. Il s'agit d'un matériau résorbable aux qualités ostéoconductrices et ostéostimulatrices avec une formation osseuse au contact des particules et à distance de l'os déjà présent. Les études se contredisent au sujet du gain de volume osseux en mélangeant os autogène et bioverre⁵⁹.

1.3.4.4 Les biphasés (BCP)

L'hydroxyapatite (60 %) associée au phosphate tricalcique bêta (40 %) ou alors les biphasés (BCP) ont l'avantage d'être non toxiques, biocompatibles, modelables ou injectables sur site de greffe par des seringues, peu résorbables dans le temps, de posséder 70 % de porosité, et d'être ostéoconducteurs aussi. Après avoir rempli complètement la cavité, le BCP joue un rôle de charpente au contact des tissus environnants, en attendant l'invasion vasculaire qui va permettre le remaniement osseux puis enfin la substitution osseuse.

Les macromolécules sont des mainteneurs d'espace et c'est pourquoi le BCP est constitué de particules macroporeuses totalement interconnectées. Ce matériau a l'avantage de bénéficier d'une

⁵⁶ Meyer et al., « Massive sinus-lift procedures with beta-tricalcium phosphate : long-term results ».

⁵⁷ Antoun, Bouk, et Aneur, « Bilateral sinus graft with either bovine hydroxyapatite or beta tricalcium phosphate, in combination with platelet-rich plasma : a case report ».

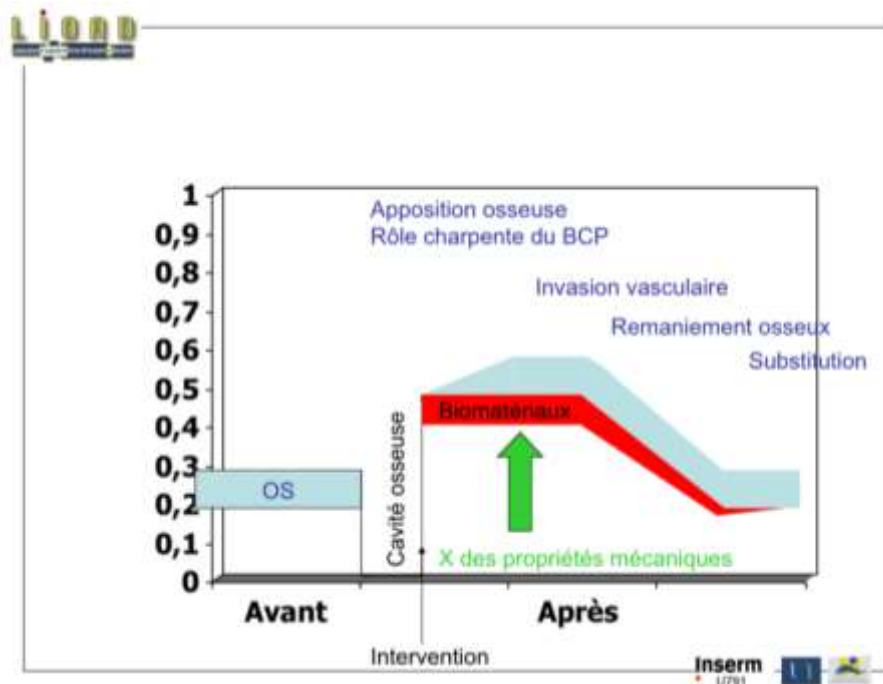
⁵⁸Pereira et al., « Use of autogenous bone and beta-tricalcium phosphate in maxillary sinus lifting : histomorphometric study and immunohistochemical assessment of RUNX2 and VEGF ».

⁵⁹Antoun, *Les greffes de sinus en implantologie*.

synergie de ses deux composants. La solubilité du BCP est donc inférieure au bêta-TCP mais supérieure à l'HA.

Les particules sont frittées afin de créer une céramique. Ces propriétés sont mises en évidence par Frenken et al. en 2010⁶⁰ par la formation d'un os lamellaire, un os ainsi mature, et d'un os trabéculaire au contact des particules de ce nouveau matériau⁶¹.

Figure 7 : Graphique représentant l'apposition osseuse en fonction du temps



Source : Cours du Dr Weiss, Université de Nancy, « Les phosphates de calcium, les matériaux de demain, les cellules souches et l'ingénierie tissulaire », 2016.

1.3.5 Le Plasma Riche en Fibrine


On peut apporter du Plasma Riche en Fibrine (PRF) afin de potentialiser la cicatrisation. La composition de ce matériau est une matrice de fibrine chargée en plaquettes et en facteurs de croissance et il est obtenu en préopératoire en centrifugeant du sang appartenant au patient. Simple à manipuler, la membrane de PRF, trouverait différentes utilisations dans la protection de la membrane sinusienne en cas de perforation de cette dernière, ou alors lors du maniement d'ostéotomes ou encore lors de pénétration de matériau dans le sinus maxillaire, la membrane de

⁶⁰Frenken et al., « The use of Straumann Bone Ceramic in a maxillary sinus floor elevation procedure : a clinical, radiological, histological and histomorphometric evaluation with a 6-month healing period ».

⁶¹Weiss, « les phosphates de calcium, les matériaux de demain, les cellules souches et l'ingénierie tissulaire ».

PRF diminuerait le risque d'infection. L'utilisation d'une membrane de PRF doit encore faire l'objet d'études afin de valider son intérêt dans la cicatrisation des tissus mous et durs et la diminution des suites opératoires⁶².

Figure 8 : Diapositive illustrant la réalisation de PRF



Source : Cours du Dr Weiss, Université de Nancy, « Les phosphates de calcium, les matériaux de demain, les cellules souches et l'ingénierie tissulaire », 2016.

1.3.6 Le Plasma Riche en Plaquettes

Le PRP, plasma riche en plaquettes, bénéficie d'une forte concentration de facteurs de croissance tels que des dérivés de plaquettes, PDGF, TGF β , IGF, EGF, VEGF.

Le PRP a une forte capacité adhésive grâce à la capacité hémostatique de la fibrine, ce qui augmente par conséquent la manipulation et le maintien du substitut osseux.

Marx et al.⁶³ ont attesté d'une meilleure maturation et d'une meilleure densité osseuse en présence de PRP que le substitut osseux soit autogénique, allogénique ou alloplastique⁶⁴, et de même, de nombreux auteurs (Kassolis et al. 2000⁶⁵ ; Rosenberg & Torosian 2000⁶⁶ ; Lozada et al. 2001⁶⁷ ; Fürst

⁶²Antoun, *Les greffes de sinus en implantologie*.

⁶³Marx et al., « Platelet-rich plasma : growth factor enhancement for bone grafts ».

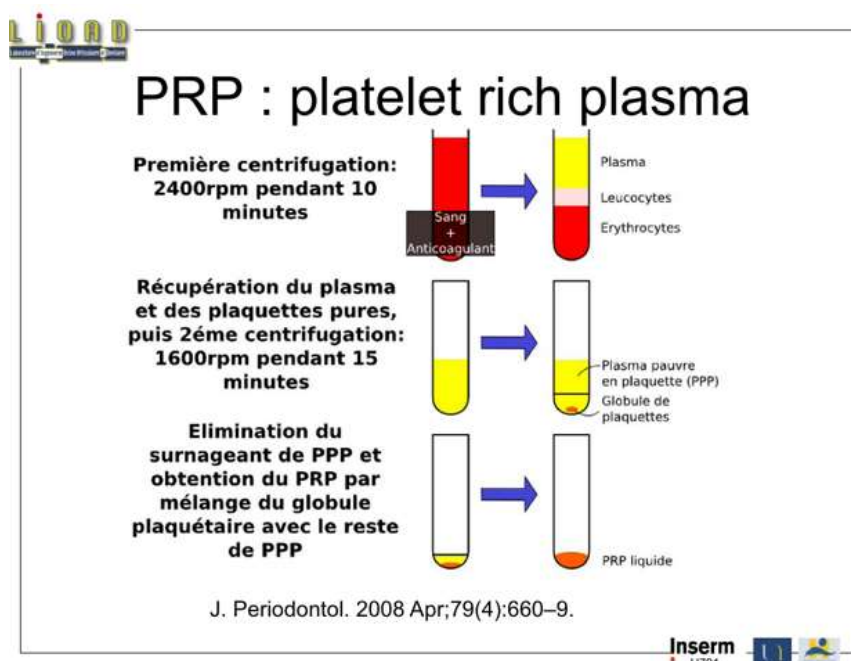
⁶⁴Antoun, *Les greffes de sinus en implantologie*.

⁶⁵ Kassolis, Rosen, et Reynolds, « Alveolar ridge and sinus augmentation utilizing platelet-rich plasma in combination with freeze-dried bone allograft : case series ».

et al. 2003⁶⁸ ; Maiorana et al. 2003⁶⁹ ; Rodriguez et al. 2003⁷⁰) ont décrit les bénéfices de l'utilisation du PRP dans les chirurgies d'élévation de sinus. Le PRP augmente le volume osseux et donc potentialise l'effet ostéoconducteur.

La cicatrisation des tissus mous et durs étant meilleure, la vascularisation est améliorée et la régénération osseuse plus rapide. En outre, d'autres études doivent être menées pour bien définir l'efficacité de la combinaison du PRP avec les substituts osseux et si le PRP est réellement un facteur améliorant la survie implantaire⁷¹. En effet, Farina et al. en 2013⁷² estiment que le bénéfice est contestable⁷³.

Figure 9 : Diapositive illustrant la réalisation de PRP



⁶⁶ Rosenberg et Torosian, « Sinus grafting using platelet-rich plasma--initial case presentation ».

⁶⁷ Lozada et al., « Platelet-rich plasma application in sinus graft surgery : Part I--background and processing techniques ».

⁶⁸ Fürst et al., « Sinus grafting with autogenous platelet-rich plasma and bovine hydroxyapatite. A histomorphometric study in minipigs ».

⁶⁹ Maiorana et al., « Maxillary sinus augmentation with anorganic bovine bone (Bio-Oss) and autologous platelet-rich plasma : preliminary clinical and histologic evaluations ».

⁷⁰ Rodriguez et al., « Maxillary sinus augmentation with deproteinated bovine bone and platelet rich plasma with simultaneous insertion of endosseous implants ».

⁷¹Antoun, *Les greffes de sinus en implantologie*.

⁷² Farina et al., « Plasma rich in growth factors had limited effect on early bone formation in extraction sockets : response to "Anitua, E., Alkhraisat, M.H. & Orive, G. (2013) Letter to the Editor : Rigorous methodology is the school of coherent conclusions in science. European Journal of Oral Implantology 6 : 9-11." »

⁷³Weiss, « les phosphates de calcium, les matériaux de demain, les cellules souches et l'ingénierie tissulaire ».

Source : Cours du Dr Weiss, Université de Nancy, « Les phosphates de calcium, les matériaux de demain, les cellules souches et l'ingénierie tissulaire », 2016.

1.3.7 Les greffes composites

Dans le but de potentialiser les effets de la greffe, il est possible de mêler différents substituts osseux ou bien de mêler différents substituts osseux à de l'os autogène⁷⁴.

A travers plusieurs études telles que celles de Jensen et al. en 1998⁷⁵ ou de Boeck-Neto et al. en 2002⁷⁶, les taux de survies implantaires et la formation osseuse sont améliorés sur le long terme quand on associe des matériaux alloplastiques avec des substituts osseux allogéniques ou avec des xéno greffes.

L'association d'os autogène à des substituts osseux apporte de meilleures formations osseuses que lorsque les greffes se font avec du substitut osseux seul, d'un point de vue histologique.

Or d'un point de vue clinique, seule la présence en proportion d'os autogène d'au moins 20 %, semble avoir des effets bénéfiques sur la formation d'os de novo et l'accélération des activités cellulaires d'ostéogénèse. L'ajout de xéno greffe et de substituts alloplastiques représente un apport bénéfique pour les taux de réussite de la greffe de sinus maxillaire (étude de Wang Peng et al. en 2013⁷⁷ montre une diminution de la résorption du matériau en associant de l'os bovin à de l'os autogène).

Les substituts allogéniques quant à eux ne créent pas de différence significative. Des études ont démontré un résultat de 100 % de réussite à 2 ans, en réalisant une greffe avec un mélange d'os autogène, d'os bovin et de PRP⁷⁸.

⁷⁴Galindo-Moreno et al., « Evaluation of sinus floor elevation using a composite bone graft mixture ».

⁷⁵Jensen et al., « Report of the sinus consensus conference of 1996 ».

⁷⁶Boeck-Neto et al., « Histomorphometrical analysis of bone formed after maxillary sinus floor augmentation by grafting with a combination of autogenous bone and demineralized freeze-dried bone allograft or hydroxyapatite ».

⁷⁷Peng et al., « Assessment of the autogenous bone graft for sinus elevation ».

⁷⁸Antoun, *Les greffes de sinus en implantologie*.

2 : Protocole clinique

2.1. Contexte

La technique du sinus lift est une approche thérapeutique bien connue et codifiée, et permet de remédier au manque de volume osseux vertical indispensable à la réhabilitation implantaire pérenne des secteurs postérieurs maxillaires.

Néanmoins, même si cette technique chirurgicale est largement décrite et maîtrisée grâce aux biomatériaux de greffes osseuses actuellement disponibles, de nouveaux concepts thérapeutiques voient le jour prenant en compte la physiologie particulière de cette zone qu'est le sinus, plus respectueuse du gradient thérapeutique et plus simples à mettre en œuvres techniquement.

Notamment, les biomatériaux collagéniques sembleraient être une alternative fiable aux substituts osseux, de par leur biocompatibilité, leur moindre coût et leur qualité de mainteneur d'espace nécessaire à la régénération osseuse sous sinusienne.

L'objectif de ce protocole serait d'étudier l'ostéointégration, la formation d'un volume osseux sous sinusien, la stabilité implantaire dans les cas de mise en place de collagène puis mise en place extemporanée ou à distance d'implants.

2.2. Introduction – Apport de la littérature

Suite à l'utilisation de greffes osseuses autogènes, xénogreffiques et à l'utilisation de matériaux alloplastiques considérées comme des méthodes de références, fiables et reproductibles, mais néanmoins présentant quelques défauts, certains auteurs comme Triplet RG, Winter et al., Winter et al., Riben C et Thor A entre autres, se sont demandés ce qu'il pourrait se passer en termes de formation osseuse si une élévation de sinus s'effectuait avec comblements par des biomatériaux sur un support de collagène ou bien même sans comblement.

En 2009 au Texas, Triplett RG⁷⁹ et son équipe ont mené des essais cliniques multicentriques, randomisés, prospectifs, sur 160 patients, afin de comparer les résultats des greffes suite à des sinus lift réalisées avec de l'os autogène ou avec des protéines rhBMP-2 morphogénétiques recombinées humaines sur une éponge de collagène résorbable. Il avait déjà été démontré que les protéines

⁷⁹Triplett et al., « Pivotal, randomized, parallel evaluation of recombinant human bone morphogenetic protein-2/absorbable collagensponge and autogenous bone graft for maxillary sinus floor augmentation. »

rhBMP-2 sont des ostéoinductrices mais associées à l'éponge de collagène, les résultats se sont montrés satisfaisants, c'est-à-dire efficaces et non toxiques.

Figure 10 : Schéma chronologique des étapes cliniques des sinus lift de T=0 à T=6 mois

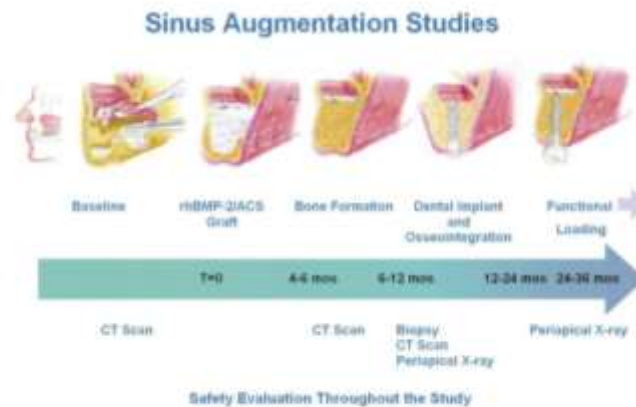

FIGURE 1. Study design schematic of subject's clinical course from baseline to 24 to 36 months.

Triplett et al. *rhBMP-2/ACS Versus Bone Graft for Maxillary Sinus Floor Augmentation. J Oral Maxillofac Surg* 2009.

Source: Triplett et al., « Pivotal, randomized, parallel evaluation of recombinant human bone morphogenetic protein-2/absorbable collagensponge and autogenous bone graft for maxillary sinus floor augmentation », 2009.

En 2019, Leighton Y et al.⁸⁰ ont proposé une technique de greffe sinusienne associant de la colle de fibrine autogène, comme matériau de comblement, sur un support collagénique (membrane de collagène). Les résultats sont très satisfaisants. Les 12 patients de l'étude, présentaient un édentement postérieur maxillaire avec une hauteur osseuse résiduelle comprise entre 3 et 5mm. En suivant les patients tous les 6 mois pendant 3 ans, le taux de survie implantaire est de 100 % et la hauteur d'os bénéficie d'un gain moyen de 7,75mm. Cette technique semble ainsi fiable et peu onéreuse.

Des études telles que celles de Winter et al. en 2002, 2003⁸¹ ou de Lundgren et al. en 2003, 2004⁸² (abord chirurgical par voie latérale) ou comme l'étude de Nedir et al. en 2006, 2009⁸³, ou de

⁸⁰Leighton et al., « Autologous fibrin glue with collagen carrier during maxillary sinus lift procedure. »

⁸¹Winter, Pollack, et Odrich, « Placement of implants in the severely atrophic posterior maxilla using localized management of the sinus floor : a preliminary study. »

⁸²Lundgren et al., « Bone reformation with sinus membrane elevation. »

⁸³Nedir et al., « Osteotome sinus floor elevation without grafting material. »

Pjetursson et al. en 2009⁸⁴ (abord chirurgical par voie crestale), ont mis en évidence une formation osseuse. Plus tard en 2009 par Srouji⁸⁵ et par Kim en 2010⁸⁶, il a été montré que la membrane sinusienne renferme des cellules souches au potentiel ostéogénique.

Ces cellules, une fois mises en culture ou transplantées chez l'animal, ont la capacité d'exprimer des facteurs de croissance osseuse telles que de l'ostéonectine, de l'ostéopontine, de la phosphatase alcaline ou encore des facteurs de minéralisation de la matrice extracellulaire.

Plus récemment, en 2015, Rong et al.⁸⁷ ont réaffirmé le rôle ostéogénique de la membrane sinusienne.

La membrane sinusienne participe à la formation osseuse suite à un sinus lift.

En 2012, Riben C et Thor A⁸⁸, ont réalisé une revue de la littérature de 1997 à novembre 2011, montrant l'efficacité des sinus lift sans greffe osseuse ou sans substituts osseux.

En effet, en ne laissant qu'un caillot de sang, cette technique s'est avérée avoir de hauts taux de survie implantaire (de 97.7 % à 100 %). De plus, en ne faisant pas de greffe, les risques de morbidités sont moindres, le coût est moins élevé et l'intervention est plus courte.

Les qualités ostéoinductrices de la membrane sinusienne en font une technique ainsi applicable cliniquement. Néanmoins, les risques de perforation de la membrane sinusienne et la présence de septa sinusiens restent des facteurs à prendre en considération.

Par exemple, en 2007, Chen et Al.⁸⁹ a publié une étude dans laquelle 47 implants son posés sur 33 patients avec un suivi sur deux années. Lors de l'intervention chirurgicale, la membrane sinusienne a été décollée avec la fenêtre osseuse toujours attachée à cette dernière. Les implants ont donc joué un rôle de mainteneur d'espace et de pilier, indispensable pour la stabilité du caillot sanguin et la formation osseuse. Seul le caillot sanguin a fait office de matériau de comblement. Après 6 mois de cicatrisation, aucun échec n'a été relevé et la hauteur osseuse a gagné 4-5mm, alors qu'elle était de $7,5 \pm 2,1$ mm.

⁸⁴Pjetursson et al., «Transalveolar maxillary sinus floor elevation using osteotomes with or without grafting material. Part II. »

⁸⁵Srouji et al., «The Schneiderian membrane contains osteoprogenitor cells. »

⁸⁶Kim et al., «Benign paroxysmal positional vertigo as a complication of sinus floor elevation. »

⁸⁷Rong et al., «Effect of the Schneiderian membrane on the formation of bone after lifting the floor of the maxillary sinus. »

⁸⁸Riben and Thor, «The maxillary sinus membrane elevation procedure. »

⁸⁹I-Ching et al., « A 5-year follow-up of 80 implants in 44 patients placed immediately after the lateral trap-door window procedure to accomplish maxillary sinus elevation without bone grafting ».

Figure 11 : Récapitulatif des études publiées entre 1997 et 2011 sur les sinus lift réalisés avec seulement un caillot sanguin, à 1 an de suivi, voire plus

Table 1: Summary of published studies (1997-2011) of sinus lift with blood only with a follow-up of one year or more.

Study	number of patients	number of implants	Implant type	One-stage/ two-stage	Implant surface	Followup (mo)	Baseline bonelevel (mm)	Bone gain (mm)	Perforation of sinus (%)	Survival (%)
Ellegaard et al. [11]	24	26	Astra	Two-stage	TiO ₂ -blasted	29,9 (average)	≥3	"Bone gain in most of the implants"	"In a few cases away from the implant site"	95%
		12	ITI	Two-stage	Solid screw	25,3 (average)				86%
Lundgren et al. [14]	10	19	TiUnité	Two-stage	Anodic oxidized	12	7 (range 4-10)	"In all patients bone formation was seen"	Perforation is described but ND	100%
Ellegaard et al. [15]	68	59	Astra	Two-stage	TiO ₂ -blasted	64,2 (0-128)	≥3	ND	ND	10 yrs 85.4%
		72	ITI	One-stage	Solid screw	57,5 (0-143)				10 yrs 79.9%
Chen et al. [16]	33	18	ITI and Swisaphis	One-stage	ND	24	7.5 ± 2.1	4.5 (range 3-9)	0	100%
		29	Primal-2	Two-stage	ND					
Thor et al. [17]	20	44	Astra	Two-stage	TiO ₂ -blasted	14-45	range 2-9	6.51 (range 4-10)	41	97.7%
Hatano et al. [18]	6	14	TiUnité	Two-stage	Anodic oxidized	12-34	range 2-10	ND	0	92.9%
Sohn et al. [19]	10	21	Seven	Two-stage	Sand-blasted and acid-etched	8.5 (range 6-12)	5 (range 1-9)	"All cases revealed bone formation"	Perforation is described but ND	100%
Balbert et al. [20]	15	28	Astra	Two-stage	TiO ₂ -blasted	12	6.2 (range 4-10)	5.5 (range 3-8.2)	3 cases unknown number of sinuses	100%
Lin et al. [21]	44	80	ITI, Swisaphis and Primal-2	Mixed	ND	60	3.1 (range 4.6-6.6)	7.4 (range 5.7-9.1)	ND	100%
Cricchio et al. [22]	84	179	TiUnité	Two-stage	Anodic oxidized	12-72	5,7 (range 3.4-8)	5,2 (range 3-7.4)	11	99%

ND: no data.

Source : Riben et Thor, « The maxillary sinus membrane elevation procedure : augmentation of bone around dental implants without grafts. A review of a surgical technique », 2012.

De plus, Palma et al. en 2006⁹⁰, ont réalisé une étude chez 4 primates en comparant l'os formé avec un greffe autogène avec un sinus lift avec un caillot sanguin seulement. Il en ressort que la qualité osseuse reste la même d'un point de vue radiographique et histologique. L'os formé avec un caillot sanguin est le même que l'os existant avant l'intervention.

En 2012, Dikicier S et al.⁹¹, ont étudié l'insertion de deux implants en titane afin de compenser un édentement postérieur maxillaire chez une patiente de 35 ans, mais sans ajouter aucun matériau de comblement osseux. La hauteur d'os était inférieure ou égale à 5mm.

Un CBCT et une radiographie panoramique pré-opératoires ont été réalisés ainsi qu'un second à 6 mois post-opératoire. Afin de soutenir la membrane sinusienne au-dessus des implants, du sang

⁹⁰Palma et al., « Bone reformation and implant integration following maxillary sinus membrane elevation. »

⁹¹Dikicier, Dikicier, and Karacayli, « Maxillary sinus augmentation and implant placement using venous blood without graft material. »

veineux a été recueilli et placé dans la cavité sous-sinusienne. A 6 mois, de l'os s'est formé autour des implants et les prothèses ont pu être mises en place.

Figure 12 : (A). Radiographie panoramique pré-opératoire, (B) CBCT pré-opératoire

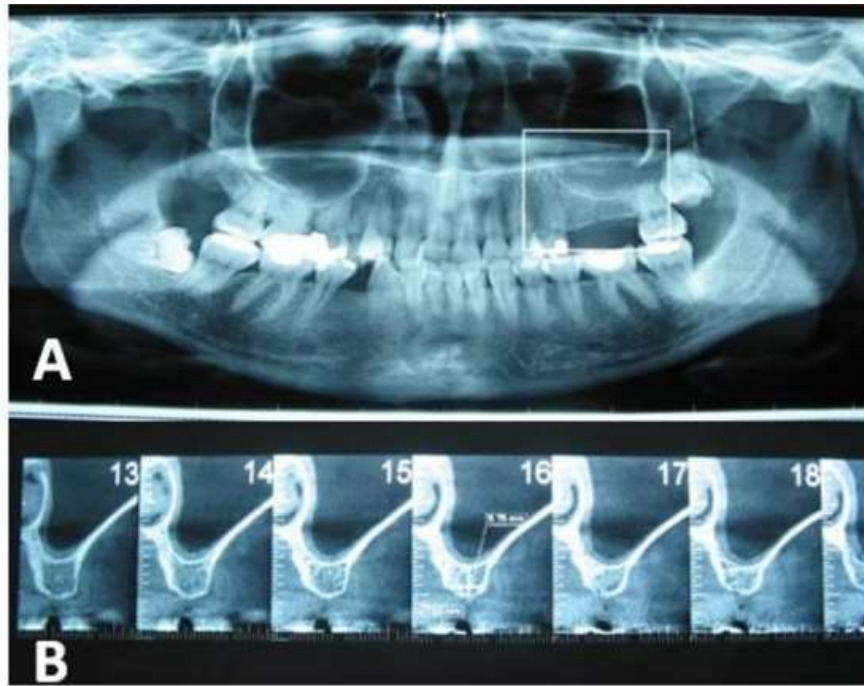


Fig 1(A,B)

Source : Dikicier, Dikicier et Karacayli, « Maxillary sinus augmentation and implant placement using venous blood without graft material : a case letter », 2012.

Figure 13 : Ostéotomie à la fraise boule

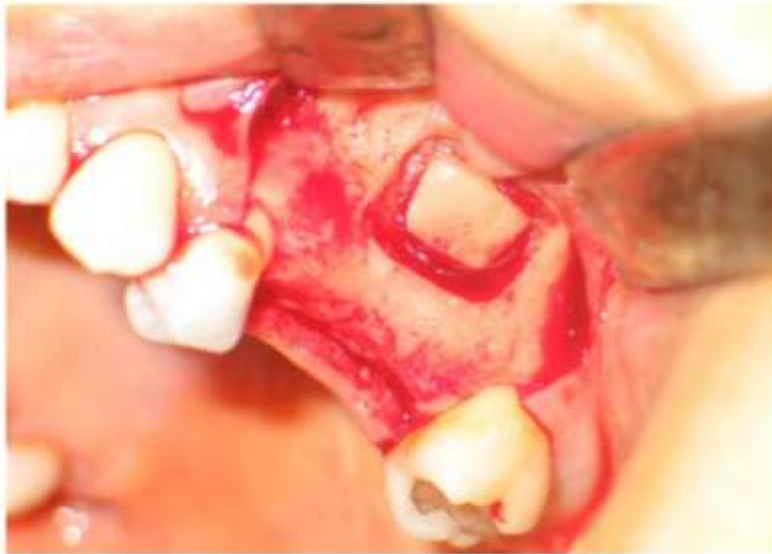

Fig 2.

Source : Dikicier, Dikicier et Karacayli, « Maxillary sinus augmentation and implant placement using venous blood without graft material : a case letter », 2012.

Figure 14 : Rotation mésiale du lambeau, élévation de la muqueuse sinusienne maxillaire suivi de la mise en place des implants

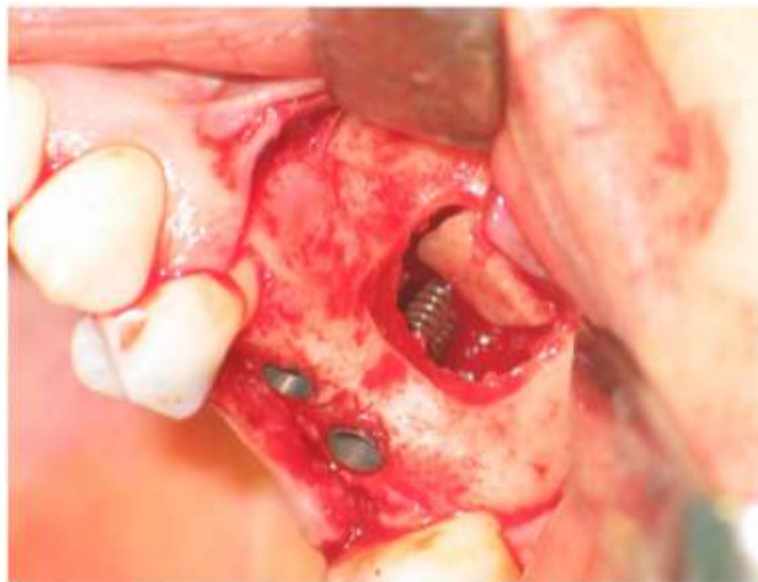

Fig 3.

Source : Dikicier, Dikicier et Karacayli, « Maxillary sinus augmentation and implant placement using venous blood without graft material : a case letter », 2012.

Figure 15 : Comblement sous sinusien avec du sang veineux autogène

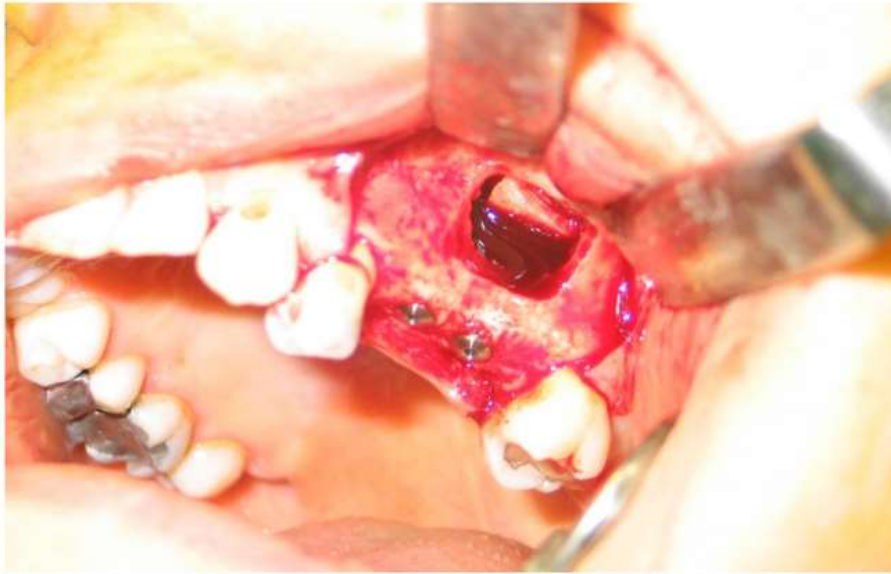

Fig 4.

Source : Dikicier, Dikicier et Karacayli, « Maxillary sinus augmentation and implant placement using venous blood without graft material : a case letter », 2012.

Figure 16 : (Fig5) Radiographie panoramique 7 jours après la pose des implants maxillaires,
(Fig6) CBCT post-opératoire à 6 mois après la pose d'implants

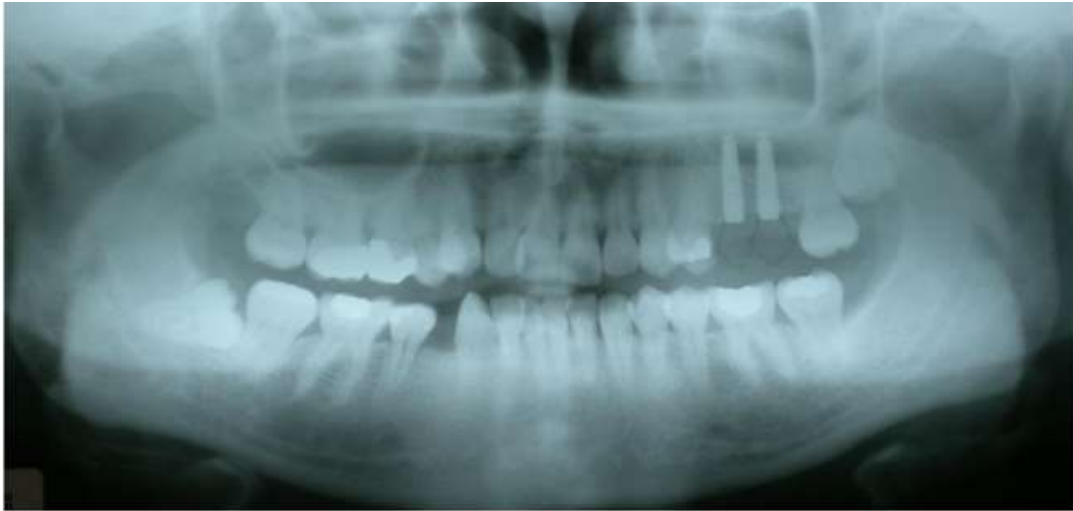

Fig 5.

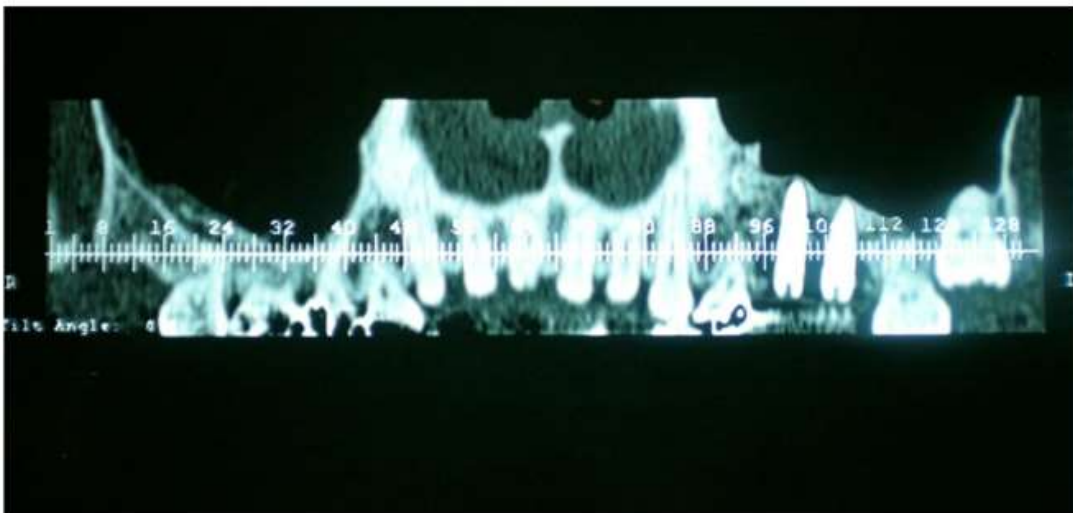


Fig 6.

Source : Dikicier, Dikicier et Karacayli, « Maxillary sinus augmentation and implant placement using venous blood without graft material : a case letter », 2012.

Figure 17 : Vue clinique des implants

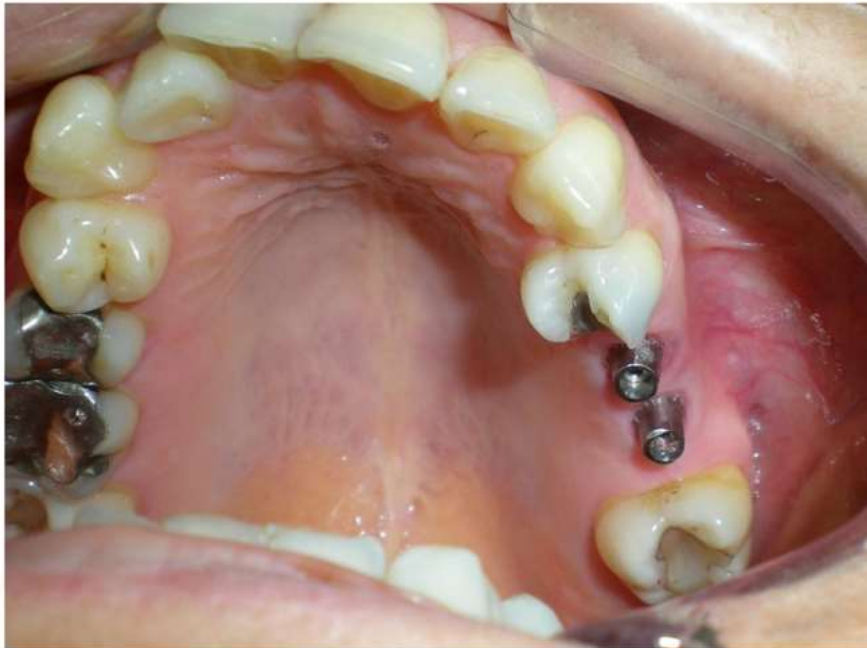

Fig 7

Source : Dikicier, Dikicier et Karacayli, « Maxillary sinus augmentation and implant placement using venous blood without graft material : a case letter », 2012.

Figure 18 : Restauration prothétique finale à 6 mois de suivi

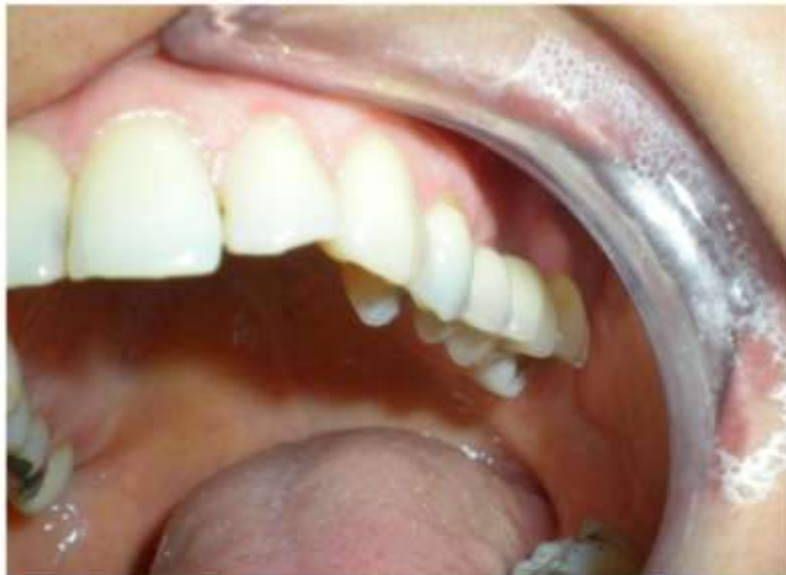

Fig. 8

Source : Dikicier, Dikicier et Karacayli, « Maxillary sinus augmentation and implant placement using venous blood without graft material : a case letter », 2012.

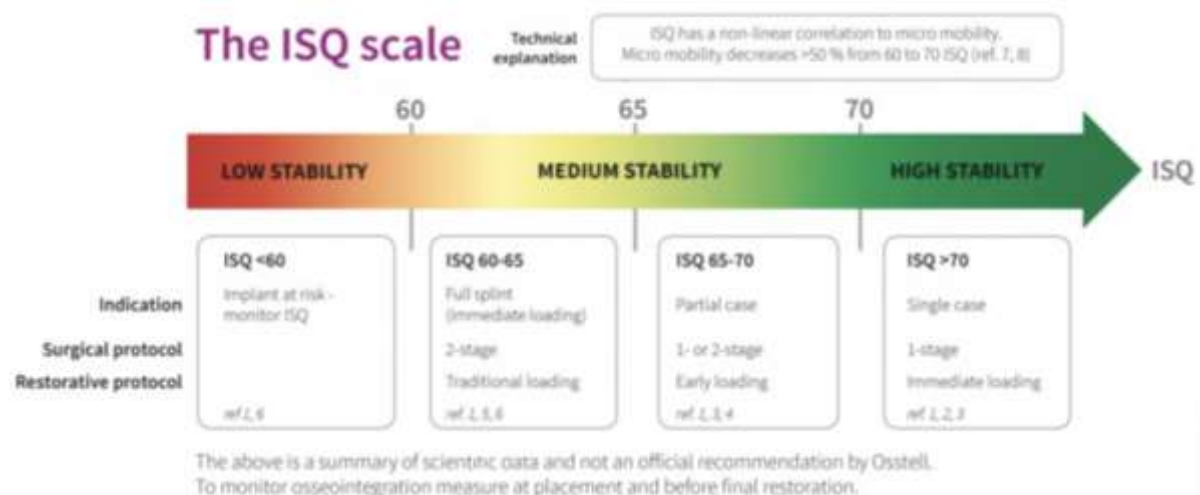
De même, en 2014, Nicolae Chipaila⁹² et son équipe ont sélectionné une femme de 38 ans édentée postérieurement au maxillaire.

Avec une technique chirurgicale d'abord latérale, aucun substitut osseux n'a été placé avec l'implant, à l'exception d'une membrane de collagène d'origine équine. Pendant 6 mois, la qualité de la formation osseuse et la stabilité implantaire ont été étudiées par analyse de la Fréquence de Résonance Magnétique (FRM), et le caillot sanguin s'est transformé en tissu ostéoïde puis en tissu osseux.

Le caillot sanguin s'avère pouvoir remplir la cavité de façon naturelle en stimulant les propriétés ostéogéniques de la membrane sinusienne. La phase de stabilisation a eu lieu entre le 4^{ème} et le 6^{ème} mois. Le collagène joue le rôle d'échafaudage et donc d'ostéoconducteur. En effet, il a permis de maintenir le caillot et d'aider au repositionnement de membrane sinusienne. Le collagène réticulé de type I a la faculté d'être un excellent guide pour promouvoir le signal ostéoinductif et guider la formation osseuse.

Les résultats sont présentés sous forme de tableau et mesurés grâce au quotient de stabilité de l'implant (ISQ) qui est considéré comme un standard objectif de mesure de la stabilité de l'implant, créée par l'entreprise Osstell⁹³.

Figure 19 : Illustration de l'interprétation de la valeur ISQ



Source : Osstell, « L'échelle ISQ, » 2019.

⁹²Chipaila et al., « Graftless sinus augmentation technique with contextual placement of implants. »

⁹³Osstell, « ISQ ».

Figure 20 : Tableau des valeurs ISQ du jour de la pose implantaire à 6 mois post-opératoire

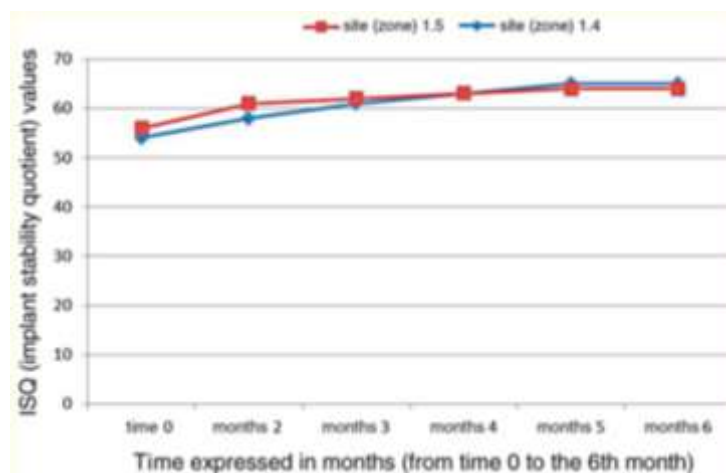
Mean implant stability quotient values of the two fixtures from time zero to six months

Edentulous site	Fixture dimension (mm)	Soft tissues condition	ISQ time 0	ISQ 2 months	ISQ 3 months	ISQ 4 months	ISQ 5 months	ISQ 6 months
1.4	3.5 - 13	Good	54	58	61	63	65	65
1.5	4.3 - 13	Good	56	61	62	63	64	64

ISQ, implant stability quotient.

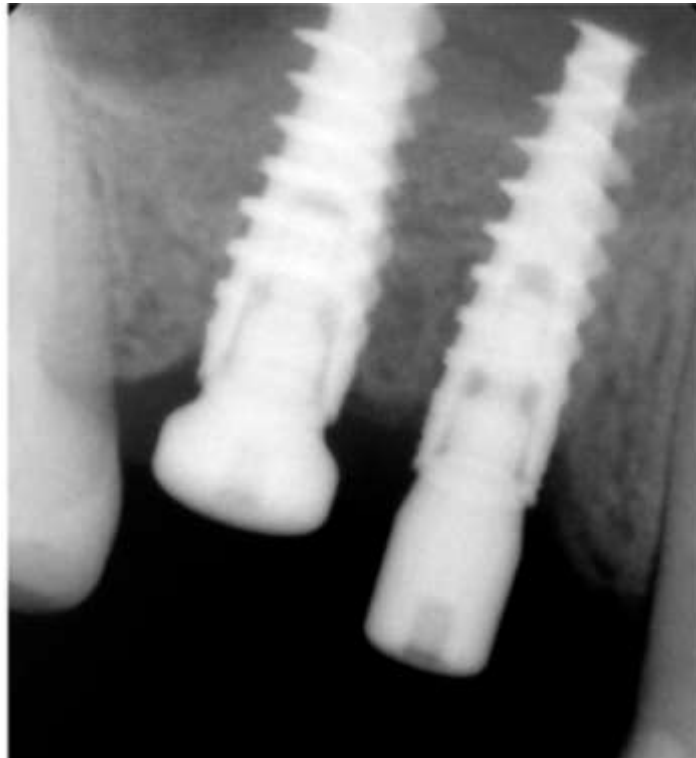Source : Nicolae Chipaila et al., « Graftless sinus augmentation technique with contextual placement of implants : a case report », 2014.

Figure 21 : Graphique représentant la valeur ISQ en fonction temps et du site implantaire (de 0 à 6 mois)



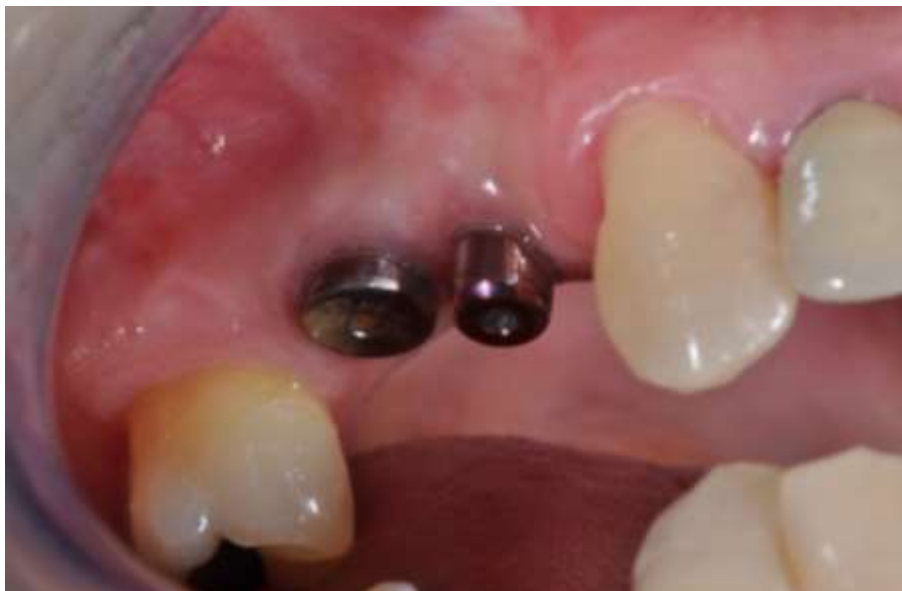Source : Nicolae Chipaila et al., « Graftless sinus augmentation technique with contextual placement of implants : a case report », 2014.

Figure 22 : Radiographie rétro-alvéolaire de contrôle à 6 mois



Source : Nicolae Chipaila et al., « Graftless sinus augmentation technique with contextual placement of implants : a case report », 2014.

Figure 23 : Vue clinique à 6 mois des tissus mous kératinisés



Source : Chipaila et al., « Graftless sinus augmentation technique with contextual placement of implants : a case report », 2014.

Grâce à ses propriétés ostéoblastiques, angiogéniques, hémostatiques, le collagène est très intéressant dans la réparation tissulaire. Lorsque le collagène et la fibronectine sont liés, cela permet aux précurseurs des cellules souches mésenchymateuses de s'ancrer et de se différencier en ostéoblastes.

Les propriétés hémostatiques du collagène ne sont valables que s'il arrive à activer les récepteurs membranaires des plaquettes, responsables de l'agrégation et de la lyse plaquettaire. Dans le processus de cicatrisation, le collagène renforce le rôle de la fibrine lors de la première semaine, pour ensuite la remplacer lors de la deuxième semaine.

Le collagène agit dans le remodelage et le réarrangement osseux en créant des lignées de macrophages/monocytes qui par action chimiotactique activent les ostéoclastes. A travers le recrutement des lignées monocytes/macrophages, les qualités ostéoblastiques et angiogéniques sont stimulées. Les ostéoclastes agissent en collaboration avec les ostéoblastes, et les activent également.

L'éponge de collagène est ainsi un substrat naturel pour la régénération du tissu osseux et engage le processus physiologique de régénération tissulaire.

Le maintien du caillot de sang permet à l'os de se régénérer en organisant une cicatrisation grâce à la migration des cellules à potentiel ostéogénique et angiogénique de l'os avoisinant le site sous sinusien. La création d'un bloc angiogénique et la différenciation des cellules périvasculaires en ostéoblastes permettent la constitution de matrice extracellulaire, par la suite minéralisée en tissu ostéoïde et enfin en os.

Cette technique présente malgré tous des limites quand l'os du patient possède une hauteur inférieure à 5-6 mm. En effet, la stabilité primaire de l'implant ne serait pas suffisante. Dans ces cas-là, selon les auteurs, de l'os autogène est nécessaire du fait des facteurs de croissance et des cytokines qu'il possède.

Or, la technique présentée pourrait devenir un nouveau gold standard de par les suites post-opératoires moins lourdes pour le patient et un coût financier moindre. De plus, les étapes de réhabilitations prothétiques resteraient les mêmes que lors de greffes avec des substituts osseux ou avec des greffes autogènes.

Les contrôles radiographiques suite à ce sinus lift sans matériaux de greffe, nous montrent un os péri-implantaire de plus en plus homogène au fil de mois.

2.3. Rédaction d'un protocole clinique

2.3.1 Paramètres à évaluer

Suite à l'implantation de collagène en matériaux de comblement sous-sinusien, les paramètres à évaluer sont le gain osseux vertical et horizontal ainsi que le taux de survie implantaire (avec un temps de suivi de 3 ans minimum).

2.3.2 Critère d'inclusion

Les critères d'inclusion sont les suivants :

- Patient de sexe masculin ou féminin
- D'âge majeur
- Patient présentant des ou un édentement(s) maxillaire postérieur(s) sous sinusien
- Non-fumeur
- En bonne santé générale avec des antécédents médicaux chirurgicaux qui ne présentent pas de contre-indication pour la chirurgie
- Le patient doit avoir donné son consentement libre et éclairé et signé le consentement
- Le patient doit être affilié à un régime de sécurité sociale
- Hauteur d'os sous-sinusien inférieure ou égale à 5mm

2.3.3 Critères d'exclusion

Les critères d'exclusion sont les suivants :

- Patient mineur
- Fumeur,
- Avec des antécédents médicaux et chirurgicaux représentant une contre-indication à la chirurgie implantaire,
- Patient ne présentant pas d'édentement(s) maxillaire postérieur(s),
- Patient ne répond pas aux différents questionnaires ou si le patient n'est pas en mesure de pouvoir donner son consentement libre et éclairé,
- Patient ne pouvant pas assurer le suivi post-opératoire
- Si le patient est sous sauvegarde de justice
- Si le patient n'est pas affilié à un régime de sécurité sociale

2.3.4 Les modalités de recrutement

Après accord pour participation des différents services hospitaliers odontologiques, les patients seront recrutés lors des consultations implantaires dans les services hospitalo-universitaires de médecine bucco-dentaire appartenant à l'AP-HP.

Sachant qu'au sein du service de l'hôpital Bretonneau, il y a par an environ X consultations et X sinus lift réalisés, et qu'au sein du service de l'hôpital Louis Mourier, il y a par an environ X consultations et X sinus lift réalisés, la durée d'inclusion avoisine X mois.

2.3.5 La faisabilité

Si l'on souhaite avoir un échantillon d'une taille de 100 patients pour une puissance statistique d'au moins 80% avec un niveau de confiance de 95 %, il faut prévoir d'inviter 162 personnes à participer à l'étude. Le premier groupe (implantation immédiate) sera composé de 50 patients et le second groupe (implantation à distance) sera composé de 50 patients également.

Le protocole d'étude sera soumis en vue d'obtention des autorisations de la CNIL (Commission Nationale de l'Informatique et Liberté) ainsi qu'au CPP (Comité de Protection des Personnes).

2.3.6 Matériaux et méthodes

Deux types de chirurgies auront lieu :

1) Sinus lift avec mise en place de collagène comme matériau de comblement osseux puis mise en place extemporanée d'implant :

- CBCT pré-opératoire (avec Cone-Beam identique au suivi)
- Rétro-alvéolaire post-opératoire immédiate
- Contrôle à 6 mois par FRM, CBCT et rétro-alvéolaire (mise en charge à planifier)
- Contrôle à 12 mois par CBCT
- Contrôle à 3 ans par CBCT

2) Sinus lift avec mise en place de collagène comme matériau de comblement osseux puis mise en place à distance d'implants (après ostéo-intégration, c'est-à-dire à 6 mois) :

- CBCT préopératoire (avec Cone-Beam identique au suivi)
- Pose du ou des implants à 6 mois avec CBCT pré et post-opératoire immédiat
- Contrôle à 12 mois par FRM, CBCT et rétro-alvéolaire (mise en charge à planifier)
- Contrôle à 3 ans par CBCT

La préparation du patient est primordiale et doit contenir un bilan dentaire et parodontal complet. Le patient doit ainsi avoir des dents saines et/ou traitées si nécessaire, un parodonte sain et tout foyer infectieux doit avoir été éliminé en amont. Une séance d'assainissement parodontal dans le mois précédent la greffe est fortement recommandée et un renforcement de l'hygiène orale doit être fait au patient.

Nous suivrons les étapes de planification implantaire classique, c'est-à-dire un bilan pré-implantaire avec un scanner 3D pré-implantaire afin de choisir les implants et de valider le projet chirurgical et prothétique.

Le patient aura pris en préopératoire les médicaments suivants : de la prednisone (AIS) à hauteur de 60mg une heure avant l'intervention et à poursuivre le matin pendant les deux jours qui suivent, 2g d'amoxicilline une heure avant l'intervention (1,2 mg de clindamycine si allergie), éventuellement 50mg d'hydroxyzine une heure avant l'intervention en cas d'anxiété légère.

Le patient réalise un bain de bouche à la Chlorhexidine 0,12 % juste avant l'intervention.

Les interventions se dérouleront sous anesthésie locale, dont la molécule sera l'Articaïne (40mg/mL par cartouche) accompagnée par des vasoconstricteurs epinephrine (1/200 000) dans un bloc opératoire ou un box habilité à la chirurgie implantaire, répondant aux critères d'asepsie de la Haute Autorité de Santé⁹⁴.

Les techniques utilisées seront une anesthésie tubérositaire haute et une anesthésie au foramen grand palatin. Des injections para-apicales de complément pourront être réalisées, selon l'appréciation de l'opérateur.

La chirurgie se fera par abord latéral. Le décollement du lambeau au décolleur s'effectuera avec précaution quelques millimètres apicalement à la fenêtre osseuse pour faciliter l'ostéotomie. Le but étant d'accéder au sinus, de décoller la membrane sinusienne et d'aménager une place pour le matériau de comblement, à l'aide d'inserts piézoélectriques ou d'une fraise boule montée sur pièce à main.

L'ostéotomie se fait jusqu'à l'apparition par transparence du sinus maxillaire.

Par la suite, le décollement de la muqueuse sinusienne peut être réalisé au départ avec un insert piézoélectrique ou bien directement avec des curettes manuelles aux différentes angulations.

Une fois la membrane sinusienne décollée, le comblement du matériau doit être fait avant la pose des implants.

⁹⁴ Haute autorité de santé, « Quels niveaux d'environnements techniques pour la réalisation d'actes interventionnels en ambulatoire ? »

Dans le cadre de cette étude, nous utiliserons des compresses hémostatiques résorbables de type Pangen®, c'est-à-dire des compresses stériles à base de collagène natif, sous forme d'éponges lyophilisées. Chacune a une dimension de 2.5 x 3.5 cm et une épaisseur de 0.6cm.

Le matériau est disposé par tassement en commençant par l'arrière puis se poursuit vers l'avant. Il faut éviter de décoller la membrane sinusienne plus apicalement lors de la disposition du matériau de comblement. Le matériau doit être compact et ne doit pas être mis en excès afin d'éviter de retarder la maturation du greffon.

Les patients du groupe 1 se verront se faire poser les implants à la suite de la mise en place du collagène qui devra ensuite être tassé à nouveau. L'enfouissement des implants est préférable pour une meilleure cicatrisation osseuse et muqueuse.

Il est essentiel lors d'une mise en place simultanée d'implants après un sinus lift, d'avoir un couple d'insertion finale de 20 N.cm^{-1} minimum, afin d'assurer une stabilité primaire suffisante.

En outre, si l'épaisseur de la crête osseuse est trop faible, c'est-à-dire inférieure à 3 mm et que la densité osseuse est basse, alors la mise en place d'implant à distance est indispensable.

Pour les patients du groupe 2, l'intervention se limitera au comblement sous sinusien. Après 6 mois d'ostéo-intégration maxillaire, le chirurgien effectuera la pose d'implants.

La fermeture des berges se fera à l'aide de fils de suture non résorbables, sans tension, de taille 3-0.

Le patient devra poursuivre les prises d'amoxicilline (clindamycine si allergie) à hauteur de 2g par jour pendant 7 jours, la prednisone durant 2 jours le matin, du paracétamol associé à la codéine dans l'heure qui suit l'intervention puis en cas de douleur, et un bain de bouche à la Chlorhexidine 0,20 % 3 fois par jour après le brossage pendant 2 semaines à commencer 24heures après l'intervention. Les conseils post-opératoires classiques devront être donnés au patient en ajoutant les recommandations suite aux greffes de sinus maxillaire.

En effet, le patient ne devra pas se moucher, pas fumer, ne pas aspirer avec une paille, ne pas tirer sur les lèvres, éternuer bouche ouverte afin d'éviter la création de surpression sinusienne.

2.4. Résultats

Le gain osseux vertical et horizontal, ainsi que la densité osseuse apparente au CBCT et le délai de formation osseuse sont les paramètres à mesurer et à relever. Par ailleurs, le taux de résussite et le taux de survie implantaire seraient à réévaluer et seront relevés à 3, 6, 12 mois et 3 ans.

Il est attendu que le gain osseux soit équivalent en termes de quantité et de qualité en comparaison aux méthodes classiques de comblement osseux à l'os autogène par exemple. Il est également

attendu que la formation osseuse se fasse dans un délai au moins équivalent aux méthodes classiques.

2.5 Discussion

L'objectif de cette étude est de proposer une méthode de comblement sous sinusien innovante, plus facile et rapide à la mise en œuvre qu'un comblement osseux particulaire, moins onéreuse et aux résultats au moins autant prédictibles, et reproductibles.

Les résultats obtenus au travers du protocole clinique devront être comparés aux résultats de la littérature scientifique des études réalisées avec de l'os autogène et de l'os particulaire issu de xéno greffes, considérés comme les deux gold standards.

Il sera question de remarquer si des différences significatives existent en termes de volume et de densité osseuse apparente.

Les délais de formation osseuse et de mise en charge ne doivent pas être plus longs que ceux des greffes conventionnelles et la survie implantaire avant et après mise en charge doit être au moins équivalente aux méthodes classiques.

Les études actuelles proposent des résultats homogènes sur l'efficacité des greffes autogènes et par xéno greffes.

En effet, Raghoobar GM et al.⁹⁵, en 2011, sur 14 patients ont été placés des implants avec des greffes osseuses autogènes. Aucun implant n'a été perdu, aucune complication (œdème, douleur, saignement nasal entre autres) n'a eu lieu et le gain osseux à 3 mois est de 3.2 ± 0.9 mm et de 3.6 ± 0.9 mm à 1 an avec moins de 6 % de l'implant non couvert d'os. Les patients étaient satisfaits.

En 2017, Dos Santos Pereira R et al.⁹⁶, ont trouvé suite à une greffe sous sinusienne d'os autogène, les résultats suivants : 12 greffes ont été réalisés et à 6 mois au moment de la pose d'implants, de l'os lamellaire est formé, bien vascularisé avec un gain osseux moyen de $38.6 \% \pm 10.5 \%$.

En 2005, Szabó G et al.⁹⁷, 20 patients ont été sélectionnés pour une greffe autogène et une pose d'implants à 6 mois. Le pourcentage moyen de la zone osseuse était de $38,34 \% \pm 7,4 \%$.

⁹⁵Raghoobar et al., « Maxillary sinus floor augmentation surgery with autogenous bone grafts as ceiling : a pilot study and test of principle ».

⁹⁶Dos Santos Pereira et al., « Maxillary sinus elevation surgery with chronos and autogenous bone graft : immunohistochemical assessment of RUNX2, VEGF, TRAP, and osteocalcin ».

En 2013, Peng W et al.⁹⁸, ont réalisé une étude sur 24 patients qui a abouti sur un taux de réussite de 92,2 % et un taux de survie implantaire de 100 %. 64 implants ont été posés suite à un comblement sous sinusien avec de l'os autogène et durant un suivi de 2,7ans, aucune douleur, aucune infection ou neuropathie ont été relevées. La résorption osseuse marginale moyenne autour des implants est de 1,28mm.

En 2004, Hatano et al.⁹⁹ ont suivi 191 patients sur 10 ans suite à une pose d'implants maxillaires extemporanée avec comblement à l'os autogène et au substitut osseux bovin (Bio-Oss®). Le taux de survie est de 94,2 % et les pertes ont eu lieu 3 ans après la mise en place de l'implant.

En 2009, Kim et al.¹⁰⁰, ont montré qu'en terme de cicatrisation osseuse et de stabilité implantaire, l'os bovin seul et la greffe composite os autogène/os bovin se valent. En effet, ils ont mesuré la hauteur moyenne d'os alvéolaire avant, en post-opératoire immédiat et 1 an après l'intervention et les données sont les suivantes : la hauteur osseuse est de 4,9 mm, 19,0 mm et 17,2 mm pour un comblement fait avec du Bio-Oss® et une quantité minimale d'os autogène (groupe 1), tandis qu'avec une quantité minimale d'os autogène et une quantité égale de Bio-Oss® et de matériaux alloplastiques (Regenaform), les résultats sont de 4.0 mm, 19.2 mm, and 17.8 mm (groupe 2). Le groupe 1 possède un taux de réussite de 93,9 % et une perte osseuse de 0,6mm après 1 an de mise en charge prothétique et 0,7 mm après presque 21 mois de suivi. 3 implants ont perdu plus de 1,5mm d'os dans l'année de la mise en charge. Dans le groupe 2, le taux de de réussite est 83,3 %, la perte osseuse marginale moyenne est de 0,7mm après 1 an mise en charge et 1,0mm après presque 20 mois de suivi. 4 implants présentent une résorption supérieure à 1,5mm dans l'année de la mise en charge.

Schlegel et al.¹⁰¹ en 2003, ont comparé l'os autogène au substitut osseux bovin (Bio-Oss®) en posant des implants chez 10 chiens de race Beagle âgés de 1 an, chez qui les 3 prémolaires maxillaires

⁹⁷Szabó et al., « A prospective multicenter randomized clinical trial of autogenous bone versus beta-tricalcium phosphate graft alone for bilateral sinus elevation : histologic and histomorphometric evaluation ».

⁹⁸Peng et al., « Assessment of the autogenous bone graft for sinus elevation ».

⁹⁹Hatano, Shimizu, et Ooya, « A clinical long-term radiographic evaluation of graft height changes after maxillary sinus floor augmentation with a 2 : 1 autogenous bone/xenograft mixture and simultaneous placement of dental implants ».

¹⁰⁰Kim et al., « Evaluation of sinus bone resorption and marginal bone loss after sinus bone grafting and implant placement ».

¹⁰¹Schlegel et al., « Histologic findings in sinus augmentation with autogenous bone chips versus a bovine bone substitute ».

droites et gauches ont été extraites. Chez chaque chien, 1 sinus été comblé à l'os autogène prélevé sur la mandibule et le second a été comblé avec du Bio-Oss®. Après sacrifice des chiens et analyse histologique à 90 jours, dans le groupe du Bio-Oss®, le volume de l'augmentation présente une réduction de $14,6\text{mm} \pm 4,4\%$ et de $3,8\text{mm} \pm 2,5\%$ dans le groupe de l'os autogène. L'implant et l'os sont en contact à hauteur de $52.16 \pm 13.15\%$ dans le groupe du Bio-Oss® et de $60.21 \pm 11.46\%$ dans le groupe de l'os autogène.

A 180 jours, le groupe du Bio-Oss® continue sa croissance osseuse tandis que l'os autogène l'a arrêtée. Le volume de la réduction est de $16.5 \pm 8.67\%$ dans le groupe du Bio-Oss® et de $39.8 \pm 16.14\%$ dans le groupe de l'os autogène. L'implant et l'os sont en contact à hauteur de $63.43 \pm 19.56\%$ pour le groupe du Bio-Oss® et de $42.22 \pm 12.80\%$ dans le groupe autogène. Le Bio-Oss® présente des propriétés non résorbables et en fait un « implant permanent » et le volume d'augmentation avec l'os autogène décroît sur la période d'observation.

La résorption graduelle du Bio-Oss® a été mise en évidence dans l'étude de Sartori et al.¹⁰², en 2003 et permettant ainsi une augmentation du volume osseux intéressante. En effet, après un comblement sous sinusien au Bio-Oss®, des coupes histologiques ont été réalisées 8 mois post-opératoire et la quantité osseuse était de $29.8\% \pm 2.6\%$ avec $70,2\%$ de Bio-Oss®. Puis à 2 ans, l'augmentation osseuse était de $69.7 \pm 2.7\%$ et enfin à 10 ans $86.7 \pm 2.8\%$.

Serre e Silva et al.¹⁰³, en 2006 ont comparé les résultats cliniques et radiologiques de comblements sous sinusiens avec de l'os autogène (issu de l'os mandibulaire des patients) et l'association d'une matrice osseuse organique bovine (BOM) et d'une protéine morphogénétique osseuse bovine (bBMP). Sur 10 patients non fumeurs et en bonne santé, des greffes bilatérales ont été réalisées avec un côté contrôle avec l'os autogène et un côté test avec le substitut osseux bovin. Après une période de cicatrisation variant de 6 à 11 mois, les implants sont posés et le torque de l'implant posé du côté greffé avec du substituts osseux bovin est supérieur à 30 N.cm^{-1} mais inférieur au torque des implants posés du côté de l'os autogène. La formation osseuse est partielle du côté du substitut osseux bovin avec la présence de tissu fibreux et une absence de radio-opacité tandis qu'elle est totale du côté de l'os autogène avec une radio-opacité.

¹⁰²Sartori et al., « Ten-year follow-up in a maxillary sinus augmentation using anorganic bovine bone (Bio-Oss). A case report with histomorphometric evaluation ».

¹⁰³ Serra e Silva, Ricardo de Albergaria-Barbosa, et Mazzone, « Clinical evaluation of association of bovine organic osseous matrix and bovine bone morphogenetic protein versus autogenous bone graft in sinus floor augmentation ».

Ces études représentent une base de comparaison afin de statuer sur la possibilité de l'application clinique de la greffe sous sinusienne à l'aide d'une éponge de collagène. De plus, en 2017, Berberi et al¹⁰⁴, ont réalisé une étude comprenant 10 patients avec analyses cliniques, radiologiques et histologiques sur l'utilisation d'une éponge de collagène s'interposant entre la membrane sinusienne et l'os alvéolaire résiduel lors de soulevé de sinus. A 6 mois post-opératoire, de l'os mature avec une structure lamellaire, de la moelle osseuse, un réseau vasculaire se sont formés. Grâce à un cone beam, les mesures pré-opératoires et post-opératoires à 6 mois ont été prises : en antérieur il est relevé respectivement 2.67 ± 0.62 mm et 11.15 ± 1.1 mm, dans la zone mésiale 2.98 ± 0.55 mm et 10.96 ± 0.77 mm et en postérieur 3.17 ± 0.91 mm et 10.63 ± 0.51 mm. A 6 mois, la mise en charge prothétique avait été réalisée.

Cette étude consistue ainsi une base de comparaison précieuse malgré son nombre de patients réduit. Il sera question de vérifier si le gain osseux est au moins équivalent et reproductible sur un échantillon plus large de patients. De plus, il serait intéressant de suivre les patients au-delà de 6 mois afin d'avoir un taux objectif sur la survie implantaire à plus long terme.

Figure 24 : Vue clinique de la mise en place de l'éponge de collagène et des temps par temps opératoires de la réalisation de la fenêtre osseuse jusqu'à sa remise en place

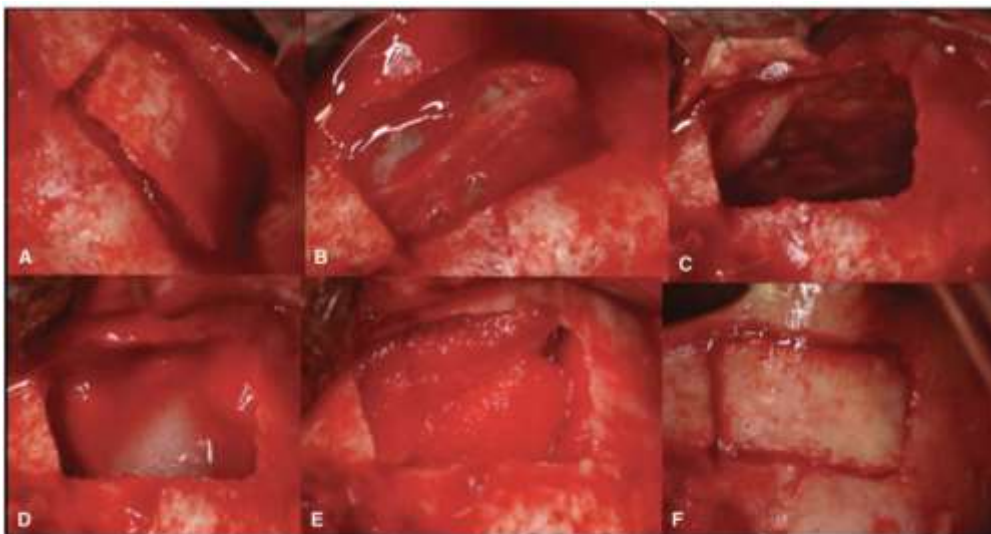


Fig. 1. Clinical view of the lateral access to the sinus: (A) Buccal bony wall detached in 1 piece; (B) exposed sinus membrane; (C) elevating the Schneiderian membrane; (D) collagen sponge in contact with the sinus membrane; (E) sinus cavity filled with the collagen sponge and; (F) the bone window replaced.

Source : Berberi et al., « Sinus floor augmentation with ambient blood and an absorbable collagen sponge, » 2017.

¹⁰⁴Berberi et al., « Sinus floor augmentation with ambient blood and an absorbable collagen sponge : a prospective pilot clinical study ».

Ensuite, la taille de l'échantillon sera à évaluer, si elle est suffisante ou non ou si au contraire plus de patients seraient nécessaires afin d'interpréter objectivement les résultats.

Les conditions expérimentales sont à évaluer, c'est-à-dire évaluer si les modes opératoires, de sélection et de suivi des patients sont judicieux et permettent des résultats sans biais et cohérents.

De plus, il serait pertinent de s'interroger sur les critères évalués qui sont les dimensions horizontales et verticales osseuses et s'ils sont suffisants pour valider une méthode chirurgicale. Effectivement, les examens radiographiques suffisent-ils ou bien des examens histologiques donneraient plus de crédits à l'étude ?

Enfin, cette méthode doit permettre de diminuer les risques de morbidités et de suites post-opératoire.

Ces paramètres sont alors à évaluer également.

Conclusion

Les chirurgies d'élévation de sinus ont été longuement et à de nombreuses reprises étudiées dans la littérature scientifique avec de multiples tentatives d'utilisation de nouveaux biomatériaux.

Cependant de plus en plus d'auteurs cherchent à simplifier les protocoles chirurgicaux et cherchent à respecter le principe de gradient thérapeutique.

C'est pourquoi, il a été démontré qu'en ne mettant aucun matériau de comblement, le taux de survie implantaire demeure élevé et compétitif en comparaison avec les chirurgies de comblement osseux autogène et par xénotransfert notamment grâce aux qualités ostéogéniques de la membrane sinusienne.

Cette thèse a pour objectif d'ouvrir la voie à une nouvelle méthode de sinus lift, moins longue à la mise en œuvre et plus respectueuse du gradient thérapeutique que les méthodes classiques par matériaux particuliers.

En effet, le collagène sous forme d'éponge résorbable semblerait avoir les propriétés requises pour constituer un matériau de comblement fiable et dont l'utilisation clinique serait possible.

Le protocole d'étude clinique proposé dans cette thèse permettrait d'explorer une des nombreuses possibilités de comblement dans les chirurgies d'élévation de sinus, de pouvoir proposer éventuellement un protocole facilitant la chirurgie pour le praticien, et d'un autre côté de pouvoir proposer au patient une chirurgie de qualité, aux résultats semblables aux méthodes classiques, avec moins de risques de morbidités et avec un coût financier moindre.

L'objectif est d'aboutir à une méthode la plus prédictible possible, simple, rapide, avec le meilleur rapport coût/bénéfice pour le patient.

Cette thèse n'est que le travail initial d'un projet qui pourrait être mise en œuvre. Suite à la soutenance de cette thèse, il sera alors possible de proposer un plan d'étude global afin que cette recherche puisse voir le jour et que le recrutement de patients et les chirurgies puissent commencer dans les différents services hospitaliers.

L'objectif serait d'évaluer si la mise en place d'éponge de collagène est une proposition thérapeutique réaliste.

Bibliographie

- Antoun, H. *Les greffes de sinus en implantologie*. Rueil-Malmaison : Editions CdP, 2011.
- Antoun, H., H. Bouk, et G. Ameer. « Bilateral sinus graft with either bovine hydroxyapatite or beta tricalcium phosphate, in combination with platelet-rich plasma : a case report ». *Implant dentistry* 17, n° 3 (2008): 350-59. <https://doi.org/10.1097/ID.0b013e3181835aa5>.
- Berberi, A., N. Nader, R. Bou Assaf, H. Fayyad-Kazan, S. Khairalah, et N. Moukarzel. « Sinus floor augmentation with ambient blood and an absorbable collagen sponge : a prospective pilot clinical study ». *Implant dentistry* 26, n° 5 (2017): 674. <https://doi.org/10.1097/ID.0000000000000631>.
- Blanchy, T. « Intérêt des éponges de collagène pour prévenir la résorption osseuse post-extractionnelle : revue systématique de la littérature ». Thèse d'exercice, Université de Bordeaux, 2015. <https://dumas.ccsd.cnrs.fr/dumas-01117631/document>.
- Boëck-Neto, R. J., M. F. Gabrielli, R. C. C. Lia, E. Marcantonio, J. A. Shibli, et E. Marcantonio. « Histomorphometrical analysis of bone formed after maxillary sinus floor augmentation by grafting with a combination of autogenous bone and demineralized freeze-dried bone allograft or hydroxyapatite ». *Journal of periodontology* 73, n° 3 (2002): 266-70. <https://doi.org/10.1902/jop.2002.73.3.266>.
- Bornstein, M. M., J. Wasmer, P. Sendi, S. F. M. Janner, D. Buser, et T. von Arx. « Characteristics and dimensions of the Schneiderian membrane and apical bone in maxillary molars referred for apical surgery : a comparative radiographic analysis using limited cone beam computed tomography ». *Journal of endodontics* 38, n° 1 (2012): 51-57. <https://doi.org/10.1016/j.joen.2011.09.023>.
- Chipaila, N., R. Marini, G. L. Sfasciotti, A. Cielo, L. Bonanome, et A. Monaco. « Graftless sinus augmentation technique with contextual placement of implants : a case report ». *Journal of medical case reports* 8 (2014): 437. <https://doi.org/10.1186/1752-1947-8-437>.
- Deffrennes, D., G. Khoury, E. Khoury, et T. Guérin. « Greffe osseuse sinusienne à visée implantaire ». *Actualités odonto-stomatologiques*, n° 264 (2013): 20-26. <https://doi.org/10.1051/aos/2013405>.
- Dikicier, S., E. Dikicier, et U. Karacayli. « Maxillary sinus augmentation and implant placement using venous blood without graft material : a case letter ». *The journal of oral implantology*, 2012. <https://doi.org/10.1563/AAID-JOI-D-12-00125.1>.
- Dos Santos Pereira, R., F. B. Boos, L. F. Gorla, I. R. Garcia, R. Okamoto, et E. Hochuli-Vieira. « Maxillary sinus elevation surgery with chronos and autogenous bone graft : immunohistochemical assessment of RUNX2, VEGF, TRAP, and osteocalcin ». *The international journal of periodontics & restorative dentistry* 37, n° 6 (2017): e321–e327. <https://doi.org/10.11607/prd.2606>.
- Farina, R., E. Bressan, A. Taut, A. Cucchi, et L. Trombelli. « Plasma rich in growth factors had limited effect on early bone formation in extraction sockets : response to “Anitua, E., Alkhraisat, M.H. & Orive, G. (2013) Letter to the Editor : rigorous methodology is the school of coherent conclusions in science. European Journal of oral implantology 6 : 9-11.” » *Clinical oral implants research* 25, n° 10 (2014): 1189-91. <https://doi.org/10.1111/clr.12230>.
- Fouad, W., A. Osman, M. Atef, et M. Hakam. « Guided maxillary sinus floor elevation using deproteinized bovine bone versus graftless schneiderian membrane elevation with simultaneous implant placement : randomized clinical trial ». *Clinical implant dentistry and related research* 20, n° 3 (2018): 424-33. <https://doi.org/10.1111/cid.12601>.
- Frenken, J. W. F. H., W. F. Bouwman, N. Bravenboer, S. A. Zijderveld, E. a. J. M. Schulten, et C. M. ten Bruggenkate. « The use of Straumann Bone Ceramic in a maxillary sinus floor elevation

- procedure : a clinical, radiological, histological and histomorphometric evaluation with a 6-month healing period ». *Clinical oral implants research* 21, n° 2 (2010): 201-8. <https://doi.org/10.1111/j.1600-0501.2009.01821.x>.
- Froum, S. J., S. S. Wallace, N. Elian, S. C. Cho, et D. P. Tarnow. « Comparison of mineralized cancellous bone allograft (Puros) and anorganic bovine bone matrix (Bio-Oss) for sinus augmentation : histomorphometry at 26 to 32 weeks after grafting ». *The international journal of periodontics & restorative dentistry* 26, n° 6 (2006): 543-51.
- Fürst, G., R. Gruber, S. Tangl, W. Zechner, R. Haas, G. Mailath, F. Sanroman, et G. Watzek. « Sinus grafting with autogenous platelet-rich plasma and bovine hydroxyapatite. A histomorphometric study in minipigs ». *Clinical oral implants research* 14, n° 4 (2003): 500-508. <https://doi.org/10.1034/j.1600-0501.2003.00859.x>.
- Galindo-Moreno, P., G. Avila, J. E. Fernández-Barbero, M. Aguilar, E. Sánchez-Fernández, A. Cutando, et H.-L. Wang. « Evaluation of sinus floor elevation using a composite bone graft mixture ». *Clinical oral implants research* 18, n° 3 (2007): 376-82. <https://doi.org/10.1111/j.1600-0501.2007.01337.x>.
- Garlini, G., M. Redemagni, M. Donini, et C. Maiorana. « Maxillary sinus elevation with an alloplastic material and implants : 11 years of clinical and radiologic follow-up ». *Journal of oral and maxillofacial surgery* 68, n° 5 (2010): 1152-57. <https://doi.org/10.1016/j.joms.2009.05.440>.
- Geistlich Pharma. « Geistlich Bio-Oss, le substitut osseux naturel de référence ». Consulté le 1 novembre 2019. <https://www.shop.geistlich.fr/substituts-osseux/1-geistlich-bio-oss-s-025g-7610221010004.html>.
- Hatano, N., Y. Shimizu, et K. Ooya. « A clinical long-term radiographic evaluation of graft height changes after maxillary sinus floor augmentation with a 2 : 1 autogenous bone/xenograft mixture and simultaneous placement of dental implants ». *Clinical oral implants research* 15, n° 3 (2004): 339-45. <https://doi.org/10.1111/j.1600-0501.2004.00996.x>.
- I-Ching, L., A. M. Gonzalez, C. Hsin-Ju, K. Shou-Yen, et C. Ta-Wei. « A 5-year follow-up of 80 implants in 44 patients placed immediately after the lateral trap-door window procedure to accomplish maxillary sinus elevation without bone grafting ». *International journal of oral & maxillofacial implants* 26, n° 5 (2011): 1079-86.
- Insua, A., F. Monje-Gil, L. García-Caballero, J. Caballé-Serrano, H.-L. Wang, et A. Monje. « Mechanical characteristics of the maxillary sinus Schneiderian membrane ex vivo ». *Clinical oral investigations* 22, n° 3 (2018): 1139-45. <https://doi.org/10.1007/s00784-017-2201-4>.
- Janner, S. F. M., M. D. Caversaccio, P. Dubach, P. Sendi, D. Buser, et M. M. Bornstein. « Characteristics and dimensions of the Schneiderian membrane : a radiographic analysis using cone beam computed tomography in patients referred for dental implant surgery in the posterior maxilla ». *Clinical oral implants research* 22, n° 12 (2011): 1446-53. <https://doi.org/10.1111/j.1600-0501.2010.02140.x>.
- Jensen, O. T., L. B. Shulman, M. S. Block, et V. J. Iacono. « Report of the sinus consensus conference of 1996 ». *The international journal of oral & maxillofacial implants* 13 Suppl (1998): 11-45.
- Kassolis, J. D., P. S. Rosen, et M. A. Reynolds. « Alveolar ridge and sinus augmentation utilizing platelet-rich plasma in combination with freeze-dried bone allograft : case series ». *Journal of periodontology* 71, n° 10 (2000): 1654-61. <https://doi.org/10.1902/jop.2000.71.10.1654>.
- Kim, Y.-K., P.-Y. Yun, S.-G. Kim, B.-S. Kim, et J. L. Ong. « Evaluation of sinus bone resorption and marginal bone loss after sinus bone grafting and implant placement ». *Oral surgery, oral medicine, oral pathology, oral radiology, and endodontics* 107, n° 2 (2009): e21-28. <https://doi.org/10.1016/j.tripleo.2008.09.033>.
- Leighton, Y., B. Weber, E. Rosas, N. Pinto, et E. Borie. « Autologous fibrin glue with collagen carrier during maxillary sinus lift procedure ». *The journal of craniofacial surgery* 30, n° 3 (2019): 843-45. <https://doi.org/10.1097/SCS.0000000000005203>.

- Lozada, J. L., N. Caplanis, P. Proussaefs, J. Willardsen, et G. Kammeyer. « Platelet-rich plasma application in sinus graft surgery : Part , background and processing techniques ». *The journal of oral implantology* 27, n° 1 (2001): 38-42. [https://doi.org/10.1563/1548-1336\(2001\)027<0038:PPAISG>2.3.CO;2](https://doi.org/10.1563/1548-1336(2001)027<0038:PPAISG>2.3.CO;2).
- Lundgren, S., S. Anderson, F. Gualini, et L. Sennerby. « Bone reformation with sinus membrane elevation : a new surgical technique for maxillary sinus floor augmentation ». *Clinical implant dentistry and related research* 6, n° 3 (2004): 165-73. <https://doi.org/10.1111/j.1708-8208.2004.tb00217.x>.
- Maiorana, C., L. Sommariva, P. Brivio, D. Sigurtà, et F. Santoro. « Maxillary sinus augmentation with anorganic bovine bone (Bio-Oss) and autologous platelet-rich plasma : preliminary clinical and histologic evaluations ». *The international journal of periodontics & restorative dentistry* 23, n° 3 (2003): 227-35.
- Marx, R. E., E. R. Carlson, R. M. Eichstaedt, S. R. Schimmele, J. E. Strauss, et K. R. Georgeff. « Platelet-rich plasma : growth factor enhancement for bone grafts ». *Oral surgery, oral medicine, oral pathology, oral radiology, and endodontics* 85, n° 6 (1998): 638-46. [https://doi.org/10.1016/s1079-2104\(98\)90029-4](https://doi.org/10.1016/s1079-2104(98)90029-4).
- Meyer, C., B. Chatelain, M. Benarroch, J.-F. Garnier, B. Ricbourg, et T. Camponovo. « Massive sinus-lift procedures with beta-tricalcium phosphate : long-term results ». *Revue de stomatologie et de chirurgie maxillo-faciale* 110, n° 2 (2009): 69-75. <https://doi.org/10.1016/j.stomax.2008.10.006>.
- Misch, C. E., et F. Dietsh. « Bone-grafting materials in implant dentistry ». *Implant dentistry* 2, n° 3 (1993): 158-67. <https://doi.org/10.1097/00008505-199309000-00003>.
- Nedir, R., M. Bischof, L. Vazquez, S. Szmukler-Moncler, et J.-P. Bernard. « Osteotome sinus floor elevation without grafting material : a 1-year prospective pilot study with ITI implants ». *Clinical oral implants research* 17, n° 6 (2006): 679-86. <https://doi.org/10.1111/j.1600-0501.2006.01264.x>.
- Osstell. « ISQ ». *Osstell – Implant stability*. (blog), 2009. <https://www.osstell.com/isq/>.
- Palma, V. C., O. Magro-Filho, J. A. Oliveria, S. Lundgren, L. A. Salata, et L. Sennerby. « Bone reformation and implant integration following maxillary sinus membrane elevation : an experimental study in primates ». *Clinical implant dentistry and related research* 8, n° 1 (2006): 11-24. <https://doi.org/10.2310/j.6480.2005.00026.x>.
- Peng, W., I.-K. Kim, H.-Y. Cho, S.-P. Pae, B.-S. Jung, H.-W. Cho, et J.-H. Seo. « Assessment of the autogenous bone graft for sinus elevation ». *Journal of the korean association of oral and maxillofacial surgeons* 39, n° 6 (2013): 274-82. <https://doi.org/10.5125/jkaoms.2013.39.6.274>.
- Pereira, R. S., L. F. Gorla, F. B. J. D. Boos, R. Okamoto, I. R. Garcia Júnior, et E. Hochuli-Vieira. « Use of autogenous bone and beta-tricalcium phosphate in maxillary sinus lifting : histomorphometric study and immunohistochemical assessment of RUNX2 and VEGF ». *International journal of oral and maxillofacial surgery* 46, n° 4 (2017): 503-10. <https://doi.org/10.1016/j.ijom.2017.01.002>.
- Pjetursson, B. E., D. Ignjatovic, G. Matulienė, U. Brägger, K. Schmidlin, et Niklaus P. Lang. « Transalveolar maxillary sinus floor elevation using osteotomes with or without grafting material. Part II : radiographic tissue remodeling ». *Clinical oral implants research* 20, n° 7 (2009): 677-83. <https://doi.org/10.1111/j.1600-0501.2009.01721.x>.
- Raghoobar, G. M., H. J. A. Meijer, G. Telleman, et A. Vissink. « Maxillary sinus floor augmentation surgery with autogenous bone grafts as ceiling : a pilot study and test of principle ». *Clinical implant dentistry and related research* 15, n° 4 (2013): 550-57. <https://doi.org/10.1111/j.1708-8208.2011.00409.x>.
- Ramanauskaitė, A., E. T. Ataman-Duruel, O. Duruel, M. D. Tözüm, T. T. Yildirim, et T. F. Tözüm. « Effects of clinical local factors on thickness and morphology of Schneiderian membrane : a retrospective clinical study ». *Clinical implant dentistry and related research* 21, n° 4 (2019): 715-22. <https://doi.org/10.1111/cid.12807>.

- Riben, C., et A. Thor. « The maxillary sinus membrane elevation procedure : augmentation of bone around dental implants without grafts-a review of a surgical technique ». *International journal of dentistry* 2012 (2012): 105483. <https://doi.org/10.1155/2012/105483>.
- Rodriguez, A., G. E. Anastassov, H. Lee, D. Buchbinder, et H. Wettan. « Maxillary sinus augmentation with deproteinated bovine bone and platelet rich plasma with simultaneous insertion of endosseous implants ». *Journal of oral and maxillofacial surgery* 61, n° 2 (2003): 157-63. <https://doi.org/10.1053/joms.2003.50041>.
- Rogers, K. D., et P. Daniels. « An X-ray diffraction study of the effects of heat treatment on bone mineral microstructure ». *Biomaterials* 23, n° 12 (2002): 2577-85. [https://doi.org/10.1016/s0142-9612\(01\)00395-7](https://doi.org/10.1016/s0142-9612(01)00395-7).
- Rong, Q., X. Li, S. L. Chen, S. X. Zhu, et D. Y. Huang. « Effect of the Schneiderian membrane on the formation of bone after lifting the floor of the maxillary sinus : an experimental study in dogs ». *The british journal of oral & maxillofacial surgery* 53, n° 7 (2015): 607-12. <https://doi.org/10.1016/j.bjoms.2015.02.010>.
- Rosenberg, E. S., et J. Torosian. « Sinus grafting using platelet-rich plasma-initial case presentation ». *Practical periodontics and aesthetic dentistry* 12, n° 9 (2000): 843-50; quiz 852.
- Sartori, S., M. Silvestri, F. Forni, A. I. Cornaglia, P. Tesei, et V. Cattaneo. « Ten-year follow-up in a maxillary sinus augmentation using anorganic bovine bone (Bio-Oss). A case report with histomorphometric evaluation ». *Clinical oral implants research* 14, n° 3 (2003): 369-72. <https://doi.org/10.1034/j.1600-0501.2003.140316.x>.
- Scarano, A., A. Piattelli, B. Assenza, A. Quaranta, V. Perrotti, M. Piattelli, et G. Iezzi. « Porcine bone used in sinus augmentation procedures : a 5-year retrospective clinical evaluation ». *Journal of oral and maxillofacial surgery* 68, n° 8 (2010): 1869-73. <https://doi.org/10.1016/j.joms.2009.09.015>.
- Schlegel, K. A., G. Fichtner, S. Schultze-Mosgau, et J. Wiltfang. « Histologic findings in sinus augmentation with autogenous bone chips versus a bovine bone substitute ». *The international journal of oral & maxillofacial implants* 18, n° 1 (2003): 53-58.
- Serra e Silva, F. M., J. Ricardo de Albergaria-Barbosa, et R. Mazzonetto. « Clinical evaluation of association of bovine organic osseous matrix and bovine bone morphogenetic protein versus autogenous bone graft in sinus floor augmentation ». *Journal of oral and maxillofacial surgery* 64, n° 6 (2006): 931-35. <https://doi.org/10.1016/j.joms.2006.02.026>.
- Société française de chirurgie orale. « Information médicale : greffes sinus ». Consulté le 27 octobre 2019. <https://dumas.ccsd.cnrs.fr/dumas-01117631/document>.
- Société française d'ORL et de chirurgie de la face et du cou. « Consensus formalisé d'experts concernant : recommandations de bonnes pratiques de la SFORL lors des chirurgies implantairees en rapport avec le sinus maxillaire », 2019. https://www.orlfrance.org/wp-content/uploads/2019/05/Consensus_formalise_2019_chirurgies_implantaires_en_rapport_avec_le_sinus_maxillaire.pdf.
- Srouji, S., T. Kizhner, D. Ben David, M. Riminucci, P. Bianco, et E. Livne. « The Schneiderian membrane contains osteoprogenitor cells : in vivo and in vitro study ». *Calcified tissue international* 84, n° 2 (2009): 138-45. <https://doi.org/10.1007/s00223-008-9202-x>.
- Szabó, G., L. Huys, P. Coulthard, C. Maiorana, U. Garagiola, J. Barabás, Z. Németh, K. Hrabák, et Z. Suba. « A prospective multicenter randomized clinical trial of autogenous bone versus beta-tricalcium phosphate graft alone for bilateral sinus elevation : histologic and histomorphometric evaluation ». *The international journal of oral & maxillofacial implants* 20, n° 3 (2005): 371-81.
- Tecnoss. « OsteoBiol[®] ». Consulté le 1 novembre 2019. <https://www.osteobiol.com/>.
- Triplett, R. G., M. Nevins, R. E. Marx, D. B. Spagnoli, T. W. Oates, P. K. Moy, et P. J. Boyne. « Pivotal, randomized, parallel evaluation of recombinant human bone morphogenetic protein-2/absorbable collagen sponge and autogenous bone graft for maxillary sinus floor augmentation ». *Journal of oral and maxillofacial surgery* 67, n° 9 (2009): 1947-60. <https://doi.org/10.1016/j.joms.2009.04.085>.

- Vacher, C. « Bases anatomiques de l'abord du sinus maxillaire pour l'implantologie ». *Actualités odonto-stomatologiques*, n° 265 (2013): 19-23. <https://doi.org/10.1051/aos/2013503>.
- Valentini, P., et D. Abensur. « Maxillary sinus floor elevation for implant placement with demineralized freeze-dried bone and bovine bone (Bio-Oss) : a clinical study of 20 patients ». *The international journal of periodontics & restorative dentistry* 17, n° 3 (1997): 232-41.
- Weiss, P. « les phosphates de calcium, les matériaux de demain, les cellules souches et l'ingénierie tissulaire. », Consulté le 1 novembre 2019.
- Zhai, M., H. Cheng, J. Yuan, X. Wang, B. Li, et D. Li. « Nonlinear biomechanical characteristics of the schneiderian membrane : experimental study and numerical modeling ». *BioMed research international* 2018 (2018): 2829163. <https://doi.org/10.1155/2018/2829163>.
- Zimmer Biomet. « Zimmer biomet dental bloc spongieux allogénique puros ». Consulté le 11 décembre 2019.

Table des figures

Figure 1 : Illustration du sinus maxillaire gauche en coupe sagittale.....	6
Figure 2 : (A) réprente une muqueuse sinusienne normale et (B) représente un « flat thickening » de la muqueuse sinusienne.....	10
Figure 3 : Aspect tomodensitométrique en coupe coronale d'une pansinusite (atteinte du sinus maxillaire et de l'ethmoïde) liée à un granulome dentaire rompu dans le sinus maxillaire.....	10
Figure 4 : Sinusite maxillaire chronique visible par TDM en coupe coronale passant par la région du méat moyen : opacité incomplète d'allure kystique du sinus maxillaire droit et opacité incomplète en « cadre » du sinus maxillaire gauche.....	11
Figure 5 : Photographie de l'emballage commercial du Bio-Oss®	17
Figure 6 : Photographie du conditionnement du Bio-Oss®.....	17
Figure 7 : Graphique représentant l'apposition osseuse en fonction du temps.....	21
Figure 8 : Diapositive illustrant la réalisation de PRF	22
Figure 9 : Diapositive illustrant la réalisation de PRP	23
Figure 10 : Schéma chronologique des étapes cliniques des sinus lift de T=0 à T=6 mois	26
Figure 11 : Récapitulatif des études publiées entre 1997 et 2011 sur les sinus lift réalisés avec seulement un caillot sanguin, à 1 an de suivi, voire plus	28
Figure 12 : (A). Radiographie panoramique pré-opératoire, (B) CBCT pré-opératoire.....	29
Figure 13 : Ostéotomie à la fraise boule	30
Figure 14 : Rotation mésiale du lambeau, élévation de la muqueuse sinusienne maxillaire suivi de la mise en place des implants	30
Figure 15 : Comblement sous sinusien avec du sang veineux autogène	31
Figure 16 : (Fig5) Radiographie panoramique 7 jours après la pose des implants maxillaires,	32
(Fig6) CBCT post-opératoire à 6 mois après la pose d'implants.....	32
Figure 17 : Vue clinique des implants.....	33
Figure 18 : Restauration prothétique finale à 6 mois de suivi	33
Figure 19 : Illustration de l'interprétation de la valeur ISQ.....	34
Figure 20 : Tableau des valeurs ISQ du jour de la pose implantaire à 6 mois post-opératoire	35
Figure 21 : Graphique répsentant la valeur ISQ en fonction temps et du site implantaire (de 0 à 6 mois).....	35
Figure 22 : Radiographie rétro-alévolaire de contrôle à 6 mois.....	36

Figure 23 : Vue clinique à 6 mois des tissus mous kératinisés	36
Figure 24 : Vue clinique de la mise en place de l'éponge de collagène et des temps par temps opératoires de la réalisation de la fenêtre osseuse jusqu'à sa remise en place.....	45

Vu, le Directeur de thèse

Vu, le Doyen de l'UFR d'Odontologie - Montrouge

Docteur Tanguy ROUXEL

Professeur Louis MAMAN

Vu, le Président d'Université de Paris

Professeur Christine CLERICI

Pour le Président et par délégation,

Le Doyen Louis MAMAN

Alternatives aux sinus lifts : comblements sous sinusiens par biomatériaux collagéniques

Résumé :

La technique de sinus lift est une approche thérapeutique bien connue et codifiée, et permet de remédier au manque de volume osseux vertical indispensable à la réhabilitation pérenne des secteurs postérieurs maxillaires. Néanmoins, même si cette technique chirurgicale est largement décrite et maîtrisée grâce aux biomatériaux de greffes osseuses actuellement disponibles, de nouveaux concepts thérapeutiques voient le jour prenant en compte la physiologie particulière de cette zone qu'est le sinus, plus respectueuse du gradient thérapeutique. Le but de cette thèse est de discuter cette physiologie ostéo-inductrice de la membrane sinusienne et de faire un point sur les biomatériaux à notre disposition pour la chirurgie de comblement osseux. Cette thèse a aussi pour ambition d'exposer les bases scientifiques de l'utilisation de matériaux de comblement sinusiens collagéniques, qui semblent être une alternative fiable aux substituts osseux. En effet en plus d'être biocompatible et peu onéreux, son utilisation permettrait le maintien de l'espace nécessaire à la régénération osseuse sous sinusienne. Pour finir, cette thèse proposera un protocole de recherche clinique à mettre en œuvre dans un ou plusieurs services hospitaliers de médecine bucco-dentaire visant à étudier la différence de gain osseux vertical après chirurgie de sinus lift par substituts osseux et par matériaux de comblement collagénique.

Discipline :

Implantologie

Mots clés français (fMeSHet Rameau):

Sinus maxillaire -- Dissertation universitaire ; Implants dentaires -- Dissertation universitaire; Os -- Greffe -
- Thèses et écrits académiques ; Chirurgie -- Thèses et écrits académiques

English keywords (MeSH) :

Maxillary Sinus -- Academic Dissertation ; Dental Implants -- Academic Dissertation

Université de Paris
UFR d'Odontologie - Montrouge
1, rue Maurice Arnoux
92120 Montrouge