



**HAL**  
open science

# Étude de l'interphase du scellement dentinaire immédiat au microscope électronique à balayage

Joséphine Kerguen

► **To cite this version:**

Joséphine Kerguen. Étude de l'interphase du scellement dentinaire immédiat au microscope électronique à balayage. Sciences du Vivant [q-bio]. 2020. dumas-03196204

**HAL Id: dumas-03196204**

**<https://dumas.ccsd.cnrs.fr/dumas-03196204>**

Submitted on 12 Apr 2021

**HAL** is a multi-disciplinary open access archive for the deposit and dissemination of scientific research documents, whether they are published or not. The documents may come from teaching and research institutions in France or abroad, or from public or private research centers.

L'archive ouverte pluridisciplinaire **HAL**, est destinée au dépôt et à la diffusion de documents scientifiques de niveau recherche, publiés ou non, émanant des établissements d'enseignement et de recherche français ou étrangers, des laboratoires publics ou privés.



Distributed under a Creative Commons Attribution - NonCommercial - NoDerivatives 4.0  
International License



## **AVERTISSEMENT**

Cette thèse d'exercice est le fruit d'un travail approuvé par le jury de soutenance et réalisé dans le but d'obtenir le diplôme d'État de docteur en chirurgie dentaire. Ce document est mis à disposition de l'ensemble de la communauté universitaire élargie.

Il est soumis à la propriété intellectuelle de l'auteur. Ceci implique une obligation de citation et de référencement lors de l'utilisation de ce document.

D'autre part, toute contrefaçon, plagiat, reproduction illicite encourt toute poursuite pénale.

Code de la Propriété Intellectuelle. Articles L 122.4

Code de la Propriété Intellectuelle. Articles L 335.2 - L 335.10



**UNIVERSITÉ DE PARIS**

**UFR D'ODONTOLOGIE - MONTROUGE**

**Année 2020**

**N° M041**

**THÈSE**

**POUR LE DIPLÔME D'ÉTAT DE DOCTEUR EN CHIRURGIE DENTAIRE**

Présentée et soutenue publiquement le : 14 septembre 2020

Par

**Joséphine KERGUEN**

**Étude de l'interphase du scellement dentinaire immédiat  
au microscope électronique à balayage**

Dirigée par M. le Docteur Lucien Dupagne

JURY

Mme le Professeur Sibylle Vital

M. le Docteur Jean-Pierre Attal

Mme le Docteur Alice Germa

M. le Docteur Lucien Dupagne

M. le Docteur Thibault Drouhet

Président

Assesseur

Assesseur

Assesseur

Invité





## Tableau des enseignants de l'UFR

DÉPARTEMENTS	DISCIPLINES	PROFESSEURS DES UNIVERSITÉS	MÂÎTRES DE CONFÉRENCES
1. DÉVELOPPEMENT, CROISSANCE ET PRÉVENTION	ODONTOLOGIE PÉDIATRIQUE	Mme DAVIT-BÉAL Mme DURSUN Mme VITAL	M. COURSON Mme JEGAT Mme SMAIL-FAUGERON Mme VANDERZWALM
	ORTHOPÉDIE DENTO-FACIALE		Mme BENAHMED M. DUNGLAS Mme KAMOUN Mme LE NORCY
	PRÉVENTION, ÉPIDÉMIOLOGIE, ÉCONOMIE DE LA SANTÉ ET ODONTOLOGIE LÉGALE	Mme FOLLIGUET M. PIRNAY	Mme GERMA M. TAVERNIER
2. CHIRURGIE ORALE, PARODONTOLOGIE, BIOLOGIE ORALE	PARODONTOLOGIE	Mme COLOMBIER Mme GOSSET	M. BIOSSE DUPLAN M. GUEZ
	CHIRURGIE ORALE	M. MAMAN Mme RADOI	Mme EJEIL M. GAULTIER M. HADIDA M. MOREAU M. NGUYEN Mme TAÏHI
	BIOLOGIE ORALE	Mme CHAUSSAIN M. GOGLY Mme SÉGUIER Mme POLIARD	M. ARRETO Mme BARDET (MCF) Mme CHARDIN M. FERRE M. LE MAY
3. RÉHABILITATION ORALE	DENTISTERIE RESTAURATRICE ENDODONTIE	Mme BOUKPESSI Mme CHEMLA	Mme BERÈS Mme BESNAULT M. BONTE Mme COLLIGNON M. DECUP Mme GAUCHER
	PROTHÈSES	Mme WULFMAN	M. CHEYLAN M. DAAS M. DOT M. EID Mme FOUILLOUX-PATEY Mme GORIN M. RENAULT M. RIGNON-BRET M. TRAMBA
	FONCTION-DYSFONCTION, IMAGERIE, BIOMATÉRIAUX	M. SALMON	M. ATTAL Mme BENBELAID Mme BENOÎT A LA GUILLAUME (MCF) M. BOUTER M. CHARRIER M. CHERRUAU M. FLEITER Mme FRON CHABOUIS Mme MANGIONE Mme TILOTTA
	PROFESSEURS ÉMÉRITES	M. BÉRENHOLC Mme BRION M. LASFARGUES M. LAUTROU M. LEVY	M. PELLAT M. PIERRISNARD M. SAFFAR Mme WOLIKOW

Liste mise à jour le 04 novembre 2019



## Remerciements

---

**À Mme le Professeur Sibylle Vital**

*Docteur en Chirurgie dentaire*

*Ancien Interne des Hôpitaux*

*Docteur de l'Université Paris Descartes*

*Habilitée à Diriger des Recherches*

*Professeur des Universités, UFR d'Odontologie - Montrouge*

*Praticien Hospitalier, Assistance Publique-Hôpitaux de Paris*

*Vice-Doyen de l'UFR d'Odontologie - Montrouge*

Je vous remercie d'abord de me faire l'honneur de présider ce jury. Je souhaite également vous remercier pour votre encadrement durant toutes ces années et particulièrement pour votre implication dans les échanges Erasmus. Grâce à vous j'ai pu profiter d'une des plus formidables expériences de vie possible, forger des amitiés transfrontalières et un amour indéniable pour la Norvège.





**À M. le Docteur Jean-Pierre Attal**

*Docteur en Chirurgie dentaire*

*Docteur de l'Université Paris Descartes*

*Habilité à Diriger des Recherches*

*Maître de Conférences des Universités, UFR d'Odontologie - Montrouge*

*Praticien Hospitalier, Assistance Publique-Hôpitaux de Paris*

*Vice-Doyen de l'UFR d'Odontologie - Montrouge*

Je vous remercie de me faire l'honneur de siéger au sein de ce jury.  
Merci également pour ces années d'encadrement, et votre pédagogie à toute épreuve : vos passionnants enseignements de Biomatériaux ont été une motivation indéniable pour me lancer dans cette thèse.



**À Mme le Docteur Alice Germa**

*Docteur en Chirurgie dentaire*

*Docteur de l'Université Paris-Sud*

*Maître de Conférences des Universités, UFR d'Odontologie - Montrouge*

*Praticien Hospitalier, Assistance Publique-Hôpitaux de Paris*

Je te remercie d'abord d'avoir accepté de participer à ce jury de thèse d'exercice. Je te remercie également de m'avoir permis d'intégrer l'équipe de Santé Publique de la faculté, la route est encore longue mais j'espère pouvoir bientôt y apporter une réelle contribution.



**À M. le Docteur Lucien Dupagne**

*Docteur en Chirurgie dentaire*

*Assistant Hospitalo-Universitaire, UFR d'Odontologie - Montrouge*

Je te remercie d'abord d'avoir accepté de diriger cette thèse. Merci pour ton dynamisme et ta réactivité durant son écriture. Merci d'avoir été un enseignant formidable, et de m'avoir poussée doucement mais toujours plus loin. Mais surtout merci d'être un ami exceptionnel et d'être là dans les bons et les mauvais moments, de m'écouter râler et de rire avec moi, je suis plus que chanceuse de te compter parmi mes proches aujourd'hui, et pour très longtemps encore.



**À M. le Docteur Thibault Drouhet**

*Docteur en Chirurgie dentaire*

*Assistant Hospitalo-Universitaire, UFR d'Odontologie - Montrouge*

Je te remercie d'abord d'avoir accepté de participer à ce jury. Merci également bien sûr de m'avoir permis d'intégrer ta fine équipe d'attachés, d'être si bon pédagogue et bienveillant malgré toi. C'est un plaisir de travailler à tes côtés et de te compter parmi mes amis.





À mes parents, pour tout l'amour qu'ils m'apportent chaque jour, pour leur soutien inébranlable tout au long de mes études, et bien au-delà, et pour leur patience bien sûr. Sans vous je n'en serais pas là aujourd'hui, votre foi en moi m'a portée et me porte aujourd'hui encore toujours plus loin.

À mon petit frère Basile, aux rigolades, aux engueulades parce qu'avec deux caractères comme les nôtres dur de passer à côté ! Mais surtout à tout l'amour que tu donnes, inconditionnel.

À ma cousine Aude, et presque une grande sœur. On a beau ne pas se voir aussi souvent que lorsque l'on était petite on peut toujours tout se raconter et ça c'est incroyable !

À ma Mamie, toujours là pour glisser un mot gentil, reconforter par les mots et par les gestes, toujours positive. Tu es un rayon de soleil à toi toute seule.

À Elsa, seule rescapée de mes années lycée, mais la meilleure. Dire que ça fait maintenant plus de 10 ans qu'on est amie. Les soirées à bulles jusqu'au petit matin me semblent pourtant si proches... Un merci tout spécial pour ta relecture plus que nécessaire quand on a passé 9 ans à cocher des cases et faire phrases de 5 lignes maxi.

À Clara, mon pilier de première année. Je crois que sans toi je n'aurais pas survécu à ces deux années infernales. Deux années collées l'une l'autre, à fleur de peau et jamais une engueulade, un miracle quand on nous connaît ! Juste des rires, des émotions, un soutien sans failles, et la naissance d'une amitié à toute épreuve.

À tous les copains de P1 et d'après, Ugo, Godo, Piotr... La vie est bien plus drôle avec vous dedans pour raconter n'importe quoi, discuter jusqu'au milieu de la nuit en mangeant des nouilles, ou faire des soirées improbables à Bastille, ou just being fabulous.

À toute la team Genneton et les copains médecins : à Agathe, maman Camou, Caro, Didie, Guilaing, Laeti, Loris parrain d'un jour et copain toujours, Marie, Maud, Roudith, Sonia la meilleure colloc', Solène, Thibz, Tom... Grâce à vous j'ai trouvé des personnes avec encore plus mauvais caractère que moi, et presque autant d'humour. Dire que tout a commencé en 2011 après avoir rencontré un métalleux au détour d'un ED, qui eut cru qu'on serait encore là 9 ans plus tard, à s'organiser des vacances à 20 dans les tréfonds de la Corrèze ? Que du kiff. Je vous aime les copains.

Dédicace particulière à la team Ricard (coucou Agathe, PB et Didie !) et les apéros du dimanche. Vivement la route du saucisson.

À Nicolas, à notre rencontre dès les premiers instants de P2, grâce auxquels tu es devenu un de mes premiers amis ici. Cette place de premier tu as toujours su la garder, toujours présent pour m'écouter, pour m'épauler, pour me soutenir et m'écouter pleurer, pour râler avec moi et pour rire ensemble, pour manger des trucs gras et regarder des teen movies, pour faire des plier-remonter, et rire encore à gorge déployée, pour faire des heures sur la route, pour aller en soirée, pour rentrer de soirée, pour tout se raconter pendant des heures sans jamais s'ennuyer mais parfois en s'endormant... Les mots sont faibles pour dire ce que je voudrais mais pour tout ça et pour bien d'autres choses encore : merci, merci d'être là, merci d'être toi, merci ma vie.

À Mylène, ma Habyby. Présente depuis le début ou presque, on en a traversé des choses depuis. Merci d'avoir toujours été là pour moi, de m'avoir aidée à travailler (merci les fiches !) jusqu'à même relire cette thèse, mais surtout merci de m'avoir aimée, de m'avoir fait rire, et de m'avoir soutenue sans arrêt toutes ses années, et de faire encore tout ça chaque jour et pour des années encore j'en suis certaine. Tu es un rayon de soleil qui me réchauffe le cœur jusque dans les temps sombres.

À Jess, ma viking à moi, ma compagne de folies. A nos soirées interminables au Saint Hilaire, et nos fins de soirées endiablées au Violon Dingue, à nos aventures scandinaves, nos hikes, nos hotdogs et nos øl, à tout ce qu'on partage. On s'agace parfois, mais on sait qu'on peut tout se dire et on s'aime toujours. Si on était déjà proche, ce séjour nordique a fini de sceller notre amitié, alors tusen takk à cet Erasmus incroyable aussi !

À Marion, du statut de bébé baptisée tu es devenue une amie, une vraie, une de celles sur qui je peux compter sans hésiter. Alors merci d'être toujours présente, toujours à l'écoute, toujours égale à toi-même. À nos soirées de folies, nos raclettes et nous douces heures sous le soleil corse.

À ma Paupau, merci d'avoir été là depuis ton basculement du côté faluchard de la force jusqu'aux longues heures de BU passées ensemble. Merci pour ton soutien sans failles, on a fait ce voyage ensemble et tu l'as rendu moins pesant.

À Lise, merci pour ton soutien et ces heures de travail acharné à ficher, à rédiger, du CES à la thèse, mais surtout à rire de tout toujours.

À Hélène et Maureen, depuis la P2 vous m'avez accompagnée et soutenue, sans vos fiches de feu je n'aurais peut-être pas aussi bien réussi, et sans vous et Byby j'aurais certainement abandonné lors de temps plus sombres, alors merci mille fois.

À mon binôme Gaël, grâce à toi les journées à Ivry ont pris une nouvelle saveur, rythmées par nos rires et tes coups de sang. Merci d'être toujours toi, toujours sincère, un peu fou parfois mais sérieux parfois aussi.

À Marine « Mariegeorgette », merci pour ta bonne humeur, pour nos discussions sans tabous, et merci d'être un si bon public face à mon humour décapant. Dire qu'il a fallu toutes ses années pour se connaître !

À mon Aurel, à nos aventures faluchardes ensemble et notre binôme de choc ! Merci d'être toujours là, toujours attentionné.

À ma marraine d'amour, Séverine. Une merveilleuse rencontre impromptue à une braderie et paf, que d'amour depuis. Malgré les années, la distance, c'est toujours avec plein de bonheur et tout à se raconter que l'on se revoit chaque fois.

À toute la team Faluche Dentaire Paris, mes fillots Jean-Michel, Solange, ma p'tite dernière Océ, et Zab ma presque fillotte, à mes bébés baptisés Lucie, Thomas, Marine, Doudou, Bastien et Rongier, et à tous mes acolytes dépravés et nos aventures du Crit jusqu'aux diners faluchards : Max (et à notre superbe année à Coco), François, Maxou, Louise, Boobiz, Pauline G., Vianney, Sa Mongesté, Maxence... et tous les autres ! Plus de 100 personnes c'est trop long à lister.

À toute la team Ivry, pour ces années de folies ensemble rire dans les couloirs, à râler pas mal, et à deviser sur des tablées interminables avec le Dr Marat jusqu'à des heures indues.

À l'équipe du mercredi, Clémence, les Mat(t)thieu, Nadir pour les rires dans les couloirs, et la bonne humeur toujours présente.

And finally to my Erasmus and norwegian family, you are far away but I will always keep you in my heart.



# Table des matières

---

<b>INTRODUCTION</b> .....	<b>2</b>
<b>1 : PROBLEMATIQUE</b> .....	<b>3</b>
1.1 SYSTEMES ADHESIFS .....	3
1.1.1 <i>Système adhésif Mordançage-Rinçage (MR)</i> .....	4
1.1.2 <i>Système adhésif Auto-Mordançant (SAM)</i> .....	4
1.1.3 <i>Adhésifs universels</i> .....	4
1.2 SCHELLEMENT DENTINAIRE IMMEDIAT .....	5
1.3 PROTOCOLE ADHESIF LORS DE L'ASSEMBLAGE .....	8
<b>2 : MATERIEL ET METHODES</b> .....	<b>9</b>
2.1 CHOIX DES ECHANTILLONS.....	9
2.1.1 <i>Détermination des protocoles à évaluer</i> .....	9
2.1.2 <i>Sélection des dents</i> .....	9
2.2 PROCEDURE .....	10
2.2.1 <i>Préparation des dents</i> .....	10
2.2.2 <i>Scellement dentinaire immédiat</i> .....	11
2.2.3 <i>Fabrication des restaurations</i> .....	11
2.2.4 <i>Assemblage de la pièce prothétique</i> .....	14
2.3 PROTOCOLE MEB.....	16
<b>3 : RESULTATS</b> .....	<b>17</b>
<b>4 : DISCUSSION</b> .....	<b>23</b>
<b>CONCLUSION</b> .....	<b>26</b>
<b>BIBLIOGRAPHIE</b> .....	<b>27</b>
<b>TABLE DES FIGURES</b> .....	<b>29</b>
<b>TABLE DES TABLEAUX</b> .....	<b>30</b>

# Introduction

---

L'avènement des techniques de collage à la fin du XXème siècle a fait émerger de nouveaux concepts en odontologie et dans la pratique de la chirurgie dentaire. Ces concepts se basent sur le principe de *dentisterie a minima* qui vient guider la pratique moderne et influencent toutes les branches de l'odontologie. Les techniques de restaurations indirectes ne font pas exception à la règle et les restaurations de types onlays ou couronnes, en composite ou en céramique, sont désormais préférentiellement assemblées par collage afin de toujours limiter la perte de tissus dentaires lors des préparations.

Face à ces nouvelles exigences se posent de nouveaux problèmes : comment gérer la temporisation pour ces préparations ? Qu'en est-il des sensibilités dentaires durant cette phase ? Et le jour de l'assemblage : comment gérer la couche adhésive ? Quid de l'épaisseur de celle-ci et l'éventuel défaut d'adaptation de la pièce due à cette couche ? Afin d'éviter un défaut d'adaptation, doit-on photopolymériser ou non cette couche adhésive avant assemblage ?

Au début des années 2000, Magne répond par le concept d'*Immediate Dentin Sealing* (IDS) ou scellement dentinaire immédiat<sup>1</sup> <sup>2</sup>. Si celui-ci répond à certaines questions sur la temporisation entre les séances de préparation des tissus et d'assemblage de la restauration, la problématique de la gestion de la couche adhésive lors du collage demeure.

Afin de mieux comprendre les mécanismes du collage d'une pièce prothétique et tenter de répondre à certains de ces questionnements, nous avons décidé de réaliser une étude in vitro au microscope électronique à balayage (MEB) de l'interphase de collage selon huit protocoles adhésifs différents.

---

<sup>1</sup> Magne et al., « Immediate dentin sealing improves bond strength of indirect restorations ».

<sup>2</sup> Magne, « Immediate dentin sealing : a fundamental procedure for indirect bonded restorations ».

# 1 : Problématique

---

## 1.1 Systèmes adhésifs<sup>3 4</sup>

L'adhésion des restaurations indirectes fait intervenir quatre acteurs :

- les tissus dentaires après fraisage : l'émail et la dentine
- le système adhésif choisi, que l'on vient appliquer sur ces tissus
- le matériau d'assemblage : photopolymérisable et/ou chémozopolymérisable, entre l'adhésif et la restauration
- La restauration dentaire elle-même

Après le fraisage de la dentine, une couche plus ou moins fine de débris reste sur la surface et obstrue les tubuli dentinaires : c'est la boue dentinaire. Elle est utile pour aider à prévenir les sensibilités dentinaires après préparation, mais doit nécessairement être supprimée ou infiltrée pour permettre le collage, qui se fait donc à travers cette couche et sur les tissus dentaires directement<sup>5</sup>. Le protocole adhésif va donc d'abord consister à supprimer, infiltrer et stabiliser cette couche à l'aide d'un acide. Des microporosités et une déminéralisation de surface sont ainsi observées, laissant à nu le réseau protéique de collagène dentinaire sur quelques micromètres. La surface rugueuse obtenue étant hydrophile, et le réseau collagénique séché étant compact par collapse des fibres, on vient y appliquer un « primer » hydrophile constitué d'eau, de monomères hydrophiles (HEMA principalement) et de solvants organiques afin de pénétrer le réseau protéique puis d'évaporer l'eau présente. La surface créée est alors suffisamment hydrophobe et le réseau collagénique suffisamment poreux pour être infiltré par une résine adhésive qui vient pénétrer la dentine déminéralisée et les tubuli dentinaires. Entre les tissus dentaires et l'adhésif se forme donc après polymérisation de celui-ci une interphase adhérente, étanche et acido-résistante constituée de la dentine et de la résine adhésive : c'est la couche hybride<sup>6</sup>. Sorte de « velcro » micromécanique, elle est formée par l'entrelacs entre fibres de collagènes et polymères de l'adhésif, et prolongée par des brides de résine intra-tubulaires ou tags résineux qui viennent fermer les tubuli dentinaires<sup>7</sup>.

---

<sup>3</sup> Degrange et Pourreyron, « Les systèmes adhésifs amélo-dentaires ».

<sup>4</sup> Nakabayashi, Kojima, et Masuhara, « The promotion of adhesion by the infiltration of monomers into tooth substrates ».

<sup>5</sup> Van Meerbeek et al., « Morphological aspects of the resin-dentin interdiffusion zone with different dentin adhesive systems ».

<sup>6</sup> Lainović et al., « Micromechanical imaging of dentin with Brillouin microscopy ».

<sup>7</sup> Naves, « And when bond a fiber reinforced post is a mandatory procedure ? (Part 2) ».

Les adhésifs ont été classés selon leur principe d'action et le nombre d'étapes d'application. On distingue ainsi deux grandes familles : les adhésifs auto-mordançant et les adhésifs nécessitant un mordantage et rinçage préalable.

### **1.1.1 Système adhésif Mordantage-Rinçage (MR)**

Ces adhésifs existent sous deux formes différentes suivant le nombre d'étapes que suit leur protocole : le système MR3 et le système MR2.

Le système MR3 suit un protocole en trois étapes utilisant trois produits différents :

1. Mordantage à l'acide orthophosphorique à 37 %, rinçage
2. Application du primer, séchage doux
3. Application de l'adhésif, photopolymérisation

Le système MR2 quant à lui suit deux étapes et nécessite deux produits différents :

1. Mordantage à l'acide orthophosphorique à 37 %, rinçage
2. Application du primer+adhésif, séchage doux puis photopolymérisation

### **1.1.2 Système adhésif Auto-Mordançant (SAM)**

Ces adhésifs existent également sous deux systèmes différents suivant le nombre d'étapes nécessaires à leur utilisation : le système SAM2 et le système SAM1.

Le système SAM2 suit un protocole en deux étapes utilisant deux produits :

1. Application de l'acide+primer, puis séchage doux
2. Application de l'adhésif, photopolymérisation

Le système SAM1 suit quant à lui un protocole en 1 seule étape et ne nécessite qu'un produit unique :

1. Application de l'acide+primer+adhésif, séchage doux puis photopolymérisation

### **1.1.3 Adhésifs universels**

Une nouvelle génération d'adhésifs a fait son apparition depuis quelques années, ce sont les adhésifs dits universels. Basés sur des esters de phosphates (10-MDP principalement) et utilisables en système



MR ou SAM, ces adhésifs démontrent d'une grande facilité de mise en œuvre mais également de très bonnes capacités adhésives<sup>8 9</sup>.

Les adhésifs MR3 sont les premiers à avoir été créés et présentent des performances de collage satisfaisantes<sup>10</sup> à l'instar des SAM2, mais leur meilleur recul clinique les place en position de Gold Standard. La séparation des étapes et notamment l'utilisation du primer seul permet de pallier certains défauts de mise en œuvre : si la dentine a été trop séchée après le mordantage il sera plus facile de compenser ce défaut avec un primer qui est très hydrophile.

Cependant les adhésifs universels, du fait de leur grande facilité de mise en œuvre, ont investi très rapidement les cabinets dentaires. Le recul clinique est bien inférieur au système MR3 mais leur très bonne performance aux tests de microcisaillement démontre une adhérence comparable au Gold Standard<sup>11</sup> qu'ils soient utilisés en SAM ou en MR<sup>12</sup>, leur annonçant un avenir prometteur.

Bien que les différences entre systèmes adhésifs soient largement décrites dans la littérature, elles ont principalement été étudiées dans le cas de restaurations directes. Il nous a donc paru intéressant de venir comparer dans notre étude deux adhésifs leaders du marché dans deux familles différentes dans leur utilisation lors de l'assemblage de restaurations indirectes par collage : un adhésif universel et un adhésif MR3.

## 1.2 Scellement dentinaire immédiat<sup>13 14 15</sup>

La réussite du collage en restauration indirecte nécessite de porter une attention particulière à la gestion des tissus dentinaires pendant la phase de temporisation nécessaire en dehors de la Conception et Fabrication Assistée par Ordinateur (CFAO) directe au fauteuil.

Le concept de scellement dentinaire immédiat ou IDS est ainsi développé. Le principe est de venir appliquer de l'adhésif sur la dentine fraîchement coupée, à la fin de la préparation, et avant empreinte et temporisation, en opposition au scellement dentinaire différé (*Delayed Dentin Sealing* ou DDS) où l'adhésif est appliqué le jour de la pose de la prothèse.

---

<sup>8</sup> Cardoso et al., « Bond stability of universal adhesives applied to dentin using etch-and-rinse or self-etch strategies ».

<sup>9</sup> Elkaffas, Hamama, et Mahmoud, « Do universal adhesives promote bonding to dentin ? : a systematic review and meta-analysis ».

<sup>10</sup> Peumans et al., « Clinical effectiveness of contemporary adhesives : a systematic review of current clinical trials ».

<sup>11</sup> Cardoso et al., « Bond stability of universal adhesives applied to dentin using etch-and-rinse or self-etch strategies ».

<sup>12</sup> Elkaffas, Hamama, et Mahmoud, « Do universal adhesives promote bonding to dentin ? : a systematic review and meta-analysis ».

<sup>13</sup> Magne et al., « Immediate dentin sealing improves bond strength of indirect restorations ».

<sup>14</sup> Magne, « Immediate dentin sealing : a fundamental procedure for indirect bonded restorations ».

<sup>15</sup> Qanungo et al., « Immediate dentin sealing for indirect bonded restorations ».

Ce scellement dentinaire apporte plusieurs avantages importants résultant en une force d'adhérence plus importante des restaurations<sup>16 17 18</sup>.

1. La dentine fraîchement coupée est le substrat idéal pour le collage sur la dentine. Celui-ci est en effet plus efficace sur la dentine après préparation et avant empreinte et temporisation : on évite ainsi les contaminations par les ciments de scellement ou les composants salivaires et alimentaires, ainsi que la collapse du réseau de fibres de collagène sous la pression du matériau d'empreinte et de l'insertion de la restauration provisoire.
2. La couche hybride préalablement polymérisée, et non pas au moment de l'assemblage, permet une amélioration des forces d'adhérence. La couche hybride résine-dentine non photopolymérisée collapserait sous la pression induite par l'insertion de la pièce prothétique, et risquerait d'être arrachée par le retrait de polymérisation de la colle. Une photopolymérisation préalable permet un bon maintien de cette couche hybride et une plus grande adhérence.
3. Le stress à l'interface est diminué grâce à l'amélioration progressive du joint adhésif-dentine. Les processus de polymérisation de l'adhésif se poursuivent après la polymérisation initiale, augmentant les forces d'adhérence avec le temps.
4. La dentine est protégée des invasions bactériennes et les sensibilités dentinaires sont diminuées pendant la phase de temporisation. L'adhésif vient infiltrer les tubuli dentinaires : les échanges de fluides avec l'extérieur ne se font plus, ni la pénétration des bactéries dans les tubuli et l'irritation de la pulpe et sensibilités qui en découlent.

Le protocole suit les étapes du système adhésif utilisé sur la dentine, et se termine par une polymérisation sous gel de glycérine afin d'éviter l'inhibition de photopolymérisation de la couche superficielle par l'oxygène<sup>19</sup> (cf. Tableau 1).

---

<sup>16</sup> Ishii, Maseki, et Nara, « Bonding state of metal-free CAD/CAM onlay restoration after cyclic loading with and without immediate dentin sealing ».

<sup>17</sup> Hayashi, Maeno, et Nara, « Influence of immediate dentin sealing and temporary restoration on the bonding of CAD/CAM ceramic crown restoration ».

<sup>18</sup> van den Breemer et al., « Effect of immediate dentin sealing and surface conditioning on the microtensile bond strength of resin-based composite to dentin ».

<sup>19</sup> Magne, « IDS : immediate dentin sealing (IDS) for tooth preparations ».

Tableau 1 : Scellement dentinaire immédiat

Étapes	Raisons
Dentine fraîchement coupée avec une fraise diamantée (si approche MR) ou tungstène (si approche SAM).	Pour éliminer les contaminants de la surface dentinaire
Appliquer l'adhésif selon les informations du fabricant (MR3 ou MR2 recommandés). Appliquer une couche épaisse de résine adhésive (résine adhésive chargée recommandée) et photopolymériser. Si utilisation d'un adhésif non chargé, protéger avec une couche de résine composite fluide et photopolymériser.	Pour sceller la dentine exposée avec une couche de résine
<b>Optionnel</b> : utiliser de la résine composite fluide de restauration classique pour corriger la géométrie de la préparation, l'élever, ou remplir les contre-dépouilles.	Pour renforcer les cuspidés restantes et améliorer la conception de la préparation
Couvrir la préparation avec un gel de glycérine et photopolymériser 10 sec (blocage de l'air), rincer au spray air-eau.	Pour réduire l'épaisseur de la couche d'inhibition de l'oxygène
Refaire les finitions des marges amélaire à la fraise diamantée.	Pour éliminer les excès de résine adhésive
Avant empreinte, passer doucement de la pierre ponce sur la préparation avec une cupule en caoutchouc.	Pour éliminer les débris et résidus de la couche inhibée par l'oxygène
Faire l'empreinte (optique en CFAO ou avec un élastomère).	Pour fabriquer un inlay, onlay, facette, ou couronne
Recouvrir la préparation d'un isolant (vaseline) avant d'appliquer la résine provisoire.	Pour empêcher l'adhésion de la restauration provisoire
Le jour de la pose de la restauration : 1) aéroabréser doucement la préparation et mordancer l'émail avec de l'acide H3PO4 et 2) utiliser une colle composite (et une résine adhésive si nécessaire pour mouiller la préparation)	Pour 1) enlever/nettoyer les débris en vue du collage 2) coller la restauration

Source : Traduction de l'auteur d'après Magne, « IDS : immediate dentin sealing (IDS) for tooth preparations »,

2014.

### 1.3 Protocole adhésif lors de l'assemblage

Si un adhésif pré-polymérisé améliore la force d'adhérence<sup>20</sup>, l'épaisseur de cette couche adhésive demeure un problème. En effet le jour de l'assemblage de la pièce prothétique, une nouvelle couche d'adhésif vient être appliquée après sablage de la surface qu'il y ait eu réalisation d'un IDS ou non au préalable, dans le but d'avoir une adhérence entre la préparation dentaire et la colle composite. Or les adhésifs une fois polymérisés présentent des épaisseurs extrêmement variables selon le système adhésif utilisé ou la localisation sur la dent, évaluées de 0 jusqu'à 500  $\mu\text{m}$ <sup>21</sup>. Ces différences d'épaisseurs et notamment les grandes épaisseurs que l'on peut observer pourraient modifier la bonne insertion de la pièce prothétique. On peut alors envisager l'intérêt de ne pas photopolymériser la couche adhésive le jour de la pose de la pièce prothétique pour garantir son étalement et pallier ce problème.

Cependant la non-photopolymérisation de l'adhésif semble présenter des faiblesses.

Sans réalisation d'un protocole IDS, un écrasement de la couche hybride par la pression exercée lors de l'assemblage de la pièce est à envisager, mais aussi un arrachement de l'adhésif par le retrait de polymérisation de la colle, ainsi qu'une dissolution de l'adhésif par les fluides dentinaires<sup>22</sup>.

La réalisation d'un protocole IDS au préalable pourrait résoudre ces problèmes : le réseau de collagène et la couche hybride sont protégés de la collapse puisque déjà polymérisés, et le réseau tubulaire est hermétiquement fermé empêchant la dissolution de l'adhésif.

Dans les deux cas, on peut craindre une chasse de l'adhésif sous la pression de la pièce prothétique et de la colle, celle-ci étant bien plus visqueuse que l'adhésif non chargé.

C'est afin d'entamer une réponse à ce questionnement que nous avons développé le protocole présenté dans cette thèse.

Sans parler de l'aspect mécanique de l'adhésion, nous avons cherché ici à comparer l'aspect de la couche hybride et de l'interphase colle-dentine au MEB selon différents protocoles de collage.

Trois paramètres sont à observer lors de l'étude, entraînant la mise en place de huit échantillons : la mise en place d'un scellement dentinaire immédiat ou non, le système adhésif utilisé (MR3 ou universel), la photopolymérisation ou non de la couche adhésive avant assemblage de la pièce prothétique.

---

<sup>20</sup> Magne, « Immediate dentin sealing : a fundamental procedure for indirect bonded restorations ».

<sup>21</sup> Stavridakis, Krejci, et Magne, « Immediate dentin sealing of onlay preparations : thickness of pre-cured dentin bonding agent and effect of surface cleaning ».

<sup>22</sup> Magne, « Immediate dentin sealing : a fundamental procedure for indirect bonded restorations ».

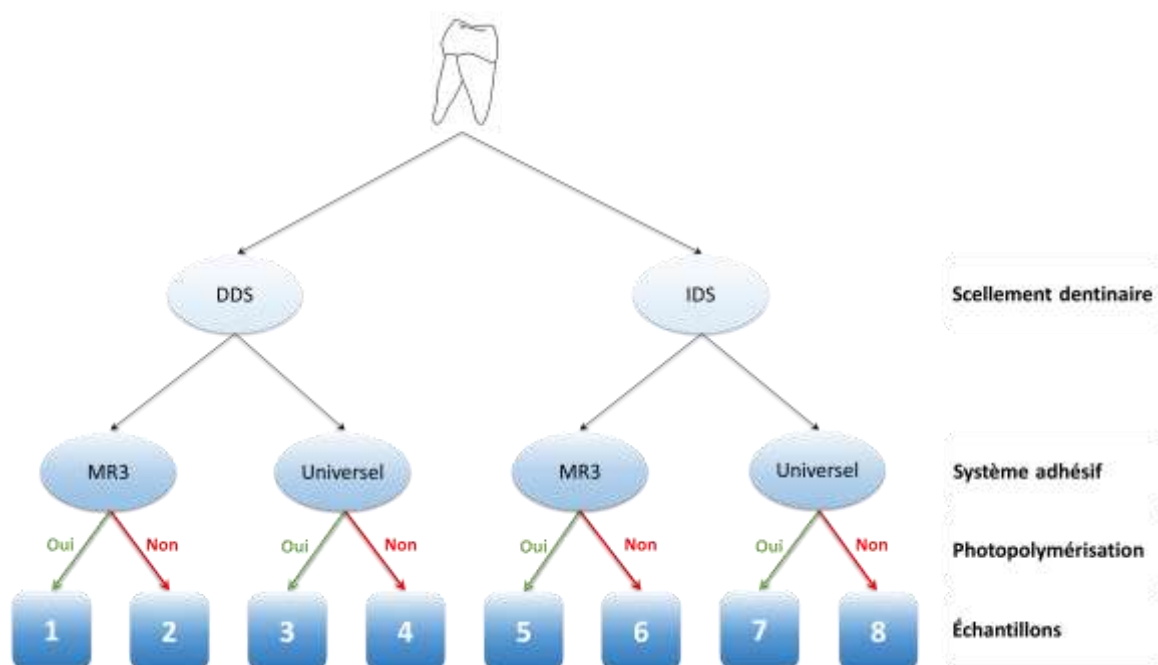
## 2 : Matériel et méthodes

### 2.1 Choix des échantillons

#### 2.1.1 Détermination des protocoles à évaluer

Chaque échantillon présente un protocole différent, ils sont différenciés par trois paramètres binaires, ce qui nous donne  $2^3 = 8$  échantillons (cf. Figure 1).

Figure 1 : Présentation des échantillons



Source : Auteur, 2020.

#### 2.1.2 Sélection des dents

Les dents ont été sélectionnées parmi les dents disponibles au laboratoire de biomatériaux URB2i de l'UFR d'Odontologie de Montrouge. Elles ont été conservées dans un bain de chloramine T et d'eau à 0,1 % depuis leur extraction. Tout au long de l'étude et entre les différentes phases du protocole, les dents sélectionnées ont été stockées en milieu aqueux dans des récipients en verre.

Les huit dents ont été sélectionnées parmi des molaires.

Les dents étaient exclues si elles présentaient :

- une restauration coronaire, une lésion carieuse ou non carieuse de grande étendue
- une restauration périphérique
- un traitement endodontique
- une résorption radiculaire atteignant la couronne dentaire

## 2.2 Procédure

L'étude a été effectuée à UFR d'Odontologie de Montrouge de l'Université de Paris, dans le laboratoire de biomatériaux ainsi que dans les salles de travaux pratiques. Les travaux se sont déroulés sur deux mois.

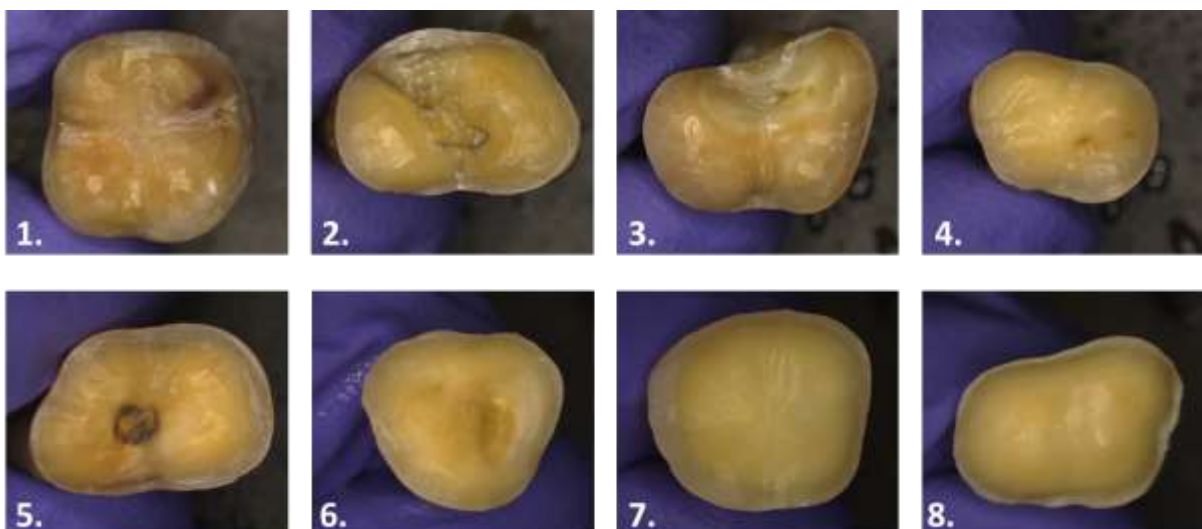
### 2.2.1 Préparation des dents

Les huit dents ont été préparées par un opérateur unique à la fraise diamantée sur turbine. La dernière fraise utilisée était une bague rouge, de granulométrie 45 µm. La réduction occlusale a été faite selon les principes de préparation pour restauration de type Overlay collé. La préparation a été faite :

- en recouvrement cuspidien complet
- de manière homothétique
- sans macro-puits de recalage
- sans marquage de la limite périphérique

Les photographies des préparations des 8 dents sont présentées Figure 2.

Figure 2 : Photographies au microscope optique des échantillons 1 à 8 après préparation



Source : Auteur, 2020.

### 2.2.2 Scellement dentinaire immédiat

Le scellement dentinaire immédiat a été réalisé par un opérateur unique le jour même des préparations, sur la dentine fraîchement coupée, pour les échantillons 5 à 8. Ces scellements ont été faits selon deux protocoles différents : les échantillons 5 et 6 ont été scellés par un système adhésif MR3 (« Optibond FL ») et les échantillons 7 et 8 par un système adhésif universel utilisé en système auto-mordançant (« Scotchbond Universal »). Les deux protocoles ont été réalisés suivant les recommandations d'utilisation des fabricants (Kerr et 3M), ils sont présentés dans le Tableau 2. La photopolymérisation a été effectuée à l'aide d'une lampe Valo.

Tableau 2 : Protocoles IDS

IDS MR3	IDS Universel
- Mordançage de la dentine (15 secondes)	- Rinçage
- Rinçage (15 secondes)	- Séchage doux
- Séchage doux	- Application de l'adhésif en frottant doucement à l'aide d'une micro-brosse (20 secondes)
- Application du primer en frottant doucement à l'aide d'une micro-brosse (15 secondes)	- Séchage doux (5 secondes)
- Séchage doux (5 secondes)	- Photopolymérisation (10 secondes)
- Application de l'adhésif en frottant doucement à l'aide d'une micro-brosse (15 secondes)	- Application d'une couche de glycérine
- Séchage (3 secondes)	- Photopolymérisation (10 secondes)
- Photopolymérisation (10 secondes)	
- Application d'une couche de glycérine	
- Photopolymérisation finale (10 secondes)	

Source : Auteur, 2020.

Une fois le scellement dentinaire immédiat réalisé, les excès d'adhésif amélaire ont été éliminés à l'aide d'une fraise bague rouge sur turbine.

### 2.2.3 Fabrication des restaurations

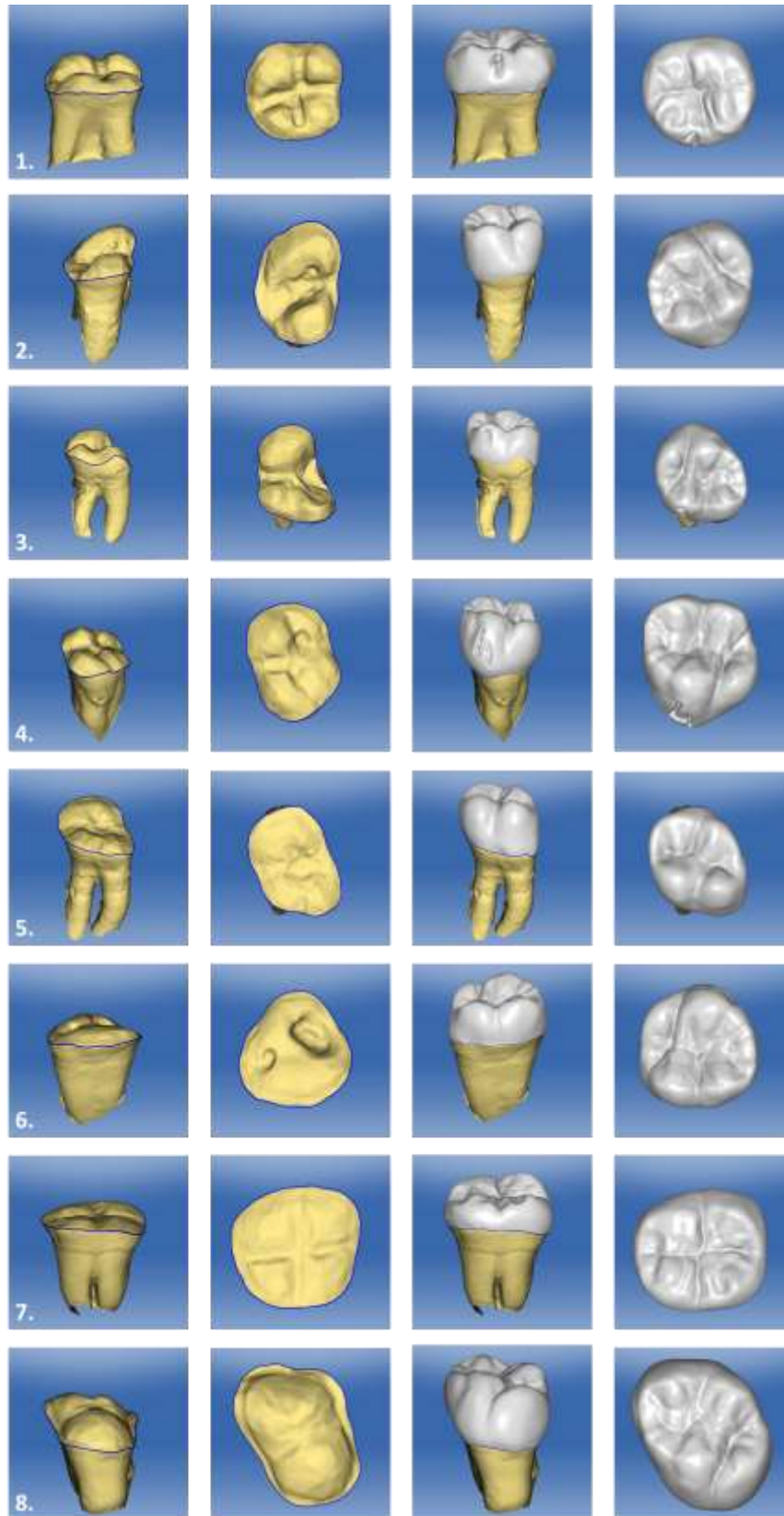
La fabrication des restaurations a été faite par CFAO par un seul opérateur.

Une empreinte optique a été réalisée pour chaque échantillon à l'aide de la caméra CS 3600 de Carestream Dental. Les fichiers STL obtenus ont été exportés et importés dans le logiciel CEREC SW 4.6.1 pour la conception et fabrication des pièces prothétiques par reconstitution biogénérique (cf. Figure 3).

L'usinage a été fait avec la machine-outil à commande numérique MLCXL. Le matériau sélectionné pour fabriquer ces restaurations est la céramique feldspathique (CEREC Blocs) pour des raisons de disponibilité au laboratoire. Les pièces ont ensuite été polies à l'aide de la séquence de polissage August DeOliveira Finishing Kit de DiaShine Polish.



Figure 3 : Conception et fabrication des pièces prothétiques sur logiciel CEREC SW 4.6.1 des échantillons 1 à 8



Source : Auteur, 2020.

#### **2.2.4 Assemblage de la pièce prothétique**

Les dents préparées, avec ou sans IDS, ont été laissées une semaine dans de l'eau avant l'assemblage des pièces prothétiques, pour simuler l'interséance préparation/assemblage.

La préparation de l'intrados de la pièce prothétique a été faite en plusieurs temps par un opérateur unique tel que suit :

- application de l'acide fluorhydrique sur l'intrados prothétique (60 secondes)
- rinçage abondant
- application de l'acide orthophosphorique sur l'intrados prothétique (30 secondes)
- rinçage (30 secondes)
- séchage
- application du silane sur l'intrados prothétique
- laisser s'évaporer 1 minute.

La préparation des tissus dentaires et l'assemblage a été effectué par un opérateur unique. Chaque échantillon a été d'abord sablé pendant quelques secondes avec une sableuse et de la poudre de silice à 50 µm entre 3 et 6 bars.

Les échantillons sont ensuite préparés selon quatre procédures en fonction du système adhésif utilisé, et de la photopolymérisation ou non de l'adhésif (cf. Tableau 3).

Tableau 3 : Procédures adhésives avant assemblage

Échantillons	1 et 5	2 et 6	3 et 7	4 et 8
<b>Procédure adhésive</b>	<b>Adhésif MR3 :</b> <ul style="list-style-type: none"> <li>- Mordançage de l'émail (15 secondes) puis de la dentine (15 secondes)</li> <li>- Rinçage (30 secondes)</li> <li>- Séchage doux</li> <li>- Application du primer en frottant doucement à l'aide d'une micro-brosse (15 secondes)</li> <li>- Séchage doux (5 secondes)</li> <li>- Application de l'adhésif en frottant doucement à l'aide d'une micro-brosse (15 secondes)</li> <li>- Séchage (3 secondes)</li> </ul>		<b>Adhésif Universel :</b> <ul style="list-style-type: none"> <li>- Rinçage</li> <li>- Séchage doux</li> <li>- Application de l'adhésif en frottant doucement à l'aide d'une micro-brosse (20 secondes)</li> <li>- Séchage doux (5 secondes)</li> </ul>	
<b>Photo-polymérisation</b>	Oui (10 secondes)	Non	Oui (10 secondes)	Non

Source : Auteur, 2020.

Pour chaque échantillon, après la procédure adhésive déterminée, l'assemblage de la pièce était effectué à l'aide de la colle duale Nexus 3 Clear, une colle sans potentiel adhésif, selon la procédure suivante :

- application de la colle dans l'intrados prothétique
- assemblage de la pièce prothétique
- photopolymérisation flash (3 secondes) et retrait des excès gélifiés à l'aide d'une curette CK6
- photopolymérisation finale (30 secondes par face).

Le polissage du joint a ensuite été effectué avec une fraise bague rouge montée sur turbine et des cupules de polissage composite montées sur contre-angle bague bleue.

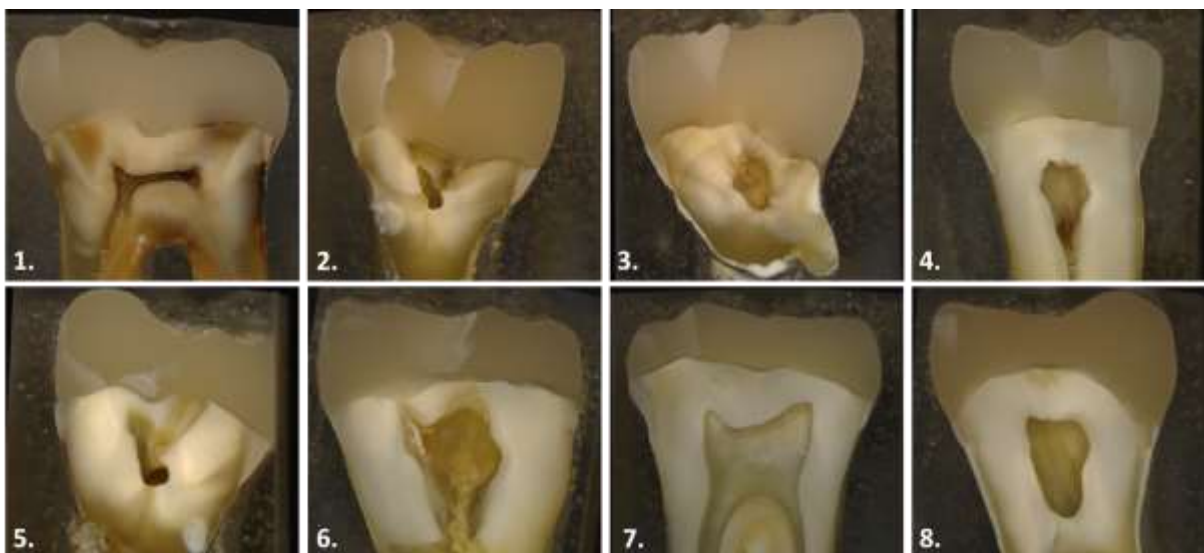
## 2.3 Protocole MEB

Une fois les huit assemblages effectués, les échantillons sont préparés pour l'observation au MEB selon le protocole suivant :

- enrobage des dents restaurées dans de la résine chémo polymérisable translucide Plexcil (15 minutes de prise)
- façonnage des blocs pour obtenir des surfaces planes
- section au microtome dans le diamètre le plus grand de la dent
- polissage des surfaces coupées à l'aide d'une séquence de disques abrasifs diamantés de granulats 800  $\mu\text{m}$ , 1200  $\mu\text{m}$ , 2400  $\mu\text{m}$  et 4000  $\mu\text{m}$
- photographie des échantillons au microscope optique à lumière polarisée (cf. Figure 4)
- placement des échantillons dans un bain d'alcool à 90° au réfrigérateur pendant une nuit
- sortie des échantillons et placement sous hotte pendant 1 heure pour évaporation de l'alcool
- mise sur un plot de laiton par un couplant conducteur de laque d'argent
- métallisation des échantillons avec le Sputter Coater SC500 de BioRad : un plasma de métal précieux, un alliage d'or et platine, a été déposé sur la surface pour la rendre conductrice.

Les échantillons ainsi métallisés ont été observés sous MEB JSM 6400 de Jeol à deux grossissements différents : x10 et x1000.

Figure 4 : Coupe transversale des échantillons 1 à 8 vues au microscope optique



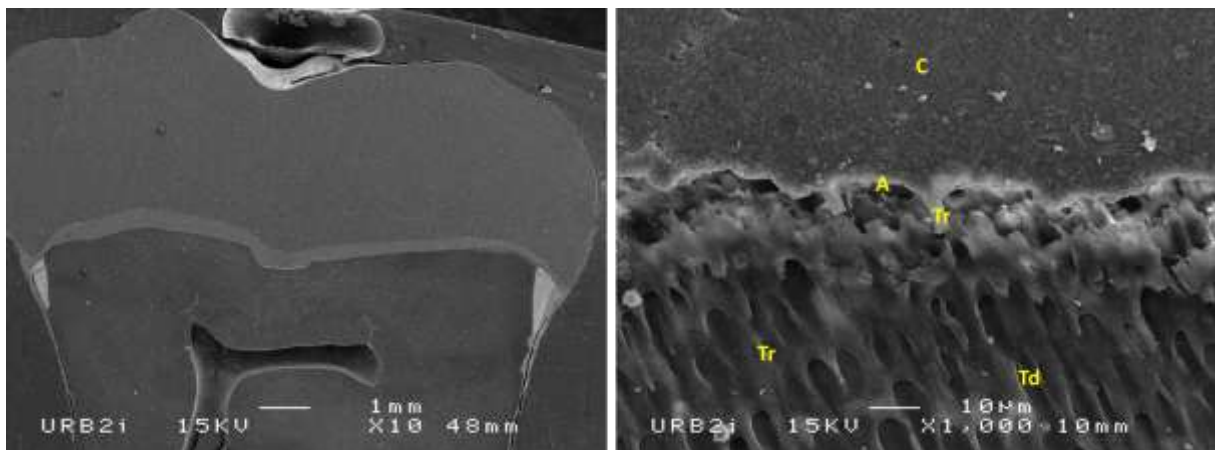
Source : Auteur, 2020.

### 3 : Résultats

---

Pour chaque échantillon, deux images ont été analysées. Une image au grossissement x10 et une image au grossissement x1000.

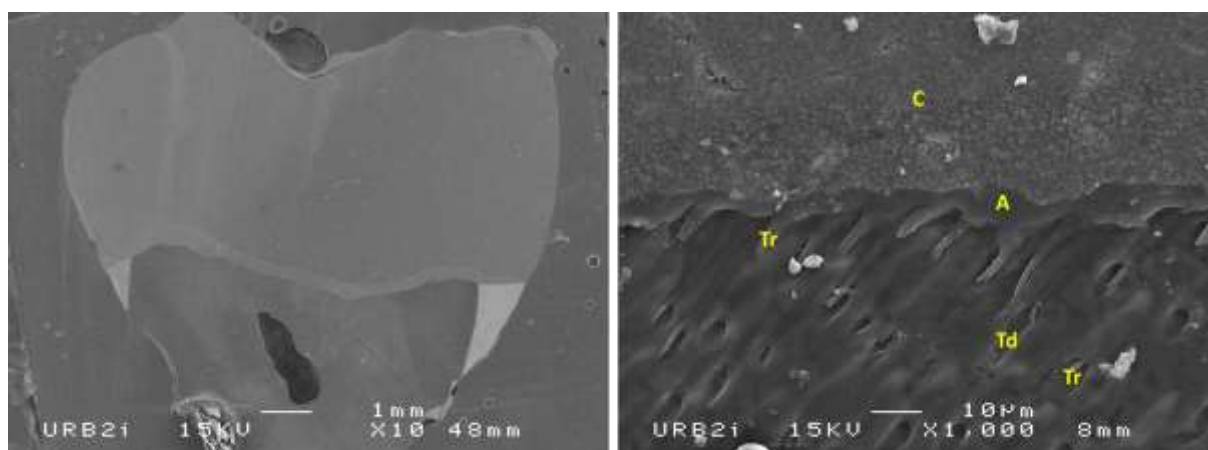
Figure 5 : Échantillon 1 vu au MEB. C : colle ; A : adhésif ; Tr : tag résineux ; Td : tubulus dentinaire



Source : Auteur, 2020.

L'échantillon 1 (cf. Figure 5) assemblé sans IDS préalable, avec application d'adhésif MR3 photopolymérisé avant le collage de la pièce, présente une couche adhésive très fine difficilement identifiable de moins d'une dizaine de micromètres. Elle est composée d'adhésif et d'une couche hybride prolongée par des tags résineux qui pénètrent sur plusieurs dizaines de micromètres dans les tubuli dentinaires, identifiables sur les images de MEB. À l'extérieur de cette couche adhésive on observe la couche de colle résineuse chargée.


Figure 6 : Échantillon 2 vu au MEB. C : colle ; A : adhésif ; Tr : tag résineux ; Td : tubulus dentinaire



Source : Auteur, 2020.

L'échantillon 2 (cf. Figure 6) assemblé sans IDS préalable, avec application d'adhésif MR3 non photopolymérisé avant le collage de la pièce, présente une couche adhésive fine inférieure à une dizaine de micromètres. Une interface colle-adhésif nette est observée, ainsi que la couche adhésive composée d'adhésif et d'une couche hybride prolongée par des tags résineux qui pénètrent sur plusieurs dizaines de micromètres dans les tubuli dentinaires.


Figure 7 : Échantillon 3 vu au MEB. C : colle ; A : adhésif ; Tr : tag résineux ; Td : tubulus dentinaire



Source : Auteur, 2020.

L'échantillon 3 (cf. Figure 7) assemblé sans IDS préalable, avec application d'adhésif universel photopolymérisé avant le collage de la pièce, présente une couche adhésive de 5 à 15 micromètres. Elle est composée d'adhésif et d'une couche hybride en profondeur prolongée par des tags résineux qui pénètrent sur plusieurs dizaines de micromètres dans les tubuli dentinaires.

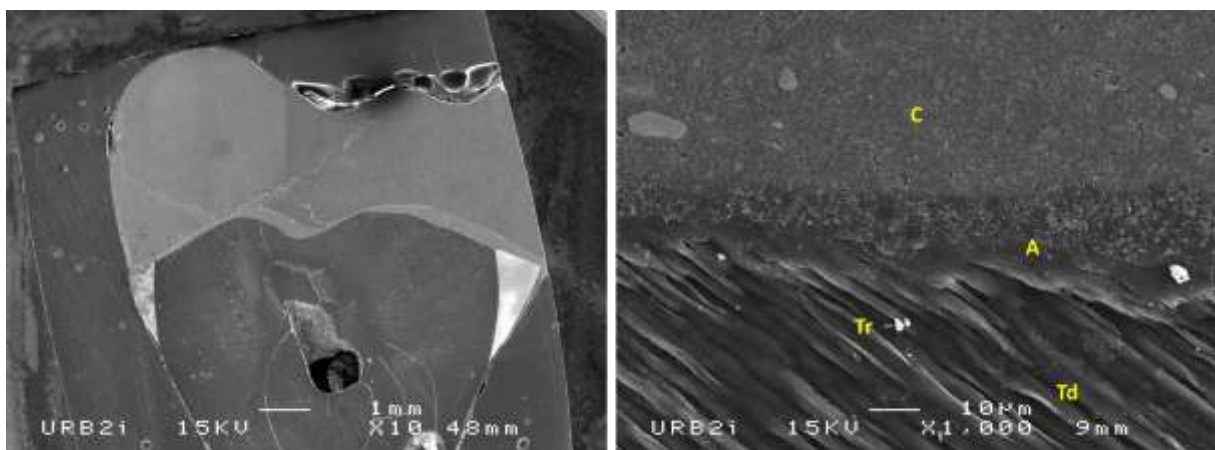
Figure 8 : Échantillon 4 vu au MEB. C : colle ; A : adhésif ; Tr : tag résineux ; Td : tubulus dentinaire



Source : Auteur, 2020.

L'échantillon 4 (cf. Figure 8) assemblé sans IDS préalable, avec application d'adhésif universel non photopolymérisé avant le collage de la pièce, présente une couche adhésive de 15 à 30 micromètres. Cette couche est composée d'une couche externe de colle, d'une interphase composée d'un mélange de colle et d'adhésif, et d'une couche interne d'adhésif composée d'adhésif seul et d'une couche hybride prolongée par des tags résineux qui pénètrent dans les tubuli dentinaires sur plusieurs dizaines de micromètres.

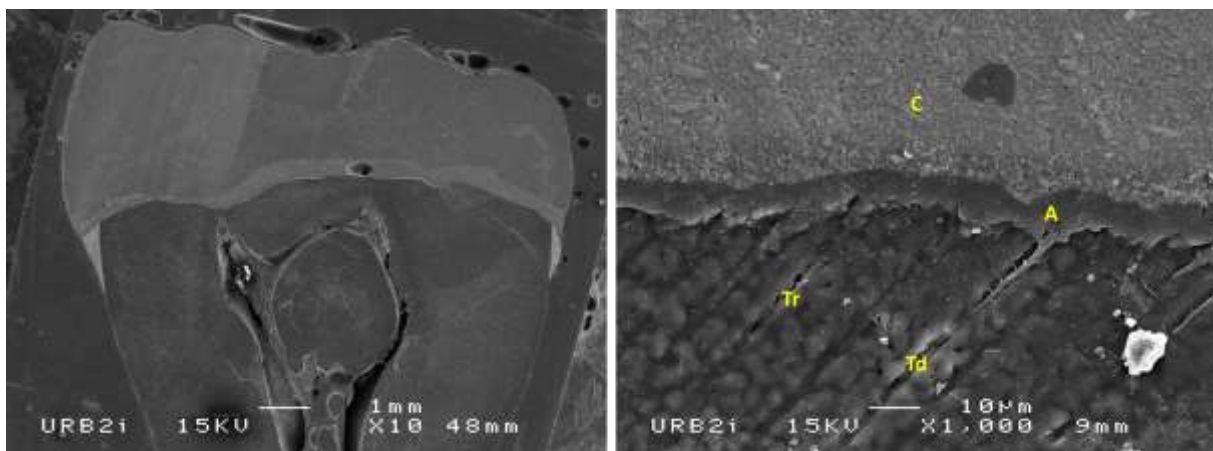
Figure 9 : Échantillon 5 vu au MEB. C : colle ; A : adhésif ; Tr : tag résineux ; Td : tubulus dentinaire



Source : Auteur, 2020.

L'échantillon 5 (cf. Figure 9) assemblé avec IDS préalable au MR3, avec application d'adhésif photopolymérisé avant le collage de la pièce, présente une interphase adhésive de 15 à 20 micromètres. On observe trois phases distinctes : une couche externe composée de la colle, une couche centrale composée de l'adhésif appliqué le jour de la pose, et une couche interne composée de la couche hybride formée lors de l'IDS le jour de la préparation. Des tags résineux sont observés sur plusieurs dizaines de micromètres dans les tubuli dentinaires. La couche d'adhésif est d'épaisseur inégale.

Figure 10 : Échantillon 6 vu au MEB. C : colle ; A : adhésif ; Tr : tag résineux ; Td : tubulus dentinaire

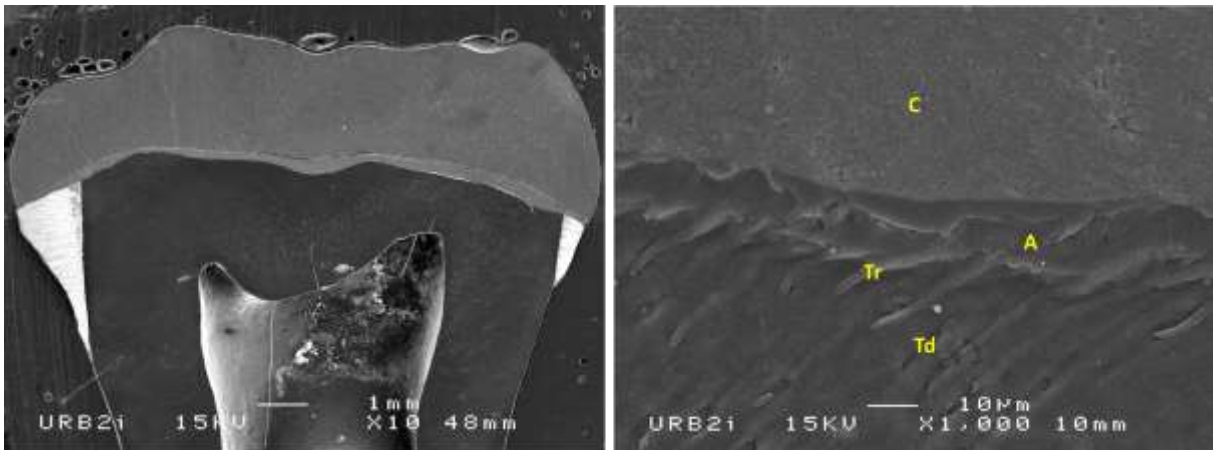


Source : Auteur, 2020.

L'échantillon 6 (cf. Figure 10) assemblé avec IDS préalable au MR3, avec application d'adhésif non photopolymérisé avant le collage de la pièce, présente une interphase adhésive de 5 à 10 micromètres. On observe 2 phases distinctes : une couche externe composée de la colle, et une couche interne adhésive composée d'adhésif et de la couche hybride prolongée par des tags résineux de plusieurs dizaines de micromètres qui pénètrent dans les tubuli dentinaires. Des micro-tags sont également observés le long des tags résineux.



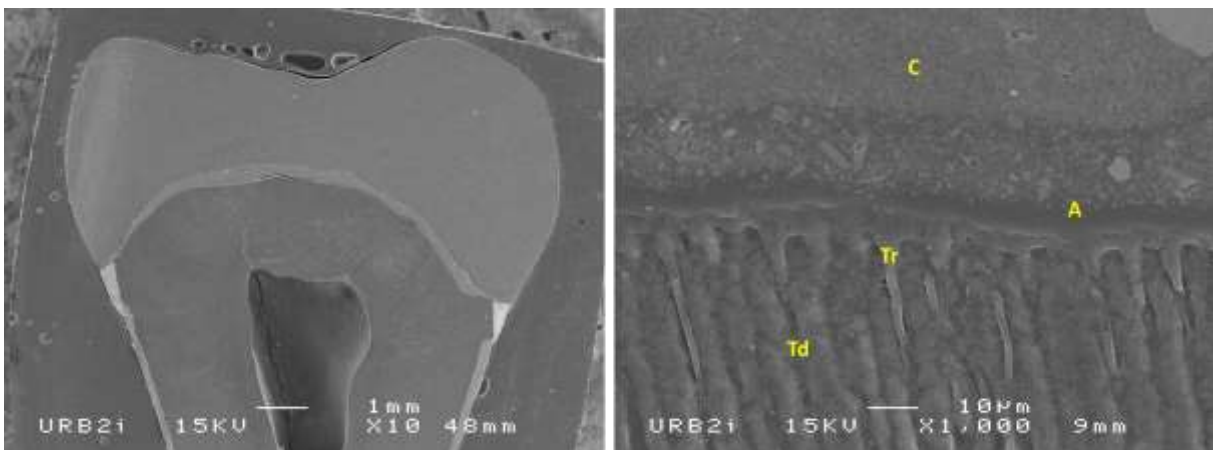
Figure 11 : Échantillon 7 vu au MEB. C : colle ; A : adhésif ; Tr : tag résineux ; Td : tubulus dentinaire



Source : Auteur, 2020.

L'échantillon 7 (cf. Figure 11) assemblé avec IDS préalable à l'adhésif universel, avec application d'adhésif photopolymérisé avant le collage de la pièce, présente une couche adhésive de 10 à 15 micromètres. On observe 2 phases distinctes : une couche externe composée de la colle, et une couche interne adhésive composée de l'adhésif et de la couche hybride prolongée par des tags résineux de plusieurs dizaines de micromètres qui pénètrent les tubuli dentinaires.

Figure 12 : Échantillon 8 vu au MEB. C : colle ; A : adhésif ; Tr : tag résineux ; Td : tubulus dentinaire



Source : Auteur, 2020.

L'échantillon 8 (cf. Figure 12) assemblé avec IDS préalable à l'adhésif universel, avec application d'adhésif non photopolymérisé avant le collage de la pièce, présente une interphase adhésive de 20 à 25 micromètres. On observe 3 phases distinctes : une couche externe composée de la colle, une couche centrale composée à la fois de colle et d'adhésif, et une couche interne composée de l'adhésif

et de la couche hybride prolongée par des tags résineux de plusieurs dizaines de micromètres qui pénètrent dans les tubuli dentinaires.

Les échantillons présentent tous de nombreuses ruptures sur les zones observées, parfois sur la totalité de la coupe. Des ruptures sont visibles à l'interface adhésif-dentine, à l'interface colle-céramique ainsi que des zones de ruptures au sein des tissus dentaires et de la céramique.

## 4 : Discussion

---

Les résultats obtenus sont cohérents avec ce qui était attendu.

Les échantillons sur lesquels un IDS a été réalisé dans un premier temps présentent des couches adhésives intègres et homogènes d'épaisseur régulière. La couche obtenue n'a donc pas été entièrement détruite par le sablage de la préparation. Ces observations sont en adéquation avec les données de la littérature selon laquelle l'IDS permet un meilleur maintien de la couche hybride et une conservation plus importante de l'épaisseur de la couche adhésive<sup>23 24</sup> même après abrasion de surface<sup>25</sup>.

Les échantillons sur lesquels l'adhésif n'a pas été photopolymérisé avant assemblage des pièces ne présentent pas de chasse complète de l'adhésif ou d'écrasement trop important. Des couches adhésives de quelques micromètres sont observées. Cependant, les préparations coronaires effectuées dans cette étude sont des préparations plates, il est possible que face à des parois plus verticales l'enfoncement de la pièce et les frottements qui en découlent puissent avoir comme conséquence un arrachement plus important de l'adhésif. Les échantillons sur lesquels a été appliqué le « Scotchbond Universal » sans photopolymérisation (avec ou sans IDS) présentent des interfaces complexes intéressantes : les charges de la colle et la matrice de l'adhésif semblent se mêler sur plusieurs dizaines de micromètres. Ce mélange des phases et la meilleure continuité entre les matériaux pourraient être propice à une qualité de collage améliorée.

Des couches adhésives plus épaisses sont observées sur les échantillons sur lesquels le Scotchbond Universal a été appliqué, que ce soit dans le groupe IDS ou DDS. L'échantillon 1 présente une couche adhésive de MR3 extrêmement fine, alors même que ce type d'adhésif est décrit dans la littérature comme permettant l'obtention de couches plus épaisses<sup>26</sup>. Ce résultat peut s'expliquer par un défaut de manipulation de l'adhésif conduisant à une chasse trop importante de celui-ci, notamment au séchage par exemple, mais aussi par l'épaisseur très variable que cet adhésif semble présenter, en fonction notamment de la localisation sur la préparation<sup>27</sup>.

---

<sup>23</sup> Magne et al., « Immediate dentin sealing improves bond strength of indirect restorations ».

<sup>24</sup> Magne, « Immediate dentin sealing : a fundamental procedure for indirect bonded restorations ».

<sup>25</sup> Stavridakis, Krejci, et Magne, « Immediate dentin sealing of onlay preparations : thickness of pre-cured dentin bonding agent and effect of surface cleaning ».

<sup>26</sup> Stavridakis, Krejci, et Magne.

<sup>27</sup> Stavridakis, Krejci, et Magne.

Une des principales limites de cette étude est la présence de très nombreuses ruptures au sein des échantillons : aux interfaces mais également au sein des matériaux et tissus dentaires. Ces ruptures peuvent s'expliquer par plusieurs facteurs.

Premièrement, le protocole de déshydratation des échantillons utilisés ici pour l'observation sous MEB pourrait être mis en cause dans l'apparition de ces ruptures. Le gold standard recommandé pour une observation au MEB est moins dénaturant pour le tissu dentaire : tout d'abord on vient attaquer la surface des échantillons à l'acide chlorhydrique à 0,3 %, puis on les place dans une solution de cacodylate de sodium pour déprotéiniser la surface afin de préserver les fibres de collagène dentinaires et éviter leur collapse. Les échantillons sont ensuite placés dans des bains d'alcool selon un gradient de concentration de 25 %, 50 %, 75 %, 95 %, 20 minutes à 1 heure dans chaque bain. Les échantillons doivent ensuite baigner toute une nuit dans une solution à 100° avant de pouvoir procéder à l'évaporation complète nécessaire à l'utilisation du MEB. Dans notre étude nous avons cependant procédé à un protocole bien plus rapide en ne réalisant qu'un seul bain à 90° pendant une nuit. Il est possible que ce protocole, bien que pratique car beaucoup moins contraignant, ait favorisé un assèchement accéléré des tissus dentaires et une rétraction rapide des tissus due à celui-ci. Ceci a pu favoriser une apparition des ruptures notamment aux interfaces céramique-colle et adhésif-tissus dentaires.

Deuxièmement, la résine utilisée pour l'enrobage de nos échantillons est ici une résine acrylique chémopolymérisable en 15 minutes qui présente une forte rétraction de prise. Nos échantillons présentent tous des interstices de retrait qui se propagent parfois sous forme de rupture à l'interface ou au sein des matériaux. L'utilisation d'une résine chémopolymérisable sous autoclave, plus contraignante, ou de résines de types époxy, plus coûteuses, pourrait améliorer la qualité des échantillons<sup>28</sup>, ces résines présentant une rétraction de prise moindre.

L'accumulation des forces de rétraction due à la résine d'une part et à l'assèchement rapide des tissus d'autre part a pu conduire à l'apparition des nombreuses ruptures d'interface observées. Ces dernières rendent l'analyse de la couche hybride plus compliquée, il est en effet impossible de déterminer si l'arrachement de la couche hybride est dû à ces facteurs ou au retrait de polymérisation de la colle, ce que nous voulions évaluer initialement.

Ces observations restent cohérentes avec les données et imageries trouvées dans la littérature : Magne et al<sup>29</sup> ont également décrit des ruptures entre la couche hybride et la résine sus-jacente sur des échantillons avec scellement dentinaire différé, alors qu'ils décrivaient des couches adhésives intègres sur les échantillons préparés avec un IDS préalable.

---

<sup>28</sup> Buehler, « Techniques d'enrobage pour la préparation des échantillons en métallographie ».

<sup>29</sup> Magne et al., « Immediate dentin sealing improves bond strength of indirect restorations ».

La section des blocs et leur polissage sont également des traitements agressifs pour les échantillons qui ont pu favoriser l'apparition ou la propagation de fêlures.

Une autre limite de notre étude est la taille des échantillons. Une seule dent a été analysée pour chaque protocole adhésif établi. Cette décision a été prise à cause du protocole laborieux de l'étude et du nombre de dents nécessaires. Cette taille minimale ne permet aucune analyse statistique. L'étude est également rendue très sensible à une variabilité individuelle de chaque échantillon : ainsi l'échantillon 1 présentait de grandes zones de ruptures aux interfaces et au sein des matériaux, des défauts qui rendent difficile l'analyse de l'échantillon.

Un biais dû à la sélection de la zone d'intérêt au MEB existe également, les couches adhésives observées n'étant pas nécessairement représentatives de l'ensemble de l'échantillon<sup>30</sup>. Ce choix de sélection a été fait d'une part pour des raisons pratiques, la comparaison est ainsi faite sur une image par échantillon ; et d'autre part pour éviter les défauts d'échantillons, principalement les ruptures aux interfaces.

---

<sup>30</sup> Stavridakis, Krejci, et Magne, « Immediate dentin sealing of onlay preparations : thickness of pre-cured dentin bonding agent and effect of surface cleaning ».

## Conclusion

---

Cette étude a cherché à analyser l'influence de trois facteurs sur la qualité de la couche adhésive lors du collage de pièces prothétiques : la mise en place d'un scellement dentinaire immédiat ou différé, le système adhésif utilisé (MR3 ou universel), la photopolymérisation ou non de la couche adhésive avant assemblage de la pièce prothétique.

L'adhésif universel « Scotchbond Universal » semble permettre des couches adhésives de meilleure qualité que l'adhésif « MR3 Optibond FL ». La réalisation d'un IDS préalable permet des couches adhésives plus épaisses. L'utilisation d'adhésif non photopolymérisé ne semble pas compromettre l'intégrité de la couche adhésive et serait donc très intéressante dans le cadre de prothèses indirectes collées afin de ne pas risquer une mauvaise adaptation de la pièce. L'adhésif universel en particulier permet un mélange de phases entre adhésif et colle qui semble très prometteur pour les qualités du collage. D'après nos observations il semblerait donc que l'utilisation d'adhésif universel avec IDS préalable et sans photopolymérisation avant assemblage de la pièce permettrait l'interphase adhésive la plus intéressante, par son épaisseur suffisante et régulière et son mélange de phase avec la colle et ses charges.

Si cette étude nous a permis une première approche de la problématique il serait intéressant de poursuivre et approfondir cette démarche en tentant de diminuer les biais rencontrés, notamment en modifiant certaines étapes du protocole et surtout en réalisant un plus grand nombre d'échantillons. Afin de mettre en perspective cette analyse qualitative, les résultats de cette étude devraient être complétés par des analyses de l'adhérence via des tests de cisaillement, sur un nombre d'échantillons suffisants afin de pouvoir également réaliser une analyse statistique et en tirer des conclusions cliniques et pratiques.

## Bibliographie

---

- Breemer, C. R. G. van den, M. Özcan, M. S. Cune, A. P. A. Ayres, B. Van Meerbeek, et M. M. M. Gresnigt. « Effect of immediate dentin sealing and surface conditioning on the microtensile bond strength of resin-based composite to dentin ». *Operative dentistry* 44, n° 6 (2019): E289-98. <https://doi.org/10.2341/18-052-L>.
- Buehler. « Techniques d'enrobage pour la préparation des échantillons en métallographie ». Buehler. Consulté le 9 mars 2020. <https://www.buehler.fr/metallographic-mounting.php>.
- Cardoso, G. C., L. Nakanishi, C. P. Isolan, P. D. S. Jardim, et R. F. Moraes. « Bond stability of universal adhesives applied to dentin using etch-and-rinse or self-etch strategies ». *Brazilian dental journal* 30, n° 5 (2019): 467-75. <https://doi.org/10.1590/0103-6440201902578>.
- Degrange, M., et L. Pourreyron. « Les systèmes adhésifs amélo-dentinaires », 2009. <http://campus.cerimes.fr/odontologie/enseignement/chap12/site/html/cours.pdf>.
- Elkaffas, A. A., H. H. H. Hamama, et S. H. Mahmoud. « Do universal adhesives promote bonding to dentin ? : a systematic review and meta-analysis ». *Restorative dentistry & endodontics* 43, n° 3 (2018): e29. <https://doi.org/10.5395/rde.2018.43.e29>.
- Hayashi, K., M. Maeno, et Y. Nara. « Influence of immediate dentin sealing and temporary restoration on the bonding of CAD/CAM ceramic crown restoration ». *Dental materials journal* 38, n° 6 (2019): 970-80. <https://doi.org/10.4012/dmj.2018-313>.
- Ishii, N., T. Maseki, et Y. Nara. « Bonding state of metal-free CAD/CAM onlay restoration after cyclic loading with and without immediate dentin sealing ». *Dental materials journal* 36, n° 3 (2017): 357-67. <https://doi.org/10.4012/dmj.2016-289>.
- Lainović, T., J. Margueritat, Q. Martinet, X. Dagany, L. Blažić, D. Pantelić, M. D. Rabasović, A. J. Krmpot, et T. Dehoux. « Micromechanical imaging of dentin with Brillouin microscopy ». *Acta biomaterialia* 105 (2020): 214-22. <https://doi.org/10.1016/j.actbio.2020.01.035>.
- Magne, P. « IDS : immediate dentin sealing (IDS) for tooth preparations ». *The journal of adhesive dentistry* 16, n° 6 (2014): 594. <https://doi.org/10.3290/j.jad.a33324>.
- . « Immediate dentin sealing : a fundamental procedure for indirect bonded restorations ». *Journal of esthetic and restorative dentistry* 17, n° 3 (2006): 144-54. <https://doi.org/10.1111/j.1708-8240.2005.tb00103.x>.
- Magne, P., T. H. Kim, D. Cascione, et T. E. Donovan. « Immediate dentin sealing improves bond strength of indirect restorations ». *The journal of prosthetic dentistry* 94, n° 6 (2005): 9. <https://doi.org/10.1016/j.prosdent.2005.10.010>.
- Nakabayashi, N., K. Kojima, et E. Masuhara. « The promotion of adhesion by the infiltration of monomers into tooth substrates ». *Journal of biomedical materials research* 16, n° 3 (1982): 265-73. <https://doi.org/10.1002/jbm.820160307>.
- Naves, L. « And when bond a fiber reinforced post is a mandatory procedure ? (Part 2) ». *Biomatériaux dentaires cliniques* 2, n° 1 (2017): 98-99.
- Peumans, M., P. Kanumilli, J. Demunck, K. Vanlanduyt, P. Lambrechts, et B. Van Meerbeek. « Clinical effectiveness of contemporary adhesives : a systematic review of current clinical trials ». *Dental materials* 21, n° 9 (2005): 864-81. <https://doi.org/10.1016/j.dental.2005.02.003>.
- Qanungo, A., M. A. Aras, V. Chitre, A. Mysore, B. Amin, et S. R. Daswani. « Immediate dentin sealing for indirect bonded restorations ». *Journal of prosthodontic research* 60, n° 4 (2016): 240-49. <https://doi.org/10.1016/j.jpor.2016.04.001>.
- Stavridakis, M. M., I. Krejci, et P. Magne. « Immediate dentin sealing of onlay preparations : thickness of pre-cured dentin bonding agent and effect of surface cleaning ». *Operative dentistry* 30, n° 6 (2005): 747-57. <https://doi.org/10.2341/04-151>.

Van Meerbeek, B., S. Inokoshi, M. Braem, P. Lambrechts, et G. Vanherle. « Morphological aspects of the resin-dentin interdiffusion zone with different dentin adhesive systems ». *Journal of dental research* 71, n° 8 (1992): 1530-40. <https://doi.org/10.1177/00220345920710081301>.



## Table des figures

---

Figure 1 : Présentation des échantillons .....	9
Figure 2 : Photographies au microscope optique des échantillons 1 à 8 après préparation.....	10
Figure 3 : Conception et fabrication des pièces prothétiques sur logiciel CEREC SW 4.6.1 des échantillons 1 à 8.....	13
Figure 4 : Coupe transversale des échantillons 1 à 8 vues au microscope optique.....	16
Figure 5 : Échantillon 1 vu au MEB. C : colle ; A : adhésif ; Tr : tag résineux ; Td : tubulus dentinaire .	17
Figure 6 : Échantillon 2 vu au MEB. C : colle ; A : adhésif ; Tr : tag résineux ; Td : tubulus dentinaire .	18
Figure 7 : Échantillon 3 vu au MEB. C : colle ; A : adhésif ; Tr : tag résineux ; Td : tubulus dentinaire .	18
Figure 8 : Échantillon 4 vu au MEB. C : colle ; A : adhésif ; Tr : tag résineux ; Td : tubulus dentinaire .	19
Figure 9 : Échantillon 5 vu au MEB. C : colle ; A : adhésif ; Tr : tag résineux ; Td : tubulus dentinaire .	19
Figure 10 : Échantillon 6 vu au MEB. C : colle ; A : adhésif ; Tr : tag résineux ; Td : tubulus dentinaire	20
Figure 11 : Échantillon 7 vu au MEB. C : colle ; A : adhésif ; Tr : tag résineux ; Td : tubulus dentinaire	21
Figure 12 : Échantillon 8 vu au MEB. C : colle ; A : adhésif ; Tr : tag résineux ; Td : tubulus dentinaire	21

## Table des tableaux

---

Tableau 1 : Scellement dentinaire immédiat .....	7
Tableau 2 : Protocoles IDS.....	11
Tableau 3 : Procédures adhésives avant assemblage .....	15

Vu, le Directeur de thèse

Vu, le Doyen de l'UFR d'Odontologie - Montrouge

Docteur Lucien DUPAGNE

Professeur Louis MAMAN

Vu, le Président d'Université de Paris

Professeur Christine CLERICI

Pour le Président et par délégation,

Le Doyen Louis MAMAN



# **Étude de l'interphase du scellement dentinaire immédiat au microscope électronique à balayage**

## **Résumé :**

Le développement de la dentisterie a minima et des techniques de collages en restauration indirecte ont entraîné de nouveaux questionnements quant à la gestion de la temporisation et de l'assemblage. Cette étude a ainsi cherché à analyser l'influence de différents facteurs sur l'état de la couche adhésive lors du collage de pièces prothétiques comme la réalisation ou non de scellement dentinaire immédiat, le type d'adhésif utilisé (« Optibond FL<sup>®</sup> » ou « Scotchbond Universal<sup>®</sup> »), ou la photopolymérisation de l'adhésif avant assemblage. L'étude a été réalisée au microscope électronique à balayage sur huit échantillons dentaires. Le groupe avec scellement dentinaire immédiat présente des couches adhésives plus épaisses que le groupe sans. Le groupe Scotchbond Universal<sup>®</sup> présente des couches adhésives de meilleure qualité et plus épaisses que le groupe Optibond FL<sup>®</sup> utilisé dans les mêmes conditions. Des mélanges de phases entre colle composite et adhésif sont observés sur les échantillons avec « Scotchbond Universal<sup>®</sup> » non photopolymérisé. L'utilisation du « Scotchbond Universal<sup>®</sup> » avec scellement dentinaire immédiat préalable, non photopolymérisé avant assemblage, semble donner l'interphase adhésive la plus intéressante. Ces résultats devront être corrélés à des tests d'adhérence.

## **Discipline :**

Matériaux dentaires

## **Mots clés français (fMeSH et Rameau) :**

Matériaux biocompatibles -- Dissertation universitaire ; Collage dentaire -- Dissertation universitaire ;  
Biomatériaux -- Thèses et écrits académiques ; Restauration dentaire -- Thèses et écrits académiques

## **English keywords (MeSH) :**

Biocompatible Materials -- Academic Dissertation ; Dental Bonding -- Academic Dissertation

Université de Paris  
UFR d'Odontologie - Montrouge  
1, rue Maurice Arnoux  
92120 Montrouge