



HAL
open science

Évaluation en odontologie légale de la reconstruction 3D photogrammétrique à l'aide de deux méthodes d'acquisitions différentes

Juliette Catherine Graziana

► To cite this version:

Juliette Catherine Graziana. Évaluation en odontologie légale de la reconstruction 3D photogrammétrique à l'aide de deux méthodes d'acquisitions différentes. Sciences du Vivant [q-bio]. 2021. dumas-03196268

HAL Id: dumas-03196268

<https://dumas.ccsd.cnrs.fr/dumas-03196268>

Submitted on 12 Apr 2021

HAL is a multi-disciplinary open access archive for the deposit and dissemination of scientific research documents, whether they are published or not. The documents may come from teaching and research institutions in France or abroad, or from public or private research centers.

L'archive ouverte pluridisciplinaire **HAL**, est destinée au dépôt et à la diffusion de documents scientifiques de niveau recherche, publiés ou non, émanant des établissements d'enseignement et de recherche français ou étrangers, des laboratoires publics ou privés.

U.F.R. D'ODONTOLOGIE

Année 2021

Thèse n° 21

THESE POUR L'OBTENTION DU

**DIPLOME D'ETAT de DOCTEUR EN CHIRURGIE
DENTAIRE**

Présentée et soutenue publiquement

Par GRAZIANA, Juliette Catherine

Né(e) le 03/05/1993 à Toulouse

Le 29/03/2021

**Evaluation en odontologie légale de la reconstruction 3D
photogrammétrique à l'aide de deux méthodes
d'acquisitions différentes**

Directeur de thèse

Dr Christophe Bou

Membres du jury :

M. Ella Nguema Bruno

M. Bou Christophe

Mme. Boileau Marie-José

Mme. Gourgues Jane

Président

Directeur

Rapporteur

Examineur

Professeur des universités

Maître de conférences des universités- Praticien hospitalier

Professeur des universités- Praticien hospitalier

Assistant hospitalo-universitaire

UNIVERSITE DE BORDEAUX

MAJ
11/01/2021

Président M. TUNON DE LARA Manuel
Directeur de Collège des Sciences de la Santé M. PELLEGRIN Jean-Luc

COLLEGE DES SCIENCES DE LA SANTE UNITE DE FORMATION ET DE RECHERCHE DES SCIENCES ODONTOLOGIQUES

Directrice Mme BERTRAND Caroline 58-01
Directeur Adjoint à la Pédagogie Mr DELBOS Yves 56-01
Directeur Adjoint – Chargé de la Recherche M. CATROS Sylvain 57-01
Directeur Adjoint – Chargé des Relations Internationales M.SEDARAT Cyril 57-01

ENSEIGNANTS DE L'UFR

PROFESSEURS DES UNIVERSITES

Mme	Caroline	BERTRAND	Prothèse dentaire	58-01
Mme	Marie-José	BOILEAU	Orthopédie dento-faciale	56-01
M	Sylvain	CATROS	Chirurgie orale	57-01
M	Raphaël	DEVILLARD	Dentisterie restauratrice et endodontie	58-01
Mme	Véronique	DUPUIS	Prothèse dentaire	58-01
M.	Bruno	ELLA NGUEMA	Sciences anatomiques et physiologiques - Biomatériaux	58-01
M.	Jean-Christophe	FRICAIN	Chirurgie buccale – Pathologie et thérapeutique	57-01

MAITRES DE CONFERENCES DES UNIVERSITES

Mme	Elise	ARRIVÉ	Prévention épidémiologie – Economie de la santé – Odontologie légale	56-02
Mme	Audrey	AUSSEL	Sciences anatomiques et physiologiques	58-01
Mme	Cécile	BADET	Biologie Orale	57-01
M.	Etienne	BARDINET	Orthopédie dento-faciale	56-01
M.	Michel	BARTALA	Prothèse dentaire	58-01
M.	Cédric	BAZERT	Orthopédie dento-faciale	56-01
M.	Christophe	BOU	Prévention épidémiologie – Economie de la santé – Odontologie légale	56-02
Mme	Sylvie	BRUNET	Chirurgie buccale – Pathologie et thérapeutique	57-01
M.	Jacques	COLAT PARROS	Sciences anatomiques et physiologiques	58-01
M,	Jean-Christophe	COUTANT	Sciences anatomiques et physiologiques	58-01
M.	François	DARQUE	Orthopédie dento-faciale	56-01
M.	François	DE BRONDEAU	Orthopédie dento-faciale	56-01
M.	Yves	DELBOS	Odontologie pédiatrique	56-01
M,	Emmanuel	D'INCAU	Prothèse dentaire	58-01
Mme	Mathilde	FENELON	Chirurgie Orale	57-01
Mme	Elsa	GAROT	Odontologie pédiatrique	56-01
M.	Dominique	GILLET	Dentisterie restauratrice et endodontie	58-01
Mme	Olivia	KEROUREDAN	Dentisterie restauratrice et endodontie	58-01
M.	Jean-François	LASSERRE	Prothèse dentaire	58-01
M.	Yves	LAUVERJAT	Parodontologie	57-01
Mme	Odile	LAVIOLE	Prothèse dentaire	58-01
Mme	Javotte	NANCY	Odontologie pédiatrique	56-01

M.	Adrien	NAVEAU	Prothèse dentaire	58-01
M.	Philippe	POISSON	Prévention épidémiologie – Economie de la santé – Odontologie légale	56-02
M.	Patrick	ROUAS	Odontologie pédiatrique	56-01
M.	Johan	SAMOT	Biologie Orale	57-01
Mme	Maud	SAMPEUR	Orthopédie dento-faciale	56-01
M.	Cyril	SEDARAT	Parodontologie	57-01
Mme	Noélie	THEBAUD	Biologie Orale	57-01
M.	Eric	VACHEY	Dentisterie restauratrice et endodontie	58-01

AUTRES ENSEIGNANTS

M.	Cédric	FALLA	Prévention épidémiologie – Economie de la santé – Odontologie légale	56-02
M.	François	ROUZÉ L'ALZIT	Prothèse dentaire	58-01

ASSISTANTS

M.	Bastien	BERCAULT	Chirurgie Orale	57-01
M.	Baptiste	BERGES	Prothèse dentaire	58-01
Mme	Mathilde	BOUDEAU	Odontologie conservatrice – Endodontie	58-01
Mme	Virginie	CHUY	Prévention épidémiologie – Economie de la santé – Odontologie légale	56-02
M	Pierre-Hadrien	DECAUP	Prothèse dentaire	58-01
Mme	Laura	DONNET	Biologie Orale	57-01
Mme	Julia	ESTIVALS	Odontologie pédiatrique	56-01
Mr	Pierre-André	GUILLAUD	Parodontologie	57-01
Mme	Jane	GOURGUES	Prévention épidémiologie – Economie de la santé – Odontologie légale	56-02
Mr	Louis	HUAULT	Sciences anatomiques et physiologiques	58-01
Mme	Mathilde	JACQUEMONT	Parodontologie	57-01
Mme	Clémence	JAECK	Prothèse dentaire	58-01
Mr	Aymeric	JOUBERT DU CELLIER	Dentisterie restauratrice et endodontie	58-01
Mr	Jean-Baptiste	IRIBARREN	Dentisterie restauratrice et endodontie	58-01
Mme	Claudine	KHOURY	Prévention épidémiologie – Economie de la santé – Odontologie légale	56-02
Mme	Camille	LACAULE	Orthopédie dento-faciale	56-01
M.	Antoine	LAFITTE	Orthopédie dento-faciale	56-01
Mme	Léa	MASSE	Prothèse dentaire	58-01
Mme	Aude	MENARD	Prothèse dentaire	58-01
M	Florian	PITEU	Prothèse dentaire	58-01
Mme	Rawen	SMIRANI	Parodontologie	57-01
Mme	Florianne	VILLAT	Dentisterie restauratrice et endodontie	58-01
M.	Clément	VACHEY	Odontologie conservatrice – Endodontie	58-01
M	Paul	VITIELLO	Prothèse dentaire	58-01
Mme	Sophia	ZIANE	Odontologie conservatrice – Endodontie	58-01
Mme	Laurie	FUCHS	Odontologie pédiatrique	56-01

Remerciements :

A notre président de thèse :

Monsieur le Docteur Bruno Ella Nguema,
Professeur des universités
Sous-section Sciences anatomiques et physiologiques – Biomatériaux

Merci professeur d'avoir accepté de présider ce jury. C'est un peu grâce à vous si je me trouve ici aujourd'hui, en effet les cours que vous avez enseigné en première année à Tahiti m'ont fait choisir l'odontologie, je vous en remercie.

A notre directeur de thèse :

Monsieur le Docteur Christophe Bou,
Maître de Conférence des Universités, Praticien Hospitalier
Sous-section Prévention épidémiologie – Economie de la santé – Odontologie légale

Merci infiniment pour le travail que vous m'avez permis de réaliser. Merci de m'avoir transmis à la fois les connaissances et votre passion sans faille pour ce domaine fascinant de l'odontologie légale, et ce depuis le début de mon cursus universitaire. Merci également pour votre gentillesse, sourire et bonne humeur lors de ces années d'études à vos côtés. Je vous adresse l'expression de ma sincère reconnaissance et respect.

A notre rapporteur de thèse :

Madame le Docteur Marie-José BOILEAU,
Professeur des Universités – Praticien Hospitalier
Sous-section Orthopédie dento-faciale

Je vous remercie, madame, d'avoir accepté de corriger ce travail. Je suis particulièrement reconnaissante, au regard du grand respect que j'ai à votre égard et du grand professeur que vous êtes.

A notre assesseur :

Madame le Docteur Jane Gourgues,
Assistant hospitalo-universitaire
Sous-section Prévention épidémiologie – Economie de la santé – Odontologie légale

Merci d'avoir accepté de participer à ce travail, les échanges que nous avons pu avoir m'ont beaucoup aidé, merci infiniment.

Aux professeurs, assistants et attachés

Le Dr Odile Laviolle, le Dr Cedric Falla, Le Dr Jean-Marie Marteau, le Dr Guillaume Fenoul, le Dr Emmanuel D'incau, merci pour votre gentillesse, pédagogie et bienveillance au cours de mes études. Ainsi qu'une pensée particulière pour le Dr Dominique Oriez.

Aux Dr Pierre-Marc Verdalle et Dr Leilanie Firuu pour leur accueil au sein de leur cabinet pour mon stage clinique de 6^e année.

Aux Dr Emmanuel Zona et Hélène Zona qui m'ont aiguillé dans mon orientation et qui m'ont fait confiance pour un remplacement au sein du cabinet de Bora-Bora.

A toute l'équipe du CDBN, merci pour votre accueil et votre bienveillance.

A mes parents,

C'est avec le cœur déchiré par la distance qui nous sépare depuis ces quelques années que je vous remercie d'avoir continué à me soutenir quoi qu'il en coûte depuis toujours, si je suis arrivée jusqu'ici ce n'est que parce que j'ai eu la chance de toujours avoir ce dont j'avais besoin.

A ma grande sœur et mon grand frère

Merci Meghane et Levy de m'avoir donné un neveu et une nièce aussi beaux, j'espère un jour former une aussi belle famille que la votre. Giani, je te remercie sincèrement pour la bienveillance et l'amour que tu m'as toujours porté derrière tes airs de grand frère taquin. Vous n'auriez pas pu prendre soin de moi d'avantage. Je vous admire et suis fier d'être votre petite sœur.

A mes grands-parents,

Merci à tous les deux pour votre soutien et votre implication. J'ai à cœur de vous rendre fiers, tant j'admire votre parcours de vie, un exemple pour moi.

A toute ma famille,

A mes 29 cousins et cousines et mes nombreux oncles et tantes, ceux qui ont disparus et ceux qui sont encore là, car la famille est essentielle, merci pour tous les beaux souvenirs d'enfance et plus récents que j'ai à vos côtés.

A Nathalie et François, qui ont été mes parents de substitution depuis mon arrivée à Bordeaux, merci pour votre accueil et d'avoir toujours été simplement là.

A mes amis,

Devi, aaaah ma petite Dourgadevi, je n'aurai pas pu imaginer ma vie à Bordeaux sans ton soutien dans les moments difficiles, loin de nos familles respectives, mais aussi dans les moments plus faciles ! On a su se comprendre et être là l'une pour l'autre, merci à toi. (Awnnn)

Elizabeth, je me rappelle encore nos échanges le premier jour de P2, le courant est passé tout de suite, les WEI et autres soirées n'auraient pas été les mêmes sans toi, tu me manques beaucoup.

Aurélié, mon amie et mon binôme, que de souvenirs au cabinet 16 de Xavier Arnozan

où nous nous sommes rencontrées ! Une très belle rencontre.

Mais aussi aux autres, Valayr, Léo, Paulo, Charlélie, Clairon ; et mes amis sportifs, pour les moments fous que j'ai passés pendant les compétitions, et moins fous à la salle à souffrir pour devenir plus forte à vos côtés, vous êtes ma deuxième famille... la 197 !

Table des matières

1	Introduction	10
1.1	Sciences médico-légales (définition et objectifs)	10
1.2	Thanatologie (principes, définition, objectifs)	10
1.2.1	Les opérations thanatologiques	10
1.2.1.1	La Levée de corps (principes et objectifs)	10
1.2.1.2	L'autopsie	11
1.2.1.3	L'identification Odontologique	11
1.3	Imagerie et Sciences médico-légales	12
1.3.1	Rappels Imagerie (principes et méthodes)	12
1.3.1.1	La photographie	13
1.3.1.2	Radiographie et Tomographie/Scanner	15
1.3.1.3	IRM	15
1.3.2	Imagerie 3D surfacique	15
1.3.2.1	Le Scanner Laser	16
1.3.2.2	La Photogrammétrie	17
1.3.3	Etat actuel des connaissances/ Revue de littérature imagerie et sciences médico-légales	20
1.3.3.1	La photographie	20
1.3.3.2	La radiographie	20
1.3.3.3	Scanner/IRM post-mortem/Virtopsie	21
1.3.3.4	Photogrammétrie et Scanner surfacique	22
1.4	Conclusion	23
2	Expérimentation	24
2.1	Hypothèse et Objectif	24
2.2	Description du Matériel	24
2.2.1	Solution Scanify par Fuel 3D/Logiciel Fuel 3D	24
2.2.1.1	Scanify	24
2.2.1.2	Logiciel Fuel 3D	25
2.2.2	Solution Photogrammétrique Classique	25
2.2.2.1	Appareil photo numérique	25
2.2.2.2	Logiciel AgisoftMetashape	25
2.2.3	Logiciel Meshlab	25
2.3	Méthode	26
2.3.1	Protocole par Fuel 3D	26
2.3.1.1	Préparation du matériel	26
2.3.1.2	Préparation des acquisitions	26
2.3.1.2.1	Le positionnement de la Mire	27
2.3.1.2.2	Le type de support	27
2.3.1.2.3	Le type d'objet	27
2.3.1.3	Acquisition	28
2.3.1.4	Recalage et Reconstruction	28
2.3.2	Protocole classique de la méthode photogrammétrique	29
2.4	Résultats	30
2.4.1	Scanify : analyse des meshes et de la texture	30
2.4.1.1	Crâne 1	31
2.4.1.2	Crane 2	31
2.4.1.3	Visage J	32
2.4.1.4	Visage B	33

2.4.2	Superposition Scan 3D Scanify/Photographie 2D	35
2.4.3	Photogrammétrie classique : analyse des meshes et de la texture	35
2.4.3.1	Mandibule	35
2.5	Discussion	36
2.5.1	Limites	36
2.5.1.1	Perte d'information lors de la fusion des acquisitions	36
2.5.1.2	Comparaison Scanify/Méthode classique pour l'objet mandibule	37
2.5.2	Perspectives	37
2.5.2.1	Orthopédie dento-faciale	37
2.5.2.2	Prothèses faciales	38
3	CONCLUSION	39
4	BIBLIOGRAPHIE	40
5	Annexe : Préparation des acquisitions (6 pages)	42
5.1	Positionnement de la mire (figures X, X1, X2, X3)	42
5.2	Type de support (Figures X4, X5)	44
5.3	Type d'objet (Figures X6, X7, X8, X9, X10)	45

TABLE DES TABLEAUX

<i>Tableau 1: Synthèse des méthodes anthropologiques utilisées dans le cadre de l'identification de corps sans présomption d'identité (source Juliette Graziana)</i>	12
<i>Tableau 2: Récapitulatif du nombre de mesh (sommets et faces) constituant chaque fichier PLY correspondant à la fusion des acquisitions Scanify, ainsi que le nombre d'acquisition pour chaque image reconstruite (source Juliette Graziana)</i>	34
<i>Tableau 3: nombre de sommets et faces présents sur une acquisition unique du visage J confronté au nombre de sommets et faces présents sur la fusion des 5 acquisitions du visage J (source Juliette Graziana)</i>	36

TABLE DES FIGURES

<i>Figure 1: Les différents types de rayonnements utilisés en imagerie et leur interaction avec le corps humain (source Juliette Graziana)</i>	13
<i>Figure 2: La lumière incidente est déviée lors du passage de la normale à la surface de la lentille, puis à nouveau déviée en sortant de la lentille par la normale, pour atteindre le point focal (source Juliette Graziana)</i>	14
<i>Figure 3: la triangulation résulte de mesures trigonométriques pour la détermination du point P (source Juliette Graziana)</i>	16
<i>Figure 4: a) Scanner 3D GOM ATOS III b) Scanner portable Craform Go !Scan 50 (source Ursula Buck et al.)</i>	17
<i>Figure 5: illustre la détermination du point-objet à partir de deux images. Chacune d'entre elle fournit un rayon dont l'intersection permet de calculer la position du point-objet (source Juliette Graziana)</i>	18
<i>Figure 6: Représentation de l'appareil photographique (source Juliette Graziana)</i>	18
<i>Figure 7: Illustration du principe de coplanarité (source Juliette Graziana)</i>	19
<i>Figure 8: Correspondance des éléments de restaurations dentaires sur radiographies ante-mortem et post-mortem avec carie distale de 27 traitée, le soin est visible sur la radiographie post-mortem (source Lain R, Taylor J) (15)</i>	21
<i>Figure 9 : a) Modèle 3D d'un visage avec scanner 3D b) Modèle 3D d'un visage avec scanner 3D portable c) Modèle 3D d'un visage avec la photogrammétrie (source Ursula Buck et al)</i>	23
<i>Figure 10: Scanner 3D portable Scanify par Fuel 3D (source Juliette Graziana)</i>	24

Figure 11 : a)b) Fonctionnalité "rogner" sur le crâne 2 (source Juliette Graziana)	29
Figure 12: les éléments rognés sont "cousus" les uns aux autres et alignés (source Juliette Graziana).....	29
Figure 13: 50 des 197 photographies qui ont été réalisées de la mandibule, placée sur une plateforme tournante (source Juliette Graziana)	30
Figure 14: a) Maillage triangulaire du modèle 3D du crâne 1 par Scanify b) Maillage triangulaire de l'encadré rouge de a); c) Restitution visuelle avec texturage (source Juliette Graziana).....	31
Figure 15: a) Maillage triangulaire du modèle 3D du crâne 2 par Scanify b) Maillage triangulaire de l'encadré rouge de a); c) Restitution visuelle avec texturage (source Juliette Graziana).....	31
Figure 16: a) et b) Alignement des acquisitions après détournage du Visage J c) Résultat après alignement de toutes les acquisitions détournées (source Juliette Graziana)	32
Figure 17: a) Maillage triangulaire du modèle 3D du Visage J par Scanify b) Maillage triangulaire de l'encadré rouge de a); c) Restitution visuelle avec texturage (source Juliette Graziana).....	33
Figure 18: a) Maillage triangulaire du modèle 3D du visage B par Scanify b) Maillage triangulaire de l'encadré rouge de a); c) Restitution visuelle avec texturage (source Juliette Graziana).....	33
Figure 19: de gauche à droite Scan 3D de face sur lequel a été appliqué la photographie de face avec différents niveaux de transparence sur Meshlab (source Juliette Graziana).....	35
Figure 20: de gauche à droite Scan 3D de profil sur lequel a été appliqué la photographie de profil avec différents niveaux de transparence (source Juliette Graziana).....	35
Figure 21: a) Maillage triangulaire du modèle 3D de la mandibule par photogrammétrie classique b) Restitution visuelle avec texturage (source Juliette Graziana)	35
Figure 22: a) Profil gauche du visage J sur une acquisition unique b) Profil gauche du visage J après alignement des 5 acquisitions (source Juliette Graziana)	36

1 Introduction

1.1 Sciences médico-légales (définition et objectifs)

Les Sciences médico-légales regroupent de nombreuses spécialités appliquées à la documentation de preuve ainsi qu'à la résolution de conflits d'ordre criminels ou civils et sont donc une aide précieuse à la justice. (1)

La médecine légale se trouve à l'interface entre la médecine et le droit et s'intéresse donc à la fois au droit médical, comme à la médecine légale clinique du vivant et à l'étude de la mort ou thanatologie. (2)

1.2 Thanatologie (principes, définition, objectifs)

Selon la définition du Larousse, la thanatologie est « l'étude des signes, des conditions, des causes et de la nature de la mort ». L'intérêt général pour cette discipline a considérablement augmenté ces dernières années avec la médiatisation importante des affaires criminelles ainsi que la valeur ajoutée d'une preuve scientifique plutôt qu'un aveu dans un tribunal.

Classiquement, les opérations thanatologiques comprennent la levée de corps et l'autopsie par le médecin légiste, mais elle fait également appel à des disciplines de plus en plus variées pour déterminer les circonstances les plus précises de la mort et ce dans le cadre de missions judiciaires complémentaires. L'ensemble des intervenants médico-judiciaires œuvrent à déterminer les causes médico légales de décès pour parvenir à la manifestation de la vérité, et apporter une aide appropriée auprès des enquêteurs. (2)

1.2.1 Les opérations thanatologiques

1.2.1.1 La Levée de corps (principes et objectifs)

Dans le cadre de la découverte d'un corps décédé, une levée de corps, c'est-à-dire un « examen du corps sur place et en place » est réalisée. Cette opération va permettre de répondre à certaines « nécessités » médico-légales qui sont énoncées ci-après :

- Estimation du temps écoulé depuis le décès ou DPM (Délai Post mortem) en tenant compte de la sémiologie post-mortem et des modifications taphonomiques associées (recueil de la température, lividité et rigidité cadavérique, processus de décomposition...)
- Préservation des traces et indices en corrélation avec les circonstances du décès : Il s'agit de relever entre autres, des traces de défenses, pouvant comprendre contusions, plaies. Ces éléments sont examinés et photographiés, en plan d'ensemble puis en vue rapprochée (avec une échelle métrique ou mire).
- Recueil des éléments de preuve in situ : Le médecin légiste prend soin de réaliser une analyse de l'emplacement initial et du positionnement du corps à la recherche d'éléments qui pourraient avoir leur utilité dans la compréhension de certaines observations ou signes cliniques dans la phase suivante de l'autopsie.

Une fois la levée de corps réalisée, le cadavre est déplacé à l'institut médico-légal pour l'autopsie médico-judiciaire.

1.2.1.2 L'autopsie

Suite à la levée de corps, une autopsie médico-légale est réalisée à la demande du procureur de la république ou du juge d'instruction. Elle est régie par l'article 74 du code pénal « mort dont la cause est inconnue ou suspecte et qui survient contre toute attente ». Les objectifs de l'autopsie sont les suivants :

- En premier lieu la détermination de la cause médicale de décès, mais aussi la cause médico-légale de décès
- Dans un second temps, permettre une identification du corps

Cet acte est réalisé par le médecin légiste et nécessite un protocole précis qui se décompose en 4 phases ou temps opératoires : (2)

- Dans un premier temps, un bilan radiographique pour rechercher des indices de traumatisme osseux ante ou peri-mortem, visualiser d'éventuels artefacts métalliques de nature balistique, voire identifier la présence de prothèses endo corporelles ante mortem.
- Par la suite, un examen externe du corps habillé et dévêtu est réalisé, à la recherche d'éléments en faveur de la compréhension soit de la sémiologie post mortem, mais aussi les indications potentielles d'indices pouvant orienter sur la cause médicale et médico légale de décès
- Dans un troisième temps, une éviscération thoraco abdominale avec prélèvement des organes sus et sous diaphragmatique est réalisée pour analyse macroscopique de ces derniers. De même, des prélèvements complémentaires pour investigations anatomo-pathologiques et analyses toxicologiques sont effectués.
- Dans une dernière phase, mise en œuvre d'analyses complémentaires pour permettre par exemple un processus d'identification par ADN ou comparaison odontologique, la recherche de diatomées dans le cadre d'une noyade, voire une analyse anthropologique dans le cadre d'un corps sans présomption d'identité.

1.2.1.3 L'identification Odontologique

L'odontologie légale a un rôle très important en particulier dans le processus d'identification, car la denture résiste aux états de putréfaction avancée, de carbonisation, et autres agressions de toutes natures ;

Applications de l'odontologie légale en thanatologie

- ⇒ Identification Comparative : comparaison des éléments ante-mortem contenus dans le dossier dentaire et post-mortem lorsqu'une identité est présumée (*indices thérapeutiques, anatomiques, pathologiques ou physiologiques*)

⇒ Identification reconstructrice : en cas d'absence de présomption d'identité, il est possible d'utiliser des méthodes anthropologiques pour caractériser le corps et ainsi identifier certains paramètres comme la détermination du dimorphisme sexuel, estimer l'âge, évaluer la stature ou rechercher d'éventuelles paléopathologies osseuses (*tableau 1*)

Détermination du dimorphisme sexuel	- Méthodes métriques et scopiques sur os coxal, crâne en première intention
Estimation de l'âge	- Phase maturation osseuse et dentaire - Phase Sénescence sur os (os coxal, 1) et 4° côte, sutures crâniennes...) - Phase senescence à partir du ciment acellulaire (cémentochronologie)
Evaluation de la stature	- Méthode de Fully

Tableau 1: Synthèse des méthodes anthropologiques utilisées dans le cadre de l'identification de corps sans présomption d'identité (source Juliette Graziana)

⇒ Identifications multiples dans le cadre de catastrophes de masse : le nombre de victime est important et il peut y avoir de multiples nationalités concernées. L'identification revêt alors un caractère complexe, nécessitant un protocole précis, l'IVC (l'identification de victimes de catastrophe). Ce protocole d'identification va faire appel à plusieurs équipes chargées du relevage des éléments sur le site de la catastrophe (restes humains, effets personnels...), du recueil des données ante-mortem et post-mortem ainsi que leur confrontation.

(3)(4)

1.3 Imagerie et Sciences médico-légales

1.3.1 Rappels Imagerie (principes et méthodes)

L'imagerie consiste en l'acquisition d'une image à partir d'un objet sur lequel est appliqué un rayonnement, l'objet émet alors un signal qui est ensuite enregistré. Il existe différents outils d'acquisition en fonction de la nature du rayonnement qui est émis (*figure 1*)

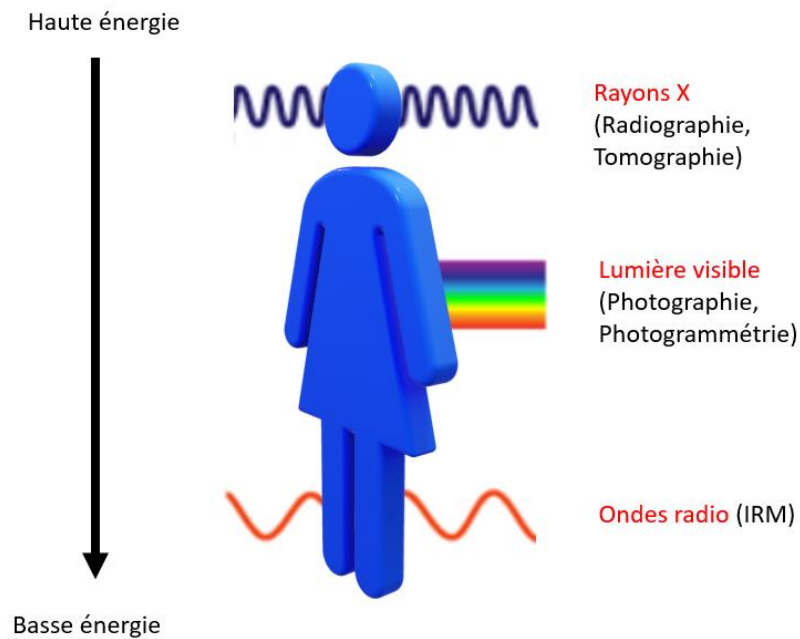


Figure 1: Les différents types de rayonnements utilisés en imagerie et leur interaction avec le corps humain (source Juliette Graziana)

1.3.1.1 La photographie

La photographie est une « description précise et objective visant à définir un état, à un moment donné » (définition Larousse). Elle utilise la lumière visible constituée de photons pour générer une image à l'aide d'un système optique.

Fonctionnement d'un appareil photo

Un appareil photographique quel qu'il soit (argentique ou numérique), fonctionne de la façon suivante : lorsque le bouton est pressé, l'objectif de l'appareil photo laisse la lumière issue de l'objet passer à travers une lentille et atteindre un capteur photo-sensible où se forme alors l'image. La particularité du numérique vient de la conversion de la lumière par le capteur en signal électrique et le stockage des informations dans une carte mémoire.

Principes optiques

⇒ Formation d'une image

Lors de la formation d'une image, la lumière passe à travers un système optique, ici l'exemple d'une lentille biconvexe est donné (*figure 2*).

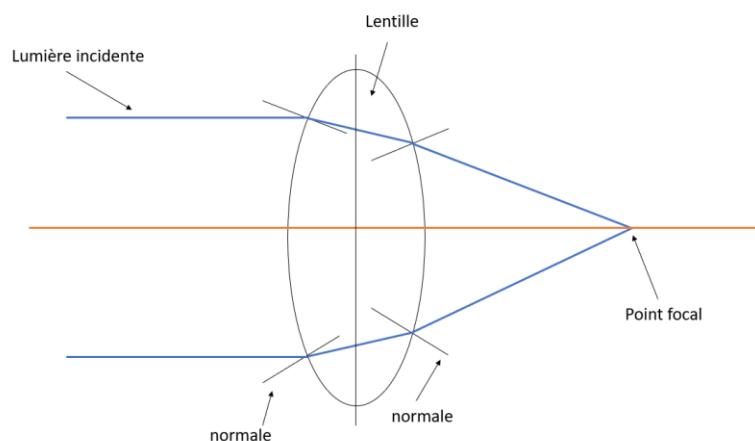


Figure 2: La lumière incidente est déviée lors du passage de la normale à la surface de la lentille, puis à nouveau déviée en sortant de la lentille par la normale, pour atteindre le point focal (source Juliette Graziana)

Le point focal correspond au capteur de l'appareil photo. Lors de la prise d'une photographie, la lumière provenant d'un objet arrive dans toutes les directions possibles. La lentille à bonne distance ne reçoit que les rayons parallèles qui apparaissent alors avec netteté au niveau du capteur de l'appareil photo. Mais lorsque l'objet se rapproche de la lentille, celle-ci reçoit des rayons non plus parallèles mais divergents, la mise au point se fait donc au-delà du capteur et donc l'image au niveau du capteur n'est pas nette. L'œil humain a la capacité d'accommoder en augmentant la convexité de la lentille pour obtenir une image nette. Dans le système photographique, la lentille est déplacée pour pouvoir rétablir le point focal au niveau du capteur.

⇒ La perspective

La perspective est une déformation normale liée à la place que prend un objet dans notre champ de vision. Lorsqu'on avance sur une route, celle-ci apparaît plus large proche de nous et semble rétrécir avec la distance. Cela permet au cerveau de percevoir la 3 dimension. La distorsion liée à la perspective vient de la prise de photographie à une distance qui n'est pas habituelle de l'objet.

⇒ La profondeur de champ

Un objet en 3 dimensions ne peut pas être restitué tel quel sur une photographie. Les zones de l'objet les plus proches de la lentille vont apparaître nettes derrière les zones les plus éloignées. Ainsi, il n'y a qu'un seul plan de l'objet qui apparaît parfaitement net sur l'image. L'œil humain « accepte » une certaine qualité de la mise au point sur une distance qui se trouve d'un point situé en avant du point focal à un point au-delà du point focal, cette zone est perçue comme étant nette par l'œil humain et correspond à la profondeur de champ. En photographie, la profondeur de champ dépend de la distance camera-objet et de l'ouverture de l'objectif. Nous verrons dans un paragraphe ultérieur comment la photogrammétrie permet de répondre à cette problématique.

Il existe différents types d'appareil photo numérique, en fonction de la lentille. Les appareils photo macro permettent d'augmenter la distance de la lentille du corps de l'appareil photo et ainsi de faire la mise au point sur des objets plus proches, donc en gros plan. Ce type

d'appareil photo utilisé en sciences légales permet de réaliser des photographies à taille réelle.
(5)

1.3.1.2 Radiographie et Tomographie/Scanner

La radiographie consiste en la formation d'une image par ionisation d'un rayonnement envoyé sur l'objet. Ces rayonnements sont des rayons X, à l'origine du terme anglais décrivant les images obtenues « X rays », on les appelle en français des radiogrammes ou plus communément, radiographies. L'image obtenue va présenter différents niveaux d'échelle de gris en corrélation avec le degré d'absorption du rayonnement ionisé par l'objet, et donc fonction de la densité de ce dernier. Par exemple, sur une radiographie rétro-alvéolaire de routine réalisée en pratique odontologique, une couronne céramo-métallique absorbe davantage les rayonnements que les tissus dentaires, ces derniers apparaissent alors plus sombres « radio-claires » sur la radiographie alors que la couronne apparaît plus blanche « radio-opaque » sur la radiographie. (6)

La tomographie, permettant d'obtenir un tomogramme, correspond en fait à la radiographie d'une fine « tranche » d'un objet dans un plan coronal, sagittal ou oblique.

Le tube émetteur de rayons X se trouve dans un anneau qui tourne autour du patient, le détecteur reçoit les rayons X après qu'ils aient été atténués par la traversée du patient. Les informations sont envoyées à un système informatique qui va reconstruire une image d'une coupe en deux dimensions.

Ainsi grâce à cette technique on peut obtenir une multitude de coupe de la partie du corps à traiter selon des plans multi-planaires et ainsi différencier plus facilement les différents tissus en présence que sur une radiographie conventionnelle. Il est aussi possible de manipuler l'image obtenue en réalisant une reconstruction 3D. (6)

1.3.1.3 IRM

L'IRM utilise les propriétés magnétiques des atomes pour générer des signaux électromagnétiques à partir des composants des fluides et organes du corps. (6)

Le corps humain est essentiellement constitué d'eau (H₂O) et contient donc une quantité importante de protons H⁺. Tous les atomes disposent de propriétés magnétiques intrinsèques qui leur sont propres. La mise en présence des atomes dans un champ magnétique élevé va induire des modifications de ces propriétés magnétiques : les atomes sont mis en état d'équilibre. Une onde de radiofréquence va venir exciter les atomes ; lors de l'arrêt de cette onde, ils reviennent à l'état d'équilibre par phénomène de relaxation, et ainsi émettent un signal recueilli par des antennes réceptrices.

Le signal reçu est analysé afin de reconstruire une image, dont le contraste dépend de l'intensité du signal. Plus l'intensité est importante, plus la zone considérée apparaîtra blanche, ainsi les tissus les plus hydratés du corps apparaîtront blancs sur une IRM, alors que les tissus calcifiés pauvres en eau apparaîtront noirs.

(7)

1.3.2 Imagerie 3D surfacique

Les examens tomographiques et IRM permettent la visualisation des volumes constituant les objets numérisés (tissus constituant le corps). Les appareils type scanner laser

permettent la modélisation de la surface des objets.

1.3.2.1 Le Scanner Laser

Un scanner laser (**figure 4**) analyse un objet en extrayant les informations de sa surface, pour obtenir une représentation numérique de la surface de l'objet. C'est un scanner sans contact mais il existe des scanners 3D avec contact, que nous ne développerons pas ici car ils présentent un risque majeur d'altération de l'objet à analyser ce qui rend leur utilisation en sciences légales inenvisageable. (8)

Le scanner est en fait un capteur numérique motorisé qui va relever des points de l'objet en coordonnées (X,Y,Z) déterminés par des mesures de distance et des valeurs angulaires. Il est constitué d'un élément d'émission laser et d'éléments mécaniques qui vont diriger le faisceau laser suivant certaines valeurs angulaires pour balayer la surface de l'objet. Le tout est couplé à une unité d'enregistrement (PC portable ou unité intégré au scanner). Certains scanners sont équipés d'un capteur vidéo ou appareil photo haute résolution permettant de restituer simultanément une image de l'objet (en plus de la position spatiale des points le constituant). (9)

Il existe différentes sortes de scanner laser sans contact parmi lesquels le scanner laser basé sur la triangulation (**figure 3**).

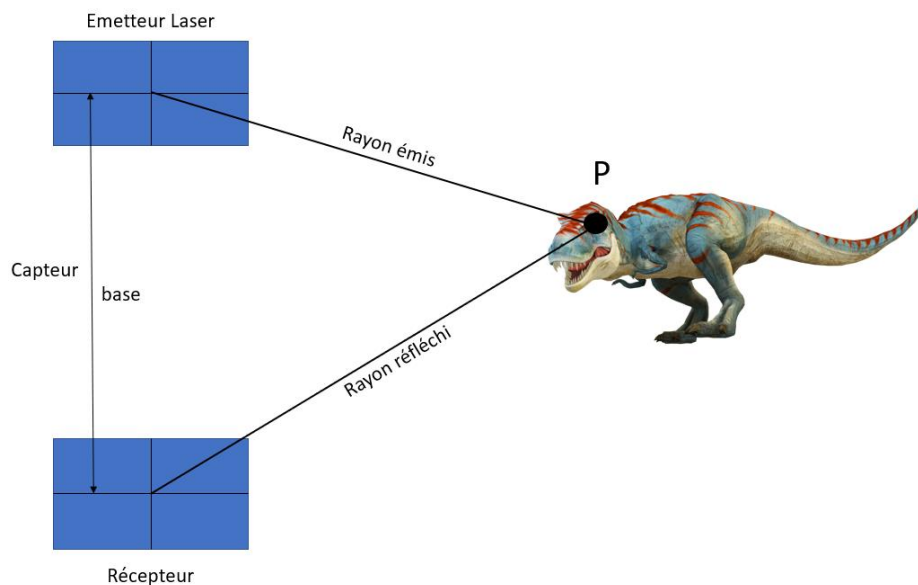


Figure 3: la triangulation résulte de mesures trigonométriques pour la détermination du point P
(source Juliette Graziana)

(8)

Il existe de nombreux scanners portables (**Figure 4b**). Par exemple, avec Le « Craform Go scan 50 », la surface de l'objet est scannée en passant le scanner autour de l'objet, la personne qui utilise le scanner est guidée par une lumière pour se placer à bonne distance et ainsi permettre l'acquisition. Le scanner est relié à un ordinateur en temps réel et permet de visualiser instantanément l'image obtenue et de compléter les zones manquantes directement.

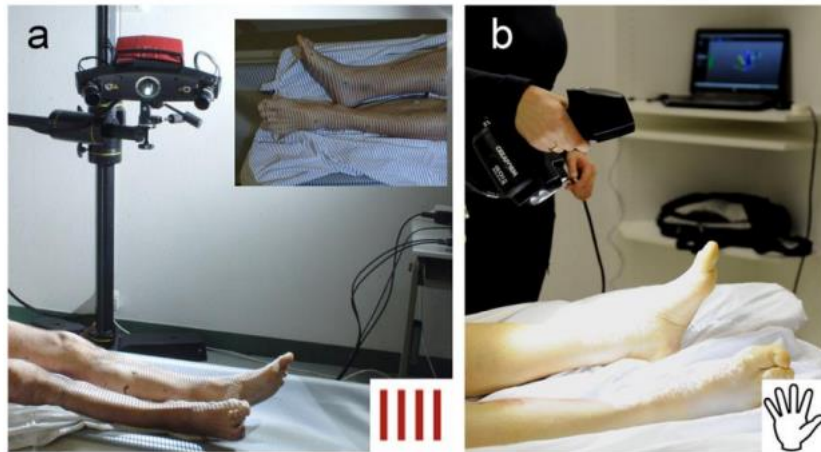


Figure 4: a) Scanner 3D GOM ATOS III b) Scanner portable Creaform Go !Scan 50 (source Ursula Buck et al.)

1.3.2.2 La Photogrammétrie

Définition

La photogrammétrie englobe les méthodes permettant de déterminer la forme et la position d'un objet dans l'espace à partir d'au moins deux photographies de cet objet. Elle utilise la superposition d'images pour obtenir les coordonnées 3D d'un objet dans l'espace. (10)(11)

La stéréo-photogrammétrie ou photogrammétrie avec deux images peut s'assimiler à la vision humaine stéréoscopique. Les yeux fournissent, de par l'écartement inter-pupillaire, deux images légèrement différentes qui sont analysées par le cerveau pour restituer une seule image en 3 dimensions.

La première étape consiste donc à collecter les informations par acquisition photographique, la seconde étape consiste à traiter ces informations, de façon analytique grâce à des opérations mathématiques, ou de façon numérique (méthode analytique réalisée par informatique). (12)

Principe de base

Lors de la formation d'une image, la profondeur disparaît. Les lignes constituant l'image n'ont plus la même orientation que dans la réalité à cause de la perspective, et peuvent être courbées par les défauts de l'objectif.

On va donc chercher à calculer des distances pour retrouver la profondeur, en multipliant les images du même objet sous différentes prises de vue. En photogrammétrie, pour identifier la position d'un point-objet dans un espace 3D à partir de deux images, on va combiner deux rayons passant par le centre optique de l'objectif et par les deux points-images. (*figure 5*)

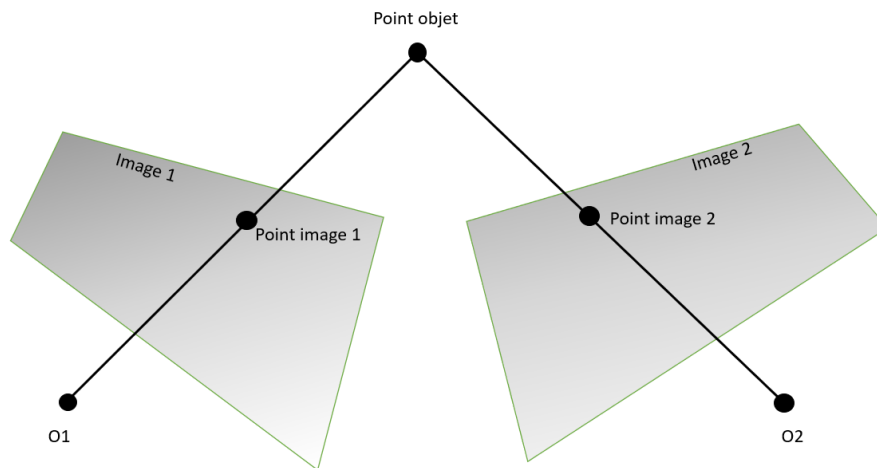


Figure 5: illustre la détermination du point-objet à partir de deux images. Chacune d'entre elle fournit un rayon dont l'intersection permet de calculer la position du point-objet (source Juliette Graziana)

Soit Q un point de l'espace 3D cartésien défini par trois coordonnées X, Y, Z . Ce système de coordonnées correspond au système réel. L'objectif de la photogrammétrie est de retrouver les coordonnées du point Q dans ce système réel à partir de plusieurs images.

Principe de colinéarité (figure 6)

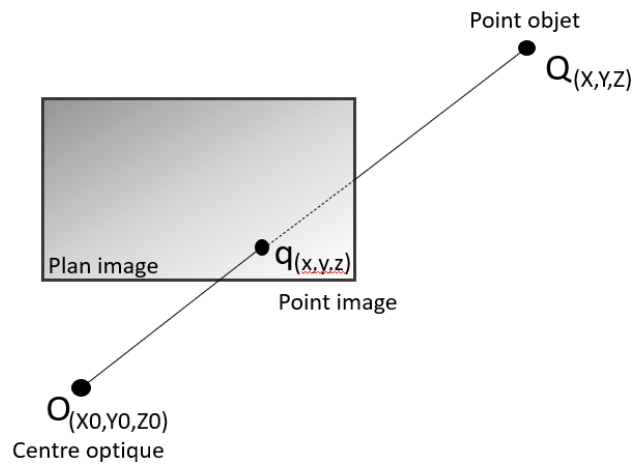


Figure 6: Représentation de l'appareil photographique (source Juliette Graziana)

Pour déterminer la position du point-image q dans le système réel, on considère l'appareil photographique décrit par un plan image correspondant au capteur numérique et un centre optique correspondant à l'objectif. Il est possible de définir un plan de projection appelé image positive qui va se former en avant du centre optique et sur lequel la photographie va se former. Compte tenu de ces considérations, le point-image q correspond à l'intersection de la droite passant par le centre optique, le point-objet Q et le plan image.

(10)

Il en découle une équation de colinéarité qui est à la base du principe de photogrammétrie, elle exprime le fait que le point-objet Q, le point-image q et le centre optique O se trouvent sur la même droite.

Principe de coplanarité (figure 7)

L'alignement des différents points ne permet pas de connaître la position exacte du point-objet Q. Nous allons donc devoir utiliser au moins deux photographies avec deux prises de vues différentes.

On obtient deux droites à l'intersection desquelles se trouve le point objet Q et donc sa position réelle. Les deux droites se trouvent sur le même plan que le segment O_1O_2 , c'est le principe de coplanarité.

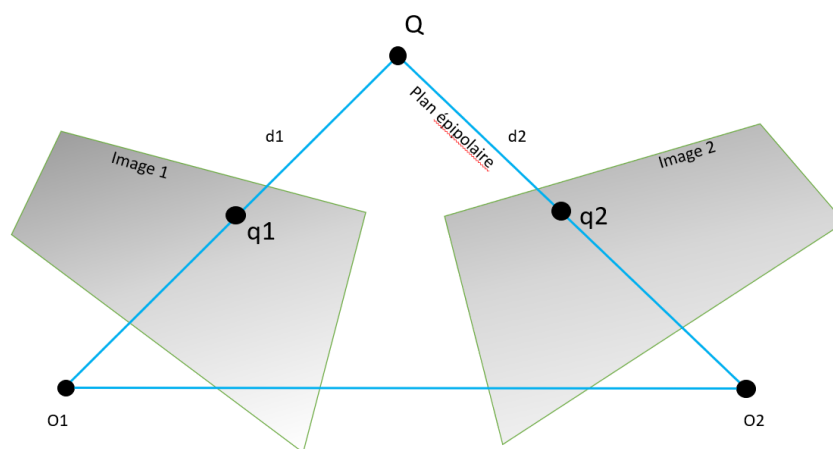


Figure 7: Illustration du principe de coplanarité (source Juliette Graziana)

Les 3 étapes de détermination d'un point 3D à partir de photographies

L'orientation interne

Concerne la géométrie interne de l'appareil photographique et permet de déterminer la position du centre de perspective par rapport au plan image.

L'orientation externe

Elle permet de connaître la position et l'orientation des prises de vue dans l'espace. Elle peut se faire en deux étapes :

1. L'orientation relative : détermination de la position des images les unes par rapport aux autres.
2. L'orientation absolue : obtenue par la détermination de la position et l'orientation de l'appareil photographique dans le système de coordonnées du monde réel.

La restitution

Une fois que l'orientation interne et externe de chaque image sont connues, tous les points qui sont présents sur au moins deux images peuvent être retrouvés dans le système de coordonnées du monde réel.

(12)

1.3.3 Etat actuel des connaissances/ Revue de littérature imagerie et sciences médico-légales

L'imagerie médico-légale est un complément à l'heure actuelle indispensable des sciences médico-légales à savoir : l'identification et les circonstances du décès.

1.3.3.1 La photographie

La photographie constitue la base de l'imagerie dans le domaine des sciences médico-légales, c'est l'élément principal permettant de reproduire une scène de crime ou un accident. Il est même recommandé en première intention lors de la levée de corps de réaliser une photographie de vue d'ensemble, avant toute manipulation afin de « geler la scène ». (5)

Elle constitue une étape essentielle notamment pour l'enregistrement des blessures et afin de garantir l'exactitude et la reproductibilité des enregistrements, il existe des standards et des règles à appliquer sur la structure anatomique sélectionnée :

- L'absence d'éléments de distraction en arrière-plan de la photographie
- Une luminosité adéquate afin d'éviter des ombres indésirables susceptibles de masquer des éléments pertinents, et éviter les prises de photos avec flash
- Prise de photos en couleur
- L'utilisation d'une échelle ou mire
- Réglage de la profondeur de champ pour éviter les distorsions liées à la perspective perturbant l'analyse des distances
- L'orientation des prises de vues cohérente, évitant la confusion entre deux photos d'une même blessure
- Le cadrage de la photo doit être pris en considération au moment où la photo est prise et non après, cela peut être considéré comme une altération de preuve

En effet la photographie étant réalisée à un instant donné, il faut garder à l'esprit que l'objet photographié peut évoluer avec le temps (blessure en voie de guérison, corps en cours de putréfaction) et seule la prise de photographies espacées dans le temps peut refléter l'évolution tissulaire. Ainsi, la compréhension du déroulé des événements et le stockage de cette documentation doit pouvoir être disponible pour une analyse ultérieure par un spécialiste. (10)

(13)

Des erreurs techniques dans la prise de photographie peuvent être considérées comme une altération de preuve rendant leur utilisation lors d'un procès impossible. Il faut idéalement faire appel à quelqu'un de formé pour cela. De plus, la visualisation d'un objet en 2 dimensions amène indéniablement à une perte d'information, en particulier sur les objets présentant de nombreuses variations de leur état de surface, ainsi que des courbures importantes.(10)

1.3.3.2 La radiographie

La radiographie dans le champ des sciences légales va avoir un objectif diagnostic.

Elle est utilisée depuis 1895 pour la détermination des causes et circonstances de décès (trauma pénétrant, accident, maltraitance, noyade), et à des fins d'identification (détermination de l'âge osseux, différenciation de restes humains et animaux lorsque l'examen visuel ne permet pas de réaliser le diagnostic différentiel, détermination du sexe, particularités attenantes à une maladie congénitale ou autre pathologie).

L'examen radiographique a été peu de temps plus tard, admis par les tribunaux et son utilisation dans le champ des sciences légales s'est largement étendue.

(14)

Exemple d'identification odontologique positive, nécessitant la comparaison de radiographies dentaires ante-mortem et post-mortem : **(figure 8)(6)**

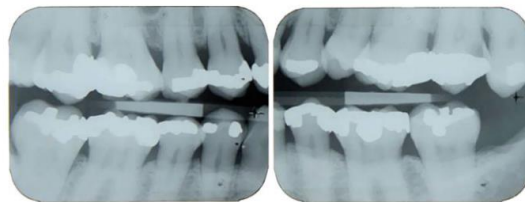


Fig. 74.1 Ante mortem radiograph

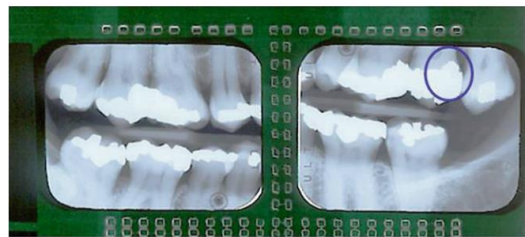


Fig. 74.2 Post-mortem radiograph

Figure 8: Correspondance des éléments de restaurations dentaires sur radiographies ante-mortem et post-mortem avec carie distale de 27 traitée, le soin est visible sur la radiographie post-mortem (source Lain R, Taylor J) (15)

La radiographie post mortem est un outil complémentaire indispensable dans tout processus d'identification. L'existence d'appareils radiographiques portables, de capteurs numériques sans fil associés le plus souvent avec la dépose de la mandibule, permet d'obtenir un bilan radiographique post mortem exhaustif. De même l'utilisation de plus en plus courante du scanner tomodensitométrique en pré-autopsie est un moyen alternatif de recueil de données odontologiques post-mortem.(16)

1.3.3.3 Scanner/IRM post-mortem/Virtopsie

Le PMCT (post mortem computed tomography) est un examen qui prétend à remplacer l'autopsie classique en cas de décès, en effet cet examen présente l'avantage de ne pas être invasif, de ne pas interférer avec certaines croyances religieuses ou culturelles, il permet de protéger le personnel médical quant aux risques hasardeux de l'autopsie classique (maladie infectieuse, objet pointu, explosif). Le PMCT peut s'accompagner, comme évoqué précédemment, d'une reconstruction en trois dimensions, pour présentation devant un tribunal.(14)

Le PMMR (post mortem magnetic resonance imaging) est moins fréquent que le PMCT, l'acquisition est plus longue et l'interprétation plus difficile. Il présente néanmoins

l'avantage d'être plus précis au niveau des tissus mous de la tête et du cou, de la colonne vertébrale, du système cardio-vasculaire et des extrémités, de plus le corps ne bouge pas lors de l'examen et donc il y a moins d'artefacts qu'en IRM de routine.

La virtopsie ou Virtopsy Project

Il existe depuis les années 90 un nouveau concept développé en Suisse (Berne) nommé Virtopsy dans le domaine de la médecine légale thanatologique, faisant appel aux nouvelles technologies de l'imagerie (scanner à rayons X et IRM).

La finalité de ce concept réside dans l'automatisation des opérations thanatologiques mais aussi et surtout la non invasivité de l'acte autopsique. Ce concept demeure une exception à l'heure actuelle au sein des IML en France eu égard au coût du matériel nécessaire dédié à chaque IML.

De ce fait, il est plus courant à l'heure actuelle, avant l'autopsie, de réaliser un scanner corps entier du cadavre. Cela permet d'établir un bilan lésionnel de façon non invasive et de constituer un document de visualisation avant l'autopsie. De plus, grâce aux images tomodensitométriques, il est également possible de réaliser des reconstructions en trois dimensions du squelette, en segmentant sur la structure anatomique recherchée.

L'utilisation de l'imagerie en complément de l'autopsie classique est en pleine évolution mais cela ne permet pas actuellement de la remplacer. (4)

1.3.3.4 Photogrammétrie et Scanner surfacique

La photogrammétrie est une technique qui est déjà largement utilisée dans le cas d'accident, où la reconstruction et la visualisation de la scène sont plus aisées qu'avec des photographies seules. Elle permet également d'accroître la précision des mesures de certaines blessures, où la profondeur et les zones courbes du corps sont mises en évidence contrairement aux techniques n'utilisant que la photographie avec une échelle de mesure.

(10)(17)

La méthode classique photogrammétrique va donc nécessiter la réalisation de nombreuses photographies les unes après les autres selon différents angles, les images sont rassemblées en image tridimensionnelle. Indéniablement, cette méthode est chronophage et les acquisitions étant réalisées les unes après les autres, le critère « temps » peut créer des biais important dans les résultats obtenus.(10)

Dans une étude comparant les différentes méthodes de documentation tridimensionnelle dans le champ des sciences légales, les scanner 3D et la photogrammétrie classique sont considérés comme appropriés. Ils sont néanmoins différents en termes de précision, résolution, prix, poids de l'équipement, le temps nécessaire pour la documentation et l'analyse, ainsi que les connaissances requises pour bien les utiliser.

Les travaux de Buck et col concluent que la combinaison des deux méthodes permet d'obtenir les meilleurs résultats, en bénéficiant de la précision de l'état de surface apporté par le scanner et la qualité de la texture apportée par la photogrammétrie (*figure 9*).

Cela est vrai pour un corps décédé, mais il faut cependant prendre en compte dans le champ des sciences légales, les cas de blessure sur sujet vivant ou des visages. En effet la combinaison des deux méthodes prendrait trop de temps pour que victime ou suspect restent immobiles. Il est alors recommandé de privilégier la méthode en fonction de la situation, en favorisant le scanner 3D lorsqu'on cherche par exemple à comparer la géométrie faciale de deux suspects, et plutôt la photogrammétrie dans le cas de blessure (importance de la couleur

et de la texture).
(18)

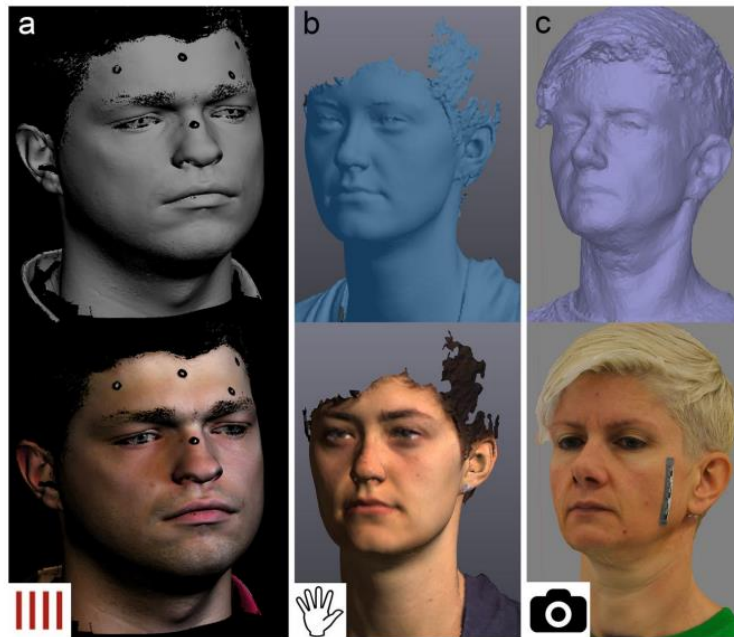


Figure 9 : a) Modèle 3D d'un visage avec scanner 3D b) Modèle 3D d'un visage avec scanner 3D portable c) Modèle 3D d'un visage avec la photogrammétrie (source Ursula Buck et al)

1.4 Conclusion

Aujourd'hui, la photographie reste le gold standard dans le cadre de l'enregistrement des blessures mais cette technologie ancienne a su évoluer pour servir de base dans des techniques d'imagerie 3D comme la photogrammétrie pour améliorer la restitution de la réalité.

L'évolution des méthodes d'imagerie par rayons X a permis de faciliter l'utilisation de l'examen tomodensitométrique en post-mortem comme examen complémentaire, il présente de plus en plus d'avantages que ce soit en termes de restitution de la réalité mais aussi en possibilité de simulation d'un modus operandi.

Ces acquisitions par rayons X présentent l'inconvénient de s'affranchir de la texture et de la couleur, informations souvent utiles dans la compréhension de la sémiologie.

L'utilisation de nouvelles technologies d'imagerie 3D surfacique est souvent freinée dans les IML par leur coût parfois élevé.

Il existe cependant grâce à l'évolution de l'informatique et de l'imagerie numérique, de nouveaux équipements pour l'enregistrement et la reconstruction surfacique 3D. Ces matériels sont très variables en termes de prix, de facilité d'utilisation, de précision. Les scanner 3D portables « low cost » disponibles aujourd'hui sembleraient présenter des limites en terme de résolution mais un temps de travail beaucoup plus court. Une haute résolution de l'image permet de répondre à certaines questions mais n'est pas toujours requise. (19)

Ainsi, il est toujours intéressant d'évaluer ces nouveaux matériels pour appréhender leur pertinence dans le champ des sciences médico-légales où leur intérêt prend une ampleur de plus en plus croissante et dont la finalité demeure le recueil exhaustif des données post-mortem.

2 Expérimentation

2.1 Hypothèse et Objectif

Dans le cadre de ce travail expérimental nous souhaitons évaluer la pertinence et l'utilité d'un nouvel outil d'acquisition surfacique nommé Scanify de la société « Fuel 3D »

Ainsi l'objectif de ce travail est d'évaluer, dans un premier temps la qualité de l'acquisition surfacique au travers de l'analyse des « meshes » ou maillage constituant l'objet reconstruit ; dans un second temps l'association du maillage et de la texture nous permettra d'évaluer la restitution visuelle de l'objet. Au final les limites et indications d'utilisation du Scanify seront posées.

Nous faisons l'hypothèse que l'acquisition avec l'appareil Scanify par Fuel 3D doit pouvoir permettre l'obtention d'une reconstruction surfacique de qualité équivalente à l'acquisition utilisant la méthode photogrammétrique classique, tout en facilitant la procédure de recueil des données, c'est-à-dire en limitant le nombre de prises de vue.

2.2 Description du Matériel

2.2.1 Solution Scanify par Fuel 3D/Logiciel Fuel 3D

2.2.1.1 Scanify

Le Scanify est un outil développé par Fuel 3D, entreprise qui a été fondée en 2014 à l'université d'Oxford. Cette société développe des outils d'imagerie 3D pour répondre à différentes problématiques dans de nombreux domaines, du médical jusqu'à l'industrie, en passant par l'aviation et la sécurité.

Scanify est un **scanner 3D portable** qui utilise la **méthode photogrammétrique** pour réaliser des acquisitions surfaciques que l'on peut ensuite manipuler sur un logiciel également développé par Fuel 3D. (20)



Figure 10: Scanner 3D portable Scanify par Fuel 3D (source Juliette Graziana)

Le scanner comprenant deux poignées, deux caméras et 3 flashes (*figure 10*)
Il applique, à partir de deux photos prises instantanément par les deux caméras selon deux angles différents, le principe de la photogrammétrie pour obtenir une image en 3D, grâce au logiciel Fuel 3D.

2.2.1.2 Logiciel Fuel 3D

Le logiciel Fuel 3D a été conçu exclusivement pour permettre l'utilisation du Scanify et ainsi permettre la capture et la manipulation des scan 3D haute résolution. Les fonctionnalités du logiciel permettent de scanner des objets 3D en couleur, avec viseur intégré, mais aussi de rogner les images, d'ajuster la lumière. Il offre la possibilité également de pouvoir obtenir plusieurs formats d'exportation possible (STL, OBJ, PLY), l'importation et l'exportation de fichiers.

Le logiciel peut donc, après alignement préalable, réassembler différentes images d'un objet 3D en une seule image numérique en 3 dimensions, avec la texture, en gardant la possibilité de rogner l'image pour ne conserver que la ROI (Region of Interest). Les outils complémentaires du logiciel offrent la possibilité de combler les « trous » éventuels de l'image grâce à la perception subjective de l'image. On peut également lisser le maillage obtenu pour diminuer les rugosités de surface de l'image.

2.2.2 Solution Photogrammétrique Classique

2.2.2.1 Appareil photo numérique

Pour les acquisitions photographiques permettant d'appliquer la méthode photogrammétrique classique, il est possible de se servir de tout appareil photo numérique. Ce sont les conditions de la prise de photo qui vont nécessiter quelques règles qui sont évoquées ultérieurement dans le protocole d'acquisition.

2.2.2.2 Logiciel AgisoftMetashape

Agisoft Metashape est un logiciel qui utilise le principe de la photogrammétrie pour traiter des images numériques en données 3D (21). Il existe une version standard et une version professionnelle, cette dernière comprenant un nombre plus important de fonctionnalités comme le positionnement GPS. La version standard que nous avons utilisée accorde un essai gratuit de 30 jours mais est ensuite payante. Elle permet cependant de restituer une image numérique en 3D par triangulation photogrammétrique, de générer un nuage de point dense de l'objet et d'appliquer une texture et des couleurs.(22)

2.2.3 Logiciel Meshlab

Ce logiciel va nous permettre de visualiser les objets que l'on aura numérisés par nos deux méthodes d'acquisition, mais aussi de retravailler les images surfaciques reconstruites avec l'aide de nombreux filtres à disposition dans la rubrique Outils.

Meshlab est un logiciel « open source » pour le traitement et l'édition de maillages triangulaires 3D.

Il comporte un ensemble d'outils pour éditer, nettoyer, réparer, inspecter, rendre, texturer et convertir des maillages et aussi préparer des modèles pour l'impression 3D. (23)

La première étape de numérisation d'un objet en trois dimensions correspond à l'acquisition de l'objet pour obtenir différentes vues selon différentes prises de vue d'acquisition sous la forme d'un maillage triangulaire ou mesh. Dans un second temps le logiciel est capable de réaliser le recalage, c'est-à-dire un regroupement des différentes vues d'acquisition et un alignement des vues les unes par rapport aux autres selon la reconnaissance de points identiques, pour enfin réaliser une reconstruction surfacique par maillage qui permettra d'obtenir un modèle numérique. Nous nous servons du logiciel Meshlab dans ce travail uniquement pour l'étape finale de visualisation et analyse des images numériques obtenues en 3D, c'est-à-dire comme viewer pour valider la qualité des reconstructions obtenues. Nous verrons dans la présentation des résultats que la qualité du modèle 3D obtenu dépend en grande partie de la qualité du maillage triangulaire.

2.3 Méthode

Le schéma expérimental choisi pour obtenir mais surtout évaluer la qualité d'une image numérique 3D avec le système Scanify comporte différentes étapes qui sont par ordre chronologique : l'acquisition par l'appareil scanner Scanify, le recalage, la reconstruction 3D surfacique.

Ces étapes seront réalisées pour les objets suivants : crâne 1, crâne 2, Visage J, Visage B, à l'aide du Scanify et du logiciel de recalage et reconstruction de Fuel 3D.

Afin de valider la pertinence et la qualité des images obtenues, nous utiliserons la méthode photogrammétrique, dite classique, en suivant les mêmes étapes qu'évoquées précédemment (acquisition, recalage, reconstruction), à l'aide du logiciel Agisoft Metashape. Le modèle utilisé sera une mandibule humaine.

Nous pourrons ensuite exporter les fichiers PLY ou STL obtenus (par chacune des deux méthodes) sur le logiciel Meshlab, où nous pourrons analyser et comparer la qualité des images, au travers de la texture, la couleur et la qualité du maillage triangulaire. Nous aborderons également la pertinence de l'utilisation du Scanify au travers de l'analyse de la méthode d'acquisition et de manipulation permise par le logiciel Fuel 3D, par rapport à la méthode classique utilisant le logiciel Agisoft Metashape.

2.3.1 Protocole par Fuel 3D

2.3.1.1 Préparation du matériel

Avant de réaliser l'acquisition par le scanner Fuel3D il faut créer un compte sur le site Fuel3D.com, enregistrer l'appareil et télécharger le logiciel Fuel3D. L'étape suivante consiste au branchement via prise USB du scanner au PC. Ainsi l'ouverture du logiciel permet de visualiser l'interface graphique ou Viewfinder autorisant l'acquisition de l'objet.

2.3.1.2 Préparation des acquisitions

Afin d'apporter quelques précisions au protocole, nous avons souhaité déterminer quels

types d'objets nous pourrions scanner (taille, forme, couleur), ainsi que le positionnement idéal de la mire. Celle-ci, d'après les recommandations, doit se trouver à « proximité » de l'objet à scanner, nous avons ensuite un indicateur de couleur sur le Viewfinder indiquant que la mire est bien positionnée lorsqu'elle apparaît en vert, si ce n'est pas le cas elle apparaît rouge. Nous avons également souhaité savoir si le type de support a une influence sur les résultats. Nous avons donc réalisé des acquisitions faisant varier les trois paramètres : la position de la mire, le type de support et le type d'objet.

(Les résultats de ces essais sont présentés dans l'annexe)

2.3.1.2.1 Le positionnement de la Mire

Les informations que nous avons collectées confirment le constat suivant ; la mire doit être positionnée d'une certaine façon pour que l'objet numérisé présente le moins de déformation possible.

La *figure X* montre qu'une angulation de la mire par rapport au support entraîne une déformation de l'image. Il semblerait, d'après la *figure X1*, que la distance de la mire par rapport à l'objet n'influence pas le résultat. Le positionnement surélevé de la mire n'influence pas le résultat (*figure X2*), on remarque que la hauteur et donc la profondeur de champ est un élément qui n'est pas pris en compte par la mire. Enfin le positionnement de la mire est idéalement latéral à l'objet et non en avant ou en arrière (*figure X3*).

Il semblerait que la mire permette de situer et ainsi figer l'objet à scanner dans un plan en deux dimensions, puisque les résultats convergent tous vers un positionnement de la mire plus favorable lorsqu'elle est dans le même plan 2D que l'objet à scanner ou lorsqu'elle s'en rapproche le plus possible.

2.3.1.2.2 Le type de support

Le type de support influence la qualité de l'image obtenue. La *figure X4* montre que les supports homogènes, uniformes, relativement lisses et de couleurs contrastantes semblent favorables. La *figure X5* nous apprend qu'a fortiori, un support de couleur non contrastante avec l'objet à scanner entraîne davantage de déformation. La situation des déformations au niveau des limites support/objet nous informe sur l'incapacité de l'appareil à bien définir ces limites lorsque les couleurs de l'objet et du support sont trop rapprochées. Nous remarquons aussi qu'un support trop sombre n'est pas favorable à une lecture et donc une analyse précise de l'image.

2.3.1.2.3 Le type d'objet

Les essais effectués montrent que l'acquisition semble moins bonne dans le cas d'objet de petite tailles, plats, ou réfléchissants (*figure X6, X8, X7*). La présence de marqueurs spécifiques sur l'objet est à l'origine de déformations donc à proscrire (*figure X10*). La couleur ne semble pas influencer le résultat à partir du moment où il y a un contraste comme vu précédemment avec le support. Les objets en relief comme le cube (*figure X9*) ne sont restitués correctement qu'au niveau du plan commun avec la mire. Cela suggère qu'en multipliant les acquisitions dans les différents plans proposés par l'objet à scanner, nous obtiendrions une image de qualité supérieure.

Ces derniers éléments concernant l'objet montrent que les 3 éléments étudiés : position de la mire, support et objet, présentent chacun des critères à respecter pour obtenir la meilleure

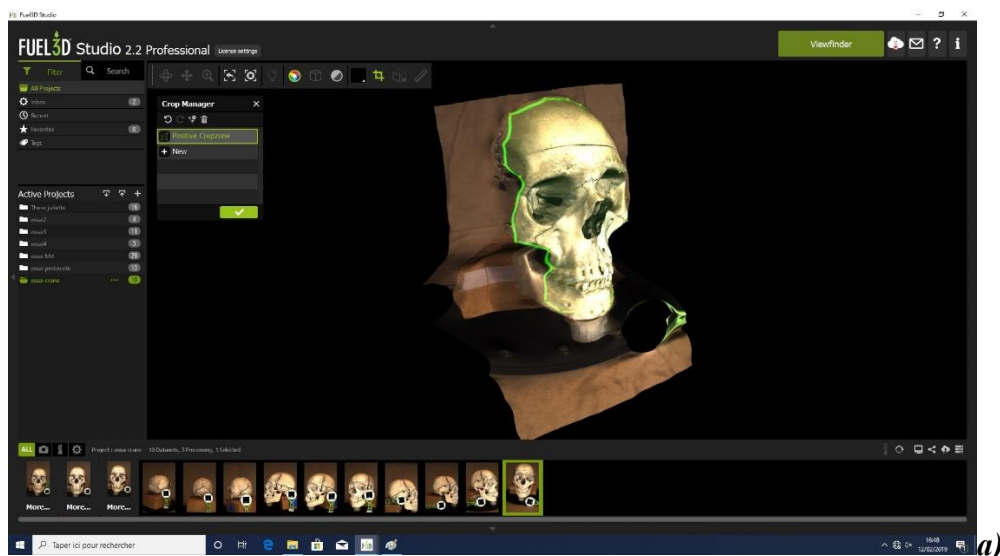
acquisition possible, mais également qu'ils sont interdépendants et que les trois paramètres doivent être pris en considération les uns avec les autres. Cela va conduire à une préparation des acquisitions nécessitant une réflexion qui est à considérer dans le protocole d'utilisation du Scanify.

2.3.1.3 Acquisition

Une fois le bon positionnement du scanner par rapport à l'objet, la mire de couleur devient verte sur l'écran, il est possible de déclencher l'acquisition en maintenant le bouton enfoncé jusqu'à ce que les flashes se déclenchent.

2.3.1.4 Recalage et Reconstruction

Il est ensuite possible de prévisualiser le scan sur l'interface graphique et de l'enregistrer s'il est satisfaisant. Une fois le scan enregistré, le logiciel le traite durant environ 30 secondes. Le logiciel permet alors de manipuler l'image obtenue pour la « rogner » (*figure 11 a)b*)), puis un alignement des images les unes aux autres est effectué (*figure 12*). Après l'alignement des scans, les fichiers obtenus peuvent être enregistrés en format PLY ou STL pour être visualisés sur Meshlab.



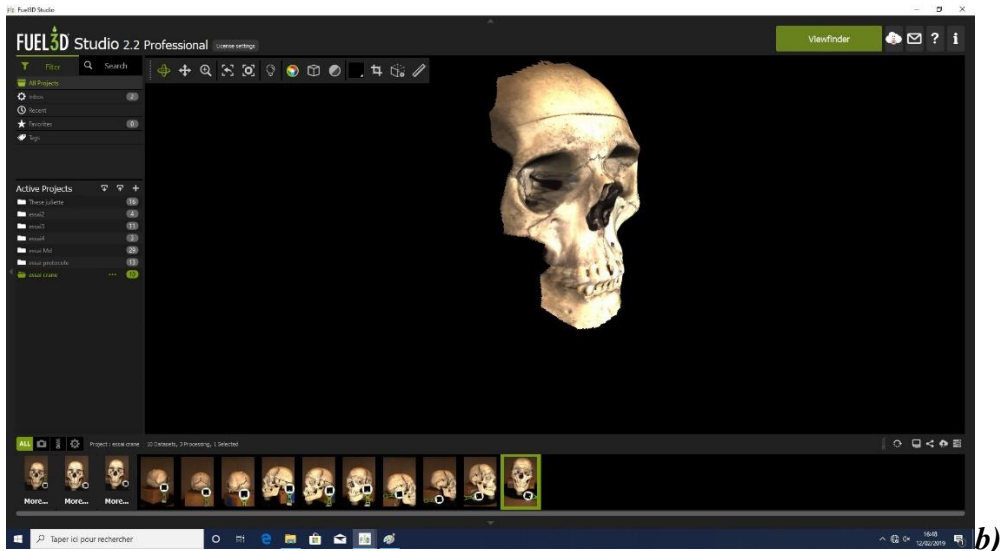


Figure 11 : a)b) Fonctionnalité "cropping ou rognage" sur le crâne 2 (source Juliette Graziana)

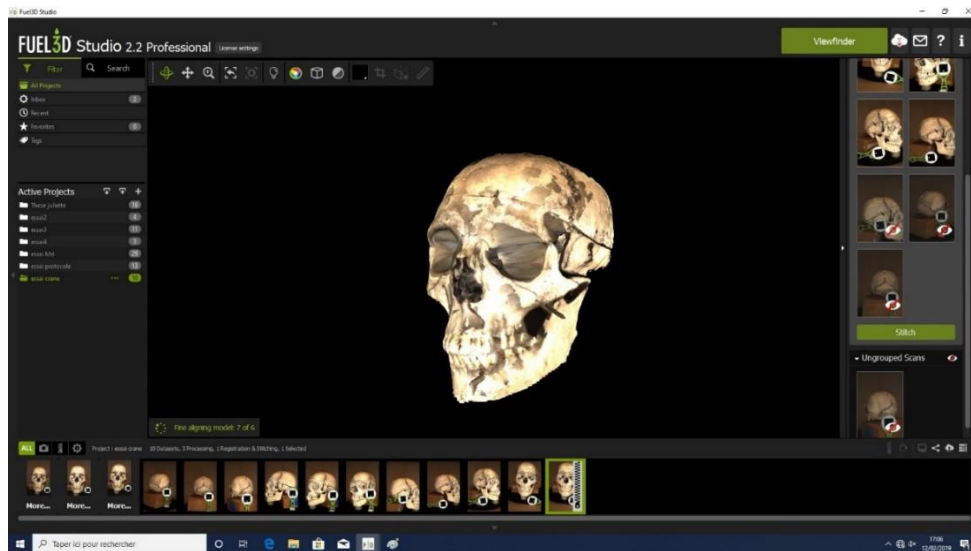


Figure 12: les éléments partiels sont ensuite alignés les uns aux autres (source Juliette Graziana)

B. Ce protocole a été appliqué pour les objets suivants : crâne 1, crâne 2, Visage J, Visage

2.3.2 Protocole classique de la méthode photogrammétrique

Le protocole dit classique comprend la réalisation de photographies, en respectant certains critères. Il faut faire les acquisitions photos de la pièce en tournant autour de l'objet de façon régulière si l'appareil photographique est fixé. L'essentiel étant d'obtenir un maximum de photographies qui se chevauchent d'environ 20% pour ainsi permettre un recalage de points similaires (*figure 13*). L'objet doit prendre le plus de place sur la photo et doit contraster avec l'arrière-plan. La lumière ne doit pas se trouver sur le champ de vision de l'appareil photo et enfin l'image doit avoir la meilleure résolution possible.(22)



Figure 13: 50 des 197 photographies qui ont été réalisées de la mandibule, placée sur une plateforme tournante (source Juliette Graziana)

Les photos sont ensuite importées sur le logiciel Agisoft Metashape où elles seront Alignées. Le logiciel va ensuite établir un nuage de point dense pour pouvoir construire le maillage triangulaire et enfin appliquer la texture. Le modèle obtenu pourra ensuite être exporté en format PLY pour être visualisé sur Meshlab.

La méthode classique a été appliquée sur l'objet mandibule.

2.4 Résultats

2.4.1 Scanify : analyse des meshes et de la texture

Les résultats sont présentés sous forme de captures d'écran des fichiers numériques obtenus à partir des différentes acquisitions, ils sont au format PLY et les captures ont été réalisées sur le logiciel Meshlab. Pour chaque objet, une capture d'écran de l'objet détourné sous forme de maillage triangulaire est présentée, ainsi qu'une capture d'écran de ce maillage, zoomé sur une zone de l'image, mettant en évidence les détails du maillage. Une troisième capture d'écran permet de voir l'image, sur laquelle la texture a été appliquée, permettant de voir la restitution visuelle de l'image (*figures 14, 15, 17 et 18*).

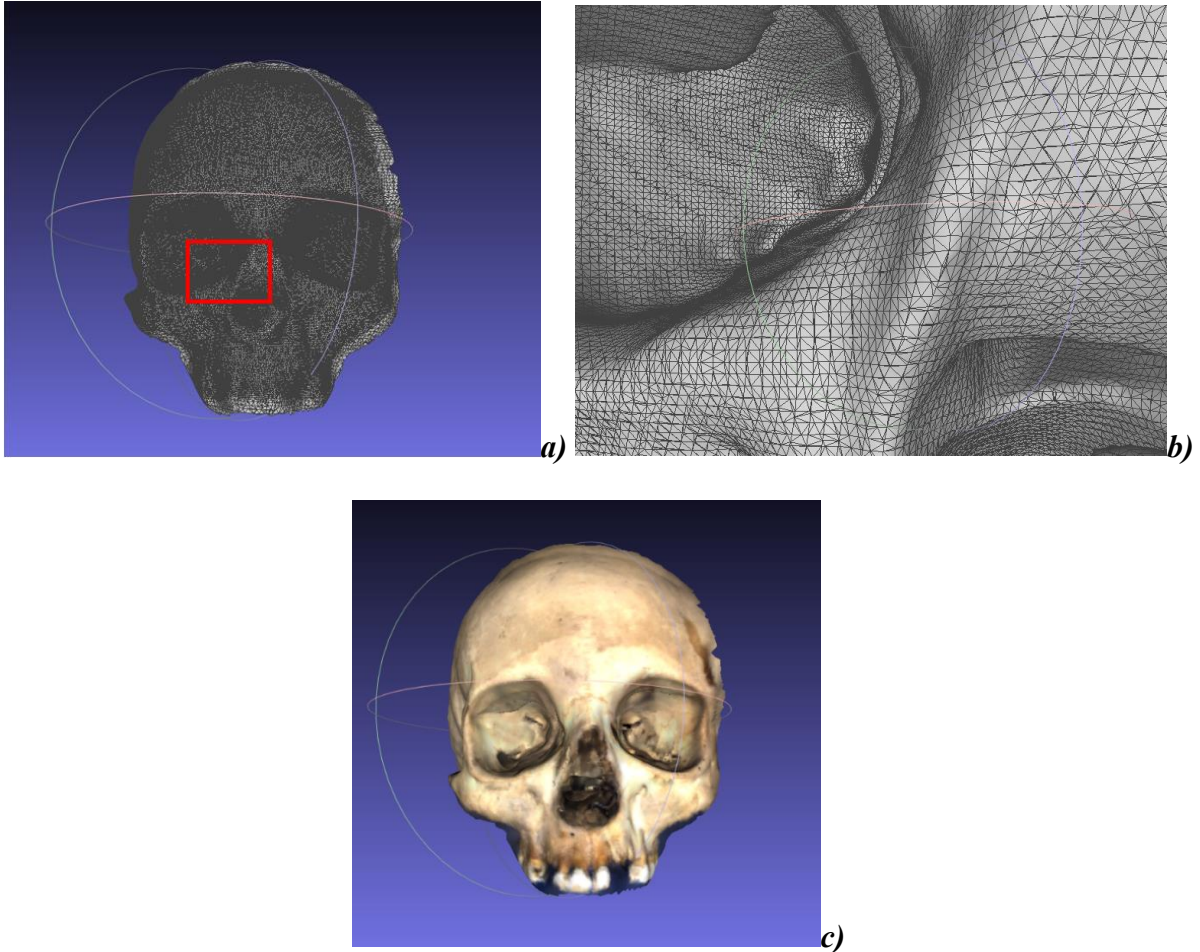
Pour l'objet Visage J, les captures d'écran du traitement de l'image sur le logiciel Fuel 3D comprenant l'alignement des acquisitions sont présentées. (*figure 16*)

Un « mesh » ou maillage correspond à la structure géométrique de l'image obtenue et représentant sa surface. Elle est constituée d'une multitude de petits triangles connectés les uns aux autres par des faces ou facettes. C'est le nombre d'éléments constituant le maillage (sommets et faces) ainsi que leur régularité et leur densité qui va nous permettre de déterminer la qualité de l'acquisition surfacique. Plus il y a de sommets et de faces, plus il y a de mesh et donc d'informations sur la surface de l'objet. La qualité de l'acquisition est alors plus importante.

La texture est, selon la Définition Larousse une « représentation graphique d'une matière, d'une surface, dont le rendu en volume est effectué par placage sur un modèle en trois dimensions ». L'application de la texture et ainsi de la couleur grâce au logiciel Meshlab nous permettra d'avoir la restitution visuelle de l'image 3D reconstruite.

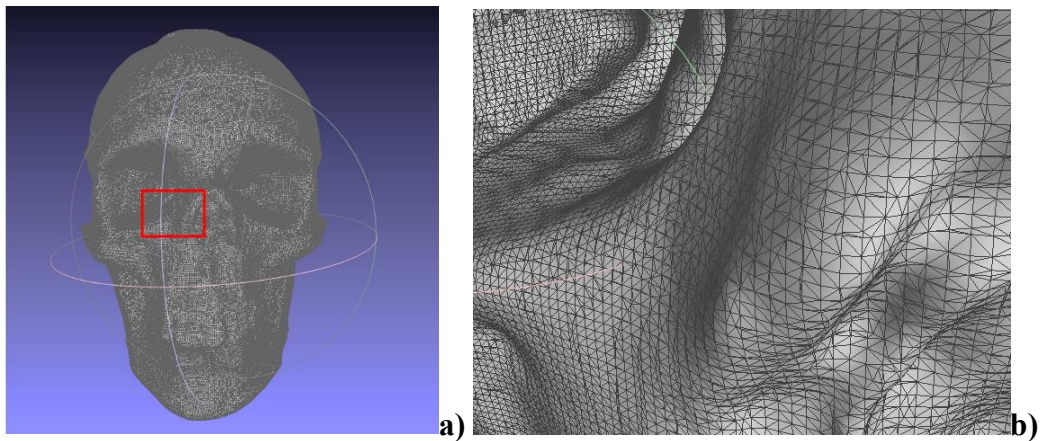
2.4.1.1 Crâne 1

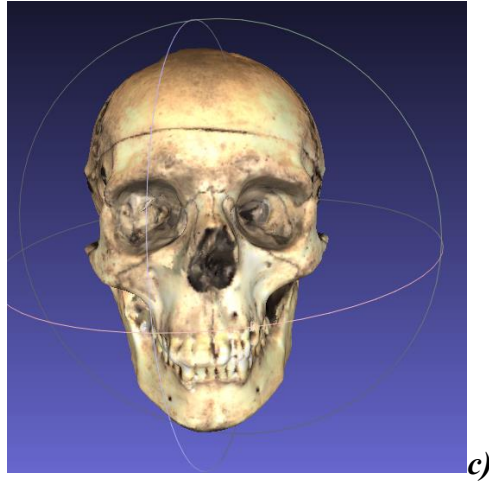
Figure 14: a) Maillage triangulaire du modèle 3D du crâne 1 par Scanify b) Maillage triangulaire de l'encadré rouge de a); c) Restitution visuelle avec texturage (source Juliette Graziana)



2.4.1.2 Crane 2

Figure 15: a) Maillage triangulaire du modèle 3D du crâne 2 par Scanify b) Maillage triangulaire de l'encadré rouge de a); c) Restitution visuelle avec texturage (source Juliette Graziana)

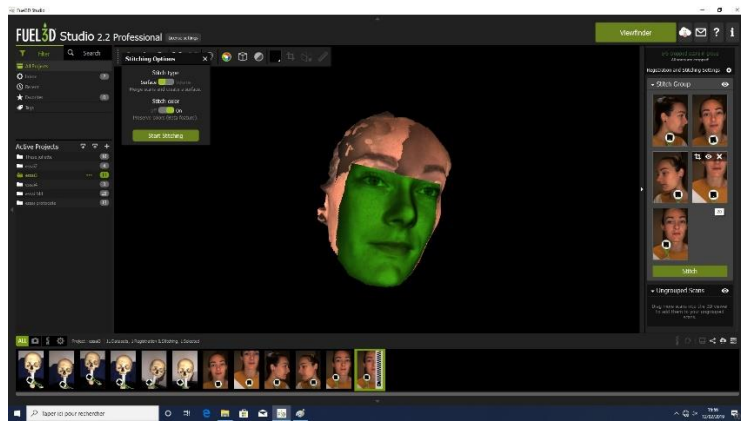



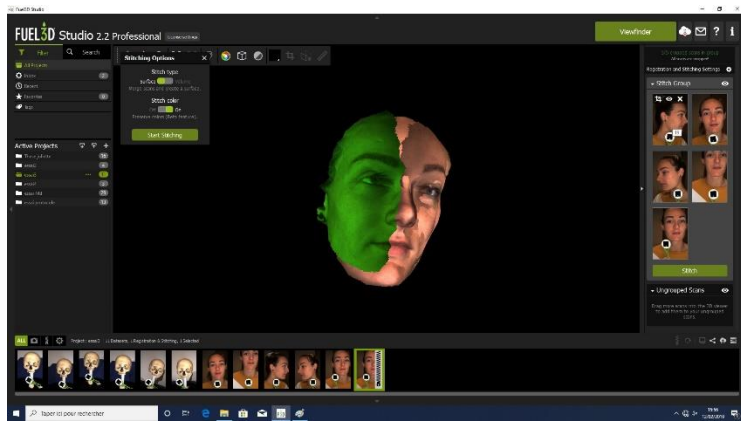
c)

2.4.1.3 Visage J

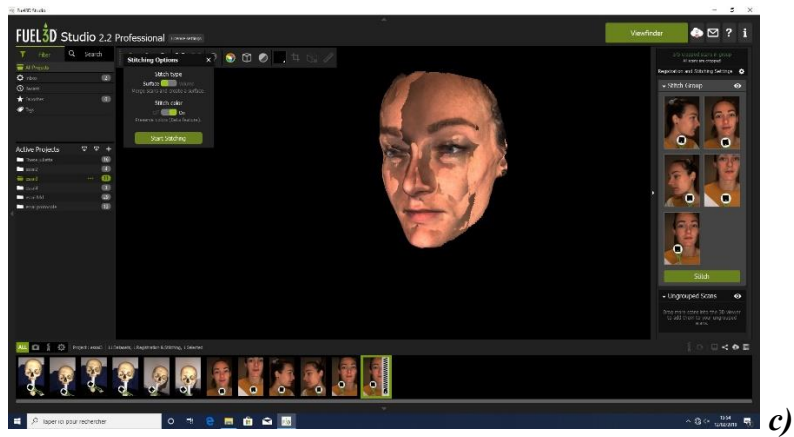
Figure 16: a) et b) Alignement des acquisitions après détournage du Visage J c) Résultat après alignement de toutes les acquisitions détournées (source Juliette Graziana)



a)

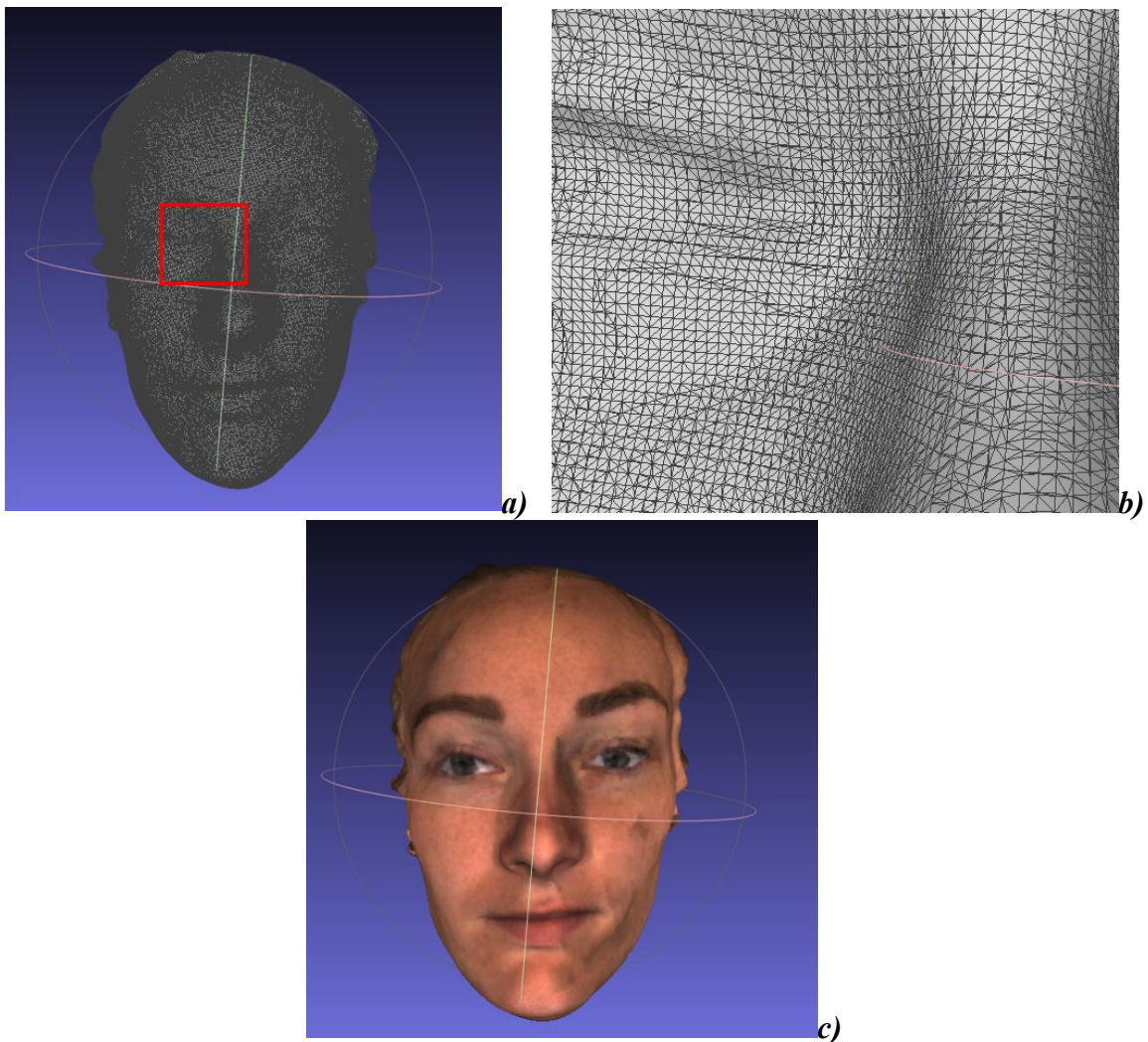


b)



C'est ce modèle obtenu *figure 16 c)* qui est exporté en format PLY sur Meshlab

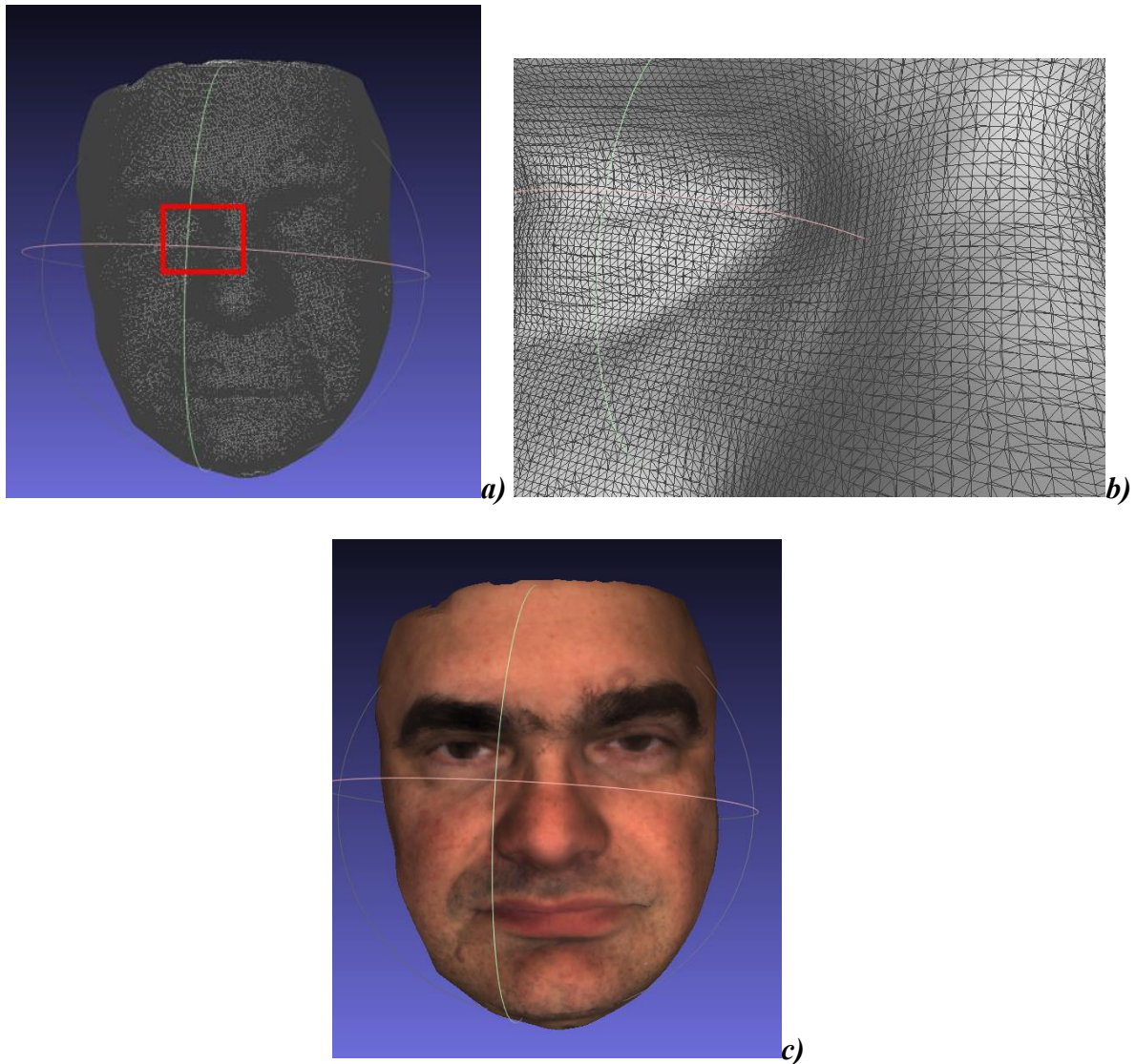
Figure 17: a) Maillage triangulaire du modèle 3D du Visage J par Scanify b) Maillage triangulaire de l'encadré rouge de a); c) Restitution visuelle avec texturage (source Juliette Graziana)



2.4.1.4 Visage B

Figure 18: a) Maillage triangulaire du modèle 3D du visage B par Scanify b) Maillage triangulaire

de l'encadré rouge de a); c) Restitution visuelle avec texturage (source Juliette Graziana)



Nous constatons que la qualité du maillage pour chaque objet est satisfaisante avec une densité importante de meshes, et relativement équivalente qu'il s'agisse des crânes ou des visages, même dans les zones courbes, en particulier si on considère le nombre faible d'acquisitions qui ont été réalisées. **Le tableau 2** reprend le nombre d'acquisition réalisé pour chaque objet, ainsi que le nombre de sommets et faces présents pour chaque image 3D obtenue.

Tableau 2: Récapitulatif du nombre de mesh (sommets et faces) constituant chaque fichier PLY correspondant à la fusion des acquisitions Scanify, ainsi que le nombre d'acquisition pour chaque image reconstruite (source Juliette Graziana)

Fichiers 3D des images (en PLY)	Sommets	Faces	Nombre d'acquisition
Crane 1	116 879	228 570	5
Crane 2	166 454	328 246	10
Visage J	105 078	205 584	5
Visage B	87 690	171 011	3

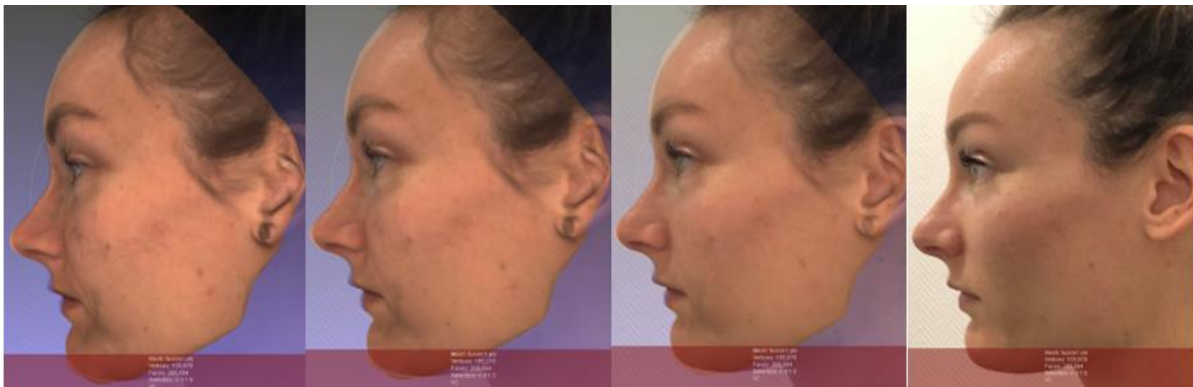
2.4.2 Superposition Scan 3D Scanify/Photographie 2D

Afin d'analyser la pertinence de l'acquisition surfacique d'un visage avec Scanify, nous avons réalisé deux superpositions de face (*figure 19*) et de profil (*figure 20*) du fichier 3D du visage J (qui a nécessité 5 acquisitions) avec deux photographies (une photographie de face et une photographie de profil).

Figure 19: de gauche à droite Scan 3D de face sur lequel a été appliqué la photographie de face avec différents niveaux de transparence sur Meshlab (source Juliette Graziana)



Figure 20: de gauche à droite Scan 3D de profil sur lequel a été appliqué la photographie de profil avec différents niveaux de transparence (source Juliette Graziana)



On constate une superposition quasi parfaite des scan avec les photographies. Cela nous permet de valider la pertinence du Scanify dans le cadre de l'acquisition surfacique d'un visage, en considérant le nombre d'acquisition réalisée.

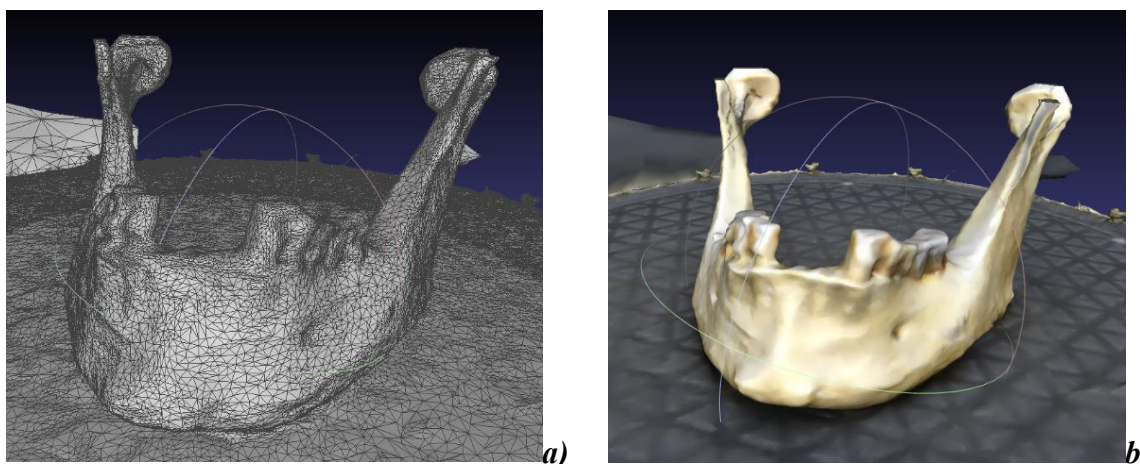
2.4.3 Photogrammétrie classique : analyse des meshes et de la texture

Après les acquisitions photographiques de la mandibule, et l'exportation du fichier 3D issu du logiciel Agisoft Metashape sur Meshlab, des captures d'écran présentant maillage triangulaire et texture ont été réalisées (*figure 21*).

2.4.3.1 Mandibule

Figure 21: a) Maillage triangulaire du modèle 3D de la mandibule par photogrammétrie classique

b) Restitution visuelle avec texturage (source Juliette Graziana)



Nous constatons un maillage extrêmement dense et serré, ainsi qu'une restitution visuelle précise puisqu'on distingue facilement les détails de la mandibule. On note aussi que le support est restitué de façon aussi précise que l'objet lui-même.

2.5 Discussion

2.5.1 Limites

2.5.1.1 Perte d'information lors de la fusion des acquisitions

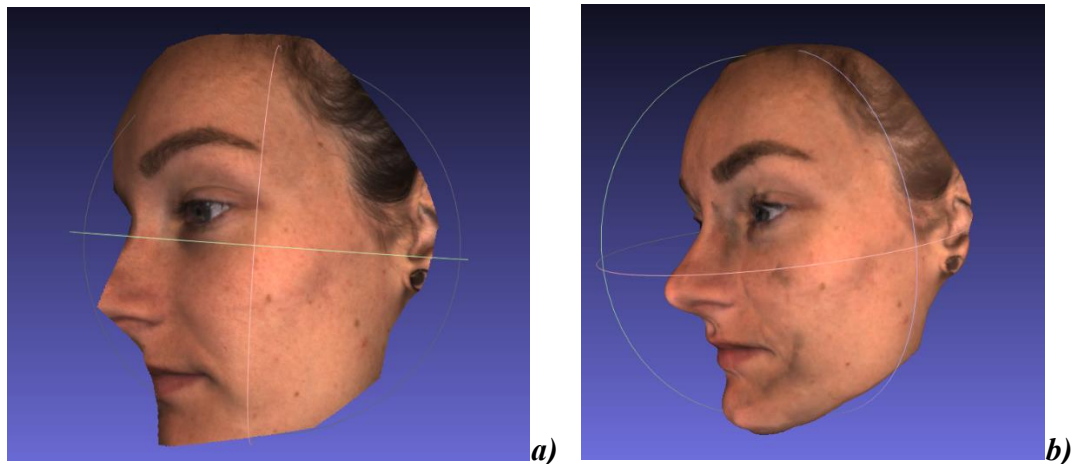
Le **tableau 2** reprenant le nombre de meshes pour les fichiers 3D obtenus semble indiquer que plus il y a d'acquisitions, plus le nombre de meshes est important sur le scan obtenu après fusion des acquisitions. Néanmoins en considérant chaque situation de plus près, on s'aperçoit également que le nombre de meshes est plus important pour une seule acquisition, qu'après fusion des différentes acquisitions en un seul fichier (**tableau 3**). Cela indique qu'il y a une perte d'information lors de l'alignement des acquisitions les unes avec les autres.

Visage J	Sommet	Faces
Acquisition unique (figure 22 a))	115 865	230 336
Fusion de 5 acquisitions (figure 22 b))	105 078	205 584

Tableau 3: nombre de sommets et faces présents sur une acquisition unique du visage J confronté au nombre de sommets et faces présents sur la fusion des 5 acquisitions du visage J (source Juliette Graziana)

De plus, si on compare la restitution visuelle avec texturage des deux fichiers (**figure 22 a) et b)**) on s'aperçoit que le profil après alignement est de moindre qualité.

Figure 22: a) Profil gauche du visage J sur une acquisition unique b) Profil gauche du visage J après alignement des 5 acquisitions (source Juliette Graziana)



On peut attribuer cette perte d'information à l'alignement des acquisitions. En effet, plus il y a d'acquisitions, plus il y aura de "couture" ou "stitching" à réaliser par le logiciel dans la phase de réalignement. Le logiciel reçoit alors une quantité d'informations qu'il va avoir d'autant plus de difficulté à traiter qu'il y aura un nombre important d'acquisitions ; il va ensuite rassembler ces informations en une seule information sur l'image finale, présentant alors des déformations.

Afin de limiter ces déformations, il semblerait logique de limiter le nombre d'acquisition, et d'effectuer un « cropping » adéquat des images. Cela montre que l'appareil Scanify permet d'obtenir une image numérique de qualité avec un nombre faible d'acquisition, mais a contrario la multiplication des acquisitions peut être à l'origine de déformations, en particulier si la fonctionnalité de « cropping » n'est pas maîtrisée par l'utilisateur.

2.5.1.2 Comparaison Scanify/Méthode classique pour l'objet mandibule

Lorsque nous avons souhaité utiliser Scanify pour l'acquisition de l'objet « mandibule » comme nous l'avons fait en photogrammétrie classique, un total de 16 acquisitions ont été effectuées, mais le logiciel Fuel 3D n'a pas réussi à aligner les scans et à les fusionner.

L'acquisition classique et l'alignement avec Agisoft metashape a nécessité 197 photographies pour arriver à une image numérique de qualité, et plusieurs heures de traitement des acquisitions par le logiciel. L'intérêt de l'appareil Scanify vient de la réduction du temps de travail et du peu d'acquisition nécessaire pour faire une reconstruction, il n'est donc pas envisageable d'effectuer autant d'acquisition que pour la méthode classique, où tout l'intérêt de ce scanner portable serait perdu.

Scanify ne permet donc pas de réaliser un scan surfacique de qualité pour cet objet, de petite taille et présentant de nombreux détails de surface inhérents à l'anatomie mandibulaire. En revanche, il est fortement recommandé d'utiliser la méthode photogrammétrique classique qui, nous l'avons vu, permet d'obtenir des résultats satisfaisants. (cf figure 21 a)b).

2.5.2 Perspectives

2.5.2.1 Orthopédie dento-faciale

En orthodontie, la photographie revêt un caractère indispensable puisqu'elle intervient dès lors qu'une recherche diagnostique est envisagée, examen complémentaire de l'examen clinique orthodontique. Des photographies intra-buccales évaluant les rapports inter-arcades et

intra-arcades sont réalisées, ainsi que des photos du visage du patient, de face et de profil. Ces photographies du visage vont permettre de réaliser des mesures qui vont nous informer sur le schéma de croissance facial du patient.(24)

Notre scanner 3D surfacique Scanify permet en seulement quelques acquisitions, d'obtenir une image numérique 3D surfacique texturée d'un visage que l'on peut manipuler facilement sur le logiciel Meshlab. On peut donc obtenir l'image d'un visage de face et de profil, sur un même fichier, et ne nécessitant que quelques acquisitions. De plus, les résultats de superposition du scan 3D avec les photographies de face et de profil sont en faveur d'un résultat équivalent des deux méthodes (*figures 19 et 20*).

La méthode Scanify appliquée ici dans le diagnostic orthodontique est critiquable car le temps consacré aux acquisitions est plus important avec 5 acquisitions réalisées, contre 2 photographies. Mais nous avons vu qu'en réduisant le nombre d'acquisition, on pouvait obtenir un résultat de qualité si celles-ci sont effectuées en tenant compte de la perte d'information liée à l'alignement. De plus, c'est un outil de communication avec le patient pour son traitement à venir, le fichier en trois dimensions peut présenter l'avantage d'être plus parlant pour le patient et constituer une source de motivation.

Le Scanify est donc un outil intéressant qui mérite d'être considéré dans les perspectives de diagnostic en orthodontie. Il faut rappeler néanmoins que l'épaisseur des tissus mous impose que les clichés photographiques soient complétés par la téléradiographie de profil qui se base sur des critères osseux pour évaluer le schéma de croissance.

Au-delà de l'aspect diagnostic, la pertinence de l'imagerie surfacique est étudiée dans le cadre des traitements de chirurgie orthognatique et de fentes labio-palatines pour évaluer l'évolution des tissus mous suite à ces traitements. Les études montrent généralement de bons résultats par rapport aux techniques d'imagerie classique en deux dimensions ou imagerie volumique type CBCT. Mais souvent le bénéfice apporté par rapport aux protocoles plus exigeants demandés par l'imagerie surfacique, ne permettent pas de les utiliser en remplacement des techniques classiques.(25)(26)(27)

2.5.2.2 Prothèses faciales

La prothèse faciale, ou épithèse, est une méthode de reconstruction 3D d'une partie du visage faisant suite à une perte tissulaire relativement importante (alternative à la chirurgie esthétique insuffisante dans ces cas-là) causée par un traumatisme, une tumeur ou autre pathologie.

La méthode additive consiste en la réalisation d'un scan 3D surfacique de la zone à reconstruire avant chirurgie, puis après la chirurgie d'amputation lorsque les tissus sont totalement cicatrisés. Après traitement des données sur ordinateur, la prothèse est modélisée par CAD (computer aid design) puis imprimée en 3D lorsque le résultat est considéré satisfaisant. L'utilisation de scanner 3D surfacique permet de s'exempter des techniques traditionnelles manuelles nécessitant la réalisation d'empreintes physiques, de modèles etc... qui prennent beaucoup de temps, et coutent chers.(28)

La précision des modèles numériques de visage obtenus avec Scanify pourrait sans doute permettre à cet appareil d'être utilisé dans le cadre de la réalisation de ce type de prothèse. Nous n'avons cependant pas expérimenté l'impression 3D issue de ces scans dans notre étude.

3 CONCLUSION

Ce fut un réel défi que de se pencher sur l'utilisation d'un scanner surfacique portable haute résolution tel que le Scanify. Son prix défiant toute concurrence et la promesse faite par les fondateurs laissant supposer un outil révolutionnant la réalisation d'image numérique en trois dimensions, de par la facilité de mise en œuvre du protocole d'acquisition et des résultats supposés de grande qualité.

L'objectif de ce travail était d'évaluer la pertinence du Scanify par la qualité de l'acquisition surfacique de l'objet reconstruit ainsi que la restitution visuelle de l'objet, à l'aide de l'analyse du maillage triangulaire et du texturage des images obtenues.

Ainsi nous avons pu constater que le scanner portable surfacique Scanify ne peut pas s'appliquer à toute situation. En effet, nous avons vu qu'il n'était pas possible de scanner des objets de petites tailles tels qu'une mandibule, ou présentant d'importantes aspérités de surface, et que la méthode classique photogrammétrique était plus appropriée dans cette situation. De plus l'appareil n'est pas totalement « prêt à l'emploi » pour le sujet réalisant les acquisitions, qui doit s'exercer pour s'y habituer, en particulier pour le positionnement de la mire.

En revanche, les résultats avec Scanify sur les visages sont assez encourageants, et laissent entrevoir de nouvelles perspectives dans la discipline orthodontique dans le diagnostic, mais également dans la prévision thérapeutique et la communication avec le patient. La superposition d'un visage en 3D obtenu par Scanify avec une photographie laisse également la porte ouverte à son utilisation dans le cadre de l'identification médico-légale.

Ce travail nous a permis de mettre en avant un appareil qui ouvre des perspectives dans le développement de l'imagerie surfacique dans les disciplines concrètes de l'odontologie légale, de l'orthodontie et de la prothèse faciale. Il présente quelques lacunes mais de toute évidence aussi, sa pertinence par rapport aux méthodes classiquement utilisés de photogrammétrie et photographie dans ces disciplines est encourageante.

4 BIBLIOGRAPHIE

1. Eckert WG. Introduction to Forensic Sciences, Second Edition. CRC Press; 1996. 418 p.
2. Schuliar Y. LA THANATOLOGIE MODERNE. :8.
3. Gaudry E, Dourel L, Conigliaro A, Georget C, Desbrosse X, Hubac S. L'identification de victimes de catastrophe : une approche scientifique pluridisciplinaire. Rev Francoph Lab. févr 2017;2017(489):41-57.
4. Schuliar Y. Les morts judiciaires – le rôle de la Médecine Légale. Etudes Sur Mort. 2012;n° 142(2):193-223.
5. Kumar P, Khattar A, Goel R, Singh HP. Significance and application of digital photography in forensic dentistry. Dent Hypotheses. juill 2012;3(3):126-126.
6. Thali MJ, Viner MD, Brogdon BG. Brogdon's Forensic Radiology. CRC Press; 2010. 656 p.
7. Gullapalli RP, Evans TT, Hawk RM. Principles and Clinical Applications of Magnetic Resonance. 44:10.
8. Thali MJ, Braun M, Dirnhofer R. Optical 3D surface digitizing in forensic medicine: 3D documentation of skin and bone injuries. Forensic Sci Int. 26 nov 2003;137(2):203-8.
9. Maumont M. L'espace 3D : de la photogrammétrie à la lasergrammétrie. Situ Rev Patrim [Internet]. 3 août 2010 [cité 30 nov 2020];(13). Disponible sur: <http://journals.openedition.org/insitu/6413>
10. Michienzi R, Meier S, Ebert LC, Martinez RM, Sieberth T. Comparison of forensic photo-documentation to a photogrammetric solution using the multi-camera system "Botscan". Forensic Sci Int. 1 juill 2018;288:46-52.
11. Luhmann T, Robson S, Kyle S, Boehm J. Close-Range Photogrammetry and 3D Imaging. Walter de Gruyter; 2013. 708 p.
12. K Kraus PW. Manuel de Photogrammétrie: principes et procédés fondamentaux. Hermes; 1998. 406 p.
13. Henham AP, Lee KAP. Photography in forensic medicine. J Audiov Media Med. janv 1994;17(1):15-20.
14. Decker SJ, Braileanu M, Dey C, Lenchik L, Pickup M, Powell J, et al. Forensic Radiology: A Primer. Acad Radiol. 1 juin 2019;26(6):820-30.
15. Lain R, Taylor J. Legal Medicine and Dentistry. In: Beran RG, éditeur. Legal and Forensic Medicine [Internet]. Berlin, Heidelberg: Springer Berlin Heidelberg; 2013 [cité 26 août 2020]. p. 45-62. Disponible sur: http://link.springer.com/10.1007/978-3-642-32338-6_74

16. Viner MD, Robson J. Post-Mortem Forensic Dental Radiography - a review of current techniques and future developments. *J Forensic Radiol Imaging*. mars 2017;8:22-37.
17. Thali MJ, Braun M, Markwalder ThH, Brueschweiler W, Zollinger U, Malik NJ, et al. Bite mark documentation and analysis: the forensic 3D/CAD supported photogrammetry approach. *Forensic Sci Int*. août 2003;135(2):115-21.
18. Buck U, Buße K, Campana L, Schyma C. Validation and evaluation of measuring methods for the 3D documentation of external injuries in the field of forensic medicine. *Int J Legal Med*. mars 2018;132(2):551-61.
19. Ebert LC, Flach P, Schweitzer W, Leipner A, Kottner S, Gascho D, et al. Forensic 3D surface documentation at the Institute of Forensic Medicine in Zurich – Workflow and communication pipeline. *J Forensic Radiol Imaging*. 1 juin 2016;5:1-7.
20. Fuel3D | 3D imaging and computer vision solutions | England [Internet]. [cité 19 juill 2020]. Disponible sur: <https://www.fuel3d.com/>
21. metashape_presentation.pdf [Internet]. [cité 2 nov 2020]. Disponible sur: https://www.agisoft.com/pdf/metashape_presentation.pdf
22. Agisoft Metashape [Internet]. [cité 15 déc 2020]. Disponible sur: <https://www.agisoft.com/>
23. Cignoni P, Callieri M, Corsini M, Dellepiane M, Ganovelli F, Ranzuglia G. MeshLab: an Open-Source Mesh Processing Tool. *Eurographics Ital Chapter Conf*. 2008;8 pages.
24. Sajjadi SH, Elmi B, Hajizade N, Rakhshan V. Valeur diagnostique de la photographie sagittale pour repérer des variations par rapport à la norme en fonction du schéma de croissance et de la relation horizontale des mâchoires. *Int Orthod*. sept 2017;15(3):322-31.
25. Wermker K, Kleinheinz J, Jung S, Dirksen D. Soft tissue response and facial symmetry after orthognathic surgery. *J Cranio-Maxillofac Surg*. sept 2014;42(6):e339-45.
26. Incrapera AK, Kau CH, English JD, McGrory K, Sarver DM. Soft tissue images from cephalograms compared with those from a 3D surface acquisition system. *Angle Orthod*. janv 2010;80(1):58-64.
27. Kuijpers MAR, Chiu Y-T, Nada RM, Carels CEL, Fudalej PS. Three-dimensional imaging methods for quantitative analysis of facial soft tissues and skeletal morphology in patients with orofacial clefts: a systematic review. *PloS One*. 2014;9(4):e93442.
28. Manestar D, Maričić S, Komljenović D, Miletić D, Baršić AR, Borović E. Auricular epithesis. *The Laryngoscope*. 2017;127(3):574-6.

5 Annexe : Préparation des acquisitions (6 pages)

5.1 Positionnement de la mire (figures X, X1, X2, X3)

Figure X :

- a) Mire à plat sur le support : aucune déformation n'est à déplorer*
- b) Mire angulée par rapport au support, on remarque une déformation du support (champ bleu) semblant suivre l'angulation donnée par la mire. (source Juliette Graziana)*

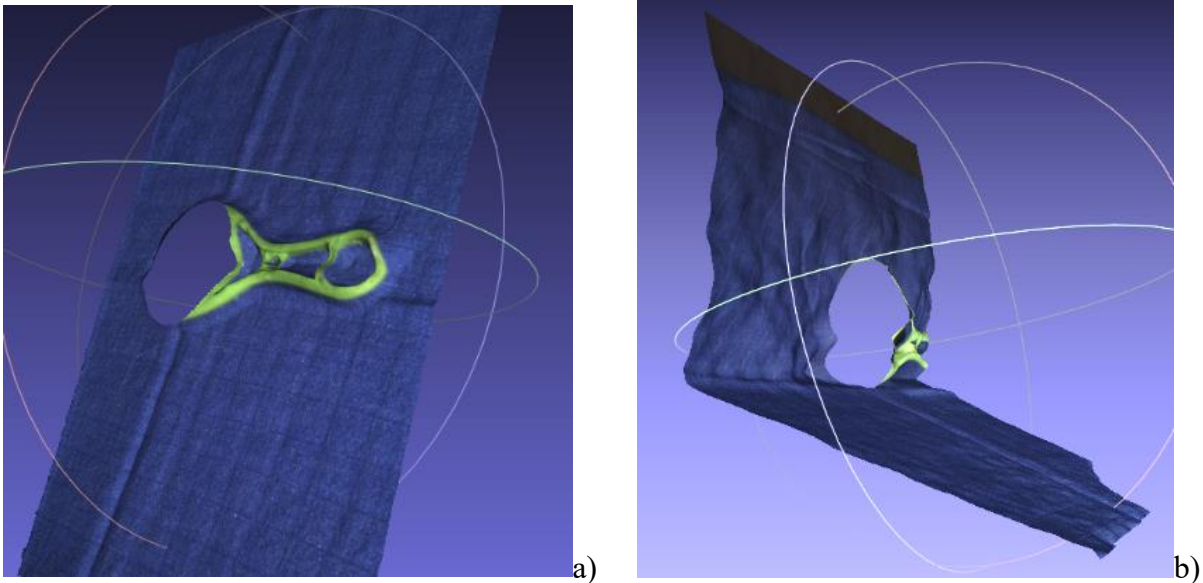

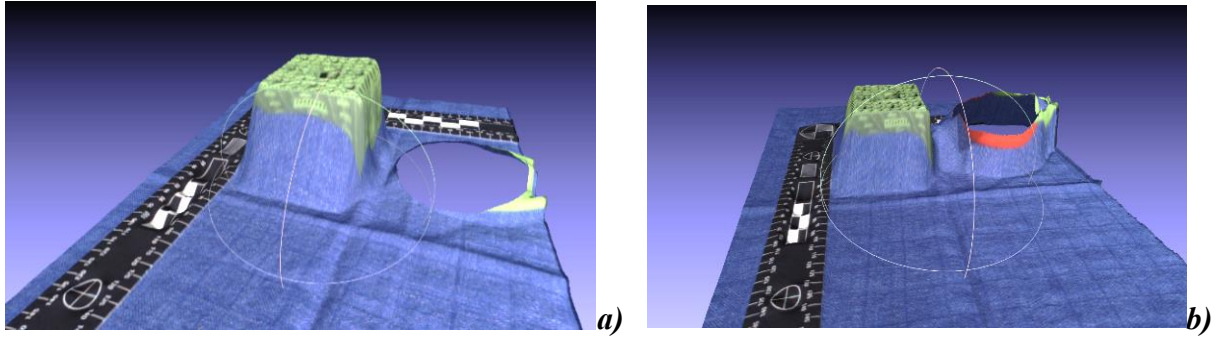


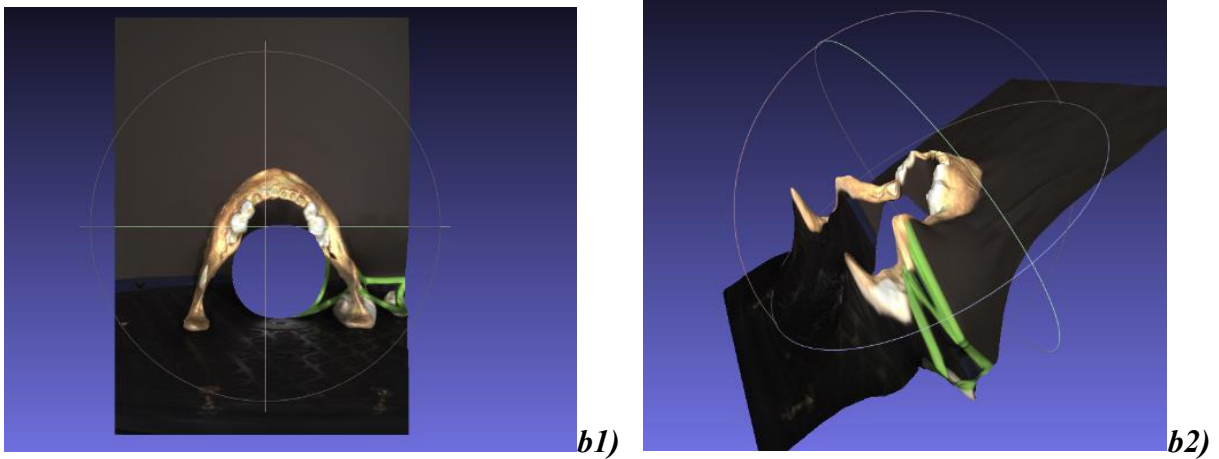
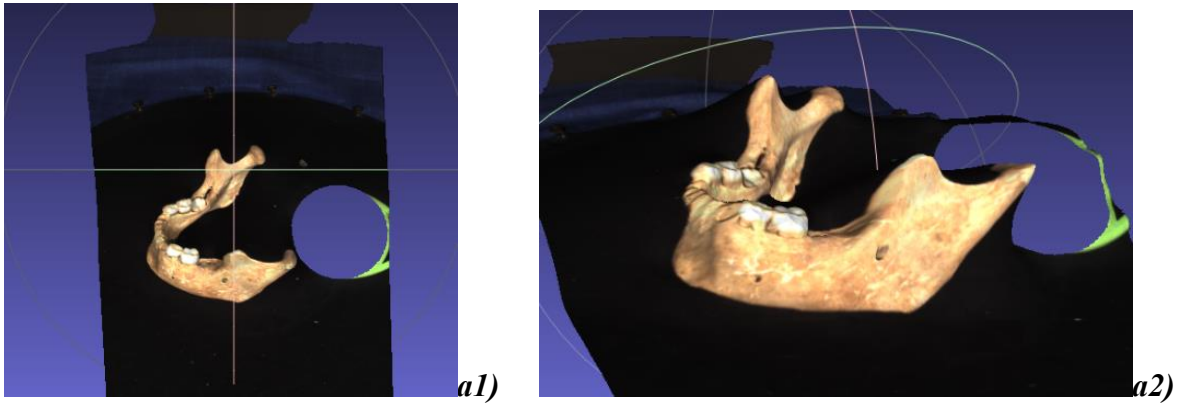
Figure X1 : a) Mire proche de l'objet b) Mire éloignée de l'objet. On ne remarque pas de différence. (source Juliette Graziana)


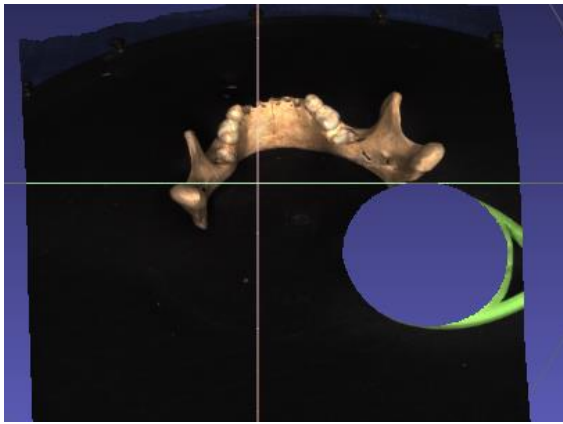


*Figure X2 : a) Mire non surélevée b) Mire surélevée
On observe des déformations sur les faces latérales du cube dans les deux cas, alors que la face supérieure du cube, située dans le même plan (en 2D) de la mire, est moins déformée. (source Juliette Graziana)*



**Figure X3 : a1)a2) Mire à côté de l'objet : peu de déformations
 b1)b2) Mire en avant de l'objet : présence de déformations
 c1)c2) Mire en arrière de l'objet : présence de déformations.
 On remarque également que le support de couleur sombre diminue la lisibilité des scans.
 (source Juliette Graziana)**





5.2 Type de support (Figures X4, X5)

Figure X4

a) Champ bleu b) Carton.

Pas de déformation, pas de différence selon le support. (source Juliette Graziana)

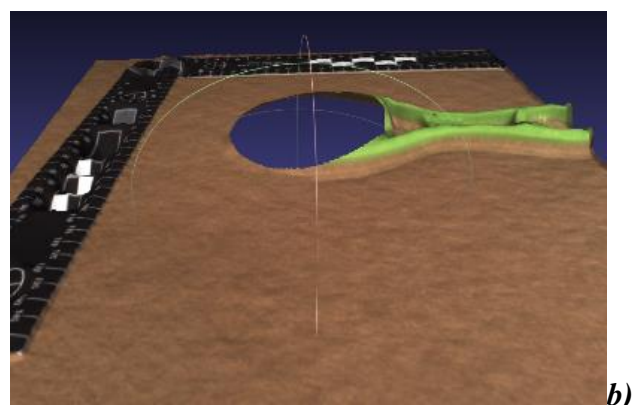
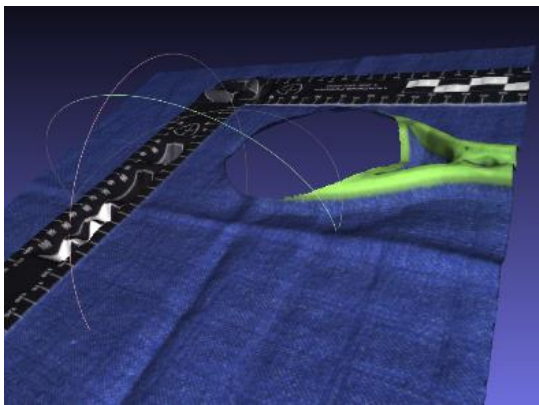
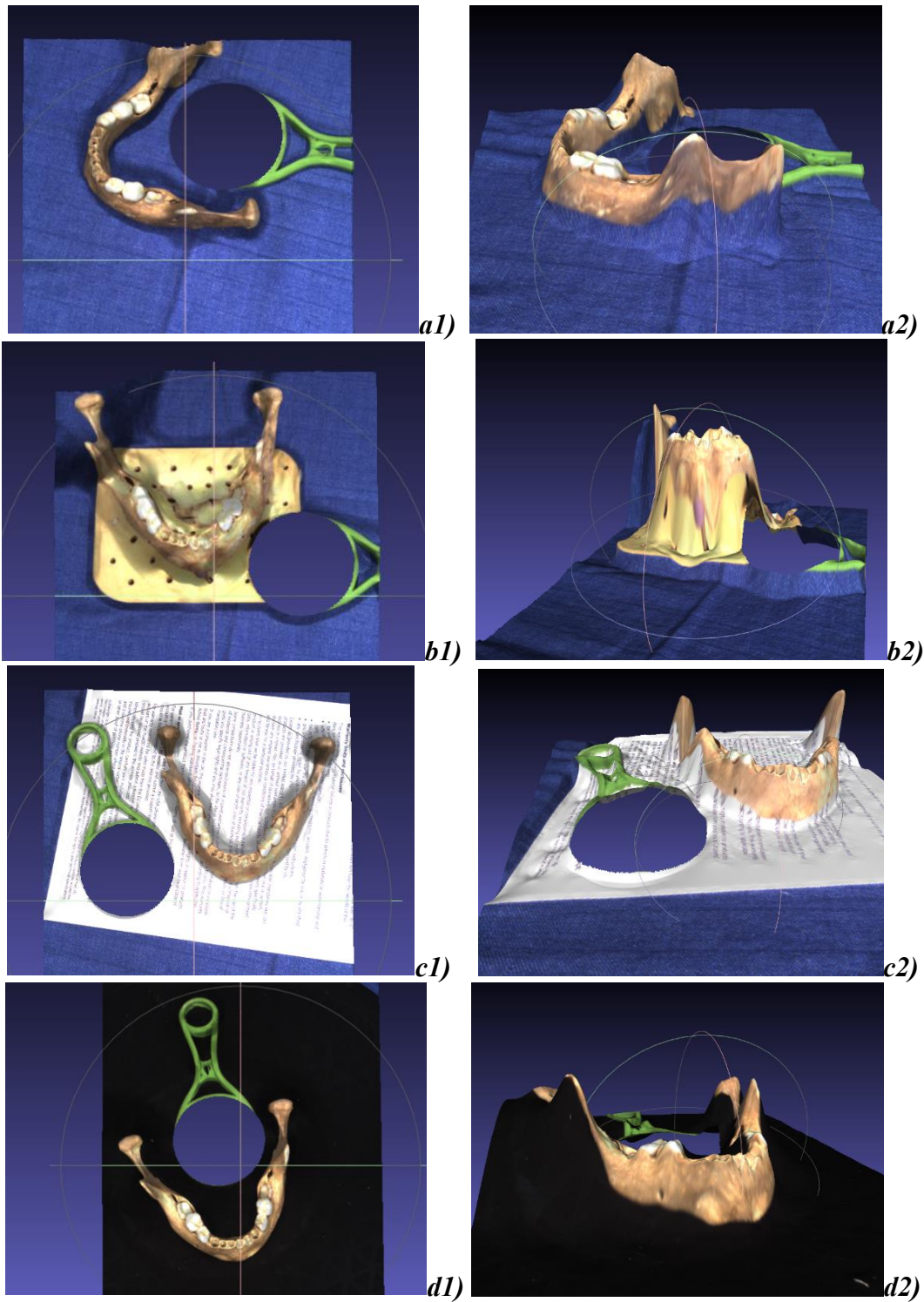


Figure X5 :

a1)a2) champ bleu b1)b2) plaque beige c1)c2) feuille annotée d1)d2) plaque noire

On remarque qu'il y a des déformations de tirage dans les zones de transitions support/objet sur chaque image, ces déformations sont d'autant plus marquées que le support à une couleur proche de l'objet b1)b2)

*La lisibilité est d'autant moins facile que le support est sombre d1)d2)
(source Juliette Graziana)*



5.3 Type d'objet (Figures X6, X7, X8, X9, X10)

Figure X6 :
On observe des déformations sur les deux objets a) échelle noire et b) échelle blanche.
(source Juliette Graziana)




Figure X7 :
Règle réfléchissante, le Scanify n'a pas pu réaliser le scan de cet objet (source Juliette Graziana)



Figure X8 : *petite gomme, on remarque des déformations au niveau des limites support/objet, il est difficile d'observer les détails de l'objet. (source Juliette Graziana)*




Figure X9 : *petit objet cubique, on observe des déformations sur les faces du cube qui ne sont pas dans le même plan que la mire. (source Juliette Graziana)*



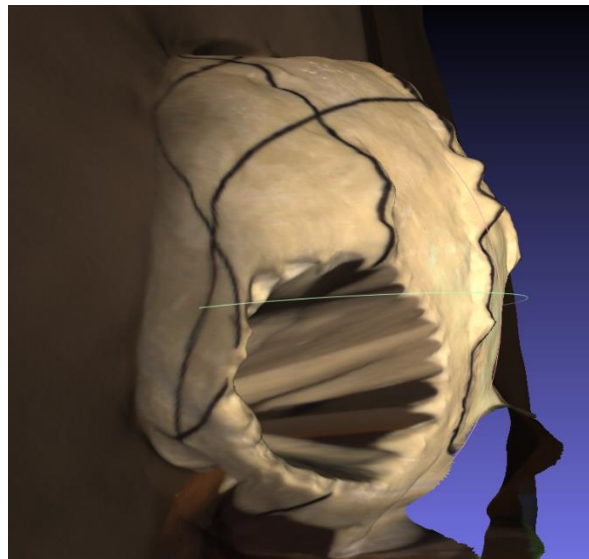


Figure X10 a)b): La présence de striations/marqueurs sur l'objet crâne, sont à l'origine de déformations, qui ne sont pas présentes dans les zones non marquées du crâne. (source Juliette Graziana)



a)



b)

Autorisations de Publications

Autorisation de publication pour l'illustration (figure 8) :

Licensed Content		Order Details	
Licensed Content Publisher	Springer Nature	Type of Use	Thesis/Dissertation
Licensed Content Publication	Springer eBook	Requestor type	academic/university or research institute
Licensed Content Title	Legal Medicine and Dentistry	Format	print and electronic
Licensed Content Author	Russell Lain, Jane Taylor	Portion	figures/tables/illustrations
Licensed Content Date	Jan 1, 2013	Number of figures/tables/illustrations	1
		Will you be translating?	yes, without original language
		Number of languages	1
		Circulation/distribution	1 - 29
		Author of this Springer Nature content	no

About Your Work		Additional Data	
Title	EVALUATION EN ODONTOLOGIE LEGALE DE LA RECONSTRUCTION 3D PHOTOGRAMMETRIQUE A L'AIDE DE DEUX METHODES D'ACQUISITIONS DIFFERENTES	Portions	figures 74.1 and 74.2 on page 56
Institution name	Université de Bordeaux	Specific Languages	français
Expected presentation date	Mar 2021		

Requestor Location		Tax Details	
	Graziana Juliette 18 rue rolland		
Requestor Location	Bordeaux, 33000 France Attn: Université de Bordeaux		

Autorisation de publication pour l'illustration (figures 4 et 9) :

Licensed Content		Order Details	
Licensed Content Publisher	Springer Nature	Type of Use	Thesis/Dissertation
Licensed Content Publication	International Journal of Legal Medicine	Requestor type	academic/university or research institute
Licensed Content Title	Validation and evaluation of measuring methods for the 3D documentation of external injuries in the field of forensic medicine	Format	print and electronic
Licensed Content Author	Ursula Buck et al	Portion	figures/tables/illustrations
Licensed Content Date	Dec 19, 2017	Number of figures/tables/illustrations	1
		Will you be translating?	yes, without original language
		Number of languages	2
		Circulation/distribution	1 - 29
		Author of this Springer Nature content	no

About Your Work		Additional Data	
Title	EVALUATION EN ODONTOLOGIE LEGALE DE LA RECONSTRUCTION 3D PHOTOGRAMMETRIQUE A L'AIDE DE DEUX METHODES D'ACQUISITIONS DIFFERENTES	Portions	fig. 3 a)b) p4 and fig. 6 p6
Institution name	Université de Bordeaux	Specific Languages	français
Expected presentation date	Mar 2021		

Requestor Location		Tax Details	
	Université de Bordeaux 18 Rue Rolland		
Requestor Location	Bordeaux, 33000 France Attn: Université de Bordeaux		

Vu, Le Président du Jury,

Date, Signature :

Vu, la Directrice de l'UFR des Sciences Odontologiques,

Date, Signature :

Vu, le Président de l'Université de Bordeaux,

Date, Signature :

Titre : Evaluation en odontologie légale de la reconstruction 3D photogrammétrique à l'aide de deux méthodes d'acquisitions différentes

Résumé :

La photogrammétrie est une technique émergente utilisée dans le domaine des sciences médico-légales pour reconstituer un objet en trois dimensions. Cette méthode nécessite un protocole d'acquisition et de traitement spécifique souvent complexe.

L'objectif de ce travail, est de comparer deux méthodes de recueil photogrammétrique. La méthode classique, utilisant une prise de photos multiples, l'autre utilisant un nouvel appareil, le SCANIFY, développé par la société Fuel 3D, système automatisé simplifiant la prise de photos. Nous souhaitons déterminer dans un premier temps si le Scanify permet d'obtenir une acquisition surfacique de qualité, tout en facilitant la méthode d'acquisition des données. Par la suite nous décrirons les avantages et les limites de ce concept Scanify.

Dans un premier temps nous allons réaliser des essais pour apporter des précisions au protocole d'utilisation du Scanify. Nous allons ensuite prendre quatre objets, deux crânes et deux visages pour lesquels nous réaliserons des acquisitions avec le Scanify. Enfin, nous réaliserons l'acquisition d'une mandibule humaine avec la méthode classique photogrammétrique.

Nous espérons au terme de l'expérimentation, obtenir des images en trois dimensions de qualité équivalente ou supérieure avec le Scanify par rapport à la méthode dite classique, ainsi qu'une simplification de la technique.

Mots clés : Reconstruction surfacique, Fuel 3D, Photogrammétrie, Photographie.

Title : Evaluation in forensic odontology of 3D photogrammetric reconstruction using two different acquisition methods

Abstract :

Photogrammetry is an emerging technique used in forensic science to reconstruct a three-dimensional object. This method requires an often complex acquisition and specific treatment protocol.

The objective of this work is to compare two methods of photogrammetry collection. The classic method, using multiple photo-taking, the other using a new camera, the SCANIFY, developed by the company Fuel 3D, automated system simplifying the taking of photos. We want to first determine whether Scanify provides a quality surface acquisition, while facilitating the method of data acquisition. We will then describe the benefits and limitations of this Scanify concept.

As a first step, we will carry out some tests to clarify the protocol for the use of Scanify. We will then take four objects, two skulls and two faces for which we will make acquisitions with Scanify. Finally, we will acquire a human mandible using the classic photogrammetric method.

We hope, at the end of the experiment, to obtain three-dimensional images of equivalent or superior quality with Scanify compared to the so-called classic method, as well as a simplification of the technique.

Keywords : Surface Reconstruction, Fuel 3D, Photogrammetry, Photography.