



HAL
open science

Prise en charge préventive et curative de l'ostéoradionécrose dans la sphère orale

Adrien Rougier

► **To cite this version:**

Adrien Rougier. Prise en charge préventive et curative de l'ostéoradionécrose dans la sphère orale. Sciences du Vivant [q-bio]. 2021. dumas-03197013

HAL Id: dumas-03197013

<https://dumas.ccsd.cnrs.fr/dumas-03197013>

Submitted on 13 Apr 2021

HAL is a multi-disciplinary open access archive for the deposit and dissemination of scientific research documents, whether they are published or not. The documents may come from teaching and research institutions in France or abroad, or from public or private research centers.

L'archive ouverte pluridisciplinaire **HAL**, est destinée au dépôt et à la diffusion de documents scientifiques de niveau recherche, publiés ou non, émanant des établissements d'enseignement et de recherche français ou étrangers, des laboratoires publics ou privés.

U.F.R. D'ODONTOLOGIE

Année 2021

Thèse n°20

THESE POUR L'OBTENTION DU

**DIPLOME D'ETAT de DOCTEUR EN CHIRURGIE
DENTAIRE**

Présentée et soutenue publiquement

Par ROUGIER Adrien

Né le 13/07/1989 à RENNES (35)

Le 01/04/2021

**Prise en charge préventive et curative de
l'ostéoradionécrose dans la sphère orale.**

Sous la direction de : Dr. Vincent HEIN

Membres du jury :

Mr CATROS Sylvain	Président et rapporteur	Professeur des Universités
Mr HEIN Vincent	Directeur	Docteur en chirurgie dentaire
Mr COUTANT Jean-Christophe	Examineur	Maître de Conférence des Universités
Mme FENELON Mathilde	Examinatrice	Maître de Conférence des Universités

UNIVERSITE DE BORDEAUX

MAJ
11/01/2021

Président M. TUNON DE LARA Manuel
Directeur de Collège des Sciences de la Santé M. PELLEGRIN Jean-Luc

COLLEGE DES SCIENCES DE LA SANTE UNITE DE FORMATION ET DE RECHERCHE DES SCIENCES ODONTOLOGIQUES

Directrice Mme BERTRAND Caroline 58-01
Directeur Adjoint à la Pédagogie Mr DELBOS Yves 56-01
Directeur Adjoint – Chargé de la Recherche M. CATROS Sylvain 57-01
Directeur Adjoint – Chargé des Relations Internationales M.SEDARAT Cyril 57-01

ENSEIGNANTS DE L'UFR

PROFESSEURS DES UNIVERSITES

Mme	Caroline	BERTRAND	Prothèse dentaire	58-01
Mme	Marie-José	BOILEAU	Orthopédie dento-faciale	56-01
M	Sylvain	CATROS	Chirurgie orale	57-01
M	Raphaël	DEVILLARD	Dentisterie restauratrice et endodontie	58-01
Mme	Véronique	DUPUIS	Prothèse dentaire	58-01
M.	Bruno	ELLA NGUEMA	Sciences anatomiques et physiologiques - Biomatériaux	58-01
M.	Jean-Christophe	FRICAIN	Chirurgie buccale – Pathologie et thérapeutique	57-01

MAITRES DE CONFERENCES DES UNIVERSITES

Mme	Elise	ARRIVÉ	Prévention épidémiologie – Economie de la santé – Odontologie légale	56-02
Mme	Audrey	AUSSEL	Sciences anatomiques et physiologiques	58-01
Mme	Cécile	BADET	Biologie Orale	57-01
M.	Etienne	BARDINET	Orthopédie dento-faciale	56-01
M.	Michel	BARTALA	Prothèse dentaire	58-01
M.	Cédric	BAZERT	Orthopédie dento-faciale	56-01
M.	Christophe	BOU	Prévention épidémiologie – Economie de la santé – Odontologie légale	56-02
Mme	Sylvie	BRUNET	Chirurgie buccale – Pathologie et thérapeutique	57-01
M.	Jacques	COLAT PARROS	Sciences anatomiques et physiologiques	58-01
M,	Jean-Christophe	COUTANT	Sciences anatomiques et physiologiques	58-01
M.	François	DARQUE	Orthopédie dento-faciale	56-01
M.	François	DE BRONDEAU	Orthopédie dento-faciale	56-01
M.	Yves	DELBOS	Odontologie pédiatrique	56-01
M,	Emmanuel	D'INCAU	Prothèse dentaire	58-01
Mme	Mathilde	FENELON	Chirurgie Orale	57-01
Mme	Elsa	GAROT	Odontologie pédiatrique	56-01
M.	Dominique	GILLET	Dentisterie restauratrice et endodontie	58-01
Mme	Olivia	KEROUREDAN	Dentisterie restauratrice et endodontie	58-01
M.	Jean-François	LASSERRE	Prothèse dentaire	58-01
M.	Yves	LAUVERJAT	Parodontologie	57-01
Mme	Odile	LAVIOLE	Prothèse dentaire	58-01
Mme	Javotte	NANCY	Odontologie pédiatrique	56-01

M.	Adrien	NAVEAU	Prothèse dentaire	58-01
M.	Philippe	POISSON	Prévention épidémiologie – Economie de la santé – Odontologie légale	56-02
M.	Patrick	ROUAS	Odontologie pédiatrique	56-01
M.	Johan	SAMOT	Biologie Orale	57-01
Mme	Maud	SAMPEUR	Orthopédie dento-faciale	56-01
M.	Cyril	SEDARAT	Parodontologie	57-01
Mme	Noélie	THEBAUD	Biologie Orale	57-01
M.	Eric	VACHEY	Dentisterie restauratrice et endodontie	58-01

AUTRES ENSEIGNANTS

M.	Cédric	FALLA	Prévention épidémiologie – Economie de la santé – Odontologie légale	56-02
M.	François	ROUZÉ L'ALZIT	Prothèse dentaire	58-01

ASSISTANTS

M.	Bastien	BERCAULT	Chirurgie Orale	57-01
M.	Baptiste	BERGES	Prothèse dentaire	58-01
Mme	Mathilde	BOUDEAU	Odontologie conservatrice – Endodontie	58-01
Mme	Virginie	CHUY	Prévention épidémiologie – Economie de la santé – Odontologie légale	56-02
M	Pierre-Hadrien	DECAUP	Prothèse dentaire	58-01
Mme	Laura	DONNET	Biologie Orale	57-01
Mme	Julia	ESTIVALS	Odontologie pédiatrique	56-01
Mr	Pierre-André	GUILLAUD	Parodontologie	57-01
Mme	Jane	GOURGUES	Prévention épidémiologie – Economie de la santé – Odontologie légale	56-02
Mr	Louis	HUAULT	Sciences anatomiques et physiologiques	58-01
Mme	Mathilde	JACQUEMONT	Parodontologie	57-01
Mme	Clémence	JAECK	Prothèse dentaire	58-01
Mr	Aymeric	JOUBERT DU CELLIER	Dentisterie restauratrice et endodontie	58-01
Mr	Jean-Baptiste	IRIBARREN	Dentisterie restauratrice et endodontie	58-01
Mme	Claudine	KHOURY	Prévention épidémiologie – Economie de la santé – Odontologie légale	56-02
Mme	Camille	LACAULE	Orthopédie dento-faciale	56-01
M.	Antoine	LAFITTE	Orthopédie dento-faciale	56-01
Mme	Léa	MASSE	Prothèse dentaire	58-01
Mme	Aude	MENARD	Prothèse dentaire	58-01
M	Florian	PITEU	Prothèse dentaire	58-01
Mme	Rawen	SMIRANI	Parodontologie	57-01
Mme	Florianne	VILLAT	Dentisterie restauratrice et endodontie	5801
M.	Clément	VACHEY	Odontologie conservatrice – Endodontie	58-01
M	Paul	VITIELLO	Prothèse dentaire	58-01
Mme	Sophia	ZIANE	Odontologie conservatrice – Endodontie	58-01
Mme	Laurie	FUCHS	Odontologie pédiatrique	56-01

Table des matières

Introduction	8
I. L'ostéoradionécrose	9
1. Définition	9
2. Facteurs de risque	
<i>a. Facteurs de risque tumeur dépendant</i>	<i>10</i>
<i>b. Facteurs de risque causés par la radiothérapie</i>	<i>11</i>
<i>c. Facteurs de risque inhérents au patient</i>	<i>12</i>
3. Epidémiologie de l'ostéoradionécrose	13
4. Physiopathologie de l'ostéoradionécrose	14
<i>a. La "théorie des 2I" de Dambrain</i>	<i>14</i>
<i>b. La "théorie des 3H" de Marx</i>	<i>15</i>
<i>c. La théorie sur l'atteinte vasculaire de la mandibule de Bras</i>	<i>16</i>
<i>d. La théorie de la "fibrose radio-induite" de Delanian</i>	<i>17</i>
5. Diagnostic de l'ostéoradionécrose	19
<i>a. Diagnostic clinique</i>	<i>19</i>
<i>b. Diagnostic radiologique</i>	<i>20</i>
<i>c. Diagnostic histologique</i>	<i>22</i>
6. Classification de l'ostéoradionécrose	22
<i>a. Classification d'Epstein</i>	<i>22</i>
<i>b. Classification de Marx et Myers</i>	<i>23</i>
<i>c. Classification de Store</i>	<i>24</i>
<i>d. Classification de Notani</i>	<i>24</i>
<i>e. Classification de Lyons</i>	<i>24</i>
II. Moyens préventifs et curatifs contre l'ostéoradionécrose	25
1. Mesures prophylactiques	25
<i>a. Mesures pré-radiothérapies</i>	<i>25</i>
<i>b. Mesures post-radiothérapies</i>	<i>27</i>
2. Thérapie par ultrason basse-intensité	29
3. Oxygénothérapie hyperbare	31
4. Les chirurgies curatrices	32
<i>a. Chirurgies conservatrices</i>	<i>32</i>

10

<i>b. Chirurgies reconstructrices</i>	34
5. Le protocole PENTOCLO	37
<i>a. Protocole par Delanian</i>	37
<i>b. Mécanismes physiologiques</i>	38
<i>c. Discussion</i>	40
6. Utilisation des cellules souches	41
Conclusion	42
Bibliographie	43
Table des figures	49

Abréviations :

ORN : Ostéoradionécrose

VADS : Voies aérodigestives supérieures

PENTOCLO : Pentoxifylline-Tocophérol-Clodronate

AAI : Artère alvéolaire inférieure

IRM : Image par résonance magnétique

ORL : Oto-rhino-laryngologie

NAI : Nerf alvéolaire inférieur

OHB : Oxygénothérapie hyperbare

Introduction :

L'ostéoradionécrose (ORN) est une des complications de la radiothérapie qui est l'un des traitements pour soigner le cancer. Dans la sphère ORL, les cancers les plus fréquents sont ceux du larynx, de l'hypopharynx, de l'oropharynx et de la cavité buccale. On dénombre plus de 15 000 cancers des voies aérodigestives supérieures (VADS) en France en 2017.

Le traitement par radiothérapie de ces cancers projette des rayonnements ionisants pour traiter la tumeur. L'os alentour est impacté par cette irradiation et peut déclencher de façon spontanée ou non une ORN.

Nous verrons que l'incidence des ostéoradionécroses reste faible grâce à la prévention effectuée.

Cependant, son apparition a un impact important sur la qualité de vie du patient et peut aller jusqu'à entraîner sa mort.

Depuis sa première description en 1922 par Régaud, les traitements se sont succédés sans jamais obtenir une efficacité démontrée, ni un consensus par la communauté scientifique. De plus, ses mécanismes physiopathologiques ont longtemps été méconnus.

C'est pourquoi nous allons effectuer au cours de ce travail une revue de la littérature actualisée afin d'exposer les connaissances acquises sur cette complication et les moyens mises en œuvre par les praticiens qui découlent de ces mécanismes physiopathologiques.

I. L'ostéoradionécrose

1. Définition :

Le terme "ostéoradionécrose" est difficile à définir car chaque auteur ayant traité ce sujet a essayé d'en établir les contours.

Le premier fut Régaud en 1922. Fondateur de l'institut Curie, il était un pionnier de la radiologie et de la radiothérapie(1).

Quelques années plus tard en 1926, Ewings évoque l'ORN comme une "ostéite d'irradiation" ce qui sous-tend une infection à cette nécrose(2).

En 1983, Marx définit l'ORN comme une zone d'exposition osseuse de plus d'1 cm dans un champ d'irradiation ne répondant pas aux traitements proposés depuis six mois(3).

En 1987, Epstein définit l'ORN comme une « ulcération ou nécrose de la muqueuse avec dénudation osseuse de plus de 3 mois », modifiant ainsi le critère de durée dans le temps(4).

Aujourd'hui la définition la plus utilisée de l'ORN est "une zone d'os irradiée, nécrosée et exposée ne cicatrisant pas depuis 3 à 6 mois, en l'absence de récurrence tumorale".

En 2000, Storey a ajouté une composante radiologique en définissant l'ORN comme "étant la présence de signes radiologiques de nécrose osseuse au sein d'un champ d'irradiation, une récurrence tumorale ayant été écartée". Il explique l'importance du diagnostic précoce de celle-ci(5).

2. Facteurs de risque

A l'inverse des facteurs physiopathologiques qui sont encore controversés aujourd'hui, les facteurs de risque d'ORN sont assez bien identifiés par les nombreuses études que l'on trouve dans la littérature. On peut les classer en 3 groupes : les facteurs de risque liés à la tumeur, liés à la radiothérapie et inhérents au patient.

a. Facteurs de risque tumeur dépendant

On connaît plusieurs éléments concernant la tumeur qui peuvent être considérés comme facteurs de risque d'une ORN.

En premier lieu, la localisation de la lésion initiale est à prendre en compte. Effectivement, la proximité de la tumeur avec les arcades dentaires favorise l'apparition d'ORN, et plus particulièrement au niveau mandibulaire car il s'agit d'un os compact et dense et donc, de ce fait, très radiosensible.

On peut citer par ordre décroissant "de risque d'ORN" :

Langue > plancher lingual > mur alvéolaire > amygdale > voile du palais > palais dur > larynx > lèvres > glandes salivaires(6)(7).

L'ORN peut survenir aussi bien à la mandibule qu'au maxillaire. Cependant, on constate une incidence de 20 à 30 fois supérieure à la mandibule. En effet, la vascularisation de la mandibule est en majorité endostée grâce à l'artère alvéolaire inférieure et très peu périostée. L'angle mandibulaire, la zone retro-molaire ainsi que la branche horizontale bénéficient donc d'une vascularisation uniquement par l'artère alvéolaire inférieure(AAI) (à l'inverse de la symphyse qui a une vascularisation également périostée) ce qui provoque une sensibilité importante au niveau de ces zones(8).

Les études démontrent un risque accru d'ORN en cas d'envahissement tumoral prononcé avec atteinte de l'artère alvéolaire inférieure.

La chirurgie, en particulier mandibulaire, est un facteur de risque d'ORN car elle induit, d'une part, un déperiostage, diminuant à la fois la vascularisation de la mandibule et des tissus mous adjacents(9). D'autre part, elle retarde également la cicatrisation osseuse.

b. Facteurs de risque causés par la radiothérapie

La radiothérapie est une méthode de traitement fondée sur l'utilisation de rayonnements ionisants. La dose absorbée représente la quantité d'énergie absorbée par unité de matière et se mesure en gray (Gy).

Elle est un des traitements de choix pour traiter les lésions tumorales de la sphère ORL.

On sait, grâce à une étude rétrospective de 2007 incluant 82 patients (10), que le risque de développer une ORN est très supérieur si la dose reçue est supérieur à 66 Gy. C'est la raison pour laquelle des mesures prophylactiques doivent être entreprises une fois passée cette limite. Bedwinek n'a pas constaté d'ORN spontané en dessous de 60 Gy alors qu'au-dessus de 70 Gy il en a constaté 9%(11).

Aussi, au-delà de la dose totale, Tsai a démontré en 2012 lors d'une étude rétrospective sur 402 patients que le risque d'ORN dépendait de la relation dose et du volume mandibulaire irradié(12). En effet, le risque d'ORN est identique entre une irradiation supérieure ou égale à 70 Gy/cm³ de mandibule versus une dose supérieure ou égale à 65 Gy pour un volume équivalent à un tiers de la mandibule, versus une dose de 50 Gy pour la mandibule complète.

Cette dose totale délivrée est généralement fractionnée en plusieurs séances quotidiennes avec une émission qui est habituellement de 2 Gy. Withers a montré que l'hypofractionnement (c'est à dire l'utilisation de doses supérieurs à 2 Gy) augmentait

considérablement le risque d'ORN(13). L'hyperfractionnement, malgré que les doses délivrées soient moins importantes, doit respecter un temps de réparation cellulaire, à savoir 6h. Dans le cas contraire, il est également un facteur de risque d'ORN(14)(15).

Aussi, on a mis en évidence que les associations thérapeutiques étaient des facteurs de risque. En effet, la curiethérapie, qui consiste à implanter une source radioactive sur la tumeur via des récepteurs qu'elle porte sur ses cellules, n'augmente pas les risques d'ORN.(16) En revanche, l'association de la curiethérapie avec les radiations externes est un facteur de risque d'ORN.(17)

Concernant l'utilisation de la chimiothérapie en association avec les radiations externes, Van Den Broek a démontré en 2006 qu'elle pouvait être un facteur de risque(18) (même si Glanzmann en 1995 suggérait le contraire)(6).

c. Facteurs de risque inhérents au patient

Enfin, l'état de santé bucco-dentaire du patient lui-même peut être un facteur de risque si on lui délivre des rayonnements ionisants.

En effet, si des avulsions doivent avoir lieu avant une séance de radiothérapie, celles-ci doivent avoir lieu au moins 21 jours avant afin d'avoir une cicatrisation muqueuse complète(19). Ces dernières sont, sur un patient irradié, les principales causes d'ORN(20). C'est la raison pour laquelle il est recommandé de procéder à des avulsions atraumatiques afin de limiter ce risque.

Aussi, l'hygiène bucco-dentaire insuffisante et les maladies parodontales sont autant de facteurs favorisant l'apparition d'une ORN car ils impliquent des soins conservateurs voire des extractions dentaires qui, comme nous l'avons vu précédemment, sont les principaux facteurs de risque(21)(22)(23). On note également que les patients, qui ont

une mauvaise hygiène bucco-dentaire, ont trois fois plus de risques de ne jamais guérir de leur ORN acquise(24).

Les patients atteints d'une lésion tumorale dans la sphère ORL peuvent subir une perte de poids pour différentes raisons comme le traitement, la maladie ou tout simplement en raison d'extractions prophylactiques sans traitement prothétique ce qui complique la mastication. Cette perte de poids est un facteur de risque(10). En effet, Goldwaser a démontré en 2007 que l'IMC était une mesure protectrice avec 27% d'ORN en moins pour chaque point d'IMC supplémentaire.

Enfin, l'un des facteurs les plus négatifs reste l'intoxication alcoolo-tabagique selon Kluth(25). Pour lui, le caractère irritatif et vasopresseur sur une muqueuse déjà potentiellement hypovascularisée entraîne une augmentation de la survenue d'une ORN. Cette analyse a été confirmée par des études ultérieures démontrant que le tabac augmente de 32% le risque de développer une ORN(12) et l'alcool multiplie ce risque par 3(26).

3. Epidémiologie de l'ostéoradionécrose

Il est difficile de donner une prévalence exacte de la survenue d'ORN pour les patients traités par radiothérapie car, comme nous l'avons vu précédemment, l'utilisation d'une définition stable est récente.

Une méta analyse de 2017 a tenté de réunir toutes les données collectées au travers de différentes études de 1922 à 2014. Selon elle, la prévalence de l'ORN se situe entre 0,4% et 56%. Cependant la grande majorité des études estime une prévalence allant de 5% à 15% d'ORN chez les patients traités par radiothérapie pour un cancer situé dans la tête ou le cou(27).

D'autres études mesurent une prévalence inférieure à 10%(28)(29)(26).

Les hommes sont plus touchés que les femmes avec un ratio de 1,6 (avec cependant une augmentation de la part féminine qui suit l'intoxication alcool-tabagique).

L'âge moyen d'apparition des ORN est de 55 ans (il coïncide avec l'âge moyen de survenue du cancer des voies aéro-digestives supérieures).

Selon Raoul, le délais de survenue de l'ORN après la radiothérapie est de quelques semaines à 30 ans cependant il semblerait que le risque soit présent toute la vie du patient(30). Une étude de 2019 d'Aarup-Kristensen, qui incluent 1224 patients traités par radiothérapie à plus de 60 Gy, a montré que le temps de survenue médian d'une ORN est de 10.8 mois(31).

4. Physiopathologie de l'ostéoradionécrose

Les mécanismes de la physiopathologie sont très importants à comprendre car ils sont la source de toutes les thérapeutiques mises en œuvre depuis 50 ans.

Cependant, la physiopathologie de l'ostéoradionécrose prête encore aujourd'hui à débat.

a. La "théorie des 2I" de Dambrain(32)

Pour cet auteur, l'ostéoradionécrose a pour origine une ischémie et une infection.

Concernant l'infection, il remarque qu'elle n'est présente "qu'au niveau de l'os exposé et pas dans tout le volume osseux". Il n'y a donc pas de surinfection au niveau des zones profondes. Il faut préciser ici que l'ORN n'est pas une ostéite car son évolution n'est pas dépendante de l'extension d'une infection(33).

L'ischémie, c'est à dire une diminution de l'apport sanguin artériel, entraîne une baisse de l'oxygénation des tissus osseux et donc une nécrose.

b. La "théorie des 3H" de Marx(3)

On parle de "théorie des 3H" pour Hypo-cellularité, Hypoxie et Hypovascularisation.

En 1983, Marx publie une étude microbiologique sur des échantillons d'ostéomyélites mandibulaires qui sont des infections osseuses dues à un germe. Il en ressortira que ces échantillons ne présentaient qu'une infection superficielle et que l'on n'observait pas d'infection intra-osseuse.

Sa conclusion est donc que l'infection ne peut pas jouer un rôle dans l'évolution de l'ORN mais qu'elle peut être une cause de cette lésion.

Marx découvre aussi que les lésions histologiques sont secondaires aux effets indirects des radicaux libres sur les séquences nucléotidiques.

Il met en évidence l'hypovascularisation des tissus irradiés grâce à leur plus faible teneur en oxygène que celle mesurée dans les tissus sains. Cette hypovascularisation s'aggraverait dans le temps, ce qui diminuerait les capacités de cicatrisation. Le tissu irradié serait donc de plus en plus fibreux et hypovascularisé.

Ce postulat a guidé l'utilisation de l'oxygénothérapie hyperbare les années suivantes.

Une actualisation est faite de ses découvertes en 1987(19). Marx répertorie les six processus histologiques présents dans les sujets d'ORN : hypovascularisation, hypo-cellularité, hyperhémie, inflammation, thrombose et fibrose.

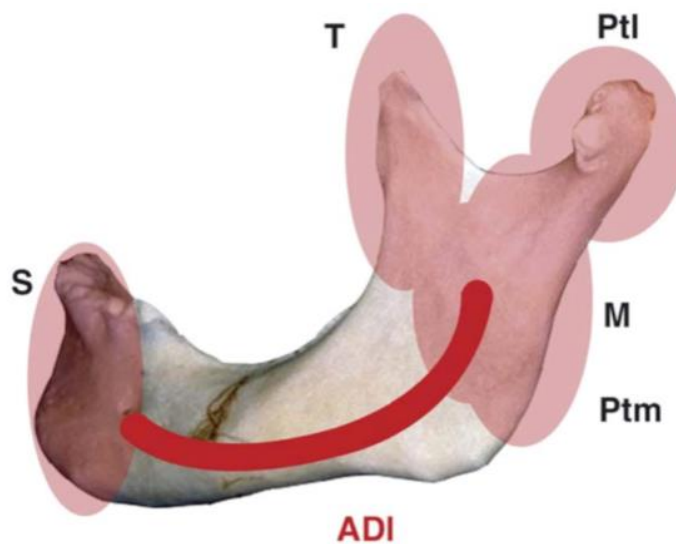
Ces constatations nous mènent à la prochaine théorie physiopathologique qui a tenté d'expliquer les raisons de cette hypovascularisation et aussi pourquoi l'ORN survient 20 à 30 fois plus à la mandibule qu'au maxillaire.(30)

c. La théorie sur l'atteinte vasculaire de la mandibule de Bras(34)

En 1990, Bras a mené une étude visant à expliquer la vascularisation mandibulaire. Grâce à des injections sélectives, il a pu faire 2 conclusions :

- L'angle mandibulaire ainsi que la majorité de la branche horizontale sont vascularisés par l'artère alvéolaire inférieure.
- La médullaire et une partie de la corticale de la symphyse sont vascularisées par l'artère alvéolaire inférieure, le périoste étant alimenté par l'artère faciale.

Son postulat est que l'irradiation induit une oblitération de l'AAI (athéro-sclérose) conduisant à une nécrose ischémique de la branche montante de la mandibule et des régions angulaires au niveau de la zone rétromolaire (le périoste ne suffisant pas à vasculariser convenablement ces zones). Aussi, le périoste de la symphyse est vascularisé par l'artère faciale et possède des attaches musculaires ce qui diminue le risque d'hypovascularisation dans ces zones.



ADI : artère alvéolaire inférieure ; S : Symphyse mentonnière ; Ptm : Ptérygoïdien mésial ; M : masséter ; Ptl : Ptérygoïdien latéral.

Figure 1 : Héli-mandibule de Bras(34).

Cette théorie peut expliquer le fait que l'ORN mandibulaire représente plus de 95% des ORN de la sphère ORL (9) et que celle-ci se manifeste en majorité au niveau angulaire et de la branche horizontale de la mandibule(8).

Delanian dans son étude de 2004 tentera ensuite d'expliquer l'apparition d'une fibrose en regard de l'ORN mandibulaire.

d. La théorie de la "fibrose radio-induite" de Delanian(35)

Cette théorie de Delanian et Defaix éclaircira l'hypocellurité décrite par Marx 20 ans plus tôt.

Selon leur hypothèse, les conséquences de l'irradiation de l'os, associées à un mécanisme de réparation, provoque la création d'un tissu cicatriciel. Les ostéoblastes et les ostéoclastes (cellules participant au remodelage osseux) étant affaiblies, les fibroblastes s'insèrent sans possibilité de calcification de la trame fibreuse ce qui entraîne une fibrose du tissu osseux.

Delanian décrit 3 phases dans le processus fibrotique :

- Pré-fibreuse : les cellules endothéliales présentent une réponse inflammatoire accrue.
- Constitutive : une activité fibroblastique anormale prédomine et la matrice extra-cellulaire devient désorganisée.
- Fibro-atrophique : le remodelage des tissus aboutit à des tissus cicatrisés fragiles ; il existe alors un risque accru de réactivation d'un processus inflammatoire lors

d'un traumatisme quelconque ou d'une infection, ce qui peut se traduire par une nécrose.

L'évolution vers l'ORN se déclencherait à la suite d'un mécanisme de fibro-atrophie radio-induite, incluant la formation de radicaux libres, une dysfonction endothéliale, une inflammation, une thrombose micro-vasculaire, une fibrose, un remodelage et enfin une nécrose de l'os et des tissus environnants.

En effet, les rayonnements ionisants de la radiothérapie interagissent avec le tissu osseux, entraînant la création de radicaux oxygénés et donc l'initiation du foyer inflammatoire. Au cours de cette réaction inflammatoire, les polynucléaires et macrophages entrent en contact avec les produits de dégradation du collagène et sont alors stimulés, exprimant ainsi d'autres séries de radicaux libres.

Ce mécanisme est donc auto-entretenu par déséquilibre homéostatique. La sécrétion de produits anormaux de la matrice extra-cellulaire et une capacité réduite de les dégrader dans un contexte d'hypovascularisation provoquent un aspect histologique fibrosique. La transformation en myofibroblaste devient irréversible.

Les cellules n'ont plus leur capacité à réagir aux agressions ce qui aboutit à la phase fibroatrophique ou un traumatisme peut amener à une nécrose cellulaire.

Cette théorie de la "fibrose radio-induite" à amener Delanian sur la piste du traitement par le protocole PENTOCLO qui contient une association thérapeutique anti-fibrosante, antioxydante et antiostéoclastique.

Les dernières études en biologie cellulaire et moléculaire soutiennent cette théorie.

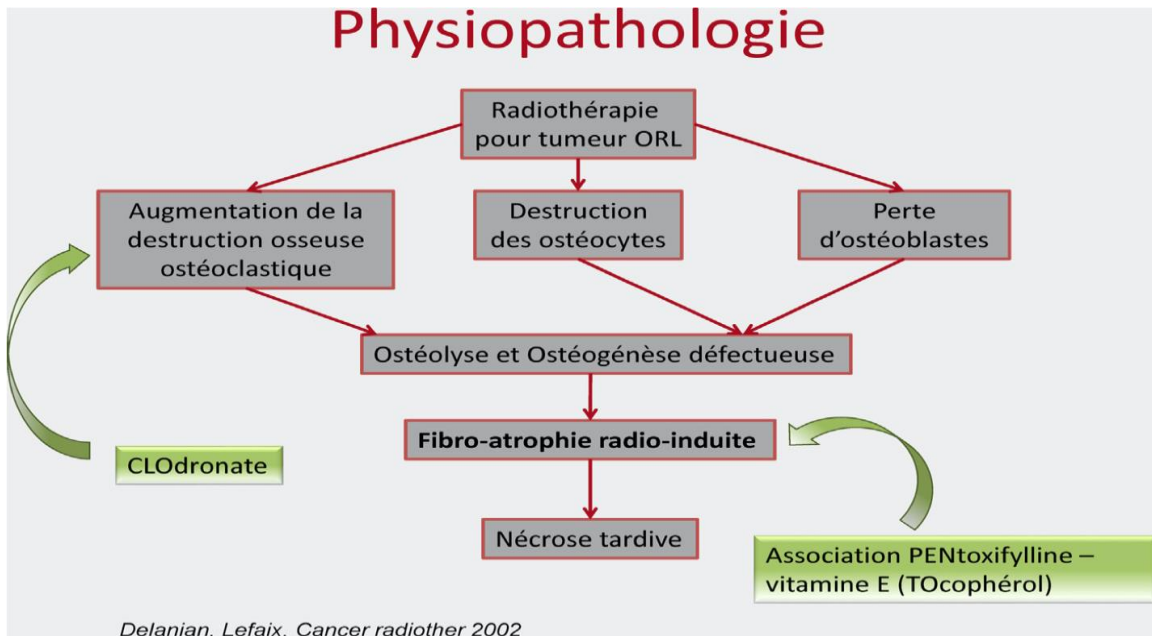


Figure 2 : Schéma de la théorie de « la fibrose radio-induite » de Delanian (35).

5. Diagnostic de l'ostéoradionécrose

Le diagnostic précoce de l'ORN est absolument primordial pour une prise en charge efficace. Nous allons voir les éléments cliniques, radiologiques et histologiques qui la caractérise.

a. Diagnostic clinique

Chez les patients ayant été traité d'un cancer de la sphère ORL par radiothérapie, il faut systématiquement rechercher l'ostéoradionécrose à l'examen clinique.

En effet, même si la douleur est généralement le premier symptôme, l'ORN n'est pas toujours symptomatique et peut commencer à évoluer des années après la délivrance de rayonnements ionisants. Raoul suggère même que l'ORN peut potentiellement se déclarer toute la vie du patient.(30)

Les symptômes que l'on retrouve à l'examen clinique sont :

- Une ulcération ou nécrose de la muqueuse
- Une exposition osseuse
- Une surinfection locale
- Une douleur
- Un trismus
- Une dyesthésie (en cas d'atteinte du nerf alvéolaire inférieur)(36)

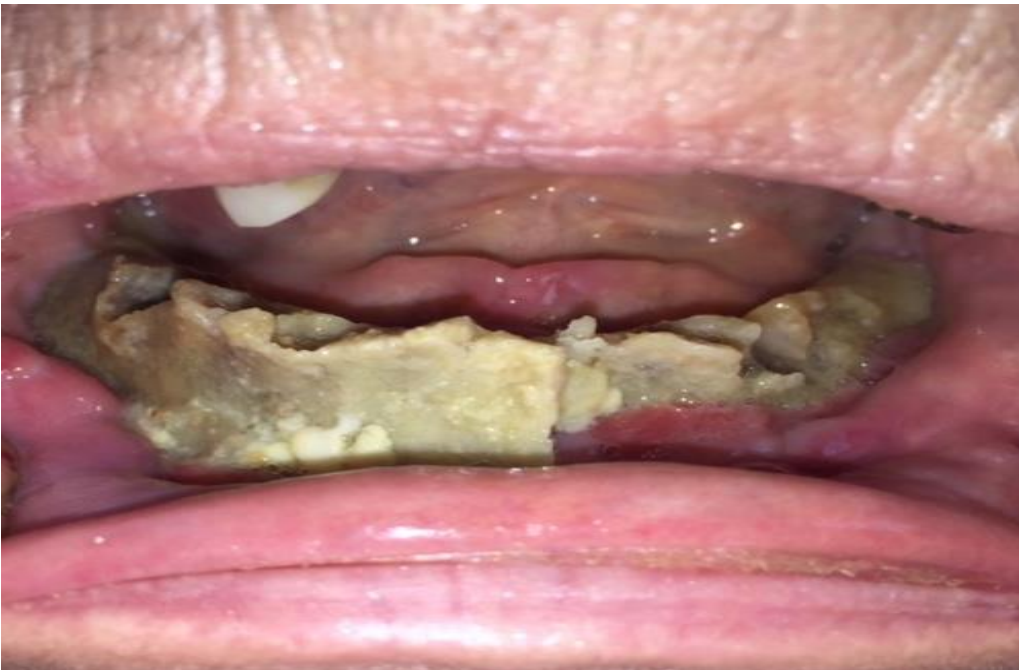

Figure 3 : Photographie d'une ORN mandibulaire de grande étendue prise au centre hospitalier de Périgueux.

b. Diagnostic radiologique

Sur le plan radiologique, les anomalies caractéristiques de l'ORN sont retardées par rapport à l'apparition des signes cliniques. En effet, l'os doit parvenir à une déminéralisation d'au moins 30 à 50% pour être visible radiologiquement.

Aujourd'hui, l'examen radiologique de référence est l'orthodontométrie (3D) car il permet une analyse précise des structures osseuses mais également des tissus mous avec par exemple la mise en évidence de fistules.(37)

Store précise que l'imagerie par résonance magnétique (IRM) ne semble pas apporter d'éléments supplémentaires à l'imagerie 3D.(5)

La scintigraphie osseuse possède une sensibilité élevée (jusqu'à 100%) mais une spécificité faible (57%) ce qui ne lui permet pas de distinguer une ORN d'une ostéite ou d'une lésion tumorale.(38)

Au visionnage des examens radiographiques, (qu'ils soient panoramique, rétro-alvéolaire ou 3D) on peut observer :

- Une faible densité osseuse
- Des fractures corticales
- Des séquestres osseux
- Différentes formes d'ostéolyse

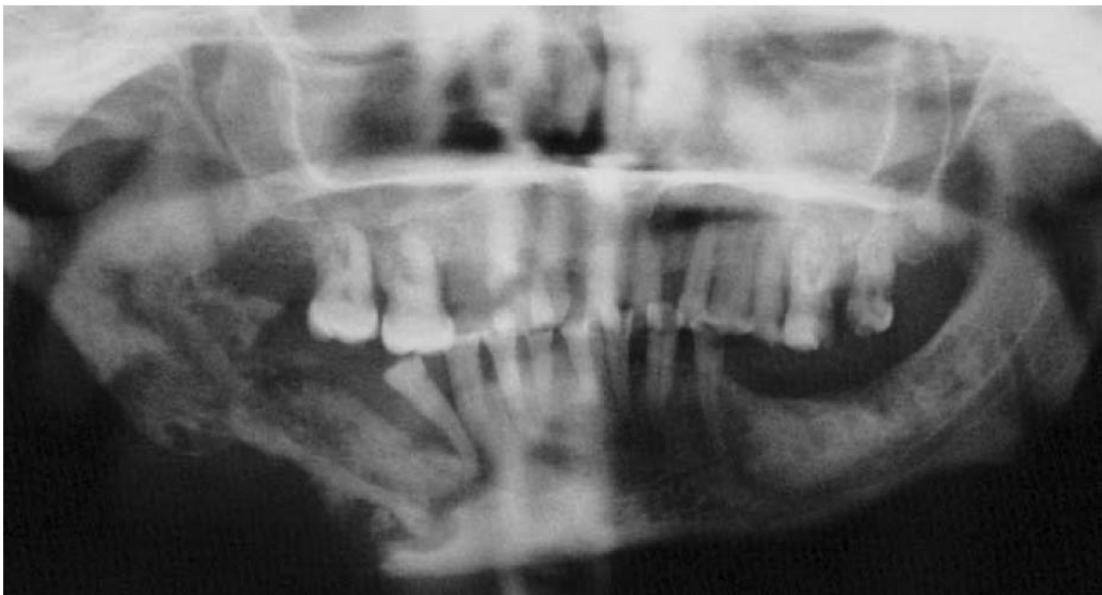

Figure 4 : Radiographie panoramique d'une ORN mandibulaire(30).

c. Diagnostic histologique

Concernant le diagnostic histologique, la biopsie ne doit pas être réalisée systématiquement au risque de créer un traumatisme supplémentaire des muqueuses et d'aggraver l'ORN. L'indication principale de la biopsie reste la présence d'un bourgeonnement des berges de la lésion.

Pour Raoul, à l'examen histologique "on observe une activité ostéoclastique avec élargissement des canaux haversiens dans la corticale. L'os compact s'amincit. La graisse des espaces médullaires est le siège d'une fine fibrose." (30)

L'importance de cet examen histologique tient surtout au diagnostic de toute récurrence tumorale.(39)

6. Classification de l'ostéoradionécrose

Concernant les classifications de l'ostéoradionécrose que l'on trouve dans la littérature, nous ne pourrions pas toutes les répertorier de façon exhaustive tant elles sont nombreuses et variées. En revanche, nous verrons les 5 classifications les plus reprises et utilisées pour décrire les stades cliniques de cette complication.

a. Classification d'Epstein (1987)(4)

Cette classification se base sur l'état d'évolution de l'ORN:

- Stade 1 : ostéoradionécrose résolue ou cicatrisée.
- Stade 2 : ostéoradionécrose persistante et chronique mais non agressive.
- Stade 3 : ostéoradionécrose active et évolutive.

b. Classification de Marx et Myers (1983)(40)

Dans cette classification, très reprise par les auteurs traitant du sujet de l'ORN, Marx et Myers incorporent les traitements indiqués en fonction des stades et des degrés de nécrose.

- Stade 1 : Exposition osseuse inférieure à 2mm sur une zone irradiée depuis plus de 6 mois.

Le traitement recommandé à ce stade est une antibiothérapie ainsi que 40 séances d'oxygénothérapie hyperbare.

- Stade 2 : Exposition osseuse supérieure à 2mm ou patients ne répondant pas au traitement du stade 1.

Ici, Marx et Myers recommandent un débridement, curetage et séquestromie ainsi que 10 séances d'oxygénothérapie hyperbare supplémentaires.

- Stade 3 : Patients souffrant d'une fracture pathologique, d'un orostome, d'une atteinte du bord basilaire de la mandibule, ou d'une fistule ou les patients ne guérissant pas du stade 2.

On recommande ici une résection des tissus non-viables ainsi que 10 séances supplémentaires d'oxygénothérapie hyperbare.

- Stade 3R : Patients issus du stade 3 ou ayant reçu une résection primaire carcinologique suivie d'une irradiation.

C'est une étape de reconstruction osseuse que l'on peut envisager après 2 semaines de cicatrisation suivant la résection osseuse.

c. Classification de Store (2000)(5)

Store classe l'ORN en fonction de l'exposition osseuse et introduit un stade 0 qui est un état latent d'ORN afin de permettre un dépistage et un curetage plus précoce :

- Stade 0 : Ulcération muqueuse seule.
- Stade 1 : Lyse osseuse radiologique sans atteinte muqueuse.
- Stade 2 : Lyse osseuse radiologique associée à une dénudation muqueuse buccale.
- Stade 3 : Exposition intrabuccale d'os cliniquement nécrotique, accompagnée d'une fistule cutanée et d'une infection.

d. Classification de Notani (2003)(16)

Dans sa classification de 2003, Notani classe les ostéoradionécroses en fonction de l'étendue anatomique de la lésion.

- Stade 1 : ORN en regard de l'os alvéolaire.
- Stade 2 : ORN comprise dans l'os alvéolaire mais au-delà du nerf alvéolaire inférieur (NAI).
- Stade 3 : ORN étendue au-delà du canal du NAI et/ou fistule oro-cutanée et/ou fracture pathologique.

e. Classification de Lyons (2014)(41)

Cette classification de Lyons repose sur la théorie physiopathologique de la "fibrose radio-induite" de Delanian :

- Stade 1 : Moins de 2,5 cm d'os exposé. Le traitement est médical (PENTOCLO)
- Stade 2 : Plus de 2,5 cm d'os exposé avec une fracture et/ou une implication du NAI. Le traitement est médical, sauf en cas d'infection ou de séquestre osseux.

- Stade 3 : Plus de 2,5cm d'os exposé sans amélioration avec le médicament. Le traitement indiqué est le débridement de l'os nécrosé ou du séquestre avec un lambeau pédiculé local.
- Stade 4 : Plus de 2,5 cm d'os exposé avec une fracture impliquant le NAI ou/et une fistule oro-cutané. Dans ce cas, il est recommandé de commencer un traitement de reconstruction par lambeau libre.

Nous avons vu les classifications les plus utilisées par les auteurs traitant de notre sujet mais aucune ne fait actuellement référence.

II. Moyens préventifs et curatifs contre l'ostéoradionécrose

Nous allons voir, selon les dernières données de la littérature, comment prévenir l'apparition des ostéoradionécroses puis comment les traiter une fois leur apparition survenue.

1. Mesures prophylactiques

Les mesures prophylactiques concernent toutes les actions visant à empêcher la survenue de l'ORN mais également de toutes les complications induites par la radiothérapie.

a. Mesures pré-radiothérapies

Les patients qui vont recevoir une radiothérapie pour traiter un cancer des voies aérodigestives supérieures (VADS) doivent faire un bilan dentaire complet en amont, ce qui implique un examen clinique approfondi et la prise de clichés radiologiques (examen panoramique et rétro-alvéolaire). Ce bilan s'accompagnera d'une éducation à l'hygiène bucco-dentaire afin d'empêcher l'apparition d'éventuelles infections(42).

Le chirurgien-dentiste aura pour rôle de chercher et de détruire tous les foyers infectieux dans le champ d'irradiation dont la dose est supérieure à 50 Gy, notamment des dents considérées comme à risque de favoriser une ORN. Les avulsions nécessaires pour l'élimination de ces foyers infectieux devront être réalisés 3 semaines avant la date de la première séance de radiothérapie afin que puisse se faire une cicatrisation muqueuse complète(43).

La Société Française de Chirurgie Orale liste les situations qui nécessitent une avulsion.

On trouve :

- les dents cariées non restaurables
- les dents nécrosées avec ou sans lésions apicales
- les dents avec une atteintes parodontales entraînant une mobilité de stade 2 ou plus
- les dents provoquant un traumatisme muqueux
- les 3èmes molaires en désinclusion ou avec des antécédents de péri coronarite.

En 2018, ont été ajoutés d'autres atteintes qui nécessitent l'extraction dentaire(44) :

- lésions carieuses avec atteinte de la chambre pulpaire
- poche parodontale supérieure à 5 mm
- lésion inter-radiculaire de classe 2 ou plus

Toutes les avulsions doivent être pratiquées de la manière la plus atraumatique possible.

Enfin, il ne faudra pas négliger de faire un détartrage complet, un contrôle de toutes les prothèses dentaires pour vérifier qu'elles ne sont pas iatrogènes (faire cesser l'irritation muqueuse le cas échéant). Le patient devra éviter toute intoxication alcool-tabagique lors du traitement car c'est une conduite à risque qu'il faut proscrire.(31)

b. Mesures post-radiothérapies

Les séances de radiothérapie terminées, Il faut rappeler au patient toutes les mesures d'hygiènes bucco-dentaires.

Aussi, pour éviter une porte d'entrée infectieuse dentaire pouvant être à l'origine d'une ORN, il faut mettre en place une prophylaxie fluorée. En effet, les rayonnements ionisants, en atteignant les glandes salivaires, provoquent une hyposialie(45). La salive ne joue plus son rôle de régulateur de Ph au sein de la cavité buccale et son absence peut aussi entraîner une accumulation de plaque dentaire. Pour cette raison, on réalisera des empreintes pour que le prothésiste nous transmette des gouttières. Le patient devra appliquer du gel fluoré à 2000 ppm à l'aide de ces gouttières 5 minutes par jour, à partir de la fin de la radiothérapie et jusqu'à la fin de sa vie.



Figure 5 : Gouttière de fluoration.

La prescription de substitut salivaire pourra être faite pour contrer la xérostomie mais leur efficacité reste limitée(46).

Une consultation bucco-dentaire doit être réalisée tous les 6 mois minimum avec un contrôle radiographique tous les ans.

Une maintenance parodontale doit être réalisée. En effet, on a démontré que le risque d'ORN augmente énormément lorsqu'un patient présente des poches parodontales supérieures à 5 mm et une alvéolyse supérieure à 60%(47).

Les avulsions potentiellement nécessaires seront pratiquées sous antibioprophylaxie et antibiothérapie à large spectre. Elles doivent être retardées de 6 mois après la fin de la radiothérapie(9). L'antibiothérapie commencera 48h avant l'avulsion et continuera jusqu'à la cicatrisation muqueuse complète. Dès lors qu'il existe des lésions d'allures infectieuses sur la zone irradiée, il faut recourir à une antibiothérapie. La molécule de choix est l'amoxicilline combinée à l'acide clavulanique selon une posologie de 1g 3fois par jour jusqu'à la disparition des symptômes. En cas d'allergie, on utilisera la clindamycine avec 6mg 3 fois par jour(48). Cependant, l'antibiothérapie au long cours est inefficace pour traiter l'ORN(49).

Lors de l'acte d'avulsion, l'utilisation d'un anesthésique local sans vasoconstricteur est recommandée(50). La diminution du risque d'ORN dépend de l'intervention réalisée : elle doit être atraumatique suivie d'une régularisation des crêtes alvéolaires avec un curetage alvéolaire. Un pansement hémostatique maintenu par des sutures étanches doit être mis en place(4).

Bennett en 2012 recommandait d'utiliser l'oxygénothérapie hyperbare en prévention lors d'avulsion dentaire en zone irradiée en cas de présence d'ORN déjà existante(51). Cependant, Shaw en 2019 a mené une étude randomisée sur 144 patients qui a conclu qu'il est inutile d'utiliser l'oxygénothérapie pour prévenir une avulsion et contredit donc l'étude de Bennett(52).

Cependant, le traitement endodontique sous antibioprophylaxie et le soin le plus conservateur doivent toujours être privilégiés sur l'avulsion de l'organe dentaire(53).

Si des réhabilitations prothétiques sont nécessaires c'est le moment de les réaliser mais en veillant soigneusement à ne pas traumatiser les muqueuses.

Comme nous l'avons vu, l'apparition de l'ORN peut se faire tout au long de la vie du patient ce qui implique une attention et un suivi particuliers.

2. La thérapie par ultrason basse-intensité

L'utilisation de l'ultrason pour prévenir et atténuer les effets de l'ostéoradionécrose dans la sphère ORL reste assez marginale. Cependant, elle a été décrite par certains auteurs qui lui ont trouvé un réel intérêt pour traiter cette complication.

C'est Harris qui s'est le premier intéressé à cette technique. En effet, il s'est appuyé sur les travaux de Dyson(54)(55) qui utilise l'ultrason pour promouvoir la néovascularisation et la néocellularité au sein de tissus ischémiques(56).

Son protocole consiste à appliquer en regard de la lésion une fréquence de 3 MHz de faibles intensités ce qui augmente la profondeur de pénétration et ne produit pas de chaleur ou de dommages intravasculaires. Le but reste de stimuler l'angiogenèse.

Les résultats de Harris ont été très encourageants car il note que sur 21 patients, 10 ont pu éviter la chirurgie grâce à des séances quotidiennes de 10 minutes d'ultrason sur une durée variable. Ce traitement représente pour lui une avancée majeure car il est conservateur et évite l'apparition de nouvelles lésions sur un terrain irradié. Pour lui, la

présence d'un carcinome doit être une contre-indication à l'utilisation de cette technique(57).

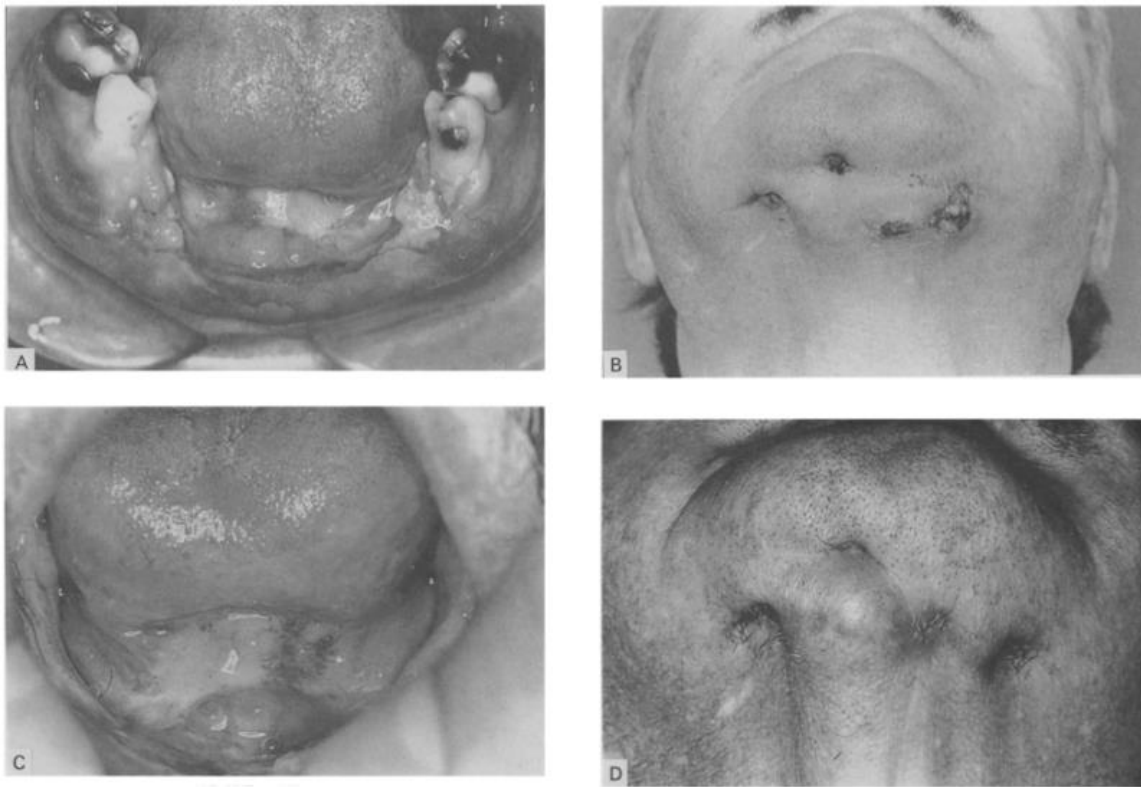


Figure 6 : Photographies de lésions ostéoradionécrotiques avant et après le traitement par ultrason.(46).

Cependant, nous pouvons discuter de la réelle efficacité de cette étude car elle comporte de nombreux biais. Le plus important étant que les patients guéris ont pour la plupart reçu un autre traitement que celui de l'ultrason.

Une étude plus récente a montré que l'ultrason basse intensité ne pouvait pas prévenir l'apparition de l'ORN mais qu'il pouvait diminuer ses symptômes(58).

Aussi, Wu a démontré en 2013 que l'ultrason basse intensité, chez l'animal, accélérât la guérison du tissu osseux autour d'un implant sur un terrain d'ostéoradionécrose de la mandibule(59).

Ce traitement conservateur semble très prometteur pour la guérison et la cicatrisation du tissu osseux sur terrain irradié mais il nécessite des études avec un plus haut niveau de preuve pour être utilisé en traitement de routine.

3. Oxygénothérapie hyperbare (OHB)

L'OHB est l'utilisation médicale de l'oxygène à une pression supérieure à la pression atmosphérique. L'équipement nécessaire comporte un caisson hyperbare, qui peut être constitué de parois rigides ou flexibles, et un moyen de distribution d'oxygène. Elle permet d'augmenter la quantité d'oxygène délivrée aux tissus.

Les concentrations d'oxygène dissout dans le sang atteignent 7%, c'est à dire 20 fois plus que dans les conditions habituelles(60).

Ce traitement est proposé par Mainous pour la première fois en 1973 comme traitement adjuvant des nécroses radio-induites(61). Marx a repris ce traitement (en l'association avec l'antibiothérapie et la chirurgie conservatrice) pour contrebalancer l'hypovascularisation décrite dans sa théorie physiopathologique des 3H(3). Le but étant de réparer le processus d'ostéogenèse. Il a longtemps été le traitement de référence pour prévenir et traiter les ostéoradionécroses.

Aujourd'hui, l'OHB à visée curative est très discutée.

Pour certains, cette thérapie apporte une meilleure qualité de vie et réduit certaines séquelles de la radiothérapie comme la xérostomie(62)(63).

A l'inverse, d'autres études suggèrent que ses effets sont inexistant(64). Il n'y a pas de différence dans la survenue de complications entre une population irradiée sur un terrain d'ostéoradionécrose et traitée conjointement par l'OHB et la chirurgie reconstructrice et une population traitée uniquement par chirurgie reconstructrice(65). Aussi, en 2004, une étude rétrospective randomisée en double aveugle incluant 12 hôpitaux français a conclu qu'il n'y avait pas de bénéfice à utiliser l'OHB pour traiter l'ostéoradionécrose(66).

De plus, c'est une thérapie qui a un cout très élevé. Il a été relevé que certains patients souffraient de claustrophobie. L'observance de ce traitement est faible(67).

Aussi, il y a de nombreuses complications à l'OHB(67) comme :

- pneumothorax
- collapse des alvéoles pulmonaires et œdème
- névrite optique
- exarcébaton aiguë aux infections virales
- embolie gazeuse artérielle

En prévention d'avulsions dentaires en zone irradiée ou adjuvante à un traitement chirurgical d'une lésion ostéoradionécrotique, l'utilisation de l'OHB reste également très controversée(51)(52).

4. Chirurgies curatives

Les techniques chirurgicales sont prépondérantes dans le traitement de l'ORN.

En fonction de l'importance de la lésion, de la réponse au traitement médical et de l'état du patient, ces chirurgies peuvent être conservatrices ou reconstructrices.

a. Chirurgie conservatrice

En présence d'une ORN, il est indiqué de procéder à une chirurgie conservatrice si l'ORN n'est pas étendue et qu'elle n'a pas franchi le nerf alvéolaire inférieur ni atteint le bord basilaire de la mandibule. Également, il doit y avoir une absence de fistule oro-cutanée(46).

Parmi ces chirurgies on trouve la séquestromie, le curetage et la chirurgie non-interruptrice.

La séquestromie et le curetage sélectif consistent à retirer le séquestre. Le séquestre est une partie de l'os mandibulaire nécrosé qui a été rejeté par les tissus sains. Son retrait est nécessaire afin de permettre une cicatrisation secondaire(46). Dans la majorité des cas, il se sépare spontanément.

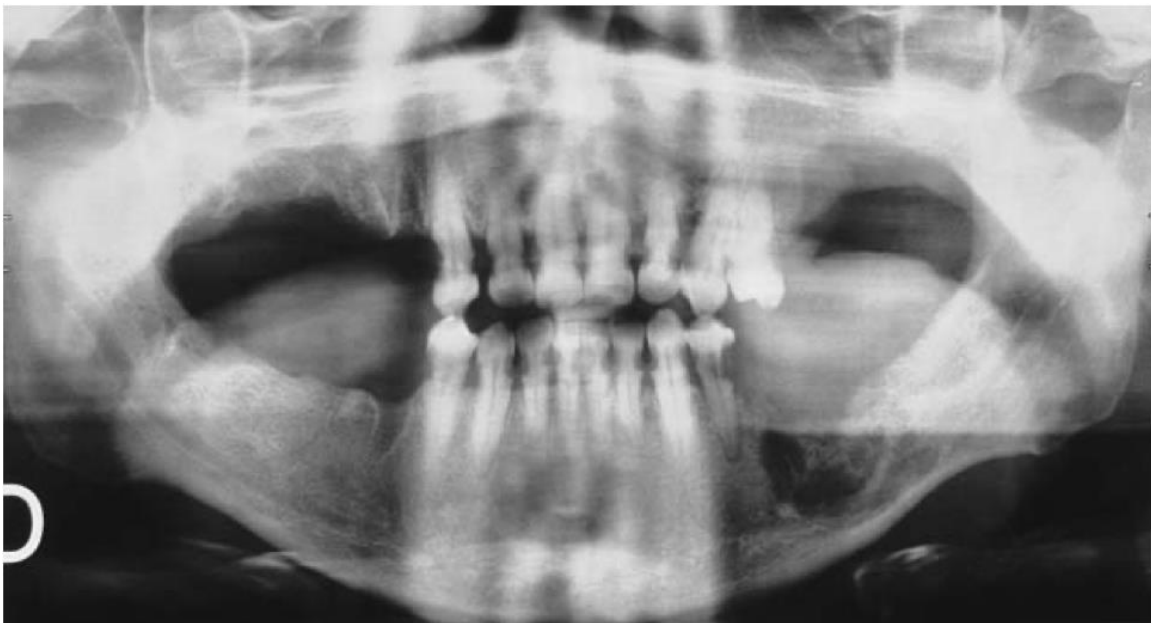


Figure 7 : Radiographie panoramique mettant en évidence un séquestre osseux secteur 3(30).

Le geste chirurgical doit se faire sous antibioprophylaxie et avec une anesthésie sans vasoconstricteur. Il doit être la plus atraumatique possible afin d'éviter l'évolution d'une ORN secondaire. Le site où a été prélevé le séquestre doit être fermé de façon étanche. On trouve environ 40% de guérison complète avec ce type de chirurgie conservatrice associé à une antibiothérapie(68)(9).

Il se peut que le tissu nécrotique ne soit pas complètement retiré de la lésion. On procédera alors à une mandibulectomie non-interruptrice. Cela consiste à fraiser l'os mandibulaire pour qu'il ne reste que de l'os sain hémorragique(69)(70).

Cette mandibulectomie non-interruptrice ne doit pas soustraire de l'os au-delà du nerf alvéolaire inférieur. Et de la même manière que pour la séquestromie, la fermeture des muqueuses doit être étanche et sans tension pour éviter une ouverture des berges par nécrose ou la survenue d'une nouvelle ORN.

Les chirurgies interruptrices concernent, comme les chirurgies reconstructrices, les ostéoradionécroses ayant franchi le canal alvéolaire inférieur ou le bord basilaire. Elles permettent la résection complète du tissu osseux nécrosé. Cette approche chirurgicale peu conservatrice est parfois le seul moyen d'arrêter l'évolution d'une ORN et de minimiser sa récurrence. Elle comprend l'hémi-mandibulectomie en cas d'ORN unilatérale et d'une mandibulectomie quasi-totale lors d'ORN bilatérale. Ces chirurgies peuvent gravement compliquer certaines fonctions comme la déglutition ou la parole(71).

Les dommages esthétiques et fonctionnels sont conséquents, c'est pourquoi la chirurgie reconstructrice immédiate est généralement privilégiée.

b. Chirurgie reconstructrice

On parle de chirurgie reconstructrice car elle s'oppose à la chirurgie de soustraction. Il ne s'agit pas simplement de retirer les tissus nécrotiques, mais bien de reconstruire le tissu osseux ou bien la fonction à partir des tissus sains.

Elle est indiquée après échec des traitements conservateurs de première intention (chirurgie conservatrice associée au protocole PENTOCLO le plus souvent) ou lorsque l'atteinte est de grande étendue avec une lésion du canal alvéolaire inférieur, du bord basilaire et une fracture pathologique(70).

Lors de cette chirurgie reconstructrice, on trouve de 2 types de lambeaux :

- lambeau de recouvrement dit "de couverture"
- lambeau libre (qui peut être osseux ou composite)

Les lambeaux de recouvrement sont utilisés lorsque le risque de fracture mandibulaire est réduit, c'est à dire quand le reste de tissu osseux résiduel sain est suffisant. Ils consistent à rétablir une étanchéité buccale. Ces prélèvements de lambeaux pédiculés peuvent être dans la zone irradiée comme le lambeau naso-génien ou à distance comme le lambeau pédiculé du grand dorsal ou grand pectoral.

Le lambeau libre, quant à lui, est le traitement chirurgical de référence pour restaurer les pertes de substances mandibulaires importantes qui peuvent entraîner un risque de fracture. Il permet l'apport d'un tissu sain vascularisé et non irradié. Par sa composante périostée, il induit une ostéogénèse et une néo-vascularisation(72).

Le site donneur le plus utilisé lors de la réalisation de lambeau libre pour la reconstruction mandibulaire est la fibula.

Les lambeaux libres ont une efficacité réelle avec un taux de défaillance de seulement 9.8%(73).

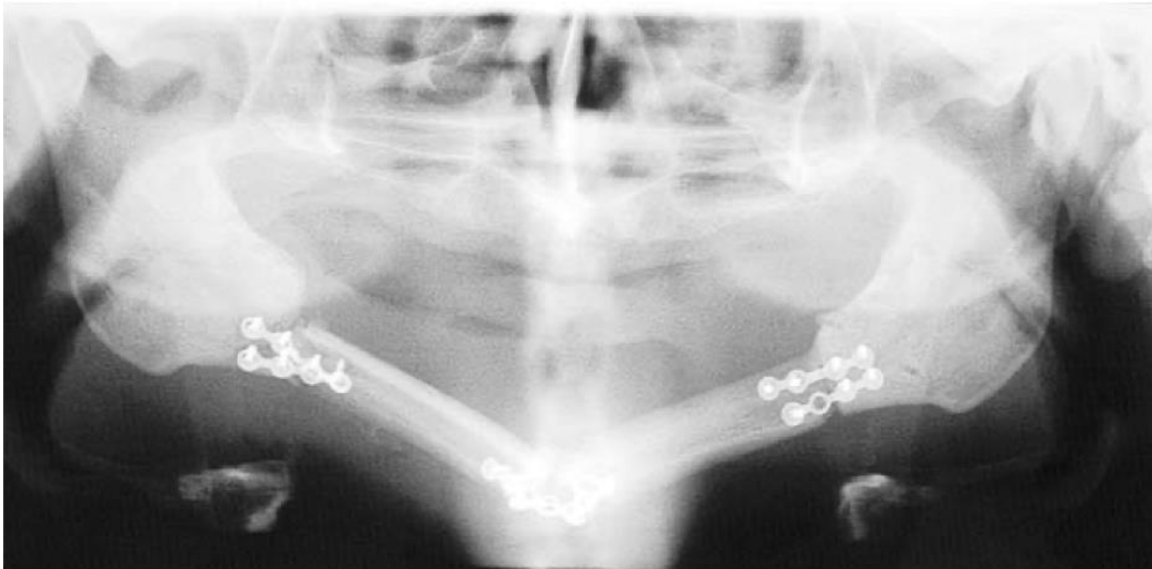


Figure 8 : Reconstruction des deux branches horizontales de la mandibule par lambeau libre de fibula(30).

Cependant, malgré un taux de réussite de plus de 90%, ces chirurgies reconstructrices impliquent des complications et un taux de nécrose supérieur à celle du tissu initial(67). Dziegielewski a montré en 2020 que la survenue de l'ORN, après une reconstruction par lambeau libre sur un terrain irradié à plus de 70 Gy, est de 56%(74). C'est la raison pour laquelle en l'absence de fracture pathologique, de lésions de grandes étendues entraînant un risque de fracture ou de lésions réfractaires au traitement initial(75), on privilégiera toujours le traitement conservateur pour traiter l'ostéoradionécrose(76).

On utilisera notamment l'association médicamenteuse protocolisée par Delanian : le PENTOCLO.

5. Le protocole PENTOCLO

Ce traitement de l'ostéoradionécrose proposé par Delanian a été conçu suivant sa théorie physiopathologique de la fibrose radio-induite. Il ne s'est pas toujours appelé PENTOCLO. Le premier traitement utilisé en 1999 était une combinaison de PENToxifylline et de Tocophérol. Après 6 mois de traitement, on traitait le patient avec un biphosphonate : le CLOdronate(77). C'est plus tard que l'association des 3 molécules sur la même période a été introduite.

a. Protocole par Delanian

Le protocole se divise en 2 phases. La première a pour but de contrôler l'atteinte microbienne, la douleur et l'inflammation alors que la seconde se trouve être l'association médicamenteuse visant à traiter directement l'ORN(78).

Phase 1 :

- 20mg/jour de Prednisone
- 2g/jour d'Amoxicilline-Acide clavulanique
- 1g/jour Ciprofloxacine
- 50mg/jour Fluconazole

Lors de l'étude de Delanian de 2011, cette phase a réduit significativement la purulence et la douleur chez 20% des patients(78).

Ensuite, il y a la phase anti-fibrosante et anti-oxydante.

Phase 2 :

- 2 x 400 mg/jour de Pentoxifylline
- 2 x 500 mg/jour de Tocophérol
- 1600 mg/ jour de Clodronate (5 jours sur 7) à alterner avec 20 mg/jour de prednisone et 2 x 500 mg/jour de Ciprofloxacine (2 jours sur 7)

Ce traitement doit être pris jusqu'à la cicatrisation muqueuse.

b. Mécanismes physiologiques

Chacune des 3 molécules du protocole PENTOCLO ont un mécanisme d'action qui leur est propre.

Pentoxifylline

C'est un dérivé du méthylxantine. Son application initiale était portée contre les atteintes vasculaires avec un épaississement de l'artère et une réduction de la lumière du vaisseau : l'artérite(79).

On lui trouve beaucoup de propriétés comme :

- l'action anti-TNF α
- l'augmentation de la flexibilité des érythrocytes
- la dilatation des vaisseaux sanguins
- l'inhibition des réactions inflammatoires in vivo
- l'inhibition de la prolifération des fibroblastes dermiques
- l'inhibition de la production de la matrice extra cellulaire
- l'augmentation de l'activité de la collagénase(46).

Delanian a inclus cette molécule dans son protocole pour son effet anti-fibrotique et pour l'augmentation de l'apport vasculaire qu'elle apporte. Aussi, son activité TNF α réduit la cascade des cytokines présent lors du processus d'ORN(35).

Tocophérol

Le tocophérol ou vitamine E est une vitamine liposoluble. Sa forme biologiquement la plus active est celle utilisée dans ce protocole : le alpha-tocophérol.

Leur action est essentiellement antioxydante et se porte contre les dérivés réactifs de l'oxygène.

Elle possède d'autres propriétés comme :

- la production d'oxyde nitrique dans les cellules endothéliales.
- la production de superoxyde dans les neutrophiles et macrophages.
- l'inhibition d'agrégation plaquettaire(79).

Selon Chrcanovic(46), on a observé que la vitamine E protégée les membranes cellulaires contre la peroxydation lipidique en dégradant les dérivés réactifs de l'oxygène. Aussi, elle inhibe partiellement TGF- β 1 ainsi que l'expression de gènes impliqués dans le processus fibrotique tels que MMP-1 et le pro-collagène.

Ces interactions ont pour conséquence la réduction de la fibrose.

Clodronate

Le clodronate est un biphosphonate de première génération, non azoté, utilisé contre l'hyperparathyroïdie, l'ostéoporose, le myélome multiple et l'hypocalcémie maligne.

Il inhibe l'action ostéoclastique et donc la résorption osseuse (l'ostéoclaste est une cellule qui participe au remodelage osseux avec l'ostéoblaste en détruisant le tissu osseux)(79). En effet, il réduit le recrutement des ostéoclastes par la moelle osseuse, il inhibe l'activité ostéoclastique à la surface osseuse et il diminue la durée de vie des ostéoclastes.

En diminuant les effets de la résorption osseuse, le clodronate permettrait à l'os de se régénérer de novo suite à l'ostéoradionécrose.

c. Discussion

Les résultats du protocole pour traiter l'ORN sont excellents selon de nombreuses études. En effet, Robart a rapporté une amélioration clinique sur 70% des patients de son étude après une période de 6 mois de traitement(80). Pour Delanian en 2011, tous ses patients ont eu une récupération complète après 9 mois de traitement en moyenne. Il a été rapporté selon une étude de 2019 que le protocole PENTOCLO pouvait même s'avérer efficace pour des cas d'ostéoradionécroses de stade 3 en présence de fistules oro-cutanées et de fractures pathologiques(81).

Néanmoins, il faut pondérer ces résultats car ils souffrent de biais méthodologiques. En effet, ces études ne sont pas des études en double aveugle avec un groupe placebo. Aussi, la majorité des patients ont bénéficié d'une thérapie complémentaire au traitement Pentoclo.

De ce fait, on ne peut pas estimer la part de guérison spontanée ou même l'efficacité que les traitements adjuvants au Pentoclo (comme les chirurgies conservatrices) ont eu sur l'amélioration clinique des patients.

Cependant, le protocole Pentoclo, avec les chirurgies conservatrices, reste actuellement le traitement de référence pour soigner l'ORN de faible à moyenne étendue(82). Il faudra néanmoins des études randomisées en double aveugle avec des groupes de patients plus importants pour rapporter la preuve réelle de son efficacité(83).

6. Utilisation des cellules souches

Les cellules souches mésenchymateuses issues de la moelle osseuse ont été utilisées lors de deux études pour traiter l'ostéoradionécrose chez l'homme.

La première étude a montré la guérison d'un patient atteint d'une ORN mandibulaire stade 3 sur la classification d'Epstein. En effet, suite à une chirurgie interruptrice avec reconstruction par endoprothèse, il a bénéficié d'une greffe osseuse qui contenait des cellules souches mésenchymateuses provenant de la moelle osseuse. Mendonca explique cette guérison par la capacité néo-angiogénique des cellules souches à revasculariser localement, apportant ainsi nutriments, oxygène et recrutement cellulaire(84).

La seconde étude concerne deux patients atteints d'ORN en stade Epstein 3. L'auteur a obtenu leur guérison en introduisant des cellules souches provenant de la moelle osseuse pour l'un et de la pulpe dentaire pour l'autre(85).

Ces études sont très prometteuses car la guérison des patients a été constaté dans 100% des cas. Cependant, malgré ces résultats, il n'existe pas suffisamment de preuves de l'efficacité des cellules souches dans la prise en charge de l'ORN aujourd'hui, compte tenu du très faible nombre de patients guéris par ce procédé.

Conclusion

La prise en charge de l'ostéoradionécrose dans la sphère orale a été plurielle au cours des trente dernières années. À ce jour, la chirurgie curative, associée au protocole PENTOCLO mise au point par le Dr Delanian, reste le traitement de référence pour soigner cette complication.

Cependant, le faible taux d'ORN, résultant de la radiothérapie visant à traiter les cancers des voies aérodigestives supérieures, ne permet pas de former des groupes d'études suffisamment importants. C'est pourquoi, il reste difficile de qualifier la disparition de l'ORN, qui pourrait être spontanée ou due au traitement.

De plus, on note des biais dans les études montrant des résultats spectaculaires de guérison de l'ORN grâce au PENTOCLO. Cette question de l'intérêt du traitement en absence de preuve évidente de son efficacité est d'actualité. Aujourd'hui, le traitement PENTOCLO est utilisé dans de nombreux Centre Hospitalier en France et dans le monde. Le meilleur moyen de lutter contre l'ORN semble de prévenir son apparition. On a réussi, grâce aux mesures préventives, à faire chuter l'incidence d'apparition de cette complication.

Néanmoins, la recherche scientifique dans ce domaine doit continuer à apporter des éléments pour comprendre plus exactement son mécanisme d'apparition et permettre de l'éviter.

Bibliographie :

1. Foray N. Claudius Regaud (1870–1940) : relecture des archives d'un pionnier de la radiobiologie et de la radiothérapie. *Cancer/Radiothérapie*. juill 2012;16(4):315-21.
2. Ewing J. Radiation osteitis. *Acta Radiol*. 1926;(6):399-412.
3. Marx RE. Osteoradionecrosis: A new concept of its pathophysiology. *J Oral Maxillofac Surg*. mai 1983;41(5):283-8.
4. Epstein JB, Wong FLW, Stevenson-Moore P. Osteoradionecrosis: Clinical experience and a proposal for classification. *J Oral Maxillofac Surg*. févr 1987;45(2):104-10.
5. Store, M Boysen. Mandibular osteoradionecrosis: clinical behaviour and diagnostic aspects. *Clin Otolaryngol Allied Sci*. oct 2000;(25):378-84.
6. Glanzmann Ch, Grätz KW. Radionecrosis of the mandibula: a retrospective analysis of the incidence and risk factors. *Radiother Oncol*. août 1995;36(2):94-100.
7. Rivero JA, Shamji O, Kolokythas A. Osteoradionecrosis: a review of pathophysiology, prevention and pharmacologic management using pentoxifylline, α -tocopherol, and clodronate. *Oral Surg Oral Med Oral Pathol Oral Radiol*. nov 2017;124(5):464-71.
8. Celik N, Wei F, Chen H, Cheng M, Huang W, Tsai F, et al. Osteoradionecrosis of the Mandible after Oromandibular Cancer Surgery: *Plast Reconstr Surg*. mai 2002;109(6):1875-81.
9. Curi MM, Lauria L. Osteoradionecrosis of the jaws: A retrospective study of the background factors and treatment in 104 cases. *J Oral Maxillofac Surg*. juin 1997;55(6):540-4.
10. Goldwasser BR, Chuang S-K, Kaban LB, August M. Risk Factor Assessment for the Development of Osteoradionecrosis. *J Oral Maxillofac Surg*. nov 2007;65(11):2311-6.
11. Bedwinek JM, Shukovsky LJ, Fletcher GH, Daley TE. Osteonecrosis in Patients Treated with Definitive Radiotherapy for Squamous Cell Carcinomas of the Oral Cavity and Naso- and Oropharynx. *Radiology*. juin 1976;119(3):665-7.
12. Tsai CJ, Hofstede TM, Sturgis EM, Garden AS, Lindberg ME, Wei Q, et al. Osteoradionecrosis and Radiation Dose to the Mandible in Patients With Oropharyngeal Cancer. *Int J Radiat Oncol*. févr 2013;85(2):415-20.
13. Withers HR, Peters LJ, Taylor JMG, Owen JB, Morrison WH, Schultheiss TE, et al. Late normal tissue sequelae from radiation therapy for carcinoma of the tonsil: Patterns of fractionation study of radiobiology. *Int J Radiat Oncol*. oct 1995;33(3):563-8.
14. Cellai E, Chiavacci A, Olmi P. Causes of failure of curative radiation therapy in 205 early glottic cancers. *Int J Radiat Oncol*. nov 1990;19(5):1139-42.
15. Niewald M, Barbie O, Schnabel K, Engel M, Schedler M, Nieder C, et al. Risk factors and dose–effect relationship for osteoradionecrosis after hyperfractionated and conventionally fractionated radiotherapy for oral cancer. *Br J Radiol*. sept 1996;69(825):847-51.
16. Notani K, Yamazaki Y, Kitada H, Sakakibara N, Fukuda H, Omori K, et al.

- Management of mandibular osteoradionecrosis corresponding to the severity of osteoradionecrosis and the method of radiotherapy. *Head Neck*. mars 2003;25(3):181-6.
17. Dische S, Saunders M, Barrett A, Harvey A, Gibson D, Parmar M. A randomised multicentre trial of CHART versus conventional radiotherapy in head and neck cancer. *Radiother Oncol*. août 1997;44(2):123-36.
 18. van den Broek GB, Balm AJM, van den Brekel MWM, Hauptmann M, Schornagel JH, Rasch CRN. Relationship between clinical factors and the incidence of toxicity after intra-arterial chemoradiation for head and neck cancer. *Radiother Oncol*. nov 2006;81(2):143-50.
 19. Marx RE, Johnson RP. Studies in the radiobiology of osteoradionecrosis and their clinical significance. *Oral Surg Oral Med Oral Pathol*. oct 1987;64(4):379-90.
 20. Teng MS, Futran ND. Osteoradionecrosis of the mandible: *Curr Opin Otolaryngol Head Neck Surg*. août 2005;13(4):217-21.
 21. Murray CG, Herson J, Daly TE, Zimmerman S. Radiation necrosis of the mandible: A 10 year study. Part I. Factors influencing the onset of necrosis. *Int J Radiat Oncol*. mai 1980;6(5):543-8.
 22. Murray CG, Herson J, Daly TE, Zimmerman S. Radiation necrosis of the mandible: A 10 year study. Part II. Dental factors; onset, duration and management of necrosis. *Int J Radiat Oncol*. mai 1980;6(5):549-53.
 23. Murray CG, Daly TE, Zimmerman SO. The relationship between dental disease and radiation necrosis of the mandible. *Oral Surg Oral Med Oral Pathol*. févr 1980;49(2):99-104.
 24. Oh H-K, Chambers MS, Martin JW, Lim H-J, Park H-J. Osteoradionecrosis of the Mandible: Treatment Outcomes and Factors Influencing the Progress of Osteoradionecrosis. *J Oral Maxillofac Surg*. juill 2009;67(7):1378-86.
 25. Kluth EV, Jain PR, Stuchell RN, Frich JC. A study of factors contributing to the development of osteoradionecrosis of the jaws. *J Prosthet Dent*. févr 1988;59(2):194-201.
 26. Owosho AA, Tsai CJ, Lee RS, Freymiller H, Kadempour A, Varthis S, et al. The prevalence and risk factors associated with osteoradionecrosis of the jaw in oral and oropharyngeal cancer patients treated with intensity-modulated radiation therapy (IMRT): The Memorial Sloan Kettering Cancer Center experience. *Oral Oncol*. janv 2017;64:44-51.
 27. Chronopoulos A, Zarra T, Ehrenfeld M, Otto S. Osteoradionecrosis of the jaws: definition, epidemiology, staging and clinical and radiological findings. A concise review. *Int Dent J*. févr 2018;68(1):22-30.
 28. Ben-David MA, Diamante M, Radawski JD, Vineberg KA, Stroup C, Murdoch-Kinch C-A, et al. Lack of Osteoradionecrosis of the Mandible After Intensity-Modulated Radiotherapy for Head and Neck Cancer: Likely Contributions of Both Dental Care and Improved Dose Distributions. *Int J Radiat Oncol*. juin 2007;68(2):396-402.
 29. Eisbruch A, Harris J, Garden AS, Chao CKS, Straube W, Harari PM, et al. Multi-Institutional Trial of Accelerated Hypofractionated Intensity-Modulated Radiation Therapy for Early-Stage Oropharyngeal Cancer (RTOG 00-22). *Int J Radiat Oncol*. avr 2010;76(5):1333-8.

30. Raoul G, Maes J-M, Pasquier D, Nicola J, Ferri J. Ostéoradionécroses des maxillaires (maxillaire et mandibulaire). *EMC - Stomatol.* déc 2005;1(4):255-76.
31. Aarup-Kristensen S, Hansen CR, Forner L, Brink C, Eriksen JG, Johansen J. Osteoradionecrosis of the mandible after radiotherapy for head and neck cancer: risk factors and dose-volume correlations. *Acta Oncol.* 3 oct 2019;58(10):1373-7.
32. Dambrain R. La pathogénie de l'ostéoradionécrose. *Stomatol Chir Maxillofac.* 1993;(94):140-7.
33. Costantino PD. Irradiated bone and its management. *Otolaryngol Clin North AM.* 1995;(28):1021-38.
34. Bras J, de Jonge HKT, van Merkesteyn JPR. Osteoradionecrosis of the mandible: Pathogenesis. *Am J Otolaryngol.* juill 1990;11(4):244-50.
35. Delanian S, Lefaix J-L. The radiation-induced fibroatrophic process: therapeutic perspective via the antioxidant pathway. *Radiother Oncol.* nov 2004;73(2):119-31.
36. Beumer J, Curtis T, Harrison RE. Radiation therapy of the oral cavity: Sequelae and management, part 2. *Head Neck Surg.* mai 1979;1(5):392-408.
37. Hermans R, Fossion E, Ioannides C, den Bogaert WV, Ghekiere J, Baert AL. CT findings in osteoradionecrosis of the mandible. *Skeletal Radiol.* 17 janv 1996;25(1):31-6.
38. Bachmann G, Rößler R, Klett R, Rau WS, Bauer R. The role of magnetic resonance imaging and scintigraphy in the diagnosis of pathologic changes of the mandible after radiation therapy. *Int J Oral Maxillofac Surg.* juin 1996;25(3):189-95.
39. Wong JK, Wood RE, McLean M. Conservative management of osteoradionecrosis. *Oral Surg Oral Med Oral Pathol Oral Radiol Endodontology.* juill 1997;84(1):16-21.
40. Marx RE. Osteoradionecrosis: A new concept of its pathophysiology. *J Oral Maxillofac Surg.* mai 1983;41(5):283-8.
41. Lyons A, Osher J, Warner E, Kumar R, Brennan PA. Osteoradionecrosis—A review of current concepts in defining the extent of the disease and a new classification proposal. *Br J Oral Maxillofac Surg.* mai 2014;52(5):392-5.
42. Beech N, Robinson S, Porceddu S, Batstone M. Dental management of patients irradiated for head and neck cancer. *Aust Dent J.* mars 2014;59(1):20-8.
43. Société Française de Chirurgie Orale. Prise en charge des foyers infectieux bucco-dentaires. août 2012;18(3):251-314.
44. Irie M, Mendes E, Borges J, Osuna L, Rabelo G, Soares P. Periodontal therapy for patients before and after radiotherapy: A review of the literature and topics of interest for clinicians. *Med Oral Patol Oral Cirurgia Bucal.* 2018;0-0.
45. Mercadante V, Al Hamad A, Lodi G, Porter S, Fedele S. Interventions for the management of radiotherapy-induced xerostomia and hyposalivation: A systematic review and meta-analysis. *Oral Oncol.* mars 2017;66:64-74.
46. Chrcanovic BR, Reher P, Sousa AA, Harris M. Osteoradionecrosis of the jaws—a current overview—part 2: dental management and therapeutic options for treatment. *Oral Maxillofac Surg.* juin 2010;14(2):81-95.
47. Katsura K, Sasai K, Sato K, Saito M, Hoshina H, Hayashi T. Relationship between oral health status and development of osteoradionecrosis of the mandible: A retrospective longitudinal study. *Oral Surg Oral Med Oral Pathol Oral Radiol*

- Endodontology. juin 2008;105(6):731-8.
48. Scully C, Epstein JB. Oral health care for the cancer patient. *Eur J Cancer B Oral Oncol.* sept 1996;32(5):281-92.
 49. Madrid C, Abarca M, Bouferrache K. Osteoradionecrosis: An update. *Oral Oncol.* juin 2010;46(6):471-4.
 50. Recommandations de la SFMBCB. Emploi des vasoconstricteurs en odonto-stomatologie. 2009;(15).
 51. Bennett MH, Feldmeier J, Hampson N, Smees R, Milross C. Hyperbaric oxygen therapy for late radiation tissue injury. In: The Cochrane Collaboration, éditeur. *Cochrane Database of Systematic Reviews* [Internet]. Chichester, UK: John Wiley & Sons, Ltd; 2012 [cité 26 nov 2020]. p. CD005005.pub3. Disponible sur: <http://doi.wiley.com/10.1002/14651858.CD005005.pub3>
 52. Shaw RJ, Butterworth CJ, Silcocks P, Tesfaye BT, Bickerstaff M, Jackson R, et al. HOPON (Hyperbaric Oxygen for the Prevention of Osteoradionecrosis): A Randomized Controlled Trial of Hyperbaric Oxygen to Prevent Osteoradionecrosis of the Irradiated Mandible After Dentoalveolar Surgery. *Int J Radiat Oncol.* juill 2019;104(3):530-9.
 53. Tong AC-K, Leung AC, Cheng JC, Sham J. Incidence of complicated healing and osteoradionecrosis following tooth extraction in patients receiving radiotherapy for treatment of nasopharyngeal carcinoma. *Aust Dent J.* sept 1999;44(3):187-94.
 54. Dyson M. Non-thermal cellular effects of ultrasound. *Br J Cancer Suppl.* 1982;(5):165-71.
 55. Dyson M. Stimulation of bone repair by ultrasound. *Ultrasound Med Biol.* 1983;(2):61-6.
 56. Young SR, Dyson M. Effect of therapeutic ultrasound on the healing of full-thickness excised skin lesions. *Ultrasonics.* mai 1990;28(3):175-80.
 57. Harris M. The conservative management of osteoradionecrosis of the mandible with ultrasound therapy. *Br J Oral Maxillofac Surg.* oct 1992;30(5):313-8.
 58. Zhou Z., Fan W. The prevention of canine osteoradionecrosis by low-intensity ultrasound. 2015;50(5):297-301.
 59. Wu G, Chen L, Zhu G, Wang Y. Low-intensity ultrasound accelerates mandibular implant bone integration in dogs with mandibular osteoradionecrosis. *J Surg Res.* juin 2013;182(1):55-61.
 60. Thariat J, de Mones E, Darcourt V, Poissonnet G, Marcy P-Y, Guevara N, et al. Dent et irradiation : prévention et traitement des complications dentaires de la radiothérapie y compris l'ostéoradionécrose. *Cancer/Radiothérapie.* avr 2010;14(2):137-44.
 61. Mainous EG, Boyne PJ, Hart GB. Hyperbaric Oxygen Treatment of Mandibular Osteomyelitis: Report of Three Cases. *J Am Dent Assoc.* déc 1973;87(7):1426-30.
 62. Gerlach NL, Barkhuysen R, Kaanders JHAM, Janssens GORJ, Sterk W, Merks MAW. The effect of hyperbaric oxygen therapy on quality of life in oral and oropharyngeal cancer patients treated with radiotherapy. *Int J Oral Maxillofac Surg.* mars 2008;37(3):255-9.
 63. Harding SA, Hodder SC, Courtney DJ, Bryson PJ. Impact of perioperative hyperbaric oxygen therapy on the quality of life of maxillofacial patients who undergo

- surgery in irradiated fields. *Int J Oral Maxillofac Surg.* juill 2008;37(7):617-24.
64. Sultan A, Hanna GJ, Margalit DN, Chau N, Goguen LA, Marty FM, et al. The Use of Hyperbaric Oxygen for the Prevention and Management of Osteoradionecrosis of the Jaw: A Dana-Farber/Brigham and Women's Cancer Center Multidisciplinary Guideline. *The Oncologist.* mars 2017;22(3):343-50.
65. Nolen D, Cannady SB, Wax MK, Scharpf J, Puscas L, Esclamado RM, et al. Comparison of complications in free flap reconstruction for osteoradionecrosis in patients with or without hyperbaric oxygen therapy: Free flap complications in patients with and without a history of hyperbaric oxygen therapy. *Head Neck.* déc 2014;36(12):1701-4.
66. Annane D, Depondt J, Aubert P, Villart M, Géhanno P, Gajdos P, et al. Hyperbaric Oxygen Therapy for Radionecrosis of the Jaw: A Randomized, Placebo-Controlled, Double-Blind Trial From the ORN96 Study Group. *J Clin Oncol.* 15 déc 2004;22(24):4893-900.
67. Pitak-Arnnop P, Sader R, Dhanuthai K, Masaratana P, Bertolus C, Chaîne A, et al. Management of osteoradionecrosis of the jaws: An analysis of evidence. *Eur J Surg Oncol EJSO.* oct 2008;34(10):1123-34.
68. Reuther T, Schuster T, Mende U, Kübler A. Osteoradionecrosis of the jaws as a side effect of radiotherapy of head and neck tumour patients—a report of a thirty year retrospective review. *Int J Oral Maxillofac Surg.* juin 2003;32(3):289-95.
69. Curi MM, Oliveira dos Santos M, Feher O, Faria JCM, Rodrigues ML, Kowalski LP. Management of Extensive Osteoradionecrosis of the Mandible With Radical Resection and Immediate Microvascular Reconstruction. *J Oral Maxillofac Surg.* mars 2007;65(3):434-8.
70. Alam DS, Nuara M, Christian J. Analysis of Outcomes of Vascularized Flap Reconstruction in Patients with Advanced Mandibular Osteoradionecrosis. *Otolaryngol Neck Surg.* août 2009;141(2):196-201.
71. Zaghi S, Miller M, Blackwell K, Palla B, Lai C, Nabili V. Analysis of surgical margins in cases of mandibular osteoradionecrosis that progress despite extensive mandible resection and free tissue transfer. *Am J Otolaryngol.* sept 2012;33(5):576-80.
72. Martin D, Bitonti-Grillo C, De Biscop J, Schott H, Mondle JM, Baudet J, et al. Mandibular reconstruction using a free vascularised osteocutaneous flap from the internal condyle of the femur. *Br J Plast Surg.* 1991;44(6):397-402.
73. Lee M, Chin RY, Eslick GD, Sritharan N, Paramaesvaran S. Outcomes of microvascular free flap reconstruction for mandibular osteoradionecrosis: A systematic review. *J Cranio-Maxillofac Surg.* déc 2015;43(10):2026-33.
74. Dziegielewski PT, Bernard S, Mendenhall WM, Hitchcock KE, Parker Gibbs C, Wang J, et al. Osteoradionecrosis in osseous free flap reconstruction: Risk factors and treatment. *Head Neck.* août 2020;42(8):1928-38.
75. Rice N, Polyzois I, Ekanayake K, Omer O, Stassen LFA. The management of osteoradionecrosis of the jaws – A review. *The Surgeon.* avr 2015;13(2):101-9.
76. Kumar S, Chandran C, Chacko R, Jesija J, Paul A. Osteoradionecrosis of jaw: An institutional experience. *Contemp Clin Dent.* 2018;9(2):242.
77. Delanian S, Balla-Mekias S, Lefaix J-L. Striking Regression of Chronic Radiotherapy

Damage in a Clinical Trial of Combined Pentoxifylline and Tocopherol. *J Clin Oncol.* oct 1999;17(10):3283-90.

78. Delanian S, Chatel C, Porcher R, Depondt J, Lefaix J-L. Complete Restoration of Refractory Mandibular Osteoradionecrosis by Prolonged Treatment with a Pentoxifylline-Tocopherol-Clodronate Combination (PENTOCLO): A Phase II Trial. *Int J Radiat Oncol.* juill 2011;80(3):832-9.

79. Lyons AJ, Brennan PA. Pentoxifylline – a review of its use in osteoradionecrosis. *Br J Oral Maxillofac Surg.* avr 2017;55(3):230-4.

80. Robard L, Louis M-Y, Blanchard D, Babin E, Delanian S. Medical treatment of osteoradionecrosis of the mandible by PENTOCLO: Preliminary results. *Eur Ann Otorhinolaryngol Head Neck Dis.* déc 2014;131(6):333-8.

81. Breik O, Tocaciu S, Briggs K, Tasfia Saief S, Richardson S. Is there a role for pentoxifylline and tocopherol in the management of advanced osteoradionecrosis of the jaws with pathological fractures? Case reports and review of the literature. *Int J Oral Maxillofac Surg.* août 2019;48(8):1022-7.

82. Zhang Z, Xiao W, Jia J, Chen Y, Zong C, Zhao L, et al. The effect of combined application of pentoxifylline and vitamin E for the treatment of osteoradionecrosis of the jaws: a meta-analysis. *Oral Surg Oral Med Oral Pathol Oral Radiol.* mars 2020;129(3):207-14.

83. Tocaciu S, Breik O. The need for more robust research on the role of pentoxifylline and tocopherol in the management of osteoradionecrosis of the jaws. *Int J Oral Maxillofac Surg.* avr 2020;49(4):544-5.

84. Mendonça JJ, Juiz-Lopez P. Regenerative Facial Reconstruction of Terminal Stage Osteoradionecrosis and Other Advanced Craniofacial Diseases with Adult Cultured Stem and Progenitor Cells: *Plast Reconstr Surg.* nov 2010;126(5):1699-709.

85. Sankaranarayanan S, Chandramohan M, Elangovan S, Manimaran K, Perumal Sm, Ravi V. Treatment of osteoradionecrosis of mandible with bone marrow concentrate and with dental pulp stem cells. *Ann Maxillofac Surg.* 2014;4(2):189.

Table des figures

Figure 1 : Hémi-mandibule de Bras	17
Figure 2 : Schéma de la théorie de “la fibrose radio-induite”	19
Figure 3 : Photographie d’une ORN mandibulaire de grande étendue prise au centre hospitalier de Périgueux	21
Figure 4 : Radiographie panoramique d’une ORN mandibulaire.	22
Figure 5 : Gouttière de fluoration	27
Figure 6 : Photographies de lésions ostéoradionécrotiques de grande étendue	31
Figure 7 : Radiographie panoramique mettant en évidence un séquestre osseux secteur 3.....	34
Figure 8 : Reconstruction des deux branches horizontales de la mandibule par lambeau libre de fibula	37

Collège des Sciences de la Santé

UFR des Sciences Odontologiques

Serment

En présence de mes Maîtres et de mes condisciples, je promets et je jure d'être fidèle aux lois de l'honneur et de la probité dans l'exercice de l'art dentaire.

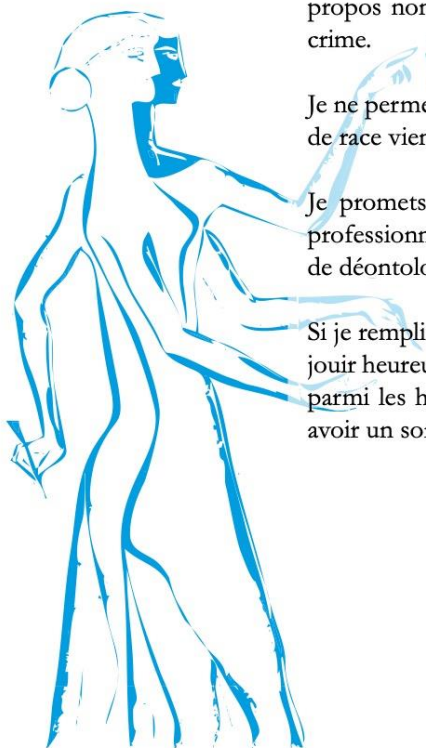
Je donnerai mes soins gratuits à l'indigent et n'exigerai jamais un honoraire au-dessus de mon travail. Ma langue taira les secrets qui me seront confiés. Admis à l'intérieur des maisons, mes yeux ne verront pas ce qui s'y passe.

Mes connaissances et mon état ne serviront ni à diffuser des propos non avérés, ni à corrompre les mœurs, ni à favoriser le crime.

Je ne permettrai pas que des conditions de croyance, de nation et de race viennent s'interposer entre mon devoir et mon patient.

Je promets et je jure de conformer strictement ma conduite professionnelle aux principes et aux règles prescrites par le code de déontologie.

Si je remplis ce serment sans l'enfreindre, qu'il me soit donné de jouir heureusement de la vie et de ma profession, honoré à jamais parmi les hommes. Si je le viole et que je me parjure, puissé-je avoir un sort contraire.



Vu, Le Président du Jury,

Date, Signature :

Vu, la Directrice de l'UFR des Sciences Odontologiques,

Date, Signature :

Vu, le Président de l'Université de Bordeaux,

Date, Signature :

Titre : Prise en charge préventive et curative de l'ostéoradionécrose dans la sphère orale.

Résumé : Certains cancers des voies aérodigestives supérieures sont traités par la radiothérapie. Une des complications possible de cette radiothérapie est l'ostéoradionécrose. Les mécanismes physiopathologiques et les traitements de celle-ci sont contestés. **Matériel et méthodes :** Une revue de la littérature a été effectuée afin de mettre évidence les moyens de prévention et la prise en charge actuelle de l'ostéoradionécrose. **Résultat :** La prévention a fait chuter de manière importante l'apparition d'ostéoradionécrose suite à la radiothérapie. De nombreux moyens de traitement ont été mis en œuvre au cours des trente dernières années. Actuellement, le traitement de référence, une fois son apparition diagnostiquée, est l'association du protocole PENTOCLO avec une chirurgie curatrice. **Discussion :** La réelle efficacité du PENTOCLO n'est pas démontrée malgré d'excellents résultats de guérison. Il faudra d'avantage d'études randomisées avec des groupes d'étude plus importants.

Mots clés : ostéoradionécrose, prévention, traitement.

Title : Preventive and curative management of osteoradionecrosis in the oral sphere.

Abstract : Some cancers of the upper aerodigestive tract are treated with radiation therapy. One of the possible complications of this radiation therapy is osteoradionecrosis. The physiopathological mechanisms and treatments thereof are disputed. **Material and methods :** A review of the literature was carried out in order to highlight the means of prevention and current management of osteoradionecrosis. **Result :** Prevention significantly reduced the occurrence of osteoradionecrosis following radiotherapy. Many treatment methods have been implemented over the past thirty years. Currently, the gold standard treatment, once it has been diagnosed, is the combination of the PENTOCLO protocol with curative surgery. **Discussion :** The real efficacy of PENTOCLO has not been demonstrated despite excellent healing results. More randomized studies with larger study groups are needed.

Keywords : osteoradionecrosis, prevention, treatment.