



HAL
open science

Prise en charge orthodontico-chirurgicale des patients sous bisphosphonates : revue systématique de la littérature

Margaux Fricain

► **To cite this version:**

Margaux Fricain. Prise en charge orthodontico-chirurgicale des patients sous bisphosphonates : revue systématique de la littérature. Sciences du Vivant [q-bio]. 2020. dumas-03197022

HAL Id: dumas-03197022

<https://dumas.ccsd.cnrs.fr/dumas-03197022v1>

Submitted on 13 Apr 2021

HAL is a multi-disciplinary open access archive for the deposit and dissemination of scientific research documents, whether they are published or not. The documents may come from teaching and research institutions in France or abroad, or from public or private research centers.

L'archive ouverte pluridisciplinaire **HAL**, est destinée au dépôt et à la diffusion de documents scientifiques de niveau recherche, publiés ou non, émanant des établissements d'enseignement et de recherche français ou étrangers, des laboratoires publics ou privés.



Distributed under a Creative Commons Attribution - NonCommercial - NoDerivatives 4.0
International License



AVERTISSEMENT

Cette thèse d'exercice est le fruit d'un travail approuvé par le jury de soutenance et réalisé dans le but d'obtenir le diplôme d'État de docteur en chirurgie dentaire. Ce document est mis à disposition de l'ensemble de la communauté universitaire élargie.

Il est soumis à la propriété intellectuelle de l'auteur. Ceci implique une obligation de citation et de référencement lors de l'utilisation de ce document.

D'autre part, toute contrefaçon, plagiat, reproduction illicite encourt toute poursuite pénale.

Code de la Propriété Intellectuelle. Articles L 122.4

Code de la Propriété Intellectuelle. Articles L 335.2 - L 335.10



UNIVERSITÉ DE PARIS
UFR D'ODONTOLOGIE - MONTROUGE

Année 2020

N° M071

THÈSE
POUR LE DIPLÔME D'ÉTAT DE DOCTEUR EN CHIRURGIE DENTAIRE

Présentée et soutenue publiquement le : 02 octobre 2021

Par

Margaux FRICAIN

**Prise en charge orthodontico-chirurgicale des patients sous
bisphosphonates : revue systématique de la littérature**

Dirigée par Madame le Professeur Loredana Radoï

JURY

M. le Professeur Benjamin Salmon

Président

Mme le Professeur Géraldine Lescaille

Assesseur

Mme le Professeur Loredana Radoï

Assesseur

M. le Professeur Yvon Roche

Assesseur

Mme le Docteur Eléa Ouadi

Invitée



Tableau des enseignants de l'UFR

DÉPARTEMENTS	DISCIPLINES	PROFESSEURS DES UNIVERSITÉS	MAÎTRES DE CONFÉRENCES
1. DÉVELOPPEMENT, CROISSANCE ET PRÉVENTION	ODONTOLOGIE PÉDIATRIQUE	Mme DAVIT-BÉAL Mme DURSUN Mme VITAL	M. COURSON Mme JEGAT Mme SMAIL-FAUGERON Mme VANDERZWALM
	ORTHOPÉDIE DENTO-FACIALE		Mme BENAHMED M. DUNGLAS Mme KAMOUN Mme LE NORCY
	PRÉVENTION, ÉPIDÉMIOLOGIE, ÉCONOMIE DE LA SANTÉ ET ODONTOLOGIE LÉGALE	Mme FOLLIGUET M. PIRNAY	Mme GERMA M. TAVERNIER
2. CHIRURGIE ORALE, PARODONTOLOGIE, BIOLOGIE ORALE	PARODONTOLOGIE	Mme COLOMBIER Mme GOSSET	M. BIOSSE DUPLAN M. GUEZ
	CHIRURGIE ORALE	M. MAMAN Mme RADOI	Mme EJEIL M. GAULTIER M. HADIDA M. MOREAU M. NGUYEN Mme TAÏHI
	BIOLOGIE ORALE	Mme CHAUSSAIN M. GOGLY Mme SÉGUIER Mme POLIARD	M. ARRETO Mme BARDET (MCF) Mme CHARDIN M. FERRE M. LE MAY
3. RÉHABILITATION ORALE	DENTISTERIE RESTAURATRICE ENDODONTIE	Mme BOUKPESSI Mme CHEMLA	Mme BERÈS Mme BESNAULT M. BONTE Mme COLLIGNON M. DECUP Mme GAUCHER
	PROTHÈSES	Mme WULFMAN	M. CHEYLAN M. DAAS M. DOT M. EID Mme FOUILLOUX-PATEY Mme GORIN M. RENAULT M. RIGNON-BRET M. TRAMBA
	FONCTION-DYSFONCTION, IMAGERIE, BIOMATÉRIAUX	M. SALMON	M. ATTAL Mme BENBELAID Mme BENOÎT A LA GUILLAUME (MCF) M. BOUTER M. CHARRIER M. CHERRUAU M. FLEITER Mme FRON CHABOUIS Mme MANGIONE Mme TILOTTA
	PROFESSEURS ÉMÉRITES	M. BÉRENHOLC Mme BRION M. LASFARGUES M. LAUTROU M. LEVY	M. PELLAT M. PIERRISNARD M. SAFFAR Mme WOLIKOW

Liste mise à jour le 04 novembre 2019

Remerciements

À M. le Professeur Benjamin Salmon

Docteur en Chirurgie dentaire

Spécialiste qualifié en Chirurgie orale

Docteur de l'Université Paris Descartes

Habilité à Diriger des Recherches

Professeur des Universités, UFR d'Odontologie - Montrouge

Praticien Hospitalier, Assistance Publique-Hôpitaux de Paris

Vice-Doyen de l'UFR d'Odontologie – Montrouge

Chef de service de l'hôpital Bretonneau

Je vous remercie de l'honneur que vous me faites en ayant accepté la présidence de ce jury. Je vous remercie par ces quelques lignes pour votre accueil au sein de votre service de l'Hôpital Bretonneau. Votre engouement pour la chirurgie orale et l'imagerie m'ont permis de progresser dans un stage où apprentissage rime avec bonne ambiance. La période de confinement restera un excellent souvenir de mon internat, bien que je n'aie pas réalisé toutes les pulpotomies prévues. Veuillez trouver dans ce travail le témoignage de ma reconnaissance et l'expression de mon profond respect.

À Mme le Professeur Géraldine Lescaille

Docteur en Chirurgie dentaire

Spécialiste qualifiée en Chirurgie orale

Ancien Interne des Hôpitaux

Habilitée à Diriger des Recherches

Professeur des Universités, UFR d'Odontologie – Garancière

Praticien Hospitalier, Assistance Publique-Hôpitaux de Paris

Vice-Doyen de l'UFR d'Odontologie – Garancière

Je vous remercie de me faire l'honneur de participer à ce jury. J'admire votre implication pour le développement de notre spécialité, ainsi que votre écoute, votre bienveillance et votre disponibilité pour les internes. Veuillez trouver dans ce travail le témoignage de ma reconnaissance et l'expression de mon profond respect.

À Mme le Professeur Loredana Radoï

Docteur en Chirurgie Dentaire

Spécialiste qualifiée en Chirurgie orale

Ancien Interne des Hôpitaux

Docteur de l'Université Paris-Sud

Habilitée à Diriger des Recherches

Professeur des Universités, UFR d'Odontologie – Montrouge

Praticien Hospitalier, Assistance Publique-Hôpitaux de Paris

Je vous remercie de l'honneur que vous me faites en ayant accepté de diriger cette thèse d'exercice. Je vous suis infiniment reconnaissante pour votre implication, votre disponibilité et votre bienveillance lors de la réalisation de ce travail. Je vous présente par ces quelques lignes mes remerciements les plus sincères pour votre intérêt et votre investissement depuis le premier jour et pour m'avoir permise de mener ce travail à terme. Veuillez trouver dans ce travail le témoignage de ma reconnaissance et l'expression de mon profond respect.

À M. le Professeur Yvon Roche

Docteur en Chirurgie dentaire

Spécialiste qualifié en Chirurgie orale

Habilité à Diriger des Recherches

Professeur des Universités, UFR d'Odontologie – Garancière

Praticien Hospitalier, Assistance Publique-Hôpitaux de Paris

Vice-Doyen de l'UFR d'Odontologie – Garancière

Je vous remercie de me faire l'honneur de participer à ce jury. Merci de m'avoir accueillie à l'hôpital Rothschild pour mon premier semestre, où j'ai pu pleinement m'épanouir et confirmer mon choix de spécialisation en chirurgie orale. Travailler à vos côtés et dans votre équipe a été un vrai plaisir, tant sur le plan professionnel qu'humain. Veuillez trouver dans ce travail le témoignage de ma reconnaissance et l'expression de mon profond respect.

À Mme le Docteur Eléa Ouadi

Docteur en Chirurgie dentaire

Spécialiste qualifiée en Orthopédie dento-faciale

Ancien Interne des Hôpitaux

Assistant Hospitalo-Universitaire, UFR d'Odontologie – Montrouge

Je te remercie de me faire l'honneur de participer à ce jury. Merci pour ta bonne humeur et ta gentillesse à l'hôpital, travailler avec toi pendant le confinement a été un vrai plaisir. Je te prie d'accepter ma sincère reconnaissance et mon profond respect.

À M. le Docteur Masrour Makaremi

Docteur en Chirurgie dentaire

Spécialiste qualifié en Orthopédie dento-faciale

Je te remercie de m'avoir confié ce cas clinique autour duquel ma thèse s'est articulée.

À ma famille,

Il paraît qu'on ne choisit pas sa famille. Et pourtant si on m'en avait donné l'occasion, je ne pense pas que j'aurais fait un autre choix. Ces quelques mots ne suffiront pas à exprimer tout l'amour et la reconnaissance que j'ai pour vous, merci pour tous ces bons moments passés ensemble.

Mes parents, je vous remercie de votre soutien, de votre présence et de m'avoir encouragée et soutenue tout au long de mes études.

Maman, tu as su me transmettre le goût du travail et de la rigueur. Tout n'a pas toujours été facile pour toi, mais tu as la force d'y faire face, ce qui m'inspire beaucoup de respect. Merci d'avoir pris le temps de relire ce travail et d'y avoir apporté quelques modifications orthographiques et médicales.

Papa, tu m'as transmis tes passions : le métier de chirurgien oral (même la dermato), le golf (à tous ces parcours qui se sont presque tous passés sans encombre), les voyages (tout avait commencé avec Fath' & Daught en Chine), la « bouffe » (à tous ces barbec' au 87) et le vin (malheureusement je n'ai pas hérité de ta dernière exaltation pour l'art).

Merci de votre amour, je suis fière d'être votre fille.

Mes sœurs, merci d'avoir été là depuis toujours, et pour toujours j'espère, pour tous ces moments de bonheur et de complicité. Vous êtes mes acolytes, mes confidentes et j'ai eu de la chance de grandir à vos côtés.

Louise (alias Loulou) avec ta bonne humeur permanente, au final notre colocation parisienne nous aura permis de nous rapprocher. Je suis fière de la personne tu es en train de devenir, sois assurée de mon amour. Petit clin d'œil à Nico, ton baby shark (dou-dou-dou-dou)

Charlotte (alias Youyou, Kiki, Kirikou, ...), ma petite source d'énergie, pour tous ces moments que je ne pourrais énumérer mais qui me donnent envie d'en vivre toujours plus (tu me manques tout le temps). Je suis fière d'être ta sœur, je t'aime.

Papy parti trop tôt **et Mamie**, merci pour votre présence et votre amour depuis toujours. Merci pour votre générosité infinie, pour votre présence à tout moment, de nous avoir inculqué vos valeurs dont le travail, ...

Grand Mère Mag, merci d'avoir été là.

À mon parrain Philippe, **et ma marraine** Sabine.

À mes oncles et tantes, Emmanuel et Keiko, Monique et Didier, Agnès.

À mes cousines, Julie ma cousine adorée avec qui j'ai fait les 400 coups pendant mon enfance (on se souviendra des mikados et du déguisement de Pikachu entre nos défilés en culottes chipie et nos spectacles), Justine et Alice **et mes cousins**, Baptiste, Maxime et Hugo

À mes amis,

Amayelle, dite Lady D la princesse, ma plus vieille amie. Depuis le lycée, les cours d'allemand, les révisions du bac (nos premières BU), la PACES (le gang des vélos, le trafic de pastille, les séances BU), Barcelona (danses endiablées rythmées par les tickets noirs entre le Shoko et le Catwalk), nos études de santé et nous voilà en fin d'études ensemble à Paris. A nos futures réunions rue Montorgueil (tchin)

Carolane, merci de m'avoir accompagnée pendant toutes ces études depuis le rallye de P2 en Schtroumpf jusqu'à présent par FaceTime (je serais curieuse de savoir combien de semaines on a passé au téléphone). Quelque part entre Paris, Bordeaux et Nice, merci pour tous ces moments de folie, toutes ces soirées Bodega mojito – Suite (désolée pour ton pancréas), ces heures à réviser à la BU ou chez toi, ces soirées pyjamas, ces escapades coup de tête, ... Merci d'être là (range ta langue)

Thibault, mon ami depuis 1 an maintenant. Merci d'être un ami fidèle et mon confident. À toutes ces folies que je t'ai faites faire, à tous ces restau', à toutes ces bouteilles de vin, à ces heures passées au téléphone (ne parlons pas du confinement), ces fous rires, mais surtout à tous ces voyages que nous avons faits et qu'il nous reste à faire.

Lucas, depuis la P1 qu'on se connaît, tu es comme le petit frère que je n'ai pas eu, celui que j'aurais taquiné mais aussi protégé. On aura fait toutes nos études ensemble, passé 4 concours, au rythme des soirées chez toi, the place to be, on ne l'oubliera jamais. Depuis les pauses à Accès et les appels pour comparer nos réponses en P1 jusqu'à l'internat, en passant par les TP, les WEI, les rallyes, il s'est passé tellement de choses qu'une thèse ne serait pas suffisante pour tout raconter.

David, à tous ces cafés, ces soirées, ces retrouvailles de réveillon de Noël traditionnelles depuis le début du lycée. Merci d'être un ami fidèle et présent. Peut être qu'on se parlera encore dans 10 ans...

Sarah, ma binôme de TP et mon acolyte de soirée dentaire, mais pas que. Je n'oublierai pas la soirée avec les plasticiens, tous ces lundis soirs Restau-Bodega-Suite et pour être plus sérieuse la mission en Guyane (ou pas... caipi ?). À nos quelques voyages, à Porto, Prague et Jéri. En espérant qu'il y en ait d'autres.

Aude, ma plus belle rencontre au Tondu. À tous ces blocs qu'on a fait ensemble, à tous ces samedis des dents, à toutes ces soirées Bodega-Monseigneur. Merci d'être présente et profite bien de ta nouvelle petite famille.

Marine, ma première co interne et une des plus belles rencontres de mon internat. Pour tous ces moments sérieux et moins sérieux, tu es devenue une vraie amie.

Thomas N, alias le plus beau, merci pour tous ces mardis après-midi en vacation d'urgence à RTH. J'ai trouvé en toi un ami fidèle et sincère.

Arthur, mon parrain de cœur. Depuis ma P2 le même objectif, j'ai suivi tes pas de Bordeaux à Paris. Vivement nos bimax à l'autre bout du monde !

Manel et Zineb, mes co internes FFI de VSG. Vous avez illuminé mon semestre

Thomas L, alias Tom Tom, mon binôme de 5^{ème} année. À tous ces patients qu'on a soigné cette année là et tous ces gestes réalisés (belle endo sur l'autre tocard). En souvenir du sac de Caro qui brule encore en salle de TP (#barbecramenetonsac)...

Adrien R, merci pour toutes ces soirées révisions chez toi la veille des partiels, depuis la P1... Dommage que tu nous aies quitté avant la clinique, on se serait bien marré ensemble à l'hosto

Margaux, alias Margaux bis, depuis la P2, à tous ces verres et soirées, mais surtout tous ces potins. En souvenir de tous ces jeudis de confinés

Carole, depuis la P1, qu'on a vécu ensemble en colloc chez toi. Et pour toutes ces années qui ont suivi. On n'oubliera pas Barcelone (quoique c'est peut-être déjà fait...)

Julie, connue tardivement dans le cursus, mais une si belle rencontre. Merci d'avoir illuminé le séjour en Guyane. À toutes ces caipi qu'il nous reste à boire...

Bastian, mon Bastounet, depuis la P1 et les fous rires à Accès avec JSP (entre autres).

Camille R, amie de lycée, terminale de folie chez toi, merci pour mon bac

À mes amis du lycée, loin des yeux près du cœur, JB, Pierre M, Isaline, Bryan, ...

À ma famille de Guyane, papatch Gégé, les enfants Marion, Noumaï et Thomas, tonton Riquet, merci d'avoir fait de mon été 2017 un été de folie.

À ceux qui m'ont donné la passion de la chirurgie,

Mohamed, merci de m'avoir permis de t'assister sur toutes ces interventions pendant ces 4 années. Ta rencontre aura été un tournant dans ma vie professionnelle, me donnant envie de faire de la chirurgie mon métier. Mon rêve prend forme et tu y as largement contribué.

Chawket, merci de m'avoir accueillie au bloc à Bayonne et de m'avoir fait faire mes premiers gestes en orthognathique. Au plaisir d'avoir l'honneur de retravailler à tes côtés, tu as beaucoup à m'apprendre.

À mes anciens chefs,

Manu, merci de m'avoir fait faire ma première endo (a rétro)

Pierre merci de m'avoir permis de poser mon premier implant (vive Nobel et le vin rouge)

Gilles pour toutes ces pauses café-clope et ces blocs du vendredi à VSG, mais aussi ces verres hors de l'hôpital et ces bonnes adresses que tu m'as fait découvrir

Soraya pour tous ces blocs de folie, merci de m'avoir permis d'opérer avec toi, c'était un plaisir

Jordan à tous ces points de suture que tu m'as appris et pour toutes ces soirées

Charles pour tous ces vendredi matin à Saint Antoine au bloc Jean Michel 2 à l'heure. On se souviendra de la thèse de Marine (ferme les yeux et imagine T...)

Leila à tous ces JPP

À tous ceux que j'ai connu pendant mes études à Bordeaux, Adrien C, Alexis, Americo, Annabelle, Audrey, Bastien, Blandine, Caroline, Cédric, Corentin, Florian, Jeanne, Johanna, Nicolas G, Nicolas C, Marion, Martin, Mathilde, Sophie, ...

À mes anciens co-internes, David Laure et Zoé de Rothschild, Victor de Percy, Séréna Sadek Makhtar et lavosoa de VSG, Samy Carole Anne et les ortho de Bret', Vianney avec qui je n'ai pas été en stage.

À mes mamans de stage, Nadine à VSG et Christine à SA

Au Centre Massilien de la Face, merci de m'avoir permis de faire des remplacements dans votre super cabinet. J'espère pouvoir revenir travailler avec vous dans cette bonne ambiance.

À la Clinique du Tondu, je remercie particulièrement les Docteurs El Okeily et Ammar Khodja de m'avoir accueillie comme aide opératoire, pour leur gentillesse et pédagogie. Je n'oublierai jamais tous ces moments au bloc, avec toute l'équipe, notamment Aude, Ousmane, Florence, Gilda, Hervé (merci de m'avoir fait faire ma première intubation) et tous les autres sans oublier le grand et l'unique MONSIEUR Sahuc !

À tous ceux que je n'ai pas cité mais que je n'oublie pas

Table des matières

TABLE DES ABREVIATIONS.....	4
INTRODUCTION.....	5
1 : BISPHOSPHONATES	6
1.1 STRUCTURE CHIMIQUE ET CLASSIFICATION.....	6
1.2 PHARMACOCINETIQUE	8
1.3 MECANISME D'ACTION SUR LES CELLULES DU TISSU OSSEUX.....	9
1.4 INDICATIONS	10
1.4.1 Indications chez l'adulte	10
1.4.2 Indications chez l'enfant.....	12
1.5 OSTEONECROSE MEDICAMENTEUSE DES MACHOIRES.....	14
1.5.1 Définition	14
1.5.2 Physiopathologie	15
1.5.3 Facteurs de risque.....	15
1.5.4 Prévention	17
1.5.5 Interruption de traitement en vue d'acte dentaire invasif.....	18
1.5.7 Spécificités de l'enfant.....	19
2 : INTERVENTIONS CHIRURGICALES EN ORTHOPEDIE DENTO-FACIALE.....	23
2.1 AVULSIONS DENTAIRES.....	23
2.1.1 Dents incluses.....	23
2.1.2 Agénésie d'une dent définitive	23
2.1.3 Correction des différents aspects de malocclusion.....	23
2.1.4 Avulsion des troisièmes molaires.....	25
2.2 MINI-VIS ET PLAQUES D'ANCRAGE	25
2.3 DESINCLUSION ORTHODONTICO-CHIRURGICALE.....	26
2.4 IMPLANTOLOGIE	26
2.5 AUTO-TRANSPLANTATION.....	27
2.6 CORTICOTOMIES ET ALTERNATIVES	27
2.7 DISTRACTION OSSEUSE	28
2.8 CHIRURGIE ORTHOGNATHIQUE	29
2.8.1 Ostéotomie maxillaire	30
2.8.2 Ostéotomie mandibulaire.....	31
2.8.3 Génioplastie.....	32

3 : CAS CLINIQUE	33
3.1 BILAN PRE-THERAPEUTIQUE	33
3.1.1 Anamnèse.....	33
3.1.2 Examen fonctionnel.....	33
3.1.3 Examen exo-buccal.....	34
3.1.4 Examen endo-buccal.....	35
3.1.5 Modèles en plâtre.....	36
3.1.6 Examens radiographiques	36
3.1.7 Examen céphalométrique.....	37
3.2 SYNTHÈSE DIAGNOSTIQUE.....	38
3.3 OBJECTIFS THERAPEUTIQUES	39
3.4 TRAITEMENT	39
3.4.1 Préparation orthodontique.....	39
3.4.2 Chirurgie orthognathique	40
3.4.3 Finitions orthodontiques.....	40
3.5 REEVALUATION.....	40
3.5.1 Modifications esthétiques	41
3.5.2 Modifications occlusales.....	41
3.5.3 Evolution radiographique	42
3.5.4 Evolution céphalométrique.....	42
3.5.5 Synthèse de la réévaluation.....	43
4 : REVUE SYSTEMATIQUE DE LA LITTERATURE	44
4.1 MATERIELS ET METHODES.....	44
4.1.1 Schéma d'étude	44
4.1.2 Stratégie de recherche.....	44
4.2 RESULTATS	47
4.2.1 Diagramme de flux	47
4.2.2 Caractéristiques des études sélectionnées	48
4.2.3 Extraction des données.....	51
4.2.4 Synthèse des données : actes de chirurgie orale, précautions, complications	63
4.3 DISCUSSION	72
4.3.1 Pathologies osseuses bénignes traitées par BP et indications des traitements orthodontico-chirurgicaux.....	72
4.3.2 Conséquence des BP sur les traitements orthodontico-chirurgicaux.....	74
4.3.3 Limites et contre-indications des traitements orthodontico-chirurgicaux des patients sous BP dans un contexte bénin.....	76

<i>4.3.4 Spécificités de prise en charge en chirurgie orale à visée orthodontique des patients sous BP dans un contexte bénin</i>	77
CONCLUSION	87
BIBLIOGRAPHIE	88
TABLE DES FIGURES	96
TABLE DES TABLEAUX	97

Table des abréviations

AAOMS : American Association of Oral and Maxillofacial Surgeons

AMM : autorisation de mise sur le marché

AR : anti-résorptif

BIM : blocage inter-maxillaire

BP : bisphosphonate

DMO : densité minérale osseuse

FRAX : Fracture Risk Assessment Tool

GE : groupe expérimental

GT : groupe témoin

HAS : Haute Autorité de Santé

IV : intra-veineux (ou intra-veineuse)

ODF : orthopédie dento-faciale

OI : ostéogenèse imparfaite

OJI : ostéoporose juvénile idiopathique

ONMM : ostéonécrose médicamenteuse des mâchoires

OSBM : ostéotomie sagittale des branches montantes mandibulaires

PO : *per os*

Introduction

Depuis les dernières décennies, le nombre de patients demandeurs d'un traitement orthodontique a significativement augmenté ¹ et ne se limite plus qu'aux enfants puisque les adultes représentent 20 % de la patientèle orthodontique. ²

Les indications chirurgicales au cours des traitements orthodontiques sont nombreuses : avulsion des dents de sagesse, corticotomies ou chirurgie orthognathique pour ne citer que ces exemples.

Le recueil des antécédents médico-chirurgicaux et des traitements peut révéler une thérapie par anti-résorptifs osseux dans la population orthodontique, aussi bien chez les enfants que chez les adultes.

Le risque d'ostéonécrose médicamenteuse des mâchoires (ONMM), largement décrit dans la littérature, peut freiner les praticiens dans la prise en charge de ces patients.

À partir de la description d'un cas clinique et d'une revue systématique de la littérature, l'objectif de ce travail est de faire l'état des lieux des connaissances actuelles sur les traitements orthodontico-chirurgicaux des anomalies dento-maxillo-faciales chez des patients traités par bisphosphonates (BP) dans un contexte bénin, ceci afin de proposer une conduite à tenir pour la prise en charge en chirurgie orale de cette population en répondant aux questions suivantes :

- le traitement par BP a-t-il une conséquence sur les traitements orthodontico-chirurgicaux ?
- le traitement par BP est-il une contre-indication au traitement orthodontico-chirurgical ?
- quelles sont les limites des traitements orthodontico-chirurgicaux des patients sous BP ?
- quelles sont les spécificités de prise en charge orthodontico-chirurgicale des patients traités par BP ?

¹ Gil et al., « Alveolar corticotomies for accelerated orthodontics : a systematic review ».

² Lotwala et al., « Bisphosphonates as a risk factor for adverse orthodontic outcomes : a retrospective cohort study ».

1 : Bisphosphonates

Les bisphosphonates (BP) sont une classe de médicaments anti-résorptifs (AR) utilisés pour le traitement des pathologies osseuses bénignes de l'adulte (ostéoporose, maladie de Paget), malignes (myélome multiple, métastases osseuses de tumeurs solides, hypercalcémie maligne) et infantiles (ostéogénèse imparfaite, ostéoporose juvénile idiopathique).^{3 4}

1.1 Structure chimique et classification

Les BP sont des analogues du pyrophosphate dans lequel l'atome d'oxygène a été substitué par un atome de carbone⁵ (cf. figure 1), permettant une stabilité chimique et une résistance de la molécule à l'hydrolyse.⁶ L'atome central de carbone est lié à deux chaînes latérales R1 et R2, différentes selon les molécules. Ces variations sont responsables des caractéristiques physico-chimiques, biologiques, thérapeutiques et toxicologiques de chaque molécule.⁷

Figure 1 : Formules chimiques du pyrophosphate (à gauche) et du bisphosphonate (à droite)



Source : Auteur, 2019.

Une substitution hydroxyle en R1 augmente l'affinité des BP pour les cristaux de calcium et donc pour le minéral osseux.⁸ La chaîne R2 détermine le potentiel et le mode d'action de la molécule. La présence ou l'absence d'un atome d'azote dans la chaîne détermine deux groupes de BP :

- Les non amino-BP, dits de « première génération », sont les premiers BP synthétisés.
- Les amino-BP, de « deuxième et troisième générations », sont apparus plus tard. L'ajout d'un atome d'azote augmente la puissance, l'efficacité et la spécificité de la molécule. L'augmentation de l'activité pharmacologique des BP a permis d'améliorer stabilité et rétention dans le tissu osseux. Leurs différentes caractéristiques sont liées à leurs structures chimiques et leurs potentiels, qui définissent leurs indications cliniques (cf. tableau 1).

³ Russell, Croucher, et Rogers, « Bisphosphonates : pharmacology, mechanisms of action and clinical uses ».

⁴ Bhatt, Hibbert, et Munns, « The use of bisphosphonates in children : review of the literature and guidelines for dental management ».

⁵ Rodan et Fleisch, « Bisphosphonates : mechanisms of action ».

⁶ Russell, Croucher, et Rogers, « Bisphosphonates : pharmacology, mechanisms of action and clinical uses ».

⁷ Fleisch, « The role of bisphosphonates in breast cancer : development of bisphosphonates ».

⁸ Russell, Croucher, et Rogers, « Bisphosphonates : pharmacology, mechanisms of action and clinical uses ».

Tableau 1 : Principaux BP et indications cliniques chez l'adulte

DCI	Princeps	Schéma d'administration	Indication	Puissance
Bisphosphonates de 1^{ère} génération : non aminés				
Etidronate	Didronel®	PO 200 mg ou 400 mg 1 comprimé/semaine 1 comprimé/jour	Ostéoporose (non remboursé) Maladie de Paget	1
Clodronate	Clastoban®	PO 800 mg 2 à 4 comprimés/jour	Onco-hématologie	10
	Lytos®	IV 300 mg/5 mL 1 injection/jour		
Tiludronate (plus commercialisé)	Skelid®	PO 520 mg 2 à 4 comprimés/jour	Maladie de Paget	10
Aminobisphosphonates de 2^{ème} génération à chaîne latérale aliphatique				
Pamidronate	Aredia®	IV 30, 60 ou 90 mg (15 mg/mL) 1 injection/mois	Onco-hématologie	100
		IV 60 mg 3 injections/6 mois	Maladie de Paget	
Alendronate	Fosamax® Fosavance®	PO 5 ou 10 mg 1 comprimé/jour	Ostéoporose Maladie de Paget	1 000
		PO 35 ou 70 mg 1 comprimé/semaine		
Aminobisphosphonates de 3^{ème} génération à chaîne latérale cyclique				
Risédrone	Actonel®	PO 35 mg 1 comprimé/semaine	Ostéoporose Maladie de Paget	5 000
Ibandronate	Bonviva® (non remboursé)	PO 150 mg 1 comprimé/mois	Ostéoporose	10 000
	Bondronat® (plus commercialisé)	IV 3 mg 1 injection/an		
Zolédronate	Zometa®	IV 4 mg/100 mL 1 injection/mois	Onco-hématologie	20 000
	Aclasta®	IV 5 mg/100 mL 1 injection/an	Ostéoporose, Maladie de Paget	

Source : Auteur, d'après Bartl, Bartl, Mutschler, « Diagnostik und therapie der osteoporose », 2003 ; Vargas Franco et al., « Paradoxical side effects of bisphosphonates on the skeleton : what do we know and what can we do ? », 2018.

1.2 Pharmacocinétique

Les BP peuvent être administrés par voie orale ou intra veineuse.⁹

Les BP administrés PO ont une faible biodisponibilité : leur absorption intestinale¹⁰ est près de 0,7 % pour les non-amino BP et autour de 2 % pour les amino-BP.¹¹ Elle est plus faible si l'administration de BP est accompagnée d'un bol alimentaire, particulièrement en présence de calcium.¹²

Puisqu'ils présentent une faible biodisponibilité PO, dans le contexte urgent de l'hypercalcémie et des fractures pathologiques, et pour l'amélioration de l'observance dans le contexte chronique de l'ostéoporose, les BP sont souvent administrés par voie IV.¹³

La distribution des BP se fait à travers le corps entier : principalement à l'os, mais aussi aux tissus mous (foie, rein, rate). La liaison se fait préférentiellement sur les os à fort taux de remodelage, c'est pourquoi la distribution osseuse est inhomogène.^{14 15}

Selon le taux de remodelage osseux, la rétention peut être de 20 à 80 %. La rétention osseuse des BP dépend de la molécule et de l'indication de traitement : entre 47 et 74 % pour le pamidronate chez les patients traités pour ostéoporose et entre 12 et 98 % chez des patients traités pour des métastases osseuses de cancer du sein ; entre 25 et 93 % pour le zolédronate chez des patients traités pour des métastases osseuses.¹⁶ En réalité, la rétention osseuse dépend de la dose cumulée plus que de l'indication, qui a longtemps été un facteur de confusion.

Après absorption osseuse, les BP sont relargués de l'hydroxyapatite lors de la résorption osseuse et sont soit absorbés par les ostéoclastes, soit réadsorbés par l'hydroxyapatite, soit libérés dans la circulation. Ainsi les BP sont constamment relâchés et réadsorbés dans les lacunes de résorption. Généralement, les BP sont éliminés très lentement, principalement par voie rénale, et sont détectés dans les urines de nombreuses années après l'arrêt du traitement¹⁷, par exemple jusqu'à 8 à 12 ans après arrêt de traitement par pamidronate.^{18 19}

⁹ Prates Soares et al., « Bisphosphonates : pharmacokinetics, bioavailability, mechanisms of action, clinical applications in children, and effects on tooth development ».

¹⁰ Russell, Croucher, et Rogers, « Bisphosphonates : pharmacology, mechanisms of action and clinical uses ».

¹¹ Prates Soares et al., « Bisphosphonates : pharmacokinetics, bioavailability, mechanisms of action, clinical applications in children, and effects on tooth development ».

¹² Russell, Croucher, et Rogers, « Bisphosphonates : pharmacology, mechanisms of action and clinical uses ».

¹³ Prates Soares et al., « Bisphosphonates : pharmacokinetics, bioavailability, mechanisms of action, clinical applications in children, and effects on tooth development ».

¹⁴ Prates Soares et al.

¹⁵ Russell, Croucher, et Rogers, « Bisphosphonates : pharmacology, mechanisms of action and clinical uses ».

¹⁶ Prates Soares et al., « Bisphosphonates : pharmacokinetics, bioavailability, mechanisms of action, clinical applications in children, and effects on tooth development ».

¹⁷ Prates Soares et al.

¹⁸ Simm et al., « Consensus guidelines on the use of bisphosphonate therapy in children and adolescents : bisphosphonates in young people ».

¹⁹ Lau et al., « Paediatric dentists treating children on bisphosphonates : a cross-sectional questionnaire-based study ».

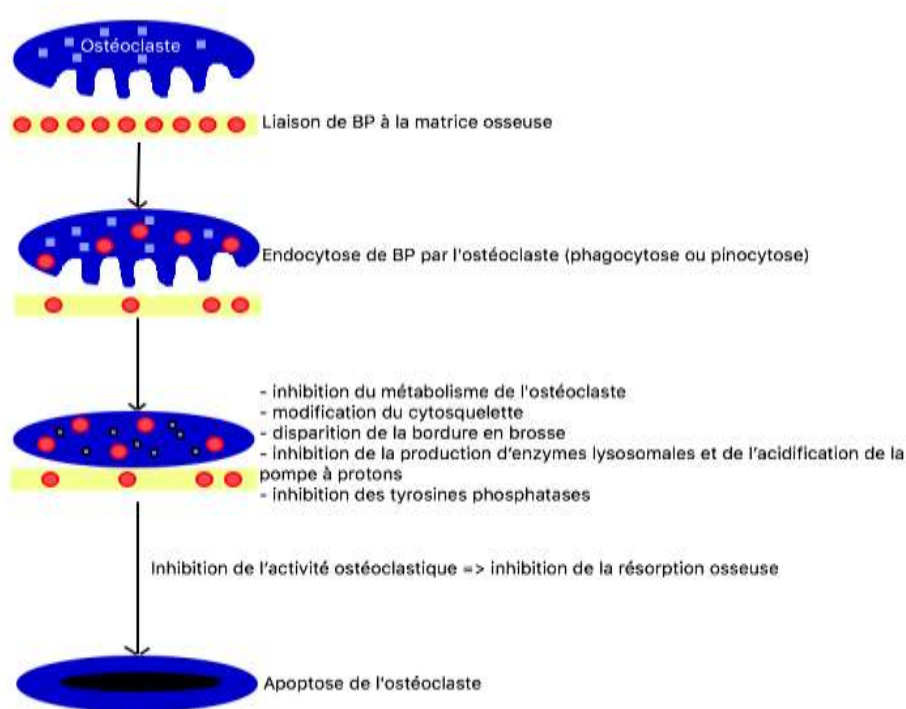
1.3 Mécanisme d'action sur les cellules du tissu osseux

Physiologiquement, le remodelage osseux est permanent, résultant d'un équilibre entre formation osseuse, sous la dépendance des ostéoblastes, et résorption osseuse, assurée par les ostéoclastes.

Les BP ont un mode d'action intra et extracellulaire. *In vivo*, les propriétés pharmacologiques des BP sur l'os dépendent de leur affinité pour le minéral osseux et de leur action sur les ostéoclastes.²⁰ Les BP inhibent l'activité ostéoclastique par différentes voies (cf. figure 2).^{21 22}

Les BP entrent dans l'espace extracellulaire et s'adsorbent à la surface osseuse par liaison aux cristaux d'hydroxyapatite libres. Ainsi les BP entrent en contact proche extracellulaire avec les cellules du tissu osseux (ostéoclastes, ostéoblastes et ostéocytes).²³

Figure 2 : Schéma du mécanisme d'action des BP sur les ostéoclastes



Source : Auteur, d'après Russel « Bisphosphonates : pharmacology, mechanisms of action and clinical uses », 1999.

²⁰ Prates Soares et al., « Bisphosphonates : pharmacokinetics, bioavailability, mechanisms of action, clinical applications in children, and effects on tooth development ».

²¹ Russell, Croucher, et Rogers, « Bisphosphonates : pharmacology, mechanisms of action and clinical uses ».

²² Fleisch, « The role of bisphosphonates in breast cancer : development of bisphosphonates ».

²³ Prates Soares et al., « Bisphosphonates : pharmacokinetics, bioavailability, mechanisms of action, clinical applications in children, and effects on tooth development ».

1.4 Indications

Les BP sont utilisés comme AR osseux dans le traitement des maladies ostéolytiques.²⁴ La physiopathologie de ces maladies est caractérisée par une faible densité osseuse et la détérioration de la micro-architecture osseuse, augmentant le risque de fracture.²⁵

L'objectif du traitement est d'augmenter la masse osseuse, d'améliorer la force osseuse et de réduire le risque de fracture pathologique.²⁶

Les BP trouvent également une indication en tant qu'inhibiteurs de la calcification chez les patients présentant des calcifications et ossifications ectopiques.²⁷

Ces pathologies multifactorielles concernent aussi bien les enfants que les adultes.²⁸

Il y a des doses et des protocoles spécifiques pour les adultes, bien que la durée idéale de traitement ne soit pas clairement définie.²⁹

1.4.1 Indications chez l'adulte

1.4.1.1 Pathologies bénignes

Ostéoporose primitive

Chez l'adulte, la pathologie la plus fréquente affectant l'os est l'ostéoporose post-ménopausique.³⁰ L'ostéoporose est associée au vieillissement. Elle touche la femme plus précocement et de façon plus incidente que l'homme, mais l'ostéoporose post-ménopausique ne doit plus faire négliger l'ostéoporose primitive masculine.

L'ostéoporose est une pathologie squelettique caractérisée par la diminution de la densité minérale osseuse (DMO), responsable d'une augmentation du risque de fracture.³¹ L'instauration d'un traitement anti-ostéoporotique est indiquée devant un risque fracturaire élevé évalué par le « Fracture Risk Assessment Tool » (FRAX), dépendant des facteurs de risque de fracture et de la DMO.³²

²⁴ Fleisch, « The role of bisphosphonates in breast cancer : development of bisphosphonates ».

²⁵ Vargas-Franco et al., « Paradoxical side effects of bisphosphonates on the skeleton : what do we know and what can we do ? »

²⁶ Bhatt, Hibbert, et Munns, « The use of bisphosphonates in children : review of the literature and guidelines for dental management ».

²⁷ Fleisch, « The role of bisphosphonates in breast cancer : development of bisphosphonates ».

²⁸ Vargas-Franco et al., « Paradoxical side effects of bisphosphonates on the skeleton : what do we know and what can we do ? »

²⁹ Vargas-Franco et al.

³⁰ Vargas-Franco et al.

³¹ Briot et al., « Actualisation 2018 des recommandations françaises du traitement de l'ostéoporose post-ménopausique ».

³² Haute autorité de santé, « Les médicaments de l'ostéoporose ».

Les BP ont montré d'excellents résultats dans le traitement de l'ostéoporose post-ménopausique.³³ Selon les molécules, ils permettent de réduire le risque de fracture et préviennent l'ossification ectopique après prothèse totale de hanche post-fracture, augmentant ainsi la mobilité post-chirurgicale.³⁴

Les BP principalement utilisés sont l'alendronate, le risédronate per os et le zolédronate IV.³⁵ La DMO est maintenue pendant au moins 2 ans après l'arrêt du traitement.³⁶

Ostéoporose secondaire

L'ostéoporose cortisonique est la plus fréquente des ostéoporoses secondaires. Elle représente la première cause d'ostéoporose chez l'adulte jeune.³⁷

A dose pharmacologique, les corticoïdes ont des effets sur le remodelage osseux par inhibition de la formation et augmentation de la résorption osseuse. Ces effets sur le métabolisme osseux se surajoutent à ceux de la pathologie inflammatoire sous-jacente. La conséquence directe est l'augmentation du risque de fracture.³⁸

Les molécules prescrites sont le risédronate, l'etidronate, l'alendronate par voie orale et le zolédronate par voie IV. La durée idéale de traitement est de 36 mois, réévalué tous les 2 ans.³⁹

Cependant l'ostéoporose secondaire peut survenir dans d'autres situations (hypogonadisme prolongé, hyperthyroïdie évolutive non traitée, hypercorticisme, immobilisation prolongée, etc).

Maladie de Paget

La maladie de Paget est une ostéopathie caractérisée par un remaniement excessif et anarchique du tissu osseux à l'origine d'une désorganisation structurale et morphologique des os impactés. L'hypertrophie et la déformation qui en découlent exposent à des compressions vasculaires ou nerveuses. L'étiologie est inconnue. Les BP sont les traitements de première intention de la maladie de Paget. Il n'existe pas de recommandation sur les schémas posologiques, mais les plus utilisés en France sont le pamidronate, le risédronate et le zolédronate.⁴⁰

³³ Briot et al., « Actualisation 2018 des recommandations françaises du traitement de l'ostéoporose post-ménopausique ».

³⁴ Vargas-Franco et al., « Paradoxical side effects of bisphosphonates on the skeleton : what do we know and what can we do ? »

³⁵ Haute autorité de santé, « Les médicaments de l'ostéoporose ».

³⁶ Briot et al., « Actualisation 2014 des recommandations sur la prévention et le traitement de l'ostéoporose cortico-induite ».

³⁷ Briot et al.

³⁸ Briot et al.

³⁹ Briot et al.

⁴⁰ Alaya et al., « Maladie osseuse de Paget : actualités diagnostiques et thérapeutiques ».

1.4.1.2 Pathologies malignes

Les BP ont montré un intérêt en oncologie ⁴¹ pour améliorer la qualité de vie des patients en diminuant les événements osseux (douleur, fractures pathologiques, compressions spinales et/ou nerveuses, hypercalcémies malignes) et le recours à la chirurgie orthopédique. ⁴²

Les lésions osseuses malignes peuvent être secondaires à un myélome multiple (95 à 100 %) ou à des métastases de tumeurs solides. Elles apparaissent aux stades avancés des cancers, majoritairement sein (65 à 75 %), poumon (30 à 40 %) et prostate (65 à 75 %), mais aussi mésothéliome et sarcome. ⁴³

Les BP en oncologie (clodronate, pamidronate, ibandronate et zolédronate) agissent par inhibition de la liaison des cellules cancéreuses à l'os. Administrés à forte dose, ils ont un rôle d'inhibition de la migration, de l'invasion et de la prolifération des cellules tumorales en induisant leur apoptose. ⁴⁵

1.4.2 Indications chez l'enfant

Les BP, bien qu'utilisés hors AMM en pédiatrie, ont montré leur efficacité pour l'augmentation de la minéralisation osseuse, mais ne présentent pas d'action qualitative sur la trame osseuse. ⁴⁶

1.4.2.1 Troubles ostéoporotiques

Les ostéoporoses juvéniles regroupent les pathologies osseuses constitutionnelles (ostéogénèse imparfaite), secondaires (essentiellement suite à une corticothérapie prolongée) et idiopathiques. ⁴⁷

Le diagnostic d'ostéoporose n'est pas aisé chez l'enfant. L'ostéodensitométrie est la technique de choix malgré le manque de tables de références pédiatriques. ⁴⁸

Ostéogénèse imparfaite

L'ostéogénèse imparfaite (OI), ou maladie des os de verre, est une pathologie constitutionnelle, majoritairement héréditaire, caractérisée par une anomalie qualitative ou quantitative du collagène

⁴¹ Brantus et al., « Guide de recommandations d'utilisation des bisphosphonates dans les lésions osseuses malignes des tumeurs solides et du myélome multiple ».

⁴² Vargas-Franco et al., « Paradoxical side effects of bisphosphonates on the skeleton : what do we know and what can we do ? »

⁴³ Brantus et al., « Guide de recommandations d'utilisation des bisphosphonates dans les lésions osseuses malignes des tumeurs solides et du myélome multiple ».

⁴⁴ Vargas-Franco et al., « Paradoxical side effects of bisphosphonates on the skeleton : what do we know and what can we do ? »

⁴⁵ Vargas-Franco et al.

⁴⁶ Prates Soares et al., « Bisphosphonates : pharmacokinetics, bioavailability, mechanisms of action, clinical applications in children, and effects on tooth development ».

⁴⁷ Delalande et al., « Les ostéoporoses juvéniles ».

⁴⁸ Delalande et al.

de type I. Cette ostéoporose congénitale est marquée par une faible masse osseuse associée à une fragilité, conduisant à des fractures pathologiques.⁴⁹ Différentes formes cliniques existent (types I à VII, légères à sévères).⁵⁰

Un diagnostic d'OI sévère, la présence d'au moins 2 fractures annuelles des os longs et l'apparition de tassements vertébraux sont les trois motifs de prescription hors AMM des BP chez l'enfant pour le traitement de l'OI.^{51 52} L'utilisation pour les formes légères est discutée.⁵³

Bien que le schéma thérapeutique ne soit pas clairement défini, le plus utilisé semble être basé sur des injections de pamidronate à une dose annuelle de 9 mg/kg⁵⁴ en cycles de trois perfusions lentes quotidiennes, selon une fréquence et une dose dépendant de l'âge et de la rapidité du remodelage osseux.⁵⁵ Plus récemment, le zolédronate a été utilisé pour le traitement des formes modérées à sévères.⁵⁶ Les traitements par voie orale sont indiqués chez les enfants atteints d'OI légère à modérée en l'absence de fracture vertébrale. Le traitement peut être arrêté pendant l'enfance en l'absence de détérioration de l'état et de la DMO, bien qu'il n'y ait pas de consensus sur ce point. Un suivi ostéodensitométrique doit être mis en place. A l'arrêt du traitement, le gain de masse osseuse est maintenu pendant 2 ans.⁵⁷

Ostéoporoses secondaires

Les ostéoporoses secondaires pédiatriques sont multifactorielles. Elles peuvent être d'origine inflammatoire (maladie systémique inflammatoire, arthropathie juvénile), neurologique et/ou musculaire (paralysie cérébrale, dystrophie neuromusculaire, etc), iatrogène (corticothérapie au long cours, etc.), nutritionnelle (anorexie mentale, maladie coeliaque, etc), endocrinienne (hypogonadisme, syndrome de Cushing, diabète, etc) ou hématologique (hémopathies malignes).⁵⁸

Les BP sont prescrits hors AMM chez les enfants atteints d'ostéoporose secondaire si le *Z score* attestant de la DMO est bas, avec au moins deux fractures sur les os longs survenant suite à des traumatismes faibles et/ou une fracture vertébrale, indépendamment de la DMO.⁵⁹

⁴⁹ Gandon-Laloum, « Les biphosphonates dans l'ostéogénèse imparfaite ».

⁵⁰ Forin, « Ostéogénèse imparfaite ».

⁵¹ Forin.

⁵² Simm et al., « Consensus guidelines on the use of bisphosphonate therapy in children and adolescents : bisphosphonates in young people ».

⁵³ Prates Soares et al., « Bisphosphonates : pharmacokinetics, bioavailability, mechanisms of action, clinical applications in children, and effects on tooth development ».

⁵⁴ Forin, « Ostéogénèse imparfaite ».

⁵⁵ Simm et al., « Consensus guidelines on the use of bisphosphonate therapy in children and adolescents : bisphosphonates in young people ».

⁵⁶ Prates Soares et al., « Bisphosphonates : pharmacokinetics, bioavailability, mechanisms of action, clinical applications in children, and effects on tooth development ».

⁵⁷ Simm et al., « Consensus guidelines on the use of bisphosphonate therapy in children and adolescents : bisphosphonates in young people ».

⁵⁸ Simm et al.

⁵⁹ Simm et al.

Ostéoporose juvénile idiopathique

L'ostéoporose juvénile idiopathique (OJI) est un trouble primaire osseux sans étiologie, marqué par des douleurs rachidiennes mécaniques, révélant une cyphoscoliose ou une fracture vertébrale.⁶⁰

Le pamidronate est la molécule la plus utilisée pour la diminution du taux de fracture et de la douleur osseuse. Aucune durée de traitement de référence n'a été rapportée, bien qu'il soit admis de réduire la dose de BP après 2 ans de traitement si l'ostéodensitométrie s'est normalisée.⁶¹

1.4.2.2 Troubles non ostéoporotiques

Dysplasie fibreuse osseuse, nécrose avasculaire, kystes osseux, pathologies malignes osseuses, ostéomyélite multifocale récurrente chronique, calcification artérielle généralisée infantile et hypercalcémie sont des utilisations rares des BP (pamidronate ou zoledronate) en pédiatrie.⁶²

1.5 Ostéonécrose médicamenteuse des mâchoires

Bien que les BP soient utilisés avec succès depuis plus de 50 ans, plusieurs effets indésirables ont été décrits, notamment un syndrome pseudo grippal après perfusion, des effets gastro-intestinaux ou rénaux, une hypocalcémie et une hypophosphatémie.⁶³

Le seul effet qui concerne le squelette crânio-facial est l'ostéonécrose médicamenteuse des mâchoires (ONMM), décrit en 2003 chez 36 patients recevant du pamidronate ou du zoledronate.⁶⁴

1.5.1 Définition

D'après l'American Association of Oral and Maxillofacial Surgeons (AAOMS) : « Un patient est considéré comme présentant une ONMM lorsque les caractéristiques suivantes sont réunies :

- traitement actuel ou passé par anti-résorptifs osseux ou anti-angiogéniques
- os exposé ou pouvant être sondé à travers une fistule intra ou extra-orale dans la région maxillo-faciale persistant depuis au moins 8 semaines
- pas d'antécédent de radiothérapie ou de métastase évidente des maxillaires » (traduit de l'anglais par l'auteur)⁶⁵

⁶⁰ Simm et al.

⁶¹ Simm et al.

⁶² Simm et al.

⁶³ Vargas-Franco et al., « Paradoxical side effects of bisphosphonates on the skeleton : what do we know and what can we do ? »

⁶⁴ Marx, « Pamidronate (Aredia) and zoledronate (Zometa) induced avascular necrosis of the jaws : a growing epidemic ».

⁶⁵ Ruggiero et al., « American association of oral and maxillofacial surgeons position paper on medication-related osteonecrosis of the jaw : 2014 update ».

Bien que cette définition de l'AAOMS soit retenue par la majorité des auteurs ⁶⁶, elle est critiquable. En effet, l'exposition osseuse n'est visible que dans 25 % des cas et il ne semble pas utile d'attendre 8 semaines pour poser un diagnostic.

Les patients à risque ou présentant une ONMM avérée peuvent également présenter d'autres conditions cliniques, à ne pas confondre avec une ONMM (ostéite alvéolaire, sinusite, parodontite, douleur dentaire, névralgie atypique, fibrome osseux, ostéomyélite chronique sclérosante pour ne citer que ces exemples). ⁶⁷

De plus, exposition et séquestre osseux peuvent apparaître chez un patient n'ayant pas été traité par anti-résorptifs osseux. ⁶⁸

1.5.2 Physiopathologie

Bien que le premier cas ait été rapporté il y a une vingtaine d'années, la physiopathologie de l'ONMM n'a pas été complètement élucidée à ce jour. Elle semble multifactorielle et impliquerait un effet synergique entre une infection ou un traumatisme local et une diminution du taux de remodelage osseux après exposition aux BP. Une étude expérimentale récente a montré que de telles infections étaient nécessaires au développement de l'ONMM. ⁶⁹

1.5.3 Facteurs de risque

Les facteurs de risque sont résumés dans le tableau 2 et la figure 3.

⁶⁶ Vargas-Franco et al., « Paradoxical side effects of bisphosphonates on the skeleton : what do we know and what can we do ? »

⁶⁷ Ruggiero et al., « American association of oral and maxillofacial surgeons position paper on medication-related osteonecrosis of the jaw : 2014 update ».

⁶⁸ Ruggiero et al.

⁶⁹ Nicolatou-Galitis et al., « Medication-related osteonecrosis of the jaw : definition and best practice for prevention, diagnosis, and treatment ».

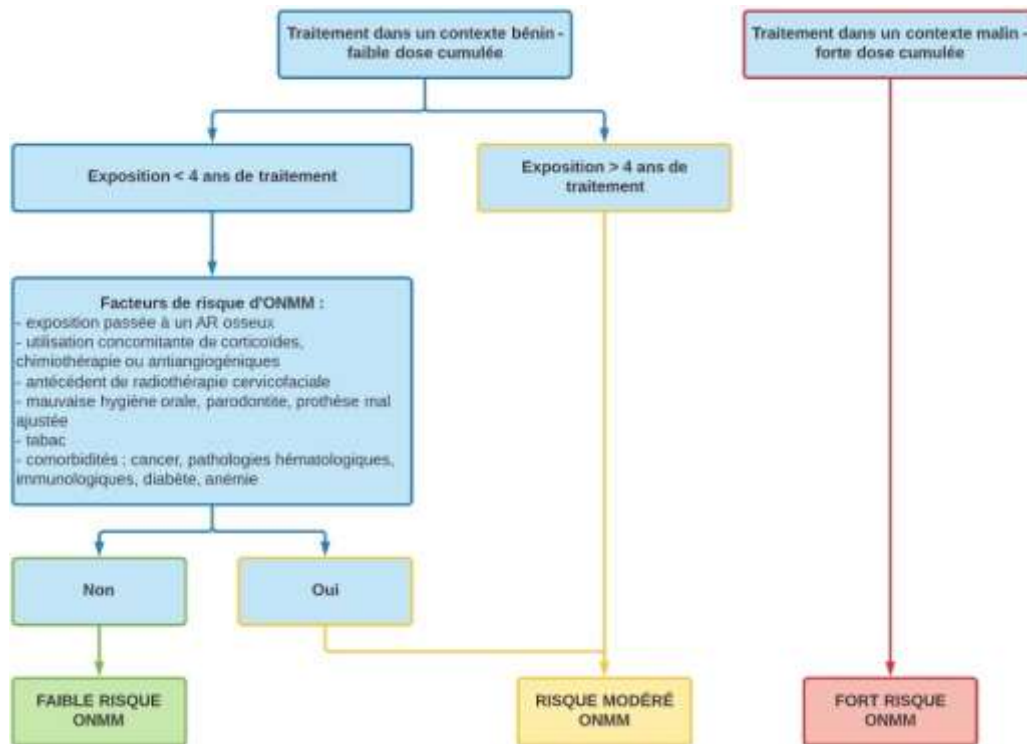
Tableau 2 : Facteurs de risque de développement d'ONMM

Facteurs de risque liés au traitement	
Dose cumulée	Liée à la posologie du traitement et au nombre de prises données depuis le début du traitement (assimilée à la durée de traitement) Aucun seuil en dessous duquel l'ONMM ne se développe pas n'a été identifié.
Durée de traitement	Découle d'un des paramètres de la dose cumulée (indication de traitement détermine la dose cumulée dont le seuil est atteint après une certaine durée de traitement).
Facteurs de risque liés au patient	
Facteurs locaux	<ul style="list-style-type: none"> - Chirurgie dento-alvéolaire : extraction dentaire réalisée chez 52 à 61 % des patients ayant développé une ONMM - Pathologie dentaire inflammatoire pré-existante : l'un des traitements de ces pathologies est l'extraction, une infection pré-existante peut être confondue avec la relation entre l'avulsion et l'ONMM. Les données actuelles suggèrent que l'avulsion ne serait pas la cause de la nécrose. Des biopsies osseuses d'alvéoles réalisées lors d'extractions dentaires ont montré que la nécrose était déjà présente. La flore buccale coloniserait secondairement l'alvéole nécrosée, conduisant de fait à une ostéite et symptômes associés. - Autre acte de chirurgie orale : risque non connu. En raison de l'absence de données, l'AAOMS considère que le risque d'ONMM après ces procédures, nécessitant une exposition et une manipulation osseuse, est comparable au risque après avulsion dentaire. - Prothèses dentaires : une augmentation du risque d'ONMM chez les patients traités par BP pour cancer.
Facteurs anatomiques	- ONMM est plus souvent décrite à la mandibule qu'au maxillaire, mais peut affecter les deux.
Facteurs démographiques	<ul style="list-style-type: none"> - Âge : uniquement les adultes - Genre : prévalence d'ONMM chez la femme expliquée par l'indication plus fréquente de traitement que chez l'homme (ostéoporose post-ménopausique et cancer du sein).
Facteurs systémiques	Anémie, diabète, certains types de cancers
Autres traitements	Corticoïdes, anti angiogéniques
Habitudes de vie	Tabac (non démontré)
Facteurs génétiques	Polymorphisme nucléotidique simple, pathologies osseuses métaboliques

Source : Auteur, d'après Ruggiero et al. « American association of oral and maxillofacial surgeons position paper on medication-related osteonecrosis of the jaw : 2014 update », 2014 ; Nicolatou-Galitis et al. « Medication-related osteonecrosis of the jaw : definition and best practice for prevention, diagnosis, and treatment », 2019.

En résumé, la littérature actuelle montre que le risque d'ONMM est significativement plus important chez les patients traités par BP pour cancer, à des fortes doses, comparé aux patients ostéoporotiques, bénéficiant de faibles doses.

Figure 3 : Arbre décisionnel des facteurs de risque d'ONMM



Source : Auteur, d'après Nicolatou-Galitis et al. « Medication-related osteonecrosis of the jaw : definition and best practice for prevention, diagnosis, and treatment », 2019.

D'après les données de la littérature, le risque d'ONMM chez les patients ostéoporotiques est réel, mais très faible, avoisinant celui des patients non traités par BP. La fréquence de ces cas est expliquée par le large nombre de patients exposés à ces médicaments.⁷⁰ En résumé, la fréquence d'ONMM est intrinsèquement liée à la dose cumulée d'exposition au traitement par BP.⁷¹

1.5.4 Prévention

L'AAOMS recommande une approche multidisciplinaire pour le traitement des patients exposés aux anti-résorptifs osseux.⁷² Une consultation de recherche et d'élimination de foyers infectieux bucco-dentaires doit être réalisée avant d'introduire un traitement par BP (cf. figure 4). Elle réduirait de 3 fois le risque de développement d'une ONMM.^{73 74}

⁷⁰ Ruggiero et al., « American association of oral and maxillofacial surgeons position paper on medication-related osteonecrosis of the jaw : 2014 update ».

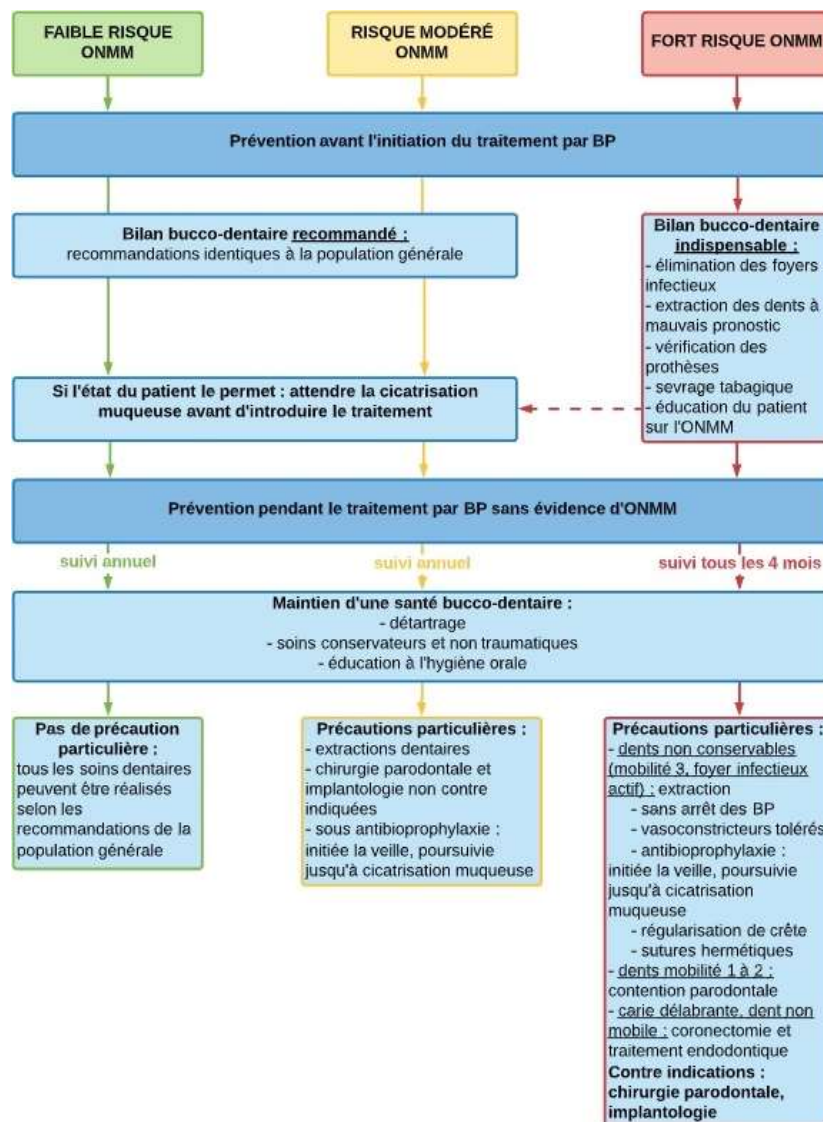
⁷¹ Nicolatou-Galitis et al., « Medication-related osteonecrosis of the jaw : definition and best practice for prevention, diagnosis, and treatment ».

⁷² Ruggiero et al., « American association of oral and maxillofacial surgeons position paper on medication-related osteonecrosis of the jaw : 2014 update ».

⁷³ Nicolatou-Galitis et al., « Medication-related osteonecrosis of the jaw : definition and best practice for prevention, diagnosis, and treatment ».

⁷⁴ Haute autorité de santé, « Les médicaments de l'ostéoporose ».

Figure 4 : Arbre décisionnel de prévention de l'ONMM chez l'adulte



Source : Auteur, d'après Nicolatou-Galitis et al. « Medication-related osteonecrosis of the jaw : definition and best practice for prevention, diagnosis, and treatment », 2019 ; Ruggiero et al. « American association of oral and maxillofacial surgeons position paper on medication-related osteonecrosis of the jaw : 2014 update », 2014 ; Société française de stomatologie, chirurgie maxillo-faciale et chirurgie orale « Implantologie et bisphosphonates », 2012 ; Agence française de sécurité sanitaire des produits de santé « Recommandations sur la prise en charge bucco-dentaire des patients traités par bisphosphonates », 2007 ; et Société française de chirurgie orale « Prise en charge des foyers infectieux bucco-dentaires », 2012.

1.5.5 Interruption de traitement en vue d'acte dentaire invasif

La notion d'interruption de traitement chez un patient recevant des BP nécessitant une extraction dentaire est sujette à controverse, avec des données insuffisantes pour donner une recommandation (cf. tableau 3).

Tableau 3 : Arguments en faveur et en défaveur d'une suspension de traitement par BP en chirurgie orale

Arguments en faveur d'une interruption	Arguments en défaveur d'une interruption
<p>1. La suspension à court terme des BP aiderait à prévenir l'apparition d'une ONMM résultat d'un traitement dentaire invasif (faible niveau de preuve).</p> <p>2. FDA, AAOMS et d'autres ont décrit l'augmentation de l'incidence d'ONMM chez les patients traités par BP dans un contexte bénin depuis plus de 4 ans, basé sur des études rétrospectives avec un faible nombre de cas. De ces résultats, l'AAOMS recommande l'interruption 2 mois avant la chirurgie. Plusieurs sociétés savantes suivent les propos de l'AAOMS, dont l'International Task Force.</p>	<p>1. Puisque les BP persistent dans l'os pendant une longue période, il paraît peu probable qu'une courte période d'arrêt de traitement par BP puisse prévenir l'ONMM.</p> <p>2. Un sondage japonais a montré qu'il n'y avait pas de modification de l'incidence d'ONMM chez les patients ostéoporotiques qu'ils aient bénéficié d'une suspension de traitement ou non.</p> <p>3. Chez les patients ostéoporotiques traités par BP, une suspension de traitement entraînerait une exacerbation de l'ostéoporose, incluant une diminution de la DMO et une augmentation de l'incidence de fractures. L'incidence de l'ONMM étant extrêmement faible chez ces patients, les bénéfices des BP sur la prévention des fractures l'emportent sur les risques d'ONMM.</p> <p>4. Plusieurs études récentes ont montré que le contrôle des infections dentaires était le facteur le plus important pour prévenir l'ONMM.</p>

Source : Auteur, d'après Ruggiero et al. « American association of oral and maxillofacial surgeons position paper on medication-related osteonecrosis of the jaw : 2014 update », 2014 ; Yoneda et al. « Bisphosphonate-related osteonecrosis of the jaw : position paper from the allied task force committee of Japanese society for bone and mineral research, Japan osteoporosis society, Japanese society of periodontology, Japanese society for oral and maxillofacial radiology, and Japanese society of oral and maxillofacial surgeons », 2017 ; Nicolatou-Galitis et al. « Medication-related osteonecrosis of the jaw : definition and best practice for prevention, diagnosis, and treatment », 2019.

Le plus long délai rapporté entre la dernière prise de BP et l'apparition d'une ONMM est de 9 ans. Le patient adulte avait été traité pour métastases osseuses pendant 10 ans par pamidronate IV. ⁷⁵

1.5.7 Spécificités de l'enfant

Le risque d'ONMM est bien connu chez l'adulte, jamais décrit chez l'enfant et incertain chez l'adulte ayant été exposé aux BP pendant l'enfance. ⁷⁶ Cela laisse à supposer que la population pédiatrique serait susceptible d'avoir un profil de risque d'ONMM différent des adultes. ⁷⁷

⁷⁵ Rattin, Vanoli, et Latombe, « Ostéonécrose extensive des maxillaires induite par les biphosphonates ».

⁷⁶ Torres et al., « Risque d'ostéonécrose des maxillaires associé à un traitement par biphosphonates dans l'enfance ».

⁷⁷ Prates Soares et al., « Bisphosphonates : pharmacokinetics, bioavailability, mechanisms of action, clinical applications in children, and effects on tooth development ».

1.5.7.1 Différences entre les populations adultes et pédiatriques

Bien que les doses de BP prescrites en pédiatrie soient à peu près divisées par deux par rapport aux doses administrées aux adultes traités dans des contextes malins, la durée plus longue de traitement de ces enfants, pour des pathologies souvent chroniques, se traduit par une dose cumulée reçue supérieure aux doses administrées aux adultes ayant développé des ONMM.⁷⁸

Tableau 4 : Principales différences entre les facteurs de risque de développement d'ONMM des adultes et des enfants

Caractéristiques		Enfants	Adultes
Traitement	Voie administration	Majoritairement IV due aux difficultés d'administration et d'observance des jeunes enfants	IV ou orale
	Dose reçue	Généralement : - pamidronate : 1 à 1,5 mg/kg/j tous les 1 à 4 mois - zolédronate : 0,1 mg/kg/an	Généralement pour traitement dans contexte malin : - pamidronate : 90 mg/mois - zolédronate : 4 mg/mois
	Durée	Long terme, voire à vie pour les enfants avec ostéoporose primaire ou secondaire sévère	Généralement traitements limités avec des interruptions
Facteurs généraux	Comorbidité	Souvent absents	Peuvent être présents
Facteurs sociaux	Tabac, alcool	Rarement présents	Facteurs de risques fréquents
Facteurs dentaires	Parodontopathie	Gingivite fréquente, parodontite rare	Parodontite fréquente, avec une incidence augmentant avec l'âge
	Extractions dentaires	Dents temporaires : petites racines, selon le stade de résorption Dents définitives : extraites pour raison orthodontique le plus souvent, donc non infectées	Dents définitives : racines plus longues (surface osseuse exposée après extraction plus importante) et souvent extraites suite à une infection
	Indications chirurgie orale	Généralement anomalies comme : avulsion de dent incluse surnuméraire ou de première molaire ankylosée, désinclusion canine	Chirurgie indiquée suite à une infection due à une carie importante ou à une atteinte péri-apicale ou parodontale
	Charge microbienne en site chirurgical	Site généralement non infecté lors de la prise en charge d'anomalies ou d'extractions orthodontiques	Site généralement infecté
	Incidence ONMM	Aucun cas décrit à ce jour	Faible incidence, se voit surtout chez les patients traités en oncologie avec des fortes doses de BP

Source : Auteur, d'après Bhatt, Hibbert et Munns « The use of bisphosphonates in children : review of the literature and guidelines for dental management », 2014.

⁷⁸ Bhatt, Hibbert, et Munns, « The use of bisphosphonates in children : review of the literature and guidelines for dental management ».

Une revue de la littérature brésilienne de 2019 n'a rapporté aucun cas d'ONMM chez les enfants. La grande majorité des patients étaient traités par BP pour OI. ⁷⁹

1.5.7.2 Prévention du risque théorique d'ONMM chez l'enfant

Du fait d'incertitudes sur la prise en charge odontologique des enfants traités par BP, notamment lors des actes de chirurgie orale, il n'y a pas de consensus sur les précautions à respecter.

L'indication du traitement par BP, la voie d'administration, l'anatomie et la vascularisation des maxillaires diffèrent de manière significative entre adultes et enfants, ce qui ne rendent pas transposables à ces derniers les recommandations actuelles de prise en charge des adultes. ⁸⁰

L'American Academy of Paediatric Dentistry recommande que les dents représentant des foyers infectieux soient extraites 2 semaines avant l'initiation d'un traitement à long terme à forte dose de BP. ⁸¹ Les recommandations australiennes privilégient la réalisation des actes de chirurgie orale à distance des cures de BP. L'antibioprophylaxie est recommandée chez les enfants considérés à « haut risque » (cf. tableau 5). ⁸²

Tableau 5 : Facteurs de risque identifiés d'ONMM chez l'enfant

Facteur de risque	Explication
Chirurgie invasive	Procédure chirurgicale ou traumatique
Contamination bactérienne du site d'intervention	Associée à un abcès des tissus mous ou du sinus, image radiographique d'une pathologie péri-apicale indiquant une contamination bactérienne de l'os environnant
Durée du traitement par BP	Traitement > 2 ans avec dernière cure : < 2 ans chez les enfants de moins de 14 ans < 5 ans chez les enfants de plus de 14 ans

Source : Auteur, d'après Bhatt, Hibbert et Munns « The use of bisphosphonates in children : review of the literature and guidelines for dental management », 2014.

L'ONMM ne semble pas être une pathologie affectant la population pédiatrique. Un enfant ayant reçu des BP et nécessitant un geste invasif de chirurgie orale ne peut en être privé au motif de potentielles complications non avérées. Toutefois, il est impératif de prendre en compte les spécificités des enfants et de ne pas négliger la prévention. ⁸³

⁷⁹ Tuany Duarte et al., « Can children be affected by bisphosphonate-related osteonecrosis of the jaw ? : a systematic review ».

⁸⁰ Bhatt, Hibbert, et Munns, « The use of bisphosphonates in children : review of the literature and guidelines for dental management ».

⁸¹ Lau *et al.* « Paediatric dentists treating children on bisphosphonates : a cross-sectional questionnaire-based study. »

⁸² Bhatt *et al.*

⁸³ Torres *et al.* « Risque d'ostéonécrose des maxillaires associé à un traitement par biphosphonates dans l'enfance. »

Les BP sont des médicaments AR osseux utilisés pour traiter les populations adultes et pédiatriques pour des pathologies bénignes ou malignes. Le risque en chirurgie orale est l'ONMM, d'incidence très faible chez l'adulte, mais non négligeable, et jamais décrite chez l'enfant à ce jour. Des précautions doivent être envisagées pour la prise en charge de cette population.

2 : Interventions chirurgicales en orthopédie dento-faciale

2.1 Avulsions dentaires

2.1.1 Dents incluses

L'avulsion d'une dent temporaire est recommandée en denture mixte pour favoriser l'éruption d'une dent définitive incluse, selon sa position et l'âge du patient. Une extraction de dent temporaire adjacente peut être réalisée simultanément si elle permet l'augmentation de l'espace d'évolution de la dent incluse.⁸⁴

Une dent incluse peut être extraite en cas de refus du patient d'un traitement orthodontique, de transmigration à travers le plan sagittal, de résorption radiculaire des dents adjacentes ou d'échec de la traction orthodontique.⁸⁵

2.1.2 Agénésie d'une dent définitive

Une fermeture d'espace avec avulsion de la dent temporaire peut être décidée, suivie d'une fermeture physiologique ou orthodontique de l'espace. Une conservation d'espace peut être envisagée avec extraction de la dent temporaire et maintien de l'espace jusqu'à la fin de croissance pour la mise en place d'un implant.⁸⁶

2.1.3 Correction des différents aspects de malocclusion

En cas de dysharmonie dento-maxillaire, des extractions pilotées de dents temporaires peuvent être indiquées dans le but de guider l'évolution des incisives, canines et prémolaires permanentes.⁸⁷

Les avulsions de dents définitives sont indiquées lors d'encombrement dentaire important, pour corriger les pro-alvéolies et les rapports occlusaux. Les critères de choix sont décrits dans le tableau 6. Les prémolaires sont les dents les plus propices à l'extraction du fait de leur position stratégique en milieu d'arcade, avec une possibilité de mouvement dans les deux sens, et la libération de place

⁸⁴ Société française de stomatologie, chirurgie maxillo-faciale et chirurgie orale, « Prise en charge d'une canine incluse ».

⁸⁵ Société française de stomatologie, chirurgie maxillo-faciale et chirurgie orale.

⁸⁶ Medio, Popelut, et De La Dure Molla, « Gestion des agénésies des deuxièmes prémolaires mandibulaires ».

⁸⁷ Boileau, *Orthodontie de l'enfant et du jeune adulte. Tome 2, Traitement des dysmorphies et malocclusions*.

importante (15 mm). Les extractions symétriques des quatre prémolaires conduisent à une classe I molaire et canine équilibrée. ⁸⁸

Tableau 6 : Indications des avulsions de dents définitives en orthopédie dento-faciale

Secteur antérieur	
Incisives maxillaires	Exceptionnelles Pas d'indication ODF : fracture, ankylose, anomalie de forme ou compensation d'agénésie unilatérale
Incisives mandibulaires	Enfant et adolescent : dysharmonie dento-dentaire avec excès mandibulaire > 7 mm Adulte : rattrapage d'une classe III squelettique
Canines	Pas d'indication en ODF
Prémolaires	
4 premières prémolaires	Encombrement antérieur Pro-alvéolie Profil convexe Classe I dentaire (voire classes II et III si peu de dérive molaire)
4 deuxièmes prémolaires	Encombrement antérieur faible ou plus postérieur avec repositionnement lingual des incisives limité Profil concave Anatomie dentaire : face et cuspide vestibulaires courtes
Premières prémolaires maxillaires et deuxièmes prémolaires mandibulaires	Classe II (recul des incisives maxillaires et mésialisation postérieure mandibulaire) Décompensation pré-chirurgicale de classe III
Deuxièmes prémolaires maxillaires et premières prémolaires mandibulaires	Classe III Décompensation pré-chirurgicale de classe II
Premières prémolaires maxillaires	Classe II (classes I canine et II molaire thérapeutique)
Premières prémolaires mandibulaires	Classe III molaire avec risque d'absence d'antagoniste des deuxièmes molaires maxillaires ou contact entre deuxième prémolaire fragile et première molaire Peu recommandée
Avulsions asymétriques	Rare
Molaires	
4 premières molaires	Hyperdivergence sévère avec dysharmonie dento-maxillaire antérieure et postérieure et présence des troisièmes molaires Exceptionnel
Premières molaires maxillaires ± 4 prémolaires	Classe II sévère sans croissance ni coopération Délabrement molaire
Deuxièmes molaires	Pas à la mandibule Au maxillaire : <ul style="list-style-type: none"> - alternative à l'extraction des premières prémolaires maxillaires sans indication d'extraction des prémolaires mandibulaires pour obtenir une classe I molaire - associée à l'extraction des 4 premières prémolaires dans les classes II sévères pour obtenir une classe I

Source : Auteur, 2020.

⁸⁸ Boileau.

Une antibioprofylaxie est recommandée pour toutes les avulsions chez les patients immunodéprimés et à haut risque d'endocardite infectieuse. L'antibioprofylaxie n'est pas recommandée pour les autres, excepté pour l'avulsion des dents incluses.⁸⁹

2.1.4 Avulsion des troisièmes molaires

En dehors des indications classiques d'avulsion des dents non conservables, les avulsions de troisièmes molaires dans le cadre d'un traitement d'orthodontie sont recommandées selon les cas énumérés dans le tableau 7.⁹⁰

Tableau 7 : Indications et contre-indications d'avulsions de troisièmes molaires dans le cadre d'un traitement d'orthodontie

Indications	Contre-indications
<ul style="list-style-type: none"> - résorption avérée ou probable de la dent adjacente - perturbation de l'occlusion dynamique - anticipation de potentielles difficultés et/ou complications liées à la radiculogenèse et la possible proximité avec le nerf alvéolaire inférieur - auto-transplantation avec une troisième molaire comme transplant - implant à proximité d'une troisième molaire incluse - troisième molaire sans antagoniste présentant un risque d'égression - préparation à la chirurgie orthognathique : troisième molaire pourrait être un obstacle au tracé de l'ostéotomie - facilitation d'un mouvement de distalisation de la deuxième molaire 	<ul style="list-style-type: none"> - probable éruption spontanée sur arcade - possibilité d'engendrer un encombrement incisivo-canin antérieur - dent incluse dans l'os ou fonctionnelle sur arcade, asymptomatique, sans pathologie associée - dans les cas d'avulsions d'autres dents ou traitement orthodontique avec positionnement physiologique

Source : Auteur, d'après Haute autorité de santé « Avulsion des troisièmes molaires : indications, techniques et modalités », 2019.

2.2 Mini-vis et plaques d'ancrage

Les mini-vis et plaques d'ancrage orthodontique sont des dispositifs médicaux implantables transitoires. Elles représentent un moyen d'ancrage à l'os ne s'appuyant pas sur la dent. Leur action peut être directe, en étant un ancrage pour le point d'application d'une force orthodontique, ou indirecte, en renforçant un ancrage dentaire insuffisant.⁹¹

Les contre-indications sont le positionnement de vis dans une zone en présence de germe ou dans la suture maxillaire avant sa fermeture, l'encombrement majeur et/ou l'absence d'os.⁹²

⁸⁹ Lesclous, « Prescription des antibiotiques en pratique bucco-dentaire : recommandations Afssaps 2011 ».

⁹⁰ Haute autorité de santé, « Avulsion des troisièmes molaires : indications, techniques et modalités ».

⁹¹ Steve, Racy, et Kerbrat, « Choisir et mettre en place les mini-vis d'ancrages orthodontiques : notions importantes ».

⁹² Steve, Racy, et Kerbrat.

Il n'y a pas de précaution péri-opératoire particulière à prendre.⁹³

Le principal risque est une perforation radulaire lors du forage de la vis, très peu décrit. Sa prévention passe par une étude pré-opératoire déterminant les zones à fort encombrement à éviter.

⁹⁴

2.3 Désinclusion orthodontico-chirurgicale

Une désinclusion orthodontico-chirurgicale est indiquée après échec d'un traitement interceptif par avulsion de la dent temporaire, ou cours d'un traitement orthodontique.⁹⁵

Les contre-indications sont le refus d'un traitement orthodontique, une malposition dentaire trop importante⁹⁶ et les patients à haut risque d'endocardite infectieuse.⁹⁷

Une antibioprofylaxie est indiquée pour les patients immunodéprimés ou non.⁹⁸

2.4 Implantologie

En cas de dent absente (agénésie, extraction), l'implantologie fait partie de l'arsenal thérapeutique pour le remplacement dentaire unitaire ou plural. Dans ce cas, une ouverture ou un maintien d'espace lors d'un traitement orthodontique peuvent être nécessaires.⁹⁹

L'orthodontie présente un intérêt pour l'implantologie. Dans un cas d'extraction programmée avec projet implantaire, la dent peut être extraite par égression orthodontique, permettant un épaissement vestibulo-palatin osseux afin d'éviter une greffe pré-implantaire.¹⁰⁰

Tout acte d'implantologie est contre-indiqué chez les patients à haut risque d'endocardite infectieuse¹⁰¹ et chez les patients traités par BP dans un contexte malin¹⁰².

Une antibioprofylaxie est indiquée en cas de chirurgie pré-implantaire chez tous les patients et en cas de chirurgie implantaire et des péri-implantites seulement chez les patients immunodéprimés.¹⁰³

⁹³ Steve, Racy, et Kerbrat.

⁹⁴ Steve, Racy, et Kerbrat.

⁹⁵ Société française de stomatologie, chirurgie maxillo-faciale et chirurgie orale, « Prise en charge d'une canine incluse ».

⁹⁶ Société française de stomatologie, chirurgie maxillo-faciale et chirurgie orale.

⁹⁷ Lesclous, « Prescription des antibiotiques en pratique bucco-dentaire : recommandations Afssaps 2011 ».

⁹⁸ Lesclous.

⁹⁹ Medio, Popelut, et De La Dure Molla, « Gestion des agénésies des deuxièmes prémolaires mandibulaires ».

¹⁰⁰ Barthelemi et Russe, « Collaboration orthodontie-implantologie dans le traitement des édentements du secteur antérieur ».

¹⁰¹ Lesclous, « Prescription des antibiotiques en pratique bucco-dentaire : recommandations Afssaps 2011 ».

¹⁰² Société française de stomatologie, chirurgie maxillo-faciale et chirurgie orale, « Implantologie et bisphosphonates ».

¹⁰³ Lesclous, « Prescription des antibiotiques en pratique bucco-dentaire : recommandations Afssaps 2011 ».

2.5 Auto-transplantation

L'auto-transplantation est une technique chirurgicale, alternative à l'orthodontie, qui consiste à déplacer une dent chez un même individu d'une position initiale vers un autre site, par rapport aux bases osseuses des maxillaires.¹⁰⁴

Les indications de remplacement d'une dent sont variées : ectopie, transposition, perte d'une dent traumatique ou carieuse, inclusion non tractable, agénésie.¹⁰⁵ Ainsi, l'auto-transplantation est indiquée en orthodontie pour le remplacement d'une incisive par une prémolaire¹⁰⁶, la mise en place d'une dent incluse sur arcade en cas d'échec ou de contre-indication à la désinclusion orthodontico-chirurgicale¹⁰⁷, le remplacement d'une première molaire sévèrement délabrée¹⁰⁸, etc.

Les racines de la dent à transplanter doivent être édifiées au moins aux deux tiers.¹⁰⁹

La seule contre-indication absolue concerne les patients à haut risque d'endocardite infectieuse.¹¹⁰

Les principales contre-indications relatives sont l'insuffisance osseuse, qui peut être compensée par une greffe¹¹¹ ; et l'ankylose de la dent à transplanter, qui peut compliquer son avulsion¹¹².

Une antibioprofylaxie est recommandée chez tous les patients immunodéprimés ou non.¹¹³

2.6 Corticotomies et alternatives

L'objectif des corticotomies est de réduire le temps de traitement orthodontique chez les adultes. Le principe repose sur une fragilisation de la résistance de l'os permettant l'accélération du mouvement dentaire orthodontique.

La zone chirurgicale est limitée aux dents à déplacer et ne concerne pas les zones d'ancrage. Le mouvement dentaire orthodontique peut être induit une à deux semaines après l'intervention.¹¹⁴

Les corticotomies peuvent être indiquées dans la plupart des cas où un traitement orthodontique par multi-attaches est réalisé. Elles ont montré leur efficacité dans le traitement des malocclusions de classe I avec encombrement modéré à sévère, les classes II nécessitant une expansion modérée ou

¹⁰⁴ Gault, « Transplantations des canines incluses ».

¹⁰⁵ Garcia, « Apport des techniques d'autogreffes dentaires à l'orthodontie ».

¹⁰⁶ Czochrowska et al., « Autotransplantation of premolars to replace maxillary incisors : a comparison with natural incisors ».

¹⁰⁷ Société française de stomatologie, chirurgie maxillo-faciale et chirurgie orale, « Prise en charge d'une canine incluse ».

¹⁰⁸ Gault, « Transplantations des canines incluses ».

¹⁰⁹ Société française de stomatologie, chirurgie maxillo-faciale et chirurgie orale, « Prise en charge d'une canine incluse ».

¹¹⁰ Lesclous, « Prescription des antibiotiques en pratique bucco-dentaire : recommandations Afssaps 2011 ».

¹¹¹ Morel et al., « L'auto-transplantation : une approche sous-estimée ? »

¹¹² Gault, « Transplantations des canines incluses ».

¹¹³ Lesclous, « Prescription des antibiotiques en pratique bucco-dentaire : recommandations Afssaps 2011 ».

¹¹⁴ Charavet et al., « Traitement orthodontique accéléré par corticotomies : quelles sont les alternatives minimalement invasives ? »

des extractions et les classes III modérées.¹¹⁵ Les corticotomies sont contre-indiquées chez les patients à haut risque d'endocardite infectieuse.¹¹⁶

Les complications décrites sont la nécrose dentaire, l'affection du ligament parodontal, la résorption radiculaire, la douleur et l'œdème postopératoire.¹¹⁷ Une récente revue de la littérature a montré que ces complications n'étaient pas supérieures chez les patients traités avec des corticotomies par rapport aux patients contrôles sans corticotomie.¹¹⁸

Une antibioprofylaxie est recommandée chez tous les patients.¹¹⁹

2.7 Distraction osseuse

La distraction osseuse est une technique d'expansion osseuse transversale autorisant un « processus biologique de néoformation osseuse entre les surfaces de deux segments osseux graduellement séparés par une traction croissante ». ¹²⁰ Bien que décrite depuis de nombreuses années, elle reste une technique très utilisée au maxillaire et peu réalisée à la mandibule.¹²¹

La distraction osseuse en orthodontie est principalement indiquée pour des encombrements dentaires de minimum 7 mm dus à une insuffisance transversale ¹²², syndromes malformatifs du squelette crânio-facial, insuffisance de la projection faciale, syndromes d'apnée du sommeil ¹²³. Cette technique est une alternative aux extractions dentaires, stripping et vestibulo-version des incisives.¹²⁴ Selon le type de distracteur, il est posé avant ou pendant la phase chirurgicale.

Les contre-indications générales de la distraction sont les patients à haut risque d'endocardite infectieuse.¹²⁵

Dans la majorité des cas mandibulaires, une préparation orthodontique à la chirurgie est réalisée dans le but d'augmenter l'espace et la divergence entre les racines des incisives.¹²⁶

Une antibioprofylaxie est recommandée chez tous les patients.¹²⁷

En postopératoire, une période de latence d'environ une semaine est nécessaire avant l'activation du distracteur. Le vérin est activé entre 0,25 et 1 mm par jour jusqu'à obtention de l'espace souhaité.

¹¹⁵ Gil et al., « Alveolar corticotomies for accelerated orthodontics : a systematic review ».

¹¹⁶ Lesclous, « Prescription des antibiotiques en pratique bucco-dentaire : recommandations Afssaps 2011 ».

¹¹⁷ Zimmo et al., « Corticotomy-accelerated orthodontics : a comprehensive review and update ».

¹¹⁸ Patterson et al., « Corticotomies and orthodontic tooth movement : a systematic review ».

¹¹⁹ Lesclous, « Prescription des antibiotiques en pratique bucco-dentaire : recommandations Afssaps 2011 ».

¹²⁰ Lesne et al., « Distraction symphysaire et orthodontie ».

¹²¹ Lietz et Gebeile-Chauty, « Distraction osseuse symphysaire. Volet 2, Quel protocole en 2018 ? : une revue systématique ».

¹²² Lietz et Gebeile-Chauty.

¹²³ Boileau, *Orthodontie de l'enfant et du jeune adulte. Tome 1, Principes et moyens thérapeutiques*.

¹²⁴ Garreau et al., « Symphyseal distraction in the context of orthodontic treatment : a series of 35 cases ».

¹²⁵ Lesne et al., « Distraction symphysaire et orthodontie ».

¹²⁶ Lesne et al.

¹²⁷ Lesclous, « Prescription des antibiotiques en pratique bucco-dentaire : recommandations Afssaps 2011 ».

L'orthodontie est reprise 2 semaines après la fin de la distraction. La contention par le disjoncteur doit être maintenue 3 mois. ¹²⁸

Les complications rapportées dans la littérature sont des unions prématurées ou retardées, sans cas de pseudarthrose ¹²⁹, des blessures muqueuses liées au dispositif et des douleurs temporaires au niveau des articulations temporo-mandibulaires ¹³⁰. Le risque de récurrence est limité par l'étirement progressif des tissus mous environnants lors de la phase de distraction. ¹³¹

2.8 Chirurgie orthognathique

La chirurgie orthognathique est indiquée lorsque les limites de l'orthodontie et de l'orthopédie dento-faciale sont dépassées. L'objectif est le repositionnement des bases osseuses. Les grands syndromes associés à des anomalies crânio-faciales, les décalages squelettiques sévères dépassant les possibilités de compensations alvéolaires, les thérapeutiques orthodontiques avec risque de préjudice esthétique, ainsi que les récurrences ou échecs thérapeutiques initiaux représentent la majorité des indications de la chirurgie orthognathique. ¹³²

L'intervention ne peut être réalisée qu'en fin de croissance pour éviter les risques de récurrence secondaires à une croissance mandibulaire défavorable. ¹³³

Une préparation orthodontique pré-chirurgicale permet de gérer les problèmes intra-arcades, de lever les compensations alvéolaires, d'assurer la congruence des arcades et d'offrir un ancrage au dispositif de contention post-chirurgicale. La durée est variable. ¹³⁴

La chirurgie peut intéresser le maxillaire et/ou la mandibule. Dans 75 % des cas, une chirurgie bimaxillaire est réalisée. Les intérêts de la multiplicité des sites d'intervention sont ¹³⁵ :

- rétablir l'harmonie de l'esthétique faciale par correction de l'ensemble de la dysmorphose affectant la plupart du temps maxillaire et mandibule
- limiter l'amplitude des mouvements au niveau de chaque arcade en répartissant la correction sur les deux pièces osseuses.

Une antibioprofylaxie est recommandée chez tous les patients. La principale contre-indication d'ordre général est le patient à haut risque d'endocardite infectieuse. ¹³⁶

¹²⁸ Lietz et Gebeile-Chauty, « Distraction osseuse symphysaire. Volet 2, Quel protocole en 2018 ? : une revue systématique ».

¹²⁹ Lietz et Gebeile-Chauty.

¹³⁰ Garreau et al., « Symphyseal distraction in the context of orthodontic treatment : a series of 35 cases ».

¹³¹ Boileau, *Orthodontie de l'enfant et du jeune adulte. Tome 1, Principes et moyens thérapeutiques*.

¹³² Boileau.

¹³³ Boileau.

¹³⁴ Boileau.

¹³⁵ Boileau.

¹³⁶ Société française d'anesthésie et de réanimation, « Antibioprofylaxie en chirurgie et médecine interventionnelle (patients adultes) ».

L'étape de finitions orthodontiques permet de moduler l'occlusion et de corriger les effets parasites des tractions intermaxillaires.¹³⁷

Un protocole de « chirurgie première » permet la réalisation du traitement orthodontique après la chirurgie, permettant d'éviter la décompensation alvéolaire et l'aggravation esthétique.¹³⁸

Les suites opératoires sont le plus souvent des douleurs modérées, traitées efficacement par des antalgiques de palier 1, et un œdème facial maximal à 72 heures avec une régression spontanée en une quinzaine de jours.¹³⁹

Les complications péri-opératoires rapportées à la chirurgie orthognathique sont¹⁴⁰ :

- lésions nerveuses (alvéolaire inférieur, infra-orbitaire) et altération de la sensibilité (hypoesthésie, paresthésie, dysesthésie, douleur) : 50 % des cas
- troubles de l'ATM (bruit articulaire, douleur, crépitation, résorption condylienne) : 13,64 % des cas
- hémorragies (artère palatine descendante, artère maxillaire et collatérales) : 9,09 % des cas
- troubles auditifs (acouphènes, otalgies rapportées à l'œdème chirurgical) : 6,82 % des cas
- infections (problèmes de cicatrisation autour des plaques et vis d'ostéosynthèse, sinusites maxillaires ou abcès) : 6,82 % des cas
- fracture non favorable ou irrégulière « bad split » : 1 à 23 % des cas

2.8.1 Ostéotomie maxillaire

Les ostéotomies maxillaires sont des ostéotomies de Lefort I le plus souvent. Dans le traitement de grands syndromes, des ostéotomies de Lefort II ou Lefort III modifiées peuvent être réalisées.¹⁴¹ Les principaux mouvements maxillaires obtenus grâce aux ostéotomies sont résumés dans le tableau 8.

¹³⁷ Boileau, *Orthodontie de l'enfant et du jeune adulte. Tome 1, Principes et moyens thérapeutiques*.

¹³⁸ Boileau.

¹³⁹ Charrier, « Données actuelles en chirurgie orthognathique de l'adulte ».

¹⁴⁰ Jędrzejewski et al., « Preoperative, intraoperative, and postoperative complications in orthognathic surgery : a systematic review ».

¹⁴¹ Boileau, *Orthodontie de l'enfant et du jeune adulte. Tome 1, Principes et moyens thérapeutiques*.

Tableau 8 : Mouvements possibles avec une ostéotomie maxillaire

Mouvements	Indications	Conséquences esthétiques
Avancée maxillaire	Correction d'un déficit du sens sagittal	Avancée lèvre supérieure Fermeture de l'angle naso-labial Redressement de la pointe du nez Elargissement du nez Comblement des aires para-nasales
Impaction maxillaire	Réduction de la dimension verticale Antérotation mandibulaire Projection symphysaire Bascule du plan d'occlusion	Majoration de l'effet de l'avancée maxillaire sur le nez
Épaction maxillaire (avec greffon)	Traitement des faces courtes	Recul de la lèvre supérieure (souvent associée à une avancée pour éviter cet effet)
Expansion maxillaire	Elargissement arcade maxillaire pour rétablir une occlusion satisfaisante sur les secteurs latéraux	

Source : Auteur, d'après Boileau, *Orthodontie de l'enfant et du jeune adulte. Tome 1, Principes et moyens thérapeutiques*, 2011.

Les ostéotomies segmentaires maxillaires concernent les secteurs prémolo-molaires (Schuchardt) et incisivo-canins (Wassmund). L'ostéotomie de Schuchardt autorise le déplacement bilatéral des secteurs postérieurs principalement en ingression pour corriger les béances antérieures. L'ostéotomie de Wassmund permet de reculer le secteur antérieur. Leurs indications sont réduites grâce au progrès des techniques orthodontiques et de l'apport des mini-vis et plaques d'ancrage.¹⁴²

2.8.2 Ostéotomie mandibulaire

L'ostéotomie sagittale des branches montantes mandibulaires (OSBM) décrite par Dalpont-Obwegeser, modifiée par Epker est l'ostéotomie la plus fréquemment réalisée.¹⁴³ Elle autorise des mouvements d'avancée, de recul, d'abaissement ou de dérotation de l'arcade et la symphyse. L'avancée permet d'élargir le visage au niveau des angles gonioniques alors que le recul entraîne un affinement.¹⁴⁴

L'ostéotomie segmentaire de Köle autorise la mobilisation du secteur antérieur mandibulaire par ingression ou recul, mais elle est peu utilisée du fait de ses indications restreintes (nivellement de la courbe de Spee mandibulaire).¹⁴⁵

¹⁴² Charrier, « Données actuelles en chirurgie orthognathique de l'adulte ».

¹⁴³ Charrier.

¹⁴⁴ Boileau, *Orthodontie de l'enfant et du jeune adulte. Tome 1, Principes et moyens thérapeutiques*.

¹⁴⁵ Charrier, « Données actuelles en chirurgie orthognathique de l'adulte ».

2.8.3 Génomoplastie

Considérée comme une « chirurgie de contours », la génomoplastie est une ostéotomie complémentaire qui permet l'achèvement de l'harmonisation du visage par équilibrage des saillies et dépressions du profil par correction d'une asymétrie résiduelle du menton. La génomoplastie autorise tous les mouvements symphysaires (avancée, augmentation, diminution, translation, bascule ou recentrage) et peut être réalisée de manière isolée ou associée aux ostéotomies maxillaires et/ou mandibulaires. Les bénéfices sont à la fois esthétiques et fonctionnels, comme la fermeture labiale et la facilitation de la ventilation nasale.¹⁴⁶

Un autre type de chirurgie du menton, le « chin wing » intéressant la symphyse et le bord basilaire mandibulaire permet la projection latérale des angles mandibulaires.¹⁴⁷

La principale contre-indication absolue de la majorité de ces interventions est le haut risque d'endocardite infectieuse. La balance bénéfice/risque est à évaluer pour chaque patient afin de poser l'indication ou la contre-indication d'une intervention.

Un traitement par BP dans un contexte bénin n'est *a priori* pas une contre-indication absolue à un acte de chirurgie orale, mais des précautions péri-opératoires et des adaptations de plan de traitement peuvent s'imposer pour cette population de patients.

¹⁴⁶ Boileau, *Orthodontie de l'enfant et du jeune adulte. Tome 1, Principes et moyens thérapeutiques*.

¹⁴⁷ Charrier, « Données actuelles en chirurgie orthognathique de l'adulte ».

3 : Cas clinique

3.1 Bilan pré-thérapeutique

3.1.1 Anamnèse

En novembre 2008, une patiente de 38 ans s'est présentée en consultation d'ODF à l'hôpital avec un motif esthétique.

Son interrogatoire a révélé un antécédent de traitement par BP dans un contexte d'ostéoporose. Le diagnostic d'ostéoporose avait été fait fortuitement chez cette manipulatrice en électroradiologie médicale qui s'était prêtée à l'essai d'un ostéodensitomètre en janvier 2001, alors qu'elle ne présentait pas de facteur de risque avéré de la maladie. La patiente présentait un antécédent de fracture vertébrale, survenue suite à une chute de cheval. La date de l'accident n'était pas renseignée. La découverte de l'ostéoporose aurait pu être considérée comme un incidentalome.

Le traitement initié à l'époque était un comprimé quotidien de risédronate monosodique 5 mg. En 2003, le traitement a été modifié en un comprimé hebdomadaire de risédronate monosodique 35 mg. Le traitement a été suspendu en juillet 2004 (durée totale du traitement par BP de 3 ans et demi). La patiente ne rapportait pas d'effet indésirable. Aucun traitement de l'ostéoporose n'avait été pris depuis et son score d'ostéodensitométrie étaient devenu normal.

La patiente ne présentait pas d'antécédent de traitement d'ODF. Des antécédents familiaux de typologie de classe III squelettique étaient rapportés à l'anamnèse.

3.1.2 Examen fonctionnel

La synthèse de l'examen fonctionnel est présentée dans le tableau 9 qui dénote l'existence de nombreuses anomalies.

Tableau 9 : Synthèse de l'examen fonctionnel




Déglutition	Atypique
Ventilation	Composante orale prédominante
Mastication	Perturbée
Musculature	Tonicité musculaire faible
Examen des ATM	Douleurs
Cinétique mandibulaire	Ouverture normale
Langue	Position basse

Source : Auteur, d'après Dr Makaremi, 2008-2020.

3.1.3 Examen exo-buccal

La patiente présentait à l'examen exo-buccal une typologie de classe III squelettique, hyperdivergente avec asymétrie faciale (cf. tableau 10).

Tableau 10 : Synthèse de l'examen exo-buccal




De face	
	<p><u>Sens transversal :</u></p> <ul style="list-style-type: none"> - visage ovalaire et allongé - asymétrie faciale : déviation du menton à droite
	<p><u>Sens vertical :</u></p> <ul style="list-style-type: none"> - étage inférieur augmenté - plis faciaux peu marqués, tension des tissus mous - occlusion labiale forcée, contractures péri-orales - signes de ventilation orale : faciès adénoïdien, cernes, aplasie des pommettes, atrésie narinaire
De profil	
	<p><u>Sens sagittal :</u></p> <ul style="list-style-type: none"> - profils général et sous nasal concaves - profil trans-frontal - angle naso-labial ouvert - rapport labial inversé avec rétrochélilie supérieure - typologie de classe III squelettique - distance cervico-mentonnaire réduite
	<p><u>Sens vertical :</u></p> <ul style="list-style-type: none"> - étage inférieur augmenté, plis faciaux peu marqués - bord mandibulaire incliné vers le bas et l'avant - angle goniale ouvert - typologie hyperdivergente
Du sourire	
	<p><u>Sens transversal :</u></p> <ul style="list-style-type: none"> - point inter-incisif non aligné dans le plan sagittal médian - suffisance transversale de la denture
	<p><u>Sens vertical :</u></p> <ul style="list-style-type: none"> - sourire gingival - collets non alignés

Source : Auteur, d'après Dr Makaremi, 2008-2020.

3.1.4 Examen endo-buccal

La patiente présentait à l'examen endo-buccal une classe III occlusale, une discordance des milieux inter-incisifs et un encombrement dentaire marqué aux deux arcades (cf. tableau 11).

Tableau 11 : Synthèse de l'examen endo-buccal

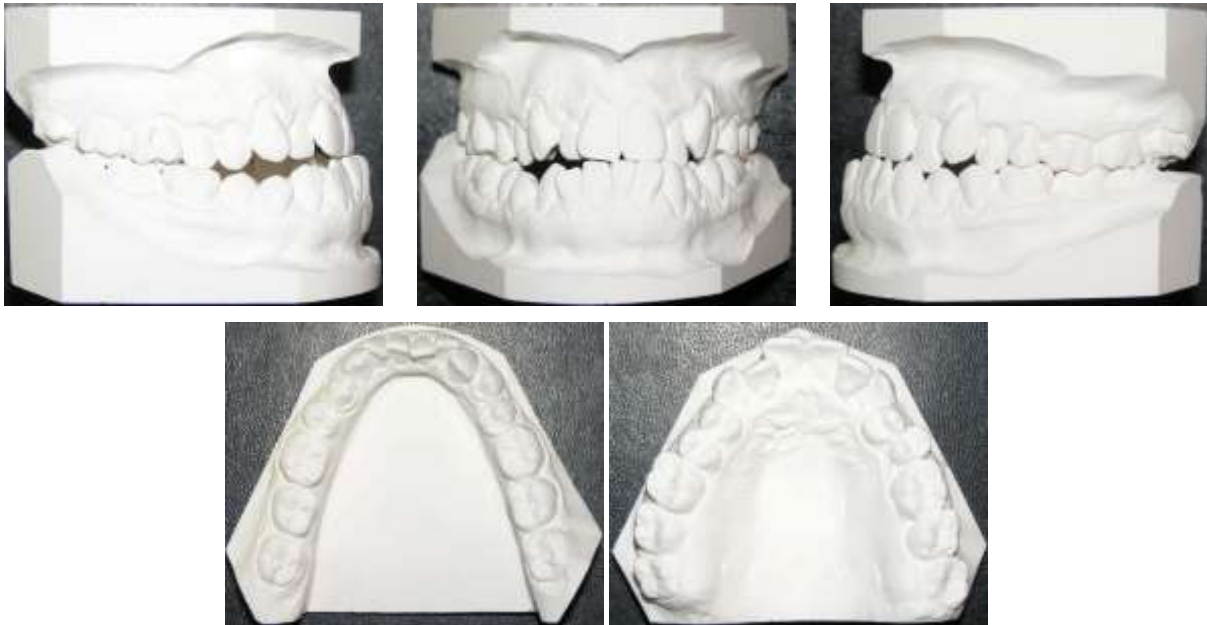	Dentaire et parodontal
	<p><u>Parodonte :</u></p> <ul style="list-style-type: none"> - bon contrôle de plaque - parodonte fin - santé parodontale : absence d'inflammation, récessions de 1 à 3 mm au maxillaire et à la mandibule - freins : position haute, sans répercussion sur les arcades
	<p><u>Dents :</u></p> <ul style="list-style-type: none"> - toutes les dents présentes sur arcade - pas de lésion carieuse visible - myololyse sur les canines maxillaires
	Intra-arcade
	<p><u>Maxillaire :</u></p> <ul style="list-style-type: none"> - arcade en « lyre » - encombrement dentaire : secteurs incisif et prémolaire gauche - exo-alvéolie secteur molaire droit - asymétrie intra-arcade - palais peu profond
	<p><u>Mandibule :</u></p> <ul style="list-style-type: none"> - arcade en « U » - encombrement dentaire : secteur incisivo-canin - endo-alvéolie secteur molaire droit - asymétrie intra-arcade - courbe de Spee plate à gauche et physiologique à droite
	Inter-arcade
	<p><u>Sens transversal :</u></p> <ul style="list-style-type: none"> - déviation milieux inter-incisifs - occlusion croisée dans les secteurs latéraux
	<p><u>Sens vertical :</u></p> <ul style="list-style-type: none"> - absence de recouvrement, bout à bout incisif - béance prémolo-canine droite
	<p><u>Sens sagittal :</u></p> <ul style="list-style-type: none"> - classe III d'Angle canine et molaire droite et gauche - surplomb = 0 mm, bout à bout incisif

Source : Auteur, d'après Dr Makaremi, 2008-2020.

3.1.5 Modèles en plâtre

Des modèles en plâtre ont été réalisés dans le but de visualiser les anomalies dento-alvéolaires (cf. figure 5).

Figure 5 : Modèles en plâtre





Source : Dr Makaremi, 2008.

3.1.6 Examens radiographiques

L'orthopantomogramme et la téléradiographie de profil ont permis de visualiser les structures dentaires et osseuses et d'analyser les rapports squelettiques et dento-squelettiques (cf. tableau 12).

Tableau 12 : Synthèse des examens radiographiques

Orthopantomogramme	
	<u>Structures osseuses</u> : pas d'anomalie
	<u>Structures dentaires</u> : <ul style="list-style-type: none">- toutes les dents sont présentes sur arcade- obturation coronaire sur 16- absence de lésion dentaire coronaire, radiculaire ou osseuse

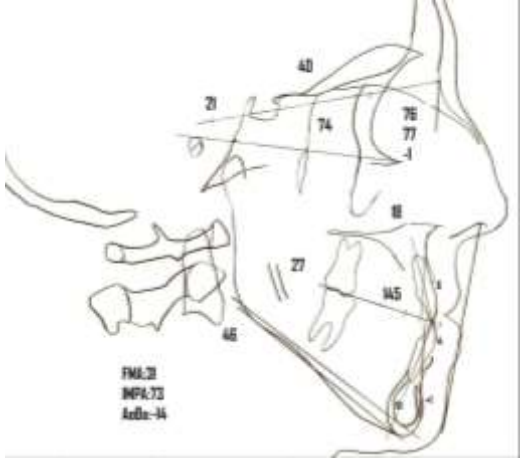
Téléradiographie de profil	
	Tissus mous : <ul style="list-style-type: none"> - profil cutané : incompétence labiale, rétrochéilie supérieure - voies aériennes supérieures libres - langue au contact vélo-palatin, appuis dentaires
	Analyse structurale : <ul style="list-style-type: none"> - boîte crânienne : pas d'anomalie - base du crâne : angle ouvert, absence de dédoublement de la selle turcique - vertèbres cervicales : distance occipital-C1 comparable à distance C1-C2
	Rapports squelettiques sagittaux : classe III squelettique de Ballard par rétrognathie maxillaire
	Rapports squelettiques verticaux : <ul style="list-style-type: none"> - étage inférieur augmenté - mandibule orientée vers le bas et l'avant : hyperdivergence
	Rapports dento-squelettiques : compensations alvéolaires des décalages squelettiques <ul style="list-style-type: none"> - palato-version des incisives maxillaires et mandibulaires - vestibulo-position incisive maxillaire - classe III dentaire d'Angle

Source : Auteur, d'après Dr Makaremi, 2008-2020.

3.1.7 Examen céphalométrique

L'analyse céphalométrique selon Tweed et Steiner est présentée dans le tableau 13.

Tableau 13 : Synthèse du bilan céphalométrique

	Valeurs patiente	Valeurs référence	Diagnostic
	Diagnostic squelettique		
	Sens sagittal		
	SNA = 76°	82° ± 2°	Rétrognathie maxillaire
	SNB = 77°	80° ± 2°	Rétrognathie mandibulaire
	ANB = -1°	2° ± 2°	Classe III squelettique
	AoBo = - 14 mm	[-1 ; 2] mm	Classe III squelettique
SND = 74°	76° ± 2°	Rétrognathie mandibulaire	

	Sens vertical		
	GoGn/SN = 46°	32° ± 5°	Hyperdivergence
	FMA = 31°	25° ± 3°	Mandibule orientée vers le bas et l'avant
	Diagnostic dento squelettique		
	Incive maxillaire		
	I/NA = 18°	22° ± 2°	Palato-version
	I-NA = 6 mm	4 cm ± 1 mm	Vestibulo-position
	Incive mandibulaire		
	i/NB = 18°	25° ± 2°	Palato-version
	i-NB = 4 mm	4 cm ± 1 mm	Normo-position
	IMPA = 73°	90° ± 2°	Rétro-alvéolie
	Diagnostic dento-dentaire		
	I/i = 145°	131° ± 5°	Angle inter-incisif ouvert
	Diagnostic esthétique		
	Ligne S de Steiner : rétrochélilie supérieure		

Source : Auteur, d'après Dr Makaremi, 2008-2020.

3.2 Synthèse diagnostique

L'examen clinique et les examens complémentaires ont permis d'aboutir à un diagnostic précis des anomalies dentaires et squelettiques de la patiente (cf. tableau 14).

Tableau 14 : Synthèse diagnostique

Squelettique	Latérogathie mandibulaire Hyperdivergence Classe III de Ballard par rétrognathie maxillaire sévère
Dento-squelettique	Discordance des milieux Béance prémolo-canine Classes III d'Angle canine et molaire Tendance à la compensation
Dentaire	Encombrement aux deux arcades
Etiologique	Congénital
Fonctionnel	Ventilation orale prédominante Déglutition atypique Mastication perturbée Douleurs ATM Langue en position basse

Source : Auteur, d'après Dr Makaremi, 2008-2020.

3.3 Objectifs thérapeutiques

En tenant compte du contexte médical de la patiente, les objectifs thérapeutiques étaient de répondre au motif de consultation initial afin d'améliorer l'esthétique en corrigeant les décalages squelettiques, la classe III dentaire avec un recentrage des milieux et un alignement des arcades dentaires maxillaire et mandibulaire.



3.4 Traitement

Étant donné la sévérité des anomalies squelettiques et dento-squelettiques qui devaient être corrigées, le traitement a consisté en une chirurgie orthognathique précédée d'une préparation orthodontique.

3.4.1 Préparation orthodontique

Les étapes de préparation orthodontique sont détaillées dans le tableau 15.

Tableau 15 : Étapes de la préparation orthodontique

<p>Appareil multi-attache</p> <p>Alignement arcade maxillaire</p>	
<p>Extraction incisive mandibulaire</p>	<p>Double intérêt de l'extraction :</p> <ul style="list-style-type: none"> - limiter l'amplitude des mouvements chirurgicaux (compromis) - aperçu de la cicatrisation osseuse propre à la patiente <p>Précautions particulières :</p> <ul style="list-style-type: none"> - antibioprophylaxie : amoxicilline 2 g/j initiée la veille de l'intervention, poursuivie jusqu'à cicatrisation muqueuse - anesthésie locale, sans vasoconstricteur - suture hermétique avec matériau intra-alvéolaire
<p>Alignement arcade mandibulaire</p> <p>Préparation arcs chirurgicaux</p>	

Source : Auteur, d'après Dr Makaremi, 2008-2020.

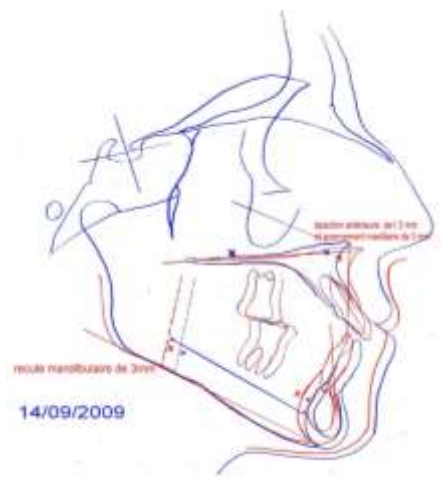
3.4.2 Chirurgie orthognathique

Une ostéotomie maxillo-mandibulaire a été réalisée en septembre 2009 sous anesthésie générale. Une antibioprofylaxie a été prescrite : amoxicilline 1000 mg – acide clavulanique 125 mg, trois fois par jour. Elle a débuté 6 jours avant l'intervention et s'est poursuivie 15 jours après selon les recommandations du rhumatologue.

L'ostéotomie de Lefort I comportait un mouvement d'épaction antérieure de 1,5 mm et un mouvement d'avancée maxillaire de 3 mm.

L'ostéotomie sagittale des branches montantes mandibulaires a permis un recul mandibulaire de 3 mm (cf. figure 6).

Figure 6 : Schéma des mouvements chirurgicaux



Source : Dr Makaremi, 2009.

Un retard de cicatrisation post-chirurgical a été constaté. La consolidation osseuse a été cliniquement objectivée 10 semaines après l'ostéotomie maxillo-mandibulaire, soit avec 4 semaines de retard par rapport à la normale.

3.4.3 Finitions orthodontiques

Un stripping a été réalisé à l'arcade maxillaire.

Les finitions ont permis d'obtenir une intercurspidation et un engrènement dentaire corrects.



3.5 Réévaluation

La réévaluation a été réalisée en mars 2010.

Les améliorations esthétiques, occlusales, radiologiques et céphalométriques sont présentées dans les tableaux 16 à 18 et la figure 7.

3.5.1 Modifications esthétiques


Tableau 16 : Synthèse des modifications esthétiques exo-buccales


De face / Du sourire	
	<p><u>Sens transversal :</u></p> <ul style="list-style-type: none"> - correction de la latérogathie mandibulaire - alignement du point inter-incisif avec le plan sagittal médian - visage symétrique
	<p><u>Sens vertical :</u></p> <ul style="list-style-type: none"> - occlusion labiale non forcée - sourire denté
De profil	
	<p><u>Sens sagittal :</u></p> <ul style="list-style-type: none"> - profils général et sous nasal droits - profil ortho-frontal - angle naso-labial physiologique - normochéilie supérieure et inférieure - typologie de classe I squelettique - allongement distance cervico-mentonnière
	<p><u>Sens vertical :</u></p> <ul style="list-style-type: none"> - bord mandibulaire moins incliné vers le bas et l'avant - persistance typologie hyperdivergente mais moins sévère

Source : Auteur, d'après Dr Makaremi, 2010-2020.

3.5.2 Modifications occlusales

Tableau 17 : Synthèse des modifications occlusales endo buccales

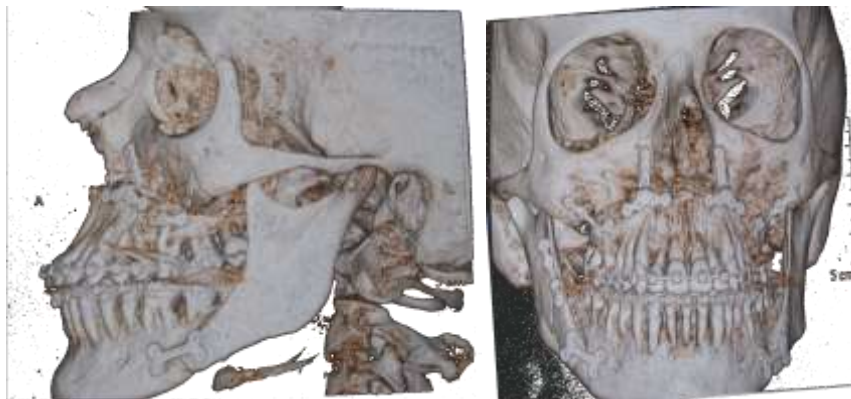Intra-arcade	
	<p><u>Maxillaire :</u></p> <ul style="list-style-type: none"> - arcade en U - correction de l'encombrement dentaire - symétrie intra-arcade
	<p><u>Mandibule :</u></p> <ul style="list-style-type: none"> - correction de l'encombrement dentaire - symétrie intra-arcade - correction de la courbe de Spee

	Inter-arcade	
	<u>Sens transversal :</u>	
	<ul style="list-style-type: none"> - alignement des milieux des arcades - alignement des collets 	
<u>Sens vertical :</u>		
<ul style="list-style-type: none"> - recouvrement incisif physiologique : 2 mm - correction de la béance prémolo-canine, occlusion 		
<u>Sens sagittal :</u>		
<ul style="list-style-type: none"> - classe I d'Angle canine et molaire droite et gauche - surplomb physiologique : 2 mm 		

Source : Auteur, d'après Dr Makaremi, 2010-2020.

3.5.3 Evolution radiographique

Figure 7 : Reconstruction 3D du scanner du massif facial en fin de traitement



Source : Dr Makaremi, 2010.

3.5.4 Evolution céphalométrique

Tableau 18 : Synthèse des modifications céphalométriques

	Valeurs patiente		Valeurs référence	Diagnostic après traitement
	avant traitement	après traitement		
Diagnostic squelettique				
Sens sagittal				
	SNA = 76°	SNA = 83°	82° ± 2°	Normognathie maxillaire
	SNB = 77°	SNB = 80°	80° ± 2°	Normognathie mandibulaire

	ANB = -1°	ANB = 3°	2° ± 2°	Classe I squelettique
	AoBo = - 14 mm	AoBo = - 4 mm	[-1 ; 2] mm	Tendance classe III squelettique
	SND = 74°	SND = 79°	76° ± 2°	Prognathie mandibulaire
	Sens vertical			
	GoGn/SN = 46°	GoGn/SN = 41°	32° ± 5°	Hyperdivergence diminuée
	Diagnostic dento squelettique			
	Incisive maxillaire			
	I/NA = 18°	I/NA = 26°	22° ± 2°	Vestibulo-version
	I-NA = 6 mm	I-NA = 6 mm	4 mm ± 1 mm	Vestibulo-position
	Incisive mandibulaire			
	i/NB = 18°	i/NB = 22°	25° ± 2°	Palato-version
	i-NB = 4 mm	i-NB = 4,5 mm	4 mm ± 1 mm	Normo-position
	IMPA = 73°	IMPA = 81°	90° ± 2°	Rétro-alvéolie
	Diagnostic dento-dentaire			
	I/i = 145°	I/i = 130°	131° ± 5°	Angle inter-incisif normal
	Diagnostic esthétique			
Ligne S de Steiner : normochéilie				

Source : Auteur, d'après Dr Makaremi, 2010-2020.

3.5.5 Synthèse de la réévaluation

Le tableau 19 présente la synthèse des améliorations dentaires et squelettiques notées à la réévaluation de la prise en charge, en mars 2010.

Tableau 19 : Synthèse de la réévaluation

Squelettique	Correction du décalage squelettique et de la latérogнатhie Persistance de l'hyperdivergence
Dento-squelettique	Incisives en position équilibrée dans leurs bases alvéolaires Alignement des milieux Recouvrement physiologique Surplomb physiologique Classes I d'Angle canine et molaire
Dentaire	Alignement des arcades maxillaire et mandibulaire Quelques problèmes d'axe et de position dentaire à corriger lors des finitions
Fonctionnel	Fonctions rééduquées
Esthétique	Patiente satisfaite, réponse au motif de consultation initial

Source : Auteur, d'après Dr Makaremi, 2010-2020.

Les résultats squelettiques et occlusaux étaient stables en juillet 2018.

4 : Revue systématique de la littérature

4.1 Matériels et méthodes

4.1.1 Schéma d'étude

Une revue systématique de la littérature a été menée selon la méthode PRISMA (*Preferred Reporting Items for Systematic Reviews and Meta-Analyses*).¹⁴⁸

Une question de recherche a été définie en utilisant la méthode PICO (*Patient, Intervention, Comparison, Outcome*) : « Les patients traités par BP dans un contexte bénin bénéficiant d'une chirurgie dans le cadre d'un traitement orthodontique ont-ils plus de complications que les patients sans traitement ? ».

- P (patient/population) : sujet traité par BP dans un contexte bénin
- I (intervention) : chirurgie pouvant être indiquée dans le cadre d'un traitement d'orthodontie
- C (comparison) : patient sans traitement
- O (outcome) : survenue de complications

Les patients traités par BP ayant bénéficié d'actes de chirurgie orale en dehors de tout traitement d'orthodontie, mais pouvant être indiqués dans une prise en charge orthodontique, ont été inclus.

La recherche a été limitée aux BP et n'a pas été étendue aux autres AR osseux (notamment le Denosumab) en raison de l'absence de publication en lien avec des chirurgies à visée orthodontique.

4.1.2 Stratégie de recherche

4.1.2.1 Sources d'information

Les bases de données en ligne MEDLINE/PubMed et Scopus ont été utilisées pour la recherche d'articles. La recherche a été complétée manuellement et concernait l'analyse manuelle des références bibliographiques des articles inclus.

La dernière recherche s'est déroulée le 01/03/2020.

¹⁴⁸ Moher et al., « Preferred reporting items for systematic reviews and meta-analyses : the PRISMA statement ».

4.1.2.2 Equation de recherche

Plusieurs équations de recherche ont été élaborées.

La combinaison de mots clés suivante a été utilisée pour MEDLINE/PubMed :

(bisphosphonate* OR biphosphonate* OR diphosphonate* OR oral bisphosphonate* OR oral biphosphonate* OR intravenous bisphosphonate* OR intravenous biphosphonate* OR antiresorptive* treatment* or antiresorptive* drug* OR antiresorptive* therap* OR osteoporosis OR postmenopausal osteoporosis OR secondary osteoporosis OR juvenile idiopathic osteoporosis OR osteopetrosis OR Paget disease OR osteogenesis imperfecta)

AND

(oral surgery OR maxillo facial surgery OR jaw surgery OR bimaxillary surgery OR maxilla surgery OR maxillary surgery OR mandible surgery OR mandibular surgery or dental surgery or dento alveolar surgery OR tooth extraction OR teeth extraction OR tooth removal OR teeth removal OR impacted tooth OR impacted teeth OR dental agenesis OR tooth agenesis OR teeth agenesis OR third molar extraction or third molar removal or wisdom tooth extraction or wisdom teeth extraction or wisdom tooth removal or wisdom teeth removal or mini implant* OR mini plaque* OR tooth disimpaction OR teeth disimpaction OR implantology OR dental implantology OR bone graft OR tooth auto transplantation OR teeth auto transplantation OR tooth own transplantation OR teeth own transplantation or corticotomie* OR bone distraction OR jaw bone distraction OR mandible distraction OR mandibular distraction OR symphysis distraction OR orthognathic surgery or orthognathic surgical procedure* OR maxillo mandibular surgery or maxillo mandibular osteotomy or jaw osteotomy OR jaw fracture or maxilla osteotomy OR Lefort 1 osteotomy OR maxilla fracture OR Lefort 1 fracture OR Schuchardt osteotomy OR Wassmund osteotomy OR mandible osteotomy OR mandibular osteotomy OR sagittal split osteotomy OR Dalpont Obwegeser osteotomy OR Epker osteotomy OR mandible fracture OR mandibular fracture OR genioplasty)

AND

(orthodontia OR orthodontic* OR orthodontic* treatment* OR orthodontic* procedure* OR orthodontic* care* OR orthopedic dento facial or orthopedic* procedure* OR dentofacial orthopedic* OR dental facial orthodontic*)

La combinaison suivante a été utilisée pour Scopus : (bisphosphonate* OR biphosphonate* OR diphosphonate*) AND (oral AND surgery OR maxillo AND facial AND surgery OR jaw AND surgery) AND (orthodontic*).

Des filtres ont été utilisés pour ne sélectionner que les articles en français et en anglais.

4.1.2.3 Critères d'éligibilité

Les études répondant aux critères suivants ont été incluses dans la revue :

- population de l'étude : patients ou animaux traités par BP par voie systémique dans un contexte bénin avant un acte de chirurgie orale
- intervention de l'étude : acte de chirurgie orale indiqué dans un traitement orthodontique (ou assimilé)
- langue de la publication : anglais ou français
- sans limite de période
- statut de publication : toutes les études à l'exception des revues systématiques

Les critères d'exclusion étaient l'absence de traitement par BP, les autres traitements AR osseux, les administrations locales de BP, les traitements par BP dans un contexte malin et l'absence d'acte de chirurgie orale appliqué à l'orthodontie.

4.1.2.4 Sélection des études

La sélection des articles, telle que définie par les critères d'inclusion et d'exclusion fixés au préalable, a été effectuée pour chaque étape de lecture des titres, résumés et textes.

La recherche initiale a donné une première liste d'identification (liste 1). Une deuxième liste de sélection (liste 2) a été obtenue après suppression des doublons, par lecture des titres et résumés. La troisième liste d'éligibilité (liste 3) a fait suite à la lecture complète des articles. Une recherche manuelle s'appuyant sur la bibliographie des articles choisis a permis d'établir la liste finale d'inclusion (liste 4).

La gestion des sources et des références bibliographiques a été effectuée grâce au logiciel Zotero version 5.0.67.

4.1.2.5 Extraction des données

Les données ont été extraites en simple lecture dans une grille de lecture pré-établie avant l'analyse des articles. Les différentes catégories recherchaient :

- les caractéristiques de l'étude : type, année de publication, pays
- la population d'étude : effectif, sexe, âge
- le traitement par BP : molécule, indication, durée de traitement
- le type d'intervention chirurgicale
- le(s) résultat(s) obtenu(s)
- la durée de suivi

Lorsque des données étaient manquantes, les auteurs ont été contactés par email.

Le niveau de preuve des études était basé sur la classification de la Haute Autorité de Santé.¹⁴⁹

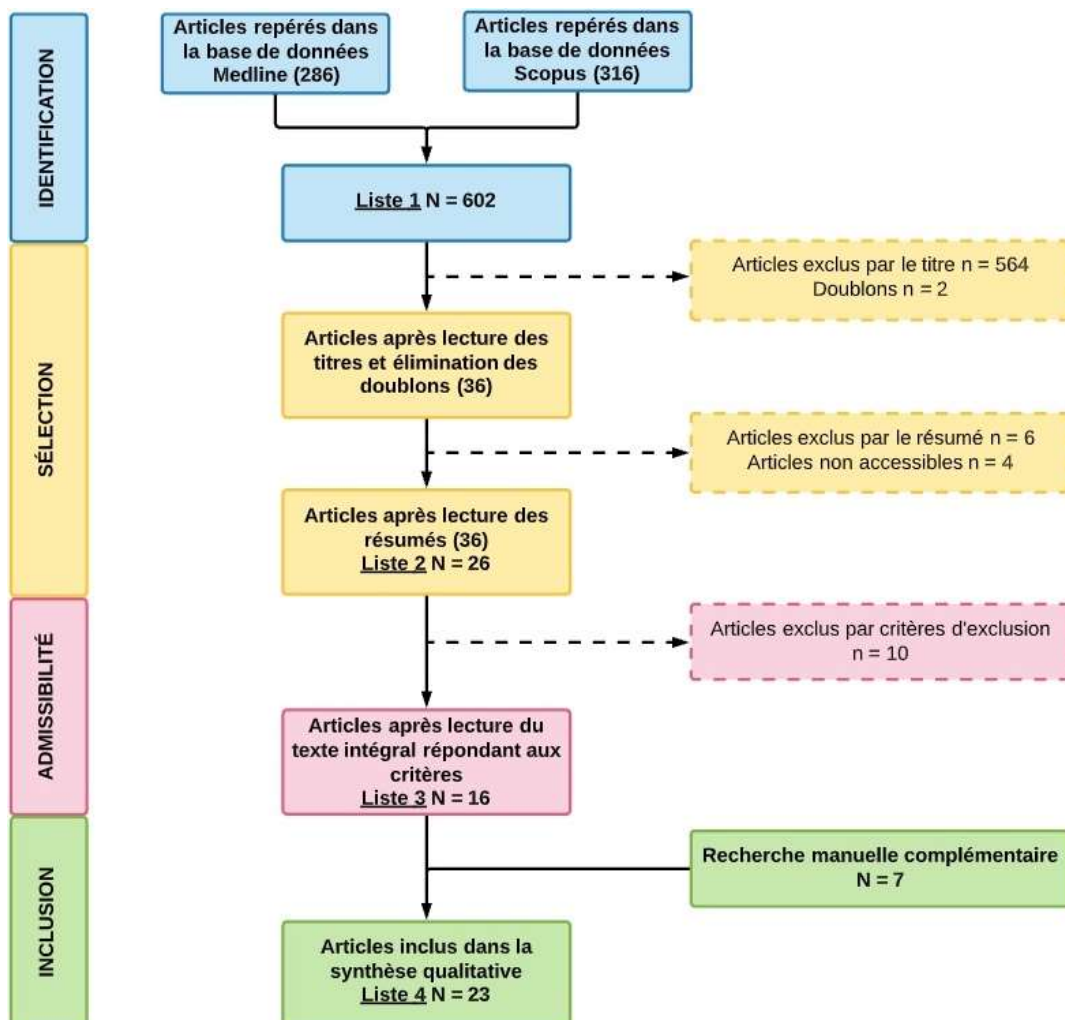
4.2 Résultats

4.2.1 Diagramme de flux

La recherche MEDLINE/PubMed a donné 286 résultats, la recherche Scopus 316.

Après élimination des articles ne correspondant pas aux critères d'inclusion, la recherche a permis de sélectionner au final 23 articles (cf. figure 8).

Figure 8 : Diagramme de flux PRISMA de la revue de la littérature effectuée



Source : Auteur, 2020.

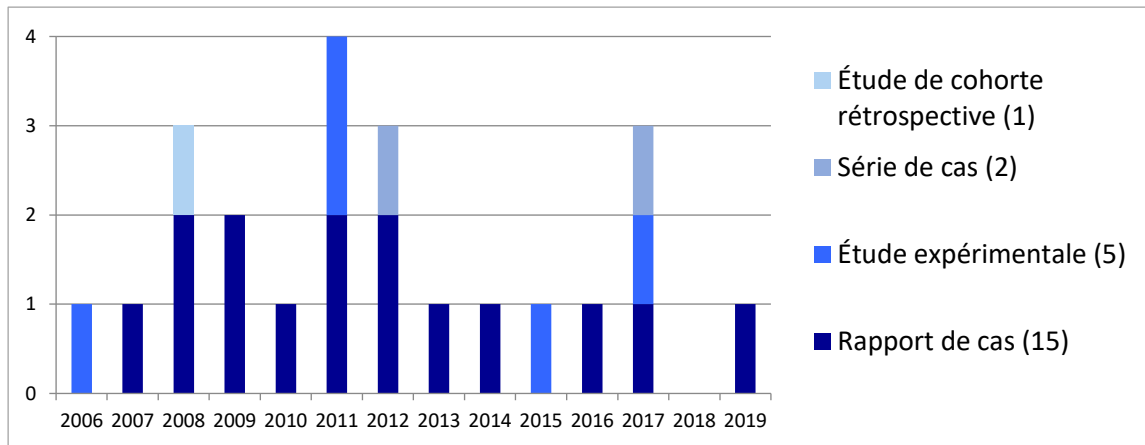
¹⁴⁹ Haute autorité de santé, « Niveau de preuve et gradation des recommandations de bonne pratique ».

4.2.2 Caractéristiques des études sélectionnées

4.2.2.1 Généralités

Les articles ont été publiés entre 2006 et 2019, en langue anglaise à l'exception d'une publication en français. La majorité des articles étaient des rapports de cas (cf. figure 9).

Figure 9 : Nombre et catégorie d'articles par années de publication

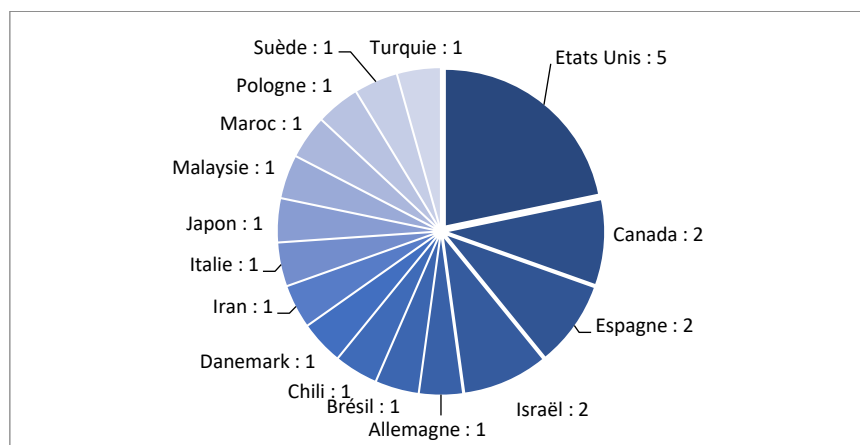


Source : Auteur, 2020.

Les grades de recommandation des articles étaient de niveau IV pour les rapports de cas et séries de cas, de niveau III-2 pour l'étude de cohorte rétrospective. Les études expérimentales n'étaient pas classées.¹⁵⁰

La répartition des publications par pays est présentée dans le diagramme de la figure 10.

Figure 10 : Nombre de publications par pays



Source : Auteur, 2020.

¹⁵⁰ Haute autorité de santé.

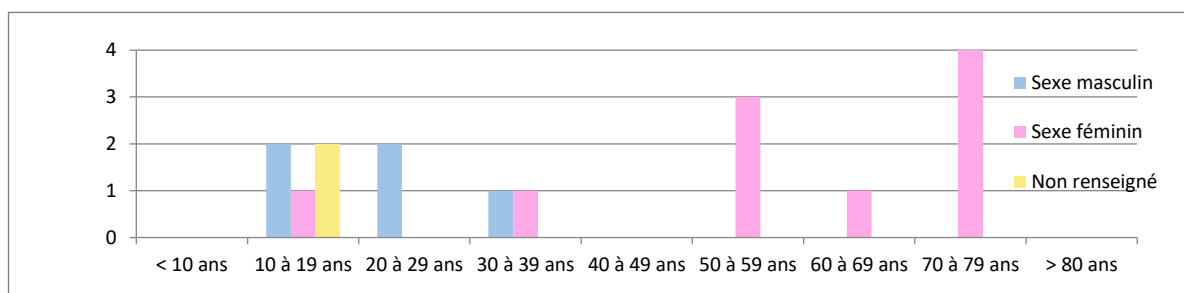
4.2.2.2 Rapports de cas

Les rapports de cas rassemblaient un total de 17 cas (10 de sexe féminin (58,8 %), 5 de sexe masculin (29,4 %), 2 non renseignés), âgés entre 15 et 74 ans (âge moyen : 42,11 ans) (cf. figure 11).^{151 152 153}

154 155 156 157 158 159 160 161 162 163 164 165

Les patients avaient tous reçu un BP avant ou pendant le traitement orthodontico-chirurgical. Les BP étaient administrés dans 9 cas (52,9 %) pour ostéoporose par voie orale, dans 7 cas (41,2 %) pour OI par voie orale ou IV (cf. figure 12) et dans un cas pour dysplasie fibreuse poly ostotique en IV (5,9 %). Les chirurgies réalisées étaient extraction, greffe osseuse, pose d'implant, pose de plaque d'ancrage, réduction de fracture, chirurgie orthognathique et ablation de matériel d'ostéosynthèse.

Figure 11 : Répartition des patients en fonction de l'âge et du sexe



Source : Auteur, 2020.

¹⁵¹ Rinchuse et al., « Orthodontic treatment of patients using bisphosphonates : a report of 2 cases ».

¹⁵² Regev, Lustmann, et Nashef, « Atraumatic teeth extraction in bisphosphonate-treated patients ».

¹⁵³ Bennani et al., « L'extraction dentaire atraumatique sous biphosphonates ».

¹⁵⁴ Zahrowski, « Optimizing orthodontic treatment in patients taking bisphosphonates for osteoporosis ».

¹⁵⁵ Farinazzo Vitral et al., « Orthodontic distalization with rigid plate fixation for anchorage after bone grafting and maxillary sinus lifting ».

¹⁵⁶ Gallego et al., « Pathological mandibular fracture after simple molar extraction in a patient with osteogenesis imperfecta treated with alendronate ».

¹⁵⁷ Rosén, Modig, et Larson, « Orthognathic bimaxillary surgery in two patients with osteogenesis imperfecta and a review of the literature ».

¹⁵⁸ Fariña Sirandoni et Pérez Araya, « Orthognathic Surgery in a Patient with Osteogenesis Imperfecta ».

¹⁵⁹ Kodama et al., « Alveolar bone grafting in association with polyostotic fibrous dysplasia and bisphosphonate-induced abnormal bone turnover in a bilateral cleft lip and palate patient : a case report ».

¹⁶⁰ Smidt, Lipovetsky-Adler, et Sharon, « Forced eruption as an alternative to tooth extraction in long-term use of oral bisphosphonates ».

¹⁶¹ Herrera-Calvo, García-Montesinos Perea, et Saiz Bustillo, « Successful conservative treatment of mandibular fracture after third molar extraction in a patient with osteogenesis imperfecta : case report and clinical considerations : mandibular fracture and osteogenesis imperfecta ».

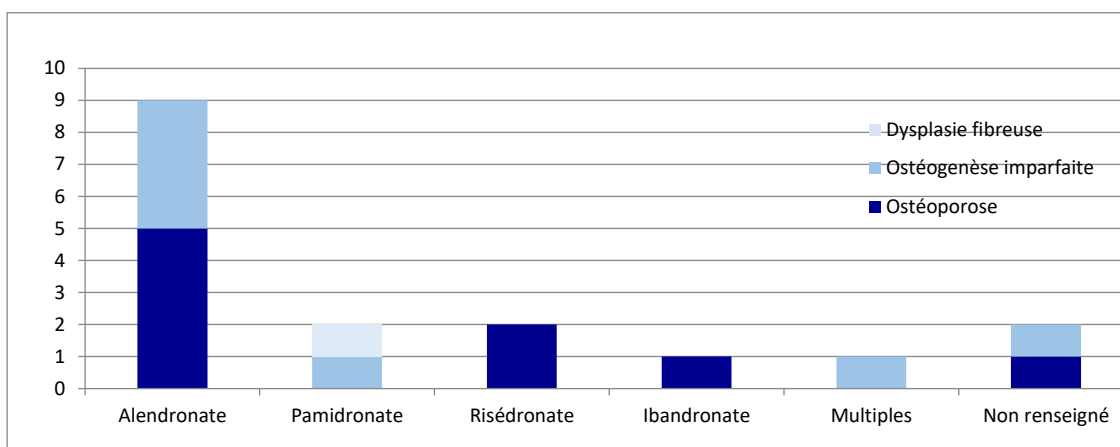
¹⁶² Tengku Shaeran et al., « Oral bisphosphonate and orthognathic surgery : a case report and literature review ».

¹⁶³ Daugaard-Jensen, « Osteogenesis imperfecta : restorative dental and surgical treatment procedures ».

¹⁶⁴ Lipczyńska-Lewandowska Małgorzata, Osica, et Janas Naze, « Surgical management of a child suffering from osteogenesis imperfecta, treated with bisphosphonates : a case report ».

¹⁶⁵ Friedrich, Scheuer, et Höltje, « The effect of bisphosphonate medication on orthodontics and orthognathic surgery in patients with osteogenesis imperfecta ».

Figure 12 : Indications et type de bisphosphonates



Source : Auteur, 2020.

4.2.2.3 Études expérimentales

Les études expérimentales étaient menées sur un total de 80 animaux (9 lapins, 11 chiens, 60 rats).

¹⁶⁶ ¹⁶⁷ ¹⁶⁸ ¹⁶⁹ ¹⁷⁰

Les BP utilisés étaient le zolédronate, 54 animaux traités avec des doses équivalentes à celles utilisées chez l'Homme pour une ostéoporose et 11 pour une maladie de Paget et l'alendronate en équivalent de traitement de l'ostéoporose pour 15 animaux.

Les chirurgies réalisées étaient des distractions mandibulaires, des poses de mini-vis seules ou associées à des extractions de prémolaires, des corticotomies et des ostéotomies sagittales des branches montantes mandibulaires avec ostéosynthèse.

4.2.2.4 Séries de cas

Les séries de cas incluses dans la revue systématique étaient réalisées chez 133 patients au total, de 14 ans d'âge moyen, étant traités ou ayant été traités par pamidronate ¹⁷¹ ou nérédronate ¹⁷² pour

¹⁶⁶ Pampu et al., « Experimental evaluation of the effects of zoledronic acid on regenerate bone formation and osteoporosis in mandibular distraction osteogenesis ».

¹⁶⁷ Huja et al., « Effect of zoledronic acid on bone healing subsequent to mini-implant insertion ».

¹⁶⁸ Huja et al., « Effects of short-term zoledronic acid treatment on bone remodeling and healing at surgical sites in the maxilla and mandible of aged dogs ».

¹⁶⁹ Kaipatur et al., « Impact of selective alveolar decortication on bisphosphonate burdened alveolar bone during orthodontic tooth movement ».

¹⁷⁰ Zandi et al., « Evaluation of mandibular fracture healing in rats under zoledronate therapy : a histologic study ».

¹⁷¹ Chahine et al., « Tooth extraction socket healing in pediatric patients treated with intravenous pamidronate ».

¹⁷² Ierardo, « Bisphosphonates therapy in children with osteogenesis imperfecta : clinical experience in oral surgery ».

diverses indications (majoritairement OI) et qui avaient bénéficié d'actes de chirurgie orale (principalement des extractions).

4.2.2.5 Etude de cohorte rétrospective

L'étude de cohorte rétrospective était réalisée à partir d'un sondage de 12 orthodontistes américains qui ont rempli un total de 113 questionnaires sur leurs patientes de plus de 50 ans, dont 20 d'entre elles présentaient un antécédent de traitement par BP.¹⁷³

Les BP retrouvés dans les questionnaires étaient l'alendronate (17 en traitement de l'ostéoporose), l'ibandronate (2 pour ostéoporose) et le zolédronate (1 en traitement de cancer).

Les chirurgies réalisées chez ces patientes étaient des extractions et une chirurgie orthognathique.

4.2.3 Extraction des données

Les données ont été extraites des articles et regroupées dans les tableaux 20 à 23, différents selon le type d'article.

Les données manquantes n'ont pas pu être complétées par absence de réponse des auteurs aux mails envoyés.

¹⁷³ Lotwala et al., « Bisphosphonates as a risk factor for adverse orthodontic outcomes : a retrospective cohort study ».

Tableau 20 : Extraction des données des rapports de cas

Auteur, Année	Population Sexe, âge	Traitement par BP Indication, molécule, schéma d'administration, durée de traitement total	Chirurgie		ODF Type, durée de traitement ODF pré et postopératoire	Complications, résultats	Durée de suivi
			Type Durée de traitement (ou arrêt) BP au moment de la chirurgie	Précautions vis à vis du traitement par BP			
Rinchuse, 2007	F, 35 ans	Ostéoporose Alendronate PO 70 mg/semaine 5 ans	Extractions de prémolaires (14, 44) en début de traitement ODF 16 mois après début BP	NR	Multibagues après extractions pendant 30 mois (prévisionnel initial de 18 à 24 mois)	<ul style="list-style-type: none"> - Mouvement dentaire ralenti - Difficultés de fermeture d'espace et de parallélisme des racines - Apparition de zones radio opaques autour des racines des dents postérieures mandibulaires en regard du site d'extraction de 44, réversible à l'arrêt du traitement ODF et de l'alendronate - Pas de résorption radiculaire - Stabilité des résultats 	2 ans après fin ODF (4 ans et demi après chirurgie)
Bennani, 2008	F, 58 ans	Ostéoporose Risédronate PO > 8 ans	Élongation coronaire orthodontique de 45 et extraction orthodontique de 46 8 ans après début BP	Pas de précaution particulière (pas de suture, pas d'antibioprophylaxie)	<ul style="list-style-type: none"> - Forces orthodontiques importantes activées 2 fois/semaine - 45 : 6 semaines - 46 : 8 semaines 	Bonne cicatrisation sans signe d'inflammation ou de dénudation osseuse	4 mois
Regev, 2008	F, 70 ans	Ostéoporose Risédronate PO > 10 ans	Extraction orthodontique de 47 avec séparation radiculaire au préalable 10 ans après début BP	Pas de précaution particulière (pas d'interruption des BP, pas d'antibioprophylaxie, pas de suture)	Traction élastique en 8 semaines	<ul style="list-style-type: none"> - Exfoliation spontanée racine mésiale - Extraction au davier racine distale - Cicatrisation muqueuse complète à 2 semaines 	9 mois
	F, 73 ans	Ostéoporose Alendronate PO > 10 ans	Extraction orthodontique de 21 10 ans après début BP		Traction élastique en 3 semaines	<ul style="list-style-type: none"> - Exfoliation spontanée - Cicatrisation muqueuse complète à 2 semaines 	9 mois

Farinazzo Vitral, 2009	F, 68 ans	Ostéoporose Ibandronate IV <i>Schéma d'administration et durée de traitement NR</i>	Sinus lift droit par greffe autogène avec prélèvement symphysaire Pose de plaque d'ancrage dans le corps de l'os zygomatique <i>Durée de traitement BP au moment de la chirurgie NR</i>	NR	Distalisation dentaire secteur 1 initiée 6 mois après la chirurgie en 26 semaines	Aucune complication	NR
Zahrowski, 2009	F, 50 ans	Ostéoporose Alendronate PO 70 mg/semaine > 1 an	Extraction de prémolaire (35) en début de traitement ODF 6 mois après début BP	- Aucune (la patiente n'avait pas rapporté son traitement à l'anamnèse) - Arrêt à 13 mois du début du traitement ODF jusqu'à la fin	Multibagues après extraction pendant 19 mois	- A 12 mois de traitement : fermeture d'espace difficile et divergence des racines au niveau de la zone d'extraction - A l'arrêt des BP : moins d'inhibition de mouvement dentaire - Fermeture d'espace - Apparition d'une zone sclérotique au niveau du site d'extraction à la fin du traitement ODF	NR
	F, 74 ans	Ostéoporose Alendronate PO 70 mg/semaine > 3 ans	Avulsion incisive mandibulaire 3 ans après début BP	Arrêt BP 3 mois avant la chirurgie, poursuivi toute la durée du traitement ODF	Multibagues après extraction pendant 14 mois	En fin de traitement : - Pas d'apparition de zone radio opaque en fin de traitement - Parallélisme radiculaire - Résorption radiculaire	NR
Gallego, 2010	M, 31 ans	OI Alendronate PO 70 mg/semaine 6 ans et demi – arrêt 1 an et demi – reprise du traitement	Extraction 36 atraumatique 10 mois après la réintroduction des BP	NR	NA	Fracture mandibulaire de la branche horizontale en regard du site d'extraction non déplacée	7 mois
			Réduction de la fracture mandibulaire par ostéosynthèse le lendemain de la fracture	NR	Blocage inter maxillaire (BIM) 15 jours	- Pas d'événement indésirable - Bonne cicatrisation osseuse sans signe d'ONMM ou de non-union	

Rosén, 2011	M, 22 ans	OI sévère type I Alendronate PO <i>Schéma NR</i> <i>durée de traitement</i> <i>« longtemps » mais NR</i>	Chirurgie orthognathique bimaxillaire : - Lefort 1 d'avancement maxillaire (10 mm) - OSBM de recul (6 mm) <i>Durée traitement BP NR</i>	Pas de précaution particulière	- Préchirurgie : nivellement et alignement en 9 mois - BIM 5 semaines - Post-chirurgie : finitions en 6 mois	- Saignement per (850 mL) et postopératoire - Cicatrisation muqueuse à 2 semaines - Objectif occlusal à 5 semaines - Résultat stable et amélioration de l'apparence faciale	6 ans
Fariña Sirandoni, 2011	<i>Sexe NR,</i> 17 ans	OI type I BP IV (<i>molécule,</i> <i>schéma et durée NR</i>)	Chirurgie orthognathique bimaxillaire : Lefort 1 d'avancement maxillaire et OSBM de recul <i>Durée traitement BP NR</i>	Arrêt des BP avant la chirurgie	Postopératoire : finitions orthodontiques en 15 mois	- Pas de complication périopératoire - Contrôles cliniques et radiologiques à 12, 24 et 36 mois : résultats stables	3 ans
Kodama, 2012	F, 15 ans	Dysplasie fibreuse poly ostotique Pamidronate IV 90 ou 135 mg/cycle tous les 5 mois sur 2 à 3 jours) 4 cycles en 15 mois	Greffe osseuse de fente labio-palatine bilatérale avec prélèvement iliaque Dernier cycle BP 2 ans avant la chirurgie	NR	Traitement ODF initié 6 mois après la chirurgie	- Retard de cicatrisation diagnostiqué radiologiquement : pont osseux visible à 6 mois postopératoire (au lieu de 3 mois en théorie) - ODF sans complication	4 ans
Smidt, 2012	F, 70 ans	Ostéoporose > 10 ans de traitement <i>Molécule et schéma NR</i>	Extraction orthodontique de la racine distale de 46 et 47 10 ans après début BP	Préopératoire : bain de bouche à la chlorhexidine Pas d'interruption BP	Extrusion orthodontique pendant 5 semaines	NA	NA
			Extraction de la racine distale de 46 et 47 au davier en fin d'exfoliation	- Préopératoire : antibioprophylaxie (amoxicilline 2 g 1 heure avant), bain de bouche - Peropératoire : curetage alvéolaire (formation caillot) et mise en place d'un matériau intra alvéolaire - Postopératoire : antibioprophylaxie 3 jours (Amoxicilline 1,5 g/jour) et bains de bouche	NA	Cicatrisation sans événement indésirable ni douleur en 6 semaines	3 mois

Herrera-Calvo, 2013	M, 20 ans	OI type I Alendronate PO 70 mg/semaine > 6 ans	Extraction 38 incluse 6 ans après début BP	NR	NA	- Fracture unifocale de l'angle mandibulaire gauche fermée déplacée - Anesthésie lèvre inférieure gauche	NA
			Réduction de fracture par blocage inter-maxillaire	NR	Bracket orthodontique pour BIM 6 semaines	- 6 semaines postopératoire : occlusion et cicatrisation osseuse stables - 2 mois postopératoire : récupération de la sensibilité de la lèvre inférieure - 6 et 12 mois postopératoire : asymptomatique, remodelage osseux radiologique satisfaisant	1 an
Tengku Shaeran, 2014	F, 53 ans	Ostéoporose Alendronate PO 70 mg/semaine > 6 ans	Chirurgie orthognathique bimaxillaire : Lefort 1 d'avancement maxillaire (3 mm) et OSBM de recul 4 ans après le début BP	Arrêt des BP 5 mois avant la chirurgie et repris 3 mois après Antibioprophylaxie postopératoire <i>durée NR</i>	- Préopératoire : pas de préparation orthodontique car chirurgie première - Postopératoire : BIM pendant 2 semaine <i>ODF postopératoire NR</i>	- Paresthésie lèvre inférieure - 3 mois postopératoire (réintroduction BP) : exposition de 2 plaques d'ostéosynthèse (maxillaire gauche et mandibulaire droite)	NA
			Ablation de matériel d'ostéosynthèse 9 mois après chirurgie orthognathique 5 ans après début BP	Pas de précaution particulière Poursuite du traitement par BP	NR	- Per opératoire : cicatrisation osseuse cliniquement objectivée - Postopératoire : stabilité des résultats occlusaux	1 an
Daugaard-Jensen, 2016	Sexe NR, 19 ans	OI type III Alendronate 70 mg/semaine <i>Durée traitement NR</i>	Chirurgie orthognathique bimaxillaire : Lefort 1 d'avancée maxillaire et OSBM de recul <i>Durée traitement BP NR</i>	Arrêt BP 1 mois avant et 10 mois après la chirurgie	NR	Résultats stables sans complication	4 ans
			Pose implant en 35 (4 ans après chirurgie orthognathique)	NR	NR	NR	NR

Lipczyńska-Lewandowska Małgorzata, 2017	M, 17 ans	OI type IA BP IV (<i>molécule, schéma NR</i>) > 4 ans	Extraction des germes des troisièmes molaires 4 ans après début BP	- Périopératoire : Arrêt BP le temps de la chirurgie (durée NR) - Peropératoire : alvéoles rincées au sérum physiologique, sutures	Préparation d'un traitement orthodontico-chirurgical	- J1 postopératoire : œdème postopératoire, douleur modérée - J7 postopératoire : bonne cicatrisation	NR
Friedrich, 2019	M, 24 ans	OI type I A 21 ans : Pamidronate IV 30 mg tous les 3 mois 1 an A 22 ans : Alendronate PO 70 mg/semaine 1 an Arrêt 1 an De 24 ans à 29 ans : lbandronate IV 150 mg/mois 5 ans > 29 ans : Denosumab	Extraction 4 prémolaires En même temps que l'introduction de l'ibandronate	NR	1 an de préparation orthodontique	Mouvement dentaire lent au niveau des sites d'extraction	NA
			Chirurgie orthognathique bimaxillaire partie 1 : - Lefort 1 d'avancée maxillaire 2 ans après la reprise du traitement par BP	Arrêt des BP en fin de préparation orthodontique, avant l'intervention Chirurgie en 2 temps	NA	NA	NA
			Chirurgie orthognathique bimaxillaire partie 2 : - OSBM de recul mandibulaire - génioplastie 2 ans et demi après la reprise du traitement par BP	Deuxième chirurgie 3 mois et demi après la première	1 an et demi de finitions orthodontiques	Classe I stable Pas de signe d'ONMM Cicatrisation osseuse radiographique	3 ans
NR : non renseigné / NA : non applicable / OSBM : ostéotomie sagittale des branches montantes mandibulaires							

Source : Auteur, d'après les auteurs cités dans le tableau, 2020.

Tableau 21 : Extraction des données des études expérimentales

Auteur, Année	Objectif étude	Population Effectif, Espèce	Traitement par BP Molécule, schéma d'administration, durée totale de traitement, dose équivalent pathologie humaine	Chirurgie		ODF Type, durée	Sacrifice	Complications, résultats
				Type	Précautions			
Pampu, 2006	Evaluation de l'effet du zolédronate sur la densité et le contenu du minéral osseux	GT : 9 lapins	Sérum physiologique IV	Distraction mandibulaire réalisée côté gauche : trait d'ostéotomie vertical marqué de part et d'autre par une épingle bicorticale	Injections intra musculaires de pénicilline G deux fois par jour pendant 5 jours	- Latence de 5 jours postopératoire - Activation de 0,5 mm toutes les 12 heures pendant 5 jours : total de 5mm	Sacrifice à la fin de période de consolidation de 28 jours	Pourcentage de densité et contenu du minéral osseux inférieur au GE
		GE : 9 lapins	Zolédronate IV 0,1 mg/kg dilué dans 15 mL de sérum physiologique En perfusion unique de 15 min per opératoire Équivalent ostéoporose					- 1 infection postopératoire qui a cicatrisé après dépose du distracteur et exclu de l'étude - Effets positifs du zolédronate sur la formation osseuse
Huja, Kaya, 2011	Évaluation de l'effet du zolédronate sur le remodelage osseux autour de mini vis	GT : 5 chiens	Aucun produit administré	Pose de 2 mini vis maxillaires (apicale et coronaire) et 2 mini vis mandibulaires (apicale et coronaire) du même côté chez chaque animal (20 GT, 28 GE) 1 semaine après dernière injection	NR	Pas de force appliquée sur les mini vis pendant toute la durée de l'étude	Sacrifice à 10 semaines postopératoire	- Perte de 3 mini-vis - Remodelage osseux important autour des mini-vis
		GE : 7 chiens	Zolédronate IV 0,1 mg/kg/mois pendant 16 semaines, soit un total de 4 doses Équivalent maladie de Paget					- Perte de 6 mini-vis - Cicatrisation osseuse diminuée mais non abolie autour des mini-vis

Huja, Mason, 2011	Évaluation de l'effet du zolédronate sur la cicatrisation osseuse initiale au niveau de sites d'avulsions et de mini vis	GT : 3 chiens	Aucun produit administré	Extraction des troisièmes prémolaires maxillaire et mandibulaire d'un côté et mise en place de deux mini vis orthodontiques par mâchoire du même côté	Séparation de racines et sutures	Pas de force appliquée sur les mini vis pendant toute la durée de l'étude	Sacrifice à 12 semaines postopératoire	- Cicatrisation sans événement indésirable, ni lésion d'ONMM - Augmentation significative du taux de formation osseuse
		GE : 4 chiens	Zolédronate IV 0,1 mg/kg/mois pendant 16 semaines, soit un total de 4 doses Équivalent maladie de Paget	1 semaine après dernière injection				- Cicatrisation sans événement indésirable, ni lésion d'ONMM - Réduction du remodelage osseux en regard des sites opératoires
Kaipatur, 2015	Évaluation de l'effet des corticotomies sur l'accélération du mouvement dentaire orthodontique sur un os alvéolaire « chargé en BP »	GT1 : 8 rats	Sérum physiologique 2 fois par semaine pendant 12 semaines	Corticotomies Le jour de l'administration de la dernière dose	NR	- Mise en place du dispositif orthodontique le jour de la chirurgie - Activation pendant 8 semaines dès la mise en place du dispositif orthodontique	Sacrifice à 8 semaines après le début de l'activation du dispositif orthodontique	Pas d'accélération du mouvement dentaire avec les corticotomies sur un os alvéolaire « normal » après 4 et 8 semaines d'activation
		GT2 : 7 rats	Sérum physiologique 2 fois par semaine pendant 12 semaines	Pas de chirurgie	NA			
		GE1 : 8 rats	Alendronate 0,015 mg/kg sous cutané 2 fois par semaine pendant 12 semaines	Corticotomies Le jour de l'administration de la dernière dose	NR			
		GE2 : 7 rats	Alendronate 0,015 mg/kg sous cutané 2 fois par semaine pendant 12 semaines	Pas de chirurgie	NA			

Zandi, 2017	Évaluation de l'effet du zolédronate sur la cicatrisation d'une fracture mandibulaire	GT : 45 rats	Sérum physiologique	OSBM unilatérale ostéosynthésée 1 semaine après la dernière injection	Céfazoline 25 mg/kg pendant 7 jours en postopératoire	NA	15 rats sacrifiés à 2 semaines postopératoires	- Évaluation microscopique : cal post-fracturaire avec néo formation osseuse extensive - Évaluation histologique : os fibreux > os lamellaire
		GE1 : 45 rats	Zolédronate IV 0,06 mg/kg 2 doses à 6 semaines d'intervalle Équivalent traitement pathologie bénigne				15 rats sacrifiés à 4 semaines postopératoires	- Évaluation microscopique : cal fracturaire presque cicatrisé - Évaluation histologique : os lamellaire largement majoritaire
							15 rats sacrifiés à 6 semaines postopératoires	- Évaluation microscopique : cal fracturaire stable - Évaluation histologique : uniquement os lamellaire
							15 rats sacrifiés à 2 semaines postopératoires	- Évaluation microscopique : cal post-fracturaire avec néo formation osseuse extensive - Évaluation histologique : os fibreux > os lamellaire
							15 rats sacrifiés à 4 semaines postopératoires	- Évaluation microscopique : retard de cicatrisation osseuse - Évaluation

							histologique : os fibreux = os lamellaire
						15 rats sacrifiés à 6 semaines postopératoires	- Évaluation microscopique : retard de cicatrisation osseuse - Évaluation histologique : os fibreux = os lamellaire
		GE2 : 45 rats	Zolédronate IV 0,06 mg/kg 1 dose hebdomadaire pendant 6 semaines Équivalent traitement pathologie maligne				
						15 rats sacrifiés à 2 semaines postopératoires	- Évaluation microscopique : retard de cicatrisation osseuse - Évaluation histologique : cartilage = os fibreux
						15 rats sacrifiés à 4 semaines postopératoires	- Évaluation microscopique : retard de cicatrisation caractérisé par la présence de tissu fibreux, cartilagineux - Évaluation histologique : cartilage = os fibreux
						15 rats sacrifiés à 6 semaines postopératoires	- Évaluation microscopique : retard de cicatrisation - Évaluation histologique : cartilage = os fibreux
NR : non renseigné / NA : non applicable / OSBM : ostéotomie sagittale des branches montantes mandibulaires / GT : groupe témoin / GE : groupe expérimental							

Source : Auteur, d'après les auteurs cités dans le tableau, 2020.

Tableau 22 : Extraction des données des séries de cas

Auteur, Année	Population Effectif, sexe, âge	Traitement par BP Molécule, schéma d'administration, durée de traitement total moyen, indications	Chirurgie		ODF Type, durée de traitement ODF pré et postopératoire	Complications, résultats	Durée de suivi
			Type Durée de traitement (ou arrêt) BP au moment de la chirurgie	Précautions péri opératoires			
Chahine, 2008	- 278 patients ayant reçu des BP (142 F, 136 M) - âge médian : 14,7 ans (entre 0,7 et 32 ans) - 113 ont eu au moins une extraction pendant ou après le traitement par BP	- Pamidronate IV 9 mg/kg/an en cycles de 3 jours consécutifs - Durée moyenne de traitement de 4,6 ans (de 1 injection à 11,2 ans d'injections régulières) - Indications : 221 OI, 20 DF, 14 OJ, 11 pathologies neuro-musculaires, 8 dysplasies osseuses, 3 pathologies rhumatologiques, 1 maladie de Crohn	- Extractions (250 au total : 35 dents incluses, 13 dents fracturées, 45 dents cariées ou abcédées, 80 dents temporaires retenues, 1 dent ankylosée, 76 dents ectopiques ou pré ODF) - Dose cumulée médiane avant extraction : 40 mg/kg (poids moyen de 2,5 à 81 kg) - 163 dents extraites pendant un traitement par BP	- Antibio prophylaxie pour 12 patients (41 dents) - Extraction à distance d'une cure : 63 jours après la dernière et 69 jours avant la suivante	NA	Cicatrisation satisfaisante sans signe de retard de cicatrisation, d'exposition osseuse ni d'ONMM	Moyenne de 86 jours (de 3 à 3790 jours) postopératoire
Ierardo, 2017	20 patients (12 M, 8 F) de 8 à 14 ans	Neridronate IV Injections trimestrielles OI type I 10 ans de traitement en moyenne	- 20 germectomies de 3èmes molaires - 15 extractions de dents temporaires - 8 freinectomies - 5 désinclusions de canines - 3 extractions de deuxièmes molaires temporaires ankylosées	- Antibio prophylaxie : dose unique avant l'intervention en prévention d'une endocardite (pas ONMM) - Arrêt des BP pour les germectomies	NR	- Aucune complication - Aucun défaut de cicatrisation	2 à 5 ans

NR : non renseigné / NA : non applicable

Source : Auteur, d'après les auteurs cités dans le tableau, 2020.

Tableau 23 : Extraction des données de l'étude rétrospective

Auteur, Année	Population Effectif, sexe, âge moyen	Traitement par BP Molécule, indications	Chirurgie		ODF Type, durée	Complications, résultats	Durée de suivi
			Type, effectif	Précautions péri opératoires			
Lotwala, 2012	93 F Âge moyen : 55,6 ± 4,8 ans	Sans BP	Extraction(s) : 33 Chirurgie parodontale : 4 Expansion palatine : 1 Chirurgie orthognathique : 8	NR	Multi attache sans extraction : 24,1 ± 7,3 mois Multi attache avec extraction(s) : 27,7 ± 6,1 mois	- Pas de signe d'ONMM - Bon alignement incisif - 1 mauvaise fermeture d'espace - 1 mauvais parallélisme radiculaire	Durée du traitement ODF
	20 F Âge moyen : 56,1 ± 4,1 ans	- 17 ostéoporoses alendronate - 2 ostéoporoses ibandronate - 1 cancer zolédronate <i>Durée de traitement NR</i>	Extraction(s) : 7 Chirurgie orthognathique : 1	NR	Multi attache sans extraction : 27,9 mois ± 11,9 mois Multi attache avec extraction(s) : 38,3 ± 5,1 mois	- Aucun signe d'ONMM - Bon alignement incisif - Allongement durée de traitement ODF de 11 mois pour les multi attaches avec extraction(s) - 3 mauvaises fermetures d'espace - 4 mauvais parallélismes radiculaires	

NR : non renseigné

Source : Auteur, d'après l'auteur cité dans le tableau, 2020.

4.2.4 Synthèse des données : actes de chirurgie orale, précautions, complications

4.2.4.1 Avulsions

Treize articles ont présenté des cas d'extractions chez des patients/animaux sous BP (9 rapports de cas, 1 étude expérimentale, 2 séries de cas, 1 étude de cohorte rétrospective).

Dents temporaires

Ierardo a décrit une série de 20 patients âgés de 8 à 14 ans, traités par des injections trimestrielles de nédronate pour OI de type I, pendant 10 ans en moyenne. Dans ce groupe, 18 dents temporaires, dont 3 molaires ankylosées ont été extraites. Les BP n'étaient pas arrêtés et une antibioprophyllaxie était utilisée pour les dents ankylosées en prévention du risque d'endocardite et pas d'ONMM. Aucune complication, ni défaut de cicatrisation n'ont été remarqués.¹⁷⁴

Avulsions de prémolaires

Rinchuse *et al.* ont rapporté le cas d'une patiente de 35 ans traitée par alendronate pour une ostéoporose corticoinduite. Deux prémolaires ont été extraites (14 et 44) en début de traitement orthodontique, 16 mois après l'initiation du traitement par BP. Aucune précaution particulière n'a été rapportée. La seule complication notée a été l'allongement de la durée prévisionnelle du temps de traitement orthodontique, marquée par un mouvement dentaire ralenti, une difficulté de fermeture des espaces et d'obtention de parallélisme des racines.¹⁷⁵

Zahrowski a décrit le cas d'une patiente de 50 ans ostéoporotique traitée par alendronate depuis 6 mois au moment de l'extraction d'une prémolaire mandibulaire (35) dans le cadre d'un traitement orthodontique. Le traitement par BP a été poursuivi pendant 13 mois avant d'être interrompu. Avant interruption, la difficulté de fermeture d'espace et une divergence des racines au niveau de la zone d'extraction étaient notées, réversibles à l'arrêt des BP. Aucune complication sur le plan chirurgical n'a été remarquée, bien qu'aucune précaution n'ait été prise car la patiente n'avait pas mentionné son traitement à l'anamnèse.¹⁷⁶

Friedrich *et al.* ont rapporté le cas d'un patient atteint d'OI de type I. A 21 ans, le patient était traité par pamidronate IV à raison de 30 mg tous les trois mois pendant 1 an. A 22 ans, le traitement a été modifié par de l'alendronate 70 mg hebdomadaires pendant 1 an. Le traitement par BP a été arrêté pendant 1 an, puis repris entre les 24 et les 29 ans du patient par ibandronate IV 150 mg mensuels pendant 5 ans, puis remplacé par du dénosumab. Dans le cadre d'un traitement orthodontico-

¹⁷⁴ Ierardo, « Bisphosphonates therapy in children with osteogenesis imperfecta : clinical experience in oral surgery ».

¹⁷⁵ Rinchuse et al., « Orthodontic treatment of patients using bisphosphonates : a report of 2 cases ».

¹⁷⁶ Zahrowski, « Optimizing orthodontic treatment in patients taking bisphosphonates for osteoporosis ».

chirurgical, le patient a bénéficié de l'extraction de 4 prémolaires, qui a eu lieu au moment de l'initiation du traitement par ibandronate. Les précautions n'ont pas été décrites. Une réduction de la vitesse du mouvement dentaire au niveau des sites d'extraction a été rapportée.¹⁷⁷

Huja *et al.* ont réalisé une étude expérimentale sur des chiens pour évaluer l'effet du zolédronate sur la cicatrisation osseuse initiale au niveau de sites d'avulsion. Le zolédronate était administré au groupe expérimental à une dose de 0,1 mg/kg/mois pendant 16 semaines, soit un total de 4 doses, équivalent à la dose reçue pour la maladie de Paget chez l'Homme. Une semaine après la dernière injection, les troisièmes prémolaires maxillaires et mandibulaires étaient extraites avec séparation de racines et sutures. Le sacrifice était réalisé à 12 semaines postopératoires. Les résultats ont montré une cicatrisation sans événement indésirable, ni lésion d'ONMM. Le remodelage osseux en regard des sites d'extraction était réduit dans le groupe expérimental.¹⁷⁸

Avulsions de molaires

Gallego *et al.* ont décrit le cas d'un patient de 31 ans traité par alendronate pour OI pendant 6 ans et demi. Le traitement avait été arrêté un an et demi puis réintroduit. 10 mois après la reprise des BP, une extraction de 36 a été réalisée. Les précautions n'ont pas été rapportées, mais le patient a eu une fracture mandibulaire de la branche horizontale non déplacée en regard du site d'extraction.¹⁷⁹

Avulsions de troisièmes molaires

Herrera-Calvo *et al.* ont rapporté le cas d'un patient de 20 ans, traité par alendronate depuis plus de 6 ans pour OI. La dent de sagesse mandibulaire gauche incluse a été extraite, occasionnant une fracture unifocale de l'angle mandibulaire gauche fermée déplacée et une anesthésie de la lèvre inférieure gauche. Les précautions périopératoires n'étaient pas rapportées.¹⁸⁰

Lipczyńska-Lewandowska Małgorzata *et al.* ont décrit le cas de germectomies des quatre troisièmes molaires d'un patient de 17 ans, dans le cadre d'une préparation à un traitement orthodontico-chirurgical. Le patient était traité depuis 4 ans par BP IV pour une OI de type IA. Les BP ont été arrêtés le temps de la chirurgie. Les suites opératoires étaient les mêmes que celles rencontrées chez tous les autres patients.¹⁸¹

¹⁷⁷ Friedrich, Scheuer, et Höltje, « The effect of bisphosphonate medication on orthodontics and orthognathic surgery in patients with osteogenesis imperfecta ».

¹⁷⁸ Huja *et al.*, « Effects of short-term zoledronic acid treatment on bone remodeling and healing at surgical sites in the maxilla and mandible of aged dogs ».

¹⁷⁹ Gallego *et al.*, « Pathological mandibular fracture after simple molar extraction in a patient with osteogenesis imperfecta treated with alendronate ».

¹⁸⁰ Herrera-Calvo, García-Montesinos Perea, et Saiz Bustillo, « Successful conservative treatment of mandibular fracture after third molar extraction in a patient with osteogenesis imperfecta : case report and clinical considerations : mandibular fracture and osteogenesis imperfecta ».

¹⁸¹ Lipczyńska-Lewandowska Małgorzata, Osica, et Janas Naze, « Surgical management of a child suffering from osteogenesis imperfecta, treated with bisphosphonates : a case report ».

Dans leur étude décrite précédemment, Ierardo a réalisé 20 germectomies de troisièmes molaires sans constater ni complication, ni défaut de cicatration.¹⁸²

Extractions orthodontiques

Bennani *et al.* ont décrit le cas d'une patiente ostéoporotique traitée depuis 8 ans par risédronate au moment de la prise en charge. Elle a bénéficié d'une élongation coronaire orthodontique de 45 et extraction orthodontique de 46, sans précaution particulière et sans complication.¹⁸³

Regev *et al.* ont rapporté le cas de deux patientes traitées depuis 10 ans, l'une par risédronate et l'autre par alendronate, ayant bénéficié respectivement d'extractions orthodontiques de 47 et 21. Aucune précaution particulière n'a été prise, les BP n'ont pas été interrompus et les extractions réalisées par traction élastique sans antibioprophylaxie ni suture. Aucune complication n'a été relevée et la cicatrisation muqueuse était complète à 2 semaines.¹⁸⁴

Smidt *et al.* ont décrit le cas d'une patiente ostéoporotique de 70 ans, traitée depuis plus de 10 ans par BP. Une extraction orthodontique d'une molaire mandibulaire et une héli section d'une autre molaire mandibulaire avec extrusion de la racine distale a été posée pour éviter une extraction conventionnelle. Après 5 semaines, les extractions ont été terminées au davier. Une antibioprophylaxie était initiée une heure avant l'intervention et poursuivie pendant 3 jours postopératoires. Un curetage alvéolaire a été réalisé pour obtenir un caillot, accompagné de la mise en place d'un matériau intra alvéolaire. Aucun événement indésirable n'a été noté.¹⁸⁵

Avulsions diverses/non précisées

Chahine *et al.* ont rapporté une série de 278 patients ayant reçu des BP, de 14,7 ans d'âge médian, dont 113 ont eu au moins une extraction pendant ou après le traitement par BP. Des données précises étaient rapportées pour 66 patients. Tous avaient reçu du pamidronate IV à une dose de 9mg/kg/an en cycle de 3 jours consécutifs, pendant une durée moyenne de traitement de 4,6 ans, pour des pathologies bénignes (majoritairement OI). 250 dents ont été extraites (35 dents incluses, 13 dents fracturées, 45 dents cariées ou abcédées, 80 dents temporaires retenues, 1 dent ankylosée, 76 dents ectopiques ou pré ODF), dont 163 pendant un traitement par BP, chez ces patients qui avaient reçu une dose cumulée médiane avant extraction de 40 mg/kg de pamidronate. Une antibioprophylaxie a été prescrite pour l'extraction de 41 dents chez 12 patients. Les avulsions étaient réalisées à distance des cures de pamidronate : 63 jours après la dernière injection et 69

¹⁸² Ierardo, « Bisphosphonates therapy in children with osteogenesis imperfecta : clinical experience in oral surgery ».

¹⁸³ Bennani et al., « L'extraction dentaire atraumatique sous biphosphonates ».

¹⁸⁴ Regev, Lustmann, et Nashef, « Atraumatic teeth extraction in bisphosphonate-treated patients ».

¹⁸⁵ Smidt, Lipovetsky-Adler, et Sharon, « Forced eruption as an alternative to tooth extraction in long-term use of oral bisphosphonates ».

jours avant la suivante. Chez tous les patients, la cicatrisation était satisfaisante, sans signe de retard de cicatrisation ni d'exposition osseuse, ni d'ONMM.¹⁸⁶

Lotwala *et al.* ont mené une étude de cohorte rétrospective à partir de questionnaires remplis par des orthodontistes sur leur patientèle de femmes âgées de plus de 50 ans. 20 d'entre elles étaient traitées par BP : 19 pour ostéoporose (alendronate ou ibandronate) et 1 pour cancer. 7 patientes ont eu des extractions pour raisons orthodontiques. Les précautions péri-opératoires n'ont pas été décrites. La seule complication relevée a été un allongement de la durée du traitement ODF de 11 mois environ avec des difficultés de fermeture d'espace et d'obtention de parallélisme des racines, en comparaison aux patientes non traitées par BP. Aucun signe d'ONMM n'a été rapporté.¹⁸⁷

La majorité des études incluses, rapportant des extractions chez des patients sous BP, avec des durées de traitement très variables, n'a pas montré de complication, à l'exception de deux cas de patients traités depuis plus de 6 ans par BP pour OI qui ont eu des fractures mandibulaires en regard des sites d'extraction de molaires mandibulaires.

L'extraction orthodontique semble être une option thérapeutique à envisager face à une avulsion chirurgicale classique.

Dans la majorité des cas, aucune précaution particulière n'était prise. Dans deux cas une antibioprofylaxie était utilisée (avulsion orthodontique et avulsion de troisième molaire). Un arrêt du traitement par BP était proposé dans deux articles où des extractions de troisièmes molaires étaient réalisées. Les précautions n'étaient pas renseignées dans trois articles.

Un allongement de la durée de fermeture d'espace et une difficulté d'obtention du parallélisme des racines ont été rapportés dans plusieurs études. L'étude expérimentale a conclu à une diminution du remodelage osseux. Le remodelage osseux étant nécessaire au déplacement dentaire orthodontique, son inhibition pourrait expliquer la diminution du mouvement dentaire et donc l'allongement de fermeture d'espace et de durée des traitements orthodontiques.

4.2.4.2 Pose de mini-vis et plaque d'ancrage

Trois articles ont présenté des poses de mini vis et/ou de plaque d'ancrage chez des patients/animaux sous BP (1 rapport de cas, 2 études expérimentales).

Farinazzo Vitral *et al.* ont décrit le cas d'une patiente de 68 ans ostéoporotique, traitée par ibandronate, ayant eu une pose de plaque d'ancrage avant distalisation dentaire du secteur 1 initiée

¹⁸⁶ Chahine *et al.*, « Tooth extraction socket healing in pediatric patients treated with intravenous pamidronate ».

¹⁸⁷ Lotwala *et al.*, « Bisphosphonates as a risk factor for adverse orthodontic outcomes : a retrospective cohort study ».

6 mois après la chirurgie. La durée de traitement par BP de la patiente au moment de l'intervention et les précautions périopératoires n'ont pas été rapportées. Aucune complication n'a été notée.¹⁸⁸

Huja *et al.* ont réalisé deux études expérimentales sur des chiens pour évaluer l'effet du zolédronate sur le remodelage osseux autour de mini vis. Le zolédronate était administré au groupe expérimental à une dose de 0,1 mg/kg/mois pendant 16 semaines, ce qui correspond à un total de 4 doses, équivalent à la dose reçue pour la maladie de Paget chez l'Homme. Une semaine après la dernière injection, 4 mini-vis étaient posées chez les animaux : 2 au maxillaire et 2 à la mandibule. Aucune force orthodontique n'a été appliquée pendant toute la durée de l'étude. Tous les animaux ont été sacrifiés à 10 et 12 semaines postopératoires. Les deux études ont montré que la cicatrisation osseuse était diminuée, mais non abolie autour des mini-vis dans le groupe expérimental, traité par zolédronate. De plus, la perte de mini-vis était 2 fois supérieure dans le groupe expérimental par rapport au groupe témoin.^{189 190}

Le cas de pose de plaque d'ancrage n'a pas montré de complication. Cependant, des données essentielles sont manquantes : la durée de traitement par BP et les précautions péri opératoires n'ont pas été rapportés.

Les cas de pose de mini-vis sur animaux sous BP ont montré une diminution de la cicatrisation osseuse autour des mini-vis en l'absence d'application de force orthodontique.

4.2.4.3 Désinclusion dentaire

Une série de cas de désinclusion dentaire chez des patients sous BP a été publiée. Après 5 désinclusions canines, Ierardo n'a noté aucune complication, ni défaut de cicatrisation.¹⁹¹

Des désinclusions canines ont été réalisées chez des patients jeunes, traités par BP depuis de nombreuses années pour OI, sans précaution particulière et sans complication.

4.2.4.4 Greffe osseuse

Deux rapports de cas de greffes osseuses chez des patients sous BP ont été publiés.

¹⁸⁸ Farinazzo Vitral *et al.*, « Orthodontic distalization with rigid plate fixation for anchorage after bone grafting and maxillary sinus lifting ».

¹⁸⁹ Huja *et al.*, « Effect of zoledronic acid on bone healing subsequent to mini-implant insertion ».

¹⁹⁰ Huja *et al.*, « Effects of short-term zoledronic acid treatment on bone remodeling and healing at surgical sites in the maxilla and mandible of aged dogs ».

¹⁹¹ Ierardo, « Bisphosphonates therapy in children with osteogenesis imperfecta : clinical experience in oral surgery ».

Dans leur rapport de cas, Farinazzo Vitral *et al* ont réalisé un comblement osseux sous sinusien droit par greffe autogène avec prélèvement symphysaire. Aucune complication n'a été notée.¹⁹²

Kodama *et al* ont décrit le cas d'une patiente de 15 ans, porteuse d'une dysplasie fibreuse polyostotique traitée par 4 cycles de pamidronate pendant 15 mois. 2 ans après la fin de ce traitement, la patiente a bénéficié d'une greffe osseuse de fente labio-palatine bilatérale avec prélèvement iliaque. Les précautions n'ont pas été rapportées. L'unique complication a été un retard de cicatrisation de 3 mois, diagnostiqué radiologiquement.¹⁹³

Les deux cas décrits étaient des greffes osseuses pré-implantaires avec prélèvements autogènes. Les précautions périopératoires n'étaient pas rapportées pour les deux cas.

Un seul des deux cas décrits a présenté un retard de cicatrisation.

4.2.4.5 Corticotomies

Une étude expérimentale a présenté des cas de corticotomies chez des animaux sous BP.

Kaipatur *et al.* ont étudié l'effet des corticotomies sur l'accélération du mouvement dentaire orthodontique sur un os alvéolaire « chargé en BP » chez le rat. Les rats de deux groupes expérimentaux étaient traités par alendronate 0,015 mg/kg en sous cutané 2 fois par semaine pendant 12 semaines, correspondant à des doses de traitement d'ostéoporose chez l'Homme. Les corticotomies étaient réalisées le jour de l'administration de la dernière dose de BP dans un des deux groupes expérimentaux. Le dispositif orthodontique était placé le jour de la chirurgie et activé pour 8 semaines dès sa mise en place. Cette étude a montré l'accélération du mouvement dentaire orthodontique avec les corticotomies dans le groupe expérimental traité par BP versus dispositif orthodontique seul. Cependant, des effets indésirables accompagnant l'accélération du mouvement orthodontique dans ce groupe ont été notés : perte osseuse interproximale sévère, infiltration bactérienne et infiltrat inflammatoire. Dans les groupes témoins, il n'y avait pas de différence sur le mouvement dentaire orthodontique dans le groupe corticotomies versus dispositif orthodontique seul.¹⁹⁴

Les corticotomies ont montré un intérêt dans cette étude expérimentale pour l'accélération du mouvement orthodontique chez les rats traités par BP. Malgré des événements indésirables mineurs et l'absence de précaution péri-opératoire, aucun signe d'ONMM n'a été noté.

¹⁹² Farinazzo Vitral *et al.*, « Orthodontic distalization with rigid plate fixation for anchorage after bone grafting and maxillary sinus lifting ».

¹⁹³ Kodama *et al.*, « Alveolar bone grafting in association with polyostotic fibrous dysplasia and bisphosphonate-induced abnormal bone turnover in a bilateral cleft lip and palate patient : a case report ».

¹⁹⁴ Kaipatur *et al.*, « Impact of selective alveolar decortication on bisphosphonate burdened alveolar bone during orthodontic tooth movement ».

4.2.4.6 Distraction osseuse

Une étude expérimentale a présenté des cas de distractions osseuses chez des animaux sous BP. Pampu *et al.* ont évalué l'effet du zolédronate sur la densité et le contenu du minéral osseux après distraction mandibulaire chez le lapin. Le zolédronate était administré en IV en dose unique peropératoire de 0,1 mg/kg, équivalent à une dose pour traitement d'ostéoporose chez l'Homme. Après l'intervention chirurgicale de disjonction mandibulaire, des injections intra musculaires de pénicilline G deux fois par jour pendant 5 jours ont été réalisées. Après une période de latence de 5 jours, le disjoncteur était activé à raison de 0,5 mm toutes les 12 heures pendant 5 jours, pour un total de 5 mm. Cette étude a montré l'augmentation du pourcentage de densité et du contenu minéral osseux chez le groupe expérimental, traité par BP, avec la mise en évidence des effets positifs du zolédronate sur la formation osseuse.¹⁹⁵

Cette étude expérimentale a montré l'effet positif du zolédronate en dose unique peropératoire sur la formation osseuse de la zone de distraction osseuse mandibulaire, par augmentation de la densité et du contenu minéral. Une antibioprophyllaxie était utilisée comme précaution postopératoire.

4.2.4.7 Chirurgie orthognathique

Sept articles ont présenté des cas de chirurgie orthognathique chez des patients/animaux sous BP (5 rapports de cas, 1 étude expérimentale, 1 cas dans une étude de cohorte rétrospective).

Rosén *et al.* ont rapporté le cas d'un patient de 22 ans, traité par alendronate « depuis longtemps » (sans détail sur la durée de traitement) pour une OI de type I. Dans le cadre d'un traitement orthodontico-chirurgical, le patient a bénéficié d'une chirurgie orthognathique bimaxillaire avec un Lefort I d'avancement et une OSBM de recul, sans précaution particulière, suivie d'un blocage inter maxillaire de 5 semaines. La seule complication per et postopératoire a été un saignement.¹⁹⁶

Fariña Sirandoni *et al.* ont décrit le cas d'un patient de 17 ans traité par BP IV dans le cadre d'une OI de type I, sans précision sur le type et la durée de traitement. Une chirurgie orthognathique bimaxillaire a été effectuée après arrêt des BP. Aucune complication périopératoire n'a été rapportée.¹⁹⁷

¹⁹⁵ Pampu et al., « Experimental evaluation of the effects of zoledronic acid on regenerate bone formation and osteoporosis in mandibular distraction osteogenesis ».

¹⁹⁶ Rosén, Modig, et Larson, « Orthognathic bimaxillary surgery in two patients with osteogenesis imperfecta and a review of the literature ».

¹⁹⁷ Fariña Sirandoni et Pérez Araya, « Orthognathic Surgery in a Patient with Osteogenesis Imperfecta ».

Tengku Shaeran *et al.* ont rapporté le cas d'une chirurgie orthognathique bimaxillaire chez une patiente ostéoporotique de 53 ans, traitée par alendronate depuis 4 ans au moment de la chirurgie. Les BP avaient été arrêtés 5 mois avant la chirurgie et repris 3 mois après. Une antibioprophyllaxie postopératoire avait été prescrite, mais la molécule et la durée n'étaient pas précisées. Les complications postopératoires étaient une paresthésie de la lèvre inférieure, et une exposition de deux plaques d'ostéosynthèse à 3 mois postopératoire, lors de la réintroduction des BP. L'ablation de matériel d'ostéosynthèse a été réalisée 9 mois après la chirurgie orthognathique, soit 5 ans après la reprise des BP. Aucune précaution particulière n'a été prise et le traitement par BP poursuivi. La cicatrisation osseuse de la première intervention a été cliniquement objectivée. Aucun événement indésirable postopératoire n'a été noté.¹⁹⁸

Daugaard-Jensen a décrit le cas d'un patient de 19 ans traité par alendronate pour une OI de type III ayant bénéficié d'une chirurgie orthognathique bimaxillaire. Les BP avaient été arrêtés 1 mois avant la chirurgie et réintroduits 10 mois après. Les résultats étaient stables, sans complication à 4 ans. Un implant en 35 a été posé, les modalités de prise en charge et l'issue n'ont pas été détaillées.¹⁹⁹

Dans la publication de Friedrich *et al.* décrite précédemment, le patient a bénéficié d'une chirurgie orthognathique bimaxillaire en deux interventions distinctes. La première partie, le Lefort 1 d'avancée maxillaire, a été réalisée 2 ans après l'introduction du traitement par ibandronate. Les BP avaient été arrêtés en fin de préparation orthodontique, avant l'intervention. La seconde partie, l'OSBM de recul associée à une génioplastie, a été réalisée à 3 mois et demi après la première intervention. Le suivi du patient n'a pas montré la cicatrisation osseuse radiographique.²⁰⁰

Zandi *et al.* ont réalisé une étude expérimentale pour évaluer l'effet du zolédronate sur la cicatrisation d'une fracture mandibulaire chez le rat. Le traitement par zolédronate était administré par IV à une dose de 0,06 mg/kg en 2 doses à 6 semaines d'intervalle pour le groupe équivalent pathologie bénigne de l'Homme et 0,06 mg/kg/semaine pendant 6 semaines pour le groupe équivalent pathologie maligne. Une semaine après la dernière injection, les animaux ont été opérés d'une OSBM unilatérale ostéosynthésée. Les précautions postopératoires étaient une injection de céfazoline 25 mg/kg pendant 7 jours. Les rats étaient sacrifiés à 2, 4 et 6 semaines postopératoires. L'étude a conclu que la cicatrisation de la fracture mandibulaire des rats traités par BP était dose-dépendante. Le groupe témoin avait une cicatrisation complète à 6 semaines, le groupe expérimental traité à des doses de pathologie bénigne avait une cicatrisation retardée à partir de 4

¹⁹⁸ Tengku Shaeran et al., « Oral bisphosphonate and orthognathic surgery : a case report and literature review ».

¹⁹⁹ Daugaard-Jensen, « Osteogenesis imperfecta : restorative dental and surgical treatment procedures ».

²⁰⁰ Friedrich, Scheuer, et Höltje, « The effect of bisphosphonate medication on orthodontics and orthognathic surgery in patients with osteogenesis imperfecta ».

semaines postopératoires. Le groupe expérimental traité à des doses de pathologie maligne présentait un retard de cicatrisation dès la 2^{ème} semaine, sans réelle progression à 6 semaines.²⁰¹

Dans l'étude de Lotwala *et al.* décrite précédemment, une patiente a bénéficié d'une chirurgie orthognathique. Aucun signe d'ONMM n'a été rapporté.²⁰²

Toutes les chirurgies orthognathiques décrites dans les rapports de cas étaient des ostéotomies bimaxillaires avec avancée du maxillaire et recul de la mandibule. Une génioplastie était associée dans un cas. Quatre cas sur cinq concernaient des patients traités par BP pour OI. Un arrêt des BP a été rapporté dans quatre cas sur cinq, avec des durées variant de 1 à 5 mois préopératoires et de 3 à 10 mois postopératoires. Dans un cas, la chirurgie a été réalisée en deux interventions distinctes.

Les complications décrites étaient un saignement per et postopératoire, une exposition de plaques d'ostéosynthèse et une anesthésie de la lèvre inférieure, cette dernière complication étant rapportée à la chirurgie et non pas au traitement par BP. Aucun retard de cicatrisation ou de signe d'ONMM n'a été rapporté.

L'ablation de matériel d'ostéosynthèse à 9 mois de la chirurgie orthognathique a été réalisée sans arrêt des BP et sans complication.

L'étude expérimentale sur la cicatrisation des fractures mandibulaires chirurgicalement réalisées puis ostéosynthésées (équivalent à une OSBM), associée à une antibioprofylaxie postopératoire, a montré un retard de cicatrisation à 4 semaines chez les rats traités par BP à des doses équivalentes à des traitements de pathologies osseuses bénignes de l'Homme.

4.2.4.8. Réduction de fracture

Deux rapports de cas ont décrit des réductions de fracture après avulsion chez des patients sous BP.

Dans leur publication présentée précédemment, Gallego *et al.* ont décrit la prise en charge d'une fracture mandibulaire de la branche horizontale non déplacée par ostéosynthèse le lendemain de l'extraction, suivie d'un BIM de 15 jours. Aucun événement indésirable ultérieur n'a été noté.²⁰³

Dans la publication de Herrera-Calvo *et al.* citée précédemment, une fracture unifocale de l'angle mandibulaire gauche fermée déplacée associée à une anesthésie de la lèvre inférieure gauche, survenue à la suite de l'extraction de la dent de sagesse mandibulaire gauche, a été réduite par BIM

²⁰¹ Zandi *et al.*, « Evaluation of mandibular fracture healing in rats under zoledronate therapy : a histologic study ».

²⁰² Lotwala *et al.*, « Bisphosphonates as a risk factor for adverse orthodontic outcomes : a retrospective cohort study ».

²⁰³ Gallego *et al.*, « Pathological mandibular fracture after simple molar extraction in a patient with osteogenesis imperfecta treated with alendronate ».

pendant 6 semaines. Les suites opératoires ont été classiques, avec l'obtention d'une stabilité de l'occlusion et de la cicatrisation osseuse et récupération de la sensibilité de la lèvre inférieure.²⁰⁴

Les deux cas rapportaient des réductions de fracture mandibulaire compliquant une extraction de molaire mandibulaire chez des patients traités par BP pour OI depuis plus de 6 ans, donc à une dose cumulée importante. L'une a été réduite par ostéosynthèse et BIM, l'autre a été traitée par BIM seul, sans précaution particulière et sans complication dans les deux cas.

4.3 Discussion

Les articles inclus dans la revue étaient de faible niveau de preuve, avec une majorité de rapports de cas.

4.3.1 Pathologies osseuses bénignes traitées par BP et indications des traitements orthodontico-chirurgicaux

4.3.1.1 Pathologies osseuses bénignes traitées par BP et dysharmonie dento-maxillo-faciale

Ostéoporose

Les pathologies ostéoporotiques ne semblent pas avoir de lien avec les dysharmonies faciales.

Maladie de Paget

Des appositions osseuses peuvent se faire au niveau du squelette facial, notamment au niveau de la mandibule. Un épaissement osseux avec une densification de la masse osseuse entraîne des déformations parfois importantes lors de la phase active de la maladie. Un traitement par BP, associé ou non à une ablation chirurgicale, sont suffisants pour le traitement de la maladie de Paget et n'indiquent pas la mise en place d'un traitement orthodontico-chirurgical.²⁰⁵

Ostéogénèse imparfaite

La morphologie crânio-faciale des patients atteints d'OI de type I, III et IV serait subnormale, avec une tendance à un déficit général de croissance, affectant le massif facial. Cependant, aucune déformation crânio-faciale majeure n'a été notée chez ces patients. Les études ont conclu à un sous-développement vertical des structures dento-alvéolaires et du condyle, responsable du

²⁰⁴ Herrera-Calvo, García-Montesinos Perea, et Saiz Bustillo, « Successful conservative treatment of mandibular fracture after third molar extraction in a patient with osteogenesis imperfecta : case report and clinical considerations : mandibular fracture and osteogenesis imperfecta ».

²⁰⁵ Alaya et al., « Maladie osseuse de Paget : actualités diagnostiques et thérapeutiques ».

prognathisme mandibulaire relatif.²⁰⁶ La typologie de classe III est peu représentée chez les patients atteints d'OI (3 % à 8 %) variable selon les types d'OI. Les malocclusions de classe III sont plus fréquentes chez les OI de type I, alors que les béances postérieures sont prédominantes dans les OI de types III et IV. Le taux d'inclusions dentaires est plus élevé chez les patients atteints d'OI. Des anomalies dentaires amélo-dentaires sont fréquemment retrouvées chez les patients atteints d'OI des types III et IV.²⁰⁷

Les données de la littérature concordent avec les résultats de la revue, la majorité des chirurgies orthognathiques ayant été réalisées chez des patients présentant des OI.

4.3.1.2. BP et dysharmonie dento-maxillo-faciale

Croissance osseuse

Puisque les BP suppriment le remodelage osseux, l'hypothèse d'un effet délétère sur la croissance squelettique se soulève.²⁰⁸ Les effets des BP sur la croissance crânio-faciale ont été peu étudiés comparés aux effets sur les squelettes axial et appendiculaire. La plupart des données ont été obtenues sur des essais précliniques.²⁰⁹ Les résultats sont contradictoires. Certaines études prospectives avec un suivi jusqu'à 8 ans chez des enfants, sans groupe contrôle, n'ont pas montré d'incidence sur la croissance.²¹⁰ Des études expérimentales ont montré un effet négatif des BP sur la croissance maxillo-faciale avec une altération de l'ossification du condyle²¹¹ et un élargissement des sutures crânio-faciales, réversible à l'arrêt des BP²¹². Des études expérimentales ont montré un effet positif des BP sur la croissance avec une augmentation de la croissance osseuse²¹³ et de l'épaisseur de la corticale osseuse de la mandibule²¹⁴. La réduction de la résorption osseuse autorisée par les BP associée à une augmentation de la croissance osseuse augmenterait la masse osseuse.²¹⁵

²⁰⁶ Chang, Lin, et Hsu, « The craniofacial characteristics of osteogenesis imperfecta patients ».

²⁰⁷ Friedrich, Scheuer, et Høltje, « The effect of bisphosphonate medication on orthodontics and orthognathic surgery in patients with osteogenesis imperfecta ».

²⁰⁸ Bhatt, Hibbert, et Munns, « The use of bisphosphonates in children : review of the literature and guidelines for dental management ».

²⁰⁹ Vargas-Franco et al., « Paradoxical side effects of bisphosphonates on the skeleton : what do we know and what can we do ? »

²¹⁰ Torres et al., « Risque d'ostéonécrose des maxillaires associé à un traitement par biphosphonates dans l'enfance ».

²¹¹ Bradaschia-Correa et al., « Effect of alendronate on endochondral ossification in mandibular condyles of growing rats ».

²¹² Lézot *et al.* « Preclinical evidence of potential craniofacial adverse effect of zoledronic acid in pediatric patients with bone malignancies. »

²¹³ Bhatt *et al.*

²¹⁴ Apolinário et al., « Pamidronate affects the mandibular cortex of children with osteogenesis imperfecta ».

²¹⁵ Lau et al., « Paediatric dentists treating children on bisphosphonates : a cross-sectional questionnaire-based study ».

Croissance dentaire

L'activité ostéoclastique est cruciale pour le développement dentaire. L'administration de BP affecte le développement et la fonction des dents.²¹⁶ Les études ont montré un retard d'éruption dentaire avec des différences significatives doses-dépendantes.^{217 218} De plus, un retard d'exfoliation et/ou la survenue d'ankylose chez 27 % des patients traités par BP seraient à l'origine d'une infra-occlusion des dents temporaires. Les dents incluses seraient plus fréquentes chez les enfants traités par BP.²¹⁹

4.3.2 Conséquence des BP sur les traitements orthodontico-chirurgicaux

4.3.2.1 BP et orthodontie

Des études expérimentales ont démontré l'effet positif des BP sur la rétention et la faculté de la dent d'ancrage à résister au déplacement pendant une courte durée d'administration. L'utilisation de BP après un traitement orthodontique serait une alternative à la contention pour améliorer la stabilité des résultats et réduire les résorptions radiculaires.^{220 221}

Les publications s'intéressant à l'effet d'un antécédent de traitement par BP sur les procédures orthodontiques sont des revues de la littérature basée sur des rapports de cas ou des expérimentations animales. Les résultats montrent un allongement de la durée des traitements, des difficultés à fermer les espaces d'extraction et à obtenir un parallélisme des racines.^{222 223}

Les données de la littérature corroborent les données de la revue réalisée.^{224 225 226} Des recherches plus approfondies sont nécessaires pour étudier les effets à long terme des BP sur les traitements orthodontiques.

²¹⁶ Vargas-Franco et al., « Paradoxical side effects of bisphosphonates on the skeleton : what do we know and what can we do ? »

²¹⁷ Kamoun-Goldrat, Ginisty, et Le Merrer, « Effects of bisphosphonates on tooth eruption in children with osteogenesis imperfecta ».

²¹⁸ Vuorimies et al., « Timing of dental development in osteogenesis imperfecta patients with and without bisphosphonate treatment ».

²¹⁹ Prates Soares et al., « Bisphosphonates : pharmacokinetics, bioavailability, mechanisms of action, clinical applications in children, and effects on tooth development ».

²²⁰ Arbelaez et al., « Effect of bisphosphonates on orthodontic tooth movement in osteoporotic patients : a review ».

²²¹ Iglesias-Linares et al., « Influence of bisphosphonates in orthodontic therapy : systematic review ».

²²² Iglesias-Linares et al.

²²³ Zahrowski, « Optimizing orthodontic treatment in patients taking bisphosphonates for osteoporosis ».

²²⁴ Rinchuse et al., « Orthodontic treatment of patients using bisphosphonates : a report of 2 cases ».

²²⁵ Friedrich, Scheuer, et Höltje, « The effect of bisphosphonate medication on orthodontics and orthognathic surgery in patients with osteogenesis imperfecta ».

²²⁶ Lotwala et al., « Bisphosphonates as a risk factor for adverse orthodontic outcomes : a retrospective cohort study ».

4.3.2.2 BP et chirurgie orale appliquée à l'orthodontie

La principale conséquence rapportée dans la littérature est l'ONMM chez les patients ostéoporotiques traités par BP suite à des extractions ou à des poses d'implants dentaires.²²⁷ En revanche, aucun cas d'ONMM n'a été décrit pour un traitement par BP d'OI.²²⁸ Les données de la revue ne sont pas en accord avec la littérature, puisqu'aucun des cas inclus n'a présenté d'ONMM. En revanche, ce résultat n'est pas significatif étant donné la nature des articles, le faible niveau de preuve scientifique et le faible nombre d'études.

Malgré l'absence de cas d'ONMM, d'autres effets indésirables étaient notés dans la revue :

- fracture mandibulaire suite à une extraction chez des patients atteints d'OI.²²⁹ ²³⁰ Cette complication serait due à la pathologie, fragilisant l'os, ou à l'intervention chirurgicale plutôt qu'au traitement par BP, qui est supposé augmenter la densité minérale osseuse et limiter la survenue de fractures.
- retard de consolidation osseuse suite à une greffe osseuse autogène de fente labio-palatine bilatérale²³¹, et dans des études expérimentales suite à des poses de mini-vis²³² ²³³ et des OSBM²³⁴. Cette complication, présentée dans ce travail, serait due au traitement par BP, par son effet sur le remodelage osseux.
- saignement per et postopératoire lors d'une chirurgie orthognathique chez un patient atteint d'OI²³⁵. Cette complication serait due à la pathologie ou à la chirurgie, mais n'a pas de lien avec le traitement par BP.

²²⁷ Ruggiero et al., « American association of oral and maxillofacial surgeons position paper on medication-related osteonecrosis of the jaw : 2014 update ».

²²⁸ Tuany Duarte et al., « Can children be affected by bisphosphonate-related osteonecrosis of the jaw ? : a systematic review ».

²²⁹ Gallego et al., « Pathological mandibular fracture after simple molar extraction in a patient with osteogenesis imperfecta treated with alendronate ».

²³⁰ Herrera-Calvo, García-Montesinos Perea, et Saiz Bustillo, « Successful conservative treatment of mandibular fracture after third molar extraction in a patient with osteogenesis imperfecta : case report and clinical considerations : mandibular fracture and osteogenesis imperfecta ».

²³¹ Kodama et al., « Alveolar bone grafting in association with polyostotic fibrous dysplasia and bisphosphonate-induced abnormal bone turnover in a bilateral cleft lip and palate patient : a case report ».

²³² Huja et al., « Effect of zoledronic acid on bone healing subsequent to mini-implant insertion ».

²³³ Huja et al., « Effects of short-term zoledronic acid treatment on bone remodeling and healing at surgical sites in the maxilla and mandible of aged dogs ».

²³⁴ Zandi et al., « Evaluation of mandibular fracture healing in rats under zoledronate therapy : a histologic study ».

²³⁵ Rosén, Modig, et Larson, « Orthognathic bimaxillary surgery in two patients with osteogenesis imperfecta and a review of the literature ».

- anesthésie de la lèvre inférieure suite à l'avulsion d'une troisième molaire mandibulaire ²³⁶ et à une OSBM ²³⁷. Cette complication est rapportée à l'intervention chirurgicale.
- exposition de plaque d'ostéosynthèse suite à une chirurgie orthognathique chez une patiente ostéoporotique.²³⁸ Cette complication pourrait être liée à la fois à l'intervention chirurgicale et au traitement par BP. L'exposition de plaques a été rapportée 3 mois après la chirurgie, au moment où la cicatrisation muqueuse était complète et où le traitement par BP a été réintroduit. A priori cette complication serait expliquée par le traitement antérieur par BP.

Une étude expérimentale a mis en évidence l'accélération du mouvement dentaire orthodontique associée à des corticotomies chez des animaux traités par BP. ²³⁹ Cette solution chirurgicale pourrait être une alternative à l'effet d'allongement des procédures orthodontiques chez les patients traités par BP.

Des recherches sont à mettre en place pour étudier le lien entre les BP et les actes de chirurgie orale, mais surtout la physiopathologie de développement de l'ONMM pour permettre la compréhension et l'appréhension des complications possibles afin de les prévenir en amont.

4.3.3 Limites et contre-indications des traitements orthodontico-chirurgicaux des patients sous BP dans un contexte bénin

Un traitement orthodontique n'est pas contre-indiqué chez un patient ayant un antécédent de traitement par BP dans un contexte bénin. ²⁴⁰

Compte tenu du risque d'ONMM, bien que faible chez les patients traités par BP dans un contexte bénin, l'indication d'un acte de chirurgie orale doit être discutée selon la balance bénéfique/risque. Cependant, il n'existe aucune contre-indication absolue à la réalisation d'un geste de chirurgie orale dans cette population. ^{241,242}

²³⁶ Herrera-Calvo, García-Montesinos Perea, et Saiz Bustillo, « Successful conservative treatment of mandibular fracture after third molar extraction in a patient with osteogenesis imperfecta : case report and clinical considerations : mandibular fracture and osteogenesis imperfecta ».

²³⁷ Tengku Shaeran et al., « Oral bisphosphonate and orthognathic surgery : a case report and literature review ».

²³⁸ Tengku Shaeran et al.

²³⁹ Kaipatur et al., « Impact of selective alveolar decortication on bisphosphonate burdened alveolar bone during orthodontic tooth movement ».

²⁴⁰ Fricain et Fricain, « Maladies générales ou buccales et orthodontie : quand faut-il s'abstenir de traiter ? »

²⁴¹ Société française de stomatologie, chirurgie maxillo-faciale et chirurgie orale, « Ostéonécrose des mâchoires en chirurgie oromaxillofaciale et traitements médicamenteux à risque (antirésorbeurs osseux, antiangiogéniques) ».

²⁴² Agence française de sécurité sanitaire des produits de santé, « Recommandations sur la prise en charge bucco-dentaire des patients traités par bisphosphonates ».

Ainsi, la revue de la littérature a montré que des avulsions, désinclusions, poses de mini-vis, implantologie, greffe osseuses, corticotomies, distractions osseuses, chirurgies orthognathiques et réductions de fracture étaient possibles chez des patients sous BP. Ces procédures couvrent tous les actes de chirurgie orale appliqués aux traitements d'orthopédie dento-faciale. Cependant, toutes les précautions sont à prendre, car la revue est basée sur des articles à faible niveau de preuve et en faible nombre. Des études supplémentaires sont donc nécessaires pour confirmer ces conclusions.

4.3.4 Spécificités de prise en charge en chirurgie orale à visée orthodontique des patients sous BP dans un contexte bénin

Après synthèse des données de la littérature, des recommandations de prise en charge sont proposées afin d'être utilisées pour guider les praticiens dans la prise en charge des patients sous BP dans un contexte bénin : elles ne doivent pas être interprétées comme un standard de traitement. Des études doivent être instaurées pour proposer des recommandations officielles.

4.3.4.1 Chez l'adulte

Les prises en charge diffèrent selon le risque d'ONMM du patient (cf. sous-chapitre 1.5.3) et le type de chirurgie (cf. figures 13 à 20).

L'arrêt des BP (cf. sous-chapitre 1.5.5) est sujet à controverse et doit être discuté entre le chirurgien et le médecin prescripteur.²⁴³ Pour les cas décrits dans cette revue, il n'y a que pour la chirurgie orthognathique que le traitement était systématiquement arrêté.

La question de l'urgence du traitement chirurgical se pose. En effet, si l'acte est urgent, il ne faudra pas y sursoir. En revanche, si la chirurgie peut être reportée après un traitement par BP, cette solution doit être envisagée, d'autant que les schémas d'administration des BP dans le traitement de pathologies bénignes autorisent des pauses, souvent de plusieurs mois voire années.^{244 245}

Les règles de prescription de l'antibioprophylaxie sont classiques : amoxicilline en première intention, clindamycine en cas d'allergie aux pénicillines.^{246 247}

²⁴³ Yoneda et al., « Bisphosphonate-related osteonecrosis of the jaw : position paper from the allied task force committee of Japanese society for bone and mineral research, Japan osteoporosis society, Japanese society of periodontology, Japanese society for oral and maxillofacial radiology, and Japanese society of oral and maxillofacial surgeons ».

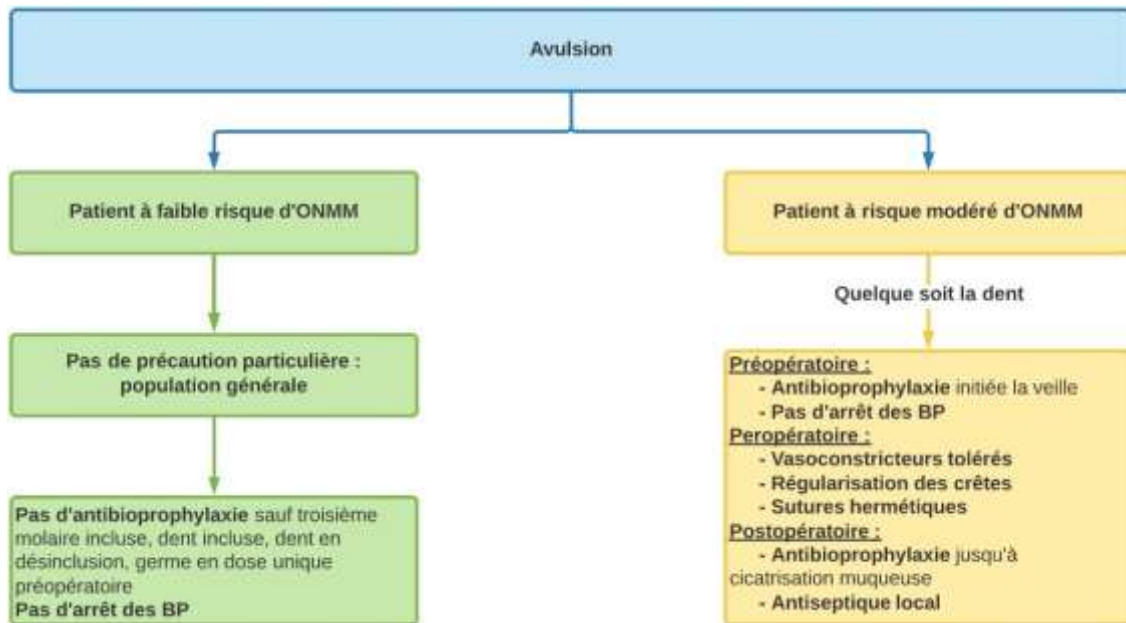
²⁴⁴ Vargas-Franco et al., « Paradoxical side effects of bisphosphonates on the skeleton : what do we know and what can we do ? »

²⁴⁵ Prates Soares et al., « Bisphosphonates : pharmacokinetics, bioavailability, mechanisms of action, clinical applications in children, and effects on tooth development ».

²⁴⁶ Lesclous, « Prescription des antibiotiques en pratique bucco-dentaire : recommandations Afssaps 2011 ».

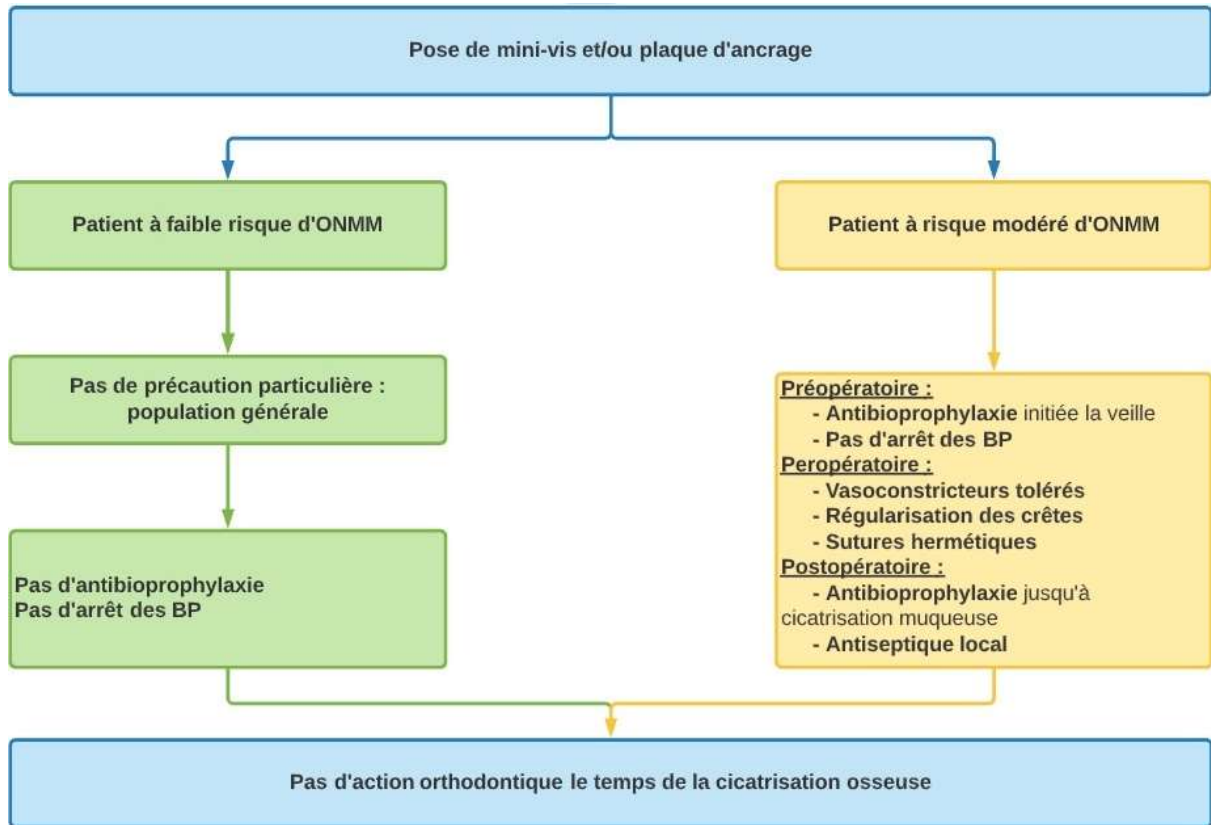
²⁴⁷ Société française d'anesthésie et de réanimation, « Antibioprophylaxie en chirurgie et médecine interventionnelle (patients adultes) ».

Figure 13 : Arbre décisionnel de prise en charge d'un patient sous BP dans un contexte bénin pour une avulsion



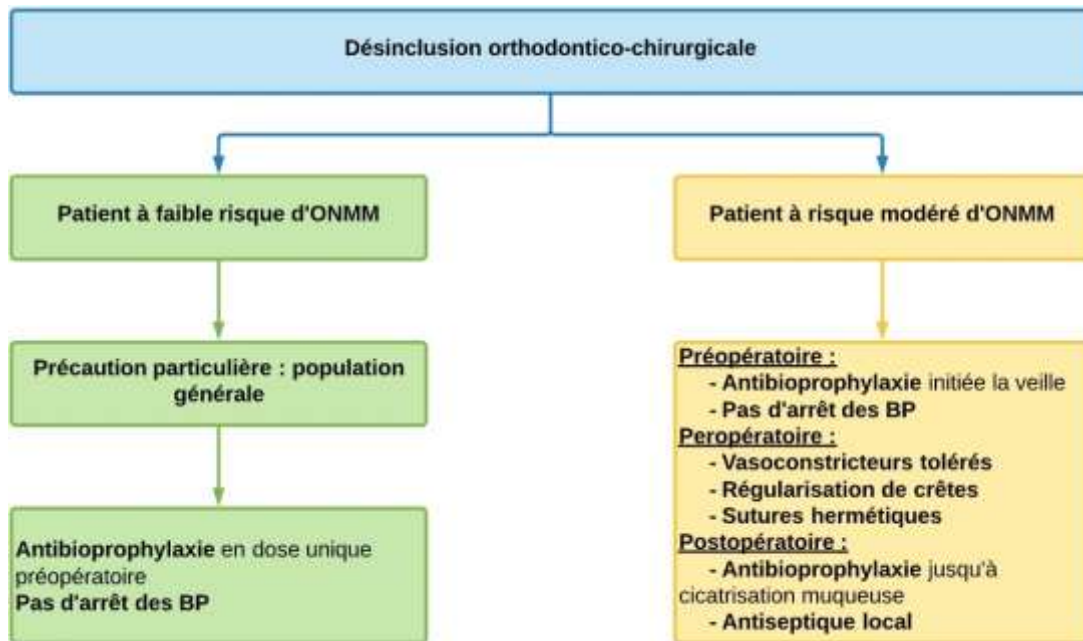
Source : Auteur, d'après Nicolatou-Galitis et al. « Medication-related osteonecrosis of the jaw : definition and best practice for prevention, diagnosis, and treatment », 2019 ; Agence française de sécurité sanitaire des produits de santé « Recommandations sur la prise en charge bucco-dentaire des patients traités par bisphosphonates », 2011 ; Société française de stomatologie, chirurgie maxillo-faciale et chirurgie orale « Ostéonécrose des mâchoires en chirurgie oromaxillofaciale et traitements médicamenteux à risque (antirésorbeurs osseux, antiangiogéniques) », 2013 ; Ruggiero et al. « American association of oral and maxillofacial surgeons position paper on medication-related osteonecrosis of the jaw : 2014 update », 2014.

Figure 14 : Arbre décisionnel de prise en charge d'un patient sous BP dans un contexte bénin pour une pose de mini vis et/ou plaque d'ancrage



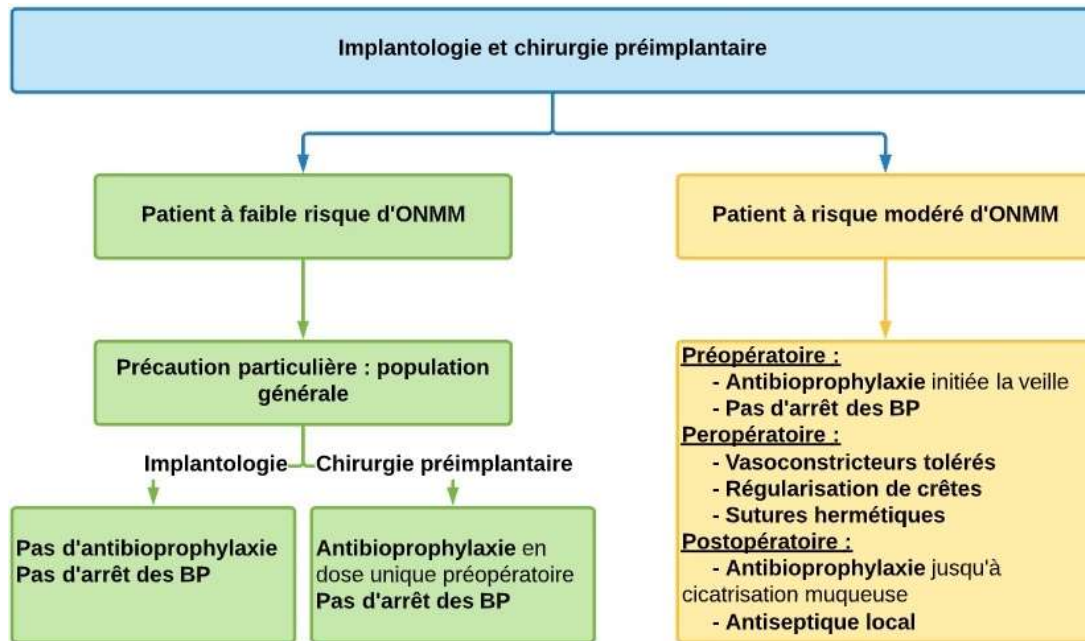
Source : Auteur, d'après Nicolatou-Galitis et al. « Medication-related osteonecrosis of the jaw : definition and best practice for prevention, diagnosis, and treatment », 2019 ; Agence française de sécurité sanitaire des produits de santé « Recommandations sur la prise en charge bucco-dentaire des patients traités par bisphosphonates », 2011 ; Société française de stomatologie, chirurgie maxillo-faciale et chirurgie orale « Ostéonécrose des mâchoires en chirurgie oromaxillofaciale et traitements médicamenteux à risque (antirésorbeurs osseux, antiangiogéniques) », 2013 ; Ruggiero et al. « American association of oral and maxillofacial surgeons position paper on medication-related osteonecrosis of the jaw : 2014 update », 2014.

Figure 15 : Arbre décisionnel de prise en charge d'un patient sous BP dans un contexte bénin pour une désinclusion orthodontico-chirurgicale



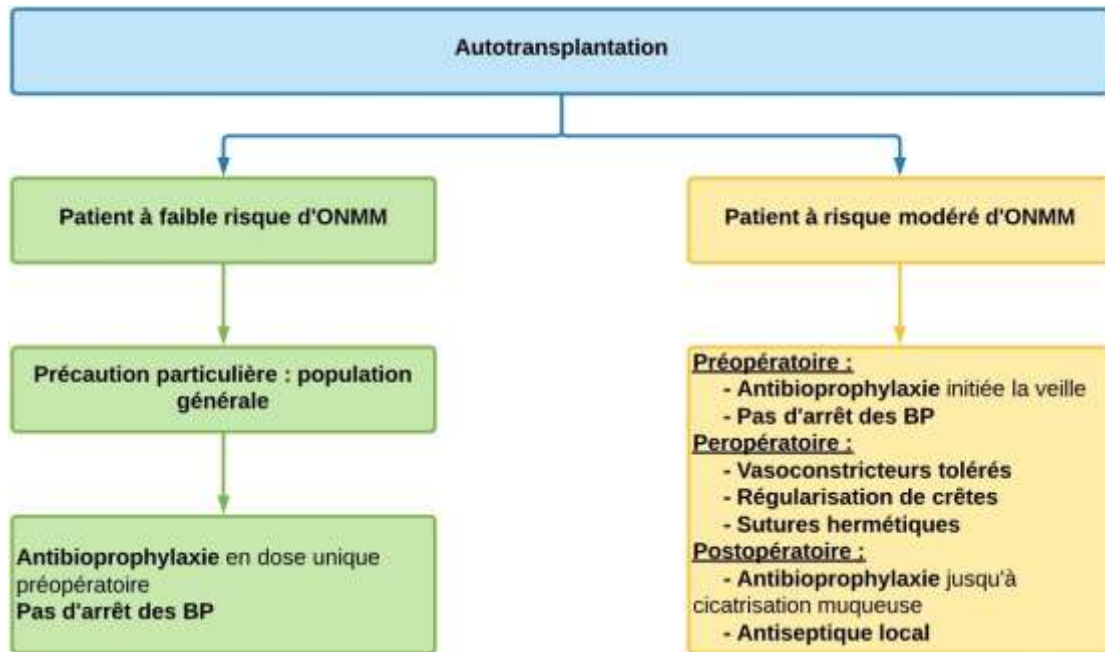
Source : Auteur, d'après Nicolatou-Galitis et al. « Medication-related osteonecrosis of the jaw : definition and best practice for prevention, diagnosis, and treatment », 2019 ; Agence française de sécurité sanitaire des produits de santé « Recommandations sur la prise en charge bucco-dentaire des patients traités par bisphosphonates », 2011 ; Société française de stomatologie, chirurgie maxillo-faciale et chirurgie orale « Ostéonécrose des mâchoires en chirurgie oromaxillofaciale et traitements médicamenteux à risque (antirésorbeurs osseux, antiangiogéniques) », 2013 ; Ruggiero et al. « American association of oral and maxillofacial surgeons position paper on medication-related osteonecrosis of the jaw : 2014 update », 2014.

Figure 16 : Arbre décisionnel de prise en charge d'un patient sous BP dans un contexte bénin en implantologie et en chirurgie pré-implantaire



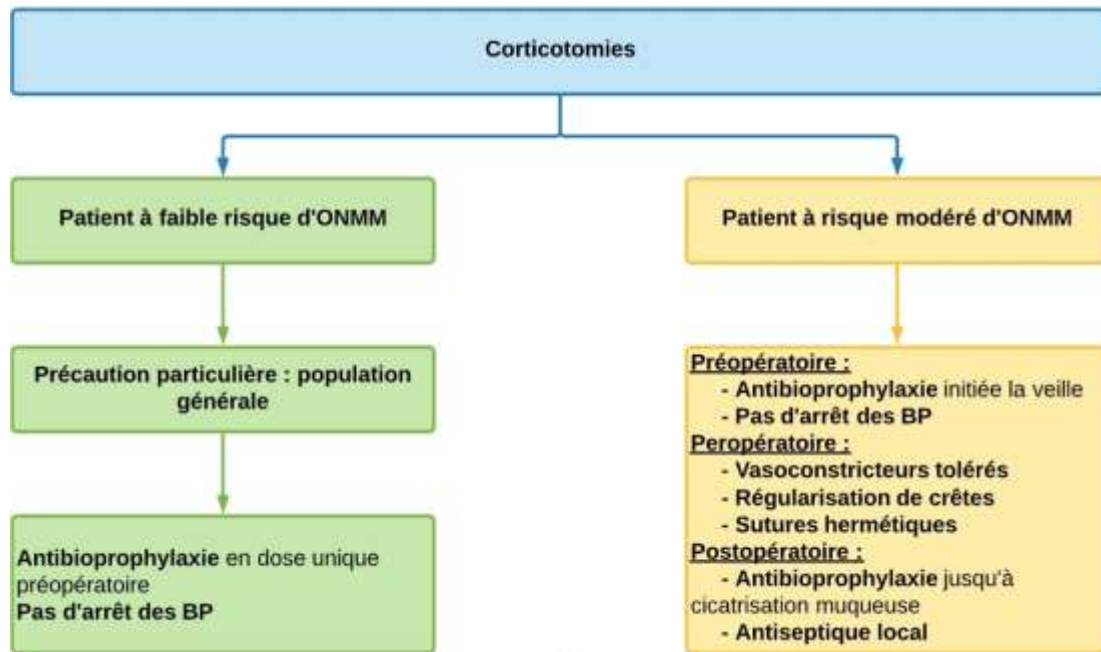
Source : Auteur, d'après Nicolatou-Galitis et al. « Medication-related osteonecrosis of the jaw : definition and best practice for prevention, diagnosis, and treatment », 2019 ; Agence française de sécurité sanitaire des produits de santé « Recommandations sur la prise en charge bucco-dentaire des patients traités par bisphosphonates », 2011 ; Société française de stomatologie, chirurgie maxillo-faciale et chirurgie orale « Ostéonécrose des mâchoires en chirurgie oromaxillofaciale et traitements médicamenteux à risque (antirésorbeurs osseux, antiangiogéniques) », 2013 ; Ruggiero et al. « American association of oral and maxillofacial surgeons position paper on medication-related osteonecrosis of the jaw : 2014 update », 2014.

Figure 17 : Arbre décisionnel de prise en charge d'un patient sous BP dans un contexte bénin pour une autotransplantation



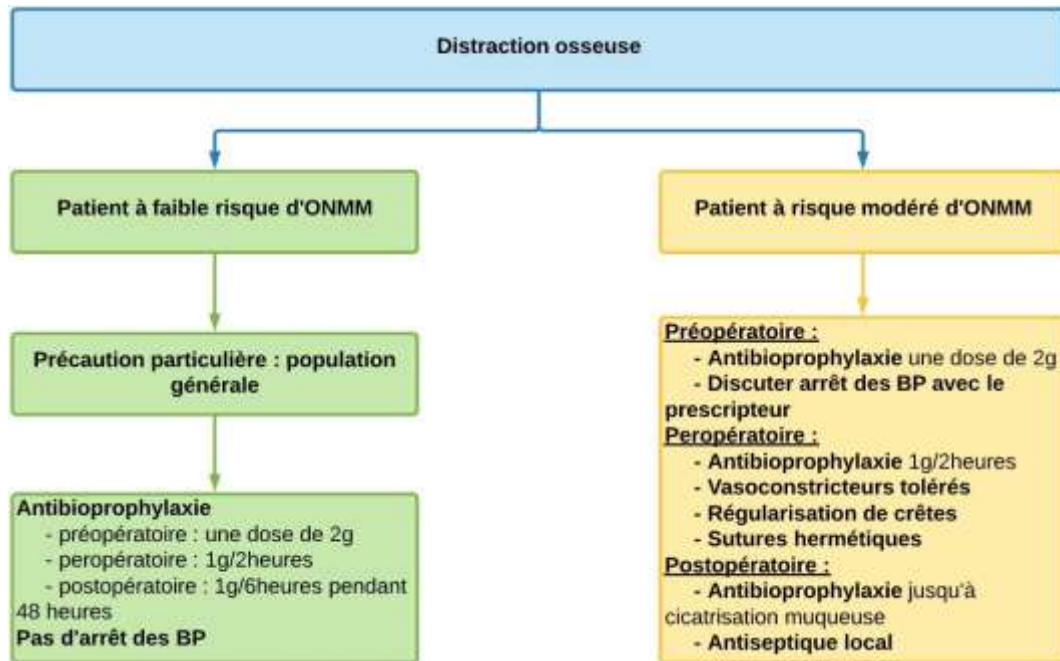
Source : Auteur, d'après Nicolatou-Galitis et al. « Medication-related osteonecrosis of the jaw : definition and best practice for prevention, diagnosis, and treatment », 2019 ; Agence française de sécurité sanitaire des produits de santé « Recommandations sur la prise en charge bucco-dentaire des patients traités par bisphosphonates », 2011 ; Société française de stomatologie, chirurgie maxillo-faciale et chirurgie orale « Ostéonécrose des mâchoires en chirurgie oromaxillofaciale et traitements médicamenteux à risque (antirésorbeurs osseux, antiangiogéniques) », 2013 ; Ruggiero et al. « American association of oral and maxillofacial surgeons position paper on medication-related osteonecrosis of the jaw : 2014 update », 2014.

Figure 18 : Arbre décisionnel de prise en charge d'un patient sous BP dans un contexte bénin pour des corticotomies



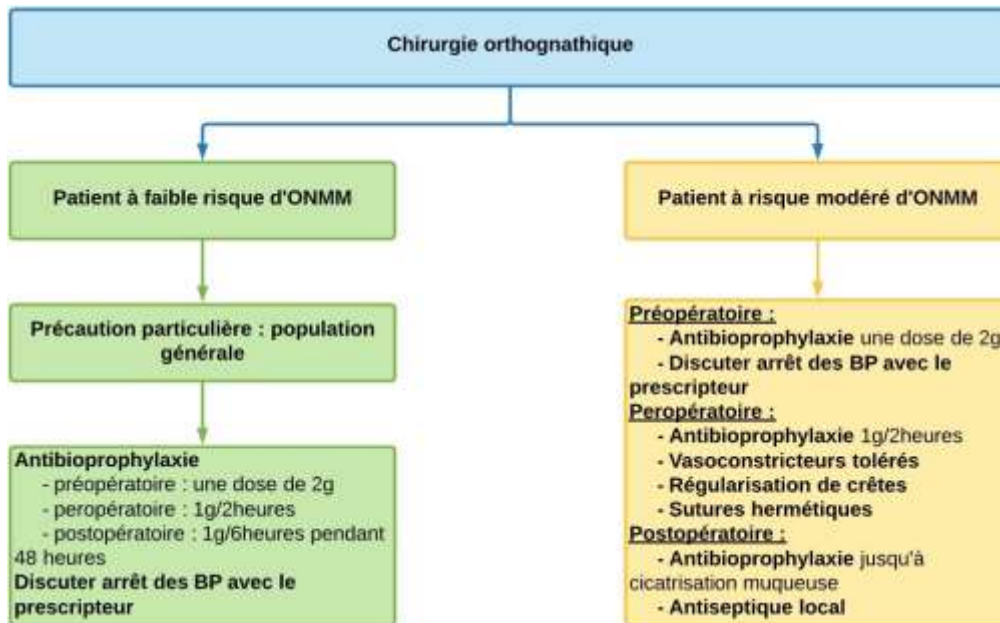
Source : Auteur, d'après Nicolatou-Galitis et al. « Medication-related osteonecrosis of the jaw : definition and best practice for prevention, diagnosis, and treatment », 2019 ; Agence française de sécurité sanitaire des produits de santé « Recommandations sur la prise en charge bucco-dentaire des patients traités par bisphosphonates », 2011 ; Société française de stomatologie, chirurgie maxillo-faciale et chirurgie orale « Ostéonécrose des mâchoires en chirurgie oromaxillofaciale et traitements médicamenteux à risque (antirésorbeurs osseux, antiangiogéniques) », 2013 ; Ruggiero et al. « American association of oral and maxillofacial surgeons position paper on medication-related osteonecrosis of the jaw : 2014 update », 2014.

Figure 19 : Arbre décisionnel de prise en charge d'un patient sous BP dans un contexte bénin pour une distraction osseuse



Source : Auteur, d'après Nicolatou-Galitis et al. « Medication-related osteonecrosis of the jaw : definition and best practice for prevention, diagnosis, and treatment », 2019 ; Agence française de sécurité sanitaire des produits de santé « Recommandations sur la prise en charge bucco-dentaire des patients traités par bisphosphonates », 2011 ; Société française de stomatologie, chirurgie maxillo-faciale et chirurgie orale « Ostéonécrose des mâchoires en chirurgie oromaxillofaciale et traitements médicamenteux à risque (antirésorbeurs osseux, antiangiogéniques) », 2013 ; Ruggiero et al. « American association of oral and maxillofacial surgeons position paper on medication-related osteonecrosis of the jaw : 2014 update », 2014.

Figure 20 : Arbre décisionnel de prise en charge d'un patient sous BP dans un contexte bénin pour une chirurgie orthognathique

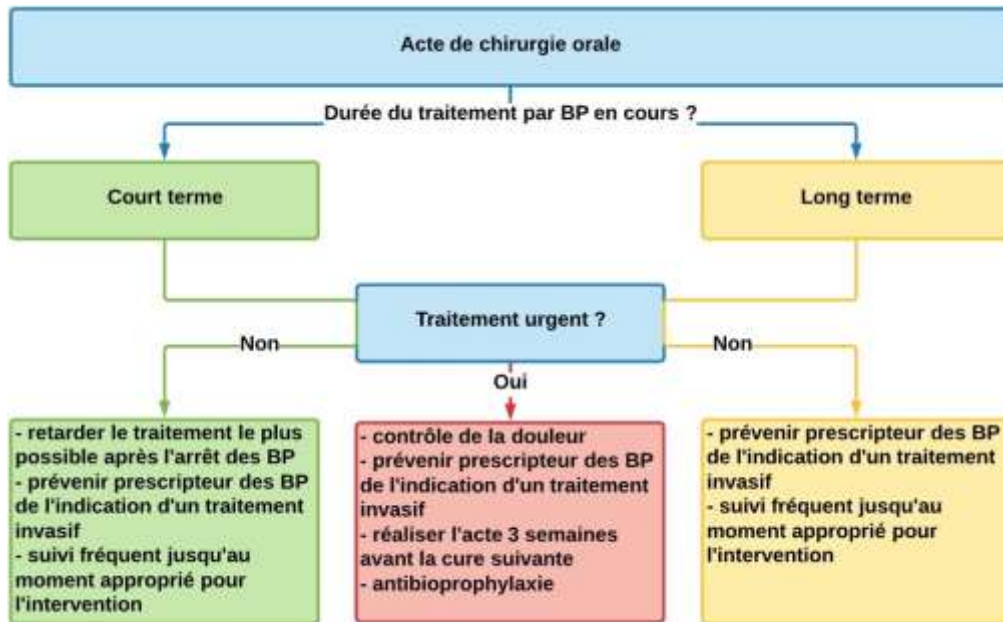


Source : Auteur, d'après Nicolatou-Galitis et al. « Medication-related osteonecrosis of the jaw : definition and best practice for prevention, diagnosis, and treatment », 2019 ; Agence française de sécurité sanitaire des produits de santé « Recommandations sur la prise en charge bucco-dentaire des patients traités par bisphosphonates », 2011 ; Société française de stomatologie, chirurgie maxillo-faciale et chirurgie orale « Ostéonécrose des mâchoires en chirurgie oromaxillofaciale et traitements médicamenteux à risque (antirésorbeurs osseux, antiangiogéniques) », 2013 ; Ruggiero et al. « American association of oral and maxillofacial surgeons position paper on medication-related osteonecrosis of the jaw : 2014 update », 2014.

4.3.4.2. Chez l'enfant

L'arbre décisionnel suivant est proposé pour la prise en charge spécifique de l'enfant (cf. figure 21).

Figure 21 : Arbre décisionnel de prise en charge d'un enfant sous BP dans un contexte bénin en chirurgie orale



Source : Auteur, d'après Bhatt et al. « The use of bisphosphonates in children : review of the literature and guidelines for dental management », 2014.

Conclusion

De nombreuses publications ont rapporté le problème de l'ONMM, dont le mécanisme physiopathologique nécessite d'être clarifié pour une meilleure prévention.

Le mode de prévention efficace est de réaliser les interventions chirurgicales avant l'instauration du traitement par BP.

Des recherches complémentaires sont nécessaires pour préciser la prophylaxie périchirurgicale des patients ayant été traités par BP. Plusieurs revues de littérature ont avancé que les enfants n'étaient pas sujets au développement d'ONMM.

La description du cas clinique, et les données de la revue de littérature effectuée dans le cadre de cette thèse, justifient de conclure qu'il est possible d'effectuer des actes de chirurgie orale sur des patients traités par BP, notamment la chirurgie orthognathique.

Des études supplémentaires sont nécessaires pour préciser les conditions de prise en charge de ces patients, qu'orthodontistes, chirurgiens oraux et maxillo-faciaux doivent être prêts à traiter.

Bibliographie

Agence française de sécurité sanitaire des produits de santé. « Recommandations sur la prise en charge bucco-dentaire des patients traités par bisphosphonates ». Agence française de sécurité sanitaire des produits de santé, 2007.

<https://www.ansm.sante.fr/content/download/11694/140950/version/2/file/lp071203.pdf>.

Alaya, R., Z. Alaya, M. Nang, et E. Bouajina. « Maladie osseuse de Paget : actualités diagnostiques et thérapeutiques ». *La revue de médecine interne* 39, n° 3 (2018): 185-91.

<https://doi.org/10.1016/j.revmed.2017.05.010>.

Apolinário, A. C., P. T. Figueiredo, A. T. Guimarães, A. C. Acevedo, L. C. Castro, A. P. Paula, L. M. Paula, N. S. Melo, et A. F. Leite. « Pamidronate affects the mandibular cortex of children with osteogenesis imperfecta ». *Journal of dental research* 94, n° Suppl. 3 (2015): 95S-102S.

<https://doi.org/10.1177/0022034514567334>.

Arbelaez, M. L., S. M. Viafara Garcia, J. P. Lopez, D. Avila, J. C. Munevar, et A. Pauwels. « Effect of bisphosphonates on orthodontic tooth movement in osteoporotic patients : a review ». *Journal of the world federation of orthodontists* 7, n° 2 (2018): 49-55.

<https://doi.org/10.1016/j.ejwf.2018.03.001>.

Barthelemi, S., et P. Russe. « Collaboration orthodontie-implantologie dans le traitement des édentements du secteur antérieur ». *International orthodontics* 3, n° 2 (2005): 101-13.

[https://doi.org/10.1016/S1761-7227\(05\)82638-5](https://doi.org/10.1016/S1761-7227(05)82638-5).

Bennani, A., W. Rerhrhaye, H. Soualhi, et W. El Wady. « L'extraction dentaire atraumatique sous biphosphonates ». *Revue de stomatologie et de chirurgie maxillo-faciale* 109, n° 6 (2008): 405-7.

<https://doi.org/10.1016/j.stomax.2008.09.006>.

Bhatt, R. N., S. A. Hibbert, et C. F. Munns. « The use of bisphosphonates in children : review of the literature and guidelines for dental management ». *Australian dental journal* 59, n° 1 (2014): 9-19.

<https://doi.org/10.1111/adj.12140>.

Boileau, M.-J. *Orthodontie de l'enfant et du jeune adulte. Tome 1, Principes et moyens thérapeutiques*. Issy-les-Moulineaux : Elsevier Masson, 2011.

———. *Orthodontie de l'enfant et du jeune adulte. Tome 2, Traitement des dysmorphies et malocclusions*. Issy-les-Moulineaux : Elsevier Masson, 2012.

Bradaschia-Correa, V., F. A. C. Barrence, L. B. Ferreira, L. F. Massa, et V. E. Arana-Chavez. « Effect of alendronate on endochondral ossification in mandibular condyles of growing rats ». *European journal of histochemistry* 56, n° 2 (2012): 24. <https://doi.org/10.4081/ejh.2012.24>.

Brantus, J.-F., C. Roemer-Becuwe, P. Cony-Makhoul, S. Salino, A. Fontana, P. Debourdeau, T. Thomas, et al. « Guide de recommandations d'utilisation des bisphosphonates dans les lésions osseuses malignes des tumeurs solides et du myélome multiple ». *La revue de médecine interne* 32, n° 8 (2011): 494 - 505. <https://doi.org/10.1016/j.revmed.2010.11.007>.

Briot, K., B. Cortet, C. Roux, L. Fardet, Vered Abitbol, J. Bacchetta, D. Buchon, et al. « Actualisation 2014 des recommandations sur la prévention et le traitement de l'ostéoporose cortico-induite ». *Revue du rhumatisme* 81, n° 5 (2014): 385 - 94. <https://doi.org/10.1016/j.rhum.2014.07.009>.

Briot, K., C. Roux, T. Thomas, H. Blain, D. Buchon, R. Chapurlat, F. Debiais, et al. « Actualisation 2018 des recommandations françaises du traitement de l'ostéoporose post-ménopausique ». *Revue du rhumatisme* 85, n° 5 (2018): 428 - 40. <https://doi.org/10.1016/j.rhum.2018.02.005>.

Chahine, C., M. S. Cheung, T. W. Head, S. Schwartz, F. H. Glorieux, et F. Rauch. « Tooth extraction socket healing in pediatric patients treated with intravenous pamidronate ». *The journal of pediatrics* 153, n° 5 (2008): 719 - 20. <https://doi.org/10.1016/j.jpeds.2008.05.003>.

Chang, P.-C., S.-Y. Lin, et K.-H. Hsu. « The craniofacial characteristics of osteogenesis imperfecta patients ». *The european journal of orthodontics* 29, n° 3 (2007): 232 - 37. <https://doi.org/10.1093/ejo/cjl035>.

Charavet, C., F. Lambert, G. Lecloux, et M. Le Gall. « Traitement orthodontique accéléré par corticotomies : quelles sont les alternatives minimalement invasives ? » *L'orthodontie française* 90, n° 1 (2019): 5 - 12. <https://doi.org/10.1051/orthodfr/2019002>.

Charrier, J.-B. « Données actuelles en chirurgie orthognathique de l'adulte ». *L'orthodontie française* 85, n° 1 (2014): 31 - 49. <https://doi.org/10.1051/orthodfr/2014001>.

Czochrowska, E. M., A. Stenvik, B. Album, et B. U. Zachrisson. « Autotransplantation of premolars to replace maxillary incisors : a comparison with natural incisors ». *American journal of orthodontics and dentofacial orthopedics* 118, n° 6 (2000): 592 - 600. <https://doi.org/10.1067/mod.2000.110521>.

Daugaard-Jensen, J. « Osteogenesis imperfecta : restorative dental and surgical treatment procedures ». Présenté à 4th nordic conference on rare diseases, Copenhagen, 2016. http://www.rarelink.net/download/ncrd_2016/approach_and_treatment_in_the_field_of_rare_diseases/C6-Jette-Daugaard-Jensen-Osteogenesis-Imperfecta.pdf.

Delalande, D., C. Jung, I. Labedan, P. Lechevalier, C. Madre, S. Roche, et I. Koné-Paut. « Les ostéoporoses juvéniles ». *Archives de pédiatrie* 15, n° 4 (2008): 420 - 30. <https://doi.org/10.1016/j.arcped.2007.11.011>.

Fariña Sirandoni, R., et J. Pérez Araya. « Orthognathic Surgery in a Patient with Osteogenesis Imperfecta : A Case Study ». *International Journal of Oral and Maxillofacial Surgery* 40, n° 10 (2011): 1205. <https://doi.org/10.1016/j.ijom.2011.07.606>.

Farinazzo Vitral, R. W., M. J. da Silva Campos, J. C. de Andrade Vitral, R. C. Santiago, et M. Reis Fraga. « Orthodontic distalization with rigid plate fixation for anchorage after bone grafting and maxillary sinus lifting ». *American journal of orthodontics and dentofacial orthopedics* 136, n° 1 (2009): 109 - 14. <https://doi.org/10.1016/j.ajodo.2007.07.024>.

Fleisch, H. « The role of bisphosphonates in breast cancer : development of bisphosphonates ». *Breast cancer research* 4, n° 1 (2001): 30. <https://doi.org/10.1186/bcr414>.

Forin, V. « Ostéogénèse imparfaite ». *La presse médicale* 36, n° 12 (2007): 1787-93. <https://doi.org/10.1016/j.lpm.2007.01.043>.

Fricain, M., et J.-C. Fricain. « Maladies générales ou buccales et orthodontie : quand faut-il s'abstenir de traiter ? » *L'orthodontiste* 9, n° 1 (2020): 15 - 19.

Friedrich, R. E., H. A. Scheuer, et W. Höltje. « The effect of bisphosphonate medication on orthodontics and orthognathic surgery in patients with osteogenesis imperfecta ». *Deutsche gesellschaft für plastische und wiederherstellungschirurgie* 8 (2019): Doc06. <https://doi.org/10.3205/IPRS000132>.

Gallego, L., L. Junquera, A. Pelaz, et S. Costilla. « Pathological mandibular fracture after simple molar extraction in a patient with osteogenesis imperfecta treated with alendronate ». *Medicina oral patología oral y cirugía bucal* 15, n° 6 (2010): e895 - 97. <https://doi.org/10.4317/medoral.15.e895>.

Gandon-Laloum, S. « Les biphosphonates dans l'ostéogénèse imparfaite ». *Archives de pédiatrie* 16, n° 7 (2009): 1085 - 89. <https://doi.org/10.1016/j.arcped.2009.03.008>.

Garcia, A. « Apport des techniques d'autogreffes dentaires à l'orthodontie ». *International orthodontics* 3, n° 3 (2005): 221 - 34. [https://doi.org/10.1016/S1761-7227\(05\)82649-X](https://doi.org/10.1016/S1761-7227(05)82649-X).

Garreau, E., T. Wojcik, H. Rakotomalala, G. Raoul, et J. Ferri. « Symphyseal distraction in the context of orthodontic treatment : a series of 35 cases ». *International orthodontics* 13, n° 1 (2015): 81 - 95. <https://doi.org/10.1016/j.ortho.2014.12.003>.

Gault, P. « Transplantations des canines incluses ». *L'orthodontie française* 84, n° 3 (2013): 221 - 40. <https://doi.org/10.1051/orthodfr/2013058>.

Gil, A.P.S., O.L. Haas, I. Méndez-Manjón, J. Masiá-Gridilla, A. Valls-Ontañón, F. Hernández-Alfaro, et R. Guijarro-Martínez. « Alveolar corticotomies for accelerated orthodontics : a systematic review ». *Journal of cranio-maxillofacial surgery* 46, n° 3 (2018): 438 - 45. <https://doi.org/10.1016/j.jcms.2017.12.030>.

Haute autorité de santé. « Avulsion des troisièmes molaires : indications, techniques et modalités ». Haute autorité de santé, 2019. https://www.has-sante.fr/upload/docs/application/pdf/2019-07/avulsion_des_3es_molaires_indications_techniques_et_modalites_-_recommandations.pdf.

———. « Les médicaments de l'ostéoporose ». Haute autorité de santé, 2019. https://www.has-sante.fr/jcms/c_1751307/fr/les-medicaments-de-l-osteoporose.

———. « Niveau de preuve et gradation des recommandations de bonne pratique ». Haute autorité de santé, 2013. https://www.has-sante.fr/upload/docs/application/pdf/2013-06/etat_des_lieux_niveau_preuve_gradation.pdf.

Herrera-Calvo, G., B. García-Montesinos Perea, et R. Saiz Bustillo. « Successful conservative treatment of mandibular fracture after third molar extraction in a patient with osteogenesis imperfecta : case report and clinical considerations : mandibular fracture and osteogenesis imperfecta ». *Oral surgery* 6, n° 4 (2013): 234 - 39. <https://doi.org/10.1111/ors.12040>.

Huja, S. S., B. Kaya, X. Mo, A. M. D'Atri, et S. A. Fernandez. « Effect of zoledronic acid on bone healing subsequent to mini-implant insertion ». *The angle orthodontist* 81, n° 3 (2011): 363 - 69. <https://doi.org/10.2319/070710-384.1>.

Huja, S. S., A. Mason, C. E. Fenell, X. Mo, S. Hueni, A. M. D'Atri, et S. A. Fernandez. « Effects of short-term zoledronic acid treatment on bone remodeling and healing at surgical sites in the maxilla and mandible of aged dogs ». *Journal of oral and maxillofacial surgery* 69, n° 2 (2011): 418 - 27. <https://doi.org/10.1016/j.joms.2010.05.062>.

Ierardo, G. « Bisphosphonates therapy in children with osteogenesis imperfecta : clinical experience in oral surgery ». *Oral & implantology* 10, n° 3 (2017): 311. <https://doi.org/10.11138/orl/2017.10.3.311>.

Iglesias-Linares, A., R.-M. Yáñez-Vico, E. Solano-Reina, D. Torres-Lagares, et M. A. González Moles. « Influence of bisphosphonates in orthodontic therapy : systematic review ». *Journal of dentistry* 38, n° 8 (2010): 603 - 11. <https://doi.org/10.1016/j.jdent.2010.05.012>.

Jędrzejewski, M., T. Smektała, K. Sporniak-Tutak, et R. Olszewski. « Preoperative, intraoperative, and postoperative complications in orthognathic surgery : a systematic review ». *Clinical oral investigations* 19, n° 5 (2015): 969 - 77. <https://doi.org/10.1007/s00784-015-1452-1>.

Kaipatur, N., P. Major, T. Stevenson, D. Pehowich, S. Adeeb, et M. Doschak. « Impact of selective alveolar decortication on bisphosphonate burdened alveolar bone during orthodontic tooth movement ». *Archives of oral biology* 60, n° 11 (2015): 1681 - 89. <https://doi.org/10.1016/j.archoralbio.2015.08.008>.

Kamoun-Goldrat, A., D. Ginisty, et M. Le Merrer. « Effects of bisphosphonates on tooth eruption in children with osteogenesis imperfecta ». *European journal of oral sciences* 116, n° 3 (2008): 195 - 98. <https://doi.org/10.1111/j.1600-0722.2008.00529.x>.

Kodama, Y., A. Ogose, Y. Oguri, S. Ubaidus, T. Iizuka, et R. Takagi. « Alveolar bone grafting in association with polyostotic fibrous dysplasia and bisphosphonate-induced abnormal bone turnover in a bilateral cleft lip and palate patient : a case report ». *Journal of oral and maxillofacial surgery* 70, n° 9 (2012): e500 - 508. <https://doi.org/10.1016/j.joms.2012.05.015>.

Lau, J., L. Ng, A. Siddiqi, et S. Zafar. « Paediatric dentists treating children on bisphosphonates : a cross-sectional questionnaire-based study ». *Pediatric dentistry* 41, n° 4 (2019): 285 - 91.

Lesclous, P. « Prescription des antibiotiques en pratique bucco-dentaire : recommandations Afssaps 2011 ». *Médecine buccale chirurgie buccale* 17, n° 4 (2011): 334 - 46. <https://doi.org/10.1051/mbcb/2011138>.

Lesne, B., G. Bettega, L. Morgon, et J.-J. Akinin. « Distraction symphysaire et orthodontie ». *L'orthodontie française* 79, n° 3 (2008): 197 - 207. <https://doi.org/10.1051/orthodfr:2008011>.

Lietz, G., et S. Gebeile-Chauty. « Distraction osseuse symphysaire. Volet 2, Quel protocole en 2018 ? : une revue systématique ». *L'orthodontie française* 89, n° 3 (2018): 279 - 88. <https://doi.org/10.1051/orthodfr/2018027>.

Lipczyńska-Lewandowska Małgorzata, M., P. Osica, et A. Janas Naze. « Surgical management of a child suffering from osteogenesis imperfecta, treated with bisphosphonates : a case report ». *Journal of education, health and sport* 7, n° 12 (2017): 197 - 205. <https://doi.org/10.5281/zenodo.1117234>.

Lotwala, R. B., G. M. Greenlee, S. M. Ott, S. H. Hall, et G. J. Huang. « Bisphosphonates as a risk factor for adverse orthodontic outcomes : a retrospective cohort study ». *American journal of orthodontics and dentofacial orthopedics* 142, n° 5 (2012): 625-634.e3. <https://doi.org/10.1016/j.ajodo.2012.05.019>.

Marx, R. E. « Pamidronate (Aredia) and zoledronate (Zometa) induced avascular necrosis of the jaws : a growing epidemic ». *Journal of oral and maxillofacial surgery* 61, n° 9 (2003): 1115 - 17. [https://doi.org/10.1016/S0278-2391\(03\)00720-1](https://doi.org/10.1016/S0278-2391(03)00720-1).

Medio, M., A. Popelut, et M. De La Dure Molla. « Gestion des agénésies des deuxièmes prémolaires mandibulaires ». *Revue d'orthopédie dento-faciale* 48, n° 4 (2014): 377 - 88. <https://doi.org/10.1051/odf/2014037>.

Moher, D., A. Liberati, J. Tetzlaff, et D. G. Altman. « Preferred reporting items for systematic reviews and meta-analyses : the PRISMA statement ». *Journal of clinical epidemiology* 62, n° 10 (2009): 1006 - 12. <https://doi.org/10.1016/j.jclinepi.2009.06.005>.

Morel, A., J. Hamon, A. Lim, D. Brézulier, V. Fau, et O. Sorel. « L'auto-transplantation : une approche sous-estimée ? » Édité par S. Carolus et O. Weissenbach. *Revue d'orthopédie dento-faciale* 52, n° 1 (2018): 101 - 9. <https://doi.org/10.1051/odf/2017051>.

Nicolatou-Galitis, O., M. Schiødt, R. A. Mendes, C. Ripamonti, Sally Hope, L. Drudge-Coates, D. Niepel, et T. Van den Wyngaert. « Medication-related osteonecrosis of the jaw : definition and best practice for prevention, diagnosis, and treatment ». *Oral surgery, oral medicine, oral pathology and oral radiology* 127, n° 2 (2019): 117 - 35. <https://doi.org/10.1016/j.oooo.2018.09.008>.

Pampu, A. A., D. Dolanmaz, H. H. Tüz, et A. Karabacakoglu. « Experimental evaluation of the effects of zoledronic acid on regenerate bone formation and osteoporosis in mandibular distraction osteogenesis ». *Journal of oral and maxillofacial surgery* 64, n° 8 (2006): 1232 - 36. <https://doi.org/10.1016/j.joms.2006.04.038>.

Patterson, B. M., O. Dalci, M. A. Darendeliler, et A. Papadopoulou. « Corticotomies and orthodontic tooth movement : a systematic review ». *Journal of oral and maxillofacial surgery* 74, n° 3 (2016): 453 - 73. <https://doi.org/10.1016/j.joms.2015.10.011>.

Prates Soares, A., R. F. do Espírito Santo, S. R. Peres Line, M. das Graças Farias Pinto, P. de Moura Santos, M. B. Pereira Toralles, et A. Ribeiro do Espírito Santo. « Bisphosphonates : pharmacokinetics, bioavailability, mechanisms of action, clinical applications in children, and effects on tooth development ». *Environmental toxicology and pharmacology* 42 (2016): 212 - 17. <https://doi.org/10.1016/j.etap.2016.01.015>.

Rattin, C., A. Vanoli, et I. Latombe. « Ostéonécrose extensive des maxillaires induite par les biphosphonates ». *Annales d'otolaryngologie et de chirurgie cervico-faciale* 125, n° 1 (2008): 24 - 29. <https://doi.org/10.1016/j.aorl.2007.09.002>.

Regev, E., J. Lustmann, et R. Nashef. « Atraumatic teeth extraction in bisphosphonate-treated patients ». *Journal of oral and maxillofacial surgery* 66, n° 6 (2008): 1157 - 61. <https://doi.org/10.1016/j.joms.2008.01.059>.

Rinchuse, D. J., D. J. Rinchuse, M. F. Sosovicka, J. M. Robison, et R. Pendleton. « Orthodontic treatment of patients using bisphosphonates : a report of 2 cases ». *American journal of orthodontics and dentofacial orthopedics* 131, n° 3 (2007): 321 - 26. <https://doi.org/10.1016/j.ajodo.2006.11.002>.

Rodan, G. A., et H. A. Fleisch. « Bisphosphonates : mechanisms of action ». *Journal of clinical investigation* 97, n° 12 (1996): 2692 - 96. <https://doi.org/10.1172/JCI118722>.

Rosén, A., M. Modig, et O. Larson. « Orthognathic bimaxillary surgery in two patients with osteogenesis imperfecta and a review of the literature ». *International journal of oral and maxillofacial surgery* 40, n° 8 (2011): 866 - 73. <https://doi.org/10.1016/j.ijom.2011.02.028>.

Ruggiero, S. L., T. B. Dodson, J. Fantasia, R. Goodday, T. Aghaloo, B. Mehrotra, et F. O’Ryan. « American association of oral and maxillofacial surgeons position paper on medication-related osteonecrosis of the jaw : 2014 update ». *Journal of oral and maxillofacial surgery* 72, n° 10 (2014): 1938 - 56. <https://doi.org/10.1016/j.joms.2014.04.031>.

- Russell, R. G. G., P. I. Croucher, et M. J. Rogers. « Bisphosphonates : pharmacology, mechanisms of action and clinical uses ». *Osteoporosis international* 9, n° Suppl. 2 (1999): S66-80. <https://doi.org/10.1007/PL00004164>.
- Simm, P. J., A. Biggin, M. R. Zacharin, C. P. Rodda, E. Tham, A. Siafarikas, C. Jefferies, et al. « Consensus guidelines on the use of bisphosphonate therapy in children and adolescents : bisphosphonates in young people ». *Journal of paediatrics and child health* 54, n° 3 (2018): 223 -33. <https://doi.org/10.1111/jpc.13768>.
- Smidt, A., M. Lipovetsky-Adler, et E. Sharon. « Forced eruption as an alternative to tooth extraction in long-term use of oral bisphosphonates ». *The journal of the American dental association* 143, n° 12 (2012): 1303 -12. <https://doi.org/10.14219/jada.archive.2012.0091>.
- Société française d'anesthésie et de réanimation. « Antibioprophylaxie en chirurgie et médecine interventionnelle (patients adultes) ». Société française d'anesthésie et de réanimation, 2018. <https://sfar.org/wp-content/uploads/2018/07/Antibioprophylaxie-RFE-mise-a-jour-2018.pdf>.
- Société française de stomatologie, chirurgie maxillo-faciale et chirurgie orale. « Implantologie et bisphosphonates ». Société française de stomatologie, chirurgie maxillo-faciale et chirurgie orale, 2012. <http://www.sfscmfco.fr/wp-content/uploads/2012/11/Reco-BPs-et-implantologie-V-12-8-12.pdf>.
- . « Ostéonécrose des mâchoires en chirurgie oromaxillofaciale et traitements médicamenteux à risque (antirésorbeurs osseux, antiangiogéniques) ». Société française de stomatologie, chirurgie maxillo-faciale et chirurgie orale, 2013. <http://www.sfscmfco.fr/wp-content/uploads/2012/12/Reco-chirurgie-oromaxillofaciale-et-m%C3%A9dicaments-antir%C3%A9sorbeurs...VF-juillet-2013.pdf>.
- . « Prise en charge d'une canine incluse ». Société française de stomatologie, chirurgie maxillo-faciale et chirurgie orale, 2015. <http://www.sfscmfco.fr/wp-content/uploads/2011/04/RECO-canine-incluse-VF-4.pdf>.
- Steve, M., E. Racy, et J.-B. Kerbrat. « Choisir et mettre en place les mini-vis d'ancrages orthodontiques : notions importantes ». *L'orthodontie française* 86, n° 4 (2015): 295 -302. <https://doi.org/10.1051/orthodfr/2015027>.
- Tengku Shaeran, T. A., M. S. F. Mohamad, K. Purmal, A. Pohchi, M. K. Alam, et A. R. Samsudin. « Oral bisphosphonate and orthognathic surgery : a case report and literature review ». *International medical journal* 21, n° 4 (2014): 424 -27.
- Torres, Y., B. Louvet, C. Lacheretz, J.-M. Langlois, et L. Nawrocki. « Risque d'ostéonécrose des maxillaires associé à un traitement par biphosphonates dans l'enfance ». *Médecine buccale chirurgie buccale* 22, n° 1 (2016): 43 -48. <https://doi.org/10.1051/mbcb/2015053>.

Tuany Duarte, N., B. de Oliveira Rech, I. Godoy Martins, J. Bertoldi Franco, et K. Lopez Ortega. « Can children be affected by bisphosphonate-related osteonecrosis of the jaw ? : a systematic review ». *International journal of oral and maxillofacial surgery* 49, n° 2 (2020): 183-91. <https://doi.org/10.1016/j.ijom.2019.08.004>.

Vargas-Franco, J. W., B. Castaneda, F. R  dini, D. F. G  mez, D. Heymann, et F. L  zot. « Paradoxical side effects of bisphosphonates on the skeleton : what do we know and what can we do ? » *Journal of cellular physiology* 233, n   8 (2018): 5696 - 5715. <https://doi.org/10.1002/jcp.26465>.

Vuorimies, I., H. Arponen, H. Valta, Outi Tiesalo, M. Ekholm, H. Ranta, M. Ev  lahti, O. M  kitie, et J. Waltimo-Sir  n. « Timing of dental development in osteogenesis imperfecta patients with and without bisphosphonate treatment ». *Bone* 94 (2017): 29 - 33. <https://doi.org/10.1016/j.bone.2016.10.004>.

Yoneda, T., H. Hagino, T. Sugimoto, H. Ohta, S. Takahashi, S. Soen, A. Taguchi, S. Toyosawa, T. Nagata, et M. Urade. « Bisphosphonate-related osteonecrosis of the jaw : position paper from the allied task force committee of Japanese society for bone and mineral research, Japan osteoporosis society, Japanese society of periodontology, Japanese society for oral and maxillofacial radiology, and Japanese society of oral and maxillofacial surgeons ». *Journal of bone and mineral metabolism* 28, n   4 (2010): 365 - 83. <https://doi.org/10.1007/s00774-010-0162-7>.

Zahrowski, J. J. « Optimizing orthodontic treatment in patients taking bisphosphonates for osteoporosis ». *American journal of orthodontics and dentofacial orthopedics* 135, n   3 (2009): 361 - 74. <https://doi.org/10.1016/j.ajodo.2008.08.017>.

Zandi, M., A. Dehghan, P. Amini, L. Rezaeian, et S. Doulati. « Evaluation of mandibular fracture healing in rats under zoledronate therapy : a histologic study ». *Injury* 48, n   12 (2017): 2683 - 87. <https://doi.org/10.1016/j.injury.2017.10.026>.

Zimmo, N., M. H. A. Saleh, G. A. Mandelaris, H.-L. Chan, et H.-L. Wang. « Corticotomy-accelerated orthodontics : a comprehensive review and update ». *Compendium of continuing education in dentistry* 38, n   1 (2017): 17 - 25.

Table des figures

Figure 1 : Formules chimiques du pyrophosphate (à gauche) et du bisphosphonate (à droite).....	6
Figure 2 : Schéma du mécanisme d'action des BP sur les ostéoclastes.....	9
Figure 3 : Arbre décisionnel des facteurs de risque d'ONMM.....	17
Figure 4 : Arbre décisionnel de prévention de l'ONMM chez l'adulte.....	18
Figure 5 : Modèles en plâtre	36
Figure 6 : Schéma des mouvements chirurgicaux.....	40
Figure 7 : Reconstruction 3D du scanner du massif facial en fin de traitement	42
Figure 8 : Diagramme de flux PRISMA de la revue de la littérature effectuée	47
Figure 9 : Nombre et catégorie d'articles par années de publication.....	48
Figure 10 : Nombre de publications par pays	48
Figure 11 : Répartition des patients en fonction de l'âge et du sexe.....	49
Figure 12 : Indications et type de bisphosphonates	50
Figure 13 : Arbre décisionnel de prise en charge d'un patient sous BP dans un contexte bénin pour une avulsion	78
Figure 14 : Arbre décisionnel de prise en charge d'un patient sous BP dans un contexte bénin pour une pose de mini vis et/ou plaque d'ancrage	79
Figure 15 : Arbre décisionnel de prise en charge d'un patient sous BP dans un contexte bénin pour une désinclusion orthodontico-chirurgicale	80
Figure 16 : Arbre décisionnel de prise en charge d'un patient sous BP dans un contexte bénin en implantologie et en chirurgie pré-implantaire.....	81
Figure 17 : Arbre décisionnel de prise en charge d'un patient sous BP dans un contexte bénin pour une autotransplantation	82
Figure 18 : Arbre décisionnel de prise en charge d'un patient sous BP dans un contexte bénin pour des corticotomies	83
Figure 19 : Arbre décisionnel de prise en charge d'un patient sous BP dans un contexte bénin pour une distraction osseuse.....	84
Figure 20 : Arbre décisionnel de prise en charge d'un patient sous BP dans un contexte bénin pour une chirurgie orthognathique	85
Figure 21 : Arbre décisionnel de prise en charge d'un enfant sous BP dans un contexte bénin en chirurgie orale	86

Table des tableaux

Tableau 1 : Principaux BP et indications cliniques chez l'adulte	7
Tableau 2 : Facteurs de risque de développement d'ONMM	16
Tableau 3 : Arguments en faveur et en défaveur d'une suspension de traitement par BP en chirurgie orale.....	19
Tableau 4 : Principales différences entre les facteurs de risque de développement d'ONMM des adultes et des enfants	20
Tableau 5 : Facteurs de risque identifiés d'ONMM chez l'enfant	21
Tableau 6 : Indications des avulsions de dents définitives en orthopédie dento-faciale	24
Tableau 7 : Indications et contre-indications d'avulsions de troisièmes molaires dans le cadre d'un traitement d'orthodontie	25
Tableau 8 : Mouvements possibles avec une ostéotomie maxillaire	31
Tableau 9 : Synthèse de l'examen fonctionnel	33
Tableau 10 : Synthèse de l'examen exo-buccal.....	34
Tableau 11 : Synthèse de l'examen endo-buccal	35
Tableau 12 : Synthèse des examens radiographiques	36
Tableau 13 : Synthèse du bilan céphalométrique	37
Tableau 14 : Synthèse diagnostique.....	38
Tableau 15 : Étapes de la préparation orthodontique	39
Tableau 16 : Synthèse des modifications esthétiques exo-buccales	41
Tableau 17 : Synthèse des modifications occlusales endo buccales.....	41
Tableau 18 : Synthèse des modifications céphalométriques.....	42
Tableau 19 : Synthèse de la réévaluation	43
Tableau 20 : Extraction des données des rapports de cas	52
Tableau 21 : Extraction des données des études expérimentales	57
Tableau 22 : Extraction des données des séries de cas.....	61
Tableau 23 : Extraction des données de l'étude rétrospective.....	62

Vu, le Directeur de thèse

Vu, le Doyen de l'UFR d'Odontologie - Montrouge

Professeur Loredana RADOÏ

Professeur Louis MAMAN

Vu, le Président d'Université de Paris

Professeur Christine CLERICI

Pour le Président et par délégation,

Le Doyen Louis MAMAN

Prise en charge orthodontico-chirurgicale des patients sous bisphosphonates : revue systématique de la littérature

Résumé :

Les indications chirurgicales au cours des traitements orthodontiques sont nombreuses : avulsion des dents de sagesse, corticotomies ou chirurgie orthognathique pour ne citer que ces exemples. Le recueil des antécédents médico-chirurgicaux et des traitements peut révéler une thérapie par bisphosphonates dans la patientèle orthodontique, aussi bien chez les enfants que chez les adultes. Le risque de nécrose osseuse des maxillaires, largement décrit dans la littérature, peut freiner les praticiens dans la prise en charge de ces patients. Actuellement, peu d'articles rapportent des prises en charge orthodontico-chirurgicales dans la population traitée par bisphosphonates et aucune recommandation n'est établie sur le sujet. L'objectif de ce travail de thèse d'exercice est de faire un point sur les connaissances actuelles sur les traitements des anomalies dentomaxillofaciales des patients traités par bisphosphonates dans un contexte bénin à partir d'un cas clinique et d'une revue systématique de la littérature, afin de proposer une conduite à tenir pour la prise en charge de cette population.

Disciplines :

Chirurgie orale

Mots clés français (fMeSH et Rameau) :

Procédures de chirurgie maxillofaciale et buccodentaire -- Dissertation universitaire ; Diphosphonates -- Dissertation universitaire ; Chirurgie orthognathique -- Thèses et écrits académiques ; Orthodontie -- Thèses et écrits académiques

English keywords (MeSH) :

Oral Surgical Procedures -- Academic Dissertation ; Diphosphonates -- Academic Dissertation

Université de Paris
UFR d'Odontologie - Montrouge
1, rue Maurice Arnoux
92120 Montrouge