



HAL
open science

Paralysie récurrentielle et chirurgie des glandes parathyroïdes

Pauline Vanneste

► **To cite this version:**

Pauline Vanneste. Paralysie récurrentielle et chirurgie des glandes parathyroïdes. Médecine humaine et pathologie. 2020. dumas-03198371

HAL Id: dumas-03198371

<https://dumas.ccsd.cnrs.fr/dumas-03198371>

Submitted on 14 Apr 2021

HAL is a multi-disciplinary open access archive for the deposit and dissemination of scientific research documents, whether they are published or not. The documents may come from teaching and research institutions in France or abroad, or from public or private research centers.

L'archive ouverte pluridisciplinaire **HAL**, est destinée au dépôt et à la diffusion de documents scientifiques de niveau recherche, publiés ou non, émanant des établissements d'enseignement et de recherche français ou étrangers, des laboratoires publics ou privés.



THESE D'ETAT DE DOCTEUR EN MEDECINE

Mention Spécialité
DES d'Oto-Rhino-Laryngologie et Chirurgie Cervico-Faciale

Année 2020

N° de thèse : 2020-186

Paralysie récurrentielle et chirurgie des glandes parathyroïdes

Thèse présentée et soutenue publiquement

Le 6 Novembre 2020

Par Madame Pauline VANNESTE

Le président du jury et directeur de thèse :

Monsieur le Professeur Cyril PAGE

Les membres du jury :

Monsieur le Professeur Vladimir STRUNSKI

Monsieur le Professeur Gabriel CHOUKROUN

Monsieur le Professeur Marc-Etienne MEYER

Madame le Professeur Rachel DESAILLOUD



THESE D'ETAT DE DOCTEUR EN MEDECINE

Mention Spécialité
DES d'Oto-Rhino-Laryngologie et Chirurgie Cervico-Faciale

Année 2020

N° de thèse : 2020-186

Paralysie récurrentielle et chirurgie des glandes parathyroïdes

Thèse présentée et soutenue publiquement

Le 6 Novembre 2020

Par Madame Pauline VANNESTE

Le président du jury et directeur de thèse :

Monsieur le Professeur Cyril PAGE

Les membres du jury :

Monsieur le Professeur Vladimir STRUNSKI

Monsieur le Professeur Gabriel CHOUKROUN

Monsieur le Professeur Marc-Etienne MEYER

Madame le Professeur Rachel DESAILLOUD

A Monsieur le Professeur Cyril PAGE

Professeur des Universités – Praticien Hospitalier

(Oto-Rhino-Laryngologie et Chirurgie de la face et du cou)

Chef du Pôle des 5 Sens

Chef du Service d'ORL et de Chirurgie de la Face et du Cou

Je vous remercie de me faire l'honneur de diriger ma thèse et de présider le jury.

Merci également pour ces cinq années de formation, ponctuées de youpi le samedi et de découvertes musicales au bloc.

Merci pour le temps consacré à la relecture de mon travail. J'espère que nous pourrons le publier.

Soyez assuré de mes sincères remerciements.

A Monsieur le Professeur Vladimir STRUNSKI

Professeur des Universités-Praticien Hospitalier

(Oto-Rhino-Laryngologie)

Chevalier dans l'Ordre des Palmes Académiques

Je vous remercie d'avoir accepté de juger mon travail.

Merci également pour ces cinq années d'internat à vos côtés, pour votre pédagogie et votre bienveillance.

Je vous remercie pour votre patience et la formation que vous m'avez apportée et que vous m'apportez encore. Je suis très fière d'avoir été votre élève.

Soyez assuré de ma profonde gratitude et éternelle reconnaissance.

A Monsieur le Professeur Gabriel CHOUKROUN

Professeur des Universités-Praticien Hospitalier (Néphrologie)

Doyen, Directeur de l'Unité de Formation et de Recherche de Médecine d'AMIENS

Chef du service de Néphrologie, Médecine interne, Dialyse, Transplantation (Pôle D.R.I.M.E)

Je vous remercie de me faire l'honneur de juger mon travail.

Je vous remercie également pour la formation reçue pendant mes études médicales.

Soyez assuré de mon plus profond respect

A Monsieur le Professeur Marc-Etienne MEYER

Professeur des Universités-Praticien Hospitalier

(Médecine nucléaire et traitement d'image)

Chef du service de médecine nucléaire et traitement de l'image

Pôle Imagerie

Je vous remercie d'avoir accepté de juger mon travail.

Merci également pour les cours dispensés au début de mes études médicales.

Soyez assuré de mon plus profond respect.

A Madame le Professeur Rachel DESAILLOUD

Professeur des Universités-Praticien Hospitalier

(Endocrinologie, Diabétologie et Maladies Métaboliques)

Je vous remercie de me faire l'honneur de juger mon travail.

Votre expertise en tant qu'endocrinologue m'est précieuse.

Soyez assurée de mon plus profond respect.

Aux services qui m'ont formée ...

Au service d'ORL de Laon : Merci aux Docteurs Mambie, Delaveau et Tedong pour m'avoir initiée à l'ORL et m'avoir encouragée dans cette voie. Merci pour votre patience au bloc opératoire. Merci de m'avoir enseigné la base : « primum non nocere », « le mieux est l'ennemi du bien ». Merci aux infirmières du service pour votre gentillesse et votre aide pour mes débuts d'interne. Merci aux infirmières de la consultation pour les après-midis de consultation (ou pas).

Merci à l'ensemble de l'équipe du bloc (et en particulier Gilles, Jean-Louis, Laëtitia, Marie, Marjorie, Odile, Seb, Séverine) qui a rendu les réveils matinaux beaucoup plus rigolos. Mention spéciale aux blagues pourries et goûters de l'ORL ! Merci pour tous ces bons souvenirs et ces amitiés qui perdurent,

Au service d'ORL du CHU,

A Aurélie, merci de m'avoir fait grandir au sein du service. Je te remercie pour ta patience au bloc, pour tes bons conseils et ta dévotion pour le service. Merci aussi pour ces bons moments partagés à l'extérieur,

A Nathalie, pour ta cool attitude même dans les moments un peu tendus. Merci de m'avoir fait aimer l'otologie. Surtout merci d'avoir créé l'association des CHIPI, pour maintenir le lien entre les spécialités et les villes,

A Gladys, pour ta bonne humeur communicative. Je n'ai jamais vu ça !

A Maxime, pour m'avoir laissée me débrouiller au bloc rapidement,

A l'équipe de consultation, Anita, Anne, Carole(s), Marine, et Martine, merci pour votre aide lors de nos consultations tumultueuses, des rajouts, des ptah, des gaines récalcitrantes. Merci de nous bichonner et de vous couper en deux pour nous,

Les exploratrices, Anne-Marie et Dominique, merci pour m'avoir initiée à l'audiométrie et aux beaux caloriques,

Les secrétaires, Anne-Sophie, Catherine, Christine, Corinne, et Sonia, merci d'avoir modulé nos après-midis de consultation,

A l'équipe d'hospitalisation, Adeline, Alexia, Amélie, Audrey, Aurélie, Axel, Béa, Bertrand, Carole, Céline, Chloé, Claire, Coralie, Corinne, Denise, Françoise, Fred, Frédérique, Hélène, Juliette, Laetitia, Manon, Manu, Marc-Elian, Nathalie, Sandie, Sandrine, Valérie, Véro, merci de m'avoir accompagnée dans mes débuts au CHU, et dans les semestres qui ont suivi. Merci de vérifier nos prescriptions, de participer à nos tournages vidéo et pour les petits déjeuners du week-end. Je compte sur vous sur la piste de danse !

A l'équipe du bloc, Amélie, Audrey(s), Émeline, Ludivine, Nathalie, et Sylvie, merci pour vos rires communicatifs ! C'est tellement agréable de travailler avec vous. Surtout un grand merci pour le soutien de périnée dans les moments de solitude « tu n'utiliserais pas cet instrument-là ? »,

Au service de CMF de Beauvais : un grand merci au Docteur Bonan-Lesur de m'avoir ouvert les portes du service pendant 6 mois. Merci à Ghassan et Anne-Catherine, je n'ai pas inventé le fil à couper l'eau chaude mais j'ai passé un très bon semestre à vos côtés. Merci pour tous ces fous rires ensemble. Merci à Christine et Adèle pour votre gentillesse et pour tous les cafés (refusés).

Au service d'ORL de Beauvais, au Docteur Nadjingar pour l'autonomie et la confiance que vous m'avez accordées. Merci aux Docteurs Bourrel et Hadjali pour votre accueil. A Céline pour la formation que tu m'as donnée mais aussi (et surtout) pour tous les bons moments. Merci à Kahina et Sylvain pour notre colocation du petit bureau. J'ai hâte d'être de retour dans l'équipe pour de nouvelles aventures,

Merci à l'équipe de consultation, Ilinka, Lucie, Sylvie, Sophie, Valérie, pour nos papotages dans « la pièce du milieu »,

Au service d'ORL de Bicêtre, merci au Professeur Papon, aux Docteurs Nevoux, Nowak et à Candice, Soo et Thomas. Un grand merci pour votre accueil et votre formation en otologie, j'ai beaucoup appris à vos côtés,

Au service de chirurgie plastique merci au Professeur Sinna de m'avoir ouvert les portes de votre service alors que je ne suis pas chirurgien. Merci à Nizar de m'avoir intégrée à l'équipe, de m'avoir fait confiance et de toujours t'inquiéter que tout aille bien. Merci à Abeer, Eva et Pierre Antoine pour votre patience au bloc. Merci *aux infirmiers du service*, et à *l'équipe des soins* Bénédicte, Christine, Frédérique et Valérie. Merci à *l'équipe du bloc* Isabelle, Marie Angèle, Mélanie et Véronique. Merci de m'avoir accueillie pour ces 5 derniers mois d'internat, last but not least ! Les pansements n'ont (presque) plus de secret pour moi,

Aux ORL qui m'ont ouvert leurs portes ...

Au Dr Larnier, merci d'avoir accepté de débiter mes remplacements dans votre cabinet,

A Marine, merci pour ton dynamisme et ta confiance à mes débuts de remplaçante,

A Emily, un grand merci de m'avoir permis de me familiariser avec l'exercice libéral. Merci pour ta confiance. Grâce à toi j'apprends beaucoup. Merci à Isabelle et Marlène pour leur aide,

Aux amis ...

Aux « poulettes du DU » Anne-Sophie, Luce et Sarah, sans vous les dissections auraient été moins funs ! A nos moments partagés autour de Alfonse, Ginette, Yvette et compagnie,

A Agnès et Marine, on a bien profité de l'été picard à « la coloc des sangliers heureux ». Sans oublier Marcel bien sûr, qui a animé nos soirées aux bords de la piscine ! Merci pour tous ces bons moments passés ensemble pendant l'internat,

A Simon et Julie qui m'ont souvent accueillie à Levallois pour les congrès d'ORL. Également un grand merci Simon de m'avoir aidée concernant les statistiques de cette thèse. Mais surtout merci de m'avoir choisie pour un des plus beaux moments de votre vie,

A la team Saint Esprit : Audrey, Laurence, Louise, Lucie et Marine pour nos retrouvailles biannuelles aux quatre coins de la France et de l'Europe ! Vous êtes ma bulle d'oxygène. Merci pour toutes nos discussions improbables. J'espère sincèrement que nos week-ends girly pourront continuer à exister et survivre aux étapes de la vie,

A la team Vietnam : Camille, Louis et Tiffany, pour ce beau voyage avant le grand bain de l'internat, aux souvenirs indélébiles qu'il a laissés. J'espère qu'on trouvera l'occasion d'en faire d'autres,

A Benjamin, mon co-interne « à laonnois », le plus picard des marseillais. A tous ces sushis dégustés, souvent attendus avec impatience. On fêtera dignement nos thèses plus tard,

A Mathilde, pour nos bons moments à Beauvais et pour nos soirées de discussions autour d'un bon verre de vin,

A Julie, ma plus belle rencontre de ces années médicales. Tu es toujours présente même si tu es très occupée. Un immense merci pour le temps que tu as consacré à la relecture et correction de ma thèse. Tout ça, c'est aussi grâce à toi,

A Perrine, qui a tout connu. On s'est supporté et on se supporte encore. Tant d'aventures depuis la fontaine aux charmes, la maison bleue, la BU, les confs à Paris. Et tout le reste, la soirée de l'agri et autres soirées JA ! Merci de m'avoir fait découvrir la Réunion ! Ça me touche que tu fasses tous ces kilomètres pour ma petite soutenance. J'espère sincèrement revenir te voir l'an prochain,

A Annie, pour ton soutien depuis la P1, de près ou de loin et pour tous ces bons moments qu'on a déjà partagés et qu'on partagera encore,

A mes ex-co-internes et néo-chefs :

Delphine, merci pour ton éternelle gentillesse,

Caroline la parisienne, merci pour ta douceur et ton sourire. Merci de m'avoir fait confiance au bloc #premièremyringocommeunegrande (je garde précieusement mon petit diplôme),

Maxime pour cette bonne humeur permanente, pour ces jeux de mots parfois compliqués pour mon cerveau de blonde,

Nicolas, merci pour les bons semestres passés ensemble, pour la décoration du bureau parfois surprenante, merci pour les soirées et les times-up de folie,

Benjamin merci pour ton humour légendaire, les dissections mais aussi les soirées autour d'un jeu de société. Merci de parler pêche avec Monsieur,

Laure-Marine, merci de m'avoir tant appris : Ba&sh, Ginette NY, Dior, Chanel et Le Bon Marché n'ont presque plus de secret pour moi ! Et puis, de toutes façons on n'a qu'une vie ! Vivement qu'on reparte au soleil !

A mes co-internes :

Carolina, alias Pascaline, ma co-interne de promo, mais aussi acolyte de bons restos et match de hockey ! Merci pour ta participation à cette thèse. Merci pour nos parties de Times up (la ultima). Et merci de nous avoir fait (re)découvrir Nancy (quelle belle place !),

Alice, la plus matinale de l'équipe et la plus grande des sportives,

A Renaud, Manon et Sarah pour notre super semestre Covid ! Pour les blagues sur le compte de Bryselbout, les imitations de Manon et les fous rires de Kékette,

A Thomas, pour notre co-semestre à Beauvais, pour le super mariage et tous les bons moments passés en ta compagnie,

A Delphine et Juliette, merci de contribuer à pérenniser la bonne ambiance de la team ORL,

Aux Parisiens, Neil et Rémi, merci pour votre accueil en terre inconnue, merci de m'avoir épaulée pendant ces 6 mois,

A mes derniers co-internes, Alexis, Ambre, Octave et Sarah, merci pour ce melting pot de spécialités pour mon dernier semestre dans la joie et les escarres,

A la famille ...

A mes grands-parents, merci pour votre amour et soutien depuis toutes ces années. Merci pour tous ces moments partagés, j'espère que mon parcours vous aura rendu fiers,

A mes parents à qui je dois tout. Merci de m'avoir encouragée dans mes études de médecine alors que vous n'y connaissiez absolument rien. Merci de m'avoir offert un nid douillet pour que ces années soient plus agréables. Merci Maman d'avoir passé tes week-ends à me faire réciter mes cours en P1. Merci Papa d'avoir fait des aller-retours juste pour me remonter le moral quand les résultats n'étaient pas au rendez-vous. Merci de m'avoir soutenue après l'ECN, vous aviez raison, j'ai trouvé une spécialité dans laquelle je vais pouvoir m'éclater. Merci pour tous les « à cotés » qui m'ont rendu la vie plus facile, encore aujourd'hui. Merci pour tout ce que vous avez fait pour moi et que vous faites encore,

A Thomas, le petit frère, tu as bien tiré profit du pied à terre Amiénois avec tes copains pendant tes « études ». Merci pour ces moments partagés ensemble et avec Alice,

A Nala, un soutien sans faille à rester à mes côtés quand je révisais. Tu me manques,

A Benjamin, tu m'as accompagnée depuis le début de l'internat. Merci de m'avoir supportée dans les moments difficiles, merci de m'avoir changé les idées et fait sortir de mon milieu médical. Merci pour notre vie amiénoise et de me faire découvrir la Beauce. J'espère que notre route sera encore longue, de beaux projets nous attendent !

Résumé

Introduction : Cette étude avait pour but principal de déterminer la fréquence de survenue d'une paralysie récurrentielle après chirurgie parathyroïdienne. L'objectif secondaire était de déterminer les facteurs de risque de survenue d'une paralysie récurrentielle après chirurgie parathyroïdienne.

Matériel et Méthodes : Il s'agissait d'une étude monocentrique rétrospective réalisée sur une période de 11 ans dans le Centre Hospitalier Universitaire d'Amiens. Les critères d'inclusion étaient les patients ayant bénéficié d'une chirurgie des glandes parathyroïdes par cervicotomie pour hyperparathyroïdie primaire (adénome parathyroïdien). Les principaux critères d'exclusion étaient : une chirurgie thyroïdienne ou un curage cervical associés et l'existence d'une immobilité laryngée pré-opératoire. Les patients ont bénéficié d'un bilan d'imagerie pré-opératoire incluant une échographie cervicale et une scintigraphie au sesta-MIBI. Une neurostimulation laryngée per-opératoire était utilisée. Une étude du compte rendu opératoire a été réalisée, permettant de déterminer la fréquence des paralysies récurrentielles après chirurgie des glandes parathyroïdes. D'autres facteurs ont également été analysés comme le nombre et la latéralité des adénomes extraits, leurs positions réelles par rapport à leurs positions présumées déterminées par le bilan pré-opératoire ainsi que la visualisation du nerf laryngé inférieur en per-opératoire. Tous les patients ont bénéficié d'une laryngoscopie indirecte par nasofibroscopie le lendemain de l'intervention afin d'apprécier la mobilité laryngée.

Résultats : 161 patients (119 femmes et 42 hommes) ont été inclus dans l'étude. L'âge moyen était de 62 ans. Trois patients (1,9%) ont présenté une paralysie récurrentielle définitive. Tous avaient un adénome parathyroïdien en position inférieure (deux localisés à droite et un à gauche). Chez 2 de ces patients, la localisation pré-opératoire de l'adénome n'était pas clairement établie. Aucun facteur de risque de paralysie récurrentielle n'a été mis en évidence.

Conclusion : Les causes de paralysie récurrentielle restent difficiles à évaluer. Le repérage du nerf ainsi que son respect jusqu'à son point de pénétration dans le larynx restent la meilleure prévention.

Mots-clés : parathyroïdectomie, nerf laryngé récurrent, paralysie récurrentielle, chirurgie parathyroïdienne, paralysie nerveuse

Abstract

Objectives : The purpose of this study was to determine frequency of recurrent laryngeal nerve palsy after parathyroid surgery. The second goal was to identify risk factor of laryngeal nerve palsy after parathyroid surgery.

Patients : It was a retrospective single-centre study based on a eleven-year period from 2009 to 2020. All patients operated for primary hyperparathyroidism (parathyroid adenoma) were reviewed. Patients with thyroid surgery or cervical curing and laryngeal nerve palsy before surgery were excluded from the analysis.

Methods : Echography and sesta-MIBI scintigraphy were performed before surgery to identify localization of parathyroid adenomas. During surgery, laryngeal monitoring was used. Several informations were collected from operating procedure : number of adenomas and their location, concordance between pre-operating echography and scintigraphy outcomes, and vizualisation of the nerve during the surgery. Laryngeal mobility was defined based on postoperative fiberoptic laryngoscopy the day after surgery.

Results : 161 patients were included in the study (119 women and 42 men). Medium age was 62 years old. Three patients (1,9%) presented final laryngeal nerve palsy. All of them had an adenoma located in inferior position (two right and one left). For three of them, adenoma's location was not established before surgery. Risk factors were not identified in the study.

Conclusion : Reasons of laryngeal nerve palsy are difficult to identify. Nerve identification is the best way to avoid nerve palsy.

Keywords : parathyroidectomy, recurrent laryngeal nerve, laryngeal palsy, parathyroid surgery, nerve palsy

TABLE DES MATIERES

<u>RESUME</u>	<u>9</u>
<u>ABSTRACT.....</u>	<u>16</u>
<u>I-INTRODUCTION.....</u>	<u>18</u>
<u>II-MATERIEL ET METHODES</u>	<u>21</u>
<u>III-RESULTATS.....</u>	<u>25</u>
<u>IV-DISCUSSION</u>	<u>29</u>
<u>V-CONCLUSION</u>	<u>36</u>
<u>VI-REFERENCES BIBLIOGRAPHIQUES.....</u>	<u>39</u>
<u>VII-ABREVIATIONS</u>	<u>45</u>
<u>VIII-NOTES.....</u>	<u>47</u>

I- Introduction

Les glandes parathyroïdes assurent un rôle majeur dans le métabolisme phosphocalcique. Par la sécrétion de la parathormone (PTH), elles assurent une régulation des taux de calcium et de phosphore dans le sang [1]. Il s'agit d'une hormone hypercalcémiante par augmentation de la réabsorption tubulaire distale de calcium, augmentation de l'absorption intestinale de calcium, et augmentation de la résorption osseuse. L'hyperparathyroïdie primaire touche majoritairement les femmes avec un sexe ratio de 3 femmes pour 1 homme [2]. Une hyperparathyroïdie primaire peut être liée à un adénome (environ 85% des cas), une hyperplasie (environ 10 à 15% des cas), ou plus rarement à un carcinome parathyroïdien (<1% des cas) [3]. L'hyperparathyroïdie secondaire est majoritairement la conséquence d'une insuffisance rénale chronique [4]. Quant à l'hyperparathyroïdie tertiaire, il s'agit d'une autonomisation d'une glande parathyroïde après une hyperparathyroïdie secondaire prolongée [5].

L'exérèse chirurgicale de la glande pathologique ou parathyroïdectomie fait partie des moyens thérapeutiques pour la prise en charge des hyperparathyroïdies primaires, secondaires ou tertiaires. L'exérèse de la glande pathologique est le seul traitement curatif de l'hyperparathyroïdie primaire [6].

Physiologiquement, les glandes parathyroïdes mesurent 4 à 6 mm de long, 2 à 4 mm de large et 1 à 2 mm d'épaisseur. Le poids moyen d'une glande parathyroïde normale se situe entre 25 et 40 mg [7]. Au-delà de 60 mg, la glande est considérée comme pathologique. Lorsqu'elle est symptomatique, l'hyperparathyroïdie est responsable d'un remodelage osseux pouvant conduire à l'ostéoporose voire à des fractures. Sur le plan rénal, des lithiases peuvent survenir, et plus rarement une néphrocalcinose secondaire à des dépôts tubulo-interstitiels de calcium [8]. Des symptômes non spécifiques sont également décrits comme une asthénie, des troubles de concentration, des symptômes dépressifs ou anxieux et des douleurs multiples [2]. Cependant, dans 90% des cas, l'hyperparathyroïdie est asymptomatique et de découverte biologique fortuite [9]. Elle peut même être normocalcémique dans 10% des cas [10]. Dans ces situations, les indications chirurgicales concernant l'hyperparathyroïdie primaire sont parfois controversées. Ainsi, elles ont fait l'objet de recommandations de la part de sociétés savantes. Les recommandations américaines et la Société Française d'Endocrinologie (SFE) précisent que l'indication chirurgicale est posée lorsque l'âge est inférieur à 50 ans, la calcémie corrigée supérieure à 2.75 mmol/L (11mg/L), la calciurie supérieure à 10 nmol/24h (400mg/24h), la clairance de la créatinine inférieure à 60 mL/min/1,73m² ou le T-score inférieur à 2,5 au niveau rachidien ou du col fémoral [11-12].

Un des principaux risques de la parathyroïdectomie est la morbidité vis-à-vis du nerf laryngé inférieur ou récurrent. Anatomiquement, les glandes parathyroïdes supérieures se trouvent généralement à proximité du croisement entre l'artère thyroïdienne inférieure (ATI) et le nerf laryngé inférieur. Les glandes parathyroïdes inférieures se situent au pôle inférieur de la thyroïde ou dans le ligament thyro-thymique. Leur disposition, suivant la migration thyroïdienne au cours du développement embryonnaire, peut être ectopique dans 2 à 5% des cas [13].

La proximité anatomique du nerf récurrent et des glandes parathyroïdes favorise le risque de paralysie récurrentielle. L'intégrité du nerf laryngé inférieur est importante puisque son atteinte peut provoquer un trouble vocal définitif pouvant être à l'origine de problèmes sociaux, psychologiques et de communication [14]. Une atteinte récurrentielle unilatérale peut déjà compromettre la fonction laryngée. La symptomatologie peut également correspondre à des fausses routes invalidantes jusqu'à la détresse respiratoire en cas de diplégie laryngée. En outre, le coût d'une paralysie récurrentielle n'est pas négligeable puisque sa prise en charge peut nécessiter des séances de rééducations orthophoniques, une prolongation d'arrêt de travail et un allongement de la durée d'hospitalisation [15]. Contrairement à la chirurgie thyroïdienne, très peu d'études se sont intéressées à la survenue d'une paralysie récurrentielle après chirurgie parathyroïdienne [16]. De plus, il n'existe pas de consensus sur les techniques chirurgicales en ce qui concerne l'identification systématique du nerf laryngé inférieur au cours d'une parathyroïdectomie.

L'objectif principal de l'étude est de déterminer la fréquence de survenue d'une paralysie récurrentielle après chirurgie parathyroïdienne dans le cadre d'hyperparathyroïdie primaire liée à un adénome parathyroïdien. L'objectif secondaire est de déterminer les facteurs de risque de survenue d'une paralysie récurrentielle après chirurgie parathyroïdienne.

II- Matériel et méthodes

Nous avons mené une étude rétrospective, monocentrique, de janvier 2009 à septembre 2020 au Centre Hospitalier Universitaire d'Amiens. Elle concernait les patients présentant une hyperparathyroïdie primaire liée à un adénome parathyroïdien. Les patients étaient adressés par les médecins endocrinologues, rhumatologues, néphrologues ou généralistes pour une prise en charge chirurgicale.

Le bilan d'imagerie pour tous les patients était le suivant : une échographie cervicale (loge thyroïdienne et loges jugulo-carotidiennes) et une scintigraphie au Sesta-méthoxy-isobutyl-isonitrile (MIBI) permettant la localisation pré-opératoire de l'adénome parathyroïdien. En cas d'examen non informatif, certains patients ont bénéficié d'une tomographie par émission de positons à la ¹⁸F-Fluorocholine couplée au scanner (TEP-FCH). Le couple échographie-scintigraphie était considéré comme concordant si la localisation de l'adénome parathyroïdien cible était identique entre les deux examens. L'évaluation de la fonction laryngée pré-opératoire avait lieu au cours de la consultation précédant l'intervention. Une laryngoscopie indirecte était réalisée à l'aide d'un nasofibroscope.

La chirurgie était réalisée sous anesthésie générale, par voie de cervicotomie. La technique chirurgicale était similaire entre les différents chirurgiens séniors du service. Lorsque l'adénome parathyroïdien avait été localisé par les examens d'imagerie pré-opératoires, le chirurgien procédait à une exérèse unilatérale sans exploration controlatérale. En revanche, en cas de non-repérage pré-opératoire de l'adénome ou d'échec de repérage per-opératoire, une exploration des quatre sites parathyroïdiens était réalisée afin de rechercher la glande pathologique. Pour assurer l'hémostase, les chirurgiens ont réalisé des ultra-ligatures à l'aide d'une pince bipolaire, Harmonic™ (Ethicon, Johnson & Johnson, Somerville, New Jersey, USA), LigaSure™ small jaw instrument (Covidien, Medtronic, Minneapolis, Minnesota, USA) ou par ligatures au fil chirurgical Vicryl™ 2.0 ou 3.0 (Ethicon, Johnson & Johnson, Somerville, New Jersey, USA). La neuro-stimulation du nerf laryngé inférieur a été réalisée par C2 NerveMonitor™ (Inomed GmbH, Emmendingen, Germany). Il était également possible de stimuler en continu le nerf vague par électrode Delta™ (Inomed GmbH, Emmendingen, Germany). Le choix de la neuro-stimulation était décidé par le chirurgien selon le risque d'atteinte du nerf récurrent. En particulier, en cas d'antécédent de chirurgie cervicale, l'utilisation de l'électrode Delta était préférée. En cas de perte de signal, l'abord de la loge récurrentielle controlatérale n'était pas réalisé afin d'éviter une diplégie laryngée. Un dosage de la parathormonémie était réalisé à six heures post-opératoires. Une diminution d'au moins 50% de la PTH pré-opératoire permettait de conclure à une réussite de l'intervention. En cas de

doute sur le caractère pathologique de l'adénome, un examen anatomopathologique extemporané ou un dosage de PTH rapide était réalisé.

Le diagnostic de paralysie récurrentielle était évoqué en cas d'absence de réponse à la stimulation ou par la présence d'une dysphonie le lendemain de l'intervention. Il était confirmé par l'immobilité d'une corde vocale au cours d'une laryngoscopie indirecte réalisée à l'aide d'un nasofibroscope par un médecin Oto-Rhino-Laryngologiste (ORL) du service dans les suites post-opératoires immédiates.

En cas de paralysie récurrentielle, une rééducation orthophonique précoce était prescrite. Les patients ont bénéficié de consultations de contrôle à 1, 3, 6 mois et 1 an après l'intervention. En cas de persistance de la paralysie à 1 an post-opératoire, celle-ci était considérée comme définitive. En cas de récupération de la mobilité des cordes vocales, une seule consultation de contrôle (confirmation) en fonction du schéma ci-dessus était réalisée.

Pour tous les patients, ont été recueillis : le caractère unilatéral ou bilatéral de l'exploration chirurgicale, le nombre d'adénomes réséqués ainsi que leurs positionnements, le poids de l'adénome, l'utilisation d'un neuro-stimulateur, la réalisation d'examens pré-opératoires et leur concordance, le taux de PTH en pré et post opératoire. Nous avons différencié les paralysies récurrentielles transitoires et paralysies récurrentielles définitives.

Nous avons défini quatre situations dans le but de déterminer si elles étaient plus à risque de lésion du nerf récurrent au cours de la chirurgie des glandes parathyroïdes. Ces situations ont été définies ainsi : « dissection unilatérale droite », « non utilisation du neuro-stimulateur », « non visualisation per-opératoire du nerf récurrent » et « discordance des examens de localisation pré-opératoires ».

Tous les patients majeurs ayant bénéficié d'une chirurgie parathyroïdienne ont été inclus dans l'étude. Les modalités chirurgicales allaient de la parathyroïdectomie unique sans exploration des autres sites parathyroïdiens [codes CCAM : KDFA002 ou KDFC001] à l'exploration de tous les sites parathyroïdiens cervicaux [code CCAM : KDQA001]. Nous avons exclu les patients pour lesquels une chirurgie thyroïdienne et/ou un curage cervical étaient associés ainsi que ceux qui présentaient une paralysie récurrentielle avant la prise en charge chirurgicale.

Le recueil des données épidémiologiques a été réalisé de façon rétrospective. Une autorisation de la Commission Nationale de l'Informatique et des Libertés (CNIL) pour l'exploitation des données a été obtenue. Le recueil des données des dossiers informatisés des patients a été réalisé par l'intermédiaire du logiciel informatique Dxcare (Medasys, Clamart, France).

D'un point de vue statistique, les variables qualitatives ont été présentées en effectif et pourcentage. Les comparaisons entre les groupes pour les variables qualitatives ont été réalisées en utilisant le test exact de Fisher. Le seuil de significativité a été fixé à 0,05 pour les tests utilisés. Chaque nerf récurrent disséqué était considéré comme nerf « à risque ». Afin de prendre en compte les dissections nerveuses bilatérales, les calculs ont été réalisés sur la population de nerf « à risque » pour les groupes « non-visualisation per-opératoire du nerf », « non utilisation du neuro-stimulateur » et « dissection unilatérale droite ». Pour le groupe « concordance des examens pré-opératoires » les calculs ont été réalisés sur la population totale de patients.

III- Résultats

Au cours de notre étude, 237 patients ayant bénéficié d'une chirurgie des glandes parathyroïdes ont été recrutés. Parmi eux, 64 patients ont été exclus car un geste thyroïdien a été réalisé dans le même temps opératoire. 12 patients ont été exclus car un curage ganglionnaire était associé au geste. Aucun patient ne présentait de paralysie récurrentielle avant l'intervention (Tableau 1).

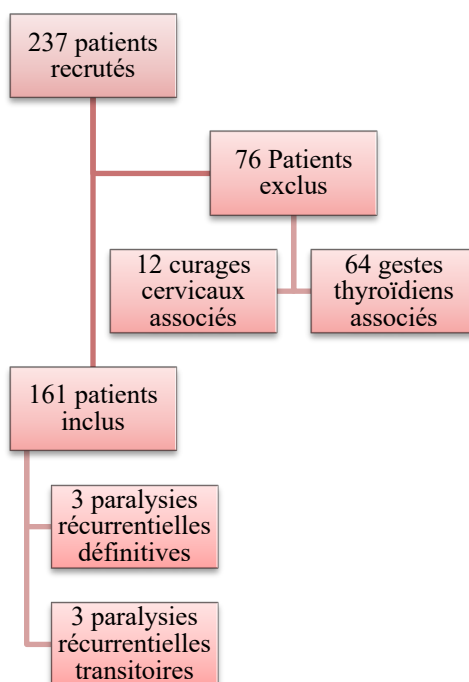


Tableau 1 Diagramme de flux de l'étude

Au total, 161 patients (42 hommes (26%) et 119 femmes (74%)) ayant bénéficié d'une chirurgie des glandes parathyroïdes par cervicotomie ont été inclus. La moyenne d'âge était de 62 ans, les âges extrêmes allant de 19 à 88 ans.

139 patients (86%) ont bénéficié d'une exploration unilatérale. L'exploration des 4 sites parathyroïdiens a été réalisée chez 22 patients (14%). L'exploration unilatérale a été réalisée à droite pour 61 patients (44%) et à gauche pour 78 patients (56%).

Pour 146 patients (91%), l'intervention a consisté en l'exérèse d'un adénome parathyroïdien unique. 15 patients (9,3%) ont bénéficié de l'exérèse de plusieurs adénomes. Ainsi 176 adénomes ont été analysés. L'exérèse a été bilatérale dans 4 cas (2,5%). Au total, 76 adénomes étaient latéralisés à droite et 100 à gauche. 142 adénomes (88%) étaient de localisation inférieure (Tableau 2).

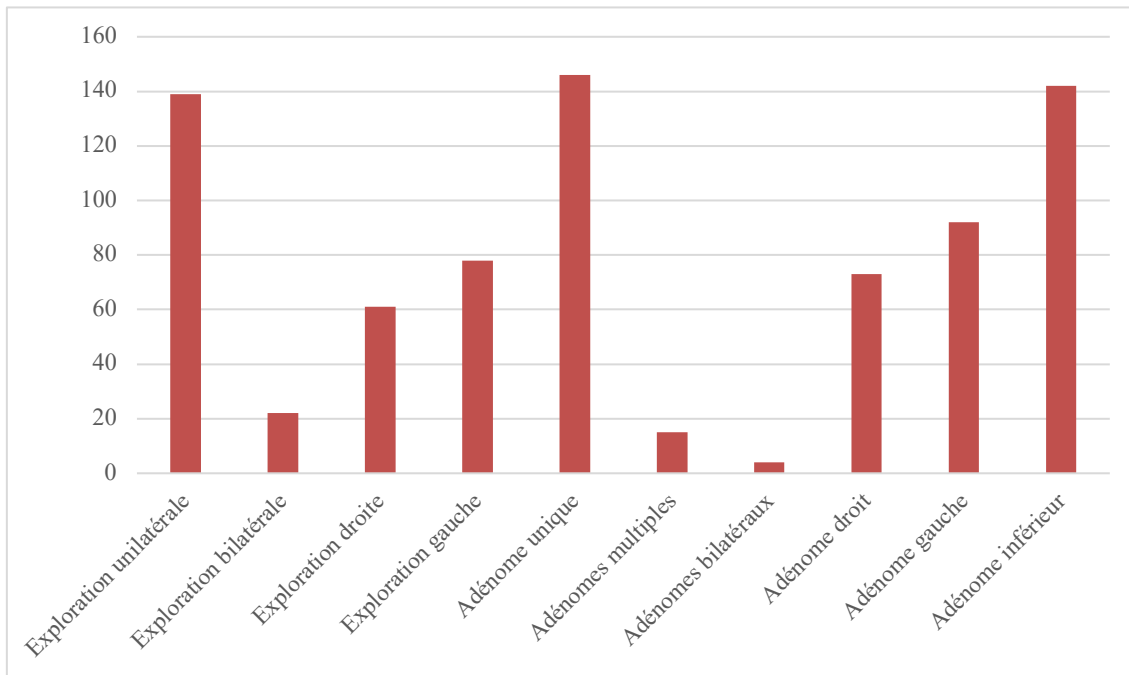


Tableau 2 : Caractéristiques des explorations et exérèses chirurgicales

Au total, compte tenu des explorations bilatérales, on comptait 183 nerfs laryngés inférieurs « à risque ».

Concernant les examens d'imagerie pré-opératoire, la scintigraphie a été réalisée chez 142 patients (88%) et l'échographie chez 146 patients (91%). L'adénome parathyroïdien cible avait été localisé sur 109 scintigraphies (77%) et sur 100 échographies (68%). Au total, chez 80 patients (50%) les examens de localisation étaient concordants. La réalisation d'une TEP-FCH a été réalisée chez 30 patients (%) car les examens d'imagerie n'avaient pas permis de localiser précisément l'adénome parathyroïdien.

Pour le repérage per-opératoire du nerf récurrent, 151 patients (94%) ont bénéficié de la neuro-stimulation (dont 2 par électrode delta soit 1,3%). Ainsi 176 nerfs « à risque » (96%) ont bénéficié du neuro-monitorage. Dans trois cas le stimulateur dysfonctionnait et n'a pas pu être utilisé. Dans huit cas le compte rendu opératoire n'apportait pas de précision sur l'utilisation du neuro-stimulateur. Chez 106 patients (66%), le nerf récurrent a été visualisé au cours de l'intervention. En termes de nerfs « à risque », 124 nerfs ont été visualisés (68%).

Chez 4 patients (2,5%), la stimulation était négative en per-opératoire secondairement à une lésion nerveuse d'origine iatrogène. Chez 2 patients (1,2%), une diminution de la réponse à la stimulation a été enregistrée. Au total, 4 paralysies récurrentielles et 2 hypo-mobilités ont été confirmées par laryngoscopie indirecte à l'aide d'un nasofibroscope en post-opératoire. Parmi ces six patients, trois ont présenté une paralysie définitive au-delà d'un an. En termes de

nerf laryngé « à risque », on rapporte ainsi une fréquence de 3,3% de paralysie récurrentielle et 1,6% de paralysie récurrentielle définitive.

Parmi les patients ayant présenté une paralysie définitive, l'une est survenue suite à l'exérèse d'un adénome en position inférieure gauche. Pour les deux autres situations, les adénomes se situaient en position inférieure droite. Dans deux cas les examens de localisation étaient discordants. Dans tous les cas, le neuro-stimulateur était utilisé. Cependant dans un cas, il dysfonctionnait. Dans deux situations, des sections accidentelles ont eu lieu secondairement à une mauvaise visualisation du nerf. Pour un patient, une suture per-opératoire du nerf a été réalisée. Aucune stimulation par neuro-monitoring n'avait été effectuée avant la section (Tableau 3).

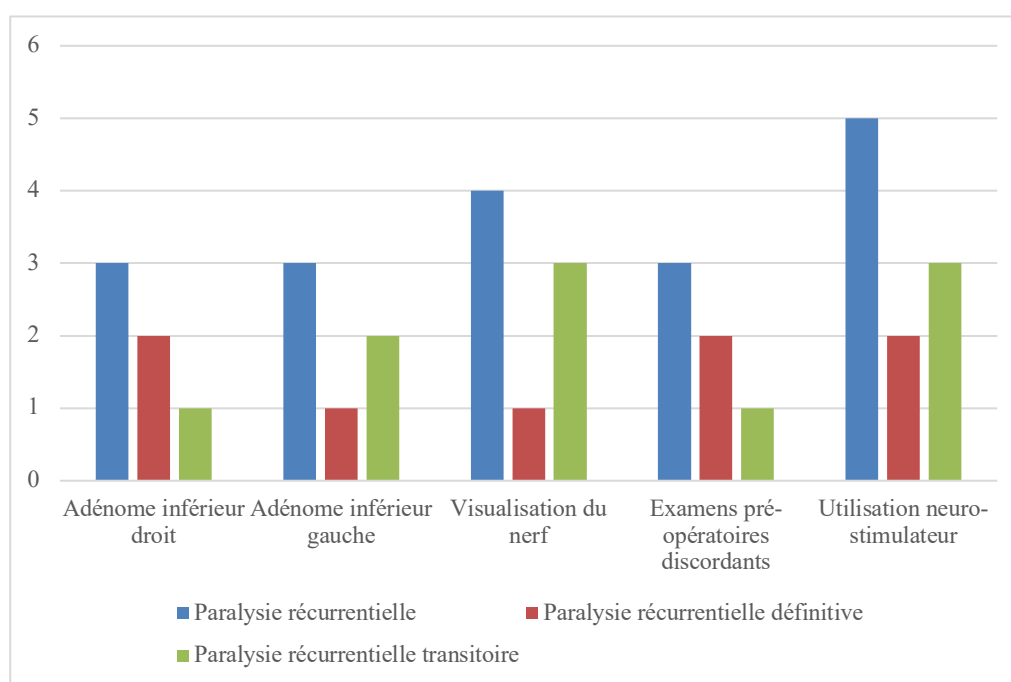


Tableau 3 Répartition des cas de paralysie récurrentielle selon les situations concernées

Nous avons défini quatre situations dans le but de déterminer les facteurs de risque de lésion du nerf récurrent au cours de la chirurgie des glandes parathyroïdes. Ces situations ont été définies ainsi : « dissection unilatérale droite », « non utilisation du neuro-stimulateur », « non visualisation per-opératoire du nerf récurrent » et « discordance des examens de localisation pré-opératoires ». Il n'existe pas de différence statistiquement significative entre les différentes situations définies (Tableau 4).

Situation à risque	Odds Ratio (OR)	Intervalle de confiance à 95%	p
Dissection unilatérale droite	OR 1,29	IC [0,1667 ; 9,9937]	1
Non visualisation du nerf	OR 0,95	IC [0,1318 ; 10,7963]	1
Discordance des Examens pré-opératoires	OR 1,18	IC [0,1529 ; 9,0595]	1
Non utilisation neuro-stimulateur	OR 0,18	IC [0,0157 ; 9,6657]	0,21

Tableau 4 : Analyse du risque de paralysie récurrentielle selon les différentes situations à risque par le test exact de Fischer

Dans les groupes suivants, les analyses statistiques n'ont pas pu être réalisées à cause de l'absence de cas de paralysie récurrentielle : « exploration des 4 sites parathyroïdiens par rapport à une dissection unilatérale », « adénome en position inférieure par rapport à une localisation supérieure » ou « exérèse de plusieurs adénomes par rapport à une exérèse unique ».

Pour 25 patients (16%), l'analyse histologique a diagnostiqué une hyperplasie plutôt qu'un adénome parathyroïdien. Pour 140 patients (87%), le poids de l'adénome était précisé dans le compte rendu histologique. Le poids moyen de l'adénome était de 1,5g. Les poids extrêmes allant de 0,01g à 7,5g. Le poids moyen des adénomes chez les patients présentant une paralysie récurrentielle définitive était de 3,4g.

La PTH pré-opératoire variait de 11,4 à 1472,4 ng/L. Elle était en moyenne de 218 ng/L. La PTH post-opératoire moyenne était de 66 ng/L. Dans 146 cas (91%), l'intervention chirurgicale était efficace, avec une diminution d'au moins 50% de la PTH. Pour les patients dont la PTH n'était pas normalisée en post-opératoire, le compte rendu histologique concluait soit à l'absence de glande parathyroïde soit à une hyperplasie plutôt qu'un adénome.

IV- Discussion

Notre travail a permis d'évaluer la fréquence des paralysies récurrentielles au cours des chirurgies des glandes parathyroïdes, donnée peu retrouvée dans la littérature. Compte tenu de l'exploration cervicale bilatérale pour certains patients, nous avons exposé les résultats en termes de nerf « à risque ». Ainsi, la fréquence des paralysies récurrentielles définitives après parathyroïdectomie dans notre population était de 1,9%. En termes de nerfs laryngés « à risque », la fréquence des paralysies était de 1,6%. La fréquence de toutes les paralysies récurrentielles était de 3,7% en termes de patients et 3,2% en termes de nerfs « à risque ».

La population de notre étude était majoritairement féminine, avec une moyenne d'âge de 62 ans. Ce résultat est en accord avec la littérature puisque l'hyperparathyroïdie primaire concerne une majorité de femmes après 50 ans [17].

Dans notre série, trois patients ont présenté une paralysie considérée comme définitive par absence de récupération de la mobilité des cordes vocales un an après l'intervention. Cependant, dans deux cas, l'évaluation de la mobilité du larynx n'était pas décrite dans le compte rendu de consultation. Ces patients ayant retrouvé une voix normale, on ne peut pas exclure une remobilisation de la corde vocale paralysée. En outre, pour un patient, une suture directe du nerf avait été réalisée en per-opératoire lors de la découverte de sa section. Dans le deuxième cas, la suture n'avait pas été réalisée compte tenu de multiples adhérences tissulaires. Dans le dernier cas, le nerf récurrent était macroscopiquement intact. La paralysie résultait de sa dissection prolongée. Ainsi, un nerf macroscopiquement intact n'est pas synonyme d'un nerf fonctionnel mais la réparation de la section du nerf lorsque celle-ci est repérée au cours de l'intervention semble indispensable.

D'après une revue de la littérature en 2016, la fréquence des paralysies récurrentielles au cours des chirurgies pour hyperparathyroïdie primaire était de 0,9% au cours des chirurgies conventionnelles et 0,3% pour les chirurgies mini invasives [18]. Dans notre étude, la fréquence des paralysies récurrentielles était plus importante que dans cette revue de la littérature. Notre population d'étude était faible par rapport à celle de cette revue. D'une part, nos critères d'exclusion ont diminué l'effectif d'un tiers. D'autre part, peu de patients ont présenté une paralysie définitive. Dans les études de cette revue de littérature, les différents temps opératoires n'étaient pas différenciés. Ainsi, des gestes thyroïdiens ou curages cervicaux ont pu avoir lieu lors du même temps chirurgical. Même si la puissance de notre étude était plus faible, de cette manière nous avons réussi à étudier les paralysies récurrentielles liées à une dissection exclusive des glandes parathyroïdes. En effet ce travail a été peu réalisé. De même, les facteurs de risque

de lésion du nerf récurrent au cours de cette chirurgie n'ont pas été étudiés dans cette revue de littérature.

Les principaux biais de notre étude sont le caractère rétrospectif et le faible effectif qui ne nous permettent pas de conclure concernant les facteurs de risque de paralysie récurrentielle.

Nos résultats n'ont pas permis de conclure à un risque de paralysie récurrentielle plus élevé lorsque le nerf récurrent n'était pas visualisé en per-opératoire. Il n'a pas été montré de lien statistiquement significatif entre une dissection unilatérale droite et le risque chirurgical envers le nerf récurrent. Aucun lien statistique n'a été remarqué entre l'absence de localisation pré-opératoire de l'adénome par des examens concordants et le risque de paralysie récurrentielle. De la même manière, nous n'avons pas montré que l'absence d'utilisation de neuro-stimulateur était associée à un risque plus élevé de lésion récurrentielle.

Dans la littérature on ne retrouvait pas d'étude concernant la recherche des facteurs de risque de paralysie récurrentielle au cours des parathyroïdectomies seules.

Cependant, plusieurs études proposaient la chirurgie mini-invasive comme technique chirurgicale plus sécurisée avec moins de risque de paralysie récurrentielle [18].

L'amélioration de la localisation pré-opératoire de l'adénome parathyroïdien avec l'aide des examens d'imagerie a permis de développer une chirurgie ciblée voire mini-invasive sous anesthésie locale [19]. En dehors de son intérêt esthétique, elle diminuerait la durée opératoire, favoriserait la prise en charge en ambulatoire (au mieux réalisée sous anesthésie loco-régionale) et pourrait réduire la morbidité en évitant les explorations chirurgicales extensives (par respect des glandes saines) [20]. Dans notre série, tous les patients ont bénéficié d'une chirurgie directe. Dans notre étude, malgré les avantages que la technique peut présenter, pour tous les patients pour lesquels une chirurgie minimale invasive avait été initiée, les contraintes chirurgicales ont nécessité une conversion en chirurgie directe. Cette technique a donc été abandonnée dans le service. De plus, si la localisation de l'adénome n'est pas sûre, la chirurgie minimale invasive n'est pas adaptée puisqu'une exploration cervicale bilatérale semble nécessaire. Nos résultats ont montré que dans 50% des cas, la localisation de l'adénome n'était pas certaine.

Comme les facteurs de risque de paralysie récurrentielle au cours des parathyroïdectomies ne sont pas clairement établis, il semble nécessaire d'adapter la technique chirurgicale afin de limiter les dissections cervicales.

La technique chirurgicale de parathyroïdectomie initialement décrite, consiste en une exploration des quatre sites parathyroïdiens [21]. La recherche de l'adénome parathyroïdien est

réalisée en plusieurs étapes. Premièrement, sont recherchées les glandes localisées à la partie postérieure du lobe thyroïdien. Les parathyroïdes supérieures sont retrouvées en position moyenne (75 % des cas), à la hauteur du deuxième anneau trachéal dans les branches de division de l'ATI. Elles peuvent également se situer au niveau du croisement avec le nerf récurrent ou en position haute (25 % des cas), en rapport avec la petite corne du cartilage thyroïde, le muscle crico-pharyngien, en regard de la zone de pénétration récurrentielle. Les glandes parathyroïdes inférieures (P3) sont retrouvées en position basse (80% des cas), au niveau des quatrième et cinquième anneaux trachéaux, à la limite du pôle inférieur du lobe thyroïdien, ou au sommet de la loge thymique ou en position moyenne (20 % des cas), entre les branches de division de l'ATI [22]. Après dissection et extériorisation du lobe, les glandes augmentées de volume seront facilement repérées.

Deuxièmement, si la glande pathologique n'est pas retrouvée, il est nécessaire de poursuivre la dissection de l'espace cellulo-graisseux latéral, où se trouve le nerf laryngé inférieur. La dissection est guidée par le repérage de ce dernier. Son trajet est différent selon sa latéralité. A droite, il débute à la hauteur de la première partie de l'artère sous-clavière droite, croise sous cette dernière et rejoint le larynx via le sillon trachéo-oesophagien. A gauche, il prend naissance du nerf vague au niveau de l'arc aortique. Il croise sous celui-ci et rejoint le larynx à l'angle crico-thyroïdien. De façon bilatérale, il existe une proximité anatomique du nerf récurrent avec l'ATI. Trois variations anatomiques communes du nerf laryngé inférieur sont décrites : nerf antérieur, nerf postérieur ou nerf passant entre les branches de l'ATI. Une revue de littérature retrouve un nerf postérieur à l'artère dans plus de la moitié des cas (50,95%) [23].

En dernier lieu, le chirurgien sera amené à rechercher la glande pathologique vers le médiastin supérieur, en regard de la partie basse de la loge thyroïdienne. Dans cet espace peuvent être retrouvés des reliquats thymiques ainsi que les nerfs récurrents en position postéro-latérale [21]. La recherche intéressera la région située entre la trachée en dedans et le paquet jugulo-carotidien en dehors jusqu'à la crosse de l'aorte en bas. Les autres localisations ectopiques sont le sillon trachéo-esophagien, le médiastin postérieur, l'espace rétro-pharyngé et en intra-thyroïdien [24].

Cependant cette exploration des quatre sites parathyroïdiens est remise en cause avec l'amélioration de l'imagerie pré-opératoire qui permet de localiser avec plus de précision les adénomes parathyroïdiens et ainsi de réduire la dissection des tissus cervicaux. Le bilan d'imagerie pré-opératoire a également pour intérêt d'identifier les patients à risque d'échec thérapeutique, c'est à dire suspects d'atteinte multi-glandulaire ou de lésion ectopique. Le gold

standard est l'utilisation du couple échographie et scintigraphie au sesta-MIBI [25]. L'échographie a l'avantage d'être un examen peu coûteux, avec une bonne sensibilité (70-80%) et une bonne spécificité (90%), sans exposer le patient à une irradiation [25]. L'utilisation de la scintigraphie est basée sur la connaissance du caractère hyperfonctionnel des glandes parathyroïdes pathologiques. La scintigraphie au MIBI a des scores de sensibilité et spécificité plus élevés que l'échographie (respectivement 80-90% et 98%). Elle expose à peu d'irradiation et a l'avantage de s'affranchir de l'expérience de l'opérateur [26]. L'inconvénient est que le traceur utilisé n'est pas spécifique des parathyroïdes et se fixe sur les thyrocytes. Il est donc nécessaire de soustraire les images thyroïdiennes parasites à l'aide d'un autre traceur spécifique de la thyroïde (Tc-99m-pertechnétate ou iode 123). Sa performance est moins bonne pour la localisation des glandes hyperplasiques que pour celle d'un adénome. L'association d'une échographie cervicale et de la scintigraphie au Tc-99m-sestamibi pourrait atteindre une sensibilité proche de 90 % [27]. Néanmoins, la scintigraphie parathyroïdienne est beaucoup moins performante en cas d'atteinte multiglandulaire (sensibilité de 30 à 45 %) ou d'hypercalcémie modérée. En effet, il existe une corrélation entre la faible valeur des anomalies biologiques (calcémie et/ou PTH) et la petite taille de l'adénome [27]. Un petit adénome (< 5 mm ou < 500 mg) diminue la sensibilité de l'examen. Comme pour l'échographie, les cas de faux positifs sont représentés par les ganglions et les atteintes thyroïdiennes associées [29]. L'association de l'échographie et de la scintigraphie permettrait d'augmenter la valeur prédictive positive d'une image suspecte en cas de concordance diagnostique et spatiale entre les deux examens [30]. Ces imageries peuvent être altérées ou insuffisantes en cas de fibrose secondaire à un antécédent de chirurgie cervicale, par la présence d'un adénome médiastinal ou par l'existence de plusieurs nodules thyroïdiens [31].

En cas d'échec d'authentification de la glande pathologique à l'aide du couple échographie-scintigraphie, l'HAS recommande la réalisation d'un scanner injecté (au mieux dynamique 4D) [32]. L'IRM sera réalisée en cas de contre-indication au scanner car elle serait moins performante pour différencier le tissu thyroïdien et parathyroïdien [32]. Le scanner 4D étudie la dynamique de rehaussement vasculaire de la glande parathyroïde pathologique à différents temps de perfusion (3 à 4 phases) par rapport aux autres tissus. La principale limite du scanner 4D réside dans la nécessité de pratiquer une injection de produit de contraste iodé. Celle-ci peut être contre-indiquée chez les patients allergiques, insuffisants rénaux sévères et chez ceux pouvant justifier d'une prise en charge ultérieure par une injection d'iode 131 à but thérapeutique (association à un cancer de la thyroïde) [33]. L'IRM pourrait être une option idéale pour localiser en pré-opératoire un adénome du fait son caractère non irradiant ainsi que de sa sensibilité et valeur prédictive importantes. Les inconvénients sont cependant la difficulté

d'accès aux machines (nombre de machines et coût) et sa réalisation pratique (artéfacts dûs aux mouvements cardiaques et respiratoires, antenne de surface inadaptée). Ses résultats diagnostiques peuvent manquer de spécificité pour caractériser certaines anomalies cervicales [28]. Les études concernant ces méthodes diagnostiques restent très hétérogènes. Ces examens n'ont pas été utilisés pour les patients inclus dans notre étude.

Dans notre série, 142 patients (88%) ont bénéficié du couple échographie-scintigraphie MIBI. Mais 50% des résultats de ces examens étaient discordants et ne permettaient pas de localiser l'adénome parathyroïdien. 30 patients pour lesquels l'association échographie-scintigraphie ne permettait pas de localiser l'adénome ont bénéficié d'une TEP-FCH. Cet examen présente plusieurs avantages : une sensibilité estimée à 92%, un seuil de détection plus élevé par rapport à la scintigraphie au MIBI, une meilleure qualité et acquisition plus rapide des images ainsi qu'une facilité de synthèse de la Choline [33]. Même s'il n'est pas actuellement recommandé, le TEP scanner à la choline a montré sa supériorité quant à la détection des adénomes parathyroïdiens, en particulier pour les adénomes de petite taille et ceux situés en position ectopique [33]. L'équipe d'Hocevar conclue qu'une TEP-FCH positive sur une glande parathyroïde permet de poser l'indication chirurgicale sans avoir recours à une autre imagerie pré-opératoire ou au dosage per-opératoire de la PTH [35].

La choline est un précurseur de la biosynthèse des phospholipides, composant essentiel des membranes cellulaires. Sa captation est augmentée par les cellules cancéreuses via les cholines kinases [36]. Pour les adénomes parathyroïdiens, il a été montré que la régulation des phospholipides kinase-dépendants est liée à une augmentation de la PTH [37]. Ainsi, en cas d'hyperparathyroïdie, la concentration intracellulaire de la choline est augmentée. Pour l'examen, la choline est marquée au fluor 18. Les performances de la TEP-FCH sont meilleures que la scintigraphie au ⁹⁹Tc-sestamibi. Les sensibilités de ces examens sont respectivement de 97% et 64% [38]. Le niveau d'irradiation ionisante atteint 6.8 millisievert (mSv) pour la scintigraphie au MIBI couplée au scanner alors qu'il est seulement de 2.8 mSv pour les deux phases de la TEP-FCH [38]. La détection pré-opératoire précise des adénomes parathyroïdiens via la TEP-FCH permet une chirurgie moins invasive avec un risque moindre d'hypocalcémie et de lésion vis-à-vis du nerf laryngé inférieur, une réduction du temps opératoire et des coûts médicaux [39]. Son utilisation couplée à la réalisation d'une échographie permettrait d'augmenter les chances de détection des adénomes parathyroïdiens [40]. Dans notre série, la TEP-FCH a permis de localiser les adénomes parathyroïdiens qui n'avaient pas été identifiés par le couple échographie-scintigraphie. Dans le service, cet examen est particulièrement

prescrit en cas de reprise chirurgicale après un premier échec d'exérèse de l'adénome. Son utilisation n'étant actuellement pas recommandée, il reste un examen de deuxième ligne intéressant dans la détection des adénomes parathyroïdiens. L'inconvénient principal de cet examen reste son coût, plus élevé que la réalisation de l'échographie cervicale et de la scintigraphie au ⁹⁹TC-sestamibi.

Du fait d'une localisation encore peu précise des cibles chirurgicales en pré-opératoire, la recherche systématique du nerf récurrent semble être intéressante pour limiter le risque de paralysie récurrentielle. En effet, dans notre étude, les cas de paralysie récurrentielle concernaient des patients chez lesquels le nerf récurrent n'avait pas été individualisé avant résection de l'adénome parathyroïdien. En outre, la distance moyenne entre la position du nerf laryngé inférieur et l'adénome parathyroïdien est de 5,2 mm [41]. Pour la chirurgie thyroïdienne, le gold standard consiste en une recherche systématique du nerf [42]. Pour la chirurgie des glandes parathyroïdes aucune recommandation n'a été établie.

Le nerf récurrent est découvert à la partie basse de la loge thyroïdienne, en arrière du pôle inférieur du lobe thyroïdien, dans l'angle ouvert en bas et en dehors, formé par l'ATI et le bord latéral de la trachée. Le suivi du nerf récurrent vers le haut amène à disséquer la zone de croisement avec l'ATI. L'artère se place souvent au-dessus du nerf récurrent. Lorsqu'elle est située à ce niveau, la glande parathyroïde P3 se trouve à la face profonde du plan artériel. On termine par la dissection de la partie supra-artérielle du nerf. A cet étage, le nerf se rapproche de la capsule thyroïdienne. La glande parathyroïde P4 est retrouvée à la face latérale du faisceau crico-pharyngien du muscle constricteur inférieur du pharynx [43]. Elle peut être au-dessus ou en arrière de la pénétration laryngée du nerf récurrent [44]. Nous avons vu que les glandes parathyroïdes entretiennent un rapport étroit avec le nerf laryngé inférieur. Cependant, dans la littérature et notre étude, la position de l'adénome n'influence pas le risque de paralysie récurrentielle. De plus, dans de nombreuses situations, l'adénome se situait en position superficielle, ne mettant pas en danger le nerf récurrent. Au cours de la chirurgie, la visualisation directe du nerf laryngé inférieur est considérée comme le gold standard pour une majorité de chirurgiens [45]. Cependant, aucune recommandation n'a été établie en ce qui concerne la visualisation et la dissection du nerf récurrent au cours des chirurgies des glandes parathyroïdes [42].

Dans les recommandations américaines, trois méthodes de visualisation du nerf laryngé inférieur sont préconisées : l'approche latérale, inférieure ou supérieure [46]. L'approche latérale est la plus communément utilisée pour les thyroïdectomies simples. Le lobe thyroïdien est rétracté médialement, la veine thyroïdienne moyenne est individualisée et le nerf récurrent

est identifié au pôle moyen. L'approche inférieure est conseillée pour les reprises chirurgicales ou les chirurgies de goître. Le nerf est repéré dans le sillon trachéo-œsophagien, au niveau de son croisement avec l'ATI. Avec l'approche supérieure, le nerf récurrent est identifié à son point de passage sous le muscle constricteur inférieur du pharynx, proche de la jonction crico-thyroïdienne [46]. La non-réccurrence du nerf laryngé inférieur est une variante anatomique qui doit être connue du chirurgien. Elle se produit toujours à droite et s'associe à une absence du tronc artériel brachio-céphalique et passage rétro-oesophagien de l'artère sous-clavière (*arteria lusoria*). Dans notre série, les médecins séniors ont privilégié l'approche inférieure.

Pour aider le chirurgien à son identification, la neuro-stimulation per-opératoire du nerf laryngé inférieur a été proposée comme susceptible de réduire le risque de paralysie récurrentielle [47]. Dans notre étude, la majorité des patients (95%) a bénéficié de la neuro-stimulation per-opératoire. Dans les autres cas, la stimulation était défectueuse ou son utilisation n'était pas décrite dans le compte-rendu opératoire. De nombreux mécanismes opératoires pouvant entraîner des lésions nerveuses, réversibles ou non, ont été décrits et rapportés dans la littérature à savoir : clamage, ligature, compression, traction, lésion thermique ou ischémie [48]. Plusieurs facteurs de risque sont également incriminés dans la survenue des paralysies récurrentielles comme l'antécédent de chirurgie thyroïdienne, la pathologie sous-jacente, l'étendue de la dissection ou l'expérience du chirurgien [48]. Les attentes de l'utilisation d'un neuro-stimulateur sont la confirmation de la position du nerf après découverte de celui-ci mais aussi une aide à la dissection avec repérages des éventuelles variations anatomiques (nerf récurrent bifurqué ou non récurrent). L'identification du nerf au cours de l'intervention permet de s'assurer de sa continuité anatomique macroscopique. En cas de section accidentelle, une suture du nerf peut ainsi être réalisée dans le même temps opératoire. L'utilisation du stimulateur de façon rétrograde jusqu'à la zone de perte de signal permet de repérer l'endroit de la lésion et d'évaluer son mécanisme (écrasement, coagulation, section du nerf). Il est ainsi possible d'évaluer le pronostic de récupération [49]. Le neuro-stimulateur est particulièrement intéressant dans les chirurgies difficiles ou les reprises chirurgicales [50]. Lorsqu'une dissection bilatérale des nerfs récurrents est envisagée, il permet de limiter le risque de paralysie bilatérale et de diplégie laryngée [51]. En effet, en cas de paralysie suspectée, il est recommandé de ne pas poursuivre la chirurgie du côté controlatéral. Une atteinte du nerf laryngé inférieur accroît le risque de lésion controlatérale de 9 à 17% [52]. Cependant, cette technique ne permet pas d'avertir le chirurgien en cas de section accidentelle du nerf laryngé inférieur. La disponibilité de l'appareil, son coût et les problèmes techniques rencontrés peuvent être des facteurs limitant son usage systématique.

L'efficacité du neuro-monitorage dans la préservation per-opératoire du nerf récurrent a été peu évaluée dans la chirurgie des glandes parathyroïdes. L'étude de Mourad et al. n'a pas montré de différence significative sur la réduction du nombre de paralysies récurrentielles entre l'utilisation ou non de la stimulation au cours des parathyroïdectomies seules [16]. Quant à son évaluation pour les chirurgies thyroïdiennes, les résultats sont discordants [53-54]. Devant la faible fréquence des paralysies récurrentielles d'origine chirurgicale, il est nécessaire de réaliser un grand nombre d'études à forte puissance dans l'objectif de montrer une différence significative entre le nombre de paralysies récurrentielles et l'identification du nerf récurrent par neuro-stimulation [55]. Les recommandations américaines préconisent son utilisation au cours des chirurgies de cancer thyroïdien ou en cas de paralysie récurrentielle pré-existante. La neuro-stimulation permettrait également d'améliorer les résultats vocaux post-opératoires [56]. Les recommandations allemandes conseillent quant à elles d'utiliser systématiquement la neuro-stimulation pour les thyroïdectomies [57]. Cependant, il n'existe pas de recommandation dans le cadre de chirurgie des glandes parathyroïdes.

Il est possible que le nerf ne soit pas identifiable au cours de l'intervention, même pour un chirurgien expérimenté. La pratique régulière de cette chirurgie après une formation adéquate permet de réduire le risque de lésion récurrentielle.

V- Conclusion

Cette étude montre que la fréquence des paralysies récurrentielles définitives secondaires aux chirurgies des glandes parathyroïdes est faible (1,6%) mais non nulle. La lésion du nerf laryngé inférieur est très attendue dans les suites d'une thyroïdectomie totale ou partielle. Elle n'en reste pas moins importante au cours d'une parathyroïdectomie, même si le nerf n'est pas toujours visualisé. Aucun facteur de risque n'a pu être identifié dans notre étude. La recherche systématique du nerf récurrent n'est pas recommandée actuellement mais va s'imposer selon la localisation de l'adénome parathyroïdien. La localisation pré-opératoire de l'adénome parathyroïdien permet de limiter les dissections cervicales. Le couple échographie-scintigraphie est actuellement recommandé mais d'autres examens peuvent être prescrits lorsque l'adénome n'a pas été mis en évidence. Il n'existe pas de consensus quant à l'utilisation d'une neurostimulation du nerf récurrent au cours des chirurgies parathyroïdiennes seules. Son utilisation est recommandée dans certains pays pour les chirurgies thyroïdiennes mais son efficacité n'est pas toujours reconnue. Cependant, elle reste utile quant à la détection anatomique du nerf laryngé inférieur, à l'évaluation de son intégrité au cours de la chirurgie et permet ainsi d'éviter une diplégie laryngée.

Malgré cette aide, le risque d'atteinte du nerf laryngé inférieur dépend du terrain, de la technique chirurgicale employée ainsi que de l'expérience du chirurgien. Il s'agit d'un outil performant qui n'est pas une aide d'identification nerveuse, mais qui permet d'évaluer le pronostic de sa fonction future, par la réponse à sa stimulation per-opératoire.

Le repérage systématique du nerf récurrent ainsi que son respect jusqu'à son point de pénétration dans le larynx restent la meilleure prévention.

VI- Références bibliographiques

- [1] Insogna KL. Primary Hyperparathyroidism. *New England Journal of Medicine*. 2018 ; 379(11), 1050–1059
- [2] Bilezikian JP, Bandeira L, Khan A, Cusano NE. Hyperparathyroidism. *Lancet*. 2018 Jan 13;391(10116):168-178
- [3] Ruda JM, Hollenbeak CS, Stack BC. A systematic review of the diagnosis and treatment of primary hyperparathyroidism from 1995 to 2003. *Otolaryngol Head Neck Surg*. 2005;132(3):359-72.
- [4] Wei LL, Yoshitsugu O, Kamyar KZ. Parathyroidectomy in the Management of Secondary Hyperparathyroidism. *Clin J Am Soc Nephrol*. 2018 Jun 7;13(6):952-961
- [5] Jamal SA, Miller PD. Secondary and tertiary hyperparathyroidism. *J Clin Densitom*. 2013 Jan-Mar;16(1):64-8
- [6] Sudhaker D. Epidemiology of parathyroid disorders. *Best Pract Res Clin Endocrinol Metab*. 2018;32:773-780
- [7] Walker MD, Silverberg SJ. Primary hyperparathyroidism. *Nat Rev Endocrinol*. 2018 Feb;14(2):115-125.
- [8] Rejnmark L, Vestergaard P, Mosekilde L. Nephrolithiasis and renal calcifications in primary hyperparathyroidism. *J Clin Endocrinol Metab*. 2011;96:2377-85
- [9] Fraser WD. Hyperparathyroidism. *Lancet*. 2009;374:145-58
- [10] Eastell R, Brandi ML, Costa AG, et al. Diagnosis of asymptomatic primary hyperparathyroidism : proceedings of the Fourth International Workshop. *J Clin Endocrinol Metab*. 2014;99:3570-79
- [11] Wilhelm SM, Wang TS, Ruan DT, et al. The American Association of Endocrine Surgeons Guidelines for Definitive Management of primary Hyperparathyroidism. *JAMA Surg*. 2016 Oct 1;151(10):959-968.

- [12] Calzada-Nocaudie M et al. Management of asymptomatic primary hyperparathyroidism : French Society of Endocrinology expert consensus. *Ann Endocrino (Paris)*. 2006;67:7-12.
- [13] Hojaij F, Vanderlei F, Plopper C, et al. Parathyroid gland anatomical distribution and relation to anthropometric and demographic parameters: A cadaveric study. *Anat Sci Int* 2011 ;86:204-212.
- [14] Weber T et al. Parathyroidectomy, Elevated Depression Scores, and Suicidal Ideation in Patients With Primary Hyperparathyroidism. *JAMA Surgery*. 2013 ; 148(2), 109.
- [15] Stager SV. Vocal fold paresis: etiology, clinical diagnosis and clinical management. *Curr Opin Otolaryngol Head Neck Surg* 2014;22:444–9
- [16] Mourad M, Kadakia S, Jategaonkar A, Gordin E, Ducic, Y. Intraoperative nerve monitoring during parathyroid surgery: The Fort Worth experience. *Head & Neck*. 2017 Mar 14;39(8):1662–1664.
- [17] Udelsman R, Akerstrom G, Biagini C, Duh QY, Miccoli P, Niederle B, et al. The surgical management of asymptomatic primary hyperparathyroidism: proceedings of the Fourth International Workshop. *J Clin Endocrinol Metab*. 2014;99(10):3595-606.
- [18] Singh Ospina NM, Rodriguez-Gutierrez R, Maraka S, Espinosa de Ycaza AE, Jasim S, Castaneda-Guarderas A, et al. Outcomes of Parathyroidectomy in Patients with Primary Hyperparathyroidism: A Systematic Review and Meta-analysis. *World J Surg*. oct 2016;40(10):2359-77.
- [19] Rössli, C., Bortoluzzi, L., Linder, T., & Müller, W. Role of Minimal Invasive Surgery for Primary and Secondary Hyperparathyroidism. *Laryngo-Rhino-Otologie*. 2009 ; 88(07), 460–464.
- [20] Kraft K, Mariette C, Sauvanet A, Balon J-MR, Douard R, Fabre S, et al. Indications de la chirurgie digestive et endocrinienne pratiquée en ambulatoire chez l'adulte. *Journal de chirurgie viscérale*. 2011;148:80-5.
- [21] Akerstrom G, Malmaeus J, Bergstrom R, Surgical anatomy of human parathyroid glands. *Surgery*. 1984;95(1):14-21.

- [22] Gray SW, Skandalakis JE, Akin JT, Embryological considerations of thyroid surgery : Developmental anatomy of the thyroid, parathyroids and the recurrent laryngeal nerve. *Am Surg.* 1976;42:621-628.
- [23] Ling XY, Smoll NR. A systematic review of variations of the recurrent laryngeal nerve. *Clinical Anatomy.* 2015; 29(1):104–110.
- [24] Lew JL, Solorzano CC, Surgical management of primary hyperparathyroidism : State of the art. *Surg Clin N Am.* 2009;89:1205-1225.
- [25] Richard B. Hyperparathyroïdie primaire: échographie et scintigraphie. *J Radiol* 2009;90(3 Pt 2):397-408.
- [26] Ebner Y, Garti-Gross Y, Marglis A, et al. Parathyroid surgery: correlation between pre-operative localization studies and surgical outcomes. *Clinical Endocrinology.* 2015;(83):733–738.
- [27] Wong KK, Fig LM, Gross MD, Dwamena BA. Parathyroid adenoma localization with 99mTc-sestamibi SPECT/CT: a meta-analysis. *Nucl Med Commun.* 2015 36;363-375
- [28] Kunstman JW, Kirsch JD, Mahajan A, Udelsman R. Clinical review: Parathyroid localization and implications for clinical management. *J Clin Endocrinol Metab.* 2013;98(3):902-12.
- [29] Rosato L, Raffaelli M, Bellantone R, Pontecorvi A, Avenia N, Boniardi M, et al. Diagnostic, therapeutic and healthcare management protocols in parathyroid surgery: II Consensus Conference of the Italian Association of Endocrine Surgery Units (U.E.C. CLUB). *J Endocrinol Invest.* 2014;37(2):149-65.
- [30] Richard B. Hyperparathyroïdie primaire: échographie et scintigraphie. *J Radiol.* 2009;90:397-408.
- [31] Krausz Y, Lebensart PD, Klein M, et al. Preoperative localization of parathyroid adenoma in patients with concomitant thyroid nodular disease. *World J Surg.* 2000;24:1573–1578.
- [32] Alternative(s) à la scintigraphie préopératoire lors du bilan de localisation des glandes parathyroïdes hypersécrétantes dans l’hypothèse d’une pénurie complète en technétium-99m. *Rapport HAS.* Avril 2015

- [33] Hoang JK, Sung WK, Bahl M, Phillips CD. How to perform parathyroid 4D CT: tips and traps for technique and interpretation. *Radiology*. 2014;270(1):15-24.
- [34] Thanseer N, Bhadada SK, Sood A, et al. Comparative Effectiveness of Ultrasonography, ^{99m}Tc-Sestamibi, and ¹⁸F-Fluorocholine PET/CT in Detecting Parathyroid Adenomas in Patients With Primary Hyperparathyroidism. *Clin Nucl Med*. 2017 Dec;42(12):491-497.
- [35] Hocevar M, Lezaic L, Rep S, Zaletel K, Kocjan T, Sever MJ, et al. Focused parathyroidectomy without intraoperative parathormone testing is safe after pre-operative localization with ¹⁸F- Fluorocholine PET/CT. *Eur J Surg Oncol J Eur Soc Surg Oncol Br Assoc Surg Oncol*. janv 2017;43(1):133-7
- [36] Jadvar H. Prostate cancer: PET with ¹⁸F-FDG, ¹⁸F- or ¹¹C-acetate, and ¹⁸F- or ¹¹C-choline. *J Nucl Med*. 2011;52(1):81-89.
- [37] Ishizuka T, Kajita K, Kamikubo K, et al. Phospholipid/ Ca²⁺-dependent protein kinase activity in human parathyroid adenoma. *Endocrinol Jpn*. 1987;34(6): 965-968.
- [38] Rep S, Hocevar M, Vaupotic J, Zdesar U, Zaletel K, Lezaic L. ¹⁸F-choline PET/CT for parathyroid scintigraphy: significantly lower radiation exposure of patients in comparison to conventional nuclear medicine imaging approaches. *J Radiol Prot*. 2018;38 (1):343-356.
- [39] Kluijfhout WP, Vorselaars WM, Vriens MR, Borel Rinkes IH, Valk GD, de Keizer B. Enabling minimal invasive parathyroidectomy for patients with primary hyperparathyroidism using Tc-^{99m}-sestamibi SPECT-CT, ultrasound and first results of (¹⁸)F-fluorocholine PET-CT. *Eur J Radiol*. 2015;84(9):1745-1751.
- [40] Özdemir E et al. Comparison of ^{99m}Tc-MIBI planar scintigraphy, SPET/CT and ultrasonography in detection of parathyroid adenoma in patients with primary hyperparathyroidism. *Hell J Nucl Med*. 2020 Mar 31. pii: s002449912002.
- [41] Untch BR et al. Tumor proximity to the recurrent laryngeal nerve in patients with primary hyperparathyroidism undergoing parathyroidectomy. *Ann Surg Oncol*. 2012 19:3823-3826.
- [42] Steurer M, Passler C, Denk DM, Schneider B, Niederle B, Bigenzahn W. Advantages of recurrent laryngeal nerve identification in thyroidectomy and parathyroidectomy and the importance of preoperative and postoperative laryngoscopic examination in more than 1000 nerves at risk. *Laryngoscope*. 2002;112(1):124–133.

- [43] Scharpf J, Kyriazidis N, Kamani D, Randolph G, Anatomy and embryology of the parathyroid gland. *Operatives Technique In Otolaryngology*. 2016;27:117-121.
- [44] Guevara N, Castillo L, Santini J. *Chirurgie des glandes parathyroïdes*. EMC Techniques chirurgicales – Tête et cou. Paris: Elsevier Masson, 46-465; 2006
- [45] Jatzko GR, Lisborg PH, Muller MG, Wette VM. Recurrent nerve palsy after thyroid operations: principal nerve identification and a literature review. *Surgery*. 1994;115:139-144.
- [46] Butskiy O, Chang BA, Luu K, McKenzie RM, Anderson DW. A systematic approach to the recurrent laryngeal nerve dissection at the cricothyroid junction. *J Otolaryngol Head Neck Surg*. 2018; 47-57.
- [47] Périé S, Aït-Mansour A, Devos M, Sonji G, Baujat B, St Guily JL. Value of recurrent laryngeal nerve monitoring in the operative strategy during total thyroidectomy and parathyroidectomy. *Eur Ann Otorhinolaryngol Head Neck Dis*. 2013 Jun;130(3):131-6.
- [48] Joliat GR, Guarnero V, Demartines N, Schweizer V, Matter M. Recurrent laryngeal nerve injury after thyroid and parathyroid surgery: Incidence and postoperative evolution assessment. *Medicine*. 2017 Apr;96-117.
- [49] Page C, Cuvelier P, Biet A, Strunski V. Value of intra-operative neuromonitoring of the recurrent laryngeal nerve in total thyroidectomy for benign goitre. *The Journal of Laryngology & Otology*. 2015;129(06),553–557
- [50] Klopp-Dutote N, Biet-Hornstein A, Guillaume-Souaid G, Strunski V, Page C. Intra-operative neuromonitoring of the vagus nerve during thyroidectomy. A prospective study. *Clinical Otolaryngology*. 2016;41(5),454–460
- [51] Pardal-Refoyo JL, Ochoa-Sangrador C. Bilateral recurrent laryngeal nerve injury in total thyroidectomy with or without intraoperative neuromonitoring. Systematic review and meta-analysis. *Acta Otorrinolaringol Esp*. 2016;67:66–7
- [52] Al-Qurayshi Z, Kandil E, Randolph GW. Cost-effectiveness of intraoperative nerve monitoring in avoidance of bilateral recurrent laryngeal nerve injury in patients undergoing total thyroidectomy. *Br J Surg*. 2017;104:1523–1531.

- [53] Rulli F, Ambrogi V, Dionigi G, et al. Meta-analysis of recurrent laryngeal nerve injury in thyroid surgery with or without intraoperative nerve monitoring. *Acta Otorhinolaryngol Ital.* 2014;34:223–229.
- [54] Higgins TS, Gupta R, Ketcham AS, Sataloff RT, Wadsworth JT, Sinacori JT. Recurrent laryngeal nerve monitoring versus identification alone on post-thyroidectomy true vocal fold palsy: a meta-analysis. *Laryngoscope.* 2001;12:1009–1017.
- [55] Dralle H, Sekulla C, Lorenz K, Brauckhoff M, Machens A. Intraoperative monitoring of the recurrent laryngeal nerve in thyroid surgery. *World J Surg.* 2008;32:1358-1366.
- [56] Chandrasekhar SS, Randolph GW, Seidman MD, et al. Clinical practice guideline: improving voice outcomes after thyroid surgery. *Otolaryngol Head Neck Surg.* 2013;148(Suppl 6):S1–37.
- [57] Randolph GW, Dralle H. International Intraoperative Monitoring Study Group, et al. Electrophysiologic recurrent laryngeal nerve monitoring during thyroid and parathyroid surgery: international standards guideline statement. *Laryngoscope.* 2011;121(Suppl 1):S1–16.

VII- Abréviations

4D : quatre dimensions

ATI : artère thyroïdienne inférieure

CNIL : Commission Nationale de l'informatique et des Libertés

HAS : Haute Autorité de Santé

IRM : Imagerie par Résonance Magnétique

mg : milligrammes

MIBI : Méthoxy-isobutyl-isonitrile

mL : millilitres

mmol : millimole

nmol : nanomole

OR : Odds Ratio

ORL : Oto-rhino-laryngologiste

P3 : parathyroïde inférieure

P4 : parathyroïde supérieure

PR : Paralysie récurrentielle

PRD : Paralysie récurrentielle définitive

PRT : Paralysie récurrentielle transitoire

PTH : Parathormone

SFE : Société Française d'Endocrinologie

TEP : Tomographie par émission de positons

TEP-FCH : tomographie par émission de positons à la fluorocholine

^{99m}Tc : Technétium métastable

VIII - Notes

Paralysie récurrentielle et chirurgie des glandes parathyroïdes

Introduction : Cette étude avait pour but principal de déterminer la fréquence de survenue d'une paralysie récurrentielle après chirurgie parathyroïdienne. L'objectif secondaire était de déterminer les facteurs de risque de survenue d'une paralysie récurrentielle après chirurgie parathyroïdienne.

Matériel et Méthodes : Il s'agissait d'une étude monocentrique rétrospective réalisée sur une période de 11 ans dans le Centre Hospitalier Universitaire d'Amiens. Les critères d'inclusion étaient les patients ayant bénéficié d'une chirurgie des glandes parathyroïdes par cervicotomie pour hyperparathyroïdie primaire (adénome parathyroïdien). Les principaux critères d'exclusion étaient : une chirurgie thyroïdienne ou un curage cervical associés et l'existence d'une immobilité laryngée pré-opératoire. Les patients ont bénéficié d'un bilan d'imagerie pré-opératoire incluant une échographie cervicale et une scintigraphie au sesta-MIBI. Une neurostimulation laryngée per-opératoire était utilisée. Une étude du compte rendu opératoire a été réalisée, permettant de déterminer la fréquence des paralysies récurrentielles après chirurgie des glandes parathyroïdes. D'autres facteurs ont également été analysés comme le nombre et la latéralité des adénomes extraits, leurs positions réelles par rapport à leurs positions présumées déterminées par le bilan pré-opératoire ainsi que la visualisation du nerf laryngé inférieur en per-opératoire. Tous les patients ont bénéficié d'une laryngoscopie indirecte par nasofibroskopie à J1 post-opératoire afin d'apprécier la mobilité laryngée.

Résultats : 161 patients (119 femmes et 42 hommes) ont été inclus dans l'étude. L'âge moyen était de 62 ans. Trois patients (1,9%) ont présenté une paralysie récurrentielle définitive. Tous avaient un adénome parathyroïdien en position inférieure (deux localisés à droite et un à gauche). Chez 2 de ces patients, la localisation pré-opératoire de l'adénome n'était pas clairement établie. Aucun facteur de risque de paralysie récurrentielle n'a été mis en évidence.

Conclusion : Les causes de paralysie récurrentielle restent difficiles à évaluer. Le repérage du nerf ainsi que son respect jusqu'à son point de pénétration dans le larynx restent la meilleure prévention.

Mots-clés : parathyroïdectomie, nerf laryngé récurrent, paralysie récurrentielle, chirurgie parathyroïdienne, paralysie nerveuse

Objectives : The purpose of this study was to determine frequency of recurrent laryngeal nerve palsy after parathyroid surgery. The second goal was to identify risk factor of laryngeal nerve palsy after parathyroid surgery.

Patients : It was a retrospective single-centre study based on a eleven-year period from 2009 to 2020. All patients operated for primary hyperparathyroidism (parathyroid adenoma) were reviewed. Patients with thyroid surgery or cervical curing and laryngeal nerve palsy before surgery were excluded from the analysis.

Methods : Echography and sesta-MIBI scintigraphy were performed before surgery to identify localization of parathyroid adenomas. During surgery, laryngeal monitoring was used. Several informations were collected from operating procedure : number of adenomas and their location, concordance between pre-operating echography and scintigraphy outcomes, and vizualisation of the nerve during the surgery. Laryngeal mobility was defined based on postoperative fiberoptic laryngoscopy the day after surgery.

Results : 161 patients were included in the study (119 women and 42 men). Medium age was 62 years old. Three patients (1,9%) presented final laryngeal nerve palsy. All of them had an adenoma located in inferior position (two right and one left). For three of them, adenoma's location was not established before surgery. Risk factors were not identified in the study.

Conclusion : Reasons of laryngeal nerve palsy are difficult to identify. Nerve identification is the best way to avoid nerve palsy.

Keywords : parathyroidectomy, recurrent laryngeal nerve, laryngeal palsy, parathyroid surgery, nerve palsy