



HAL
open science

Performance diagnostique de l'IRM dans les transformations hémorragiques post accidents ischémiques cérébraux (PITHA)

Grégoire Braux

► **To cite this version:**

Grégoire Braux. Performance diagnostique de l'IRM dans les transformations hémorragiques post accidents ischémiques cérébraux (PITHA). Médecine humaine et pathologie. 2020. dumas-03201986

HAL Id: dumas-03201986

<https://dumas.ccsd.cnrs.fr/dumas-03201986v1>

Submitted on 19 Apr 2021

HAL is a multi-disciplinary open access archive for the deposit and dissemination of scientific research documents, whether they are published or not. The documents may come from teaching and research institutions in France or abroad, or from public or private research centers.

L'archive ouverte pluridisciplinaire **HAL**, est destinée au dépôt et à la diffusion de documents scientifiques de niveau recherche, publiés ou non, émanant des établissements d'enseignement et de recherche français ou étrangers, des laboratoires publics ou privés.

UNIVERSITÉ de CAEN NORMANDIE

UFR SANTÉ

FACULTÉ de MÉDECINE

Année 2019/2020

THÈSE POUR L'OBTENTION
DU GRADE DE DOCTEUR EN MÉDECINE

Présentée et soutenue publiquement le : 23 octobre 2020

par

Mr Grégoire Braux

Né le 4 mai 1991 à Laon (02)

TITRE DE LA THÈSE :

**Performance diagnostique de l'IRM dans les transformations hémorragiques
post accidents ischémiques cérébraux (PITHA)**

Président : Monsieur le Professeur Emmanuel Touzé

Membres : Madame le Professeur Michèle Hamon

Monsieur le Maître de conférences Thomas Gaberel

Madame le Docteur Charlotte Barbier

Monsieur le Docteur Julien Savatovsky

Directeur de thèse : Monsieur le Docteur Julien Savatovsky

Année Universitaire 2019/2020**Doyen**

Professeur Emmanuel TOUZÉ

Assesseurs

Professeur Paul MILLIEZ (pédagogie)

Professeur Guy LAUNOY (recherche)

Professeur Sonia DOLLFUS & Professeur Evelyne EMERY (3^{ème} cycle)**Directrice administrative**

Madame Sarah CHEMTOB

PROFESSEURS DES UNIVERSITÉS - PRATICIENS HOSPITALIERS

M. AGOSTINI Denis	Biophysique et médecine nucléaire
M. AIDE Nicolas	Biophysique et médecine nucléaire
M. ALLOUCHE Stéphane	Biochimie et biologie moléculaire
M. ALVES Arnaud	Chirurgie digestive
M. AOUBA Achille	Médecine interne
M. BABIN Emmanuel	Oto-Rhino-Laryngologie
M. BÉNATEAU Hervé	Chirurgie maxillo-faciale et stomatologie
M. BENOIST Guillaume	Gynécologie - Obstétrique
M. BERGER Ludovic	Chirurgie vasculaire
M. BERGOT Emmanuel	Pneumologie
M. BIBEAU Frédéric	Anatomie et cytologie pathologique
Mme BRAZO Perrine	Psychiatrie d'adultes
M. BROUARD Jacques	Pédiatrie
M. BUSTANY Pierre	Pharmacologie
Mme CHAPON Françoise	Histologie, Embryologie
Mme CLIN-GODARD Bénédicte	Médecine et santé au travail
M. DAMAJ Ghandi Laurent	Hématologie
M. DAO Manh Thôn	Hépatologie-Gastro-Entérologie
M. DEFER Gilles	Neurologie
M. DELAMILLIEURE Pascal	Psychiatrie d'adultes
M. DENISE Pierre	Physiologie
Mme DOLLFUS Sonia	Psychiatrie d'adultes
M. DREYFUS Michel	Gynécologie - Obstétrique
M. DU CHEYRON Damien	Réanimation médicale
Mme ÉMERY Evelyne	Neurochirurgie

M. ESMAIL-BEYGUI Farzin	Cardiologie
Mme FAUVET Raffaèle	Gynécologie – Obstétrique
M. FISCHER Marc-Olivier	Anesthésiologie et réanimation
M. GÉRARD Jean-Louis	Anesthésiologie et réanimation
M. GUILLOIS Bernard	Pédiatrie
Mme GUITTET-BAUD Lydia	Epidémiologie, économie de la santé et prévention
M. HABRAND Jean-Louis	Cancérologie option Radiothérapie
M. HAMON Martial	Cardiologie
Mme HAMON Michèle	Radiologie et imagerie médicale
M. HANOUIZ Jean-Luc	Anesthésie et réa. médecine péri-opératoire
M. HULET Christophe	Chirurgie orthopédique et traumatologique
M. ICARD Philippe	Chirurgie thoracique et cardio-vasculaire
M. JOIN-LAMBERT Olivier	Bactériologie - Virologie
Mme JOLY-LOBBEDEZ Florence	Cancérologie
M. JOUBERT Michael	Endocrinologie
M. LAUNOY Guy	Epidémiologie, économie de la santé et prévention
M. LE HELLO Simon	Bactériologie-Virologie
Mme LE MAUFF Brigitte	Immunologie
M. LOBBEDEZ Thierry	Néphrologie
M. LUBRANO Jean	Chirurgie viscérale et digestive
M. MAHE Marc-André	Cancérologie
M. MANRIQUE Alain	Biophysique et médecine nucléaire
M. MARCÉLLI Christian	Rhumatologie
M. MARTINAUD Olivier	Neurologie
M. MAUREL Jean	Chirurgie générale
M. MILLIEZ Paul	Cardiologie
M. MOREAU Sylvain	Anatomie/Oto-Rhino-Laryngologie
M. MOUTEL Grégoire	Médecine légale et droit de la santé
M. NORMAND Hervé	Physiologie
M. PARIENTI Jean-Jacques	Biostatistiques, info. médicale et tech. de communication
M. PELAGE Jean-Pierre	Radiologie et imagerie médicale
Mme PIQUET Marie-Astrid	Nutrition
M. QUINTYN Jean-Claude	Ophtalmologie
Mme RAT Anne-Christine	Rhumatologie
M. RAVASSE Philippe	Chirurgie infantile
M. REPESE Yohann	Hématologie
M. REZNIK Yves	Endocrinologie

M. ROD Julien	Chirurgie infantile
M. ROUPIE Eric	Médecine d'urgence
Mme THARIAT Juliette	Radiothérapie
M. TILLOU Xavier	Urologie
M. TOUZÉ Emmanuel	Neurologie
M. TROUSSARD Xavier	Hématologie
Mme VABRET Astrid	Bactériologie - Virologie
M. VERDON Renaud	Maladies infectieuses
Mme VERNEUIL Laurence	Dermatologie
M. VIVIEN Denis	Biologie cellulaire

PROFESSEURS ASSOCIÉS DES UNIVERSITÉS A MI-TEMPS

M. DE LA SAYETTE Vincent	Neurologie
Mme DOMPMARTIN-BLANCHÈRE Anne	Dermatologie
M. GUILLAUME Cyril	Médecine palliative
M. LE BAS François	Médecine Générale
M. SABATIER Rémi	Cardiologie

PRCE

Mme LELEU Solveig	Anglais
--------------------------	---------

PROFESSEURS EMERITES

M. HURAUULT de LIGNY Bruno	Néphrologie
Mme KOTTLER Marie-Laure	Biochimie et biologie moléculaire
M. LE COUTOUR Xavier	Epidémiologie, économie de la santé et prévention
M. LEPORRIER Michel	Hématologie
M. VIADER Fausto	Neurologie

Année Universitaire 2019/2020**Doyen**

Professeur Emmanuel TOUZÉ

Assesseurs

Professeur Paul MILLIEZ (pédagogie)

Professeur Guy LAUNOY (recherche)

Professeur Sonia DOLLFUS & Professeur Evelyne EMERY (3^{ème} cycle)**Directrice administrative**

Madame Sarah CHEMTOB

MAITRES DE CONFERENCES DES UNIVERSITÉS - PRATICIENS HOSPITALIERS

M. ALEXANDRE Joachim	Pharmacologie clinique
Mme BENHAÏM Annie	Biologie cellulaire
M. BESNARD Stéphane	Physiologie
Mme BONHOMME Julie	Parasitologie et mycologie
M. BOUVIER Nicolas	Néphrologie
M. COULBAULT Laurent	Biochimie et Biologie moléculaire
M. CREVEUIL Christian	Biostatistiques, info. médicale et tech. de communication
M. DE BOYSSON Hubert	Médecine interne
Mme DINA Julia	Bactériologie - Virologie
Mme DUPONT Claire	Pédiatrie
M. ÉTARD Olivier	Physiologie
M. GABEREL Thomas	Neurochirurgie
M. GRUCHY Nicolas	Génétique
M. GUÉNOLÉ Fabian	Pédopsychiatrie
M. HITIER Martin	Anatomie - ORL Chirurgie Cervico-faciale
M. ISNARD Christophe	Bactériologie Virologie
M. JUSTET Aurélien	Pneumologie
Mme KRIEGER Sophie	Pharmacie
M. LEGALLOIS Damien	Cardiologie
Mme LELONG-BOULOUARD Véronique	Pharmacologie fondamentale
Mme LEVALLET Guénaëlle	Cytologie et Histologie
M. MITTRE Hervé	Biologie cellulaire
M. SESBOÜÉ Bruno	Physiologie
M. TOUTIRAIS Olivier	Immunologie
M. VEYSSIERE Alexis	Chirurgie maxillo-faciale et stomatologie

MAITRES DE CONFERENCES ASSOCIÉS DES UNIVERSITÉS A MI-TEMPS

Mme ABBATE-LERAY Pascale
M. COUETTE Pierre-André
Mme NOEL DE JAEGHER Sophie
M. PITHON Anni
M. SAINMONT Nicolas
Mme SCHONBRODT Laure

Médecine générale
Médecine générale
Médecine générale
Médecine générale
Médecine générale
Médecine générale

MAITRES DE CONFERENCES EMERITES

Mme DEBRUYNE Danièle
Mme DERLON-BOREL Annie
Mme LEPORRIER Nathalie

Pharmacologie fondamentale
Hématologie
Génétique

Remerciements

A mon président de jury, Monsieur le Professeur Emmanuel Touzé

Professeur des universités praticien hospitalier

Doyen de la faculté de médecine de Caen.

Président de la société française neuro-vasculaire.

(Neurologie)

Vous me faites l'honneur de présider mon jury de thèse.

Je vous remercie pour votre disponibilité et votre gentillesse à chaque fois que j'ai eu l'occasion de vous solliciter. Il est très agréable de travailler avec vous et votre équipe.

A mon directeur de thèse, Monsieur le Docteur Julien Savatovsky,

(Radiologie et Imagerie médicale)

Je ne te remercierai jamais assez d'avoir accepté de diriger ce travail. Tu es d'une patience et d'une gentillesse à toute épreuve. Tu as toujours su me rassurer et m'aiguiller dans la rédaction de cette thèse. J'ai pu grâce à ta bienveillance et ton ouverture aux autres, profiter pleinement de tes compétences et de celle de tes confrères dans le service de neuroradiologie de la Fondation lors de mon inter-CHU. J'ai pu apprendre quelques « softskills » à tes côtés ! J'espère pouvoir garder contact avec toi et l'équipe de la FOR et pourquoi pas mener à bien de nouveaux projets.

Madame le Professeur Michèle Hamon,

Professeur des Universités-Praticien Hospitalier

(Radiologie et Imagerie médicale)

Vous me faites l'honneur de participer à mon jury. Je vous remercie d'avoir accepté de juger ce travail.

J'ai beaucoup apprécié travailler avec vous pendant mon internat et je suis heureux de pouvoir continuer à le faire. Vous avez l'art de transmettre votre savoir avec clarté et simplicité.

Monsieur le Docteur Thomas Gaberel,

Maitre de conférences des Universités

(Neurochirurgie)

Je te remercie d'avoir accepté de juger mon travail. C'est un honneur de t'avoir dans mon jury de thèse.

C'est un plaisir de pouvoir travailler avec toi en tant que chirurgien et en tant que personne. J'ai beaucoup d'admiration pour ton parcours et ton savoir-faire.

Madame le Docteur Charlotte Barbier,

(Radiologie et Imagerie médicale – Neuroradiologie interventionnelle)

Je te remercie d'avoir accepté de juger mon travail. Ton approche de la médecine toujours très empathique et tournée vers le patient est indispensable à l'heure où la technique nous en éloigne parfois. Ton originalité apporte beaucoup d'humanité à l'univers du bloc un peu aseptisé !

A ma famille,

A mes parents, vous avez su trouver depuis le début de mes études de médecine le juste équilibre entre l'intérêt (parfois teinté d'inquiétude) et la liberté. Vous m'avez fait confiance et vous m'avez inculqué des valeurs indispensables à mon épanouissement et je vous en suis très reconnaissant.

A mon frère **Baptiste** et ma sœur **Juliette**, vous êtes une partie de moi et même si la distance nous sépare je pense souvent à vous. Vous resterez mon p'tit frère et surtout ma p'tite sœur. Je suis fier de ce que vous êtes devenus.

A mes **Grands-parents**, toujours attentionnés et bienveillants.

A ma **marraine** et mon **parrain**, merci de m'avoir accompagné jusqu'ici.

A **Mandith**, je garde un souvenir très présent de notre complicité. Tu me manques.

A **Isabelle** et **Éric**. Vous m'avez accueilli à bras ouvert à Saint Pair sur Mer où j'ai pu découvrir les richesses de la mer. Vos petites attentions font toujours chaud au cœur.

A mes amis,

Vous êtes une force au quotidien. Vous donnez un sens au mot partage. Je suis le dernier de notre groupe d'inséparables à passer ma thèse et je vous remercie de votre patience !

Guillaume le vendéen, un fonceur, pragmatique, sportif, un brin bourru et mauvais joueur mais d'une grande générosité. Je suis très heureux d'avoir fait ta rencontre. Tu fais partie des amis sur qui on peut compter. J'ai dû te partager avec ta femme **Aliénor** de Nouvelle Aquitaine, un modèle de d'organisation de weekend entre amis et une surtout une amie !

Pierre, un esprit libre tourné vers la nature et les grands espaces. Je pense qu'on a quelques belles aventures montagnardes à venir. Ta naïveté parfois enfantine traduit bien la confiance que tu accordes aux gens qui t'entoure et cette confiance est réciproque ! **Manon**, un modèle de susceptibilité (mais pas magnétique) que je prends parfois un malin plaisir à attiser ! Comme le dit le proverbe : qui aime bien châtie bien !

Laura, la poète et littéraire, un esprit complexe, parfois un peu torturé mais d'une grande (trop grande ?) sensibilité ! Te côtoyer est synonyme de conversation passionnée. J'espère que ton cocon poitevin te permettra de devenir papillon ! Tu as bien commencé à le tisser avec Edouard que j'espère apprendre à connaître.

Mathilde, l'électricienne croisée à une acupunctrice, merci d'avoir relu ce travail est d'avoir apporté ton regard clinique. Tes goûts culinaires me laissent parfois perplexe mais à l'instar de ton mari ce cher **Antoine**, tu sais différencier un vin rouge d'un vin blanc ! Vous êtes 2 amis précieux et j'espère que votre amour pour les plongées sous-marines ne vous fera pas mettre les voiles !

Guillaume le mécano, ou comment une 205 forge une destinée. A force d'avoir à manier la clé à molette pour ton auto, tu t'es trouvé une passion pour les chantiers ! Merci pour ton savoir vivre et ton hospitalité ! Tu es maintenant à la croisée des chemins pour notre groupe et pour la montagne ! **Laure**, ta colombe tourangelle est une très belle découverte, une artiste accomplie et un talent qui manquait à notre groupe. Vous faites une belle paire !

Xavier, je te dois beaucoup plus que tu ne le penses. Tu es une personne incroyable, une personnalité attachante et un ami sincère. Ton intérêt pour le monde qui nous entoure et non pas seulement la médecine rend nos rencontres toujours intéressantes et imprévisibles. **Sabrina**, tu es la rebouteuse Evidence Base Medecine (EBM) du groupe. Tu es une personnalité apaisante (j'ai repris ce mot spontanément alors que je l'avais déjà utilisé pour votre discours de mariage) dont le calme et la bonne humeur assure de passer un bon moment.

J'ai une pensée pour mes amis d'enfance avec qui j'espère, j'aurais encore de belles choses à partager. Alexandre, Robin, Jérémy, Maxime.

A tous mes chefs qui m'ont permis de progresser dans la belle spécialité qu'est la radiologie.

Au **Dr Notari**, vous m'avez connu jeune interne et vous m'avez permis de m'intéresser et de progresser dans de nombreux domaines. Je garde en mémoire votre quête de l'excellence quotidienne et votre soif permanente de nouvelles connaissances. J'espère comme vous, garder toute ma carrière cette passion pour la radiologie.

Au **Dr Fournier**, vous resterez l'idole radiologique de toute une génération Votre savoir n'a d'égal que votre humilité.

A l'équipe de **neuroradiologie** : Dr Salaris, Dr Baud, Dr Salkine

Aux **anciens et actuels PH du service** : Dr Boudier, Dr Bouvard, Dr Mariotte, Dr Le Penne, Pr Pelage, Dr Fohlen, Dr Valancogne, Dr Namur.

A l'équipe de radiologie pédiatrique :

Au **Dr Frédérique Belloy**, c'est toujours un plaisir de travailler avec toi. L'hôpital public te met au défi constamment mais tu tiens bon et tous les internes sont unanimes : tu es géniale !

A **Dr Marie Blouet** : Merci pour ces quelques années partagées, n'oublie pas l'écran total.

A mes assistants et chefs de clinique :

A Caen :

Clément (chef de clinique de cœur), une super rencontre. J'ai pu apprendre énormément à tes côtés à Avranches. J'apprécie ton humilité, ton perfectionnisme (parfois un peu extrême). Travailler à tes côtés est synonyme de questionnement permanent. Je te remercie pour le temps que tu as consacré à la relecture. Tes réflexions pertinentes m'ont aidées à appréhender avec plus de sérénité ma soutenance.

A **Frédéric**, merci pour ton dynamisme et ton investissement pour les internes.

A **Vincent**, merci de m'avoir laissé piquer tous ce qui passait, j'aurais aimé pouvoir travailler un peu plus longtemps avec toi !

A **Maxime**, merci de m'avoir initié à la NRI et surtout de ton aide pour mon mémoire de DES !

A la FOR :

A **Guillaume**, merci pour ces imitations incroyables !

A **Jérôme**, l'orthopédiste refoulé ! Tu m'as vendu du rêve !

A **Adrien**, merci pour tout ce que tu m'as appris.

A mes **co-internes** : Jocelyn, Maxime, Benoît, mes futurs co-assistants et chef de clinique avec qui je suis sûr, nous ferons du bon boulot ! A Rémi et Régis les partenaires de squash, ne vous inquiétez pas je vais revenir plus fort ! A Céline, Sofiane et Béatrice, je vous souhaite à tous une belle carrière.

A mes co-internes de la FOR : Loïc, Alexis, Sylvain, Fanny, Coco, Charlotte et en particulier Pierre qui a passé « quelques heures » à relire des examens pour ma thèse !

A tout le personnel du service de radiologie : manipulateurs, secrétaires, aide-manips.

A mes **co-internes alençonnais** et chefs avec qui j'ai passé un des meilleurs semestres de mon internat, Camille, Rémi, Pierre, Margaux, Ombeline, Manon, Medhi, Inès, Laurène (plus ça va et moins je te trouve vieille). Il n'y a pas à dire, vivre 6 moi au-dessus d'une morgue ça rend plus vivant !

A **mes amis musiciens**, vous êtes une source d'inspiration permanente. Votre compagnie m'est indispensable et vous êtes toujours là quand on a besoin de vous !

A ma plus belle rencontre normande, **Hélène**, ma chérie. Tu attendais ce moment avec autant d'envie que j'en avais peur. Il t'a fallu beaucoup de patience et de persévérance pour m'accompagner tout au long de ce travail. Je n'y serais jamais arrivé sans toi ou bien il m'aurait encore fallu 2 ou 3 ans ! Partager ma vie avec toi est déjà le plus beau cadeau que tu puisses me faire. Je mesure la chance de t'avoir à mes côtés tous les jours. Tu es la personne la plus généreuse que je connaisse. Nous avons notre chez nous et l'avenir est à nous. Je t'aime.

Abréviations

AAP : Anti Agrégant Plaquettaire
AC : Anticoagulant
ACFA : Arythmie cardiaque par fibrillation atriale
ADC : Apparent diffusion coefficient
AHA : American Heart Association
AIC : Accident ischémique cérébral
alCH : asymptomatic intracranial hemorrhage
ARM : Angiographie par résonance magnétique
ASL : Arterial Spin Labelling
ASPECTS : Alberta Stroke Program Early CT Score
ATP : adénosine triphosphate
AVC : accident vasculaire cérébral
AVCi : accident vasculaire cérébral ischémique
AVK : Anti Vitamine K
BHE : Barrière Hémato-Encéphalique
CBS : Clot Burden Score
CoV2 : Coronavirus 2
COVID 19 : Coronavirus Disease 2019
DSC : Dynamic susceptibility contrast
ECASS : European Cooperative Acute Stroke Study
FLAIR : Fluid Attenuated Inversion Recovery
FORTH : Fondation Ophthalmologique de Rothschild – Transformation Hémorragique
g : gramme
HAS : Haute autorité de santé
HBC : Heidelberg Bleeding Classification
HI : hémorragic infarction
HIC : hémorragie intracrânienne
IQR : Inter quartile range
IRM : Imagerie par Résonance Magnétique
IV : Intra Veineux
kV : kiloVolt
LCS : Liquide Cérébro-Spinal
LKN : Last Know Normal
LVO : Large Vessel Occlusion
MELAS : Mitochondrial encephalomyopathy with lactic acidosis and stroke-like episodes
Min : Minute
MINIP : Minimum Intensity Projection
mL : Millilitre
mm : Millimètre
mmHg : Millimètre de mercure
MMP : Matrix metallopeptidases
mRS : Modified Rankin Scale
NCCT : Non Contrast Computed Tomography
NGC : Noyaux Gris Centraux
NIHSS : National Institute of Health Stroke Score
PH : Parenchymal Hematoma
ROC : receiver operating characteristic
rt-PA : Recombinant Tissue – Plasminogen Activator
s : seconde
SARS : Severe acute respiratory syndrome
Se: sensibilité
SICH : Symptomatic Intracranial Hemorrhage
Sp : Spécificité
SWAN : Star Weighted Angiography
SWI : Susceptibility Weighted Imaging
T : Tesla
TDM : Tomodensitométrie
TH : Transformation Hémorragique
TICI et mTICI : (Modified) Thrombolysis In Cerebral Infarction
TIV : Thrombolyse Intra-Veineuse
TM : Thrombectomie Mécanique
TOF : Time of Flight
TSA : Troncs Supra-Aortiques
UH : Unité Hounsfield
UNV : Unité Neuro-Vasculaire
VPN : valeur prédictive négative
VPP : valeur prédictive positive

Tableaux et Figures

Figure 1: vascularisation cérébrale d'après Netter F.....	2
Figure 2: schéma des mécanismes lésionnels induits par l'ischémie-reperfusion cérébrale reproduit de l'article Physiopathologie de la barrière hématoencéphalique et œdème cérébral d'origine ischémique de Y. Gasche et J.-C. Copin (4).....	3
Figure 3: Schématisation de la croissance au cours du temps des zones de core, de pénombre et d'oligémie lors d'une occlusion de l'artère cérébrale moyenne selon Baron JC et al (6).....	4
Figure 4 : Infarctus dans le territoire de l'artère cérébrale moyenne droite chez une patiente de 76 ans. D'après Nathaniel D. Wycliffe et al. A. Le scanner sans injection ne retrouve pas d'hémorragie. La séquence diffusion (B) montre la zone d'infarctus, les séquences T2 (C) FLAIR (D), T2* (E) ne mettent pas en évidence d'hémorragie au sein de la zone d'infarctus. La séquence SWI montre des remaniements hémorragiques.....	13
Figure 5 : AVCi sylvien droit total sur occlusion M1, A : SWI minimal intensity projection (MINIP) avec signe du peigne, B : SWI en MINIP avec thrombus M1 droit hypo-intense, C : séquence angiographique en rendu de volume, D : 3D T1 TSE avec défaut d'annulation du signal vasculaire sylvien droit en rapport avec le ralentissement du flux, E : diffusion B2000, F : 3D TOF.....	14
Figure 6 : Exemple d'IRM réalisée dans le cadre d'une suspicion d'AVC ischémique aigu A : Séquence diffusion B2000 : hyper-intensité dans le territoire profond de l'artère cérébrale moyenne droite, B : Cartographie ADC : hypo-intensité au sein de ce territoire, C : séquence FLAIR : absence d'anomalie de signal en correspondance avec la zone en hyper-intensité en diffusion.....	16
Figure 7 : Evolution du signal sur la séquence de diffusion et de l'ADC en fonction du temps. D'après Kremer et al. (61).....	17
Figure 8 : score ASPECT, Case courtesy of Dr Osamah A. A. Alwalid, Radiopaedia.org, rID: 72706.....	19
Figure 9 : Ten points clot burden score (CBS) d'après l'article de Puetz V et al (66).....	20
Figure 10 : Infographie résumant les études et les changements majeurs concernant le traitement de l'AVCi.....	21
Figure 11 : Distribution des scores de Rankin modifié à 90 jours de l'étude WAKE UP (57).....	23
Figure 12 : arbre décisionnel d'indication à une TM au CHU de Caen (ESO : European Stroke Organization ; ESMINT : European Society of Minimally Invasive Neurology Therapy) LKN : Last Know Normal.....	25
Figure 13 : Système MERCI, Society for neurointerventional surgery.....	26
Figure 14 : exemple de dispositif de nouvelle génération. Avantage de ce système d'expansion en comparaison aux ballonnets est de réduire le risque de barotraumatisme au sein du vaisseau, donc de diminuer le risque de dissection et de rupture. (66).....	26
Figure 15 : techniques de TM : à gauche, stent retriever seul, au milieu aspiration seule et à droite, technique combinée avec stent retriever + aspiration (81).....	27
Figure 16 : Score mTICI issue de l'article Comment j'évalue la réussite d'une thrombectomie mécanique intracrânienne ? (91).....	27
Figure 17 : Explication des méthodes de calcul de sténose selon NASCET et ECST avec équivalence approximative entre les 2 méthodes ; Surgery for prevention of stroke Lancet GA Donnan 1998.....	32
Figure 18 : Recouvrement parmi les causes d'AVCi cryptogéniques, cardio-emboliques et emboliques d'origine indéterminées ; Schéma de l'étude de Kamel H. et al. (106).....	34
Figure 19 : Thrombus auriculaire gauche en ETO ; illustration issue de l'article de Doufekias E. et al. (107).....	34
Figure 20 : signal en T2 et T1 des produits de dégradation de l'hémoglobine en fonction du temps ; Case courtesy of Assoc Prof Frank Gaillard, Radiopaedia.org, rID: 36065.....	43
Figure 21 : A : TDM avec infarctus hémorragique de type 1 (HI 1) B, TDM avec HI 2 du striatum droit C, TDM avec hématome de type 1((PH 1) dans le territoire de l'artère cérébrale postérieure droite D, TDM avec PH2 des ganglions de la base, des capsules interne et externe avec inondation ventriculaire et effet de masse entraînant une déviation de la ligne médiane vers la droite.(138).....	46
Figure 22 : description anatomique des hémorragies intracrâniennes selon la Heidelberg Bleeding Classification.....	47
Figure 23 : Iconographie des différentes TH selon la classification ECASS IRM de Neeb L et al.	51
Figure 24 : Adaptation de la classification TDM ECASS en IRM selon Neeb L et al.....	52
Figure 25 : Evolution du NIHSS en fonction du statut de la recanalisation et de la présence ou de l'absence de TH.....	53
Figure 26 : TDM (A) et T2* (B) réalisées 24h après TIV par t-PA. TDM ne montrant pas d'hyperdensité dans la zone hypodense alors que le T2* révèle une zone hypo-intense en rapport avec des remaniements hémorragiques.....	54
Figure 27 : Distribution des mRS à 90 jours pour les patients avec ou sans TH (A) et avec hémorragies symptomatiques ou asymptomatiques (B) Nawabi et al.	55
Figure 28 : Fondation Ophthalmologique de Rothschild – Transformation Hémorragique (FORTH).....	62
Figure 29 : diagramme de flux, FOR = Fondation Ophthalmologique Adolphe de Rothschild, mRS = modified Rankin score.	64
Figure 30 : Diagramme des intervalles de temps entre TDM et IRM avec en bleu les patients inclus et en rouge ceux exclus.....	65
Figure 31 : Répartition des types de TH selon ECASS.....	67
Figure 32 : Diagramme de la répartition des différentes transformations hémorragiques IRM selon la classification FORTH.....	69
Figure 33 : Répartition des TH en TDM vs TDM spectrale.....	72
Figure 34 : Schéma de la répartition des scores modifié de Rankin (mRS) en fonction du type de TH en TDM.....	76
Figure 35 : Schéma de la répartition du score modifié de Rankin (mRS) en fonction du type de TH en IRM.....	77
Figure 36 : AVCi profond lenticulaire droit en diffusion B2000 (A), sans TH visible en SWI (B) ou en TDM (C).....	78
Figure 37 : TH de type 3A en SWI (A), présentant un signal hétérogène en FLAIR (B) et correspondant à un hématome PH2 en TDM (C), A noter que la tête du noyau caudé droit est en hyposignal SWI n'est que discrètement hyperdense en TDM. IRM réalisée 30 minutes avant la TDM.....	79

Figure 38 : Hématome ECASS PH2 avec niveau liquidien sur le NCCT (C) avec concordance en IRM sur les séquences SWI (A) et 3D T1 TSE (B), IRM réalisée 30 minutes avant la TDM.	79
Figure 39 : exemple d'extravasation d'iode visible comme une hyperdensité de type HI1 sur le NCCT (A) ainsi que sur l'imagerie spectrale d'iode (B) disparaissant après suppression de l'iode (C), sans anomalie de signal en SWI (D). La discordance IRM/ TDM ECASS n'existe plus si on utilise la TDM spectrale ECASS. TDM réalisée 10 heures avant l'IRM	80
Figure 40 : Hyperdensité (82 UH) classée HI2 en NCCT (A) également visible en imagerie d'iode (B) et disparaissant complètement après suppression de l'iode (C). Hyposignal SWI classé FORTH 1 (D), IRM réalisée 20 minutes avant la TDM	80
Figure 41 : Isodensité au sein de d'une hypodensité des NGC droits qui ne serait pas considérée comme une TH dans les classification ECASS ou HBC sur le NCCT (A) sans modification de densité sur l'imagerie sans iode (B) ou sur l'imagerie d'iode (C) correspondant sur la séquence SWI à un hyposignal de plus de 1 cm classé 2A en FORTH (ne dépasse pas les limites de la structure anatomique concernée), TDM réalisée 30 minutes avant l'IRM.	81
Figure 42 : Hématome ECASS PH2 (B) avec discrète composante d'iode sur l'imagerie d'iode (C) et discret hyposignal sur la séquence SWI (A), , IRM réalisée 30 heures avant la TDM.	81
Figure 43: Exemple de TH dans l'étude d'Arnould MC et al A : TDM avec infarctus temporal interne gauche et hyperdensité classée HI2 par les auteurs B : FLAIR zone hypo-intense classée HI2, C : T2 classée PH1, D : T2* classée PH2	84
Figure 44 : Schématisation de notre hypothèse de continuum lésionnel lors de la genèse des TH post AVCi et des moyens diagnostiques disponibles pour chaque stade. BPM = bas poids moléculaire.....	88

Tableau 1 : Récapitulatif des principales symptomatologies en fonction de la topographie de l'atteinte vasculaire, source : Collège des enseignants de neurologie 2019	8
Tableau 2 : Extrait des recommandations AHA 2019 sur la prise en charge des AVCi	30
Tableau 3 : Caractéristiques des études incluses dans la méta-analyse de Suh C.H et al.....	37
Tableau 4 : Caractéristiques des études IRM incluses dans la méta-analyse de Suh C.H et al.....	38
Tableau 5 : Variation de la densité en fonction du type d'acquisition et de la présence d'iode et/ou d'une hémorragie, ↓ : hypodensité, → : isodensité, ↑ : hyperdensité	41
Tableau 6 : Résultats de la détection de l'hémorragie en IRM et en TDM (n= 200).....	44
Tableau 7 : Comparaison IRM contre TDM des lectures individuelles et consensuelles des hémorragie aiguës	44
Tableau 8 : tableau des concordances inter et intra observateur de l'étude de Arnould M. C et al (139)	49
Tableau 9: Concordance intra-observateur pour chaque modalité	50
Tableau 10: Concordance inter-observateur pour chaque modalité.....	50
Tableau 11: paramètres des séquences IRM utilisées TR : temps de répétition, TE : Temps d'écho, TI : temps d'inversion, FOV : Field of view.....	59
Tableau 12 : Description de la classification FORTH	61
Tableau 13: Caractéristiques la population, IQR : Inter quartile range	64
Tableau 14 : Résumé des incidences des anomalies de signal central des TH	66
Tableau 15 : Concordance IRM FORTH / TDM ECASS dichotomie (autre/3 en IRM et autre/PH2 en TDM)	70
Tableau 16 : Concordance IRM FORTH / TDM ECASS trichotomie (0/1-2/3 pour l'IRM et 0/reste/PH2 pour la TDM)	70
Tableau 17: Concordance IRM FORTH / TDM spectrale ECASS.....	71
Tableau 18 : Concordance IRM FORTH / TDM spectrale ECASS en 3 groupes, FE = fogging effect	71
Tableau 19 : Comme tableau 9 en considérant le fogging effect comme absence de TH (groupe 0).....	71
Tableau 20 : Concordance entre la TDM ECASS et la TDM SPECTRALE ECASS	72
Tableau 21 : performances des séquences IRM par rapport au gold standard « présence d'une hyperdensité en TDM »	73
Tableau 22 : tableau de contingence entre présence la présence d'une hyperdensité en TDM et d'une anomalie SWI en IRM	73
Tableau 23 : performances des séquences IRM par rapport au gold standard « PH2 en TDM »	74
Tableau 24 : mRS (modified Rankin Score) en fonction de l'absence ou du type de TH en TDM	75
Tableau 25 : mRS (modified Rankin Score) en fonction de l'absence ou du type de TH en IRM	76
Tableau 26 : Corrélation entre évolution du volume en diffusion et présence d'une hyperdensité en TDM	77
Tableau 27 : Corrélation entre la présence d'une anomalie de signal SWI et l'évolution du volume en diffusion	78
Tableau 28 : Présentation synthétique de 3 études portant sur la classification en ECASS en IRM	83
Tableau 29 : Extrait des recommandations AHA 2019 concernant l'utilisation des antithrombotiques à la suite d'une TH	89
Tableau 30 : Résumé des données de transformation hémorragiques des essais thérapeutiques majeurs concernant les AVCi.....	90

Sommaire

ABREVIATIONS.....	5
TABLEAUX ET FIGURES.....	6
A- INTRODUCTION.....	1
I. GENERALITES SUR LES ACCIDENTS VASCULAIRES CEREBRAUX ET LEURS IMAGERIES	1
1. PREREQUIS :.....	1
1.1. <i>Vascularisation et physiologie cérébrales normales</i> :.....	1
1.2. <i>Physiopathologie de l'AVCi</i> :.....	3
1.3. <i>Concept de pénombre</i> :.....	3
2. EPIDEMIOLOGIE :.....	5
3. FILIERE DE PRISE EN CHARGE :.....	5
4. ETIOLOGIE :.....	6
II. DIAGNOSTIC DE L'AVCI :.....	8
1. DIAGNOSTIC CLINIQUE :.....	8
2. IMAGERIE DES AVC A LA PHASE AIGUË :.....	9
2.1. <i>La TDM cérébrale à la phase aiguë</i> :.....	10
2.2. <i>L'IRM cérébrale à la phase aiguë</i> :.....	11
3. FACTEURS ET SCORES D'IMAGERIE PRONOSTICS :.....	19
III. TRAITEMENTS :.....	21
1. PHASE AIGUË.....	21
1.1. <i>Thrombolyse Intra Veineuse (TIV)</i>	22
1.2. <i>Thrombectomie Mécanique (TM)</i>	24
2. TRAITEMENTS ANTI-AGREGANT PLAQUETTAIRE ET ANTICOAGULANT A LA PHASE AIGUË ET SUBAIGUË :.....	28
2.1. <i>Antiagrégants</i> :.....	28
2.2. <i>Anticoagulants</i> :.....	30
IV. IMAGERIE DU SUIVI DES AVCI :.....	31
1. IMAGERIE DU BILAN ETIOLOGIQUE :.....	31
1.1. <i>Bilan des lésions athéromateuses</i> :.....	31
1.2. <i>Etiologie cardio-embolique</i> :.....	33
2. VOLUMETRIE :.....	35
3. DETECTER ET CARACTERISER LES TRANSFORMATIONS HEMORRAGIQUES	35
3.1. <i>Hypothèses physiopathologiques de la transformation hémorragique (TH)</i>	35
3.2. <i>Facteurs de risque de transformations hémorragiques évaluables en imagerie</i>	36
3.3. <i>Rationnel du suivi par imagerie</i> :.....	38
3.4. <i>Détection des TH en TDM</i> :.....	39
3.5. <i>Détection des TH en IRM</i> :.....	41
3.6. <i>Classification des transformations hémorragiques</i> :.....	45
3.7. <i>Revue de la littérature concernant la concordance IRM/TDM</i>	49
3.8. <i>Concept d'hémorragies intracrâniennes symptomatiques</i> :.....	52
4. IMAGERIE APRES LA SORTIE D'HOSPITALISATION :.....	56
V. CONCLUSION DE LA PREMIERE PARTIE :.....	56
B- NOTRE ETUDE : PITHA.....	57
I. OBJECTIF :.....	57
II. MATERIEL ET METHODE :.....	57
1. POPULATION :.....	57
2. DONNEES CLINIQUES	59
3. ACQUISITION :.....	59
4. LECTURES :.....	60
5. STATISTIQUES :.....	63
III. RESULTATS :.....	63

1.	CARACTERISTIQUES DE LA POPULATION :	63
2.	INCIDENCE DES ANOMALIES :	66
2.1.	<i>Incidence des anomalies IRM séquence par séquence :</i>	66
2.2.	<i>Incidence des TH TDM selon la classification ECASS</i>	66
2.3.	<i>Incidence des TH selon la Heidelberg Bleeding classification :</i>	67
2.4.	<i>Incidence des TH selon la classification Hemathromb</i>	68
3.	DENSITE DES TH.....	68
4.	INCIDENCE DES TH EN IRM SELON LA CLASSIFICATION FORTH.....	68
5.	ETUDES DE CONCORDANCE	69
5.1.	<i>Concordance IRM FORTH versus TDM ECASS sans imagerie spectrale.....</i>	69
5.2.	<i>Concordance IRM FORTH versus TDM ECASS spectrale</i>	71
5.3.	<i>Comparaison de la concordance des classifications ECASS versus ECASS en imagerie spectrale :</i>	72
6.	ETUDE DES PERFORMANCES DIAGNOSTIQUES.....	73
6.1.	<i>Performances de l'IRM séquence par séquence comparativement à la présence d'une TH en TDM....</i>	73
6.2.	<i>Performances diagnostiques des séquences IRM pour prédire une TH ECASS PH2 en TDM.....</i>	73
6.3.	<i>Performance de l'IRM FORTH par rapport à la TDM ECASS puis ECASS spectrale</i>	74
7.	PREDICTION DU PRONOSTIC DES DIFFERENTS TYPES DE TH EN IRM ET EN TDM SUR LE MRS A 3 MOIS.....	75
7.1.	<i>En TDM sans imagerie spectrale :</i>	75
7.2.	<i>En IRM :</i>	76
8.	CORRELATION ENTRE L'EVOLUTION DU VOLUME D'ISCHEMIE ET LA PRESENCE D'UN TH EN TDM ET D'UNE ANOMALIE DE SIGNAL EN SWI. 77	
9.	CAS ILLUSTRATIFS	78
9.1.	<i>Cas concordants négatifs :</i>	78
9.2.	<i>Cas concordants positifs :</i>	79
9.3.	<i>Cas discordants :</i>	80
IV.	DISCUSSION :	82
1.	ETUDES EXISTANTES :	82
2.	POINTS FORTS DE L'ETUDE PITHA :	85
3.	IMPLICATION DES PRINCIPAUX RESULTATS SUR LA PRISE EN CHARGE DU PATIENT :	85
4.	LIMITES DE NOTRE ETUDE :	89
5.	PERSPECTIVES :	91
V.	CONCLUSION	92
	BIBLIOGRAPHIE	93
	ANNEXES	99

A- INTRODUCTION

I. Généralités sur les accidents vasculaires cérébraux et leurs imageries

L'accident vasculaire cérébral (AVC) est une pathologie fréquente et souvent grave qui constitue une urgence médicale ou chirurgicale.

Le terme d'AVC regroupe l'ensemble des pathologies vasculaires cérébrales d'origine artérielle ou veineuse, réparties comme telles :

- Les ischémies cérébrales artérielles (80 %) :
 - o Transitoires : accidents ischémiques transitoires
 - o Constituées : infarctus cérébraux
- Les hémorragies cérébrales (ou intra parenchymateuses) (20 %) ;
- Les thromboses veineuses cérébrales (rares).

Nous aborderons dans ce travail l'accident vasculaire cérébral ischémique (AVCi). Il se manifeste par la survenue brutale d'un déficit neurologique variable en fonction de la topographie de l'atteinte vasculaire cérébrale (hémiplégie, aphasie, hémianopsie, etc.). Nous étudierons plus spécifiquement les transformations hémorragiques de ces AVCi.

1. Prérequis :

1.1. Vascularisation et physiologie cérébrales normales :

La vascularisation cérébrale est assurée par les artères carotides et le système vertébrobasilaire. Nous décrivons sous le terme de cercle artériel du cerveau, de dénomination courante « polygone de Willis » (Figure 1), un réseau anastomotique plus ou moins développé selon les individus et retrouvé dans sa forme complète chez près de 50 % des sujets. Il est constitué en avant par la réunion des deux artères cérébrales antérieures via l'artère communicante antérieure et en arrière, par la réunion des systèmes carotidien et vertébrobasilaire via les artères communicantes postérieures (1).

A l'état basal, le débit sanguin cérébral est d'environ 50 mL/min/100 g de tissu cérébral. Ce débit sanguin cérébral peut être maintenu constant grâce à des mécanismes d'autorégulation lorsque la pression de perfusion se situe entre 50 et 150 mmHg.

Le fonctionnement cérébral normal nécessite un apport constant et important de substrat énergétique dont l'oxygène et le glucose.

En quelques chiffres, le cerveau représente environ 2 % du poids corporel mais nécessite en moyenne (variable en fonction de l'activité du sujet) :

- 15 % du débit sanguin cardiaque
- 20 % de l'oxygène consommé
- 25 % du glucose

Le cerveau ne dispose pas de réserve énergétique suffisante comme il en existe dans d'autres organes (muscles, foie, etc.) et son métabolisme de base est très élevé comparativement aux réserves disponibles.

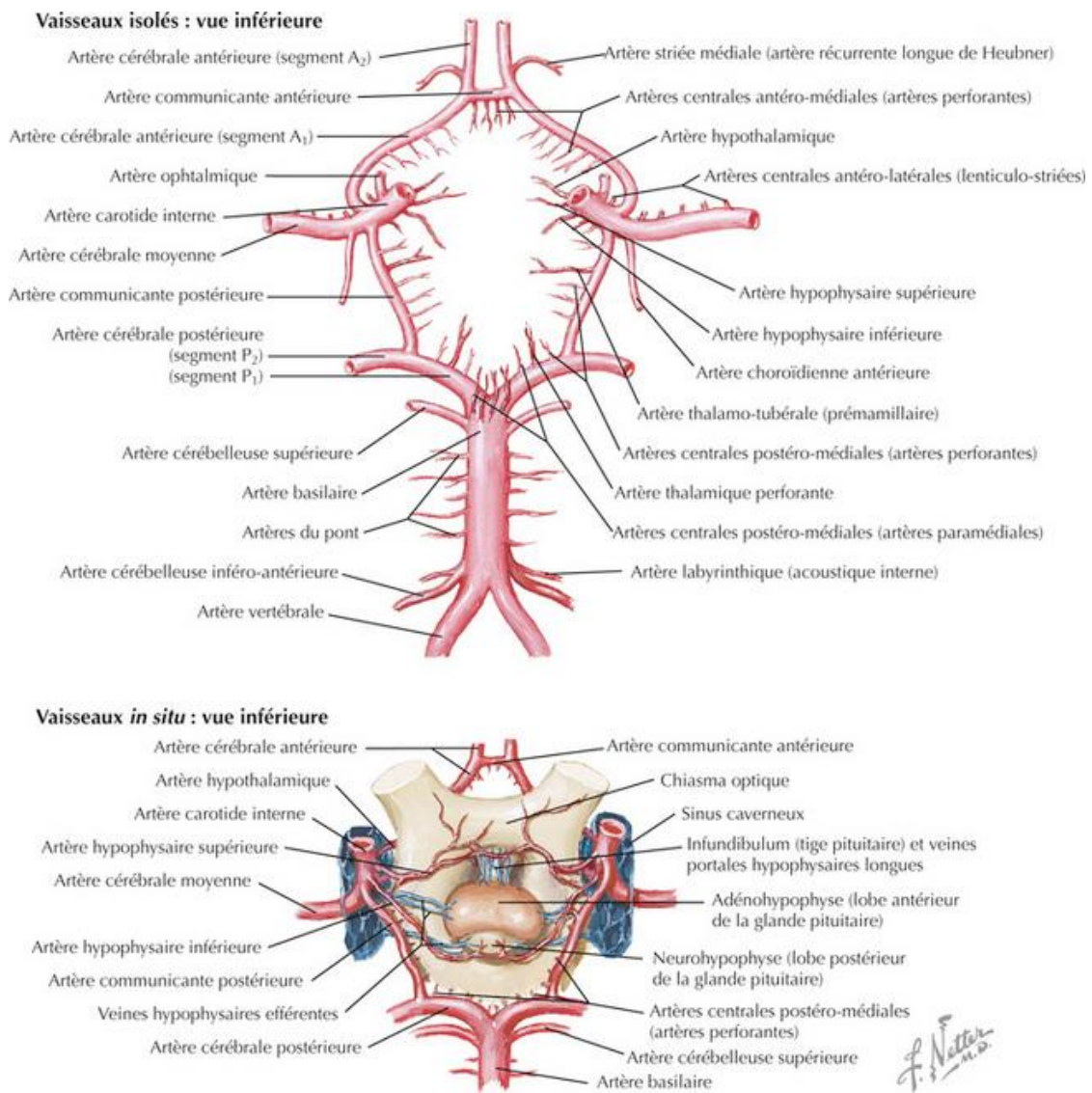


Figure 1: vascularisation cérébrale d'après Netter F.

1.2. Physiopathologie de l'AVCi :

En cas d'occlusion artérielle survient une chute du débit sanguin cérébral. Le cerveau peut augmenter l'extraction de l'oxygène pour compenser transitoirement cette chute du débit sanguin cérébral (2). En dessous d'un débit de 22 mL/min/100 g apparaît une altération du métabolisme cellulaire. En quelques dizaines de minutes (3) une souffrance cellulaire s'installe avec un épuisement du stock d'adénosine triphosphate (ATP) qui permet le fonctionnement des pompes Na^+/K^+ membranaires. Il s'ensuit un afflux intra-cellulaire d'eau (œdème cytotoxique) puis une mort cellulaire via une cascade ischemique complexe (4) faisant intervenir des mécanismes d'excitotoxicité, du stress oxydatif et une inflammation (Figure 2).

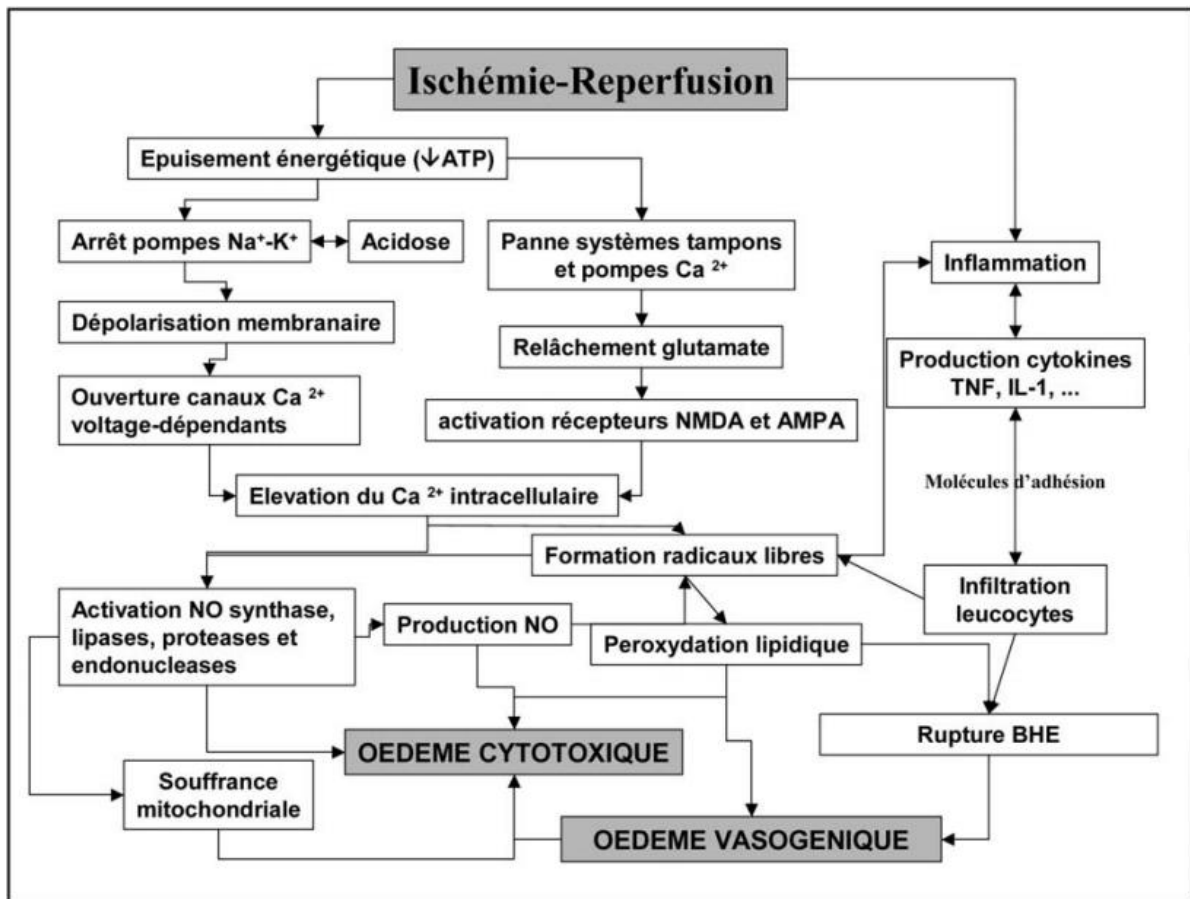


Figure 2: schéma des mécanismes lésionnels induits par l'ischémie-reperfusion cérébrale reproduit de l'article Physiopathologie de la barrière hématoencéphalique et œdème cérébral d'origine ischemique de Y. Gasche et J.-C. Copin (4)

1.3. Concept de pénombre :

Depuis plusieurs dizaines d'années, le concept de pénombre ischemique est utilisé pour expliquer l'évolution d'un territoire ischemique (5). Lors d'une occlusion artérielle relativement proximale, une zone centrale ne bénéficie d'aucun ou d'un trop faible apport

sanguin pour assurer sa viabilité et va être endommagée de manière irréversible. Cette zone est appelée noyau ou « core » ischémique. Le débit sanguin cérébral y est estimé à moins de 10 mL/min/100 g. La mort cellulaire y survient en quelques minutes seulement.

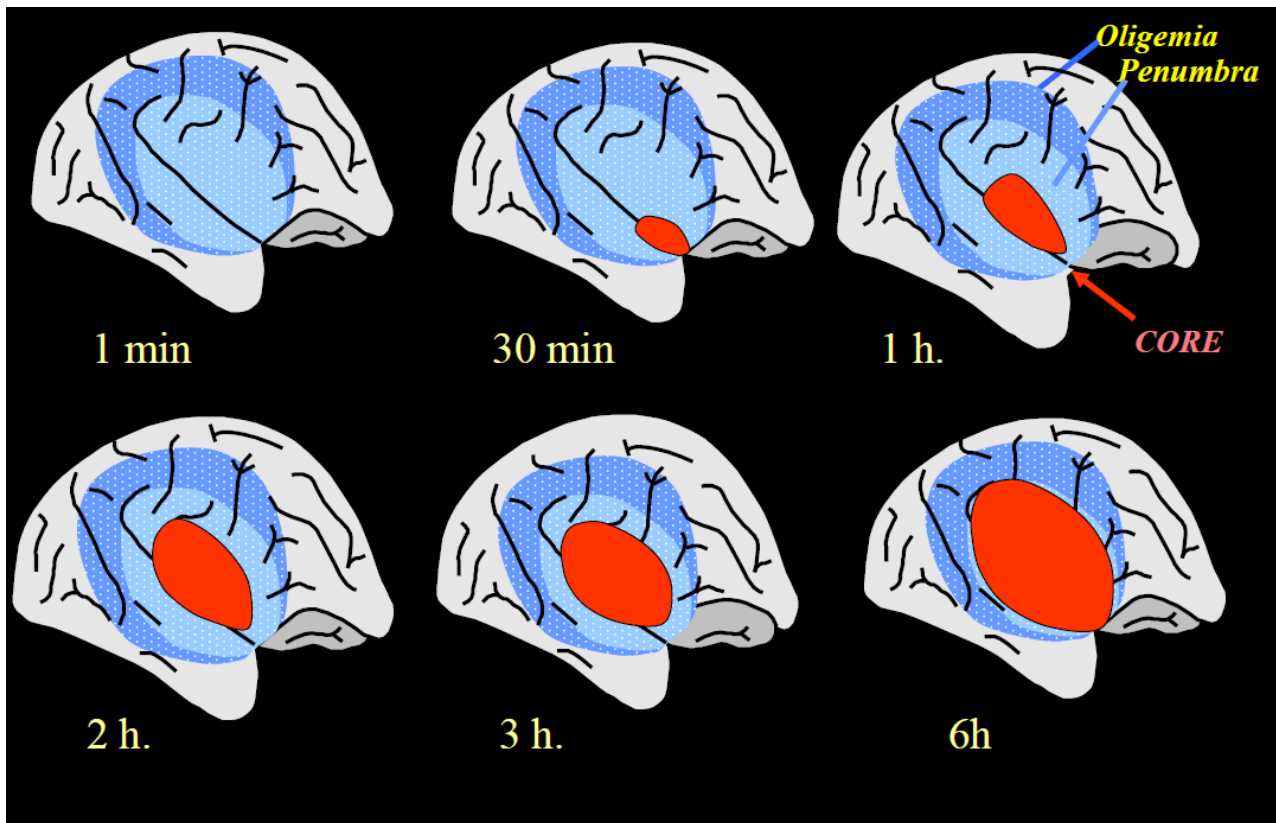


Figure 3: Schématisation de la croissance au cours du temps des zones de core, de pénombre et d'oligémie lors d'une occlusion de l'artère cérébrale moyenne selon Baron JC et al (6).

La zone située autour du core s'appelle la zone de pénombre et est également située dans le territoire vasculaire de l'artère occluse. Elle va voir ses paramètres perfusionnels altérés mais pas suffisamment pour entraîner une mort cellulaire immédiate. Cette zone verra son activité électrique disparaître et se manifestera cliniquement (5). Le volume sanguin cérébral y sera maintenu grâce aux apports vasculaires d'autres territoires (collatéralité). Le débit sanguin cérébral y est estimé entre 10 et 20 mL/min/100 g. Ce territoire peut être sauvé si des thérapeutiques de recanalisation artérielle sont mises en place suffisamment rapidement. Dans le cas contraire, soit les mécanismes de compensation vasculaire permettent de maintenir cet état précaire, soit ils sont dépassés, notamment par une chute de tension artérielle et le territoire de pénombre va s'infarctir. En périphérie de la zone de pénombre se trouve une zone d'oligémie dans laquelle la perfusion est altérée mais sans retentissement clinique significatif.

2. Epidémiologie :

L'incidence de l'accident vasculaire cérébral (AVC) est estimée à environ 140 000 cas/an en France soit 1 AVC toutes les 4 minutes et 17 millions de cas/an dans le monde (7).

L'âge moyen de survenue est de 73 ans : 70 ans pour les hommes et 76 ans pour les femmes.

La mortalité en lien avec un AVC est élevée. Quinze à 20% des patients décèdent au terme du premier mois et 40 à 50 % à 5 ans. C'est la première cause de mortalité chez la femme et la troisième chez l'homme.

Parmi les survivants, 75 % gardent des séquelles nécessitant une longue fréquentation du système de santé. Environ 30 % sont hospitalisés dans un service de soins de suite et de réadaptation et ces patients présentent des scores de dépendance physique (modified Rankin Scale (mRS) et index de Barthel) 50 % plus élevé que les autres patients intégrant ces unités de soins.

Les AVC toutes causes confondues représentent la première cause de handicap moteur de l'adulte et la deuxième de troubles cognitifs majeurs.

3. Filière de prise en charge :

Entre 2010 et 2014, le ministère de la santé a mis en œuvre un plan d'actions AVC (8) dont les objectifs étaient de diminuer la mortalité et le handicap grâce à des améliorations de qualité et d'organisation des soins. Le premier maillon de la chaîne est la phase pré-hospitalière avec la mise en place de campagnes de prévention et de sensibilisation du grand public concernant les symptômes d'AVC ainsi que le degré d'urgence et de sérieux avec lesquels doivent être pris ces événements. Ce plan AVC a également souligné la nécessité de la rapidité du diagnostic en imagerie.

Le développement d'une filière télé-AVC a permis d'étendre et d'accélérer l'accès à des neurologues vasculaires afin de maximiser les chances d'administrer une thrombolyse intraveineuse (TIV) dans les délais recommandés.

Les patients sont hospitalisés dans des unités neuro-vasculaires (UNV) qui ont montré un net bénéfice par rapport au service de soins conventionnels. Nous retiendrons une diminution de la mortalité de 18 % (OR 0,82 ; IC 95 % 0,71 à 0,94) dans l'étude Stroke Unit Trialists' Collaboration (9). L'étude de Candelise L. et al. a montré de manière plus générale une réduction du risque de décès et de handicap à 2 ans (OR 0,81, 95 % CI : 0,72-0,91, p = 0,0001), pour tous les âges et toutes les gravités (10).

4. Etiologie :

La connaissance de l'étiologie d'un AVCi est primordiale car elle détermine sa prise en charge initiale hospitalière et la mise en place de mesures de prévention secondaire dans les semaines et mois suivants. Pour exemple, une arythmie cardiaque par fibrillation atriale (ACFA) nécessitera une anticoagulation alors qu'une surcharge athéromateuse sera traitée entre autres par anti-agrégant plaquettaire et statines.

En 1993, l'étude TOAST (11) a établi une classification des sous types d'AVCi selon leur localisation et étiologie :

1. Athérosclérose des grosses artères (incluant la thrombose et l'embolie de plaque)
2. Etiologie cardio-embolique
3. Occlusion des petits vaisseaux (infarctus lacunaires)
4. Autres causes : dissections, troubles immunologiques, hématologiques (hypercoagulabilité) et infections
5. Causes indéterminées (AVCi cryptogénique)

L'AVCi présente des facteurs de risque communs avec la plupart des pathologies cardio-vasculaires comprenant des facteurs :

- Non modifiables au nombre de 3 :
 - o L'âge
 - o Le sexe
 - o Les prédispositions génétiques
- Modifiables (nombreux) dont :
 - o L'hypertension artérielle
 - o Le diabète
 - o L'hypercholestérolémie
 - o Le tabagisme
 - o Les cardiopathies emboligènes

L'hypertension artérielle est le principal facteur de risque modifiable. Il est présent chez 40 à 85% des patients victimes d'un AVCi chez qui il multiplie le risque de survenue par 4 (12). Le diabète multiplie la fréquence de survenue d'un AVCi par 1,5 à 2 (13). Concernant le tabac, une méta-analyse incluant 22 études a montré que fumer doublait le risque de présenter un AVCi (14). Le traitement de l'hypercholestérolémie réduit de manière statistiquement significative des AVC de 3,4% à 2,7%, d'après une méta-analyse de 26 essais cliniques sur les statines (15).

D'autres facteurs de risques sont débattus comme l'hygiène et les pathologies bucco-dentaires, également facteur de risque reconnu d'endocardite qui est une pathologie pourvoyeuse d'embolies. De nombreuses études tendent à montrer qu'un mauvais état bucco-dentaire est un facteur prédictif de survenue d'AVCi mais également d'autres affections cérébrales acquises (micro saignements, AVC hémorragiques, démences de type Alzheimer) (16).

Pendant la rédaction de mon travail de thèse est survenue la pandémie de la Coronavirus Disease 2019 (COVID 19) au Severe acute respiratory syndrome – coronarivus 2 (SARS-cov2) qui a entraîné près de 30 000 décès directs en France selon la Haute Autorité de Santé (HAS) et un nombre difficilement estimable de décès indirects chez les patients présentant des comorbidités.

En effet, Il a été constaté une nette diminution de la fréquentation des services d'urgences pour des pathologies telles que les AVCi ou les infarctus du myocarde (estimée à environ 30 %). Un grand nombre de patients n'ont pas osé consulter par peur de contracter une infection à SARS-Cov2 dans une structure de soins ou de surcharger ces dernières. Cette donnée a été confirmée par une méta-analyse (17).

De nombreuses études récemment publiées font état d'un surrisque d'AVCi chez les patients atteints du SARS-Cov2 (18–20). Plusieurs études évoquent une physiopathologie impliquant une vasculopathie mimant une vascularite des petits vaisseaux assez diffuse avec une atteinte cérébrale possible (21). Le retour d'expérience de la Fondation ophtalmologique Adolphe de Rothschild sur les cas de thrombectomie mécanique (TM) chez des patients atteints de la COVID 19 a montré une absence d'efficacité du premier passage de TM, avec un nombre de passage médian élevé (3.5 par patient) et avec 4 réocclusions précoces malgré 9 recanalisations initiales \geq TICI 2B (Thrombolysis In Cerebral Infarction) pour 9 des 10 patients de la série (22).

II. Diagnostic de l'AVCi :

1. Diagnostic clinique :

L'AVCi est très polymorphe par nature puisque la symptomatologie dépend de la topographie de l'atteinte cérébrale (Figure 3). Les signes sont principalement négatifs. C'est-à-dire qu'une fonction sensitive et/ou motrice est altérée entièrement ou partiellement. Des symptômes positifs peuvent s'ajouter au déficit avec en chef de file la céphalée qui est un symptôme généralement présent dans les AVC hémorragiques mais qui est retrouvé dans 18 à 41 % des AVCi (23).

Circulation antérieure	Artère ophtalmique	<ul style="list-style-type: none">• Cécité monoculaire
	Artère cérébrale antérieure	<ul style="list-style-type: none">• Déficit moteur à prédominance crurale• Syndrome frontal
	Artère cérébrale moyenne superficielle	<ul style="list-style-type: none">• Déficit moteur à prédominance brachiofaciale• Aphasie ou hémignégligence
	Artère cérébrale moyenne profonde	<ul style="list-style-type: none">• Hémiplégie proportionnelle
Circulation postérieure	Artère cérébrale postérieure	<ul style="list-style-type: none">• Hémianopsie latérale homonyme• Hémianesthésie
	Territoire vertébrobasilaire	<ul style="list-style-type: none">• Syndrome alterne (Wallenberg)• Syndrome cérébelleux• Infarctus médullaire cervical

Tableau 1 : Récapitulatif des principales symptomatologies en fonction de la topographie de l'atteinte vasculaire, source : Collège des enseignants de neurologie 2019

Le score clinique "National Institute of Health Stroke Score" (NIHSS) (24,25), permet d'évaluer la gravité des patients ayant un AVCi à la phase aiguë (cf. document en annexe). Le score clinique "modified Rankin Scale" (mRS) (25,26) permet de quantifier le degré de handicap et de dépendance dans la vie quotidienne. Généralement, il est établi à l'admission, à la sortie d'hospitalisation puis à la consultation de suivi à 3 mois. Les scores NIHSS et mRS sont communément utilisés pour évaluer les patients dans les études sur les AVCi.

2. Imagerie des AVC à la phase aiguë :

En cas de symptômes évoquant un AVCi une filière dédiée est déclenchée. Elle permet la prise en charge la plus rapide possible du premier contact médical jusqu'au traitement en passant par des protocoles d'imagerie standardisés.

En France, l'HAS recommande en première intention la réalisation en urgence d'une imagerie cérébrale et des troncs supra-aortiques par imagerie par résonance magnétique (IRM). Seuls 32.8 % des patients bénéficient d'une IRM (8) car la disponibilité 24h/24 et 7j/7 de cet équipement pour la filière neurovasculaire, nécessite des ressources spécifiques comme des « circuits patients programmés » adaptables et des manipulateurs en électroradiologie formés. Cela n'est pas possible sur tous les sites. En cas d'indisponibilité ou de contre-indication à l'IRM, une tomodensitométrie (TDM) sera réalisée.

Les dernières recommandations de l'American Heart Association (AHA) de décembre 2019 (25) préconisent de réaliser une imagerie cérébrale avant d'initier tout traitement spécifique de l'AVC. Elles incluent d'anciennes recommandations datant de 2013 sur l'utilisation de la TDM cérébrale sans injection de produit de contraste iodé (ou en anglais : Non Contrast Computed Tomography = NCCT) en première intention car cet examen permet d'éliminer une hémorragie récente avec une très bonne performance. Il n'existe cependant pas de données de sensibilité ou de spécificité car le NCCT est considéré comme l'examen de référence de façon axiomatique.

Ces recommandations peuvent en partie s'expliquer par la plus grande disponibilité des machines ainsi que par le coût plus faible que celui d'une IRM cérébrale (en tenant compte de l'organisation du système de santé américain). D'un point de vue technique, la réalisation d'un NCCT est plus rapide que celle d'une IRM même si l'avènement de nouvelles techniques a permis de réduire le temps d'acquisition.

Ce choix américain entraîne probablement la réalisation de thrombolyse non nécessaires sur des faux positifs cliniques d'AVCi à NCCT normaux.

En effet un NCCT normal ne permet pas d'éliminer plusieurs diagnostics différentiels tels que l'aura migraineuse, l'épilepsie partielle ou les pathologies métaboliques, chose que l'IRM peut faire avec une bonne sensibilité et spécificité grâce à la réalisation de séquences avancées (Arterial Spin Labelling (ASL) et diffusion entre autres) (16). Le surrisque de cette démarche thérapeutique est faible (27), ce d'autant que la plupart des sites utilisant la TDM dans l'alerte thrombolyse, ajoutent au NCCT un angioscanner artériel et une imagerie de perfusion.

2.1. La TDM cérébrale à la phase aiguë :

2.1.1. TDM cérébrale sans injection :

La TDM cérébrale permet d'éliminer une contre-indication à une potentielle thrombolyse, en particulier une hémorragie intracrânienne.

C'est un examen rapide, accessible et à faible coût (cotation de la Classification Commune des Actes Médicaux = 25.27 € en France). La durée d'acquisition avec un scanner multibarettes n'est que d'une dizaine de secondes. Elle peut être ramenée à moins de 5 secondes en protocole dégradé, ce qui rend l'examen réalisable chez des patients agités ou confus.

Les signes d'ischémie précoce sont connus depuis les années 1980 en TDM. Ils sont visibles environ 1h30 après le début des symptômes (28) et d'autant plus facilement en diminuant la largeur de la fenêtre (en Unité Hounsfield (UH)) et en augmentant le contraste (29). Le principal signe est l'hypodensité systématisée à un territoire artériel. Cette hypodensité correspond sur le plan physiopathologique à une augmentation de la fraction d'eau. Une augmentation d'1% de cette fraction aqueuse entraîne une baisse d'environ 2.5 UH. Cette baisse de la densité rend la substance grise isodense à la substance blanche.

Les premiers signes à apparaître dans le territoire sylvien sont :

- La perte de visibilité des contours des **noyaux lenticulaires**, visible chez environ 75% des patients à 3h du début (30).
- La perte de visibilité du **ruban cortical insulaire**

Ces **deux derniers territoires** sont particulièrement sensibles à l'ischémie du fait de leur vascularisation terminale et de la faible collatéralité vasculaire (31).

- Le signe de « la trop belle artère sylvienne » ou hyperdensité spontanée de l'artère cérébrale moyenne, est visible dans les 90 premières minutes et possède une bonne spécificité d'environ 90 % mais une mauvaise sensibilité autour de 30 % (32).
- Et plus tardivement une perte de visibilité des sillons corticaux

L'équipe de Lev MH. et al. estime ces signes visibles chez 60 à 70 % des patients dans les 6 premières heures (29) mais ils peuvent être difficilement visibles dans les cas où la densité basale du tissu cérébral est diminuée. Par exemple en cas de :

- Maladie des petits vaisseaux intracrâniens classée Fazekas 2 ou 3
- Séquelle ischémique du même territoire
- Œdème secondaire à une autre pathologie notamment tumorale.

2.1.1. Angioscanner des troncs supra aortiques et du polygone de Willis

La TDM peut bénéficier de l'injection de produit de contraste iodé pour l'analyse des troncs supra-aortiques (TSA) ainsi que des vaisseaux intracrâniens. Cette technique avec un champ de vue adapté et une acquisition au temps artériel permet de dépister avec une très bonne sensibilité et spécificité (proche de 100%) les sténoses ou occlusion artérielles intra et extra-crâniennes (33,34). Les reconstructions en projection d'intensité maximum (MIP) sont une aide précieuse à la lecture.

2.1.2. Perfusion cérébrale :

La TDM de perfusion consiste en des acquisitions successives d'une partie du volume cérébral au cours d'une injection de produit de contraste iodé pour évaluer la cinétique du rehaussement. L'étude de Lin K. et al. a étudié les performances diagnostiques du NCCT versus la TDM de perfusion cérébrale et a montré que dans les 3 premières heures, seuls 26% des AVCi étaient visualisés en NCCT (35). Cette sensibilité était doublée lors de l'utilisation de la perfusion cérébrale.

En pratique, la TDM de perfusion cérébrale permet d'estimer les volumes des différentes composantes de l'AVCi (core/pénombre) et d'en calculer des ratios pour guider l'attitude thérapeutique. Cela est particulièrement intéressant chez les patients situés en dehors de la fenêtre thérapeutique de la thrombolyse ou d'heure de début inconnue, pour déterminer s'ils sont susceptibles de bénéficier d'une thrombectomie mécanique comme l'ont montré les études DEFUSE 3 (36) et DAWN (37).

2.2. L'IRM cérébrale à la phase aiguë :

En plus de détecter l'ischémie avec une très grande confiance diagnostique, l'IRM permet d'écartier des diagnostics différentiels (déficit post-critique, migraine avec aura, tumeur, etc.).

L'IRM, lorsqu'elle est accessible et non contre-indiquée, est l'examen de référence dans le diagnostic d'AVCi à la phase aiguë (8).

Pour mémoire, les contre-indications à l'IRM cérébrale en urgence sont :

- Les défibrillateurs automatiques implantables
 - Les Pacemakers
 - Les neurostimulateurs
 - Les implants cochléaires
 - Les corps étrangers métalliques intra-oculaires.
- } Lorsque les caractéristiques de ces dispositifs ne sont pas disponibles immédiatement

Cette imagerie doit être réalisée en extrême urgence. Les recommandations les plus récentes publiées en 2019 par l'AHA et l'American Stroke Association préconisent un délai entre l'admission du patient et le début de l'imagerie inférieur à 20 minutes. Dans ce contexte d'urgence, l'imagerie cérébrale doit être réalisée selon un protocole rapide. Idéalement, l'examen ne doit pas durer plus de 10 minutes.

L'IRM doit répondre aux objectifs suivants :

- Éliminer une hémorragie
- Confirmer l'infarctus et préciser son étendue
- Dater l'infarctus
- Indiquer le siège et l'étendue du thrombus ou de l'occlusion artérielle
- Rechercher la cause de l'infarctus
- Éliminer les diagnostics différentiels qui sont entre autres l'épilepsie, l'aura migraineuse, les tumeurs, l'hypoglycémie, le MELAS (Mitochondrial Encephalomyopathy with Lactic Acidosis and Stroke-like episodes), les maladies démyélinisantes (38)

Dans des cas particuliers, elle doit aussi grâce à la perfusion, sélectionner les patients éligibles à une TM.

Nous présenterons dans ce chapitre quatre séquences indispensables car chacune d'entre elles apporte des informations primordiales :

- Les séquences sensibles aux artéfacts de susceptibilité magnétique : T2*, SWI (Susceptibility Weighted Imaging) ou SWAN (Star Weighted Angiography)
- La diffusion
- Le T2 FLAIR
- Les séquences angiographiques et de perfusion.

2.2.1. T2* et SWI

La séquence T2* est utilisée pour éliminer une hémorragie. Elle est sensible aux artéfacts de susceptibilité magnétique et donc aux produits de dégradation de l'hémoglobine. L'hématome est le plus souvent en hyposignal.

Les séquences SWI et SWAN sont apparues plus récemment et sont encore plus sensibles à ces artéfacts. Ces séquences présentent l'intérêt d'une meilleure détection des remaniements hémorragiques (Figure 4) et des thrombus (Figure 5), notamment distaux, en comparaison à la séquence 3D TOF (39,40) , au prix d'une acquisition plus longue. Il a été démontré que les séquences SWI sont plus sensibles pour détecter un saignement intracérébral, en particulier les micro-saignements chroniques (microbleeds) secondaires d'angiopathie amyloïde ou d'origine hypertensive (41). La présence de micro-saignements est une information importante car il existe un risque plus élevé de transformation hémorragique après thrombolyse chez ces patients (42) même si leur présence (seuil retenu < 10) ne contre-indique pas la thrombolyse intra-veineuse.

La séquence SWI permet également de mettre en évidence l'augmentation de la fraction de désoxyhémoglobine dans les veines cérébrales du territoire ischémié et dans la pénombre. Cela crée un aspect appelé le signe du peigne.

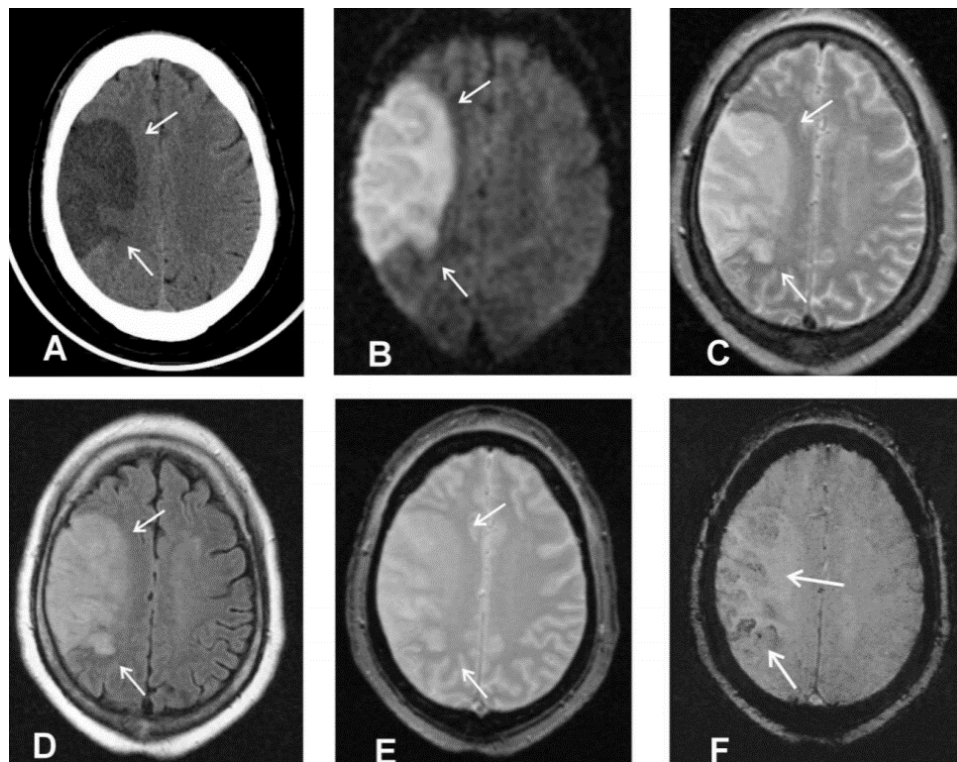


Figure 4 : Infarctus dans le territoire de l'artère cérébrale moyenne droite chez une patiente de 76 ans. D'après Nathaniel D. Wycliffe et al. A. Le scanner sans injection ne retrouve pas d'hémorragie. La séquence diffusion (B) montre la zone d'infarctus, les séquences T2 (C) FLAIR (D), T2* (E) ne mettent pas en évidence d'hémorragie au sein de la zone d'infarctus. La séquence SWI montre des remaniements hémorragiques.

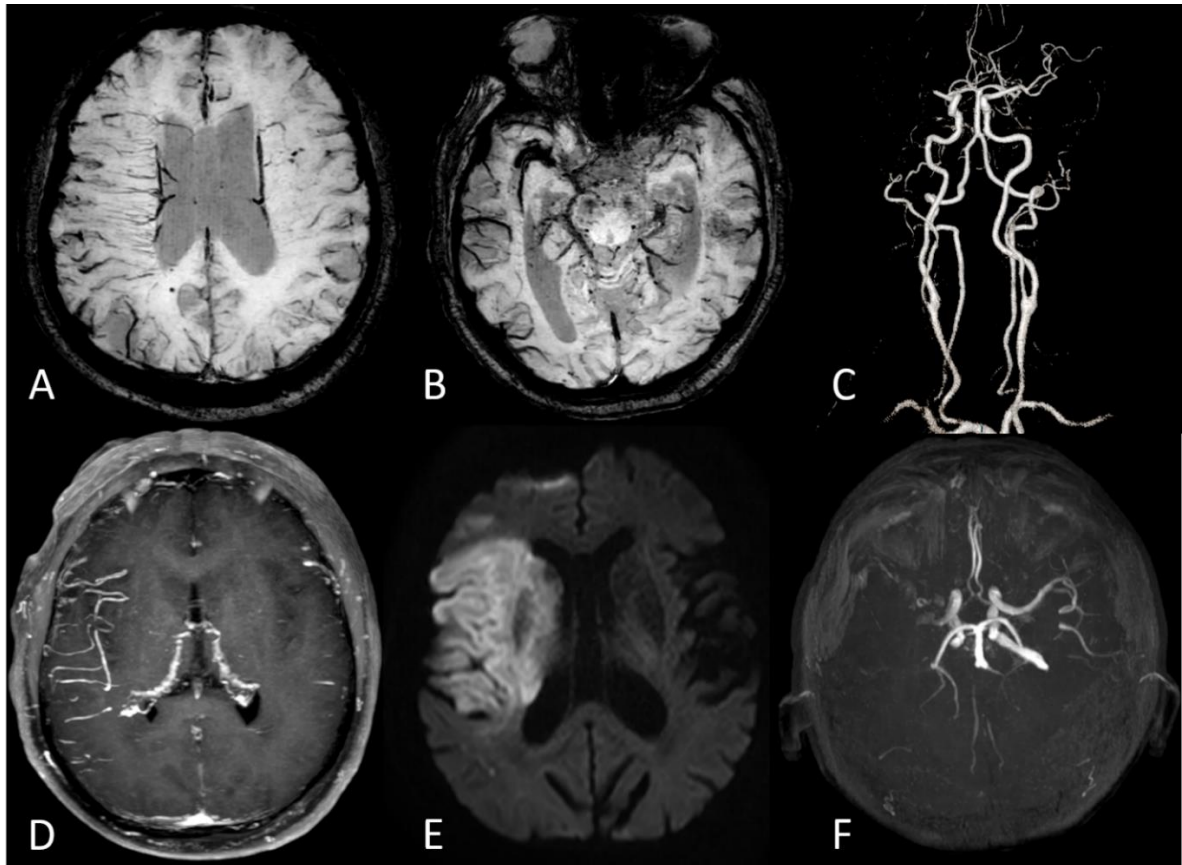


Figure 5 : AVCi sylvien droit total sur occlusion M1, A : SWI minimal intensity projection (MINIP) avec signe du peigne, B : SWI en MINIP avec thrombus M1 droit hypo-intense, C : séquence angiographique en rendu de volume, D : 3D T1 TSE avec défaut d'annulation du signal vasculaire sylvien droit en rapport avec le ralentissement du flux, E : diffusion B2000, F : 3D TOF

2.2.2. Séquence de diffusion

La séquence de diffusion peut montrer dès 11 minutes après l'installation des symptômes (3) un signal hyper-intense au niveau de la zone de nécrose. Elle apparaît hypo-intense sur la cartographie du coefficient apparent de diffusion (ADC) parfois de manière un peu retardée, ce qui ne doit pas faire exclure le diagnostic d'ischémie.

La séquence de diffusion montre la portion lésionnelle considérée comme irréversible ou "core". Cependant il a été démontré que les lésions positives en diffusion peuvent être réversibles au moins partiellement (43–47).

2.2.2.1. Principe de l'imagerie de diffusion

Dans un milieu liquide, les molécules d'eau sont constamment agitées selon un mouvement brownien aléatoire dû à l'agitation thermique liée à leur énergie cinétique. L'agitation moléculaire est importante dans l'eau libre et réduite dans les tissus en raison des obstacles s'opposant aux mouvements des molécules (48,49).

L'imagerie de diffusion rend compte de l'intensité plus ou moins importante de ces mouvements moléculaires dans chaque voxel exploré. Elle permet la mesure d'un coefficient apparent de diffusion (apparent diffusion coefficient ou ADC) propre à chaque voxel.

En imagerie de diffusion, un parenchyme où le coefficient de diffusion est réduit apparaît donc avec un signal élevé.

Ainsi, les ventricules contenant le liquide cérébro-spinal (LCS) (dans lesquels les mouvements des molécules sont importants) sont hypo-intenses, car le coefficient de diffusion y est très élevé.

La pondération en diffusion de la séquence utilisée dépend de la performance des gradients. Cette dernière est caractérisée par un facteur de gradient appelé « b ». Plus b sera élevé, plus la séquence sera pondérée en diffusion, mais plus le rapport signal sur bruit sera faible. La séquence de diffusion acquise avec $b = 0$ donne une image pondérée en T2 qui a également la particularité d'être sensible aux artéfacts de susceptibilité magnétique.

En imagerie cérébrale, on utilise en pratique clinique une valeur de $b = 1\ 000\ \text{s/mm}^2$ à 1.5 Tesla (T). A 3T, certaines études suggèrent une meilleure sensibilité pour un $b = 2000\ \text{s/mm}^2$ (50).

2.2.2.2. Performances de la diffusion dans l'AVC ischémique

Les performances de l'imagerie de diffusion pour la détection précoce des lésions ischémiques sont élevées (Figure 6). Les résultats rapportés dans la littérature font état d'une excellente sensibilité (51). Cet hypersignal en diffusion traduit une diminution de la mobilité des molécules d'eau libre.

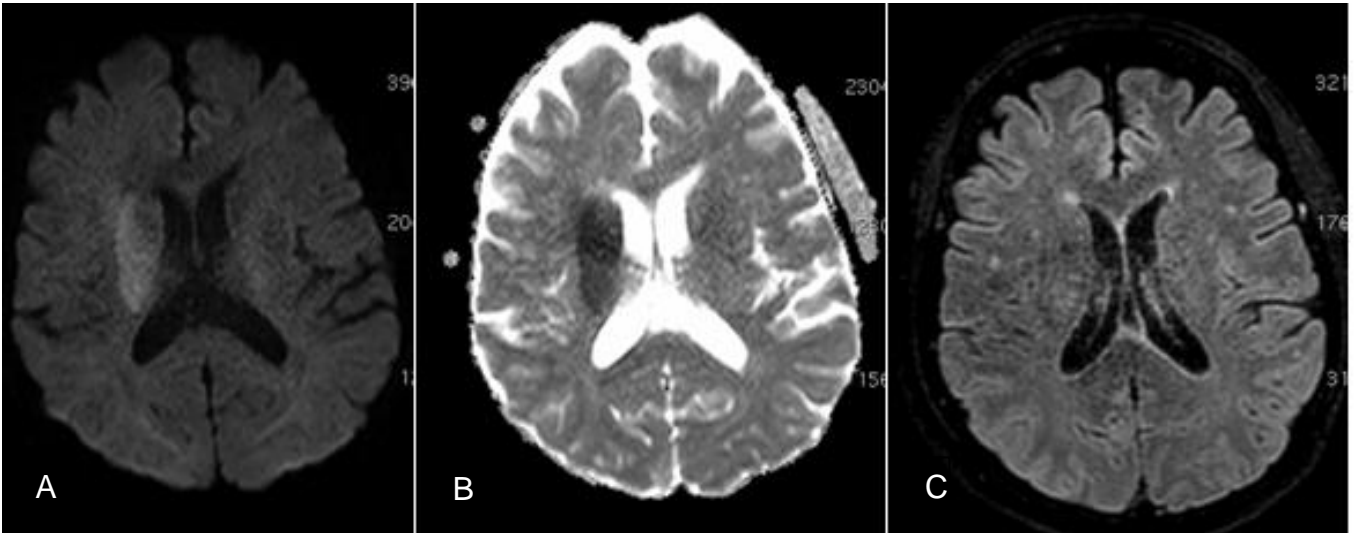


Figure 6 : Exemple d'IRM réalisée dans le cadre d'une suspicion d'AVC ischémique aigu A : Séquence diffusion B2000 : hyper-intensité dans le territoire profond de l'artère cérébrale moyenne droite, B : Cartographie ADC : hypo-intensité au sein de ce territoire, C : séquence FLAIR : absence d'anomalie de signal en correspondance avec la zone en hyper-intensité en diffusion

2.2.2.3. Utilité de la cartographie ADC

L'image de diffusion est une séquence fortement pondérée T2. Certains processus en hyper-intensité T2 peuvent donc apparaître avec un signal élevé sur l'image de diffusion (effet de rémanence T2, « effet T2 shine through » ou « effet T2 »). Le recours à la cartographie d'ADC permet de s'affranchir de cet effet.

Les zones d'ADC bas sont imagées en noir ou en couleur froide sur une cartographie couleur et les zones d'ADC élevé sont blanches ou de couleur chaude.

Cet ADC est en principe une constante physique, indépendante du champ magnétique, de l'imageur, des séquences et de leurs paramètres mais cela n'est pas totalement vrai en pratique. Sa valeur peut être extraite soit par sélection d'un voxel, soit par définition d'une zone d'intérêt.

Dans l'eau, le coefficient apparent de diffusion est égal à $2440 \pm 10 \cdot 10^{-6} \text{ mm}^2/\text{s}$ à 25 °C. Dans le corps humain, à 37 °C, le coefficient du LCS est de $3000 \cdot 10^{-6} \text{ mm}^2/\text{s}$.

Les valeurs d'ADC de l'encéphale normal rapportées dans la littérature apparaissent très variables, de 700 à plus de $1100 \cdot 10^{-6} \cdot \text{mm}^2/\text{sec}$ (52–55). Une augmentation significative de l'ADC avec l'âge a été montrée (56) et est probablement secondaire à la fréquence des lésions microvasculaires dans cette population.

Le seuil d'ADC utilisé à l'heure actuelle pour définir le volume ischémique est d'environ $600 \cdot 10^{-6} \text{ mm}^2/\text{s}$. Cette valeur a été définie à l'aide d'une courbe ROC dans l'étude DEFUSE (57) et elle a été modifiée à $620 \cdot 10^{-6} \text{ mm}^2/\text{s}$ dans l'étude DEFUSE 3 (36). Cette valeur a été confirmée dans d'autres études (58).

L'importance de la chute de l'ADC traduit la sévérité de l'AVCi et serait associée à un risque plus important de transformation hémorragique (59).

Le signal sur la séquence de diffusion de la zone ischémisée et l'ADC évoluent en sens inverse en fonction du temps (Figure 7). En effet, le signal diffusion augmente pendant les 24 à 72 premières heures, puis diminue progressivement. Inversement, l'ADC chute puis remonte progressivement pour repasser par des valeurs normales au bout de 7 à 14 jours, pour finalement dépasser ces valeurs normales (60,61). Cette évolution est liée à la lyse cellulaire et à l'apparition progressive d'un œdème vasogénique, c'est-à-dire d'une augmentation de l'eau dans le milieu extracellulaire (34,47). La zone ischémisée va apparaître hyper-intense sur la séquence de diffusion pendant plusieurs semaines, en raison de l'effet de rémanence T2.

Le calcul de l'ADC permet donc de distinguer un AVC ischémique aigu (avec un ADC diminué) d'un AVC ischémique subaigu ou plus tardif (avec un ADC normal ou augmenté).

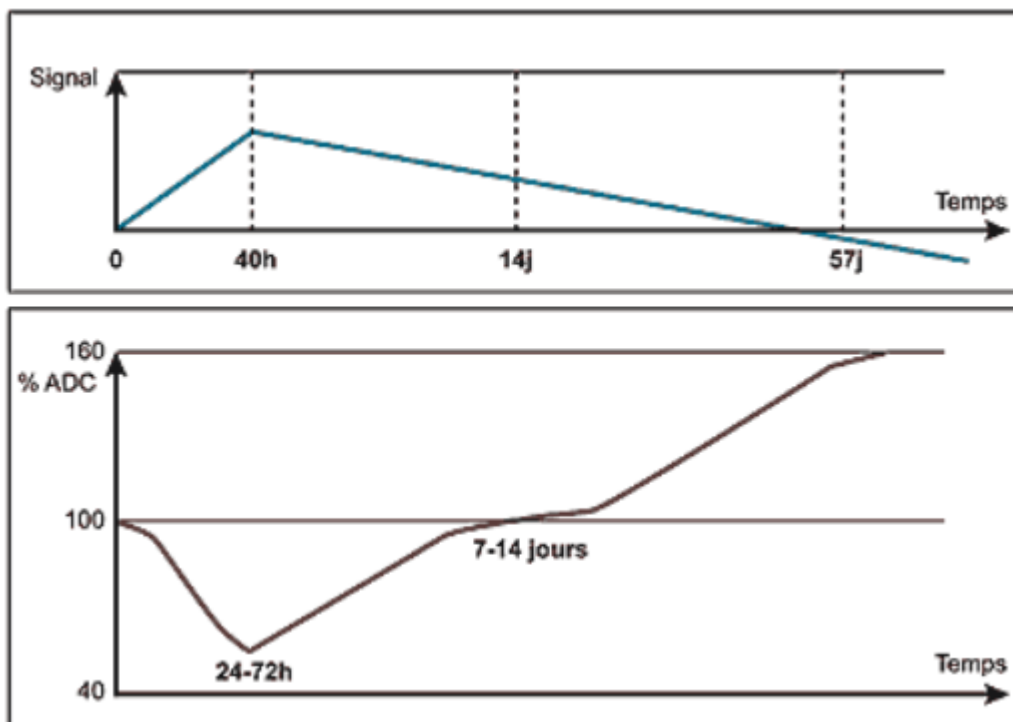


Figure 7 : Evolution du signal sur la séquence de diffusion et de l'ADC en fonction du temps. D'après Kremer et al. (61)

2.2.3. Le T2 FLAIR

Cette séquence T2 signifie Fluid Attenuated Inversion Recovery. Elle est acquise en écho de spin et elle permet grâce à ce procédé d'annuler le signal du liquide LCS et du sang circulant dans les vaisseaux. Elle permet de détecter les lésions cérébrales irréversibles. Les lésions ischémiques sont en général bien visibles sur cette séquence dès 4 heures après le début des symptômes. Le FLAIR est une séquence utile pour évaluer l'étendue des lésions après la phase aiguë et permet de mesurer un mismatch diffusion/FLAIR, en cas d'incertitude sur l'heure de début des symptômes. C'est sur le critère de la positivité du FLAIR que s'est basée l'étude WAKE UP (62).

Le Hyper-intense Vessel Sign consiste en la visibilité en hypersignal de structures vasculaires dans le compartiment leptoméningé, et constitue un indice important d'AVCi qui peut être visible dès qu'une occlusion ou une sténose sévère est présente. Ce signe témoigne d'un ralentissement vasculaire supprimant l'effet de sang noir de l'acquisition en écho de spin en aval de l'occlusion.

Ce signe permet aussi d'apprécier l'état de la collatéralité vasculaire. Sa présence en distalité de la trame vasculaire est un facteur de bon pronostic (63).

La séquence FLAIR permet de détecter des contre-indications à la TIV et est très sensible dans la détection des hémorragies sous-arachnoïdiennes aiguës (64). Des artefacts de flux sont parfois visibles dans les espaces sous-arachnoïdiens et peuvent gêner l'interprétation. Il est possible de s'en affranchir en réalisant la séquence FLAIR en 3D.

Cette séquence est enfin utilisée pour aider à distinguer un infarctus d'autres pathologies pouvant avoir une présentation clinique proche (lésions inflammatoires, encéphalites...).

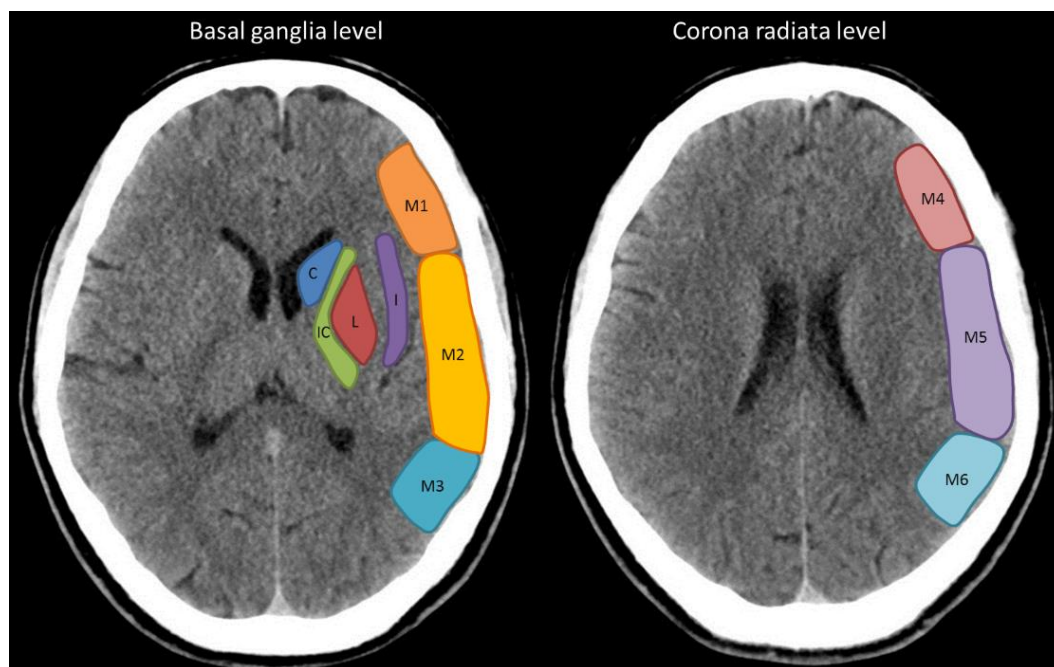
2.2.4. Séquences angiographique et de perfusion :

A l'instar de l'angio-TDM et de la TDM de perfusion, l'IRM permet une étude vasculaire exhaustive. Elle présente des performances diagnostiques élevées pour un temps d'acquisition restant modeste (protocole de 6 minutes proposé par l'équipe de Nael et al. (65)). Nous pouvons citer les séquences :

- Time of Flight (TOF)
- l'angio-IRM (ARM) injectée des TSA (Figure 5 : vignette C)
- les séquences optionnelles de perfusion sans (ASL) ou avec injection de contraste gadoliné (perfusion DSC, dynamic susceptibility contrast).

3. Facteurs et scores d'imagerie pronostics :

- Le score ASPECTS (Alberta Stroke Program Early CT Score) a été créé afin de systématiser la lecture des images NCCT (65). Ce score permet de quantifier l'étendue des hypodensités. Le territoire sylvien est découpé en 10 sous-parties (Figure 8). Un point doit être retiré à chaque fois qu'une des sous-parties est le siège d'une hypodensité sur une coupe passant par les noyaux gris centraux (NGC) et l'insula et sur une coupe passant juste au-dessus des NGC. Un score de 10 traduit l'absence d'hypodensité et un score de 0 traduit une hypodensité dans toutes les sous-parties. Un score inférieur à 7 est corrélé au d'handicap et au risque de transformation hémorragique. Ce score a été adapté à la diffusion en IRM (DWI-ASPECTS).



C: Caudate; IC: internal capsule; L: lentiform nucleus; I: Insular Cortex.



Figure 8 : score ASPECT, Case courtesy of Dr Osamah A. A. Alwalid, Radiopaedia.org, rID: 72706

- Le Clot Burden Score (CBS) correspond à un score quantitatif du thrombus intracrânien noté sur 10. Dans le même esprit que le score ASPECT, chaque portion artérielle touchée doit faire soustraire 1 ou 2 points (Figure 9). L'étude de Puetz, V. et al. (66) a montré qu'un CBS ≤ 5 était associé à un odds ratio 10 fois plus faible concernant l'indépendance fonctionnelle à 3 mois et 10 fois plus élevé concernant la mortalité. Ce score est proposé comme facteur pronostic mais reste toutefois peu utilisé en pratique courante.

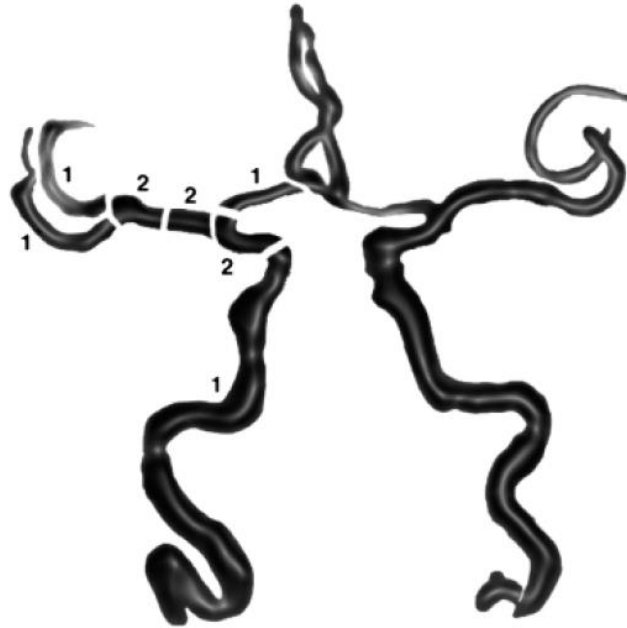

Figure 9 : Ten points clot burden score (CBS) d'après l'article de Puetz V et al (66)

- La diffusion est également un élément à étudier dans l'évaluation du pronostic. Par exemple, un volume ischémique supérieur à 145 mL permet de prédire un AVCi malin avec une sensibilité de 100% et une spécificité de 94 % dans l'étude d'Oppenheim C. et al (67). L'analyse du registre VISTA sur plus de 2000 patients a montré que le volume ischémique était le facteur pronostic indépendant le plus fort (avec le NIHSS et l'âge) (68).

III. Traitements :

1. Phase aiguë

Il existe plusieurs traitements ayant pour but commun une recanalisation précoce.

Nous retiendrons principalement :

- La thrombolyse intra-veineuse (TIV) avec par exemple l'activateur tissulaire du plasminogène recombinant (rt-Pa ou Alteplase).
- La thrombectomie mécanique (TM), elle-même constituée de plusieurs techniques que nous détaillerons

D'autres traitements peuvent se discuter au cas par cas dans des indications spécifiques comme le by-pass vasculaire dans la maladie de Moya Moya, le stenting carotidien dans les occlusions sur sténose athéromateuse associées à une occlusion intracrânienne (tandem) (12) ou la dissection carotidienne.

La thrombolyse intra-artérielle ne sera pas détaillée car elle n'est que très peu utilisée en France.

Les indications de ces traitements ont été modifiées suite à la réalisation de grands essais randomisés résumés dans la Figure 10.

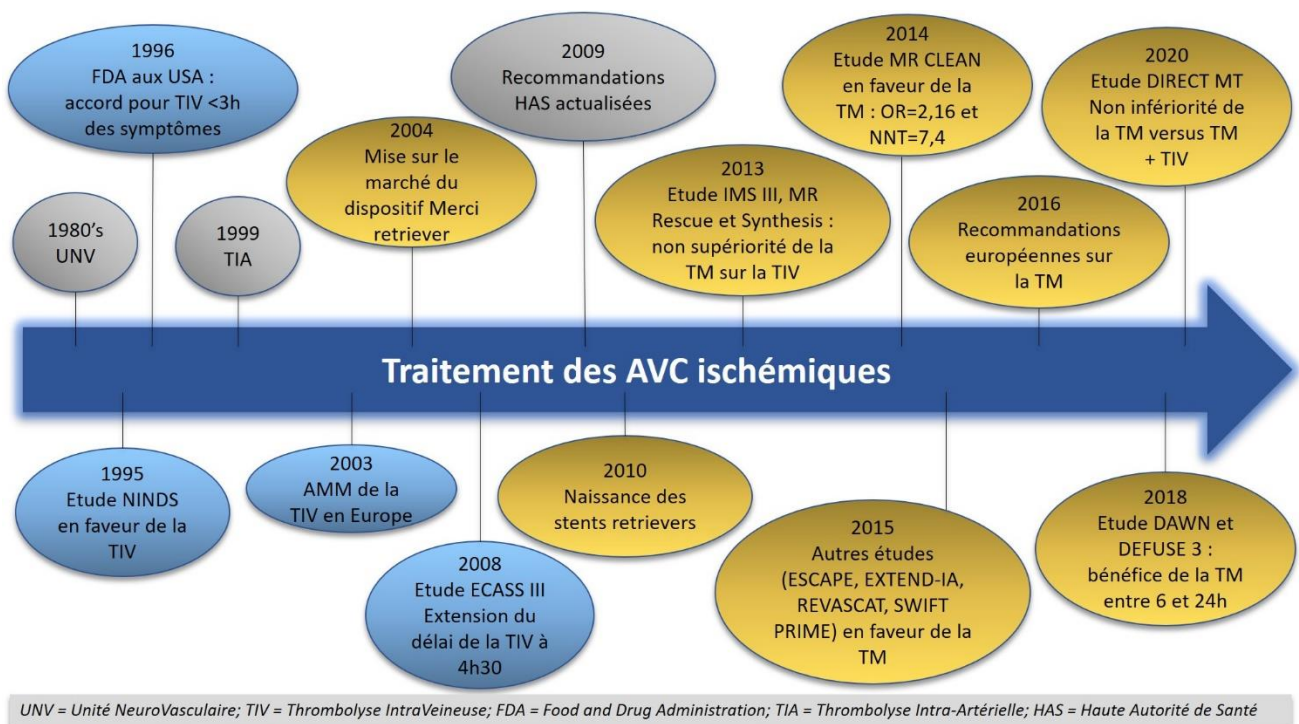


Figure 10 : Infographie résumant les études et les changements majeurs concernant le traitement de l'AVCi

1.1. Thrombolyse Intra Veineuse (TIV)

Le traitement de l'AVCi le plus utilisé en France est la TIV. Le principal agent pharmacologique est l'activateur tissulaire recombinant du plasminogène (rt-PA), Alteplase qui permet de convertir le plasminogène en plasmine dans le thrombus et ainsi favoriser sa désagrégation.

Depuis l'étude ECASS – NINDS (69) datant de 1995, la thrombolyse intra-veineuse est indiquée dans les 3 heures après le début du déficit neurologique et en l'absence de contre-indications.

Elle a montré un bénéfice à 90 jours sur le mRS avec un score médian de 2 dans le groupe traitement versus 3 dans le groupe placebo. Il y avait cependant une mortalité discrètement plus élevée mais statistiquement non significative dans le groupe traitement (14.6 % contre 11.7 %).

La fenêtre thérapeutique de la TIV par Alteplase a ensuite été élargie à 4h30 grâce aux résultats de l'étude ECASS III (70) (821 patients, 52,4 % versus 45.2 % de mRS de 0 ou 1 respectivement dans les groupes traitement et placebo). Une méta-analyse publiée en 2014 compilant 9 essais randomisés pour un total de 6756 patients a confirmé l'intérêt de la TIV dans les 4 heures 30 qui suivent l'apparition des symptômes (71).

Des études récentes ont montré une efficacité de la TIV chez des patients strictement sélectionnés (faible volume, forte collatéralité, mismatch diffusion/FLAIR) pour lesquels l'heure de début de l'AVCi était inconnue.

Nous pouvons citer l'étude WAKE-UP (62) qui a montré un bénéfice de la TIV chez des patients présentant une inadéquation (mismatch) entre l'imagerie de diffusion et la séquence FLAIR avec une heure de début des symptômes inconnue. C'est-à-dire une lésion ischémique hyper-aiguë visible uniquement en diffusion. Les principaux résultats de cette étude étaient une évolution favorable à 3 mois (mRS 0-1) chez 53.3 % des patients traités par Alteplase contre 41.8 % des patients sous placebo et un mRS moyen de 1 contre 2 respectivement (Figure 11). Il faut pondérer ces résultats en notant une tendance à plus d'hémorragies intra-cérébrales et de décès dans le groupe traitement.

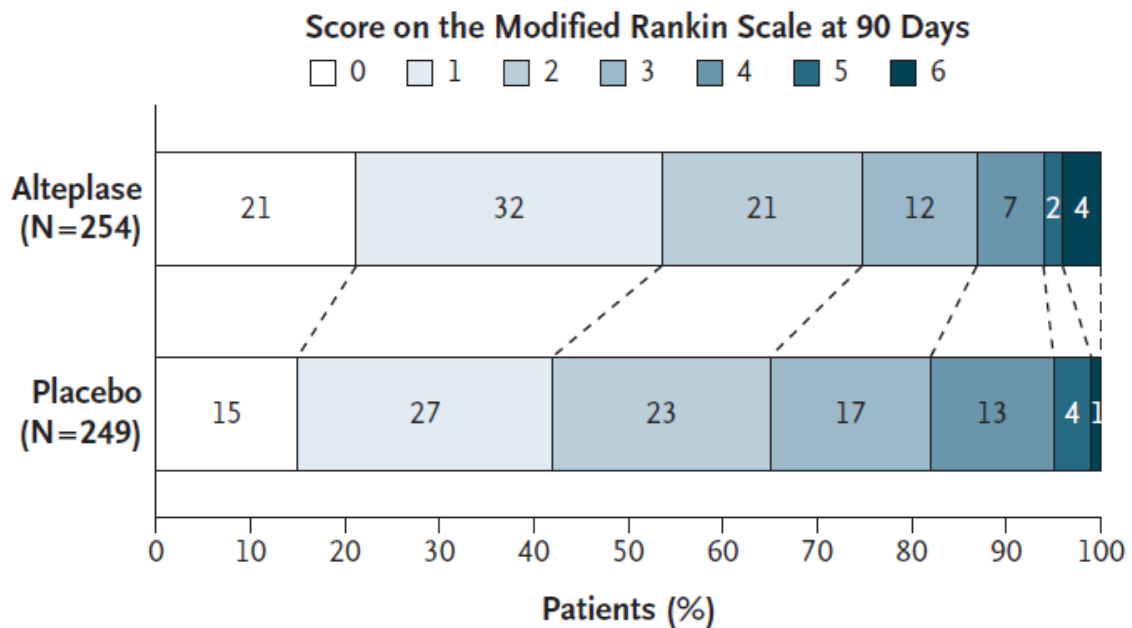


Figure 11 : Distribution des scores de Rankin modifié à 90 jours de l'étude WAKE UP (62).

L'étude EXTEND (72), parue en 2019, donne des résultats similaires mais cette fois, les patients étaient inclus sur un critère de mismatch diffusion/perfusion permettant de quantifier en volume une zone de pénombre sauvable. Ces principaux résultats étaient un devenir favorable (mRS 0-1) retrouvé chez 35,5 % contre 29.5 % (Alteplase versus placebo).

Une des principales limites à la TIV sont ces nombreuses contre-indications et la fenêtre temporelle thérapeutique étroite (Annexe 2).

La conséquence de ces nombreuses contre-indications est que le taux de thrombolyse chez les patients admis pour un AVCi est faible avec par exemple un taux de 11.8 % en 2015 et 14.2 % en 2017 (8).

Plus récemment, le Tenecteplase, un variant génétiquement muté de l'Alteplase possédant de meilleures propriétés pharmacodynamique et pharmacocinétique est apparu sur le marché. La méta-analyse de Kheiri B. et al. publiée en 2018 n'a pas montré de différence significative en terme d'efficacité ou de complications à long terme par rapport à l'Alteplase (73). Des études publiées ultérieurement ont montré une non-infériorité (74,75). Ce traitement reste à l'étude et pourrait, du fait d'une administration plus simple par intra-veineuse directe, être une alternative viable l'Alteplase.

1.2. Thrombectomie Mécanique (TM)

La principale révolution de ces dix dernières années dans la prise en charge aiguë de l'AVCi est l'avènement de la thrombectomie mécanique.

La thrombectomie est une intervention réalisée par voie endovasculaire percutanée. L'abord est le plus souvent artériel fémoral mais des abords radial ou carotidien sont possibles. Ce geste est réalisé en France par les équipes de neuroradiologie interventionnelle et consiste à capturer mécaniquement un caillot dans l'artère cérébrale occluse et à l'extraire.

Les indications issues des principales études randomisées incluent les occlusions des artères dites de « gros calibre » (Large Vessel Occlusion = LVO) de la circulation antérieure (en pratique, la terminaison de l'artère carotide interne et le segment initial de l'artère cérébrale moyenne : M1-M2).

La validation scientifique de la thrombectomie mécanique dans la prise en charge de l'ischémie cérébrale aiguë marque indiscutablement un tournant dans nos pratiques et a entraîné la nécessité d'une réorganisation des dispositifs de prise en charge ainsi que la formation rapide d'un plus grand nombre de neuroradiologues interventionnels.

Depuis 2015 et l'étude prospective randomisée multicentrique hollandaise MR CLEAN (76) qui a montré un très net bénéfice de la TM, de nombreux essais randomisés ont conforté ces résultats en élargissant progressivement la population d'étude et la fenêtre de traitement.

Nous pouvons citer les études (36,37,77–79) :

- ESCAPE*
- EXTEND-IA *
- REVASCAT*
- SWIFT-PRIME*
- THRACE
- DAWN (mRS = 0 – 2 pour 49 % des patients du groupe TM versus 13 % pour le groupe contrôle)
- DEFUSE 3 (OR = 2.77 ; P < 0.0001 pour un mRS = 0 – 2 à 90 jours)

Les 4 études marquées d'un astérisque ont été arrêtées précocement en raison de résultats très en faveur de la supériorité de la TM associée à la TIV versus la TIV seule.

Les indications à la thrombectomie d'après les résultats principaux de ces études peuvent se résumer grâce à l'arbre décisionnel suivant (Figure 12) :

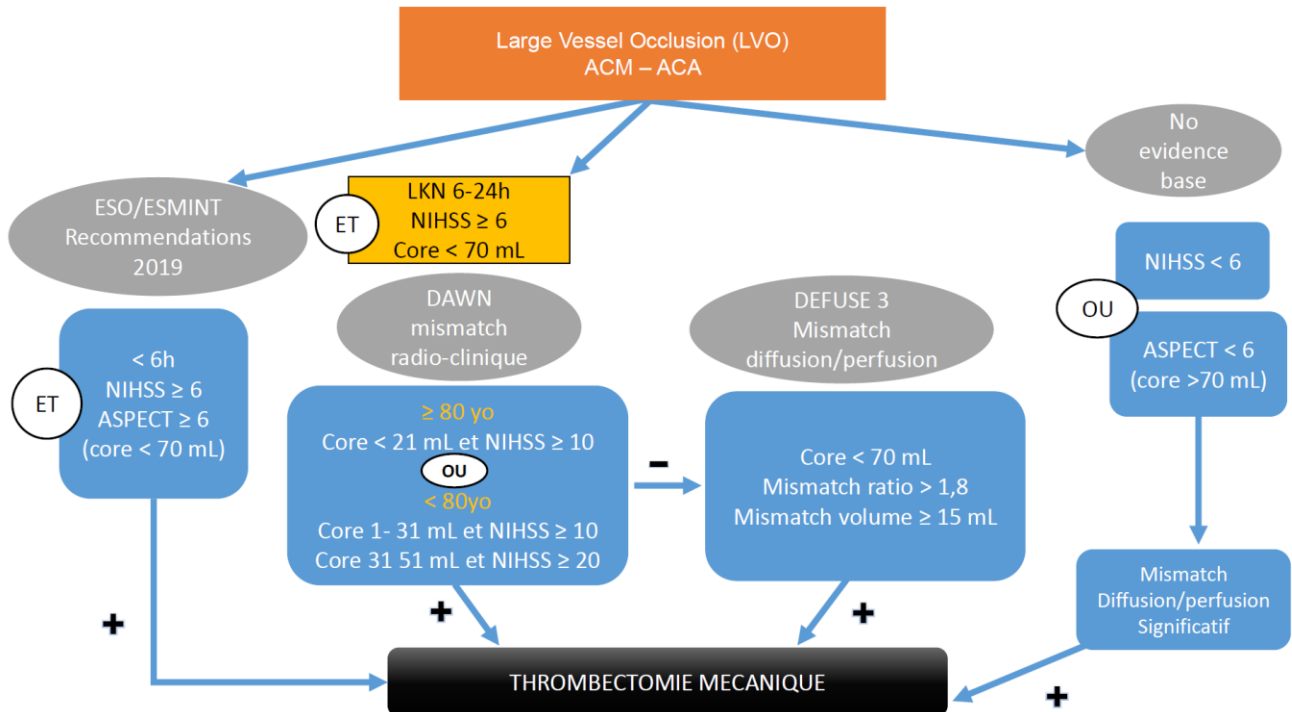


Figure 12 : arbre décisionnel d'indication à une TM au CHU de Caen (ESO : European Stroke Organization ; ESMINT : European Society of Minimally Invasive Neurology Therapy) LKN : Last Know Normal

Une étude publiée en mai 2020 va même plus loin puisqu'elle montre la non-infériorité de la TM seule versus la TM associée à une TIV en terme de mRS et de mortalité à 3 mois (80).

1.2.1. Technique :

Depuis le développement de la thrombectomie mécanique, de nombreux dispositifs sont apparus sur le marché. Les dispositifs de première génération incluent le dispositif MERCI® et le système d'aspiration Penumbra®. Le système MERCI® consiste à insérer le cathéter dans le thrombus afin de le récupérer (Figure 13). La thromboaspiration consiste à aspirer le thrombus au sein du vaisseau. Le but est de minimiser le risque d'embolisation distale du thrombus.

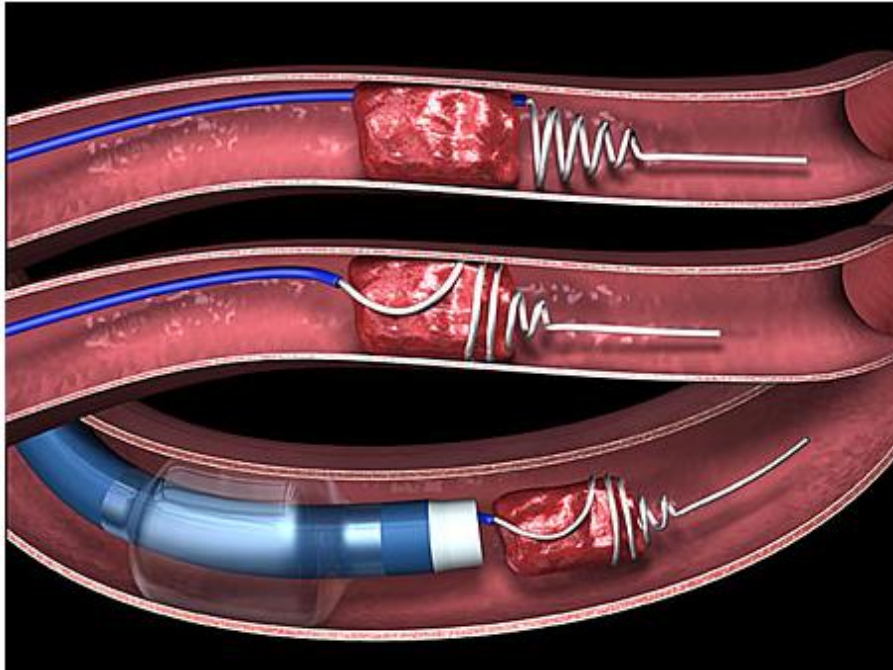


Figure 13 : Système MERCI, Society for neurointerventional surgery

Les systèmes de nouvelle génération correspondent aux « Stent Retrievers » (SOLITAIRE FR®, TREVO®, EMBOTRAP®). Ils ont l'avantage de s'ouvrir une fois en place dans le thrombus pour potentiellement permettre une recanalisation immédiate. Le thrombus est ensuite retiré en étant piégé dans les mailles du stent (Figure 14).

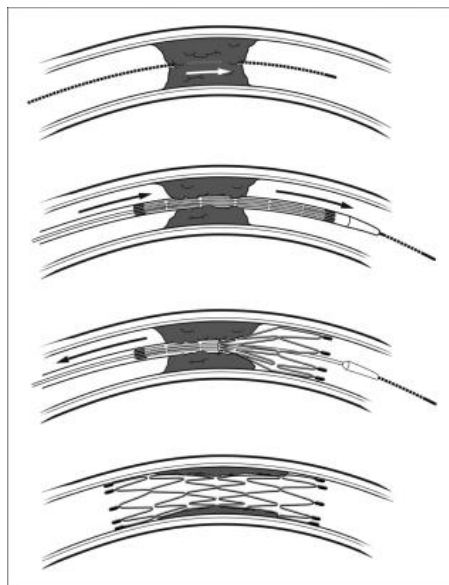


Figure 14 : exemple de dispositif de nouvelle génération. Avantage de ce système d'expansion en comparaison aux ballonnets est de réduire le risque de barotraumatisme au sein du vaisseau, donc de diminuer le risque de dissection et de rupture. (81)

Différentes techniques de thrombectomie (Figure 15) sont actuellement utilisées en fonction des centres et des habitudes (81) :

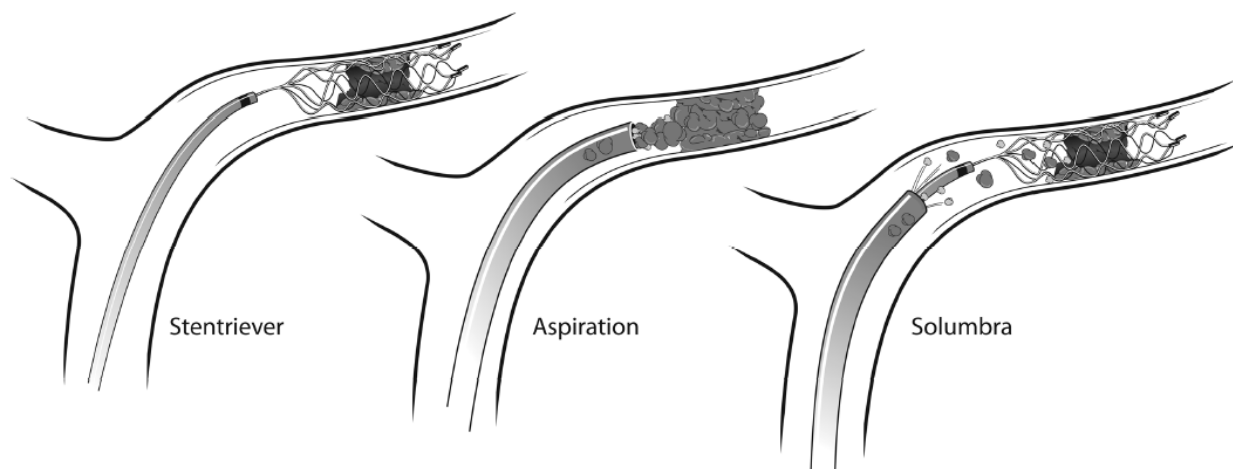


Figure 15 : techniques de TM : à gauche, stent retriever seul, au milieu aspiration seule et à droite, technique combinée avec stent retriever + aspiration (81)

- Aspiration seule : technique ADAPT (82,83)
- Stent retriever + aspiration : technique SAVE (84,85)
- Stent retriever + aspiration + ballon carotidien interne PROTECT(86) ou BADDASS (87) .

Les études comparant ces différentes modalités n'ont pas montré de différence significative (88,89). Ces techniques peuvent se succéder lors d'une même procédure en cas d'échec. En revanche, plus le nombre de passage augmente, plus le pronostic est mauvais du fait du risque de complication locale et de l'augmentation du délai de recanalisation (90).

La qualité de la recanalisation se mesure grâce au score mTICI (modified Thrombolysis In Cerebral Infarction) détaillé ci-dessous (Figure 16) (91) :

0	Pas de perfusion
1	Reperfusion antérograde au-delà de l'occlusion, proximale, limitée dans les branches distales avec circulation faible et lente
2a	Reperfusion antérograde de moins 50 % du territoire (par exemple une branche de division de l'artère cérébrale moyenne)
2b	Reperfusion antérograde de plus 50 % du territoire (par exemple deux branches de division ou plus de l'artère cérébrale moyenne)
2c	Reperfusion antérograde de plus 90 % du territoire
3	Reperfusion antérograde complète

Figure 16 : Score mTICI issue de l'article *Comment j'évalue la réussite d'une thrombectomie mécanique intracrânienne ?* (91).

Cette classification dérive de celle utilisée en coronarographie et a été proposée en 2013 par l'équipe de Zaidat O. O. et al. (92).

1.2.2. Complications :

Elles sont peu fréquentes mais parfois dramatiques. Nous pouvons distinguer les complications intracrâniennes et des troncs supra-aortiques (TSA) des complications du point de ponction.

Complications intracrâniennes et des TSA :

- Embolisation d'une autre branche artérielle
- Perforation
- Dissection
- Vasospasme
- Œdème ou hémorragie de reperfusion
- Fistule carotido-caverneuse

Complications du point de ponction :

- Hématome sous-cutané, musculaire ou rétropéritonéal
- Fistule artérioveineuse
- Infection

2. Traitements anti-agrégant plaquettaire et anticoagulant à la phase aiguë et subaiguë :

2.1. Antiagrégants :

La pierre angulaire médicamenteuse de la prévention secondaire des AVCi d'origine athéromateuse est le traitement par anti-agrégant plaquettaire (AAP). On retrouve en chef de file l'Aspirine entre 50 et 150 mg/j permettant une réduction du taux de récurrence estimé à 13 % (93).

Les autres traitements ayant prouvé leur efficacité sont :

- Le clopidogrel à 75 mg/j
- L'association dipyridole-aspirine (400 mg/50 mg)

L'association de ces traitements n'apporte pas de bénéfice mais augmente le risque de complications hémorragiques.

Il n'y a actuellement pas de données significatives permettant de standardiser les traitements par AAP en post AVCi comme le souligne le Dr Sevilis T. (94). Cette constatation est partagée par les différents neurologues que j'ai pu interroger.

Dans notre centre, les anti-agrégants plaquettaires sont introduits de manière immédiate en bolus de 250 mg en intraveineux (IV) puis en entretien per os à 75 mg/j par Aspirine pour tout **AVCi non thrombolysé** quelles que soient les autres thérapeutiques mises en place.

En revanche, leurs introductions ou leurs réintroductions, chez les patients ayant eu une thrombolyse, ne sont pas immédiates. Un délai de 24 heures après la TDM de contrôle est respecté dans la majorité des cas. Ce délai est ajustable en fonction de l'évolution clinique et de l'imagerie cérébrale de contrôle.

Les anti-agrégants plaquettaires au préalable d'un AVCi traité par TIV n'entraînent pas de surrisque hémorragique d'après Bravo et al. (95). Ils peuvent également être introduits sans risque chez les patients n'ayant pas pu bénéficier de la TIV (96,97).

Par contre, l'étude ARTIS (98), a montré une augmentation du nombre de SICH (symptomatic intracranial hemorrhage ; notion abordée dans le chapitre IV - 3.8) et un pronostic plus sombre de ces hémorragies chez les patients traités par alteplase + aspirine 300 mg que chez ceux traités par Alteplase seule. L'essai en question fut arrêté après 642 sur 800 inclusions devant la majoration du risque de SICH (RR 2.78 IC 95% 1.01-7.63 ; p = 0.04).

D'autres anti-agrégants plaquettaires comme les anti GPIIb/IIIa n'ont pas montré de bénéfice sur le mRS à 3 mois mais ils augmentaient significativement le risque de SICH (99,100).

Les recommandations de l'utilisation des antiagrégants plaquettaires dans l'AVCi selon l'AHA sont disponibles en Annexe 3.

2.2. Anticoagulants :

Les AVCi d'origine cardio-embolique secondaires à une arythmie cardiaque par fibrillation atriale (FA) non valvulaire sont traités en prévention secondaire par des anticoagulants (AC) oraux.

Plusieurs traitements sont disponibles parmi deux principales classes pharmacologiques :

- Les antivitamines K (AVK) dont la Warfarine
- Les anticoagulants oraux directs (Dabigatran, Rivaroxaban, Apixaban, Edoxaban)

Il s'y ajoute les héparines dans les cas où le patient doit pouvoir bénéficier d'une antagonisation rapide ou s'il existe des contre-indications aux autres classes. Paciaroni, M. et al. ont montré en 2007 (101), qu'il n'y avait pas de réduction significative du risque de mortalité ou de handicap chez les patients traités dans les 24-48h par anticoagulant après un AVCi. Ils ont également montré qu'il n'y avait pas de bénéfice sur le taux de récurrence précoce d'AVCi. En revanche il existait une augmentation significative du risque de saignement intracrânien symptomatique (2.5% vs 0.7 % OR 2.89 ; 95 % CI : 1.19 à 7.01 P= 0.02).

Tout comme pour les AAP, le délai d'introduction ou de reprise des AC ne fait pas consensus. Les recommandations de l'AHA (Tableau 2) préconisent avec un niveau de preuve élevé (grade A) que les anticoagulants ne doivent pas être introduits en urgence mais sans donner de délai précis. Ce délai reste un point très débattu, en attestent les nombreux essais randomisés en cours pour juger de l'efficacité et du risque de la reprise des anticoagulants en fonction du délai avec le début des symptômes (AREST, A3ich, Apache AF, Prestige AF, Strokeclose, TIMING).

<p>5. Urgent anticoagulation, with the goal of preventing early recurrent stroke, halting neurological worsening, or improving outcomes after AIS, is not recommended for treatment of patients with AIS.</p>	<p>III: No Benefit</p>	<p>A</p>	<p>Recommendation and LOE unchanged from 2013 AIS Guidelines. COR amended to conform with ACC/AHA 2015 Recommendation Classification System.</p>
<p>Further support for this unchanged recommendation from the 2013 AIS Guidelines is provided by 2 updated meta-analyses that confirm the lack of benefit of urgent anticoagulation.^{228,229} An additional study, not included in these meta-analyses, investigated the efficacy of LMWH compared with aspirin in preventing early neurological deterioration in an unblinded RCT. Although there was a statistically significant difference in early neurological deterioration at 10 days after admission (LMWH, 27 [3.95%] versus aspirin, 81 [11.82%]; $P < 0.001$), there was no difference in 6-month mRS score of 0 to 2 (LMWH, 64.2% versus aspirin, 62.5%; $P = 0.33$).²³⁰</p>			<p>See Table L in online Data Supplement 1.</p>

Tableau 2 : Extrait des recommandations AHA 2019 sur la prise en charge des AVCi

De manière non spécifique à l'AVCi, la méta-analyse de Ruff CT. et al. a montré la supériorité des anticoagulant oraux directs avec une réduction de 19 % des évènements thrombo-emboliques par rapport aux AVK mais également une réduction des hémorragies intracrâniennes de 52 % au prix d'une augmentation d'environ 25 % des hémorragies digestives (102).

En pratique, les anticoagulants sont donc introduits ou réintroduits dans des délais très variables en fonction de l'étendue de l'infarctus et en **l'absence de TH**. L'imagerie du suivi est un élément prépondérant de cette évaluation en **déTECTANT** et en **caractéRISANT** au mieux les hémorragies intracrâniennes.

IV. Imagerie du suivi des AVCi :

L'imagerie réalisée dans les 24-48h après un AVCi doit ou devrait dans l'idéal pouvoir :

- Mesurer le volume définitif de l'ischémie
- Détecter et caractériser les transformations hémorragiques
- Détecter les autres complications : œdème cérébral, engagement, récurrence ischémique
- Déterminer l'étiologie de l'AVCi si elle n'était pas encore connue
- Permettre d'adapter les traitements

1. Imagerie du bilan étiologique :

L'imagerie permet dans près de 70 % des cas de trouver une étiologie à l'AVCi grâce à l'exploration des TSA, de l'encéphale ou bien encore de l'exploration cardiaque.

1.1. Bilan des lésions athéromateuses :

La modalité la plus fréquemment utilisée pour dépister des lésions athéromateuses est l'angioscanner artériel des TSA et des artères intracrâniennes. Ces lésions athéromateuses touchent préférentiellement les bulbes et les siphons carotidiens.

L'angioscanner permet de quantifier très précisément les sténoses induites par cet athérome grâce aux deux principales méthodes présentées en Figure 17 :

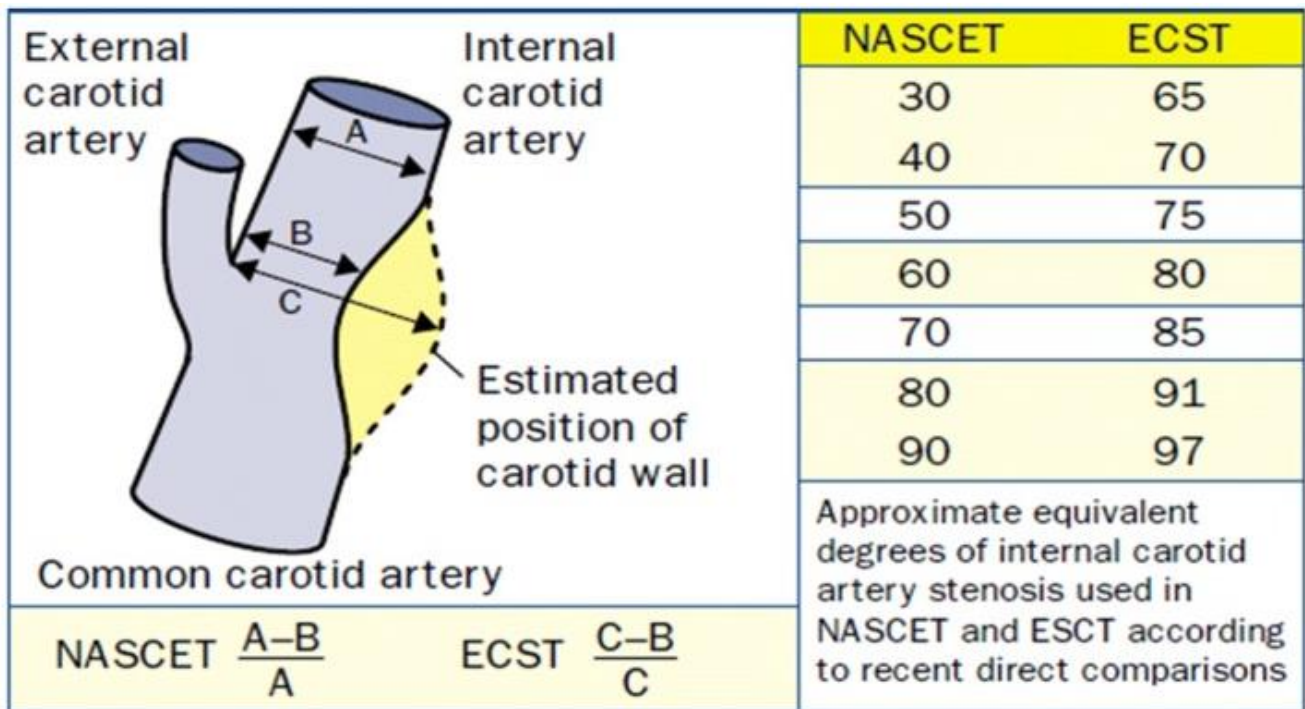


Figure 17 : Explication des méthodes de calcul de sténose selon NASCET et ECST avec équivalence approximative entre les 2 méthodes ; Surgery for prevention of stroke Lancet GA Donnan 1998.

Outre la possibilité d'estimer les sténoses, la TDM permet de caractériser les plaques : densité, irrégularité, ulcération.

Elle permet aussi de dépister des anomalies plus rares telles que :

- le diaphragme carotidien correspondant à une fine lame fibreuse implantée sur la face postérieure du bulbe carotidien et qui est une cause d'AVCi du sujet jeune aujourd'hui bien connue.
- une dissection ou des séquelles de dissection
- une dysplasie

Ces éléments sont aussi explorables en IRM grâce aux séquences d'angio-IRM des TSA injectées. Cependant cette technique présente des limites. Nous pouvons citer par exemple le cas de sténose serrée où un vide de signal peut apparaître en lieu et place de la sténose en raison d'un flux insuffisant pour générer du signal. Ainsi, la sténose peut ne pas être quantifiable ou bien être surestimée.

Les séquences pondérées T1, T2, densité de proton et T1 injectées sur les TSA et les artères intracrâniennes peuvent permettre de mieux caractériser les plaques d'athérome et en particulier chercher des signes d'instabilité de plaque tels que la prise de contraste et l'hémorragie intra-plaque (103).

L'athérome peut aussi être recherché en intracrânien grâce à des techniques d'imagerie avancée en IRM. L'arrivée de séquences disposant d'une résolution spatiale suffisamment haute (de l'ordre de 500 μm) permet maintenant de dépister ces atteintes voire même de différencier les atteintes athéromateuses des atteintes de vascularite et des dissections qui disposent d'une sémiologie IRM différente. En effet, la prise de contraste visualisée en cas d'athérome est plutôt irrégulière et non circonférentielle alors que celle retrouvée dans les vascularites du système nerveux central est volontiers circonférentielle et régulière (103). Il a été montré que des signes spécifiques d'activité de plaque athéromateuse intracrânienne étaient retrouvés chez 79 % des patients ayant une sténose de l'artère cérébrale moyenne symptomatique versus 19 % chez les patients non symptomatiques ($p < 0.004$) (104). L'AHA estime que l'IRM est un examen intéressant et l'a incluse dans ces dernières recommandations (Annexe 5).

En cas de sténose, le retentissement hémodynamique ainsi que la paroi peuvent être appréciés grâce à l'échographie-doppler des TSA et des artères intracrâniennes.

Cet examen dispose d'une résolution spatiale excellente, pouvant aller jusqu'à 0,3 mm dans les régions très superficielles grâce aux sondes à très haute fréquence.

Les calculs de vitesse, l'amortissement des flux, l'inversion de flux dans l'artère ophtalmique sont autant d'éléments permettant d'apprécier le retentissement hémodynamique d'une sténose carotidienne.

Cet examen souffre de limites que sont le caractère opérateur dépendant, l'échogénicité (anatomie de la carotide interne et fenêtre acoustique transcrânienne) ou la coopération du patient.

1.2. Etiologie cardio-embolique :

L'exploration cardiaque est une composante indispensable du bilan car environ 20 % des AVCi sont d'origine cardio-embolique (105). Cette exploration cardiaque comprend un électrocardiogramme pour rechercher des troubles du rythme emboligènes avec en chef de file l'ACFA.

Parmi les 30 % d'AVCi cryptogéniques, certains sont dus à des pathologies cardiaques non diagnostiquées telle que la fibrillation auriculaire paroxystique. Le pourcentage d'AVCi d'origine cardiaque est donc probablement sous-estimé (Figure 18) (106).

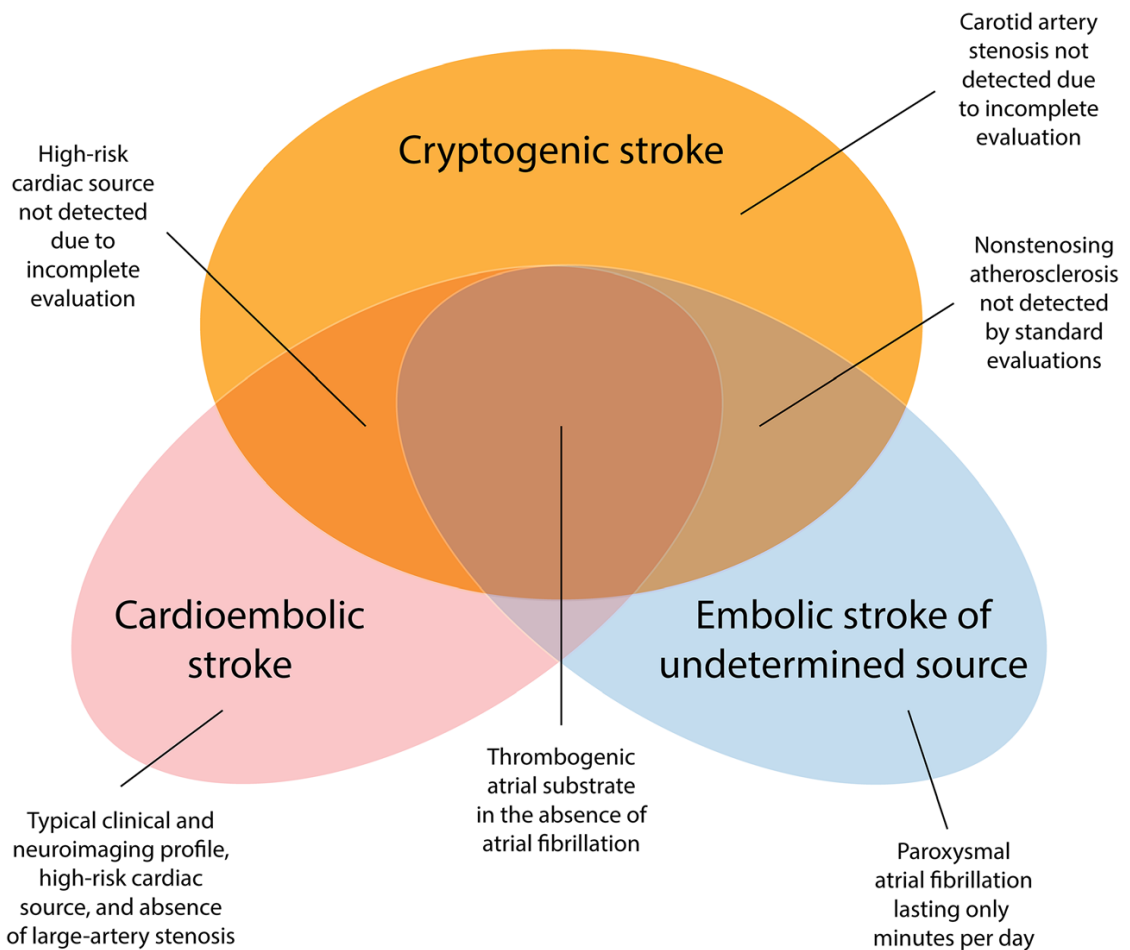


Figure 18 : Recouvrement parmi les causes d'AVCi cryptogéniques, cardio-emboliques et emboliques d'origine indéterminées ; Schéma de l'étude de Kamel H. et al. (106)

L'échographie cardiaque transthoracique ou transoesophagienne (Figure 19) permet de dépister des troubles de la contractilité, des thrombi intra-cardiaques, voire un foramen ovale perméable grâce à l'épreuve des bulles (injection d'une solution saline avec microbulles) (107).

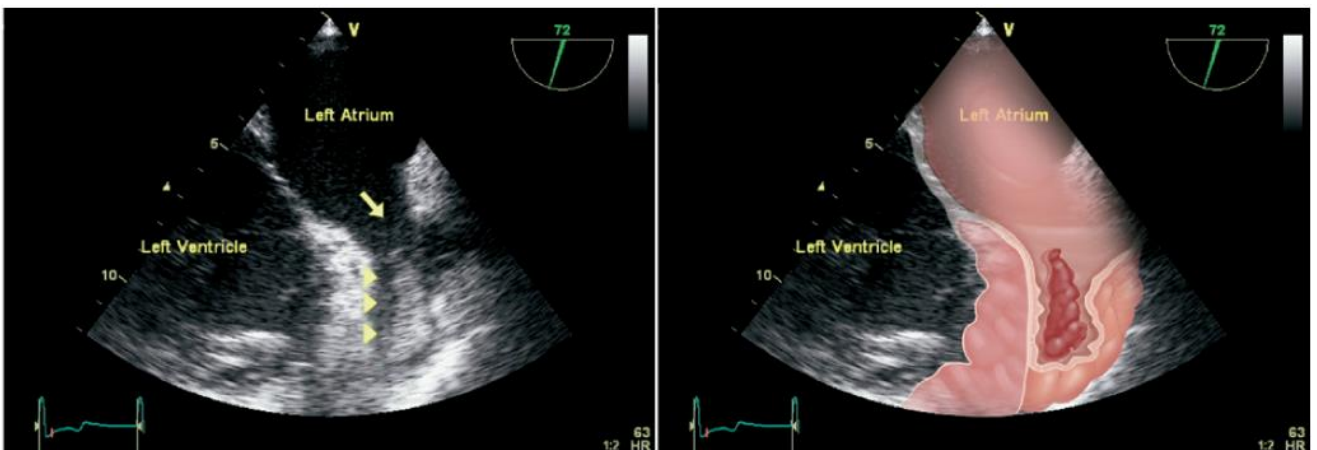

Figure 19 : Thrombus auriculaire gauche en ETO ; illustration issue de l'article de Doufekias E. et al. (107)

La TDM avec injection de contraste iodé a montré qu'elle était non inférieure à l'ETO dans le dépistage des thrombi intra-cardiaques notamment auriculaires gauches et de la pointe du ventricule gauche (108). Cette technique a l'avantage d'être simple car elle peut être couplée à l'examen des TSA sans nécessiter une nouvelle injection de produit de contraste iodé (109).

En dernier recours, une artériographie cérébrale et des TSA peut par exemple être réalisée pour confirmer la présence d'un diaphragme carotidien et le traiter. Cet examen n'est plus réalisé en première intention en raison de son irradiation, de ses potentiels complications et surtout de l'amélioration des techniques non invasives.

2. Volumétrie :

La mesure finale du volume infarci est bien corrélée au pronostic (110). Cette mesure permet de juger de la diminution, de la stabilité ou de l'extension de l'atteinte initiale afin de d'affiner le pronostic fonctionnel et le risque de complication. Elle est plus facile à réaliser en IRM car la résolution en contraste est bien supérieure à celle de la TDM. Dans le premier mois qui suit l'AVCi, la diffusion est la séquence de choix pour effectuer cette mesure de façon manuelle, semi-automatique ou automatique. Cette mesure à elle seule ne justifie actuellement pas la réalisation systématique d'une IRM de contrôle.

3. Détecter et caractériser les transformations hémorragiques

3.1. Hypothèses physiopathologiques de la transformation hémorragique (TH)

Il existe probablement de nombreux mécanismes pouvant expliquer la survenue de transformations hémorragiques. Une hypothèse remontant aux années 50, serait celle d'une fragmentation puis d'une migration du thrombus avec la survenue d'une hémorragie sur le territoire correspondant au site d'occlusion initial ayant été reperfusé, avec comme exemple un thrombus M1 proximal puis une migration plus distale et la survenue d'une hémorragie des noyaux gris centraux (111). Cette hypothèse semble invalidée par une étude avec série autopsique ayant retrouvé des thrombus proximaux avec des TH distales plutôt en faveur d'un rôle prépondérant des vaisseaux collatéraux leptoméningés (112).

Ces deux hypothèses semblent sujettes à un mécanisme lésionnel commun impliquant la reperfusion du territoire ischémié. Les études in vivo et in vitro ont montré qu'un dysfonctionnement de la barrière hémato-encéphalique (BHE) avec une augmentation de la perméabilité de cette dernière était probablement la base de ce mécanisme (113–116).

L'intégrité de la BHE dépend de jonctions étroites entre les cellules endothéliales et la lame basale qui est formée d'une matrice extra-cellulaire composée par des protéines (ie. Collagène IV, laminine, entactine, fibronectine et protéoglycanes).

Cette altération de la BHE semble majorée par l'Alteplase, par le biais d'un relargage de métalloprotéases (dont la MMP-9) suite à un afflux de polynucléaires neutrophiles (117).

L'expérience a montré que les TH étaient plus fréquentes dans la substance grise (cortex et noyaux gris) en raison de la densité plus élevée de capillaires sanguins dans ces régions (118).

3.2. Facteurs de risque de transformations hémorragiques évaluables en imagerie

L'imagerie a montré qu'elle pouvait servir de biomarqueur en particulier dans la prédiction des TH.

En TDM :

- Présence et étendue des signes d'ischémie précoce précédemment décrits avec un ASPECTS ≤ 7
- Anomalies en imagerie de perfusion : une méta-analyse de la TDM de perfusion (Tableau 3) montre une sensibilité et spécificité de respectivement 84% (IC 95%, 71–91%) et 74% (IC 95%, 67–81%) pour la prédiction de TH (119) . Les études incluses dans cette méta-analyse utilisent pour certaines les paramètres de perfusion brutes (VSC, DSC, TTM, TTP, Tmax). On retrouve par exemple comme facteur de risque de TH :
 - une diminution très importante du volume sanguin cérébral (VSC) < 2 mL/100g (120)
 - un débit sanguin cérébral relatif au côté controlatéral < 0.48 et un temps de transit moyen relatif > 1.3 (121)

D'autres études utilisent un paramètre témoin de la perméabilité capillaire appelé ktrans avec un seuil retenu à 7 mL/100g/min.

Les seuils de valeurs retenus dans les études présentent une grande hétérogénéité, rendant l'application de la perfusion difficile à transposer en pratique courante dans cette indication.

Author (year of publication)	Slices	Vendor	Scanner	kVp	mA	Section thickness	Contrast	Dose	Injection rate	Parameter	Cutoff
Permeability-related parameters											
Aviv RI et al [8] (2009)	64	GE Healthcare	VCT	80	190	5	Iohexol	0.5 ml/kg (max 50)	4 ml/s	PS	0.23 ml/100 g/min
Lin K et al [14] (2007)	16	Siemens Healthcare	Sensation	80	200	NA	Iohexol	50 ml	4–5 ml/s	PS	5.1625 ml/100 g/min
Ozkul-Wermester O et al [17] (2014)	64	GE Healthcare	Lightspeed	NA	NA	NA	Iodinated contrast agent	47 ml	4 ml/s	PS	0.84 ml/100 g/min
Bennink E et al [9] (2015)	40–256	NA	NA	80	125–150	0.625–1.25	Nonionic contrast agent	40 ml	6 ml/s	Relative PS	1.12
Yen P et al [22] (2016)	128	Siemens Healthcare	Sensation Definition	80	100	5	Iopamidol	40 ml	5 ml/s	Relative PS	1.3
Puig J et al [18] (2017)	128	GE Healthcare	Ingenuity	100	100	10	Iopromide	50 ml	5 ml/s	High-permeability region size on perfusion CT	29.42 cm ²
Hom J et al [10] (2011)	64	NA	NA	80	100	NA	Iohexol	40 ml	5 ml/s	K ^{trans}	7 ml/100 g/min
Kim T et al [12] (2018)	64	NA	NA	NA	NA	NA	NA	NA	NA	K ^{trans}	7 ml/100 g/min
Li Y et al [13] (2017)	64	GE Healthcare	Discovery CT750 HD	80	100		Iohexol	40 ml	4 ml/s	K ^{trans}	0.35 ml/100 g/min
Other parameters											
Jain AR et al [11] (2013)	64	Philips Healthcare	Brilliance	80	150	5	Ioversol	50 ml	5 ml/s	rCBV	1.09
Lin K et al [15] (2012)	16	GE Healthcare	Lightspeed	80	200	4	Nonionic contrast agent	50 ml	5 ml/s	CBV	5
Liu L et al [16] (2017)	NA	NA	NA	80	500	5	Nonionic contrast agent	40 ml	4 ml/s	CBV-ASPECTS	0–7
Souza LC et al [20] (2012)	64	GE Healthcare	Lightspeed 64	80	500	5	Nonionic contrast agent	35 ml	7 ml/s	rCBF	0.48
Shinoyama M et al [19] (2013)	128	Siemens Healthcare	SOMATOM Definition AS+	80	180	5	Iohexol	40 ml	5 ml/s	TTP map defect	Presence
Yassi N et al [21] (2013)	320 or 64	Toshiba Medical Systems or Philips Healthcare	Aquilion One or Brilliance	NA	NA	5 or 10	Iopromide	40 ml	6 ml/s	Tmax	14

NA not available, PS permeability-surface area product, CBV cerebral blood volume, ASPECTS Alberta Stroke Program Early CT Score, CBF cerebral blood flow

Tableau 3 : Caractéristiques des études incluses dans la méta-analyse de Suh C.H et al

En IRM :

- Une valeur d'ADC minimum < 550 10⁻⁶ mm².s⁻¹ (122,123).
- En perfusion, une méta-analyse (124) (Tableau 4) des paramètres IRM prédictifs des TH existe également mais elle est de moins grande puissance que celle réalisée pour la TDM (moins d'études éligibles et plus grande hétérogénéité des résultats comparativement à la TDM) (122). Les résultats retrouvent une association entre les TH et une perméabilité élevée, un hypersignal FLAIR, une hypoperfusion et un ADC bas avec une sensibilité et une spécificité communes respectivement de 82% (IC 95% 6, 1–93%) et 79% (IC 95%, 71–85%).

Author (year of publication)	Magnet	Vendor	Scanner	MRI protocol	Parameter	Cut-off
<i>Perfusion-weighted imaging parameters</i>						
Bang et al. (5) (2007)	1.5	Siemens Medical Systems	NA	DWI, GRE, FLAIR, PWI	Increased permeability and BBB contrast leakage	NA
Campbell et al. (6) (2010)	NA	NA	NA	DWI, PWI, MRA	VLCBV2.5 (<2.5th percentile threshold)	<2 mL
Campbell et al. (7) (2013)	1.5	NA	NA	DWI, PWI, MRA, TIWI, GRE	VLCBV	<2 mL
Kassner et al. (10) (2009)	1.5	GE Healthcare	Signa Excite	DWI, PWI, MRA, CE TIWI	Quantitative permeability (KPS)	>0.67 mL/100 g/min
<i>Diffusion-weighted imaging parameters</i>						
Oppenheim et al. (12) (2002)	1.5	GE Healthcare	Signa Horizon Echospeed	DWI, MRA	ADC _{core}	<300 × 10 ⁻⁶ mm ² /s
Shinoda et al. (13) (2017)	1.5	Philips	Achieva	DWI, FLAIR, MRA	Relative ADC	<0.65
<i>Conventional MRI parameters</i>						
Guo et al. (8) (2012)	1.5	GE Healthcare	Signa	TIWI, DWI, FLAIR, GRE, PWI	Hyperintense MCA sign	Presence
Jha et al. (9) (2014)	NA	NA	NA	DWI, FLAIR	FLAIR ratio	>1.54
Latour et al. (11) (2004)	1.5	NA	NA	DWI, GRE, PWI	BBB disruption	Presence

ADC, apparent diffusion coefficient; BBB, blood-brain barrier; CE, contrast-enhanced; DWI, diffusion-weighted imaging; GRE, gradient-echo T2-weighted image; MCA, middle cerebral artery; MRA, magnetic resonance angiography; NA, not available; PWI, perfusion-weighted imaging; SWI, susceptibility-weighted imaging; VLCBV, very low cerebral blood volume.

Tableau 4 : Caractéristiques des études IRM incluses dans la méta-analyse de Suh C.H et al

Outres les paramètres étudiés en imagerie, il existe de nombreux facteurs de risques de transformations hémorragiques dépendant de paramètres systémiques (118,125) ou de score clinique. On peut citer :

- Une pression artérielle systolique significativement plus élevée avant et après traitement.
- L'hyperglycémie (favorise un état pro-oxydatif, pro-coagulant et pro-inflammatoire).
- La fièvre.
- Le score NIHSS à l'admission

3.3. Rationnel du suivi par imagerie :

La TH d'un AVCi est une complication fréquente et potentiellement grave. Des séries de suivis longitudinaux de patients datant de 1986 et 1989 rapportent des taux de TH autour de 40 % (126,127). Ce taux a baissé avec les améliorations thérapeutiques mais reste important.

L'étude princeps sur la thrombolyse par Alteplase en 1995 (128) retrouvait des TH imputables à la TIV chez 11% des patients. Ce pourcentage élevé de TH a poussé les sociétés savantes telles que l'AHA et l'ESO à recommander un contrôle systématique par imagerie à 24-36h de la TIV (129,130).

Il n'y pas de consensus concernant la modalité d'imagerie de suivi.

3.4. Détection des TH en TDM :

La densité du sang circulant dépend de la concentration en fer et en protide, dont le principal stock provient de l'hémoglobine. Pour une concentration normale (d'environ 15 g/dL), cette densité avoisine 52 UH.

Lors d'une extravasation de sang, un caillot peut se former et sa rétraction ultérieure après élimination de la part plasmatique, entraîne une augmentation de la densité qui peut atteindre 70 à 80 UH vers la 6^{ème} heure.

La densité de l'hématome peut varier en fonction de l'hématocrite et rendre le diagnostic plus difficile en cas d'anémie. En cas de troubles de la coagulation (coagulopathie ou origine médicamenteuse), l'hématome peut présenter des densités hétérogènes voire des niveaux liquides. Une hétérogénéité peut également témoigner d'un saignement actif qui peut être détecté en cas d'injection de produit de contraste iodé sous la forme d'une zone plus dense (« spot sign »).

L'évolution normale d'un hématome intra-parenchymateux cérébral se fait vers une baisse de la densité progressive de la périphérie vers le centre. En moyenne, un hématome devient isodense au parenchyme cérébral en 2 semaines. A 3 semaines, il sera totalement hypodense. Cette évolution peut être accélérée en cas d'afibrinogénémie congénitale.

En cas d'injection, une prise de contraste annulaire périphérique fine est généralement présente et peut persister jusqu'à 6 mois pouvant alors poser des problèmes de diagnostics différentiels avec des tumeurs cérébrales primitives ou secondaires.

A la phase chronique, il peut persister une cavité proche de la densité du LCS (liquide cérébro-spinal) mais cette zone peut également devenir virtuelle en cas d'hématome initial de petite taille ou de rupture vers l'espace sous-arachnoïdien ou ventriculaire.

3.4.1. Imagerie Spectrale

En TDM, la densité des tissus dépend de leur atténuation du faisceau de rayon X. Cette atténuation fait intervenir deux effets physiques en fonction du niveau d'énergie du faisceau. A basse énergie, l'effet photoélectrique est prédominant alors qu'à haute énergie, c'est l'effet Compton qui prédomine. Le spectre d'atténuation qui en résulte varie en fonction du numéro atomique de l'élément traversé. En connaissant le niveau d'énergie du faisceau (en kilovolt, kV) ainsi que la mesure de l'atténuation à deux niveaux d'énergie différents (par exemple 80 et 140 kV), il est possible de résoudre une équation pour retrouver le numéro atomique de l'élément traversé (131).

La technique d'acquisition à double énergie varie selon les constructeurs :

- utilisation simultanée de deux tubes à rayon X chez Siemens Healthcare
- échange rapide de pics de kilovoltage différents chez GE Healthcare ou Toshiba
- système de détection double couche chez Philips Healthcare(132)

La TDM à double énergie a connu un essor modeste en pratique clinique au début des années 2000, permettant toutefois le développement de nouvelles indications (principalement en imagerie thoracique, digestive et ostéoarticulaire), même si son utilisation en neuroradiologie reste insuffisamment développée à ce jour.

Lors d'une TM, du produit de contraste iodé peut traverser la BHE rompue et stagner dans le parenchyme cérébral. Une extravasation peut également se produire dans les espaces sous arachnoïdiens soit par perforation d'une artère soit par dilacération de petits vaisseaux leptoméningés lors des manœuvres de retrait du matériel. Cette stagnation d'iode se traduit par une hyperdensité en TDM, et ne peut être dissociée d'une transformation hémorragique sur une acquisition classique (dite monoénergie).

Le gold standard de la différenciation entre une extravasation et une hémorragie précoce post TM est la réalisation d'une TDM entre 48 et 72 heures. On observe que l'extravasation de contraste disparaît dans ce délai alors que l'hémorragie reste généralement bien visible sur ces scanners plus tardifs. Avant ce délai, il est difficile de faire la différence.

Une étude de 2014 a proposé une densité seuil de 50 UH en dessous de laquelle les auteurs estiment pouvoir éliminer une TH sur le scanner monoénergie en post-procédure

immédiat (133). Dekeyzer et al. n'ont pour leur part pas trouvé de seuil satisfaisant pour différencier précocement iode et sang (134). Ils ont donc recommandé la poursuite d'un contrôle scanographique plus tardif.

L'alternative à ce scanner tardif est la réalisation d'une TDM spectrale qui va permettre de créer 3 séries d'images à partir d'une acquisition :

- une série équivalente à une acquisition en monoénergie
- une série où l'iode est isolée (cartographie d'iode ou iodine map)
- une série où l'iode est virtuellement supprimée (virtual non contrast, VNC)

Il devient alors aisé de faire la différence entre l'iode et le sang.

	Types de séries reconstruites		
	Monoénergie	Cartographie d'iode	VNC
Pas de sang ni d'iode	↓ ou →	↓ ou →	↓ ou →
TH	↑	↓ ou →	↑
Extravasation d'iode	↑	↑	↓ ou →
TH + iode	↑	↑	↑

Tableau 5 : Variation de la densité en fonction du type d'acquisition et de la présence d'iode et/ou d'une hémorragie, ↓ : hypodensité, → : isodensité, ↑ : hyperdensité

3.5. Détection des TH en IRM :

Les séquences clés dans la détection du sang en IRM sont :

- Le T2*
- Les séquences SWI et SWAN
- La diffusion

Les autres séquences sont moins sensibles dans la détection mais permettent d'estimer l'ancienneté des lésions (FLAIR, T1) et d'apprécier le retentissement (œdème, engagement).

L'évolution du signal du sang dans les tissus biologiques (en dehors du compartiment vasculaire) est bien connue et dépend des caractéristiques paramagnétiques des produits de dégradation de l'hémoglobine. Nous détaillerons ici cette évolution telle que décrite dans l'ouvrage Neuro-imagerie diagnostique de Jean-Louis Dietemann et al (135).

A la phase hyperaiguë considérée selon les auteurs entre **0 et 4 à 6h**, l'hémoglobine est encore sous sa forme **d'oxyhémoglobine** et apparait en hyperdensité en TDM entre 40 et 60 UH, en iso ou hypo-intensité T1, en hyper-intensité T2 FLAIR, en iso/hyper-intensité au centre et hypo-intensité périphérique en T2* (écho de gradient) en fonction des paramètres d'hémostase (présence d'anticoagulant pouvant entraîner des niveaux liquides).

A la phase aiguë entre **6h et 3 jours**, l'oxyhémoglobine est remplacée par la **désoxyhémoglobine** qui apparait en iso/hyper intensité en T1, en hypo-intensité au centre et hyper-intensité en périphérie en T2 FLAIR, en hypo-intensité en T2* ou SWI et en hypo-intensité centrale avec ADC bas en diffusion.

Le stade subaigu précoce se situe entre **4 et 7 jours** et c'est alors la **méthémoglobine intracellulaire** qui prédomine. Elle apparait en hyper-intensité en T1, hypo-intensité en T2 FLAIR, hypo-intensité en T2* ou SWI, et en hypo-intensité centrale en B élevé avec ADC bas en diffusion.

La **méthémoglobine** devient ensuite **extra-cellulaire** et libre. Ce changement survient entre **2 et 4 semaines** et ce stade est nommé subaigu tardif. Elle apparait en hyperT1, Hyper FLAIR, hyper-intensité au centre et hypo-intensité périphérique en T2* ou SWI et hyper-intensité en diffusion à b élevé avec ADC variable.

Enfin, au stade **chronique**, la dégradation finale ne laisse que des dépôts **d'hémosidérine** et de ferritine qui apparaissent en hypoT1, hyperFLAIR, hyper-intensité au centre et hypo-intensité périphérique en T2* ou SWI et hypo-intensité à b élevé avec ADC élevé si la cavité contient du LCS.

Cette évolution du signal peut être schématisée comme dans la Figure 20 (avec des indications temporelles discrètement différentes).

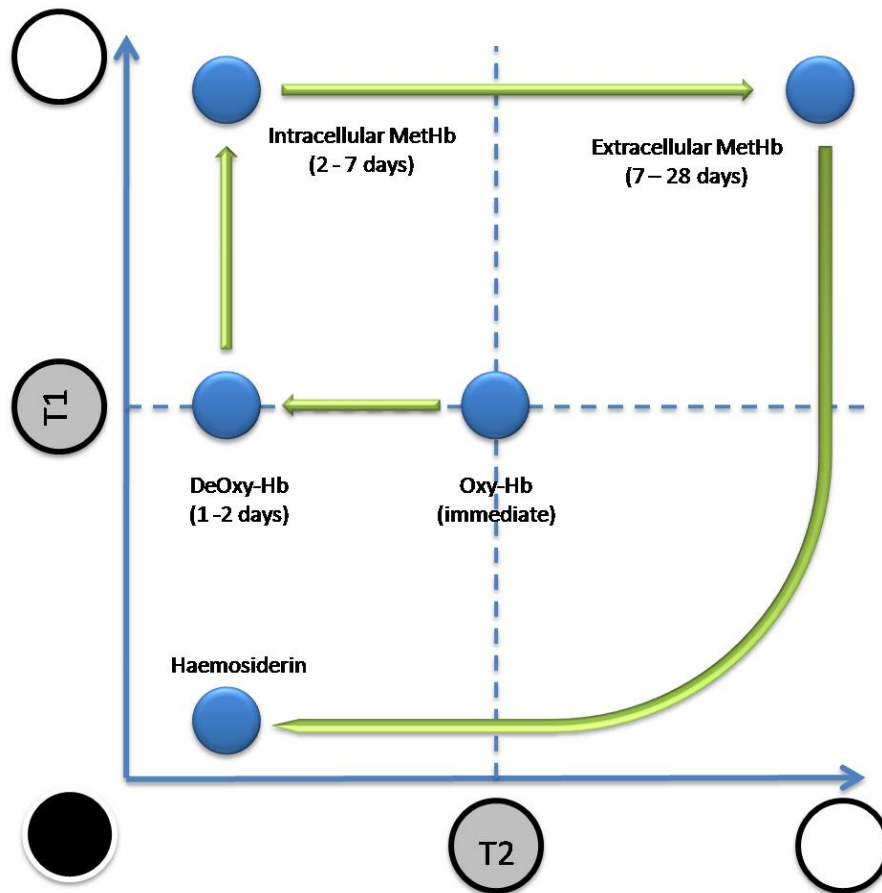


Figure 20 : signal en T2 et T1 des produits de dégradation de l'hémoglobine en fonction du temps ; Case courtesy of Assoc Prof Frank Gaillard, Radiopaedia.org, rID: 36065

La datation IRM reste cependant imprécise comme l'a démontré l'équipe de Alemany R et al. (136). Il faut noter que l'effet paramagnétique de ces produits de dégradation du sang est d'autant plus marqué que la valeur du champ $B = 0$ est élevée ($3T > 1.5T$).

L'hyposignal visible sur les séquences T2* et SWI peut aussi être retrouvé sur la séquence B0 de la diffusion qui est plus rapide à acquérir. Nous pouvons donc nous poser la question de ne faire qu'une seule des deux séquences en particulier chez les patients agités.

La comparaison des performances diagnostiques de la TDM et de l'IRM est connue depuis près de quinze ans concernant la détection l'hémorragie intracrânienne aiguë et chronique. Les principaux résultats de l'étude de Kidwell C.S. et al. publiée en 2004 dans le JAMA (137) sont présentés dans le Tableau 6 :

	CT+	CT-	P Value
Any hemorrhage			
MRI+	28	43	.001
MRI-	1	128	
Acute hemorrhage			
MRI+	25	4	>.99
MRI-	4	167	
Chronic hemorrhage			
MRI+	0	52	<.001
MRI-	0	148	

Abbreviations: CT, computed tomography; MRI, magnetic resonance imaging.

Tableau 6 : Résultats de la détection de l'hémorragie en IRM et en TDM (n= 200)

Cette étude portait sur une population de patients hospitalisés devant l'apparition de symptômes neurologiques aigus. Les patients ont bénéficié d'une IRM puis d'une TDM espacées de moins de 30 minutes dans un délai de 90 minutes après l'admission aux urgences. Les séquences IRM analysées étaient le T2* et la diffusion. Les examens étaient analysés en aveugle par 4 lecteurs à la recherche de stigmates hémorragiques. Les résultats de ces lectures sont présentés dans le Tableau 7.

No. of Readers Diagnosing Acute Hemorrhage	CT		MRI	
	No. (%)	Consensus Read, % Positive	No. (%)	Consensus Read, % Positive
All 4 Yes	26 (13)	100	20 (10)	100
3 Yes	4 (2)	100	7 (3.5)	100
2 Yes	0	0	4 (2)	50
1 Yes	5 (2.5)	0	10 (5)	0
None Yes	165 (82.5)	0	159 (79.5)	0
Total	200 (100)		200 (100)	

Abbreviations: CT, computed tomography; MRI, magnetic resonance imaging.

Tableau 7 : Comparaison IRM contre TDM des lectures individuelles et consensuelles des hémorragie aigues

L'étude a été arrêtée prématurément, après l'inclusion de 200 patients, lorsqu'il est apparu à la suite d'une analyse intermédiaire imprévue, que l'IRM détectait des cas d'hémorragie non détectés par la tomodensitométrie.

Pour le diagnostic de toute hémorragie, l'IRM était positive chez 71 patients et la TDM positive chez 29 ($P < 0.001$). Pour le diagnostic d'une hémorragie aiguë, l'IRM et la tomodensitométrie étaient équivalentes (concordance de 96 %). Une hémorragie aiguë a été diagnostiquée chez 25 patients à la fois en IRM et en TDM.

Chez 4 autres patients, l'hémorragie aiguë était présente à l'IRM mais pas au scanner correspondant, chacun de ces 4 cas a été interprété comme une transformation hémorragique d'un AVCi. Chez 3 patients, les régions interprétées comme une hémorragie aiguë sur la TDM ont été interprétées comme une hémorragie chronique sur l'IRM.

Chez 1 patient, une hémorragie sous-arachnoïdienne a été diagnostiquée au scanner mais pas à l'IRM. Chez 49 patients, une hémorragie chronique, le plus souvent des microsaignements, a été visualisée sur l'IRM mais pas sur le scanner (137).

3.6. Classification des transformations hémorragiques :

La première classification vraiment utilisée fut celle dérivant de l'étude ECASS (European Cooperative Acute Stroke Study) (69). Cette classification s'appuie à la fois sur des critères morphologiques en TDM et sur des données pronostiques lors des analyses de suivi des patients. Les auteurs ont séparé en deux grandes catégories les TH. D'un côté, les infarctissements hémorragiques (hemorrhagic infarction) de type 1 et 2 (HI1 et HI2) et de l'autre, les hémorragies parenchymateuses (parenchymal hematoma) également de type 1 et 2 (PH1 et PH2) (Figure 21).

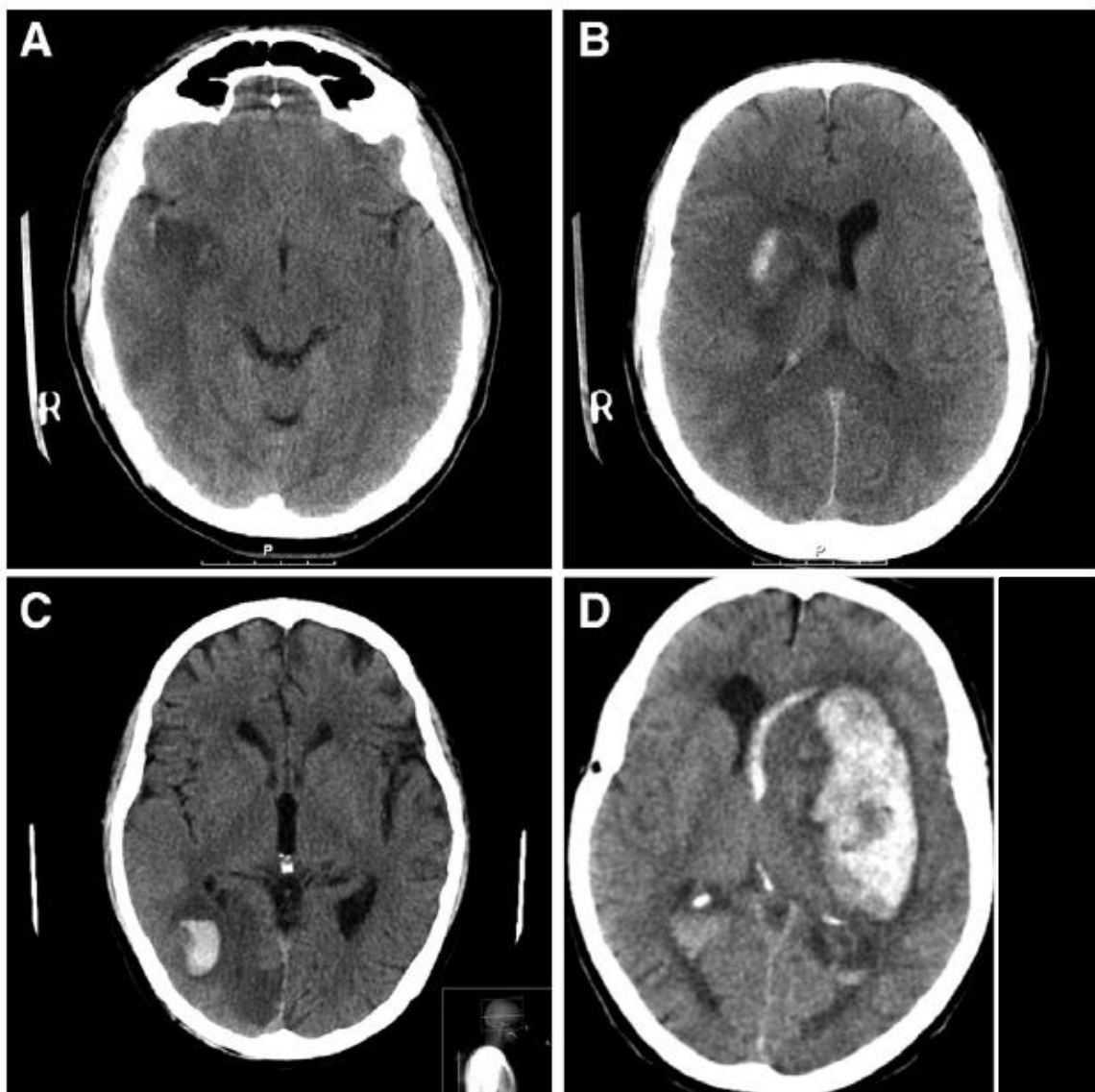


Figure 21 : A : TDM avec infarctus hémorragique de type 1 (HI 1) B, TDM avec HI 2 du striatum droit C, TDM avec hématome de type 1 (PH 1) dans le territoire de l'artère cérébrale postérieure droite D, TDM avec PH2 des ganglions de la base, des capsules interne et externe avec inondation ventriculaire et effet de masse entraînant une déviation de la ligne médiane vers la droite.(138)

L'HI 1 s'apparente à des pétéchies isolées dans les limites du territoire infarci. Cela correspond à des zones plus denses dont la taille et la densité ne sont pas clairement décrites dans les études, mais qui restent le plus souvent de moins de 1 centimètre et d'une densité inférieure à celle d'un hématome intracérébral récent.

L'HI 2 correspond à des pétéchies confluentes dans le territoire infarci toujours sans caractérisation précise de la taille ou de la densité (le seuil de 10 mm est parfois retenu dans les articles).

PH1 correspond à une zone hyperdense homogène sans ou avec un effet de masse très discret (pas de quantification de cet effet de masse décrit précisément) d'un volume inférieur à 30% de la zone infarctée.

PH2 répond à la même caractérisation en termes de densité et d'homogénéité mais sur un volume > 30% de la zone infarctée et avec un effet de masse significatif (autre que l'effet de masse directement imputable au parenchyme œdématisé).

En 2015, l'équipe du Dr Von Kummer R et al. a proposé une classification (Figure 22) reprenant les items de la classification ECASS en y ajoutant d'autres catégories permettant de classer des types d'hémorragies intracrâniennes non classifiables précédemment.

Cette classification s'appelle la Heidelberg Bleeding Classification (HBC) (138). Elle comprend les items suivants :

Class	Type	Description
1		Hemorrhagic transformation of infarcted brain tissue
1a	HI1	Scattered small petechiae, no mass effect
1b	HI2	Confluent petechiae, no mass effect
1c	PH1	Hematoma within infarcted tissue, occupying <30%, no substantive mass effect
2		Intracerebral hemorrhage within and beyond infarcted brain tissue
	PH2	Hematoma occupying 30% or more of the infarcted tissue, with obvious mass effect
3		Intracerebral hemorrhage outside the infarcted brain tissue or intracranial-extracerebral hemorrhage
3a		Parenchymal hematoma remote from infarcted brain tissue
3b		Intraventricular hemorrhage
3c		Subarachnoid hemorrhage
3d		Subdural hemorrhage

HI indicates hemorrhagic infarction; and PH, parenchymatous hematoma.

Figure 22: description anatomique des hémorragies intracrâniennes selon la Heidelberg Bleeding Classification.

Correspondance avec les items de la classification ECASS :

- Les types 1a et 1b correspondent respectivement aux type HI1 et HI2 d'ECASS.
- Le type 1c correspond au type PH1.
- Le type 2 inclus le type PH2 mais ne s'y limite pas car le saignement peut s'étendre en dehors des marges du territoire infarci.

Le type 3 s'applique aux hémorragies situées en dehors de la zone infarctique qu'elles soient intra ou extra-axiales :

- Le type 3a correspond à un hématome à distance de la lésion ischémique.
- Le type 3b correspond à une hémorragie intra-ventriculaire
- Le type 3c correspond à une hémorragie sous-arachnoïdienne.
- Enfin le type 3d correspond à une hémorragie sous-durale.

Il peut très bien survenir chez un même patient, une hémorragie sous arachnoïdienne en rapport avec le geste de thrombectomie et une TH de type 2. Or il n'est pas expliqué si ces catégories sont cumulables ou non dans les recueils. De plus, la gradation de 1 à 3d ne semble pas vraiment reliée à une gravité croissante ou du moins ce n'est pas clairement mentionné dans l'article princeps. Par exemple, un grade 3c isolé est-il plus grave qu'un grade 2 ?

L'article de Dr von Kummer et al. appuie bien le fait que la très grande majorité des études sur les transformations hémorragiques utilisent la TDM et non pas l'IRM. Or il est reconnu de façon globalement unanime que les TH sont beaucoup mieux visibles en IRM du fait de la sensibilité des séquences de susceptibilité. Ce point a été confirmé par plusieurs publications étudiant la détection des TH. Ce dernier était quasiment 2 fois supérieur pour le T2* que pour la TDM dans l'étude de Arnould M.C et al. (139) faisant même se poser la question au Dr Von Kummer du bien fondé de considérer la TDM comme gold standard (140).

Les performances et la reproductibilité intra et inter-observateur de la classification ECASS en scanner ont déjà été étudiées rendant son utilisation possible pour d'autres études. Elles sont les suivantes (141) :

Reproductibilité inter observateur (kappa)	
TH versus pas de TH	0,77 (IC 95% 0,75 – 0,79)
PH versus pas de PH (HI ou absence de TH)	0,75 (IC 95% 0,72 – 0,77)
Tous les grades confondus (kappa pondéré)	0,67 (IC 95% 0,62 – 0,71) à 0,72 (IC 95% 0,67 – 0,76)

Les performances et la reproductibilité intra et inter-observateur de la HBC ne sont pas connues à ce jour et à notre connaissance. Elle devrait être au moins aussi bonne que celle de la classification ECASS II car elle en reprend la quasi-totalité des items. Le fait de rajouter des items tels que l'hématome sous-dural ou l'hémorragie sous-arachnoïdienne qui portent peu à confusion pour l'interprétation ne devrait pas diminuer ces performances.

L'application de ces 2 classifications en IRM nécessite une réflexion plus aboutie qu'une simple transposition.

3.7. Revue de la littérature concernant la concordance IRM/TDM

En 2004, Arnould MC et al. (139) ont comparé la détection et la catégorisation des TH en IRM et en TDM en utilisant la classification ECASS à 48H de l'admission chez 25 patients. Les **isodensités** au sein des territoires hypodenses étaient considérées comme du **tissu épargné** en TDM. L'IRM détectait plus de TH et les concordances intra et inter-observateur étaient également meilleures (Tableau 8). Les auteurs appuient le fait que la TDM est considérée comme gold standard de façon axiomatique. Le faible effectif rend ces résultats peu généralisables.

Intra- and interobserver consensus for CT and MR sequences

	CT	FSE-FLAIR	EPI-SE T2	EPI-GRE T2*
Observer 1:				
First session	6	9	9	12
Second session	6	9	11	12
Consensus	8	9	9	12
Intraobserver 1 <i>kappa</i>	<i>0.780702</i>	<i>1</i>	<i>0.834437</i>	<i>1</i>
Observer 2:				
First session	6	9	8	12
Second session	4	9	9	12
Consensus	4	9	8	12
Intraobserver 2 <i>kappa</i>	<i>0.752475</i>	<i>1</i>	<i>0.911032</i>	<i>1</i>
Interobserver consensus	7	9	9	12
Interobserver <i>kappa</i>	<i>0.576271</i>	<i>1</i>	<i>0.911032</i>	<i>1</i>

Note.—Table lists for each pulse sequence the number of patients (roman) considered positive at each individual scoring session, together with the Cohen's kappa coefficient of agreement (italic) for each session.

Tableau 8 : tableau des concordances inter et intra observateur de l'étude de Arnould M. C et al (139)

En 2010, l'équipe de Renou P. et al. (142) a étudié la fiabilité de la classification ECASS pour les hémorragies post-thrombolyse en comparant la TDM et 3 séquences IRM. Les concordances intra et inter-observateur étaient encore une fois meilleures pour l'IRM que pour la TDM et en particulier pour la séquence T2*. Ils ont aussi remarqué un passage fréquent du grade HI1 en TDM au grade HI2 en T2*. Ces résultats de concordance sont résumés dans les 2 tableaux ci-dessous (Tableau 9 et Tableau 10) :

	Intraobserver Cohen's κ			
	CT	T2*GRE	DWI	FLAIR
Bleeding detection	0.60 (0.46–0.75)	0.81 (0.71–0.92)	0.72 (0.60–0.84)	0.65 (0.53–0.77)
Overall concordance				
Simple κ	0.47 (0.38–0.56)	0.59 (0.50–0.68)	0.51 (0.41–0.61)	0.45 (0.36–0.55)
Weighted κ	0.83 (0.78–0.88)	0.85 (0.79–0.91)	0.75 (0.67–0.83)	0.76 (0.68–0.84)
Bleeding categorization				
HI1	0.43 (0.27–0.58)	0.31 (0.08–0.54)	0.40 (0.21–0.58)	0.14 (–0.06 to 0.34)
HI2	0.43 (0.27–0.59)	0.53 (0.40–0.65)	0.41 (0.27–0.56)	0.40 (0.25–0.55)
PH1	0.38 (0.21–0.56)	0.44 (0.26–0.62)	0.42 (0.25–0.59)	0.37 (0.17–0.56)
PH2	0.53 (0.32–0.73)	0.84 (0.70–0.99)	0.74 (0.49–0.98)	0.53 (0.30–0.76)
Distinction PH/HI	0.68 (0.55–0.80)	0.67 (0.54–0.80)	0.58 (0.44–0.72)	0.69 (0.56–0.82)

Figures in parentheses are 95% CI.

Tableau 9: Concordance intra-observateur pour chaque modalité

	Interobserver Fleiss' κ								
	CT		T2*GRE		DWI		FLAIR		FLAIR DWI T2*GRE
	group 1	group 2	group 1	group 2	group 1	group 2	group 1	group 2	group 1
Bleeding detection	0.66 (0.43–0.82)	0.59 (0.39–0.77)	0.80 (0.61–0.94)	0.75 (0.57–0.90)	0.50 (0.30–0.66)	0.58 (0.39–0.74)	0.51 (0.32–0.67)	0.19 (0.02–0.37)	0.87 (0.72–0.97)
Overall concordance									
Simple κ	0.54 (0.42–0.64)	0.48 (0.34–0.59)	0.63 (0.50–0.76)	0.58 (0.45–0.69)	0.39 (0.26–0.52)	0.47 (0.36–0.58)	0.35 (0.22–0.47)	0.22 (0.10–0.33)	0.53 (0.41–0.63)
Weighted κ	0.70 (0.63–0.77)	0.68 (0.61–0.75)	0.74 (0.66–0.82)	0.75 (0.69–0.82)	0.54 (0.45–0.62)	0.66 (0.59–0.73)	0.55 (0.47–0.64)	0.42 (0.33–0.51)	0.74 (0.68–0.80)
Bleeding categorization									
HI1	0.60 (0.40–0.77)	0.42 (0.20–0.60)	0.34 (0.21–0.45)	0.42 (0.19–0.62)	0.25 (0.08–0.40)	0.34 (0.17–0.50)	–0.11 (–0.17 to 0.06)	0.03 (–0.10 to 0.15)	0.29 (0.02–0.52)
HI2	0.50 (0.31–0.68)	0.44 (0.24–0.61)	0.56 (0.38–0.73)	0.47 (0.22–0.66)	0.31 (0.12–0.49)	0.38 (0.18–0.57)	0.32 (0.14–0.49)	0.31 (0.12–0.48)	0.33 (0.17–0.49)
PH1	0.43 (0.23–0.62)	0.34 (0.10–0.54)	0.61 (0.21–0.86)	0.54 (0.30–0.73)	0.43 (0.08–0.67)	0.52 (0.25–0.75)	0.34 (0.08–0.57)	0.10 (–0.11 to 0.33)	0.49 (0.26–0.69)
PH2	0.41 (–0.03 to 0.78)	0.87 (0.49–1.00)	0.82 (0.38–1.00)	0.77 (0.54–0.94)	0.85 (–0.01 to 1.00)	0.58 (0.18–0.87)	0.55 (–0.02 to 0.86)	0.64 (0.23–0.89)	0.66 (0.33–0.88)
Distinction PH/HI	0.66 (0.46–0.83)	0.51 (0.26–0.71)	0.83 (0.62–0.96)	0.78 (0.65–0.91)	0.53 (0.26–0.73)	0.75 (0.57–0.89)	0.55 (0.34–0.74)	0.34 (0.11–0.55)	0.78 (0.63–0.92)

Figures in parentheses are 95% CI.

Tableau 10: Concordance inter-observateur pour chaque modalité

Les Dr Fiebach et Bohner ont publié une lettre (143) portant une réflexion concernant entre autres les 2 études précédemment citées. Ils font remarquer qu'aucune adaptation de la classification ECASS aux spécificités de l'IRM n'était disponible en 2010. Ils expliquent que malgré elle, l'équipe de Renou P. a probablement gradé des TH HI2 en PH1 du fait du blooming artefact et de la tendance reconnue de l'IRM à majorer visuellement l'importance des lésions hémorragiques.

L'équipe allemande de Neeb L. et al. a adapté la classification ECASS en IRM (Figure 23 et Figure 24) en 2013 mais sans groupe contrôle TDM pour s'assurer d'une bonne correspondance de gradation. Ils ont simplement évalué la reproductibilité inter et intra-observateur pour détecter et grader les TH (144) sur une IRM 3T réalisée entre 12 et 36 heures de la TIV sur des séquences T2 FLAIR, T2 EG, et diffusion. Les coefficients de concordance étaient respectivement de 0.79 et 0.82 (> 0.81 qui est considéré comme un degré de concordance quasi parfait) pour la distinction de l'ensemble des catégories et pour la distinction HI/PH pour l'ensemble des lecteurs (3 neuroradiologues seniors et 3 internes).

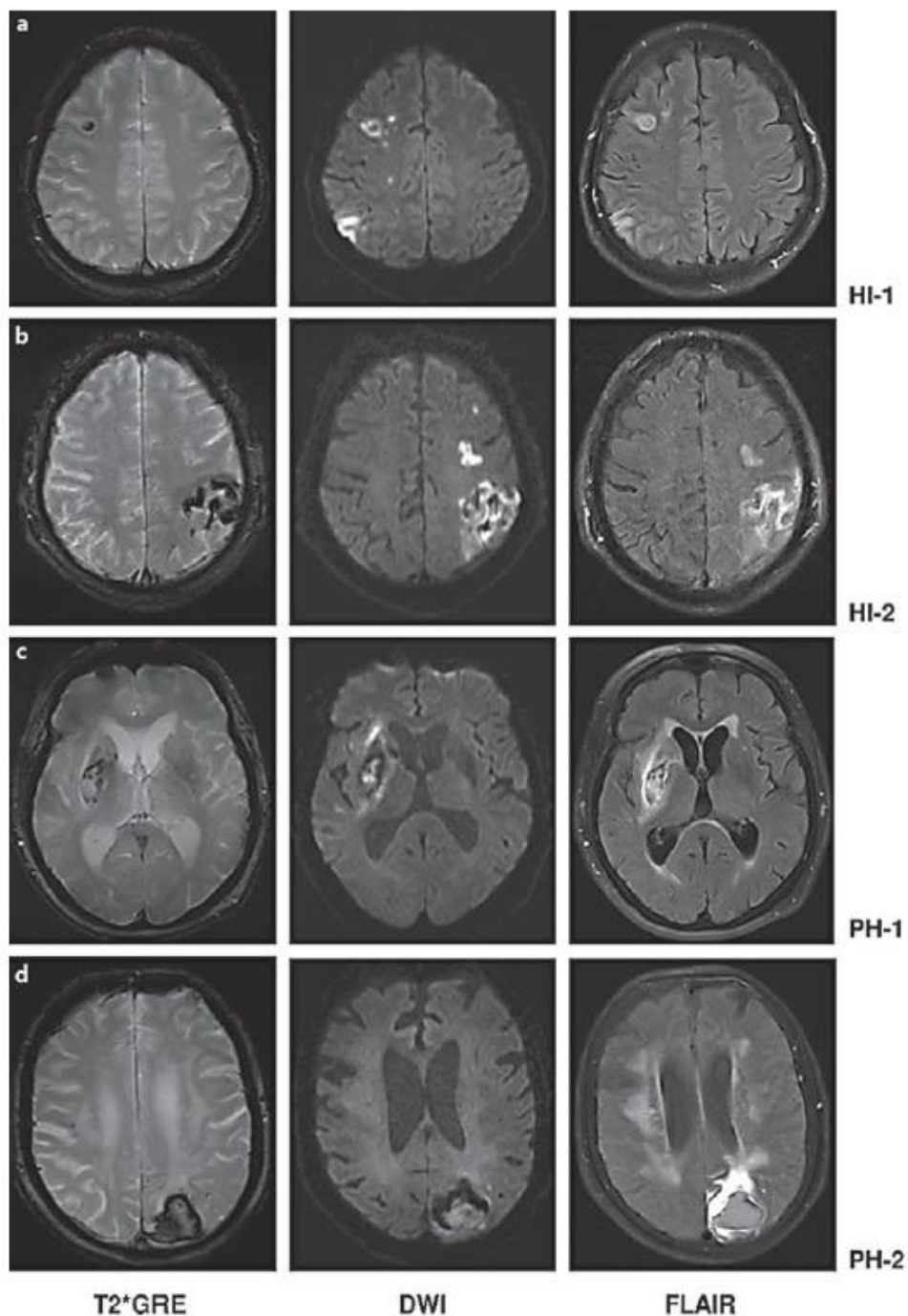


Figure 23: Iconographie des différentes TH selon la classification ECASS IRM de Neeb L et al.

- (1) Small petechial hemorrhage (HI-1): In T2*GRE, isolated hypointensities (in spots or lines) smaller than 10 mm that appear hypo- or isointense in FLAIR and DWI.
- (2) Confluent petechia within the infarcted area (HI-2): In T2*GRE, confluent hypointensities >10 mm that appear hypo- or isointense in FLAIR with signal intensity in DWI close to the initial infarct signal (hypo- to hyperintense).
- (3) Parenchymal hemorrhage <1/3 of the infarcted area (PH-1): In T2*GRE, round-shaped hypointensity, sometimes with central hyperintensity and hyperintense perifocal edema. In FLAIR, the lesion appears hyperintense with an iso- or hypointense border between bleeding and perifocal edema. Signal intensity in DWI is strongly hypointense with iso- to hyperintense areas.
- (4) Parenchymal hemorrhage >1/3 of the infarcted area (PH-2): In T2*GRE, round-shaped hypointensity with possible central hyperintensity and hyperintense perifocal edema. In FLAIR, the lesion is hyperintense with an iso- or hypointense border between bleeding and perifocal edema. The lesion in DWI is very hypointense with iso- to hyperintense portions. All hemorrhagic clots distant from the infarcted area are rated as PH-2.

Figure 24: Adaptation de la classification TDM ECASS en IRM selon Neeb L et al

3.8. Concept d'hémorragies intracrâniennes symptomatiques :

Outre la détection et la caractérisation radiologique des TH, les études se sont attachées à différencier les TH symptomatiques des non symptomatiques. Voici une revue des définitions d'hémorragies intracrâniennes symptomatiques (ou symptomatic intracranial hemorrhage, SICH) post-thrombolyse selon les principales études :

- NINDS (128) : Hémorragie intracrânienne (HIC) et aggravation neurologique soit une augmentation du NIHSS ≥ 1 ou conduisant au décès dans les 7 jours ou HIC non présente sur la première imagerie et associée à une dégradation neurologique
- ECASS II (145): HIC et détérioration neurologique avec augmentation du NIHSS ≥ 4 par rapport à l'admission ou au nadir des 7 premiers jours ou conduisant au décès.
- ECASS III (70) : HIC avec augmentation du NIHSS ≥ 4 ou conduisant au décès, diagnostiquée sur une IRM ou une TDM entre 22 et 36 heures post-thrombolyse
- SITS-MOST (146) : PH2 sur la TDM entre 22 et 36 heures post-thrombolyse avec augmentation du NIHSS ≥ 4 par rapport à l'inclusion ou au nadir des 24 premières heures ou conduisant au décès.
- Heidelberg bleeding classification (138) : aggravation du NIHSS ≥ 4 ou ≥ 2 dans une catégorie du NIHSS par rapport à la situation immédiatement avant la détérioration, interventions médicales ou chirurgicales majeures comme l'intubation, l'hémicraniectomie ou la mise en place d'un drainage ventriculaire. Les modifications du NIHSS n'ont pas été comparées au score de base du NIHSS à l'admission, mais à l'état neurologique immédiatement avant la détérioration.

Les différentes définitions expliquent en partie la variation de fréquence de ces SICH dans les études (entre 0.2 et 23.5 %) (70,146–148). Ces écarts sont aussi dus aux différences des populations incluses et en particulier le délai entre le début de l'AVCi et le traitement qui varie de moins de 3 heures à 4 heures 30 pour les séries de thrombolyse jusqu'à bien plus pour les séries portant sur la thrombectomie.

Concernant la modalité d'imagerie, la plupart des articles utilisent la TDM ou l'IRM voire les 2 mais sans les comparer et certains de manière indifférente en postulant une équivalence des techniques. D'autres auteurs utilisant l'IRM mentionnent le fait qu'elle détecte plus d'hémorragie sans pour autant proposer de classification dédiée (utilisation de la classification ECASS II) pour compenser ces différences de performance diagnostique.

L'étude de Kimura et al (149) est intéressante car elle montre que les patients ayant une aICH (asymptomatic Intracranial hemorrhage) ont une moins bonne récupération à court terme comparativement à ceux ayant le même statut vis-à-vis de la recanalisation mais n'ayant pas de TH (Figure 25). Malheureusement ils n'utilisent pas le mRS à 3 mois comme critère de jugement mais uniquement l'évolution du NIHSS entre l'admission et le 7^{ème} jour.

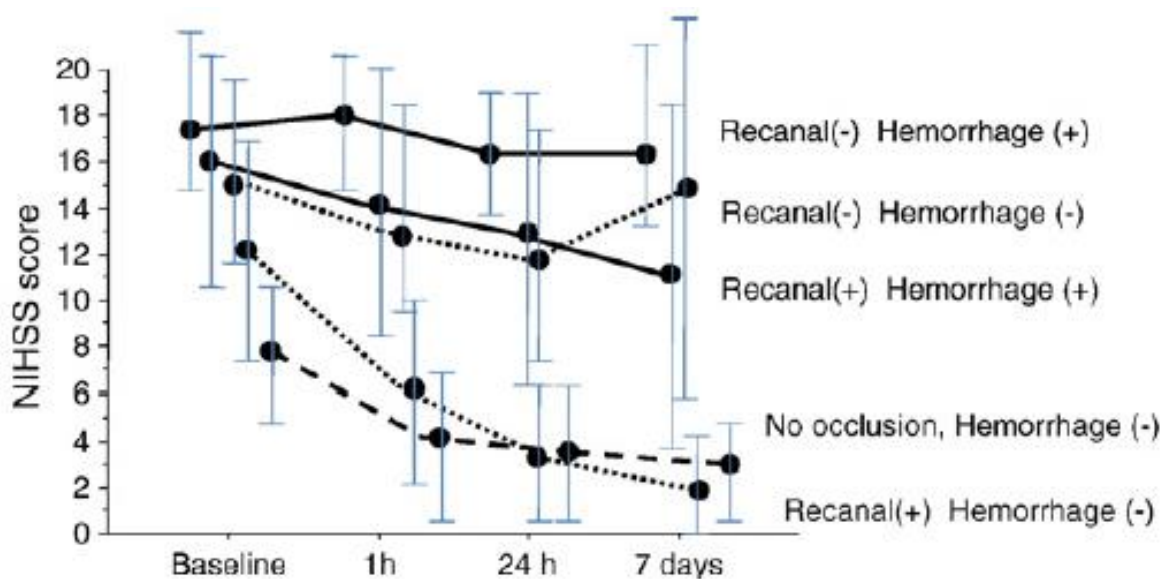


Figure 25 Evolution du NIHSS en fonction du statut de la recanalisation et de la présence ou de l'absence de TH.

Un autre point intéressant est que les TH n'étaient retenues ou exclues seulement en fonction des résultats de l'IRM. Ils ont donc potentiellement détecté des TH non visualisables en TDM (Figure 26). Cette étude reste de faible puissance du fait de son effectif (51 patients).

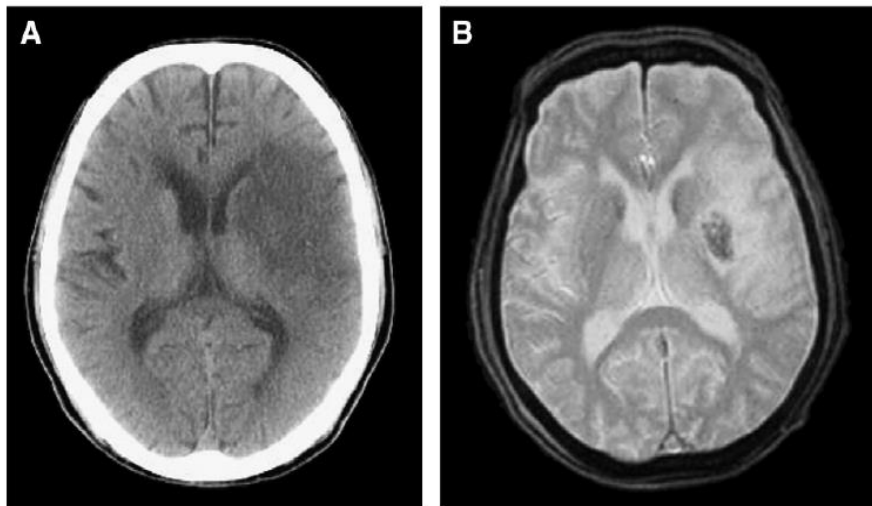


Figure 26 : TDM (A) et T2 (B) réalisées 24h après TIV par t-PA. TDM ne montrant pas d'hyperdensité dans la zone hypodense alors que le T2* révèle une zone hypo-intense en rapport avec des remaniements hémorragiques.*

Le travail de Schurig J. et al. publié en 2019 (150) a étudié la relation entre la présence d'une TH et une modification des traitements de contrôle tensionnel, AAP et AC en séparant les patients selon l'évolution du NIHSS.

Ils ont défini 4 groupes de patients :

- Détérioration du NIHSS (groupe 1)
- Stabilité du NIHSS (groupe 2)
- Amélioration du NIHSS (groupe 3)
- Récupération complète NIHSS = 0 (groupe 4)

Les patients ont systématiquement bénéficié d'une imagerie de contrôle par IRM ou NCCT à 24-36h mais les résultats n'analysaient pas les différences entre ces 2 modalités excepté le fait que les patients des groupes 2 à 4 ont été évalués significativement plus souvent par IRM que ceux du groupe 1. Ils ont compilé pour chaque groupe le nombre de TH en dichotomisant en HI et PH et ont cherché les modifications de traitement imputables à ces TH. Les éléments intéressants qui ressortent de cette étude sont que :

- les patients **NIHSS = 0** post traitement n'avaient **jamais de TH** et donc jamais de modification de traitement à la suite de l'imagerie
- les patients des groupes 1 à 3 avaient bénéficié d'une modification de traitement pour 13,8 % d'entre eux.

Il y a donc eu des modifications thérapeutiques importantes même chez les patients stables ou améliorant leurs scores NIHSS uniquement sur la base de l'imagerie. Il n'y a pas pour autant d'élément permettant de savoir si ces modifications de traitements ont réellement influé sur le devenir des patients.

Les auteurs ont donc émis l'hypothèse que l'imagerie de contrôle est futile chez les patients **NIHSS = 0**.

L'étude de Trouillas P. et al. (151) s'est intéressée au devenir des patients en fonction du type de TH dans les études ECASS 1, ECASS 2. Bien que les traitements aient beaucoup changé depuis 2006, on peut penser que les TH gardent le même pronostic une fois survenues. Il n'y avait pas de modification significative du mRS à 3 mois pour les patients ayant une TH de type HI. Ceci peut être expliqué par le fait que ces TH surviennent sur un tissu non fonctionnel sans effet de masse et donc sans retentissement sur le tissu sain périphérique.

En revanche une TH de type PH2 est corrélée à un pronostic sombre selon Fiorelli et al. (141) qui retrouvait des Odds ratio significativement défavorable concernant la dégradation neurologique et la mortalité à 3 mois avec respectivement OR 32.3 ; IC 95 % 13.34-77.7 et OR 18 ; IC 95 % 8.1 – 40.1.

Pour Nawabi J. et al. seules les TH de type PH2 correspondaient à des SICH (152). Ces SICH étaient corrélées à une mortalité et un mRS > 2 significativement plus élevés que les aICH (Figure 27).

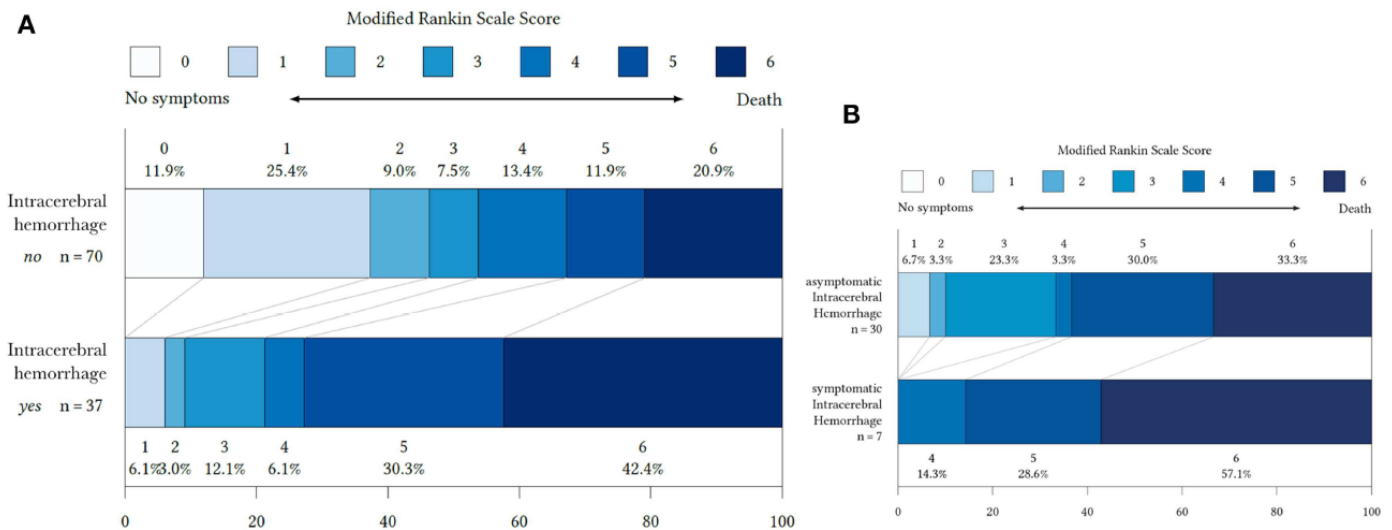


Figure 27: Distribution des mRS à 90 jours pour les patients avec ou sans TH (A) et avec hémorragies symptomatiques ou asymptomatiques (B) Nawabi et al.

La comparaison inter étude reste difficile en raison des différentes modalités d'imagerie utilisées, de séquences différentes : SWI versus T2 EG (voire même de paramètres de séquence différents) et de définition des TH différentes.

La littérature manque donc sur le sujet d'étude avec effectif de grande taille et méthodologie rigoureuse :

- Réalisation à la fois d'une IRM et d'une TDM dans un délai restreint
- Classification des TH avec une classification reproductible.
- Classification des TH en symptomatique versus asymptomatique
- Ajustement des variables sur le traitement réalisé, l'âge, le volume et le NIHSS, car ce sont des paramètres étroitement liés à la survenue de TH.
- Corrélation au résultat clinique à 3 mois (mRS) et à la mortalité.

4. Imagerie après la sortie d'hospitalisation :

Dans la plupart des centres, une consultation est réalisée à 3 mois de l'épisode aigu pour évaluer les séquelles et adapter le traitement de prévention secondaire ainsi que les soins de support. Il n'y a pas dans la littérature de recommandation concernant une imagerie cérébrale de contrôle à distance.

Elle peut se discuter au cas par cas, chez les patients pour lesquels il existe une suspicion de récurrence d'évènement ischémique.

En cas d'étiologie inflammatoire artérielle, elle peut aussi permettre de juger de la réponse au traitement en objectivant une disparition des prises de contraste ou des sténoses artérielles.

V. Conclusion de la première partie :

L'imagerie de la phase aiguë de l'AVC est bien codifiée en France comme dans le monde même si les pratiques diffèrent. L'IRM semble tout de même préférable du fait de sa plus grande sensibilité et de sa capacité à écarter des diagnostics différentiels.

En revanche, l'imagerie du bilan étiologique et celle du suivi à court et long terme n'est pas codifiée.

La plupart des centres réalisent une imagerie cérébrale systématique à la suite d'un traitement par TIV ou TM dans une fenêtre horaire variant entre 12 et 48 heures sans que cela ne repose sur des preuves solides.

La modalité d'imagerie préférable pour cette surveillance n'est pas non plus définie, et repose encore une fois sur les préférences locales et la disponibilité des machines. Le scanner est le plus souvent privilégié, ce qui permet d'utiliser des classifications diagnostiques publiées.

Notre travail prend son sens à ce stade de la réflexion pour comparer les performances et la concordance de l'IRM à la TDM dans le suivi à court terme.

B- NOTRE ETUDE : PITHA

I. Objectif :

La transformation hémorragique (TH) est une complication fréquente et redoutée de l'accident vasculaire cérébral ischémique (AVCi). L'IRM et la TDM sont actuellement utilisées indifféremment en fonction des disponibilités des machines et des pratiques des équipes médicales pour la détection des TH. Celles-ci peuvent revêtir des aspects différents aussi bien sur le plan clinique qu'en imagerie. Des classifications scanographiques existent mais ne sont pas exemptes de défaut. En revanche, à notre connaissance, il n'existe aucune classification IRM faisant consensus. Certains auteurs ont pris le parti de transposer les classifications scanographiques pour l'IRM. Pourtant il est connu dans d'autres situations cliniques que l'IRM est meilleure que la TDM dans la détection des hémorragies intracrâniennes. Faire une telle transposition alors que les deux techniques ne sont pas équivalentes en terme de sensibilité et de spécificité dans la détection des hémorragies intracrâniennes ne nous paraît pas adapté (137).

L'objectif principal de notre travail consiste à étudier de manière objective les performances diagnostiques de l'IRM comparativement au gold standard qu'est la TDM et d'étudier la concordance entre ces deux techniques d'imagerie.

Nos objectifs secondaires étaient :

- de mesurer l'incidence des TH de chacune des techniques (et pour l'IRM de différentes séquences)
- d'étudier pour chaque modalité sa valeur pronostique en fonction du type de TH
- de créer et de tester une nouvelle classification des TH en IRM

II. Matériel et méthode :

1. Population :

Nous avons mené une étude rétrospective monocentrique observationnelle à la Fondation Adolphe de Rothschild (FOR). Cette étude a été approuvée par le comité local d'éthique (n°2814140220). Nous avons inclus entre juin 2017 et juillet 2019 tous les patients majeurs consécutifs admis pour un accident ischémique cérébral répondant à ces critères :

- Accident vasculaire cérébral ischémique prouvé par une occlusion d'un vaisseau intra ou extra-crânien et des signes d'ischémie précoce ou récente sur une TDM ou une IRM cérébrale.
- Acquisition d'une IRM et d'une TDM cérébrales dans les 4 jours suivant l'épisode ischémique et son éventuel traitement ; ces examens devaient être espacés de moins de 36h.

La TDM de suivi était réalisée dans les cas le justifiant au moyen d'une imagerie spectrale avec reconstruction en imagerie d'iode (cartographie d'iode), suppression de l'iode (virtual non contrast (VNC) : imagerie virtuelle sans iode). Compte tenu des données jusqu'à présent publiées, il est considéré à la Fondation Ophtalmologique de Rothschild (FOR) que seuls l'IRM de phase aiguë et un scanner sans injection (+/- imagerie spectrale) font partie des soins courants. La modalité réalisée pour la surveillance est un scanner sans injection (+/- imagerie spectrale). Les patients inclus dans l'étude PITHA ont bénéficié de l'IRM de suivi hors soins courant dans le cadre de 2 études prospectives pour lesquelles elle était réalisée afin d'évaluer le volume ischémique entre 24 et 96 heures suivant l'AVCi, le scanner étant jugé moins performant dans cet objectif. Ce complément se justifie dans notre population du fait du nombre important de patients traités par thrombectomie mécanique.

La base de données provient des études BP-TARGET et AVAAS réalisées également à la FOR. L'étude BP-TARGET est une étude prospective multicentrique en cours de publication visant à évaluer l'influence du contrôle tensionnel dans la survenue de transformation hémorragique chez les patients traités par thrombectomie mécanique. L'étude AVAAS est destinée à évaluer un logiciel de mesure automatisée du volume ischémique sur la séquence diffusion à la phase aiguë et de prédire à partir de cette donnée le volume final. Dans ces 2 études, la TDM cérébrale et/ou la TDM spectrale étaient réalisées dans le cadre des soins courant et l'IRM était réalisée dans le cadre du protocole de recherche.

Les patients provenaient des listes d'inclusion des 2 études précédemment citées. Nous avons supprimé les doublons car certains patients ont participé aux deux études. Les patients qui, pour des raisons logistiques (sortie précoce d'hospitalisation, transfert dans un autre hôpital) ont participé à l'une ou l'autre des études prospectives, mais n'avaient pu bénéficier à la fois de l'IRM et de la TDM n'ont pas été inclus dans notre étude.

2. Données cliniques

Les données cliniques suivantes ont été recueillies rétrospectivement dans les dossiers informatiques puis anonymisées :

- début des symptômes ou dernière fois où le patient a été vu normal
- NIHSS à l'entrée et à 3 mois
- score ASPECTS ou DWI-ASPECTS
- score de Rankin modifié (mRS) à 3 mois.

3. Acquisition :

Les IRM ont été réalisées sur une machine 3 Tesla Philips Ingenia et 2 machines 3 Tesla Philips Elition. Les séquences utilisées sont détaillées dans le Tableau 11 :

	Séquences				
	DWI B0/1000/2000	3D FLAIR	T1 TSE SPAIR	SWIp	SWI 3D i0.75
TR (ms)	3016	8000	500	30	120
TE (ms)	86	264	27	7	32
in-plane ACQ resolution (mm ³)	1.20*1.74*5	1.15*1.15*1.14	1*1*1	0.7*0.9*2	0.75*0.75*0.75
in-plane RECO resolution (mm ³)	0.96*0.96*5	0.65*0.65*0.57	0.85*0.85*1	0.49*0.49*1	0.48*0.48*0.5
FOV (mm ³)	230*230*131	250*250*180	300*280*190	235*174*130	230*180*160
ACQ matrice	192*132	216*217	300*280	336*194	308*217
Flip angle (°)	90	40	90	17	18
Facteur d'accélération	SENSE 2.5	CS 12	CS 6.9	CS 8	SENSE 1*3.5
TA (mm:ss)	00:45	01:52	02:41	00:53	01:33
b-value	0;1000;2000	NA	NA	NA	NA
# directions	3	NA	NA	NA	NA
TI (ms)	NA	2400	NA	NA	NA
Delta TE (ms)	NA	NA	NA	6.5	NA

Tableau 11: paramètres des séquences IRM utilisées TR : temps de répétition, TE : Temps d'écho, TI : temps d'inversion, FOV : Field of view

Les TDM étaient réalisées sur un appareil General Electric Discovery CT 750 HD par spirale conventionnelle avec une épaisseur de coupe de 1.25 mm.

Les patients traités par thrombectomie mécanique ont bénéficié d'une acquisition en mode spectral, avec switch 80 -140 kV et reconstructions de 3 séries :

- Imagerie d'iode
- VNC (Virtual Non-Contrast) ou imagerie sans iode
- Série conventionnelle monoénergie, équivalente d'une TDM classique

Les patients traités par thrombolyse seule et ceux non traités ont bénéficié d'une imagerie conventionnelle à 120 kV.

4. Lectures :

L'analyse des images était faite sur consoles d'interprétation (écran médical de 5 mégapixels) avec le système Carestream Vue PACS v11.3.4, Carestream Health Inc, Rochester, NY. par un interne ayant 2 ans d'expérience en neuroradiologie et après entraînement sur une série de patients par un neuroradiologue senior.

Les IRM ont été lues en aveugle des renseignements cliniques et de la TDM. Nous avons analysé les séquences suivantes dans l'ordre défini ci-après :

- 3D T1
- 3D FLAIR
- diffusion
- T2*
- SWI et SWI EPI

Cet ordre a été choisi en fonction des données de sensibilité actuelle de la littérature et de notre expérience pour ne pas influencer la détection d'anomalie de signal pouvant correspondre à des TH sur les séquences les moins sensibles. Le relecteur n'était pas autorisé à modifier son évaluation d'une séquence en fonction des autres séquences.

Les séquences ont été analysées indépendamment les unes des autres. Les caractéristiques des TH trouvées ont été décrites en termes de **signal** et de **morphologie** comme suit :

- signal central et périphérique par rapport à la substance grise

0	absence d'anomalie de signal
1	asignal
2	hyposignal
3	isosignal
4	hypersignal
5	hétérogène

Pour certains tests statistiques, une variable binaire résultante a été documentée (0 signal normal / 1 toute anomalie de signal).

- type de contours et de formes

1	Contours mal définis
2	Contours bien définis, forme non ovoïde
3	Contours bien définis, forme ovoïde
4	Anomalies multiples non reliées

Nous avons apprécié visuellement l'évolution du volume ischémique en diffusion. Les patients ont été séparés en **trois catégories** : 0 = stabilité, 1 = augmentation et 2 = régression du volume ischémique.

Enfin nous avons cherché à séparer les patients en **3 groupes** en fonction des anomalies T2* et SWI. Nous appellerons cette classification **FORTH** pour **Fondation Ophtalmologique de Rothschild – Transformation Hémorragique** (Tableau 12 et Figure 28). Cette classification était appliquée dès que des anomalies de signal SWI étaient présentes.

Nous avons décidé de ne pas transposer littéralement la classification ECASS en IRM car nous partions du principe que les techniques n'étaient pas équivalentes. De plus, la classification ECASS comporte des termes dont l'interprétation peut varier entre les lecteurs ainsi que des seuils parfois difficiles à apprécier visuellement (pétéchies confluentes et hématome PH1 par exemple).

		Taille	Anomalie bien circonscrite et contours nets	Signal
Type 1		< 1 cm	NON	Hypo ou asignal
Type 2	A	> 1 cm	NON	Hypo ou asignal
	B	> 1 cm	Oui, coïncidant avec une structure anatomique	Hypo ou asignal
Type 3	A	> 1 cm	Oui, ne coïncidant pas avec une structure anatomique	Hypo ou asignal périphérique / signal central hétérogène
	B	> 1 cm	Oui	Hypo ou asignal

*Tableau 12 : Description de la classification **FORTH***

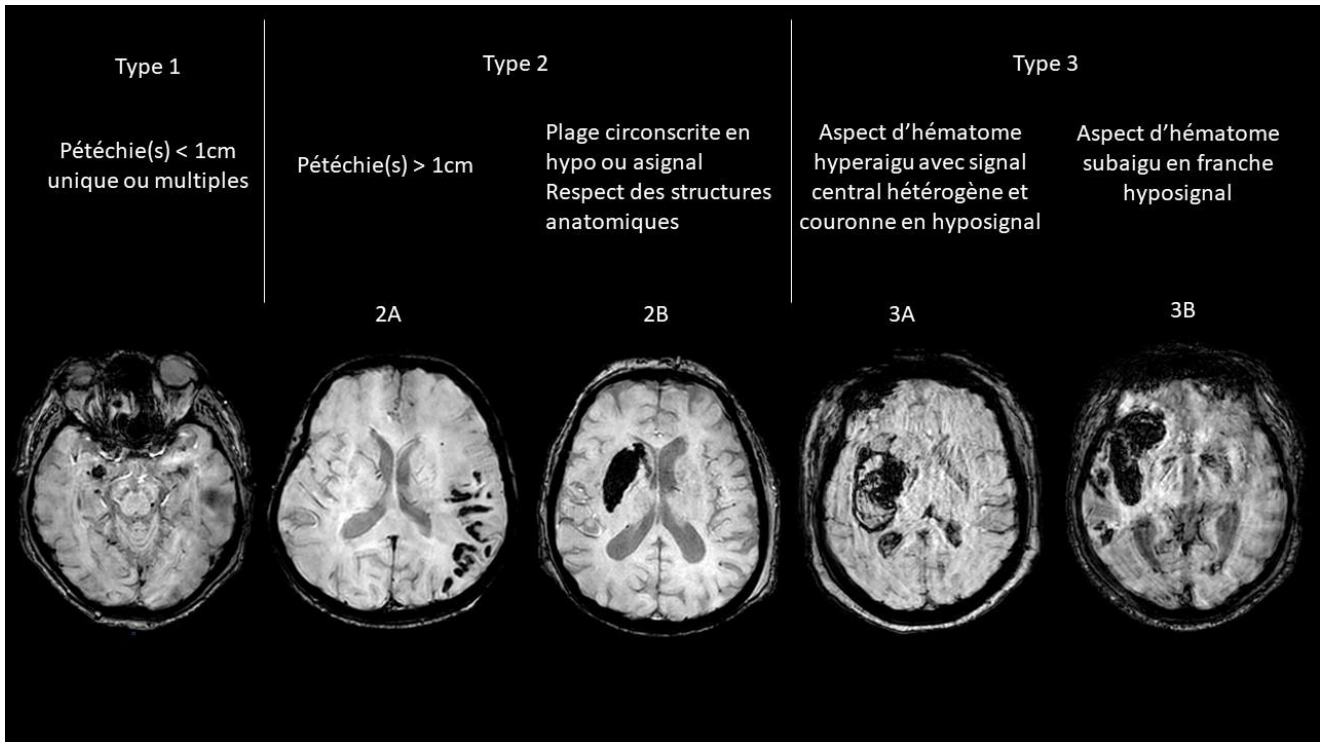


Figure 28 : Fondation Ophthalmologique de Rothschild – Transformation Hémorragique (**FORTH**)

Concernant l'analyse des TDM cérébrales :

- Les TDM ont été lues en premier dans un ordre aléatoire et en aveugle de la clinique, 2 mois avant les IRM afin de limiter le biais de mémorisation.
- Le fenêtrage était laissé à l'appréciation du lecteur et pouvait être ajusté de façon dynamique durant la lecture.
- Nous avons recherché les transformations hémorragiques que nous avons classées selon les critères **ECASS** (HI1, HI2, PH1 et PH2) sur le NCCT et sur la TDM spectrale avec suppression de l'iode (TDM spectrale ECASS), **Heidelberg Bleeding Classification** (HBC) (Figure 22) et **Hemathromb** (classification issue d'une étude amiénoise en cours de soumission) qui se divise en 3 groupes comme suit :
 - 0 s'il n'existait aucune hyperdensité
 - 1 s'il existait uniquement une stagnation de produit de contraste
 - 2 s'il existait uniquement une hémorragie
 - 3 s'il existait une stagnation de produit de contraste et une hémorragie.

Nous avons distingué les situations où il existait des isodensités au sein des territoires hypodenses sous le terme d'effet brouillard (fogging effect = FE) en partant du postulat qu'il s'agissait vraisemblablement de suffusions hémorragiques débutantes. Le fogging effect est habituellement décrit entre la deuxième et la troisième semaine après un AVCi et consiste en une augmentation de la densité du parenchyme infarci avec une restitution d'une différenciation substance blanche/substance grise parfois trompeuse. Nous avons par extension appelé fogging effect ces isodensités sur la TDM de contrôle précoce. Cette spécificité n'étant pas prise en compte dans les classifications usuelles, les patients de cette catégorie ont été regroupés dans la catégorie « absence d'hyperdensité » pour certaines statistiques de corrélation.

5. Statistiques :

Dans l'analyse statistique, des tests de Fisher ou Chi-2 ont été utilisés pour mettre en évidence l'association entre les différents paramètres IRM et le diagnostic TDM. Le logiciel R a été utilisé pour toutes les analyses. Le seuil de significativité était établi à 0.05. Pour l'interprétation des kappa de Cohen, l'échelle de Landis et Koch sera utilisé c'est-à-dire :

0 pas d'accord	0.41-0.60 Accord modéré
0.01-0.20 Accord très faible	0.61-0.80 Accord fort
0.21-0.40 Accord faible	0.81-1.00 Accord presque parfait

Les calculs de sensibilité, spécificité, Valeur Prédictive Positive (VPP) et Valeur Prédictive Négative (VPN) ont été faits avec un intervalle de confiance de Clopper Pearson en considérant la TDM comme gold standard. Pour l'objectif principal un kappa de Cohen sera utilisé avec un intervalle de confiance bootstrappé avec 10000 itérations.

III. Résultats :

1. Caractéristiques de la population :

Nous avons inclus et lu les imageries de 117 patients dans notre étude. Vingt et un patients ont été exclus car le délai était trop grand entre l'IRM et la TDM (>36h) et 3 autres en raison d'une IRM non contributive (mouvements ou séquences indispensables non réalisées). Au final, 94 TDM et 94 IRM étaient analysables (Figure 29).

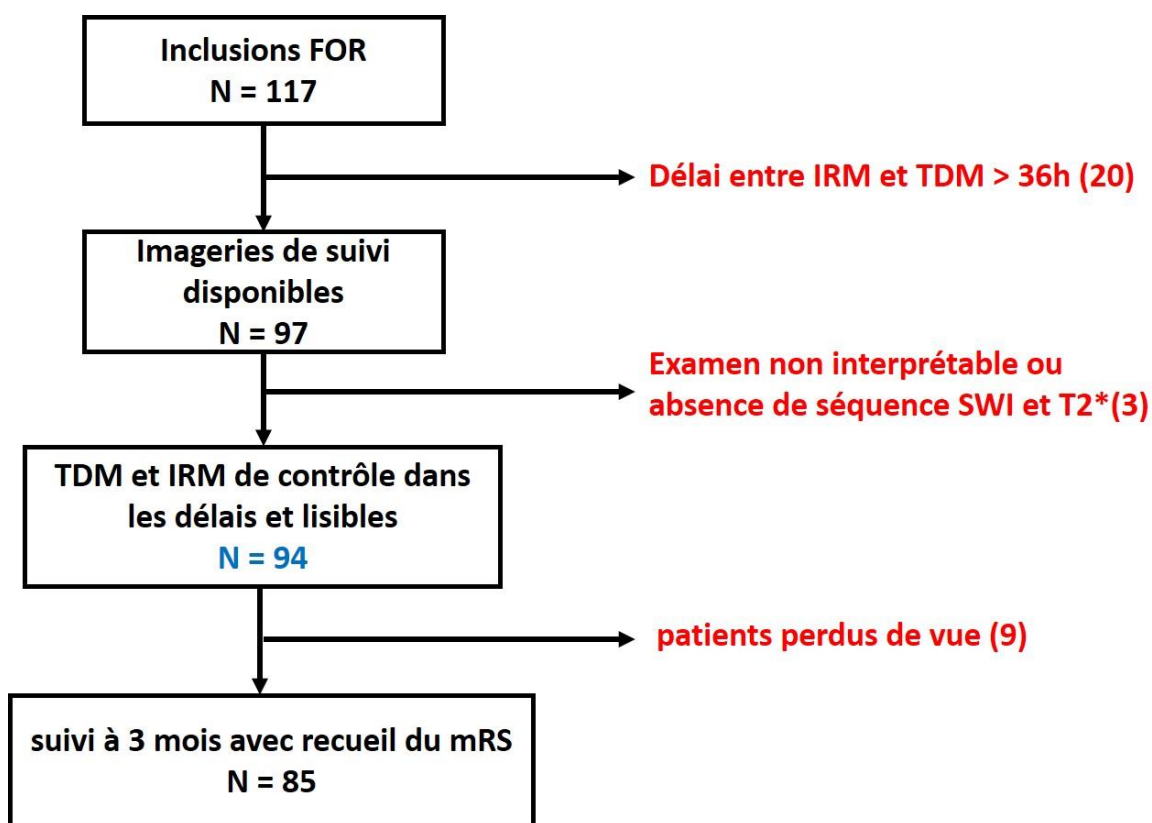


Figure 29 : diagramme de flux, FOR = Fondation Ophthalmologique Adolphe de Rothschild, mRS = modified Rankin score.

La population était composée de 50 hommes (53.2%). Le sexe ratio homme/femme était de 1,1. L'âge médian était de 76 ans (écart interquartile (IQR) : [62-81]). Le NIHSS médian était de 15.5 sur 42 (IQR [10-20]) et le score ASPECT ou DWI-ASPECT médian était de 8 (IQR [6-9]).

Les caractéristiques de la population sont résumées dans le tableau ci-dessous :

Variable	N= 94
Genre (Homme), n (%)	50 (53.2%)
Age Médiane [IQR]	76 [62-81]
NIHSS Médiane [IQR]	15.5 [10-20]
ASPECTS ou DWI ASPECTS Médiane [IQR]	8 [6-9]

Tableau 13: Caractéristiques la population, IQR : Inter quartile range

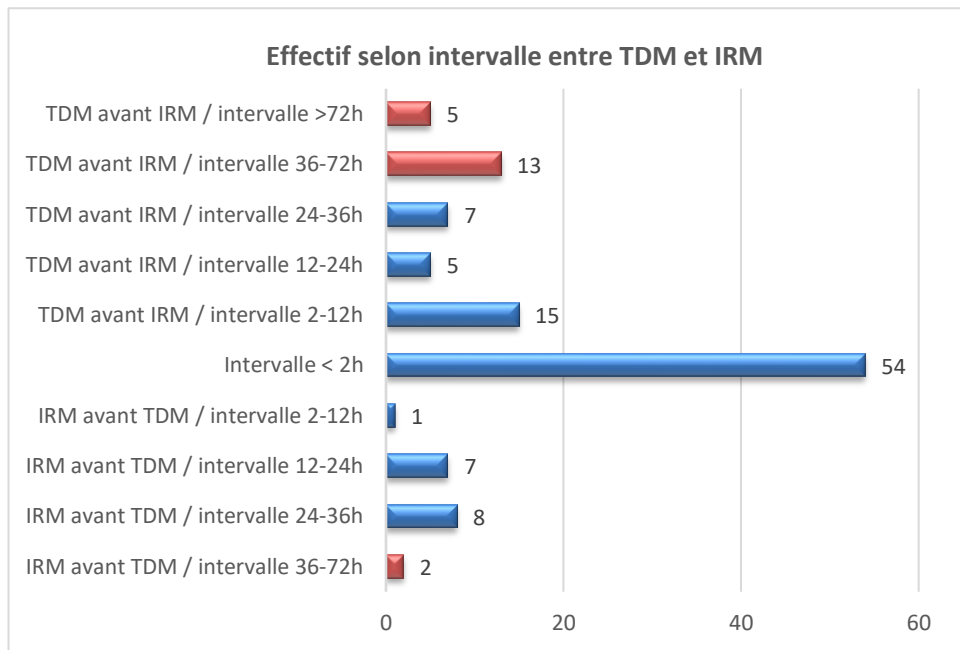


Figure 30 : Diagramme des intervalles de temps entre TDM et IRM avec en bleu les patients inclus et en rouge ceux exclus

Le délai moyen entre les deux imageries de suivi était de 8 heures et 3 minutes. Le délai minimum entre les 2 examens correspondait au temps de transfert entre les machines.

Le délai moyen (en heure) entre la survenue de l'AVCi et la première imagerie de contrôle analysée, les délais minimaux, maximaux et l'écart type étaient les suivants :

	IRM/début AVCi (heure)	TDM/début AVCi (heure)
Délai moyen	38	38
Délai minimum	6	6
Délai maximum	94	108
Ecart type	21	20

Pour minimiser les discordances qui seraient dues, non pas à une différence liée à la technique, mais à la survenue d'un évènement hémorragique entre la réalisation du scanner et de l'IRM, la TDM de contrôle sélectionnée pour la lecture ne correspondait pas forcément au premier contrôle mais à celui réalisé avec le délai le plus court avec l'IRM. Ceci explique que le délai moyen de la TDM était supérieur à 24h, délai de contrôle actuellement retenu en post TIV ou TM.

2. Incidence des anomalies :

2.1. Incidence des anomalies IRM séquence par séquence :

Nous avons représenté sous forme de tableau l'incidence des anomalies de signal central retrouvées pour les différentes séquences IRM. Il en ressort que la séquence SWI est celle qui détecte le plus d'anomalies de signal si l'on considère l'effectif total.

	Nombre de patients	Signal central				
		Hypo ou asignal	Isosignal	Hypersignal	Hétérogène	Absence d'anomalie
T1	66	12 (18%)	1 (2 %)	4 (6 %)	5 (7 %)	44 (67 %)
FLAIR	92	13 (14 %)	4 (4%)	2 (2 %)	14 (15 %)	59 (64 %)
Diffusion B0	94	45 (48 %)	1 (1 %)	1 (1 %)	3 (3 %)	44 (47 %)
T2*	64	43 (67 %)	0	1 (2 %)	2 (3 %)	18 (28 %)
SWI EPI	63	43 (68 %)	0	1 (2 %)	2 (3 %)	17 (27 %)
SWI	94	54 (58 %)	1 (1%)	1 (1%)	2 (2 %)	35 (38 %)

Tableau 14 : Résumé des incidences des anomalies de signal central des TH

2.2. Incidence des TH TDM selon la classification ECASS

Soixante-seize des 94 patients (81 %) de notre série ont bénéficié d'une imagerie spectrale.

En TDM ECASS sans imagerie spectrale (94 patients) :

- 65 patients (69.1 %) n'avaient pas de TH parmi lesquels 6 patients (6,4 %) avaient un fogging effect
- 13 patients (13.8 %) avaient une TH classée HI1
- 11 patients (11.7 %) avaient une TH classée HI2
- 5 patients (5.3 %) avaient une TH classée PH2

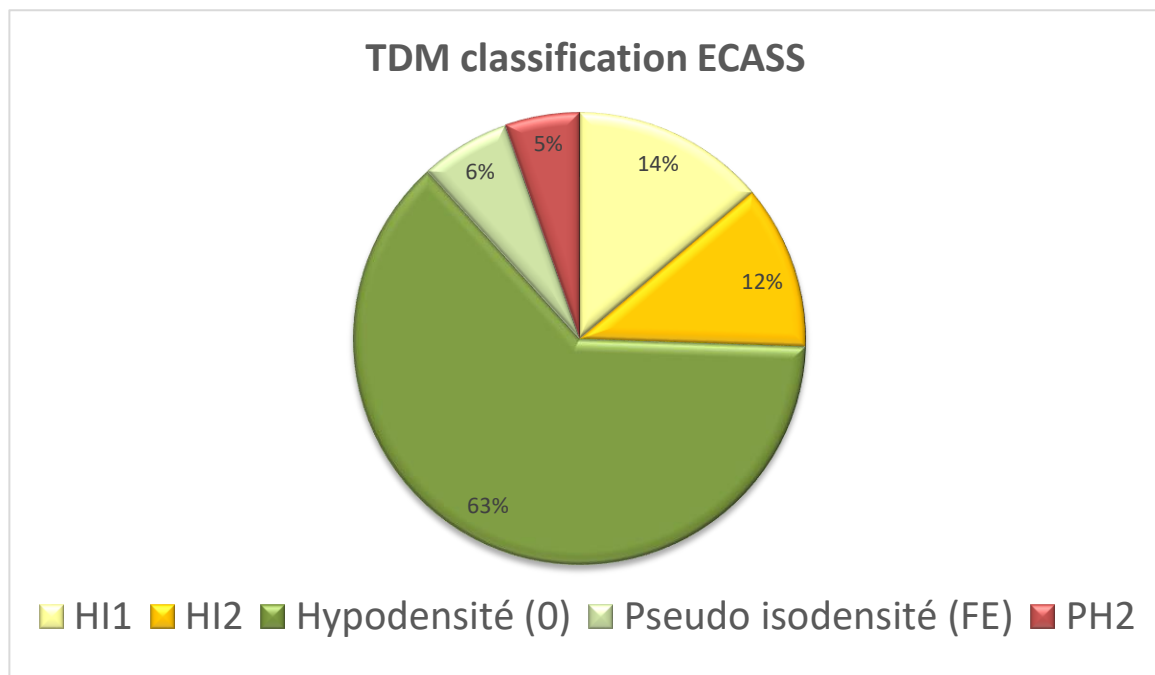


Figure 31 : Répartition des types de TH selon ECASS

En TDM spectrale ECASS (76 patients) :

- 58 patients (76.3 %) n'avaient pas de TH parmi lesquels 8 (10.5 %) patients avaient un fogging effect
- 9 patients (11.8 %) avaient une TH de type HI1
- 4 patients (5.3 %) avaient une TH de type HI2
- 5 patients (6.6 %) avaient une TH de type PH2

2.3. Incidence des TH selon la Heidelberg Bleeding classification :

En TDM sans imagerie spectrale nous avons trouvé (94 patients) :

- 56 patients (59.6 %) n'ayant pas de TH
- 14 patients (14.9 %) ayant une TH de type 1a
- 11 patients (11.7 %) ayant une TH de type 1b
- 4 patients (4.3 %) ayant une Th de type 2
- 1 patient (1.1 %) ayant une TH de type 3a
- 3 patients (3.2 %) ayant une TH de type 3b
- 12 patients (12.8 %) ayant une TH de type 3c

A noter que 10 patients présentaient des TH complexes, pouvant aller jusqu'à une combinaison de 4 types. Par exemple, un patient présentait des pétéchies hémorragiques (1a), un hématome en dehors des limites de l'infarctus (3a), une hémorragie intraventriculaire (3c) et un hématome sous-dural (3d).

2.4. Incidence des TH selon la classification Hemathromb

En TDM spectrale en utilisant le score Hemathromb, nous avons trouvé :

- 44 patients (57,9 %) ayant un score de 0 (pas d'hyperdensité)
- 10 patients (13.2 %) ayant un score de 1 (stagnation d'iode isolée)
- 11 patients (14.5 %) ayant un score de 2 (hémorragie isolée)
- 11 patients (14.5 %) ayant un score de 3 (iode + hémorragie)

3. Densité des TH

La moyenne des densités maximales des TH était de 56,5 UH.

La moyenne des densités maximales des TH **incluant de l'iode** sur l'imagerie spectrale (score hemathromb 1 et 3) était de 56.4 UH et celle des TH **sans iode** était de 57 UH.

Il n'y avait pas de différence significative.

4. Incidence des TH en IRM selon la classification FORTH

Nous avons représenté ci-dessous les incidences des TH en SWI pour 94 patients :

- 31 patients (33 %) n'avaient aucune TH et 63 patients en avait une.
- 19 patients (20.2 %) avaient une TH de type 1.
- 35 patients (37.2 %) avaient une TH de type 2
- 9 patients (9,6 %) avaient une TH de type 3 dont :
 - 4 patients (4.3 %) avaient une TH de type 3A
 - 6 patients (6.4 %) avaient une TH de type 3B
 - 1 patiente avait des TH multiples remplissant à la fois les critères du type 3A et 3B

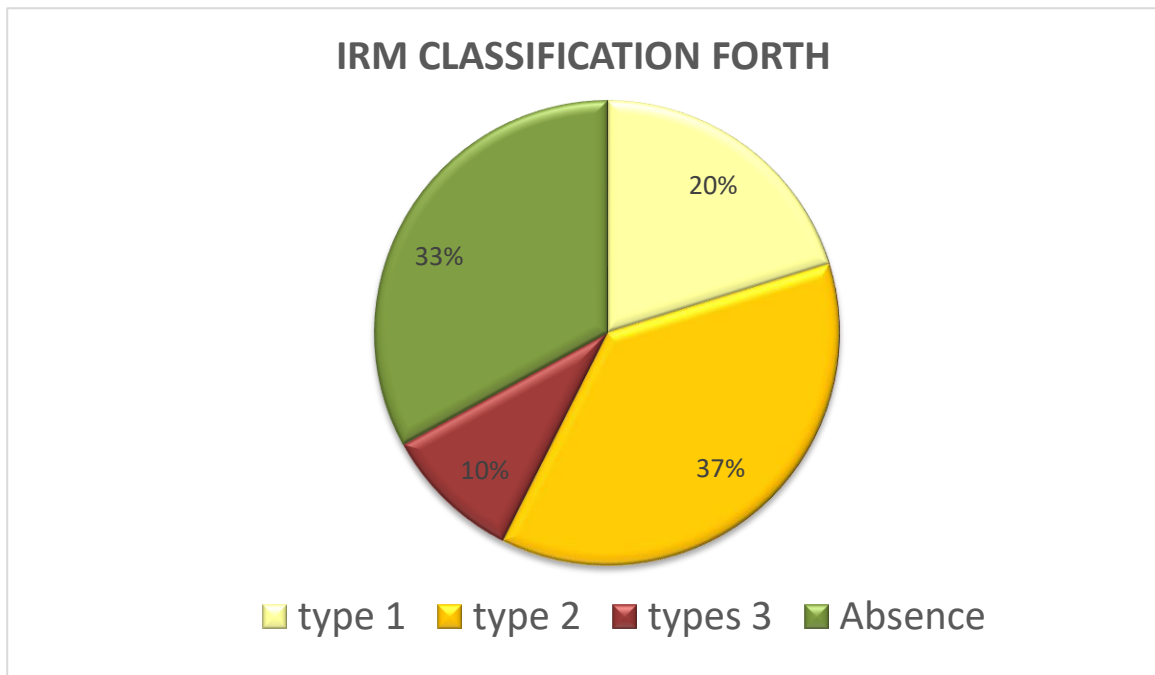


Figure 32 : Diagramme de la répartition des différentes transformations hémorragiques IRM selon la classification FORTH

A noter que parmi les 94 patients étudiés, 61 ont bénéficié à la fois d'une séquence SWI et d'une séquence T2*. La **concordance** de lecture entre ces 2 séquences était **parfaite** pour la classification FORTH.

Pour résumer les données d'incidence, il y a eu un total de 29 TH détectées en TDM contre 63 en IRM. **L'IRM détecte donc 2.17 fois plus de TH que la TDM.**

5. Etudes de concordance

5.1. Concordance IRM FORTH versus TDM ECASS sans imagerie spectrale

Dans un premier temps, nous avons déterminé la concordance des transformations hémorragiques entre la TDM sans imagerie spectrale, en utilisant la classification ECASS et l'IRM avec la classification FORTH. Nous avons séparé les patients **en 2 groupes** :

- Pour la TDM, le groupe PH2 versus toutes les autres catégories, y compris l'absence de TH.
- Pour l'IRM, ceux classés types 0,1 et 2 d'une part et ceux classés type 3 d'autre part.

Ce choix de classement a été décidé sur le fait que seul le type 3 en séquence SWI et T2* peut correspondre aux types PH1 et PH2 en TDM.

Ces résultats sont présentés dans le tableau ci-dessous :

		TDM ECASS		
		Autre	PH2	
IRM	Autre	84	1	
	3	5	4	

Tableau 15 : Concordance IRM FORTH / TDM ECASS dichotomie (autre/3 en IRM et autre/PH2 en TDM)

La concordance entre l'IRM et la TDM est modérée ($\kappa = 0.54$ [0.16 – 0.85]).

Quatre patients chez qui une TH était classée type 3 en IRM n'étaient pas classés comme PH2 en TDM (1 HI1, 2 HI2 et un sans TH visible).

Dans un second temps, nous avons étudié la concordance entre la TDM et l'IRM mais en séparant chaque modalité d'imagerie **en 3 groupes** :

- Pour l'IRM : 0, 1-2 et 3
- Pour la TDM : 0, tout sauf PH2 (reste) et PH2.

		TDM ECASS		
		0	Reste	PH2
IRM	0	30	1	0
	1-2	34	19	1
FORTH	3	1	4	4

Tableau 16 : Concordance IRM FORTH / TDM ECASS trichotomie (0/1-2/3 pour l'IRM et 0/reste/PH2 pour la TDM)

La concordance diagnostique est alors faible avec un κ de 0.3 [0.17-0.44].

Par ailleurs, 30 patients étaient indemnes de TH que ce soit en IRM ou en TDM et 34 patients présentaient une TH de type 1 ou 2 en IRM non visible en TDM.

Il y a eu en particulier un patient pour lequel une TH de type 1 a été trouvée en IRM alors qu'un hématome PH2 était décrit en TDM. Notre hypothèse en analysant l'ensemble du dossier est que le saignement a eu lieu entre les 2 examens car l'IRM avait été réalisée 30 heures avant la TDM. Le fait que le patient ait beaucoup bougé pendant l'IRM a de plus rendu l'interprétation difficile. Excepté ce patient, les types 3 en IRM comprenaient bien les TH PH2 en TDM.

5.2. Concordance IRM FORTH versus TDM ECASS spectrale

Nous avons procédé de manière identique à la *partie 5.1* en ajoutant à la TDM, la cartographie d'iode et la soustraction d'iode permettant une analyse plus fine des extravasations d'iode. Seuls 76 patients ont bénéficié d'une imagerie spectrale. De façon inattendue, les 17 patients **n'ayant pas eu** d'imagerie spectrale n'ont pas présenté de TH en TDM.

	TDM SPECTRALE ECASS		
		Autre	PH2
IRM	0-1-2	66	1
FORTH	3	5	4

Tableau 17: Concordance IRM FORTH / TDM spectrale ECASS

La concordance est modérée avec un kappa de 0.53 [0.16-0.84].

Si l'on sépare les patients en **3 groupes** :

		TDM SPECTRALE ECASS		
		0	Reste (+FE)	PH2
IRM	0	15	0	0
	1-2	34	17	1
FORTH	3	1	4	4

Tableau 18 : Concordance IRM FORTH / TDM spectrale ECASS en 3 groupes, FE = fogging effect

La concordance est faible avec un kappa de 0.22 [0.10-0.37]. Cette baisse du kappa est due à la perte des 17 patients n'ayant pas eu d'imagerie spectrale. En les prenant en compte dans l'analyse, les résultats deviennent sensiblement identiques à l'imagerie non spectrale.

Le fogging effect était systématiquement corrélé à une anomalie de signal en SWI. Ces anomalies SWI ont été dans 100 % des cas classées en type 2 FORTH (7 patients).

		TDM SPECTRALE ECASS		
		0	Reste	PH2
IRM	0	15	0	0
	1-2	41	10	1
FORTH	3	2	3	4

Tableau 19 : Comme le tableau 18 en considérant le fogging effect comme absence de TH (groupe 0)

5.3. Comparaison de la concordance des classifications ECASS versus ECASS en imagerie spectrale :

Nous avons enfin étudié la concordance diagnostique de la TDM ECASS versus TDM ECASS spectrale (Tableau 20).

		TDM ECASS			
		0	HI1	HI2	PH2
TDM ECASS SPECTRALE	0	47	5	6	0
	HI1	0	8	1	0
	HI2	0	0	4	0
	PH2	0	0	0	5

Tableau 20 : Concordance entre la TDM ECASS et la TDM spectrale ECASS

Le kappa est fort, à 0.68 [0.50-0.83] sur les 76 patients ayant eu les 2 modalités. On note que parmi onze des patients classés 0 en ECASS spectrale, 5 étaient HI1 et 6 étaient HI2 en ECASS. La suppression de l'iode a entraîné dans plus de 10% des cas une diminution de la gradation lésionnelle en TDM (Figure 33). En revanche, 10 de ces 11 patients avaient bien des anomalies SWI et/ou T2*.

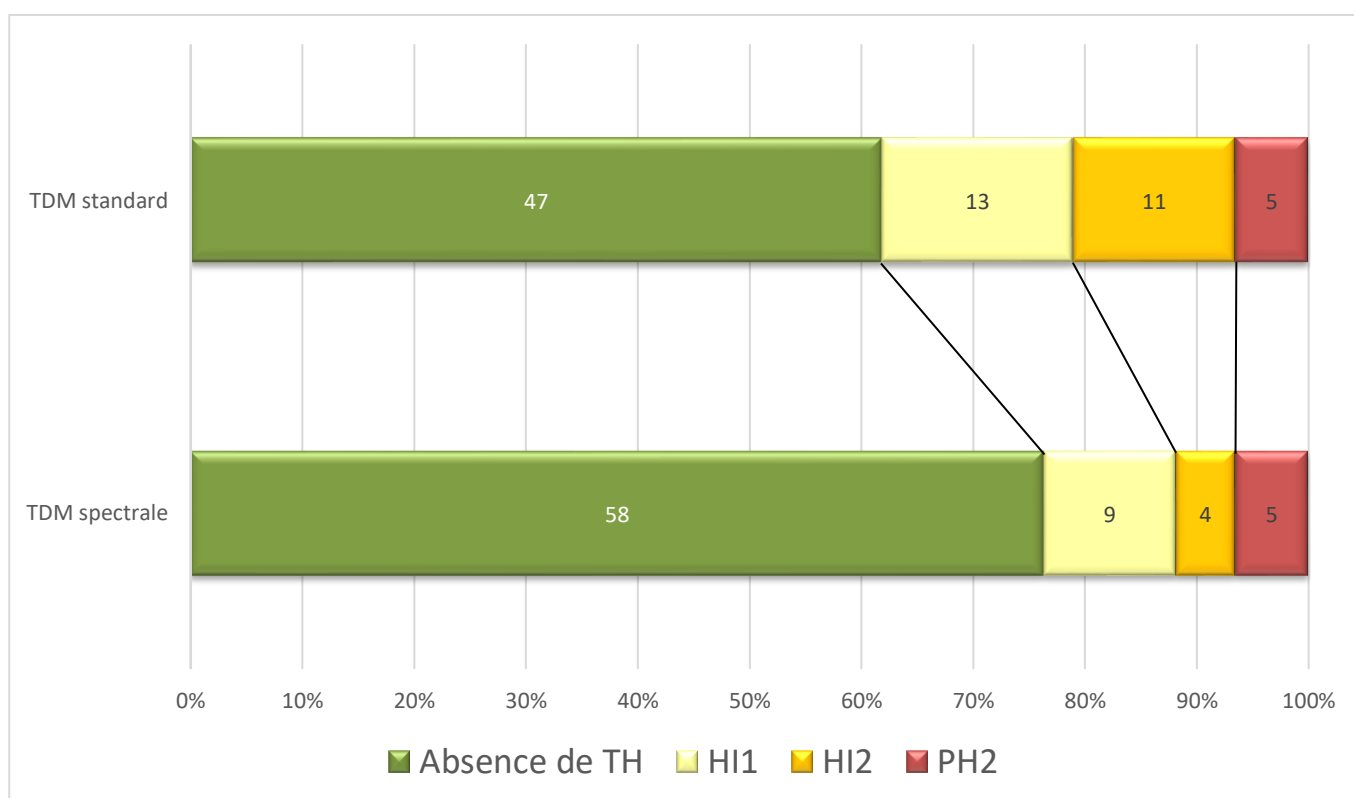


Figure 33 : Répartition des TH en TDM vs TDM spectrale

6. Etude des performances diagnostiques

6.1. Performances de l'IRM séquence par séquence comparativement à la présence d'une TH en TDM

Nous avons étudié les performances diagnostiques de chaque séquence en prenant pour gold standard la présence d'une hyperdensité en TDM quelle que soit sa classification. L'ensemble des données analysées est disponible en Annexe 4.

	Effectif	Se (IC 95 %)	Sp (IC 95 %)	VPP (IC 95 %)	VPN (IC 95 %)
T1	66	0,44 (0,24-0,65)	0,73 (0,57-0,86)	0,5 (0,28-0,72)	0,68 (0,52-0,81)
FLAIR	92	0,61 (0,52-0,78)	0,77 (0,65-0,87)	0,58 (0,39-0,75)	0,80 (0,67-0,89)
Diffusion B0	94	0,88 (0,71-0,96)	0,65 (0,51-0,76)	0,56 (0,41-0,70)	0,91 (0,78-0,97)
T2*	63	0,92 (0,74-0,99)	0,41 (0,26-0,58)	0,50 (0,35-0,65)	0,89 (0,65-0,99)
SWI EPI	64	0,92 (0,73-0,99)	0,38 (0,23-0,55)	0,48 (0,33-0,63)	0,88 (0,64-0,99)
SWI	94	0,97 (0,82-1,00)	0,46 (0,34-0,59)	0,44 (0,32-0,58)	0,97 (0,83-1,00)

Tableau 21 : performances des séquences IRM par rapport au gold standard « présence d'une hyperdensité en TDM »

On remarque que l'ensemble des séquences sensibles aux artéfacts de susceptibilité magnétique (T2*, B0, SWI EPI et SWI), dont la séquence SWI ont les meilleurs résultats. Voici en détails, la répartition des patients pour la séquence SWI :

		Hyperdensité	
		Non	Oui
SWI	Négatif	30	1
	Positif	35	28

Tableau 22 : tableau de contingence entre présence la présence d'une hyperdensité en TDM et d'une anomalie SWI en IRM

6.2. Performances diagnostiques des séquences IRM pour prédire une TH ECASS PH2 en TDM

Nous avons ensuite étudié les performances diagnostiques entre la présence d'une anomalie du signal central et la présence d'une hémorragie de type PH2 en TDM pour les séquences suivantes :

	Effectif	Se (IC 95 %)	Sp (IC 95 %)	VPP (IC 95 %)	VPN (IC 95 %)
T1	66	1.00 (0.29-1.00)	0.70 (0.57-0.80)	0.14 (0.03-0.35)	1.00 (0.92-1.00)
FLAIR	92	0.80 (0.28-0.99)	0.66 (0.55-0.75)	0.12 (0.03-0.27)	0.98 (0.91-1.00)
Diffusion B0	94	0.80 (0.28-0.99)	0.49 (0.38-0.6)	0.08 (0.02-0.2)	0.98 (0.88-1.00)
T2*	63	1.00 (0.29-1.00)	0.30 (0.19-0.43)	0.07 (0.01-0.18)	1.00 (0.81-1.00)
SWI EPI	64	1.00 (0.29-1.00)	0.28 (0.17-0.41)	0.07 (0.01-0.18)	1.00 (0.80-1.00)
SWI	94	0.80 (0.28-0.99)	0.39 (0.29-0.99)	0.07 (0.02-0.17)	0.97 (0.85-1.00)

Tableau 23 : performances des séquences IRM par rapport au gold standard « PH2 en TDM »

Les séquences **IRM** ont toutes une **excellente sensibilité** (de 80 à 100%), c'est-à-dire qu'elles présentent toute une anomalie du signal central lors de la présence d'un hématoème PH2.

Les valeurs prédictives négatives (**VPN**) sont **excellentes** pour toutes les séquences. L'absence d'anomalie de signal central est dans 97 à 100% témoin de l'absence d'hématoème PH2.

En revanche, la **spécificité** est **médiocre** pour la plupart des séquences testées, à l'exception de la séquence **T1**, qui assure à la fois une détection de toutes les TH PH2, tout en restant plus spécifique que les autres séquences.

Les patients n'ayant pas de TH de type PH2 sur la TDM avaient ainsi significativement moins d'anomalies de signal central en T1 à l'IRM ($p = 0.03$; test de Fisher). Ce même résultat était proche de la significativité ($p = 0.056$) pour la séquence FLAIR.

6.3. Performance de l'IRM FORTH par rapport à la TDM ECASS puis ECASS spectrale

En considérant la TDM comme gold standard, l'IRM a obtenu les performances diagnostiques suivantes par rapport à la :

- TDM ECASS :
 - Sensibilité = 80 % (IC 95 % : 28-99)
 - Spécificité = 94 % (IC 95 % : 87-98)
 - VPP = 44 % (IC 95 % : 14-79)
 - VPN = 99 % (IC 95 % : 94-100)

- TDM ECASS spectrale :
 - Sensibilité = 80% (IC 95 % : 28-99)
 - Spécificité = 93% (IC 95 % : 84-98)
 - VPP = 44% (IC 95 % : 14-79)
 - VPN = 99% (IC 95 % : 92-100)

Ces résultats sont comparables à ceux sans imagerie spectrale.

7. Prédiction du pronostic des différents types de TH en IRM et en TDM sur le mRS à 3 mois

Il y eu 9 patients perdus de vue au cours du suivi.

Nous avons séparé les patients en 2 groupes en fonction du mRS :

- Evolution considérée comme bonne : mRS 0-2
- Evolution considérée comme mauvaise : mRS 3-6

7.1. En TDM sans imagerie spectrale :

Nous avons choisi de comparer le mRS en fonction de la catégorie PH2, absence de TH (groupe 0) et reste (incluant HI1 et HI2).

Variable	Levels	n ₀	% ₀	n _{PH2}	% _{PH2}	n _{Reste}	% _{Reste}	n _{all}	% _{all}
mRS 3 mois	0-2	38	63.3	1	20.0	5	26.3	44	52.4
	3-6	22	36.7	4	80.0	14	73.7	40	47.6
<i>p</i> = 0.005	all	60	100.0	5	100.0	19	100.0	84	100.0

Tableau 24 : mRS (modified Rankin Score) en fonction de l'absence ou du type de TH en TDM

Dans le groupe absence de TH, 38 patients (63,3 %) ont eu une bonne évolution et 22 (36.7 %) une mauvaise évolution.

Dans le groupe PH2, seul 1 patient sur les 5 a eu une bonne évolution.

Dans le groupe « reste » incluant les TH HI1 et HI2, 5 patients (26.3 %) ont eu une bonne évolution alors que 14 (73,7 %) en ont eu une mauvaise.

La différence entre les trois groupes était significative ($p = 0.005$) (test de Fisher).

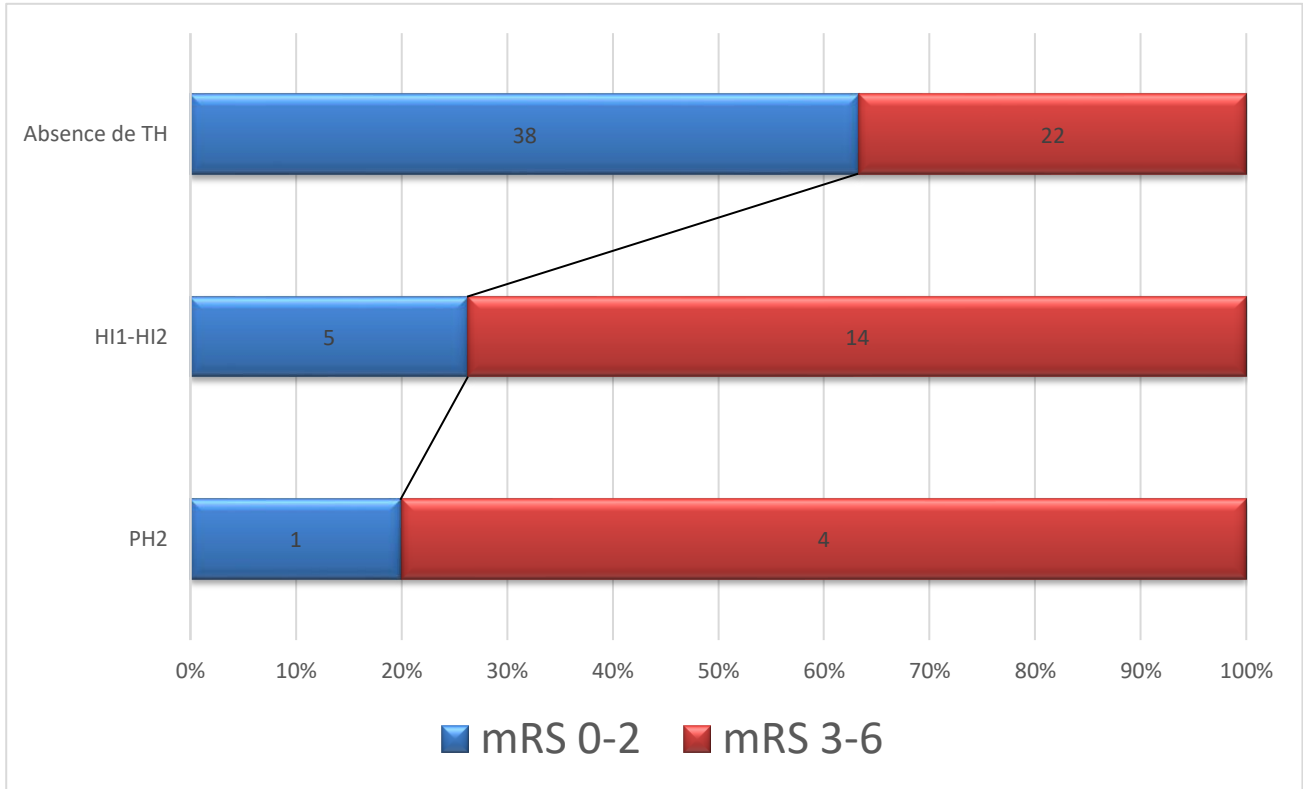


Figure 34 : Schéma de la répartition des scores modifié de Rankin (mRS) en fonction du type de TH en TDM

L'odds ratio des TH pour la survenue d'un mauvais pronostic (mRS 3-6) après analyse univarié sans ajustement était de 5,21 (IC 95 % 1.67-18.51).

Ce même odds ratio ajusté sur l'âge, le NIHSS et l'ASPECTS était égal à 4.83 (IC 95 % 1.53-17.38) $p = 0.01$. Il y a eu 6 décès (mRS = 6).

7.2. En IRM :

		0	%	Types 1-2	%	Type 3	%	Total	%
mRS	0-2	19	61,3	22	47,8	3	42,9	44	52,4
	3-6	12	38,7	24	52,2	4	57,1	40	47,6
total		31	100	46	100	7	100	84	100

Tableau 25 : mRS (modified Rankin Score) en fonction de l'absence ou du type de TH en IRM

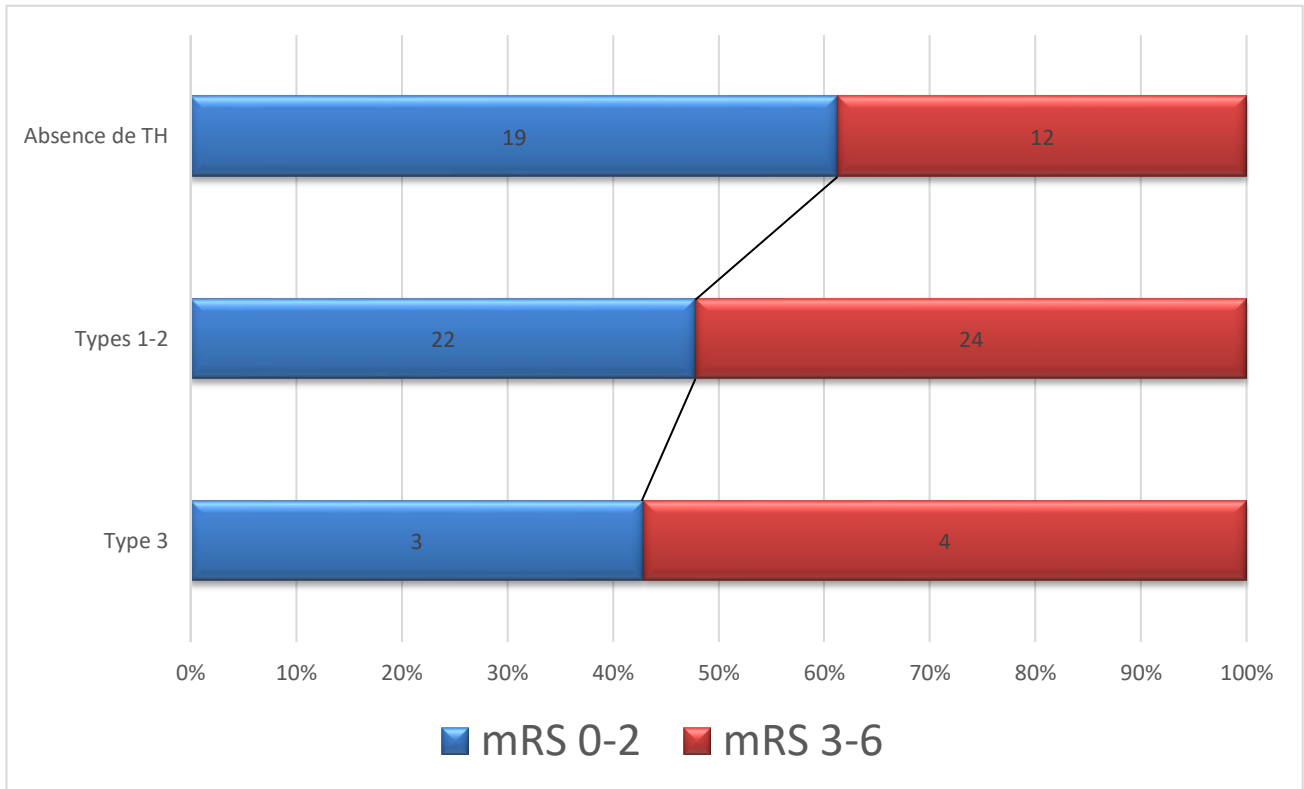


Figure 35: Schéma de la répartition du score modifié de Rankin (mRS) en fonction du type de TH en IRM

Aucune différence significative n'a été trouvée entre les groupes. On remarque cependant une tendance à un meilleur pronostic pour le groupe absence de TH que pour les groupes 1-2 et 3 ($p=0.38$).

Il n'y avait pas non plus de différence significative si l'on rassemblait les groupes 1-2 et 3 en appliquant un test de Chi-2 censé être plus pertinent dans cette situation ($p=0.21$).

8. Corrélation entre l'évolution du volume d'ischémie et la présence d'une TH en TDM et d'une anomalie de signal en SWI.

		Volume ischémique en diffusion	
		Stable	Augmenté
Hyperdensité en TDM	Non	35	18
	Oui	15	10

Tableau 26 : Corrélation entre évolution du volume en diffusion et présence d'une hyperdensité en TDM

Il n'y avait pas de corrélation significative entre la présence d'une hyperdensité et l'augmentation du volume ischémique en diffusion entre l'IRM d'admission et celle de suivi selon le test de Fischer bilatéral ($p=0.62$).

		Volume ischémique en diffusion	
		Stable	Augmenté
SWI	Positif	23	7
	Négatif	27	21

Tableau 27 : Corrélation entre la présence d'une anomalie de signal SWI et l'évolution du volume en diffusion

Il n'y avait pas de corrélation significative entre la présence d'une anomalie de signal en SWI sur l'IRM de suivi et l'augmentation du volume ischémique en diffusion entre l'IRM d'admission et celle de suivi selon le test de Fischer bilatéral ($p=0.09$).

9. Cas illustratifs

Nous présentons dans ce chapitre plusieurs situations retrouvées en imagerie avec les images correspondantes à chaque modalité au même niveau de coupe.

9.1. Cas concordants négatifs :

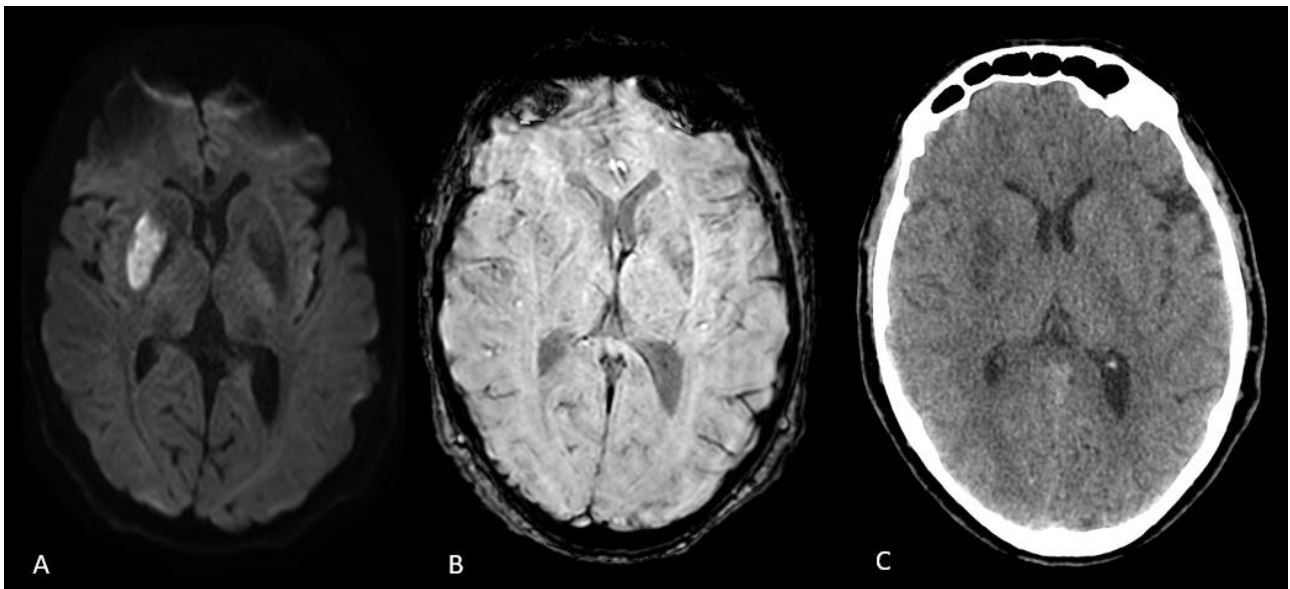


Figure 36 : AVCi lenticulaire droit en diffusion B2000 (A), sans TH visible en SWI (B) ou en TDM (C)

9.2. Cas concordants positifs :

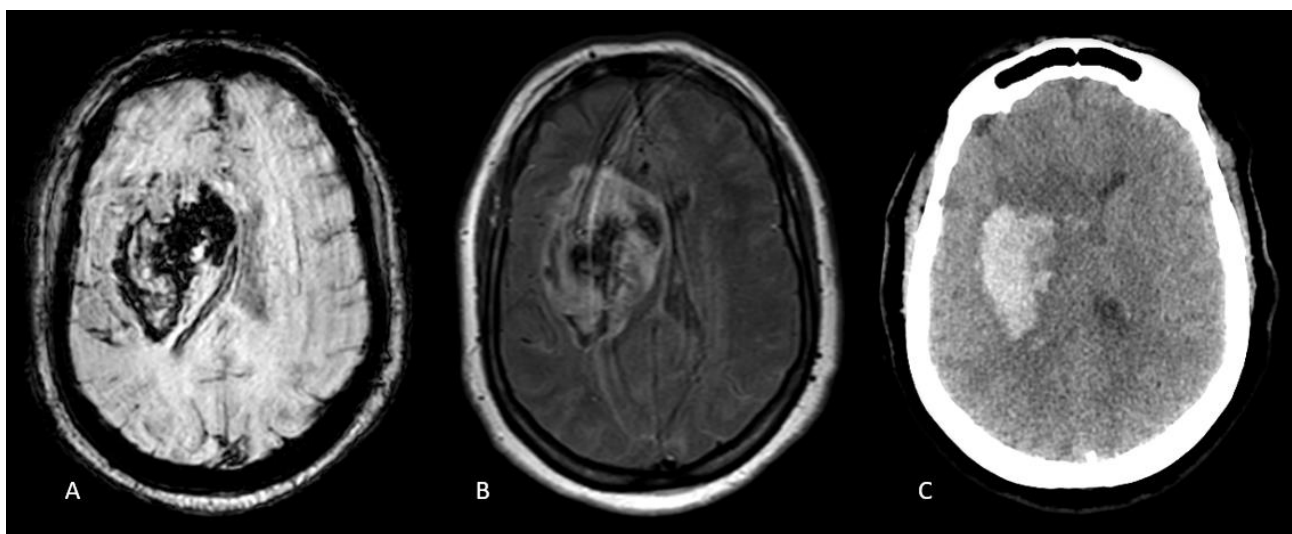


Figure 37 : TH de type 3A en SWI (A), présentant un signal hétérogène en FLAIR (B) et correspondant à un hématome PH2 en TDM (C), A noter que la tête du noyau caudé droit en hyposignal SWI n'est que discrètement hyperdense en TDM. IRM réalisée 30 minutes avant la TDM.

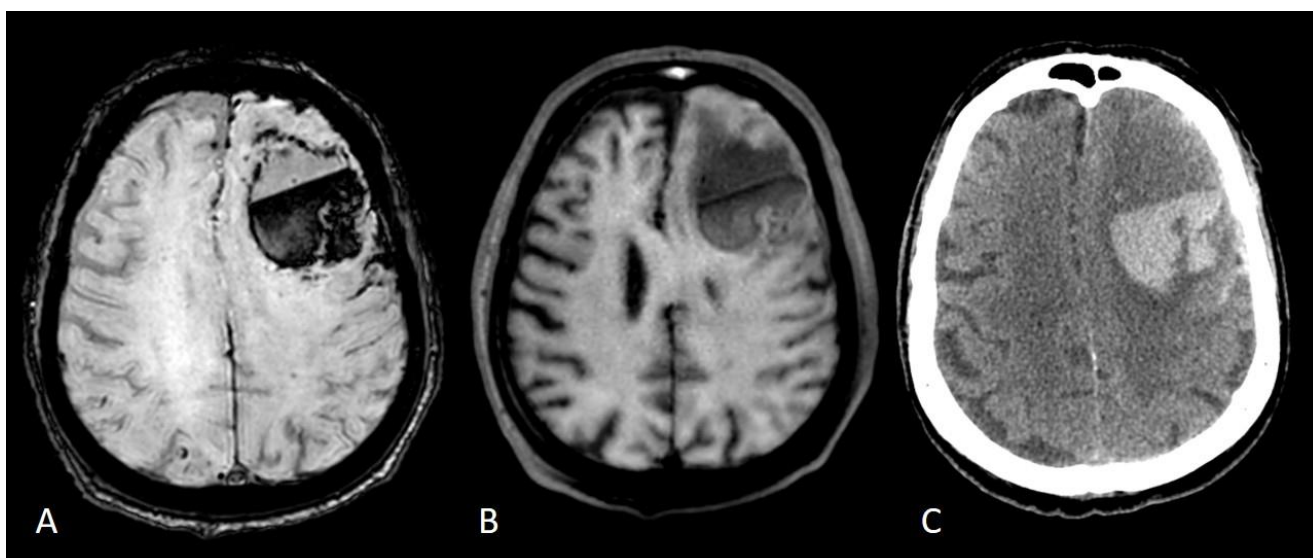


Figure 38 : Hématome ECASS PH2 avec niveau liquidien sur le NCCT (C) avec concordance en IRM sur les séquences SWI (A) et 3D T1 TSE (B), IRM réalisée 30 minutes avant la TDM.

9.3. Cas discordants :

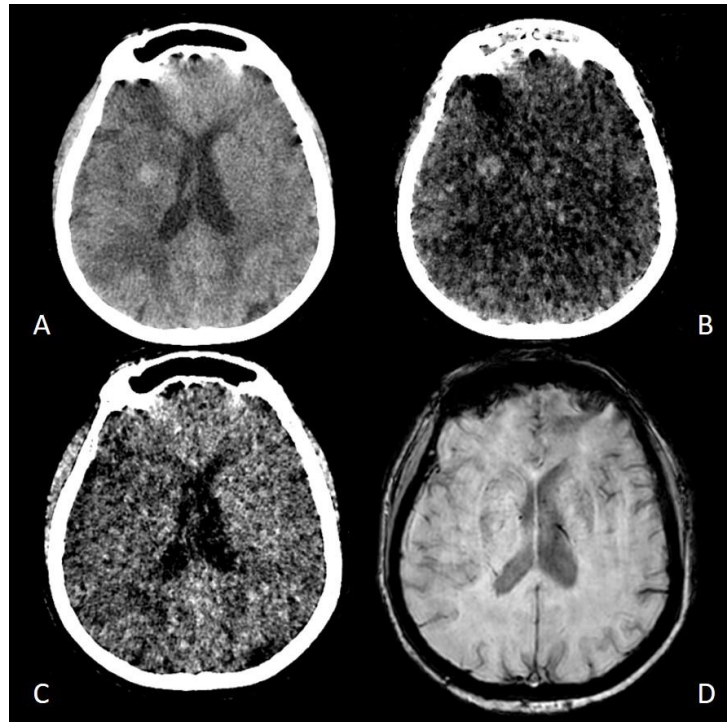


Figure 39 : exemple d'extravasation d'iode visible comme une hyperdensité de type H11 sur le NCCT (A) ainsi que sur l'imagerie spectrale d'iode (B) disparaissant après suppression de l'iode (C), sans anomalie de signal en SWI (D). La discordance IRM/ TDM ECASS n'existe plus si on utilise la TDM spectrale ECASS. TDM réalisée 10 heures avant l'IRM

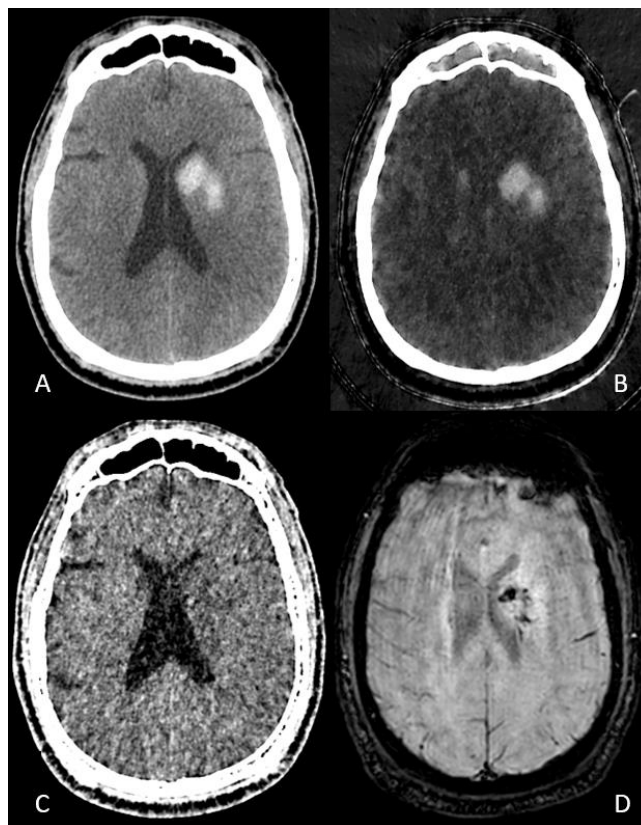


Figure 40 : Hyperdensité (82 UH) classée HI2 en NCCT (A) également visible en imagerie d'iode (B) et disparaissant complètement après suppression de l'iode (C). Hyposignal SWI classé FORTH 1 (D), IRM réalisée 20 minutes avant la TDM

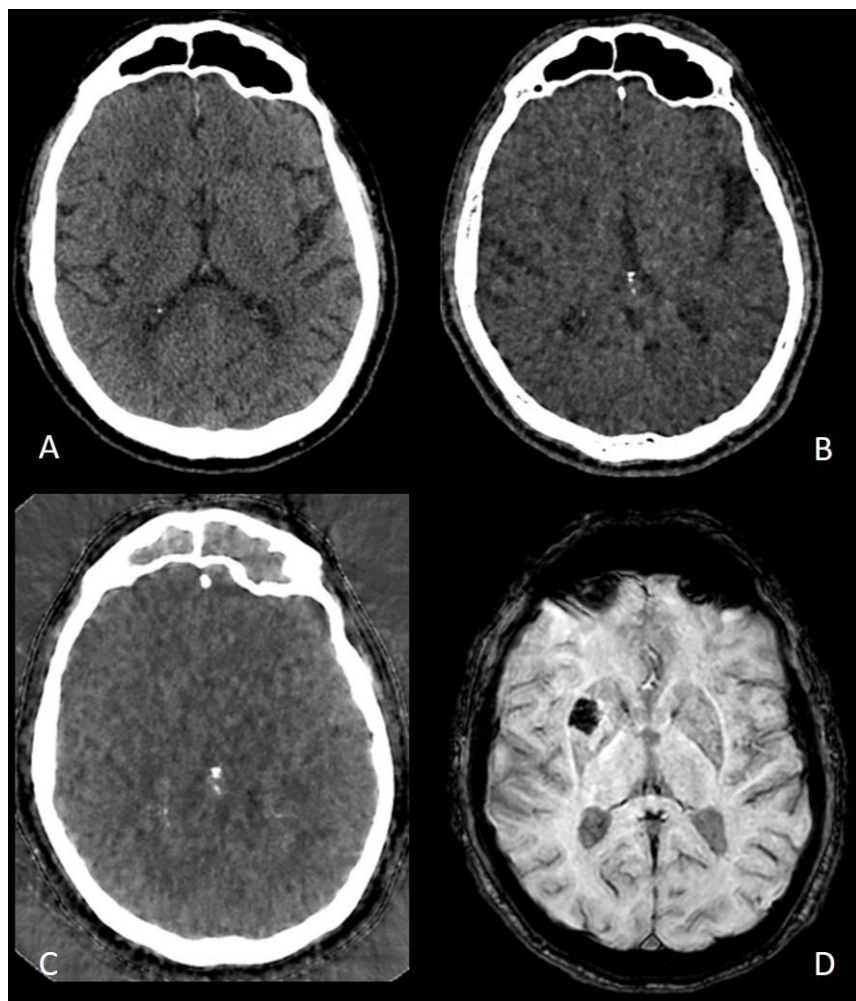


Figure 41 : Isodensité au sein d'une hypodensité des NGC droits qui ne serait pas considérée comme une TH dans les classification ECASS ou HBC sur le NCCT (A) sans modification de densité sur l'imagerie sans iode (B) ou sur l'imagerie d'iode (C) correspondant sur la séquence SWI à un hyposignal de plus de 1 cm classé 2A en FORTH (ne dépasse pas les limites de la structure anatomique concernée), TDM réalisée 30 minutes avant l'IRM.

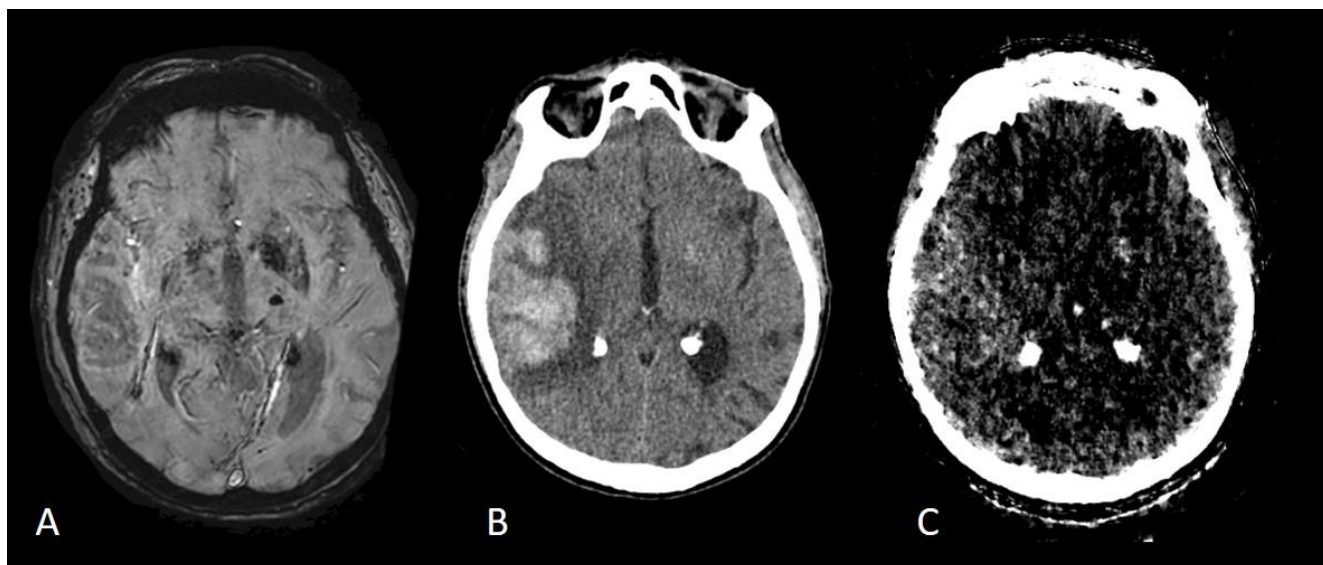


Figure 42 : Hématome ECASS PH2 (B) avec discrète composante d'iode sur l'imagerie d'iode (C) et discret hyposignal sur la séquence SWI (A), IRM réalisée 30 heures avant la TDM.

IV. Discussion :

A ce jour, la TDM est considérée comme l'examen de référence dans la détection et l'évaluation des TH du fait de son accessibilité, de sa rapidité et de son faible coût. Le développement rapide de l'IRM remet en cause ce dogme pour plusieurs raisons :

- Disponibilité croissante
- Examen non irradiant
- Possibilité d'injecter des produits de contraste malgré une insuffisance rénale
- Apport d'informations inaccessibles en TDM grâce aux multiples séquences
- Amélioration des techniques rendant les examens plus rapides et de meilleure qualité
- Utilisation de l'IRM dans certains protocoles de recherche.

L'apparition de cette nouvelle technique d'évaluation amène à se poser plusieurs questions :

- Est-ce que certaines séquences possèdent de meilleures performances diagnostiques ?
- L'IRM peut-elle se substituer à la TDM dans cette indication ?
- La TDM détecte-elle finalement correctement les TH ?
- Les différences diagnostiques entre l'IRM et la TDM ont-elles une pertinence clinique ?
- Doit-on au contraire réaliser systématiquement les 2 examens ?

Notre étude ne répond pas à toutes ces questions mais elle apporte des éléments de réponse et des perspectives.

1. Etudes existantes :

Parmi les publications récentes qui mesurent l'incidence des TH (essais thérapeutiques, études rétrospectives), celles qui utilisent soit l'IRM soit la TDM et l'IRM le font sans tenir compte des potentielles différences de performances diagnostiques (150,153,154). Or ces études sont vouées à être comparées avec des études qui n'ont utilisées que la TDM pour évaluer le même objectif principal.

Ce choix est fait malgré très peu d'études publiées sur l'analyse de la concordance entre l'IRM et la TDM dans la détection et surtout dans la caractérisation (gradation) des TH.

Les études de Renou et al. et Arnould MC et al. qui ont déjà été abordées dans la première partie sont les deux seules études à notre connaissance qui se rapprochent du design de notre travail (139,142). L'étude de l'équipe de Neeb L et al. a évalué la concordance intra et inter-observateur d'une classification « ECASS like » adaptée en IRM mais comparaison avec la TDM (144).

Les caractéristiques de ces 3 études sont résumées dans le Tableau 28 :

	Design	effectif	population	résultats	Points forts	limites
Renou P et al (2010)	- Monocentrique - rétrospectif	43	- 2001-2006 - patients traités par TIV dans les 5h du début des symptômes - IRM et TDM de suivi à 24-72h avec TH - Délai entre IRM et TDM < 24 h	- T2* = meilleur kappa inter et intra observateur pour la détection des TH - Concordance modérée pour la classification ECASS en TDM, DWI et T2* et faible pour le FLAIR (kappa simple)	- 4 lecteurs - Analyse concordance intra et inter-observateur	- Pas de TM - Faible effectif - Patients présélectionnés sur le critère présence d'une TH - Délai moyen entre TDM et IRM non renseigné
Arnould MC et al (2004)	- Monocentrique - Rétrospectif	25	- 2012 - Patients consécutifs < 6h du début des symptômes - IRM et TDM de suivi à 48h - Délai moyen entre TDM et IRM = 64 minutes	- 12 TH sur 25 patients toutes modalités confondues - 7 TH en TDM - Seules 2 TH avaient le même score ECASS en TDM et en IRM - 1 TH classée HI2 en TDM classée PH2 en T2*	- 2 lecteurs - délai court entre TDM et IRM	- Faible effectif - Biais d'apprentissage et de mémorisation (2 lectures sur une petites séries) - Pas de calcul de concordance entre les modalités
Neeb L et al (2013)	- Monocentrique - Rétrospectif	39	- 2008-2012 - Patients traités par TIV < 4h30 du début des symptômes - Suivi IRM 3T FLAIR, T2*, DWI entre 12 et 36h avec TH	- concordance entre tous les types de TH k = 0,79 - Concordance distinction TH de type HI et PH k = 0,82 - Très bonne concordance	- 6 lecteurs - Classification dédiée à l'IRM - Concordance intra et inter-observateur	- Pas de corrélation TDM - Effectif faible - Uniquement des dossiers avec TH

Tableau 28 : Présentation synthétique de 3 études portant sur la classification en ECASS en IRM

Ces trois études présentent des limites. Premièrement, leurs effectifs étaient de petite taille. Ces effectifs sont suffisants pour juger de la reproductibilité inter et intra observateur mais sont trop petits pour étudier des événements rares tels que la survenue de TH de type PH1 ou PH2.

Deuxièmement, deux d'entre elles ont choisi d'appliquer en IRM la classification ECASS qui a été conçue pour la TDM. L'équipe de Neeb L et al. a pour sa part adapté la classification ECASS (Figure 24). Sa simple transposition en IRM ne nous paraît pas judicieuse car dans notre étude l'incidence des anomalies de signal faisant évoquer des TH est quasiment deux fois supérieure à celle des TH en TDM.

Troisièmement, les patients de ces études étaient traités dans une fenêtre thérapeutique plus étroite que celle permise par la thrombectomie mécanique or l'allongement du délai entre le début des symptômes et le traitement est susceptible d'augmenter les volumes infarctés moyens ce qui est un facteur de risque de TH.

Les études de Renou P. et al et Arnould MC. et al. ont également montré que les gradations IRM avaient surcoté les grades ECASS comparativement à la TDM (Figure 43) en raison des artéfacts de blooming.

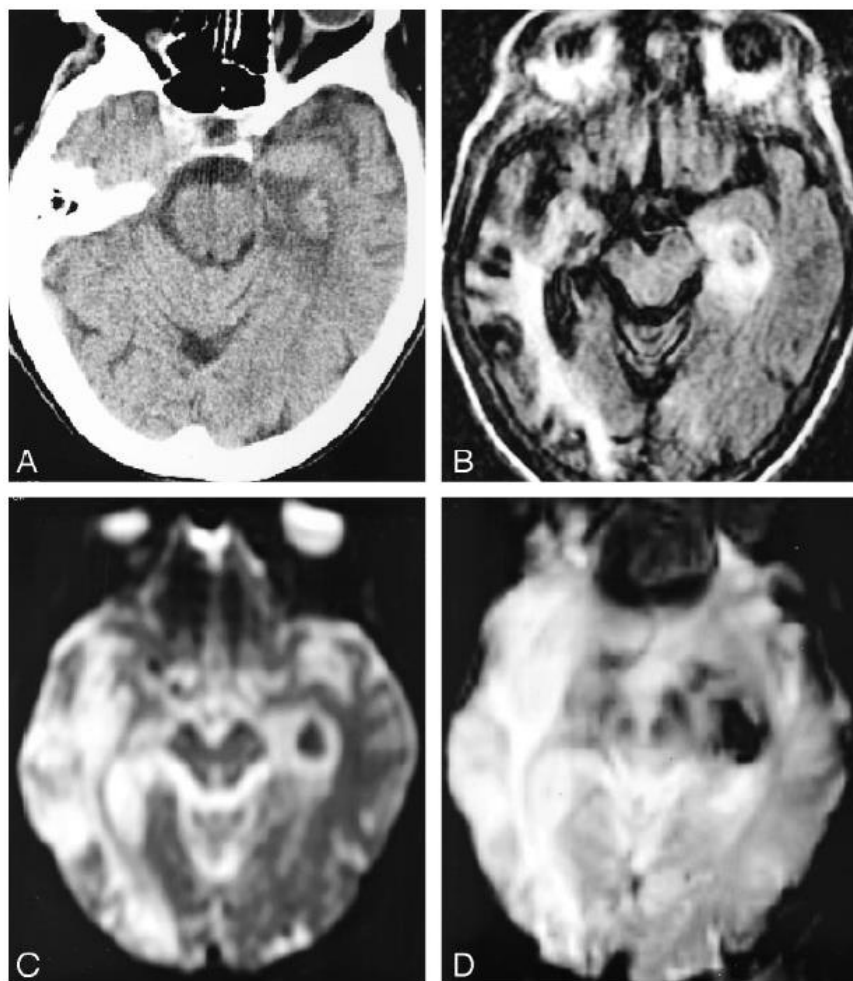


Figure 43: Exemple de TH dans l'étude d'Arnould MC et al A : TDM avec infarctus temporal interne gauche et hyperdensité classée HI2 par les auteurs B : FLAIR zone hypo-intense classée HI2, C : T2 classée PH1, D : T2 classée PH2*

Il faut aussi prendre en compte que ces études ont une dizaine d'années et que les thérapeutiques ont beaucoup évolué en particulier avec l'essor de la thrombectomie mécanique. Les patients de notre étude n'ont pas le même profil et donc un risque hémorragique différent.

Le temps qui nous sépare de ces études a aussi permis une amélioration des techniques d'imagerie dont les séquences T2* et SWI. Ces dernières ont bénéficié comme l'ensemble de l'imagerie par résonance magnétique, d'une amélioration de la puissance des champs magnétiques ainsi que de la résolution spatiale. La détection des TH est donc facilitée.

2. Points forts de l'étude PITHA :

Le principal point fort de notre étude est sa méthodologie. Nous avons choisi de ne pas appliquer sur nos lectures d'IRM une classification scanographique existante. Nous avons d'abord recueilli des données d'imagerie brutes (signal central, contours, forme) sur de multiples séquences puis nous avons construit une classification reprenant les éléments de sémiologie radiologique qui nous paraissaient les plus discriminants.

Comparativement aux études de concordance précédemment citées, notre étude présente un effectif plus important.

Nous avons analysé les images en aveugle des données cliniques et du pronostic et notre cohorte présente des patients indemnes de TH.

Notre étude bénéficie d'une proportion importante de patients traités par thrombectomie dans un centre de référence utilisant des techniques de dernière génération. Or ce traitement prend une place de plus en plus importante dans la prise en charge de l'AVCi. Notre population est donc plus à même d'être représentative de celle des futures études.

Cette étude nous paraissait indispensable car même dans les essais récents multicentriques concernant les TH, les données étaient collectées de manière indifférente entre l'IRM et la TDM en utilisant les classifications scanographiques existantes (155).

3. Implication des principaux résultats sur la prise en charge du patient :

Notre étude rapporte une faible concordance et une mauvaise spécificité de la séquence SWI (46 % IC 95% 34-59 %) dans la détection et classification d'une TH par rapport à l'examen de référence qu'est la TDM. De même, les anomalies de signal en SWI étaient très mal corrélées à la présence d'une TH de type PH2 avec une spécificité de 39 % (IC 95% 29-99 %). D'un point de vue plus pratique, nous avons montré que la présence d'anomalie de signal (en SWI ou T2*) susceptible de faire évoquer une TH était très fréquente en IRM puisque 67 % des patients étaient porteurs de ce type d'anomalie. Ces résultats présentent une forme de subjectivité car il n'y a actuellement pas de définition précise de ce qu'est une TH en IRM. Pour mémoire, **37.2 %** des patients présentaient une IRM avec hypo-intensité en SWI sans hyperdensité scanographique et **97.1 %** de ces TH détectées uniquement en IRM était classée en faible grade (1 ou 2).

Nous rapportons **68 % de TH** toutes modalités d'imagerie confondues. Notre population présentait un NIHSS moyen élevé (15.5 contre 11 dans ECASS II par exemple) or la gravité clinique reflète bien le volume lésionnel qui est connu pour être corrélé à la survenue de TH (125). La méta-analyse de Sussman E et al. retrouvait des incidences de TH comprises entre 10.9 % dans l'étude NINDS et 48.4 % pour ECASS II ou encore 49.3 % dans l'étude EMS toutes modalités d'imagerie confondues (148).

Dans notre étude, le taux de TH en TDM était comparable avec ceux précédemment cités malgré des AVCi plus graves initialement. Notre taux élevé de TH n'est donc explicable que par l'évaluation systématique des patients par IRM et l'utilisation de séquences de susceptibilité magnétique (SWI, SWI EPI) très sensible aux TH et non pas à un taux de complication plus élevé des traitements.

La présence d'anomalie de signal SWI est deux fois plus fréquente que les hyperdensités scanographiques. Les patients avec des hypo-intensités SWI et des scanners sans TH peuvent être soit des faux positifs de l'IRM soit des faux négatifs du scanner. Nous nous questionnons donc sur l'impact thérapeutique de ces différences.

Le fait de détecter plus d'anomalies en IRM pouvant être définies comme des TH peut devenir gênant quant aux choix d'initier ou de reprendre des traitements antithrombotiques.

Par exemple, nous avons constaté pour deux patients une reprise retardée des anticoagulants décidée par le neurologue sur la base d'hypo-intensités SWI alors que la TDM (gold standard) ne montrait aucune hyperdensité.

Notre étude peut donc amener le neurologue à se poser les questions suivantes :

- *Est-ce que toute anomalie IRM doit empêcher ou retarder la mise en place de ces traitements ?*
- *Le patient est-il susceptible de bénéficier de cette détectabilité élevée de l'IRM, ou au contraire risque-t-on de contre-indiquer ou retarder à tort un traitement antithrombotique nécessaire ?*

Pour permettre d'améliorer la spécificité de l'IRM vis-à-vis de la détection de TH PH1 ou PH2, nous avons créé une classification basée sur la morphologie des anomalies en SWI (Figure 28 : Fondation Ophtalmologique de Rothschild – Transformation Hémorragique (FORTH)).

Cette classification nous a permis en analysant uniquement la séquence SWI d'obtenir une spécificité de 94 % (IC 95% : 87-98).

Nous pensons comme l'équipe de Neeb et al que l'interprétation des TH doit se faire à l'aide de l'ensemble des séquences disponibles pour gagner encore en spécificité. En effet l'artéfact de blooming présent sur les séquences de susceptibilité magnétique peut rendre confluyente des zones hémorragiques et faire à tort conclure à un hématome (143).

Nous recommandons donc d'inclure dans le protocole de suivi une séquence T1 qui a à la fois une bonne sensibilité et une bonne spécificité pour détecter les TH sévères (PH2).

Parmi les éléments discordants entre l'IRM et la TDM, on retrouve la présence d'hypo-intensités étendues touchant le cortex et/ou les noyaux gris centraux en T2* ou SWI sans hyperdensité évocatrice d'une TH en TDM. En revanche on retrouve chez la plupart de ces patients du fogging effect (Figure 41) et des suffusions d'iode. Ces anomalies TDM sont plus subtiles et nécessitent un œil entraîné.

Ces anomalies spécifiquement retrouvées dans la substance grise proviennent vraisemblablement d'une physiopathologie commune expliquée dans la littérature par la présence de vaisseaux capillaires en plus grande densité dans la substance grise (118).

Nous pensons qu'il existe un continuum lésionnel entre l'apparition d'un trouble perfusionnel, d'hypo-intensités SWI et d'une hyperdensité scanographique se traduisant microscopiquement par initialement une altération de la BHE allant jusqu'à destruction de l'architecture cérébrale et la formation d'un véritable hématome.

Notre hypothèse est que les examens d'imagerie sont capables de mettre en évidence ces anomalies à différents stades de gravité en fonction de leur seuil de détectabilité. Ce raisonnement est schématisé dans la Figure 44.

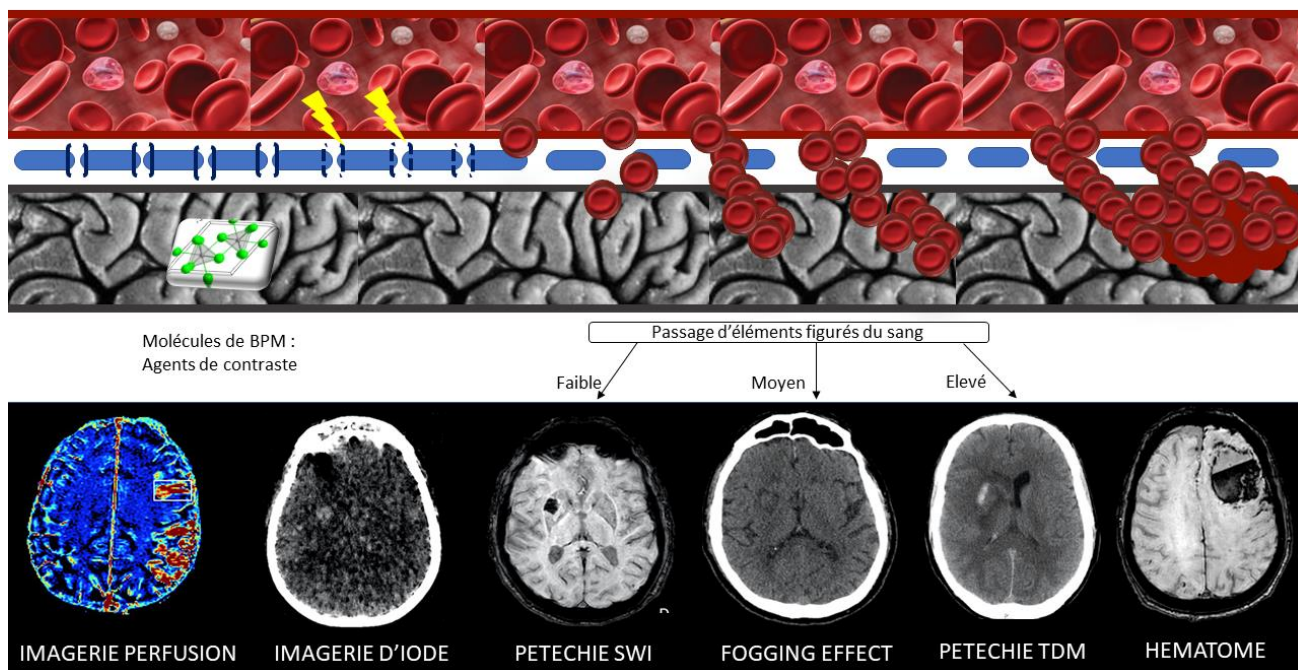


Figure 44 : Schématisation de notre hypothèse de continuum lésionnel lors de la genèse des TH post AVCi et des moyens diagnostiques disponibles pour chaque stade. BPM = bas poids moléculaire

Il faut néanmoins garder à l'esprit que de nombreuses hyperdensités sur une acquisition TDM conventionnelle sont dues partiellement ou entièrement à une extravasation d'iode chez les patients traités par thrombectomie. Certains auteurs (156) expliquent que la distinction entre sang et contraste est facile à faire en mesurant la densité de l'hyperdensité et en répétant la TDM. Le sang est censé rester dense alors que l'iode se résorbe. Notre expérience est différente et montre qu'il était souvent difficile de faire cette distinction sur le premier scanner car le sang et l'iode coexistaient pour 14.5 % des patients sans différence significative de densité. L'imagerie spectrale permet d'éliminer cette difficulté et a entraîné chez 11 patients une négativation de la présence d'une TH vu sur la TDM. Dix de ces 11 patients avaient cependant des anomalies en faveur d'une TH en SWI.

Dans notre étude les TH visibles en TDM étaient significativement associées à un pronostic plus sombre à 3 mois (mRS 3-6). La moindre corrélation entre le mRS et les anomalies SWI incite à considérer que la signification clinique et pronostique des anomalies IRM est moins bonne que celle du scanner. Cette moindre corrélation est probablement due au seuil de détection bas de l'IRM, qui permet de détecter des formes mineures de transformation hémorragique, dont le retentissement clinique est moins important que des TH suffisantes pour être vues en scanner.

L'utilisation des traitements antithrombotiques à la suite d'une TH reste une situation délicate à gérer. L'extrait des recommandations de l'AHA présentées dans le **Erreur ! Source du renvoi introuvable.** avec un faible niveau de preuve est évasif quant aux délais d'introduction et aux types de TH dont il est question.

La réalisation d'une IRM, qui détecte plus de TH et qui est moins bien corrélée au pronostic pourrait rendre ces décisions de traitement encore plus complexes.

6.6.4. Hemorrhagic Transformation	COR	LOE	New, Revised, or Unchanged
1. For patients with AIS and HT, initiation or continuation of antiplatelet or anticoagulation therapy may be considered, depending on the specific clinical scenario and underlying indication.	IIb	C-LD	Recommendation revised from 2014 Secondary Prevention.
Several observational studies suggest that antithrombotics can be safely initiated or continued in patients with AIS and HT. In a prospective, open-label study of 60 patients with atrial fibrillation and either mild to moderate AIS with an NIHSS score <9 (n=49) or TIA (n=11) who were treated with rivaroxaban within 14 days of onset, 50 were available for follow-up at 7 days after drug initiation. None developed symptomatic HT. Of the 23 with AIS who had HT at baseline, 5 demonstrated asymptomatic radiographic progression, and 18 showed neither clinical nor radiographic progression. Of the remaining 27 who did not have HT at baseline, 3 developed asymptomatic HT. ²²⁷ A retrospective stroke registry analysis identified 222 patients with AIS and HT. The frequency of composite events (neurological deterioration, vascular events, and death) at 1 month was significantly lower in patients treated with antithrombotics compared with those who were not (1.6% versus 11.1%; P=0.041). Neither antiplatelet (n=72) nor anticoagulant (n=28) treatment after HT was associated with enlargement of the original HT or development of new HT or neurological deterioration. ³⁸² Individual assessment of the clinical indication, benefits, and associated risks is warranted. ^{10,382,383}			See Table LI in online Data Supplement 1.

Tableau 29 : Extrait des recommandations AHA 2019 concernant l'utilisation des antithrombotiques à la suite d'une TH

4. Limites de notre étude :

Le type de notre étude était celui d'une étude monocentrique ce qui constitue en soi une limite en termes de représentativité des patients.

Malgré un effectif relativement important pour une étude de concordance d'imagerie, une sous partie de la population n'était pas représentée. Nous n'avons aucun patient ayant une TH de type PH1 et nous n'avons que 5 TH de type PH2 soit 5.3 % de l'effectif.

Le fait que l'IRM ne soit actuellement pas un examen réalisé systématiquement dans le suivi d'un AVCi contribue à la taille réduite de notre population (recrutement uniquement via la population de deux études prospectives).

En tant que centre de référence de thrombectomie, 80 % de notre population a bénéficié de ce traitement. Cela constitue un biais de représentativité. Nos résultats ne pourront être extrapolés qu'aux centres comparables. Cependant nos incidences de transformations hémorragiques de type PH2 restent proches des incidences retrouvées dans la plupart des grandes cohortes (Tableau 30) (148).

Clinical trial	Sample size	Duration of radiographic follow up	Asymptomatic hemorrhagic transformation rate	Symptomatic hemorrhagic transformation rate	Parenchymal hemorrhage type 2 rate	Time to treatment ⁺
IV FIBRINOLYSIS						
NINDS	312	7–10 days	4.5% (14/312)	6.4% (20/312)	N/A	1.5 h ^p
ECASS-II	409	7 days	39.6% (161/407)	8.8% (36/407)	8.1% (33/407)	N/A
ATLANTIS	272	18–30 h	11.4% (31/272)	7.0% (19/272)	N/A	4.36 h ^p
SITS-MOST	6483	22–36 h	9.6% (617/6438)	7.3% (468/6483)	2.9% (184/6352)	2.3 h ^p
ECASS-III	418	36 h	27% (113/418)	2.4% (10/418)	1.9% (8/418)	3.98 h ^p
IST-III	1515	7 days	N/A	6.9% (104/1515)	N/A	4.2 h ^p
IA FIBRINOLYSIS						
PROACT-I	26	90 days	50% (13/26)	15.4% (4/26)	7.7% (2/26)	5.5 h ^p
PROACT-II	121	7–10 days	68% (73/108)	10% (11/108)	N/A	4.5 h ^p
COMBINED IV/IA APPROACH						
EMS	17	7 ± 1 days	11.8% (2/17)	23.5% (4/17)	0.0% (0/17)	2.6 h ^p /6.3 h ^q
IMS-I	80	36 h	43% (34/80)	6.3% (5/80)	7.5% (6/80)	1.33 h ^p /3.53 h ^q
IMS-II	81	36 h	32.1% (26/81)	9.9% (8/81)	8.6% (7/81)	2.37 h ^p /N/A ^q
IMS-III	434	24 ± 6 h	27.4% (119/434)	6.2% (27/434)	5.8% (25/434)	2.03 h ^{*p} /N/A ^q
MECHANICAL THROMBECTOMY						
Merci						
Phase I	28	24 h	42.9% (12/28)	0.0% (0/28)	0.0% (0/28)	6.25 h ^q
MERCI Trial	141	24 h	27.7% (39/141)	7.8% (11/141)	1.4% (2/141)	6.4 h ^{*q}
Multi-MERCI	164	24 h	30.5% (50/164)	9.8% (16/164)	2.4% (4/164)	5.9 h ^{*q}
Penumbra						
Pivotal Stroke Trial	125	24 h	16.8% (21/125)	11.2% (14/125)	1.6% (2/125)	4.85 h ^q
POST Trial	157	24 h	13.4% (21/157)	6.4% (10/157)	N/A	5.18 h ^q
Solitaire						
Phase I	20	24 h	30% (6/20)	10.0% (2/20)	5.0% (1/20)	6.7 h ^q
SWIFT Trial	58	24 h	15.5% (9/58)	2.0% (1/58)	0.0% (0/58)	5.54 h ^{*q}
Trepo						
TREVO	60	N/A	N/A	N/A	N/A	5.03 h ^q
TREVO-2	88	18–36 h	40.9% (36/88)	4.5% (4/88)	8.0% (7/88)	5.4 h ^{*q}

Tableau 30 : Résumé des données de transformation hémorragiques des essais thérapeutiques majeurs concernant les AVCi

Un biais de sélection possible était que les patients graves sont rarement imagés par IRM du fait des difficultés techniques (agitation, temps d'acquisition supérieur à celui de la TDM qui dans un contexte de réanimation peut décourager la réalisation de l'IRM du fait du temps de préparation et d'installation plus long).

Nous n'avons pas recueilli le caractère symptomatique ou asymptomatique des TH or cette donnée est fréquemment utilisée dans les études. La définition des SICH est très variable en fonction des études rendant les résultats peu comparables. Nous avons décidé de nous focaliser sur les données d'imagerie les plus objectives possibles et non pas sur des données cliniques.

Nous avons omis volontairement le recueil de l'item « effet de masse » car plusieurs études mentionnent la difficulté de statuer sur l'origine de cet effet de masse (138,142). Il peut être induit par l'œdème au sein du territoire ischémique, un hématome ou les deux à la fois. Concernant les données d'imagerie, il aurait été souhaitable de corrélérer les TH au volume ischémique car c'est l'un des facteurs de risque de TH le plus important en particulier dans une population de patient ayant eu une TM, comme c'était le cas chez la majorité de

nos patients. C'est ce qu'ont montré Neuberger et al. en 2019 avec un odds ratio à 2.18 (IC 95 % 1.45-3.21) pour le critère taille de l'infarctus supérieur à 1/3 du territoire vasculaire atteint (157).

Enfin, dans certains cas le délai entre la TDM et l'IRM a pu permettre l'apparition intercurrente d'une TH. Nous avons choisi arbitrairement un délai de 36 heures entre les deux modalités d'imagerie en faisant un compromis entre les délais utilisés dans les études et le nombre d'exclusion potentielle si nous prenions un délai inférieur.

5. Perspectives :

Ce travail ne nous incite pas dans l'état actuel des connaissances à utiliser l'IRM comme examen de détection et d'évaluation des TH. La très grande sensibilité et la faible spécificité de l'IRM en comparaison à la TDM rend les incidences des TH non comparables avec les données existantes et ne permet donc pas d'évaluer l'efficacité et surtout la sécurité d'emploi des nouvelles thérapeutiques dans les études à venir. A titre d'exemple, si nous décidions d'utiliser l'IRM comme modalité de surveillance dans le cadre de l'évaluation d'un nouveau traitement de phase aiguë, les taux de transformation hémorragique de ce traitement risqueraient d'apparaître comme inacceptables comparativement aux traitements existants pour lesquels les TH ont en majorité été recherchées en scanner.

L'IRM nécessite donc, avant d'être utilisée dans cette indication, d'être étudiée sur des effectifs plus larges, afin de définir et de valider des éléments sémiologiques et/ou des classifications permettant une gradation corrélée au pronostic des patients. La classification FORTH, que nous proposons, pourrait par exemple faire l'objet d'une validation par une étude prospective multicentrique.

L'impact sur le pronostic des TH de bas grade (HI1 et HI2 en ECASS et par extension nos type 1 et 2 FORTH) est sujet à controverse. Plusieurs études décrivent ces TH comme un marqueur de recanalisation après un traitement et ne les considèrent pas comme un facteur de risque de mauvais pronostic (158,159). Certaines études vont même jusqu'à les associer à un meilleur pronostic (160,161). Au contraire, certains travaux associent ces TH à un mauvais pronostic à court et long termes (149,153,155). Ces discordances reflètent bien les lacunes existantes dans la compréhension des TH.

Nos résultats, bien que significatifs uniquement au scanner, tendent à montrer que les TH y compris celles habituellement considérées comme de moindre gravité (HI) ont un impact négatif sur le pronostic à long terme.

Il est nécessaire de poursuivre les études concernant la physiopathologie des TH et nous pensons que l'IRM a un rôle à jouer dans celles-ci, notamment en évaluant l'évolution des volumes infarctés, des saignements, et de la perméabilité capillaire sans (ASL) et avec injection (T1 injecté, FLAIR injecté, perfusion dynamic contrast enhanced, DCE). De nombreuses cibles thérapeutiques sont déjà à l'étude et pourraient bénéficier de l'IRM pour obtenir des critères d'évaluation secondaires de leur efficacité.

V. Conclusion

L'IRM, avec l'utilisation de séquences très sensibles aux artéfacts de susceptibilité magnétique telles que les séquences SWI ou T2*, est peu concordante avec la TDM dans l'évaluation des TH post AVCi. A l'heure actuelle, utiliser l'IRM seule et avec les classifications existantes aura pour effet de nettement majorer l'incidence des TH comparativement à la TDM. Cela pourrait retarder, pour les patients ayant une TH détectée par IRM, la mise sous traitements antithrombotiques préventifs nécessaires.

L'utilisation à l'avenir d'une classification dédiée à l'IRM telle que la classification FORTH, pourrait permettre de remédier à cette situation en introduisant une gradation plus pertinente et mieux corrélée à la gravité des TH détectée en IRM.

Bibliographie

1. Lazorthes G, Gouazé A, Santini J-J, Salamon G. Le cercle artériel du cerveau (circulus arteriosus cerebri). *Anat Clin*. 1 sept 1979;1(3):241-57.
2. Samson Y. [Cerebral ischemia. Value of measurement of cerebral blood velocity and of oxygen consumption in positron emission tomography]. *Ann Radiol (Paris)*. 1994;37(1-2):24-8.
3. Hjort N, Christensen S, Sølling C, Ashkanian M, Wu O, Røhl L, et al. Ischemic injury detected by diffusion imaging 11 minutes after stroke. *Ann Neurol*. sept 2005;58(3):462-5.
4. Gasche Y, Copin J-C. Physiopathologie de la barrière hématoencéphalique et œdème cérébral d'origine ischémique. *Ann Fr Anesth Réanimation*. 1 avr 2003;22(4):312-9.
5. Astrup J, Siesjö BK, Symon L. Thresholds in cerebral ischemia - the ischemic penumbra. *Stroke*. déc 1981;12(6):723-5.
6. Baron J-C. Mapping the Ischaemic Penumbra with PET: Implications for Acute Stroke Treatment. *Cerebrovasc Dis*. 1999;9(4):193-201.
7. Fréquence | Fondation pour la Recherche sur les AVC [Internet]. [cité 2 oct 2020]. Disponible sur: <http://www.fondation-recherche-avc.org/fr%C3%A9quence>
8. Prise en charge initiale de l'accident vasculaire cérébral (AVC) [Internet]. Haute Autorité de Santé. [cité 16 avr 2020]. Disponible sur: https://www.has-sante.fr/jcms/c_2676946/fr/prise-en-charge-initiale-de-l-accident-vasculaire-cerebral-avc
9. Stroke Unit Trialists' Collaboration. Organised inpatient (stroke unit) care for stroke. *Cochrane Database Syst Rev*. 11 sept 2013;(9):CD000197.
10. Candelise L, Gattinoni M, Bersano A, Micieli G, Sterzi R, Morabito A, et al. Stroke-unit care for acute stroke patients: an observational follow-up study. *Lancet Lond Engl*. 27 janv 2007;369(9558):299-305.
11. Adams HP, Bendixen BH, Kappelle LJ, Biller J, Love BB, Gordon DL, et al. Classification of subtype of acute ischemic stroke. Definitions for use in a multicenter clinical trial. TOAST. *Trial of Org 10172 in Acute Stroke Treatment*. *Stroke*. janv 1993;24(1):35-41.
12. Sacco RL, Wolf PA, Gorelick PB. Risk factors and their management for stroke prevention: outlook for 1999 and beyond. *Neurology*. 1999;53(7 Suppl 4):S15-24.
13. Shah AD, Langenberg C, Rapsomaniki E, Denaxas S, Pujades-Rodriguez M, Gale CP, et al. Type 2 diabetes and incidence of cardiovascular diseases: a cohort study in 1.9 million people. *Lancet Diabetes Endocrinol*. févr 2015;3(2):105-13.
14. Shinton R, Beevers G. Meta-analysis of relation between cigarette smoking and stroke. *BMJ*. 25 mars 1989;298(6676):789-94.
15. Amarenco P, Labreuche J, Lavallée P, Touboul P-J. Statins in stroke prevention and carotid atherosclerosis: systematic review and up-to-date meta-analysis. *Stroke*. déc 2004;35(12):2902-9.
16. Pillai RS, Iyer K, Spin-Neto R, Kothari SF, Nielsen JF, Kothari M. Oral Health and Brain Injury: Causal or Casual Relation? *Cerebrovasc Dis Extra*. 9 janv 2018;8(1):1-15.
17. July J, Pranata R. Impact of the Coronavirus Disease Pandemic on the Number of Strokes and Mechanical Thrombectomies: A Systematic Review and Meta-Analysis. *J Stroke Cerebrovasc Dis*. nov 2020;29(11):105185.
18. Belani P, Schefflein J, Kihira S, Rigney B, Delman BN, Mahmoudi K, et al. COVID-19 Is an Independent Risk Factor for Acute Ischemic Stroke. *AJNR Am J Neuroradiol*. 2020;41(8):1361-4.
19. Katz JM, Libman RB, Wang JJ, Sanelli P, Filippi CG, Gribko M, et al. Cerebrovascular Complications of COVID-19. *Stroke*. 2020;51(9):e227-31.
20. Majidi S, Fifi JT, Ladner TR, Lara-Reyna J, Yaeger KA, Yim B, et al. Emergent Large Vessel Occlusion Stroke During New York City's COVID-19 Outbreak: Clinical Characteristics and Paraclinical Findings. *Stroke*. 2020;51(9):2656-63.
21. Zhang W, Zhao Y, Zhang F, Wang Q, Li T, Liu Z, et al. The use of anti-inflammatory drugs in the treatment of people with severe coronavirus disease 2019 (COVID-19): The experience of clinical immunologists from China. *Clin Immunol Orlando Fla* [Internet]. 25 mars 2020 [cité 23 avr 2020]; Disponible sur: <https://www.ncbi.nlm.nih.gov/pmc/articles/PMC7102614/>
22. Escalard Simon, Maïer Benjamin, Redjem Hocine, Delvoye François, Hébert Solène, Smajda Stanislas, et al. Treatment of Acute Ischemic Stroke due to Large Vessel Occlusion With COVID-19. *Stroke*. 0(0):STROKEAHA.120.030574.
23. Paciaroni M, Parnetti L, Sarchielli P, Gallai V. Headache associated with acute ischemic stroke. *J Headache Pain*. juin 2001;2(1):25-9.
24. Brott T, Adams HP, Olinger CP, Marler JR, Barsan WG, Biller J, et al. Measurements of acute cerebral infarction: a clinical examination scale. *Stroke*. juill 1989;20(7):864-70.
25. Powers William J., Rabinstein Alejandro A., Ackerson Teri, Adeoye Opeolu M., Bambakidis Nicholas C., Becker Kyra, et al. Guidelines for the Early Management of Patients With Acute Ischemic Stroke: 2019 Update to the 2018 Guidelines for the Early Management of Acute Ischemic Stroke: A Guideline for Healthcare Professionals From the American Heart Association/American Stroke Association. *Stroke*. 1 déc 2019;50(12):e344-418.
26. van Swieten JC, Koudstaal PJ, Visser MC, Schouten HJ, van Gijn J. Interobserver agreement for the assessment of handicap in stroke patients. *Stroke*. mai 1988;19(5):604-7.
27. Ali-Ahmed F, Federspiel JJ, Liang L, Xu H, Sevilis T, Hernandez AF, et al. Intravenous Tissue Plasminogen Activator in Stroke Mimics. *Circ Cardiovasc Qual Outcomes*. 2019;12(8):e005609.
28. Tomura N, Uemura K, Inugami A, Fujita H, Higano S, Shishido F. Early CT finding in cerebral infarction: obscuration of the lentiform nucleus. *Radiology*. août 1988;168(2):463-7.

29. Lev MH, Farkas J, Gemmete JJ, Hossain ST, Hunter GJ, Koroshetz WJ, et al. Acute stroke: improved nonenhanced CT detection--benefits of soft-copy interpretation by using variable window width and center level settings. *Radiology*. oct 1999;213(1):150-5.
30. Nakano S, Iseda T, Kawano H, Yoneyama T, Ikeda T, Wakisaka S. Correlation of early CT signs in the deep middle cerebral artery territories with angiographically confirmed site of arterial occlusion. *AJNR Am J Neuroradiol*. avr 2001;22(4):654-9.
31. Truwit CL, Barkovich AJ, Gean-Marton A, Hibri N, Norman D. Loss of the insular ribbon: another early CT sign of acute middle cerebral artery infarction. *Radiology*. sept 1990;176(3):801-6.
32. Jensen-Kondering U, Riedel C, Jansen O. Hyperdense artery sign on computed tomography in acute ischemic stroke. *World J Radiol*. 28 sept 2010;2(9):354-7.
33. Randoux B, Marro B, Koskas F, Duyme M, Sahel M, Zouaoui A, et al. Carotid artery stenosis: prospective comparison of CT, three-dimensional gadolinium-enhanced MR, and conventional angiography. *Radiology*. juill 2001;220(1):179-85.
34. Bash S, Villablanca JP, Jahan R, Duckwiler G, Tillis M, Kidwell C, et al. Intracranial vascular stenosis and occlusive disease: evaluation with CT angiography, MR angiography, and digital subtraction angiography. *AJNR Am J Neuroradiol*. mai 2005;26(5):1012-21.
35. Lin K, Do KG, Ong P, Shapiro M, Babb JS, Siller KA, et al. Perfusion CT improves diagnostic accuracy for hyperacute ischemic stroke in the 3-hour window: study of 100 patients with diffusion MRI confirmation. *Cerebrovasc Dis Basel Switz*. 2009;28(1):72-9.
36. Albers GW, Marks MP, Kemp S, Christensen S, Tsai JP, Ortega-Gutierrez S, et al. Thrombectomy for Stroke at 6 to 16 Hours with Selection by Perfusion Imaging. *N Engl J Med*. févr 2018;378(8):708-18.
37. Nogueira RG, Jadhav AP, Haussen DC, Bonafe A, Budzik RF, Bhuva P, et al. Thrombectomy 6 to 24 Hours after Stroke with a Mismatch between Deficit and Infarct. *N Engl J Med*. 04 2018;378(1):11-21.
38. MR screening of candidates for thrombolysis: How to identify stroke mimics? - PubMed - NCBI [Internet]. [cité 20 avr 2020]. Disponible sur: <https://www.ncbi.nlm.nih.gov/pubmed/25451670>
39. Radbruch A, Mucke J, Schweser F, Deistung A, Ringleb PA, Ziener CH, et al. Comparison of susceptibility weighted imaging and TOF-angiography for the detection of Thrombi in acute stroke. *PLoS One*. 2013;8(5):e63459.
40. Wycliffe ND, Choe J, Holshouser B, Oyoyo UE, Haacke EM, Kido DK. Reliability in detection of hemorrhage in acute stroke by a new three-dimensional gradient recalled echo susceptibility-weighted imaging technique compared to computed tomography: a retrospective study. *J Magn Reson Imaging JMRI*. sept 2004;20(3):372-7.
41. Cheng A-L, Batool S, McCreary CR, Lauzon ML, Frayne R, Goyal M, et al. Susceptibility-weighted imaging is more reliable than T2*-weighted gradient-recalled echo MRI for detecting microbleeds. *Stroke*. oct 2013;44(10):2782-6.
42. Charidimou A, Kakar P, Fox Z, Werring DJ. Cerebral microbleeds and recurrent stroke risk: systematic review and meta-analysis of prospective ischemic stroke and transient ischemic attack cohorts. *Stroke*. avr 2013;44(4):995-1001.
43. Gory B, Sivan-Hoffmann R, Riva R, Labeyrie P-E, Eldesouky I, Sadeh-Gonike U, et al. DWI lesions reversal in posterior circulation stroke after reperfusion: Two illustrative cases and review of the literature. *J Neuroradiol J Neuroradiol*. juin 2015;42(3):184-7.
44. Labeyrie M-A, Turc G, Hess A, Hervo P, Mas J-L, Meder J-F, et al. Diffusion lesion reversal after thrombolysis: a MR correlate of early neurological improvement. *Stroke*. nov 2012;43(11):2986-91.
45. Fiehler J, Knudsen K, Kucinski T, Kidwell CS, Alger JR, Thomalla G, et al. Predictors of apparent diffusion coefficient normalization in stroke patients. *Stroke*. févr 2004;35(2):514-9.
46. Fiehler J, Foth M, Kucinski T, Knab R, von Bezold M, Weiller C, et al. Severe ADC decreases do not predict irreversible tissue damage in humans. *Stroke*. janv 2002;33(1):79-86.
47. An H, Ford AL, Vo K, Powers WJ, Lee J-M, Lin W. Signal evolution and infarction risk for apparent diffusion coefficient lesions in acute ischemic stroke are both time- and perfusion-dependent. *Stroke*. mai 2011;42(5):1276-81.
48. Bammer R. Basic principles of diffusion-weighted imaging. *Eur J Radiol*. mars 2003;45(3):169-84.
49. Schaefer PW, Grant PE, Gonzalez RG. Diffusion-weighted MR imaging of the brain. *Radiology*. nov 2000;217(2):331-45.
50. Ract I, Ferré J-C, Ronzière T, Leray E, Carsin-Nicol B, Gauvrit J-Y. Improving detection of ischemic lesions at 3 Tesla with optimized diffusion-weighted magnetic resonance imaging. *J Neuroradiol J Neuroradiol*. mars 2014;41(1):45-51.
51. Lövblad K-O, Baird AE. Actual diagnostic approach to the acute stroke patient. *Eur Radiol*. juin 2006;16(6):1253-69.
52. van Everdingen KJ, van der Grond J, Kappelle LJ, Ramos LM, Mali WP. Diffusion-weighted magnetic resonance imaging in acute stroke. *Stroke*. sept 1998;29(9):1783-90.
53. Lutsep HL, Albers GW, DeCrespigny A, Kamat GN, Marks MP, Moseley ME. Clinical utility of diffusion-weighted magnetic resonance imaging in the assessment of ischemic stroke. *Ann Neurol*. mai 1997;41(5):574-80.
54. Uluğ AM, Beauchamp N, Bryan RN, van Zijl PC. Absolute quantitation of diffusion constants in human stroke. *Stroke*. mars 1997;28(3):483-90.
55. Schlaug G, Siewert B, Benfield A, Edelman RR, Warach S. Time course of the apparent diffusion coefficient (ADC) abnormality in human stroke. *Neurology*. juill 1997;49(1):113-9.
56. Gideon P, Thomsen C, Henriksen O. Increased self-diffusion of brain water in normal aging. *J Magn Reson Imaging JMRI*. avr 1994;4(2):185-8.
57. Albers GW, Thijs VN, Wechsler L, Kemp S, Schlaug G, Skalabrin E, et al. Magnetic resonance imaging profiles predict clinical response to early reperfusion: the diffusion and perfusion imaging evaluation for understanding stroke evolution (DEFUSE) study. *Ann Neurol*. nov 2006;60(5):508-17.
58. Purushotham A, Campbell BCV, Straka M, Mlynash M, Olivot J-M, Bammer R, et al. Apparent diffusion coefficient threshold for delineation of ischemic core. *Int J Stroke Off J Int Stroke Soc*. avr 2015;10(3):348-53.

59. Oppenheim C, Grandin C, Samson Y, Smith A, Duprez T, Marsault C, et al. Is there an apparent diffusion coefficient threshold in predicting tissue viability in hyperacute stroke? *Stroke*. nov 2001;32(11):2486-91.
60. Lansberg MG, Thijs VN, O'Brien MW, Ali JO, de Crespigny AJ, Tong DC, et al. Evolution of apparent diffusion coefficient, diffusion-weighted, and T2-weighted signal intensity of acute stroke. *AJNR Am J Neuroradiol*. avr 2001;22(4):637-44.
61. Kremer S, Oppenheim C, Schmitt E, Dietemann J-L. le point sur... - Imagerie de diffusion : principes et applications cliniques. *Datarevues0221036300883-C2428* [Internet]. 19 mars 2008 [cité 23 avr 2020]; Disponible sur: <http://emvmsa1a.jouve-hdi.com/en/article/122156>
62. Thomalla G, Simonsen CZ, Boutitie F, Andersen G, Berthezene Y, Cheng B, et al. MRI-Guided Thrombolysis for Stroke with Unknown Time of Onset. *N Engl J Med*. 16 2018;379(7):611-22.
63. Lee KY, Latour LL, Luby M, Hsia AW, Merino JG, Warach S. Distal hyperintense vessels on FLAIR. *Neurology*. 31 mars 2009;72(13):1134-9.
64. Mohamed M, Heasley DC, Yagmurlu B, Yousem DM, Heasley DC. Fluid-attenuated inversion recovery MR imaging and subarachnoid hemorrhage: not a panacea. *AJNR Am J Neuroradiol*. avr 2004;25(4):545-50.
65. Nael K, Khan R, Choudhary G, Meshksar A, Villablanca P, Tay J, et al. Six-minute magnetic resonance imaging protocol for evaluation of acute ischemic stroke: pushing the boundaries. *Stroke*. juill 2014;45(7):1985-91.
66. Puetz V, Dzialowski I, Hill MD, Subramaniam S, Sylaja PN, Krol A, et al. Intracranial thrombus extent predicts clinical outcome, final infarct size and hemorrhagic transformation in ischemic stroke: the clot burden score. *Int J Stroke Off J Int Stroke Soc*. nov 2008;3(4):230-6.
67. Oppenheim C, Samson Y, Manai R, Lalam T, Vandamme X, Crozier S, et al. Prediction of malignant middle cerebral artery infarction by diffusion-weighted imaging. *Stroke*. sept 2000;31(9):2175-81.
68. Vogt G, Laage R, Shuaib A, Schneider A, VISTA Collaboration. Initial lesion volume is an independent predictor of clinical stroke outcome at day 90: an analysis of the Virtual International Stroke Trials Archive (VISTA) database. *Stroke*. mai 2012;43(5):1266-72.
69. Hacke W, Kaste M, Fieschi C, Toni D, Lesaffre E, von Kummer R, et al. Intravenous thrombolysis with recombinant tissue plasminogen activator for acute hemispheric stroke. The European Cooperative Acute Stroke Study (ECASS). *JAMA*. oct 1995;274(13):1017-25.
70. Hacke W, Kaste M, Bluhmki E, Brozman M, Dávalos A, Guidetti D, et al. Thrombolysis with Alteplase 3 to 4.5 Hours after Acute Ischemic Stroke. *N Engl J Med*. sept 2008;359(13):1317-29.
71. Emberson J, Lees KR, Lyden P, Blackwell L, Albers G, Bluhmki E, et al. Effect of treatment delay, age, and stroke severity on the effects of intravenous thrombolysis with alteplase for acute ischaemic stroke: a meta-analysis of individual patient data from randomised trials. *Lancet Lond Engl*. 29 nov 2014;384(9958):1929-35.
72. Ma H, Campbell BCV, Parsons MW, Churilov L, Levi CR, Hsu C, et al. Thrombolysis Guided by Perfusion Imaging up to 9 Hours after Onset of Stroke. *N Engl J Med*. 09 2019;380(19):1795-803.
73. Kheiri B, Osman M, Abdalla A, Haykal T, Ahmed S, Hassan M, et al. Tenecteplase versus alteplase for management of acute ischemic stroke: a pairwise and network meta-analysis of randomized clinical trials. *J Thromb Thrombolysis*. nov 2018;46(4):440-50.
74. Kvistad CE, Novotny V, Kurz MW, Rønning OM, Thommessen B, Carlsson M, et al. Safety and Outcomes of Tenecteplase in Moderate and Severe Ischemic Stroke. *Stroke*. 2019;50(5):1279-81.
75. Rønning OM, Logallo N, Thommessen B, Tobro H, Novotny V, Kvistad CE, et al. Tenecteplase Versus Alteplase Between 3 and 4.5 Hours in Low National Institutes of Health Stroke Scale. *Stroke*. 2019;50(2):498-500.
76. Berkhemer OA, Fransen PSS, Beumer D, van den Berg LA, Lingsma HF, Yoo AJ, et al. A Randomized Trial of Intraarterial Treatment for Acute Ischemic Stroke. *N Engl J Med*. janv 2015;372(1):11-20.
77. Goyal M, Demchuk AM, Menon BK, Eesa M, Rempel JL, Thornton J, et al. Randomized assessment of rapid endovascular treatment of ischemic stroke. *N Engl J Med*. 12 mars 2015;372(11):1019-30.
78. Saver JL, Goyal M, Bonafe A, Diener H-C, Levy EI, Pereira VM, et al. Stent-retriever thrombectomy after intravenous t-PA vs. t-PA alone in stroke. *N Engl J Med*. 11 juin 2015;372(24):2285-95.
79. Campbell BCV, Mitchell PJ, Kleinig TJ, Dewey HM, Churilov L, Yassi N, et al. Endovascular therapy for ischemic stroke with perfusion-imaging selection. *N Engl J Med*. 12 mars 2015;372(11):1009-18.
80. Yang P, Zhang Y, Zhang L, Zhang Y, Treurniet KM, Chen W, et al. Endovascular Thrombectomy with or without Intravenous Alteplase in Acute Stroke. *N Engl J Med* [Internet]. 6 mai 2020 [cité 30 août 2020]; Disponible sur: <https://www.nejm.org/doi/10.1056/NEJMoa2001123>
81. Munich SA, Vakharia K, Levy EI. Overview of Mechanical Thrombectomy Techniques. *Neurosurgery*. 01 2019;85(suppl_1):S60-7.
82. Turk AS, Spiotta A, Frei D, Mocco J, Baxter B, Fiorella D, et al. Initial clinical experience with the ADAPT technique: a direct aspiration first pass technique for stroke thrombectomy. *J Neurointerventional Surg*. 1 avr 2014;6(3):231-7.
83. Turk AS, Frei D, Fiorella D, Mocco J, Baxter B, Siddiqui A, et al. ADAPT FAST study: a direct aspiration first pass technique for acute stroke thrombectomy. *J Neurointerventional Surg*. mai 2014;6(4):260-4.
84. Maus V, Behme D, Kabbasch C, Borggrefe J, Tsogkas I, Nikoubashman O, et al. Maximizing First-Pass Complete Reperfusion with SAVE. *Clin Neuroradiol*. sept 2018;28(3):327-38.
85. Maus V, Henkel S, Riabikin A, Riedel C, Behme D, Tsogkas I, et al. The SAVE Technique : Large-Scale Experience for Treatment of Intracranial Large Vessel Occlusions. *Clin Neuroradiol*. déc 2019;29(4):669-76.
86. Maegerlein C, Berndt MT, Mönch S, Kreiser K, Boeckh-Behrens T, Lehm M, et al. Further Development of Combined Techniques Using Stent Retrievers, Aspiration Catheters and BGC : The PROTECTPLUS Technique. *Clin Neuroradiol*. mars 2020;30(1):59-65.
87. Ospel JM, Volny O, Jayaraman M, McTaggart R, Goyal M. Optimizing fast first pass complete reperfusion in acute ischemic stroke - the BADDASS approach (BALloon guiDe with large bore Distal Access catheter with dual aspiration with Stent-retriever as Standard approach). *Expert Rev Med Devices*. nov 2019;16(11):955-63.

88. Turk AS, Siddiqui A, Fifi JT, Leacy RAD, Fiorella DJ, Gu E, et al. Aspiration thrombectomy versus stent retriever thrombectomy as first-line approach for large vessel occlusion (COMPASS): a multicentre, randomised, open label, blinded outcome, non-inferiority trial. *The Lancet*. 9 mars 2019;393(10175):998-1008.
89. Primiani CT, Vicente AC, Brannick MT, Turk AS, Mocco J, Levy EI, et al. Direct Aspiration versus Stent Retriever Thrombectomy for Acute Stroke: A Systematic Review and Meta-Analysis in 9127 Patients. *J Stroke Cerebrovasc Dis Off J Natl Stroke Assoc*. mai 2019;28(5):1329-37.
90. Khatri P, Yeatts SD, Mazighi M, Broderick JP, Liebeskind DS, Demchuk AM, et al. Time to angiographic reperfusion and clinical outcome after acute ischaemic stroke: an analysis of data from the Interventional Management of Stroke (IMS III) phase 3 trial. *Lancet Neurol*. juin 2014;13(6):567-74.
91. Zhu F, Anxionnat R, Derelle AL, Liao L, Tonnelet R, Schmitt E, et al. Comment j'évalue la réussite d'une thrombectomie mécanique intracrânienne ? *Wwwem-Premiumcomdatarevues25433431v1i6S2543343118301751* [Internet]. 7 déc 2018 [cité 17 avr 2020]; Disponible sur: <https://www.em-premium.com/article/1262096>
92. Zaidat OO, Yoo AJ, Khatri P, Tomsick TA, von Kummer R, Saver JL, et al. Recommendations on angiographic revascularization grading standards for acute ischemic stroke: a consensus statement. *Stroke*. sept 2013;44(9):2650-63.
93. O'Donnell MJ, Hankey GJ, Eikelboom JW. Antiplatelet therapy for secondary prevention of noncardioembolic ischemic stroke: a critical review. *Stroke*. mai 2008;39(5):1638-46.
94. Collins TR. News from the AAN Annual Meeting: Routine CT Scans After tPA Do Not Effect Clinical Management, Study Finds. *Neurol Today*. 21 avr 2016;16(8):35.
95. Bravo Y, Martí-Fàbregas J, Cocho D, Rodríguez-Yáñez M, Castellanos M, de la Ossa NP, et al. Influence of antiplatelet pre-treatment on the risk of symptomatic intracranial haemorrhage after intravenous thrombolysis. *Cerebrovasc Dis Basel Switz*. 2008;26(2):126-33.
96. Chen Z-M. CAST: randomised placebo-controlled trial of early aspirin use in 20 000 patients with acute ischaemic stroke. *The Lancet*. 7 juin 1997;349(9066):1641-9.
97. The International Stroke Trial (IST): a randomised trial of aspirin, subcutaneous heparin, both, or neither among 19 435 patients with acute ischaemic stroke. *The Lancet*. 31 mai 1997;349(9065):1569-81.
98. Zinkstok SM, Roos YB, ARTIS investigators. Early administration of aspirin in patients treated with alteplase for acute ischaemic stroke: a randomised controlled trial. *Lancet Lond Engl*. 25 août 2012;380(9843):731-7.
99. Torgano G, Zecca B, Monzani V, Maestroni A, Rossi P, Cazzaniga M, et al. Effect of intravenous tirofiban and aspirin in reducing short-term and long-term neurologic deficit in patients with ischemic stroke: a double-blind randomized trial. *Cerebrovasc Dis Basel Switz*. févr 2010;29(3):275-81.
100. Adams HP, Efron MB, Torner J, Dávalos A, Frayne J, Teal P, et al. Emergency administration of abciximab for treatment of patients with acute ischemic stroke: results of an international phase III trial: Abciximab in Emergency Treatment of Stroke Trial (AbESTT-II). *Stroke*. janv 2008;39(1):87-99.
101. Paciaroni M, Agnelli G, Micheli S, Caso V. Efficacy and safety of anticoagulant treatment in acute cardioembolic stroke: a meta-analysis of randomized controlled trials. *Stroke*. févr 2007;38(2):423-30.
102. Ruff CT, Giugliano RP, Braunwald E, Hoffman EB, Deenadayalu N, Ezekowitz MD, et al. Comparison of the efficacy and safety of new oral anticoagulants with warfarin in patients with atrial fibrillation: a meta-analysis of randomised trials. *Lancet Lond Engl*. 15 mars 2014;383(9921):955-62.
103. Mandell DM, Mossa-Basha M, Qiao Y, Hess CP, Hui F, Matouk C, et al. Intracranial Vessel Wall MRI: Principles and Expert Consensus Recommendations of the American Society of Neuroradiology. *Am J Neuroradiol*. 1 févr 2017;38(2):218-29.
104. Chung GH, Kwak HS, Hwang SB, Jin GY. High resolution MR imaging in patients with symptomatic middle cerebral artery stenosis. *Eur J Radiol*. déc 2012;81(12):4069-74.
105. Palacio S, Hart RG. Neurologic manifestations of cardiogenic embolism: an update. *Neurol Clin*. févr 2002;20(1):179-93, vii.
106. Kamel H, Healey JS. Cardioembolic Stroke. *Circ Res*. 3 févr 2017;120(3):514-26.
107. Doufekias E, Segal AZ, Kizer JR. Cardiogenic and aortogenic brain embolism. *J Am Coll Cardiol*. 18 mars 2008;51(11):1049-59.
108. Groeneveld N-S, Guglielmi V, Leeflang MMG, Matthijs Boekholdt S, Nils Planken R, Roos YBWEM, et al. CT angiography vs echocardiography for detection of cardiac thrombi in ischemic stroke: a systematic review and meta-analysis. *J Neurol*. 5 mars 2020;
109. Yeo LLL, Holmin S, Andersson T, Lundström E, Gopinathan A, Lim EL, et al. Nongated Cardiac Computed Tomographic Angiograms for Detection of Embolic Sources in Acute Ischemic Stroke. *Stroke*. 2017;48(5):1256-61.
110. Yoo AJ, Chaudhry ZA, Nogueira RG, Lev MH, Schaefer PW, Schwamm LH, et al. Infarct volume is a pivotal biomarker after intra-arterial stroke therapy. *Stroke*. mai 2012;43(5):1323-30.
111. Fisher M, Adams RD. Observations on brain embolism with special reference to the mechanism of hemorrhagic infarction. *J Neuropathol Exp Neurol*. janv 1951;10(1):92-4.
112. Ogata J, Yutani C, Imakita M, Ishibashi-Ueda H, Saku Y, Minematsu K, et al. Hemorrhagic infarct of the brain without a reopening of the occluded arteries in cardioembolic stroke. *Stroke*. juill 1989;20(7):876-83.
113. Simard JM, Kent TA, Chen M, Tarasov KV, Gerzanich V. Brain oedema in focal ischaemia: molecular pathophysiology and theoretical implications. *Lancet Neurol*. mars 2007;6(3):258-68.
114. Hart RG, Easton JD. Hemorrhagic infarcts. *Stroke*. août 1986;17(4):586-9.
115. Rosell A, Cuadrado E, Ortega-Aznar A, Hernández-Guillamon M, Lo EH, Montaner J. MMP-9-positive neutrophil infiltration is associated to blood-brain barrier breakdown and basal lamina type IV collagen degradation during hemorrhagic transformation after human ischemic stroke. *Stroke*. avr 2008;39(4):1121-6.

116. Gasche Y, Copin JC, Sugawara T, Fujimura M, Chan PH. Matrix metalloproteinase inhibition prevents oxidative stress-associated blood-brain barrier disruption after transient focal cerebral ischemia. *J Cereb Blood Flow Metab Off J Int Soc Cereb Blood Flow Metab.* déc 2001;21(12):1393-400.
117. Cuadrado E, Ortega L, Hernández-Guillamon M, Penalba A, Fernández-Cadenas I, Rosell A, et al. Tissue plasminogen activator (t-PA) promotes neutrophil degranulation and MMP-9 release. *J Leukoc Biol.* juill 2008;84(1):207-14.
118. Álvarez-Sabín J, Maisterra O, Santamarina E, Kase CS. Factors influencing haemorrhagic transformation in ischaemic stroke. *Lancet Neurol.* juill 2013;12(7):689-705.
119. Suh CH, Jung SC, Cho SJ, Kim D, Lee JB, Woo D-C, et al. Perfusion CT for prediction of hemorrhagic transformation in acute ischemic stroke: a systematic review and meta-analysis. *Eur Radiol.* août 2019;29(8):4077-87.
120. Campbell BCV, Christensen S, Butcher KS, Gordon I, Parsons MW, Desmond PM, et al. Regional very low cerebral blood volume predicts hemorrhagic transformation better than diffusion-weighted imaging volume and thresholded apparent diffusion coefficient in acute ischemic stroke. *Stroke.* janv 2010;41(1):82-8.
121. Souza LCS, Payabvash S, Wang Y, Kamalian S, Schaefer P, Gonzalez RG, et al. Admission CT perfusion is an independent predictor of hemorrhagic transformation in acute stroke with similar accuracy to DWI. *Cerebrovasc Dis Basel Switz.* 2012;33(1):8-15.
122. Tong DC, Adami A, Moseley ME, Marks MP. Relationship between apparent diffusion coefficient and subsequent hemorrhagic transformation following acute ischemic stroke. *Stroke.* oct 2000;31(10):2378-84.
123. Selim M, Fink JN, Kumar S, Caplan LR, Horkan C, Chen Y, et al. Predictors of hemorrhagic transformation after intravenous recombinant tissue plasminogen activator: prognostic value of the initial apparent diffusion coefficient and diffusion-weighted lesion volume. *Stroke.* août 2002;33(8):2047-52.
124. Suh CH, Jung SC, Cho SJ, Woo D-C, Oh WY, Lee JG, et al. MRI for prediction of hemorrhagic transformation in acute ischemic stroke: a systematic review and meta-analysis. *Acta Radiol Stockh Swed* 1987. juill 2020;61(7):964-72.
125. The NINDS t-PA Stroke Study Group null. Intracerebral Hemorrhage After Intravenous t-PA Therapy for Ischemic Stroke. *Stroke.* 1 nov 1997;28(11):2109-18.
126. Okada Y, Yamaguchi T, Minematsu K, Miyashita T, Sawada T, Sadoshima S, et al. Hemorrhagic transformation in cerebral embolism. *Stroke.* mai 1989;20(5):598-603.
127. Hornig CR, Dorndorf W, Agnoli AL. Hemorrhagic cerebral infarction--a prospective study. *Stroke.* avr 1986;17(2):179-85.
128. National Institute of Neurological Disorders and Stroke rt-PA Stroke Study Group. Tissue plasminogen activator for acute ischemic stroke. *N Engl J Med.* 14 1995;333(24):1581-7.
129. Powers WJ, Rabinstein AA, Ackerson T, Adeoye OM, Bambakidis NC, Becker K, et al. 2018 Guidelines for the Early Management of Patients With Acute Ischemic Stroke: A Guideline for Healthcare Professionals From the American Heart Association/American Stroke Association. *Stroke.* 2018;49(3):e46-110.
130. European Stroke Organisation (ESO) Executive Committee, ESO Writing Committee. Guidelines for management of ischaemic stroke and transient ischaemic attack 2008. *Cerebrovasc Dis Basel Switz.* 2008;25(5):457-507.
131. Johnson TRC, Krauss B, Sedlmair M, Grasruck M, Bruder H, Morhard D, et al. Material differentiation by dual energy CT: initial experience. *Eur Radiol.* juin 2007;17(6):1510-7.
132. Postma AA, Das M, Stadler AAR, Wildberger JE. Dual-Energy CT: What the Neuroradiologist Should Know. *Curr Radiol Rep.* mai 2015;3(5):16.
133. Payabvash S, Qureshi MH, Khan SM, Khan M, Majidi S, Pawar S, et al. Differentiating intraparenchymal hemorrhage from contrast extravasation on post-procedural noncontrast CT scan in acute ischemic stroke patients undergoing endovascular treatment. *Neuroradiology.* sept 2014;56(9):737-44.
134. Dekeyser S, Nikoubashman O, Lutin B, De Groote J, Vancaester E, De Blauwe S, et al. Distinction between contrast staining and hemorrhage after endovascular stroke treatment: one CT is not enough. *J NeuroInterventional Surg.* avr 2017;9(4):394-8.
135. Dietemann J-L. *Neuro-imagerie diagnostique.* 2^e éd. Elsevier Masson; 2012. 826 p. (Imagerie médicale - Précis; vol. 1).
136. Alemany Ripoll M, Stenborg A, Sonninen P, Terent A, Raininko R. Detection and appearance of intraparenchymal haematomas of the brain at 1.5 T with spin-echo, FLAIR and GE sequences: poor relationship to the age of the haematoma. *Neuroradiology.* juin 2004;46(6):435-43.
137. Kidwell CS, Chalela JA, Saver JL, Starkman S, Hill MD, Demchuk AM, et al. Comparison of MRI and CT for detection of acute intracerebral hemorrhage. *JAMA.* 20 oct 2004;292(15):1823-30.
138. von Kummer Rüdiger, Broderick Joseph P., Campbell Bruce C.V., Demchuk Andrew, Goyal Mayank, Hill Michael D., et al. The Heidelberg Bleeding Classification. *Stroke.* 1 oct 2015;46(10):2981-6.
139. Arnould M-C, Grandin CB, Peeters A, Cosnard G, Duprez TP. Comparison of CT and three MR sequences for detecting and categorizing early (48 hours) hemorrhagic transformation in hyperacute ischemic stroke. *AJNR Am J Neuroradiol.* juill 2004;25(6):939-44.
140. von Kummer Rüdiger. MRI: The New Gold Standard for Detecting Brain Hemorrhage? *Stroke.* 1 juill 2002;33(7):1748-9.
141. Fiorelli M, Bastianello S, von Kummer R, del Zoppo GJ, Larrue V, Lesaffre E, et al. Hemorrhagic transformation within 36 hours of a cerebral infarct: relationships with early clinical deterioration and 3-month outcome in the European Cooperative Acute Stroke Study I (ECASS I) cohort. *Stroke.* nov 1999;30(11):2280-4.
142. Renou P, Sibon I, Tourdias T, Rouanet F, Rosso C, Galanaud D, et al. Reliability of the ECASS radiological classification of postthrombolysis brain haemorrhage: a comparison of CT and three MRI sequences. *Cerebrovasc Dis Basel Switz.* 2010;29(6):597-604.

143. Fiebach JB, Bohner G. T2*-Weighted Imaging Enables Excellent Interobserver Concordance but Should Not Be Considered as Sole Gold Standard Imaging for Hemorrhagic Transformation Classification after Thrombolysis. *Cerebrovasc Dis*. 2010;29(6):605-6.
144. Neeb L, Villringer K, Galinovic I, Grosse-Dresselhaus F, Ganeshan R, Gierhake D, et al. Adapting the computed tomography criteria of hemorrhagic transformation to stroke magnetic resonance imaging. *Cerebrovasc Dis Extra*. 2013;3(1):103-10.
145. Hacke W, Kaste M, Fieschi C, von Kummer R, Davalos A, Meier D, et al. Randomised double-blind placebo-controlled trial of thrombolytic therapy with intravenous alteplase in acute ischaemic stroke (ECASS II). *The Lancet*. 17 oct 1998;352(9136):1245-51.
146. Wahlgren N, Ahmed N, Dávalos A, Ford GA, Grond M, Hacke W, et al. Thrombolysis with alteplase for acute ischaemic stroke in the Safe Implementation of Thrombolysis in Stroke-Monitoring Study (SITS-MOST): an observational study. *Lancet Lond Engl*. 27 janv 2007;369(9558):275-82.
147. IST-3 collaborative group, Sandercock P, Wardlaw JM, Lindley RI, Dennis M, Cohen G, et al. The benefits and harms of intravenous thrombolysis with recombinant tissue plasminogen activator within 6 h of acute ischaemic stroke (the third international stroke trial [IST-3]): a randomised controlled trial. *Lancet Lond Engl*. 23 juin 2012;379(9834):2352-63.
148. Sussman ES, Connolly Jr. ESMD. Hemorrhagic Transformation: A Review of the Rate of Hemorrhage in the Major Clinical Trials of Acute Ischemic Stroke. *Front Neurol [Internet]*. 2013 [cité 1 mars 2020];4. Disponible sur: <https://www.frontiersin.org/articles/10.3389/fneur.2013.00069/full>
149. Kimura K, Iguchi Y, Shibazaki K, Aoki J, Terasawa Y. Hemorrhagic transformation of ischemic brain tissue after t-PA thrombolysis as detected by MRI may be asymptomatic, but impair neurological recovery. *J Neurol Sci*. 15 sept 2008;272(1-2):136-42.
150. Schurig J, Haeusler KG, Grittner U, Nolte CH, Fiebach JB, Audebert HJ, et al. Frequency of Hemorrhage on Follow Up Imaging in Stroke Patients Treated With rt-PA Depending on Clinical Course. *Front Neurol [Internet]*. 16 avr 2019 [cité 17 mai 2020];10. Disponible sur: <https://www.ncbi.nlm.nih.gov/pmc/articles/PMC6476977/>
151. Trouillas Paul, von Kummer Rüdiger. Classification and Pathogenesis of Cerebral Hemorrhages After Thrombolysis in Ischemic Stroke. *Stroke*. 1 févr 2006;37(2):556-61.
152. Nawabi J, Kniep H, Schön G, Flottmann F, Leischner H, Kabiri R, et al. Hemorrhage After Endovascular Recanalization in Acute Stroke: Lesion Extent, Collaterals and Degree of Ischemic Water Uptake Mediate Tissue Vulnerability. *Front Neurol*. 2019;10:569.
153. Kaesmacher J, Kaesmacher M, Maegerlein C, Zimmer C, Gersing AS, Wunderlich S, et al. Hemorrhagic Transformations after Thrombectomy: Risk Factors and Clinical Relevance. *Cerebrovasc Dis Basel Switz*. 2017;43(5-6):294-304.
154. Boisseau William, Fahed Robert, Lapergue Bertrand, Desilles Jean-Philippe, Zuber Kevin, Khoury Naim, et al. Predictors of Parenchymal Hematoma After Mechanical Thrombectomy. *Stroke*. 1 sept 2019;50(9):2364-70.
155. Nogueira RG, Gupta R, Jovin TG, Levy EI, Liebeskind DS, Zaidat OO, et al. Predictors and clinical relevance of hemorrhagic transformation after endovascular therapy for anterior circulation large vessel occlusion strokes: a multicenter retrospective analysis of 1122 patients. *J Neurointerventional Surg*. janv 2015;7(1):16-21.
156. Payabvash S, Qureshi MH, Khan SM, Khan M, Majidi S, Pawar S, et al. Differentiating intraparenchymal hemorrhage from contrast extravasation on post-procedural noncontrast CT scan in acute ischemic stroke patients undergoing endovascular treatment. *Neuroradiology*. sept 2014;56(9):737-44.
157. Neuberger U, Kickingereder P, Schönenberger S, Schieber S, Ringleb PA, Bendszus M, et al. Risk factors of intracranial hemorrhage after mechanical thrombectomy of anterior circulation ischemic stroke. *Neuroradiology*. avr 2019;61(4):461-9.
158. Libman R, Kwiatkowski T, Lyden P, Grotta JC, Tilley BC, Fagen SC, et al. Asymptomatic hemorrhagic transformation of cerebral infarction does not worsen long-term outcome. *J Stroke Cerebrovasc Dis Off J Natl Stroke Assoc*. avr 2005;14(2):50-4.
159. England TJ, Bath PMW, Sare GM, Geeganage C, Moulin T, O'Neill D, et al. Asymptomatic hemorrhagic transformation of infarction and its relationship with functional outcome and stroke subtype: assessment from the Tinzaparin in Acute Ischaemic Stroke Trial. *Stroke*. déc 2010;41(12):2834-9.
160. Molina CA, Alvarez-Sabín J, Montaner J, Abilleira S, Arenillas JF, Coscojuela P, et al. Thrombolysis-related hemorrhagic infarction: a marker of early reperfusion, reduced infarct size, and improved outcome in patients with proximal middle cerebral artery occlusion. *Stroke*. juin 2002;33(6):1551-6.
161. Kablau M, Kreisel SH, Sauer T, Binder J, Szabo K, Hennerici MG, et al. Predictors and early outcome of hemorrhagic transformation after acute ischemic stroke. *Cerebrovasc Dis Basel Switz*. 2011;32(4):334-41.

Annexes

Item	Intitulé	Cotation	Score
1a	Vigilance	0 = Vigilance normale, réactions vives	
		1 = Trouble léger de la vigilance : obnubilation, éveil plus ou moins adapté aux stimulations environnantes	
		2 = Coma ; réactions adaptées aux stimulations nociceptives	
		3 = Coma grave : réponse stéréotypée ou aucune réponse motrice	
1b	Orientation (mois, âge)	0 = Deux réponses exactes	
		1 = Une seule bonne réponse	
		2 = Pas de bonne réponse	
1c	Commandes (ouverture des yeux, ouverture du poing)	0 = Deux ordres effectués	
		1 = Un seul ordre effectué	
		2 = Aucun ordre effectué	
2	Oculomotricité	0 = Oculomotricité normale	
		1 = Ophtalmoplégie partielle ou déviation réductible du regard	
		2 = Ophtalmoplégie horizontale complète ou déviation forcée du regard	
3	Champ visuel	0 = Champ visuel normal	
		1 = Quadransopie latérale homonyme ou hémianopsie incomplète ou négligence visuelle unilatérale	
		2 = Hémianopsie latérale homonyme franche	
		3 = Cécité bilatérale ou coma (1a = 3)	

Item	Intitulé	Cotation	Score	
4	Paralysie faciale	0 = Motricité faciale normale		
		1 = Asymétrie faciale modérée (paralysie faciale unilatérale incomplète)		
		2 = Paralysie faciale unilatérale centrale franche		
		3 = Paralysie faciale périphérique ou diplégie faciale		
5	Motricité du membre supérieur		D	G
		0 = Pas de déficit moteur proximal		
		1 = Affaissement dans les 10 secondes, mais sans atteindre le plan du lit		
		2 = Effort contre la pesanteur, mais le membre chute dans les 10 secondes sur le plan du lit		
		3 = pas d'effort contre la pesanteur (le membre chute mais le patient peut faire un mouvement tel qu'une flexion de hanche ou une adduction)		
		4 = Absence de mouvement (coter 4 si le patient ne fait aucun mouvement volontaire)		
X = Cotation impossible (amputation, arthrodèse)				
6	Motricité du membre inférieur		D	G
		0 = Pas de déficit moteur proximal		
		1 = Affaissement dans les 5 secondes, mais sans atteindre le plan du lit		
		2 = Effort contre la pesanteur, mais le membre chute dans les 5 secondes sur le plan du lit		
		3 = pas d'effort contre la pesanteur (le membre chute mais le patient peut faire un mouvement tel qu'une flexion de hanche ou une adduction)		
		4 = Absence de mouvement (le patient ne fait aucun mouvement volontaire)		
X = Cotation impossible (amputation, arthrodèse)				
7	Ataxie	0 = Ataxie absente		
		1 = Ataxie présente pour 1 membre		
		2 = Ataxie présente pour 2 membres ou plus		
8	Sensibilité	0 = Sensibilité normale		
		1 = Hypoesthésie minime à modérée		
		2 = Hypoesthésie sévère ou anesthésie		
9	Langage	0 = Pas d'aphasie		
		1 = Aphasie discrète à modérée : communication informative		
		2 = Aphasie sévère		
		3 = Mutisme ; aphasie totale		
10	Dysarthrie	0 = Normal		
		1 = Dysarthrie discrète à modérée		
		2 = Dysarthrie sévère		
		X = Cotation impossible		
11	Extinction, négligence	0 = Absence d'extinction et de négligence		
		1 = Extinction dans une seule modalité, visuelle ou sensitive, ou négligence partielle auditive, spatiale ou personnelle		
		2 = Négligence sévère ou anosognosie ou extinction portant sur plus d'une modalité sensorielle		
		Total		

Annexe 1 : NIHSS, source : collège des enseignants de neurologie

« Hypersensibilité à la substance active ou à l'un des excipients.

Comme tous les agents thrombolytiques, ACTILYSE[®] est contre-indiqué dans tous les cas associés à un risque hémorragique élevé :

- trouble hémorragique significatif actuel ou au cours des 6 derniers mois
- diathèse hémorragique connue
- traitement concomitant par des anticoagulants oraux (par exemple warfarine)
- hémorragie sévère ou potentiellement dangereuse, manifeste ou récente
- antécédents ou suspicion d'hémorragie intracrânienne
- suspicion d'hémorragie sous-arachnoïdienne ou antécédents d'hémorragie sous-arachnoïdienne liée à un anévrisme
- antécédents de lésion sévère du système nerveux central (par exemple néoplasie, anévrisme, intervention chirurgicale intracrânienne ou intrarachidienne)
- massage cardiaque externe traumatique récent (moins de 10 jours), accouchement, ponction récente d'un vaisseau non accessible à la compression (par exemple, ponction de la veine sous-clavière ou jugulaire)
- hypertension artérielle sévère non contrôlée
- endocardite bactérienne, péricardite
- pancréatite aiguë
- ulcères gastro-intestinaux documentés au cours des 3 derniers mois, varices œsophagiennes, anévrisme artériel, malformations artérielles ou veineuses
- néoplasie majorant le risque hémorragique
- hépatopathie sévère, y compris insuffisance hépatique, cirrhose, hypertension portale (varices œsophagiennes) et hépatite évolutive
- intervention chirurgicale ou traumatismes importants au cours des 3 derniers mois.

Dans l'indication d'accident vasculaire cérébral ischémique à la phase aiguë les contre-indications complémentaires sont :

- symptômes d'accident vasculaire cérébral ischémique apparus plus de 3 heures avant l'initiation du traitement ou dont l'heure d'apparition est inconnue
- déficit neurologique mineur ou symptômes s'améliorant rapidement avant l'initiation du traitement
- accident vasculaire cérébral jugé sévère cliniquement (par exemple NIHSS > 25) et/ou par imagerie
- crise convulsive au début de l'accident vasculaire cérébral
- signes d'hémorragie intracrânienne (HIC) au scanner
- symptômes suggérant une hémorragie sous-arachnoïdienne, même en l'absence d'anomalie au scanner
- administration d'héparine au cours des 48 heures précédentes avec un temps de thromboplastine dépassant la limite supérieure de la normale
- patient diabétique présentant des antécédents d'accident vasculaire cérébral
- antécédent d'accident vasculaire cérébral au cours des 3 derniers mois
- plaquettes inférieures à 100 000/mm³
- pression artérielle systolique > 185 mmHg ou pression artérielle diastolique > 110 mmHg, ou traitement d'attaque (par voie intraveineuse) nécessaire pour réduire la pression artérielle à ces valeurs seuils
- glycémie inférieure à 50 ou supérieure à 400 mg/dl.

Annexe 2 : Liste des contre-indications à la thrombolyse intra-veineuse selon l'HAS.

3.9. Antiplatelet Treatment	COR	LOE	New, Revised, or Unchanged
1. Administration of aspirin is recommended in patients with AIS within 24 to 48 hours after onset. For those treated with IV alteplase, aspirin administration is generally delayed until 24 hours later but might be considered in the presence of concomitant conditions for which such treatment given in the absence of IV alteplase is known to provide substantial benefit or withholding such treatment is known to cause substantial risk.	I	A	Recommendation revised from 2013 AIS Guidelines.
<p>The safety and benefit of aspirin in the treatment of patients with AIS were established by 2 large clinical trials administering doses between 160 and 300 mg.^{207,208} This has recently been confirmed by a large Cochrane review of aspirin trials.²⁰⁹ In patients unsafe or unable to swallow, rectal or nasogastric administration is appropriate. Limited data exist on the use of alternative antiplatelet agents in the treatment of AIS. However, in patients with a contraindication to aspirin, administering alternative antiplatelet agents may be reasonable. A retrospective analysis of consecutive ischemic stroke patients admitted to a single center in Seoul, South Korea, found no increased risk of hemorrhage with early initiation of antiplatelet or anticoagulant therapy (<24 hours) after IV alteplase or EVT compared with initiation >24 hours.¹⁷⁷ However, this study may have been subject to selection bias, and the timing of initiation of antiplatelet therapy or anticoagulation should be made on an individual level, balancing risk and benefit. The recommendation was modified from the previous guideline to remove the specific dosing recommendation “initial dose is 325 mg” because previous clinical trials supporting its use for AIS included doses of 160 to 300 mg.</p>			See Tables XLII and XLVIII in online Data Supplement 1 .

3.9. Antiplatelet Treatment (Continued)	COR	LOE	New, Revised, or Unchanged
2. In patients presenting with minor noncardioembolic ischemic stroke (NIHSS score ≤3) who did not receive IV alteplase, treatment with dual antiplatelet therapy (aspirin and clopidogrel) started within 24 hours after symptom onset and continued for 21 days is effective in reducing recurrent ischemic stroke for a period of up to 90 days from symptom onset.	I	A	New recommendation.
<p>Two independent multicenter, randomized, double-blind, placebo-controlled trials have established the efficacy of short-term dual antiplatelet therapy to prevent recurrent ischemic stroke in patients with minor stroke or high-risk TIA. The CHANCE trial (Clopidogrel in High Risk Patients With Acute Nondisabling Cerebrovascular Events; N=5170) conducted in China studied the efficacy of short-term dual antiplatelet therapy begun within 24 hours in patients with minor stroke (NIHSS score ≤3) or high-risk TIA (ABCD2 [Age, Blood Pressure, Clinical Features, Duration, Diabetes] score ≥4). The dosing regimen was clopidogrel at an initial dose of 300 mg followed by 75 mg/d for 90 days plus aspirin at a dose of 75 mg/d for the first 21 days or placebo plus aspirin (75 mg/d for 90 days). All participants received open-label aspirin at a clinician-determined dose of 75 to 300 mg on day 1. The primary outcome of recurrent stroke at 90 days (ischemic or hemorrhagic) favored dual antiplatelet therapy over aspirin alone: hazard ratio (HR), 0.68 (95% CI, 0.57–0.81; P<0.001).²¹⁰ Post hoc analysis found a small but measurable reduction in poor functional outcome (mRS score 2–6) on dual antiplatelet therapy compared with aspirin alone (absolute RR, 1.7% [95% CI, 0.03%–3.42%]; P=0.046).²¹¹ However, a post hoc time-course analysis showed that the benefit in reducing recurrent ischemic stroke compared with the risk of bleeding on dual antiplatelet therapy dissipated after ≈10 days of treatment.²¹² A subsequent report of 1-year outcomes found a durable treatment effect, but the HR for secondary stroke prevention was only significantly beneficial in the first 90 days.²¹³ In addition, subgroup analyses found no benefit of clopidogrel plus aspirin in carriers of a CYP2C19 loss-of-function allele²¹⁴ or those with a single acute infarction or no infarction compared with those with multiple acute infarctions,²¹⁵ although these subgroup analyses were likely underpowered.</p> <p>The POINT trial (Platelet-Oriented Inhibition in New TIA and Minor Ischemic Stroke; N=4881) was conducted in North America, Europe, Australia, and New Zealand, with the majority (83%) enrolled in the United States (75% white, 20% black).²¹⁶ Similar to CHANCE, the target enrollment population included minor stroke (NIHSS score ≤3) or high-risk TIA (ABCD2 score ≥4) within 12 hours of symptom onset. Patients were randomized to either clopidogrel plus aspirin (600-mg loading dose of clopidogrel followed by 75 mg/d from day 2–90) plus open-label aspirin (50–325 mg/d) versus aspirin alone (50–325 mg/d) for 90 days. The primary outcome was a composite of ischemic stroke, myocardial infarction (MI), or death resulting from an ischemic vascular event up to 90 days, with a secondary safety end point of major hemorrhage during the same time period. Compared with aspirin alone, aspirin plus clopidogrel resulted in fewer ischemic events (5% versus 6.5%; HR, 0.75 [95% CI, 0.59–0.95]; P=0.02) but more major hemorrhages (0.9% versus 0.4%; HR, 2.32 [95% CI, 1.10–4.87]; P=0.02). Overall, the beneficial effect of aspirin plus clopidogrel was driven by a reduction in ischemic stroke (HR, 0.72 [95% CI, 0.56–0.92]; P=0.01) and greatest in the first 30 days of treatment from symptom onset (HR, 0.73 [95% CI, 0.56–0.95]; P=0.02). However, the risk of major hemorrhage was greatest after the first 7 days of treatment (HR, 2.69 [95% CI, 1.05–6.86]; P=0.04). There was no significant added benefit of aspirin plus clopidogrel after 30 days of treatment. In addition, in a prespecified analysis of functional outcomes determined by 90-day mRS score ≥2 for new disability, there was no difference between groups (HR, 0.97 [95% CI, 0.82–1.14]; P=0.71).</p>			See Table XLVIII in online Data Supplement 1 .

3. The efficacy of the IV glycoprotein IIb/IIIa inhibitors tirofiban and eptifibatid in the treatment of AIS is not well established.	IIb	B-R	Recommendation revised from 2013 AIS Guidelines.
Prospective, randomized, open-label phase II trials of tirofiban ²¹⁷ and eptifibatid ²¹⁸ have suggested safety for treatment in patients with AIS. Single-arm studies of eptifibatid as adjunctive therapy to IV alteplase support ongoing RCTs to establish safety and efficacy. ^{173,174} Further trials are necessary to clarify the safety and efficacy of this intervention.			See Tables XXXIX and XLVIII in online Data Supplement 1 .
4. Ticagrelor is not recommended over aspirin for treatment of patients with minor acute stroke.	III: No Benefit	B-R	New recommendation.
The recently completed SOCRATES trial (Acute Stroke or Transient Ischaemic Attack Treated With Aspirin or Ticagrelor and Patient Outcomes) was a randomized, double-blind, placebo-controlled trial of ticagrelor versus aspirin begun within 24 hours in patients with minor stroke (NIHSS score ≤5) or TIA (ABCD2 score ≥4). With a primary outcome of time to the composite end point of stroke, MI, or death up to 90 days, ticagrelor was not found to be superior to aspirin (HR, 0.89 [95% CI, 0.78–1.01]; <i>P</i> =0.07). ²¹⁹ However, because there were no significant safety differences in the 2 groups, ticagrelor may be a reasonable alternative in stroke patients who have a contraindication to aspirin.			See Table XLVIII in online Data Supplement 1 .
5. The administration of the IV glycoprotein IIb/IIIa inhibitor abciximab as medical treatment for AIS is potentially harmful and should not be performed.	III: Harm	B-R	Recommendation revised from 2013 AIS Guidelines.
A recent Cochrane review of IV glycoprotein IIb/IIIa receptor antagonists in the treatment of AIS found that these agents are associated with a significant risk of ICH without a measurable improvement in death or disability. ²²⁰ The majority of trial data apply to abciximab, which was studied in the AbESTT trial (A Study of Effectiveness and Safety of Abciximab in Patients With Acute Ischemic Stroke). The phase III trial was terminated early because of an unfavorable risk-benefit analysis. ²²¹			See Table XLVIII in online Data Supplement 1 .
6. Aspirin is not recommended as a substitute for acute stroke treatment in patients who are otherwise eligible for IV alteplase or mechanical thrombectomy.	III: Harm	B-R	Recommendation revised from 2013 AIS Guidelines.
Recommendation was modified to eliminate wording about “acute interventions,” which are broadly defined, and to specify that aspirin is a less effective substitute for the treatment of AIS in patients who are otherwise eligible for IV alteplase or mechanical thrombectomy.			

Annexe 3 : Extrait des recommandations AHA sur l'utilisation des AAP dans l'AVCi

Variable	Levels	n ₀	% ₀	∑% ₀	n ₁	% ₁	∑% ₁	n _{all}	% _{all}	∑% _{all}	
SWIp (M)											
Central	0	34	38.6	38.6	0	0.0	0.0	34	36.6	36.6	
	1	44	50.0	88.6	2	40.0	40.0	46	49.5	86.0	
	2	8	9.1	97.7	1	20.0	60.0	9	9.7	95.7	
	3	0	0.0	97.7	1	20.0	80.0	1	1.1	96.8	
	4	1	1.1	98.9	0	0.0	80.0	1	1.1	97.9	
	5	1	1.1	100.0	1	20.0	100.0	2	2.1	100.0	
all		88	100.0		5	100.0		93	100.0		
Périphérique	0	34	38.6	38.6	0	0.0	0.0	34	36.6	36.6	
	1	45	51.1	89.8	4	80.0	80.0	49	52.7	89.2	
	2	8	9.1	98.9	1	20.0	100.0	9	9.7	98.9	
	5	1	1.1	100.0	0	0.0	100.0	1	1.1	100.0	
	all		88	100.0		5	100.0		93	100.0	
	SWI EPI										
Central	0	17	28.3	28.3	0	0.0	0.0	17	27.0	27.0	
	1	36	60.0	88.3	1	33.3	33.3	37	58.7	85.7	
	2	6	10.0	98.3	0	0.0	33.3	6	9.5	95.2	
	4	1	1.7	100.0	0	0.0	33.3	1	1.6	96.8	
	5	0	0.0	100.0	2	66.7	100.0	2	3.2	100.0	
	all		60	100.0		3	100.0		63	100.0	
Périphérique	0	17	28.3	28.3	0	0.0	0.0	17	27.0	27.0	
	1	37	61.7	90.0	1	33.3	33.3	38	60.3	87.3	
	2	6	10.0	100.0	2	66.7	100.0	8	12.7	100.0	
	all		60	100.0		3	100.0		63	100.0	
T2											
Central	0	18	29.5	29.5	0	0.0	0.0	18	28.1	28.1	
	1	16	26.2	55.7	1	33.3	33.3	17	26.6	54.7	
	2	26	42.6	98.4	0	0.0	33.3	26	40.6	95.3	
	4	1	1.6	100.0	0	0.0	33.3	1	1.6	96.9	
	5	0	0.0	100.0	2	66.7	100.0	2	3.1	100.0	
	all		61	100.0		3	100.0		64	100.0	
Périphérique	0	18	29.5	29.5	0	0.0	0.0	18	28.1	28.1	
	1	13	21.3	50.8	2	66.7	66.7	15	23.4	51.6	
	2	29	47.5	98.4	1	33.3	100.0	30	46.9	98.4	
	3	1	1.6	100.0	0	0.0	100.0	1	1.6	100.0	
	all		61	100.0		3	100.0		64	100.0	
T1											
Central	0	44	69.8	69.8	0	0.0	0.0	44	66.7	66.7	
	2	11	17.5	87.3	1	33.3	33.3	12	18.2	84.8	
	3	1	1.6	88.9	0	0.0	33.3	1	1.5	86.4	
	4	4	6.3	95.2	0	0.0	33.3	4	6.1	92.4	
	5	3	4.8	100.0	2	66.7	100.0	5	7.6	100.0	
	all		63	100.0		3	100.0		66	100.0	
Périphérique	0	44	69.8	69.8	0	0.0	0.0	44	66.7	66.7	
	2	13	20.6	90.5	2	66.7	66.7	15	22.7	89.4	
	3	3	4.8	95.2	0	0.0	66.7	3	4.5	94.0	
	4	3	4.8	100.0	1	33.3	100.0	4	6.1	100.0	
	all		63	100.0		3	100.0		66	100.0	
FLAIR											
Central	0	58	66.7	66.7	1	20.0	20.0	59	64.1	64.1	
	1	1	1.1	67.8	0	0.0	20.0	1	1.1	65.2	
	2	12	13.8	81.6	0	0.0	20.0	12	13.0	78.3	
	3	4	4.6	86.2	0	0.0	20.0	4	4.3	82.6	
	4	2	2.3	88.5	0	0.0	20.0	2	2.2	84.8	
	5	11	11.5	100.0	4	80.0	100.0	14	15.2	100.0	
all		87	100.0		5	100.0		92	100.0		
Périphérique	0	58	66.7	66.7	1	20.0	20.0	59	64.1	64.1	
	2	6	6.9	73.6	0	0.0	20.0	6	6.5	70.6	
	3	1	1.1	74.7	0	0.0	20.0	1	1.1	71.7	
	4	21	24.1	98.9	4	80.0	100.0	25	27.2	98.9	
	5	1	1.1	100.0	0	0.0	100.0	1	1.1	100.0	
	all		87	100.0		5	100.0		92	100.0	
Diff b0											
Central	0	43	48.3	48.3	1	20.0	20.0	44	46.8	46.8	
	1	8	9.0	57.3	0	0.0	20.0	8	8.5	55.3	
	2	35	39.3	96.6	2	40.0	60.0	37	39.4	94.7	
	3	1	1.1	97.8	0	0.0	60.0	1	1.1	95.7	
	4	1	1.1	98.9	0	0.0	60.0	1	1.1	96.8	
	5	1	1.1	100.0	2	40.0	100.0	3	3.2	100.0	
all		89	100.0		5	100.0		94	100.0		
Périphérique	0	43	48.3	48.3	1	20.0	20.0	44	46.8	46.8	
	1	6	6.7	55.1	0	0.0	20.0	6	6.4	53.2	
	2	23	25.8	80.9	2	40.0	60.0	25	26.6	79.8	
	3	1	1.1	82.0	0	0.0	60.0	1	1.1	80.9	
	4	16	18.0	100.0	2	40.0	100.0	18	19.1	100.0	
	all		89	100.0		5	100.0		94	100.0	
Variation taille ischémie	Pas de Variation	49	62.8	62.8	1	50.0	50.0	50	62.5	62.5	
	Augmentation	26	33.3	96.2	1	50.0	100.0	27	33.8	96.2	
	Régression	3	3.8	100.0	0	0.0	100.0	3	3.8	100.0	
	all	78	100.0		2	100.0		80	100.0		

Annexe 4 : Analyse des données IRM par rapport à la survenue de TH de type PH2 en TDM

6.1. Brain Imaging	COR	LOE	New, Revised, or Unchanged
1. For prevention of recurrent stroke, the use of MRI is reasonable in some patients with AIS to provide additional information to guide selection of appropriate secondary stroke prevention treatments.	IIa	C-EO	New recommendation.
<p>NCCT scanning of patients with acute stroke is effective for the detection of acute ICH and the avoidance of antithrombotic treatment in these patients.⁸⁵ In many patients, the diagnosis of ischemic stroke can be made accurately on the basis of the clinical presentation and either a negative NCCT or one showing early ischemic changes, which can be detected in the majority of patients with careful attention.^{82,83,298} Many RCTs that provide the current best evidence for secondary stroke prevention treatments did not require MRI for patient selection.^{207,210,216,219,299-306} The benefits shown in these RCTs can be expected when the same eligibility criteria are applied without the addition of MRI. DW-MRI is more sensitive than CT for detecting AIS,^{70,71} but there are inadequate data at this time to identify which patients will benefit from brain MRI in addition to or instead of NCCT to improve effectiveness of treatment for prevention of recurrent stroke. A systematic review in 2012 identified almost no direct evidence that MRI affects outcome in patients with stroke and limited evidence that MRI affects management.³⁰⁷ A decision-analytical model of patients with TIA and minor stroke concluded that routine use of MRI did not improve outcome except for patients presenting at >1 week after symptoms to diagnose hemorrhage.³⁰⁸ Two studies from the 1990s evaluating repeat neuroimaging recommended repeat CT over additional MRI for most clinical situations in AIS with the exceptions of documenting lacunar and infratentorial infarcts, but they did not present evidence of a benefit on outcome for these situations.^{309,310} For instance, 2 situations in which MRI can be useful to select treatments that have been demonstrated by RCTs to improve outcome are (1) patients with carotid stenosis who are potential candidates for carotid revascularization in whom NCCT or neurological examination (eg, pure motor hemiparesis) does not permit accurate localization and (2) patients with patent foramen ovale (PFO) who are potential candidates for mechanical closure (see below).</p>			See Tables XVIII and LXXIII in online Data Supplement 1.
2. Brain MRI is reasonable in selected patients as part of a comprehensive evaluation to determine if they meet the eligibility criteria of the RCTs that investigated mechanical closure of PFO for prevention of recurrent stroke.	IIa	B-R	New recommendation.
<p>Six RCTs have evaluated mechanical closure of echocardiographically detected PFO to prevent recurrent stroke in patients without obvious cause for their index stroke.³¹¹⁻³¹⁷ These trials had highly restrictive eligibility criteria that required brain MRI, imaging of the intracranial vasculature, and echocardiography. Meta-analyses of these trials show a significantly reduced risk of recurrent stroke with mechanical closure compared with medical therapy with a number needed to treat of 131.³¹⁸⁻³²⁰ A network meta-analysis concluded that, in patients <60 years of age, PFO closure probably confers an important reduction in ischemic stroke recurrence compared with antiplatelet therapy alone but may make no difference compared with anticoagulation. PFO closure also incurs a risk of persistent atrial fibrillation and device-related adverse events. Compared with alternatives, anticoagulation probably increases major bleeding.³¹⁹ Each of these 6 trials had ≥1 methodological features with a high risk of bias identified, including lack of blinding of participants and personnel, lack of blinding of outcome assessments, incomplete outcome data, and selective reporting.³¹⁸⁻³²⁴</p>			See Tables LXXV through LXXVII in online Data Supplement 1.
3. The effectiveness of routine brain MRI to guide treatment selection for prevention of recurrent stroke is uncertain. (See knowledge base following 6.1, recommendation 1.)	IIb	B-NR	New recommendation.

Annexe 5 : Recommandation de l'AHA pour concernant l'utilisation de l'IRM dans le suivi précoce des AVCi

« Par délibération de son Conseil en date du 10 Novembre 1972, l'Université n'entend donner aucune approbation ni improbation aux opinions émises dans les thèses ou mémoires. Ces opinions doivent être considérées comme propres à leurs auteurs ».

VU, le Président de Thèse

VU, le Doyen de la Faculté

VU et permis d'imprimer
en référence à la délibération
du Conseil d'Université
en date du 14 Décembre 1973

Pour le Président
de l'Université de CAEN et P.O

Le Doyen

ANNEE DE SOUTENANCE : 2020

NOM ET PRENOM DE L'AUTEUR : BRAUX Grégoire

TITRE DE LA THESE : Performance diagnostique de l'IRM dans les transformations hémorragiques post accidents ischémiques cérébraux (PITHA)

RESUME DE LA THESE EN FRANÇAIS :

Introduction : La TDM cérébrale est l'examen de première intention pour détecter une transformation hémorragique (TH) après un accident vasculaire cérébral ischémique (AVCi) et influencer sur sa prise en charge. L'IRM prend une place croissante dans cette indication. Nous avons donc étudié les performances diagnostiques de l'IRM ainsi que sa concordance par rapport à la TDM.

Patients et méthode : Notre étude monocentrique rétrospective menée dans le service de neuroradiologie de la Fondation Rothschild a inclus consécutivement entre juin 2017 et juillet 2019 tous les patients suivis par IRM et TDM cérébrales distant de moins de 36 heures dans les 4 jours suivant un AVCi. Une lecture des imageries en aveugle de la clinique a permis de classer les anomalies de signal en IRM selon une classification SWI nouvellement créée et les hyperdensités en TDM selon la classification ECASS.

Résultats : 94 patients ont été inclus dont 53.2 % d'hommes avec un NIHSS médian de 15.5. L'âge médian était de 76 ans. Le délai moyen entre l'IRM et la TDM était de 8 heures. 63 patients (67 %) avaient une TH visible en SWI contre 29 (31 %) en TDM. La séquence SWI a des sensibilité (97 %) et valeur prédictive négative élevées (97 %) mais une faible spécificité (46 %). Après catégorisation des TH selon la classification créée, la concordance entre IRM et TDM pour la détection des TH PH2 est modérée ($\kappa = 0.54$) avec une sensibilité de 80 % et spécificité de 94 %.

Conclusion : L'IRM détecte deux fois plus de TH que la TDM avec une mauvaise spécificité. L'utilisation d'une classification dédiée à l'IRM permet d'augmenter sa spécificité et sa concordance par rapport à la TDM.

MOTS CLES : AVCi, transformation hémorragique, IRM, TDM, concordance, ECASS, SWI

TITRE DE LA THESE EN ANGLAIS : Diagnostic performance of MRI for hemorrhagic transformation after acute ischemic stroke

RESUME DE LA THESE EN ANGLAIS :

Introduction: CT is the first-line test to detect hemorrhagic transformation (HT) after acute ischemic stroke (AIS) and influence their management. MRI is taking an increasing place in this indication. We have therefore studied the diagnostic performance of MRI and its concordance with CT.

Patients and Methods: Our retrospective monocentric study conducted in the Neuroradiology Department of Rothschild Foundation Hospital consecutively included all patients followed by MRI and CT scan of the brain spaced less than 36 hours apart less than 4 days after a stroke between June 2017 and July 2019. A blind reading of the clinic's imaging data allowed the classification of MRI signal abnormalities according to a newly created SWI classification and CT hyperdensities according to the ECASS classification.

Results: 94 patients were included of which 53.2% were male with a median NIHSS of 15.5. The median age was 76 years. The mean time between MRI and CT scan was 8 hours. 63 patients (67%) had visible TH in SWI versus 29 (31%) in CT. The SWI sequence had high sensitivity (97%) and negative predictive value (97%) but low specificity (46%). After categorization of TH according to the classification created, the agreement between MRI and CT for detection of PH2 TH is moderate ($\kappa = 0.54$) with a sensitivity of 80% and specificity of 94%.

Conclusion: MRI detects twice as much TH as CT but with poor specificity. The use of a classification dedicated to MRI allows to increase its specificity and its concordance with CT.

KEY WORDS : AIS, hemorrhagic transformation, MRI, CT, agreement, ECASS, SWI