



HAL
open science

L'Hystérosalpingo-Foam-Sonographie comme examen de première intention pour l'évaluation de la perméabilité tubaire avant insémination intra-utérine

Anne-Sophie Hardel

► **To cite this version:**

Anne-Sophie Hardel. L'Hystérosalpingo-Foam-Sonographie comme examen de première intention pour l'évaluation de la perméabilité tubaire avant insémination intra-utérine. Sciences du Vivant [q-bio]. 2021. dumas-03203155

HAL Id: dumas-03203155

<https://dumas.ccsd.cnrs.fr/dumas-03203155v1>

Submitted on 20 Apr 2021

HAL is a multi-disciplinary open access archive for the deposit and dissemination of scientific research documents, whether they are published or not. The documents may come from teaching and research institutions in France or abroad, or from public or private research centers.

L'archive ouverte pluridisciplinaire **HAL**, est destinée au dépôt et à la diffusion de documents scientifiques de niveau recherche, publiés ou non, émanant des établissements d'enseignement et de recherche français ou étrangers, des laboratoires publics ou privés.

THÈSE POUR L'OBTENTION DU
DIPLÔME D'ÉTAT DE DOCTEUR EN MÉDECINE

Présentée et soutenue publiquement le 16 avril 2021 par

Anne-Sophie HARDEL

Née le 07 août 1991, à Vire (14)

**L'Hystérosalpingo-Foam-Sonographie comme examen de
première intention pour l'évaluation de la perméabilité tubaire
avant insémination intra-utérine**

Directrice de thèse

Madame le Docteur Hélène FLYE SAINTE MARIE

Rapporteur

Madame le Docteur Stéphanie HUBERLANT

Membres du jury

Monsieur le Professeur Claude HOCKE	Président
Monsieur le Professeur Malik BOUKERROU	Juge
Monsieur le Professeur Peter VON THEOBALD	Juge
Madame le Docteur Julie EGGERMONT	Juge
Madame le Docteur Hélène FLYE SAINTE MARIE	Directeur

TABLE DES MATIERES

LISTE DES ABREVIATIONS	5
LISTE DES FIGURES	6
LISTE DES TABLEAUX	7
PREMIERE PARTIE : <i>Rappels sur la physiopathologie tubaire et les moyens d'exploration de la perméabilité</i>	8
1. Anatomie et physiologie tubaire.....	9
1.1. Anatomie	9
1.2. Histologie de la trompe.....	10
1.2.1. La séreuse.....	11
1.2.2. La sous-séreuse	11
1.2.3. La musculieuse	11
1.2.4. La muqueuse	11
1.3. Rôles de la trompe.....	13
2. Etiologies de l'infertilité tubaire.....	14
2.1. Pathologies infectieuses	14
2.2. ATCD de chirurgie abdomino-pelvienne	15
2.3. Endométriose	15
2.4. ATCD de grossesse extra-utérine et de chirurgie tubaire	16
2.5. Tabac	16
2.6. Fibrome à proximité de l'ostium tubaire	17
2.7. Ligature des trompes.....	17
2.8. Dyskinésie ciliaire.....	17
2.9. Malformation génitale.....	17
3. Exploration de la perméabilité tubaire.....	18
3.1. Cœlioscopie avec épreuve au bleu	18
3.1.1. Déroulement de l'examen	18
3.1.2. Avantages.....	19
3.1.3. Inconvénients	19
3.1.3. Au total.....	20
3.2. Hystérosalpingographie.....	20
3.2.1. Déroulement de l'examen	21
3.2.2. Clichés pathologiques	22
3.2.3. Résultats de l'HSG.....	25
3.2.4. Comparaison avec la cœlioscopie	26
3.2.5. Salpingographie sélective et recanalisation tubaire.....	26

3.2.6.	Complications	27
3.2.6.1.	Douleur	27
3.2.6.2.	Saignements.....	27
3.2.6.3.	Allergie	27
3.2.6.4.	Infections génitales	28
3.2.6.5.	Autres.....	28
3.2.7.	Avantages.....	29
3.2.8.	Inconvénients	29
3.2.9.	Au total.....	29
3.3.	<i>HyCoSy (Hysterosalpingo-Contrast-Sonography) et HyFoSy (Hysterosalpingo-Foam-Sonography)</i> 30	
3.3.1.	Déroulement de l'examen	31
3.3.2.	Résultats HyCoSy et HyFoSy	34
3.3.3.	Comparaison entre HyCoSy et HyFoSy.....	36
3.3.4.	Comparaison avec la cœlioscopie	37
3.3.5.	Comparaison avec l'HSG.....	37
3.3.6.	Complications	38
3.3.6.1.	Douleur	39
3.3.6.2.	Infection.....	39
3.3.6.3.	Intravasation	40
3.3.7.	Avantages.....	40
3.3.8.	Inconvénients	41
3.3.9.	Apport du mode 3D et 4 dimensions (4D)	42
3.3.9.1.	3D	42
3.3.9.2.	4D	43
3.3.10.	Utilisation du doppler	44
3.3.11.	Au total	45
	DEUXIEME PARTIE : Notre étude	46
	1. Introduction	47
	2. Matériels et méthodes	48
	4. Discussion.....	60
	5. Conclusion.....	67
	BIBLIOGRAPHIE.....	69
	ANNEXES	78

LISTE DES ABBREVIATIONS

2D	2 dimensions
3D	3 dimensions
4D	4 dimensions
AMH	Hormone Anti-Müllérienne
AMP	Assistance Médicale à la Procréation
ATCD	Antécédent
CHU	Centre Hospitalier Universitaire
CNGOF	Collège National des Gynécologues et Obstétriciens Français
EVA	Echelle Visuelle Analogique
FIV	Fécondation In Vitro
GEU	Grossesse Extra-Utérine
HAS	Haute Autorité de Santé
HSG	Hystérosalpingographie
HyCoSy	Hystérosalpingo-Contrast-Sonographie
HyFoSy	Hystérosalpingo-Foam-Sonographie
IUI	Insémination Intra-Utérine
IMC	Indice de Masse Corporelle
NICE	National Institute of Health and Care Excellence

LISTE DES FIGURES

Figure 1 : Schéma de l'appareil génital féminin.....	10
Figure 2 : Illustration des différentes couches histologiques d'une trompe de Fallope	12
Figure 3 : Répartition des différentes étiologies d'infécondité féminine	14
Figure 4 : Ecoulement de bleu de méthylène par l'extrémité distale de la trompe	18
Figure 5 : Radio-anatomie des différentes portions de la trompe.....	21
Figure 6 : Hydrosalpinx à l'HSG.....	22
Figure 7 : Phimosis tubaire à l'HSG.....	23
Figure 8 : Salpingite isthmique nodulaire à l'HSG	24
Figure 9 : Spasme tubaire à l'HSG.....	24
Figure 10 : Obstruction proximale à l'HSG	25
Figure 11 : Hydrosalpinx à l'échographie	32
Figure 12 : Trompe droite perméable avec l'HyCoSy	33
Figure 13 : Ecoulement hyperéchogène à l'HyFoSy.....	33
Figure 14 : Obstruction tubaire proximale bilatérale à l'HyFoSy	34
Figure 15 : Méta-analyse sur la précision diagnostique de l'HyCoSy concernant l'occlusion tubaire .	35
Figure 16 : Méta-analyse avec comparaison de l'efficacité diagnostique de l'occlusion tubaire entre l'HyCoSy et l'HSG	38
Figure 17 : Acquisition 3D-HyCoSy.....	43
Figure 18 : Acquisition 4D-HyCoSy.....	44
Figure 19 : Sélection des inséminations intra-utérines pour l'analyse statistique principale	53
Figure 20 : Sélection des examens HyFoSy pour la réalisation de l'analyse statistique secondaire	57

LISTE DES TABLEAUX

Tableau 1 : Caractéristiques des inséminations intra-utérines en fonction de l'examen de perméabilité tubaire (avant et après appariement).....	54
Tableau 2 : Caractéristiques des grossesses obtenues après insémination intra-utérine selon l'examen de perméabilité tubaire (avant et après appariement).....	56
Tableau 3 : Caractéristiques médicales et échographiques des patientes en fonction du résultat de l'examen HyFoSy.....	58
Tableau 4 : Facteurs associés à l'absence de diagnostic de perméabilité tubaire à l'examen HyFoSy (modèle de régression logistique binaire).....	60

PREMIERE PARTIE

Rappels sur la physiopathologie tubaire et les moyens d'exploration de la perméabilité

1. Anatomie et physiologie tubaire

1.1. Anatomie

Les trompes de Fallope et l'utérus ont pour origine les canaux de Müller. La portion proximale des canaux de Müller ne fusionne pas et permet la formation des trompes ; alors que la portion distale des canaux de Müller fusionne pour donner l'utérus et les 2/3 tiers supérieur du vagin ^(1,2).

Une trompe mesure habituellement entre 9 et 11 cm. Elle est divisée en 4 segments ⁽²⁻⁴⁾ (Figure 1) :

- *le pavillon (ou infundibulum)* : d'une longueur de 1 cm, il correspond à l'extrémité distale de la trompe. Il est évasé, en entonnoir, et s'ouvre sur la cavité péritonéale. Le pavillon est localisé à proximité de l'ovaire, à sa partie supérieure et médiale.
- *l'ampoule* : elle fait suite au pavillon. L'ampoule mesure environ 6 cm et son diamètre est d'environ 4 mm. Flexueuse, elle présente une paroi mince, une consistance molle et une grande compliance. C'est le lieu de la fécondation.
- *l'isthme* : au-delà de l'ampoule, la couche musculaire lisse de la trompe s'épaissit et la lumière tubaire se rétrécit. La longueur de l'isthme est d'environ 1 cm.
- *la portion interstitielle* : elle correspond au passage de la trompe à travers le muscle utérin. Elle mesure environ 1 à 2 cm et traverse la paroi musculaire utérine puis s'abouche dans la cavité utérine par l'ostium tubaire.

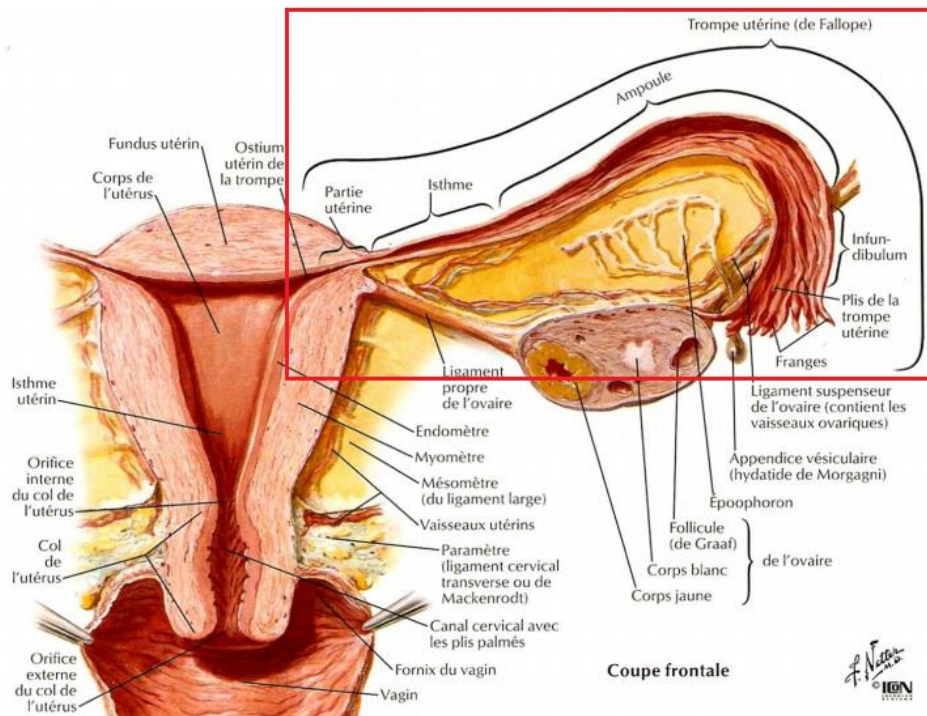


Figure 1 : Schéma de l'appareil génital féminin

Atlas d'anatomie humaine, Netter, 3^{ème} édition

La trompe a un trajet péritonéal. Elle est entourée du mésosalpinx qui correspond à la partie supérieure du ligament large ⁽²⁾.

La vascularisation artérielle est double. Il existe une branche tubaire et une branche ovarienne issues de l'artère utérine. Ces deux branches artérielles s'anastomosent dans le mésosalpinx. La vascularisation veineuse et lymphatique accompagne les artérioles à destinée tubaire. Les lymphatiques se drainent dans les veines ovariennes mais également dans les veines iliaques primitives ^(2,3).

L'innervation tubaire est également double, à la fois par le système sympathique de T10-L2 et parasympathique de S2-S4 ⁽²⁾.

1.2. Histologie de la trompe

Histologiquement, la trompe est constituée de 4 couches ^(2,3,5) : la séreuse, la sous-séreuse, la musculuse et la muqueuse.

1.2.1. La séreuse

La séreuse correspond au mésosalpinx et entoure la trompe sur 360° (Figure 2).

1.2.2. La sous-séreuse

La sous-séreuse, formée de tissu conjonctif, contient des fibres de collagène et des fibres musculaires lisses, mettant en continuité la musculature avec le mésosalpinx (Figure 2).

1.2.3. La musculature

La musculature est composée de fibres longitudinales superficielles et de fibres circulaires profondes (Figure 2). Son épaisseur varie selon le segment de la trompe : c'est au niveau de l'isthme que l'on retrouve la partie musculaire la plus dense, alors qu'elle est fine au niveau de l'ampoule et du pavillon.

Les fibres musculaires du myosalpinx sont considérées comme des cellules musculaires lisses de par leur activité contractile rythmique intrinsèque présente sur l'ensemble de la trompe (plus importante au niveau ampullaire et moindre à la jonction ampullo-isthmique).

Le sens de l'activité contractile varie selon la période du cycle.

1.2.4. La muqueuse

La muqueuse représente la couche interne de la trompe. La lumière tubaire devient de plus en plus grande en se dirigeant vers la partie distale de la trompe. Au niveau du pavillon, la muqueuse forme des replis complexes qui s'invaginent pour former des franges.

La muqueuse se compose d'un épithélium unistratifié au sein duquel on retrouve différents types de cellules (Figure 2). Cette muqueuse est soumise à des variations physiologiques durant le cycle en réponse aux concentrations de stéroïdes ⁽⁶⁾.

Les *cellules ciliées* sont situées à l'apex des replis muqueux. Les cils sont appendus dans la partie luminale. La dynéine est la protéine motrice principale impliquée dans l'activité ciliaire ⁽³⁾.

Les *cellules sécrétoires* possèdent un cytoplasme granuleux au sein duquel on retrouve des corps de Golgi, des mitochondries et un réticulum endoplasmique. Ces structures permettent

la production du mucus. La présence de mucus isthmique dans la période péri-ovulatoire est importante pour le transport des deux gamètes ⁽³⁾.

Les *cellules intercalaires* ou « peg cells » n'ont pas de fonction connue mais pourraient être des cellules sécrétoires dégénératives ⁽³⁾.

Les *cellules basales* n'ont pas de rôle défini, elles sont adjacentes à la membrane basale ⁽³⁾.

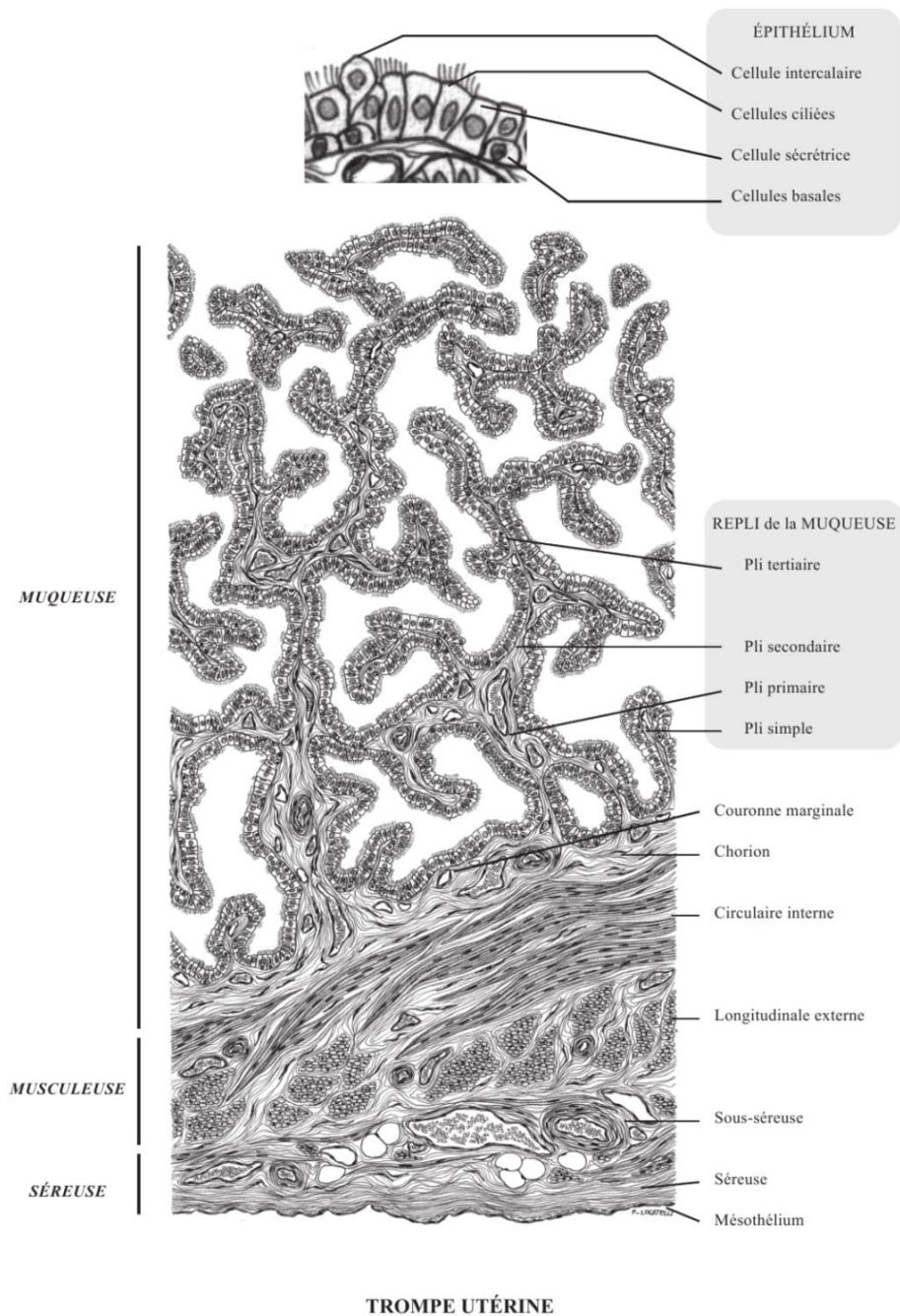


Figure 2 : Illustration des différentes couches histologiques d'une trompe de Fallope

<https://doc-pedagogie.umontpellier.fr>

1.3. Rôles de la trompe

Les différents rôles de la trompe de Fallope sont les suivants ^(3,5) :

- *capture de l'ovocyte* par le pavillon tubaire ;
- *transport de l'ovocyte* depuis la partie distale de la trompe vers la jonction ampullo-isthmique grâce à l'activité conjointe de l'endosalpinx (mouvements ciliaires depuis la partie distale vers la partie proximale, et sécrétion augmentée du fluide tubaire avec flux naturel vers la cavité utérine) et du myosalpinx ;
- *concentration et survie des spermatozoïdes au niveau de l'ampoule* : la tonicité isthmique permet de concentrer les spermatozoïdes au niveau du site de fécondation. Le fluide tubaire sécrété par les cellules glandulaires semble avoir un rôle sur la survie et la capacitation des spermatozoïdes ;
- fournir un environnement optimal pour la *fécondation* qui se fait au niveau ampullo-isthmique ;
- *transport de l'œuf fécondé vers l'utérus* : régulation tubaire du transport via la sécrétion de mucus et le tonus isthmique permettant la maturation de l'œuf avant son arrivée à l'utérus. La durée de transit embryonnaire au sein de la trompe est estimée à 72 heures.

Par conséquent, les trompes de Fallope ne sont pas juste un lieu de passage des gamètes, ce qui rend la problématique de l'infertilité tubaire encore plus complexe. Toute atteinte anatomique ou fonctionnelle de la trompe peut altérer les processus de la reproduction qui s'y déroulent ⁽⁷⁾.

2. Etiologies de l'infertilité tubaire

L'infertilité tubaire représente 30 à 35% des étiologies de l'infertilité féminine ^(8,9) (Figure 3).

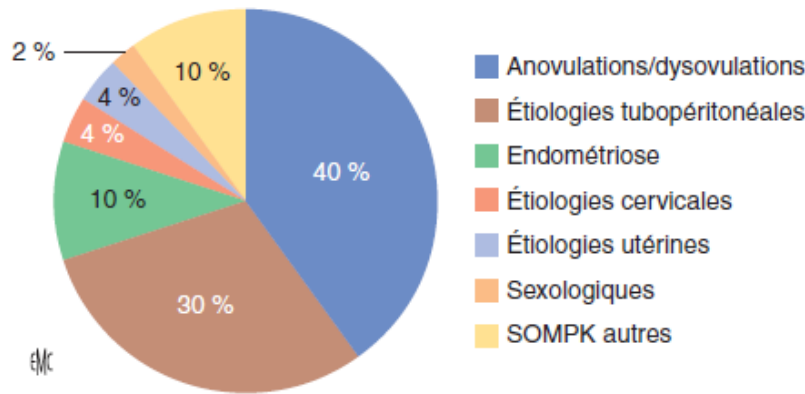


Figure 3 : Répartition des différentes étiologies d'infécondité féminine

Y. Ardaens, G. Robin. Elsevier Masson. 2018

Les anomalies tubaires peuvent être unilatérales ou bilatérales ⁽⁷⁾. Les étiologies de l'infertilité tubaires sont nombreuses.

2.1. Pathologies infectieuses

La voie de dissémination principale est l'évolution ascendante d'une infection génitale basse. Plus rarement, il s'agit de l'extension locale d'une infection digestive, comme l'appendicite ou la diverticulite ⁽²⁾, ou encore par dissémination par voie hématogène dans le cadre de la tuberculose génitale ⁽¹⁰⁾.

Les infections du tractus génital concernent les salpingites, endométrites et abcès tubo-ovariens. Elles sont dues aux infections sexuellement transmissibles ou à des infections du post-partum ou post-abortum ⁽¹¹⁾.

Les germes les plus fréquemment retrouvés sont *Chlamydia trachomatis*, *Neisseria gonorrhoea* et les bactéries anaérobies ⁽⁸⁾. Dans 50 % des cas, il s'agit d'une infection polymicrobienne ⁽²⁾.

Ces bactéries, ou leurs endotoxines, provoquent une déciliation ou une réduction de l'activité ciliaire (perturbant le transport tubaire) ou des adhérences tubo-ovariennes pouvant gêner la capture ovocytaire ^(3,5).

Le risque d'infertilité augmente avec le nombre et la sévérité des épisodes d'infection : l'incidence est de 10-12% après 1 épisode, 23-35% après 2 épisodes et 54 à 75% après 3 épisodes ^(8,11). Ces infections provoquent une inflammation et des dommages tubaires à long terme tels que le phimosis fimbrial, l'obstruction tubaire, l'hydrosalpinx et l'épaississement nodulaire de la couche musculaire de la portion isthmique de la trompe appelée salpingite isthmique noueuse ⁽⁸⁾. Un traitement retardé augmente le risque de séquelles ⁽¹¹⁾.

Les antécédents (ATCD) infectieux non gynécologiques, tels que les péritonites d'origine digestive, peuvent être source d'anomalies tubaires ⁽⁷⁾. Les appendicites compliquées augmentent le risque d'infertilité tubaire (RR 4.8, IC 95% 1.5-14.9) ⁽⁸⁾.

La tuberculose génitale représente une étiologie rare d'infertilité tubaire en Europe, et notamment en France. L'atteinte tubaire est souvent bilatérale mais asymétrique. La plupart du temps, l'infection est pauci-symptomatique voire asymptomatique, et le diagnostic est fait dans le cadre d'un bilan d'infertilité primaire ou secondaire ⁽¹⁰⁾.

2.2. ATCD de chirurgie abdomino-pelvienne

Toute chirurgie abdomino-pelvienne peut potentiellement diminuer la fertilité, du fait des adhérences et de l'inflammation pelvienne que cela entraîne ^(8,11). Les adhérences péritonéales sont capables d'induire de véritables brides pouvant obstruer la lumière tubaire ⁽⁷⁾.

2.3. Endométriose

Elle est retrouvée dans 35 à 50% des patientes infertiles et représente 7 à 14% des causes d'infertilité tubaire ^(7,8). Sa physiopathologie est mal connue mais la théorie de Sampson du reflux menstruel de débris endométriaux à travers les trompes de Fallope reste la plus

convaincante ^(8,12). Les conséquences à long terme de l'inflammation chronique sont des adhérences au niveau de la trompe, souvent au niveau distal ⁽⁸⁾, qui peuvent limiter la mobilité des franges tubaires ou bien entraîner une distorsion tubaire ⁽¹¹⁾. De même, l'endométriose peut être un obstacle mécanique au transport tubaire ^(3,8) mais peut également le réduire sans lésion anatomique franche, en ayant une action inhibitrice sur la capture ovocytaire et sur la fréquence des battements ciliaires ^(3,5).

2.4. ATCD de grossesse extra-utérine et de chirurgie tubaire

Le risque de grossesse extra-utérine (GEU) est augmenté de 6 à 7 après un épisode d'infection génitale haute ⁽⁸⁾.

Dans la GEU, le sac gestationnel pénètre l'épithélium tubaire et s'implante dans l'épaisseur de la paroi tubaire. Les cellules trophoblastiques localisées en périphérie du sac gestationnel infiltrent progressivement les différentes couches de la paroi tubaire, érodent les vaisseaux ce qui peut entraîner un hématosalpinx ⁽²⁾, altérant le fonctionnement ultérieur de la trompe.

Cependant, plus que la cause d'une infertilité tubaire, la GEU est la conséquence d'une pathologie tubaire préexistante.

De même, les ATCD de chirurgie tubaire (et notamment pour les GEU) peuvent induire une sténose par fibrose et une atteinte des fonctions des cellules épithéliales tubaires ⁽⁷⁾. Une infertilité tubaire peut également être la conséquence d'une salpingectomie bilatérale.

2.5. Tabac

Le tabac inhibe la captation ovocytaire et diminue le nombre de cellules ciliées ainsi que la fréquence de battement des cils. Les conséquences tubaires du tabagisme sont longues, parfois irréversibles ^(3,5).

2.6. Fibrome à proximité de l'ostium tubaire

Les fibromes utérins à proximité d'un ostium tubaire peuvent obstruer la corne utérine et la partie interstitielle de la trompe, ce qui entraîne un aspect d'obstruction proximale ⁽⁸⁾. La myomectomie permet de lever cet obstacle mécanique réversible.

2.7. Ligature des trompes

Il s'agit là d'une cause iatrogène d'occlusion tubaire. La ligature se fait actuellement par cœlioscopie (section, électrocoagulation, clips...) et auparavant par voie hystéroscopique avec la pose d'Essure® ^(8,11).

2.8. Dyskinésie ciliaire

Il s'agit d'une pathologie où l'on retrouve un affaiblissement de la mobilité ciliaire secondaire à une atteinte structurelle ou fonctionnelle de la dynéine, qui peut engendrer un retentissement sur la fertilité ⁽³⁾. L'incidence annuelle est de 1/15 000 à 1/30 000 naissances vivantes, mais elle est probablement sous-estimée. La prévalence est difficile à déterminer ⁽¹³⁾.

2.9. Malformation génitale

Les malformations tubaires isolées sont très rares. Il s'agit le plus souvent d'une agénésie tubaire et utérine ou d'une hypoplasie ^(2,7,14), dû à un défaut de développement d'un ou des deux canaux de Müller. Ces malformations sont souvent associées à des anomalies rénales. Des cas d'agénésie tubaire unilatérale (sans atteinte utérine) associée à une agénésie ovarienne ipsilatérale sont décrits, laissant supposer un ATCD de torsion d'annexe asymptomatique dans l'enfance voire en prénatal ayant entraîné une ischémie et une nécrose de l'annexe ^(15,16).

3. Exploration de la perméabilité tubaire

3.1. Cœlioscopie avec épreuve au bleu

3.1.1. Déroulement de l'examen

La cœlioscopie avec épreuve au bleu est considérée comme le « gold standard » (la technique de référence) pour l'évaluation de la perméabilité tubaire ^(8,17,18). Elle se fait sous anesthésie générale. Le principe est d'injecter du bleu de méthylène dilué dans l'utérus à l'aide d'un cathéter, préalablement positionné en intra-utérin en passant par le col utérin, puis d'évaluer avec la caméra cœlioscopique si les trompes sont perméables ⁽⁸⁾. La perméabilité est normale si le colorant passe de façon bilatérale dans chacune des trompes puis se déverse dans la cavité péritonéale à travers les franges tubaires (Figure 4).

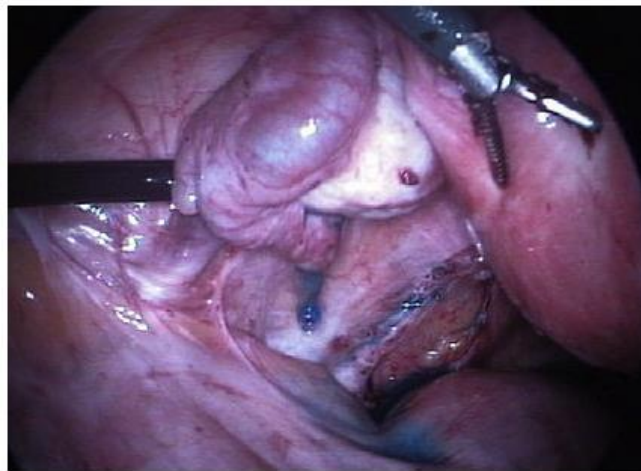

Figure 4 : Ecoulement de bleu de méthylène par l'extrémité distale de la trompe

Dun EC et al. Obstetrics and Gynecology Clinics of North America. 2012

Parfois, cette cœlioscopie est couplée à une hystérocopie diagnostique pour évaluer la cavité utérine ^(8,11).

La cœlioscopie permet également d'avoir une vue panoramique sur l'ensemble de la cavité pelvienne et abdominale, et de faire dans le même temps le diagnostic de pathologies telles

qu'un aspect anormal des trompes (parois épaissies, hydrosalpinx ou phimosis), une endométriose et des adhérences pelviennes et notamment péri-annexielles ^(8,11,17-19).

En cas de pathologie tubaire distale, seule la cœlioscopie permet d'établir un diagnostic lésionnel précis, de réaliser le traitement et d'évaluer le pronostic fonctionnel ⁽²⁰⁾.

3.1.2. Avantages

L'avantage de la cœlioscopie est de pouvoir établir des scores pronostiques ⁽⁷⁾, tels que le score tubaire distal et le score tubaire proximal ⁽²¹⁾, visant à quantifier les lésions et définir les indications thérapeutiques.

La cœlioscopie permet également de traiter dans le même temps certaines pathologies observées en réalisant une adhésiolyse, une destruction de lésions d'endométriose légère à modérée ou une chirurgie tubaire (telle qu'une fimbrioplastie, néosalpingostomie ou salpingectomie) ^(7,8,17-19), ce qui peut permettre d'améliorer la fertilité.

Une hystérocopie peut être réalisée dans le même temps afin de réaliser un cathétérisme sélectif dans le cas des obstructions proximales, avec un taux de succès de reperméabilisation par patiente qui varie entre 37.1% et 88.9% selon les études ⁽²²⁻²⁴⁾.

La cœlioscopie avec épreuve au bleu présente également l'avantage d'avoir moins de variabilité inter-observateur par rapport à l'hystérosalpingographie (HSG) dans l'évaluation de la perméabilité tubaire ⁽⁸⁾. Néanmoins, des spasmes tubaires sont également possibles avec la cœlioscopie, ce qui peut entraîner un faux aspect d'occlusion tubaire proximale ^(8,18).

3.1.3. Inconvénients

Le principal inconvénient de la cœlioscopie est d'être une procédure invasive associée à une morbidité, et rarement à une mortalité. Très peu d'études ont évalué l'incidence des complications de la cœlioscopie avec épreuve au bleu, la majorité des études concerne la cœlioscopie gynécologique en général ^(17,18,25). Ces études observationnelles mentionnent un taux de complications pour les cœlioscopies gynécologiques diagnostiques entre 0.06% et 0.20% ^(7,17,18). Les complications les plus fréquemment rapportées sont les plaies vasculaires

(0.2/1000), digestives (0.4-0.7/1000) et urologiques (0.1/1000). Des complications anesthésiques ou d'allergie au bleu de méthylène ont été décrites mais sont rares ^(17,18).

L'autre inconvénient est le prix, puisque qu'il s'agit d'une opération et qu'elle nécessite une hospitalisation ⁽¹¹⁾.

3.1.3. Au total

Les recommandations du National Institute of Health and Care Excellence (NICE) de 2004 (qui sont toujours d'actualité) préconisent que les patientes ayant une suspicion d'endométriose ou de pathologie pelvienne inflammatoire devraient bénéficier d'une cœlioscopie avec épreuve au bleu dans le cadre du bilan de perméabilité tubaire ^(18,26).

Les recommandations de bonne pratique clinique de 2010 du Collège National des Gynécologues et Obstétriciens Français (CNGOF) concernant la prise en charge du couple infertile vont dans le même sens. La cœlioscopie est recommandée en cas de pathologie tubo-pelvienne suspectée [ATCD d'appendicite compliquée (NP1), de chirurgie pelvienne (NP1), de maladie inflammatoire pelvienne (NP1), clinique évocatrice d'endométriose (NP2), séropositivité pour chlamydia (NP1) et/ou de présence d'hydrosalpinx (grade A)]. Son objectif est double : diagnostiquer et éventuellement, selon la stratégie de prise en charge, corriger les anomalies anatomiques (accord professionnel) ^(7,20,27).

3.2. Hystérosalpingographie

Cet examen a été mis en place afin d'avoir une alternative non invasive et moins chère à la cœlioscopie avec épreuve au bleu ^(8,28). Le principe est d'injecter du produit de contraste iodé dans la cavité utérine puis de faire plusieurs clichés radiographiques afin d'observer la diffusion du produit de contraste au sein de la cavité utérine ainsi que l'évaluation de la perméabilité tubaire (passage du produit à travers les trompes de Fallope puis dans la cavité péritonéale) (Figure 5).

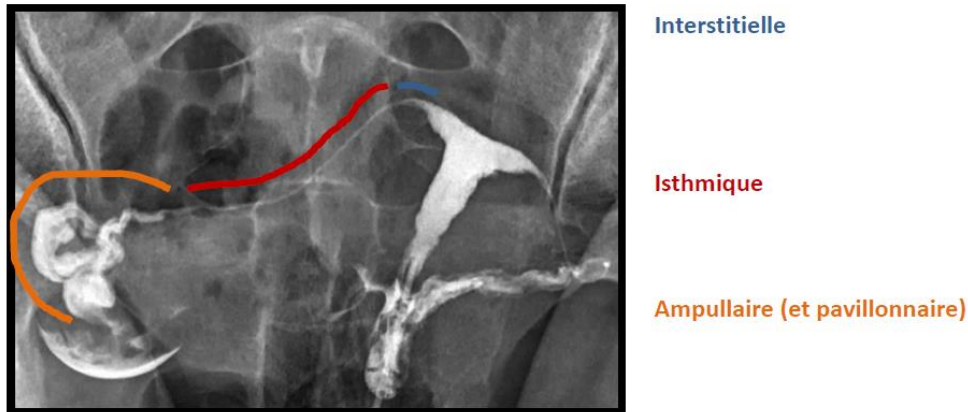


Figure 5 : Radio-anatomie des différentes portions de la trompe

Diaporama « Hystérosalpingographie », Dr Vinciane Placé, Service de radiologie Lariboisière APHP

3.2.1. Déroulement de l'examen

L'HSG est réalisée 2 à 5 jours après la fin des règles (J6 à J12 du cycle)⁽⁷⁾, afin de ne pas être gêné par des caillots de sang et les débris muqueux, de ne pas risquer de faire l'examen sur un début de grossesse et pour minimiser le risque d'infection⁽⁸⁾. Une forte réplétion vésicale est à éviter⁽²⁹⁾.

Les contre-indications sont la grossesse en cours, une allergie à l'iode, les infections cervicales ou pelviennes récentes⁽²⁹⁾.

Il existe deux types de produit de contraste iodé : hydrosoluble et liposoluble (Lipiodol®)^(8,18). En France, seul le produit de contraste hydrosoluble est utilisé : Iomeron®, Iopamiron®, Xenetix® (fin de commercialisation du Telebrix® en 2018)⁽³⁰⁾.

La dose irradiée est faible, de l'ordre de 2,6 mGy/cm²⁽²⁹⁾.

Plusieurs clichés sont nécessaires^(29,31) :

- cliché de face sans préparation : permet de détecter des fibromes calcifiés, des ganglions séquellaires, du matériel métallique ;
- cliché en couche mince : la quantité de produit de contraste instillée est faible mais suffisante pour imprégner le relief muqueux sans le noyer, objectivant les petites lésions endocavitaires ;

- cliché en réplétion complète : de face, il permet d'apprécier la morphologie, les dimensions de la cavité utérine, sa régularité et homogénéité, le passage et la morphologie tubaires ainsi que le passage péritonéal ;
- cliché de profil : apprécie la position utérine et le trajet des trompes (n'est plus systématique) ;
- cliché d'évacuation : se fait au moment du retrait de la canule afin de visualiser le défilé cervico-isthmique, les trompes sont souvent très bien analysables ;
- cliché tardif : 15 à 20 min après, il permet d'étudier le brassage péritonéal du produit de contraste, de détecter les stases tubaires d'apparition tardive, d'analyser les adhérences péritonéales, de mouler la forme du fond utérin, et parfois de gros ovaires.

3.2.2. Clichés pathologiques

En plus du statut perméable ou non des trompes, l'HSG permet de dépister certaines pathologies tubaires (hydrosalpinx, adhésion péri-tubaire, salpingite isthmique noueuse)⁽²⁸⁾ et des pathologies intra-cavitaires (polype, myome sous muqueux, synéchie)⁽¹⁷⁾ :

- Hydrosalpinx : il correspond le plus souvent à une séquelle d'infection. Il se traduit radiologiquement par une dilatation ampullaire et infundibulaire qui se majore avec la réplétion, la trompe peut s'allonger en gardant son aspect flexueux ou prendre un aspect arrondi sacculaire. Les plis tubaires sont effacés et il n'y a pas de brassage péritonéal^(7,29,31,32) (Figure 6).

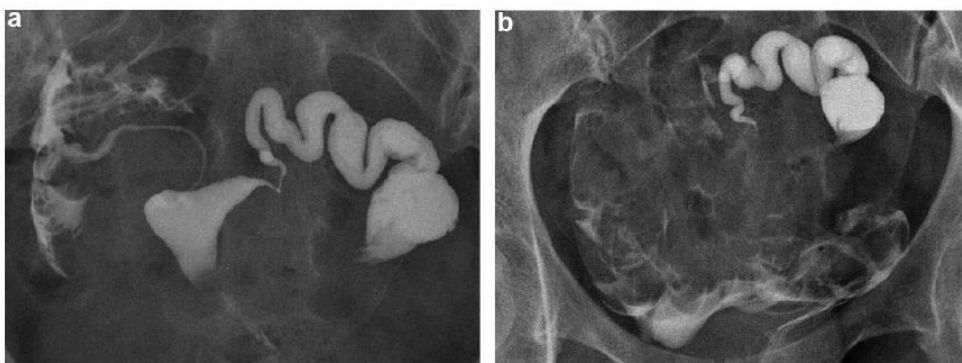


Figure 6 : Hydrosalpinx à l'HSG

a. Trompe gauche opacifiée et distendue jusqu'à sa portion ampullaire distale et absence de passage péritonéal homolatéral

b. Stase ampullaire de produit de contraste sur le cliché tardif

B. Pacquelet et al. Journal d'imagerie diagnostique et interventionnelle. 2020

- Phimosis : il s'agit d'un rétrécissement de l'extrémité ampullaire laissant passer de façon extrêmement lente, quasi « goutte à goutte », le produit de contraste. Il y a très souvent une dilatation ampullaire avec stase sur le cliché tardif, et le passage péritonéal est parfois visible en cours d'injection mais plus souvent sur les clichés tardifs. Ce phimosi est le plus souvent post-infectieux ou endométriosique ^(7,29) (Figure 7).

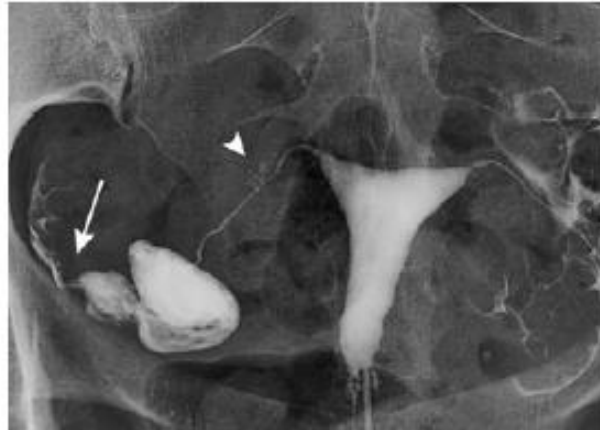

Figure 7 : Phimosi tubaire à l'HSG

Dilatation tubaire avec stase (flèche)

P. Billet. Elsevier Masson. 2016

- Adhérences péri-tubaires : elles sont également le plus souvent post-infectieuses ou endométriosiques. On les suspecte devant une trompe figée ou de trajet anormal avec brassage localisé ^(7,29,31).
- Salpingite isthmique nodulaire : il s'agit d'un syndrome se manifestant par une fibrose intra-murale souvent bilatérale, traduisant un processus inflammatoire dans la trompe. L'aspect radiologique est assez caractéristique avec une irrégularité de la trompe et de multiples images d'addition diverticulaires péri-isthmiques donnant les aspects classiques en « boule de gui » ^(7,29,31) (Figure 8).

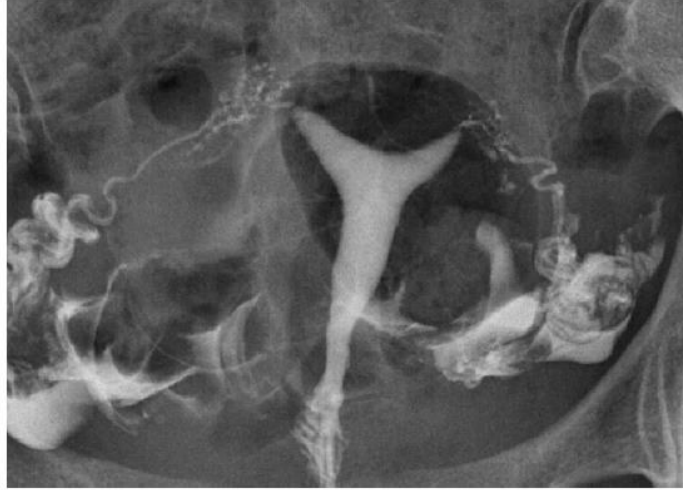

Figure 8 : Salpingite isthmique nodulaire à l'HSG

Images d'addition multiples au pourtour de la partie proximale de la portion isthmique des trompes, réalisant un aspect en « boule de gui ». Pas d'obstruction tubaire associée

Y. Ardaens, G. Robin. Elsevier Masson. 2018

Tout en faisant le diagnostic d'hydrosalpinx, l'HSG peut aussi contribuer à orienter le traitement, soit vers la néosalpingostomie chirurgicale et la tentative de grossesse spontanée, soit vers la salpingectomie et la fécondation in vitro (FIV) ⁽¹⁷⁾.

A noter qu'un spasme tubaire peut se distinguer d'une obstruction proximale sur le cliché d'HSG : l'aspect de la corne utérine est alors globuleux et non effilé ⁽²⁹⁾ (Figure 9 et Figure 10).

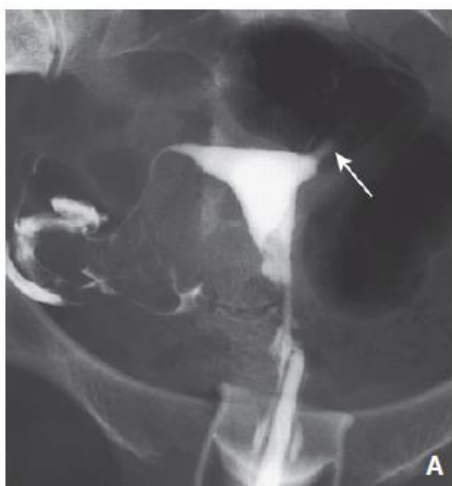

Figure 9 : Spasme tubaire à l'HSG

Aspect renflé de la corne utérine gauche et de la portion interstitielle gauche (flèche)

Y. Ardaens, G. Robin. Elsevier Masson. 2018

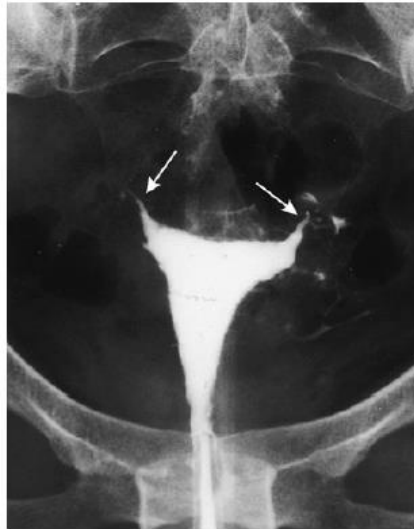

Figure 10 : Obstruction proximale à l'HSG

Aspect effilé des 2 cornes utérines (flèches) avec arrêt brutal

Y. Ardaens, G. Robin. Elsevier Masson. 2018

3.2.3. Résultats de l'HSG

Dans 50 % des cas, les trompes sont perméables dès l'opacification utérine, ce qui traduit probablement la fréquence des spasmes mais aussi l'expertise du praticien qui a réalisé l'acte initial. Dans 25 % des cas, les trompes sont perméables dès l'injection ostiale ou après cathétérisme aisé, avec une trompe normale et un bon brassage péritonéal, traduisant probablement la fréquence des bouchons muqueux. Dans 20 % des cas, il existe une véritable obstruction anatomique, interstitielle et isthmique, difficile ou impossible à franchir. Les 5 % restant représentent les aléas techniques (col non cathétérisable, synéchies utérines, polypes bilatéraux de la jonction tubaire, malformation utérine) ⁽²⁹⁾.

Au niveau de la reproductibilité, une revue de la littérature sur l'HSG retrouvait une meilleure concordance inter et intra-observateur concernant le diagnostic d'occlusion tubaire proximale (coefficient kappa de 0.85 et 0.89 respectivement) comparé au diagnostic d'occlusion tubaire distale (coefficient kappa de 0.69 et 0.72) ^(18,33). La précision diagnostique des adhérences péri-tubaires est faible ⁽¹⁸⁾.

Les cliniciens sont plus performants dans le diagnostic des obstructions tubaires et des hydrosalpinx, alors que les radiologues diagnostiquent mieux les adhésions utérines ⁽¹⁸⁾.

L'HSG est en revanche moins performante dans le diagnostic des malformations génitales, avec notamment l'impossibilité de distinguer un utérus bicorne d'un utérus cloisonné ^(28,29). Le diagnostic sera avant tout fait par échographie 3 dimensions (3D) ou imagerie par résonance magnétique pelvienne.

3.2.4. Comparaison avec la cœlioscopie

En comparaison avec la cœlioscopie avec épreuve au bleu, une méta-analyse retrouvait que l'HSG avait une sensibilité modérée (65%) mais une excellente spécificité (83%) ⁽³⁴⁾. D'après Dun *et al.* ⁽⁸⁾, si l'HSG conclue à une obstruction tubaire il y a 60% de chance que les trompes soient finalement perméables, alors que si l'HSG met en évidence des trompes perméables, il y a très peu de chance (5%) qu'elles soient en fait occluses. Les principales raisons de la sensibilité modérée de l'HSG sont la possibilité de spasmes tubaires pendant l'examen (plus fréquent qu'en cœlioscopie) et l'interprétation de l'examen plus impactée par une variabilité inter-observateur.

3.2.5. Salpingographie sélective et recanalisation tubaire

Les taux de fausse occlusion de l'HSG varient suivant les séries de 16 à 40 % ⁽²⁹⁾. Le but de la salpingographie sélective est à la fois diagnostique, en précisant la réalité de l'obstruction tubaire proximale uni- ou bilatérale, mais aussi thérapeutique en essayant de lever l'obstacle par un cathétérisme tubaire, voire une recanalisation ⁽²⁹⁾. Cette procédure est réalisée au décours d'une simple HSG en suivant les mêmes recommandations et précautions ⁽³⁵⁾. Elle n'est pas réalisée par tous les radiologues.

Les taux de succès de la recanalisation varient entre 80 et 90% selon les différentes études ⁽²⁹⁾. Le taux de grossesse est aux alentours de 30% et celle-ci survient généralement dans les 6 mois suivant la procédure ^(7,29,35). Le taux de ré-occlusion est de 50% à 1 an ^(29,35).

Dans une étude comparative prospective sur 278 femmes avec tirage au sort des traitements, la salpingographie sélective s'est montrée plus efficace que la cœlioscopie avec épreuve au bleu pour juger de la perméabilité proximale des trompes, les deux techniques étant

équivalentes pour juger de la perméabilité tubaire distale et la cœlioscopie étant meilleure dans le diagnostic des anomalies péri-tubaires ⁽³⁶⁾.

3.2.6. Complications

Les rares effets secondaires sont représentés par la douleur (pendant et après examen) associée parfois à un malaise vagal, les saignements, la réaction allergique au produit de contraste et l'infection génitale post-examen ⁽³⁵⁾.

3.2.6.1. Douleur

Jusqu'à 72% des patientes se plaignent de douleur ^(37,38). Cette douleur culmine au moment de l'instillation du produit de contraste jusqu'à 5 minutes après la procédure, puis commence à diminuer rapidement entre 5 et 10 minutes après l'examen, de sorte qu'à 30 minutes la plupart des femmes la classent comme un inconfort ⁽³⁹⁾. La douleur est provoquée par plusieurs facteurs, notamment l'instrumentation cervicale, la distension utérine et l'irritation péritonéale due à un déversement de contraste dans la cavité péritonéale ⁽³⁷⁾. Il n'y a pas de preuve suffisante pour recommander certains types d'antalgiques pour réduire la douleur pendant l'HSG ⁽³⁹⁾.

3.2.6.2. Saignements

Des saignements de faible abondance pendant les 24h qui suivent la procédure peuvent apparaître ^(19,35). Néanmoins, ils cèdent rapidement ⁽²⁹⁾.

3.2.6.3. Allergie

La prévalence des réactions allergiques aux produits de contraste iodés est estimée à 1/170000, soit 0,05% à 0,1% des patients subissant des examens radiologiques avec produit de contraste iodé ⁽⁴⁰⁾.

La réaction allergique peut être immédiate mais aussi aller jusqu'à 30 minutes après l'exposition ⁽²⁹⁾.

L'alternative possible est d'utiliser hors autorisation de mise sur le marché les produits de contraste à base de gadolinium ^(35,41,42) ou d'orienter la patiente vers un autre examen tel que l'échographie de contraste.

3.2.6.4. Infections génitales

Le risque d'infection génitale post-examen est peu fréquent (1-3%) ^(17,18,43). Les femmes avec des trompes dilatées (connues avant l'examen ou découvertes pendant l'examen) ou avec un ATCD d'infection génitale haute sont les plus à risque ^(8,44).

Concernant la prévention de ces infections, une revue de la littérature de 2019 ⁽⁴⁴⁾, a permis de mettre à jour les recommandations du CNGOF de 2012, réactualisées en 2018. Ainsi, *un dépistage systématique d'une infection à Chlamydia trachomatis et Neisseria gonorrhoeae doit être proposé aux patientes à risques d'infection sexuellement transmissible (grade B). Il est préférable de disposer des résultats de ce dépistage avant de réaliser une HSG (NP3). Un traitement antibiotique pourra être discuté au cas par cas et débuté avant l'HSG chez les patientes aux ATCD d'infection génitale haute si les résultats du dépistage ne sont pas disponibles ou après réalisation de l'examen en cas de dilatation tubaire (NP3). Dans cette situation, aucune donnée de la littérature ne permet de préciser la durée, la nature ou le délai de l'antibiothérapie avant HSG (NP3).*

3.2.6.5. Autres

Concernant l'utilisation du Lipiodol[®] (non réalisée en France), une étude de cas a décrit une embolie cérébrale provoquée par une intravasation du produit de contraste lors de l'examen ⁽⁴⁵⁾. De même, des hypothyroïdies post-HSG ont été rapportées avec l'utilisation du produit de contraste iodé liposoluble ⁽⁴⁶⁾. Les produits de contrastes hydrosolubles étant moins à risque de complications, ils sont majoritairement utilisés en HSG.

Le risque d'intravasation veineuse est également présent avec les produits de contraste hydrosolubles, il survient dans 7.2% des cas, sans aucun cas de complication systémique secondaire⁽⁴⁷⁾.

3.2.7. Avantages

L'avantage de l'HSG est de pouvoir réaliser dans le même temps une salpingographie sélective plus ou moins avec un cathétérisme rétrograde pour les obstructions proximales^(28,29,35).

C'est également la seule méthode permettant l'évaluation de la qualité de la muqueuse tubaire en cas d'hydrosalpinx⁽³⁵⁾.

Un autre avantage est de pouvoir diagnostiquer des pathologies non mises en évidence en cœlioscopie avec épreuve au bleu, notamment concernant la cavité utérine⁽⁴⁸⁾, sauf si une hystéroscopie est réalisée dans le même temps que la cœlioscopie. Néanmoins, l'HSG reste moins sensible que l'hystérosonographie ou l'hystéroscopie pour la détection des pathologies intra-utérines^(17,28).

3.2.8. Inconvénients

Les inconvénients de l'HSG sont l'exposition aux rayons, le risque d'allergie au produit de contraste iodé, l'absence d'information concernant les ovaires, la mauvaise efficacité diagnostique concernant les malformations utérines et la mauvaise tolérance de l'examen^(19,28).

3.2.9. Au total

Les recommandations du NICE préconisent que les femmes non connues pour avoir des comorbidités pelviennes (maladie inflammatoire pelvienne, infection pelvienne, ATCD de GEU, endométriose) devraient être orientées vers l'HSG pour évaluer la perméabilité tubaire^(18,26).

La prise en charge dépend de la localisation de l'obstruction tubaire ⁽²⁹⁾ :

- en cas d'obstruction proximale : une tentative de cathétérisme tubaire sera faite afin de pouvoir faire la distinction entre un spasme tubaire, un bouchon muqueux ou une obstruction organique dans le cadre d'une endométriose ou d'une salpingite isthmique nodulaire.
- en cas d'obstruction distale : la patiente sera orientée vers une coélioscopie afin de diagnostiquer un hydrosalpinx ou un phimosis.

3.3. HyCoSy (Hysterosalpingo-Contrast-Sonography) et HyFoSy (Hysterosalpingo-Foam-Sonography)

L'échographie de contraste évaluant la perméabilité tubaire combine le principe de l'hystérosonographie à celui de l'HSG ⁽¹⁹⁾.

La première description de cette technique d'évaluation de la perméabilité tubaire date de 1984 par Richman *et al.* ⁽⁴⁹⁾ : le principe était d'injecter en intra-utérin un liquide stérile visqueux utilisé auparavant pour les hystéroscopies (Hyskon[®]), afin de détecter par échographie la présence de ce liquide dans le cul de sac de Douglas, ce qui laissait supposer la perméabilité d'au moins une trompe.

Plus tard, l'utilisation d'agents de contraste hyperéchogènes à l'échographie (Echovist[®], Sonovue[®]) a permis d'obtenir des images en temps réel de l'écoulement hyperéchogène à travers les trompes de Fallope ^(19,50). Néanmoins, la disponibilité limitée de ces contrastes utilisés dans l'HyCoSy a conduit à l'introduction comme alternative d'un agent de contraste en mousse ^(51,52). Par ailleurs, Echovist[®] et Sonovue[®] étaient utilisés hors autorisation de mise sur le marché pour l'analyse de la perméabilité tubaire ^(52,53) et Echovist[®] n'est plus commercialisé depuis 2010 ⁽⁵⁴⁾.

Depuis 2007, il existe un gel non-embryotoxique nommé ExEm[®] gel. Ce dernier est mélangé avec de l'eau pour créer une mousse hyperéchogène qui est utilisée comme produit de contraste pour l'HyFoSy ⁽⁵⁵⁻⁵⁸⁾. Il est commercialisé à l'international depuis 2011 et en France depuis 2014 ⁽⁵⁹⁾. Ce gel est approuvé par la communauté européenne ⁽⁵⁹⁾ et depuis novembre

2019 par l'agence américaine des produits alimentaires et médicamenteux (« Food and Drug Administration ») ⁽⁶⁰⁾. La technique de l'échographie HyFoSy a été décrite pour la première fois en 2011 ⁽⁵⁸⁾.

3.3.1. Déroulement de l'examen

Les différentes étapes de l'examen sont similaires entre l'HyCoSy et l'HyFoSy.

L'examen est réalisé entre J5 et J9 ⁽⁶¹⁾ : juste après les règles pour limiter les risques d'infection et ne pas être gêné par la présence d'une hématométrie ou des caillots, et avant que l'endomètre ne soit trop épais pour limiter les risques d'intravasation et d'échec de perfusion tubaire ^(56,62).

La première partie de l'examen correspond à une échographie pelvienne endovaginale classique. Une coupe standard en 2 dimensions (2D) permet de rechercher la présence de fibrome, d'une adénomyose ou d'un polype. Une coupe en 3D améliore la détection de ces pathologies, et permet également l'étude de la morphologie utérine à la recherche d'une malformation. Par ailleurs, un hydrosalpinx ou un hématosalpinx peuvent également être diagnostiqués en 2D (Figure 11), ce qui représente une contre-indication à la réalisation de l'analyse de la perméabilité tubaire compte tenu du risque infectieux. L'échographie permet en outre d'examiner les ovaires (position, dimensions, morphologie et mobilité) afin de rechercher un kyste, d'éventuelles adhérences et de réaliser le compte des follicules antraux ⁽⁶³⁾. Cette première partie permet de s'assurer de l'absence initiale de liquide dans le cul de sac de Douglas ^(50,64). Par ailleurs, cela permet de repérer le début des trompes au niveau de la portion interstitielle ^(64,65).

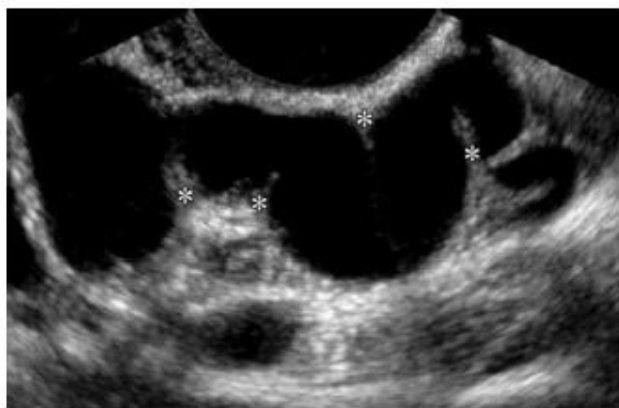

Figure 11 : Hydrosalpinx à l'échographie

Masse annexielle kystique avec une forme tubulaire et des septa incomplets

Rezvani M, Shaaban AM. Radiological Society of North America. 2011

L'ExEm[®] Foam Kit FK05 se compose d'une seringue de 10 ml contenant 5 ml d'ExEm[®] gel, d'une seringue avec 5 ml d'ExEm[®] water (eau purifiée) et d'un système de couplage. Les ExEm[®] Foam Kit FK05-LM969 ou FK05-LN970 contiennent en outre un cathéter GIS avec une canule cervicale LM969 ou LN970 ⁽⁶⁶⁾. Ce kit est à usage unique.

La mousse est obtenue en mélangeant les 5 ml d'ExEm[®] gel avec les 5 ml d'eau purifiée via le système de couplage, en les faisant passer d'une seringue à l'autre via 10 allers et retours. L'intégralité de la mousse est ensuite transférée dans une des seringues que l'on déconnecte de l'autre seringue ainsi que du dispositif de couplage ⁽⁶⁶⁾. Lorsque ce gel est dilué et poussé rigoureusement à travers de petites ouvertures dans des seringues ou des trompes, la turbulence induit une baisse de la pression locale entraînant la dissolution de l'air dans la solution, produisant ainsi une mousse stable pendant plusieurs minutes ^(57,58,67), tout en étant suffisamment fluide pour passer à travers des trompes perméables ^(52,53,56).

Après désinfection du col et du vagin sous spéculum, ce dernier est retiré après avoir introduit le cathéter dans la cavité utérine (préférer un spéculum à ouverture latérale type Collin). Une fois la sonde endovaginale en place, l'instillation de solution saline permet d'analyser la cavité utérine de façon plus précise, à la recherche d'un polype, d'un fibrome sous muqueux ou d'une synéchie. Le reliquat de sérum physiologique dans la cavité est aspiré à l'aide d'une seringue avant d'injecter lentement le produit de contraste (2-3 ml par trompe sont nécessaires). L'opérateur manipule la sonde endovaginale afin de détecter le signal sur le trajet tubaire. Une trompe est considérée comme perméable si le flux intra-tubaire peut être

visualisé, ainsi que le déversement distal péri-ovarien et dans le cul de sac de Douglas (Figure 12) ^(56,66).

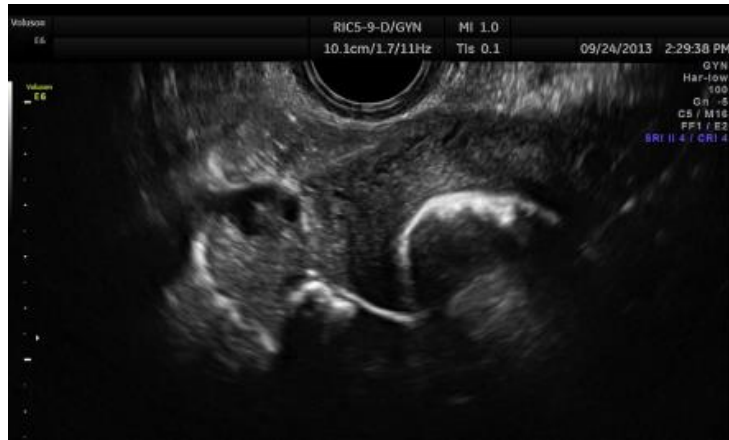

Figure 12 : Trompe droite perméable avec l'HyCoSy

Luciano DE et al. Journal of Minimally Invasive Gynecology. 2014

Plus le passage tubaire jusqu'à l'extrémité distale de la trompe est rapide et plus la diffusion péri-ovarienne est bonne, moins le risque d'adhérences péri-tubaires est important ⁽⁶²⁾. L'ExEm[®] gel se visualise échographiquement par un fluide hyperéchogène (Figure 13). La mousse maintenant son échogénicité assez longtemps, il est possible de compléter l'examen par l'acquisition d'un volume 3D de l'ensemble ^(51,52,68).

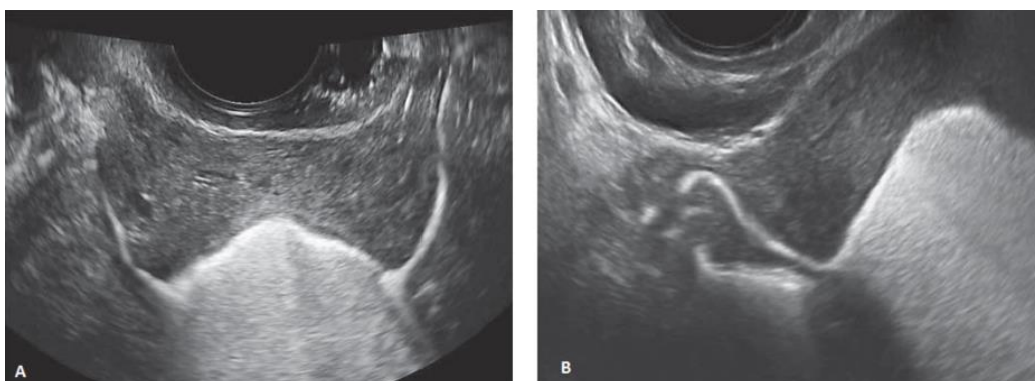


Figure 13 : Ecoulement hyperéchogène à l'HyFoSy

A. Coupe transversale au niveau de la partie proximale des deux trompes

B. Coupe transversale au niveau du fond utérin avec visualisation de la trompe droite qui est perméable et tortueuse

Van Schoubroeck D et al. Gynecologic and Obstetric Investigation. 2013

Le choix du cathéter (avec ou sans ballon) dépend de plusieurs facteurs tels que la tolérance, l'efficacité, le coût et les préférences personnelles de l'opérateur. Un cathéter sans ballon est généralement mieux toléré ⁽⁵⁶⁾.

En cas d'obstruction cornuale (Figure 14), Van Schoubroeck *et al.* ⁽⁶⁹⁾ ont rapporté que le fait de suspendre temporairement l'injection de mousse peut parfois corriger le spasme tubaire.

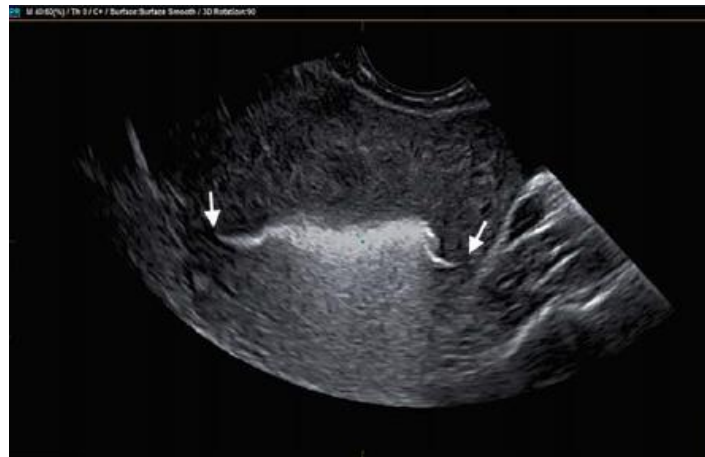

Figure 14 : Obstruction tubaire proximale bilatérale à l'HyFoSy

Piccioni MG et al. Journal of Clinical Ultrasound. 2017

Les contre-indications à l'examen sont ^(59,60,68) : une grossesse en cours, un cancer des voies reproductives, une infection pelvienne active, une maladie sexuellement transmissible, des pathologies tubaires détectables par échographie (hydrosalpinx, salpingite), un saignement abondant.

3.3.2. Résultats HyCoSy et HyFoSy

Une méta-analyse de 28 études en 2014 a estimé la précision globale de l'HyCoSy pour le diagnostic d'occlusion tubaire : elle retrouve une sensibilité à 92% et une spécificité à 95% ⁽⁷⁰⁾ (Figure 15).

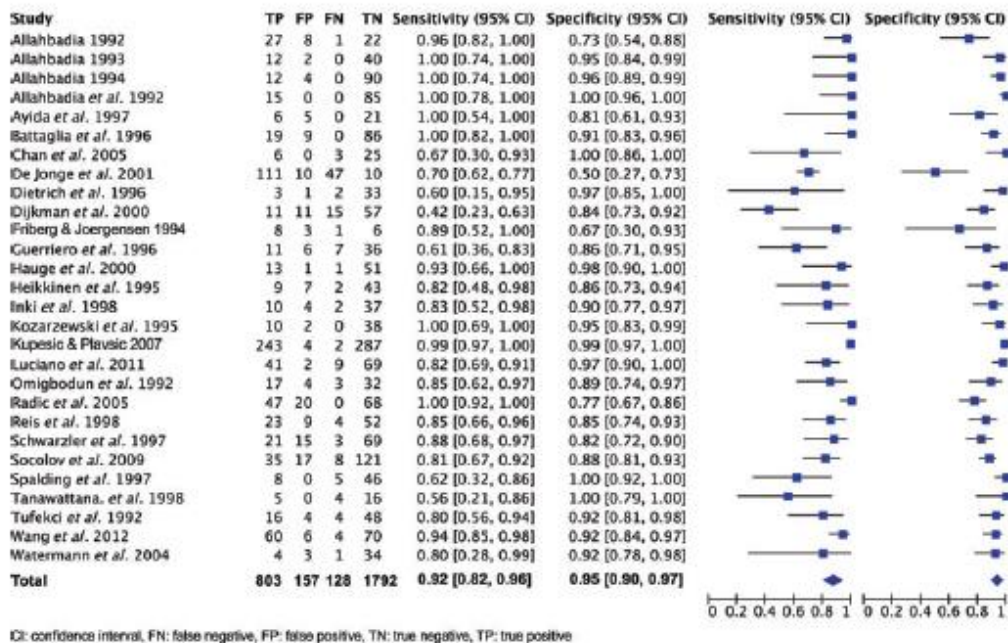


Figure 15 : Méta-analyse sur la précision diagnostique de l’HyCoSy concernant l’occlusion tubaire

Maheux-Lacroix S et al. Human Reproduction. 2014

L’HyFoSy étant une technique plus récente, il existe à ce jour moins d’études dans la littérature. Néanmoins, dans une étude prospective observationnelle de 73 patientes, l’HyFoSy fut réussie dans 92% des cas, sans nécessiter de nouvelle investigation dans 78% des cas ⁽⁵⁷⁾. Ainsi, l’HyFoSy en première ligne dans l’évaluation tubaire permet d’éviter une HSG dans la majorité des cas ⁽⁷¹⁾. Une méta-analyse toute récente de 2020 retrouve une sensibilité de 99% et une spécificité de 91% pour le diagnostic d’occlusion tubaire ⁽⁷²⁾.

Une méta-analyse sur l’HyCoSy avec Echovist[®] rapporte un taux de fausse occlusion de 10.3% et un taux de fausse perméabilité de 6.7% comparativement à la coelioscopie ^(19,52,70,73) :

- une fausse perméabilité peut survenir en cas d’intravasation du produit de contraste dans les vaisseaux extra-utérins et imiter le remplissage tubaire. Par ailleurs, l’agent de contraste peut se déverser dans la cavité péritonéale de façon diffuse à partir d’une seule trompe perméable et donner l’impression de perméabilité tubaire bilatérale. Ces problèmes doivent être minimisés avec une technique échographique minutieuse : bien suivre attentivement l’écoulement du produit de contraste depuis les cornes utérines

jusqu'à la partie distale des trompes et s'assurer que l'écoulement est dans une direction antérograde ⁽⁵²⁾.

- les causes de fausse occlusion sont similaires aux autres examens de perméabilité tubaire : spasme tubaire, bouchon muqueux, caillot de sang, difficulté technique (fuite de produit de contraste ou sténose cervicale par exemple) ⁽⁵²⁾.

En plus de la perméabilité tubaire, l'HyCoSy est très performante pour le diagnostic des malformations utérines, des fibromes sous muqueux et des polypes ^(56,70). En effet ses performances dans l'exploration endocavitaire, déjà acceptables en 2D, deviennent excellentes en 3D et seraient équivalentes à celles de l'hystérocopie et de l'hystérosographie 3D ^(17,74).

3.3.3. Comparaison entre HyCoSy et HyFoSy

Une étude comparative randomisée en 2015 a montré que le milieu en mousse ExEm[®] (HyFoSy) pourrait améliorer le rendement diagnostique et l'efficacité par rapport au milieu salin (HyCoSy) pour l'évaluation de la perméabilité tubaire. En l'absence de comparateur standard de référence pour le diagnostic de perméabilité, cette étude ne permet pas de déterminer la sensibilité ni la spécificité de la technique ⁽⁵⁵⁾.

L'HyFoSy était associée à une détection plus élevée de trompes perméables (70,0% versus 40,0%, $p = 0,01$) et à une meilleure démonstration de la perméabilité complète par rapport à l'HyCoSy (60,0% versus 35,0%, $p = 0,04$). Une possible occlusion tubaire était retrouvée plus souvent dans le groupe HyCoSy (55,0% versus 25,0%, $p = 0,01$).

Le cross-over avec l'HyFoSy a permis d'augmenter la détection de la perméabilité pour les trompes qui étaient initialement classées comme pouvant être obstruées ou non examinées par l'HyCoSy. En effet, 41,7% des trompes éventuellement occluses ou non examinables dans le groupe HyCoSy se sont révélés être perméables lorsqu'elles ont été examinées avec de la mousse Ex-Em[®]. D'un autre côté, 91,7% des trompes qui étaient peut-être obstruées ou non examinées lors des tests initiaux avec de la mousse Ex-Em[®] ont également été diagnostiquées occluses lorsqu'elles ont été examinées avec du milieu salin.

Il n'y avait pas de différence significative entre les deux groupes dans la proportion de trompes classées comme perméables (65,0% des trompes du groupe HyCoSy versus 72,5% des trompes dans le groupe HyFoSy, $p = 0,47$).

Une étude prospective retrouve également des résultats beaucoup plus précis avec l'HyFoSy comparé à la 2D-HyCoSy avec mélange d'air et de solution saline ⁽⁷⁵⁾, et notamment moins de risque de résultat non concluant ou de fausse obstruction.

Peu d'études dans la littérature traitent spécifiquement de la précision de l'HyFoSy par rapport à l'HSG et la cœlioscopie avec épreuve au bleu. De nombreux auteurs considèrent qu'il est raisonnable de déduire que l'HyFoSy aurait des caractéristiques de performance similaires à l'HyCoSy en comparaison à l'HSG et la cœlioscopie ⁽⁵²⁾.

3.3.4. Comparaison avec la cœlioscopie

Selon une revue de la littérature de 2015, le taux de concordance entre l'HyCoSy et la cœlioscopie avec épreuve au bleu est estimé entre 80.4 et 92.5 % ⁽⁵⁶⁾. Concernant l'HyFoSy, la concordance avec la cœlioscopie est également excellente ^(76,77).

3.3.5. Comparaison avec l'HSG

La méta-analyse de 2014 de Maheux-Lacroix *et al.* ⁽⁷⁰⁾ a comparé les sensibilité et spécificité de l'HyCoSy et de l'HSG par rapport à la cœlioscopie avec test au bleu, sans retrouver de différence significative ($p = 0.4$) (Figure 16). Ainsi, l'HyCoSy est aussi fiable que l'HSG dans le diagnostic de perméabilité tubaire, ce qui est également mis en évidence dans d'autres études ^(78,79) ainsi que dans une revue de la littérature ⁽⁵⁰⁾.

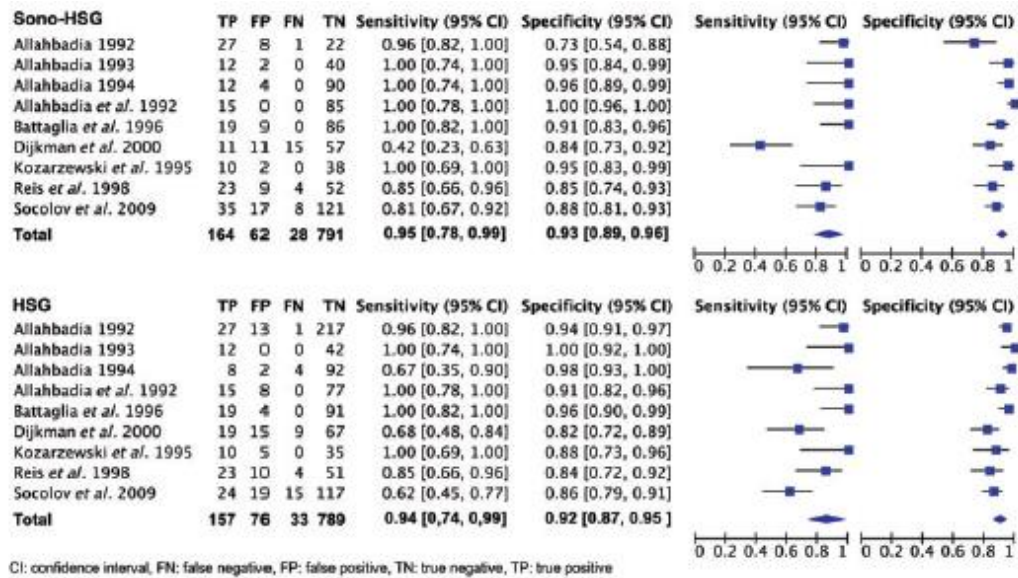


Figure 16 : Méta-analyse avec comparaison de l'efficacité diagnostique de l'occlusion tubaire entre l'HyCoSy et l'HSG

Sono-HSG = hysterosalpingosonography

Maheux-Lacroix S et al. Human Reproduction. 2014

Concernant la concordance entre l'HyCoSy et l'HSG dans l'évaluation de la perméabilité tubaire, celle-ci est estimée entre 83.8 et 90.5% ^(19,56).

Une étude multicentrique prospective, comparative et randomisée entre l'HyFoSy et l'HSG est en cours sous le nom de « FOAM study » ⁽⁸⁰⁾. 1164 femmes ont réalisé les deux examens. Les premiers résultats de l'étude ⁽⁸¹⁾ retrouvent moins d'échec d'examen pour l'HSG (2.9% versus 8.5%, RR 2.3, IC95% 1.6-3.2). Les résultats des deux examens sont concordants dans 85% des cas (trompes perméables dans 94.7%, occlusion unilatérale dans 3%, occlusion bilatérale dans 0.9% et autres résultats dans 1.4% des cas). Les résultats complets sont en attente.

3.3.6. Complications

Les effets secondaires décrits sont des douleurs modérées à sévères, des symptômes vasovagaux, des nausées et des vomissements ; ils surviennent dans 8.8% des cas ^(52,56,82). Deux études prospectives sur la tolérance de l'HyCoSy ^(64,65) ont des résultats concordants, sans survenue de complication sévère.

Les effets secondaires rapportés après l'HyFoSy sont similaires tels que des contractions utérines douloureuses, un malaise vagal ou des spottings ^(53,67). Une étude multicentrique prospective en Espagne en 2020 confirme la bonne tolérance de l'HyFoSy (62.2% de douleur pelvienne faible avec VAS ≤ 3) et la faible survenue d'effets secondaires (0.32%) ⁽⁸³⁾.

Aucune complication majeure après examen par HyFoSy n'a été observée dans 9 études observationnelles (+ de 350 000 procédures) ⁽⁵³⁾.

3.3.6.1. Douleur

La douleur est due à la distension de l'utérus par l'agent de contraste, ce qui entraîne la libération de prostaglandines à l'origine des crampes utérines ⁽⁸⁴⁾. Plusieurs facteurs sont décrits en lien avec la perception de la douleur ^(53,56,65,69,84,85) :

- le volume de produit de contraste injecté (plus il y a de volume injecté, plus la douleur est intense) ;
- le statut tubaire (la douleur ressentie est plus intense quand les trompes sont occluses) ;
- la température de l'agent de contraste (l'utilisation des agents de contraste à la température corporelle au lieu de la température ambiante permet de réduire significativement l'intensité de la douleur) ;
- l'utilisation d'un cathéter avec ou sans ballon ;
- l'âge et la parité de la patiente (douleur ressentie de façon plus intense chez les patientes jeunes et nullipares).

Aucun bénéfice d'une antalgie avant l'examen n'a été démontrée ^(53,84).

3.3.6.2. Infection

A ce jour, aucune grande étude n'a évalué la survenue d'infection après l'HyCoSy ou l'HyFoSy ^(52,53). Dessole *et al.* ⁽⁸²⁾ retrouvent la survenue d'une fièvre dans les cinq jours après l'échographie chez 0.78% des 1153 patientes, qui s'est compliquée d'une péritonite pour deux patientes (0.17%). Par ailleurs, le glycérol contenu dans l'ExEm[®] gel est connu pour avoir un effet antibactérien et virucide ⁽⁵³⁾.

Tout comme l'HSG, les cas d'infection surviennent principalement en cas d'examen anormal. Dans la majorité des cas, l'infection se traite par antibiothérapie orale en ambulatoire. Une antibioprofylaxie de routine n'est généralement pas recommandée, néanmoins il est nécessaire d'identifier les patientes avec un risque d'infection pelvienne : un prélèvement sera réalisé suivi d'un traitement si besoin avant de faire l'examen ^(53,56,64,82). En effet, un cas de sepsis à Streptocoque A 24h après HyCoSy est décrit dans la littérature, chez une patiente sous immunosuppresseur (Humira[®]) ⁽⁸⁶⁾.

3.3.6.3. Intravasation

Le risque d'intravasation en cas d'HyFoSy est également présent, même si son incidence n'est pas connue. Néanmoins, l'hydroxyethyl cellulose et le glycérol étant sans danger, aucune complication grave n'est décrite en cas d'intravasation ^(53,87).

3.3.7. Avantages

L'échographie de contraste pour l'évaluation de la perméabilité tubaire est un examen plus rapide, mieux toléré, avec moins de risque d'infection que l'HSG et il est moins invasif que la cœlioscopie avec épreuve au bleu ^(28,71). Il est peu coûteux et peut être effectué en ambulatoire sans anesthésie ni sédation. Il n'y a pas d'exposition aux radiations. Il est mieux toléré que l'HSG de façon significative ^(71,81), avec moins d'effets secondaires ^(8,19,51,56-58,79,88).

L'HyCoSy permet également une meilleure détection des pathologies intra-utérines (polype, fibrome sous muqueux, synéchie), des hydrosalpinx et des anomalies annexielles par rapport à l'HSG ^(70,88,89). L'échographie 3D permet le dépistage des malformations utérines, avec la même sensibilité que l'imagerie par résonance magnétique pelvienne, mais pour un moindre coût ⁽²⁸⁾.

Il est possible pendant un même examen d'analyser les ovaires, la cavité utérine, l'utérus et la perméabilité tubaire, au sein même du cabinet du gynécologue, ce qui est plus confortable pour la patiente ^(19,50,57,69,88,90). Après avoir été décrit par une équipe anglaise en 2011 ⁽⁹¹⁾ puis par une équipe américaine en 2016 ⁽⁶³⁾, le concept d'examen « tout en un » est réalisé depuis 2018 à Créteil par l'équipe du Dr Jean-Marc Levaillant sous le nom de « Fertiliscan[®] » ⁽⁶¹⁾. Ce check-up complet associe l'utilisation de l'échographie 3D, de l'hystérosonographie avec

solution saline et de l'HyFoSy pour la perméabilité tubaire. Il permet en 25-30 min de réaliser un bilan exhaustif, rendant les investigations moins coûteuses et surtout moins contraignantes et plus courtes pour la patiente (moins de visites nécessaires) ^(28,63,88).

De même, il est possible de diagnostiquer une endométriose pelvienne pendant l'échographie au niveau du cul de sac de Douglas, de l'espace recto-vaginal, des ligaments utérosacrés et au niveau du rectum-sigmoïde. D'après Moro *et al.* ⁽⁹²⁾, des études récentes ont rapporté une fiabilité de 90% pour la détection des lésions d'endométriose profonde par échographie endovaginale avec une sensibilité entre 81-85% et une spécificité de l'ordre de 94-98%.

Un autre avantage est l'innocuité de l'ExEm[®] gel ^(57,67) : des études animales n'ont pas mis en évidence de génotoxicité ni d'influence sur le développement des blastocystes ⁽⁶⁷⁾.

3.3.8. Inconvénients

Le principal inconvénient de cet examen est d'être opérateur-dépendant ^(19,28,50,93-96). La manipulation de la sonde endovaginale pour visualiser l'ensemble de la trompe et l'interprétation des résultats dépendent tous deux de l'expérience de l'opérateur ^(56,88). Un minimum d'au moins 50 examens est nécessaire pour interpréter l'examen efficacement ^(97,98). On note une diminution significative de la quantité d'agent de contraste utilisée par procédure en lien avec l'augmentation de l'expérience de l'opérateur ⁽¹⁹⁾.

Les résultats en 2D sont parfois difficiles à interpréter. En effet, les trompes peuvent ne pas être entièrement visualisées sur certains plans de balayage de par leur tortuosité ^(56,93-96,99).

En cas d'obstruction tubaire, l'échographie ne fournit pas de renseignement sur l'aspect morphologique de la trompe obstruée, contrairement à l'HSG classique (salpingite isthmique nodulaire, rigidité tubaire, diverticules, etc...) ^(7,64). De même, les plis muqueux des ampoules tubaires ne sont pas visualisés en échographie ⁽⁷¹⁾.

Enfin, l'un des problèmes pratiques rencontrés est que l'échogénicité de la mousse ExEm[®] peut masquer des anomalies intra-cavitaires ^(52,55,58). C'est pour cela qu'une première analyse de la cavité avec de la solution saline ou de l'ExEm[®] gel non dilué est effectuée avant l'instillation de la mousse dans la cavité.

3.3.9. Apport du mode 3D et 4 dimensions (4D)

3.3.9.1. 3D

L'acquisition 3D à partir d'une section transversale de l'utérus est statique, ne nécessite pas de mouvement de sonde et génère automatiquement l'image multiplanaire et la reconstruction de l'ensemble de la cavité utérine et du trajet tubaire bilatéral en cas de perméabilité ⁽⁹⁴⁾.

Le taux de concordance entre 3D-HyCoSy et la cœlioscopie avec épreuve au bleu est de 91% ⁽⁵⁶⁾.

Une méta-analyse en 2016 ⁽⁹³⁾ a évalué la performance diagnostique de 3D-HyCoSy : la sensibilité est de 98% (IC 95% 91-100) et la spécificité de 90% (IC 95% 83-95). Comparativement à la méta-analyse de Maheux-Lacroix *et al.* à propos de 2D-HyCoSy ⁽⁷⁰⁾, 3D-HyCoSy semble plus avoir une meilleure sensibilité que 2D-HyCoSy, ce que confirme Wang *et al.* ⁽¹⁰⁰⁾. Néanmoins, la limite de la méta-analyse sur 3D-HyCoSy est d'avoir des examens de référence différents selon les études (2 avec HSG, 1 avec 2D-HyCoSy et 6 avec cœlioscopie avec épreuve au bleu).

Ainsi, 3D-HyCoSy permettrait d'améliorer la fiabilité diagnostique et la faisabilité de l'examen, même si l'opérateur est inexpérimenté ⁽⁵⁰⁾. La visualisation de la partie distale de la trompe et de l'évacuation du produit de contraste par l'ampoule tubaire est obtenue deux fois plus souvent avec l'acquisition 3D ^(56,99).

L'apport de la 3D est également suggéré avec l'HyFoSy ⁽¹⁰¹⁾. Son utilisation est surtout bénéfique pour les opérateurs moins entraînés, puisque 3D-HyFoSy ne semble pas offrir d'avantages par rapport à 2D-HyFoSy effectuée par un échographiste expérimenté qui connaît bien l'anatomie pelvienne ^(53,102).

La 3D est donc avantageuse : elle permet à l'examen d'être moins opérateur-dépendant, d'être plus rapide, de pouvoir analyser à postériori les images en enregistrant les acquisitions ^(53,56,93,96,99). Par ailleurs, elle permet d'utiliser moins d'agent de contraste vu que les deux trompes sont visualisées simultanément pendant l'acquisition de volume 3D-HyCoSy, avec seulement une ou deux injections ^(50,93,94,96,99). Ceci permet d'améliorer la tolérance de l'examen ^(50,94).

Un autre avantage majeur de 3D-HyCoSy est la possibilité d'obtenir des images de l'utérus et de la trompe qui sont similaires à celles obtenues par l'HSG, avec l'avantage que le volume peut être déplacé et tourné dans l'espace 3D ^(94,96) (Figure 17).

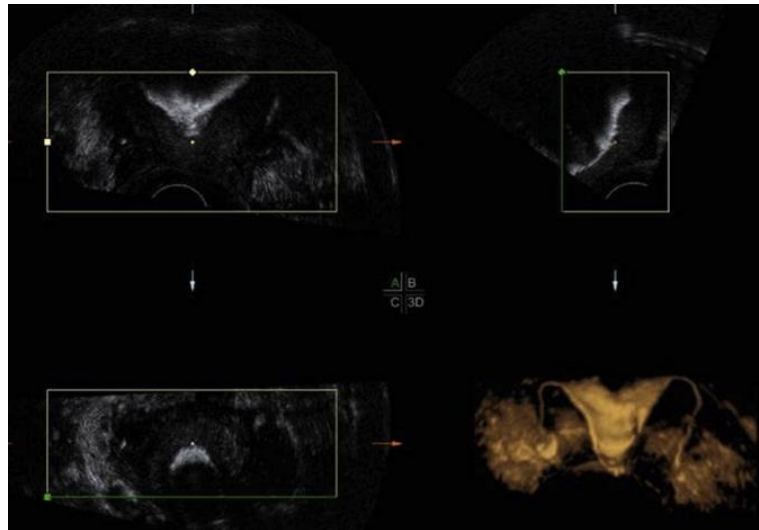


Figure 17 : Acquisition 3D-HyCoSy

Luciano DE et al. Journal of Minimally Invasive Gynecology. 2014

Néanmoins, 3D-HyCoSy n'est pas applicable aux patientes ayant une augmentation de l'utérus et de gros fibromes utérins (la reconstruction 3D des trompes peut être influencée par des masses annexielles) ⁽¹⁰⁰⁾. Par ailleurs, le transducteur étant à une position fixe pendant l'acquisition des images, les données d'imagerie de 3D-HyCoSy peuvent être compromises par tout léger mouvement de la patiente ou par une grande distance entre les ovaires, ce qui les empêche d'être couverts dans le même volume maximal. Parfois, une deuxième dose de produit de contraste doit être administrée pour acquérir des données d'imagerie complètes ⁽¹⁰³⁾.

3.3.9.2. 4D

4D-HyCoSy (autrement dit 3D-HyCoSy en temps réel) est capable d'utiliser des données à plusieurs volumes, afin de permettre la reconstruction d'images 3D de manière synchrone via la collecte d'images de volume en continu ⁽¹⁰³⁾.

Une étude rétrospective retrouve un taux de concordance total sur le diagnostic de perméabilité tubaire (trompe perméable, occlusion partielle, occlusion totale) de 90.97% entre

4D-HyCoSy et la cœlioscopie avec épreuve au bleu ⁽¹⁰⁴⁾. Les valeurs d'efficacité diagnostique de 4D-HyCoSy, en comparaison à la cœlioscopie, sont similaires à celles de l'HSG : sensibilité entre 88.4 et 93.8%, spécificité entre 85.2 et 92.2%, valeur prédictive positive entre 85.1 et 98.4%, valeur prédictive négative entre 81.3 et 91.4 % ^(62,103-105).

Cette méthode présente l'avantage d'obtenir des images 3D dynamiques de la forme de la cavité utérine et des trompes, du degré de perméabilité des trompes, du site d'obstruction et de la dispersion relative de l'agent de contraste dans la cavité pelvienne. Les meilleurs angles d'acquisition et de vision peuvent également être sélectionnés en faisant pivoter le plan de vision pendant le balayage en temps réel pour acquérir les meilleures images des trompes de Fallope ⁽¹⁰⁴⁾ (Figure 18). Enfin, l'enregistrement des clichés permet d'analyser à nouveau l'examen à un autre moment, en reconstruisant n'importe quel plan ^(104,105).



Figure 18 : Acquisition 4D-HyCoSy

a. perméabilité tubaire bilatérale

b. occlusion tubaire bilatérale (proximale à droite et distale à gauche)

Chen S et al. BioMed Research International. 2019

3.3.10. Utilisation du doppler

D'après la méta-analyse de Maheux-Lacroix *et al.* ⁽⁷⁰⁾, l'utilisation du doppler est bénéfique lors de la réalisation d'une HyCoSy (sensibilité 0.93 et spécificité 0.95 avec doppler versus 0.86 et 0.89 sans doppler, $p = 0.0497$). Les avantages de l'échographie-doppler pourraient s'expliquer par sa capacité à améliorer la visualisation de l'écoulement des flux depuis le début des trompes jusqu'au pelvis ^(70,99).

La conclusion en faveur de l'utilisation du doppler est la même dans la revue de la littérature de Torre *et al.* ⁽¹⁷⁾ et concerne également l'HyFoSy ⁽¹⁰⁶⁾.

3.3.11. Au total

L'utilisation de l'échographie endovaginale est particulièrement adaptée comme test de diagnostic chez les patients présentant une faible probabilité de maladie tubaire ⁽¹¹⁾. Il s'agit d'un examen simple, peu douloureux, riche en renseignements écho-cliniques sur les pathologies de la cavité et des trompes.

L'HyCoSy a été proposée en alternative à l'HSG comme examen initial des patientes infertiles dans les recommandations du NICE ⁽²⁶⁾, puisque l'efficacité diagnostique concernant la perméabilité tubaire est similaire mais elle est meilleure concernant les pathologies de la cavité utérine. Par conséquent, il s'agit de l'outil de diagnostic de première ligne le plus efficace pour l'évaluation des trompes de Fallope sur la base de la disponibilité, de l'accessibilité, des risques et des coûts associés.

Concernant l'HyFoSy, la mousse ExEm[®] n'ayant été approuvée que récemment par l'agence américaine des produits alimentaires et médicamenteux ⁽⁶⁰⁾, les grands essais et l'utilisation clinique de l'HyFoSy aux États-Unis font défaut pour le moment. En effet, de solides études randomisées sont nécessaires afin que cet examen ait toute sa place dans le bilan d'infertilité, ce qui est l'objectif de la « FOAM study » menée actuellement aux Pays-Bas ^(53,80). Par ailleurs, le manque de formation des praticiens explique également la faible pratique de cet examen notamment en France. Enfin, alors qu'il est remboursé en Belgique depuis 2017, l'ExEm[®] Foam Kit reste à la charge de la patiente (49.95€ sans cathéter) ⁽¹⁰⁷⁾, ce qui peut constituer un frein à réaliser l'HyFoSy en France. Une demande de remboursement est en cours.

Néanmoins, la mise en place depuis janvier 2021 d'une cotation spécifique à la pratique de l'HyFoSy permet d'entrevoir de nouvelles perspectives (**JKQJ350** : épreuve de perméabilité des trompes utérines [de Fallope] au cours d'une hystérosalpingosonographie de contraste) ⁽¹⁰⁸⁾.

DEUXIEME PARTIE

Notre étude

1. Introduction

L'infertilité est définie par l'Organisation Mondiale de la Santé comme « l'impossibilité d'aboutir à une grossesse après 12 mois ou plus de rapports sexuels non protégés réguliers »⁽¹⁰⁹⁾. Il s'agit d'un problème de santé publique puisqu'en France cela concerne 15 à 25 % des couples^(110,111). L'infertilité tubaire représente 30 à 35% des étiologies de l'infertilité féminine^(8,9).

La cœlioscopie avec test au bleu de méthylène représente la technique de référence pour l'évaluation de la perméabilité tubaire (gold standard)^(8,17,18). Néanmoins, il s'agit d'un examen invasif, nécessitant une anesthésie générale et non dénué de risque. C'est pourquoi, en l'absence de facteur de risque de pathologie tubaire, l'HSG est l'examen utilisé en première intention^(26,27), avec une sensibilité modérée (65%) mais une excellente spécificité (83%)⁽³⁴⁾. Il permet dans un même temps l'étude de la perméabilité tubaire, de la cavité utérine⁽⁴⁸⁾ et le traitement d'une obstruction proximale par cathétérisme sélectif^(29,35). Les principales limites de l'HSG sont l'exposition aux rayons, le risque d'allergie au produit de contraste iodé, l'absence d'information concernant les ovaires, la mauvaise efficacité diagnostique concernant les malformations utérines et la mauvaise tolérance de l'examen^(19,28).

Une alternative a été développée depuis la fin des années 1980 sous le nom d'HyCoSy (Hystérosalpingo-Contrast-Sonography)^(19,50) puis plus récemment d'HyFoSy (Hystérosalpingo-Foam-Sonography)^(57,58). L'utilisation d'agent de contraste, tel que l'ExEm[®] gel, permet d'obtenir des images en temps réel de l'écoulement hyperéchogène à travers les trompes. Tout en ayant une efficacité diagnostique comparable à la cœlioscopie et à l'HSG^(56,70,76,77), l'échographie de contraste tubaire permet également un bilan exhaustif au niveau pelvien, simplifiant les démarches pour la patiente. Bien qu'étant opérateur-dépendant, cet examen possède de nombreux atouts : rapide, simple, efficace, moins douloureux, non invasif, non irradiant et avec moins d'effets secondaires^(19,51,53,71,81,88).

L'ExEm[®] Foam Kit est désormais reconnu depuis fin 2018 par la Haute Autorité de Santé (HAS) comme ayant un « intérêt dans la stratégie diagnostique de perméabilité tubaire dans le cadre d'un bilan d'infertilité, en première intention en tant qu'alternative à l'hystérosalpingographie »⁽⁵⁹⁾. Cependant, la pratique de l'HyCoSy et récemment de l'HyFoSy reste encore limitée en France par la mauvaise connaissance de l'examen des

praticiens concernés ⁽¹¹²⁾. La publication récente d'une cotation spécifique CCAM (Classification Commune des Actes Médicaux) répertoriée sous « JKQJ350 » devrait favoriser la diffusion de cet examen ⁽¹⁰⁸⁾.

Pour notre part, nous proposons l'HyFoSy comme examen de première intention depuis 2018 dans le bilan initial d'infertilité en l'absence de contre-indication. Suite à ce changement de pratique, nous avons initié cette étude ayant pour objectif principal la comparaison du taux de grossesse en insémination intra-utérine (IIU) après HSG ou HyFoSy.

Parallèlement, nous avons retenu comme objectif secondaire la recherche de facteurs prédictifs d'échec de visualisation d'une perméabilité tubaire lors de l'HyFoSy. Leur identification permettrait de mieux définir le profil de patiente éligible à cet examen dans le cadre d'une démarche diagnostique personnalisée.

2. Matériels et méthodes

Il s'agissait d'une étude observationnelle rétrospective réalisée au centre d'Assistance Médicale à la Procréation (AMP) du Centre Hospitalier Universitaire (CHU) Sud Réunion à Saint-Pierre.

Populations analysées

- Comparaison HSG/HyFoSy

Les patientes ayant bénéficié d'une IIU entre le 01/09/2015 et 31/12/2017 avec comme test de perméabilité tubaire une HSG composaient le groupe n°1 et les patientes ayant bénéficié d'une IIU entre le 01/09/2018 et le 31/12/2020 avec comme examen tubaire une HyFoSy composaient le groupe n°2 pour l'étude de notre objectif principal.

Nous avons fait le choix de ne pas inclure les IIU entre le 01/01/2018 et le 31/08/2018 supposant qu'il s'agissait du temps nécessaire à l'apprentissage de cette nouvelle procédure.

Les critères d'exclusion étaient les mêmes pour les deux groupes : réalisation d'une IIU après un cycle spontané, absence de spermatozoïde mobile lors du recueil le jour de l'IIU,

évaluation de la perméabilité tubaire par une autre méthode ou absence de statut tubaire, résultat de l'IIU non connu.

- Facteurs prédictifs de non-visualisation de la perméabilité tubaire en HyFoSy

Nous avons retenu les HyFoSy réalisées entre le 01/01/2018 et le 31/12/2020. Les critères d'exclusion à l'étude étaient les suivants : réalisation de l'examen sous anesthésie générale, absence d'évaluation de seconde intention en cas de non-visualisation d'une perméabilité tubaire bilatérale (ou unilatérale si trompe unique) ou d'échec de la procédure.

Investigations

L'HSG était réalisée en première partie de cycle dans un cabinet de radiologie externe en l'absence de contre-indication. Le compte-rendu ainsi que les images étaient interprétés lors de la consultation au centre d'AMP.

L'échographie HyFoSy était programmée selon les critères suivants : absence de grossesse ou de saignement en cours, début de phase folliculaire, absence d'infection génitale (fièvre, douleur pelvienne, leucorrhée), prélèvement vaginal récent (< 1 mois), absence d'hydrosalpinx connu ou détecté en début d'échographie.

Les appareils d'échographie utilisés étaient le Voluson E10 ou E8 (GE Healthcare). L'ExEm[®] Foam Kit FK05 (GISKIT BV) était délivré par la pharmacie de l'hôpital.

La première partie de l'examen comportait l'étude 2D-3D de la morphologie utérine et des ovaires, la recherche d'un hydrosalpinx ou d'un hématosalpinx et un examen orienté à la recherche d'une endométriose pelvienne profonde. La préparation des 10 ml de mousse se faisait en mélangeant l'ExEm[®] gel avec l'eau purifiée (ExEm[®] water). Après la pose d'un spéculum métallique de Collin, le col était désinfecté avec Bétadine[®] 10% solution vaginale et un cathéter type Ellios[®] (raccordé à la seringue ExEm[®] gel) était positionné en intra-utérin. L'étude tubaire pouvait commencer après repositionnement de la sonde endovaginale et le début de l'instillation du produit de contraste. L'opérateur observait sur une coupe 2D le passage de la mousse au sein de chaque trompe de sa partie interstitielle jusqu'au pavillon grâce à l'hyperéchogénicité du produit. Une trompe était considérée comme perméable si la mousse pouvait être suivie tout le long du trajet tubaire jusqu'à sa diffusion dans la loge péritonéale autour de l'ovaire.

Recueil de données

Les données ont été extraites à partir du logiciel « MediFirst ». Elles concernaient les caractéristiques générales et sociodémographiques des patientes [l'âge, l'indice de masse corporelle (IMC), la parité, le statut tabagique, un ATCD de chirurgie pelvienne], les paramètres d'infertilité [type et durée d'infertilité, valeur de l'hormone anti-müllérienne (AMH) et du compte des follicules antraux, la présence d'une sérologie chlamydia positive, le type d'examen tubaire réalisé], les caractéristiques de l'IIU [le rang de la tentative, la conversion ou non d'une FIV, la dose cumulée de gonadotrophines reçue, le nombre de follicule(s) > 13 mm au déclenchement, le nombre de spermatozoïdes mobiles inséminés] et le résultat de cette insémination. Des variables dérivées ont été créées pour chaque insémination.

Les données de l'HyFoSy ont été recueillies grâce au compte-rendu type utilisé par le centre (Annexe n°1), référencé dans le logiciel échographique « ViewPoint ». Lorsque ce compte-rendu type n'était pas disponible, les données cliniques et échographiques étaient recherchées dans le dossier « ViewPoint » et « MediFirst » de la patiente. Nous avons repris l'ensemble des caractéristiques médicales des patientes [l'IMC, un ATCD de chirurgie pelvienne, la présence d'une sérologie chlamydia positive] et des données référencées dans le compte rendu type [la position de l'utérus, la présence de fibrome, la présence d'une adénomyose, l'épaisseur de l'endomètre, la localisation des deux ovaires dans leurs fossettes, la présence d'un kyste ovarien, la présence d'une endométriose profonde, la présence d'une diffusion sous endométriale], la tolérance de l'examen ainsi que l'évaluation de la douleur à l'aide de l'Echelle Visuelle Analogique (EVA).

Critères de jugement

Le critère de jugement principal était la présence d'une grossesse échographique, définie par l'Agence de Biomédecine comme la présence d'un sac gestationnel (intra-utérin et/ou GEU) avec activité cardiaque à l'échographie entre 4 et 6 semaines après l'insémination. Les critères de jugement secondaires correspondaient aux facteurs prédictifs de non-visualisation d'une perméabilité tubaire à l'HyFoSy (caractéristique médicale de la patiente et/ou caractéristique échographique) ainsi que la proportion de fausses occlusions (faux positifs) en cas d'absence de perméabilité tubaire (bilatérale ou unilatérale si trompe unique).

Méthode d'analyse statistique

L'analyse statistique a été réalisée avec le logiciel statistique SAS® (SAS Institute, version 9.4, North Carolina, USA).

Les variables qualitatives et ordinales ont été décrites en termes d'effectif et de pourcentage avec l'intervalle de confiance à 95% (IC 95%). Les variables quantitatives ont été décrites en termes d'effectif, de moyenne arithmétique, d'écart-type, de médiane, de quartiles (Q1, Q3), de valeurs minimum et maximum.

Pour les comparaisons des données observées entre deux groupes indépendants, les tests suivants ont été utilisés au seuil de signification fixé à 5 % en formulation bilatérale : le test du Chi2 ou le test exact de Fisher pour les variables qualitatives ; le test de Student ou le test non paramétrique des rangs de Wilcoxon-Mann-Whitney pour les variables quantitatives.

Afin de rendre les deux sous-populations comparables pour l'objectif principal (HSG versus HyFoSy), un appariement (1:1) a été réalisé sur plusieurs variables : l'âge de la patiente à l'examen, l'ATCD de chirurgie pelvienne, l'AMH, la durée d'infertilité du couple, le nombre de follicule(s) au déclenchement et le nombre de spermatozoïdes mobiles inséminés. Un algorithme glouton a été utilisé pour la méthode d'appariement.

La recherche des facteurs de risque associés à l'absence de visualisation d'une perméabilité tubaire complète pendant l'examen HyFoSy a été réalisée à partir de modèle de régression logistique binaire. Les variables explicatives correspondaient aux caractéristiques médicales des patientes (IMC, sérologie chlamydia positive, ATCD de chirurgie pelvienne) et aux caractéristiques échographiques (jour du cycle, position de l'utérus, présence de fibrome, présence d'une adénomyose, épaisseur de l'endomètre, localisation des deux ovaires dans leurs fossettes, présence d'un kyste ovarien, présence d'une endométriose profonde).

Dans un premier temps, les variables explicatives significatives ont été identifiées en analyse univariée au seuil de 20% à l'aide des tests de comparaison puis sélectionnées en analyse multivariée par une procédure pas à pas descendante au seuil de 5% pour constituer le modèle final.

La colinéarité entre les variables sélectionnées a été recherchée et un arbitrage clinique fût effectué en cas de corrélation entre deux variables. La confusion entre les covariables testées dans le modèle a été évaluée. Les interactions entre les différentes variables explicatives du

modèle final ont été également testées. La validité des modèles logistiques a été vérifiée à l'aide du test d'adéquation globale d'Hosmer-Lemeshow et avec l'étude du pouvoir discriminant (aire sous la courbe ROC).

Pour chaque item décrit, la présence de données manquantes et leur nombre ont été indiqués. Aucune imputation des données manquantes n'a été réalisée dans ces analyses.

Aspects éthiques

S'agissant d'une étude non interventionnelle rétrospective, elle était hors loi Jardé. L'étude a été menée conformément à la législation française et a été approuvée par la Commission Nationale de l'Informatique et des Libertés (Annexe n° 2 : déclaration de conformité au référentiel de méthodologie de référence MR-004). En raison du caractère rétrospectif de cette étude, l'approbation du comité d'éthique n'était pas nécessaire pour cette étude non interventionnelle basée sur des données anonymisées et le consentement écrit n'était pas nécessaire.

3. Résultats

Objectif principal

520 inséminations intra-utérines ont été incluses dans l'étude : 370 dans le groupe 1 (HSG) et 150 dans le groupe 2 (HyFoSy). Après appariement (1 :1), deux groupes comparables avec chacun 121 inséminations ont été obtenus (Figure 19).

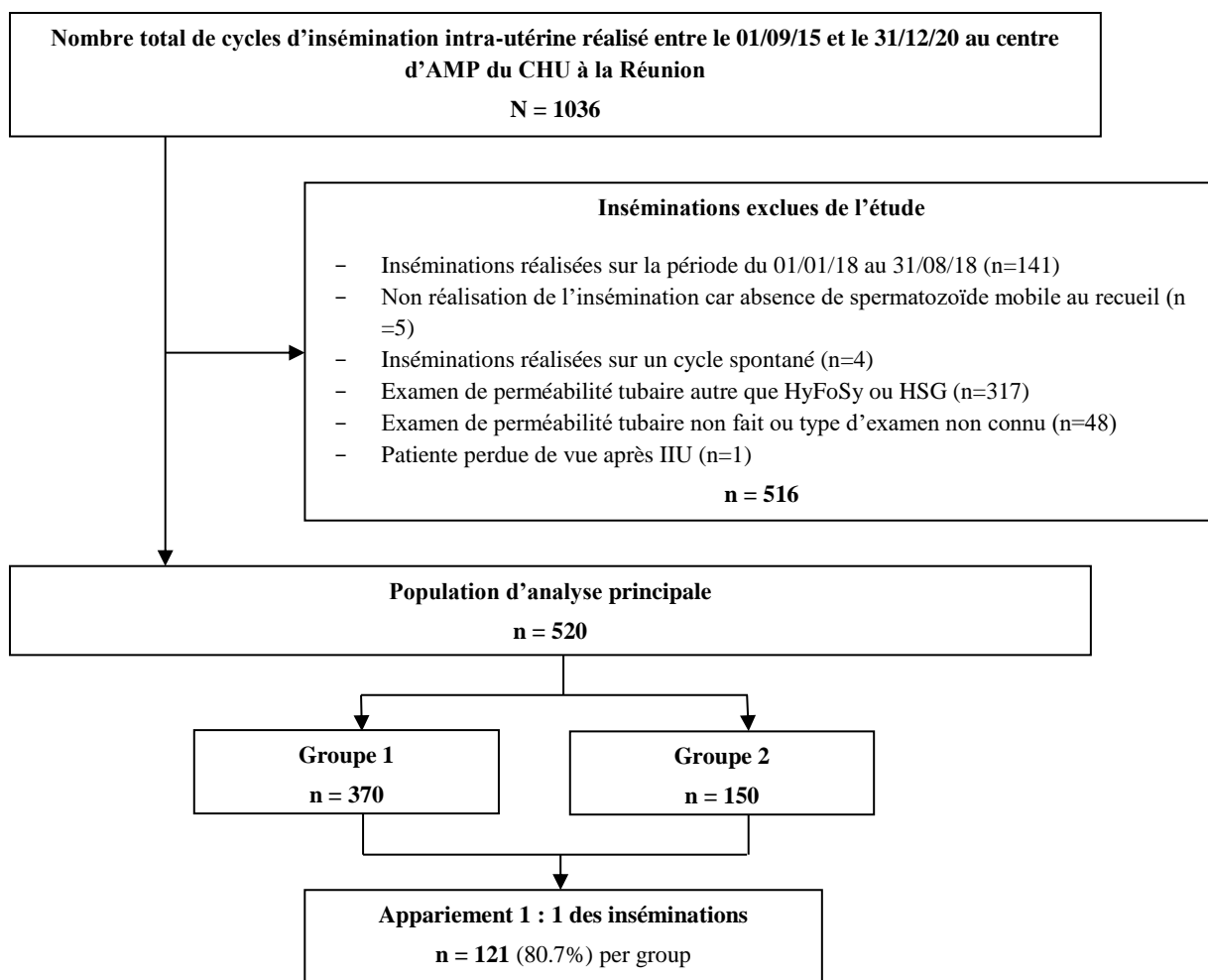


Figure 19 : Sélection des inséminations intra-utérines pour l'analyse statistique principale

L'âge moyen de la population globale était de 32.4 ± 5.3 ans [21-45] avec un IMC médian de 22.7 kg/m^2 . Il s'agissait principalement de patientes nullipares (70%), sans ATCD de chirurgie pelvienne (81.5%), sans consommation tabagique (73.8%) et ayant une sérologie chlamydia négative (78.5%). L'infertilité était primaire dans 78.1% des cas. L'AMH était comprise entre 0.03 et 26.8 ng/ml avec une médiane à 2.9 ng/ml. 93.1% des IIU étaient réalisées sur un rang de tentative maximal à 3 et seulement 12.3% des IIU étaient issues d'une conversion d'une FIV. Le nombre moyen de follicule(s) au déclenchement était de 1.6 ± 1 et 85.4% des IIU ont été faites avec ≥ 1.5 millions de spermatozoïdes mobiles. L'ensemble des données concernant la population globale se trouve en annexe (Annexe n°3).

Les caractéristiques générales et sociodémographiques des patientes, leurs paramètres d'infertilité et les caractéristiques de l'IIU pour chacun des groupes de l'étude sont présentés dans le Tableau 1.

Tableau 1 : Caractéristiques des inséminations intra-utérines en fonction de l'examen de perméabilité tubaire (avant et après appariement)

	Groupe 1 n = 370	Groupe 2 n = 150	p-value	Groupe 1 apparié n = 121	Groupe 2 apparié n = 121	p-value
Age de la patiente (en années)						
Moyenne ($\pm e-t$)	32.2 (5.1)	32.9 (5.7)	0.16	32.2 (5.1)	32.2 (5.6)	0.94
Par classe, n (%)			0.82			0.61
[18 ; 25]	38 (10.3)	17 (11.3)		11 (9.1)	17 (14.0)	
[26 ; 30]	105 (28.4)	37 (24.7)		37 (30.6)	33 (27.3)	
[31 ; 35]	121 (32.7)	49 (32.7)		37 (30.6)	39 (32.2)	
> 35	106 (28.6)	47 (31.3)		36 (29.8)	32 (26.4)	
IMC (kg/m²)						
Moyenne ($\pm e-t$)	23.9 (5.2)	24.4 (5.7)	0.34	23.1 (4.3)	24.2 (5.7)	0.86
Par classe, n (%)			0.34			0.54
Non renseigné	15 (4.1)	4 (2.7)		5 (4.1)	3 (2.5)	
< 25	235 (63.5)	97 (64.7)		85 (70.2)	79 (65.3)	
[25 ; 30[66 (17.8)	23 (15.3)		18 (14.9)	19 (15.7)	
[30 ; 35[42 (11.4)	16 (10.7)		10 (8.3)	13 (10.7)	
≥ 35	12 (3.2)	10 (6.7)		3 (2.5)	7 (5.8)	
Infertilité primaire, n (%)	281 (75.9)	125 (83.3)	0.07	99 (81.8)	100 (82.6)	0.87
Durée d'infertilité du couple (en années)						
Moyenne ($\pm e-t$)	3.6 (2.2)	2.6 (1.7)	< 0.0001	2.7 (1.3)	2.5 (1.4)	0.06
AMH (ng/ml)						
Médiane	3.1	2.5	0.02	3.0	2.8	0.52
Par classe, n (%)			0.008			1
Non renseigné	37 (10.0)	2 (1.3)		-	-	
< 0.6	21 (5.7)	23 (15.3)		11 (9.1)	11 (9.1)	
[0.6 ; 1.3[44 (11.9)	23 (15.3)		15 (12.4)	15 (12.4)	
[1.3 ; 3.6[133 (35.9)	53 (35.3)		50 (41.3)	50 (41.3)	
≥ 3.6	135 (36.5)	49 (32.7)		45 (37.2)	45 (37.2)	
Compte des follicules antraux, n (%)			0.83			0.56
Non renseigné	38 (10.3)	6 (4.0)		12 (9.9)	4 (3.3)	
< 7	38 (10.3)	19 (12.7)		13 (10.7)	15 (12.4)	
[7 ; 14]	117 (31.6)	48 (32.0)		36 (29.8)	31 (25.6)	
≥ 15	177 (47.8)	77 (51.3)		60 (49.6)	71 (58.7)	
Nulliparité, n (%)	261 (70.5)	103 (68.7)	0.67	91 (75.2)	86 (71.1)	0.47
ATCD de chirurgie pelvienne, n (%)	83 (22.4)	13 (8.7)	0.0002	10 (8.3)	10 (8.3)	1
Sérologie chlamydia positive, n (%)	33 (8.9)	14 (9.3)	0.85	7 (5.8)	10 (8.3)	0.42
Tabagisme actif ou ancien, n (%)	88 (23.8)	48 (32.0)	0.05	31 (25.6)	35 (28.9)	0.56
Rang de tentatives d'IIU, n (%)			0.60			0.80
[1 ; 3]	343 (92.7)	141 (94.0)		112 (92.6)	113 (93.4)	
≥ 4	27 (7.3)	9 (6.0)		9 (7.4)	8 (6.6)	
IIU issue d'une conversion d'une FIV, n (%)	50 (13.5)	14 (9.3)	0.19	14 (11.6)	10 (8.3)	0.39
Nombre de follicule(s) > 13 mm au déclenchement						
Moyenne ($\pm e-t$)	1.7 (1.1)	1.4 (0.7)	0.01	1.4 (0.6)	1.3 (0.6)	0.78
Par classe, n(%)			0.01			0.30
Non renseigné	1 (0.3)	0 (0.0)				
1	208 (56.2)	103 (68.7)		84 (69.4)	86 (71.1)	
2	101 (27.3)	38 (25.3)		30 (24.8)	32 (26.4)	
3	34 (9.2)	5 (3.3)		6 (5.0)	1 (0.8)	
≥ 4	26 (7.0)	4 (2.7)		1 (0.8)	2 (1.7)	
Nombre de spermatozoïdes mobiles inséminés (en millions), n (%)			0.64			1
Non renseigné	1 (0.3)	0 (0.0)		-	-	
< 1.5	55 (14.9)	20 (13.3)		12 (9.9)	12 (9.9)	
≥ 1.5	314 (84.9)	130 (86.7)		109 (90.1)	109 (90.1)	

Les deux groupes n'étaient initialement pas comparables sur 4 variables : la durée d'infertilité, la valeur de l'AMH, l'ATCD de chirurgie pelvienne et le nombre de follicule(s) au déclenchement. L'appariement a permis de rendre les deux groupes entièrement comparables avec une absence de significativité de l'ensemble des variables analysées ($p > 0.05$). L'ensemble des données évaluées est disponible en annexe (Annexe n°4).

Le taux de grossesse échographique était de 13.5% (IC 95% 10.5 ; 16.4) sur l'ensemble de la population de l'étude. Ces grossesses ont abouti à une naissance vivante pour 78.6% d'entre elles, une fausse couche spontanée < 12 SA pour 5.7%, une GEU pour 4.3% et 11.4% de ces grossesses étaient toujours en cours à la clôture du recueil.

Aucune différence significative n'a été retrouvée en comparant les taux de grossesse entre les patientes ayant eu l'HSG et celles avec l'HyFoSy (respectivement 13.0% et 14.7%, $p = 0.61$). De même, après appariement entre les 2 groupes, aucune différence significative n'est mise en évidence ($p = 0.66$). Aucune différence significative n'a également été retrouvée pour les taux de naissance vivante ($p = 0.18$ avant appariement et $p = 0.99$ après appariement). Les grossesses ont été obtenues de façon majoritaire dans les 6 mois après l'HyFoSy contrairement à l'HSG, sans que la différence ne soit significative (54.5% pour HyFoSy, 27.1% pour HSG, $p = 0.10$). L'ensemble des résultats concernant l'objectif principal est présenté dans le Tableau 2.

Tableau 2 : Caractéristiques des grossesses obtenues après insémination intra-utérine selon l'examen de perméabilité tubaire (avant et après appariement)

	Groupe 1 n = 370	Groupe 2 n = 150	p-value	Groupe 1 apparié n = 121	Groupe 2 apparié n = 121	p-value
Grossesse échographique, n (%)			0.61			0.66
Non	322 (87.0)	128 (85.3)		109 (90.1)	107 (88.4)	
[IC 95%]	[83.6 ; 90.5]	[79.7 ; 91.0]		[84.8 ; 95.4]	[82.7 ; 94.1]	
Oui	48 (13.0)	22 (14.7)		12 (9.9)	14 (11.6)	
[IC 95%]	[9.5 ; 16.4]	[9.0 ; 20.3]		[5.1 ; 17.3]	[6.3 ; 19.4]	
Devenir de la grossesse*, n (%)			-			-
Grossesse en cours	0 (0.0)	8 (36.4)		0 (0.0)	7 (50.0)	
Naissance vivante	44 (91.7)	11 (50.0)		9 (75.0)	6 (42.9)	
Fausse couche	3 (6.3)	1 (4.5)		2 (16.7)	0 (0.0)	
Grossesse extra-utérine	1 (2.1)	2 (9.1)		1 (8.3)	1 (7.1)	
Naissance vivante*, n (%)			0.18			0.99
Non renseigné	0 (0.0)	8 (36.4)		0 (0.0)	7 (50.0)	
Non	4 (8.3)	3 (13.6)		3 (25.0)	1 (7.1)	
Oui	44 (91.7)	11 (50.0)		9 (75.0)	6 (42.9)	
Délai entre l'examen et la grossesse* (mois), n (%)			0.10			0.07
Non renseigné	8 (16.7)	1 (4.5)		4 (33.3)	1 (7.1)	
≤ 6	13 (27.1)	12 (54.5)		1 (8.3)	8 (57.1)	
> 6	27 (56.3)	9 (40.9)		7 (58.3)	5 (35.7)	

* parmi les inséminations ayant donné lieu à une grossesse échographique

Objectif secondaire

Sur les 413 HyFoSy réalisées sur la période de l'étude, 331 pouvaient être incluses. Après élimination de toutes celles qui avaient au minimum une donnée manquante, la population de l'objectif secondaire était constituée de 137 HyFoSy. La perméabilité tubaire avait pu être objectivée pour 97 d'entre elles, alors que 40 HyFoSy ont abouti à la proposition d'un examen de seconde intention (Figure 20).

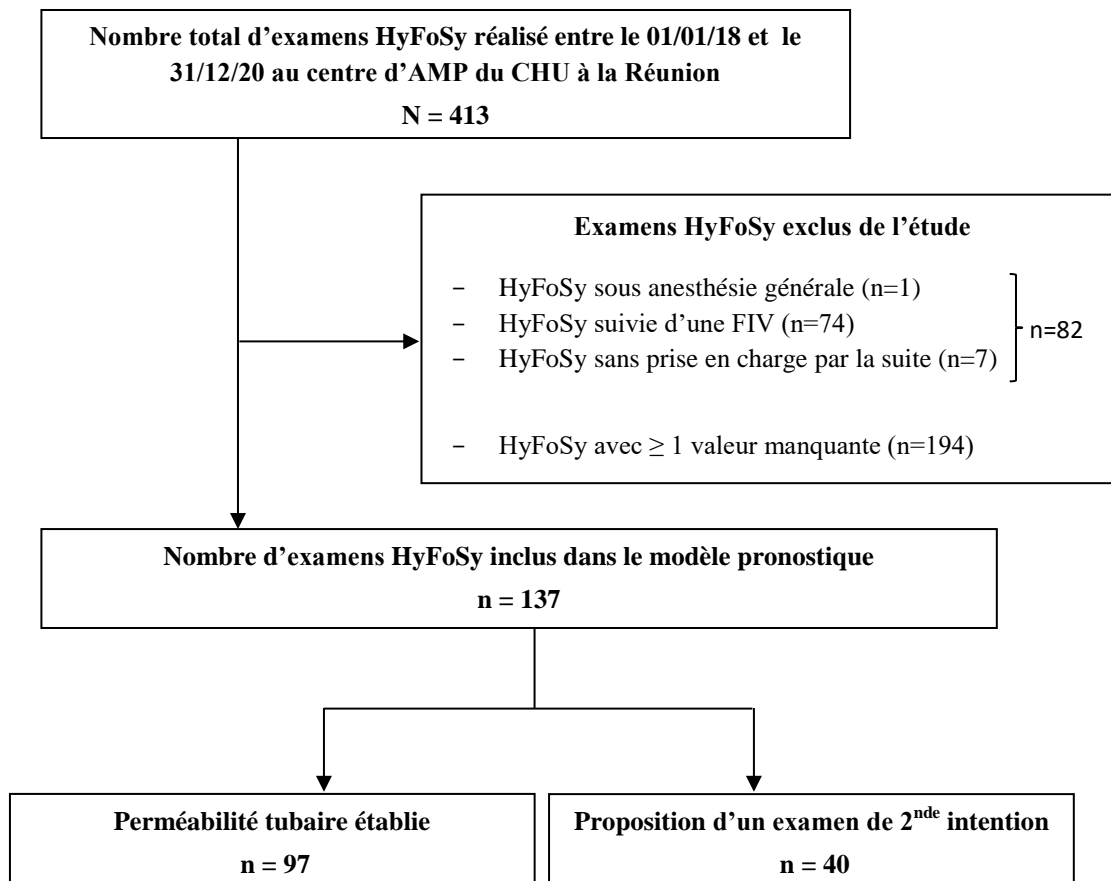


Figure 20 : Sélection des examens HyFoSy pour la réalisation de l'analyse statistique secondaire

Sur les 137 HyFoSy incluses, l'IMC était $< 25 \text{ kg/m}^2$ chez 48.2% des patientes et $> 30 \text{ kg/m}^2$ dans 27% des cas. 65% des HyFoSy ont été réalisées entre le 6^{ème} et le 8^{ème} jour du cycle. Au niveau des caractéristiques utérines à l'échographie, la position antéversée était la plus fréquente et concernait 75.9% des examens. On retrouvait la présence de fibrome dans 13.1% des cas et d'une adénomyose dans 24.1% des cas. L'examen se faisait dans 48.2% des cas avec un endomètre mesuré entre 4 et 6 mm. Une endométriose profonde a été diagnostiquée pour 7.3% des échographies. L'examen était bien toléré dans 78.8% des cas. L'ensemble des données concernant la totalité des HyFoSy incluses ainsi que leurs répartitions selon le résultat de l'examen sont présentées dans le Tableau 3.

Tableau 3 : Caractéristiques médicales et échographiques des patientes en fonction du résultat de l'examen HyFoSy

	Population HyFoSy n = 137	Perméabilité tubaire objectivée lors de l'HyFoSy		p-value
		Oui n = 97	Non n = 40	
IMC (kg/m²), n (%)				0.11
< 25	66 (48.2)	51 (52.6)	15 (37.5)	
≥ 25	71 (51.8)	46 (47.4)	25 (62.5)	
<i>Par classe, n (%)</i>				0.18
< 25	66 (48.2)	51 (52.6)	15 (37.5)	
[25 ; 30[34 (24.8)	20 (20.6)	14 (35.0)	
[30 ; 35[25 (18.2)	19 (19.6)	6 (15.0)	
≥ 35	12 (8.8)	7 (7.2)	5 (12.5)	
Jour du cycle, n (%)				0.40
Sous pilule	18 (13.1)	14 (14.4)	4 (10.0)	
< J6	19 (13.9)	16 (16.5)	3 (7.5)	
[J6 ; J8]	89 (65.0)	59 (60.8)	30 (75.0)	
> J8	11 (8.0)	8 (8.2)	3 (7.5)	
Sérologie chlamydia positive, n (%)	19 (13.9)	16 (16.5)	3 (7.5)	0.17
ATCD de chirurgie pelvienne, n (%)	17 (12.4)	10 (10.3)	7 (17.5)	0.26
Position de l'utérus, n (%)				0.54
Antéversée	104 (75.9)	76 (78.4)	28 (70.0)	
Intermédiaire	6 (4.4)	4 (4.1)	2 (5.0)	
Rétroversée	27 (19.7)	17 (17.5)	10 (25.0)	
Présence de fibrome, n (%)	18 (13.1)	11 (11.3)	7 (17.5)	0.33
Présence d'une adénomyose, n (%)	33 (24.1)	22 (22.7)	11 (27.5)	0.55
Epaisseur de l'endomètre, n (%)				0.67
< 4	37 (27.0)	27 (27.8)	10 (25.0)	
[4 ; 6]	66 (48.2)	48 (49.5)	18 (45.0)	
> 6	34 (24.8)	22 (22.7)	12 (30.0)	
Localisation des 2 ovaires dans leurs fossettes, n (%)	113 (82.5)	81 (83.5)	32 (80.0)	0.62
Présence d'un kyste ovarien, n (%)	15 (10.9)	11 (11.3)	4 (10.0)	0.82
Présence d'une endométriose profonde, n (%)	10 (7.3)	5 (5.2)	5 (12.5)	0.16
Présence d'une diffusion sous endométriale, n (%)	4 (2.9)	2 (2.1)	2 (5.0)	0.58
Score douleur sur EVA, n (%)				0.28
[0 ; 3]	110 (80.3)	81 (83.5)	29 (72.5)	
[4 ; 6]	22 (16.1)	13 (13.4)	9 (22.5)	
[7 ; 10]	5 (3.6)	3 (3.1)	2 (5.0)	
Tolérance, n (%)				0.26
Bonne	108 (78.8)	80 (82.5)	28 (70.0)	
Inconfortable	21 (15.3)	12 (12.4)	9 (22.5)	
Douloureux	8 (5.8)	5 (5.2)	3 (7.5)	
Type d'examen de seconde intention proposé*, n (%)				
Non renseigné	1 (2.5)	-	-	
Hystérosalpingographie	15 (37.5)	-	-	
Coelioscopie avec épreuve au bleu	17 (42.5)	-	-	
Nouvelle tentative d'HyFoSy	7 (17.5)	-	-	
Résultat de l'examen de seconde intention*, n (%)				
Non fait	19 (47.5)	-	-	
Perméabilité tubaire bilatérale	17 (42.5)	-	-	
Pas de perméabilité tubaire bilatérale	4 (10.0)	-	-	

* parmi les examens HyFoSy où la perméabilité tubaire n'a pas pu être établie

Aucune variable n'était statistiquement significative ($p > 0.05$). Sur l'ensemble des HyFoSy de l'étude ($n = 331$), seul l'IMC était significatif ($p = 0.002$). Les données concernant l'ensemble des HyFoSy se trouvent en annexe (Annexe n°5).

La perméabilité tubaire a pu être établie pour 70.8% des HyFoSy. Dans le cas contraire, l'examen de seconde intention proposé à la patiente était une cœlioscopie avec épreuve au bleu (42.5%), une HSG (37.5%) ou une nouvelle tentative d'HyFoSy (17.5%). Cet examen a mis en évidence une perméabilité tubaire bilatérale dans 42.5% des cas. 19 examens de seconde intention n'ont pas été réalisés. Le taux de faux positifs (fausse occlusion) se situe entre 12% (si tous les examens de seconde intention ne retrouvaient pas de perméabilité tubaire bilatérale) et 26% (en cas de perméabilité tubaire bilatérale pour l'ensemble des examens de seconde intention).

Aucune variable ne présentait de différence significative en comparant les 2 groupes d'HyFoSy ($p > 0.05$). En analyse univariée au seuil de 20%, 3 variables explicatives significatives ont été identifiées : l'IMC ($p = 0.11$), la sérologie chlamydia positive ($p = 0.17$) et la présence d'une endométriose profonde ($p = 0.16$). En analyse multivariée, aucune de ces variables ne s'est révélée significative (Tableau 4).

Tableau 4 : Facteurs associés à l'absence de diagnostic de perméabilité tubaire à l'examen HyFoSy (modèle de régression logistique binaire)

	Perméabilité tubaire objectivée : Oui n=97	Perméabilité tubaire objectivée : Non n=40	Total des examens HyFoSy n=137	Oui versus Non OR [IC à 95%]	p
Présence d'une endométriose profonde					0.1429
Non	92 (94.8)	35 (87.5)	127 (92.7)	1	
Oui	5 (5.2)	5 (12.5)	10 (7.3)	2.69 [0.72 - 10.12]	
Indice de masse corporelle (kg/m²)					0.0767
< 25	51 (52.6)	15 (37.5)	66 (48.2)	1	
≥ 25	46 (47.4)	25 (62.5)	71 (51.8)	2.01 [0.93 - 4.35]	
Sérologie chlamydia positive					0.1411
Non	81 (83.5)	37 (92.5)	118 (86.1)	1	
Oui	16 (16.5)	3 (7.5)	19 (13.9)	0.37 [0.10 - 1.39]	
Test de Hosmer et Lemeshow : p =0.8542					
Aire sous la courbe ROC : 0.65					

4. Discussion

De nombreuses études ont démontré l'efficacité diagnostique ainsi que les nombreux avantages de l'HyFoSy ^(51-53,69,71,83) par comparaison aux Golds Standards : l'HSG et la cœlioscopie avec épreuve au bleu. Pour autant, son application dans les stratégies en AMP reste très peu évaluée. Suite à un changement de pratique au sein de notre centre pour le diagnostic de la perméabilité tubaire, nous avons initié cette étude afin d'évaluer l'impact et la faisabilité de cette procédure sur nos résultats en IIU. L'objectif principal de ce travail était de

mesurer les taux de grossesse en IIU après HSG ou HyFoSy. Nos groupes initiaux (370 IIU pour le groupe HSG et 150 pour le groupe HyFoSy) étaient différents significativement sur la durée d'infertilité ($p < 0.0001$), l'AMH ($p = 0.02$ et $p = 0.008$), l'ATCD de chirurgie pelvienne ($p = 0.0002$) et le nombre de follicule(s) > 13 mm au déclenchement ($p = 0.01$ et $p = 0.01$). Afin de pouvoir comparer les deux techniques, nous avons apparié nos groupes initiaux en deux sous-populations comparables à partir des critères initialement significatifs ainsi que l'âge de la patiente et le nombre de spermatozoïdes mobiles inséminés. Chaque groupe apparié comprenait 121 IIU et ils étaient comparables sur l'ensemble des critères. Néanmoins, l'étiologie de l'infertilité n'a pas été prise en compte dans la sélection des IIU et dans l'analyse des résultats. Ceci peut représenter un éventuel biais de confusion.

Nous n'avons pas retrouvé de différence significative entre les deux groupes après appariement concernant le taux de grossesse (9.9 % dans le groupe HSG [IC 95% 5.1 ; 17.3] et 11.6 % dans le groupe HyFoSy [IC95% 6.3 ; 19.4], $p = 0.66$). Nos résultats sont proches des données de l'Agence de Biomédecine qui répertorie un taux de grossesse échographique par IIU de 12.4% en 2018 sur 44 393 IIU réalisées (taux stable depuis plusieurs années)⁽¹¹³⁾. De même, les taux de naissance vivante ne différaient pas entre les 2 groupes ($p = 0.99$). L'Agence de Biomédecine a recensé 82.8% accouchements parmi les grossesses échographiques de 2018 (taux également stable depuis plusieurs années)⁽¹¹³⁾, ce qui est concordant avec notre groupe HSG (75% de naissances vivantes parmi les grossesses échographiques). Sur les 7 grossesses du groupe HyFoSy où l'issue était connue, 6 ont permis une naissance vivante (soit 85.7%). Cependant, il faudrait attendre l'aboutissement des grossesses en cours dans le groupe HyFoSy pour confirmer l'absence de différence significative entre les deux groupes.

A notre connaissance, il s'agit de la seule étude à avoir évalué spécifiquement l'impact de l'HyFoSy sur les taux de grossesse en IIU. Nos données sont cependant comparables à deux études similaires ayant évalué le lien entre HyCoSy et IIU. Hamilton *et al.* et Ahinko-Hakamaa *et al.* ne retrouvaient également pas de différence significative sur les taux de grossesse entre HyCoSy, HSG et cœlioscopie avec épreuve au bleu ($p = 0.9$ en IAC / $p = 0.3$ en IAD et $p = 0.14$ respectivement)^(114,115).

Jusqu'à présent, seules des études observationnelles rétrospectives sont disponibles concernant les chances de grossesse ultérieures après HyFoSy, que ce soit en spontané ou après AMP^(51,57,116,117). Le taux de grossesse était de 10.2% dans le mois qui suit l'HyFoSy, entre 29.6%

et 43% à 6 mois, 34.4% à 12 mois et 55% à 42 mois. Ces données sont reprises dans la revue de la littérature d'Exalto *et al.* ⁽⁵³⁾. Aucune comparaison avec un autre examen tubaire n'a été faite pour le moment. Un essai contrôlé randomisé est actuellement en cours au Pays-Bas afin de comparer les taux de grossesse entre l'HyFoSy et l'HSG. Il s'agit d'une étude de non infériorité supposant qu'aucune différence n'existe entre les deux examens. Le critère de jugement principal est le taux de grossesse clinique évolutive (en spontané ou après AMP) aboutissant à une naissance vivante dans les 12 mois après la réalisation de l'examen de perméabilité tubaire ⁽⁸⁰⁾.

L'efficacité diagnostique de cette technique étant largement prouvée ^(55,57,72,75,76), l'intérêt de notre étude portait également sur la mise en évidence de facteurs associés pouvant augmenter les chances de grossesse en IIU. Ainsi, on observe que le délai moyen d'obtention d'une grossesse était réduit dans le groupe HyFoSy (54.5% dans les 6 mois pour HyFoSy versus 27.1 % pour HSG, $p = 0.10$) sans que cette différence ne soit significative. Cette tendance pourrait s'expliquer par le fait que l'HyFoSy était réalisée directement au centre d'AMP, avec une analyse complète du dossier de la patiente et une prise en charge adaptée rapide. A l'inverse, l'HSG s'effectuait en cabinet externe nécessitant un deuxième rendez-vous pour la lecture des résultats augmentant le délai de prise en charge. Par ailleurs, le premier temps de l'examen par une étude échographique 2D-3D apporte des informations complémentaires utiles à la décision thérapeutique. En effet, l'analyse au préalable des ovaires et de l'utérus permet de faire un bilan pelvien exhaustif concernant la fertilité de la patiente. Cette démarche pourrait s'intégrer dans le concept du Fertiliscan[®] décrit par l'équipe du Docteur Levailant ⁽⁶¹⁾. Cet examen « tout en un » associe la réalisation d'une échographie 2D-3D, d'une hystérosonographie et d'une HyFoSy. Son objectif est de raccourcir le délai d'investigation (moins de visites nécessaires) ainsi que son coût, tout en étant plus confortable pour la patiente. Le délai avant de débiter d'éventuels traitements nécessaires en vue d'une grossesse est alors réduit.

Plusieurs études retrouvent également de meilleurs taux de grossesse (spontanée ou après AMP) dans les 3 mois qui suivent l'HyFoSy ⁽¹¹⁶⁾ voire dans le mois qui suit l'HyCoSy ^(118,119). L'effet « tubal flushing » décrit dans la littérature correspond à un effet bénéfique de l'examen tubaire sur les chances de grossesse. Différents mécanismes ont été évoqués : le rinçage mécanique des débris ou bouchons de mucus dans les trompes, l'amélioration de l'activité ciliaire et les actions immunobiologiques sur l'endomètre ou le péritoine ⁽¹²⁰⁾. Cet effet est principalement décrit pour l'HSG avec le produit de contraste liposoluble ^(120,121).

Nos données retrouvent un meilleur taux de grossesse après HyFoSy suggérant un impact similaire de cette procédure ⁽¹²²⁾. Néanmoins, même si le caractère « favorisant » de l'HyFoSy sur la survenue d'une grossesse à plus court terme est observé dans notre étude, aucune analyse comparative sur cet effet entre l'HSG et l'HyFoSy n'a été menée. Une étude prospective avec randomisation reste nécessaire pour conclure, telle que la « FOAM study » en cours aux Pays-Bas ⁽⁸⁰⁾.

Dans ce sens, si une IIU est envisageable, il nous paraît souhaitable de la proposer rapidement dans les mois qui suivent l'HyFoSy afin d'augmenter les chances de grossesse.

Notre changement de pratique a devancé de quelques mois les recommandations de l'HAS définissant l'HyFoSy comme ayant un « intérêt dans la stratégie diagnostique de perméabilité tubaire dans le cadre d'un bilan d'infertilité, en première intention en tant qu'alternative à l'hystérosalpingographie » ⁽⁵⁹⁾. Nos premiers examens ont débuté en janvier 2018 et un intervalle de 8 mois a été nécessaire pour la formation de notre équipe à cette nouvelle technique. De ce fait 28 IIU ont été exclues de notre étude. Pendant cette période, deux opérateurs ont principalement réalisé les HyFoSy avec respectivement 39 et 54 examens. Selon Hamilton *et al.*, la proportion de trompes avec une perméabilité incertaine diminue après avoir effectué 50 puis 100 HyCoSy ⁽⁹⁷⁾. Pour autant, le taux d'examens où la perméabilité tubaire bilatérale a pu être évaluée était déjà très satisfaisant sur l'ensemble des HyCoSy (92.6%), et augmentait à 93.3% (après 50 examens) puis 95.2% (après 100 examens). Ainsi, une courbe d'apprentissage au-delà de 30 HyFoSy par opérateur nous paraît raisonnable, nos taux de grossesses étant comparables entre les deux examens, après ajustement de cette donnée.

Aucun critère d'exclusion n'était relatif aux caractéristiques médicales ou sociodémographiques des patientes. Nos résultats sont donc représentatifs de la population réunionnaise qui consulte dans notre centre.

Notre étude présente néanmoins plusieurs limites. Il s'agit d'un travail rétrospectif avec une puissance diminuée par le nombre restreint d'inclusion dans le groupe HyFoSy : délai de la courbe d'apprentissage, réalisation d'une HSG avant la première consultation, fermeture du centre pendant plusieurs mois en 2020 du fait de la crise sanitaire de la Covid 19.

Parallèlement, nous avons souhaité rechercher d'éventuels facteurs prédictifs de non-visualisation de la perméabilité tubaire lors de l'HyFoSy. La population ciblée comprenait les vrais positifs (vraies occlusions) et les faux positifs (fausses occlusions) sans que nous ayons pu statuer précisément sur la proportion de faux positifs (trop d'examens de seconde intention non réalisés).

Le modèle de régression logistique ne retrouvait pas de facteur prédictif clinique et/ou échographique influençant le taux de non-visualisation de la perméabilité tubaire lors de l'examen. On notait cependant une tendance à la significativité pour l'IMC > 25 kg/m² (OR 2.01 [0.93-4.35], p = 0.0767). La comparaison statistique n'était pas significative dans la population incluse (p = 0.11 et p = 0.18), mais très significative sur l'ensemble des 331 HyFoSy (p = 0.002). Une analyse complémentaire par sous-groupes d'IMC pour les patientes en surpoids ou obésité ne nous a pas permis de définir précisément le seuil d'IMC au-delà duquel le risque d'examen non concluant est augmenté.

Un IMC élevé altère l'échogénicité par l'augmentation de la distance entre les organes pelviens (notamment les annexes) et la sonde échographique amenant à des images de moins bonne qualité. Hamilton *et al.* rapportent également plus de difficultés à interpréter les images échographiques en HyCoSy lorsque l'IMC était augmenté, sans préciser dans quelle proportion ⁽⁹⁷⁾. Le taux de non-visualisation d'une perméabilité tubaire est augmenté de façon linéaire avec l'IMC dans l'étude rétrospective de Saunders *et al.* sur 94 HyCoSy (15% si IMC < 30 kg/m², 25% si ≥ 30 kg/m² et 38% si ≥ 40 kg/m², p = 0.214) ⁽¹²³⁾. Au vue de ces données, il est probable qu'une proportion de nos HyFoSy non concluantes en cas de surpoids et d'obésité soit en réalité de faux positifs. On retrouve cette difficulté d'interprétation lors des échographies obstétricales avec une recommandation de l'HAS encourageant le recours à un échographiste référent dans ces situations ⁽¹²⁴⁾.

Ainsi, il conviendrait de reconsidérer la place de l'HyFoSy en cas d'IMC élevé après analyse de la qualité des images échographiques 2D-3D. En cas de mauvaise échogénicité avec difficulté de visualisation des ovaires, il serait discutable d'adresser la patiente vers un échographiste entraîné ou de proposer une HSG d'emblée (interprétation des clichés radiologiques non dépendante de l'IMC).

Parmi les autres paramètres évalués, une endométriose profonde était plus fréquemment retrouvée en cas de perméabilité tubaire non objectivée (12.5% versus 5.2%, p = 0.16), dû aux adhérences et aux rétractions inflammatoires occasionnées. La présence d'une obstruction

tubaire bilatérale est estimée entre 9.5 et 16% chez les patientes atteintes d'endométriose (92,125,126). Dans l'étude de Moro *et al.* (92), en cas d'obstruction tubaire suspectée à l'HyCoSy chez les patientes atteintes d'endométriose, la cœlioscopie était concordante dans 81.8% des cas (18 trompes sur 22).

L'adénomyose à l'inverse n'altérait pas la qualité diagnostique de l'examen (27.5% versus 22.7%, $p = 0.55$) mais notre faible effectif ne permet pas de conclure.

Nous retrouvons cette tendance en cas d'ATCD de chirurgie pelvienne sans que ce résultat ne soit significatif (17.5% versus 10.3%, $p = 0.26$). Une méta-analyse sur des études de cohorte confirme le lien entre ATCD de chirurgie pelvienne et risque de pathologie tubaire (OR 3,6 [IC 95% 1,4–9,0]) (127). La présence d'adhérences est liée significativement à la survenue d'une pathologie tubaire en cas d'ATCD de chirurgie (128). Les adhérences post-opératoires peuvent modifier le trajet tubaire par distorsion ainsi que la position des ovaires en situation très distale hors du champ d'examen échographique.

Les conséquences anatomiques dans ces deux sous-groupes peuvent plus fréquemment altérer l'étude des images échographiques (129,130) et rendre complexe la distinction entre une vraie et une fausse occlusion.

Une difficulté diagnostique est également décrite en cas d'ovaires très ascensionnés ou accolés à l'utérus (62,97,129). Cette donnée n'était pas retrouvée dans notre étude, avec des ovaires majoritairement situés dans leurs fossettes dans les deux groupes (80% versus 83.5%, $p = 0.62$).

A noter que l'odds ratio de la sérologie chlamydia positive était étonnamment à 0.37 [0.10-1.39]. L'ATCD d'infection à *Chlamydia trachomatis* est un facteur de risque de pathologie tubaire et donc d'une éventuelle obstruction. Pour autant, seules les obstructions tubaires bilatérales sont associées de façon significative avec une sérologie *Chlamydia* positive (131). N'ayant pas fait la distinction entre les obstructions uni- et bilatérales dans notre étude, ce résultat est difficilement interprétable.

Nous avons ainsi pu identifier plusieurs paramètres (IMC, ATCD de chirurgie pelvienne, endométriose profonde) pouvant amener à ne pas conclure à une perméabilité tubaire bilatérale. Le dépistage de ces anomalies en première partie d'examen peut sensibiliser l'opérateur aux éventuelles difficultés diagnostiques à venir durant la procédure. Néanmoins, nous n'avons pas pu établir statistiquement quelle était leur responsabilité dans la part des

fausses occlusions (faux positifs). Seule une étude descriptive en 2019 en a fait son objectif principal ⁽¹²⁹⁾. 162 trompes ont été évaluées successivement par 3D-HyCoSy puis cœlioscopie avec épreuve au bleu. La comparaison des deux examens était discordante dans 11% des cas (fausse occlusion et fausse perméabilité). Les étiologies retrouvées pour les faux positifs étaient une fuite du produit de contraste, un spasme tubaire, une position ou une forme anormale de la trompe et une mauvaise qualité échographique. Par ailleurs, la qualité de l'image était moins bonne en cas d'ATCD de chirurgie pelvienne ou intra-utérine, d'adhésions, d'endométriose pelvienne et d'infertilité secondaire.

A noter que la fuite du produit de contraste ou sa diffusion sous endométriale n'a pas été évaluée dans notre travail.

Alors que le taux de fausses occlusions en 2D-HyFosy est estimé dans la littérature entre 5 et 10% ⁽¹⁰²⁾ et entre 10 et 12% pour HyCoSy ⁽⁷³⁾, celui de notre étude se situait entre 12 et 26%. Son estimation imprécise s'explique par la non-réalisation de l'examen de seconde intention dans 47.5% des cas. Notre pourcentage de faux positifs peut être amélioré. Néanmoins, ce résultat est à nuancer au vu du faible effectif, de la grande proportion d'examens de seconde intention non réalisés ainsi que l'absence d'évaluation inter-opérateur. Par ailleurs, il est plus facile de diagnostiquer une perméabilité tubaire que l'occlusion tubaire ⁽⁵²⁾. L'utilisation du doppler et de la 3D pourrait apporter une aide au diagnostic en augmentant la valeur prédictive positive, mais avec un entraînement « échographique » nécessaire ^(17,52,75).

Parallèlement, nous avons conclu à une perméabilité tubaire bilatérale (ou unilatérale si trompe unique) pour 70.8% de nos échographies. Selon les études, ce taux varie entre 60% et 91.6% ^(51,55,57,69,71,76,132). Une étude prospective multicentrique en 2020 retrouve un taux similaire sur une plus grande population (70.9% parmi 875 patientes) ⁽⁸³⁾.

La répartition de la cotation de la douleur avec l'EVA ([0-3], [4-6], [7-10]) était concordante avec celle du ressenti de la patiente (respectivement bonne, inconfortable et douloureux) confirmant la bonne tolérance de l'examen pour notre population. 80.3% des HyFoSy étaient cotées avec un score de douleur ≤ 3 à l'EVA. Une étude prospective sur 915 patientes rapporte quant à elle un score de douleur médian à 2 sur l'EVA et ≤ 3 pour 62.2% des patientes ⁽⁸³⁾. Nous n'avons pas rapporté d'effet secondaire. Ceci est en accord avec les données de la littérature ^(53,69). Une perméabilité tubaire non-objectivée s'accompagnait plus

fréquemment d'une mauvaise tolérance de l'examen (30% versus 17.5%). Une relation significative entre le statut tubaire et la perception de la douleur pendant l'examen est retrouvée dans l'étude randomisée de Moro *et al.* ⁽⁸⁴⁾ et dans la méta-analyse de Holz *et al.* ⁽⁷³⁾. Chez les patients présentant une obstruction tubaire (réelle ou suite à un spasme), la pression intra-utérine pendant l'examen entraîne une contractilité utérine plus élevée. Néanmoins, aucun bénéfice d'une antalgie avant l'examen n'a été démontré ^(53,84). A noter que nous n'utilisons pas de cathéter de Foley (avec ballonnet à l'extrémité) qui peut être responsable de douleur surajoutée si trop gonflé ⁽⁸⁴⁾. Néanmoins, les cathéters de Foley avec un diamètre de 2 mm paraissent bien tolérés ⁽¹³³⁾.

La principale limite de l'analyse secondaire est la quantité importante de données manquantes limitant l'élaboration d'un modèle prédictif (aire sous la courbe à 0.65). Nous n'avons pas souhaité faire d'imputations multiples vu le nombre d'informations non renseignées. Le modèle risquait alors de ne pas être représentatif de la pratique courante.

La mise en place du compte-rendu type en 2019 a permis d'harmoniser les pratiques entre les différents opérateurs afin d'avoir un examen reproductible et plus précis. Ainsi, l'ensemble des paramètres analysés dans l'étude est désormais évalué lors de chaque HyFoSy imposant la réalisation d'une échographie 2D-3D première informative. La présence de facteurs prédictifs de non-visualisation de la perméabilité tubaire doit faire reconsidérer le choix de l'HyFoSy en première intention. En cas de surpoids ou d'obésité, le risque augmenté de faux positif nous incite à proposer de faire l'HyFoSy avec un opérateur entraîné en cas de mauvaise échogénicité ou bien une HSG. En cas d'ATCD de chirurgie pelvienne ou d'endométriose connue, une échographie première bien menée peut apporter des éléments supplémentaires (présence d'adhérences, de fausses membranes, utérus fixé) au diagnostic d'anomalies tubo-pelviennes et faire discuter la place de la cœlioscopie première afin de confirmer et traiter d'éventuelles lésions dans le même temps (recommandations CNGOF 2010 ⁽²⁷⁾, guide de bonne pratique NICE 2014 ⁽²⁶⁾).

5. Conclusion

Le développement de l'échographie de contraste tubaire a modifié les pratiques en infertilité.

Notre étude a permis de conforter l'absence de répercussion de l'HyFoSy sur les taux de grossesse en IIU. Sa pratique en première intention dans le bilan d'infertilité permet une évaluation globale simplifiant la démarche diagnostique et une prise en charge adaptée rapide. Cette approche pourrait avoir un impact sur le délai d'obtention des chances de grossesse en IIU. Néanmoins, son rôle thérapeutique n'est pas démontré et d'autres études sont nécessaires pour pouvoir conclure. Une expérience d'au moins 30 HyFoSy nous paraissait raisonnable avant d'instaurer cet examen en première ligne mais ce seuil peut probablement être inférieur si l'apprentissage se fait auprès d'un opérateur entraîné. Ainsi, l'ensemble de ces éléments nous encourage à intégrer l'HyFoSy dans le bilan initial de l'infertilité des patientes d'autant plus qu'elle présente de nombreux avantages (innocuité, confort pour la patiente, facilité pour la prise de rendez-vous, meilleure tolérance).

Cependant nous avons observé de potentielles limites de cet examen liées aux caractéristiques cliniques de la patiente. Ainsi un IMC élevé pourrait augmenter le taux de faux positifs par une difficulté de suivi du produit de contraste. Une étude échographique de qualité en première intention est alors recommandée. En cas de mauvaise échogénicité avec un défaut d'accès aux annexes, le recours à un échographiste référent en vue de l'HyFoSy pourra être proposé ou une HSG sera privilégiée.

De même, en cas d'ATCD de chirurgie pelvienne ou d'endométriose profonde, le risque d'absence de passage tubaire est double : augmentation de la proportion d'obstruction tubaire vraie et d'échec de visualisation en raison des distorsions anatomiques séquellaires. La présence d'éléments échographiques évoquant des anomalies tubo-pelviennes sévères fera discuter une coelioscopie en première intention pour l'évaluation de la perméabilité tubaire avec un intérêt thérapeutique possible.

La recherche de ces différents facteurs prédictifs a pour objectif de proposer d'emblée aux patientes l'examen le plus adapté, afin de réduire la proportion de fausses occlusions et la durée des bilans.

Cependant de plus larges études prospectives comme la « FOAM study » sont nécessaires pour venir appuyer nos données.

BIBLIOGRAPHIE

1. A. Binet, D. Gorduza, A. Kallas Chemaly, C.-L. Gay, L. Margain, A. Scalabre, et al. Développement génital normal et pathologique [Internet]. EM-Consulte. [cité 27 janv 2021]. Disponible sur: <https://www.em-consulte.com/article/1077379/developpement-genital-normal-et-pathologique>
2. A. Jalaguier-Coudray, B. Delarbre, N. Perrot, R. Villard-Mahjoub. Pathologie tubaire [Internet]. EM-Consulte. [cité 27 janv 2021]. Disponible sur: <https://www.em-consulte.com/article/1129651/pathologie-tubaire>
3. S. Bonne, O. Pouget, C. Rongieres. Physiologie de la trompe [Internet]. EM-Consulte. [cité 27 janv 2021]. Disponible sur: <https://www.em-consulte.com/article/945500/physiologie-de-la-trompe>
4. P. Kamina, X Demondion, JP Richer, M Scépi, JP Faure. Anatomie clinique de l'appareil génital féminin [Internet]. EM-Consulte. [cité 27 janv 2021]. Disponible sur: <https://www.em-consulte.com/article/17201/anatomie-clinique-de-l-appareil-genital-feminin>
5. Lyons RA, Saridogan E, Djahanbakhch O. The reproductive significance of human Fallopian tube cilia. *Hum Reprod Update*. août 2006;12(4):363-72.
6. Crow J, Amso NN, Lewin J, Shaw RW. Morphology and ultrastructure of fallopian tube epithelium at different stages of the menstrual cycle and menopause. *Hum Reprod Oxf Engl*. déc 1994;9(12):2224-33.
7. Y. Ardaens, G. Robin. Imagerie de l'hypofertilité de la femme [Internet]. EM-Consulte. [cité 27 janv 2021]. Disponible sur: <https://www.em-consulte.com/es/article/1211839/imagerie-de-l-hypofertilite-de-la-femme>
8. Dun EC, Nezhat CH. Tubal factor infertility: diagnosis and management in the era of assisted reproductive technology. *Obstet Gynecol Clin North Am*. déc 2012;39(4):551-66.
9. Briceag I, Costache A, Purcarea VL, Cergan R, Dumitru M, Briceag I, et al. Fallopian tubes--literature review of anatomy and etiology in female infertility. *J Med Life*. juin 2015;8(2):129-31.
10. N. Koutlidis, A. Fillion. Tuberculose urogénitale [Internet]. EM-Consulte. [cité 27 janv 2021]. Disponible sur: <https://www.em-consulte.com/article/209893/tuberculose-urogenitale>
11. Khalaf Y. ABC of subfertility. Tubal subfertility. *BMJ*. 13 sept 2003;327(7415):610-3.
12. de Ziegler D, Borghese B, Chapron C. Endometriosis and infertility: pathophysiology and management. *Lancet Lond Engl*. 28 août 2010;376(9742):730-8.
13. Orphanet: Dyskinésie ciliaire primitive [Internet]. [cité 27 janv 2021]. Disponible sur: https://www.orpha.net/consor/cgi-bin/OC_Exp.php?lng=fr&Expert=244
14. Guan J, Watrelot A. Fallopian tube subtle pathology. *Best Pract Res Clin Obstet Gynaecol*. août 2019;59:25-40.
15. Rapisarda G, Pappalardo EM, Arancio A, La Greca M. Unilateral ovarian and fallopian tube agenesis. *Arch Gynecol Obstet*. nov 2009;280(5):849-50.
16. Grigoras D, Pirtea L, Sas I, Matusz P. Unilateral ovarian agenesis with partial ipsilateral tubal agenesis. *J Obstet Gynaecol J Inst Obstet Gynaecol*. mai 2015;35(4):428-9.
17. Torre A, Pouly J-L, Wainer B. Anatomic evaluation of the female of the infertile couple. *J Gynecol Obstet Biol Reprod (Paris)*. déc 2010;39(8 Suppl 2):S34-44.

18. Papaioannou S, Bourdrez P, Varma R, Afnan M, Mol BWJ, Coomarasamy A. Tubal evaluation in the investigation of subfertility: a structured comparison of tests. *BJOG Int J Obstet Gynaecol*. déc 2004;111(12):1313-21.
19. Saunders RD, Shwayder JM, Nakajima ST. Current methods of tubal patency assessment. *Fertil Steril*. juin 2011;95(7):2171-9.
20. Boujenah J, Montforte M, Hugues JN, Sifer C, Poncelet C. Laparoscopy in ART? *Gynecol Obstet Fertil*. sept 2015;43(9):604-11.
21. Yazbeck C, Fauconnier A, Pouly J-L. Reproductive surgery. *J Gynecol Obstet Biol Reprod (Paris)*. déc 2010;39(8 Suppl 2):S75-87.
22. Mekar K, Yagi C, Asato K, Masamoto H, Sakumoto K, Aoki Y. Hysteroscopic tubal catheterization under laparoscopy for proximal tubal obstruction. *Arch Gynecol Obstet*. déc 2011;284(6):1573-6.
23. Ikechebelu JI, Eleje GU, Bhamare P, Joe-Ikechebelu NN, Okafor CD, Akintobi AO. Fertility Outcomes following Laparoscopy-Assisted Hysteroscopic Fallopian Tube Cannulation: A Preliminary Study. *Obstet Gynecol Int*. 2018;2018:7060459.
24. Das S, Nardo LG, Seif MW. Proximal tubal disease: the place for tubal cannulation. *Reprod Biomed Online*. oct 2007;15(4):383-8.
25. Chapron C, Querleu D, Bruhat MA, Madelenat P, Fernandez H, Pierre F, et al. Surgical complications of diagnostic and operative gynaecological laparoscopy: a series of 29,966 cases. *Hum Reprod Oxf Engl*. avr 1998;13(4):867-72.
26. Fertility problems: assessment and treatment [Internet]. London: National Institute for Health and Care Excellence (UK); 2013 [cité 27 janv 2021]. (National Institute for Health and Care Excellence: Clinical Guidelines). Disponible sur: <http://www.ncbi.nlm.nih.gov/books/NBK554709/>
27. Collège National des Gynécologues et Obstétriciens Français. La prise en charge du couple infertile - Recommandations pour la pratique clinique. *J Gynécologie Obstétrique Biol Reprod*. déc 2010;34(5):513.
28. Dishuck CF, Perchik JD, Porter KK, Gunn DD. Advanced Imaging in Female Infertility. *Curr Urol Rep*. 16 nov 2019;20(11):77.
29. P. Billet. Hystérosalpingographie et cathétérisme tubaire sélectif [Internet]. EM-Consulte. [cité 27 janv 2021]. Disponible sur: <https://www.em-consulte.com/article/1029137/hysterosalpingographie-et-catheterisme-tubaire-sel>
30. Haute Autorité de Santé. Réévaluation des produits de contraste iodés [Internet]. 2013. Disponible sur: https://www.has-sante.fr/upload/docs/application/pdf/2013-07/00_produits_iodes_reeval_synthese_avis3.pdf
31. B. Pacquelet, F. Belloy, M. Blouet. Mise au point sur l'hystérosalpingographie : technique et revue iconographique [Internet]. EM-Consulte. [cité 27 janv 2021]. Disponible sur: <https://www.em-consulte.com/article/1369001/figures/mise-au-point-sur-l-hysterosalpingographie-techni>
32. Steinkeler JA, Woodfield CA, Lazarus E, Hillstrom MM. Female infertility: a systematic approach to radiologic imaging and diagnosis. *Radiogr Rev Publ Radiol Soc N Am Inc*. oct 2009;29(5):1353-70.
33. Mol BW, Swart P, Bossuyt PM, van Beurden M, van der Veen F. Reproducibility of the interpretation of hysterosalpingography in the diagnosis of tubal pathology. *Hum Reprod Oxf Engl*. juin 1996;11(6):1204-8.

34. Swart P, Mol BW, van der Veen F, van Beurden M, Redekop WK, Bossuyt PM. The accuracy of hysterosalpingography in the diagnosis of tubal pathology: a meta-analysis. *Fertil Steril.* sept 1995;64(3):486-91.
35. Viala-Trentini M, Gaudin S, Mandoul C. Explorations de la perméabilité et des pathologies tubaires par imagerie [Internet]. *EM-Consulte.* [cité 27 janv 2021]. Disponible sur: <https://www.em-consulte.com/article/1295859/explorations-de-la-permeabilite-et-des-pathologies>
36. Woolcott R, Fisher S, Thomas J, Kable W. A randomized, prospective, controlled study of laparoscopic dye studies and selective salpingography as diagnostic tests of fallopian tube patency. *Fertil Steril.* nov 1999;72(5):879-84.
37. Guo X, Tan Z. Effectiveness of interventions for pain relief in hysterosalpingography: a network meta-analysis and systematic review. *Pak J Med Sci.* août 2017;33(4):1029-35.
38. Unlu BS, Yilmazer M, Koken G, Arioz DT, Unlu E, Dogan Baki E, et al. Comparison of four different pain relief methods during hysterosalpingography: a randomized controlled study. *Pain Res Manag.* avr 2015;20(2):107-11.
39. Hindocha A, Beere L, O'Flynn H, Watson A, Ahmad G. Pain relief in hysterosalpingography. *Cochrane Database Syst Rev.* 20 sept 2015;(9):CD006106.
40. Rosado Ingelmo A, Doña Diaz I, Cabañas Moreno R, Moya Quesada MC, García-Avilés C, García Nuñez I, et al. Clinical Practice Guidelines for Diagnosis and Management of Hypersensitivity Reactions to Contrast Media. *J Investig Allergol Clin Immunol.* 2016;26(3):144-55; quiz 2 p following 155.
41. Belt MM, Rodenko G, Taylor K, Maguire C, Bello S. Use of gadolinium for hysterosalpingography in iodine allergic women: a case-control study. *Fertil Steril.* sept 2008;90(3):835-8.
42. Silberzweig JE, Khorsandi AS, Caldon M, Alam S. Gadolinium for hysterosalpingography. *J Reprod Med.* janv 2008;53(1):15-9.
43. Li H-M, Sung F-C, Li S-C, Huang Y-K, Chang Y, Chang C-C, et al. The effect of antibiotic prophylaxis for acute pelvic inflammatory disease after hysterosalpingography: a retrospective cohort study. *Curr Med Res Opin.* juill 2018;34(7):1271-6.
44. B. Castan. Prévention des infections génitales hautes postopératoires ou associées aux soins. *RPC infections génitales hautes CNGOF et SPILF* [Internet]. *EM-Consulte.* [cité 27 janv 2021]. Disponible sur: <https://www.em-consulte.com/article/1296961/article/prevention-des-infections-genitales-hautes-postope>
45. Dan U, Oelsner G, Gruberg L, Ezra D, Menczer J. Cerebral embolization and coma after hysterosalpingography with oil-soluble contrast medium. *Fertil Steril.* mai 1990;53(5):939-40.
46. So S, Yamaguchi W, Tajima H, Nakayama T, Tamura N, Kanayama N, et al. The effect of oil and water-soluble contrast medium in hysterosalpingography on thyroid function. *Gynecol Endocrinol Off J Int Soc Gynecol Endocrinol.* sept 2017;33(9):682-5.
47. Dusak A, Soydinc HE, Onder H, Ekinci F, Görük NY, Hamidi C, et al. Venous intravasation as a complication and potential pitfall during hysterosalpingography: re-emerging study with a novel classification. *J Clin Imaging Sci.* 2013;3:67.
48. Adelusi B, al-Nuaim L, Mankanjuola D, Khashoggi T, Chowdhury N, Kangave D. Accuracy of hysterosalpingography and laparoscopic hydrotubation in diagnosis of tubal patency. *Fertil Steril.* mai 1995;63(5):1016-20.

49. Richman TS, Viscomi GN, deCherney A, Polan ML, Alcebo LO. Fallopian tubal patency assessed by ultrasound following fluid injection. Work in progress. *Radiology*. août 1984;152(2):507-10.
50. Luciano DE, Exacoustos C, Luciano AA. Contrast ultrasonography for tubal patency. *J Minim Invasive Gynecol*. déc 2014;21(6):994-8.
51. Tanaka K, Chua J, Cincotta R, Ballard EL, Duncombe G. Hysterosalpingo-foam sonography (HyFoSy): Tolerability, safety and the occurrence of pregnancy post-procedure. *Aust N Z J Obstet Gynaecol*. févr 2018;58(1):114-8.
52. Rajesh H, Lim SL, Yu SL. Hysterosalpingo-foam sonography: patient selection and perspectives. *Int J Womens Health*. 2017;9:23-32.
53. Exalto N, Emanuel MH. Clinical Aspects of HyFoSy as Tubal Patency Test in Subfertility Workup. *BioMed Res Int*. 2019;2019:4827376.
54. ANSM : Agence nationale de sécurité du médicament et des produits de santé [Internet]. [cité 27 janv 2021]. Disponible sur: [https://ansm.sante.fr/searchengine/detail/\(cis\)/67974039](https://ansm.sante.fr/searchengine/detail/(cis)/67974039)
55. Lim SL, Jung JJ, Yu SL, Rajesh H. A comparison of hysterosalpingo-foam sonography (HyFoSy) and hysterosalpingo-contrast sonography with saline medium (HyCoSy) in the assessment of tubal patency. *Eur J Obstet Gynecol Reprod Biol*. déc 2015;195:168-72.
56. Lo Monte G, Capobianco G, Piva I, Caserta D, Dessole S, Marci R. Hysterosalpingo contrast sonography (HyCoSy): let's make the point! *Arch Gynecol Obstet*. janv 2015;291(1):19-30.
57. Emanuel MH, van Vliet M, Weber M, Exalto N. First experiences with hysterosalpingo-foam sonography (HyFoSy) for office tubal patency testing. *Hum Reprod Oxf Engl*. janv 2012;27(1):114-7.
58. Emanuel MH, Exalto N. Hysterosalpingo-foam sonography (HyFoSy): a new technique to visualize tubal patency. *Ultrasound Obstet Gynecol Off J Int Soc Ultrasound Obstet Gynecol*. avr 2011;37(4):498-9.
59. Haute Autorité de Santé. Commission nationale d'évaluation des dispositifs médicaux et des technologies de santé - ExEm Foam Kit [Internet]. 2018. Disponible sur: [https://www.has-sante.fr/upload/docs/evamed/CEPP-5596_EXEM%20FOAM%20KIT%20FK05_18_d%C3%A9cembre_2018_\(5596\)_avis.pdf](https://www.has-sante.fr/upload/docs/evamed/CEPP-5596_EXEM%20FOAM%20KIT%20FK05_18_d%C3%A9cembre_2018_(5596)_avis.pdf)
60. U.S. Food and Drug Administration. Highlights of prescribing information - ExEm Foam (air polymer-type A intrauterine foam) [Internet]. Disponible sur: https://www.accessdata.fda.gov/drugsatfda_docs/label/2019/2122791b1.pdf
61. Levailant J-M, Pasquier M, Massin N. A novel concept for female infertility exploration: the Fertiliscan®, a dedicated all-in-one 3D ultrasound exploration. *J Gynecol Obstet Hum Reprod*. mai 2019;48(5):363-7.
62. He Y, Ma X, Xu J, Li S, Wu H, Liu Q, et al. Comparison of Assessment Methods for Fallopian Tubal Patency and Peritubal Adhesion Between Transvaginal 4-Dimensional Hysterosalpingo-Contrast Sonography and Laparoscopic Chromopertubation. *J Ultrasound Med Off J Am Inst Ultrasound Med*. mars 2017;36(3):547-56.
63. Groszmann YS, Benacerraf BR. Complete evaluation of anatomy and morphology of the infertile patient in a single visit; the modern infertility pelvic ultrasound examination. *Fertil Steril*. juin 2016;105(6):1381-93.

64. Savelli L, Pollastri P, Guerrini M, Villa G, Manuzzi L, Mabrouk M, et al. Tolerability, side effects, and complications of hysterosalpingocontrast sonography (HyCoSy). *Fertil Steril.* oct 2009;92(4):1481-6.
65. Marci R, Marcucci I, Marcucci AA, Pacini N, Salacone P, Sebastianelli A, et al. Hysterosalpingocontrast sonography (HyCoSy): evaluation of the pain perception, side effects and complications. *BMC Med Imaging.* 23 août 2013;13:28.
66. GISKIT B.V.: ExEm® Foam Kit FK05, FK05-LM969 ou FK05-LN970 [Internet]. 2017. Disponible sur: <http://www.exemfoam.fr/docs/2018-03-EXEM-FOAM-FR.pdf>
67. Exalto N, Stassen M, Emanuel MH. Safety aspects and side-effects of ExEm-gel and foam for uterine cavity distension and tubal patency testing. *Reprod Biomed Online.* nov 2014;29(5):534-40.
68. Levaillant J-M. Echographie de la cavité utérine et des trompes en 2D et 3D dans le bilan d'infertilité. [Internet]. 2013. Disponible sur: <https://fr.calameo.com/read/004482767d0dafaa2f633>
69. Van Schoubroeck D, Van den Bosch T, Ameye L, Boes AS, D'Hooghe T, Timmerman D. Pain during Fallopian-tube patency testing by hysterosalpingo-foam sonography. *Ultrasound Obstet Gynecol Off J Int Soc Ultrasound Obstet Gynecol.* mars 2015;45(3):346-50.
70. Maheux-Lacroix S, Boutin A, Moore L, Bergeron M-E, Bujold E, Laberge P, et al. Hysterosalpingosonography for diagnosing tubal occlusion in subfertile women: a systematic review with meta-analysis. *Hum Reprod Oxf Engl.* mai 2014;29(5):953-63.
71. Dreyer K, Out R, Hompes PGA, Mijatovic V. Hysterosalpingo-foam sonography, a less painful procedure for tubal patency testing during fertility workup compared with (serial) hysterosalpingography: a randomized controlled trial. *Fertil Steril.* sept 2014;102(3):821-5.
72. Melcer Y, Zilberman Sharon N, Nimrodi M, Pekar-Zlotin M, Gat I, Maymon R. Hysterosalpingo-Foam Sonography for the Diagnosis of Tubal Occlusion: A Systematic Review and Meta-analysis. *J Ultrasound Med Off J Am Inst Ultrasound Med.* 28 déc 2020;
73. Holz K, Becker R, Schürmann R. Ultrasound in the investigation of tubal patency. A meta-analysis of three comparative studies of Echovist-200 including 1007 women. *Zentralbl Gynakol.* 1997;119(8):366-73.
74. Kupesic S, Plavsic BM. 2D and 3D hysterosalpingo-contrast-sonography in the assessment of uterine cavity and tubal patency. *Eur J Obstet Gynecol Reprod Biol.* juill 2007;133(1):64-9.
75. Ludwin I, Ludwin A, Wiechec M, Nocun A, Banas T, Basta P, et al. Accuracy of hysterosalpingo-foam sonography in comparison to hysterosalpingo-contrast sonography with air/saline and to laparoscopy with dye. *Hum Reprod Oxf Engl.* 1 avr 2017;32(4):758-69.
76. Van Schoubroeck D, Van den Bosch T, Meuleman C, Tomassetti C, D'Hooghe T, Timmerman D. The use of a new gel foam for the evaluation of tubal patency. *Gynecol Obstet Invest.* 2013;75(3):152-6.
77. Aboulghar M, Fawzy I, Sharaf M, Edrees O. Hysterosalpingo-foam (Hyfosy) ultrasonography and power Doppler, compared to laparoscopy in assessment of tubal patency in cases of infertility. *Ultrasound Obstet Gynecol.* 2020;56(S1):44-44.
78. Hamed HO, Shahin AY, Elsamman AM. Hysterosalpingo-contrast sonography versus radiographic hysterosalpingography in the evaluation of tubal patency. *Int J Gynaecol Obstet Off Organ Int Fed Gynaecol Obstet.* juin 2009;105(3):215-7.

79. Exacoustos C, Zupi E, Carusotti C, Lanzi G, Marconi D, Arduini D. Hysterosalpingo-contrast sonography compared with hysterosalpingography and laparoscopic dye perturbation to evaluate tubal patency. *J Am Assoc Gynecol Laparosc.* août 2003;10(3):367-72.
80. van Rijswijk J, van Welie N, Dreyer K, van Hooff MHA, de Bruin JP, Verhoeve HR, et al. The FOAM study: is Hysterosalpingo foam sonography (HyFoSy) a cost-effective alternative for hysterosalpingography (HSG) in assessing tubal patency in subfertile women? Study protocol for a randomized controlled trial. *BMC Womens Health.* 9 mai 2018;18(1):64.
81. Welie N van, Rijswijk J van, Dreyer K, Hooff MHA van, Verhoeve H, Bruin JP de, et al. Can hysterosalpingo foam sonography (HyFoSy) replace hysterosalpingography (HSG) as first choice tubal patency test: a randomized comparison (foam study)? *Fertil Steril.* 1 sept 2019;112(3):e2-3.
82. Dessole S, Farina M, Rubattu G, Cosmi E, Ambrosini G, Battista Nardelli G. Side effects and complications of sonohysterosalpingography. *Fertil Steril.* sept 2003;80(3):620-4.
83. Engels V, Medina M, Antolín E, Ros C, Amaro A, De-Guirior C, et al. Feasibility, tolerability, and safety of hysterosalpingo-foam sonography (hyfosy). multicenter, prospective Spanish study. *J Gynecol Obstet Hum Reprod.* 23 nov 2020;50(5):102004.
84. Moro F, Selvaggi L, Sagnella F, Morciano A, Martinez D, Gangale MF, et al. Could antispasmodic drug reduce pain during hysterosalpingo-contrast sonography (HyCoSy) in infertile patients? A randomized double-blind clinical trial. *Ultrasound Obstet Gynecol Off J Int Soc Ultrasound Obstet Gynecol.* mars 2012;39(3):260-5.
85. Fenzl V. Effect of different ultrasound contrast materials and temperatures on patient comfort during intrauterine and tubal assessment for infertility. *Eur J Radiol.* déc 2012;81(12):4143-5.
86. Rodgers R, Ludlow J, Gee A, Ramsay P, Benness C. Clinical case presentation: life threatening Group A sepsis secondary to HyCoSy. *Australas J Ultrasound Med.* août 2014;17(3):131-3.
87. Ludwin A, Ludwin I, Szczeklik W, Martins WP. Cutaneous small-vessel vasculitis following hysterosalpingo-foam sonography (HyFoSy). *Ultrasound Obstet Gynecol Off J Int Soc Ultrasound Obstet Gynecol.* déc 2019;54(6):831-4.
88. Helpman L, Wolman I. Hysterosalpingo contrast sonography for the evaluation of the tubal factor in infertility investigation: review of literature. *Rev Gynaecol Pract.* 1 déc 2003;3(4):171-6.
89. Lim CP, Hasafa Z, Bhattacharya S, Maheshwari A. Should a hysterosalpingogram be a first-line investigation to diagnose female tubal subfertility in the modern subfertility workup? *Hum Reprod Oxf Engl.* mai 2011;26(5):967-71.
90. Luciano DE, Exacoustos C, Johns DA, Luciano AA. Can hysterosalpingo-contrast sonography replace hysterosalpingography in confirming tubal blockage after hysteroscopic sterilization and in the evaluation of the uterus and tubes in infertile patients? *Am J Obstet Gynecol.* janv 2011;204(1):79.e1-5.
91. Hrehorcak M, Nargund G. « One-Stop » fertility assessment using advanced ultrasound technology. *Facts Views Vis ObGyn.* 2011;3(1):8-12.
92. Moro F, Tropea A, Selvaggi L, Scarinci E, Lanzone A, Apa R. Hysterosalpingo-contrast-sonography (HyCoSy) in the assessment of tubal patency in endometriosis patients. *Eur J Obstet Gynecol Reprod Biol.* mars 2015;186:22-5.
93. Alcázar JL, Martínez-Astorquiza Corral T, Orozco R, Domínguez-Piriz J, Juez L, Errasti T. Three-Dimensional Hysterosalpingo-Contrast-Sonography for the Assessment of Tubal Patency in Women with Infertility: A Systematic Review with Meta-Analysis. *Gynecol Obstet Invest.* 2016;81(4):289-95.

94. Exacoustos C, Di Giovanni A, Szabolcs B, Romeo V, Romanini ME, Luciano D, et al. Automated three-dimensional coded contrast imaging hysterosalpingo-contrast sonography: feasibility in office tubal patency testing. *Ultrasound Obstet Gynecol Off J Int Soc Ultrasound Obstet Gynecol.* mars 2013;41(3):328-35.
95. Chan CCW, Ng EHY, Tang O-S, Chan KKL, Ho P-C. Comparison of three-dimensional hysterosalpingo-contrast-sonography and diagnostic laparoscopy with chromopertubation in the assessment of tubal patency for the investigation of subfertility. *Acta Obstet Gynecol Scand.* sept 2005;84(9):909-13.
96. Exacoustos C, Di Giovanni A, Szabolcs B, Binder-Reisinger H, Gabardi C, Arduini D. Automated sonographic tubal patency evaluation with three-dimensional coded contrast imaging (CCI) during hysterosalpingo-contrast sonography (HyCoSy). *Ultrasound Obstet Gynecol Off J Int Soc Ultrasound Obstet Gynecol.* nov 2009;34(5):609-12.
97. Hamilton JA, Larson AJ, Lower AM, Hasnain S, Grudzinskas JG. Evaluation of the performance of hysterosalpingo contrast sonography in 500 consecutive, unselected, infertile women. *Hum Reprod Oxf Engl.* juin 1998;13(6):1519-26.
98. Dijkman AB, Mol BW, van der Veen F, Bossuyt PM, Hogerzeil HV. Can hysterosalpingocontrast-sonography replace hysterosalpingography in the assessment of tubal subfertility? *Eur J Radiol.* juill 2000;35(1):44-8.
99. Sladkevicius P, Ojha K, Campbell S, Nargund G. Three-dimensional power Doppler imaging in the assessment of Fallopian tube patency. *Ultrasound Obstet Gynecol Off J Int Soc Ultrasound Obstet Gynecol.* déc 2000;16(7):644-7.
100. Wang J, Li J, Yu L, Han S, Shen X, Jia X. Application of 3D-HyCoSy in the diagnosis of oviduct obstruction. *Exp Ther Med.* mars 2017;13(3):966-70.
101. Riganelli L, Casorelli A, Caccetta J, Merlino L, Mariani M, Savone D, et al. Ultrasonography reappraisal of tubal patency in assisted reproduction technology patients: comparison between 2D and 3D-sonohysterosalpingography. A pilot study. *Minerva Ginecol.* avr 2018;70(2):123-8.
102. Exacoustos C, Pizzo A, Lazzeri L, Pietropolli A, Piccione E, Zupi E. Three-Dimensional Hysterosalpingo Contrast Sonography with Gel Foam: Methodology and Feasibility to Obtain 3-Dimensional Volumes of Tubal Shape. *J Minim Invasive Gynecol.* août 2017;24(5):827-32.
103. Wang W, Zhou Q, Gong Y, Li Y, Huang Y, Chen Z. Assessment of Fallopian Tube Fimbria Patency With 4-Dimensional Hysterosalpingo-Contrast Sonography in Infertile Women. *J Ultrasound Med Off J Am Inst Ultrasound Med.* oct 2017;36(10):2061-9.
104. Gao YB, Yan JH, Yang YD, Sun J, Dong JY, Cui GH. Diagnostic value of transvaginal four-dimensional hysterosalpingo-contrast sonography combined with recanalization in patients with tubal infertility. *Niger J Clin Pract.* janv 2019;22(1):46-50.
105. Chen S, Du X, Chen Q, Chen S. Combined Real-Time Three-Dimensional Hysterosalpingo-Contrast Sonography with B Mode Hysterosalpingo-Contrast Sonography in the Evaluation of Fallopian Tube Patency in Patients Undergoing Infertility Investigations. *BioMed Res Int.* 2019;2019:9408141.
106. Ludwin I, Ludwin A, Natri CO, Coelho Neto MA, Kottner J, Martins WP. Inter-Rater Reliability of Air/Saline HyCoSy, HyFoSy and HyFoSy Combined With Power Doppler for Screening Tubal Patency. *Ultraschall Med Stuttg Ger* 1980. févr 2019;40(1):47-54.
107. Goodlife Pharma. ExEm Foam Kit - Questions-Réponses [Internet]. 2017. Disponible sur: <http://www.goodlifepharma.fr/docs/2017-EXEM-QA.pdf>

108. CNGOF. Le JKQJ350 : un acte d'exploration de l'infertilité en échographie est né en 2021 ! [Internet]. Disponible sur: <http://www.cngof.fr/actualites/728-acte-jkqj350>
109. Organisation Mondiale de la Santé. L'infécondité [Internet]. 2020. Disponible sur: <https://www.who.int/fr/news-room/fact-sheets/detail/infertility>
110. Inserm. Infertilité - des difficultés à concevoir d'origines multiples [Internet]. 2019. Disponible sur: <https://www.inserm.fr/information-en-sante/dossiers-information/infertilite>
111. J. Lepage, S. Epelboin. Première consultation du couple infertile et le bilan d'infertilité [Internet]. EM-Consulte. [cité 28 janv 2021]. Disponible sur: <https://www.em-consulte.com/article/1210397/premiere-consultation-du-couple-infertile-et-le-bi#:~:text=La%20consultation%20d'inf%C3%A9condit%C3%A9%20permet,premier%20interlocuteur%20du%20couple%20infertile.>
112. Camille Pestre. Évaluation de la place actuelle de l'HyFoSy à La Réunion et des obstacles à sa diffusion afin d'améliorer le parcours des couples consultant pour infertilité. *Sciences du Vivant [q-bio]*. 2020. dumas-03019159.
113. Agence de Biomédecine. Rapport national d'activités d'Assistance Médicale à la Procréation 2018 [Internet]. Disponible sur: <https://rams.agence-biomedecine.fr/assistance-medicale-la-procreation>
114. Hamilton J, Latache E, Gillott C, Lower A, Grudzinskas JG. Intrauterine insemination results are not affected if Hysterosalpingo Contrast Sonography is used as the sole test of tubal patency. *Fertil Steril*. juill 2003;80(1):165-71.
115. Ahinko-Hakamaa K, Huhtala H, Tinkanen H. The validity of air and saline hysterosalpingo-contrast sonography in tubal patency investigation before insemination treatment. *Eur J Obstet Gynecol Reprod Biol*. mai 2007;132(1):83-7.
116. Schoubroeck DV, Bosch TV den, Tornout KV, D'Hooghe T, Timmerman D. OC24.01: Spontaneous conception after hysterosalpingo-foam sonography (HyFoSy). *Ultrasound Obstet Gynecol*. 2015;46(S1):51-51.
117. Exacoustos C, Tiberio F, Szabolcs B, Romeo V, Romanini E, Zupi E. Can Tubal Flushing With Hysterosalpingo-Foam Sonography (HyFoSy) Media Increase Women's Chances of Pregnancy? *J Minim Invasive Gynecol*. déc 2015;22(6S):S238.
118. Giugliano E, Cagnazzo E, Bazzan E, Patella A, Marci R. Hysterosalpingo-contrast sonography: is possible to quantify the therapeutic effect of a diagnostic test? *Clin Exp Reprod Med*. déc 2012;39(4):161-5.
119. Chunyan G, Bin P, Ping Y, Yue Z, Yang X, Hongju T, et al. Assessment of the Influence on Spontaneous Pregnancy of Hysterosalpingo-Contrast Sonography. *BioMed Res Int*. 2018;2018:4901281.
120. Wang R, van Welie N, van Rijswijk J, Johnson NP, Norman RJ, Dreyer K, et al. Effectiveness on fertility outcome of tubal flushing with different contrast media: systematic review and network meta-analysis. *Ultrasound Obstet Gynecol Off J Int Soc Ultrasound Obstet Gynecol*. août 2019;54(2):172-81.
121. Wang R, Watson A, Johnson N, Cheung K, Fitzgerald C, Mol BWJ, et al. Tubal flushing for subfertility. *Cochrane Database Syst Rev*. 15 oct 2020;10:CD003718.
122. Piccioni MG, Tabacco S, Merlino L, Del Negro V, Mazzeo A, Logoteta A, et al. Does hysterosalpingo-foam sonography have any therapeutic effect? A systematic review. *Minerva Ginecol*. févr 2020;72(1):55-8.

123. Saunders RD, Nakajima ST, Myers J. Experience improves performance of hysterosalpingo-contrast sonography (HyCoSy): a comprehensive and well-tolerated screening modality for the subfertile patient. *Clin Exp Obstet Gynecol.* 2013;40(2):203-9.
124. Haute Autorité de Santé. Surpoids maternel et échographie foetale [Internet]. 2016. Disponible sur: https://www.has-sante.fr/upload/docs/application/pdf/2017-01/dir1/ssp_-_surpoids_maternel_et_echographie_foetale.pdf
125. Bulletti C, Panzini I, Borini A, Coccia E, Setti PL, Palagiano A. Pelvic factor infertility: diagnosis and prognosis of various procedures. *Ann N Y Acad Sci.* avr 2008;1127:73-82.
126. Nicolaus K, Bräuer D, Sczesny R, Bühler K, Diebolder H, Runnebaum IB. A two-third majority of infertile women exhibit endometriosis in pre-ART diagnostic hysteroscopy and laparoscopic chromopertubation: only one-third have a tubal obstruction. *Arch Gynecol Obstet.* avr 2020;301(4):1081-8.
127. Lutjjeboer FY, Verhoeve HR, van Dessel HJ, van der Veen F, Mol BWJ, Coppus SFPJ. The value of medical history taking as risk indicator for tuboperitoneal pathology: a systematic review. *BJOG Int J Obstet Gynaecol.* avr 2009;116(5):612-25.
128. Margaux Becker V, Silver S, Seufert R, Muensterer OJ. The Association of Appendectomy, Adhesions, Tubal Pathology, and Female Infertility. *JSLs.* mars 2019;23(1).
129. Liang N, Wu Q-Q, Li J-H, Gao F-Y, Sun F-L, Guo C-X. Causes of misdiagnosis in assessing tubal patency by transvaginal real-time three-dimensional hysterosalpingo-contrast sonography. *Rev Assoc Medica Bras* 1992. 12 sept 2019;65(8):1055-60.
130. He Y, Wu H, Xiong R, Liu H, Shi J, Xu J, et al. Intravasation Affects the Diagnostic Image Quality of Transvaginal 4-Dimensional Hysterosalpingo-Contrast Sonography With SonoVue. *J Ultrasound Med Off J Am Inst Ultrasound Med.* août 2019;38(8):2169-80.
131. Approbato FC, Approbato MS, Maia MCS, Lima YAR de, Barbosa MA, Benetti BB do C. Bilateral but not unilateral tubal obstruction is associated with positive chlamydia serology. *JBRA Assist Reprod.* 30 janv 2020;24(1):20-3.
132. Piccioni MG, Riganelli L, Filippi V, Fuggetta E, Colagiovanni V, Imperiale L, et al. Sonohysterosalpingography: Comparison of foam and saline solution. *J Clin Ultrasound JCU.* févr 2017;45(2):67-71.
133. Schoubroeck DV, Bosch TV den, Ameye L, D'Hooghe T, Timmerman D. Hysterosalpingo-foam sonography (HyFoSy) using two different balloon catheters: a randomized trial. *Gynecol Surg.* févr 2015;12(1):41-4.

ANNEXES

Annexe n°1 : Compte-rendu type de l'HyFoSy

Compte rendu HYFOSY

Date :

Opérateur :

Date des dernières règles :

Traitement : 0

Date PCR CT vaginal ou urinaire :

Sérologie CT :

ATCD gynécologiques : 0

ATCD obstétricaux : 0

IMC

1. Exploration utérine :

Position :

Taille :

- Longueur : mm
- Largeur : mm
- Epaisseur : mm

Myomètre :

- Malformation utérine (classification ESHRE) :
- Présence de myome (classification FIGO) / taille/localisation :
- Présence d'adénomyose :

Endomètre :

- Epaisseur :
- Aspect :

Isthme : présence d'un isthmocèle ?

2. Exploration ovarienne

Ovaire droit :

- Localisation dans sa fossette :
- Mobile :
- CFA :
- Remarques :

Ovaire gauche :

- Localisation dans sa fossette :
- Mobile :
- CFA :
- Remarques :

3. Exploration tubaire et péritonéale

Mobilité CDS Vaginal Ant : bonne faible fixé

Mobilité CDS Vaginal Post : bonne faible fixé

Nodule d'endométriose : oui localisation taille

Douglas : libre

Présence d'un hydrosalpinx

4. Etude de la perméabilité tubaire par HYFOSY (Ex Em Gel)

A DROITE :

Visualisation du passage ostium tubaire péritonéale

Trompe perméable : oui douteux non

A GAUCHE :

Visualisation du passage ostium tubaire péritonéale

Trompe perméable : oui douteux non

DIFFUSION PRODUIT EN SOUS ENDOMETRIALE : non

Douleur pendant la procédure : EVA

Difficulté de cathétérisme : non

Tolérance de l'examen : bonne inconfortable douloureux

Antalgiques pendant la procédure : non

5. Conclusion

Annexe n°2 : Déclaration de conformité au référentiel de méthodologie de référence MR-004



Référence CNIL :

2221188 v 0

Déclaration de conformité

au référentiel de méthodologie de référence MR-004

reçue le 15 février 2021

Madame Anne-Sophie HARDEL

96 BIS AVENUE PRÉSIDENT MITTERRAND
APPARTEMENT 19
97410 SAINT-PIERRE

ORGANISME DÉCLARANT

Nom :	Madame HARDEL Anne-Sophie	N° SIREN/SIRET :	
Service :		Code NAF ou APE :	
Adresse :	96 BIS AVENUE PRÉSIDENT MITTERRAND APPARTEMENT 19	Tél. :	0692407994
CP :	97410	Fax. :	
Ville :	SAINT-PIERRE		

Par la présente déclaration, le déclarant atteste de la conformité de son/ses traitement(s) de données à caractère personnel au référentiel mentionné ci-dessus.

La CNIL peut à tout moment vérifier, par courrier ou par la voie d'un contrôle sur place ou en ligne, la conformité de ce(s) traitement(s).

Fait à Paris, le 17 février 2021

RÉPUBLIQUE FRANÇAISE

3 Place de Fontenoy, TSA 80715 – 75334 PARIS CEDEX 07 – 01 53 73 22 22 – www.cnil.fr

Les données personnelles nécessaires à l'accomplissement des missions de la CNIL sont conservées et traitées dans des fichiers destinés à son usage exclusif. Les personnes concernées peuvent exercer leurs droits Informatique et Libertés en s'adressant au délégué à la protection des données de la CNIL via un formulaire en ligne ou par courrier postal.

Pour en savoir plus : <https://www.cnil.fr/donnees-personnelles>

Annexe 3 : Caractéristiques sociodémographiques et médicales de la population globale de l'objectif principal

	Population d'analyse principale n = 520
Examen de la perméabilité tubaire, n (%)	
Hystérosalpingographie	370 (71.2)
Hyfosalpingographie	150 (28.8)
Age de la patiente à l'examen (en années)	
Effectif (manquants)	520 (0)
Moyenne (\pm e-t)	32.4 (5.3)
Médiane	32.0
[p25% - p75%]	[28.0;37.0]
[Min - Max]	[21.0;45.0]
Age de la patiente à l'examen (en années), n (%)	
[18 ; 25]	55 (10.6)
[26 ; 30]	142 (27.3)
[31 ; 35]	170 (32.7)
> 35	153 (29.4)
Indice de masse corporelle (kg/m²)	
Effectif (manquants)	501 (19)
Moyenne (\pm e-t)	24.0 (5.3)
Médiane	22.7
[p25% - p75%]	[20.2;26.5]
[Min - Max]	[14.0;44.1]
Indice de masse corporelle (kg/m²), n (%)	
Non renseigné	19 (3.7)
< 25	332 (63.8)
[25 ; 30[89 (17.1)
[30 ; 35[58 (11.2)
\geq 35	22 (4.2)
Type d'infertilité, n (%)	
Primaire	406 (78.1)
Secondaire	114 (21.9)
Durée d'infertilité du couple (en années)	
Effectif (manquants)	520 (0)
Moyenne (\pm e-t)	3.3 (2.1)
Médiane	3.0
[p25% - p75%]	[2.0;4.0]
[Min - Max]	[1.0;13.0]
Hormone anti-müllérienne (ng/mL)	
Effectif (manquants)	481 (39)
Moyenne (\pm e-t)	3.9 (3.8)
Médiane	2.9
[p25% - p75%]	[1.4;4.9]
[Min - Max]	[0.0;26.8]
Hormone anti-müllérienne (ng/mL), n (%)	
Non renseigné	39 (7.5)
< 0.6	44 (8.5)
[0.6 ; 1.3[67 (12.9)
[1.3 ; 3.6[186 (35.8)
\geq 3.6	184 (35.4)
Compte des follicules antraux	
Effectif (manquants)	476 (44)
Moyenne (\pm e-t)	19.5 (14.0)
Médiane	16.0
[p25% - p75%]	[9.5;27.0]
[Min - Max]	[1.0;80.0]

Compte des follicules antraux, n (%)		
Non renseigné	44	(8.5)
< 7	57	(11.0)
[7 ; 14]	165	(31.7)
≥ 15	254	(48.8)
Parité, n (%)		
Nullipare	364	(70.0)
Enfant avec conjoint actuel	114	(21.9)
Enfant avec uniquement précédent(s) conjoint(s)	42	(8.1)
Nulliparité, n (%)		
Non	156	(30.0)
Oui	364	(70.0)
Antécédent de chirurgie pelvienne, n (%)		
Non	424	(81.5)
Oui	96	(18.5)
Sérologie chlamydia positive, n (%)		
Non renseigné	65	(12.5)
Non	408	(78.5)
Oui	47	(9.0)
Statut tabagique, n (%)		
Non fumeuse	384	(73.8)
Tabagisme actif ou ancien	136	(26.2)
Rang de tentatives d'IIU		
Effectif (manquants)	520	(0)
Moyenne (± e-t)	1.8	(1.0)
Médiane	2.0	
[p25% - p75%]	[1.0;2.0]	
[Min - Max]	[1.0;6.0]	
Rang de tentatives d'IIU, n (%)		
[1 ; 3]	484	(93.1)
≥ 4	36	(6.9)
IIU issue d'une conversion d'une FIV, n (%)		
Non	456	(87.7)
Oui	64	(12.3)
Dose cumulée de gonadotrophines pendant la stimulation (UI)		
Effectif (manquants)	520	(0)
Moyenne (± e-t)	1183.9	(1160.7)
Médiane	687.5	
[p25% - p75%]	[525.0;1350.0]	
[Min - Max]	[150.0;7425.0]	
Nombre de follicules > 13 mm au déclenchement		
Effectif (manquants)	519	(1)
Moyenne (± e-t)	1.6	(1.0)
Médiane	1.0	
[p25% - p75%]	[1.0;2.0]	
[Min - Max]	[1.0;7.0]	
Nombre de follicules > 13 mm au déclenchement, n (%)		
Non renseigné	1	(0.2)
1	311	(59.8)
2	139	(26.7)
3	39	(7.5)
≥ 4	30	(5.8)
Nombre de spermatozoïdes mobiles inséminés (en millions)		
Effectif (manquants)	519	(1)
Moyenne (± e-t)	4.0	(2.3)
Médiane	3.7	
[p25% - p75%]	[2.3;5.6]	
[Min - Max]	[0.0;11.2]	
Nombre de spermatozoïdes mobiles inséminés (en millions), n (%)		
Non renseigné	1	(0.2)
< 1.5	75	(14.4)
≥ 1.5	444	(85.4)

Annexe 4 : Caractéristiques sociodémographiques et médicales en fonction de l'examen de la perméabilité tubaire (objectif principal)

	Groupe 1 n = 370	Groupe 2 n = 150	p-value	Groupe 1 apparié n = 121	Groupe 2 apparié n = 121	p-value
Age de la patiente à l'examen (en années)			0.16			0.94
Effectif (manquants)	370 (0)	150 (0)		121 (0)	121 (0)	
Moyenne (± e-t)	32.2 (5.1)	32.9 (5.7)		32.2 (5.1)	32.2 (5.6)	
Médiane	32.0	33.5		32.0	32.0	
[p25% - p75%]	[28.0;36.0]	[29.0;38.0]		[28.0;36.0]	[28.0;36.0]	
[Min - Max]	[21.0;45.0]	[21.0;43.0]		[21.0;42.0]	[21.0;43.0]	
Age de la patiente à l'examen (en années), n (%)			0.82			0.61
[18 ; 25]	38 (10.3)	17 (11.3)		11 (9.1)	17 (14.0)	
[26 ; 30]	105 (28.4)	37 (24.7)		37 (30.6)	33 (27.3)	
[31 ; 35]	121 (32.7)	49 (32.7)		37 (30.6)	39 (32.2)	
> 35	106 (28.6)	47 (31.3)		36 (29.8)	32 (26.4)	
Indice de masse corporelle (kg/m²)			0.34			0.86
Effectif (manquants)	355 (15)	146 (4)		116 (5)	118 (3)	
Moyenne (± e-t)	23.9 (5.2)	24.4 (5.7)		23.1 (4.3)	24.2 (5.7)	
Médiane	22.8	22.7		22.7	22.7	
[p25% - p75%]	[20.1;26.4]	[20.7;27.2]		[20.0;25.3]	[20.5;27.2]	
[Min - Max]	[15.0;44.1]	[14.0;38.9]		[15.7;35.9]	[14.0;38.9]	
Indice de masse corporelle (kg/m²), n (%)			0.34			0.54
Non renseigné	15 (4.1)	4 (2.7)		5 (4.1)	3 (2.5)	
< 25	235 (63.5)	97 (64.7)		85 (70.2)	79 (65.3)	
[25 ; 30[66 (17.8)	23 (15.3)		18 (14.9)	19 (15.7)	
[30 ; 35[42 (11.4)	16 (10.7)		10 (8.3)	13 (10.7)	
≥ 35	12 (3.2)	10 (6.7)		3 (2.5)	7 (5.8)	
Type d'infertilité, n (%)			0.07			0.87
Primaire	281 (75.9)	125 (83.3)		99 (81.8)	100 (82.6)	
Secondaire	89 (24.1)	25 (16.7)		22 (18.2)	21 (17.4)	
Durée d'infertilité du couple (en années)			< 0.0001			0.06
Effectif (manquants)	370 (0)	150 (0)		121 (0)	121 (0)	
Moyenne (± e-t)	3.6 (2.2)	2.6 (1.7)		2.7 (1.3)	2.5 (1.4)	
Médiane	3.0	2.0		3.0	2.0	
[p25% - p75%]	[2.0;4.0]	[2.0;3.0]		[2.0;3.0]	[2.0;3.0]	
[Min - Max]	[1.0;13.0]	[1.0;12.0]		[1.0;7.0]	[1.0;8.0]	
Hormone anti-müllérienne (ng/mL)			0.02			0.52
Effectif (manquants)	333 (37)	148 (2)		121 (0)	121 (0)	
Moyenne (± e-t)	4.2 (4.1)	3.2 (2.8)		3.9 (3.4)	3.4 (2.6)	
Médiane	3.1	2.5		3.0	2.8	
[p25% - p75%]	[1.5;5.2]	[0.9;4.3]		[1.8;4.5]	[1.6;4.4]	
[Min - Max]	[0.0;26.8]	[0.1;13.1]		[0.0;16.6]	[0.1;13.1]	
Hormone anti-müllérienne (ng/mL), n (%)			0.008			1
Non renseigné	37 (10.0)	2 (1.3)		-	-	
< 0.6	21 (5.7)	23 (15.3)		11 (9.1)	11 (9.1)	
[0.6 ; 1.3[44 (11.9)	23 (15.3)		15 (12.4)	15 (12.4)	
[1.3 ; 3.6[133 (35.9)	53 (35.3)		50 (41.3)	50 (41.3)	
≥ 3.6	135 (36.5)	49 (32.7)		45 (37.2)	45 (37.2)	
Compte des follicules antraux			0.33			0.18
Effectif (manquants)	332 (38)	144 (6)		109 (12)	117 (4)	
Moyenne (± e-t)	18.3 (11.6)	22.2 (18.1)		17.7 (10.6)	24.2 (18.6)	
Médiane	15.0	18.0		16.0	19.0	
[p25% - p75%]	[9.0;25.0]	[10.0;30.0]		[9.0;22.0]	[10.0;32.0]	
[Min - Max]	[2.0;60.0]	[1.0;80.0]		[2.0;40.0]	[3.0;80.0]	
Compte des follicules antraux, n (%)			0.83			0.56
Non renseigné	38 (10.3)	6 (4.0)		12 (9.9)	4 (3.3)	
< 7	38 (10.3)	19 (12.7)		13 (10.7)	15 (12.4)	
[7 ; 14]	117 (31.6)	48 (32.0)		36 (29.8)	31 (25.6)	
≥ 15	177 (47.8)	77 (51.3)		60 (49.6)	71 (58.7)	

	Groupe 1 n = 370	Groupe 2 n = 150	p-value	Groupe 1 apparié n = 121	Groupe 2 apparié n = 121	p-value
Parité, n (%)			0.0009			0.41
Nullipare	261 (70.5)	103 (68.7)		91 (75.2)	86 (71.1)	
Enfant avec conjoint actuel	89 (24.1)	25 (16.7)		22 (18.2)	21 (17.4)	
Enfant avec uniquement précédent(s) conjoint(s)	20 (5.4)	22 (14.7)		8 (6.6)	14 (11.6)	
Nulliparité, n (%)			0.67			0.47
Non	109 (29.5)	47 (31.3)		30 (24.8)	35 (28.9)	
Oui	261 (70.5)	103 (68.7)		91 (75.2)	86 (71.1)	
Antécédent de chirurgie pelvienne, n (%)			0.0002			1
Non	287 (77.6)	137 (91.3)		111 (91.7)	111 (91.7)	
Oui	83 (22.4)	13 (8.7)		10 (8.3)	10 (8.3)	
Sérologie chlamydia positive, n (%)			0.85			0.42
Non renseigné	45 (12.2)	20 (13.3)		15 (12.4)	17 (14.0)	
Non	292 (78.9)	116 (77.3)		99 (81.8)	94 (77.7)	
Oui	33 (8.9)	14 (9.3)		7 (5.8)	10 (8.3)	
Statut tabagique, n (%)			0.05			0.56
Non fumeuse	282 (76.2)	102 (68.0)		90 (74.4)	86 (71.1)	
Tabagisme actif ou ancien	88 (23.8)	48 (32.0)		31 (25.6)	35 (28.9)	
Rang de tentatives d'IIU			0.71			0.59
Effectif (manquants)	370 (0)	150 (0)		121 (0)	121 (0)	
Moyenne (\pm e-t)	1.9 (1.0)	1.8 (1.0)		1.9 (1.0)	1.9 (1.1)	
Médiane	2.0	1.5		2.0	2.0	
[p25% - p75%]	[1.0;2.0]	[1.0;2.0]		[1.0;2.0]	[1.0;2.0]	
[Min - Max]	[1.0;6.0]	[1.0;6.0]		[1.0;6.0]	[1.0;6.0]	
Rang de tentatives d'IIU, n (%)			0.60			0.80
[1 ; 3]	343 (92.7)	141 (94.0)		112 (92.6)	113 (93.4)	
≥ 4	27 (7.3)	9 (6.0)		9 (7.4)	8 (6.6)	
IIU issue d'une conversion d'une FIV, n(%)			0.19			0.39
Non	320 (86.5)	136 (90.7)		107 (88.4)	111 (91.7)	
Oui	50 (13.5)	14 (9.3)		14 (11.6)	10 (8.3)	
Dose cumulée de gonadotrophines pendant la stimulation (UI)			0.007			0.09
Effectif (manquants)	370 (0)	150 (0)		121 (0)	121 (0)	
Moyenne (\pm e-t)	1190.5 (1116)	1167.7 (1267)		1213.7 (1274)	1041.0 (1195)	
Médiane	750.0	625.0		675.0	600.0	
[p25% - p75%]	[550.0;1350]	[450.0;1575.0]		[500.0;1200.0]	[400.0;900.0]	
[Min - Max]	[187.5;5850]	[150.0;7425.0]		[187.5;5850.0]	[150.0;5850.0]	
Nombre de follicules > 13 mm au déclenchement			0.01			0.78
Effectif (manquants)	369 (1)	150 (0)		121 (0)	121 (0)	
Moyenne (\pm e-t)	1.7 (1.1)	1.4 (0.7)		1.4 (0.6)	1.3 (0.6)	
Médiane	1.0	1.0		1.0	1.0	
[p25% - p75%]	[1.0;2.0]	[1.0;2.0]		[1.0;2.0]	[1.0;2.0]	
[Min - Max]	[1.0;7.0]	[1.0;5.0]		[1.0;4.0]	[1.0;4.0]	
Nombre de follicules > 13 mm au déclenchement, n (%)			0.01			0.30
Non renseigné	1 (0.3)	0 (0.0)		84 (69.4)	86 (71.1)	
1	208 (56.2)	103 (68.7)		30 (24.8)	32 (26.4)	
2	101 (27.3)	38 (25.3)		6 (5.0)	1 (0.8)	
3	34 (9.2)	5 (3.3)		1 (0.8)	2 (1.7)	
≥ 4	26 (7.0)	4 (2.7)				
Nombre de spermatozoïdes mobiles inséminés (en millions)			0.005			0.09
Effectif (manquants)	369 (1)	150 (0)		121 (0)	121 (0)	
Moyenne (\pm e-t)	3.8 (2.1)	4.5 (2.6)		4.1 (2.1)	4.6 (2.6)	
Médiane	3.6	4.1		3.7	4.5	
[p25% - p75%]	[2.3;5.1]	[2.4;6.7]		[2.7;5.5]	[2.5;6.7]	
[Min - Max]	[0.0;11.2]	[0.1;9.7]		[0.2;9.6]	[0.1;9.7]	
Nombre de spermatozoïdes mobiles inséminés (en millions), n (%)			0.64			1
Non renseigné	1 (0.3)	0 (0.0)		-	-	
< 1.5	55 (14.9)	20 (13.3)		12 (9.9)	12 (9.9)	
≥ 1.5	314 (84.9)	130 (86.7)		109 (90.1)	109 (90.1)	

Annexe 5 : Caractéristiques sociodémographiques et échographiques de l'ensemble des HyFoSy (objectif secondaire)

	Population HyFoSy n = 331	Perméabilité tubaire objectivée lors de l'HyFoSy		p-value
		Oui n = 239	Non n = 92	
Compte-rendu type, n (%)				0.18
Non	160 (48.3)	121 (50.6)	39 (42.4)	
Oui	171 (51.7)	118 (49.4)	53 (57.6)	
Indice de masse corporelle (kg/m²), n (%)				0.002
Non renseigné	12 (3.6)	8 (3.3)	4 (4.3)	
< 25	168 (50.8)	134 (56.1)	34 (37.0)	
[25 ; 30[63 (19.0)	37 (15.5)	26 (28.3)	
[30 ; 35[51 (15.4)	39 (16.3)	12 (13.0)	
≥ 35	37 (11.2)	21 (8.8)	16 (17.4)	
Indice de masse corporelle (kg/m²), n (%)				0.002
Non renseigné	12 (3.6)	8 (3.3)	4 (4.3)	
< 25	168 (50.8)	134 (56.1)	34 (37.0)	
≥ 25	151 (45.6)	97 (40.6)	54 (58.7)	
Jour du cycle, n (%)				0.18
Non renseigné	76 (23.0)	52 (21.8)	24 (26.1)	
Sous pilule	37 (11.2)	31 (13.0)	6 (6.5)	
< J6	32 (9.7)	26 (10.9)	6 (6.5)	
[J6 ; J8]	164 (49.5)	113 (47.3)	51 (55.4)	
> J8	22 (6.6)	17 (7.1)	5 (5.4)	
Sérologie chlamydia positive, n (%)				0.27
Non renseigné	24 (7.3)	16 (6.7)	8 (8.7)	
Non	255 (77.0)	182 (76.2)	73 (79.3)	
Oui	52 (15.7)	41 (17.2)	11 (12.0)	
Antécédent de chirurgie pelvienne, n (%)				0.29
Non renseigné	2 (0.6)	1 (0.4)	1 (1.1)	
Non	282 (85.2)	207 (86.6)	75 (81.5)	
Oui	47 (14.2)	31 (13.0)	16 (17.4)	
Position utérus, n (%)				0.34
Non renseigné	49 (14.8)	36 (15.1)	13 (14.1)	
Antéversé	209 (63.1)	155 (64.9)	54 (58.7)	
Intermédiaire	20 (6.0)	14 (5.9)	6 (6.5)	
Rétroversé	53 (16.0)	34 (14.2)	19 (20.7)	
Présence de fibrome, n (%)				0.13
Non renseigné	17 (5.1)	14 (5.9)	3 (3.3)	
Non	272 (82.2)	199 (83.3)	73 (79.3)	
Oui	42 (12.7)	26 (10.9)	16 (17.4)	
Présence d'une adénomyose, n (%)				0.66
Non renseigné	21 (6.3)	17 (7.1)	4 (4.3)	
Non	256 (77.3)	182 (76.2)	74 (80.4)	
Oui	54 (16.3)	40 (16.7)	14 (15.2)	
Epaisseur de l'endomètre, n (%)				0.99
Non renseigné	117 (35.3)	86 (36.0)	31 (33.7)	
< 4	56 (16.9)	40 (16.7)	16 (17.4)	
[4 ; 6]	104 (31.4)	74 (31.0)	30 (32.6)	
> 6	54 (16.3)	39 (16.3)	15 (16.3)	

	Population HyFoSy n = 331	Perméabilité tubaire objectivée lors de l'HyFoSy		p-value
		Oui n = 239	Non n = 92	
Localisation des 2 ovaires dans leurs fossettes, n (%)				0.91
Non renseigné	22 (6.6)	18 (7.5)	4 (4.3)	
Non	48 (14.5)	34 (14.2)	14 (15.2)	
Oui	261 (78.9)	187 (78.2)	74 (80.4)	
Présence d'un kyste ovarien, n (%)				0.69
Non renseigné	27 (8.2)	20 (8.4)	7 (7.6)	
Non	272 (82.2)	195 (81.6)	77 (83.7)	
Oui	32 (9.7)	24 (10.0)	8 (8.7)	
Présence d'une endométriose profonde, n (%)				0.84
Non renseigné	122 (36.9)	96 (40.2)	26 (28.3)	
Non	185 (55.9)	127 (53.1)	58 (63.0)	
Oui	24 (7.3)	16 (6.7)	8 (8.7)	
Présence d'une diffusion sous endométriale, n (%)				0.21
Non renseigné	163 (49.2)	124 (51.9)	39 (42.4)	
Non	161 (48.6)	112 (46.9)	49 (53.3)	
Oui	7 (2.1)	3 (1.3)	4 (4.3)	
Echelle Visuelle Analogique, n (%)				0.17
Non renseigné	156 (47.1)	118 (49.4)	38 (41.3)	
[0 ; 3]	134 (40.5)	97 (40.6)	37 (40.2)	
[4 ; 6]	34 (10.3)	19 (7.9)	15 (16.3)	
[7 ; 10]	7 (2.1)	5 (2.1)	2 (2.2)	
Tolérance, n (%)				0.11
Non renseigné	161 (48.6)	121 (50.6)	40 (43.5)	
Bonne	128 (38.7)	94 (39.3)	34 (37.0)	
Inconfortable	28 (8.5)	15 (6.3)	13 (14.1)	
Douloureux	14 (4.2)	9 (3.8)	5 (5.4)	
Echec de l'examen, n (%)				
Non	239 (72.2)	-	-	
Oui	92 (27.8)	-	-	
Type d'examen proposé*, n (%)				
Non renseigné	3 (3.3)	-	-	
Hystérosalpingographie	35 (38.0)	-	-	
Cœlioscopie avec épreuve au bleu	33 (35.9)	-	-	
Nouvelle tentative d'Hyfosy	21 (22.8)	-	-	
Résultat de l'examen de seconde intention*, n (%)				
Non fait	36 (39.1)	-	-	
Perméabilité tubaire bilatérale	38 (41.3)	-	-	
Pas de perméabilité tubaire bilatérale	18 (19.6)	-	-	

* parmi les examens HyFoSy où la perméabilité tubaire n'a pas pu être établie

SERMENT D'HIPPOCRATE

« Au moment d'être admis(e) à exercer la médecine, je promets et je jure d'être fidèle aux lois de l'honneur et de la probité.

Mon premier souci sera de rétablir, de préserver ou de promouvoir la santé dans tous ses éléments, physiques et mentaux, individuels et sociaux.

Je respecterai toutes les personnes, leur autonomie et leur volonté, sans aucune discrimination selon leur état ou leurs convictions. J'interviendrai pour les protéger si elles sont affaiblies, vulnérables ou menacées dans leur intégrité ou leur dignité. Même sous la contrainte, je ne ferai pas usage de mes connaissances contre les lois de l'humanité.

J'informerai les patients des décisions envisagées, de leurs raisons et de leurs conséquences.

Je ne tromperai jamais leur confiance et n'exploiterai pas le pouvoir hérité des circonstances pour forcer les consciences.

Je donnerai mes soins à l'indigent et à quiconque me les demandera. Je ne me laisserai pas influencer par la soif du gain ou la recherche de la gloire.

Admis(e) dans l'intimité des personnes, je tairai les secrets qui me seront confiés. Reçu(e) à l'intérieur des maisons, je respecterai les secrets des foyers et ma conduite ne servira pas à corrompre les mœurs.

Je ferai tout pour soulager les souffrances. Je ne prolongerai pas abusivement les agonies. Je ne provoquerai jamais la mort délibérément.

Je préserverai l'indépendance nécessaire à l'accomplissement de ma mission. Je n'entreprendrai rien qui dépasse mes compétences. Je les entretiendrai et les perfectionnerai pour assurer au mieux les services qui me seront demandés.

J'apporterai mon aide à mes confrères ainsi qu'à leurs familles dans l'adversité.

Que les hommes et mes confrères m'accordent leur estime si je suis fidèle à mes promesses; que je sois déshonoré(e) et méprisé(e) si j'y manque ».

Résumé

Objectif : L'étude comprenait deux objectifs : comparer les taux de grossesse en insémination intra-utérine après hystérosalpingographie ou Hystérosalpingo-Foam-Sonography (HyFoSy) et la recherche de potentiels facteurs prédictifs de non-visualisation de la perméabilité tubaire pendant l'HyFoSy.

Méthodes : Cette étude rétrospective a été menée au centre d'Assistance Médicale à la Procréation du Centre Hospitalier Universitaire Sud Réunion. Les inséminations intra-utérines étaient réparties en deux groupes selon l'examen de perméabilité tubaire avec appariement secondaire. Nous avons également comparé les HyFoSy avec une perméabilité tubaire objectivée et celles avec un défaut de passage. Des facteurs explicatifs d'une non-visualisation du produit de contraste ont été recherchés à l'aide de tests de comparaison et d'une régression logistique.

Résultats : Chacun des deux groupes pour l'objectif principal comprenait 121 inséminations. Le taux de grossesse après insémination était de 9.9% pour l'hystérosalpingographie et de 11.6% pour l'HyFoSy, sans différence significative ($p=0.66$). 57.1% des grossesses survenaient dans les 6 mois après l'HyFoSy. Sur les 137 HyFoSy incluses pour l'objectif secondaire, l'évaluation de la perméabilité tubaire était moins performante en cas de surpoids/obésité (62.5% vs 47.4%), d'antécédent de chirurgie pelvienne (17.5% vs 10.3%) et d'endométriose profonde (12.5% vs 5.2%), sans différence significative. Une tendance à la significativité était observée pour l'indice de masse corporelle $\geq 25 \text{ kg/m}^2$ (OR 2.01 [0.93-4.35], $p = 0.0767$).

Conclusion : HyFoSy dans le bilan d'infertilité permet une prise en charge globale adaptée et pourrait optimiser les chances de grossesse en insémination intra-utérine. Sa réalisation en première intention se discute en présence de facteurs prédictifs de non-visualisation de la perméabilité tubaire.

HyFoSy as a first-line examination for the assessment of tubal patency before intrauterine insemination

Objective : The study had two objectives : to compare pregnancy rates in intrauterine insemination after hysterosalpingography or Hysterosalpingo-Foam-Sonography (HyFoSy) and the search for potential predictive factors of non-visualisation of tubal permeability during HyFoSy.

Methods : This retrospective study was carried out at the medically assisted procreation center of the University Hospital Center in Reunion Island.

Intrauterine inseminations were divided into two groups according to the tubal permeability test with secondary matching. We also compared the HyFoSy with objectified tubal permeability and those with a passage defect. Using comparison tests and a logistic regression, we looked for factors that explain the non-visualisation of the contrast medium.

Results : Each of the two groups for the main objective included 121 inseminations. The pregnancy rate after insemination was 9.9% for hysterosalpingography and 11.6% for HyFoSy, without significant difference ($p=0.66$). 57.1% of pregnancies occurred within 6 months after the HyFoSy. Of the 137 HyFoSy included for the secondary objective, the evaluation of tubal permeability was less effective in cases of overweight/obesity (62.5% vs 47.4%), previous pelvic surgery (17.5% vs 10.3%) and deep endometriosis (12.5% vs 5.2%), without significant difference. A trend towards significance was observed for the body mass index $\geq 25 \text{ kg/m}^2$ (OR 2.01 [0.93-4.35], $p = 0.0767$).

Conclusion : HyFoSy in the infertility check-up allows an adapted global management and could optimise the chances of pregnancy in intra-uterine insemination. Its use in first intention is discussed in the presence of factors predictive of non-visualisation of tubal permeability.

Discipline : gynécologie, infertilité

Mots clés : Hystérosalpingo-Foam-Sonography (HyFoSy), insémination intra-utérine, grossesse, perméabilité tubaire

Intitulé et adresse :

Centre d'Assistance Médicale à la Procréation - Centre Hospitalier Sud Réunion
97 Avenue du Président Mitterrand
97410 Saint-Pierre (La Réunion)