



HAL
open science

Le couloir prothétique en prothèse complète, quelle incidence sur le montage esthétique ?

Margaux-Cosima Triglia

► **To cite this version:**

Margaux-Cosima Triglia. Le couloir prothétique en prothèse complète, quelle incidence sur le montage esthétique ?. Chirurgie. 2020. dumas-03205176

HAL Id: dumas-03205176

<https://dumas.ccsd.cnrs.fr/dumas-03205176v1>

Submitted on 22 Apr 2021

HAL is a multi-disciplinary open access archive for the deposit and dissemination of scientific research documents, whether they are published or not. The documents may come from teaching and research institutions in France or abroad, or from public or private research centers.

L'archive ouverte pluridisciplinaire **HAL**, est destinée au dépôt et à la diffusion de documents scientifiques de niveau recherche, publiés ou non, émanant des établissements d'enseignement et de recherche français ou étrangers, des laboratoires publics ou privés.



Distributed under a Creative Commons Attribution - NonCommercial - NoDerivatives 4.0 International License

THESE

***POUR OBTENIR LE DIPLOME D'ETAT
DE DOCTEUR EN CHIRURGIE DENTAIRE***

Présentée et publiquement soutenue devant la

Faculté d'Odontologie de Marseille
(Doyen : Monsieur le Professeur Bruno FOTI)

Aix-Marseille Université
(Président : Monsieur le Professeur Éric BERTON)

***Le couloir prothétique en prothèse complète,
quelle incidence sur le montage esthétique ?***

Présentée par

**TRIGLIA Margaux-
Cosima**

Né(e) le 21 novembre 1986
A Marseille

Thèse soutenue le **Mardi 7 juillet 2020**

Devant le jury composé de

Président : Professeur RASKIN Anne

Assesseurs : Professeur RUQUET Michel

Docteur TOSELLO Alain

Docteur MENSE Chloé

THESE

***POUR OBTENIR LE DIPLOME D'ETAT
DE DOCTEUR EN CHIRURGIE DENTAIRE***

Présentée et publiquement soutenue devant la

Faculté d'Odontologie de Marseille
(Doyen : Monsieur le Professeur Bruno FOTI)

Aix-Marseille Université
(Président : Monsieur le Professeur Éric BERTON)

***Le couloir prothétique en prothèse complète,
quelle incidence sur le montage esthétique ?***

Présentée par

**TRIGLIA Margaux-
Cosima**

Né(e) le 21 novembre 1986
A Marseille

Thèse soutenue le **Mardi 7 juillet 2020**

Devant le jury composé de

Président : Professeur RASKIN Anne

Assesseurs : Professeur RUQUET Michel

Docteur TOSELLO Alain

Docteur MENSE Chloé

ADMINISTRATION

Doyens Honoraires	Professeur Raymond SANGUIOLO Professeur Henry ZATTARA Professeur André SALVADORI Professeur Jacques DEJOU
Doyen Assesseurs	Professeur Bruno FOTI Professeur Michel RUQUET Professeur Anne RASKIN
Directeurs de Départements	
Formation Initiale	Professeur Michel RUQUET
Recherche	Professeur Anne RASKIN
Formation Continue	Professeur Frédéric BUKIET
Charges de missions	
Relations Internationales	Professeur Hervé TASSERY
Internat et Diplômes d'études spécialisées	Professeur Virginie MONNET-CORTI
Affaires générales	Professeur Patrick TAVITIAN
Responsable des Services Administratifs et Techniques	Madame Katia LEONI

Mise à jour : mars 2020

LISTE DES ENSEIGNANTS

PROFESSEURS DES UNIVERSITES – PRATICIENS HOSPITALIERS DES CSERD

BUKIET Frédéric (58-01)
FOTI Bruno (56-02)
MONNET-CORTI Virginie (57-01)
ORTHLIEB Jean-Daniel (58-01)
RASKIN Anne (58-01)
RUQUET Michel (58-01)
TARDIEU Corinne (56-01)
TARDIVO Delphine (56-02)
TASSERY Hervé (58-01)

PROFESSEUR DES UNIVERSITES

ABOUT Imad (65)

MAITRES DE CONFERENCES DES UNIVERSITES – PRATICIENS HOSPITALIERS DES CSERD

ABOUDHARAM Gérard (58-01)	LAURENT Michel (58-01)
BANDON Daniel (56-01)	LAURENT Patrick (57-01)
BELLONI Didier (57-01)	LE GALL Michel (56-01)
BOHAR Jacques (56-01)	MAILLE Gérald (58-01)
CAMOIN Ariane (56-01)	PHILIP-ALLIEZ Camille (56-01)
CAMPANA Fabrice (57-01)	POMMEL Ludovic (58-01)
CATHERINE Jean-Hugues (57-01)	PRECKEL Bernard-Éric (58-01)
GAUBERT Jacques (56-01)	RÉ Jean-Philippe (58-01)
GIRAUD Thomas (58-01)	ROCHE-POGGI Philippe (57-01)
GIRAUDEAU Anne (58-01)	STEPHAN Grégory (58-01)
GUIVARC'H Maud (58-01)	TAVITIAN Patrick (58-01) 01
JACQUOT Bruno (58-01)	TERRER Elodie (58-01)
LABORDE Gilles (58-01)	TOSELLO Alain (58-01)
LAN Romain (57-01)	

MAITRES DE CONFERENCES DES UNIVERSITES ASSOCIES

BLANCHET Isabelle (56-01)
MENSE Chloé (58-01)

ASSISTANTS HOSPITALIERS ET UNIVERSITAIRES

AL AZAWI Hala (56-01)	HAHN-GOLETTI Larissa (58-01)
ANTEZACK Angeline (57-01)	LIOTARD Alica (58-01)
ARNIER Canelle (56-01)	MANSUY Charlotte (58-01)
BACHET-DORISON Damienne (56-01)	MARTIN William (56-01)
BALLESTER Benoît (58-01)	MATTERA Rémi (56-01)
CAMBON Isabelle (56-01)	MELLOUL Sébastien (57-01)
CASAZZA Estelle (56-01)	PARFU Anne (58-01)
CASTRO Romain (57-01)	PASCHEL Laura (58-01)
DAVID Laura (56-01)	PILLIOL Virginie (58-01)
DEVICTOR Alix (58-01)	REPETTO Andréa (58-01)
DODDS Méлина (58-01)	ROMANET Yvan (57-01)
DRAUSSIN Thierry (56-02)	SANTUNIONE Charlotte (58-01)
DUMAS Cathy (57-01)	SILVESTRI Frédéric (58-01)

HADJ-SAID Mehdi (57-01)

VINAÏ Michael (56-01)

ASSISTANTS DES UNIVERSITES ASSOCIES

HOUVENAEGHEL Brice (57-01)

LE FOURNIS Chloé (57-01)

Intitulés des sections CNU :

- 56^{ème} section : Développement, croissance et prévention
 - 56-01 : Odontologie pédiatrique et orthopédie dento-faciale
 - 56-02 : Prévention – Epidémiologie – Economie de la santé - Odontologie légale
- 57^{ème} section : Chirurgie orale ; Parodontologie ; Biologie Orale
 - 57-01 : Chirurgie orale ; Parodontologie ; Biologie Orale
- 58^{ème} section : Réhabilitation orale
 - 58-01 : Dentisterie restauratrice – Endodontie – Prothèses – Foncton, dysfonction – Imagerie - Biomatériaux

L'auteur s'engage à respecter les droits des tiers, et notamment les droits de propriété intellectuelle. Dans l'hypothèse où la thèse comporterait des éléments protégés par un droit quelconque, l'auteur doit solliciter les autorisations nécessaires à leur utilisation, leur reproduction et leur représentation auprès du ou des titulaires des droits. L'auteur est responsable du contenu de sa thèse. Il garantit l'Université contre tout recours. Elle ne pourra en aucun cas être tenue responsable de l'atteinte aux droits d'un tiers

REMERCIEMENTS

A mon président de jury

Madame le Professeur Anne RASKIN,

Je suis très honorée que vous ayez accepté de présider mon jury de thèse. Je vous remercie pour votre écoute, votre disponibilité accompagnée de vos immenses qualités humaines qui font de vous un enseignant de qualité. Soyez assurée de mon profond respect à votre égard.

A mon jury de thèse

Monsieur le Professeur Michel RUQUET

C'est un grand plaisir de vous compter parmi les membres de mon jury. Je vous remercie pour votre disponibilité et votre gentillesse. Vous nous avez beaucoup appris lors de nos vacances en clinique. Tout au long de nos études, j'ai apprécié vos compétences et votre rigueur. J'espère dans ma pratique professionnelle, être digne de votre enseignement. Veuillez croire en mes respectueux remerciements et ma profonde reconnaissance.

A mon directeur et membre de jury de thèse

Monsieur le Docteur Alain TOSELLO,

Je vous remercie pour la confiance que vous m'avez accordée en acceptant de diriger cette thèse. Merci pour la qualité de votre enseignement et votre enthousiasme à nous faire partager vos anecdotes et votre savoir-faire clinique. J'espère que ce travail sera à la hauteur de vos attentes. Veuillez trouver ici l'expression de ma reconnaissance, de ma sympathie, et mon plus grand respect

A mon jury de thèse

Madame le Docteur Chloé MENSE,

Vous avez très spontanément accepté de juger ce travail et je vous en remercie chaleureusement. Vos conseils et votre présence en clinique m'ont été précieux et m'ont apporté beaucoup. Veuillez trouver ici le témoignage de ma sincère gratitude.

A ma mère et mon père pour votre amour, votre soutien et votre bienveillance. Vous qui m'avez donné les clés de la réussite et de m'avoir toujours supporté et soutenue durant ces longues années d'études qui m'ont permis de faire le métier dans lequel je suis très épanouie. Vous qui avez toujours été là pour moi, que ce travail soit le témoignage de mon plus grand amour et de ma gratitude.

A Marie et Thibaut dont je suis fière d'être la petite sœur, pour l'affection et la complicité qui nous unissent et l'amour que je vous porte.

A Pénélope, Provence et Mila, mes nièces chéries, vous grandissez trop vite, je suis fière de vous.

A mes grands mères que j'aime profondément,

A ma marraine Nanou, merci d'être toujours là pour moi.

A François, Paul et Alex, merci pour la sympathie et la confiance que vous m'avez témoignées en m'offrant mes premiers remplacements et ma première collaboration. J'apprécie beaucoup travailler avec vous et je vous remercie de votre bienveillance. pour vos conseils avisés au quotidien. Veuillez trouver ici l'expression de ma gratitude, mon profond respect et mon amitié.

A Patricia et Maria Stella, je suis tellement heureuse et chanceuse de vous avoir à mes côtés que ce soit dans la vie professionnelle que personnelle (surtout personnelle). Sachez que j'ai beaucoup appris à vos côtés. Que nos fous rires continuent comme cela et que tout reste INNPECCABLE.

A mes oncles, tantes et cousin(e)s qui me sont chers

A Marie Côme, ma cousine chérie, merci de ta présence depuis notre enfance, tu es et restera comme ma deuxième sœur. A jamais à nous.

A Marie Ange, merci à toi d'être entrée dans ma vie depuis un an, et merci de rendre ma vie cortenaise si belle et cela est bien grâce à toi. Merci d'être la personne que tu es et de tous nos moments de complicité. Avec tout mon amour. Mounou mounou

A Jenny, JC et Paul, notre amitié est de loin la plus précieuse à mes yeux, même si désormais je suis loin de vous, vous êtes toujours dans mon cœur.

A Margaux, notre complicité n'est certainement pas dûe au fait de notre couleur de cheveux et d'yeux, encore moins pour nos goûts de musiques particuliers et notre folie du shopping, mais certainement pour nos valeurs de la vie et de l'amitié. Tu es une amie en or que je suis ravie d'avoir dans ma vie et j'espère garder très longtemps.

A Ophélie, ma brune adorée. Chaque moment partagé avec toi est un pur bonheur, tu es aussi une amie en or qui compte beaucoup pour moi et que j'estime énormément. Je crois en toi pour la suite et je souhaite que tous tes projets se réalisent.

A Margaux et Ophélie, jamais je n'oublierai notre rempla à Corte. Tiago, la folle et la Moulaga en seront à jamais gravés en nous !

A mes amis dentistes, Ines, Lisa, Maxime, Léo, Vincent, Valentin je vous témoigne toute mon amitié la plus sincère.

A Rose, merci pour nos jolis moments de complicité et nos fous rires. Merci pour ta spontanéité et ton amitié.

A EMABIF

A tous ceux que j'ai oubliés...

SOMMAIRE

Introduction	1
1. Le couloir prothétique en prothèse complète	3
1.1 Définition	3
1.2 Anatomie	3
1.3 Facteurs influençant la stabilité : problématique et solutions thérapeutiques.....	4
1.4 Transformation de la mandibule lors de la senescence.....	5
2. La résorption osseuse	7
2.1 Généralités	7
2.2 Influence des facteurs anatomiques sur la stabilité prothétique	8
2.3. Influence de la sénescence sur le couloir prothétique.....	11
3. La prise en charge du couloir prothétique	12
3.1 Exploitation maximale des éléments anatomiques au service de la stabilité prothétique	12
3.2 Chirurgie pré prothétique	12
3.3 Mise en condition tissulaire	13
3.3.1 Les empreintes	14
3.4 Influence des facteurs musculaires sur la stabilité prothétique	15
3.3.4.1 L'architecture des surfaces polies stabilisatrices	16
3.3.4.2 Les empreintes tertiaires	17
3.5 Influence des facteurs occlusaux sur la stabilité prothétique	18
4. La gestion et le traitement des données esthétiques en prothèse amovible complète	24
4.1 Introduction et rappel des paramètres esthétiques	24
4.2 Comment réussir l'esthétique en PAC ?	26
4.2.1 Le bilan esthétique préprothétique	27
4.2.2 Le choix des dents	31
4.2.2.1 Choix du matériau	31
4.2.2.2 Choix des dents	32
4.2.2.3 Teinte des dents	33
4.2.2.4 Dimensions des dents	33
4.2.3 Le montage des dents prothétiques	34
4.2.3.1 Positionnement des dents antérieures maxillaires.....	35

4.2.3.2	Positionnement des dents antérieures mandibulaires	36
4.2.3.3	Particularités du montage en classe II et II squelettique.....	37
4.2.4	Gestion du sourire.....	38
4.2.4.1	Courbe du sourire	38
4.2.4.2	Ligne du sourire	39
4.2.4.3	Corridor buccal	40
4.2.5	Caractérisation et personnalisation	40
4.2.6	Fausse gencive	42
5.	Apport de la piézographie dans le modelage du couloir prothétique.....	44
5.1	Introduction et historique de la piézographie	44
5.1.1	Définition et indication de la piézographie	44
5.1.2	Objectifs et limites de la piézographie	46
5.2	Protocoles de réalisation	48
5.2.1	La phonation : vecteur de modelage piézographique.....	48
5.2.2	Base prothétique.....	49
5.2.3	Montage des dents.....	52
Discussion	53
Conclusion	55
Annexes		56
Bibliographie	58

INTRODUCTION

L'édentement complet demeure un handicap fréquent malgré les progrès obtenus par la prévention bucco-dentaire. Le processus du vieillissement s'accompagne toujours d'une résorption osseuse importante au niveau buccal. De ce fait, l'espace à l'intérieur duquel la prothèse sera réalisée va être limité par des éléments péri-prothétiques (la joue, les lèvres et la langue) et la crête osseuse résiduelle, cet espace neutre est encore appelé « couloir prothétique ». Il y a rétrécissement du couloir prothétique en rapport avec l'importance de la résorption continue osseuse et l'envahissement des éléments périphériques, conduisant à des situations cliniques défavorables pour nos patients. Dans ces cas, la réhabilitation par prothèse amovible complète conventionnelle constitue pour le chirurgien dentiste un défi souvent très difficile à relever en raison de la déstabilisation de la prothèse pendant les différentes fonctions (mastication, phonation, déglutition) et de l'esthétique.

De nos jours, il est vrai que l'utilisation d'implants comme supports de moyen de rétention complémentaires est le traitement de choix pour palier au manque de stabilité et de rétention des prothèses amovibles complètes. Cependant pour certains patients, pour des raisons médicales, financières ou personnelles, la solution implantaire ne peut être utilisée. Pour cela le recours à une technique d'empreinte comme la piézographie en prothèse complète nous permet de mieux neutraliser la physiologie buccale du patient tout en assurant un maximum de stabilité prothétique. Toutefois l'empreinte piézographique constitue alors une alternative intéressante chez les patients pour qui le traitement implantaire ne peut pas être utilisé. Elle permet de réaliser des prothèses s'intégrant parfaitement au jeu musculaire fonctionnel liant anatomie et physiologie, en adaptant la forme à la fonction que nous appelons « couloir prothétique ».

La piézographie relèvera alors quatre défis : restituer le plus possible au visage son aspect naturel et harmonieux, proposer un plan d'occlusion, rechercher une dimension verticale d'occlusion, conforter une relation intermaxillaire qui sera apte à assurer les fonctions masticatoires.

Au delà du paramètre fonctionnel et de la stabilité, la gestion du paramètre esthétique représente un facteur important dans l'intégration des prothèses amovibles complètes. L'intérêt majeur que porte actuellement la société à la beauté et à l'esthétique a rendu les patients de plus en plus exigeants par rapport à leur apparence et cela est encore plus accentué chez les jeunes édentés complets. La réussite du défi esthétique fait intervenir de nombreux facteurs dont le praticien doit tenir compte lors de la réhabilitation prothétique. L'obtention d'une

prothèse personnalisée en harmonie avec le cadre facial, donnant l'illusion du naturel et restaurant le sourire aux patients constitue l'objectif à atteindre qui n'est pas forcément compatible avec la technique piézographique.

PARTIE 1 : LE COULOIR PROTHETIQUE EN PROTHESE COMPLETE

1.1 Définition

Selon Klein, le couloir prothétique ou l'espace prothétique disponible n'est ni une zone neutre, ni un espace passif, c'est l'espace édenté où la résultante des forces horizontales développées par la langue et la sangle buccinato-labiale ne doit pas dépasser la rétention globale des prothèses. (1)

Le couloir prothétique a aussi été décrit comme étant le volume dans lequel on doit inscrire la prothèse pour lui assurer une stabilité maximale. Il est matérialisé par l'enregistrement dans une pâte plastique, appelée piézographe des pressions exercées par les différents groupes musculaires antagonistes au niveau des arcades dentaires (2)

1.2 Anatomie

Le couloir prothétique est compris entre les 4 murs suivants : (3)

- Le mur externe ou mur vestibulaire qui se compose de 6 muscles : (4)

- le masséter avec des insertions basses qui limitent le couloir prothétique du côté disto-vestibulaire.

- le buccinateur qui s'insère en arrière sur le ligament ptérygo-maxillaire, en haut sur le maxillaire supérieur et en bas sur la mandibule en regard des trois dernières molaires,

- l'orbiculaire des lèvres, constitué de fibres concentriques réparties en deux groupes (l'orbiculaire externe et l'orbiculaire interne)

- le carré du menton qui s'insère sur la mandibule entre le rempart alvéolaire de l'incisive latérale et l'éminence canine

- la houppe du menton insérée sur la partie basse de la bosse canine

- le modiolus « véritable nœud musculaire » constitué de 6 muscles : le buccinateur, l'orbiculaire des lèvres, le risorius, le grand zygomatique, le releveur de la lèvre supérieure et l'abaisseur de la lèvre inférieure. Il se situe à côté et légèrement au dessus de la commissure.

- Le mur interne, il est créé par trois muscles :

- le ptérygoïdien médial dont les insertions basses se situent sur la face interne de la branche mandibulaire et son trajet est symétrique à celui du masséter,

- le myélohyoïdien qui s'insère latéralement sur la ligne oblique interne et au centre avec les fibres de son homologue pour former le plancher de la bouche,

- la langue constituée de 17 muscles répartis en deux groupes : groupe intrinsèque et groupe extrinsèque. Dans ce dernier, trois muscles ont une incidence sur la prothèse, au niveau postérieur le palatoglosse et le styloglosse et au niveau antérieur le génioglosse.

- Le mur inférieur correspond à la surface d'appui statique des crêtes.

- Le mur supérieur est constitué par les tables occlusales des dents résiduelles. Le plan d'occlusion se situant en regard du sillon du buccinateur et de la limite entre la partie papillée et dépapillée de la langue. (5)

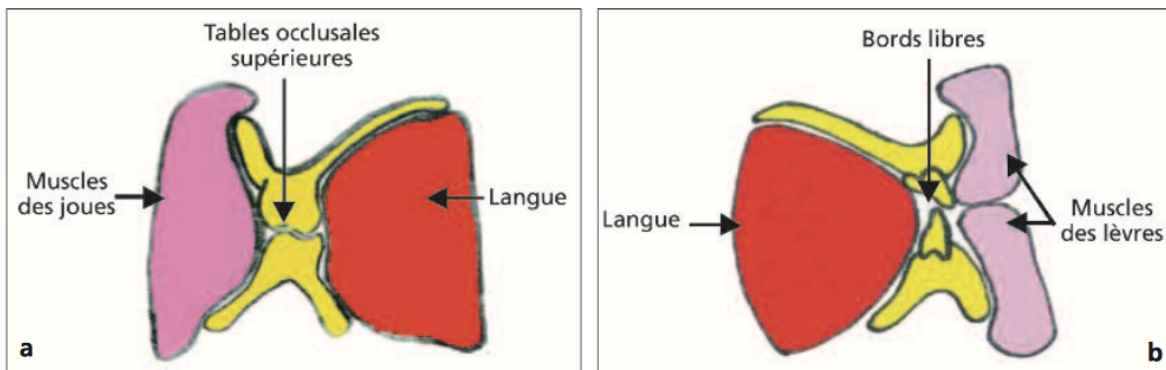


Figure 1 a et b : Coupe frontale (a) et sagittale (b) montrant les structures délimitant le couloir prothétique (3)

1.3 Facteurs influençant la stabilité : problématique et solutions thérapeutiques.

La stabilité prothétique est définie comme une réaction favorable qui s'oppose aux forces (transversales ou antéropostérieures) exercées parallèlement à la surface d'appui (6). Elle est en rapport avec le calage de la prothèse et évite la mobilisation des bases prothétiques par translation ou rotation sous l'effet des forces occlusales ou musculaires dans les mouvements excentrés (7).

La stabilité est un facteur de la triade d'équilibre prothétique de Housset qui comprend aussi la rétention et la sustentation et qui sont étroitement indépendants.

En prothèse amovible complète, la stabilité prothétique est la clé du succès de toute réhabilitation prothétique quel que soit la situation clinique. Grâce au confort qu'elle apporte aux patients, elle améliore nettement leur qualité de vie en leur garantissant le rétablissement des différentes fonctions orales fortement altérées par la perte des dents ainsi qu'une intégration organique et physique de la prothèse. Il est aussi important de noter que la réalisation de la prothèse amovible chez des patients édentés complets, souvent traumatisés psychologiquement par la perte de leurs dents, est délicate surtout pour les sujets qui présentent des crêtes très résorbées, rendant la stabilité prothétique difficile à obtenir.

Par ailleurs, toute instabilité prothétique sera ainsi à l'origine d'altérations des différentes fonctions orales du patient, et affectera sans doute sa qualité de vie. La stabilité est donc l'un des paramètres les plus recherchés aussi bien par le praticien que par le patient, et elle nécessite une attention particulière lors de toutes les étapes de la réalisation de la prothèse amovible complète.

De plus, la stabilité prothétique étant la réaction favorable, qui s'oppose aux forces latérales s'exerçant sur la prothèse, elle est influencée par 3 facteurs à prendre évidemment en compte. (8)

- Tout d'abord, l'obtention d'un **équilibre occlusal** caractérisé par un centrage des forces selon l'axe des crêtes et une stabilité occlusale aussi bien statique que dynamique,

- **Le respect de la musculature** périphérique et notamment du couloir prothétique par la situation des dents et l'architecture des bords et des surfaces polies stabilisatrices,

- Dernièrement la présence et l'exploitation des **surfaces d'appui verticales et obliques ayant une fibro-muqueuse ferme et adhérente**. En effet, plus ces surfaces sont favorables et bien exploitées, plus la stabilité est améliorée.

1.4 Transformation de la mandibule lors de la sénescence

L'espace occupé par les dents et les procès alvéolaires non résorbés se transforme avec la perte des dents et les phénomènes inhérents à la sénescence, en un espace plus réduit appelé espace prothétique. La sénescence provoque une diminution importante de la dimension verticale ; ceci entraîne un plissement des joues qui se traduit par l'apparition de bajoues et l'invagination de la sangle buccinato-linguale. L'impact esthétique est très important. (3)

Parallèlement, la langue comble l'espace libre en s'étalant : elle n'est plus contenue par les remparts dentaires et s'étale donc sur l'ensemble de la largeur de la cavité buccale, d'une paroi jugale à l'autre transversalement et jusqu'à la lèvre en avant (9)

Chez le sujet édenté, le trou mentonnier se localise parfois au sommet de la crête osseuse et la ligne oblique interne également ; elle se termine par une saillie osseuse à sa partie distale, la tubérosité linguale. Les apophyses géni se situent sur cette crête résiduelle.

PARTIE 2 : LA RESORPTION OSSEUSE

2.1 Généralités sur la résorption osseuse

L'os est un tissu conjonctif qui reçoit constamment un dépôt de calcium dans sa substance fondamentale collagénique, ce qui lui confère la résistance aux différentes contraintes auxquelles il est soumis. Cet os est en perpétuel remaniement grâce à un processus physiologique bi-phasique qui fait alterner ostéolyse et ostéoformation. Ce processus est sous la dépendance de plusieurs facteurs (endocriniens, vitaminiques, inactivité et immobilisation...) (9).

La résorption osseuse peut être physiologique suite au phénomène de sénilité ou pathologique survenant lorsqu'un ensemble de facteurs (maladie parodontale et/ou traumatisme occlusal, troubles hormonaux, carences vitaminiques, maladies systémiques ou prises de médicaments...) agissent sur l'équilibre ostéolyse-ostéoformation, faisant pencher la balance vers l'ostéolyse (10)(11).

Elle survient inévitablement après l'extraction des dents. L'involution de l'os alvéolaire fait suite à la perte de stimulations acheminées via le ligament desmodontal des dents (12). D'après les travaux de Schropp et coll en 2003 (13), cette résorption post-extractionnelle peut atteindre 50 % du volume osseux total après un an. Les 2/3 de ces changements surviennent durant les trois premiers mois suivant l'avulsion de la dent. La résorption continue à un moindre rythme jusqu'à atteindre un pourcentage de 80 % après deux ans et demi ou elle se stabilise en dehors de tout facteur aggravant.

Selon Carlsson et Persson, cette résorption atteint 10 mm au niveau de la mandibule sur une période de 25 années, et est quatre fois moindre au maxillaire durant la même période (3 mm environ) (10). Ces mêmes constatations ont été rapportées par Atwood et Tallgren (14), (15). Rappelons ici que la résorption est toujours plus importante en vestibulaire qu'en lingual compte tenu de la structure (os fasciculé) de la paroi vestibulaire et de sa finesse (16).

D'un point de vue morphologique, l'évolution de la résorption est centripète au maxillaire et centrifuge à la mandibule, excepté la région incisive où elle est centripète (17)(18).

D'un point de vue architectural, plusieurs auteurs ont proposé des classifications des crêtes endentées (19). Pour Atwood, il distingue quatre degrés de résorption:

- Classe I : crête peu résorbée, favorable.
- Classe II : crête moyennement résorbée.
- Classe III : crête très résorbée sur le plan vertical et horizontal : hypoplasie vestibulo-linguale des tables osseuses, crête en lame de couteau.
- Classe IV : crête concave, négative : effondrement vertical total et définitif de l'os alvéolaire et d'une partie de l'os basal.

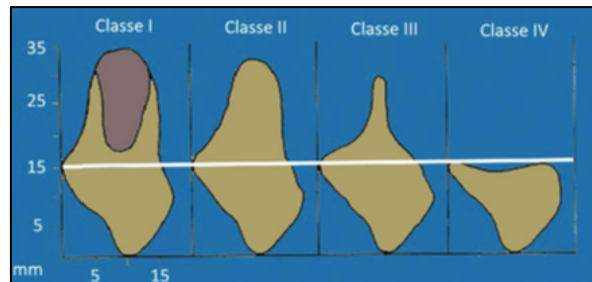


Figure 2 : Les stades de la résorption osseuse selon Atwood (17)

Cawood et Howell (20) quant à eux, ont proposé une classification physiopathologique des différents stades de la résorption alvéolaire. Ils distinguent six classes :

- Classe I : denté.
- Classe II : post- extraction
- Classe III : crête arrondie, hauteur et largeur suffisantes.
- Classe IV : crête en lame de couteau, hauteur suffisante, largeur insuffisante.
- Classe V : crête plate, hauteur et largeur insuffisantes.
- Classe VI : crête concave (avec perte de l'os basal).

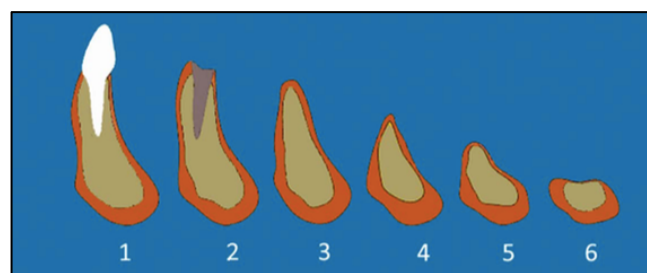


Figure 3 : Les stades de la résorption osseuse selon Cawood et Howell (21)

2.2 Influence des facteurs anatomiques sur la stabilité prothétique

La qualité des surfaces d'appui est un paramètre primordial quant à la stabilité prothétique.

Elle est influencée par :

- La forme du palais: un palais en U est plus favorable à la stabilité qu'un palais parfaitement plat, alors que les voûtes ogivales n'offrent que peu de stabilité.

- Les crêtes: idéalement ce sont les crêtes dites hautes s'élevant de 6 à 8mm par rapport au fond du vestibule avec des parois parallèles.

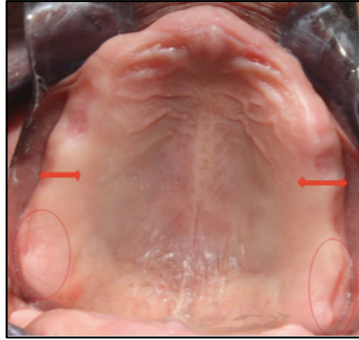


Figure 4 : Crête haute et large avec des tubérosités développées, critères favorables à la stabilité

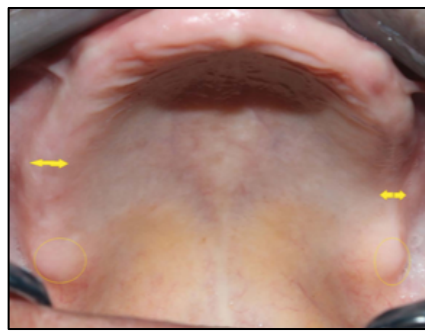


Figure 5 : Crête de hauteur et largeur réduite avec des tubérosités peu développées, critères défavorables à la stabilité

- Le degré de la résorption osseuse: la diminution du capital osseux consécutive aux extractions compromet généralement la stabilité prothétique. Pour cela il est primordial d'établir des mesures de prévention telles que les extractions non traumatiques et les prothèses immédiates d'usage ou provisoires afin de guider la cicatrisation et de conserver la stimulation osseuse.

- La suture inter maxillaire éminente peut causer une bascule de la prothèse si elle n'est pas déchargée et le torus palatin peut constituer un axe de rotation à la prothèse s'il n'est pas éliminé chirurgicalement

- Les tubérosités ne sont favorables que lorsqu'elles sont marquées et arrondies. Elles sont situées à 2mm au moins du plan d'occlusion.

- La ligne oblique interne doit être déchargée pour éviter sa compression lors du port de la prothèse et épargner la déstabilisation de celle ci.

- Les volets para linguaux diminuent les déplacements de la prothèse mandibulaire lorsqu'ils sont profonds. Pour cela, la prothèse doit dépasser la ligne mylo-hyoïdienne.

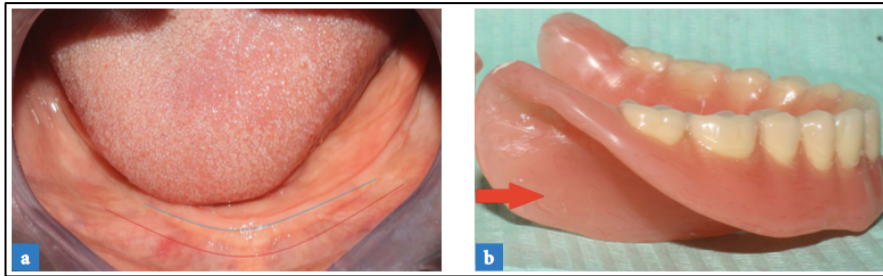


Figure 6a : Crête mandibulaire résorbée défavorable à la stabilité

Figure 6b : Utilisation des volets para-linguaux pour majorer la stabilité

- La fibro-muqueuse ferme et adhérente est nécessaire pour une stabilité prothétique (Fig 6a).

Elle permet :

- D'éviter la mobilité horizontale des prothèses qui peut-être induite par une fibro-muqueuse désinsérée ou flottante (Fig 6b).

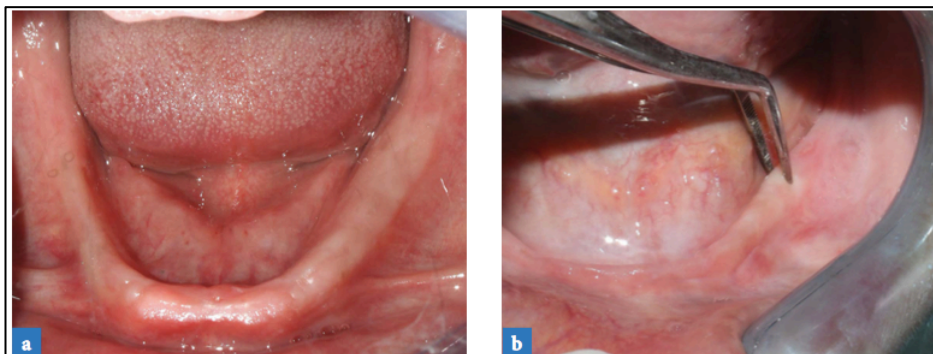


Figure 7a : Fibro-muqueuse ferme et adhérente favorable à la stabilité.

Figure 7b : Fibro-muqueuse désinsérée et flottante défavorable à la stabilité

- Transmettre les charges fonctionnelles à l'os sous-jacent afin de prévenir sa résorption. Une fibro-muqueuse désinsérée ou mobile absorbe une partie de ces forces fonctionnelles ce qui accélère le processus de résorption et conduit à la perte du volume osseux nécessaire à la stabilité prothétique.

2.3. Influence de la sénescence sur le couloir prothétique

La sénescence altère toutes les structures anatomiques et physiologiques et, en particulier, les surfaces d'appui. La résorption de l'os crestal et la migration relative des insertions des muscles mylohyoïdiens et buccinateurs vers le sommet de la crête résiduelle sont sources de difficultés dans la réalisation de prothèse adjointe, surtout à la mandibule. **(Fig 8)**

La muqueuse s'amincit et les muscles perdent leur tonicité. De plus, en vieillissant, l'ensemble du système neurovégétatif s'altère (5).

Devant ces conditions, il apparaît nécessaire de tenter une exploitation maximale des surfaces d'appui et des organes paraprothétiques via une empreinte piézographique réalisée suite à l'empreinte secondaire à la mandibule et avant le modelage de la cire d'occlusion ; elle s'intègre donc au sein d'un ensemble thérapeutique afin de répondre aux exigences physiologiques, voire pathologiques rencontrées dans la bouche de notre patient. (11)

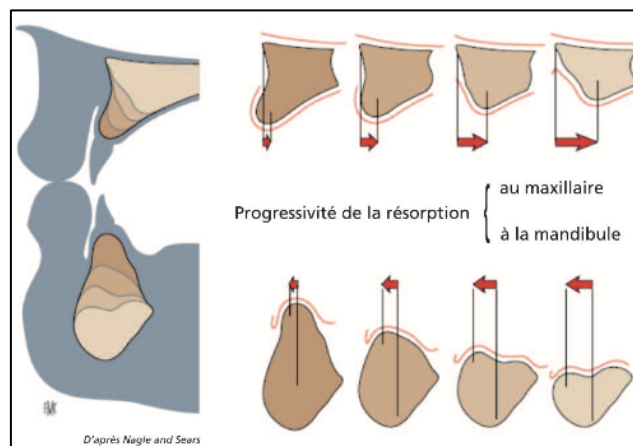


Figure 8 : Processus de la résorption des maxillaires après extraction dentaire, selon « Nagle and Sears ». (19)

PARTIE 3 : LA PRISE EN CHARGE DU COULOIR PROTHETIQUE

3.1 Exploitation maximale des éléments anatomiques au service de la stabilité prothétique

La conception d'une prothèse parfaitement stable nécessite l'exploitation par des empreintes précises de l'ensemble des éléments constituant la surface d'appui prothétique. Cette dernière doit être saine ou assainie par des préparations pré-prothétiques qui s'imposent souvent pour remettre en état une fibro-muqueuse enflammée et désinsérée de l'os ou bien élargir une surface d'appui réduite par envahissement des tissus avoisinants. (8)

3.2 Chirurgie pré prothétique

En présence d'éléments anatomiques défavorables aussi bien osseux (tori mandibulaires et/ou maxillaires, spicules osseux cicatriciels, exostoses) que muqueux (crêtes flottantes), la chirurgie est indiquée. En effet, ces facteurs négatifs créent des difficultés de tout ordres : (21)

- manque de place pour les futures prothèses,
- impossibilité de créer un équilibre biomécanique satisfaisant,
- instabilité prothétique,
- douleurs,
- inconforts, etc...

En vue d'améliorer la stabilité prothétique, la chirurgie pré-prothétique peut être envisagée en cas de : (22)

- Tubérosités hypertrophiques quand celles-ci dépassent le plan d'occlusion et engendrent des contacts prématurés entre les bases prothétiques, tout cela provoquant une instabilité de la future prothèse.

- Insertions des freins trop proches du sommet des crêtes. Celles-ci entraîneront une instabilité prothétique due à une mauvaise réalisation du joint périphérique.

- Hyperplasies muqueuses et crêtes flottantes résistantes aux techniques de brossage et à la mise en condition tissulaire et qui favorisent les mouvements horizontaux de la prothèse et

donc son instabilité. Cependant, il est possible d'obtenir une cicatrisation guidée par des prothèses provisoires garnies d'un conditionneur tissulaire en respectant le plan d'occlusion et la dimension verticale d'occlusion corrects et en bonne relation centrée afin d'optimiser les résultats chirurgicaux. (23)

Dans ce contexte, il est nécessaire de corriger ou même de supprimer ces facteurs de risques accentuant la résorption osseuse, au travers une intervention chirurgicale pré prothétique adaptée :

- **Résection chirurgicale de crête flottante** : une importance capitale est à donner à la résection des fibro-muqueuses dysplasiques, principal facteur d'absorption des stimuli mécaniques. Notons ici que ces derniers sont responsables de la stimulation de l'os sous-jacent et de l'ostéogénèse. Toutefois, on ne peut la réséquer si l'os est insuffisant. Dans ce cas, et pour préserver les structures osseuses sous-jacentes, le recours à d'autres techniques telles les empreintes piézographiques est de règle (9), (17)

- **La régularisation de crête** : elle n'est pas pratiquée que si nécessaire et doit se faire avec prudence. C'est le cas lors des extractions multiples. Les épines osseuses et les exostoses hypersensibles doivent être éliminées car elles contrarient l'adhésion des bases prothétiques et l'efficacité masticatoire. Cette thérapeutique trouve aussi son intérêt dans les cas de crêtes édentées présentant une contre dépouille importante. (17)

3.3. Mise en condition tissulaire

Les prothèses considérées comme instable ou résultant d'une mauvaise conception sont sources d'une altérations des tissus constituant la surface d'appui prothétique et à l'origine de l'augmentation de leur dépressibilité. Ces altérations peuvent être sous forme de stomatite sous prothétique, d'hyperplasie muqueuse ou de crêtes flottantes. (24)

Pour redonner à la muqueuse un aspect cliniquement sain et une dépressibilité normale, un conditionneur tissulaire est appliqué sur l'intrados et les bords des anciennes prothèses corrigées ou de nouvelles prothèses provisoires.

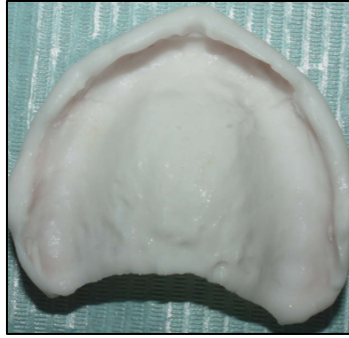


Figure 9 : Prothèse garnie d'un conditionneur tissulaire

Ce dernier agit sur la muqueuse permettant d'assurer ainsi la régénération des tissus altérés et l'élimination des lésions. (25)

3.3.1 Les empreintes

Afin de permettre l'exploitation maximale des surfaces d'appui prothétiques, il est nécessaire de réaliser successivement deux empreintes.

Tout d'abord, une empreinte primaire qui permet l'enregistrement initial des tous les éléments constituant la surface d'appui. Cette empreinte permet d'obtenir essentiellement la sustentation prothétique. Celle-ci s'effectue avec de l'alginate.

Par la suite, cet enregistrement est perfectionné par une empreinte secondaire ou empreinte anatomo-fonctionnelle dont l'objectif est premièrement de créer un contact intime entre l'intrados de la prothèse et la surface d'appui indispensable à la rétention physique procurée par l'intermédiaire de la salive et qui potentialise donc la stabilité prothétique. (23) Deuxièmement, d'assurer la rétention prothétique par l'établissement d'un joint périphérique étanche permettant de garantir la stabilité prothétique lors des différents mouvements physiologiques. Et troisièmement, enregistrer la dépressibilité de la fibro-muqueuse pour prévoir l'enfoncement de la prothèse dans ses surfaces d'appui et maintenir ainsi ce contact étroit indispensable à l'équilibre prothétique. Cette empreinte s'effectue en deux temps et avec deux matériaux différents. Le premier temps est l'enregistrement du jeu fonctionnel des insertions ligamentaires et des mouvements des tissus périphériques. C'est la réalisation du joint périphérique à la pâte de Kerr. Le second temps, appelé empreinte centrale ou de surfaçage, a pour but d'enregistrer l'ensemble de la surface d'appui en comprimant certaines zones pour obtenir une dépression de l'intrados de la prothèse. Elle s'effectue avec un élastomère polysulfuré. (26)

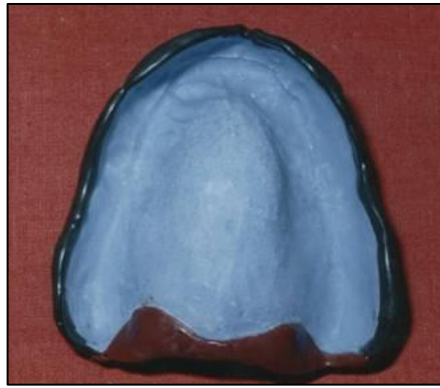

Figure 10 : Réalisation du joint périphérique à la pâte de Kerr au maxillaire (27)



Figure 11 : Empreinte secondaire réalisée avec des polysulfures (Permplastic®) (28)

3.4 Influence des facteurs musculaires sur la stabilité prothétique

La stabilité prothétique est aussi influencée par les contractions musculaires et les pressions qui en découlent. De ce fait, les muscles périphériques tels que le buccinateur, l'orbiculaire, et les muscles linguaux vont participer à la stabilisation des prothèses grâce à la tension de leurs fibres parallèlement au plan d'occlusion, alors qu'il existe un autre groupe déstabilisateur dont la tension est perpendiculaire et en contact avec les bords prothétiques, il est alors nécessaire d'enregistrer cette activité musculaire lors de l'empreinte secondaire. (29)

Il est nécessaire que les dents et l'extrados prothétique doivent absolument s'intégrer dans une zone d'équilibre appelée couloir prothétique entre les pressions musculaires jugales et labiales d'un côté et linguales de l'autre côté. (3)

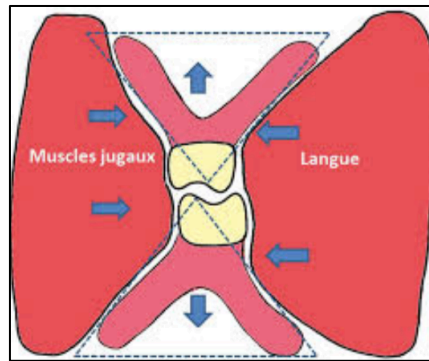


Figure 12 : Stabilité des prothèses grâce à l'inclinaison de leurs extrados, au respect du couloir prothétique et à l'action de la langue et des muscles jugaux. (8)

3.4.1 L'architecture des surfaces polies stabilisatrices

Lorsque les extrados prothétiques présentent des plans divergeant vers la surface d'appui, les muscles péri-prothétiques vont plaquer les prothèses contre les surfaces d'appui aussi bien au repos qu'en mouvement. (23) (Fig 10)

Selon une étude de Rignon-Bret, l'architecture vestibulaire comprend : (30)

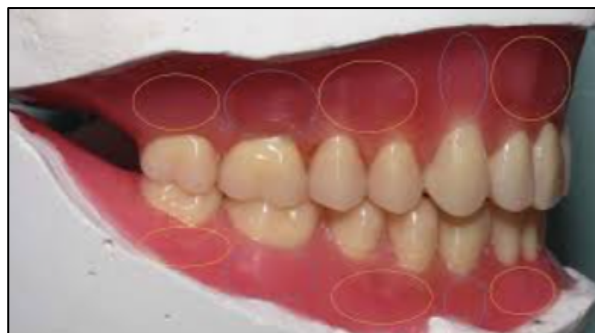

Figure 13 : Extrados vestibulaire latéral (8)

- Une concavité antérieure pour le muscle orbiculaire des lèvres,
- Une légère convexité au niveau de la région canine limitant la bosse canine,
- Une concavité dans la région des prémolaires autorisant la dynamique du carrefour musculaire du modiolus,
- Une convexité dans la région molaire, en regard des zones para-tubérositaires et des poches de Fish,

- Une légère concavité au niveau de la zone postérieure de la maquette mandibulaire afin de permettre le libre jeu du masséter.

Au niveau lingual, les prothèses mandibulaires ayant des plans divergeant vers la surface d'appui doivent présenter, au niveau de la région sublinguale une double concavité dans le sens antéro-postérieur et mésio-distal appelé berceau lingual pour permettre à la langue de stabiliser la prothèse, sans pour autant avoir des contre-dépouilles pouvant ainsi causer le soulèvement de la prothèse par la langue et ses mouvements.

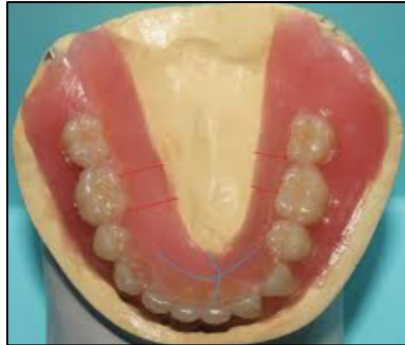

Figure 14 : Prothèse mandibulaire avec des plans inclinés (en rouge) et un berceau lingual (en bleu) (8)

3.4.2 Les empreintes tertiaires (31)

Les surfaces polies favorables à la stabilisation des prothèses sont obtenues habituellement par une sculpture de la cire. Cependant en cas de besoin, on peut avoir recours aux techniques d'empreintes spécifiques appelées empreintes tertiaires.

Ces empreintes tertiaires sont destinées à mouler de façon précise et physiologique la forme et le volume des extrados prothétiques permettant ainsi à la musculature périphérique de participer à l'équilibre des prothèses.

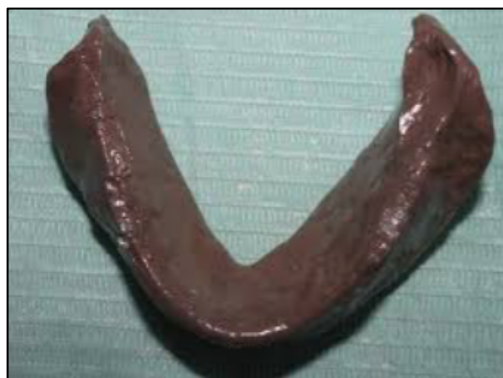

Figure 15: Le couloir prothétique enregistré par une empreinte piézographique (31)

Le couloir prothétique ainsi enregistré sera matérialisé après la coulée de ces empreintes, par des clés vestibulaires et linguales en silicone de haute viscosité et qui sera respecté par la future réalisation prothétique.



Figure 16 : Modèle de clé en silicone pour enregistrer la situation du couloir prothétique (31)

3.5 Influence des facteurs occlusaux sur la stabilité prothétique

L'équilibre occlusal permet la stabilisation des prothèses par des contacts généralisés simultanées et symétriques aussi bien en statique qu'en dynamique. On parle du concept de ***l'occlusion bilatéralement équilibrée***.

Pour cela, cette stabilité occlusale impose quelques notions essentielles : (32)

Le plan d'occlusion possède plusieurs définitions distinctes, en denture naturelle, il correspond à la surface de contact entre les dents maxillaires et mandibulaires. En prothèse, la définition tient compte de l'anatomie et de critères occlusaux. Ainsi c'est une surface observée cliniquement.

Le plan d'occlusion est cliniquement défini comme une courbe d'occlusion située à la mandibule. Cette courbe d'occlusion est composée de la courbe de Spee, de la courbe de Wilson et de la courbe des bords libres incisifs. Cette courbe forme le plan d'occlusion lorsqu'elle est mise en relation avec le crâne et mise en évidence grâce à une téléradiographie de profil. (33)

Le plan d'occlusion d'abord décrit par Spee et Wilson, a ensuite été repris par Monson qui l'inséra dans une sphère de centre et de rayon unique. Enfin, Ackermann modélisa le plan d'occlusion pour former une surface hélicoïdale. Récemment, de nombreux travaux ont été menés par le Docteur Orthlieb, pour préciser les caractéristiques et le rôle du plan d'occlusion et de la courbe de Spee.

Le plan d'occlusion évolue avec la croissance pour passer d'une surface plane pendant l'enfance à une forme hélicoïdale à l'âge adulte. (34)

- Un centrage des forces à l'intérieur des surfaces d'appui, il est indispensable d'utiliser l'orientation des axes inter crêtes lors du montage des dents pour le centrage des forces occlusales vers le sommet des crêtes édentées, tout en évitant de dépasser l'aire de sustentation mandibulaire appelée « aire de pound » en dehors de laquelle toute force est déstabilisatrice. (35), (36)

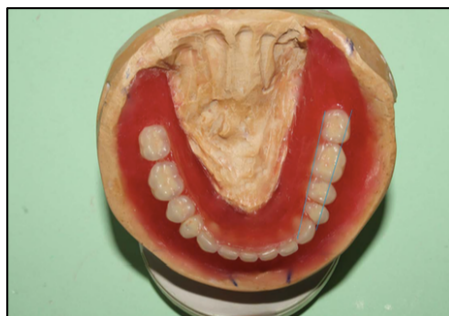

Figure 17 : Montage des dents postérieures en respectant l'aire de Pound (35)

- Une occlusion statique stable. Pour cela les contacts doivent être généralisés tout en respectant un recouvrement et un surplomb de 2mm afin de répartir les charges occlusales sur toute l'arcade pour renforcer l'assise des prothèses sur la surface d'appui. Par ailleurs, au niveau des secteurs cuspidés, ces contacts sont répartis selon un rapport d'une dent sur deux dents en classe I d'Angle, avec un recouvrement des cuspidés d'appuis mandibulaires par les cuspidés guides maxillaires.

Il est donc impératif d'arrêter le montage avant les tubérosités et les trigones pour éviter toute bascule postérieure de la prothèse due à l'enfoncement de la prothèse au niveau de la partie postérieure très dépressible du trigone. (30)

Cependant l'obtention de la stabilité occlusale ne serait possible qu'en présence d'un plan d'occlusion correct à la bonne dimension verticale et en relation centrée. (8)

En denture naturelle et en prothèse, le plan d'occlusion correspond à la surface de contact entre les dents maxillaires et mandibulaires, lorsque les dents sont en contact. Selon Orthlieb, les définitions du plan d'occlusion sont nombreuses et varient selon les auteurs (37). Le collège national d'occlusodontologie le définit ainsi : « Plan, définit à la mandibule, les arcades étant en occlusion, passant par deux références dentaires postérieures et une

antérieures. En prothèse, les références sont les pointes des cuspidés disto-vestibulaires des deuxièmes molaires et le bord libre des incisives. En céphalométrie, c'est une droite qui coupe les milieux de l'engrènement cuspidien des premières molaires et du recouvrement incisif. » (38).

De plus, le plan d'occlusion dans son ensemble contribue à la stabilité dans le temps de la denture et des restaurations prothétiques grâce à l'équilibration des fonctions occlusales (centrage, calage et guidage) et des forces dans les différents mouvements mandibulaires (mastication, incision, propulsion et latéralités) (34).

Le plan d'occlusion transmet les forces fonctionnelles sur les surfaces d'appui contribuant ainsi à la stabilité des prothèses (Fig. 16 a, 16b), à condition qu'il soit situé à mi-distance des crêtes édentées (Fig. 17a, 17b). Il peut être notamment rapproché de la crête la plus défavorable pour diminuer le bras de levier et réduire les pressions s'exerçant sur les surfaces d'appui. Une situation haute du plan d'occlusion engendre une instabilité prothétique. (23)(32)(36)

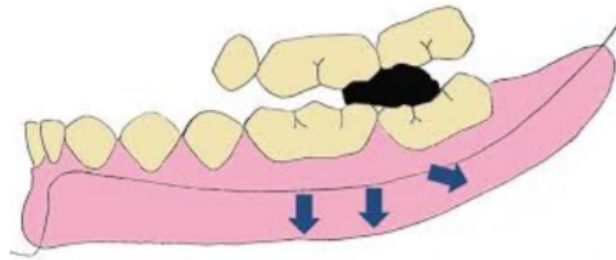


Figure 18a : Le plan d'occlusion prothétique doit suivre la forme de la crête édentée afin d'assurer la stabilité prothétique

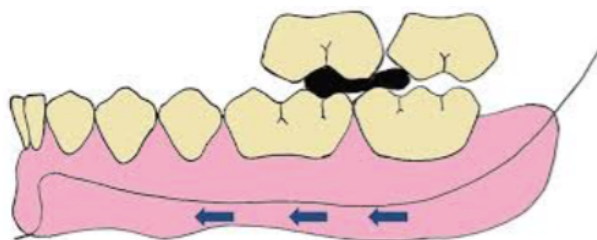


Figure 18b: Un plan d'occlusion plat en regard d'une crête concave entraîne le glissement vers l'avant de la prothèse mandibulaire

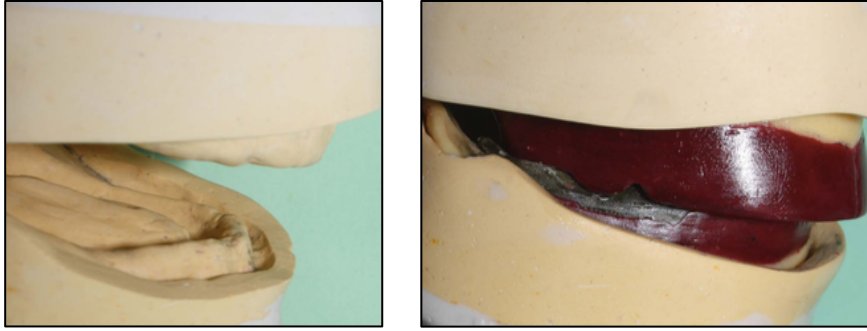


Figure 19 a et b : Le plan d'occlusion prothétique est situé à mi distance des crêtes édentées.

Par ailleurs, la dimension verticale d'occlusion (DVO) physiologique participe à la stabilité des prothèses, tandis qu'une DVO sous évaluée va provoquer un mouvement de proglissement mandibulaire et une surévaluation de la DVO engendre des troubles masticatoires et des interférences déséquilibrantes (23)(39)(40)

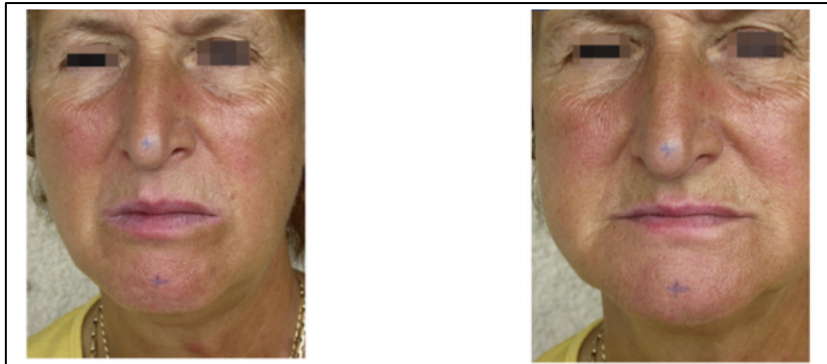

Figure 20a (gauche) : DVO sur évaluée (aspect figé du visage, sillons étirés, menton crispé)

Figure 20b (droite) : DVO sous évaluée (visage vieilli, sillons accentués) (27)

Selon Orthlieb et le collège national d'occlusodontologie, la relation centrée est « *la situation condylienne de référence correspondant à une coaptation bilatérale condylo-disco-temporale haute, simultanée, obtenue par contrôle non forcé, réitérative dans un temps donné et pour une posture corporelle donnée et enregistrable à partir d'un mouvement de rotation mandibulaire.* »

La relation centrée est la situation condylienne de référence, elle est indépendante des contacts dentaires. Elle peut être retrouvée en l'absence de structures dentaires, lors de son enregistrement aucun contact occlusal ne doit influencer cette position articulaire qui reste stable tout au long du mouvement axial terminal.

Cependant en cas de relation centrée erronée, des contacts prématurés lors de la fermeture vont causer un mouvement de bascule des prothèses. (41)

- Une occlusion dynamique équilibrée. Pendant les mouvements de propulsion et de latéralités, les prothèses sont stables lorsqu'il existe au moins trois points non alignés assurant la stabilité des bases. Cet équilibre dynamique dépend du Quint de Hanau qui doit être constant (32), (36) il est obtenu lors du montage par l'absence de contacts entre les dents antérieures maxillaires et mandibulaires en occlusion statique et par la bonne orientation de la courbe de Spee dans le sens sagittal et de la courbe de Wilson dans le sens frontal.

Cela permettra l'obtention de contacts équilibrants en propulsion et en diduction pour prévenir les risques de déplacement vers l'avant de la prothèse mandibulaire lors de la mastication des aliments et afin d'empêcher que la prothèse supérieure ne bascule en bout à bout lors de l'incision.

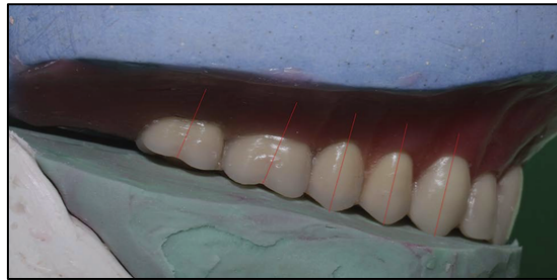

Figure 21 : Le plan d'occlusion est une surface courbe qui comprend la courbe de Spee dans le sens sagittal et de Wilson dans le sens frontal

EN RESUME :

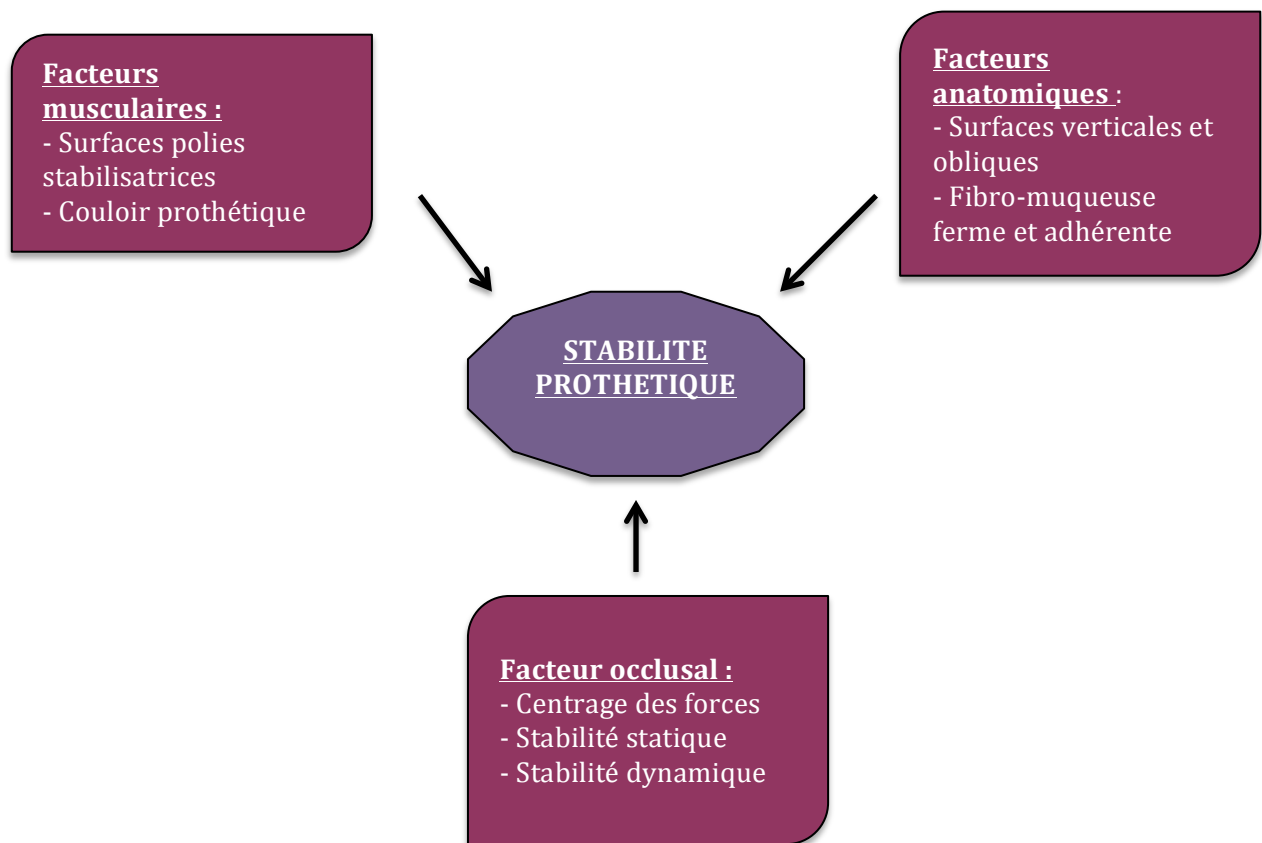


Figure 22 : Facteurs qui influencent la stabilité prothétique (8)

PARTIE 4 : LA GESTION ET LE TRAITEMENT DES DONNEES ESTHETIQUES EN PROTHESE AMOVIBLE COMPLETE

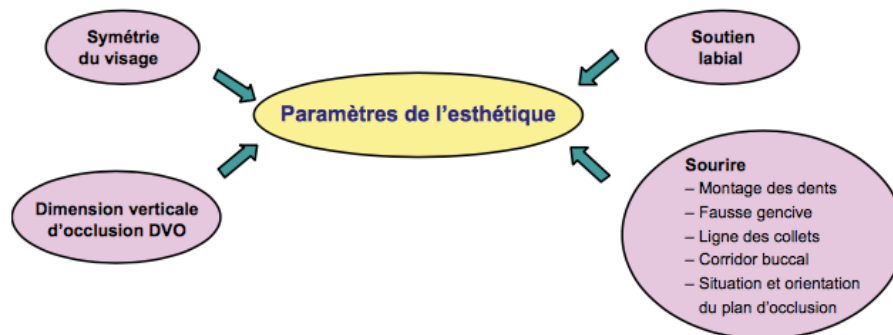
4.1 Introduction et rappel des paramètres esthétiques

De nos jours, l'édentement total est un handicap qui touche en majorité les personnes âgées, déjà souvent confrontées à de nombreuses pathologies. Pour cela, la prothèse totale pallie à ces inconvénients en rendant à l'édenté, l'aspect esthétique et en restaurant plus ou moins parfaitement les fonctions orales. (42)

Une réhabilitation esthétique doit alors reproduire le naturel et ne peut être considérée comme esthétique si elle ne communique pas à son auteur une plaisante sensation et à l'entourage une impression de beauté où la plénitude de l'expression de la personnalité est inscrite dans le sourire. (43)

Cependant toute réhabilitation prothétique ne saurait atteindre son but esthétique sans l'instauration d'une harmonie dento-faciale, et ce, par l'association subtile entre équilibre, symétrie et harmonie.

Plusieurs paramètres facteurs de l'harmonie sont alors à considérer : (44)



- Symétrie :

Elle se définit comme la distribution régulière de parties, d'objets semblables de part et d'autre d'un axe, autour d'un centre. Elle est toujours relative mais toute perturbation n'échappe pas aux regards. Le plan sagittal médian du visage est rectiligne, il passe entre les deux yeux, franchit la pointe du nez pour retomber au niveau de la gouttière philtrale et s'achever au milieu du menton. Les plans horizontaux joignent les pupilles, les ailes du nez et les commissures de la bouche. Ils sont perpendiculaires entre eux au plan sagittal médian et donc parallèles entre eux.

Tout est symétrie dans le plan frontal (45). Cependant, une légère déviation du milieu est sans réelle conséquence sur le plan esthétique, car les deux hémifaces ne sont pas identiques.

De plus, la dimension verticale doit être correctement établie ainsi que le rapport maxillo-mandibulaire. L'apparence esthétique du visage reste un guide important pour fixer la position de la mandibule. L'harmonie entre tous les traits du visage sera recherchée en respectant le sexe, l'âge et le type constitutionnel du patient. Pour cela, toutes les méthodes mécaniques et physiologiques d'évaluation de la DVO (à partir de la dimension verticale de repos, contrôlée par la méthode phonétique de déglutition et l'aspect esthétique) doivent être mises à contribution afin d'éviter les conséquences néfastes sur l'esthétique de la prothèse. (Figure 18 a, 18b, partie 1.3.5)

- De ce fait, une DVO sous-évaluée entraîne un aspect vieilli du visage du patient causé par un tassement de l'étage inférieur et une accentuation des rides, des plis et des sillons.

- Une DVO augmentée ou surévaluée entraîne, des téguments du visages étirés, un visage figé perdant toute expression avec une inoclusion labiale et une denture trop visible et disgracieuse à l'ouverture buccale.

- Soutien labial :

La position et l'expression des lèvres sont les meilleurs guides pour déterminer la position antéro-postérieure des dents antérieures. La relation des lèvres avec les saillies du visage, ainsi que la forme générale du profil naso-labio-mentonnier sont des éléments importants dans l'évaluation esthétique afin de replacer la musculature paraprothétique de l'étage inférieur de la face dans une position physiologique et esthétique.

- Sourire :

Le sourire est propre à chacun, il permet de caractériser un individu mais c'est également un moyen de communication et de séduction qui est fondamental dans le rapport à l'autre et permet d'équilibrer les relations humaines. (46)

Le sourire est composé de 3 éléments anatomiques qui sont les lèvres, les dents, la gencive. L'esthétique du sourire va donc dépendre de la relation dans l'espace de ces trois constituants. Sa valeur esthétique naît de la présence de facteurs déterminants de la beauté : (44)(47)

- harmonie des volumes et finesse des contours externes par le jeu des courbes et

contre-courbes des lèvres

- puissance d'expression
- alignements des dents
- contraste des couleurs entre le rouge des lèvres, le bord vermillon et le rose des gencives.
- harmonie de la ligne des collets
- la ligne du sourire
- la présence du corridor buccal
- un plan d'occlusion correct

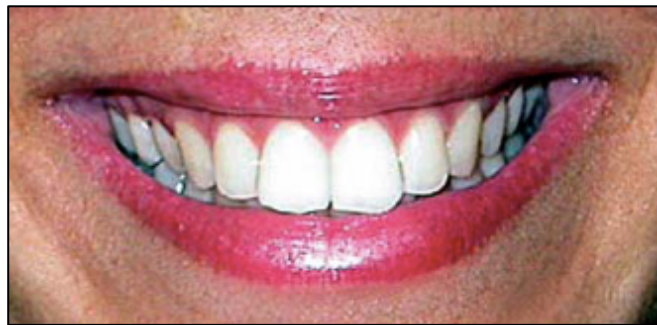

Figure 23 : Sourire esthétique (44)

4.2 Comment réussir l'esthétique en PAC ?

Le succès de l'esthétique de la thérapeutique prothétique est un élément déterminant de 'amélioration du confort et de la fonction. (36) il ne peut être atteint que par la prise en compte de l'harmonie individuelle, tout en respectant les critères de normalité. De ce fait, l'implication du patient est un élément clé dans la réussite de toute restaurations prothétiques. Il s'agit de répondre au mieux aux attentes du patient, pour cela le recueil d'information lors de l'interrogatoire initial est très important.

4.2.1 Le bilan esthétique préprothétique

Il convient de :

S'inspirer des documents pré extractionnels (modèles, photos...) ou d'anciennes prothèses afin de restituer l'esthétique initiale du patient.

D'apprécier les *paramètres morphologiques* dont la forme et la symétrie du visage, les rapports intermaxillaires, le profil, la forme et la tonicité des lèvres d'une part,

D'apprécier *l'importance du déficit esthétique* dont la perte du philtrum, l'invagination des joues, la perte de la dimension verticale, l'affaissement des commissures, le recul des lèvres, l'accentuation des sillons nasogéniens et labio mentonniers, l'avancée du menton en rapport avec le proglissement

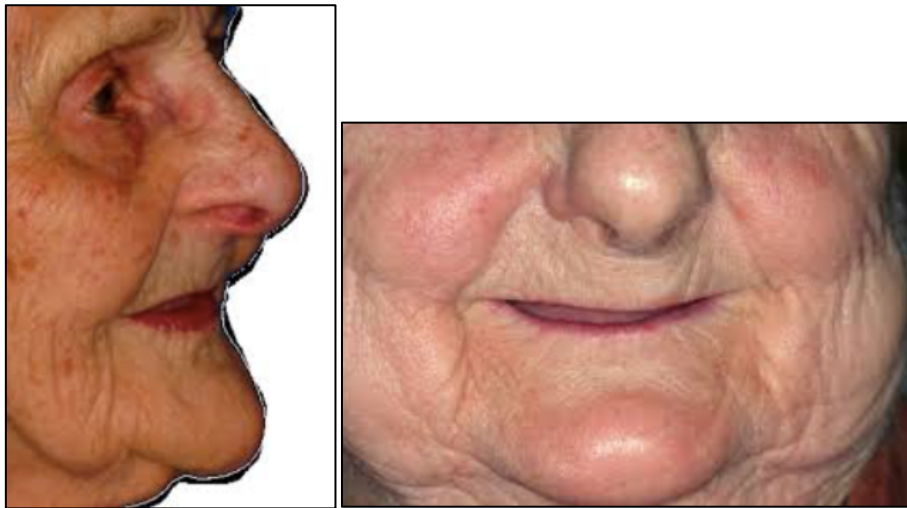

Figure 24 : Photo de profil et de face d'une patiente édentée complète (48)

- **Les empreintes :**

Un soutien jugale et labiale adéquat est assuré par une morphologie correcte des extrados prothétiques obtenus au moyen d'empreintes tertiaires.

Ces dernières, dans le cas de forte résorption, permettent de rattraper les décalages inter-arcades et de retrouver un profil harmonieux.

- Réglage des maquettes d'occlusion :

La maquette d'occlusion est composée d'une base stable et rigide dont les bourrelets reconstituent le rempart alvéolo-dentaire dans sa forme, sa position et son volume. En effet ils s'inspirent des renseignements propres au patient, et obéissent à la triade de Nelson liant la forme de l'arcade à celle du visage. (49)

Toutes les modifications nécessaires sont apportées pour assurer le soutien labial optimal de l'étage inférieur du visage, de face comme de profil, en accord avec le patient, de façon à obtenir un soutien naturel et harmonieux de la lèvre supérieure (44).

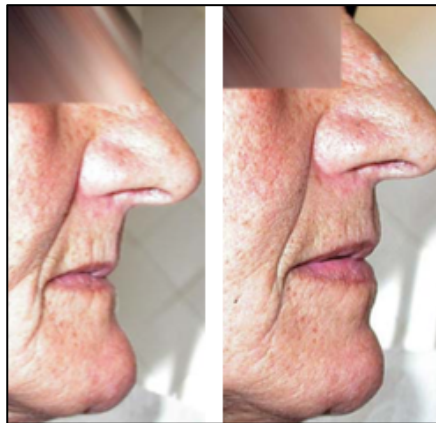

Figure 25 : Restauration d'un profil harmonieux avec en bouche la maquette d'occlusion (44)

Pour cela la hauteur du bourrelet est réglée principalement selon un modèle esthétique :

Pour régler la maquette maxillaire, dans un premier temps le bourrelet d'occlusion maxillaire est réglé en orientation, de manière à soutenir correctement la lèvre supérieure. C'est l'appréciation esthétique de l'angle naso-labial en vue latérale qui guide le praticien ainsi que le respect de la gouttière philtrale. La longueur est ensuite évaluée selon des critères esthétiques (visibilité au repos entre 0 et 3mm) et phonétiques (prononciation des phonèmes F et V).

Concernant le réglage de la maquette mandibulaire, le bourrelet est réglé en inclinaison afin de soutenir la lèvre, une concavité est aménagée en vestibulaire pour laisser la place au muscle orbiculaire des lèvres qui stabilise ainsi la maquette. La hauteur du bourrelet est corrigée, si nécessaire, afin d'effleurer la lèvre inférieure.

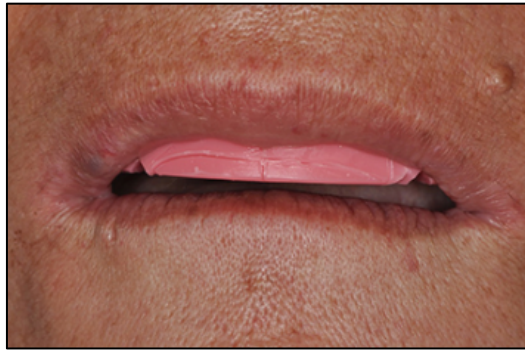

Figure 26 : Réglage de la maquette d'occlusion maxillaire (50)

Après le réglage du bourrelet, ce dernier est classiquement ajusté en fonction du parallélisme au plan de Camper (plan de référence passant par le tiers supérieur du tragus et l'aile du nez) et parallèle à la ligne bi-pupillaire à la fois dans le plan sagittal et frontal. Ces différents plans parallèles sont réglés grâce à une plaquette métallique appelé plaque de Fox et une réglette métallique.

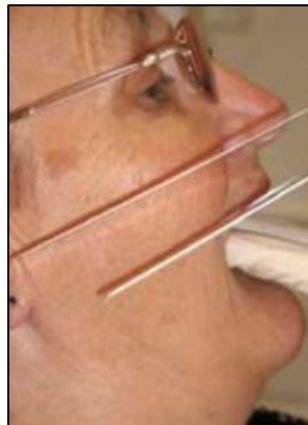


Figure 27 : Parallélisme de la maquette supérieure avec le plan de Camper et la maquette de Fox (50)

Un profil harmonieux doit répondre à certains critères :

- Un équilibre front-nez-menton ;
- Un angle naso-labial autour de 100° ;
- Une lèvre supérieure légèrement en avant de la lèvre inférieure ;
- Un sillon labio-mentonnier marqué.

- Matérialisation des repères esthétiques :

Les paramètres horizontaux et verticaux seront tracés sur les bourrelets. Ils sont au nombre de trois :

> **La ligne haute du sourire** : elle permet de déterminer la hauteur des dents antérieures est choisie par rapport à la fausse gencive visible. La hauteur est à modeler en fonction de l'âge, de l'ethnie, des exigences particulières du patient ou en présence d'une lèvre supérieure courte et concave. (51)

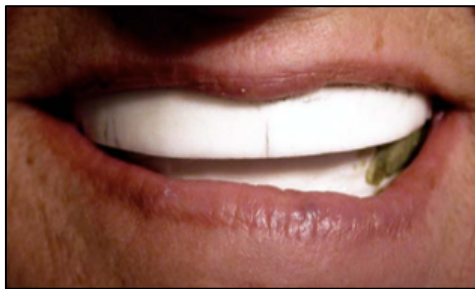

Figure 28 : Visualisation de la ligne du sourire (44)

> **La ligne basse du sourire** guide l'alignement des bords libres incisivo-canins maxillaires.

> **Le milieu inter incisif**, correspond à l'axe de symétrie du visage, et passe par le centre du philtrum. Elle est généralement perpendiculaire aux lignes bi pupillaires et bicommissurales et sert au repositionnement des incisives centrales.

La position de la pointe canine se trouve, pour certains, à l'aplomb de l'aile du nez et pour d'autres c'est la largeur inter-commissurale qui est prépondérante. Elle peut également être située sur la médiane des lignes verticales définies par la partie externe de l'aile du nez et le centre de la pupille.

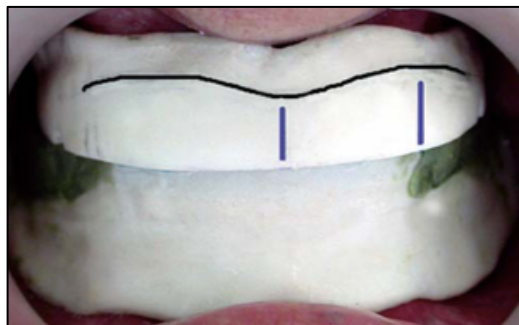


Figure 29 : Les repères esthétiques (point inter incisif – pointe canine) sont marqués au niveau de la maquette en résine. (44)

- Conséquence d'un mauvais soutien labial :

Des dents placées trop en arrière par rapport à la crête provoquent un soutien labial insuffisant, donnant une apparence de sujet édentée, caractérisée par une réduction du vermillon des lèvres, une diminution de l'avancée du philtrum, une augmentation du sillon naso-labial et/ou des rides et une perte salivaire au coin des lèvres. Si les dents antérieures sont trop courtes, la lèvre supérieure qui présente normalement un profil concave devient convexe. (52)

4.2.2 Le choix des dents

Comme chaque étape de la réalisation d'une prothèse adjointe complète, le choix et le montage des dents prothétiques doivent être faits avec une grande minutie, car une erreur à leur niveau pourrait compromettre le résultat final, tant au niveau fonctionnel qu'esthétique.

Les dents prothétiques sont d'une importance capitale car, étant souvent les seuls éléments visibles dans la plupart des cas, elles seront la « vitrine » de l'ensemble prothétique (53). Elles entrent également en jeu, bien entendu, dans l'intégration psychologique de la prothèse par le patient.

Les dents prothétiques ont pour rôle de remplacer les dents naturelles absentes des arcades afin de restituer l'intégrité esthétique du visage et du sourire. Elles sont donc primordiales.

Pour cela, les documents pré-extractionnels, photographies ou modèles peuvent inspirer le praticien dans le choix des dents qu'ils sont considérés satisfaisants sur le plan esthétique.

4.2.2.1 Choix du matériau

- Dents en porcelaine

Leurs qualités sont indéniables en ce qui concerne l'esthétique, leur état de surface lisse et de faible porosité, leur dureté de surface et leur résistance à l'abrasion. Elles sont donc indiquées pour maintenir les rapports occlusaux et participer ainsi à la pérennité de l'équilibre occlusal. Lorsque le manque d'espace prothétique dans le sens vertical impose des retouches trop importantes du talon des dents par meulage, une fracture de la porcelaine est à craindre. La résine est alors préférée, malgré ses moins bonnes qualités esthétiques et mécaniques dans le temps. (54)

- Dents en composite ou en résine

Elles sont indiquées lorsque l'espace prothétique est insuffisant pour monter des dents en porcelaine, lorsque les secteurs édentés présentent des crêtes flottantes non opérables chirurgicalement, lorsque le patient est atteint de la maladie de Parkinson ou lorsqu'il s'agit d'un édentement intercalaire de très faible étendue (une ou deux dents). (55) Les résines composites sont aujourd'hui les matériaux les plus couramment utilisés pour la confection des dents artificielles. Elles présentent une stabilité de couleur suffisante avec des possibilités de personnalisation par meulage et à un moindre degré de maquillage. (52)(56)

4.2.2.2 Forme des dents

Lors de la perte des dents et en l'absence de documents antérieurs, le patient atteint deux choix ; soit il veut avoir un sourire et une denture parfaite, soit retrouver son sourire perdu. Nombreux sont les principes énoncés pour la sélection de la forme des dents antérieures, parmi lesquels la corrélation entre la forme des incisives centrales et le contour du visage (lois de l'harmonie de Williams), l'influence des facteurs SPA (sexe, personnalité, âge) est une aide importante pour le praticien afin de lui redonner une denture prothétique aussi personnalisée que possible. (44)

- Personnalité :

Une personnalité délicate et féminine est caractérisée par des formes rondes, lisses, d'agencement fluide. Le sexe masculin quant à lui, est une forte personnalité qui se caractériserait par des dents carrées, vigoureuses avec un alignement plus rectiligne des bords incisifs.

- Sexe :

Il existe une grande variabilité morphologique de dents antérieures d'un individu à un autre. Chez chaque individu, il y a une distribution plus ou moins inégale du féminin et du masculin selon la personnalité. Toutes les formes dentaires sont retrouvées dans les deux sexes ; les dents ne constituent pas un facteur anthropologique de différenciation sexuelle. (57)

D'un point de vue général en odontologie, les dents de femmes seraient plus claires et plus arrondies que celles des hommes. De même, l'agencement des secteurs antérieurs serait moins « agressif » chez les femmes.

Il est donc possible d'énoncer quelques caractères perçus comme féminins ou masculins :

- est considéré comme féminin une forme d'arcade ovoïde, un agencement régulier des dents antérieures de formes plutôt arrondies, petites de taille et dont la translucidité des bords libres est visible en occlusion, ou accentuée par une béance ;

- est considérée comme masculin une forme d'arcade carrée, un agencement irrégulier des dents antérieures, de formes plutôt anguleuses, moins lumineuses, présentant un recouvrement important.

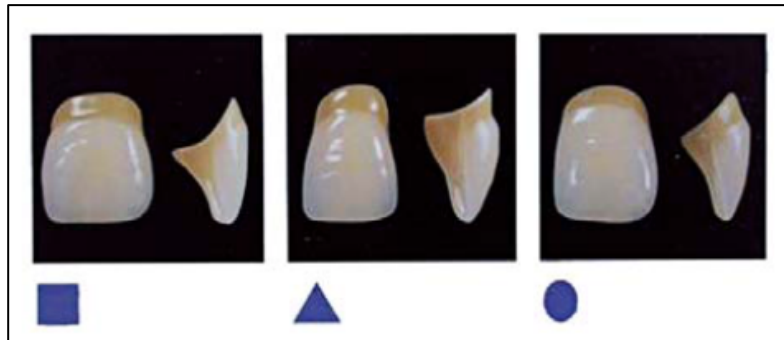


Figure 30 : Différentes formes des dents prothétiques

4.2.2.3 Teintes des dents

Il existe une relation entre la couleur des dents et le sexe, l'âge, la couleur des téguments, des cheveux ou des yeux.

- Les femmes ont des dents plus claires que les hommes.
- Les sujets vigoureux présentent des teintes plus saturées. (58)

Le choix de la teinte doit se faire dans une atmosphère neutre, à la lumière du jour pour éviter les problèmes de métamérisme.

La saturation peut varier d'une dent à l'autre, des mélanges de différentes plaquettes de dents du commerce sont souhaitables, des incisives latérales plus translucides et des canines plus saturées sont recherchées.

4.2.2.4 Dimensions des dents

La taille des dents antérieures est d'une grande importance : des dents trop petites conduisent à une arcade étroite avec un corridor buccal très inesthétique.

Il est donc important d'avoir une harmonie entre la largeur de la face et celle de l'arcade dentaire pour donner l'illusion du naturel.

Un visage large et carré s'harmonise mieux avec une arcade large et carrée, avec des dents antérieures sur un seul plan. Une arcade triangulaire s'harmonise mieux avec un visage triangulaire. De même, un visage large doit avoir une arcade plus large qu'un visage étroit.

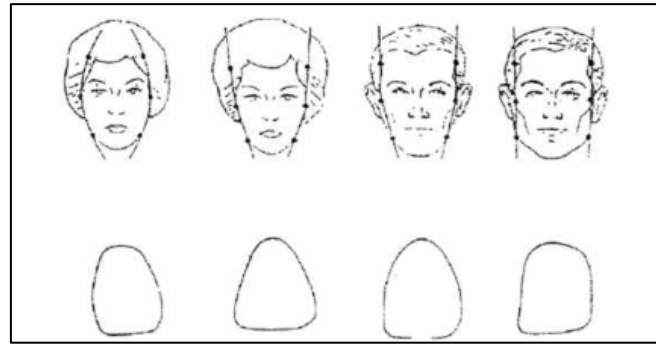


Figure 31 : Corrélation entre la forme du visage et celle d'une incisive centrale supérieure (59)

- Taille des dents :

Elle s'apprécie en hauteur et en largeur.

La dimension peut être évaluée sur l'ensemble des six dents antéro-maxillaires qui représentent selon les auteurs, $\frac{1}{3}$ du diamètre bizigomatiques, $\frac{1}{13}$ de la circonférence crânienne, $\frac{1}{5}$ de la distance inter-trigones ou inter-tubérositaires. Pour Lee, en vue de face, les pointes canines sont à l'aplomb des ailes du nez. Les modifications de forme par meulage ou les diastèmes envisagés doivent être pris en compte dans la mesure. (60)

La hauteur des dents antéro-supérieures est déterminée par la visibilité du bord libre et le soutien de la lèvre. Les collets sont au niveau de la lèvre supérieure, alors que les bords libres affleurent inférieure dont ils suivent la concavité. (58)

4.2.3 Le montage des dents prothétiques

Le montage idéal des dents en prothèse amovible complète doit aboutir au confort fonctionnel ainsi qu'à un résultat esthétique acceptable pour le patient mais surtout une stabilité. De plus, la

technique adoptée pour le montage des dents joue un rôle très important pour la stabilité ainsi que la phonation. (60)

L'occlusion généralement équilibrée est le schéma occlusal de référence en prothèse complète. Même si les règles qui président au montage des dents prothétiques s'appliquent un peu différemment selon qu'il s'agit des dents antérieures ou postérieures, il ne faut jamais dissocier l'aspect esthétique de la restauration prothétique de ses impératifs fonctionnels. Fractionner le montage entre partie antérieure (esthétique) et partie postérieure (fonctionnelle) a quelque chose d'artificiel. Le résultat final doit satisfaire au souci constant d'un équilibre qui dépend des paramètres incontournables que sont la trajectoire condylienne, la trajectoire incisive, l'angulation cuspidienne, l'orientation du plan d'occlusion.

4.2.3.1 Positionnement des dents antérieures maxillaires

La papille rétro-incisive reste stable après extraction et constitue alors un repère utilisable pour le montage.

De plus, le montage doit rétablir l'esthétique, la symétrie et assurer la phonation.

Ainsi :

- La face vestibulaire des incisives centrales se situe à 10-13mm en avant du bord postérieur de la papille ;
- La ligne joignant les faces distales des canines se situe à environ 3mm en arrière de la limite postérieure de la papille ;
- Les dents sont positionnées selon les règles classiques du montage. (61)

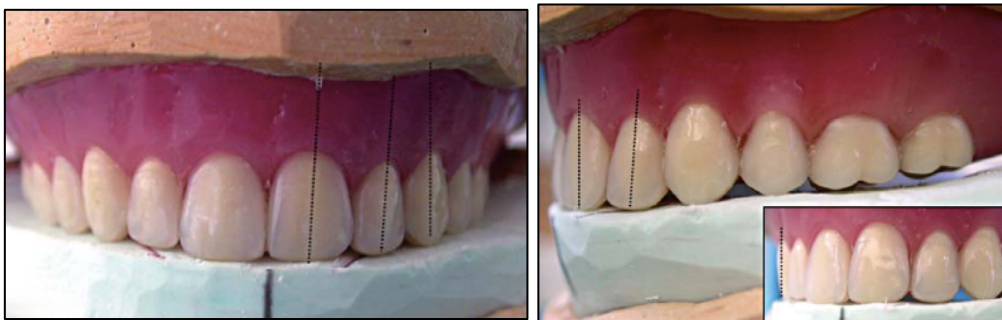


Figure 32 : Le positionnement des dents est réalisé à l'aide de la table de montage. Les axes dentaires varient dans les trois dimensions de l'espace (44)

En résumé :




Arcade maxillaire	Plan frontal 	Plan sagittal 	Plan horizontal 
Incisives centrales	Bords libres au contact du bourrelet	Face vestibulaire perpendiculaires au plan occlusal	Bords libres horizontaux au contact du bourrelet 6 à 8mm en avant de la papille buccoïde
Incisives latérales	Bords libres au contact du bourrelet (dents carrées) Dents légèrement au dessus du plan occlusal (dents ovalaires, classe II)	Faces vestibulaires inclinées d'environ 5° en direction palatine	Bords libres au contact du bord du bourrelet
Canines	Pointes canines au contact du bourrelet Pas de visibilité de la face disto-vestibulaire	Face vestibulaire oblique La partie cervicale plus vestibulaire que le bord libre	Bords libres distaux orientés de 65° vers l'arrière

Tableau 1 : Paramètres du montage des dents antérieures maxillaires

4.2.3.2 Positionnement des dents antérieures mandibulaires

Pour les dents antéro inférieures elles devront être montées dans l'aire de sustentation antérieure d'Ackerman qui est l'espace délimité par le sommet de la crête antérieure et le versant vestibulaire de cette crête

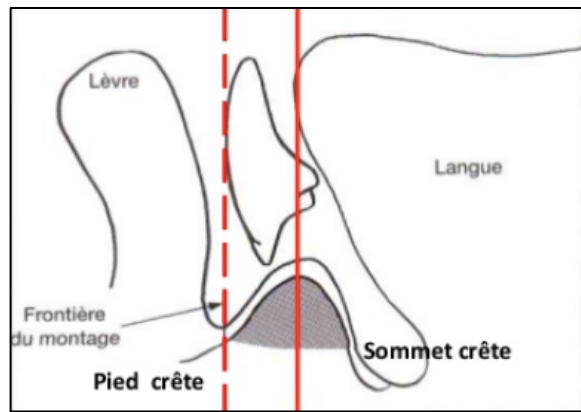


Figure 33 : Aire d'Ackerman

Dans le plan frontal, le bord libre des dents antérieures inférieures est situé de 0 à 2mm sous le bord libre de la lèvre inférieure. L'axe de l'incisive centrale est perpendiculaire au sommet de la crête tandis que celui de la latérale et celui de la canine est distalé du collet.

Dans le plan sagittal, l'axe de l'incisive centrale est incliné de bas en haut et d'arrière en avant. L'axe de la latérale est vertical par rapport au sommet de la crête. Et l'axe de la canine est lingualé, son collet est lui vestibulé.

Le tiers incisif des dents antérieures mandibulaires est visible chez la plupart des patients, d'autant plus que l'âge augmente. Les bords incisifs des canines mandibulaires et les pointes des cuspides des premières prémolaires sont à la même hauteur que la lèvre inférieure, niveau correspondant à la commissure lorsque la bouche est légèrement ouverte. Des incisives mandibulaires trop courtes sont la conséquence de l'adoption d'un plan de référence occlusal trop bas.

4.2.3.3 Particularités du montage en cas de classe II et III

squelettique

Le montage des dents antérieures varie en fonction de la classe squelettique du patient. Il visera dans les cas de classe II et III à réaliser un compromis entre esthétique et fonction par :

- positionnement vestibulaire des dents antéro-maxillaires et lingual des dents mandibulaires afin d'améliorer le rendu esthétique en cas de prognathie mandibulaire

- diminution du soutien labial avec projection vestibulaire du groupe incisivo-canin mandibulaire en présence d'une rétrognathie mandibulaire (62)

4.2.4 Gestion du sourire

Le sourire est bien sûr un réflexe naturel, mais s'y ajoute son rôle dans l'expression d'un visage, d'un sentiment, d'une attirance. Cela rend cet acte complexe tant au niveau de sa compréhension que de sa reproduction.

Ces facteurs imposent aux praticiens :

- d'une part d'analyser les différentes composantes selon une approche précise : analyse du cadre facial, labial, dentaire ;
- d'autre part de reproduire avec les techniques et procédés actuels, ces différentes composantes notamment la courbe, la ligne du sourire et le corridor buccal. (63)

4.2.4.1 Courbe du sourire

Elle suit le bord libre des incisives et joint les pointes canines. Cet arc est déterminé par l'âge du patient : l'intensité de sa courbure diminue au fur et à mesure que le patient vieillit.

La courbe du sourire est plus prononcée chez la femme que chez l'homme, sa personnalisation dépend du type de lèvres, de la dynamique du sourire et dépend, de plus, du décalage incisif. (63), (64)

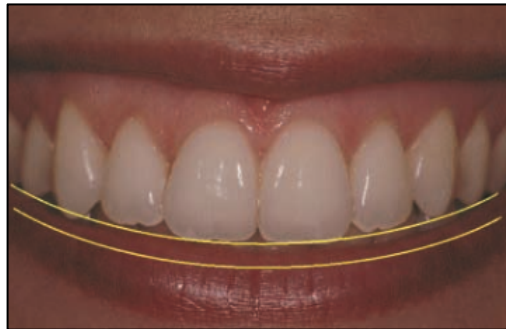


Figure 35 : Courbe du sourire en harmonie avec la lèvre inférieure (65)

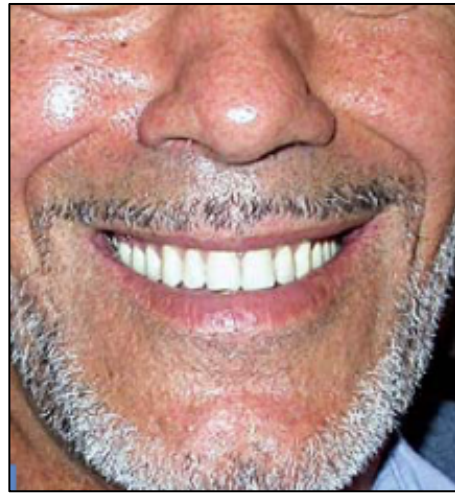
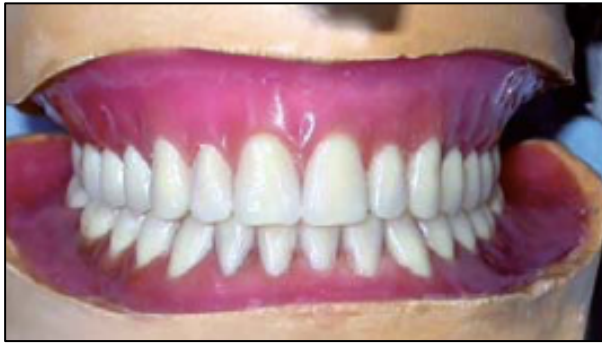

Figure 36 : Montage adapté au sourire du patient (44)

4.2.4.2 Ligne du sourire

Elle permet de différencier plusieurs catégories de sourires, les connaître permet de poser un diagnostic esthétique pour un abord plus raisonné des réhabilitations prothétiques.

Les lignes du sourire sont divisés en 3 catégories : (66)

- **La ligne du sourire haute**, correspond à une ligne labiale haute et représente un sourire découvrant la totalité de la hauteur coronaire des dents maxillaires antérieures et une bande continue de gencive (fig.33)

- **La ligne du sourire moyenne**, la ligne labiale moyenne représente un sourire découvrant 75 à 100% des dents maxillaires antérieures et seulement la gencive interproximale;

- **La ligne du sourire basse** représente un sourire découvrant moins de 75 % des dents maxillaires antérieures.

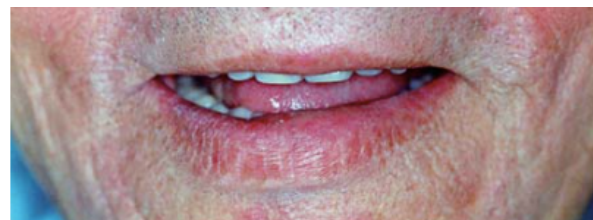
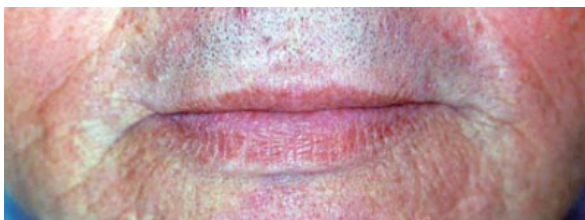
Figure 37 : Lèvre supérieure longue avec un sourire découvrant très peu les dents.

Le parallélisme des lignes bi-pupillaires et des commissures est essentiel à l'équilibre du visage ainsi qu'à la restauration d'un sourire agréable et symétrique. Cependant, l'excès de régularité nuit quelque peu à l'aspect naturel. (43)

Restaurer la ligne du sourire doit être l'objectif principal de toute réhabilitation prothétique.

4.2.4.3 Corridor buccal

Il s'agit de l'espace latéral négatif ou espace noir qui apparaît entre la surface vestibulaire des dents postérieures et la commissure labiale lorsque le patient sourit. Il commence à la canine, sa dimension et sa forme sont contrôlées par la position et l'inclinaison de cette dent. Sa restauration est indispensable car l'effet de perspective qu'il offre est un élément majeur du sourire et ajoute à l'illusion du naturel.

Il est accentué en cas d'erreur lors de l'élaboration du plan d'occlusion

4.2.5 Caractérisation et personnalisation

Les critères de normalité parfaitement connus servent de base pour la réalisation d'une prothèse personnalisée adaptée à la physionomie et à la psychologie du patient en créant l'illusion du naturel.

Les incisives latérales jouent un rôle majeur dans la caractérisation du montage. Elles peuvent chevaucher l'angle distal des centrales (caractère féminin) (Fig 35) ou être très légèrement masquées par ce dernier (masculin). Elles présentent en général une rotation dans le plan horizontal. Les canines donnent, selon leur forme et leur position, un air plus ou moins agressif.

Les patients dentés présentent souvent des encombrements au niveau du bloc incisivo-canin, les reproduire d'une manière atténuée participe à la caractérisation du montage, donnant l'impression d'une denture naturelle. (Fig 36)

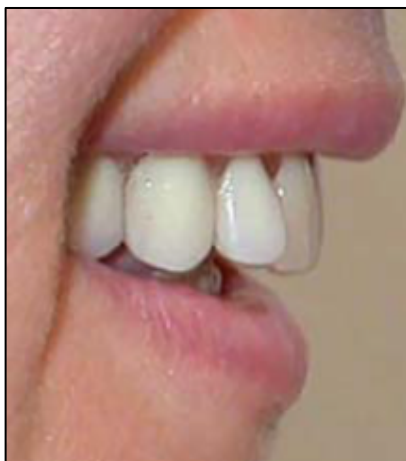

Figure 38 : La création d'un chevauchement de l'incisive latérale par rapport à la centrale donne un aspect naturel et fin à la restauration

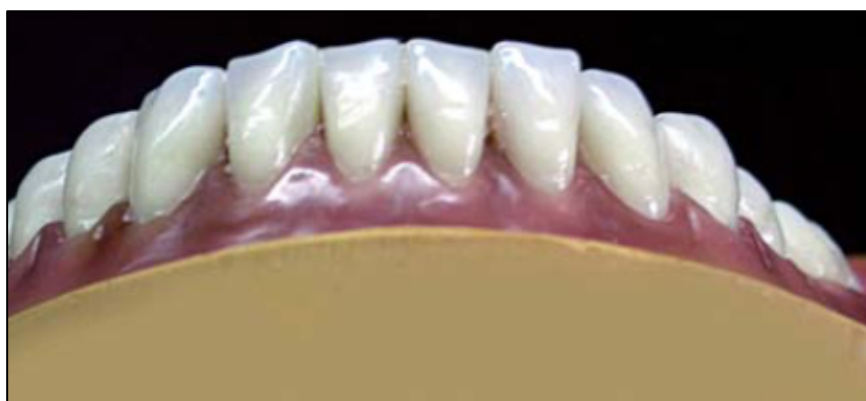

Figure 39 : Simulation d'un encombrement au niveau mandibulaire

Les diastèmes, fréquents chez les personnes âgées, peuvent renforcer l'aspect naturel de la prothèse. Ils sont modérés, inégaux et de préférence asymétriques. (60)

Les dents du commerce doivent être caractérisées pour mieux s'adapter à la morphologie faciale des patients ou pour simuler le vieillissement par coloration et abrasion. La forme de l'usure est mieux appréhendée pendant l'ajustage des mouvements de propulsion et de latéralité afin de simuler une usure naturelle par la fonction et la para fonction. (52)

4.2.6 Fausse gencive

Elle doit se rapprocher en forme et en teinte de la gencive du sujet denté, autrement elle peut nuire à la qualité de la reconstruction ainsi qu'à son rendu esthétique.

La portion de la base prothétique correspondant à la gencive attachée est la seule à être visible. Son aspect reflète la qualité du parodonte, et par conséquent elle peut être conçue pour simuler un parodonte âgé sous forme de récession.

La fausse gencive est composée de :

- Gencive marginale : bande de 1mm de large d'aspect lisse dont l'épaisseur suffisante permet de compenser la transparence de la résine et de masquer la partie enfouie des dents prothétiques. La ligne gingivale est tracée à la spatule de Zhale en découpant la cire qui remonte sur les dents, puis finit pour obtenir un aspect naturel et peu rétentif pour la plaque dentaire. La sculpture au stade de la cire doit respecter les différences de niveau de collet entre les différentes dents afin d'obtenir une ligne de collet harmonieuse. Parfois en cas de sourire asymétrique, cette ligne peut être ajustée de réduire l'asymétrie et d'améliorer l'apparence du patient.

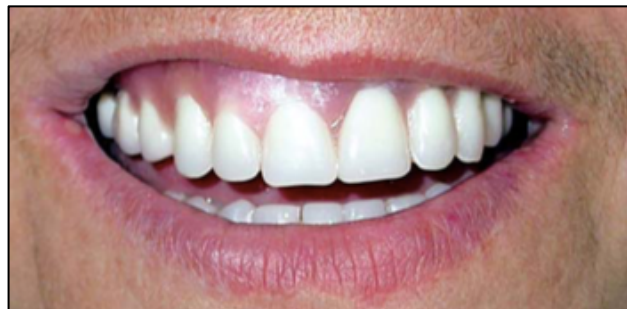

Figure 40 : Une ligne des collets disharmonieuse affecte le sourire par l'asymétrie qu'elle engendre.

- Papille inter dentaire : elle ferme les espaces inter dentaires sauf en cas de simulation d'une pathologie parodontale, lorsque le patient peut assurer le nettoyage de la zone en question. Son aspect peut être piqueté chez le sujet jeune.

- Gencive adhérente : sa hauteur varie en fonction de l'âge, la simulation de la présence des racines dentaires commence à son niveau.

- Muqueuse libre : son aspect est vallonné, accentué avec la présence nette des racines sous-jacentes.

Le maquillage de la fausse gencive se fait par la coloration en surface de la résine la coloration en profondeur donne de bons résultats notamment par la méthode de Pound (67)

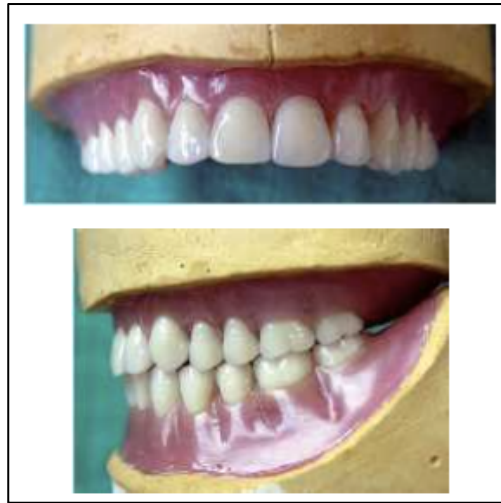

Figure 41 : Sculpture de la fausse gencive (68)

PARTIE 5 : APPORT DE LA PIEZOGRAFIE DANS LE MODELAGE DU COULOIR PROTHETIQUE

5.1 Introduction et historique de la piézographie

Après la perte des dents, pour simuler l'état naturel, les dents artificielles doivent être montées en harmonie avec les muscles environnants. Plus l'arcade mandibulaire est résorbée, plus la rétention et la stabilité prothétique deviennent dépendantes de la position correcte des dents ainsi que des surfaces polies stabilisatrices (69).

En 1970, Klein développe une technique d'empreinte appelée piézographie. Elle a pour principe de modeler, sous l'effet de l'activité musculaire circum-prothétique, un matériau plastique permettant de déterminer une zone d'équilibre dans laquelle doit être élaborée la prothèse pour obtenir une stabilité maximale où la résultante des forces horizontales développées par la langue et la sangle buccinato-labiale ne doit pas dépasser la rétention globale des prothèses. (70).

De ce fait la technique piézographique constitue alors le traitement de choix pour pallier l'instabilité prothétique chez de nombreux patients, non seulement dans le cas de la résorption crestale avancée mais également chez des patients présentant une importante tonicité musculaire ou une altération du contrôle neuromusculaire.

5.1.1 Définition et indication de la piézographie

Le terme « piézographie » est formé de deux mots grecs « piézo » signifiant presser, et graphie qui signifie sculpter.

Selon Klein, la piézographie est un « moulage d'une masse plastique par des pressions intrinsèques, engendrées par les masses musculaires péri-prothétiques ».

Nabid, quant à lui, définit la piézographie comme étant une technique qui permet la reproduction en trois dimensions, par le biais d'une maquette piézographique, de l'espace prothétique mandibulaire de l'édenté total, et qui met en exergue la tonicité musculaire buccale spécifique de l'individu. Ce modelage résulte des pressions qui déterminent l'espace prothétique disponible au cours de la fonction et au repos ; il permet au patient de ressentir des paramètres musculaires, articulaires, fonctionnels et esthétiques spécifiques. Ainsi, une prothèse issue d'une maquette piézographique permet au patient une plus grande liberté dans ses possibilités fonctionnelles quotidiennes. (71)

Indications : (72)

Les techniques piézographiques trouvent leur pleine indication dans plusieurs situations cliniques qualifiées de complexes en prothèse amovible, en prothèse maxillo-faciale et en prothèse implantaire :

- Résorptions osseuses importantes de la crête : classe III (crêtes plates) ou classe IV de Landa (crêtes négatives) (31), correspondant respectivement à la classe V et VI d'Atwood, ou en cas de défaut de la continuité mandibulaire (73)

CLASSES	CARACTERES	DIAGNOSTIC
I	<ul style="list-style-type: none">• Crêtes >1mm• Insertions musculaires en dessous des crêtes• Eminences piriformes dures et bien formées	Edentement total globalement favorable à la prothèse totale mandibulaire.
II	<ul style="list-style-type: none">• Crêtes identiques aux précédentes• Formations hyperplasiques (crêtes, éminences piriformes etc...)	Edentement total ou partiellement favorable à la prothèse totale mandibulaire
III	<ul style="list-style-type: none">• Crêtes plates• Hypertrophie du plancher	Edentement total défavorable à la prothèse totale mandibulaire
IV	<ul style="list-style-type: none">• Crêtes négatives (en gouttières)	Edentement total très défavorable à la prothèse totale mandibulaire

Tableau 2 : Classifications des crêtes selon Landa (74)

- Les patients édentés restés très longtemps sans prothèse (31), (75)
- Les patients très âgés avec une diminution du tonus des muscles faciaux (76), patients avec une importante tonicité musculaire (31), patients ayant une langue hypertrophique (macroglossie).
- Déformations anatomiques ou asymétrie faciale (76)

- Altération du contrôle neuromusculaire, le cas par exemple d'un patient présentant une paralysie faciale, chez qui il faudra chercher un équilibre entre les muscles toniques et d'autres paralysés (31), (73), (77)
- En cas de pathologies buccales se manifestant par une rigidité des muqueuses, de la langue et des lèvres (ex : fibrose orale sous-muqueuse) (78)
- Surfaces d'appuis défavorables ou fragilisées par irradiation, chirurgie ou greffes
- Brides cicatricielles déstabilisant la prothèse
- Couloir prothétique inexploitable ou inexistant conséquence par exemple d'une division
- Palatine congénitale, où il n'existe ni vestibule, ni crête au niveau antérieur (79)
- Maxillectomie, hémimandibulectomie, et en cas de chirurgie de reconstruction mandibulaire (74)
- Mobilité linguale perturbée ou après glossectomies partielles (69), (74)

5.1.2 Objectifs et limites de la piézographie

Les empreintes piézographiques ont pour objectifs : (80)

- **Une amélioration de la rétention prothétique**, en effet l'enregistrement spatial des surfaces polies stabilisatrices permet de ce fait d'optimiser les phénomènes physiques d'adhésion et de rétention par augmentation de la surface de contact entre la muqueuse buccale et l'extrados de la prothèse ainsi que le jeu musculaire périprothétique. (81)

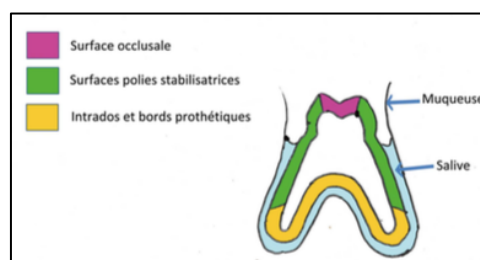


Figure 42: Rôle des surfaces polies stabilisatrices (81)

-**Une augmentation de la stabilité prothétique** : la piézographie permet de situer la prothèse dans une zone où les forces horizontales excentriques et concentriques s'équilibrent. La sculpture de la fausse gencive en respectant le jeu des organes péri-prothétiques en statique et

en dynamique autorise l'action stabilisatrice des muscles périphériques. Ainsi, la contraction de leurs fibres tend à plaquer la prothèse sur sa surface d'appui. (59)

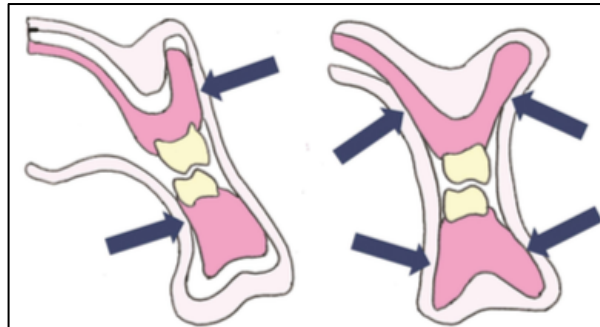


Figure 43 : Rôles des surfaces polies stabilisatrices dans l'optimisation de la stabilité des prothèses

- **Une optimisation des différentes fonctions orales** (mastication, phonation, déglutition) : la prothèse piézographique est d'emblée fonctionnelle car elle est modelée par la fonction du patient.

- **Une réduction de la rétention alimentaire**, des dépôts tartriques et du risque de prolifération du *candida albicans* dans la cavité buccale dû au contact permanent qui existe entre les muqueuses de la langues, des joues et des lèvres avec les surfaces polies. (79) (82) (3)

- **Une meilleure intégration prothétique** : en effet il est démontré que la plupart des prothèses mandibulaires réalisées par technique « classique » sont perçues comme un corps étranger dans la cavité buccale, donc mal intégrées par les patients. Ceci est dû à l'absence ou au manque d'adaptation des extrados prothétiques avec les organes paraprothétiques. Par contre, avec ce concept de piézographie, la prothèse totalement en accord avec l'anatomie et la fonction du patient, est mieux intégrée. (83)

Cependant cette technique présente certaines limites :

- Selon Klein, la piézographie ne permet ni la suppression des rides, ni le rétablissement d'un profil jeune. La piézographie s'intégrant dans le contexte anatomo-physiologique actuel, résultat du vieillissement, ne peut en recréer un autre. Son indication se limite aux cas où « le naturel » est recherché. (72)

- Temps et difficulté de réalisation : un temps supplémentaire de traitement au laboratoire par rapport à la prothèse classique est nécessaire. La réalisation des clés vestibulaires et linguales doit suivre des règles précises, elles doivent s'ajuster au même niveau que le plan d'occlusion et

par conséquent le choix et le positionnement des dents entre les clés demandent plus de travail que dans un montage classique.

- Réduction vestibulo-linguale des dents et des surfaces occlusales quand le couloir prothétique est très réduit.

- Dans le cas d'édentements favorables à la prothèse complète conventionnelle, c'est-à-dire avec une hauteur de crête résiduelle supérieure à 5mm (classe I et II de Landa), la piézographie n'est pas indiquée. Elle n'est pas non plus indiquée lorsque la qualité des crêtes est réduite par des formations hyperplasiques (84), (85). Un modelage adapté par méthode piézographique peut être difficile à obtenir chez des patients atteints de troubles de la motricité (ex : paralysie faciale, maladie de Parkinson...). Chez des patients malentendants ou atteints de surdité, la prononciation de phonèmes précis est impossible. La piézographie n'est donc pas indiquée chez ces patients et des techniques conventionnelles doivent être privilégiées. De plus la prononciation des phonèmes doit être faite dans la langue maternelle afin de reproduire de façon la plus précise possible la fonction naturelle de la phonation.

5.2 Protocoles de réalisation

5.2.1 La phonation : vecteur de modelage piézographique

Parmi les différentes techniques du modelage piézographique, la phonation et la déglutition semblent les fonctions les plus couramment utilisées. En effet lors de la phonation on retrouve tous les mouvements musculaires mandibulaires réalisés au moment de la déglutition et de la mastication. La prononciation des différents phonèmes permet l'activation ainsi la mobilisation de tous les muscles de la sphère oro-faciale. La phonation est donc le moyen le plus précis, simple et facile à contrôler.

Cependant d'autres techniques sont également rapportées dans la littérature, à savoir le rire, le sourire, le pincement des lèvres, la succion, les exercices fonctionnels de la musculature buccale et le sifflement. (86)(86)

P. Klein choisi la phonation pour modeler le volume de l'espace prothétique pour les raisons suivantes : (88)

- Elle constitue la fonction orale la plus développée
- Elle constitue la fonction orale la moins affectée par la perte des organes dentaires et para dentaire

- Elle est à l'origine des forces horizontales actives déstabilisatrices pour les structures prothétiques mandibulaires, car elle s'effectue, à l'inverse de la mastication et de la déglutition, sans contacts inter-occlusaux directs ou indirects. Ces dernières ont une action neutralisante et elles n'utilisent en général que des actions symétriques.

- La phonation fait intervenir la synergie entre les élévateurs et les abaisseurs mandibulaires, et permet le réglage de la dimension verticale de l'étage inférieur de la face.

Le patient énonce différents phonèmes qui vont modeler l'empreinte :

- « Sis » : couloir pré-molaire et molaire.
- « So » : vestibule canine.
- « Te, De » : couloir incisivo-canin lingual.
- « Me, Pe » : couloir incisivo-canin vestibulaire.

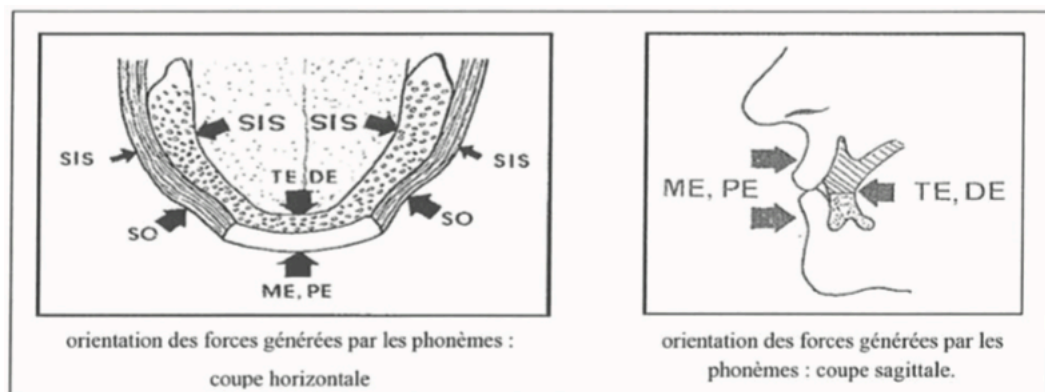


Figure 44 : Les différents phonèmes modélisant l'empreinte selon Klein (88)

5.2.2 Base prothétique

Empreinte primaire ou pré empreinte (84)

Cette empreinte est réalisée sans porte empreinte avec un élastomère lourd du type thiocol que l'on modèle sous forme de boudin et qui sera renforcé par un fil métallique. Ce dernier est ajusté à la crête mandibulaire puis on plaque l'élastomère contre la surface d'appui.

La pré-empreinte, décrite par Klein, permet une mise en œuvre des épreuves phonétiques. Le patient est prié de fermer la bouche et de répéter les phonèmes énoncés par le patient :

- « K, A, E » afin de former le vestibule

- « M, P, F, In, Ou, An » afin de former le sillon alvéolo-lingual

Cette pré-empreinte sera rebasée au niveau de l'intrados, par le même élastomère mais de viscosité plus faible, puis remis en bouche.

Confection d'une base rigide et ajustage

Afin ne pas interférer avec le jeu des organes paraprothétiques, la base piézographique doit être réduite en conséquence. Pour cela, elle peut être réalisée sous forte de porte empreinte individuel en résine auto-polymérisable de 2mm d'épaisseur, qui servira de support au matériau d'empreinte piézographique qui sera placé en extrados. Une lame de Brill est réalisée afin de soutenir le matériau et assurer sa rétention. (77)

Il est primordial de vérifier que la base n'interfère pas avec les mouvements de la langue et de la sangle buccinato-labiale, possèdent les extensions nécessaires (la région sublinguale, les niches rétro-molaires, poches de Fish), montre que la région des trigones rétro-molaire est libérée, et ne gêne pas le patient pour parler.

Repérage du plan d'occlusion prothétique

La piézographie est considérée comme une bonne approche physiologique de la détermination du couloir prothétique et du plan d'occlusion chez l'édenté complet. (89)

Le plan d'occlusion prothétique peut alors être repéré sur les faces vestibulaires et linguales du volume piézographique. Il est à référence musculaire et se localise principalement dans les régions postérieures de la maquette :

- En vestibulaire, il se trouve en regard des fonds des sillons imprimés par les fibres horizontales des muscles buccinateurs.
- En lingual : il correspond aux lignes de jonction « muqueuse lisse-muqueuse papillaire des faces latérales de la langue au repos.
- Dans la région antérieure de la maquette : il répond aux règles esthétiques et phonétiques classiques. (91)

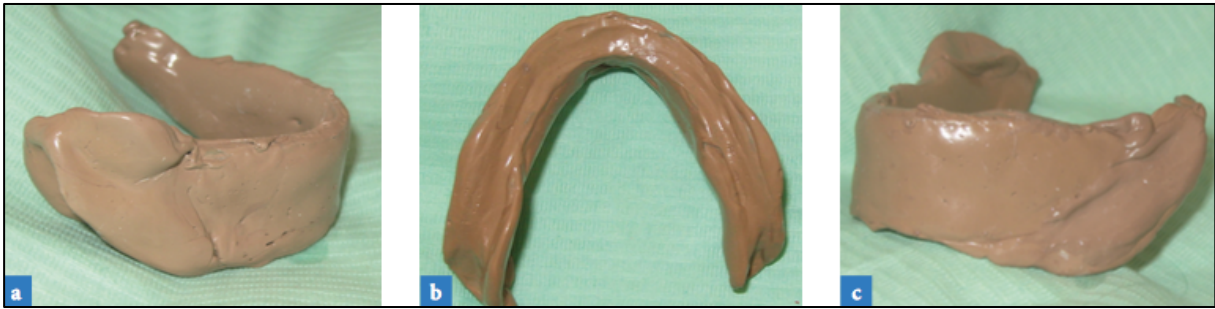

Figure 45 : Empreinte finale piézographique mandibulaire (72)

Confection des clés vestibulaires et linguales

Après coffrage, l'empreinte sera coulée en plâtre. Avant de démouler l'empreinte, des clés vestibulaires et linguales en silicone de haute viscosité sont confectionnées de façon à s'appliquer sur les surfaces polies stabilisatrices à hauteur du plan d'occlusion sans oublier de réaliser au préalable des rétentions sur le modèle afin de faciliter le repositionnement précis des clés sur le modèle.

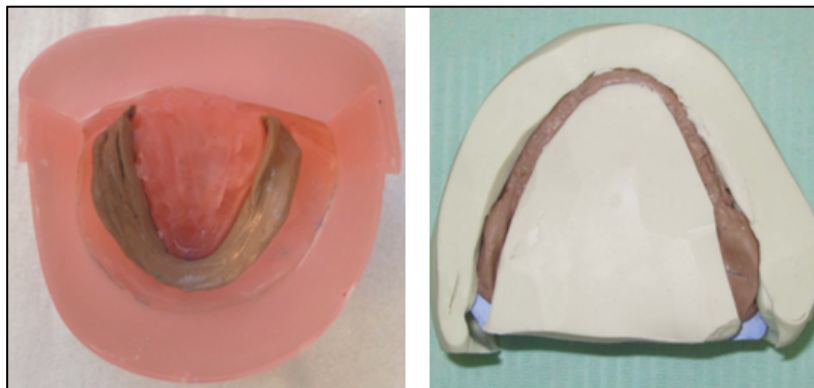


Figure 46 : (a) Coffrage de l'empreinte piézographique, (b) clés de montage réalisées en silicone de haute viscosité (72)

Enregistrement du rapport intermaxillaire

Les séquences d'enregistrement du rapport intermaxillaire sont identiques aux techniques conventionnelles avec la seule particularité de confectionner la maquette d'occlusion mandibulaire dans le couloir prothétique en respectant les clés en silicone. (90)

La face externe de la maquette en cire définit l'enveloppe vestibulaire des dents artificielles ainsi que le profil naturel.

5.2.3 Montage des dents

En prothèse complète, le montage des dents doit répondre à des impératifs d'ordre esthétiques mais aussi fonctionnels. La piézographie peut nous venir en aide : en effet elle est le résultat des pressions produites par la langue et par la sangle buccinato-linguale. Elle décrit donc le volume d'équilibre des pressions, volume prothétique destiné aux dents artificielles.

La face externe de la maquette en cire définit l'enveloppe vestibulaire des dents artificielles ainsi que le profil naturel des organes sous jacents (os alvéolaire et gencive) ; sa face supérieure définit la situation des bords libres et des surfaces occlusales des dents cuspidées.

Le montage des dents respectant la morphologie de la maquette piézographique doit répondre aux impératifs esthétiques et fonctionnels. On recherche systématiquement un montage respectant le concept de l'occlusion bilatéralement équilibrée (un maximum de contacts postérieurs en ORC avec béance antérieure et des contacts équilibrants lors des mouvements excursifs. (91)

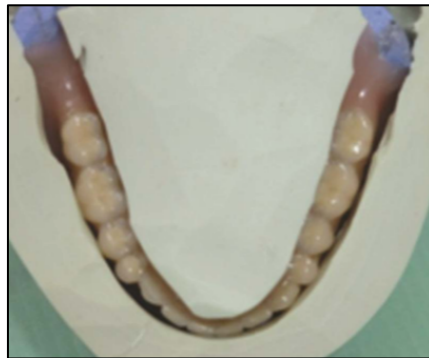

Figure 47 : Montage des dents prothétiques mandibulaires respectant l'espace prothétique délimité par les clés (le couloir prothétique) (72)

DISCUSSION

L'édentement complet reste d'actualité au sein de nos cabinets. Il s'agit en effet d'un double défi, celui du chirurgien dentiste pour réhabiliter des patients âgés par des prothèses amovibles complètes stables et rétentes et celui du patient pour accepter sa prothèse d'un point de vue esthétique.

En effet, d'une part le confort dû à la stabilité prothétique permet d'offrir au patient une meilleure qualité de vie, grâce à l'établissement correct des différentes fonctions orales et surtout l'amélioration de l'efficacité masticatoire permettant d'éviter des carences alimentaires, d'autre part l'intégration esthétique de la prothèse due à son aspect naturel et au sourire harmonieux qu'elle engendre reste primordial dans la demande du patient.

Chez les patients âgés réunir ces deux critères est très souvent difficile, à ce titre le consensus de Mc Gill, qui en 2002 vise à assurer un remplacement efficace de toutes les dents à la mandibule par une prothèse stabilisée par au minimum deux implants, reste le traitement optimal et devient la nouvelle norme qui offre à la fois un confort fonctionnel et esthétique, inégalé pour le patient lui permettant d'assurer le maintien d'une bonne santé. Mais les contraintes techniques, anatomiques et malheureusement financières, nous obligent dans un certain nombre de cas à renoncer à la prothèse implantaire : le seul recours reste la prothèse amovible complète conventionnelle.

L'esthétique évoque naturellement, à la fois l'harmonie, l'équilibre et la beauté. Elle fait intervenir un certain nombre de paramètres dont les proportions et la symétrie.

Son amélioration a connu une nette évolution, et ce, en rapport avec :

- le développement des concepts de forme et de positionnement ;
- l'apport de nouveaux matériaux facilitant la réussite de l'aspect de la dent et fausse gencive ;
- et enfin la personnalisation des sourires grâce à l'animation des montages des dents artificielles.

Ainsi, la prothèse amovible complète continue à assurer pleinement sa vocation « rendre au patient sa dignité par l'expression naturelle du visage en recréant l'illusion du naturel ».

Par ailleurs, l'allongement de la durée de vie amène un nombre de plus en plus important d'édentés complets à consulter. Il est important de souligner que cet édentement résulte aussi

soit de pathologies locales ou générales soit d'un problème économique. Le rôle du médecin dentiste est d'aider les patients à conserver leurs dents tout au long de leur vie. En dépit de tous les efforts fournis, si les dents sont perdues, une réhabilitation prothétique fonctionnelle et confortable doit être réalisée en harmonie avec les muscles du système stomatognatique. Le praticien se trouve souvent désarmé face à des situations difficiles, dues à la résorption osseuse physiologique (crêtes plates voire négatives, langue volumineuse, forte compétence labiale refoulant la prothèse mandibulaire, etc.) rendant la stabilisation et l'intégration de la prothèse amovible complète très difficiles. La piézographie est une conception et une technique prothétique qui vise à résoudre cette problématique : il s'agit d'un modelage et d'un enregistrement en bouche par un matériau plastique par des forces de compression engendrées par l'activité musculaire linguale et buccinato-labiale lors de la fonction dont le but est de réduire à minima les forces horizontales déstabilisatrices qui agissent sur les surfaces polies stabilisatrices de la prothèse.

L'échec ou la réussite d'une PAC dépend essentiellement du respect de la physiologie buccale. Le montage des dents prothétiques ainsi que la sculpture des reliefs des surfaces polies stabilisatrices doivent être exécutés en harmonie avec la fonction musculaire. La piézographie participe au succès thérapeutique et aboutit à une prise en charge fonctionnelle et psychologique d'un patient aussi bien dans son intégrité physique que psychique. Son principe repose sur l'exploitation des comportements musculaires oraux chez les édentés dans le but d'optimiser l'équilibre des prothèses adjointes permettant de résulter à une stabilité de la prothèse complète très au dessus de la moyenne. Ce succès thérapeutique peut dans certains cas avoir un impact négatif sur le projet esthétique.

CONCLUSION

Face à un édentement complet avec une de crête résiduelle présentant une surface d'appui très réduite due à la résorption, le clinicien, pour réussir la réhabilitation prothétique de cet édentement, doit respecter au mieux l'anatomie et la physiologie buccale du patient au cours des différentes étapes prothétiques.

Pour cela la réalisation d'une prothèse amovible complète requiert pour le dentiste d'une part de connaître l'importance de la physiologie musculaire et d'autres part d'adapter des thérapeutiques en fonction des résultats pour assurer le confort, l'hygiène, l'esthétique et l'efficacité masticatoire évitant ainsi un déficit nutritionnel chez cette population dont la médiane d'âge est élevée.

La technique piézographique permet de répondre à cet objectif thérapeutique en enregistrant l'espace prothétique réalisée lors d'une empreinte dynamique. Cette empreinte va déterminer un « couloir prothétique » ou espace neutre à l'intérieur duquel les forces périphériques auront tendance à s'équilibrer.

Ce choix thérapeutique est d'un grand secours en gérontologie avancée, car elle permet l'obtention d'une solution prothétique facilement acceptée par le patient, et rapide, en économisant le temps et les séances répétées qu'exige une mise en condition tissulaire et musculaire par prothèse transitoire. Elle minimise également, la phase d'apprentissage chez ces patients dont les capacités d'adaptation aux situations nouvelles sont fortement diminuées par le phénomène de vieillissement.

De plus, les doléances de stabilité et de rétention après insertion des prothèses issues d'empreintes piézographiques sont plus faibles que celles issues des techniques conventionnelles et l'acceptation de la prothèse par le patient est bien supérieure.

Cependant, la piézographie présente certaines limites et inconvénients sur l'esthétique comme Klein a pu le montrer dans son étude.

Il sera donc important pour le chirurgien dentiste et le patient d'établir un compromis entre la stabilité, la rétention et la sustentation de la prothèse avec l'esthétique de la prothèse.

ANNEXES

Figure 1 a et b : Coupe frontale (a) et sagittale (b) montrant les structures délimitant le couloir prothétique

Figure 2 : Les stades de la résorption osseuse selon Atwood

Figure 3 : Les stades de la résorption osseuse selon Cawood et Howell

Figure 4: Crête haute et large avec des tubérosités développées, critères favorables à la stabilité

Figure 5 : Crête de hauteur et largeur réduite avec des tubérosités peu développées, critères défavorables à la stabilité

Figure 6a : Crête mandibulaire résorbée défavorable à la stabilité

Figure 6b : Utilisation des volets para-linguaux pour majorer la stabilité

Figure 7a : Fibro-muqueuse ferme et adhérente favorable à la stabilité

Figure 7b : Fibro-muqueuse désinsérée et flottante défavorable à la stabilité

Figure 8 : Processus de la résorption des maxillaires après extraction dentaire, selon « Nagle and Sears »

Figure 9 : Prothèse garnie d'un conditionneur tissulaire

Figure 10 : Réalisation du joint périphérique à la pâte de Kerr au maxillaire

Figure 11: Empreinte secondaire réalisée avec des polysulfures (Permplastic®)

Figure 12 : Stabilité des prothèses grâce à l'inclinaison de leurs extrados, au respect du couloir prothétique et à l'action de la langue et des muscles jugaux

Figure 13: Extrados vestibulaire latéral

Figure 14 : Prothèse mandibulaire avec des plans inclinés et un berceau lingual

Figure 15 : Le couloir prothétique enregistré par une empreinte piézographique

Figure 16 : Modèle de clé en silicone pour enregistrer la situation du couloir prothétique

Figure 17 : Montage des dents postérieures en respectant l'aire de Pound

Figure 18a : Le plan d'occlusion prothétique doit suivre la forme de la crête édentée afin d'assurer la stabilité prothétique

Figure 18b : Un plan d'occlusion plat en regard d'une crête concave entraîne le glissement vers l'avant de la prothèse mandibulaire

Figure 19 a et b : Le plan d'occlusion prothétique est situé à mi distance des crêtes édentées.

Figure 20a: DVO sur évaluée (aspect figé du visage, sillons étirés, menton crispé)

Figure 20b: DVO sous évaluée (visage vieilli, sillons accentués)

Figure 21 : Le plan d'occlusion est une surface courbe qui comprend la courbe de Spee dans le sens sagittal et de Wilson dans le sens frontal

Figure 22 : Facteurs qui influencent la stabilité prothétique

Figure 23 : Sourire esthétique

Figure 24 : Photo de profil et de face d'une patiente édentée complète

Figure 25 : Restauration d'un profil harmonieux avec en bouche la maquette d'occlusion

Figure 26 : Réglage de la maquette d'occlusion maxillaire

Figure 27 : Parallélisme de la maquette supérieure avec le plan de Camper et la maquette de Fox

Figure 28 : Visualisation de la ligne du sourire

Figure 29 : Les repères esthétiques (point inter incisif et pointe canine)

Figure 30 : Différentes formes des dents prothétiques

Figure 31 : Corrélation entre la forme du visage et celle d'une incisive centrale supérieure

Figure 32 : Le positionnement des dents est réalisé à l'aide de la table de montage. Les axes dentaires varient dans les trois dimensions de l'espace

Figure 33: Aire d'Ackerman

Figure 35 : Courbe du sourire en harmonie avec la lèvre inférieure

Figure 36 : Montage adapté au sourire du patient

Figure 37 : Lèvre supérieure longue avec un sourire découvrant très peu les dents.

Figure 38 : La création d'un chevauchement de l'incisive latérale par rapport à la centrale donne un aspect naturel et fin à la restauration

Figure 39 : Simulation d'un encombrement au niveau mandibulaire

Figure 40 : Une ligne des collets disharmonieuse affecte le sourire par l'asymétrie qu'elle engendre

Figure 41 : Sculpture de la fausse gencive

Figure 42 : Rôle des surfaces polies stabilisatrices

Figure 43 : Rôles des surfaces polies stabilisatrices dans l'optimisation de la stabilité des prothèses

Figure 44 : Les différents phonèmes modélisant l'empreinte selon Klein

Figure 45 : Empreinte finale piézographique mandibulaire

Figure 46 : (a) Coffrage de l'empreinte piézographique, (b) clés de montage réalisées en silicone de haute viscosité

Figure 47 : Montage des dents prothétiques mandibulaires respectant l'espace prothétique délimité par les clés

Tableau 1 : Paramètres du montage des dents antérieures maxillaires

Tableau 2 : Classifications des crêtes selon Landa

BIBLIOGRAPHIE


- [1]. **Klein P.** *Quelques définitions pour mieux comprendre la piézographie.* Inf Dent 1989 ; 71(29) :2519-23
- [2]. **Devin R.** *Empreintes phonétiques.* Ann Odonto Stomatologiques. 1961 ; 6 :231-50
- [3]. **Regragui A, Sefrioui A, Benfdil F, Benamar A, Abdedine A.** *Couloir prothétique et gérodontologie : traitement simple pour une stabilité optimum.* AOS 2012 ; 258 :161-173
- [4]. **Budtz-Jorgensen E, Clavel R.** *Anatomie et physiologie faciale et buccale de l'édenté. La prothèse totale : théorie, pratique et aspects médicaux.* Paris Masson 1995 : 24-9
- [5]. **Taddei C, Wolfram-Gabel R, Waltmann E.** *Prothèse amovible : anatomie de l'édenté total.* Encycl Med Chir, (Paris France) Stomat Odont II 1995 ; 23-325-A-10
- [6]. **Ceruso FM, Ottria L, Martelli M, Gargari M, Barlattani A Jr.** *Transgingival implants with a convergent collar (PRAMA); surgical and screwed **prosthetic** approach. A case report.* J Biol Regul Homeost Agents. 2020 Jan-Feb;34(1 Suppl. 1):71-77.
- [7]. **Schoendorf R, Millet C.** *Rétention et prothèse complète.* Encycl. Med. Chir Odontologie, 23-325-B-05, 1995.
- [8]. **Guessous F, Regragui A, Merzouk N, Benfdil F.** *Comment garantir la stabilité prothétique en prothèse amovible complète conventionnelle ?* AOS 2018 ; 289
- [9]. **Lejoyeux J, Ogolnik R.** *Résorption et édentation totale.* Cah Prothèse 1974, 5: 63-75
- [10]. **Carlsson Ge, Persson G.** *Morphologic changes in the mandible after extraction and wearing of dentures. A longitudinal clinical and X-ray cephalometric study covering 5 years.* Odontol Rev 1967; 18: 27-54.
- [11] **Zmyslowska E, Ledzion S, Jedrzejewski K.** *Factors affecting mandibular residual resorption in edentulous patients : a preliminary report.* Folia Morphol 2007; 66(3): 346-52
- [12]. **Hansson S, Halldin A.** *Alveolar ridge preservation after tooth extraction : a consequence of a fundamental principle of bone physiology.* J Dental Biomech 2012; 3: 1-8.
- [13] **Schropp L, Wenzel Wea, Kostopoulos L, Karing T.** *Bone healing and soft tissue contour following single tooth extraction : a clinical and radiographic 12-month prospective study.* Int J Periodont Rest Dent 2003; 23: 313-323
- [14]. **Atwood D, Coy W.** *Clinical, cephalometric and densitometric study of reduction of residual ridges.* J Prosthet Dent 1971; 26: 280-95.
- [15]. **Tallgren A.** *The continuing reduction of the residual alveolar ridges in complete denture wearers : a mixed longitudinal study covering 25 years.* J Prosthet Dent 1972; 27: 120-32
- [16]. **Range H.** *À quelle résorption s'attendre après une extraction dentaire ?* Information Dentaire 2009; 6: 271-273.
- [17]. **Atwood D.** *Post-extraction changes in adult mandible as illustrated by micrograph of midsagittal section and serial cephalometric roentgenograms.* J Prosthet Dent 1963; 13: 810-824.

- [18]. **Lejoyeux J, Ogolnik R.** *Résorption et édentation totale, 2^{ème} partie.* Cah prothèse 1974 ; 6 :79-93
- [19]. **Jaudoin P, Millet P, Mifsud S.** *Empreintes en prothèse complète.* Encycl Med Chir (Elsevier, Paris), Odontologie 2006; 22-325-C-10: 1-19.
- [20] **Cawood Ji, Howell RA.** *A classification of the edentulous jaws.* Int J Oral Maxillofac Surg 1988; 17(4): 232-6.
- [21]. **Sikkou K, Abdelkoui A, Merzouk N, Berrada S.** *Prévenir la résorption osseuse pour une meilleure intégration des réhabilitations prothétiques amovibles complètes.* Act Odonto stomatol 2016 ; 280
- [22]. **Fajri I, Berrada S, Abdedine A.** *L'apport de l'exploration clinique dans le choix de l'orientation de la thérapeutique prothétique chez l'édenté complet.* Rev Odonto Stomat 2008 ; 37 : 97-108
- [23]. **Hûe O, Bertertche MV.** *Prothèse complète : réalités cliniques et solutions thérapeutiques.* Quint International édit, paris 2003
- [24]. **Regragui A, Abdedine A, Merzouk N.** *Espace biofonctionnel et mise en condition tissulaire : Quelles perspectives en prothèse amovible complète ?* Act Odonto Stomatol 2011 ; 255 :197-206
- [25]. **Bagui M, Fajri L, El Mohtarime B, Merzouk N.** *La place de la mise en condition tissulaire en prothèse adjointe totale.* Act Odonto Stomatol 2016 ; 275 : 183-209
- [26]. **Dubertrand M.** *Empreintes en prothèse complète amovible conventionnelle : historique et états des lieux.* Thèse de 3^{ème} cycle, Science odontologique, Nice, 2018
- [27]. **Pompignoli M.** *Le joint périphérique.* Inf dent ; 1987 : N°2 : 91-103
- [28]. **Chauvel B, Turpin YL.** *Les matériaux à empreinte. Support de Cours.* Université Médicale Virtuelle Francophone, 2010
- [29]. **Regragui A, Benfdil F, Abdedine A.** *Intérêt des surfaces polies stabilisatrices dans la gestion d'un cas complexe de prothèse amovible complète.* Act Odonto Stomatol 2010 ; 249 :43-58.
- [30]. **Rignon Bret C, Rignon Bret JM.** *Prothèse amovible complète, prothèse immédiate prothèse supra-radulaire, prothèse supra-implantaire.* CdP édit, Rueil-Malmaison. 2002
- [31]. **Fajri I, Benfdil F, El Mohtarim B, El Wady W, Abdedine.** *La prothèse complète mandibulaire : stabilité et rétention.* Act Odonto Stomatol 2009 ; 246 :267-86
- [32]. **Pompignoli M, Doukhan JY, Raux D.** *Prothèse complète : clinique et laboratoire.* CdP édit, Ruell-Malmaison 2005
- [33]. **Dharaskar S, Dammani B.** *Various methods of occlusal plane analysis-a review.* sept 2014;4(3):48-54.
- [34]. **Orthlieb J-D.** *Gnathologie fonctionnelle. Volume 1.* Rueil Malmaison: Editions CdP; 2009.

- [35]. **Helfer M, Louis JP, Vermande G.** *Gestion des rapports intermaxillaires en prothèse amovible complète.* Stratégie prothétique 2010 ; (10)1 :33-41
- [36]. **Rignon Bret C.** *Montage esthétique et fonctionnel en normocclusion en prothèse amovible complète.* Cah Prothèse 2000 ; 112 :97-113
- [37]. **Orthlieb J-D.** *Gnathologie fonctionnelle. Volume 2.* Rueil Malmaison: Éditions CdP; 2011
- [38]. **Collège national d'occlusodontologie.** *Lexique - Occlusodontologie.* Paris: Quintessence International; 2001
- [39] **Hamel L, Giumelli B, Amouriq Y, Le Bars P.** *Réhabilitation occlusale par prothèse amovible complète.* Stratégie Prothétique 2012 ; (12)2 : 109-20
- [40] **Cotton G.** *Dimension verticale d'occlusion ou dimension verticale posturale ?* 2010 Dentalespace.co
- [41] **Loyer E, Maille G, Margossian P.** *Harmonie du visage et DVO.* Réal Clin. 2013;24(2):113–7.
- [42]. **Pompignoli M, Doukhan JY, Raux D.** *Prothèse complète : clinique et laboratoire, 2^e éd,* tome 2. Paris, CDP: 1993b.
- [43]. **Berteretche MV, Hüe O.** *Visage, esthétique et symétrie.* Cah de Prothèse 1997 ; 98 :47-57
- [44]. **Fajri L, Abdelkoui A, Abdedine A.** *Approche esthétique en prothèse amovible complète.* 2013 ; AOS 266
- [45]. **Lejoyeux E.** *Esthétique du visage.* Encycl Méd Chir Odontologie/Orthopédie dento-faciale, 23-460-C-20, 2003, 8p.
- [46]. **Bergeyron P.** *L'espace buccal du sourire.* Indépendataire 2005 ; 25 :27-29
- [47]. **Delaplanche CA.** *L'esthétique en prothèse complète.* 2012 Thèse de 3^{ème} cycle, Science odontologique
- [48]. **Taddei C, Waltmann E, Metz M, Van Bellinghen X.** *Conséquences de l'anatomie maxillo-faciale du sujet âgé total sur un traitement implanto-prothétique et ses alternatives.* 2016 Journal LS 71
- [49]. **Begin M, Hutin I.** *Le rapport intermaxillaire en prothèse adjointe complète.* Réalités cliniques 1997 ; 8:389-407
- [50]. **Gardon-Mollard G.** *Utilisation du peek en prothèse implantaire.* 2020 site web : <https://www.dentalespace.com/praticien/formationcontinue/utilisation-peek-prothese-implantaire/>
- [51] **Owens EG et al.** *A multicenter interracial study of facial appearance. Part 2 :a comparaison of intraoral paraleters.* Int J Prosthodont 2002 ; 15 :283-288
- [52]. **Palla.S.** *L'esthétique en prothèse amovible totale.* Cah Prothèse 1999; 108:97-109.
- [53]. **Anen F.** *Sourire et prothèse adjointe complète.* Thèse : 3^{ème} cycle UFR Odonto, Nantes, 2003, pp.127
- [54]. **Mollot P, Cheylan JM, Beal Y, Begin M.** *Édentements antérieurs traités par la PAP à crochets métalliques: problèmes esthétiques.* Réal Clin 1995;6:467–479.

- [55]. **R. Esclassan, E. Esclassan-Noirrit, M.-H. Lacoste-Ferré, J.-J. Guyonnet.** *Removable partial denture: occlusion, tooth choice, tooth placement. Polymerisation.* EMC Dentisterie 1, 2004, 2-24
- [56] **Raux D.** *Étude expérimentale du collage des dents artificielles en porcelaine avec la résine en prothèse adjointe.* Inform Dent 1993; 20: 1455-1462
- [57]. **Pompignoli M, Doukhan JY, Raux D.** *Prothèse complète : clinique et laboratoire.* 2^e éd, tome 1 Paris, CdP : 1993a
- [58] **Schoendor R, Orgiazzi G, Millet C.** *Choix et montage des dents en prothèse complète.* Paris: éditions techniques, Ency Med-Chir Odontologie 1997; 23-325-F-10
- [59]. **Hue O, Berteretche MV.** *Prothèse complète : réalité clinique et solutions thérapeutiques.* Quint International édit, Paris, 2004.
- [60]. **Laurent M, Ratel P.** *L'esthétique du naturel en prothèse totale adjointe.* Actualités Odonto-Stomatol 2003; 223: 255-26
- [61]. **Dumeignil B.** *Montage « biogénique ».* Technol dent 2000 ; 160 :5-11
- [62]. **Rignon-Bret JM, Rignon-Bret C.** *Montage esthétique et fonctionnel en rétro- et promandibulie en prothèse amovible complète.* Cah prothèse 2000 ; 112 :115-126
- [63]. **Kapagiannidis D, kontonasaki E, Bikos P, Koidis P.** *Teeth and gingival display in the premolar area during smiling in relation to gender and age.* J Oral Rehabil 2005 ; 32 :830-837
- [64]. **Van der Geld P, Oosterveld P, Van Heck G, Kuijpers-Jagtman AM.** *Smile attractiveness Self perception and in uence on personality.* Angle Orthod 2007; 77(5): 759-765
- [65]. **Hue O.** *Le sourire en prothèse ou l'éloge du sourire.* AOS 2008 ; 242 :129-141
- [66]. **Tjan AHL, Miller.** *The JPG some esthetic factors in a smile.* J. Prosthet. Dent 1984; 51:24-8
- [67]. **Raux D, Postaire M.** *Morphologie et coloration de la fausse gencive et des surfaces polies stabilisatrices de prothèse adjointe (deuxième partie).* Rev Fr Proth Dent 1990 ; 13 :23-29[56].
- [68]. **Hue O, Berteretche Mv.** *Prothèse complète, réalité clinique, solution thérapeutique.* Paris : Sid, 2003, 292P.
- [69]. **Arora S, Arora A, Khullar A.** *Functionally trimmed denture for atrophic ridges.* Indian J Dental Sciences 2015, 1: 71-7
- [70]. **Klein P.** *Quelques définitions pour mieux comprendre la piézographie.* Info Dent 1988 ; 29: 2519-23.
- [71]. **Nabid A.** *Piézologie. Applications cliniques.* Encycl Méd Chir, Stomatologie-Odontologie ; 23-325-M-10, 1996
- [72]. **Rokhssi H, Abdelkoui A, Merzouk N, Benfdil F.** *L'empreinte piézographique en pratique quotidienne.* AOS 2018 ; 289, EDP sciences
- [73]. **AroraA, KaurI, DuggalA, AroraPC.** *Management of atrophic mandibular ridge using neutral zone technique: a case report.* Indian J Comprehens Dent Care 2014; 4(2): 455-459.
- [74]. **Landa JS.** *Practical full denture prosthesis.* Enlarged second édition, 1958

- [75]. **Yeh YL, Pan YH, Chen YY.** *Neutral zone approach to denture fabrication for a severe mandibular ridge resorption patient: systematic review and modern technique.* J Prosthodont Res 2013; 8: 432-38
- [76]. **Sadihpour L, Geramipanah F, Falahi S, Memarian M.** *Using neutral zone concept in prosthodontics treatment of a patient with brain surgery: a clinical report.* J Prosthodont Res 2011 ; 55: 117-120
- [77]. **Zeroual R, Kaoun K, Cisse C, Bellamkhannette S.** *Le modelage de l'espace prothétique dans les édentations mandibulaires à crêtes résorbées.* Courrier Dent 2000 ; 12: 8-10.
- [78]. **Afroz S, Rahman SA, Rajawat I, Verma AK.** *Neutral zone and oral submucous brosis.* Indian J Dent Res 2012 ; 23, 3: 407-10
- [79]. **Le Guehenec L, Le Bars P, Amichia YA, Giumelli B.** *Les empreintes piézographiques en prothèse maxillo-faciale.* Cah Proth 2008 ; 141: 47-53.
- [80]. **Martin JP, Millet P, Coeuriot JL.** *Etude expérimentale de la rétention en prothèse adjointe complète. Rôle de la surface.* Rev Odonto-Stomatol 1992 ; 21: 11-16
- [81]. **Klein P.** *La piézographie : modelage dynamique ou volume prothétique.* Actual Odonto-Stomatol 1974 ; 106: 266-277.
- [82]. **Gahan MJ, Walmsley AD.** *The neutral zone impression revisited.* British Dent J 2005 ; 198: 269-72.
- [83]. **Mersel A.** *Solution piézographique à une édentation bimaxillaire de classe III.* Conférence aux entretiens de Garancière, Paris, 1984.
- [84]. **Sampietro A.** *Etudes du couloir prothétique au travers de la phonétique.* Thèse de 3^{ème} cycle, Science odontologique, Nantes, 2013.
- [85]. **Sanguiolo R, Mariani P, Michel JF, Sanchez M.** *Les édentations totales bimaxillaires : formes cliniques, thérapeutiques prothétiques.* Ed. Juli en PRELAT 1980
- [86]. **Philip GB, Tomas V, Rajapur A, Gupta A, Jeetendra S.** *The neutral zone.* Dent Impact 2013 ; 5(2): 105-108.
- [87]. **Porwal A, Sasaki K.** *Current status of the neutral zone. A litterature review.* J Prosthet Dent 2013 ; 109: 129-34.
- [88]. **Klein P.** *Piézographie et prothèse adjointe.* Encycl Med Chir Stomatologie, 23-325 M-10, 1993.
- [89]. **N'Dindin AC, N'Dindin-Guinan BA, Guinan JC, Lescher J.** *Apport de la téléradiographie dans la détermination du plan d'occlusion référentielle chez l'édenté total.* Odonto-Stomatol Tropicale 2000; 91: 31-7.
- [90]. **Nabid A, Bouziane M, Boulefa A, Daoud FZ.** *Matérialisation de l'espace prothétique mandibulaire en gérodonnologie.* Strateg. Proth 2010 ; 10, 3: 197-203
- [91]. **Bernhardt M, Joerger R, Gass M, Azuelos A, Bourguignon S, Magniez P.** *Quel peut être l'apport de la piézographie au montage fonctionnel en prothèse totale ?* Strateg Prothet 2002 ; 2(2): 87-99.



SERMENT MEDICAL

En présence des Maitres de cette Faculté, de mes chers condisciples, devant l'effigie d'HIPPOCRATE.

Je promets et je jure, d'être fidèle aux lois de l'honneur et de la probité dans l'exercice de la Médecine Dentaire.

Je donnerai mes soins à l'indigent et n'exigerai jamais un salaire au-dessus de mon travail, je ne participerai à aucun partage clandestin d'honoraires.

Je ne me laisserai pas influencer par la soif du gain ou la recherche de la gloire.

Admis dans l'intérieur des maisons, mes yeux ne verront pas ce qui s'y passe, ma langue taira les secrets qui me seront confiés et mon état ne servira pas à corrompre les mœurs ni à favoriser le crime.

Je ne permettrai pas que des considérations de religion, de nation, de race, de parti ou de classe sociale viennent s'interposer entre mon devoir et mon patient.

Même sous la menace, je n'admettrai pas de faire usage de mes connaissances médicales contre les lois de l'humanité.

J'informerai mes patients des décisions envisagées, de leurs raisons et de leurs conséquences. Je ne tromperai jamais leur confiance et n'exploiterai pas le pouvoir hérité des connaissances pour forcer les consciences.

Je préserverai l'indépendance nécessaire à l'accomplissement de ma mission. Je n'entreprendrai rien qui dépasse mes compétences. Je les entretiendrai et les perfectionnerai pour assurer au mieux les services qui me seront demandés.

Respectueux et reconnaissant envers mes Maitres, je rendrai à leurs enfants l'instruction que j'ai reçue de leur père.

Que les hommes m'accordent leur estime si je suis fidèle à mes promesses. Que je sois déshonoré et méprisé de mes confrères si j'y manque.

TRIGLIA Margaux – Le couloir prothétique en prothèse complète, quelle incidence sur le montage esthétique ?

Th. : Chir. dent. : Marseille : Aix –Marseille Université : 2020

Rubrique de classement : Odontologie prothétique

Résumé :

Le processus de vieillissement s'accompagne souvent en bouche d'un étroit couloir prothétique lié à l'importance de la résorption osseuse et de l'invasion des éléments périphériques, la situation est donc défavorable à la réalisation prothétique. L'utilisation de la piézographie en prothèse complète permet de mieux répondre à la physiologie buccale du patient tout en offrant une stabilité prothétique maximale qui est la clé du succès de toute réhabilitation prothétique. La piézographie relève quatre défis: redonner au visage son aspect naturel et harmonieux, offrir un plan occlusal, retrouver une dimension verticale d'occlusion, renforcer les relations des mâchoires adaptées à la fonction masticatoire. Un protocole rationnel et ergonomique est particulièrement adapté aux cas difficiles individuels, permettant de définir le volume prothétique consacré à la localisation des dents artificielles.

La gestion du paramètre esthétique représente un facteur important dans l'intégration des prothèses amovibles complètes dont le praticien doit tenir compte lors de la réhabilitation prothétique.

Mots clés : Couloir prothétique, prothèse complète, prothèse amovible, montage esthétique, piézographie, stabilité prothétique, équilibre prothétique, esthétique.

Corridor and prosthetic in complete denture, what is the impact on the aesthetic arrangement ?

Abstract:

The process of aging is often accompanied in the mouth of a narrow prosthetic corridor related to the importance of bone resorption and the invasion of peripheral elements, the situation is thus defavorable for prosthetic realization. The use of piezography in complete denture is to better meet the oral physiology in the elderly while providing maximum stability prosthetic, this is the key to success of any prosthetic rehabilitation whatever the clinical situation.

The piezography takes up four challenges : to restore its natural and harmonious appearance to the face, to offer an occlusal plane, find a vertical dimension of occlusion, strengthen jaw relationships fitted for masticatory function. A rational, ergonomic protocol is particularly suitable for individual difficult cases, allowing to define the prosthetic volume devoted to the location of the artificial teeth. The management of aesthetic in complete denture is an important factor in its integration that the practitioner must take into account in the prosthetic rehabilitation.

MeSH: Prosthetic corridor, piezography, aesthetic arrangement, complete denture, prosthetic stability, prosthetic balance, esthetic.

Adresse de l'auteur :

TRIGLIA Margaux-Cosima
Résidence Perru Bâtiment K
20250 Corte