



**HAL**  
open science

# Impact de la chirurgie craniofaciale sur la biomécanique orbitaire dans les plagiocephalies antérieures par la méthode des éléments finis

Florian Dalmas

## ► To cite this version:

Florian Dalmas. Impact de la chirurgie craniofaciale sur la biomécanique orbitaire dans les plagiocephalies antérieures par la méthode des éléments finis. Sciences du Vivant [q-bio]. 2021. dumas-03208043

**HAL Id: dumas-03208043**

**<https://dumas.ccsd.cnrs.fr/dumas-03208043>**

Submitted on 26 Apr 2021

**HAL** is a multi-disciplinary open access archive for the deposit and dissemination of scientific research documents, whether they are published or not. The documents may come from teaching and research institutions in France or abroad, or from public or private research centers.

L'archive ouverte pluridisciplinaire **HAL**, est destinée au dépôt et à la diffusion de documents scientifiques de niveau recherche, publiés ou non, émanant des établissements d'enseignement et de recherche français ou étrangers, des laboratoires publics ou privés.

**Impact de la chirurgie craniofaciale sur la biomécanique orbitaire dans les  
plagiocephalies antérieures par la méthode des éléments finis.**

# **T H E S E**

**Présentée et publiquement soutenue devant**

**LA FACULTÉ DES SCIENCES MEDICALES ET PARAMEDICALES  
DE MARSEILLE**

**Le 19 Février 2021**

**Par Monsieur Florian DALMAS**

**Né le 15 octobre 1991 à Aix-En-Provence (13)**

**Pour obtenir le grade de Docteur en Médecine**

**D.E.S. d' OPHTALMOLOGIE**

**Membres du Jury de la Thèse :**

<b>Madame le Professeur DENIS Danièle</b>	<b>Président</b>
<b>Monsieur le Professeur SCAVARDA Didier</b>	<b>Assesseur</b>
<b>Monsieur le Professeur DAVID Thierry</b>	<b>Assesseur</b>
<b>Monsieur le Docteur PECH GOURG Grégoire</b>	<b>Directeur</b>
<b>Monsieur le Docteur THOLLON Lionel</b>	<b>Assesseur</b>
<b>Madame le Docteur BEYLERIAN Marie</b>	<b>Assesseur</b>



**Impact de la chirurgie craniofaciale sur la biomécanique orbitaire dans les  
plagiocephalies antérieures par la méthode des éléments finis.**

# **T H E S E**

**Présentée et publiquement soutenue devant**

**LA FACULTÉ DES SCIENCES MEDICALES ET PARAMEDICALES  
DE MARSEILLE**

**Le 19 Février 2021**

**Par Monsieur Florian DALMAS**

**Né le 15 octobre 1991 à Aix-En-Provence (13)**

**Pour obtenir le grade de Docteur en Médecine**

**D.E.S. d' OPHTALMOLOGIE**

**Membres du Jury de la Thèse :**

<b>Madame le Professeur DENIS Danièle</b>	<b>Président</b>
<b>Monsieur le Professeur SCAVARDA Didier</b>	<b>Assesseur</b>
<b>Monsieur le Professeur DAVID Thierry</b>	<b>Assesseur</b>
<b>Monsieur le Docteur PECH GOURG Grégoire</b>	<b>Directeur</b>
<b>Monsieur le Docteur THOLLON Lionel</b>	<b>Assesseur</b>
<b>Madame le Docteur BEYLERIAN Marie</b>	<b>Assesseur</b>

## FACULTÉ DES SCIENCES MÉDICALES & PARAMÉDICALES

<b>Doyen</b>	:	<b>Pr. Georges LEONETTI</b>
Vice-Doyen aux affaires générales	:	Pr. Patrick DESSI
Vice-Doyen aux professions paramédicales	:	Pr. Philippe BERBIS
Conseiller	:	Pr. Patrick VILLANI

### **Asseseurs :**

➤ aux études	:	Pr. Kathia CHAUMOITRE
➤ à la recherche	:	Pr. Jean-Louis MEGE
➤ à l'unité mixte de formation continue en santé	:	Pr. Justin MICHEL
➤ pour le secteur NORD	:	Pr. Stéphane BERDAH
➤ Groupements Hospitaliers de territoire	:	Pr. Jean-Noël ARGENSON
➤ aux masters	:	Pr. Pascal ADALIAN

### **Chargés de mission :**

➤ sciences humaines et sociales	:	Pr. Pierre LE COZ
➤ relations internationales	:	Pr. Stéphane RANQUE
➤ DU/DIU	:	Pr. Véronique VITTON
➤ DPC, disciplines médicales & biologiques	:	Pr. Frédéric CASTINETTI
➤ DPC, disciplines chirurgicales	:	Dr. Thomas GRAILLON

## ÉCOLE DE MEDECINE

<b>Directeur</b>	:	<b>Pr. Jean-Michel VITON</b>
------------------	---	------------------------------

### **Chargés de mission**

▪ PACES – Post-PACES	:	Pr. Régis GUIEU
▪ DFGSM	:	Pr. Anne-Laure PELISSIER
▪ DFASM	:	Pr. Marie-Aleth RICHARD
▪ DFASM	:	Pr. Marc BARTHET
▪ Préparation aux ECN	:	Dr Aurélie DAUMAS
▪ DES spécialités	:	Pr. Pierre-Edouard FOURNIER
▪ DES stages hospitaliers	:	Pr. Benjamin BLONDEL
▪ DES MG	:	Pr. Christophe BARTOLI
▪ Démographie médicale	:	Dr. Noémie RESSEGUIER
▪ Etudiant	:	Elise DOMINJON

## ÉCOLE DE DE MAIEUTIQUE

**Directrice** : **Madame Carole ZAKARIAN**

**Chargés de mission**

- 1<sup>er</sup> cycle : Madame Estelle BOISSIER
- 2<sup>ème</sup> cycle : Madame Cécile NINA

## ÉCOLE DES SCIENCES DE LA RÉADAPTATION

**Directeur** : **Monsieur Philippe SAUVAGEON**

**Chargés de mission**

- Masso- kinésithérapie 1<sup>er</sup> cycle : Madame Béatrice CAORS
- Masso-kinésithérapie 2<sup>ème</sup> cycle : Madame Joannie HENRY
- Mutualisation des enseignements : Madame Géraldine DEPRES

## ÉCOLE DES SCIENCES INFIRMIERES

**Directeur** : **Monsieur Sébastien COLSON**

**Chargés de mission**

- Chargée de mission : Madame Sandrine MAYEN RODRIGUES
- Chargé de mission : Monsieur Christophe ROMAN

## PROFESSEURS HONORAIRES

MM	AGOSTINI Serge	MM	DEVRED Philippe
	ALDIGHERI René		DJIANE Pierre
	ALESSANDRINI Pierre		DONNET Vincent
	ALLIEZ Bernard		DUCASSOU Jacques
	AQUARON Robert		DUFOUR Michel
	ARGEME Maxime		DUMON Henri
	ASSADOURIAN Robert		ENJALBERT Alain
	AUFFRAY Jean-Pierre		FAUGERE Gérard
	AUTILLO-TOUATI Amapola		FAVRE Roger
	AZORIN Jean-Michel		FIECHI Marius
	BAILLE Yves		FARNARIER Georges
	BARDOT Jacques		FIGARELLA Jacques
	BARDOT André		FONTES Michel
	BERARD Pierre		FRANCES Yves
	BERGOIN Maurice		FRANCOIS Georges
	BERLAND Yvon		FUENTES Pierre
	BERNARD Dominique		GABRIEL Bernard
	BERNARD Jean-Louis		GALINIER Louis
	BERNARD Jean-Paul		GALLAIS Hervé
	BERNARD Pierre-Marie		GAMERRE Marc
	BERTRAND Edmond		GARCIN Michel
	BISSET Jean-Pierre		GARNIER Jean-Marc
	BLANC Bernard		GAUTHIER André
	BLANC Jean-Louis		GERARD Raymond
	BOLLINI Gérard		GEROLAMI-SANTANDREA André
	BONGRAND Pierre		GIUDICELLI Sébastien
	BONNEAU Henri		GOUDARD Alain
	BONNOIT Jean		GOUIN François
	BORY Michel		GRILLO Jean-Marie
	BOTTA Alain		GRIMAUD Jean-Charles
	BOTTA-FRIDLUND Danielle		GRISOLI François
	BOURGEADE Augustin		GROULIER Pierre
	BOUVENOT Gilles		HADIDA/SAYAG Jacqueline
	BOUYALA Jean-Marie		HASSOUN Jacques
	BREMOND Georges		HEIM Marc
	BRICOT René		HOUEL Jean
	BRUNET Christian		HUGUET Jean-François
	BUREAU Henri		JAQUET Philippe
	CAMBOULIVES Jean		JAMMES Yves
	CANNONI Maurice		JOUVE Paulette
	CARTOUZOU Guy		JUHAN Claude
	CAU Pierre		JUIN Pierre
	CHABOT Jean-Michel		KAPHAN Gérard
	CHAMLIAN Albert		KASBARIAN Michel
	CHARPIN Denis		KLEISBAUER Jean-Pierre
	CHARREL Michel		LACHARD Jean

CHAUVEL Patrick  
CHOUX Maurice  
CIANFARANI François  
CLAVERIE Jean-Michel  
CLEMENT Robert  
COMBALBERT André  
CONTE-DEVOLX Bernard  
CORRIOL Jacques  
COULANGE Christian  
CURVALE Georges  
DALMAS Henri  
DE MICO Philippe  
DELPERO Jean-Robert  
DESSEIN Alain  
DELARQUE Alain  
DEVIN Robert

LAFFARGUE Pierre  
LAUGIER René  
LE TREUT Yves  
LEVY Samuel  
LOUCHET Edmond  
LOUIS René  
LUCIANI Jean-Marie  
MAGALON Guy  
MAGNAN Jacques  
MALLAN- MANCINI Josette  
MALMEJAC Claude  
MARANINCHI Dominique  
MARTIN Claude  
MATTEI Jean François  
MERCIER Claude  
METGE Paul

MM MICHOTÉY Georges  
MIRANDA François  
MONFORT Gérard  
MONGES André  
MONGIN Maurice  
MUNDLER Olivier  
NAZARIAN Serge  
NICOLI René  
NOIRCLERC Michel  
OLMER Michel  
OREHEK Jean  
PAPY Jean-Jacques  
PAULIN Raymond  
PELOUX Yves  
PENAUD Antony  
PENE Pierre  
PIANA Lucien  
PICAUD Robert  
PIGNOL Fernand  
POGGI Louis  
POITOUT Dominique  
PONCET Michel  
POUGET Jean  
PRIVAT Yvan  
QUILICHINI Francis  
RANQUE Jacques  
RANQUE Philippe  
RICHAUD Christian  
RIDINGS Bernard  
ROCHAT Hervé  
ROHNER Jean-Jacques  
ROUX Hubert

VANUXEM Paul  
VERVLOET Daniel  
VIALETTES Bernard  
WEILLER Pierre-Jean



ROUX Michel  
RUFO Marcel  
SAHEL José  
SALAMON Georges  
SALDUCCI Jacques  
SAMBUC Roland  
SAN MARCO Jean-Louis  
SANKALE Marc  
SARACCO Jacques  
SARLES Jacques  
SARLES - PHILIP Nicole  
SASTRE Bernard  
SCHIANO Alain  
SCOTTO Jean-Claude  
SEBAHOUN Gérard  
SEITZ Jean-François  
SERMENT Gérard  
SOULAYROL René  
STAHL André  
TAMALET Jacques  
TARANGER-CHARPIN Colette  
THIRION Xavier  
THOMASSIN Jean-Marc  
UNAL Daniel  
VAGUE Philippe  
VAGUE/JUHAN Irène

## EMERITAT

### 2008

M. le Professeur	LEVY Samuel	31/08/2011
Mme le Professeur	JUHAN-VAGUE Irène	31/08/2011
M. le Professeur	PONCET Michel	31/08/2011
M. le Professeur	KASBARIAN Michel	31/08/2011
M. le Professeur	ROBERTOUX Pierre	31/08/2011

### 2009

M. le Professeur	DJIANE Pierre	31/08/2011
M. le Professeur	VERVLOET Daniel	31/08/2012

### 2010

M. le Professeur	MAGNAN Jacques	31/12/2014
------------------	----------------	------------

### 2011

M. le Professeur	DI MARINO Vincent	31/08/2015
M. le Professeur	MARTIN Pierre	31/08/2015
M. le Professeur	METRAS Dominique	31/08/2015

### 2012

M. le Professeur	AUBANIAC Jean-Manuel	31/08/2015
M. le Professeur	BOUVENOT Gilles	31/08/2015
M. le Professeur	CAMBOULIVES Jean	31/08/2015
M. le Professeur	FAVRE Roger	31/08/2015
M. le Professeur	MATTEI Jean-François	31/08/2015
M. le Professeur	OLIVER Charles	31/08/2015
M. le Professeur	VERVLOET Daniel	31/08/2015

### 2013

M. le Professeur	BRANCHEREAU Alain	31/08/2016
M. le Professeur	CARAYON Pierre	31/08/2016
M. le Professeur	COZZONE Patrick	31/08/2016
M. le Professeur	DELMONT Jean	31/08/2016
M. le Professeur	HENRY Jean-François	31/08/2016
M. le Professeur	LE GUICHAOUA Marie-Roberte	31/08/2016
M. le Professeur	RUFO Marcel	31/08/2016
M. le Professeur	SEBAHOUN Gérard	31/08/2016

### 2014

M. le Professeur	FUENTES Pierre	31/08/2017
M. le Professeur	GAMERRE Marc	31/08/2017
M. le Professeur	MAGALON Guy	31/08/2017
M. le Professeur	PERAGUT Jean-Claude	31/08/2017
M. le Professeur	WEILLER Pierre-Jean	31/08/2017

**2015**

M. le Professeur	COULANGE Christian	31/08/2018
M. le Professeur	COURAND François	31/08/2018
M. le Professeur	FAVRE Roger	31/08/2016
M. le Professeur	MATTEI Jean-François	31/08/2016
M. le Professeur	OLIVER Charles	31/08/2016
M. le Professeur	VERVLOET Daniel	31/08/2016

**2016**

M. le Professeur	BONGRAND Pierre	31/08/2019
M. le Professeur	BOUVENOT Gilles	31/08/2017
M. le Professeur	BRUNET Christian	31/08/2019
M. le Professeur	CAU Pierre	31/08/2019
M. le Professeur	COZZONE Patrick	31/08/2017
M. le Professeur	FAVRE Roger	31/08/2017
M. le Professeur	FONTES Michel	31/08/2019
M. le Professeur	JAMMES Yves	31/08/2019
M. le Professeur	NAZARIAN Serge	31/08/2019
M. le Professeur	OLIVER Charles	31/08/2017
M. le Professeur	POITOUT Dominique	31/08/2019
M. le Professeur	SEBAHOUN Gérard	31/08/2017
M. le Professeur	VIALETTES Bernard	31/08/2019

**2017**

M. le Professeur	ALESSANDRINI Pierre	31/08/2020
M. le Professeur	BOUVENOT Gilles	31/08/2018
M. le Professeur	CHAUVEL Patrick	31/08/2020
M. le Professeur	COZZONE Pierre	31/08/2018
M. le Professeur	DELMONT Jean	31/08/2018
M. le Professeur	FAVRE Roger	31/08/2018
M. le Professeur	OLIVER Charles	31/08/2018
M. le Professeur	SEBBAHOUN Gérard	31/08/2018

**2018**

M. le Professeur	MARANINCHI Dominique	31/08/2021
M. le Professeur	BOUVENOT Gilles	31/08/2019
M. le Professeur	COZZONE Pierre	31/08/2019
M. le Professeur	DELMONT Jean	31/08/2019
M. le Professeur	FAVRE Roger	31/08/2019
M. le Professeur	OLIVER Charles	31/08/2019

**2019**

M. le Professeur	BERLAND Yvon	31/08/2022
M. le Professeur	CHARPIN Denis	31/08/2022
M. le Professeur	CLAVERIE Jean-Michel	31/08/2022
M. le Professeur	FRANCES Yves	31/08/2022
M. le Professeur	CAU Pierre	31/08/2020
M. le Professeur	COZZONE Patrick	31/08/2020
M. le Professeur	DELMONT Jean	31/08/2020

M. le Professeur	FAVRE Roger	31/08/2020
M. le Professeur	FONTES Michel	31/08/2020
M. le Professeur	MAGALON Guy	31/08/2020
M. le Professeur	NAZARIAN Serge	31/08/2020
M. le Professeur	OLIVER Charles	31/08/2020
M. le Professeur	WEILLER Pierre-Jean	31/08/2020

2020

M. le Professeur	DELPERO Jean-Robert	31/08/2023
M. le Professeur	GRIMAUD Jean-Charles	31/08/2023
M. le Professeur	SAMBUC Roland	31/08/2023
M. le Professeur	SEITZ Jean-François	31/08/2023
M. le Professeur	BERLAND Yvon	31/08/2022
M. le Professeur	CHARPIN Denis	31/08/2022
M. le Professeur	CLAVERIE Jean-Michel	31/08/2022
M. le Professeur	FRANCES Yves	31/08/2022
M. le Professeur	BONGRAND Pierre	31/08/2021
M. le Professeur	COZZONE Patrick	31/08/2021
M. le Professeur	FAVRE Roger	31/08/2021
M. le Professeur	FONTES Michel	31/08/2021
M. le Professeur	NAZARIAN Serge	31/08/2021

## Honoris causa

<b>1967</b>	
MM. les Professeurs	DADI (Italie) CID DOS SANTOS (Portugal)
<b>1974</b>	
MM. les Professeurs	MAC ILWAIN (Grande-Bretagne) T.A. LAMBO (Suisse)
<b>1975</b>	
MM. les Professeurs	O. SWENSON (U.S.A.) Lord J.WALTON of DETCHANT (Grande-Bretagne)
<b>1976</b>	
MM. les Professeurs	P. FRANCHIMONT (Belgique) Z.J. BOWERS (U.S.A.)
<b>1977</b>	
MM. les Professeurs	C. GAJDUSEK-Prix Nobel (U.S.A.) C.GIBBS (U.S.A.) J. DACIE (Grande-Bretagne)
<b>1978</b>	
M. le Président	F. HOUPHOUET-BOIGNY (Côte d'Ivoire)
<b>1980</b>	
MM. les Professeurs	A. MARGULIS (U.S.A.) R.D. ADAMS (U.S.A.)
<b>1981</b>	
MM. les Professeurs	H. RAPPAPORT (U.S.A.) M. SCHOU (Danemark) M. AMENT (U.S.A.) Sir A. HUXLEY (Grande-Bretagne) S. REFSUM (Norvège)
<b>1982</b>	
M. le Professeur	W.H. HENDREN (U.S.A.)
<b>1985</b>	
MM. les Professeurs	S. MASSRY (U.S.A.) KLINSMANN (R.D.A.)
<b>1986</b>	
MM. les Professeurs	E. MIHICH (U.S.A.) T. MUNSAT (U.S.A.) LIANA BOLIS (Suisse) L.P. ROWLAND (U.S.A.)

<b>1987</b>	
M. le Professeur	P.J. DYCK (U.S.A.)
<b>1988</b>	
MM. les Professeurs	R. BERGUER (U.S.A.) W.K. ENGEL (U.S.A.) V. ASKANAS (U.S.A.) J. WEHSTER KIRKLIN (U.S.A.) A. DAVIGNON (Canada) A. BETTARELLO (Brésil)
<b>1989</b>	
M. le Professeur	P. MUSTACCHI (U.S.A.)
<b>1990</b>	
MM. les Professeurs	J.G. MC LEOD (Australie) J. PORTER (U.S.A.)
<b>1991</b>	
MM. les Professeurs	J. Edward MC DADE (U.S.A.) W. BURGDORFER (U.S.A.)
<b>1992</b>	
MM. les Professeurs	H.G. SCHWARZACHER (Autriche) D. CARSON (U.S.A.) T. YAMAMURO (Japon)
<b>1994</b>	
MM. les Professeurs	G. KARPATI (Canada) W.J. KOLFF (U.S.A.)
<b>1995</b>	
MM. les Professeurs	D. WALKER (U.S.A.) M. MULLER (Suisse) V. BONOMINI (Italie)
<b>1997</b>	
MM. les Professeurs	C. DINARELLO (U.S.A.) D. STULBERG (U.S.A.) A. MEIKLE DAVISON (Grande-Bretagne) P.I. BRANEMARK (Suède)
<b>1998</b>	
MM. les Professeurs	O. JARDETSKY (U.S.A.)
<b>1999</b>	
MM. les Professeurs	J. BOTELLA LLUSIA (Espagne)

D. COLLEN (Belgique)  
S. DIMAURO (U. S. A.)

**2000**

MM. les Professeurs

D. SPIEGEL (U. S. A.)  
C. R. CONTI (U.S.A.)

**2001**

MM. les Professeurs

P-B. BENNET (U. S. A.)  
G. HUGUES (Grande Bretagne)  
J-J. O'CONNOR (Grande Bretagne)

**2002**

MM. les Professeurs

M. ABEDI (Canada)  
K. DAI (Chine)

**2003**

M. le Professeur  
Sir

T. MARRIE (Canada)  
G.K. RADDI (Grande Bretagne)

**2004**

M. le Professeur

M. DAKE (U.S.A.)

**2005**

M. le Professeur

L. CAVALLI-SFORZA (U.S.A.)

**2006**

M. le Professeur

A. R. CASTANEDA (U.S.A.)

**2007**

M. le Professeur

S. KAUFMANN (Allemagne)

PROFESSEURS DES UNIVERSITES-PRATICIENS HOSPITALIERS

AGOSTINI FERRANDES Aubert	CHOSSEGROS Cyrille
ALBANESE Jacques	COLLART Frédéric
ALIMI Yves	COSTELLO Régis
AMABILE Philippe	COURBIERE Blandine
AMBROSI Pierre	COWEN Didier
ANDRE Nicolas	CRAVELLO Ludovic
ARGENSON Jean-Noël	CUISSET Thomas
ASTOUL Philippe	DA FONSECA David
ATTARIAN Shahram	DAHAN-ALCARAZ Laetitia
AUDOUIN Bertrand	DANIEL Laurent
AUQUIER Pascal	DARMON Patrice
AVIERINOS Jean-François	DAVID Thierry
AZULAY Jean-Philippe	D'ERCOLE Claude
BAILLY Daniel	D'JOURNO Xavier
BARLESI Fabrice	DEHARO Jean-Claude
BARLIER-SETTI Anne	DELAPORTE Emmanuel
BARLOGIS Vincent	DENIS Danièle
BARTHET Marc	DISDIER Patrick
BARTOLI Christophe	DODDOLI Christophe
BARTOLI Jean-Michel	DRANCOURT Michel
BARTOLI Michel	DUBUS Jean-Christophe
BARTOLOMEI Fabrice	DUFFAUD Florence
BASTIDE Cyrille	DUFOUR Henry
BENSOUSSAN Laurent	DURAND Jean-Marc
BERBIS Philippe	DUSSOL Bertrand
BERBIS Julie	EBBO Mikael
BERDAH Stéphane	EUSEBIO Alexandre
BEROUD Christophe	FABRE Alexandre
BERTUCCI François	FAKHRY Nicolas
BLAISE Didier	FELICIAN Olivier
BLIN Olivier	FENOLLAR Florence
BLONDEL Benjamin	FIGARELLA/BRANGER Dominique
BONIN/GUILLAUME Sylvie	FLECHER Xavier
BONELLO Laurent	FOUILLOUX Virginie
BONNET Jean-Louis	FOURNIER Pierre-Edouard
<i>BOUBLI Léon Surnombre</i>	FRANCESCHI Frédéric
BOUFI Mourad	FUENTES Stéphane
BOYER Laurent	GABERT Jean
BREGEON Fabienne	GABORIT Bénédicte
BRETELLE Florence	GAINNIER Marc
BROUQUI Philippe	GARCIA Stéphane
BRUDER Nicolas	GARIBOLDI Vlad
BRUE Thierry	GAUDART Jean
BRUNET Philippe	GAUDY-MARQUESTE Caroline
BURTEY Stéphane	GENTILE Stéphanie
CARCOPINO-TUSOLI Xavier	GERBEAUX Patrick
CASANOVA Dominique	GEROLAMI/SANTANDREA René
CASTINETTI Frédéric	GILBERT/ALESSI Marie-Christine
CECCALDI Mathieu	GIORGI Roch
CHAGNAUD Christophe	GIOVANNI Antoine
CHAMBOST Hervé	GIRARD Nadine
CHAMPSAUR Pierre	GIRAUD/CHABROL Brigitte
CHANEZ Pascal	GONCALVES Anthony
CHARAFFE-JAUFFRET Emmanuelle	GRANEL/REY Brigitte
CHARREL Rémi	GRANVAL Philippe
CHAUMOITRE Kathia	GREILLIER Laurent
CHIARONI Jacques	GROB Jean-Jacques
CHINOT Olivier	GUEDJ Eric



# PROFESSEURS DES UNIVERSITES-PRATICIENS HOSPITALIERS

PAGANELLI Franck	ROCHE Pierre-Hugues
<i>PANUEL Michel Surnombre</i>	ROCH Antoine
PAPAZIAN Laurent	ROCHWERGER Richard
PAROLA Philippe	ROLL Patrice
<i>PARRATTE Sébastien Disponibilité</i>	ROSSI Dominique
PELLISSIER-ALICOT Anne-Laure	ROSSI Pascal
PELLETIER Jean	ROUDIER Jean
PERRIN Jeanne	SALAS Sébastien
PETIT Philippe	SARLON-BARTOLI Gabrielle
PHAM Thao	SCAVARDA Didier
PIERCECCHI/MARTI Marie-Dominique	SCHLEINITZ Nicolas
PIQUET Philippe	SEBAG Frédéric
PIRRO Nicolas	SIELEZNEFF Igor
POINSO François	SIMON Nicolas
RACCAH Denis	STEIN Andréas
RANQUE Stéphane	TAIEB David
<i>RAOULT Didier Surnombre</i>	THOMAS Pascal
REGIS Jean	THUNY Franck
REYNAUD/GAUBERT Martine	TREBUCHON-DA FONSECA Agnès
REYNAUD Rachel	TRIGLIA Jean-Michel
RICHARD/LALLEMAND Marie-Aleth	TROPIANO Patrick
RICHERI Raphaëlle	TSIMARATOS Michel

## PROFESSEUR DES UNIVERSITES

ADALIAN Pascal  
AGHABABIAN Valérie  
BELIN Pascal  
CHABANNON Christian  
CHABRIERE Eric  
FERON François  
LE COZ Pierre  
LEVASSEUR Anthony  
RANJEVA Jean-Philippe  
SOBOL Hagay

## PROFESSEUR CERTIFIE

*BRANDENBURGER Chantal retraite mars 2021*  
FRAISSE-MANGIALOMINI Jeanne

## PROFESSEUR DES UNIVERSITES ASSOCIE à MI

REVIS Joana

## PROFESSEUR DES UNIVERSITES MEDECINE GEN

GENTILE Gaëtan

## PROFESSEUR ASSOCIE DE MEDECINE GENERALE

GUIDA Pierre

## PROFESSEURS DES UNIVERSITES-PRATICIENS HOSPITALIERS

GUIEU Régis  
GUIS Sandrine  
GUYE Maxime  
GUYOT Laurent  
*GUYS Jean-Michel Surnombre*  
HABIB Gilbert  
HARDWIGSEN Jean  
HARLE Jean-Robert  
HOUVENAEGHEL Gilles  
JACQUIER Alexis  
JOURDE-CHICHE Noémie  
JOUVE Jean-Luc  
KAPLANSKI Gilles  
KARSENTY Gilles  
*KERBAUL François détachement*  
KRAHN Martin  
LAFFORGUE Pierre  
LAGIER Jean-Christophe  
LAMBAUDIE Eric  
LANCON Christophe  
LA SCOLA Bernard  
LAUNAY Franck  
LAVIEILLE Jean-Pierre  
LE CORROLLER Thomas  
LECHEVALLIER Eric  
LEGRE Régis  
LEHUCHER-MICHEL Marie-Pascale  
LEONE Marc  
LEONETTI Georges  
LEPIDI Hubert  
LEVY Nicolas  
MACE Loïc  
MAGNAN Pierre-Edouard  
MANCINI Julien  
MEGE Jean-Louis  
MERROT Thierry  
METZLER/GUILLEMAIN Catherine  
MEYER/DUTOUR Anne  
MICCALEF/ROLL Joëlle  
MICHEL Fabrice  
MICHEL Gérard  
MICHEL Justin  
MICHELET Pierre  
MILH Mathieu  
MILLION Matthieu  
MOAL Valérie  
MORANGE Pierre-Emmanuel  
MOULIN Guy  
MOUTARDIER Vincent  
NAUDIN Jean  
NICOLAS DE LAMBALLERIE Xavier  
NICOLLAS Richard  
NGUYEN Karine  
OLIVE Daniel  
OLLIVIER Matthieu  
OUAFIK L'Houcine  
OVAERT-REGGIO Caroline  
PADOVANI Laetitia

## PROFESSEURS DES UNIVERSITES-PRATICIENS HOSPITALIERS

TURRINI Olivier

VALERO René

VAROQUAUX Arthur Damien

VELLY Lionel

VEY Norbert

VIDAL Vincent

VIENS Patrice

VILLANI Patrick

VITON Jean-Michel

VITTON Véronique

*VIEHWEGER Heide Elke détachement*

VIVIER Eric

XERRI Luc

AHERFI Sarah	ELDIN Carole	PAULMYER/LACROIX Odile
ANGELAKIS Emmanouil ( <i>disponibilité</i> )	FAURE Alice	PESENTI Sébastien
ATLAN Catherine ( <i>disponibilité</i> )	FOLETTI Jean- Marc	RADULESCO Thomas
BEGE Thierry	FRANKEL Diane	RESSEGUIER Noémie
BELIARD Sophie	FROMNOT Julien	ROBERT Philippe
BENYAMINE Audrey	GASTALDI Marguerite	ROBERT Thomas
BERTRAND Baptiste	GELSI/BOYER Véronique	ROMANET Pauline
BEYER-BERJOT Laura	GIUSIANO Bernard	SABATIER Renaud
BIRNBAUM David	GIUSIANO COURCAMBECK Sophie	SARI-MINODIER Irène
BONINI Francesca	GONZALEZ Jean-Michel	SAVEANU Alexandru
BOUCRAUT Joseph	GOURIET Frédérique	SECQ Véronique ( <i>disponibilité</i> )
BOULAMERY Audrey	GRAILLON Thomas	STELLMANN Jan-Patrick
BOULLU/CIOCCA Sandrine	GUERIN Carole	SUCHON Pierre
BOUSSEN Salah Michel	GUENOUN MEYSSIGNAC Daphné	TABOURET Emeline
BUFFAT Christophe	GUIDON Catherine	TOGA Caroline
CAMILLERI Serge	GUIVARCH Jokthan	TOGA Isabelle
CARRON Romain	HAUTIER/KRAHN Aurélie	TOMASINI Pascale
CASSAGNE Carole	HRAIECH Sami	TOSELLO Barthélémy
CERMOLACCE Michel	KASPI-PEZZOLI Elise	TROUSSE Delphine
CHAUDET Hervé	L'OLLIVIER Coralie	TUCHTAN-TORRENTS Lucile
CHRETIEN Anne-Sophie	LABIT-BOUVIER Corinne	VELY Frédéric
COZE Carole	LAFAGE/POCHITALOFF-HUVALE Marina	VION-DURY Jean
CUNY Thomas	LAGARDE Stanislas	ZATTARA/CANNONI Héléne
DADOUN Frédéric ( <i>disponibilité</i> )	LAGIER Aude ( <i>disponibilité</i> )	
DALES Jean-Philippe	LAGOUANELLE/SIMEONI Marie-Claude	
DARIEL Anne	LEVY/MOZZICONACCI Annie	
DAUMAS Aurélie	LOOSVELD Marie	
DEGEORGES/VITTE Joëlle	MAAROUF Adil	
DELLIAUX Stéphane	MACAGNO Nicolas	
DESPLAT/JEGO Sophie	MAUES DE PAULA André	
DEVILLIER Raynier	MEGE Diane	
DUBOURG Grégory	MOTTOLA GHIGO Giovanna	
DUCONSEIL Pauline	NINOVE Laetitia	
DUFOUR Jean-Charles	NOUGAIREDE Antoine	

## MAITRES DE CONFERENCES DES UNIVERSITES

(mono-appartenants)

ABU ZAINEH Mohammad	DESNUES Benoît	RUEL Jérôme
BARBACARU/PERLES T. A.	MARANINCHI Marie	THOLLON Lionel
BERLAND Caroline	MERHEJ/CHAUVEAU Vicky	THIRION Sylvie
BOYER Sylvie	MINVIELLE/DEVICTOR Bénédicte	VERNA Emeline
COLSON Sébastien	POGGI Marjorie	
DEGIOANNI/SALLE Anna	POUGET Benoît	

## MAITRE DE CONFERENCES DES UNIVERSITES DE MEDECINE GENERALE

CASANOVA Ludovic

## MAITRES DE CONFERENCES ASSOCIES DE MEDECINE GENERALE à MI-TEMPS

BARGIER Jacques  
 CALVET-MONTREDON Céline  
 FORTE Jenny  
 JANCZEWSKI Aurélie  
 NUSSLI Nicolas  
 ROUSSEAU-DURAND Raphaëlle

THERY Didier

**MAITRE DE CONFERENCES ASSOCIE à MI-TEMPS**

BOURRIQUEN Maryline

EVANS-VIALLAT Catherine

LAZZAROTTO Sébastien

LUCAS Guillaume

MATHIEU Marion

MAYENS-RODRIGUES Sandrine

MELLINAS Marie

ROMAN Christophe

TRINQUET Laure

**ESSEURS DES UNIVERSITES et MAITRES DE CONFERENCES DES UNIVERSITES - PRATICIENS HOSPITALIERS  
PROFESSEURS ASSOCIES, MAITRES DE CONFERENCES DES UNIVERSITES mono-appartenants**

**ANATOMIE 4201**

CHAMPSAUR Pierre (PU-PH)  
LE CORROLLER Thomas (PU-PH)  
PIRRO Nicolas (PU-PH)

GUENOUN-MEYSSIGNAC Daphné (MCU-PH)  
LAGIER Aude (MCU-PH) *disponibilité*

THOLLON Lionel (MCF) (60ème section)

**ANATOMIE ET CYTOLOGIE PATHOLOGIQUES 4203**

CHARAFE/JAUFFRET Emmanuelle (PU-PH)  
DANIEL Laurent (PU-PH)  
FIGARELLA/BRANGER Dominique (PU-PH)  
GARCIA Stéphane (PU-PH)  
XERRI Luc (PU-PH)

DALES Jean-Philippe (MCU-PH)  
GIUSIANO COURCAMBECK Sophie (MCU PH)  
LABIT/BOUVIER Corinne (MCU-PH)  
MACAGNO Nicolas (MCU-PH)  
MAUES DE PAULA André (MCU-PH)  
SECQ Véronique (MCU-PH) *disponibilité*

**ANESTHESIOLOGIE ET REANIMATION CHIRURGICALE ;  
MEDECINE URGENCE 4801**

ALBANESE Jacques (PU-PH)  
BRUDER Nicolas (PU-PH)  
LEONE Marc (PU-PH)  
MICHEL Fabrice (PU-PH)  
VELLY Lionel (PU-PH)

BOUSSEN Salah Michel (MCU-PH)  
GUIDON Catherine (MCU-PH)

**ANTHROPOLOGIE 20**

ADALIAN Pascal (PR)

DEGIOANNI/SALLE Anna (MCF)  
POUGET Benoît (MCF)  
VERNA Emeline (MCF)

**BACTERIOLOGIE-VIROLOGIE ; HYGIENE HOSPITALIERE 4501**

CHARREL Rémi (PU PH)  
DRANCOURT Michel (PU-PH)  
FENOLLAR Florence (PU-PH)  
FOURNIER Pierre-Edouard (PU-PH)  
NICOLAS DE LAMBALLERIE Xavier (PU-PH)  
LA SCOLA Bernard (PU-PH)  
RAOULT Didier (PU-PH) *Surnombre*

AHERFI Sarah (MCU-PH)  
ANGELAKIS Emmanouil (MCU-PH) *disponibilité*  
DUBOURG Grégory (MCU-PH)  
GOURIET Frédérique (MCU-PH)  
NOUGAIREDE Antoine (MCU-PH)  
NINOVE Laetitia (MCU-PH)

CHABRIERE Eric (PR) (64ème section)

LEVASSEUR Anthony (PR) (64ème section)  
DESNUES Benoit (MCF) ( 65ème section )  
MERHEJ/CHAUVEAU Vicky (MCF) (87ème section)

**BIOCHIMIE ET BIOLOGIE MOLECULAIRE 4401**

BARLIER/SETTI Anne (PU-PH)  
GABERT Jean (PU-PH)  
GUIEU Régis (PU-PH)  
OUAFIK L'Houcine (PU-PH)

BUFFAT Christophe (MCU-PH)  
FROMNOT Julien (MCU-PH)  
MOTTOLA GHIGO Giovanna (MCU-PH)  
ROMANET Pauline (MCU-PH)  
SAVEANU Alexandru (MCU-PH)

**ANGLAIS 11**

BRANDENBURGER Chantal (PRCE) *retraite mars 2021*  
FRAISSE-MANGIALOMINI Jeanne (PRCE)

**BIOLOGIE CELLULAIRE 4403**

ROLL Patrice (PU-PH)

FRANKEL Diane (MCU-PH)  
GASTALDI Marguerite (MCU-PH)  
KASPI-PEZZOLI Elise (MCU-PH)  
LEVY-MOZZICONNACCI Annie (MCU-PH)

**BIOLOGIE ET MEDECINE DU DEVELOPPEMENT  
ET DE LA REPRODUCTION ; GYNECOLOGIE MEDICALE 5405**

METZLER/GUILLEMAIN Catherine (PU-PH)  
PERRIN Jeanne (PU-PH)

**BIOPHYSIQUE ET MEDECINE NUCLEAIRE 4301**

GUEDJ Eric (PU-PH)

**CARDIOLOGIE 5102**

AVIERINOS Jean-François (PU-PH)

GUYE Maxime (PU-PH)  
TAIEB David (PU-PH)

BELIN Pascal (PR) (69ème section)  
RANJEVA Jean-Philippe (PR) (69ème section)

CAMMILLERI Serge (MCU-PH)  
VION-DURY Jean (MCU-PH)

BARBACARU/PERLES Téodora Adriana (MCF) (69ème section)

**BIostatistiques, Informatique Médicale  
ET Technologies de Communication 4604**

GAUDART Jean (PU-PH)  
GIORGI Roch (PU-PH)  
MANCINI Julien (PU-PH)

CHAUDET Hervé (MCU-PH)  
DUFOUR Jean-Charles (MCU-PH)  
GIUSIANO Bernard (MCU-PH)

ABU ZAINEH Mohammad (MCF) (5ème section)  
BOYER Sylvie (MCF) (5ème section)

**CHIRURGIE ORTHOPÉDIQUE ET TRAUMATOLOGIQUE 5002**

ARGENSON Jean-Noël (PU-PH)  
BLONDEL Benjamin (PU-PH)  
FLECHER Xavier (PU-PH)  
OLLIVIER Matthieu (PU-PH)  
PARRATTE Sébastien (PU-PH) *Disponibilité*  
ROCHWERGER Richard (PU-PH)  
TROPIANO Patrick (PU-PH)

**ROLOGIE ; RADIOTHERAPIE 4702 CANCÉROLOGIE ; RADIOTHERAPIE**

BERTUCCI François (PU-PH)  
CHINOT Olivier (PU-PH)  
COWEN Didier (PU-PH)  
DUFFAUD Florence (PU-PH)  
GONCALVES Anthony (PU-PH)  
HOUVENAEGHEL Gilles (PU-PH)  
LAMBAUDIE Eric (PU-PH)  
PADOVANI Laetitia (PH-PH)  
SALAS Sébastien (PU-PH)  
VIENS Patrice (PU-PH)

SABATIER Renaud (MCU-PH)  
TABOURET Emeline (MCU-PH)

BONELLO Laurent (PU-PH)  
BONNET Jean-Louis (PU-PH)  
CUISSET Thomas (PU-PH)  
DEHARO Jean-Claude (PU-PH)  
FRANCESCHI Frédéric (PU-PH)  
HABIB Gilbert (PU-PH)  
PAGANELLI Franck (PU-PH)  
THUNY Franck (PU-PH)

**CHIRURGIE VISCÉRALE ET DIGESTIVE 5202**

BERDAH Stéphane (PU-PH)  
HARDWIGSEN Jean (PU-PH)  
MOUTARDIER Vincent (PU-PH)  
SEBAG Frédéric (PU-PH)  
SIELEZNEFF Igor (PU-PH)  
TURRINI Olivier (PU-PH)

BEGE Thierry (MCU-PH)  
BEYER-BERJOT Laura (MCU-PH)  
BIRNBAUM David (MCU-PH)  
DUCONSEIL Pauline (MCU-PH)  
GUERIN Carole (MCU-PH)  
MEGE Diane (MCU-PH)

**CHIRURGIE INFANTILE 5402 CHIRURGIE INFANTILE 5402**

*GUYS Jean-Michel (PU-PH) Surnombre*  
JOUVE Jean-Luc (PU-PH)  
LAUNAY Franck (PU-PH)  
MERROT Thierry (PU-PH)  
*VIEHWEGER Heide Elke (PU-PH) détachement*  
DARIEL Anne (MCU-PH)  
FAURE Alice (MCU-PH)  
PESENTI Sébastien (MCU-PH)

**FACIALE ET STOMATOLOGIE 5503 CHIRURGIE MAXILLO-FACIALE**

CHOSSEGROS Cyrille (PU-PH)  
GUYOT Laurent (PU-PH)  
  
FOLETTI Jean-Marc (MCU-PH)

**CHIRURGIE THORACIQUE ET CARDIOVASCULAIRE 5103**

COLLART Frédéric (PU-PH)  
 D'JOURNO Xavier (PU-PH)  
 DODDOLI Christophe (PU-PH)  
 FOUILLOUX Virginie (PU-PH)  
 GARIBOLDI Vlad (PU-PH)  
 MACE Loïc (PU-PH)  
 THOMAS Pascal (PU-PH)  
 TROUSSE Delphine (MCU-PH)

**CHIRURGIE PLASTIQUE, RECONSTRUCTRICE ET ESTHETIQUE ; BRÛLOGIE 5004**

CASANOVA Dominique (PU-PH)  
 LEGRE Régis (PU-PH)  
 BERTRAND Baptiste (MCU-PH)  
 HAUTIER/KRAHN Aurélie (MCU-PH)

**CHIRURGIE VASCULAIRE ; MEDECINE VASCULAIRE 5104**

ALIMI Yves (PU-PH)  
 AMABILE Philippe (PU-PH)  
 BARTOLI Michel (PU-PH)  
 BOUFI Mourad (PU-PH)  
 MAGNAN Pierre-Edouard (PU-PH)  
 PIQUET Philippe (PU-PH)  
 SARLON-BARTOLI Gabrielle (PU PH)

**GASTROENTEROLOGIE ; HEPATOLOGIE ; ADDICTOLOGIE 5201**

BARTHET Marc (PU-PH)  
 DAHAN-ALCARAZ Laetitia (PU-PH)  
 GEROLAMI-SANTANDREA René (PU-PH)  
 GRANDVAL Philippe (PU-PH)  
 VITTON Véronique (PU-PH)

**HISTOLOGIE, EMBRYOLOGIE ET CYTOGENETIQUE 4202**

LEPIDI Hubert (PU-PH)

PAULMYER/LACROIX Odile (MCU-PH)

GONZALEZ Jean-Michel (MCU-PH)

**DERMATOLOGIE - VENEREOLOGIE 5003**

BERBIS Philippe (PU-PH)  
 DELAPORTE Emmanuel (PU-PH)  
 GAUDY/MARQUESTE Caroline (PU-PH)  
 GROB Jean-Jacques (PU-PH)  
 RICHARD/LALLEMAND Marie-Aleth (PU-PH)

**GENETIQUE 4704**

BEROUD Christophe (PU-PH)  
 KRAHN Martin (PU-PH)  
 LEVY Nicolas (PU-PH)  
 NGYUEN Karine (PU-PH)

**DUSI**

COLSON Sébastien (MCF)

TOGA Caroline (MCU-PH)  
 ZATTARA/CANNONI Hélène (MCU-PH)

BOURRIQUEN Maryline (MAST)  
 EVANS-VIALLAT Catherine (MAST)  
 LUCAS Guillaume (MAST)  
 MAYEN-RODRIGUES Sandrine (MAST)  
 MELLINAS Marie (MAST)  
 ROMAN Christophe (MAST)  
 TRINQUET Laure (MAST)

**GYNECOLOGIE-OBSTETRIQUE ; GYNECOLOGIE MEDICALE 5403**

AGOSTINI Aubert (PU-PH)  
*BOUBLI Léon (PU-PH) Surnombre*  
 BRETELLE Florence (PU-PH)  
 CARCOPINO-TUSOLI Xavier (PU-PH)  
 COURBIERE Blandine (PU-PH)  
 CRAVELLO Ludovic (PU-PH)  
 D'ERCOLE Claude (PU-PH)

**ENDOCRINOLOGIE ,DIABETE ET MALADIES METABOLIQUES ; GYNECOLOGIE MEDICALE 5404**

BRUE Thierry (PU-PH)  
 CASTINETTI Frédéric (PU-PH)  
 CUNY Thomas (MCU PH)



AUQUIER Pascal (PU-PH)  
 BERBIS Julie (PU-PH)  
 BOYER Laurent (PU-PH)  
 GENTILE Stéphanie (PU-PH)

BLAISE Didier (PU-PH)  
 COSTELLO Régis (PU-PH)  
 CHIARONI Jacques (PU-PH)  
 GILBERT/ALESSI Marie-Christine (PU-PH)  
 MORANGE Pierre-Emmanuel (PU-PH)  
 VEY Norbert (PU-PH)

LAGOUANELLE/SIMEONI Marie-Claude (MCU-PH)  
 RESSEGUIER Noémie (MCU-PH)

DEVILLIER Raynier (MCU PH)  
 GELSI/BOYER Véronique (MCU-PH)  
 LAFAGE/POCHITALOFF-HUVALE Marina (MCU-PH)  
 LOOSVELD Marie (MCU-PH)  
 SUCHON Pierre (MCU-PH)

MINVIELLE/DEVICTOR Bénédicte (MCF)(06ème section)

POGGI Marjorie (MCF) (64ème section)

**IMMUNOLOGIE 4703**

**MEDECINE LEGALE ET DROIT DE LA SANTE 4603**

KAPLANSKI Gilles (PU-PH)  
 MEGE Jean-Louis (PU-PH)  
 OLIVE Daniel (PU-PH)  
 VIVIER Eric (PU-PH)

BARTOLI Christophe (PU-PH)  
 LEONETTI Georges (PU-PH)  
 PELISSIER-ALICOT Anne-Laure (PU-PH)  
 PIERCECCHI-MARTI Marie-Dominique (PU-PH)

FERON François (PR) (69ème section)

TUCHTAN-TORRENTS Lucile (MCU-PH)

BOUCRAUT Joseph (MCU-PH)  
 CHRETIEN Anne-Sophie (MCU PH)  
 DEGEORGES/VITTE Joëlle (MCU-PH)  
 DESPLAT/JEGO Sophie (MCU-PH)  
 ROBERT Philippe (MCU-PH)  
 VELY Frédéric (MCU-PH)

BERLAND Caroline (MCF) (1ère section)

**MEDECINE PHYSIQUE ET DE READAPTATION 4905**

**MALADIES INFECTIEUSES ; MALADIES TROPICALES 4503**

BROUQUI Philippe (PU-PH)  
 LAGIER Jean-Christophe (PU-PH)  
 MILLION Matthieu (PU-PH)  
 PAROLA Philippe (PU-PH)  
 STEIN Andréas (PU-PH)

BENSOUSSAN Laurent (PU-PH)  
 VITON Jean-Michel (PU-PH)

**MEDECINE ET SANTE AU TRAVAIL 4602**

ELDIN Carole (MCU-PH)

LEHUCHER/MICHEL Marie-Pascale (PU-PH)

**MEDECINE D'URGENCE 4805**

SARI/MINODIER Irène (MCU-PH)

*KERBAUL François (PU-PH) détachement*  
 MICHELET Pierre (PU-PH)

**MEDECINE INTERNE ; GERIATRIE ET BIOLOGIE DU  
 VIEILLISSEMENT ; ADDICTOLOGIE 5301**

BONIN/GUILLAUME Sylvie (PU-PH)  
 DISDIER Patrick (PU-PH)  
 DURAND Jean-Marc (PU-PH)  
 EBBO Mikael (PU-PH)  
 GRANEL/REY Brigitte (PU-PH)  
 HARLE Jean-Robert (PU-PH)  
 ROSSI Pascal (PU-PH)  
 SCHLEINITZ Nicolas (PU-PH)

BENYAMINE Audrey (MCU-PH)

GENTILE Gaëtan (PR Méd. Gén. Temps plein)

BRUNET Philippe (PU-PH)

CASANOVA Ludovic (MCF Méd. Gén. Temps plein)

BURTEY Stéphanne (PU-PH)

DUSSOL Bertrand (PU-PH)

GUIDA Pierre (PR associé Méd. Gén. à mi-temps) retraite au 25/09/2020 (MOAL Valérie (PU-PH)

JOURDE CHICHE Noémie (PU PH)

BARGIER Jacques (MCF associé Méd. Gén. À mi-temps)

ROBERT Thomas (MCU-PH)

CALVET-MONTREDON Céline (MCF associé Méd. Gén. à temps plein)

FORTE Jenny (MCF associé Méd. Gén. À mi-temps)

JANCZEWSKI Aurélie (MCF associé Méd. Gén. À mi-temps)

**NEUROCHIRURGIE 4902**

NUSSLI Nicolas (MCF associé Méd. Gén. À mi-temps)

ROUSSEAU-DURAND Raphaëlle (MCF associé Méd. Gén. À mi-temps)

DUFOUR Henry (PU-PH)

THERY Didier (MCF associé Méd. Gén. À mi-temps) (nomination au 1/10/2020)

FUENTES Stéphane (PU-PH)

REGIS Jean (PU-PH)

**NUTRITION 4404**

ROCHE Pierre-Hugues (PU-PH)

SCAVARDA Didier (PU-PH)

DARMON Patrice (PU-PH)

RACCAH Denis (PU-PH)

CARRON Romain (MCU PH)

VALERO René (PU-PH)

GRAILLON Thomas (MCU PH)

ATLAN Catherine (MCU-PH) disponibilité

BELIARD Sophie (MCU-PH)

MARANINCHI Marie (MCF) (66ème section)

**NEUROLOGIE 4901****ONCOLOGIE 65 (BIOLOGIE CELLULAIRE)**

CHABANNON Christian (PR) (66ème section)

ATTARIAN Sharham (PU PH)

SOBOL Hagay (PR) (65ème section)

AUDOIN Bertrand (PU-PH)

AZULAY Jean-Philippe (PU-PH)

CECCALDI Mathieu (PU-PH)

EUSEBIO Alexandre (PU-PH)

**OPHTALMOLOGIE 5502**

DAVID Thierry (PU-PH)

FELICIAN Olivier (PU-PH)

DENIS Danièle (PU-PH)

PELLETIER Jean (PU-PH)

MAAROUF Adil (MCU-PH)

**PEDOPSYCHIATRIE; ADDICTOLOGIE 4904**

DA FONSECA David (PU-PH)

POINSO François (PU-PH)

**OTO-RHINO-LARYNGOLOGIE 5501**

DESSI Patrick (PU-PH)

GUIVARCH Jokthan (MCU-PH)

FAKHRY Nicolas (PU-PH)

**PHARMACOLOGIE FONDAMENTALE -  
PHARMACOLOGIE CLINIQUE; ADDICTOLOGIE 4803**

GIOVANNI Antoine (PU-PH)

BLIN Olivier (PU-PH)

LAVIEILLE Jean-Pierre (PU-PH)

MICALLEF/ROLL Joëlle (PU-PH)

MICHEL Justin (PU-PH)

SIMON Nicolas (PU-PH)

NICOLLAS Richard (PU-PH)

TRIGLIA Jean-Michel (PU-PH)

RADULESCO Thomas (MCU-PH)

BOULAMERY Audrey (MCU-PH)

REVIS Joana (PAST) (Orthophonie) (7ème Section)

RANQUE Stéphane (PU-PH)

LE COZ Pierre (PR) (17ème section)

CASSAGNE Carole (MCU-PH)

MATHIEU Marion (MAST)

L'OLLIVIER Coralie (MCU-PH)

TOGA Isabelle (MCU-PH)

**PHYSIOLOGIE 4402**

**PEDIATRIE 5401**

ANDRE Nicolas (PU-PH)

BARLOGIS Vincent (PU-PH)

CHAMBOST Hervé (PU-PH)

DUBUS Jean-Christophe (PU-PH)

FABRE Alexandre (PU-PH)

GIRAUD/CHABROL Brigitte (PU-PH)

MICHEL Gérard (PU-PH)

MILH Mathieu (PU-PH)

OVAERT-REGGIO Caroline (PU-PH)

REYNAUD Rachel (PU-PH)

TSIMARATOS Michel (PU-PH)

TOSELLO Barthélémy (MCU-PH)

BARTOLOMEI Fabrice (PU-PH)

BREGEON Fabienne (PU-PH)

GABORIT Bénédicte (PU-PH)

MEYER/DUTOUR Anne (PU-PH)

TREBUCHON/DA FONSECA Agnès (PU-PH)

BONINI Francesca (MCU-PH)

BOULLU/CIOCCA Sandrine (MCU-PH)

*DADOUN Frédéric (MCU-PH) (disponibilité)*

DELLIAUX Stéphane (MCU-PH)

LAGARDE Stanislas (MCU-PH)

RUEL Jérôme (MCF) (69ème section)

THIRION Sylvie (MCF) (66ème section)

**PSYCHIATRIE D'ADULTES ; ADDICTOLOGIE 4903**

BAILLY Daniel (PU-PH)

LANCON Christophe (PU-PH)

NAUDIN Jean (PU-PH)

RICHERI Raphaëlle (PU-PH)

CERMOLACCE Michel (MCU-PH)

**PNEUMOLOGIE; ADDICTOLOGIE 5101**

ASTOUL Philippe (PU-PH)

BARLESI Fabrice (PU-PH)

CHANEZ Pascal (PU-PH)

GREILLIER Laurent (PU PH)

REYNAUD/GAUBERT Martine (PU-PH)

**CHOLOGIE - PSYCHOLOGIE CLINIQUE, PSYCHOLOGIE SOCIALE 16**

AGHABABIAN Valérie (PR)

LAZZAROTTO Sébastien (MAST)

TOMASINI Pascale (MCU-PH)

**RADIOLOGIE ET IMAGERIE MEDICALE 4302**

**RHUMATOLOGIE 5001**

BARTOLI Jean-Michel (PU-PH)

CHAGNAUD Christophe (PU-PH)

CHAUMOITRE Kathia (PU-PH)

GIRARD Nadine (PU-PH)

JACQUIER Alexis (PU-PH)

MOULIN Guy (PU-PH)

*PANUEL Michel (PU-PH) surnombre*

PETIT Philippe (PU-PH)

VAROQUAUX Arthur Damien (PU-PH)

VIDAL Vincent (PU-PH)

STELLMANN Jan-Patrick (MCU-PH)

GUIS Sandrine (PU-PH)

LAFFORGUE Pierre (PU-PH)

PHAM Thao (PU-PH)

ROUDIER Jean (PU-PH)

**HERAPEUTIQUE; MEDECINE D'URGENCE; ADDICTOLOGIE 4801**

AMBROSI Pierre (PU-PH)

VILLANI Patrick (PU-PH)

DAUMAS Aurélie (MCU-PH)

GAINNIER Marc (PU-PH)  
GERBEAUX Patrick (PU-PH)  
PAPAZIAN Laurent (PU-PH)  
ROCH Antoine (PU-PH)  
  
HRAIECH Sami (MCU-PH)

BASTIDE Cyrille (PU-PH)  
KARSENTY Gilles (PU-PH)  
LECHEVALLIER Eric (PU-PH)  
ROSSI Dominique (PU-PH)

## **REMERCIEMENTS**

A mes maîtres,

A mon Jury,

A mes Parents,

A ma Femme,

A ma Famille,

A mes Amis.





## TABLES DES MATIERES :

### ARTICLE EN FRANCAIS

<b>INTRODUCTION</b>	<b>3</b>
<b>MÉTHODES</b>	<b>4</b>
<i>Description du modèle</i>	4
<i>Simulation de procédure</i>	4
<i>Analyse des déplacements et des contraintes</i>	5
<b>RÉSULTATS</b>	<b>6</b>
<i>Description du modèle</i>	6
<i>Déplacement de l'os orbitaire</i>	6
<i>Contraintes osseuses</i>	6
<i>Déplacements intra-orbitaires</i>	6
<b>DISCUSSION</b>	<b>8</b>
<i>Limites de ce modèle</i>	8
<i>Os orbitaire</i>	9
<i>Contenu intra-orbitaire</i>	9
<i>Impact de la chirurgie craniofaciale sur le système oculomoteur</i>	10
<b>CONCLUSION</b>	<b>12</b>
<b>TABLEAUX ET FIGURES</b>	<b>13</b>
<b>RÉFÉRENCES</b>	<b>20</b>



<b>ARTICLE EN ANGLAIS</b>	<b>22</b>
<b>INTRODUCTION</b>	<b>23</b>
<b>METHODS</b>	<b>24</b>
<i>Model description</i>	24
<i>Procedure simulation</i>	24
<i>Displacement and strain analysis</i>	25
<b>RESULTS</b>	<b>26</b>
<i>Model description</i>	26
<i>Bone displacement</i>	26
<i>Bone strain</i>	26
<i>Intra-orbital displacement</i>	26
<b>DISCUSSION</b>	<b>28</b>
<i>Limitations of this model</i>	28
<i>Orbital bone</i>	29
<i>Intra-orbital contents</i>	29
<i>Impact of the craniofacial surgery on the oculomotor system</i>	30
<b>CONCLUSION</b>	<b>31</b>
<b>LEGENDS</b>	<b>32</b>
<b>REFERENCES</b>	<b>39</b>

## Introduction

La plagiocéphalie antérieure est un type de craniosténose qui est due à la fermeture d'une des sutures coronales, ce qui entraîne une dysmorphie complexe (1). La plagiocéphalie antérieure entraîne un strabisme anatomique avec un risque d'amblyopie (2). Les strabismes extorsionnels de type syndrome V sont souvent décrits chez les patients opérés d'une plagiocéphalie antérieure (3,4). Le syndrome V est un strabisme extorsionnel décrit par une incomitance verticale avec une diminution de l'angle de déviation lorsque le regard est dirigé du haut vers le bas. Une élévation excessive de l'adduction est souvent associée au syndrome V. Sur le plan clinique, les termes "hyperaction de l'oblique inférieur" et "hypoaction de l'oblique supérieur" ou "pseudoparalysie de l'oblique supérieur" sont couramment utilisés, mais ces termes ne préjugent pas de la réelle étiologie. Le syndrome V peut être la conséquence d'une sagittalisation des muscles obliques (5), ou d'une anomalie des poulies tenoniennes des muscles oculomoteurs avec une excyclotorsion des orbites (6-8). Les troubles extorsionnels sont responsables d'une position vicieuse de la tête et d'une asymétrie faciale (9,10) qui compromettent le résultat craniofacial. La méta-analyse de Gencarelli et al. (2), étudiant l'évolution du strabisme après la chirurgie craniofaciale a montré des résultats imprévisibles, avec un taux élevé d'apparition de nouveaux cas de strabisme après chirurgie craniofaciale. Une meilleure compréhension de l'impact de la chirurgie craniofaciale sur ces troubles oculomoteurs pourraient améliorer les résultats craniofaciaux et ophtalmologiques à long terme.

L'objectif était de montrer les contraintes et les déplacements induits par l'avancée du bandeau supraorbitaire lors d'une chirurgie craniofaciale pour une plagiocéphalie antérieure, sur l'orbite osseuse et le contenu orbitaire grâce à une simulation chirurgicale numérique utilisant la méthode des éléments finis.

## Matériels et méthodes

### Description du modèle

Un modèle géométrique 3D a été créé à partir d'un scanner craniofacial avec le logiciel 3D Slicer version 4.10.2. Le scanner craniofacial utilisée provenait d'un enfant atteint d'une plagiocéphalie antérieure droite et a été réalisée avant la chirurgie craniofaciale pour le bilan préopératoire systématique. L'âge de l'enfant au moment de l'opération était de 8 mois. Aucune autre malformation craniofaciale ou cérébrale n'était associée. La reconstruction 3D a concerné les deux orbites. Les huit muscles droits, les quatre muscles obliques, les deux globes oculaires, la graisse orbitaire et l'orbite osseuse ont été reconstruits (Figure 1). Une attention particulière a été nécessaire pour la reconstruction des deux poulies des muscles obliques supérieurs car il s'agit de zones d'intérêt dans les troubles oculomoteurs des plagiocéphalies antérieures (7,11). Les nerfs optiques et le segment antérieur des deux globes oculaires n'ont pas été modélisés, car leur rôle était supposé négligeable dans les contraintes et les déplacements étudiés. Le maillage a ensuite été réalisé à l'aide du logiciel Hypermesh® (Altair Engineering, Inc., Detroit, MI, USA). Les insertions oculomotrices sur le globe oculaire ont été modélisées par des « éléments continus ». Les insertions musculaires à l'apex orbitaire ont été définies par des « conditions aux limites » qui bloquaient les mouvements de translation par rapport à l'apex orbitaire osseuse. L'anneau de zinn n'a pas été modélisé car anatomiquement complexe, et son comportement a été correctement simulé par les « conditions aux limites » définies. Les insertions osseuses des muscles obliques inférieurs ont été simulées par des « éléments continus ». L'interface de contact entre toutes les structures intra-orbitaires permettait un mouvement de glissement. La simulation de l'ostéotomie (Figure 2) a été planifiée avec un neurochirurgien pédiatrique de l'équipe craniofaciale. L'ostéotomie du bandeau supra-orbitaire était étendue jusqu'à l'écaille de l'os temporal droit. Le pilier frontozygomatique gauche n'a pas été sectionné et a servi d'axe de rotation pour l'avancée et la détorsion du bandeau supra-orbitaire, conformément au protocole chirurgical de notre service. Les propriétés du modèle ont été implémentées avec le logiciel Hypercrash® (Altair Engineering, Inc., Detroit, MI, USA). Les caractéristiques biomécaniques sont résumées dans le tableau 1 et ont été définies en fonction des données de la littérature (12-14). Tous les éléments étaient tétraédriques.

### Simulation de procédure

L'avancée supra-orbitaire du côté droit a été effectuée sous Hypercrash® (Altair Engineering, Inc., Detroit, MI, USA). Un déplacement imposé appliqué sur le pilier fronto-zygomatique droit a été utilisé afin de contrôler entièrement le mouvement du bandeau supra-orbitaire et de le positionner au niveau souhaité. Une structure rigide était positionnée entre le pilier fronto-zygomatique droit et le ptérior droit pour simuler la cale d'hydroxyapatite utilisée lors de la chirurgie in vivo. Le déplacement imposé était arrêté une fois le niveau souhaité atteint, puis l'interface de contact entre la cale d'hydroxyapatite et le ptérior droit était activée en même temps. Grâce à l'élasticité osseuse, le bandeau supra-orbitaire tendait à revenir vers sa position initiale tandis que la cale d'hydroxyapatite s'opposait à ce mouvement de retour. La détorsion, l'abaissement et le fraisage du bandeau supra-orbitaire n'étaient pas simulés. Les simulations numériques ont été réalisées avec le logiciel Radioss® (Altair Engineering, Inc., Detroit, MI, USA).

### Analyse des déplacements et des contraintes

Les propriétés biomécaniques du contenu orbitaire et des os orbitaires sont décrites dans la littérature (12-14). Les profils de déplacement, les directions de déplacement et les modèles de contraintes ont été analysés pour les os, la graisse orbitaire, les muscles oculomoteurs et les globes oculaires au temps per-opératoire.

## Résultats

### Description du modèle

Notre modèle en éléments finis des deux orbites était constitué d'environ 268180 éléments tétraédriques. Les deux orbites osseuses, les deux globes oculaires, les huit muscles droits et les quatre muscles obliques ont été reconstruits.

### Déplacement de l'os orbitaire (Figure 3)

Le déplacement imposé du bandeau supra-orbitaire décrivait une rotation autour du pilier frontozygomatique gauche. L'avancée du bandeau supra-orbitaire a été jugée satisfaisante. L'autre partie de la correction chirurgicale implique une détorsion du bandeau supra-orbitaire mais n'a pas été simulée dans ce modèle.

### Contraintes osseuses (Figure 4)

Les os orbitaires présentaient trois zones de fortes contraintes. La première zone de contrainte se situait entre le pilier fronto-zygomatique droit, la cale d'hydroxyapatite et le ptériorion droit. La deuxième zone de contrainte était la partie médiane du bandeau supra-orbitaire. Cette zone contenait les deux zones trochléaires, en contact avec la poulie supérieure droite et gauche des muscles obliques supérieurs. La troisième zone de tension était le pilier fronto-zygomatique gauche. Cette zone était soumise à une contrainte moins importante que le pilier fronto-zygomatique droit et la partie médiane du bandeau supra-orbitaire.

### Déplacements intra-orbitaires (Figure 5)

Tout le contenu intra-orbitaire était déplacé à la fin de la simulation. Le contenu orbitaire supérieur était plus déplacé que le contenu orbitaire inférieur. Le même profil de déplacement a été observé pour la graisse orbitaire, les muscles oculomoteurs et les globes

oculaires. Pour l'orbite droite, les structures étaient, de la plus déplacée à la moins déplacée, le muscle droit supérieur et le muscle oblique supérieur, le globe oculaire, le muscle droit latéral, le muscle droit inférieur et le muscle oblique inférieur, et enfin le muscle droit médial. Pour l'orbite gauche, les structures étaient, de la plus déplacée à la moins déplacée, le muscle oblique supérieur et le muscle droit supérieur, le globe oculaire, le muscle droit médial, le muscle droit latéral et enfin le muscle droit inférieur et le muscle oblique inférieur.

La direction des déplacements a montré une tendance à la torsion du contenu orbitaire droit avec une rotation dans le sens inverse des aiguilles d'une montre, en vue coronale (Figure 6). Cette torsion correspondait à une excyclotorsion de l'orbite droite. Pour les muscles oculomoteurs de l'orbite droite, le muscle oblique supérieur était surtout déplacé en latéral, et à moindre degré vers le bas et vers l'avant. Le muscle droit supérieur était déplacé en latéral, vers le bas et vers l'avant. Le muscle droit latéral était déplacé principalement vers le bas et légèrement en latéral. Le muscle droit inférieur et le muscle oblique inférieur étaient déplacés légèrement vers le bas. Le muscle droit médial était déplacé légèrement vers le bas. Le globe oculaire droit était déplacé avec une rotation dans le sens inverse des aiguilles d'une montre (Figure 7). La direction de déplacement du contenu orbitaire droit correspondait à une excyclorotation. Pour l'orbite gauche, le muscle oblique supérieur et le muscle droit supérieur étaient déplacés en médial (Figure 6).

## Discussion

C'est la première étude, à notre connaissance, qui décrit le comportement biomécanique des orbites lors d'une avancée fronto-orbitaire pour une plagiocéphalie antérieure. Ce modèle en éléments finis a été entièrement créé à partir d'un scanner préopératoire d'un enfant atteint d'une plagiocéphalie antérieure droite, ce qui a permis de respecter la déformation spécifique de cette pathologie (1). L'un des principaux avantages de la méthode des éléments finis est l'accès à des informations peropératoires qui n'étaient pas accessibles en pratique réelle, telles que les profils de contraintes ou les déplacements des muscles oculomoteurs et des globes oculaires.

### Limites de ce modèle

Les caractéristiques biomécaniques des os orbitaires ont été définies selon les données de la littérature (12-14). Cependant, comme le tissu osseux est pathologique dans la plagiocéphalie antérieure, les caractéristiques biomécaniques peuvent différer des valeurs physiologiques décrites dans la littérature. Pour surmonter cette limitation, seules les valeurs relatives et les profils de déplacement et de contrainte ont été étudiés.

Dans notre modèle, la peau, les tissus sous-cutanés, les os du crâne et le cerveau n'ont pas été modélisés. Les résultats ont été obtenus sur une simulation de la procédure chirurgicale sans simulation du processus de consolidation, de cicatrisation et de croissance. Le volet osseux frontal est une contribution supplémentaire à la stabilisation du bandeau supra-orbitaire mais n'a pas été étudié dans ce travail. Les corrections chirurgicales supplémentaires appliquées au bandeau supra-orbitaire n'ont pas été simulées: détorsion, abaissement et fraisage. Elles seront incluses dans le modèle lors d'études ultérieures. De plus, les spécificités de la technique chirurgicale utilisée par notre équipe craniofaciale, en particulier le fait de garder un pilier frontozygomatique gauche comme point de pivot, pourraient limiter l'extrapolation des contraintes osseuses décrites dans notre modèle, aux autres techniques chirurgicales usuelles. Cependant, cette variante chirurgicale ne semble pas influencer les déplacements orbitaires.

### Os orbitaire

Les déplacements osseux ont montré une avancée satisfaisante du bandeau supra-orbitaire avec réduction de l'asymétrie initiale (Figure 3). Le profil des contraintes osseuses orbitaires a identifié trois zones de contraintes (Figure 4) : le ptérior droit, la partie médiane du bandeau supra-orbitaire, et la paroi latérale gauche de l'orbite. La première zone de contraintes était le ptérior droit. Il s'agit d'une zone de contraintes prévisible et bien connue sur laquelle repose la cale d'hydroxyapatite. Le ptérior est une région anatomique solide sur laquelle la cale en hydroxyapatite peut s'appuyer sans risque de fracture de l'os. Les contraintes observées dans cette zone se propageait peu dans l'orbite droite (Figure 4). La deuxième zone de déformation était la région médiane du bandeau fronto-orbitaire et concernait les deux zones trochléaires. L'implication des deux zones trochléaires en rapport avec les poulies des muscles obliques supérieurs est intéressante car le syndrome V avec hypofonction du muscle oblique supérieur est souvent décrit chez les patients atteints de plagiocéphalie antérieure (11,15,16). La présence de contraintes sur l'insertion de la poulie du muscle oblique supérieur peut être un facteur contribuant au syndrome V. Il serait nécessaire d'évaluer l'évolution de cette zone de contraintes pendant la période post-opératoire. De plus, il conviendrait de préciser l'impact précis d'une contrainte prolongée sur la fonction musculaire. La troisième zone de contrainte était la paroi latérale de l'orbite gauche qui servait d'axe de rotation pour l'avancée du bandeau supra-orbitaire. Les contraintes de la paroi latérale gauche étaient inférieures aux contraintes de la partie médiane du bandeau supra-orbitaire et du ptérior droit.

### Contenu intra-orbitaire

Le contenu intra-orbitaire de l'orbite était plus déplacé dans sa partie supérieure que dans sa partie inférieure (Figure 5). La graisse de l'orbite droite décrivait une rotation dans le sens inverse des aiguilles d'une montre en vue coronale, transmise aux muscles oculomoteurs (Figure 6). Pour les muscles oculomoteurs, le déplacement était transmis aux deux muscles obliques supérieurs, directement par le bandeau supra-orbitaire. De plus, le déplacement était transmis aux autres muscles oculomoteurs et aux globes oculaires par le déplacement de la graisse orbitaire. La présence d'une excyclotorsion de l'orbite du côté atteint a été décrite par Touzé et Al. (7) en comparant des scanners cérébraux normaux à des scanners cérébraux



pathologiques. De même, Tan et Al. (16) ont montré une association significative entre l'excyclotorsion du cône musculaire et la présence d'un strabisme torsionnel dans les craniosténoses. Liew et Al. (17) et Jethani et Al. (18) avaient également décrit une association entre l'excyclotorsion et le strabisme dans la plagiocéphalie antérieure. Dans notre modèle, l'emplacement de la poulie tenonienne du muscle droit supérieur droit et la poulie du muscle oblique supérieur droit ont été déplacés en latéral, vers le bas et vers l'avant (Figure 6). Ces résultats sont similaires à ceux de Weiss et Al (6) qui suggérait que l'hétérotropie de la poulie du muscle droit supérieur et de la poulie du muscle oblique supérieur était responsable du syndrome V. Dans notre modèle en éléments finis, le déplacement des muscles oculomoteurs droits et de la graisse orbitaire droite, a induit une excyclotorsion de l'œil droit (Figure 7) comme décrit dans l'étude de Jethani et Al. (18).

#### Impact de la chirurgie craniofaciale sur le système oculomoteur

Notre modèle en éléments finis a montré l'impact de la chirurgie craniofaciale sur le système oculomoteur et pourraient expliquer les strabismes torsionnels comme les syndromes V, survenant après la chirurgie craniofaciale (4,19-22). Le déplacement latéral du muscle oblique supérieur et de sa poulie contribuerait au syndrome V décrit comme une pseudo-paralysie du muscle oblique supérieur (11). De même, le déplacement latéral du muscle droit supérieur et de sa poulie tenonienne aggrave ce strabisme torsionnel comme mentionné dans l'étude de Weiss et al. (6). Song et al. (20) avaient mis en évidence la modification du système oculomoteur après la chirurgie craniofaciale comme un dysfonctionnement du muscle oblique. Parmi 4 patients ayant une fonction musculaire oblique normale, 3 patients ont développé une pseudo paralysie du muscle oblique supérieur après la chirurgie craniofaciale. De même, les 2 patients présentant une pseudoparalysie préopératoire du muscle oblique supérieur n'ont pas eu d'amélioration après la chirurgie craniofaciale. Diamond et al.(4) ont décrit 5 nouveaux cas de strabisme chez 23 patients (22%) après l'avancée fronto-orbitaire. Macintosh et al.(23) ont décrit 6 nouveaux cas de strabisme chez 31 patients (19%) après l'avancée fronto-orbitaire. Samra et al.(21) ont décrit 23 nouveaux cas de strabisme chez 50 patients (46%) après l'avancée fronto-orbitaire. Tahiri et al(22) ont décrit 3 nouveaux cas de strabisme chez 5 patients (60 %) après un avancée fronto-

orbitaire. Une meilleure compréhension de la physiopathologie du strabisme, et en particulier du syndrome V, permettrait d'améliorer la prise en charge de ces enfants car ces strabismes sont responsables d'une position vicieuse de la tête et d'une asymétrie faciale (9,10) qui peuvent compromettre les résultats cranio-faciaux.

## **Conclusion**

Ce modèle pédiatrique en éléments finis des deux orbites avec une plagiocéphalie antérieure droite a montré l'impact biomécanique de l'avancée fronto-orbitaire sur le système oculomoteur. Dans ce modèle, l'avancée supra-orbitaire aggrave l'excyclotorsion de l'orbite droite, ce qui peut expliquer le syndrome V décrit chez ces enfants. Les avantages de ce modèle sont les nombreuses possibilités d'amélioration, incluant la période post-opératoire et les procédures chirurgicales additionnelles. Des études complémentaires devraient préciser l'impact biomécanique sur les orbites et le système oculomoteur à long terme afin de pouvoir anticiper ces modifications. La correction chirurgicale de la plagiocéphalie antérieure est un défi pour toute équipe de craniofaciale et nécessite une collaboration entre les neurochirurgiens et les ophtalmologistes.

## Tableaux et Figures

Tissues	Young Modulus (Pa)	Poisson Ratio	Biomechanic Behavior
Bones	500M	0.3	Elastoplastic
Oculomotor Muscles	40K	0.4	Elastoplastic
Orbital Fat	500	0.48	Elastic
Eyeball	500K	0.4	Elastoplastic

Tableau 1 : Propriétés biomécaniques de l'os, de la graisse orbitaire, des muscles oculomoteurs et des globes oculaires.

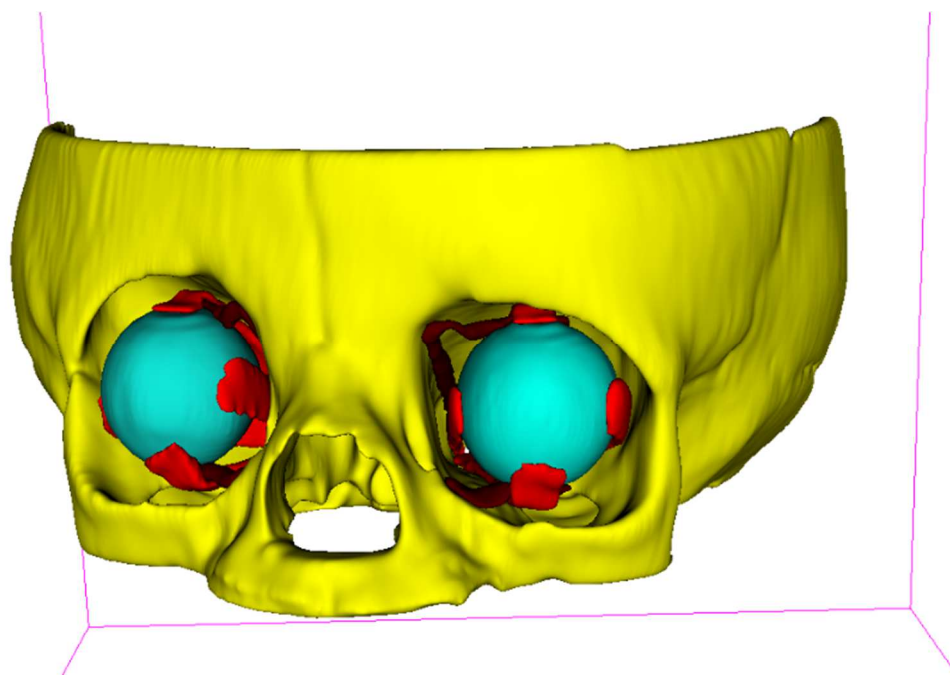


Figure 1 : Modélisation tridimensionnelle avec le logiciel 3D-Slicer™ version 4.10.2, les os de l'orbite, les muscles droits, les muscles obliques supérieurs et inférieurs, et les globes oculaires sont représentés.




Figure 2 : Direction du déplacement du bandeau supra-orbitaire exercé sur le pilier fronto-zygomatique droit. Le pilier fronto-zygomatique gauche et la paroi orbitaire latérale gauche agissent comme un axe de rotation.

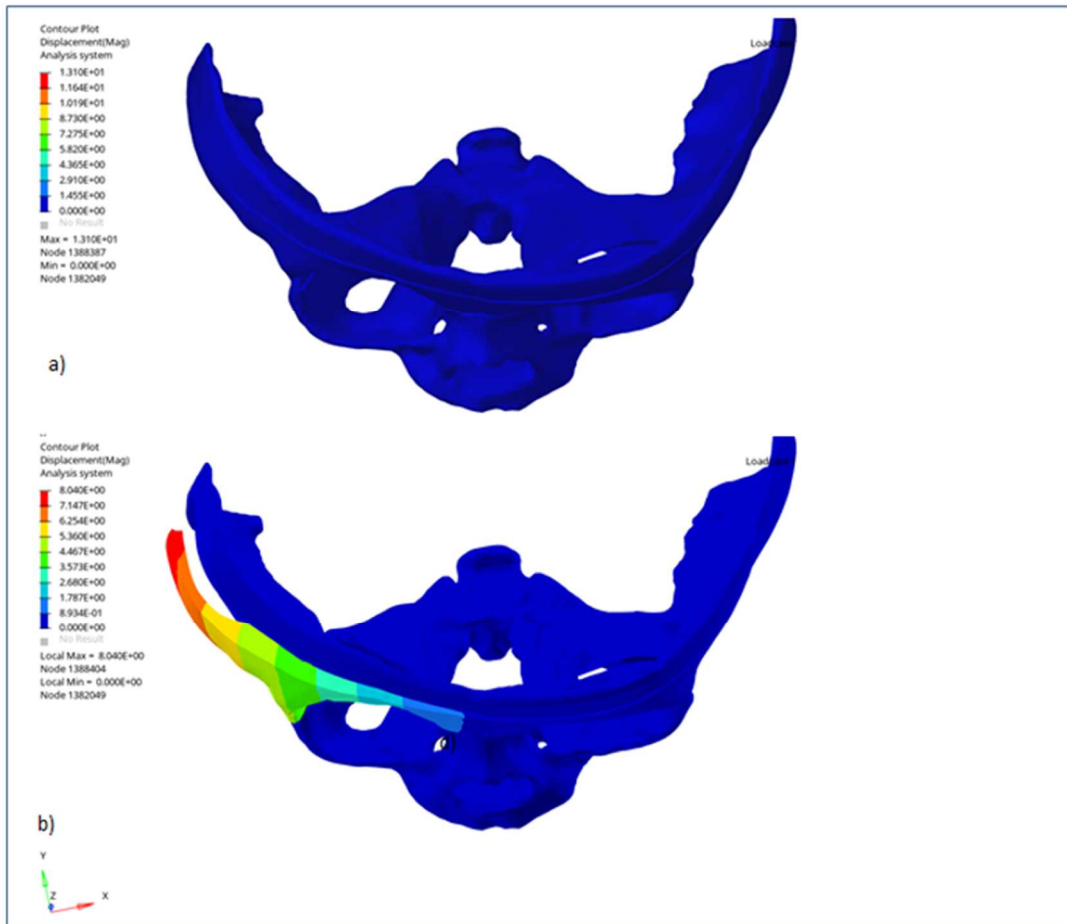


Figure 3 : Déplacement de l'os orbitaire. A) Avant la simulation de l'avancée du bandeau fronto-orbitaire. La déformation fronto-orbitaire de la plagiocéphalie antérieure est montrée. B) Après la simulation, la bande fronto-orbitaire est déplacée vers l'avant. L'asymétrie fronto-orbitaire est réduite. Les autres corrections chirurgicales consisteraient principalement en une détorsion du bandeau supra-orbitaire.

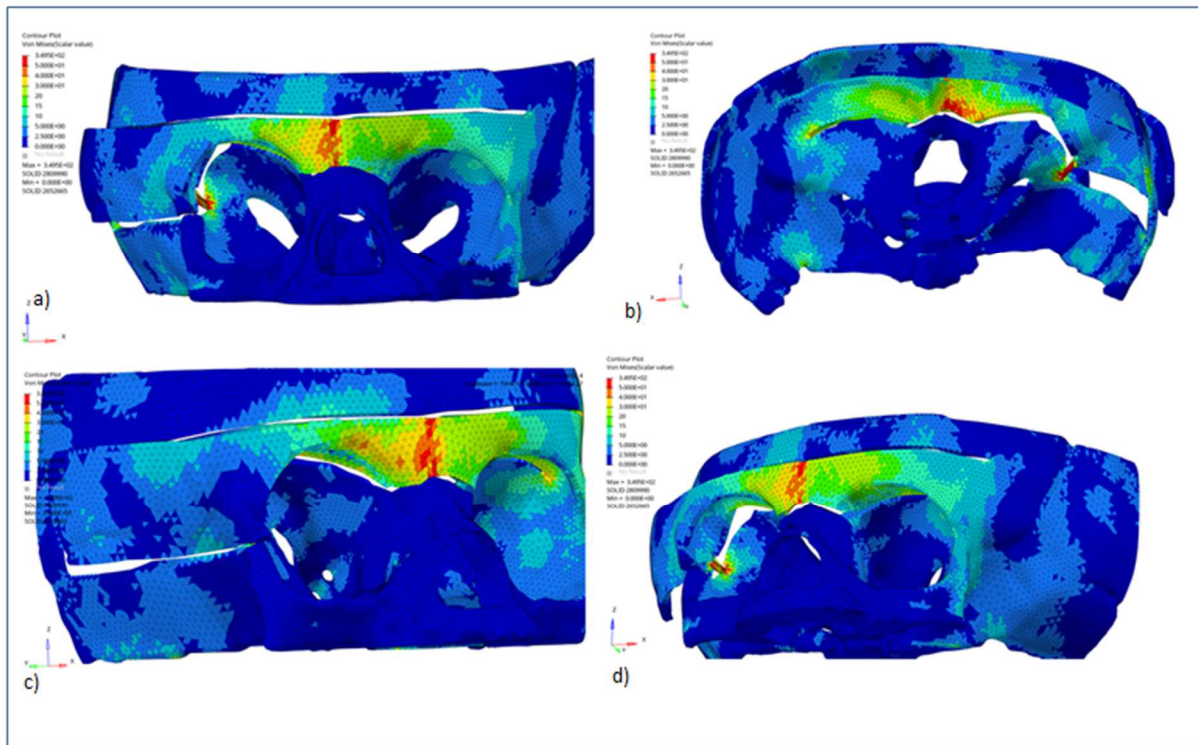
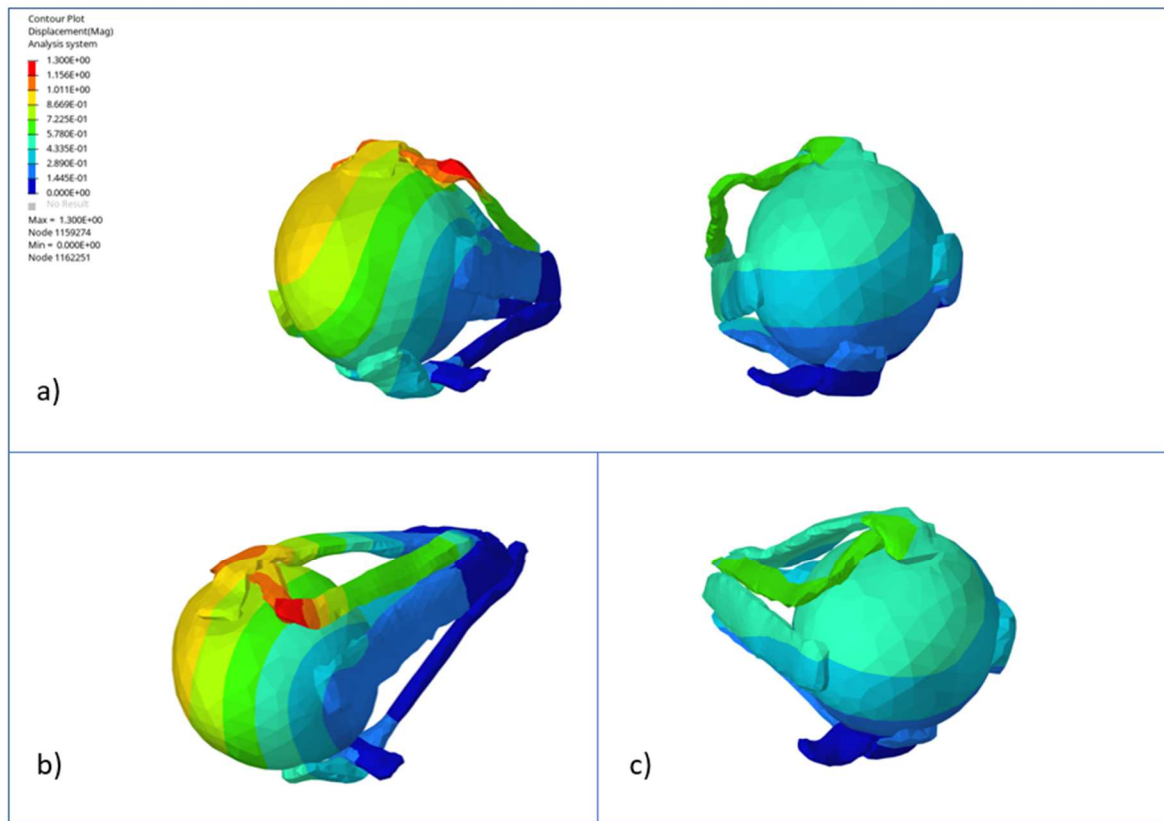


Figure 4 : Profil des contraintes osseuses. La partie médiane du bandeau supra-orbitaire, incluant les deux régions trochléaires, est soumise à des contraintes relativement élevées. A) Vue frontale. B) Vue endocrânienne. C) Vue latéro-antérieure de l'orbite droite. D) Vue latéro-antérieure de l'orbite gauche.



**Figure 5 :** Taux de déplacement des muscles oculomoteurs et des globes oculaires. A) Vue de face : Pour l'orbite droite, le muscle oblique supérieur, le muscle droit supérieur et la partie supérieure du globe oculaire étaient les plus déplacés. L'orbite droite est plus déplacée que l'orbite gauche. B) Vue supérieure, médiale et antérieure de l'orbite droite : la poulie du muscle oblique supérieur droit était la composante la plus déplacée pour les deux orbites. C) Vue supérieure, médiale et antérieure de l'orbite gauche : la poulie du muscle oblique supérieur gauche était la composante la plus déplacée pour l'orbite gauche.







Figure 6 : Direction du déplacement des muscles oculomoteurs et des globes oculaires. L'orbite droite décrit une excyclotorsion. Le muscle oblique supérieur et le muscle droit supérieur étaient les muscles les plus déplacés, principalement en latéral et vers le bas.



**Figure 7 :** Direction du déplacement du globe oculaire droit. Le globe oculaire droit est déplacé vers l'avant, vers le bas et en latéral. Le déplacement décrit une excyclorotation.

## References

1. Rutland JW, Delman BN, Bellaire C, et al. Craniofacial Dysmorphology in Unilateral Coronal Synostosis Using Three-Dimensional Landmark-Based Analysis With Generalized Procrustes Superimposition. *J Craniofac Surg*. 2021;32(1):16-20.
2. Gencarelli JR, Murphy A, Samargandi OA, et al. Ophthalmologic Outcomes Following Fronto-Orbitaire Advancement for Unicoronal Craniosynostosis. *J Craniofac Surg*. 2016;27(7):1629-1635.
3. Coats DK, Paysse EA, Stager DR. Surgical management of V-pattern strabismus and oblique dysfunction in craniofacial dysostosis. *J AAPOS Off Publ Am Assoc Pediatr Ophthalmol Strabismus*. 2000;4(6):338-342.
4. Diamond GR, Katowitz JA, Whitaker LA, et al. Ocular and adnexal complications of unilateral orbitaire advancement for plagiocephaly. *Arch Ophthalmol Chic Ill 1960*. 1987;105(3):381-385.
5. Gobin MH. Sagittalization of the oblique muscles as a possible cause for the "A", "V", and "X" phenomena. *Br J Ophthalmol*. 1968;52(1):13-18.
6. Weiss AH, Phillips JO. Hypertropia associated with superolateral translation of the superior rectus muscle pulley in unilateral coronal synostosis. *Arch Ophthalmol Chic Ill 1960*. 2006;124(8):1128-1134.
7. Touzé R, Heuzé Y, Robert MP, et al. Extraocular muscle positions in anterior plagiocephaly: V-pattern strabismus explained using geometric morphometrics. *Br J Ophthalmol*. Published online November 6, 2019.
8. Dagi LR, MacKinnon S, Zurakowski D, et al. Rectus muscle excyclorotation and V-pattern strabismus: a quantitative appraisal of clinical relevance in syndromic craniosynostosis. *Br J Ophthalmol*. 2017;101(11):1560-1565.
9. Velez FG, Clark RA, Demer JL. Facial asymmetry in superior oblique muscle palsy and pulley heterotopy. *J AAPOS Off Publ Am Assoc Pediatr Ophthalmol Strabismus*. 2000;4(4):233-239.
10. Yang HK, Jung S, WhangBo TK, Hwang J-M. Characteristics of Facial Asymmetry in Congenital Superior Oblique Palsy according to Trochlear Nerve Absence. *Journal of Ophthalmology*.
11. Luo W-T, Chen X, Zhang Y-D, et al. Ophthalmological outcomes of unilateral coronal synostosis in young children. *BMC Ophthalmol*. 2020;20(1):318.
12. Karami A, Eghtesad M, Haghpanah SA. Prediction of muscle activation for an eye movement with finite element modeling. *Comput Biol Med*. 2017;89:368-378.
13. Schutte S, van den Bedem SPW, van Keulen F, et al. A finite-element analysis model of orbitaire biomechanics. *Vision Res*. 2006;46(11):1724-1731.

14. Coats B, Margulies SS. Material properties of human infant skull and suture at high rates. *J Neurotrauma*. 2006;23(8):1222-1232.
15. MacKinnon S, Proctor MR, Rogers GF, et al. Improving ophthalmic outcomes in children with unilateral coronal synostosis by treatment with endoscopic strip craniectomy and helmet therapy rather than fronto-orbitaire advancement. *J AAPOS Off Publ Am Assoc Pediatr Ophthalmol Strabismus*. 2013;17(3):259-265.
16. Tan KP, Sargent MA, Poskitt KJ, et al. Ocular Overelevation in Adduction in Craniosynostosis: Is It the Result of Excyclorotation of the Extraocular Muscles? *J Am Assoc Pediatr Ophthalmol Strabismus*. 2005;9(6):550-557.
17. Liew S, Poole M, Kenton-Smith J, et al. Orbitaire and globe rotation: the role of the periorbita. *J Cranio-Maxillo-fac Surg Off Publ Eur Assoc Cranio-Maxillo-fac Surg*. 1999;27(1):7-10.
18. Jethani J, M J. Ocular Torsional Changes in Anterior Plagiocephaly. *Off Sci J Delhi Ophthalmol Soc*. 2014;24(3):171-173.
19. Gosain AK, Steele MA, McCarthy JG, Thorne CH. A prospective study of the relationship between strabismus and head posture in patients with frontal plagiocephaly. *Plast Reconstr Surg*. 1996;97(5):881-891.
20. Song HB, Yang HK, Baek R-M, et al. Effect of fronto-orbitaire advancement on astigmatism in patients with anterior plagiocephaly. *J Cranio-Maxillo-fac Surg Off Publ Eur Assoc Cranio-Maxillo-fac Surg*. 2016;44(10):1504-1507.
21. Samra F, Paliga JT, Tahiri Y, et al. The Prevalence of Strabismus in Unilateral Coronal Synostosis. *Plast Reconstr Surg*. 2014;134:19-20.
22. Tahiri Y, Swanson JW, Taylor JA. Distraction Osteogenesis Versus Conventional Fronto-Orbitaire Advancement for the Treatment of Unilateral Coronal Synostosis: A Comparison of Perioperative Morbidity and Short-Term Outcomes. *J Craniofac Surg*. 2015;26(6):1904-1908.
23. Macintosh C, Wall S, Leach C. Strabismus in unicoronal synostosis: ipsilateral or contralateral? *J Craniofac Surg*. 2007;18(3):465-469.

**Impact of the craniofacial surgery simulation in anterior plagiocephaly on orbits and oculomotor muscles: biomechanical analysis with a finite element model.**

## Introduction

Anterior plagiocephaly is a type of craniosynostosis which is due to the closure of one of the coronal sutures which leads to complex dysmorphology<sup>1</sup>. Anterior plagiocephaly provides anatomical strabismus with a risk of amblyopia<sup>2</sup>. The V-pattern strabismus are often described in patients operated for an anterior plagiocephaly<sup>3,4</sup>. The V-pattern strabismus is a torsional strabismus described by a vertical incomitance with a decrease of the angle when the gaze is directed from the top to the bottom. An overelevation in adduction is often associated with the V-pattern strabismus. Clinically, the terms « inferior oblique overaction » and « superior oblique underaction » are commonly used, but these terms do not prejudge the real etiology. The V-pattern strabismus can be the consequences of a sagittalization of the oblique muscles<sup>5</sup>, or an anomaly of the tenonian pulleys of the oculomotor muscles with an excyclotorsion of the orbits<sup>6-8</sup>. Torsional disorders as V-pattern strabismus are responsible for vicious head position and facial asymmetry<sup>9,10</sup> which compromise the craniofacial result. The meta-analysis of Gencarelli et al.<sup>2</sup> studying the evolution of this strabismus after craniofacial surgery showed unpredictable outcomes, with a high rate of new cases of strabismus after the craniofacial surgery. A better understanding of the impact of the craniofacial surgery on this oculomotor disorders would improve the craniofacial and ophthalmologic outcomes in the long term.

The aim was to show the displacements and strains induced by the supraorbital band advancement during a craniofacial surgery for an anterior plagiocephaly, on the orbital bones and the orbital content thanks to a numerical surgical simulation using the finite element method.

## **Materials and Methods**

### Model description

A 3D geometric model was created from a craniofacial tomodensitometry with the 3D Slicer software version 4.10.2. The used craniofacial tomodensitometry was from a child with a right anterior plagiocephaly and was realized before the craniofacial surgery for the systematic preoperative evaluation. The age of the child at the time of the surgery was 8 months. There was no other craniofacial or cerebral malformation associated. The 3D reconstruction was focused on both orbits. The eight oculomotor rectus muscles, the four oblique muscles, both eyeballs, the orbital fat, and all bones of the orbits were reconstructed (Figure 1). Particular attention was necessary for the reconstruction of both superior oblique muscles pulleys because these are areas of interest in oculomotor disorders found in anterior plagiocephaly<sup>7,11</sup>. The optic nerves and the anterior segment of both eyeballs were not modeled as they were assumed to play a negligible role in the strains and displacements studied. Then, the meshing was produced using Hypermesh® software (Altair Engineering, Inc., Detroit, MI, USA). Oculomotor insertions on the eyeball were modeled by “continued elements”. Muscle insertions at the orbital apex were defined by “boundary conditions” which blocked translational movements relative to the bony orbital apex. The zinn ring was not modeled because it is anatomically complex, and its behavior was correctly approximated by the defined “boundary conditions”. The bony insertions of the inferior oblique muscles were simulated by “continued elements”. Contact interface between all intra-orbital structures allowed slide movement. The simulation of the osteotomy (Figure 2) was planned with the pediatric neurosurgeon of the craniofacial team. The osteotomy of the supraorbital band was extended over the right temporal bone. The left frontozygomatic pillar was not sectioned and acted as the axis of rotation for the advancement and untwisting of the supraorbital band, in accordance with the surgical protocol of our department. The model properties were achieved with Hypercrash® software (Altair Engineering, Inc., Detroit, MI, USA). The biomechanical characteristics are summarized in the Table 1 and were defined according to the data of the literature<sup>12-14</sup>. All elements were tetrahedral.

### Procedure simulation

The supraorbital right-side advancement was implemented on Hypercrash® (Altair Engineering, Inc., Detroit, MI, USA). An imposed displacement applied on the right fronto-

zygomatic pillar was used in order to entirely control the movement of the supraorbital band and to position it at the desired level. A rigid structure was positioned in the space between the right zygomatic fronto pillar and the right pterion to simulate the hydroxiapatite wedge used during in vivo surgery. The imposed displacement was stopped once the desired level was reached, and the contact interface between the hydroxiapatite wedge and the right pterion was activated at the same time. Thanks to the bony elasticity, the supraorbital flap tended to return to its initial position while the hydroxiapatite wedge resisted to this return movement. Untwisting, lowering, and drilling of the supraorbital band were not simulated. The numerical simulations were performed with Radioss® software (Altair Engineering, Inc., Detroit, MI, USA).

#### *Displacement and strain analysis*

Biomechanical properties of orbital content and orbital bones are described in the literature <sup>12-14</sup>. Patterns of displacement, vector of displacement, and patterns of strain were analyzed for bones, orbital fat, oculomotor muscles and eyeballs at a per-operative time.



## Results

### Model description

Our Finite Element Model of both orbits consisted around of 268180 tetrahedral elements. The two bony orbits, the two eyeballs, the eight rectus oculomotor muscles and the four oblique muscles were reconstructed.

### Bone displacement (Figure 3)

The imposed displacement of the supraorbital band described a rotation around the left frontozygomatic pillar. The advancement of the supraorbital band was judged satisfactory. The other part of the surgical correction involves an untwisting of the supraorbital band but was not simulated in this model.

### Bone strain (Figure 4)

The orbital bones had three areas of high strain. The first area of strain was between right fronto-zygomatic pilar, hydroxiapatite wedge and the right pterion. The second area of strain was the median portion of the supraorbital band. This area contained both trochlear areas, in contact with the right and the left superior oblique muscles pulley. The third area of strain was the left fronto-zygomatic pillar. This area was submitted to less important strain than the right fronto zygomatic pillar and the median portion of the supraorbital band.

### Intra-orbital displacement (Figure 5)

All intra-orbital contents were displaced at the end of the simulation. The superior orbital content was more displaced than the inferior orbital content. The same pattern of displacement was observed for the orbital fat, the oculomotor muscles, and the eyeballs. For the right orbit, the structures from the most displaced to the least displaced were the superior rectus muscle and the superior oblique muscle, the eyeball, the lateral rectus muscle, the inferior rectus muscle and inferior oblique muscle, and finally the medial rectus muscle. For the left orbit, the structures from the most displaced to the least displaced were the superior oblique muscle and the superior rectus muscle, the eyeball, the medial rectus muscle, the lateral rectus muscle and finally the inferior rectus and inferior oblique muscle.

The direction of displacements showed a tendency for torsion of the right orbital content with a counterclockwise rotation in a coronal view (Figure 6). This torsion

corresponded to an excyclotorsion for the right orbit. For the oculomotor muscles of the right orbit, the superior oblique muscle was displaced mostly laterally, and slightly inferiorly and anteriorly. The superior rectus muscle was displaced laterally inferiorly and anteriorly. The lateral rectus muscle was displaced mostly inferiorly and slightly laterally. The inferior rectus muscle and the inferior oblique muscle were displaced slightly inferiorly. The medial rectus muscle was displaced slightly inferiorly. The right eyeball was rotated in a counterclockwise rotation (Figure 7). The direction of displacement of the right orbital content corresponded to an excyclorotation. For the left orbit, the superior oblique muscle and the superior rectus muscle were displaced medially (Figure 6).

## Discussion

This is the first study to our knowledge which described the biomechanical behavior of the orbits during a fronto-orbital advancement for an anterior plagiocephaly. This Finite Elements Model was entirely created from a preoperative tomodensitometry of a child with a right anterior plagiocephaly which permitted the respect of the specific dysmorphology described in this pathology<sup>1</sup>. One main advantage of the Finite-Element Method is the access of per operative informations that were not accessible in real practice, such as strain patterns or oculomotor muscles and eyeballs displacements.

### Limitations of this model

The biomechanical characteristics of the orbital bones were defined according to data from the litterature<sup>12-14</sup>. However, as bone tissue is pathological in anterior plagiocephaly, the biomechanical characteristics may differ from the physiologic values described in the litterature. To overcome this limitation, only relative values and patterns of displacements and strain were studied.

In our model, skin, subcutaneous tissues, skull bones and brain were not modeled. The results were obtained on a simulation of the surgical procedure without simulation of the consolidation, healing, and growth process. The forehead bone flap is an additional contribution to the stabilization of the supraorbital band but was not studied in this work. Necessary surgical steps applied to the supraorbital band have not been simulated: untwisting, lowering, and drilling. They will be included to the model in further studies. Moreover, the specificities of the surgical technique used by our craniofacial team, in particular the fact of keeping a left frontozygomatic pillar as a pivot point, could limit the extrapolation of the strain of the bone described in our model, to the other surgical techniques in use. However, this surgical variant does not seem to influence orbital displacement.

### Orbital bone

The displacements of the bones showed a satisfactory advancement of the supraorbital band which reduce the initial asymmetry (Figure 3). The strain pattern of the orbital bone identified three area of strain (Figure 4): the median portion of the supraorbital band, the right pterion, and the left lateral wall of the orbit. The first area of strain was the right pterion. It was a predictable and well-known strain area because the hydroxiapatite wedge was press on. The pterion is a solid anatomic region on which the hydroxiapatite wedge

can be supported without risk of fracture of the bone. The strains observed in this area did not extend far in the right orbit (figure 4). The second area of strain was the median region of the fronto-orbital band and involved both trochlear areas. This involvement of the both trochlear areas in regards of the pulleys of the superior oblique muscles, is interesting because V-pattern strabismus with hypofunction of the superior oblique muscle is often described in patient with anterior plagiocephaly <sup>11,15,16</sup>. The presence of strains on the insertion of the pulley of the superior oblique muscle may be a contributing factor for the V-pattern strabismus. It would be necessary to evaluate the evolution of this area of strain during the postoperative period. Moreover, the precise impact of a prolonged strains on the muscle function should be specified. The third area of strain was the lateral wall of the left orbit which acted as an axis of rotation for the advancement of the supra-orbital band. The strain of the left lateral wall was lower than the strain of the median portion of the fronto-orbital band and than the strain of the right pterion.

#### Intra-orbital contents

The intra-orbital content of the right orbit was more displaced in its upper part than in its lower part (Figure 5). The right orbital fat described a counterclockwise rotation in a coronal view transmitted to the oculomotor muscle (Figure 6). For the oculomotor muscles, the displacement was transmitted to the two superior oblique muscles, directly by the supraorbital band. Moreover, the displacement was transmitted to the other oculomotor muscles and the eyeballs indirectly by the displacement of the fat. The presence of an excyclotorsion of the orbit on the affected side was described by Touzé et Al. <sup>7</sup> by comparing normal cerebral tomodensitometry to pathological cerebral tomodensitometry. Similarly, Tan et Al. <sup>16</sup> showed a significant association between muscle cone excyclorotation and the presence of torsional strabismus in craniosynostosis. Liew Et Al. <sup>17</sup> and Jethani et Al. <sup>18</sup> had also described association of excyclotorsion and strabismus in the anterior plagiocephaly. In our model, the location of the tenonian pulley of the right superior rectus muscle and the pulley of the right superior oblique muscle were displaced laterally, inferiorly, and anteriorly (Figure 6). This results are similar to those of Weiss et Al <sup>6</sup> which suggested that heterotropia of superior rectus muscle pulley and superior oblique muscle pulley were responsible for V-pattern strabismus. In our Finite-Element Model, the displacement of the right oculomotor muscles and the right orbital fat, rotated the right eye in excyclotorsion as described in the study of Jethani et Al.<sup>18</sup>.

### *Impact of the craniofacial surgery on the oculomotor system*

Our Finite Element Model showed the impact of the craniofacial surgery on the oculomotor system and could explained the torsional strabismus as V-pattern strabismus, occurring after the craniofacial surgery<sup>4,19-22</sup>. The lateral displacement of the superior oblique muscle and its pulley would contribute to the V-pattern strabismus described as a pseudo palsy of the superior oblique muscle<sup>11</sup>. Similarly, the lateral displacement of the superior rectus muscle and its tenonian pulley aggravate this torsional strabismus as mentioned in the study of Weiss et al<sup>6</sup>. Song et al.<sup>20</sup> had highlighted the modification of the oculomotor system after the craniofacial surgery as oblique muscle dysfunction. Among 4 patients with normal oblique muscle function, 3 patients developed a pseudo palsy of the superior oblique muscle following the craniofacial surgery. Similarly, the 2 patients with a preoperative pseudopalsy of the superior oblique muscle had no amelioration following the craniofacial surgery. Diamond et al.<sup>4</sup> described 5 new cases of strabismus among 23 patients (22%) after the fronto orbital advancement. Macintosh et al.<sup>23</sup> described 6 new cases of strabismus among 31 patients (19%) after the fronto orbital advancement. Samra et al.<sup>21</sup> described 23 new cases of strabismus among 50 patients (46%) after the fronto orbital advancement. Tahiri et al<sup>22</sup> described 3 new cases of strabismus among 5 patients (60%) after a fronto-orbital advancement. A better comprehension of the pathophysiology of strabismus and especially V-pattern strabismus would improve the care management of this infants as this strabismus are responsible for vicious head position and facial asymmetry<sup>9,10</sup> which can compromise the craniofacial results.

## **Conclusion**

This pediatric Finite-Element Model of both orbits of a child with a right anterior plagiocephaly showed the biomechanical impact of the fronto-orbital advancement on the oculomotor system. In this model, the supraorbital advancement aggravates the excyclotorsion of the right orbit which can explain the V-pattern strabismus described in these infants. The advantages of this model are the many opportunities for improvement, including post-operative period and additional surgical procedures. Further studies should specify the biomechanical impact on the orbits and the oculomotor system over the long term in order to be able to anticipate these modifications. The surgical correction of the anterior plagiocephaly is a challenge for the craniofacial team and needs collaboration between neurosurgeons and ophthalmologists.

**Legends**

Tissues	Young Modulus (Pa)	Poisson Ratio	Biomechanic Behavior
Bones	500M	0.3	Elastoplastic
Oculomotor Muscles	40K	0.4	Elastoplastic
Orbital Fat	500	0.48	Elastic
Eyeball	500K	0.4	Elastoplastic

Table 1: Biomechanical properties of the bone, the orbital fat, the oculomotor muscles, and the eyeballs.

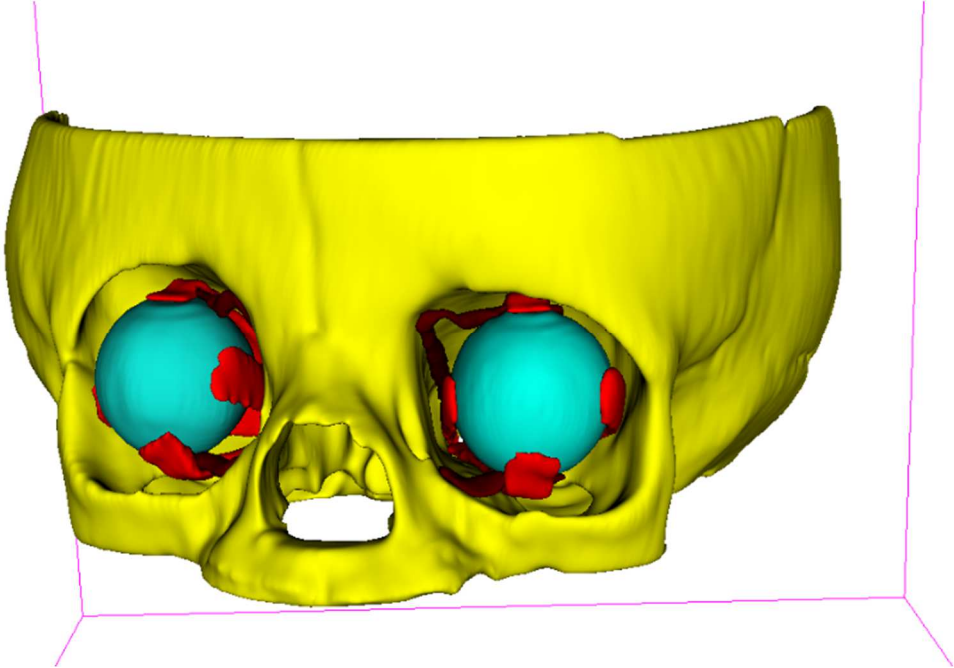


Figure 1: Tridimensional modeling with 3D-Slicer™ software version 4.10.2, the orbital bones, oculomotor rectus muscles, superior and inferior oblique muscles, and the eyeballs are represented.


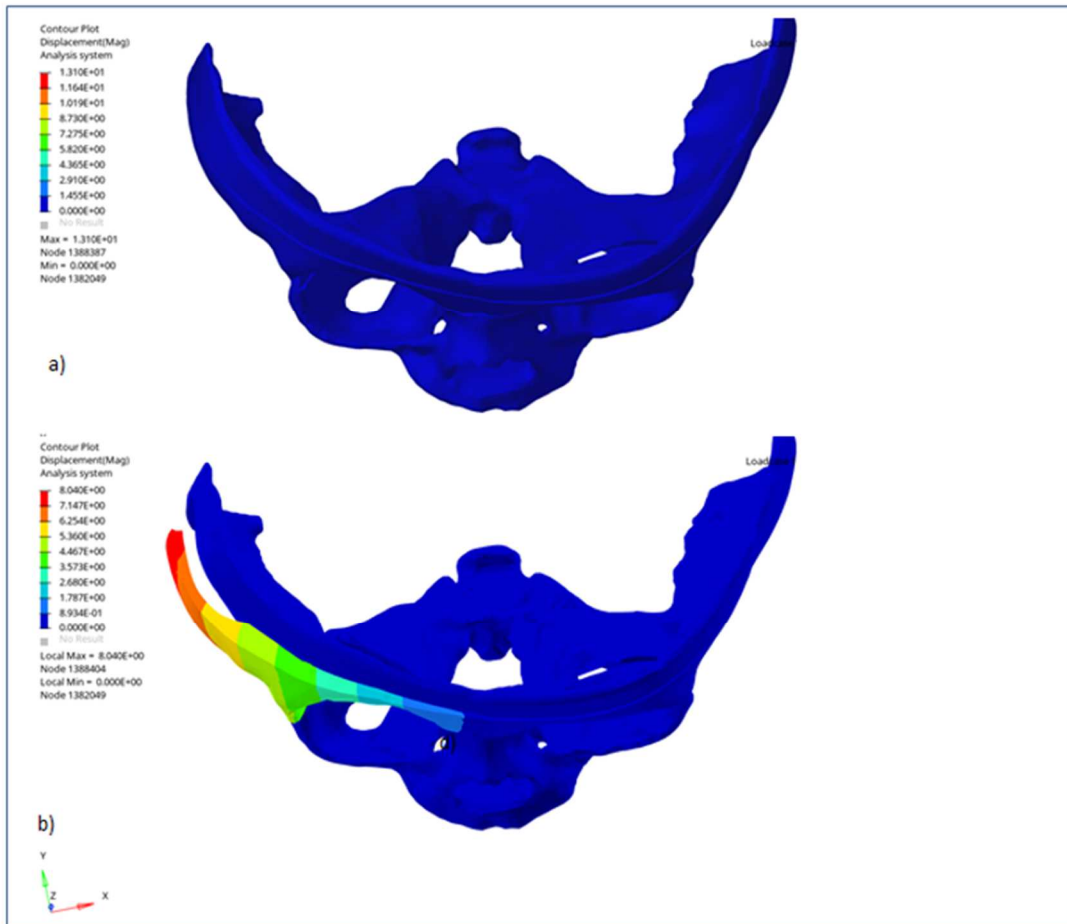


Figure 2: Direction of displacement of the supraorbital band exerted on the right fronto-zygomatic pillar. The left fronto-zygomatic pillar and the left lateral orbital wall acting as an axis of rotation.





**Figure 3:** Displacement of the bone of the orbits. A) Before the simulation of the fronto orbital band advancement. The fronto orbital deformation of the anterior plagiocephaly is showed. B) After the simulation, the fronto orbital band is displaced anteriorly. The fronto-orbital asymmetry is reduced. Other surgical corrections would consist mainly of untwisting of the supraorbital band.

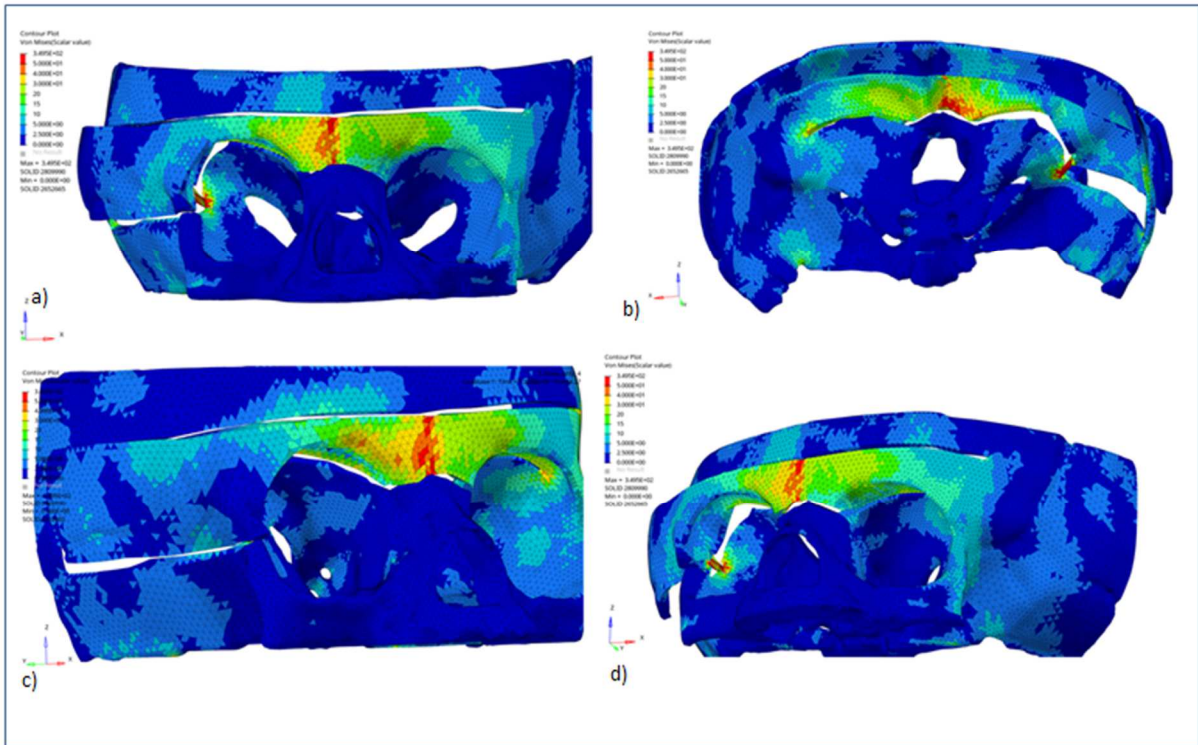
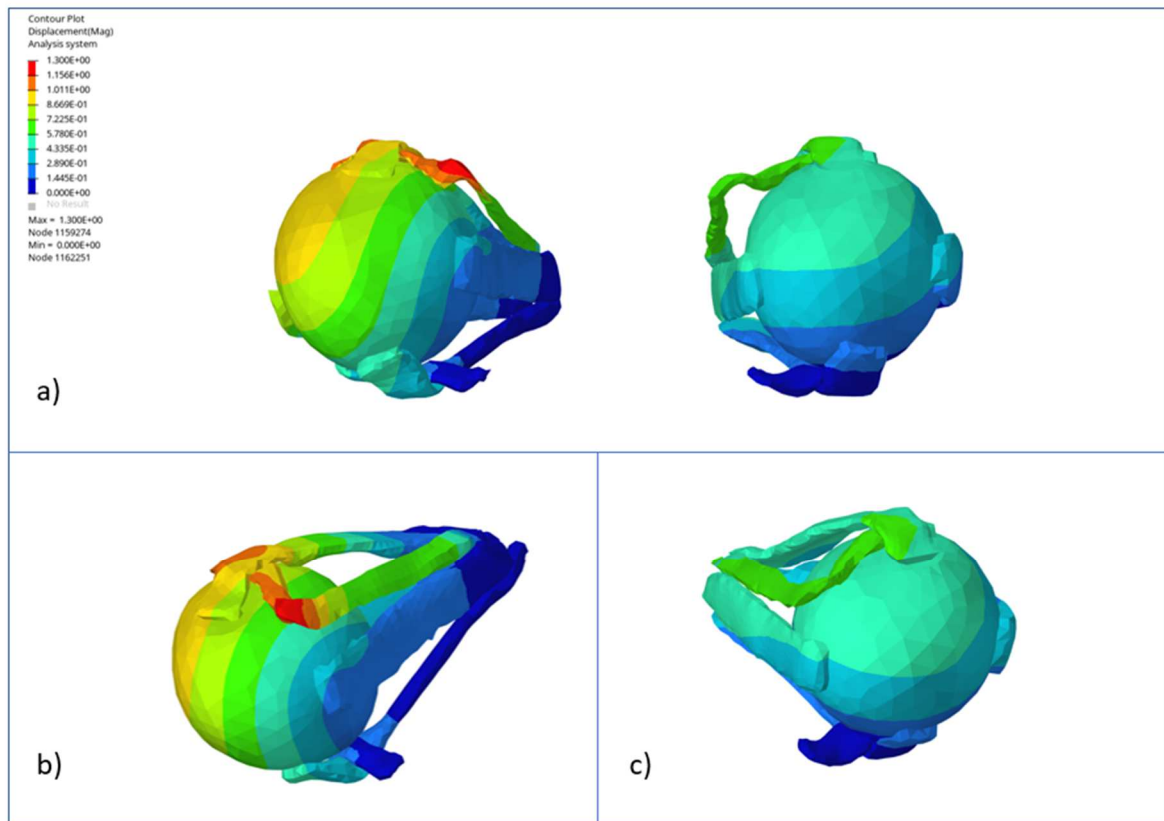



Figure 4: Bone strain pattern. The medial portion of the supraorbital band including the both trochlear areas are subjected to relative high strain. A) Frontal view. B) Endocranial view. C) Latero-anterior view of the right orbit. D) Latero-anterior view of the left orbit.



**Figure 5:** Rate of displacements of the oculomotor muscles and eyeballs. A) Front view: For the right orbit, the superior oblique muscle, the superior rectus muscle, and the upper portion of the eyeball were the most displaced. The right orbit is more displaced than the left orbit. B) Superior, medial, and anterior view of the right orbit: the pulley of the right superior oblique muscle was the component the most displaced for both orbits. C) Superior, medial, and anterior view of the left orbit: the pulley of the left superior oblique muscle was the component the most displaced for the left orbit.



**Figure 6:** Direction of displacement of the oculomotor muscles and the eyeballs. The right orbit described an excyclotorsion. The superior oblique muscle and the superior rectus muscle were the muscles the most displaced and were displaced laterally and inferiorly.




Figure 7: Direction of displacement of the right eyeball. The right eyeball is displaced anteriorly, inferiorly, and laterally. The displacement described an excyclorotation.

## References

1. Rutland JW, Delman BN, Bellaire C, et al. Craniofacial Dysmorphology in Unilateral Coronal Synostosis Using Three-Dimensional Landmark-Based Analysis With Generalized Procrustes Superimposition. *J Craniofac Surg.* 2021;32(1):16-20.
2. Gencarelli JR, Murphy A, Samargandi OA, et al. Ophthalmologic Outcomes Following Fronto-Orbital Advancement for Unicoronal Craniosynostosis. *J Craniofac Surg.* 2016;27(7):1629-1635.
3. Coats DK, Paysse EA, Stager DR. Surgical management of V-pattern strabismus and oblique dysfunction in craniofacial dysostosis. *J AAPOS Off Publ Am Assoc Pediatr Ophthalmol Strabismus.* 2000;4(6):338-342.
4. Diamond GR, Katowitz JA, Whitaker LA, et al. Ocular and adnexal complications of unilateral orbital advancement for plagiocephaly. *Arch Ophthalmol Chic Ill 1960.* 1987;105(3):381-385.
5. Gobin MH. Sagittalization of the oblique muscles as a possible cause for the "A", "V", and "X" phenomena. *Br J Ophthalmol.* 1968;52(1):13-18.
6. Weiss AH, Phillips JO. Hypertropia associated with superolateral translation of the superior rectus muscle pulley in unilateral coronal synostosis. *Arch Ophthalmol Chic Ill 1960.* 2006;124(8):1128-1134.
7. Touzé R, Heuzé Y, Robert MP, et al. Extraocular muscle positions in anterior plagiocephaly: V-pattern strabismus explained using geometric morphometrics. *Br J Ophthalmol.* 2020;104(8):1156-1160.
8. Dagi LR, MacKinnon S, Zurakowski D, et al. Rectus muscle excyclorotation and V-pattern strabismus: a quantitative appraisal of clinical relevance in syndromic craniosynostosis. *Br J Ophthalmol.* 2017;101(11):1560-1565.
9. Velez FG, Clark RA, Demer JL. Facial asymmetry in superior oblique muscle palsy and pulley heterotopy. *J AAPOS Off Publ Am Assoc Pediatr Ophthalmol Strabismus.* 2000;4(4):233-239.
10. Yang HK, Jung S, WhangBo TK, Hwang J-M. Characteristics of Facial Asymmetry in Congenital Superior Oblique Palsy according to Trochlear Nerve Absence. *J Ophthalmol.* 2020;2020:9476749
11. Luo W-T, Chen X, Zhang Y-D, et al. Ophthalmological outcomes of unilateral coronal synostosis in young children. *BMC Ophthalmol.* 2020;20(1):318.
12. Karami A, Eghtesad M, Haghpanah SA. Prediction of muscle activation for an eye movement with finite element modeling. *Comput Biol Med.* 2017;89:368-378.
13. Schutte S, van den Bedem SPW, van Keulen F, et al. A finite-element analysis model of orbital biomechanics. *Vision Res.* 2006;46(11):1724-1731.

14. Coats B, Margulies SS. Material properties of human infant skull and suture at high rates. *J Neurotrauma*. 2006;23(8):1222-1232.
15. MacKinnon S, Proctor MR, Rogers GF, et al. Improving ophthalmic outcomes in children with unilateral coronal synostosis by treatment with endoscopic strip craniectomy and helmet therapy rather than fronto-orbital advancement. *J AAPOS Off Publ Am Assoc Pediatr Ophthalmol Strabismus*. 2013;17(3):259-265.
16. Tan KP, Sargent MA, Poskitt KJ, et al. Ocular Overelevation in Adduction in Craniosynostosis: Is It the Result of Excyclorotation of the Extraocular Muscles? *J Am Assoc Pediatr Ophthalmol Strabismus*. 2005;9(6):550-557.
17. Liew S, Poole M, Kenton-Smith J, et al. Orbital and globe rotation: the role of the periorbita. *J Cranio-Maxillo-fac Surg Off Publ Eur Assoc Cranio-Maxillo-fac Surg*. 1999;27(1):7-10.
18. Jethani J, M J. Ocular Torsional Changes in Anterior Plagiocephaly. *Off Sci J Delhi Ophthalmol Soc*. 2014;24(3):171-173.
19. Gosain AK, Steele MA, McCarthy JG, Thorne CH. A prospective study of the relationship between strabismus and head posture in patients with frontal plagiocephaly. *Plast Reconstr Surg*. 1996;97(5):881-891.
20. Song HB, Yang HK, Baek R-M, et al. Effect of fronto-orbital advancement on astigmatism in patients with anterior plagiocephaly. *J Cranio-Maxillo-fac Surg Off Publ Eur Assoc Cranio-Maxillo-fac Surg*. 2016;44(10):1504-1507.
21. Samra F, Paliga JT, Tahiri Y, et al. The Prevalence of Strabismus in Unilateral Coronal Synostosis. *Plast Reconstr Surg*. 2014;134:19-20.
22. Tahiri Y, Swanson JW, Taylor JA. Distraction Osteogenesis Versus Conventional Fronto-Orbital Advancement for the Treatment of Unilateral Coronal Synostosis: A Comparison of Perioperative Morbidity and Short-Term Outcomes. *J Craniofac Surg*. 2015;26(6):1904-1908.
23. Macintosh C, Wall S, Leach C. Strabismus in unicoronal synostosis: ipsilateral or contralateral? *J Craniofac Surg*. 2007;18(3):465-469.





Feb 01, 2021

Dear Mr Dalmas,

Your submission entitled "Impact of the craniofacial surgery simulation in anterior plagiocephaly on orbits and oculomotor muscles: biomechanical analysis with a finite element model." has been received by the journal editorial office.

You will be able to check on the progress of your paper by logging on to Editorial Manager as an author.

Please note: Because of the high volume of submissions we receive, the processing of new articles takes 3-4 weeks time. You will be notified when your paper receives a manuscript number.

<https://www.editorialmanager.com/scs/>

Your username is: floriandalmas

<https://www.editorialmanager.com/scs/l.asp?i=430167&l=71W4M4C0>

Your manuscript will be given a reference number once an Editor has been assigned.

Thank you for submitting your work to the Journal of Craniofacial Surgery.

With very best regards,

Mutaz B. Habal, M.D.

Editor-in-Chief

Journal of Craniofacial Surgery

## SERMENT D'HIPPOCRATE

Au moment d'être admis(e) à exercer la médecine, je promets et je jure d'être fidèle aux lois de l'honneur et de la probité.

Mon premier souci sera de rétablir, de préserver ou de promouvoir la santé dans tous ses éléments, physiques et mentaux, individuels et sociaux.

Je respecterai toutes les personnes, leur autonomie et leur volonté, sans aucune discrimination selon leur état ou leurs convictions. J'interviendrai pour les protéger si elles sont affaiblies, vulnérables ou menacées dans leur intégrité ou leur dignité. Même sous la contrainte, je ne ferai pas usage de mes connaissances contre les lois de l'humanité.

J'informerai les patients des décisions envisagées, de leurs raisons et de leurs conséquences.

Je ne tromperai jamais leur confiance et n'exploiterai pas le pouvoir hérité des circonstances pour forcer les consciences.

Je donnerai mes soins à l'indigent et à quiconque me les demandera. Je ne me laisserai pas influencer par la soif du gain ou la recherche de la gloire.

Admis(e) dans l'intimité des personnes, je tairai les secrets qui me seront confiés. Reçu(e) à l'intérieur des maisons, je respecterai les secrets des foyers et ma conduite ne servira pas à corrompre les mœurs.

Je ferai tout pour soulager les souffrances. Je ne prolongerai pas abusivement les agonies. Je ne provoquerai jamais la mort délibérément.

Je préserverai l'indépendance nécessaire à l'accomplissement de ma mission. Je n'entreprendrai rien qui dépasse mes compétences. Je les entretiendrai et les perfectionnerai pour assurer au mieux les services qui me seront demandés.

J'apporterai mon aide à mes confrères ainsi qu'à leurs familles dans l'adversité.

Que les hommes et mes confrères m'accordent leur estime si je suis fidèle à mes promesses ; que je sois déshonoré(e) et méprisé(e) si j'y manque.



## Résumé

**Objectif :** L'objectif de cette étude était de montrer les déplacements et les contraintes induites par l'avancée du bandeau supra-orbitaire lors d'une chirurgie craniofaciale pour une plagiocéphalie antérieure sur les os de l'orbite et le contenu orbitaire grâce à une simulation chirurgicale numérique utilisant la méthode des éléments finis.

**Méthodes :** Un modèle 3D en éléments finis d'un enfant atteint d'une plagiocéphalie antérieure a été entièrement réalisé à partir d'un scanner d'un patient suivi par notre équipe pédiatrique craniofaciale de Marseille.

La géométrie 3D a été réalisée à partir du scanner grâce au logiciel Slicer 3D™. La production du maillage, les propriétés du modèle et les simulations de l'avancée fronto-orbitaire ont été réalisées sur Hyperworks software™.

**Résultats :** Le modèle 3D en éléments finis a été utilisé pour effectuer la simulation de l'avancée supra-orbitaire. Les modèles de déplacement et de déformation sont étudiés pour chaque élément. Les contraintes élevées dans les zones trochléaire et l'excycloration de l'orbite droite font partie des résultats les plus intéressants car les strabismes torsionnels comme le syndrome V sont souvent décrits chez les enfants atteints de plagiocéphalie antérieure.

**Conclusion :** Ce modèle pédiatrique orbitaire en éléments finis d'un enfant avec une plagiocéphalie antérieure a montré l'impact de l'avancée fronto-orbitaire sur le système oculomoteur. Ce modèle a décrit la relation entre la chirurgie craniofaciale et le strabisme dans la synostose coronale unilatérale. Les avantages de ce modèle sont les nombreuses possibilités d'amélioration, y compris la période post-opératoire et des procédures chirurgicales plus complètes.

## Abstract

**Purpose:** The aim of this study was to show the displacements and strain induced by the supraorbital band advancement during a craniofacial surgery for an anterior plagiocephaly on the orbital bones and the orbital content thanks to a numerical surgical simulation using the finite element method.

**Methods:** A 3D finite element model of a child involved of an anterior plagiocephaly was entirely created from a tomography of a patient followed by our Craniofacial Pediatric team. Data of the tomography were computed with Slicer 3D™ to re-create the orbit geometry. The mesh production, the properties of the model and the simulations of the fronto-orbital advancement were conducted on Hyperworks software™.

**Results:** The resulting 3D Finite Element Model was used to perform the supraorbital advancement simulation. Displacement and strain patterns were studied for orbital bones, oculomotor muscles and eyeballs. Relative high strain in the both trochlear area and excycloration of the right orbit are one of the most interesting results as torsional strabismus as V-pattern strabismus are often described in children with an anterior plagiocephaly.

**Conclusion:** This pediatric Finite-Element Model of both orbits of a child with an anterior plagiocephaly showed the impact of the fronto-orbital advancement on the oculomotor system. This model described the relationship between the craniofacial surgery and the strabismus in the unilateral coronal synostosis. The advantages of this model are the many opportunities for improvement, including post-operative period and additional surgical procedures.