



**HAL**  
open science

# Profil métabolique de l'angiopathie amyloïde cérébrale en TEP-TDM cérébrale au 18F-FDG

Sébastien Bergeret

► **To cite this version:**

Sébastien Bergeret. Profil métabolique de l'angiopathie amyloïde cérébrale en TEP-TDM cérébrale au 18F-FDG. Médecine humaine et pathologie. 2020. dumas-03208580

**HAL Id: dumas-03208580**

**<https://dumas.ccsd.cnrs.fr/dumas-03208580v1>**

Submitted on 26 Apr 2021

**HAL** is a multi-disciplinary open access archive for the deposit and dissemination of scientific research documents, whether they are published or not. The documents may come from teaching and research institutions in France or abroad, or from public or private research centers.

L'archive ouverte pluridisciplinaire **HAL**, est destinée au dépôt et à la diffusion de documents scientifiques de niveau recherche, publiés ou non, émanant des établissements d'enseignement et de recherche français ou étrangers, des laboratoires publics ou privés.

UNIVERSITE DES ANTILLES

FACULTE DE MEDECINE  
HYACINTHE BASTARAUD  
N° 2020ANTI0580

**Profil métabolique de l'angiopathie amyloïde cérébrale en TEP-  
TDM cérébrale au <sup>18</sup>F-FDG**

**THESE**

Présentée et soutenue publiquement à la Faculté de Médecine Hyacinthe BASTARAUD  
des Antilles,  
et examinée par les Enseignants de la dite Faculté

Le 09/10/2020

Pour obtenir le grade de

**DOCTEUR EN MEDECINE**

Par

**BERGERET Sébastien**

Examineurs de la thèse :

*Président :*

Pr Jean-Claude BARON (Neurologue, CH Sainte-Anne, Paris)

*Directeur :*

Pr Karim FARID (Médecin nucléaire, PU-PH)

*Juges :*

Dr Jocelyn INAMO (Cardiologue, MCU-PH)

Dr Aissatou SIGNATE (Neurologue, PH)

# Liste des enseignants

**CETTE LISTE COMPORTE 05 PAGES**



**Le Président de l'Université des Antilles :** Eustase JANKY  
**Doyen de la Faculté de Médecine :** Suzy DUFLO  
**Vice-Doyen de la Faculté de Médecine :** Christophe DELIGNY

<b>Professeurs des Universités - Praticiens Hospitaliers</b>	
<b>Pascal BLANCHET</b> _____	<b>Chirurgie Urologique</b> CHU de POINTE- À -PITRE/ABYMES Tel : 05 90 89 13 95
<b>André-Pierre UZEL</b> _____	<b>Chirurgie Orthopédique et Traumatologie</b> CHU de POINTE-A-PITRE/ABYMES Tel : 05 90 89 14 66
<b>Pierre COUPPIE</b> _____	<b>Dermatologie et vénéréologie</b> CH de CAYENNE Tel : 05 94 39 53 39
<b>Thierry DAVID</b> _____	<b>Ophtalmologie</b> CHU de POINTE-A-PITRE/ABYMES Tel : 05 90 89 14 55
<b>Suzy DUFLO</b> _____	<b>ORL – Chirurgie Cervico-Faciale</b> CHU de POINTE-A-PITRE/ABYMES Tel : 05 90 93 46 16
<b>Eustase JANKY</b> _____	<b>Gynécologie-Obstétrique</b> CHU de POINTE-A-PITRE/ABYMES Tel 05 90 89 13 89
<b>François ROQUES</b> _____	<b>Chirurgie Thoracique et Cardiovasculaire</b> CHU de FORT- DE - FRANCE Tel : 05 96 55 22 71
<b>Jean ROUDIE</b> _____	<b>Chirurgie Digestive</b> CHU de FORT- DE - FRANCE Tel : 05 96 55 21 01 - Tel : 05 96 55 22 71
<b>Jean-Louis ROUVILLAIN</b> _____	<b>Chirurgie Orthopédique</b> CHU de FORT- DE - FRANCE Tel : 05 96 55 22 28
<b>André CABIE</b> _____	<b>Maladies Infectieuses</b> CHU de FORT- DE - FRANCE Tel : 05 96 55 23 01

<b>Philippe CABRE</b> _____	<b>Neurologie</b> CHU de FORT- DE - FRANCE Tel : 05 96 55 22 61
<b>Raymond CESAIRE</b> _____	<b>Bactériologie-Virologie-Hygiène option virologie</b> CHU de FORT- DE - FRANCE Tel : 05 96 55 24 11
<b>Maryvonne DUEYMES-BODENES</b> _____	<b>Immunologie</b> CHU de FORT- DE - FRANCE Tel : 05 96 55 24 24
<b>Professeurs des Universités - Praticiens Hospitaliers (Suite)</b>	
<b>Annie LANNUZEL</b> _____	<b>Neurologie</b> CHU de POINTE- À -PITRE/ABYMES Tel : 05 90 89 14 13
<b>Louis JEHEL</b> _____	<b>Psychiatrie Adulte</b> CHU de FORT- DE - FRANCE Tel : 05 96 55 20 44
<b>Mathieu NACHER</b> _____	<b>Epidémiologie, Economie de la Santé et Prévention</b> CH de CAYENNE Tel : 05 94 93 50 24
<b>Magalie DEMAR - PIERRE</b> _____	<b>Parasitologie et Infectiologie</b> CH de CAYENNE Tel : 05 94 39 53 09
<b>Vincent MOLINIE</b> _____	<b>Anatomie Cytologie Pathologique</b> CHU de FORT DE FRANCE Tel : 05 96 55 20 85/55 23 50
<b>Philippe KADHEL</b> _____	<b>Gynécologie-Obstétrique</b> CHU de POINTE-A-PITRE/ABYMES Tel : 05 90 89 13 20
<b>Michel DE BANDT</b> _____	<b>Rhumatologie</b> CHU de FORT- DE - FRANCE Tel : 05 96 55 23 52
<b>Karim FARID</b> _____	<b>Médecine Nucléaire</b> CHU de FORT- DE - FRANCE Tel : 05 96 55 21 67
<b>Mehdi MEJDOUBI</b> _____	<b>Radiodiagnostic et imagerie Médicale</b> CHU de FORT- DE - FRANCE Tel : 05 96 55 21 84
<b>Rémi NEVIERE</b> _____	<b>Physiologie</b> CHU de FORT- DE - FRANCE Tel : 05 96 55 20 00
<b>Christian SAINTE-ROSE</b> _____	<b>Radiodiagnostic et imagerie Médicale</b> CHU de FORT- DE - FRANCE Tel : 05 96 55 20 00
<b>Sébastien BREUREC</b> _____	<b>Bactériologie &amp; Vénérologie</b> CHU de POINTE- À -PITRE/ABYMES Tel : 05 90 89 12 80
<b>Félix DJOSSOU</b> _____	<b>Maladies infectieuses et tropicales</b> CH de CAYENNE Tel : 05 94 39 50 50

<b>Nicolas VENISSAC</b> _____	<b>Chirurgie thoracique et cardiovasculaire</b> CHU de FORT- DE - FRANCE Tel : 05 96 55 20 00
<b>Moustapha DRAMÉ</b> _____	<b>Épidémiologie, Économie de la Santé</b> CHU de FORT- DE - FRANCE Tel : 05 96 55 20 00
<b>Christophe DELIGNY</b> _____	<b>Médecine Interne</b> CHU de FORT- DE - FRANCE Tel : 05 96 55 22 55
<b>Narcisse ELENGA</b> _____	<b>Pédiatrie</b> CH de CAYENNE Tel : 05 94 39 77 37
<b>Michel CARLES</b> _____	<b>Anesthésie Réanimation</b> CHU de POINTE- À -PITRE/ABYMES Tel : 05 90 89

### **Professeur de Médecine Générale**

**Jeannie HELENE-PELAGE**  
\_\_\_\_\_

**Médecine Générale**

CHU de Pointe-à-Pitre / Cabinet libéral

Tel : 05 90 84 44 40

### **Professeur Associé de Médecine Générale**

**Franciane GANE-TROPLENT**  
\_\_\_\_\_

**Médecine générale**

Cabinet libéral les Abymes

Tel : 05 90 20 39 37

### **Maître de Conférences des Universités - Praticiens Hospitaliers**

**Jocelyn INAMO**  
\_\_\_\_\_

**Cardiologie**

CHU de FORT- DE - FRANCE

Tel : 05 96 55 23 72 - Fax : 05 96 75 84 38

**Fritz-Line VELAYOUDOM épouse CEPHISE**  
\_\_\_\_\_

**Endocrinologie**

CHU de POINTE- À -PITRE/ABYMES

Tel : 05 90 89 13 03

**Marie-Laure LALANNE-MISTRIH**  
\_\_\_\_\_

**Nutrition**

CHU de POINTE- À -PITRE/ABYMES

Tel : 05 90 89 13 00

**Moana GELU-SIMEON**  
\_\_\_\_\_

**Gastroentérologie hépatologie**

CHU de POINTE-A-PITRE/ABYMES

Tel : 05 90 89 10 10

**Maturin TABUE TEGUO**  
\_\_\_\_\_

**Médecine interne : Gériatrie et Biologie du vieillissement**

CHU de POINTE-A-PITRE/ABYMES

Tel : 05 90 89 10 10

**Véronique BACCINI**  
\_\_\_\_\_

**Hématologie**

CHU de POINTE-A-PITRE/ABYMES

Tel : 05 90 89 10 10

### **Maître de Conférence des Université de Médecine Générale**

**Philippe CARRERE**  
\_\_\_\_\_

**Médecine générale**

Ruelle de la colline

Section Dupré 97141 VIEUX FORT

Tel : 05 90

### **Maître de Conférence Associé de Médecine Générale**

**Franck MASSE**  
\_\_\_\_\_

**Médecine générale**

Maison de Santé de Ducos

1 Place Asselin de Beauville 97224 DUCOS

Tel : 06 96

<b>Chefs de Clinique des Universités - Assistants des Hôpitaux</b>	
<b>BLAIZOT Romain</b> _____	<b>Dermatologie</b> CH de CAYENNE Tel : 05 94 39 53 39
<b>BROUZENG-LACOUSTILLE Charlotte</b> _____	<b>Endocrinologie</b> CHU de POINTE- À -PITRE/ABYMES Tel : 05 90 89 13 03
<b>BUTORI Pauline</b> _____	<b>Ophtalmologie</b> CHU de Pointe-à-Pitre Tél. : 0590 89 14 50 /
<b>CHAUMONT Hugo</b> _____	<b>Neurologie</b> CHU de POINTE- À -PITRE/ABYMES Tel : 05 90 89 14 13
<b>CHEVALLIER Ludivine</b> _____	<b>Chirurgie Digestive et Viscérale</b> CHU de Martinique Tél. : 0596 55 20 00
<b>DUDOUIT Sylvain</b> _____	<b>Chirurgie Orthopédique</b> CHU de Martinique Tél. : 0596 55 20 00
<b>DURTETTE Charlotte</b> _____	<b>Médecine interne</b> CHU de Martinique Tél. : 0596 55 22 55
<b>HENNO Florent</b> _____	<b>Anesthésie-Réanimation</b> CHU de Pointe-à-Pitre Tél. : 0590 89 10 10
<b>HUYGHUES DES ETAGES Gunther</b> _____	<b>ORL/Chirurgie maxillo faciale</b> CHU de Pointe-à-Pitre Tél. : 0590 89 14 60
<b>JEREMIE Jean-Marc</b> _____	<b>Psychiatrie</b> CHU de Martinique Tél. : 0596 55 20 44
<b>LEFEVRE Benjamin</b> _____	<b>Maladies infectieuses</b> CHU de Pointe-à-Pitre Tel : 05 90 89 10 10
<b>MONFORT Astrid</b> _____	<b>Cardiologie</b> CHU de Martinique Tél. : 0596 55 23 72

**Chefs de Clinique des Universités - Assistants des Hôpitaux**  
(Suite)

<b>PARSEMAIN Aurélie</b> _____	<b>ORL/Chirurgie maxillo faciale</b> CHU de Pointe-à-Pitre Tél. : 0590 89 14 60
-----------------------------------	---

<b>PASQUIER Jérémie</b> _____	<b>Maladies Infectieuses</b> CHU de Martinique Tél. : 0596 55 20 00
<b>PERROT Emmanuel</b> _____	<b>Urologie</b> CHU de Pointe-à-Pitre Tél. : 0590 89 13 95
<b>POUY Sébastien</b> _____	<b>Cardiologie</b> CHU de Martinique Tél. : 0596 55 23 72
<b>RENARD Guillaume</b> _____	<b>Chirurgie Orthopédique</b> CHU de Martinique Tél. : 0596 55 20 00
<b>ROLLE Amélie</b> _____	<b>Réanimation</b> CHU de Pointe-à-Pitre Tél. : 0590 89 10 10
<b>SAINTE-ROSE Vincent</b> _____	<b>Parasitologie et Mycologie</b> CH "Andrée ROSEMON" de Cayenne Tél. : 0594 39 53 59
<b>SYLVESTRE Emmanuelle</b> _____	<b>Maladies Infectieuses</b> CHU de Martinique Tél. : 0596 55 20 00
<b>TRAMIER Ambre</b> _____	<b>Gynécologie-Obstétrique</b> CHU de Pointe-à-Pitre Tél. : 0590 89 19 89

<b>Chefs de Clinique des Universités – Médecine Générale</b>	
<b>BONIFAY Timothée</b> _____	<b>Médecine Générale</b> CHU de Cayenne, Croix Rouge Tél. : 0594 39 50 50
<b>CARPIN Jamila</b> _____	<b>Médecine Générale</b> Cabinet du Dr GANE-TROPLENT Tél. : 0590 20 39 37
<b>NIEMETZKI Florence</b> _____	<b>Médecine Générale</b> CH « Andrée Rosemon » de Cayenne/Cabinet Tél. : 05 94 39 50 50 poste 59 28
<b>PLACIDE Axiane</b> _____	<b>Médecine Générale</b> CHU de Martinique, Cabinet Tél. : 05 90

<b>Professeurs EMERITES (au 31/08/2019)</b>	
<b>Serge ARFI</b> _____	<b>Médecine interne</b> CHU de FORT- DE – France Tel : 05 96 55 22 55 - Fax : 05 96 75 84 45



**Georges JEAN-BAPTISTE**

---

**Rhumatologie**

CHU de FORT- DE - FRANCE

Tel : 05 96 55 23 52 - Fax : 05 96 75 84 44

## Remerciements

Maintenant venu le moment de passer ma thèse de médecine, symbole de l'accomplissement de ces longues années d'études de médecine, c'est avec une émotion particulière que je souhaite remercier les différentes personnes qui ont marqué ces années, par leur soutien, leur pédagogie ou leur amitié.

En premier je remercie toute ma famille, qui a toujours été un soutien pour moi au cours de ces études qui se sont souvent montrées difficiles. C'est grâce à mes parents que j'ai pu suivre cette voie, qui m'ont toujours soutenu tant sur le plan psychologique et moral que financier, ainsi que mes frères et sœurs qui ont été toujours solidaires et investis dans ma réussite, en particulier au moment des épreuves les plus difficiles.

En deuxième je remercie tous les enseignants et praticiens pédagogues que j'ai eu la chance de croiser au cours de mon parcours, qui ont été la clé de voute de mon succès professionnel. Merci notamment aux membres de mon jury de thèse qui ont accepté d'être les témoins et juges de cette étape importante de mon parcours. Ensuite je remercie tout particulièrement Pr Karim FARID, docteur Ciprian DRAGANESCU et Pr Patrick BOURGUET, l'équipe médicale qui m'a reçu en tant que jeune interne dans le service de médecine nucléaire en Martinique, car ils ont su m'initier à cette belle spécialité à un moment où je cherchais toujours ma voie, et ce sont eux qui m'ont convaincu que j'étais destiné à cette discipline. Je remercie également chaleureusement Pr Jean-Claude BARON, qui a été un guide pour moi dans mes premiers pas en recherche clinique dans le cadre de mon année de recherche en master 2, de même que l'équipe de neurologie cognitive de Fernand-Widal, notamment Pr Claire PAQUET et Pr Jacques HUGON, qui m'ont fait le plus bel accueil dans leur unité de recherche INSERM. De même, je cite ici de façon non exhaustive tout le corps pédagogique de l'UFR biomédicale de faculté Paris Descartes pour la qualité irréprochable des enseignements aux cours de l'externat, ainsi que tous les grands experts de notre discipline que j'ai eu la chance de croiser dans mes différents stages d'internat tels que Pr Dominique LEGULUDEC, Pr François ROUZET, Dr Fabien HYAFIL, Pr Martin SCHLUMBERGER, Dr Sophie LEBOULLEUX, Pr Aurélie KAS, Dr Marie-Odile HABERT, Dr Charlotte LUSSEY, Pr Laurence LEENHARDT, pour n'en citer que certains.

En troisième, je remercie avec chaleur toutes les personnes avec qui je me suis lié d'amitié au cours de mes études, tellement nombreuses qu'il est impossible de les citer toutes, en commençant tout particulièrement par l'ensemble des praticiens de l'équipe de médecine nucléaire de la Pitié Salpêtrière (pensée particulière pour Dris, Marc et Serge) qui auront la dure tâche de devoir me supporter en tant que collègue à partir de novembre prochain. Pensée spéciale également pour tous les terribles cointernes que j'ai croisés, pas toujours source d'assiduité mais qui ont fait de ce parcours un réel bonheur, pour n'en citer qu'une partie (ceux que j'oublie peuvent s'insérer mentalement dans cette liste) : Jonathan Zerbib et Tsin Tao (internes en radiologie mais personne n'est parfait), Seif (merci de m'avoir initié à la TEP et pour les adresses de resto marocain), Théophraste le terrible et Guillaume Klausner (pour les tours en Prius et les discussions sur les réseaux de neurone), Lionel Lherman, Louise Pesque et Anthony Doms (juste parce que vous êtes les meilleurs), Justine Perrin et Alain Delalleux (parce que rien ne rapproche plus que les galères partagées), Quentin Gillot (pour les journées off, le tuto de surf et les cookies, et oui tu es dans la liste des internes sinon tu prendras la grosse tête). Merci à toute la team de Saclay (ils se reconnaîtront) de m'avoir aidé

à rester sérieux pour les partiels, à tous les assistants que j'ai croisé à Bichat (Béné, Besma, Julien, Mathieu, Chahinez, Waffa) et Gustave Roussy (Romain, Marie et la merveilleuse Serena Grimaldi) qui ont dû corriger toutes les fautes d'orthographe dans mes compte-rendu. Merci à tous les merveilleux manips, secrétaires et ASH qui ont fait de mon travail quotidien une expérience heureuse et pleine d'animation, notamment la très belle équipe martiniquaise (les best) avec qui je me suis très vite senti en famille, et que je quitte vraiment à contre-cœur à la fin de ce stage.

Enfin je remercie tout particulièrement mes amis les plus proches, en commençant par les plus anciens, dont l'amitié a résisté à la P1, la D4 et deux déménagements dans les DOM-TOM : Rirou et Léa, Thomas G et Cricri, Guigui et Thomas B, Sami et Seif, Danao et Cricri (mes amis le plus chers, que j'aime, et que je regrette d'avoir momentanément quittés pour la plage et le soleil, mais qui vont bientôt devoir me supporter à nouveau), Paul-François et Wissam (les vieux de la vielle, ceux que je ne vois plus assez mais avec qui je me sentirais toujours proche même sans s'être vu depuis des années). Puis sont venues les belles rencontres en cours de route : Julien et Coco, Olivier et Chloé, Selim et Mathias (je n'oublierais jamais nos premiers pas ensemble en Martinique, et tout ce qui a suivi), tous mes colocataires, avec qui je suis tombé par hasard, mais qui resteront désormais des amis à vie : Davy et Flo (pour la diversité et la fraîcheur), Jo et Babeth (pour l'honnêteté, la peinture, les pampam), Julilie et Nicoco (pour les combats farouches à MK, les Marie-Morin, les grosses soirées), Kéké et Paupau (bretons mais personne n'est parfait), Hélène et Marie (pour la suite des pampam, les runs et autres péripéties), Vincent (pour les bivouacs et les jams). Une dernière pensée émue pour Marie P, qui m'a suivie aux Antilles au prix de la distance avec sa famille, avec qui j'ai eu la chance de partager ma vie pendant la majorité de mon internat, et qui reste et restera l'une de mes personnes préférées sur cette planète.

## Table des matières

Liste des enseignants .....	1
Remerciements .....	8
Résumé .....	11
Abstract .....	12
Revue bibliographique .....	13
Contribution des auteurs.....	15
Statut de l'article .....	15
Manuscrit.....	16
<b>Abstract</b> .....	17
<b>Keywords</b> .....	17
<b>Introduction</b> .....	18
<b>Methods</b> .....	18
Study design .....	18
Statistical analysis .....	19
SPM8 analysis .....	19
<b>Results</b> .....	20
Patient sample characteristics.....	20
Cortex ID results .....	20
<b>Discussion</b> .....	21
<b>Conclusion</b> .....	23
Conclusion.....	27
Annexes .....	28
Serment d'Hippocrate .....	30
Demande d'imprimatur .....	31

## Résumé

### Introduction

Le diagnostic clinique de l'angiopathie amyloïde cérébrale (AAC) se base actuellement sur les critères de Boston, intégrant principalement des critères d'IRM cérébrale. L'ajout de la TEP-TDM au  $^{18}\text{F}$ -FDG à ces critères pourrait améliorer leur performances diagnostiques. Cependant, les anomalies de métabolisme glucidique cérébral en TEP n'ont jamais été formellement explorées. Nous avons fait l'hypothèse d'un hypométabolisme glucidique des régions corticales postérieures, en particulier du cortex visuel primaire, où prédominent les dépôts amyloïdes vasculaires dans l'AAC.

### Méthodes

Nous avons rétrospectivement inclus 14 patients issus d'une large base de données d'un centre mémoire, chez qui la TEP-TDM cérébrale au  $^{18}\text{F}$ -FDG et l'IRM cérébrale avaient été réalisées dans le cadre du soin courant, et qui remplissaient les critères de Boston pour AAC probable ( $\geq 2$  microbleeds de topographie exclusivement lobaire). Aucun de ces patients n'avait d'antécédent d'hémorragie intra-cérébrale symptomatique (HICs). Le traitement d'image de la TEP comportait i) une normalisation spatiale à l'espace MNI152, ii) le calcul d'indices de fixation standardisés (SUVr ; relatifs au pont) et leur Z-score relatifs à une base de données de valeurs normales appariées selon l'âge, pour 13 régions d'intérêt couvrant l'ensemble du cortex cérébral et le cervelet. Nous avons réalisé un test de Student bilatéral à la recherche d'un hypométabolisme statistiquement significatif pour la moyenne droite et gauche du Z-score de chacune des régions comparativement à la valeur zéro.

### Résultat

Un hypométabolisme statistiquement significatif ( $p$  compris entre 0,047 et 0,001) a été retrouvé pour chacune des régions d'intérêt à l'exception des régions les plus antérieures. Les régions corticales postérieures étaient les plus touchées, par ordre de valeurs de  $p$  croissantes : le cortex pariétal inférieur, visuel primaire, pariétal supérieur, occipital latéral, temporal latéral, précuneus, et cingulaire postérieur.

### Conclusion

En accord avec notre hypothèse, un hypométabolisme glucidique a été retrouvé dans les régions corticales postérieures, incluant le cortex visuel primaire, où prédominent les anomalies anatomopathologiques dans l'AAC. Etant donné la faible taille de notre échantillon et le caractère rétrospectif de notre étude, ces résultats nécessitent d'être répliqués et pourraient ne pas s'appliquer aux phénotypes d'AAC avec HICs.

## Abstract

### Background

The clinical diagnosis of cerebral amyloid angiopathy (CAA) is currently based on the Boston criteria, which mainly rely on brain MRI features. Adding FDG PET to these criteria might improve their accuracy. To date, however, brain FDG uptake in probable CAA has not been systematically investigated. We hypothesized that brain FDG uptake would be significantly reduced in posterior cortical areas, particularly the primary occipital cortex, which pathologically bear the brunt of vascular A $\beta$  deposition

### Methods

From a large memory clinic database, we retrospectively included 14 patients in whom both brain MRI and FDG PET had been obtained as part of routine clinical care and who fulfilled the Boston criteria for probable CAA ( $\geq 2$  exclusively lobar microbleeds). None had a history of symptomatic intracerebral hemorrhage (sICH). FDG data processing involved i) spatial normalization to the MNI152 space, and ii) generation of standardized FDG uptake (SUVR; relative to the pons) Z-scores relative to healthy age-matched controls for a template of 13 regions-of-interest (ROIs) covering the whole cortex and the cerebellum. The presence of significant hypometabolism (two-tailed  $p < 0.05$ ) was then assessed for the bilaterally-averaged ROI SUVR.

### Results

Significant hypometabolism ( $p$  range: 0.047 to 0.001) was present across all ROIs except anterior-most ROIs. Posterior cortical areas were the most affected, with in decreasing order of statistical significance the inferior parietal, primary visual, superior parietal, lateral occipital, lateral temporal, precuneus and posterior cingulate ROIs.

### Conclusions

Supporting our hypothesis, glucose hypometabolism affected predominantly posterior cortical regions, including the primary visual cortex, which pathologically are prominently affected in CAA. Given the small sample and retrospective analysis from a memory clinic, these results need replication and may not necessarily generalize to CAA-related sICH.

## Revue bibliographique

L'angiopathie amyloïde cérébrale (AAC) constitue une pathologie grave et fréquente chez les personnes âgées, consistant en des dépôts de protéine amyloïde  $\beta$  ( $A\beta$ ) dans les vaisseaux du cortex cérébral et des leptoméninges, dont la cause n'est pas encore totalement élucidée. L'AAC est une cause fréquente d'hématome cérébral lobaire spontané récidivant dans cette population, qui constitue sa complication la plus préoccupante. Cette complication sévère est grevée d'une mortalité à court terme élevée, et entraîne fréquemment des séquelles fonctionnelles majeures, faisant le lit de la perte d'autonomie chez ces patients. De plus, l'AAC entraîne également des lésions ischémiques de la substance blanche cérébrale ainsi que des micro-hémorragies lobaires pouvant conduire à un déclin cognitif sans AVC clinique. Enfin, l'AAC soulève des problèmes thérapeutiques importants dans la population âgée du fait du risque accru de complications hémorragiques cérébrales en cas d'hypertension artérielle mal contrôlée ou de traitement antithrombotiques (principalement les anti-coagulants). Il n'existe pas actuellement de traitement efficace contre l'AAC. En effet, bien que certaines molécules aient montré des résultats encourageant dans des modèles murins d'AAC (immunothérapie passive, Taxifolin), les résultats restent décevants chez l'homme.

Actuellement, le diagnostic de certitude d'AAC repose sur l'analyse histologique cérébrale exhaustive post-mortem. Ce diagnostic repose sur la mise en évidence de dépôts amyloïdes dans les petits vaisseaux superficiels du cortex cérébral, et des lésions histopathologiques vasculaires et parenchymateuses qui en découlent, qui prédominent classiquement en région corticale postérieure (cortex temporo-pariéto-occipital).

Du vivant du patient, le plus haut niveau de certitude diagnostique nécessite la mise en évidence de dépôts amyloïdes vasculaires sur une biopsie cérébrale (le plus souvent réalisée dans le cadre de l'évacuation d'un hématome intra-cérébral). Celle-ci étant non disponible ou non envisageable dans la très grande majorité des cas, le diagnostic repose en pratique sur une démarche probabiliste, basée sur les critères de Boston modifiés. Ces critères intègrent des éléments cliniques et d'imagerie morphologique, notamment la présence de plusieurs micro-saignements (ou « microbleeds ») de topographie strictement lobaire (c'est-à-dire en territoires superficiels, corticaux ou directement sous-corticaux) sur les séquences sensibles au saignement en IRM cérébrale. Tout comme les anomalies histopathologiques, il existe une prédominance postérieure des lésions hémorragiques en IRM.

Ces critères indirects permettent de poser le diagnostic d'AAC probable ou AAC possible, en l'absence de données histopathologiques. Pour la catégorie AAC probable, les performances diagnostiques sont satisfaisantes mais loin d'être parfaites, avec des valeurs rapportées de sensibilité et spécificité très variables selon les études et les présentations cliniques, allant de 4.5% à 76.9% pour la sensibilité et de 87.5% à 100% pour la spécificité<sup>1</sup>. Pour la catégorie AAC possible, les critères diagnostiques reposent sur la présence d'un seul hématome ou microbleed lobaire, et sont donc très imprécis du fait des nombreux diagnostics différentiels possibles. Disposer de nouveaux marqueurs diagnostiques permettrait d'améliorer la performance des critères de Boston, en particulier dans la catégorie AAC possible.

Plusieurs modalités d'imagerie fonctionnelle ont été évaluées dans cette pathologie, notamment par le biais de techniques de médecine nucléaire par TEP ou scintigraphie. Parmi ces techniques, la TEP amyloïde a été la plus étudiée. Celle-ci permet la possibilité d'un diagnostic moléculaire direct de l'AAC in vivo, en utilisant des radiotraceurs spécifiques des

dépôts amyloïdes. Ces traceurs, initialement conçus pour le diagnostic de la maladie d'Alzheimer (MA), ont également montré un intérêt potentiel dans l'AAC, mais ils ont montré des performances diagnostiques variables dans les études (une méta-analyse incluant 7 études rapportant des valeurs de sensibilité à 79% et de spécificité à 78%)<sup>2</sup>. Une étude rapportait notamment un manque de spécificité du fait de la fréquence élevée d'examen positifs chez des sujets âgés asymptomatiques sans signe radiologique d'AAC, possiblement en rapport avec des formes pré-symptomatiques de MA<sup>3</sup>.

La scintigraphie de perfusion cérébrale quant à elle, ne semble avoir été étudiée que dans une seule étude, évaluant 11 patients avec AAC probable comparés à un groupe de sujets contrôle, apparié selon l'âge<sup>4</sup>. Les auteurs rapportent des hypoperfusions du cortex cérébral postérieur, notamment du cortex pariétal et temporal, ainsi que préfrontal, mais de façon surprenante, respectant le cortex occipital, qui pourtant représente un site préférentiel pour les atteintes histologiques et en IRM.

La TEP-TDM au <sup>18</sup>FDG constitue une modalité diagnostique devenue largement accessible, permettant d'étudier le métabolisme glucidique cérébral dans les différentes régions du cortex cérébral. Bien que cette modalité soit fortement corrélée aux méthodes d'évaluation de la perfusion cérébrale de repos par scintigraphie de perfusion cérébrale, et que traditionnellement ces deux types d'évaluation ont été utilisées de manière interchangeable dans l'évaluation des pathologies neurodégénératives, il existe actuellement des avantages techniques nets en termes de résolution spatiale apportées par la TEP qui ont supplanté les méthodes scintigraphiques. Cependant, elle n'a pas été étudiée dans l'ACC, en dehors d'une étude japonaise rapportant un hypométabolisme du cortex temporal chez des patients atteints de maladie d'Alzheimer, ayant également des microbleeds lobaires (copathologie MA et AAC), comparativement à des patients avec MA sans microbleed, mais le nombre de patient inclus remplissant les critères d'AAC probable était très faible (n = 5 patients)<sup>5</sup>.

## Bibliographie

1. Greenberg, S. M. & Charidimou, A. Diagnosis of Cerebral Amyloid Angiopathy: Evolution of the Boston Criteria. *Stroke* **49**, 491–497 (2018).
2. Charidimou, A., Farid, K. & Baron, J.-C. Amyloid-PET in sporadic cerebral amyloid angiopathy: A diagnostic accuracy meta-analysis. *Neurology* **89**, 1490–1498 (2017).
3. Baron, J.-C. *et al.* Diagnostic utility of amyloid PET in cerebral amyloid angiopathy-related symptomatic intracerebral hemorrhage. *J. Cereb. Blood Flow Metab. Off. J. Int. Soc. Cereb. Blood Flow Metab.* **34**, 753–758 (2014).
4. Chung, Y.-A., O, J. H., Kim, J.-Y., Kim, K.-J. & Ahn, K.-J. Hypoperfusion and ischemia in cerebral amyloid angiopathy documented by 99mTc-ECD brain perfusion SPECT. *J. Nucl. Med. Off. Publ. Soc. Nucl. Med.* **50**, 1969–1974 (2009).
5. Samuraki, M. *et al.* Cerebral Amyloid Angiopathy-Related Microbleeds Correlate with Glucose Metabolism and Brain Volume in Alzheimer's Disease. *J. Alzheimers Dis. JAD* **48**, 517–528 (2015).



## **Contribution des auteurs**

SB, JH, CP, KF et JCB ont élaboré la méthodologie du travail.

MQ, MR, BL, GC, JD, JH, CP et JCB ont collecté les données.

SB a sélectionné et recueilli les données.

SB, YH et JCB ont analysé les données.

SB et JCB ont rédigé le manuscrit.

Tous les auteurs ont participé à l'interprétation des analyses et à la relecture du manuscrit.

## **Statut de l'article**

L'article a été soumis à la revue Stroke et accepté en tant que « brief report » sous réserve de modifications.

# Manuscrit

## **The metabolic landscape of Cerebral Amyloid Angiopathy: a FDG PET study**

Sébastien BERGERET<sup>1</sup> - Matthieu QUENEAU<sup>2</sup> - Matthieu RODALLEC<sup>3</sup> - Brigitte LANDEAU<sup>4,5</sup> – Gaël CHETELAT<sup>4,5</sup> - Young HONG<sup>6</sup> - Julien DUMURGIER<sup>7</sup> - Jacques HUGON<sup>7,8</sup> - Claire PAQUET<sup>7,8</sup> - Karim FARID<sup>1,7\*</sup> - Jean-Claude BARON<sup>9,10\*</sup>

1: Department of Nuclear medicine, CHU de Martinique, Fort-de-France, Martinique, France

2: Department of Nuclear medicine, Centre Cardiologique du Nord, Saint-Denis, France

3: Department of Radiology, Centre Cardiologique du Nord, Saint-Denis, France

4: INSERM UMR-S 1237, Université Caen Normandie, Caen, France

5: CYCERON Biomedical imaging platform, Caen, France

6: Wolfson Brain Imaging Centre, Dept of Clinical Neurosciences, University of Cambridge, UK

7: INSERM UMR-S 1144, Université de Paris, Paris, France

8: APHP, Cognitive Neurology Center, Saint-Louis Lariboisière Fernand-Widal hospital group, Paris, France

9: Department of Neurology, Sainte-Anne Hospital, Université de Paris, Paris, France

10: INSERM U1266: Institut de Psychiatrie et Neurosciences de Paris, Université de Paris, Paris, France

\*: These authors share senior authorship

### **Corresponding author:**

Prof. Jean-Claude BARON : [jean-claude.baron@inserm.fr](mailto:jean-claude.baron@inserm.fr)

## Abstract

### Background

The clinical diagnosis of cerebral amyloid angiopathy (CAA) is currently based on the Boston criteria, which mainly rely on brain MRI features. Adding FDG PET to these criteria might improve their accuracy. To date, however, brain FDG uptake in probable CAA has not been systematically investigated. We hypothesized that brain FDG uptake would be significantly reduced in posterior cortical areas, particularly the primary occipital cortex, which pathologically bear the brunt of vascular A $\beta$  deposition

### Methods

From a large memory clinic database, we retrospectively included 14 patients in whom both brain MRI and FDG PET had been obtained as part of routine clinical care and who fulfilled the Boston criteria for probable CAA ( $\geq 2$  exclusively lobar microbleeds). None had a history of symptomatic intracerebral hemorrhage (sICH). FDG data processing involved i) spatial normalization to the MNI152 space, and ii) generation of standardized FDG uptake (SUVR; relative to the pons) Z-scores relative to healthy age-matched controls for a template of 13 regions-of-interest (ROIs) covering the whole cortex and the cerebellum. The presence of significant hypometabolism (two-tailed  $p < 0.05$ ) was then assessed for the bilaterally-averaged ROI SUVR.

### Results

Significant hypometabolism ( $p$  range: 0.047 to 0.001) was present across all ROIs except anterior-most ROIs. Posterior cortical areas were the most affected, with in decreasing order of statistical significance the inferior parietal, primary visual, superior parietal, lateral occipital, lateral temporal, precuneus and posterior cingulate ROIs.

### Conclusions

Supporting our hypothesis, glucose hypometabolism affected predominantly posterior cortical regions, including the primary visual cortex, which pathologically are prominently affected in CAA. Given the small sample and retrospective analysis from a memory clinic, these results need replication and may not necessarily generalize to CAA-related sICH.

## Keywords

CAA, FDG, PET, cerebral small vessel disease

## Introduction

Cerebral amyloid angiopathy (CAA) has recently emerged as a major cause of lobar spontaneous intracerebral haemorrhage (ICH)<sup>1</sup>. CAA is also associated with cognitive decline<sup>2-4</sup>. The clinical diagnosis of CAA currently relies on the modified Boston criteria<sup>5</sup>, which classify patients according to the following groups: definite CAA (requires a full post-mortem cerebral pathological examination), probable CAA with supporting pathological data (relies on clinical data, brain MRI and pathological examination of a brain sample), probable CAA without supporting pathological data (relies on clinical data and brain MRI alone) and possible CAA (ditto). In practice, as brain tissue samples are rarely available, the diagnosis of CAA mainly relies on MRI, which only allows probabilistic diagnosis. The MRI features listed in the current Boston criteria are exclusively hemorrhagic in nature and exclusively lobar in topography, and include macrobleeds, microbleeds (CMBs) and cortical superficial siderosis (cSS), all detectable on T2\* imaging. Conversely, these criteria prescribe that the presence of deep macrobleeds or microbleeds, typical of hypertensive SVD, is a cause of exclusion of CAA. Additional MRI features currently being assessed for potential inclusion in the upcoming version of the Boston criteria include centrum semi-ovale (CSO) perivascular spaces (PVS), white matter hyperintensities (WMH) of predominantly posterior location, and cortical microinfarcts<sup>6</sup>.

Although in autopsy series the modified Boston criteria have very high specificity (~90%), their sensitivity is low (~40%) in ICH population, and may be as low as 4.5% in non-ICH subjects based on a population-based study<sup>7, 8</sup>, leaving room for improvement. Recently, molecular imaging, namely amyloid PET, has been evaluated as a potential diagnostic tool<sup>9</sup>, but so far no recommendation has appeared. Whether <sup>18</sup>F-FDG-PET - a widely available routine clinical tool that provides maps of glucose utilization and has established diagnostic value in neurodegenerative conditions - has applications in CAA has never been formally investigated.

The aim of the present study was to investigate the regional distribution of FDG uptake in a sample of probable CAA patients. Our *a priori* hypothesis was that FDG uptake would be significantly reduced in posterior (i.e., temporo-parieto-occipital) cortical areas, particularly in the primary occipital cortex, which pathologically are the areas most affected by vascular A $\beta$  deposition<sup>10-12</sup>.

## Methods

### Study design

We conducted a retrospective study of all consecutive patients with probable CAA who attended a large memory clinic (Cognitive Neurology Center, Lariboisière-Fernand-Widal hospital group, Paris, France), and underwent FDG-PET as part of routine care. Additional inclusion criteria were as follows: i) available clinical MRI with the following sequences: T1, T2 FLAIR, T2\* and diffusion-weighted imaging; and ii) fulfilling the modified Boston criteria for probable CAA. As per these criteria, deep-seated T2\* hemorrhagic lesions were a cause of exclusion.

*<sup>18</sup>F-FDG PET/CT*

All patients underwent FDG-PET in the same imaging center (Centre Cardiologique du Nord, Saint-Denis, France), using a PET/CT device (Discovery GE Healthcare, Milwaukee, WI, USA). The imaging procedure used a standard protocol, namely 6hrs of fasting and blood glucose level measurement, followed in sequence by 30 min of rest with sensory deprivation (silent and dark room, eye mask), radiotracer injection (2.5 MBq/kg), 30 min additional rest, PET data acquisition, and finally low-dose CT. Images were reconstructed using standard procedures (iterative reconstruction algorithm and attenuation correction using the CT attenuation map).

To enhance clinical relevance, we used for quantitative analysis CortexID suite (GE Healthcare, Milwaukee, USA), a software that is widely available in clinical centers and increasingly used in clinical research as well<sup>13-16</sup>. This software automatically generates FDG uptake data for a fixed set of 12 cortical regions-of-interest (ROIs; the lateral prefrontal, medial prefrontal, sensorimotor, anterior cingulate, posterior cingulate, precuneus, superior parietal, inferior parietal, lateral occipital, primary visual, lateral temporal and mesial temporal regions) plus the whole cerebellum and the pons, and compares the ROI data so generated to a normative database derived from a large data base of healthy controls (>40 per decade), allowing individual subject age-matching. Image post-processing involves spatial normalization using rigid transforms to coregister PET data onto a T1 MRI imaging template in the standard MNI/ICBM 152 space, thus not requiring individual subject's T1 volume dataset. All voxel values are then divided by the mean uptake in a reference regions (whole cerebellum or pons) and expressed as relative standardized uptake value (SUVr). For the present study we chose the pons as reference as the cerebellum may be affected in CAA<sup>17</sup>. For each patient, the mean SUVr for each ROI is then computed, and compared to the automatically-selected age-matched sample of healthy subjects, allowing a Z-score to be derived. For the present study, for each ROI (average of right and left-sided homologous ROIs) the mean ( $\pm 1$  SD) Z-score was calculated across the CAA group.

## Statistical analysis

To assess regional hypometabolism, we used one-sample Student's t-test assessing each ROI's mean  $\pm$  SD Z-score versus neutral. Two-tailed  $p < 0.05$  was considered statistically significant. Given our a priori hypothesis, correction for multiple tests was not applied.

## SPM8 analysis

Given the proprietary nature of Cortex ID Suite, we also conducted as benchmarking a separate analysis using conventional voxel-based parametric mapping, namely SPM8 (Wellcome Center Human Neuroimaging, University College London). To this end, we compared our CAA sample to a sample of cognitively-intact healthy elderly controls (HECs) who volunteered for research purposes at the Cyceron biomedical imaging platform, University of Caen, France. The protocol, which included MRI with gradient-echo T2\* (Achieva 3.0 T scanner, Philips) and FDG PET/CT (Discovery RX VCT 64, GE Healthcare), was approved by the Basse-Normandie Regional Ethics Committee, and all subjects signed the consent form. The PET protocol was similar to the one described above. A <sup>68</sup>Ge transmission scan was performed before emission data acquisition for calculating attenuation correction. Out of the 43 available HECs age-matched to our CAA sample, 5 were excluded

*post-hoc* based on the presence of  $\geq 1$  ICMB on T2\* MRI, which resulted in a final group of 38 subjects (mean age 71.2yrs, 50% male, median MMSE 29).

Following Gaussian smoothing to adjust for different spatial resolutions, direct spatial normalization of the FDG-PET data onto the onboard SPM8 PET template in standard MNI/ICBM 152 space was performed. SUVR maps were then created for each subject by dividing all voxels by the mean uptake in a pons ROI extracted from the Wake Forest University PickAtlas software version 2.3 ([https://www.nitrc.org/projects/wfu\\_pickatlas/](https://www.nitrc.org/projects/wfu_pickatlas/))<sup>18,19</sup>. As our aim with this ancillary analysis was to replicate as far as possible the above CortexID Suite-based analysis, we used the AAL atlas of anatomical ROIs<sup>20</sup>, also included in PickAtlas, and created the same set of ROIs as those from CortexID by merging the appropriate AAL ROIs (**Supplementary Table**). As with the CortexID analysis, the mean of left and right ROIs was calculated for each bilateral ROI in order to obtain one value per region. The SUVR values for the 13 ROIs were compared between the probable CAA and age-matched HEC groups using repeated measures analysis of variance (ANOVA) with Group as explaining factor and ROIs as measures.

## Results

### Patient sample characteristics

Out of 410 potentially eligible patients in the database, 14 fulfilled the inclusion and exclusion criteria. Mean (SD) age was 72.2 (8.3) yrs, 57% were males, median (IQR) MMSE was 26 (25; 27) and 11 patients presented with mild cognitive impairment, 2 with dementia and 1 with subjective cognitive complaint. No patient had a clinical history of ICH. Mean (SD) fasting blood glucose immediately before the PET study was 0.96 (0.09) g/L.

On MRI, median (IQR) IMB count was 4 [2 ; 15], Fazekas score was 2 [1 ; 3], CSO PVS score was 2 [2 ; 3], BG PVS score was 2 [2 ; 2], and 7 patients had posterior predominance WMHs. As per the exclusion criteria, no patient had a deep MB, and none had lacunar infarcts. One patient had a single asymptomatic left occipital 11mm diameter macrobleed on susceptibility weighted imaging (SWI) together with right frontal focal cSS, neither considered likely to significantly impact FDG uptake.

### Cortex ID results

The mean SUVR values and SUVR Z-scores for each ROI across the sample, and the p-values for the comparison to normative data, are shown in **Table 1**. There was significant hypometabolism across all cortical ROIs except the anterior cingulate and medial prefrontal ROIs. The posterior cortical ROIs were the most strongly hypometabolic, with in decreasing order of statistical significance: the inferior parietal, primary visual, superior parietal, lateral occipital, lateral temporal, precuneus and posterior cingulate ROIs. The cerebellum was not significantly hypometabolic.

### SPM8 results

The SUVR values for the 13 ROIs derived from the ancillary SPM8 analysis for the two groups are presented in **Table 2**. The repeated measures ANOVA revealed a significant Group effect ( $p = 0.011$ ), a significant ROI effect ( $p < 0.0001$ ) and a significant Group x ROI

interaction ( $p < 0.001$ ). Between-group comparison for the 13 ROIs are shown in Table 2. There was significant hypometabolism in all cortical ROIs except the anterior cingulate, prefrontal lateral, prefrontal medial, sensori-motor and mesial temporal ROIs. Consistent with the Cortex ID analysis, posterior cortical ROIs were again the most strongly affected, with in decreasing order of statistical significance: the superior parietal, inferior parietal, lateral occipital, precuneus, lateral temporal, primary visual and posterior cingulate ROIs. Again, the cerebellum ROI was not statistically significant.

## Discussion

Consistent with our *a priori* hypothesis based on post-mortem distribution of vascular amyloid burden in autopsy-proven CAA<sup>10-12, 21</sup>, significant hypometabolism as compared to healthy age-matched controls involved large portions of the posterior cortex, with results consistent across two distinct image processing methods.

To enhance clinical relevance, we purposely used CortexID Suite for image processing and analysis pipeline, similar to several previously published clinical investigations<sup>13-16</sup>. Cortex ID has the advantage of being widely available around the globe, making our findings potentially translatable to the clinical setting. To assess the reliability of these results derived with a proprietary software, we conducted an ancillary analysis using software freely available on the web, namely SPM and the AAL ROI template, which yielded essentially identical results, consistent with the strong correlation between both datasets for each of the 13 VOIs found in a *post-hoc* analysis ( $n=14$  subjects; Pearson  $r$  range: 0.89-0.98, all  $p$  values  $< 2 \times 10^{-5}$ ).

To the best of our knowledge, there is no previous FDG PET study in probable CAA. However, thorough literature search identified a resting-state brain <sup>99m</sup>Tc-ECD SPECT study in a small sample of probable CAA patients ( $n=11$ ) compared to a similar-size age-matched healthy control sample, using voxel-based statistical mapping. Consistent with our results, this study found widely distributed clusters of significant posterior cortex hypoperfusion, notably involving the parietal and temporal areas, as well as right prefrontal areas, but sparing the occipital cortex<sup>22</sup>. Apart from using SPECT, which has much lower spatial resolution than PET, there are several marked differences between this study and ours. First of all, the clinical material was unusual as patients were not recruited based on the Boston criteria, but for instance required  $>10$  strictly lobar MBs; in addition, several patients had additional diagnoses on top of CAA, including vascular dementia, headache and seizures. Second, the voxel SPECT counts were normalized to the individual's whole brain SPECT counts, a procedure which is known to dilute regional differences as compared to the SUVr as used in our study<sup>23</sup>. Third, the authors used voxel-based statistical mapping, which is exploratory in nature and requires stringent correction for multiple tests across the tens of thousands of individual voxels in the matrix - an approach which, as compared to the hypothesis-driven, ROI-based analysis used here, potentially misses clinically-meaningful differences. Fourth, these authors studied brain <sup>99m</sup>Tc-ECD uptake as a surrogate for perfusion, yet a degree of flow-metabolism mismatch may be present in CAA, a condition known to affect the neurovascular coupling particularly in occipital areas<sup>24-26</sup>. Fifth, and finally, brain <sup>99m</sup>Tc-ECD uptake is known to diverge from true perfusion in several brain areas, particularly in medial occipital areas<sup>27, 28</sup>. Taken together, these methodological differences likely explain the lack in this previous study of significant hypoperfusion in the occipital cortex, an area known to be markedly affected in CAA (see Introduction).

Several distinct mechanisms might underlie brain glucose hypometabolism in CAA.

One study in a mouse model of AD associated with extensive CAA lesions reported astrocytic glucose metabolism abnormalities, particularly decreased expression of the glucose membrane transporter GLUT-1 (known to condition cellular FDG uptake) in astrocytes surrounding amyloid-laden vessels, already present at an early stage in the CAA/AD pathogenic process<sup>29</sup>. In another study using a similar transgenic mouse model, vascular amyloidosis was associated with reduced resting state cerebral blood flow<sup>30</sup>, similar to a study in healthy aged humans showing an association between presence of lobar MBs and cortical hypoperfusion, particularly in posterior areas<sup>31</sup>. Other types of CAA-related brain lesions might also contribute to glucose hypometabolism, particularly chronic white matter hyperintense lesions, which are known to be associated with reduced FDG uptake in the healthy elderly<sup>32, 33</sup>, but also cortical microinfarcts and dilated perivascular spaces in the CSO.

Our study has limitations. First, our probable CAA patient sample was relatively small. Yet, it was extracted from a large database of memory clinic patients, and is comparable to previous PET imaging studies in CAA<sup>34</sup>, while highly significant glucose hypometabolism was identified in several ROIs despite the small sample. Larger prospective studies are nevertheless warranted to confirm these findings. Second, our statistical results were not to correct for multiple tests. However, such corrections are required only in exploratory analyses, while we tested here a strong *a priori* hypothesis based on well-established predominantly posterior lesion burden. Regardless, applying *post-hoc* a Bonferroni correction showed that all posterior cortical areas remained statistically significantly hypometabolic, except the posterior cingulate (data not shown). Third, owing to the retrospective design using routine FDG-PET datasets, single-subject 3D volume T1 acquisitions were not available, which precluded correction of FDG voxel counts for cortical atrophy in the ancillary SPM analysis, while spatial normalization was applied directly to the FDG datasets. However, this did not affect our main analysis using CortexID, a widely available image processing pipeline where individual T1 MRI are not required, making our results of potentially direct clinical relevance.

A further point deserves specific attention. Because our sample was selected from a memory clinic database, and even though CAA in itself can cause cognitive deficits<sup>2-4</sup>, it is possible that the cognitive complaints that led to clinic attendance were related to concomitant AD in some of our patients. Indeed, about 1/4th of subjects with AD have moderate to severe CAA on autopsy, and about half of patients with CAA meet pathological criteria for AD, indicating partial overlap between these pathological processes<sup>12, 35, 36</sup>. Still, autopsy studies of hospital-based patients without ICH have shown very high specificity (~90%) of the Boston criteria for CAA<sup>8</sup>, so that all or nearly all our patients are expected to harbor CAA. It remains nonetheless possible that at least part of the hypometabolic profile reported here reflects concomitant AD. As a matter of fact, out of 6 patients from our CAA sample in whom CSF biomarkers for AD were assessed, 5 showed a pattern consistent with concomitant AD. However, excluding *post-hoc* these 5 patients did not alter the overall pattern of cortical hypometabolism observed for the whole group, with all posterior cortical regions remaining statistically significant (except a trend only for the posterior cingulate) in spite of the substantial sample size reduction. This in turn suggests that the hypometabolic profile reported here has specificity for CAA. Furthermore, even though the preferential distribution over posterior cortical areas may overlap with that typical of AD, the involvement of the primary visual cortex would be quite unexpected for AD, while conversely the posterior cingulate and precuneus would be expected to be most severely hypometabolic in AD, which was not found here. This however remains to be confirmed as only 6 patients in our sample had CSF assessment, which in our memory clinic is carried out only when there is clinical



suspicion of early-stage AD. Prospective research studies including CSF assessment as part of the protocol are warranted to address these issues. Interestingly, two studies have assessed the association between brain FDG uptake and presence of lobar MBs in patients with established AD. In one study using voxel-based statistical mapping<sup>37</sup>, FDG uptake was significantly lower in insular areas bilaterally (spreading to the peri-insular left temporal lobe) in AD patients with lobar MBs as compared to those without. However, the cut-off used to determine statistical significance apparently erred on the liberal side. Also, only 5/17 patients had  $\geq 2$  exclusively lobar MBs, making the relevance of this study for CAA unclear. In the other study, there was no significant association between FDG regional SUVR values and presence *vs.* absence of lobar MBs across healthy aged, MCI and AD groups<sup>38</sup>; however, the actual number of subjects with  $\geq 2$  lobar MBs is missing, and whether the presence of deep MBs was a cause of exclusion is not mentioned, again questioning relevance to CAA. Prospective studies directly comparing the FDG uptake profiles of “pure” CAA (*i.e.*, with negative CSF AD biomarkers) *vs.* “pure” AD (*i.e.*, with positive AD CSF biomarkers but no lobar MBs) are warranted to resolve the above issues. Given the results presented here, it would seem likely that the primary visual cortex would have the highest discriminative value.

## Conclusion

This study is the first to uncover posterior cortex hypometabolism, notably involving the visual cortex, in probable CAA, consistent with known *post-mortem* distribution of vascular amyloid burden in this condition. This suggests that FDG-PET may have diagnostic utility in CAA. However, our findings need external confirmation, and may not apply to other CAA phenotypes, particularly symptomatic ICH.

**Table 1.** Cortex ID-derived mean (SD) SUVr values, SUVr Z-scores and p-values (t-test versus neutral) across the probable CAA sample (n=14).

<b>ROI</b>	<b>SUVr</b>	<b>SUVr Z-score</b>	<b>p</b>
<b>Prefrontal lateral</b>	1.44 (+/- 0.15)	-0.80 (+/- 1.27)	0.047
<b>Prefrontal medial</b>	1.33 (+/- 0.13)	-0.73 (+/- 1.22)	0.074
<b>Sensorimotor</b>	1.39 (+/- 0.11)	-0.89 (+/- 1.10)	0.016
<b>Anterior cingulate</b>	1.17 (+/- 0.23)	-0.52 (+/- 1.12)	0.14
<b>Posterior cingulate</b>	1.48 (+/- 0.23)	-1.00 (+/- 1.60)	0.044
<b>Precuneus</b>	1.45 (+/- 0.18)	-1.36 (+/- 1.42)	0.004
<b>Parietal superior</b>	1.23 (+/- 0.14)	-1.57 (+/- 1.37)	0.0012
<b>Parietal inferior</b>	1.32 (+/- 0.13)	-1.24 (+/- 1.08)	0.001
<b>Occipital lateral</b>	1.37 (+/- 0.15)	-1.33 (+/- 1.21)	0.0014
<b>Primary visual</b>	1.50 (+/- 0.17)	-1.04 (+/- 0.91)	0.0012
<b>Temporal lateral</b>	1.23 (+/- 0.11)	-1.03 (+/- 1.00)	0.0024
<b>Temporal mesial</b>	0.99 (+/- 0.08)	-0.80 (+/- 1.15)	0.025
<b>Cerebellum</b>	1.20 (+/- 0.06)	-0.57 (+/- 0.97)	0.064

SUVr: relative standardized uptake value; ROI: region of interest

**Table 2.** SPM8-derived mean (SD) SUVr values across the probable CAA (n=14) and age-matched healthy control (HEC; n= 38) groups, with ANOVA p-value.

<b>ROI</b>	<b>Probable CAA</b>	<b>HEC</b>	<b>p</b>
<b>Prefrontal lateral</b>	1.46 (+/- 0.16)	1.48 (+/- 0.09)	0.602
<b>Prefrontal medial</b>	1.43 (+/- 0.14)	1.45 (+/- 0.10)	0.544
<b>Sensorimotor</b>	1.46 (+/- 0.12)	1.51 (+/- 0.09)	0.087
<b>Anterior cingulate</b>	1.34 (+/- 0.16)	1.34 (+/- 0.11)	0.994
<b>Posterior cingulate</b>	1.29 (+/- 0.19)	1.40 (+/- 0.14)	0.022
<b>Precuneus</b>	1.48 (+/- 0.18)	1.63 (+/- 0.11)	0.001
<b>Parietal superior</b>	1.32 (+/- 0.16)	1.48 (+/- 0.11)	0.0001
<b>Parietal inferior</b>	1.44 (+/- 0.16)	1.59 (+/- 0.10)	0.0003
<b>Occipital lateral</b>	1.49 (+/- 0.16)	1.61 (+/- 0.09)	0.001
<b>Primary visual</b>	1.58 (+/- 0.17)	1.68 (+/- 0.11)	0.018
<b>Temporal lateral</b>	1.33 (+/- 0.12)	1.40 (+/- 0.08)	0.01
<b>Temporal mesial</b>	1.05 (+/- 0.08)	1.08 (+/- 0.05)	0.057
<b>Cerebellum</b>	1.33 (+/- 0.07)	1.35 (+/- 0.07)	0.297

## References

1. Boulouis G, Charidimou A, Greenberg SM. Sporadic cerebral amyloid angiopathy: Pathophysiology, neuroimaging features, and clinical implications. *Semin Neurol.* 2016;36:233-243
2. Arvanitakis Z, Leurgans SE, Wang Z, Wilson RS, Bennett DA, Schneider JA. Cerebral amyloid angiopathy pathology and cognitive domains in older persons. *Ann Neurol.* 2011;69:320-327
3. Banerjee G, Wilson D, Ambler G, Osei-Bonsu Appiah K, Shakeshaft C, Lunawat S, et al. Cognitive impairment before intracerebral hemorrhage is associated with cerebral amyloid angiopathy. *Stroke.* 2018;49:40-45
4. Case NF, Charlton A, Zwiers A, Batool S, McCreary CR, Hogan DB, et al. Cerebral amyloid angiopathy is associated with executive dysfunction and mild cognitive impairment. *Stroke.* 2016;47:2010-2016
5. Linn J, Halpin A, Demaerel P, Ruhland J, Giese AD, Dichgans M, et al. Prevalence of superficial siderosis in patients with cerebral amyloid angiopathy. *Neurology.* 2010;74:1346-1350
6. Charidimou A, Frosch MP, Al-Shahi Salman R, Baron JC, Cordonnier C, Hernandez-Guillamon M, et al. Advancing diagnostic criteria for sporadic cerebral amyloid angiopathy: Study protocol for a multicenter mri-pathology validation of boston criteria v2.0. *Int J Stroke.* 2019;14:956-971
7. Greenberg SM, Charidimou A. Diagnosis of cerebral amyloid angiopathy: Evolution of the boston criteria. *Stroke.* 2018;49:491-497
8. Martinez-Ramirez S, Romero JR, Shoamanesh A, McKee AC, Van Etten E, Pontes-Neto O, et al. Diagnostic value of lobar microbleeds in individuals without intracerebral hemorrhage. *Alzheimers Dement.* 2015;11:1480-1488
9. Farid K, Charidimou A, Baron JC. Amyloid positron emission tomography in sporadic cerebral amyloid angiopathy: A systematic critical update. *Neuroimage Clin.* 2017;15:247-263
10. Tomonaga M. Cerebral amyloid angiopathy in the elderly. *J Am Geriatr Soc.* 1981;29:151-157
11. Vinters HV. Cerebral amyloid angiopathy. A critical review. *Stroke.* 1987;18:311-324
12. Vinters HV, Gilbert JJ. Cerebral amyloid angiopathy: Incidence and complications in the aging brain. II. The distribution of amyloid vascular changes. *Stroke.* 1983;14:924-928
13. Bermejo-Guerrero L, Sanchez-Tejerina D, Sanchez-Tornero M, Sanchez-Sanchez MDC, Gomez-Grande A, Villarejo-Galende A, et al. Low amyloid-pet uptake in iowa-type cerebral amyloid angiopathy with cerebral venous thrombosis. *J Alzheimers Dis.* 2019;72:677-681
14. Clergue-Duval V, Questel F, Azuar J, Paquet C, Cognat E, Amami J, et al. Brain 18fdg-pet pattern in patients with alcohol-related cognitive impairment. *Eur J Nucl Med Mol Imaging.* 2020;47:281-291
15. Finnsson J, Lubberink M, Savitcheva I, Fallmar D, Melberg A, Kumlien E, et al. Glucose metabolism in the brain in lmn1-related autosomal dominant leukodystrophy. *Acta Neurol Scand.* 2019;139:135-142
16. Josephs KA, Duffy JR, Strand EA, Machulda MM, Senjem ML, Master AV, et al. Characterizing a neurodegenerative syndrome: Primary progressive apraxia of speech. *Brain.* 2012;135:1522-1536
17. Pasi M, Marini S, Morotti A, Boulouis G, Xiong L, Charidimou A, et al. Cerebellar hematoma location: Implications for the underlying microangiopathy. *Stroke.* 2018;49:207-210
18. Maldjian JA, Laurienti PJ, Burdette JH. Precentral gyrus discrepancy in electronic versions of the talairach atlas. *Neuroimage.* 2004;21:450-455
19. Maldjian JA, Laurienti PJ, Kraft RA, Burdette JH. An automated method for neuroanatomic and cytoarchitectonic atlas-based interrogation of fmri data sets. *Neuroimage.* 2003;19:1233-1239

20. Tzourio-Mazoyer N, Landeau B, Papathanassiou D, Crivello F, Etard O, Delcroix N, et al. Automated anatomical labeling of activations in spm using a macroscopic anatomical parcellation of the mni mri single-subject brain. *Neuroimage*. 2002;15:273-289
21. Rosand J, Muzikansky A, Kumar A, Wisco JJ, Smith EE, Betensky RA, et al. Spatial clustering of hemorrhages in probable cerebral amyloid angiopathy. *Ann Neurol*. 2005;58:459-462
22. Chung YA, O JH, Kim JY, Kim KJ, Ahn KJ. Hypoperfusion and ischemia in cerebral amyloid angiopathy documented by 99mtc-ecd brain perfusion spect. *J Nucl Med*. 2009;50:1969-1974
23. Mevel K, Desgranges B, Baron JC, Landeau B, De la Sayette V, Viader F, et al. Detecting hippocampal hypometabolism in mild cognitive impairment using automatic voxel-based approaches. *Neuroimage*. 2007;37:18-25
24. Dumas A, Dierksen GA, Gurol ME, Halpin A, Martinez-Ramirez S, Schwab K, et al. Functional magnetic resonance imaging detection of vascular reactivity in cerebral amyloid angiopathy. *Ann Neurol*. 2012;72:76-81
25. Peca S, McCreary CR, Donaldson E, Kumarpillai G, Shobha N, Sanchez K, et al. Neurovascular decoupling is associated with severity of cerebral amyloid angiopathy. *Neurology*. 2013;81:1659-1665
26. Smith EE, Vijayappa M, Lima F, Delgado P, Wendell L, Rosand J, et al. Impaired visual evoked flow velocity response in cerebral amyloid angiopathy. *Neurology*. 2008;71:1424-1430
27. Koulibaly PM, Nobili F, Migneco O, Vitali P, Robert PH, Girtler N, et al. 99mtc-hmpao and 99mtc-ecd perform differently in typically hypoperfused areas in alzheimer's disease. *Eur J Nucl Med Mol Imaging*. 2003;30:1009-1013
28. Koyama M, Kawashima R, Ito H, Ono S, Sato K, Goto R, et al. Spect imaging of normal subjects with technetium-99m-hmpao and technetium-99m-ecd. *J Nucl Med*. 1997;38:587-592
29. Merlini M, Meyer EP, Ulmann-Schuler A, Nitsch RM. Vascular beta-amyloid and early astrocyte alterations impair cerebrovascular function and cerebral metabolism in transgenic arcabeta mice. *Acta Neuropathol*. 2011;122:293-311
30. Maier FC, Wehrl HF, Schmid AM, Mannheim JG, Wiehr S, Lerdkrai C, et al. Longitudinal pet-mri reveals beta-amyloid deposition and rcbf dynamics and connects vascular amyloidosis to quantitative loss of perfusion. *Nat Med*. 2014;20:1485-1492
31. Gregg NM, Kim AE, Gurol ME, Lopez OL, Aizenstein HJ, Price JC, et al. Incidental cerebral microbleeds and cerebral blood flow in elderly individuals. *JAMA Neurol*. 2015;72:1021-1028
32. Kuczynski B, Reed B, Mungas D, Weiner M, Chui HC, Jagust W. Cognitive and anatomic contributions of metabolic decline in alzheimer disease and cerebrovascular disease. *Arch Neurol*. 2008;65:650-655
33. Tullberg M, Fletcher E, DeCarli C, Mungas D, Reed BR, Harvey DJ, et al. White matter lesions impair frontal lobe function regardless of their location. *Neurology*. 2004;63:246-253
34. Farid K, Hong YT, Aigbirhio FI, Fryer TD, Menon DK, Warburton EA, et al. Early-phase 11c-pib pet in amyloid angiopathy-related symptomatic cerebral hemorrhage: Potential diagnostic value? *PLoS One*. 2015;10:e0139926
35. Ellis RJ, Olichney JM, Thal LJ, Mirra SS, Morris JC, Beekly D, et al. Cerebral amyloid angiopathy in the brains of patients with alzheimer's disease: The cerad experience, part xv. *Neurology*. 1996;46:1592-1596
36. Viswanathan A, Greenberg SM. Cerebral amyloid angiopathy in the elderly. *Ann Neurol*. 2011;70:871-880
37. Samuraki M, Matsunari I, Yoshita M, Shima K, Noguchi-Shinohara M, Hamaguchi T, et al. Cerebral amyloid angiopathy-related microbleeds correlate with glucose metabolism and brain volume in alzheimer's disease. *J Alzheimers Dis*. 2015;48:517-528
38. Sheikh-Bahaei N, Manavaki R, Sajjadi SA, Priest AN, O'Brien JT, Gillard JH. Correlation of lobar cerebral microbleeds with amyloid, perfusion, and metabolism in alzheimer's disease. *J Alzheimers Dis*. 2019;68:1489-1497

## Conclusion

Dans cette première évaluation de la TEP-TDM cérébrale au  $^{18}\text{F}$ -FDG dans l'AAC, nous avons mis en évidence des hypométabolismes corticaux postérieurs incluant le cortex occipital primaire, en accord avec notre hypothèse initiale. Ce résultat implique que cette modalité pourrait avoir un intérêt diagnostique dans cette pathologie, et pourrait possiblement permettre d'améliorer la précision des critères diagnostiques actuellement utilisées. Cependant, notre résultat nécessite d'être répliqué dans des études prospectives de plus grand effectif, idéalement avec une évaluation systématique des biomarqueurs de la MA dans le LCR, et incluant une évaluation directe des performances diagnostiques. De plus notre échantillon étant constitué de patients d'un centre mémoire sans antécédent d'hématome lobaire symptomatique, il est possible que nos résultats ne soient pas applicables aux présentations d'AAC avec hématome lobaire symptomatique.

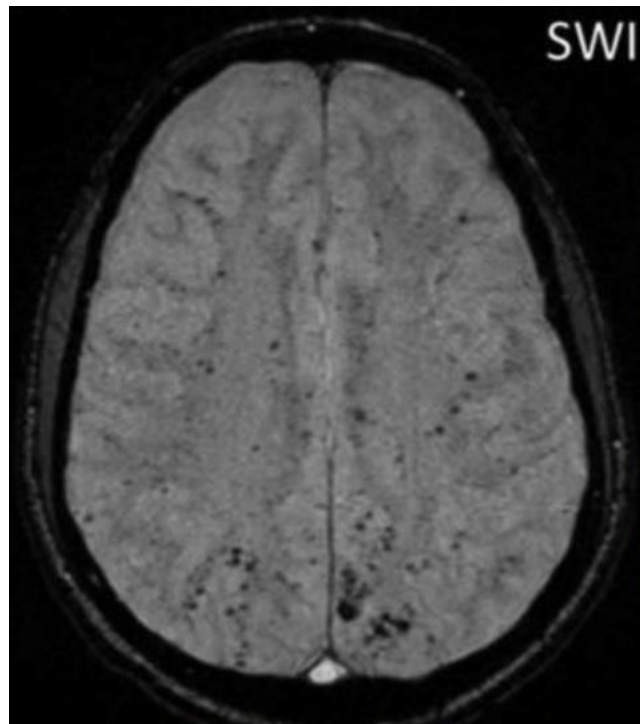
## Annexes

### Critères de Boston modifiés pour l'angiopathie amyloïde cérébrale

<p><b>AAC certaine</b></p>	<ul style="list-style-type: none"> <li>• Examen post-mortem cérébral exhaustif révélant des hémorragies lobaires (i.e. corticales ou directement sous-corticales) et des signes histologiques d'angiopathie amyloïde sévère</li> <li>• Absence de diagnostic alternatif</li> </ul>
<p><b>AAC probable (avec données histopathologiques)</b></p>	<ul style="list-style-type: none"> <li>• Données cliniques et données histopathologiques (issues de l'évacuation d'un hématome cérébral ou d'une biopsie cérébrale) démontrant un hématome lobaire et des dépôts amyloïdes vasculaires</li> <li>• Absence de diagnostic alternatif</li> </ul>
<p><b>AAC probable (sans données histopathologiques)</b></p>	<ul style="list-style-type: none"> <li>• Age &gt; 55 ans</li> <li>• Contexte Clinique compatible</li> <li>• IRM cérébrale montrant :             <ul style="list-style-type: none"> <li>- Plusieurs (i.e. &gt; 1) hémorragies de topographie strictement lobaire (y compris cérébelleuses)</li> <li>- Une seule hémorragie lobaire et une hémorragie corticale superficielle</li> </ul> </li> <li>• Absence de cause établie d'hémorragie cérébrale</li> </ul>
<p><b>AAC possible</b></p>	<ul style="list-style-type: none"> <li>• Age &gt; 55 ans</li> <li>• Contexte Clinique compatible</li> <li>• IRM cérébrale montrant :             <ul style="list-style-type: none"> <li>- Une seule hémorragie de topographie strictement lobaire ou hémorragie corticale superficielle</li> </ul> </li> <li>• Absence de cause établie d'hémorragie cérébrale</li> </ul>

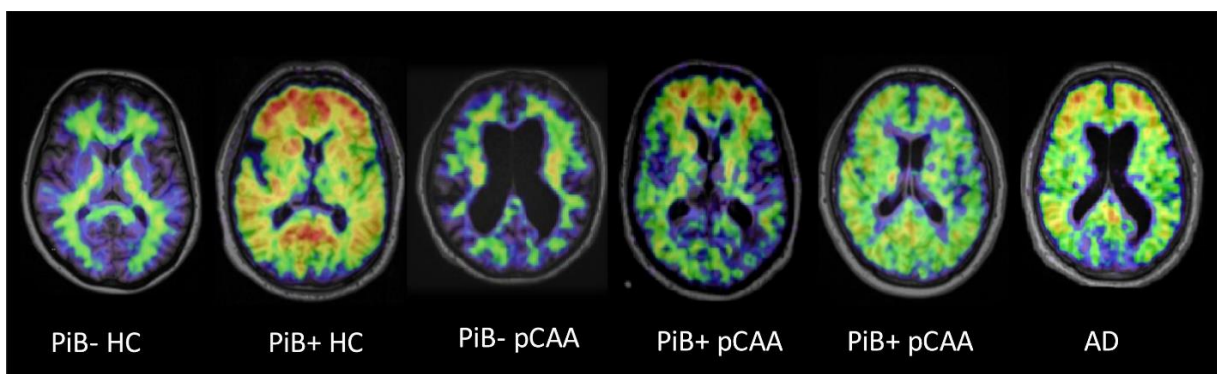
*AAC : angiopathie amyloïde cérébrale*

**Coupe IRM en séquence de susceptibilité magnétique (sensible aux hémorragies) montrant de nombreux micro-saignements de topographie lobaire en lien avec une AAC**



[http://www.sfrnet.org/rc/org/sfrnet/htm/Article/2014/20140107-164039-233/src/htm\\_fullText/fr/KLEIN\\_I.pdf](http://www.sfrnet.org/rc/org/sfrnet/htm/Article/2014/20140107-164039-233/src/htm_fullText/fr/KLEIN_I.pdf)

**Cas démonstratifs de TEP-TDM au  $^{11}\text{C}$ -PiB (TEP amyloïde) dans l'ACC**



HC : Healty controls ; pCAA : probable cerebral amyloid angiopathy ; AD : Alzheimer's disease

J.C. Baron *et.al* : Diagnostic utility of amyloid PET in cerebral amyloid angiopathy-related symptomatic intracerebral hemorrhage *J. Cereb. Blood Flow Metab.*, 34 (2014), pp. 753-758

## Serment d'Hippocrate

Au moment d'être admis à exercer la médecine, en présence des maîtres de cette école et de mes condisciples, je promets et je jure d'être fidèle aux lois de l'honneur et de la probité qui la régissent.

Mon premier souci sera, de rétablir, de préserver ou de promouvoir la santé dans tous les éléments physiques et mentaux, individuels collectifs et sociaux. Je respecterai toutes les personnes, leur autonomie et leur volonté, sans aucune discrimination selon leur état ou leurs convictions.

J'interviendrai pour les protéger si elles sont affaiblies, vulnérables ou menacées dans leur intégrité ou dignité.

Même sous la contrainte, je ne ferai usage de mes connaissances contre les lois de l'humanité.

J'informerai les patients de décisions envisagées, de leurs raisons et de leurs conséquences.

Je ne tromperai jamais leur confiance et n'exploiterai pas le pouvoir hérité des circonstances pour forcer leurs consciences.

Je donnerai mes soins à l'indigent et à quiconque me les demandera.

Je ne me laisserai influencer ni par la recherche du gain ni par la recherche de la gloire.

Admis dans l'intimité des personnes, je tairai les secrets qui me sont confiés.

Reçu à l'intérieur des maisons, je respecterai les secrets des foyers.

Et ma conduite ne servira pas à corrompre les mœurs.

Je ferai tout pour soulager les souffrances, sans acharnement.

Je ne provoquerai jamais la mort délibérément.

Je préserverai l'indépendance nécessaire à l'accomplissement de ma mission.

Que je sois modéré en tout, mais insatiable de mon amour de la science.

Je n'entreprendrai rien qui ne dépasse mes compétences ; je les entretiendrai et les perfectionnerai pour assurer au mieux les services qui me seront demandés.

J'apporterai mon aide à mes confrères ainsi qu'à leurs familles dans l'adversité.

Que les hommes et mes confrères m'accordent leur estime si je suis fidèle à mes promesses,

Que je sois déshonoré et méprisé si j'y manque



**NOM ET PRENOM : BERGERET Sébastien**

**SUJET DE LA THESE :**

**Profil métabolique de l'angiopathie amyloïde cérébrale en TEP-TDM cérébrale au 18F-FDG**

**THESE D'EXERCICE : MEDECINE**

**Qualification : Médecine Spécialisée (Médecine nucléaire)**

**ANNEE : 2020**

**NUMERO D'IDENTIFICATION : 2020ANTI0580**

**MOTS CLEFS : Angiopathie amyloïde cérébrale, FDG, TEP-TDM**

-----

**Introduction** Le diagnostic clinique de l'angiopathie amyloïde cérébrale (AAC) se base actuellement sur les critères de Boston, intégrant principalement des critères d'IRM cérébrale. L'ajout de la TEP-TDM au <sup>18</sup>F-FDG à ces critères pourrait améliorer leur performances diagnostiques. Cependant, les anomalies de métabolisme glucidique cérébral en TEP n'ont jamais été formellement explorées. Nous avons fait l'hypothèse d'un hypométabolisme glucidique des régions corticales postérieures, en particulier du cortex visuel primaire, où prédominent les dépôts amyloïdes vasculaires dans l'AAC. **Méthodes** Nous avons rétrospectivement inclus 14 patients issus d'une large base de données d'un centre mémoire, chez qui la TEP-TDM cérébrale au <sup>18</sup>F-FDG et l'IRM cérébrale avaient été réalisées dans le cadre du soin courant, et qui remplissaient les critères de Boston pour AAC probable ( $\geq 2$  microbleeds de topographie exclusivement lobaire). Aucun de ces patients n'avait d'antécédent d'hémorragie intra-cérébrale symptomatique (HICs). Le traitement d'image de la TEP comportait i) une normalisation spatiale à l'espace MNI152, ii) le calcul d'indices de fixation standardisés (SUV<sub>r</sub> ; relatifs au pont) et leur Z-score relatifs à une base de données de valeurs normales appariées selon l'âge, pour 13 régions d'intérêt couvrant l'ensemble du cortex cérébral et le cervelet. Nous avons réalisé un test de Student bilatéral à la recherche d'un hypométabolisme statistiquement significatif pour la moyenne droite et gauche du Z-score de chacune des régions comparativement à la valeur zéro. **Résultat** Un hypométabolisme statistiquement significatif ( $p$  compris entre 0,047 et 0,001) a été retrouvé pour chacune des régions d'intérêt à l'exception des régions les plus antérieures. Les régions corticales postérieures étaient les plus touchées, par ordre de valeurs de  $p$  croissantes : le cortex pariétal inférieur, visuel primaire, pariétal supérieur, occipital latéral, temporal latéral, précuneus, et cingulaire postérieur. **Conclusion** En accord avec notre hypothèse, un hypométabolisme glucidique a été retrouvé dans les régions corticales postérieures, incluant le cortex visuel primaire, où prédominent les anomalies anatomopathologiques dans l'AAC. Étant donné la faible taille de notre échantillon et le caractère rétrospectif de notre étude, ces résultats nécessitent d'être répliqués et pourraient ne pas s'appliquer aux phénotypes d'AAC avec HICs.

-----

**JURY : Président : Pr Jean-Claude BARON (Neurologue, Pr Emérite)**

**Directeur : Pr Karim FARID, (Médecin nucléaire, PU-PH)**

**Juges : Dr Jocelyn INAMO (Cardiologue, MCU-PH)**

**: Dr Aissatou SIGNATE (Neurologue)**

-----