



HAL
open science

Anomalie faciales médianes associées à une duplication hypophysaire : description d'un cas, revue de littérature et hypothèse embryologique

Emmanuelle Vernhet

► To cite this version:

Emmanuelle Vernhet. Anomalie faciales médianes associées à une duplication hypophysaire : description d'un cas, revue de littérature et hypothèse embryologique. Médecine humaine et pathologie. 2020. dumas-03211412

HAL Id: dumas-03211412

<https://dumas.ccsd.cnrs.fr/dumas-03211412v1>

Submitted on 28 Apr 2021

HAL is a multi-disciplinary open access archive for the deposit and dissemination of scientific research documents, whether they are published or not. The documents may come from teaching and research institutions in France or abroad, or from public or private research centers.

L'archive ouverte pluridisciplinaire **HAL**, est destinée au dépôt et à la diffusion de documents scientifiques de niveau recherche, publiés ou non, émanant des établissements d'enseignement et de recherche français ou étrangers, des laboratoires publics ou privés.



Distributed under a Creative Commons Attribution - NonCommercial - ShareAlike 4.0 International License

UNIVERSITE DE MONTPELLIER
FACULTE DE MEDECINE MONTPELLIER-NIMES

THESE

Pour obtenir le titre de
DOCTEUR EN MEDECINE

Présentée et soutenue publiquement
Par
Emmanuelle VERNHET

Le 5 octobre 2020

TITRE

Anomalie faciales médianes associées à une duplication hypophysaire :
Description d'un cas, revue de littérature et hypothèse embryologique

Directeur de thèse : Dr Marie DE BOUTRAY

JURY

Président : Pr Michel Mondain

Assesseurs :
Pr Guillaume CAPTIER
Pr David GENEVIEVE
Dr Marie DE BOUTRAY

UNIVERSITE DE MONTPELLIER
FACULTE DE MEDECINE MONTPELLIER-NIMES

THESE

Pour obtenir le titre de
DOCTEUR EN MEDECINE

Présentée et soutenue publiquement
Par
Emmanuelle VERNHET

Le 5 octobre 2020

TITRE

Anomalie faciales médianes associées à une duplication hypophysaire :
Description d'un cas, revue de littérature et hypothèse embryologique

Directeur de thèse : Dr Marie DE BOUTRAY

JURY

Président : Pr Michel Mondain

Assesseurs :
Pr Guillaume CAPTIER
Pr David GENEVIEVE
Dr Marie DE BOUTRAY

ANNEE UNIVERSITAIRE 2019 - 2020

PERSONNEL ENSEIGNANT

Professeurs Honoraires

ALLIEU Yves	CALLIS Albert	JAFFIOL Claude	NAVRATIL Henri
ALRIC Robert	CANAUD Bernard	JANBON Charles	OTHONIEL Jacques
ARNAUD Bernard	CHAPTAL Paul-André	JANBON François	PAGES Michel
ASTRUC Jacques	CIURANA Albert-Jean	JARRY Daniel	PEGURET Claude
AUSSILLOUX Charles	CLOT Jacques	JOURDAN Jacques	PELISSIER Jacques
AVEROUS Michel	COSTA Pierre	LAFFARGUE François	POUGET Régis
AYRAL Guy	D'ATHIS Françoise	LALLEMANT Jean Gabriel	PUJOL Henri
BAILLAT Xavier	DEMAILLE Jacques	LAMARQUE Jean-Louis	RABISCHONG Pierre
BALDET Pierre	DESCOMPS Bernard	LAPEYRIE Henri	RAMUZ Michel
BALDY-MOULINIER Michel	DIMEGLIO Alain	LE QUELLEC Alain	RIEU Daniel
BALMES Jean-Louis	DUBOIS Jean Bernard	LESBROS Daniel	ROCHEFORT Henri
BALMES Pierre	DUJOLS Pierre	LOPEZ François Michel	ROUANET DE VIGNE LAVIT Jean Pierre
BANSARD Nicole	DUMAS Robert	LORIOT Jean	SAINT AUBERT Bernard
BAYLET René	DUMAZER Romain	LOUBATIERES Marie Madeleine	SANCHO-GARNIER Hélène
BILLIARD Michel	ECHENNE Bernard	MAGNAN DE BORNIER Bernard	SANY Jacques
BLARD Jean-Marie	FABRE Serge	MARY Henri	SEGNARBIEUX François
BLAYAC Jean Pierre	FREREBEAU Philippe	MATHIEU-DAUDE Pierre	SENAC Jean-Paul
BLOTMAN Francis	GALIFER René Benoît	MEYNADIER Jean	SERRE Arlette
BONNEL François	GODLEWSKI Guilhem	MICHEL François-Bernard	SOLASSOL Claude
BOURGEOIS Jean-Marie	GRASSET Daniel	MION Charles	THEVENET André
BRUEL Jean Michel	GUILHOU Jean- Jacques	MION Henri	VIDAL Jacques
BUREAU Jean-Paul	HERTAULT Jean	MIRO Luis	VISIER Jean Pierre
BRUNEL Michel	HUMEAU Claude	NAVARRO Maurice	

Professeurs Emérites

ARTUS Jean-Claude	MARES Pierre
BLANC François	MAUDELONDE Thierry
BOULENGER Jean-Philippe	MAURY Michèle
BOURREL Gérard	MILLAT Bertrand
BRINGER Jacques	MONNIER Louis
CLAUSTRES Mireille	MOURAD Georges
DAURES Jean-Pierre	PREFAUT Christian
DAUZAT Michel	PUJOL Rémy
DAVY Jean-Marc	RIBSTEIN Jean
DEDET Jean-Pierre	SCHVED Jean-François
ELEDJAM Jean-Jacques	SULTAN Charles
GROLLEAU RAOUX Robe	TOUCHON Jacques
GUERRIER Bernard	UZIEL Alain
GUILLLOT Bernard	VOISIN Michel
LANDAIS Paul	ZANCA Michel

Professeurs des Universités - Praticiens Hospitaliers

PU-PH de classe exceptionnelle

ALBAT Bernard	Chirurgie thoracique et cardiovasculaire
ALRIC Pierre	Chirurgie vasculaire ; médecine vasculaire (option chirurgie vasculaire)
BACCINO Eric	Médecine légale et droit de la santé
BASTIEN Patrick	Parasitologie et mycologie
BLAIN Hubert	Médecine interne ; gériatrie et biologie du vieillissement, médecine générale, addictologie
BONAFE Alain	Radiologie et imagerie médicale
CAPDEVILA Xavier	Anesthésiologie-réanimation et médecine péri-opératoire
CHAMMAS Michel	Chirurgie orthopédique et traumatologique
COLSON Pascal	Anesthésiologie-réanimation et médecine péri-opératoire
COMBE Bernard	Rhumatologie
COTTALORDA Jérôme	Chirurgie infantile
COUBES Philippe	Neurochirurgie
COURTET Philippe	Psychiatrie d'adultes ; addictologie
CRAMPETTE Louis	Oto-rhino-laryngologie
CRISTOL Jean Paul	Biochimie et biologie moléculaire
DE LA COUSSAYE Jean Emmanuel	Médecine d'urgence
DE WAZIERES Benoît	Médecine interne ; gériatrie et biologie du vieillissement, médecine générale, addictologie
DELAPORTE Eric	Maladies infectieuses ; maladies tropicales
DEMOLY Pascal	Pneumologie ; addictologie
DOMERGUE Jacques	Chirurgie viscérale et digestive
DUFFAU Hugues	Neurochirurgie
ELIAOU Jean François	Immunologie
FABRE Jean Michel	Chirurgie viscérale et digestive
FRAPIER Jean-Marc	Chirurgie thoracique et cardiovasculaire
HAMAMAH Samir	Biologie et Médecine du développement et de la reproduction ; gynécologie médicale

HEDON Bernard	Gynécologie-obstétrique ; gynécologie médicale
HERISSON Christian	Médecine physique et de réadaptation
JABER Samir	Anesthésiologie-réanimation et médecine péri-opératoire
JEANDEL Claude	Médecine interne ; gériatrie et biologie du vieillissement, médecine générale, addictologie
JONQUET Olivier	Médecine intensive-réanimation
JORGENSEN Christian	Thérapeutique ; médecine d'urgence ; addictologie
KOTZKI Pierre Olivier	Biophysique et médecine nucléaire
LABAUGE Pierre	Neurologie
LARREY Dominique	Gastroentérologie ; hépatologie ; addictologie
LEFRANT Jean-Yves	Anesthésiologie-réanimation et médecine péri-opératoire
LUMBROSO Serge	Biochimie et Biologie moléculaire
MARTY-ANE Charles	Chirurgie thoracique et cardiovasculaire
MERCIER Jacques	Physiologie
MESSNER Patrick	Cardiologie
MONDAIN Michel	Oto-rhino-laryngologie
MORIN Denis	Pédiatrie
PAGEAUX Georges-Philippe	Gastroentérologie ; hépatologie ; addictologie
PUJOL Pascal	Biologie cellulaire
QUERE Isabelle	Chirurgie vasculaire ; médecine vasculaire (option médecine vasculaire)
RENARD Eric	Endocrinologie, diabète et maladies métaboliques ; gynécologie médicale
REYNES Jacques	Maladies infectieuses, maladies tropicales
RIPART Jacques	Anesthésiologie-réanimation et médecine péri-opératoire
ROUANET Philippe	Cancérologie ; radiothérapie
SOTTO Albert	Maladies infectieuses ; maladies tropicales
TAOUREL Patrice	Radiologie et imagerie médicale
VANDE PERRE Philippe	Bactériologie-virologie ; hygiène hospitalière
YCHOU Marc	Cancérologie ; radiothérapie

PU-PH de 1^{re} classe

AGUILAR MARTINEZ Patricia	Hématologie ; transfusion
ASSENAT Éric	Gastroentérologie ; hépatologie ; addictologie
AVIGNON Antoine	Nutrition
AZRIA David	Cancérologie ; radiothérapie
BAGHDADLI Amaria	Pédopsychiatrie ; addictologie
BEREGI Jean-Paul	Radiologie et imagerie médicale
BLANC Pierre	Gastroentérologie ; hépatologie ; addictologie
BORIE Frédéric	Chirurgie viscérale et digestive
BOULOT Pierre	Gynécologie-obstétrique ; gynécologie médicale
CAMBONIE Gilles	Pédiatrie
CAMU William	Neurologie
CANOVAS François	Anatomie
CAPTIER Guillaume	Anatomie
CARTRON Guillaume	Hématologie ; transfusion
CAYLA Guillaume	Cardiologie
CHANQUES Gérald	Anesthésiologie-réanimation et médecine péri-opératoire
CORBEAU Pierre	Immunologie
COSTES Valérie	Anatomie et cytologie pathologiques
COULET Bertrand	Chirurgie orthopédique et traumatologique
CYTEVAL Catherine	Radiologie et imagerie médicale
DADURE Christophe	Anesthésiologie-réanimation et médecine péri-opératoire
DAUVILLIERS Yves	Physiologie
DE TAYRAC Renaud	Gynécologie-obstétrique, gynécologie médicale
DE VOS John	Histologie, embryologie et cytogénétique
DEMARIA Roland	Chirurgie thoracique et cardio-vasculaire

DEREURE Olivier	Dermatologie - vénéréologie
DROUPY Stéphane	Urologie
DUCROS Anne	Neurologie
DUPEYRON Arnaud	Médecine physique et de réadaptation
FESLER Pierre	Médecine interne ; gériatrie et biologie du vieillissement, médecine générale, addictologie
GARREL Renaud	Oto-rhino-laryngologie
GENEVIEVE David	Génétique
HAYOT Maurice	Physiologie
KLOUCHE Kada	Médecine intensive-réanimation
KOENIG Michel	Génétique
LAFFONT Isabelle	Médecine physique et de réadaptation
LAVABRE-BERTRAND Thierry	Histologie, embryologie et cytogénétique
LAVIGNE Jean-Philippe	Bactériologie-virologie ; hygiène hospitalière
LE MOING Vincent	Maladies infectieuses ; maladies tropicales
LECLERCQ Florence	Cardiologie
LEHMANN Sylvain	Biochimie et biologie moléculaire
MARIANO-GOULART Denis	Biophysique et médecine nucléaire
MATECKI Stéfan	Physiologie
MEUNIER Laurent	Dermato-vénéréologie
MOREL Jacques	Rhumatologie
NAVARRO Francis	Chirurgie viscérale et digestive
NOCCA David	Chirurgie viscérale et digestive
PETIT Pierre	Pharmacologie fondamentale ; pharmacologie clinique ; addictologie
PERNEY Pascal	Médecine interne ; gériatrie et biologie du vieillissement, médecine générale, addictologie
PRUDHOMME Michel	Anatomie
PUJOL Jean Louis	Pneumologie ; addictologie
PURPER-OUAKIL Diane	Pédopsychiatrie ; addictologie

TOUITOU Isabelle

Génétique

TRAN Tu-Anh

Pédiatrie

VERNHET Hélène

Radiologie et imagerie médicale

PU-PH de 2ème classe

BOURDIN Arnaud

Pneumologie ; addictologie

CANAUD Ludovic

Chirurgie vasculaire ; médecine vasculaire (option chirurgie vasculaire)

CAPDEVIELLE Delphine

Psychiatrie d'Adultes ; addictologie

CLARET Pierre-Géraud

Médecine d'urgence

COLOMBO Pierre-Emmanuel

Cancérologie ; radiothérapie

COSTALAT Vincent

Radiologie et imagerie médicale

CUVILLON Philippe

Anesthésiologie-réanimation et médecine péri-opératoire

DAIEN Vincent

Ophthalmologie

DORANDEU Anne

Médecine légale et droit de la santé

FAILLIE Jean-Luc

Pharmacologie fondamentale ; pharmacologie clinique ; addictologie

FUCHS Florent

Gynécologie-obstétrique ; gynécologie médicale

GABELLE DELOUSTAL Audrey

Neurologie

GAUJOUX Viala Cécile

Rhumatologie

GODREUIL Sylvain

Bactériologie-virologie ; hygiène hospitalière

GUILLAUME Sébastien

Psychiatrie d'adultes ; addictologie

GUILPAIN Philippe

Médecine Interne, gériatrie et biologie du vieillissement; addictologie

GUIU Boris

Radiologie et imagerie médicale

HERLIN Christian

Chirurgie plastique, reconstructrice et esthétique, brulologie

HOUEDE Nadine

Cancérologie ; radiothérapie

JACOT William

Cancérologie ; Radiothérapie

JUNG Boris

Médecine intensive-réanimation

KALFA Nicolas

Chirurgie infantile

KOUYOUMDJIAN Pascal	Chirurgie orthopédique et traumatologique
LACHAUD Laurence	Parasitologie et mycologie
LALLEMANT Benjamin	Oto-rhino-laryngologie
LE QUINTREC DONNETTE Moglie	Néphrologie
LETOUZEY Vincent	Gynécologie-obstétrique ; gynécologie médicale
LONJON Nicolas	Neurochirurgie
LOPEZ CASTROMAN Jorge	Psychiatrie d'Adultes ; addictologie
LUKAS Cédric	Rhumatologie
MAURY Philippe	Chirurgie orthopédique et traumatologique
MILLET Ingrid	Radiologie et imagerie médicale
MORANNE Olivier	Néphrologie
MURA Thibault	Biostatistiques, informatique médicale et technologies de la communication
NAGOT Nicolas	Biostatistiques, informatique médicale et technologies de la communication
PANARO Fabrizio	Chirurgie viscérale et digestive
PARIS Françoise	Biologie et médecine du développement et de la reproduction ; gynécologie médicale
PASQUIE Jean-Luc	Cardiologie
PELLESTOR Franck	Histologie, embryologie et cytogénétique
PEREZ MARTIN Antonia	Chirurgie vasculaire ; médecine vasculaire (option médecine vasculaire)
POUDEROUX Philippe	Gastroentérologie ; hépatologie ; addictologie
RIGAU Valérie	Anatomie et cytologie pathologiques
RIVIER François	Pédiatrie
ROGER Pascal	Anatomie et cytologie pathologiques
ROSSI Jean François	Hématologie ; transfusion
ROUBILLE François	Cardiologie
SEBBANE Mustapha	Médecine d'urgence
SIRVENT Nicolas	Pédiatrie
SOLASSOL Jérôme	Biologie cellulaire

STOEBNER Pierre	Dermato-vénérologie
SULTAN Ariane	Nutrition
THOUVENOT Éric	Neurologie
THURET Rodolphe	Urologie
VENAIL Frédéric	Oto-rhino-laryngologie
VILLAIN Max	Ophtalmologie
VINCENT Denis	Médecine interne ; gériatrie et biologie du vieillissement, médecine générale, addictologie
VINCENT Thierry	Immunologie
WOJTUSCISZYN Anne	Endocrinologie-diabétologie-nutrition

PROFESSEURS DES UNIVERSITES

1^{re} classe :

COLINGE Jacques (Cancérologie, Signalisation cellulaire et systèmes complexes)

2^{ème} classe :

LAOUDJ CHENIVESSE Dalila (Biochimie et biologie moléculaire)

VISIER Laurent (Sociologie, démographie)

PROFESSEURS DES UNIVERSITES - Médecine générale

1^{re} classe :

LAMBERT Philippe

2^{ème} classe :

AMOUYAL Michel

PROFESSEURS ASSOCIES - Médecine Générale

CLARY Bernard

DAVID Michel

GARCIA Marc

PROFESSEURS ASSOCIES - Médecine

BESSIS Didier (Dermato-vénéréologie)

MEUNIER Isabelle (Ophtalmologie)

MULLER Laurent (Anesthésiologie-réanimation et médecine péri-opératoire)

PERRIGAULT Pierre-François (Anesthésiologie-réanimation et médecine péri-opératoire)

QUANTIN Xavier (Pneumologie)

ROUBERTIE Agathe (Pédiatrie)

VIEL Eric (Soins palliatifs et traitement de la douleur)

Maîtres de Conférences des Universités - Praticiens Hospitaliers

MCU-PH Hors classe

BADIOU Stéphanie	Biochimie et biologie moléculaire
BOULLE Nathalie	Biologie cellulaire
CACHEUX-RATABOUL Valère	Génétique
CARRIERE Christian	Bactériologie-virologie ; hygiène hospitalière
CHARACHON Sylvie	Bactériologie-virologie ; hygiène hospitalière
FABBRO-PERAY Pascale	Epidémiologie, économie de la santé et prévention
GIANSILY-BLAIZOT Muriel	Hématologie ; transfusion
HILLAIRE-BUYS Dominique	Pharmacologie fondamentale ; pharmacologie clinique ; addictologie
PUJOL Joseph	Anatomie
RICHARD Bruno	Médecine palliative
RISPAIL Philippe	Parasitologie et mycologie
SEGONDY Michel	Bactériologie-virologie ; hygiène hospitalière

MCU-PH de 1^{re} classe

BERTRAND Martin	Anatomie
BOUDOUSQ Vincent	Biophysique et médecine nucléaire
BOURGIER Céline	Cancérologie ; Radiothérapie
BRET Caroline	Hématologie biologique
COSSEE Mireille	Génétique
GIRARDET-BESSIS Anne	Biochimie et biologie moléculaire
LAVIGNE Géraldine	Hématologie ; transfusion
LESAGE François-Xavier	Médecine et Santé au Travail
MATHIEU Olivier	Pharmacologie fondamentale ; pharmacologie clinique ; addictologie
MENJOT de CHAMPFLEUR Nicolas	Radiologie et imagerie médicale
MOUZAT Kévin	Biochimie et biologie moléculaire
OLIE Emilie	Psychiatrie d'adultes ; addictologie
PANABIERES Catherine	Biologie cellulaire
PHILIBERT Pascal	Biologie et médecine du développement et de la reproduction ; gynécologie médicale
RAVEL Christophe	Parasitologie et mycologie
SCHUSTER-BECK Iris	Physiologie
STERKERS Yvon	Parasitologie et mycologie
THEVENIN-RENE Céline	Immunologie
TUAILLON Edouard	Bactériologie-virologie ; hygiène hospitalière

MCU-PH de 2^{ème} classe

CHIRIAC Anca	Immunologie
DE JONG Audrey	Anesthésiologie-réanimation et médecine péri-opératoire
DU THANH Aurélie	Dermato-vénéréologie
GOUZI Farès	Physiologie



HERRERO Astrid	Chirurgie viscérale et digestive
JEZIORSKI Éric	Pédiatrie
KUSTER Nils	Biochimie et biologie moléculaire
MAKINSON Alain	Maladies infectieuses, Maladies tropicales
PANTEL Alix	Bactériologie-virologie ; hygiène hospitalière
PERS Yves-Marie	Thérapeutique; addictologie
ROUBILLE Camille	Médecine interne ; gériatrie et biologie du vieillissement ; addictologie
SZABLEWSKY	Anatomie et cytologie pathologiques

Maîtres de Conférences des Universités - Médecine Générale

MCU-MG de 1^{re} classe

COSTA David

MCU-MG de 2^{ème} classe

FOLCO-LOGNOS Béatrice

OUDE ENGBERINK Agnès

Maîtres de Conférences associés - Médecine Générale

LOPEZ Antonio

MILLION Elodie

PAVAGEAU Sylvain

REBOUL Marie-Catherine

SERAYET Philippe

Praticiens Hospitaliers Universitaires

BARATEAU Lucie	Physiologie
BASTIDE Sophie	Epidémiologie, économie de la santé et prévention
DAIEN Claire	Rhumatologie
GATINOIS Vincent	Histologie, embryologie et cytogénétique
GOULABCHAND Radjiv	Médecine interne ; gériatrie et biologie du vieillissement ; addictologie
LATTUCA Benoit	Cardiologie
MIOT Stéphanie	Médecine interne ; gériatrie et biologie du vieillissement ; addictologie
PINETON DE CHAMBRUN Guillaume	Gastroentérologie ; hépatologie ; addictologie
SOUCHE François-Régis	Chirurgie viscérale et digestive

REMERCIEMENTS

Au Professeur Michel Mondain,

Je vous remercie de me faire l'honneur de présider mon jury.

Je suis persuadée que si j'avais été en stage dans votre service, j'aurais appris beaucoup de choses avec vous au sujet de la chirurgie pédiatrique, mais cinq ans d'internat n'ont pas été suffisamment longs de me permettre d'y passer... j'espère apprendre dans les années à venir.

Au Professeur Guillaume Captier,

Je vous remercie de participer à mon jury de thèse.

Merci pour ce semestre passé dans votre service, qui m'a permis de découvrir tout un volet des pathologies de la face que je ne connaissais pas, et qui m'a immédiatement plu, à la fois par la variété des anomalies rencontrées et le contact avec les enfants.

Au Professeur David Genevieve,

Je vous remercie également de participer à mon jury de thèse.

Merci d'apporter une vision purement médicale parmi les chirurgiens qui composent ce jury.

A Marie,

Merci d'avoir accepté d'être ma directrice de thèse.

Comme Barbara l'avait dit pour Sophie, la boucle est bouclée maintenant que tu es dans mon jury de thèse alors que je me rappelle très bien, externe en CMF, être admirative de ta capacité à dicter un compte rendu opératoire d'une traite quand tu étais encore interne dans le service (ça

me paraissait très dur à l'époque). On peut dire que, comme à ton habitude,

tu as su être convaincante durant ce stage lointain,

parce que je ne suis toujours pas partie du service sept ans après.

Merci pour ton engagement auprès du service, tes qualités pédagogiques, et pour tolérer les nuisances sonores induites par le conseil restreint ☺

A ma famille :

A mes parents tout d'abord bien sûr, qui, nonobstant le fait qu'ils m'aient donné la vie, se donnent vraiment un mal fou à essayer de me la simplifier. Merci d'être toujours là pour moi, de m'avoir accompagnée durant ces études interminables (bon Papa, avec Maman qui a la folie des grandeurs dans ce domaine, tu es rodé), de m'avoir soutenue dans les moments difficiles, et de nous avoir offert un cadre de vie privilégié et des voyages inoubliables. Je promets de ne pas vous mettre en maison de retraite !

A ma sœur Léopoldine, et à mon frère Charles (dits les nains, ce sera valable jusqu'à vos cinquante ans au bas mot), merci d'être là, parce que même si j'ai pu être (un peu) jalouse petite et (un peu) une grande sœur tyrannique, on passe quand même de super moments ensemble. Apprenez à ranger nickel chrome après une soirée avant que les parents ne rentrent et vous serez parfaits !

A ma marraine Agnès, pour les moments passés en vacances à St Jean ou à Noël (on pense notamment au blocus Danone et au sempiternel stress d'organisation le 23 décembre), pour les kilos de fringues que tu as pu nous offrir avec Sophie, et pour me fournir gracieusement un certain nombre d'éléments de décoration de ta boutique. Merci également à Luc, Madeleine, François et Adèle, de faire de la famille Bourdiol un élément assez haut en couleur dans cette famille beaucoup trop nombreuse.

A mon parrain Jean Charles, merci pour toutes ces analyses poussées sur la société, la politique, la littérature (on ne sera jamais d'accord à ce sujet), la permaculture, le bienfondé de la présence des parisiens en Provence (encore un désaccord), la déchéance totale de la médecine actuelle, l'importance du gin feeze... On le sait que c'est juste par esprit de contradiction, mais ça nous fait rire.

A ma grand-mère Mamie Cath, merci pour tous ces précieux conseils sur les plantes, tous les livres que tu me fais découvrir, et pour ta confiture d'orange maison. Je remercie également mes grands-parents paternels, qui ne sont plus là aujourd'hui mais qui ont beaucoup compté pour moi, de toute l'attention qu'ils m'ont donnée. Je remercie également de son affection mon grand-père maternel, bien que je l'aie très peu connu.

A Fred, Domi, Pierre et Sophie (oui je vous range dans ma famille c'est évident), merci pour tous ces week-ends, toutes ces vacances, toutes ces balades en bateau, tous ces laborieux trajets à vélo, tous ces pique-nique, et tout le reste. Sophie tu nous manque beaucoup à tous, c'est sympa le Canada mais il va falloir penser à revenir plus près de la France !

A la famille Kassel (Hervé, Hélène, Jane et Guillaume) et à la famille Roquefeuil (Fred, Maud, Alexandre et Juliette) pour agrémenter les repas de famille et les vacances en Aveyron d'un peu de bon sens et de consommation raisonnée d'alcool (ou pas).

Merci enfin à ma cousine préférée, Marie, pour ces nombreux moments passés ensemble, que ce soit en paillote, à Caillan, à Lodève, à Montpellier ; que ce soit en maillot ou en tenue de motard. Merci de m'avoir initiée à la culture de la moto (bon je suis très loin de ton niveau) et de m'avoir fait faire un super tour sur ta maaaaagnifique machine.

A mes amis d'enfance :

A Sacha, toujours grand organisateur de soirées, grand initiateur de week-ends calés à St Math, grand distributeur (très traître) de cocktails plus ou moins réussis, grand montpelliérain dans ce si grand Paris, et futur grand président de la République. J'attends avec impatience que tu aies les clés de la cave de l'Élysée. Merci également à Camille de nous accueillir encore et toujours à St Mathieu, et merci à Justine de canaliser Sacha ☺

A Amélie, merci des moments au Rivage, des heures innombrables passées à discuter autour d'un repas du terroir et d'une bouteille de vin rouge, des serpentins infinis dessinés dans les rues de Montpellier à la recherche du bar adéquat, de m'avoir conseillé AHS, de toutes tes cartes postales, de ton humour, de ton soutien sans faille, et bien sûr de connaître la danse de la grêle !

A Agathe, également surnommée Mon arc-en-ciel dans la tourmente, merci de driver un certain nombre des personnes suscitées en soirée ou dans les rues de Paris. Je garde un très bon souvenir de notre voyage au Portugal, et je n'oublierai jamais cette séance inopinée de surf dont nous avons réussi à sortir entières. Heureusement que tu es là pour nous faire part de ton avis éclairé sur le sens de la vie.

A mes amis qui comptent beaucoup :

A Ophélie, dite la Matriarche, première connaissance en P2 et toujours présente pour prendre des nouvelles maintenant que nous sommes si éloignées (si Nice c'est loin). Merci de ton amitié, d'avoir été ma maman de substitution en soirée, et de tous les moments passés ensemble. J'espère te voir plus souvent !

A Barbara, ma jumelle de CMF (j'adore cette appellation), qui essaie de calmer mon instressption permanente, m'accueille dans la maison du bonheur au moins une fois par semaine, me fait relativiser sur tout et prendre confiance en moi. Bien qu'il ait été prouvé (même si c'était bien évidemment truqué cette affaire) que tu es plus grande que moi, je suis toujours choquée de voir à quels point les gens peuvent nous confondre... on se ressemble vraiment beaucoup trop ! Comme tu me l'as dit une fois, on s'est vraiment bien trouvées, et je ne regrette pas d'être allée discuter avec toi à ce congrès de Honfleur. Tu es l'une de mes amies les plus importantes, bien qu'on ne se connaisse pas depuis si longtemps, et tout serait moins grand si tu n'étais pas là. Merci aussi à Yo le sage, pour tolérer les sœurs de l'apocalypse si souvent dans sa paisible demeure. Merci enfin aux petits chats, Arthur et Olympe, pour être si mignons avec leurs tatas, et merci de m'avoir choisie comme marraine pour Olympe.

A Laura, mon ibode de vie, qui me remets fermement sur le droit chemin de temps en temps (mais je sais que c'est pour mon bien), qui me trimballe en pailote à boire des cocktails sophistiqués, qui vole avec moi des cactus, qui roule trop vite en Mini, qui a un chien qui creuse des trous partout, et qui ose porter un manteau en animal mort pour aller chez une végétarienne. Merci d'être là pour moi, tu as intérêt à revenir vite de cette école d'ibode !

A Romuald, le seul cardiologue gentil que je connaisse, merci pour ces après-midis de débriefing, toute ce soutien émotionnel mutuel, ces échanges de plantes exotiques, ces targets recherchées sur des sites dépravés, ces vinyles écoutés sur cette magnifique enceinte B&O (mets moi dans ton testament juste pour cette enceinte stp). Tu vas me manquer pendant un an, viens me voir à Paris !

A mes co-internes et chefs :

Merci à tous ceux qui sont et ont été mes co-internes à Montpellier et à Nîmes, en ORL ou en CMF, et dont certains sont maintenant mes chefs :

A Arnaud, interne/chef des lumières, normand expatrié et professionnel d'idea macker,
A Coline, qui maintient qu'elle n'est pas rousse, et qui nous fait bien profiter de sa piscine,
A Micka, ou Petit poney, pour toutes les prothèses mammaires dissimulées dans mon sac,
A Marie et Garance, même si je n'ai pas pu passer de semestre avec vous,
Aux internes d'ORL : Rapholine (bébé tortue), Fabian, Jeremy, Charles, Fanny, Quentin,
Mathilde Zem Zem (le flambeau de la justice et du droit des femmes), Maxou (trop de uber eat sales en garde), Gaëlle, Suzy la Peluche, Constant, Clément, Anne Lise, Mathilde J, Willy,
Ludivine.

Merci à mes chefs de Montpellier :

A Sophie, pour toutes ces consultations à discuter et rire entre deux patients, pour relayer tous les potins à la vitesse de la lumière, et pour ta bonne humeur (sauf en astreinte, soyons honnêtes),
A M Jammet, pour m'avoir appris l'importance d'une hémostase parfaite (un point rouge une coag) et des kikis bien faits (ça me fend le cœur quand vous les coupez sauvagement),
A Noémie, parce que c'était cool d'être au bloc avec toi, même si tu m'as piqué au moins un million de clopes,
A Clarence, ou Kalimero, pour ton sens du détail et tes playlists éclectiques,
A PE, pour des playlists d'un meilleur goût que celles de Clarence,

Au Pr Renaud Garrel, au Pr Louis Crampette, pour m'avoir montré ce qu'était la belle chirurgie,
A César, pour ta gentillesse envers moi, et pour m'avoir laissée opérer,
A Guillemette, pour mettre autre chose que Bon Entendeur au bloc, et pour ces supers moments de chirurgie passés avec toi,
A Agnès, pour ton absence totale d'objectivité lors de mon passage en ORL, et pour m'avoir fait découvrir ce fabuleux album de The Weeknd,
A Thibault, pour m'avoir sauvé la vie quand j'étais bébé interne et grande interne, et pour m'avoir si bien expliqué la cervico,
A Akil, pour tous tes moments de délire qui m'ont fait rire, pour Olaf, et pour avoir tenté de m'expliquer l'otologie (je suis désolée je ne comprends toujours rien),

A Pierre, pour tes explications très détaillées sur le kite surf et les poissons qui nous changeaient les idées lors des journées trop longues,

A Lylou, spécialiste de l'organisation de convois pour l'internat le mardi (jour des frites).

Un merci tout particulier à Michèle Bigorre, dont je suis très admirative, que ce soit au point de vue théorique, chirurgical ou relationnel. Tu as très clairement joué un grand rôle dans mon envie de faire de la pédiatrie, et je rêve d'être ambidextre comme toi. J'ai passé un très bon semestre avec toi, durant lequel j'ai appris énormément de choses, mais je sais qu'il me reste beaucoup à acquérir. J'espère que je pourrais te rendre visite, aussi bien pour profiter de tes compétences que pour boire un café avec toi. Merci d'avoir appuyé ma candidature à Necker, et merci de m'avoir aidée pour cette thèse.

Merci également aux équipes qui m'ont accueillies en inter CHU :

A Toulouse, un grand merci au Pr Frederic Lauwers pour tout ce qu'il a pu m'apprendre, ainsi qu'à son équipe : Raphael Lopez, Franck Delanoë, Celine Dekester, Cheick Diakite, Samuel Muller. Merci pour leur accueil à tous mes cointernes toulousains : Caro, Fanny, Pauline, Antoine, Mylène, Pierre, Marine, Gregory, Valentine, Louis.

A Lyon, merci au Pr Gleizal, à Jérôme Bourlet, à Christian Paulus, et à mes cointernes Mathieu, Amine et Gauvain.

A Perpignan, merci pour m'avoir (et pour nous avoir tous) fait débiter dans la spécialité : merci au Dr Eric Maladière, à Rabé, à Jean Luc, à Christine.

Merci à tous d'avoir participé à ma formation.

Au personnel hospitalier :

Parce que j'en ai passé du temps avec vous...

A l'équipe d'ORL A et B : Laura, Julie, Elisa, Eloïse, Philou, Loïc, Esther, Fanny, Coco, Camille, Charles, Amélie, David, Apolline, Eric, Christophe, Charlène, Eva, Anne Laure, Nathalie, Marie, Gaëlle, Antoine, Véro, Anaïs, Marie ange...

Aux infirmières et infirmiers du bloc : Ortis et Anne So, les Reines Mères, Ali, Dimitri, Christelle, Mallory, Ben, Hélène, Béné de Beziers, Julie, Stéphane, Nathalie, Magali, Isabelle, Mathias, Valentin, et aussi à Alex en UCAA.

A l'équipe de la consultation CMF : Françoise d'amour qui m'a donné tant de gâteaux et m'a soigné ma jambe bionique, Christine, Houria, Fabienne, Geneviève, Myriam, Stéphanie (pour tous tes massages de mes muscles masticateurs), Mme Batifol, Val, Sabrina, Sophie, Jean Luc, Béa.

Enfin, un grand merci à ceux que j'aurais pu oublier, parce que la liste est décidément trop longue...

Chaque génération, sans doute, se croit vouée à refaire le monde. La mienne sait pourtant qu'elle ne le refera pas. Mais sa tâche est peut-être plus grande. Elle consiste à empêcher que le monde ne se défasse. Héritière d'une histoire corrompue où se mêlent les révolutions déchues, les techniques devenues folles, les dieux morts et les idéologies exténuées, où de médiocres pouvoirs peuvent aujourd'hui tout détruire mais ne savent plus convaincre, où l'intelligence s'est abaissée jusqu'à se faire la servante de la haine et de l'oppression, cette génération a dû, en elle-même et autour d'elle, restaurer, à partir de ses seules négations, un peu de ce qui fait la dignité de vivre ou de mourir.

*Albert Camus
Discours de Suède
Décembre 1957*

TABLE DES MATIÈRES

Liste du personnel enseignant.....	4
Remerciements.....	18
1. Introduction.....	29
2. Embryologie de l'extrémité céphalique.....	30
2.1.Embryologie de la face.....	30
2.1.1. Gastrulation.....	30
2.1.2. Neurulation.....	36
2.1.3. Origine des cellules de la crête neurale.....	39
2.1.4. Devenir des cellules de la crête neurale.....	43
2.1.5. Développement du mésoblaste para-axial.....	45
2.1.6. Développement final de la face.....	52
2.2.Embryologie du système nerveux central.....	55
2.2.1. Développement précoce.....	55
2.2.2. Vésicules cérébrales et structures associées.....	59
2.2.2.1. Rhombencéphale.....	59
2.2.2.2. Mésencéphale.....	63
2.2.2.3. Prosencéphale et système ventriculaire.....	64
2.2.2.4. Méninges.....	70
2.3.Embryologie de l'hypophyse.....	71
3. Régulation moléculaire et génétique du développement de l'extrémité céphalique.....	72
3.1.Introduction aux mécanismes de régulation et de signalisation moléculaires.....	72
3.2.Phénomènes majeurs de régulation de l'expression génétique entre cellules.....	75
3.3.Voies de signalisation clés impliquées en embryologie humaine.....	77
3.4.Gènes Hox.....	78

3.5.Régulation de l'établissement des axes de polarité de l'embryon et de la ligne médiane.....	81
3.6.Notochorde.....	84
3.7.Somitogénèse et élongation de l'embryon.....	85
3.8.Développement des somites.....	89
3.9.Tube neural.....	91
3.10. Cellules des crêtes neurales.....	96
3.11. Zone Fronto-nasale ectodermique.....	100
4. Présentation du cas.....	104
4.1.Histoire de la maladie.....	104
4.2.Bilan paraclinique néonatal.....	104
4.3.Prise en charge médico-chirurgicale.....	108
4.3.1. Sur le plan maxillo-facial.....	108
4.3.2. Sur le plan ORL et ophtalmologique.....	110
4.3.3. Sur le plan neurologique.....	110
4.3.4. Sur le plan endocrinologique.....	111
4.3.5. Sur le plan génétique.....	111
4.4.Résumé du cas.....	111
5. Revue de littérature.....	113
5.1.Recherche bibliographique.....	113
5.1.1. Méthode de recherche bibliographique.....	113
5.1.2. Critères de sélection des articles.....	113
5.1.2.1. Critères d'inclusion.....	113
5.1.2.2. Critères d'exclusion.....	114
5.1.3. Résultat de la sélection et flow chart.....	114
5.2.Revue des publications retenues.....	116
5.2.1. Données épidémiologiques.....	116
5.2.2. Anomalies associées à la duplication hypophysaire.....	117
5.2.2.1. Anomalies cérébrales.....	117
5.2.2.2. Anomalies faciales.....	118

5.2.2.3.	Anomalies crânio-spinales.....	119
5.2.2.4.	Autres anomalies.....	120
5.2.2.5.	Regroupement des anomalies.....	121
5.2.2.6.	Éléments relatifs à la grossesse et à la naissance pour les cas recensés.....	122
5.2.3.	Prise en charge.....	123
5.2.4.	Suivi des patients.....	124
6.	Discussion.....	125
6.1.	Duplication hypophysaire.....	125
6.2.	Hypothèses étiologiques.....	125
6.2.1.	Hypothèses émises dans la littérature.....	125
6.2.2.	Réflexions sur les étiologies possibles des malformations.....	126
6.2.2.1.	Duplication notochordale.....	126
6.2.2.2.	Zone fronto-nasale ectodermique et anomalies faciales..	130
6.2.2.3.	Anomalies cérébrales et vertébrales.....	131
6.2.2.4.	Cellules des crêtes neurales.....	132
6.2.2.5.	Éléments non expliqués.....	133
6.2.2.6.	Génétique.....	134
6.3.	Conclusion	134
7.	Bibliographie.....	135
8.	Serment d'Hippocrate.....	141

1. INTRODUCTION

Les malformations crânio-faciales restent minoritaires parmi les anomalies pouvant toucher l'enfant, puisqu'elles représentent en tout 1 à 2% des pathologies congénitales. Certaines peuvent être isolées, comme par exemple les fentes ou les crâniosténoses, tandis que d'autres peuvent être incluses dans un syndrome malformatif associant plusieurs anomalies (par exemple une crâniosténose fait partie intégrante du syndrome de Jacobsen). Dans certains cas, il est légitime de parler de séquence malformative, lorsque les malformations sont liées entre elles, et que chaque anomalie en enduit une autre, comme pour la séquence de Pierre-Robin.

Les connaissances scientifiques concernant ces malformations ont connu un grand essor depuis l'avènement de la génétique et de la biologie moléculaire, et le mécanisme concernant certaines d'entre elles a pu être élucidé. Néanmoins, la grande majorité fait encore l'objet de recherches, et ces nouveaux outils permettent également de découvrir de nouveaux syndromes malformatifs.

Nous nous sommes intéressés au cas d'une patiente, prise en charge au CHU de Montpellier par les équipes de Chirurgie Plastique Pédiatrique et de Génétique médicale, porteuse à la naissance d'une duplication hypophysaire, anomalie très rare et peu décrite dans la littérature, en association avec des anomalies de la ligne médiane de la face et de l'encéphale.

Notre travail sera divisé en plusieurs parties : nous allons en premier lieu retracer l'embryologie et la régulation génétique du développement de l'extrémité céphalique, indispensable à la discussion finale, puis nous présenterons le cas de cette patiente, avant de développer une revue de la littérature des cas de duplication hypophysaire, et enfin d'établir une discussion entre notre cas, les cas décrits par la littérature et soumettre une hypothèse quant à l'origine embryologique de ces malformations.

2. EMBRYOLOGIE DE L'EXTRÉMITÉ CÉPHALIQUE

L'ensemble des parties 2 et 3 ont été rédigées, en dehors des références précisées dans le texte, à l'aide de quatre ouvrages (1–4). Les dessins du corps de document paraphés avec la marque « E.V » ont été réalisés par l'auteur de cette thèse et relèvent de sa propriété intellectuelle.

2.1. Embryologie de la face

2.1.1. Gastrulation

Nous allons retracer en premier lieu les phénomènes de gastrulation et de neurulation, durant lesquelles vont se mettre en place les feuillets embryonnaires de l'embryon, la notochorde et l'ébauche du système nerveux central.

L'embryogénèse correspond à la période comprise entre la troisième et la huitième semaine de développement, durant laquelle les trois feuillets primitifs vont s'organiser en une structure tridimensionnelle orientée avec formation des différents systèmes de l'embryon.

Pour rappel, cette période est précédée d'un stade où l'embryon est didermique, avec un feuillet embryonnaire dorsal, l'épiblaste, et un feuillet embryonnaire ventral, l'hypoblaste (Figure 1).

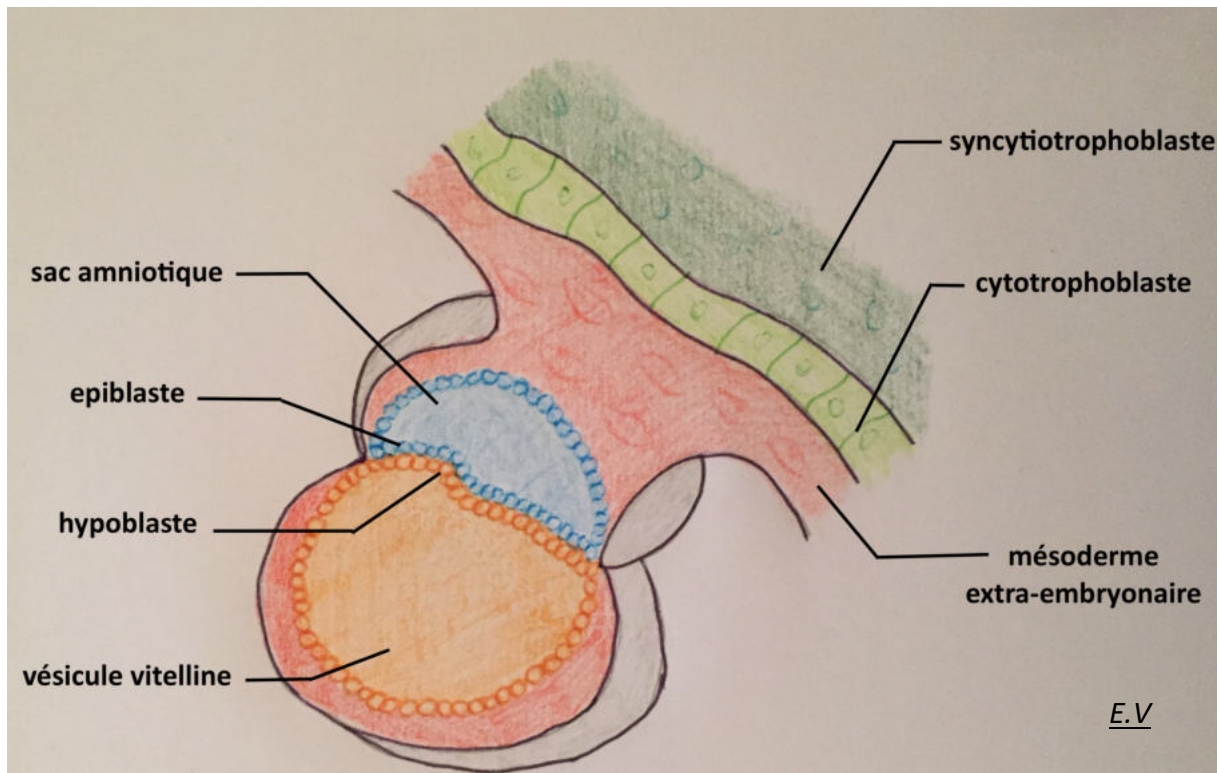


Figure 1 : Embryon didermique (13^{ème} jour, coupe sagittale)

Lors la troisième semaine, les cellules de l'épiblaste vont à la fois migrer et proliférer le long de la ligne médiane, selon l'axe céphalo-caudal, créant un épaissement du disque embryonnaire appelé ligne primitive. Cette ligne va ensuite se creuser et former un sillon sur toute sa longueur (sillon primitif), excepté au niveau de l'extrémité crâniale où un contingent de cellules épiblastiques forme le nœud primitif, entre le 16^{ème} jour et le 18^{ème} jour (Figure 2).

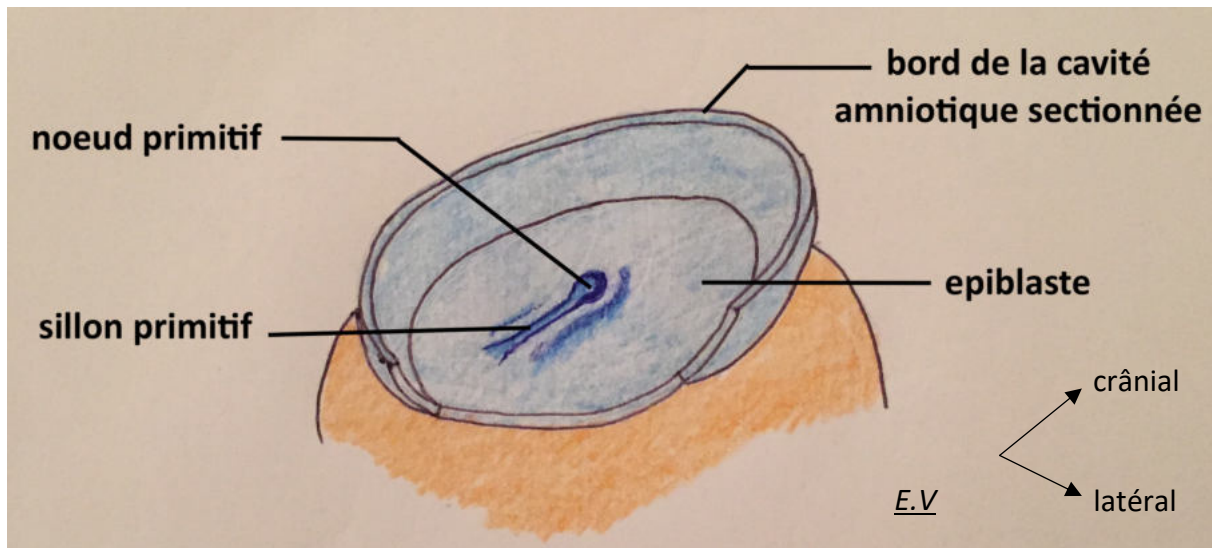


Figure 2 : Formation de la ligne primitive (16^{ème} jour)

Par le biais de ce sillon primitif, les cellules épiblastiques vont migrer par vagues successives en profondeur (Figure 3). Un premier courant va ainsi remplacer les cellules de l'hypoblaste pour devenir un nouveau feuillet : l'endoblaste. Puis un second courant va se positionner entre l'endoblaste nouvellement formé et l'épiblaste de façon à former le mésoblaste intra-embryonnaire. Les cellules restantes au niveau de l'épiblaste composent alors le troisième feuillet, l'ectoblaste (Figure 4). L'épiblaste est ainsi à l'origine des trois feuillets définitifs, qui sont l'ectoblaste, le mésoblaste et l'endoblaste, par le biais de ces courants cellulaires qui déterminent le phénomène de gastrulation.

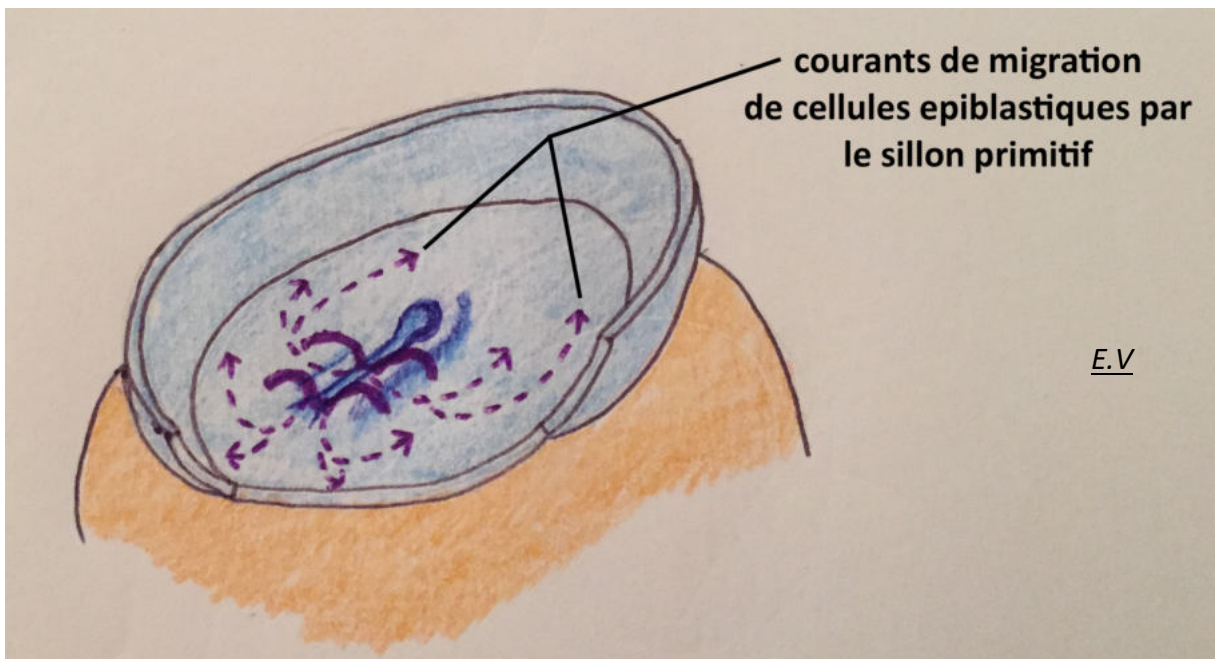


Figure 3 : Courants de migration des cellules épiblastiques (partie superficielle en trait plein, partie profonde en trait pointillé)

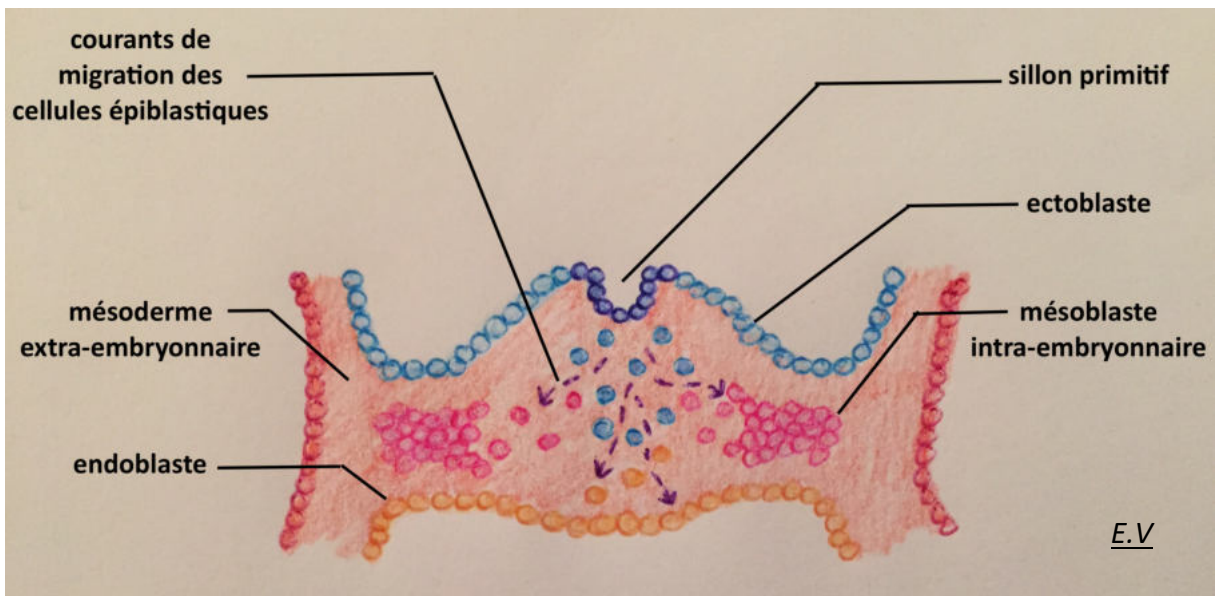


Figure 4 : Formation de l'embryon tridermique (coupe coronale)

De façon concomitante à cette réorganisation de l'embryon, un courant de cellules épiblastiques migre depuis le nœud primitif en direction crâniale et vient constituer un épaissement cellulaire appelé plaque préchordale (Figure 5, Figure 6).

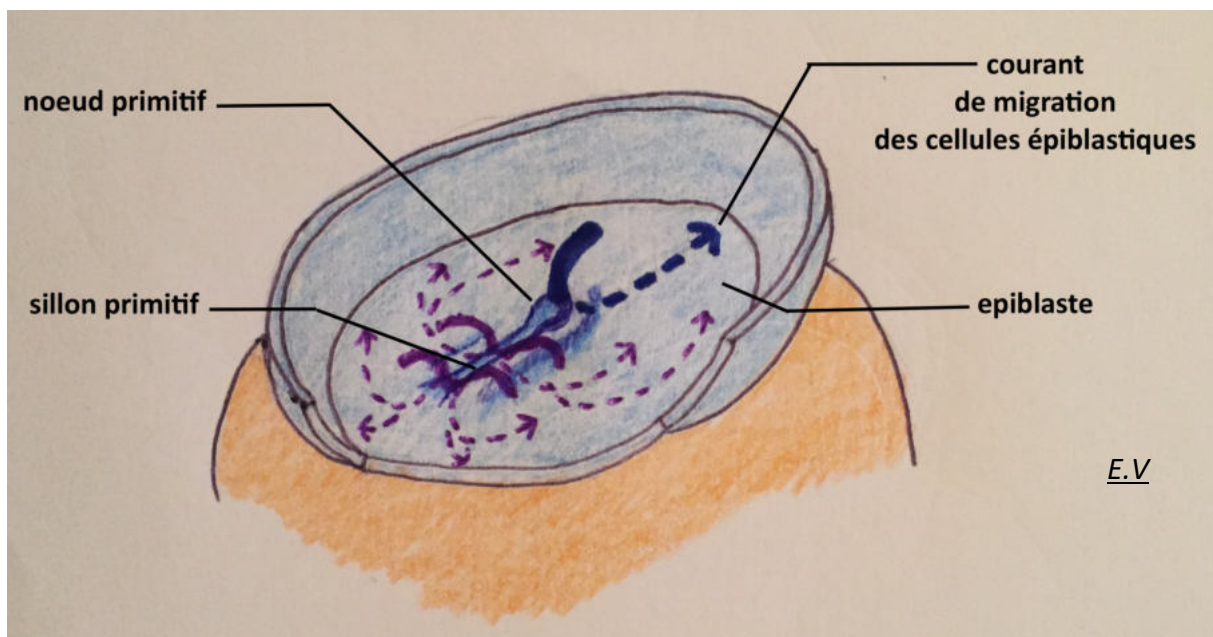


Figure 5 : Courant céphalique de cellules épiblastiques

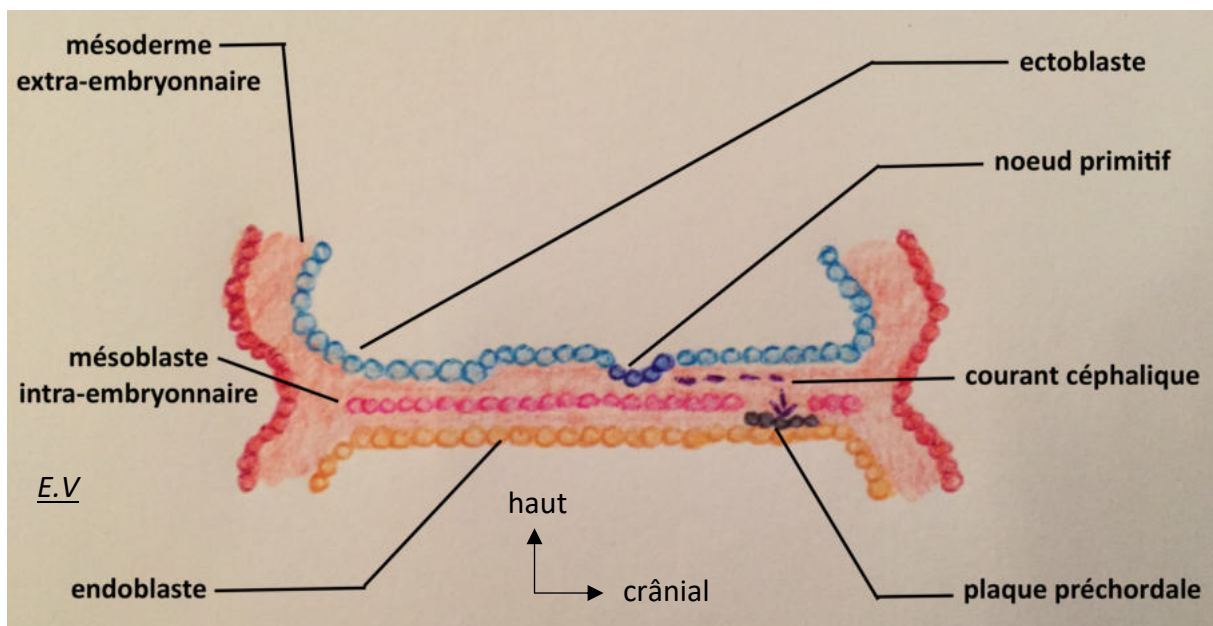


Figure 6 : Formation de la plaque préchordale (coupe sagittale)

Les cellules du mésoblaste intra-embryonnaire vont par ailleurs migrer dans toutes les directions du disque embryonnaire de façon à former un contingent cellulaire continu, sauf à deux endroits précis en crânial et en caudal, où l'ectoblaste et l'endoblaste sont en contact direct, appelés membrane bucco-pharyngienne en crânial (future bouche primitive) et membrane cloacale en caudal (futurs méats uro-génitaux et anus).

La plaque préchordale est située légèrement en caudal de la membrane bucco-pharyngienne, et est également dépourvue de cellules mésoblastiques (Figure 7).

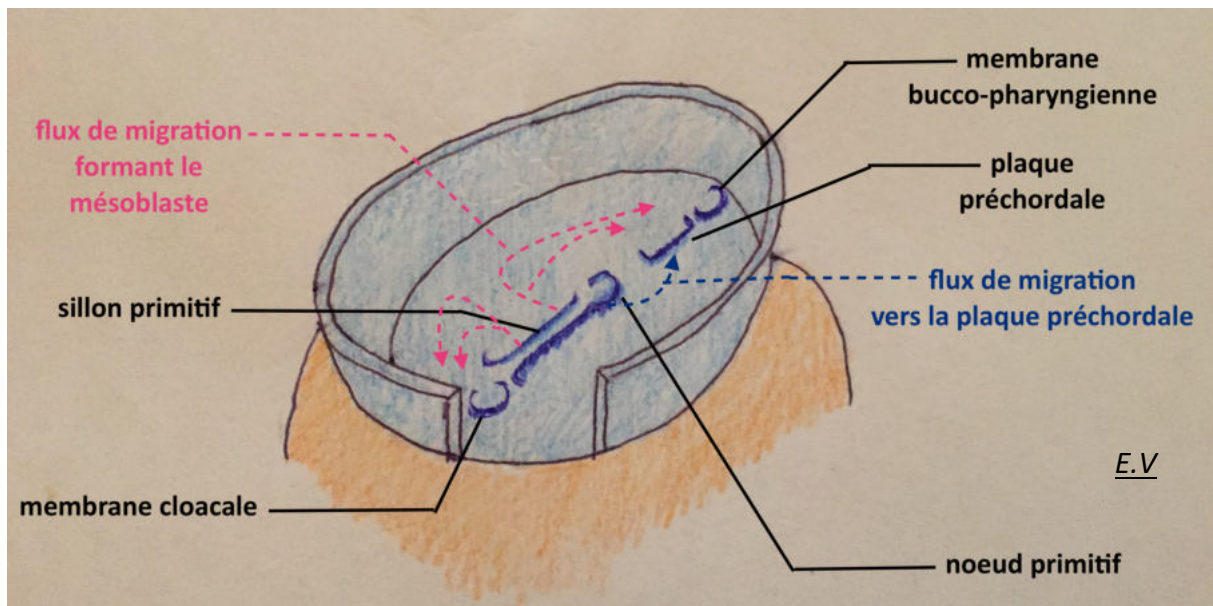


Figure 7 : Organisation du feuillet mésoblastique

Enfin, un dernier courant cellulaire va se détacher du nœud primitif et avancer vers la plaque préchordale précédemment formée en créant une invagination appelée processus notochordal (ou prolongement céphalique). Ce processus naît vers le 19^{ème} jour en même temps que la ligne primitive commence à régresser, et sera donc délimité en crânial par la plaque préchordale et en caudal par le nœud primitif. Il va fusionner avec l'endoblaste, de caudal en crânial, et former la plaque chordale. Celle-ci va par la suite se détacher de l'endoblaste et former un tube plein qui prend le nom de notochorde, qui sera au final inclus entre l'ectoblaste sus-jacent, l'endoblaste sous-jacent, et les deux portions de mésoblaste intra-embryonnaire de part et d'autre (Figure 8A, 8B, 8C). Cette notochorde et la plaque pré-chordale forment l'axe crânio-caudal de l'embryon, la notochorde servant notamment de tuteur à la formation du squelette axial. Il s'agit donc de structures transitoires, dont le rôle principal sera l'induction de la formation de la plaque neurale. Le ligne primitive régresse également progressivement jusqu'à la fin de la quatrième semaine, où elle disparaît.

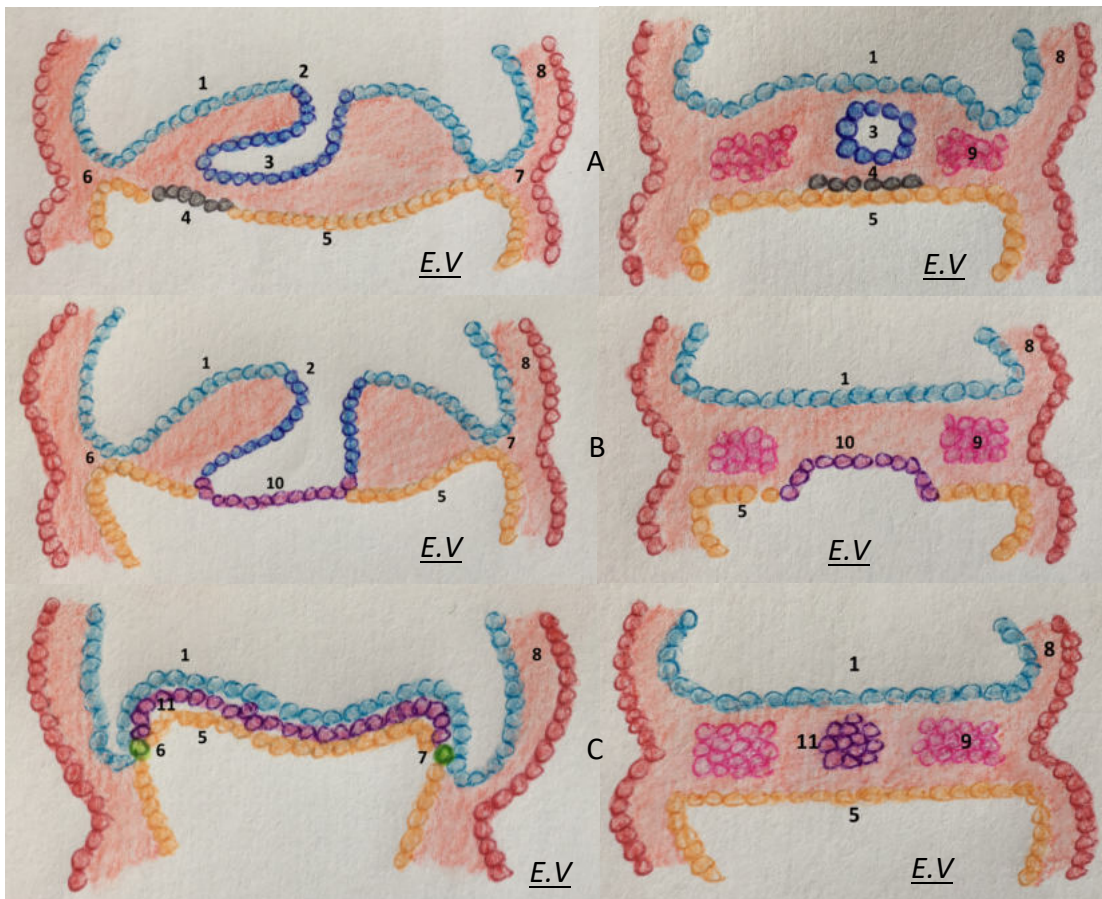


Figure 8 : Formation de la notochorde à partir de la plaque préchordale et du processus notochordal (18^{ème} et 19^{ème} jour, coupes sagittales à gauche, coupes coronales à droite)

Légende :

- 1 : ectoblaste, 2 : nœud primitif, 3 : processus notochordal, 4 : plaque préchordale (en noir)
 5 : endoblaste, 6 : membrane bucco-pharyngée, 7 : membrane cloacale
 8 : mésoderme extra-embryonnaire, 9 : mésoblaste intra-embryonnaire
 10 : plaque chordale (en violet), 11 : notochorde et plaque préchordale (en violet)

Ces différents phénomènes sont quasi-concomitants, mais il est important de noter que par le biais du processus notochordal, la croissance de l'embryon est induite plus rapidement à l'extrémité céphalique, et qu'ainsi, la ligne primitive régressant de crânial en caudal, la différenciation des cellules des trois feuillet primitifs débute dès la troisième semaine en céphalique alors qu'elle n'est initiée qu'à la fin de la quatrième semaine en caudal. Le développement de l'extrémité céphalique est ainsi le plus précoce lors de la formation de l'embryon.

2.1.2. Neurulation

Juste avant que la formation de la plaque neurale, entre le 18^{ème} et le 20^{ème} jour, le mésoblaste intra-embryonnaire va proliférer et se diviser en trois structures voisines, qui sont les mésoblastes para-axial, intermédiaire et latéral (Figure 13). Le mésoblaste para-axial est important dans la formation de l'extrémité céphalique, car d'une part il accompagnera la notochorde et la plaque pré chordale lors l'induction de la formation de la plaque neurale, et d'autre part sa segmentation selon l'axe crânio-caudal va être à l'origine des somitomères, précurseurs des somites. Les somites sont des structures embryonnaires transitoires constituant l'unité de la métamérisation de l'embryon, permettant l'organisation et la différenciation des différents segments du corps de celui-ci.

Dès le 19^{ème} jour, sous l'induction conjointe de la notochorde, de la plaque pré chordale et du mésoblaste para-axial, l'ectoblaste sus-jacent à ces structures va s'épaissir pour former la plaque neurale, dont les cellules se différencient pour devenir le neuro-ectoblaste (Figure 9).

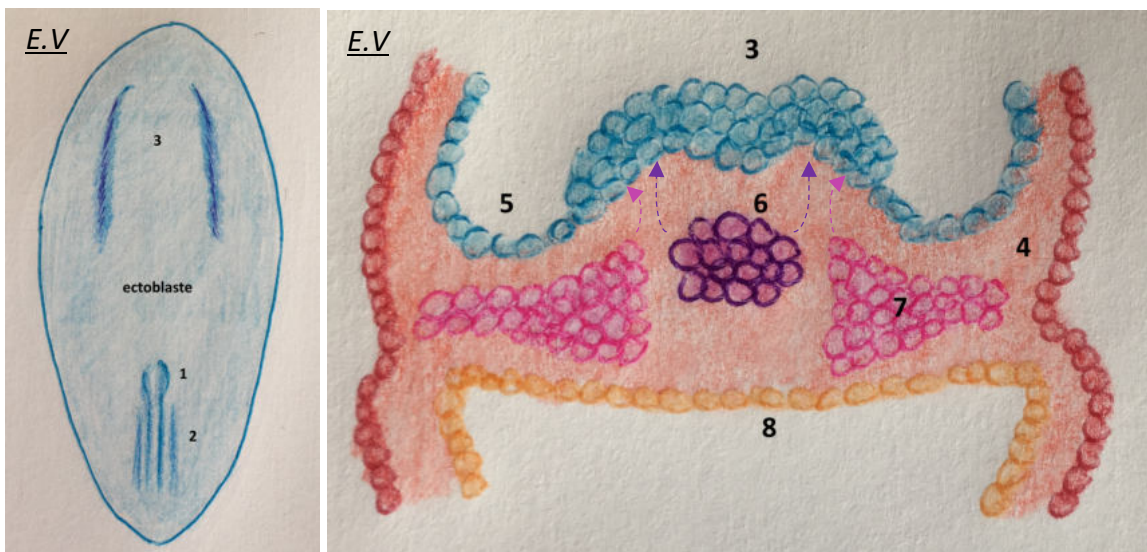


Figure 9 : Formation de la plaque neurale sous l'induction de la notochorde et du mésoblaste para-axial (19^{ème} jour)

Légende :

1 : nœud primitif, 2 : ligne primitive, 3 : plaque neurale et différenciation de l'ectoblaste en neuro-ectoblaste, 4 : mésoderme extra-embryonnaire, 5 : ectoblaste, 6 : notochorde, 7 : mésoblaste para-axial, 8 : endoblaste

Durant la troisième semaine, la surélévation des bords de cette plaque neurale va permettre la formation de bourrelets neuraux délimitant la gouttière neurale (Figure 10).

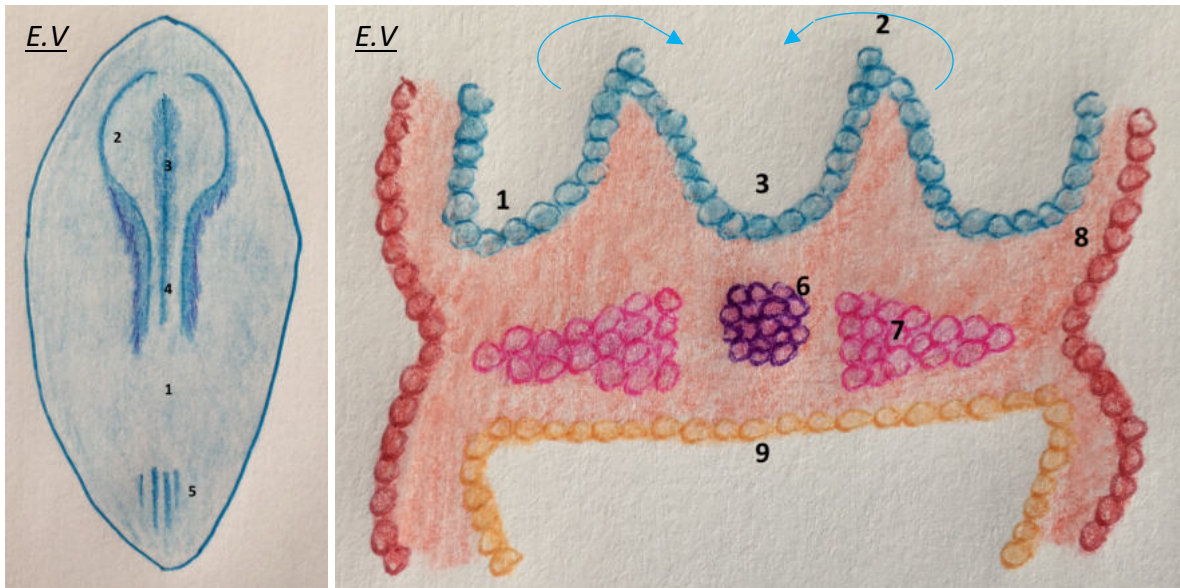


Figure 10 : Formation du tube neural par surélévation et fusion des bourrelets neuraux (21^{ème} jour)

Légende :

1 : ectoblaste, 2, bourrelet neural, 3 : gouttière neurale, 4, tube neural en cours de fermeture, 5 : ligne primitive en cours de régression, 6 : notochorde, 7 : mésoblaste para-axial, 8 : mésoderme extra-embryonnaire, 9 : endoblaste

Les bourrelets neuraux se rapprochent, puis se rejoignent pour former le tube neural, lequel se ferme progressivement jusqu'au niveau crânial au neuropore antérieur, fermé au 25^{ème} jour, et caudal au neuropore postérieur, fermé au 28^{ème} jour (Figure 11).

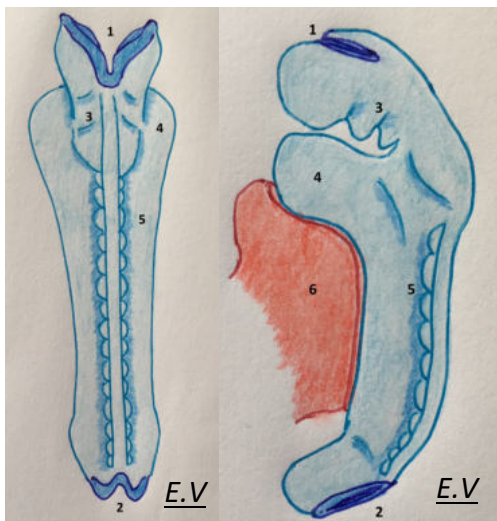


Figure 11 : Vues dorsale (à gauche) et latérale (à droite) de l'embryon au 24^{ème} jour, avec fermeture quasi-complète du tube neural

Légende :

1 : neuropore antérieur
 2 : neuropore postérieur
 3 : ébauches des arcs pharyngiens
 4 : proéminence cardiaque
 5 : somites
 6 : vésicule vitelline

Il était admis classiquement que la fermeture du tube neural se déroulait selon un modèle en « fermeture éclair », démarrant au niveau cervical avec une progression conjointe en crânial et en caudal jusqu'à la fermeture des neuropores. Des études plus récentes ont montré que chez les mammifères, et par extension chez l'embryon humain, la fermeture du tube neural serait initiée non pas en un seul site, mais en quatre sites différents (cinq chez l'homme, avec un site supplémentaire en caudal) (5–7). Il en résulterait donc des sites de fermeture intermédiaires, situés au niveau de la suture fronto-ethmoïdale (à l'étage antérieur de la base du crâne), du vertex, au niveau cervical et au niveau de la colonne vertébrale lombo-sacrée (Figure 12). Ces différents sites sont compatibles avec les principales localisations rapportées d'encéphalocèle ou ménégo-cèle, dont l'étiologie supposée est un défaut de fermeture du tube neural (6,7).

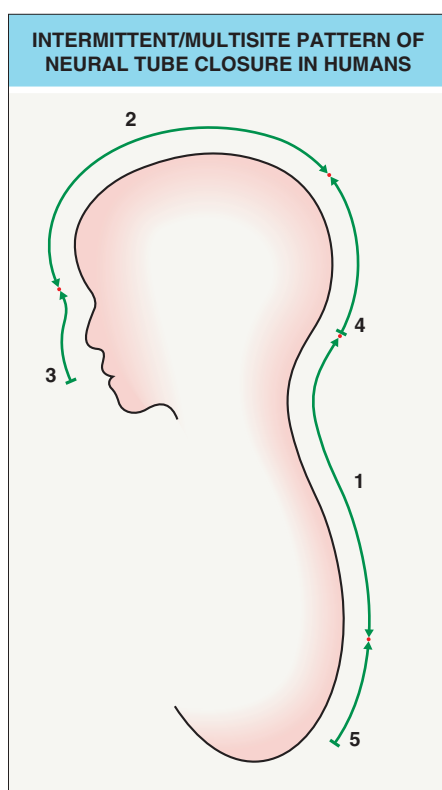


Figure 12 : Modèle de fermeture « multisite » du tube neural

*Les emplacements des chiffres indiquent les sites d'initiation de fermeture du tube neural
 Les chiffres indiquent l'ordre chronologique de la fermeture des segments
 Les points rouges (jonctions) représentent les sites de fermeture définitive du tube neural
 Le sens des flèches indique le sens de fermeture*

Extrait de Dermatology by Jean L. Bologna, Julie V. Schaffer and Lorenzo Cerroni, Fourth Edition, p 1057 (110)

Des cellules se détachent des bourrelets neuraux au fur et à mesure de leur réunion et viennent se positionner de part et d'autre du tube neural pour créer les crêtes neurales, qui auront une importance déterminante pour la formation de la face de l'embryon (Figure 13). A ce titre, les cellules de la crête neurale sont reconnues par certains auteurs comme étant un quatrième feuillet individualisé (8,9).

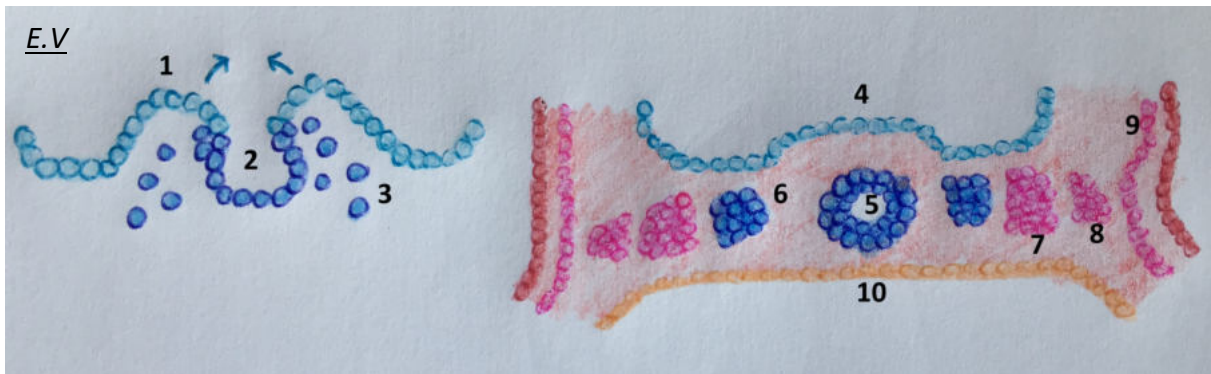


Figure 13 : Formation des crêtes neurales (21^{ème}-22^{ème} jour), schéma en coupe coronale

Légende :

1 : bourrelet neural, 2, tube neural en formation, 3 : cellules des futures crêtes neurales se détachant du tube neural, 4 : ectoblaste, 5 : tube neural, 6 : crête neurale formée, 7 : mésoblaste para-axial, 8 : mésoblaste intermédiaire, 9 : mésoblaste latéral, 10 : endoblaste

A la fin de la quatrième semaine, lors de la fermeture des neuropores, la neurulation est alors complète et le futur système nerveux central est formé par le tube neural clos.

Durant la phase de neurulation, la croissance rapide de l'extrémité céphalique induit un enroulement des différents feuillets sur eux-mêmes et une plicature de l'embryon qui mène à une forme globale en C tubulaire. La plicature crânio-caudale de l'embryon est principalement induite par la croissance du cerveau primaire (Figure 15).

2.1.3. Origine des cellules des crêtes neurales

Nous allons à présent détailler l'origine et le développement des cellules des crêtes neurales, qui jouent un rôle majeur dans la formation de la face définitive.

Les crêtes neurales sont des amas cellulaires, situés latéralement par rapport au tube neural, issues du neuro-ectoblaste et pourvues d'une grande capacité de migration et de différenciation cellulaire (Figure 14).

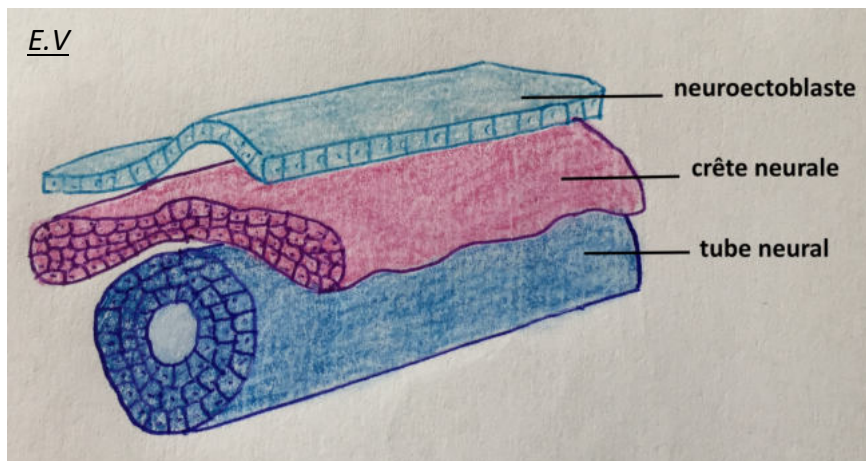


Figure 14 : Position de la crête neurale à la quatrième semaine (section axiale)

Selon le principe de métamérisation auquel l'embryon est soumis dès le début de la troisième semaine, les cellules des crêtes neurales vont s'organiser en segments concordants avec ceux du cerveau primaire, et migrer selon des courants précis, génétiquement déterminés.

Le cerveau primaire va se segmenter en trois vésicules durant la quatrième semaine (Figure 15), puis en cinq vésicules au cours de la cinquième semaine :

- Prosencéphale, qui constitue le cerveau antérieur, va donner les vésicules optiques, et se subdivisera en télencéphale et diencéphale ;
- Méscencéphale, qui constitue le cerveau moyen ;
- Rhombencéphale, qui constitue le cerveau postérieur, et se subdivisera en métencéphale et myélocéphale.

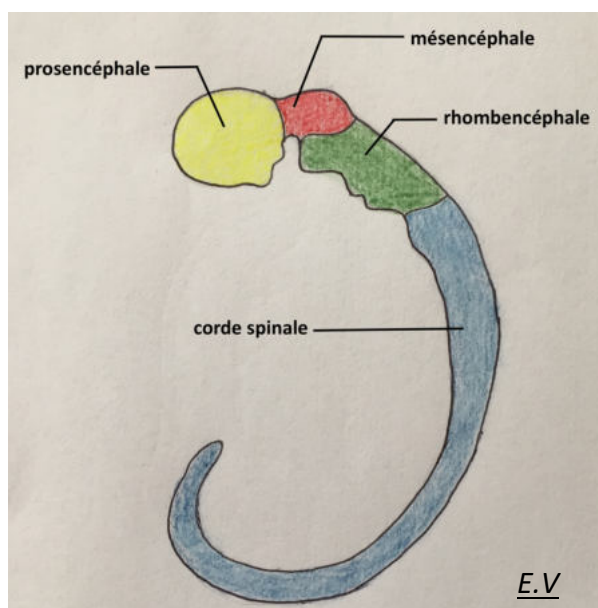


Figure 15 : Segmentation du cerveau primaire (36^{ème} jour)

De façon couplée à cette organisation en vésicules, le tube neural va se segmenter en sous-unités de façon métamérique, appelées neuromères. Le prosencéphale est ainsi constitué de cinq neuromères : un neuromère télencéphalique et 4 neuromères diencéphaliques. Le mésencéphale est, lui, composé de deux neuromères mésencéphaliques (antérieur et postérieur), et le rhombencéphale, de huit rhombomères (Figure 16).

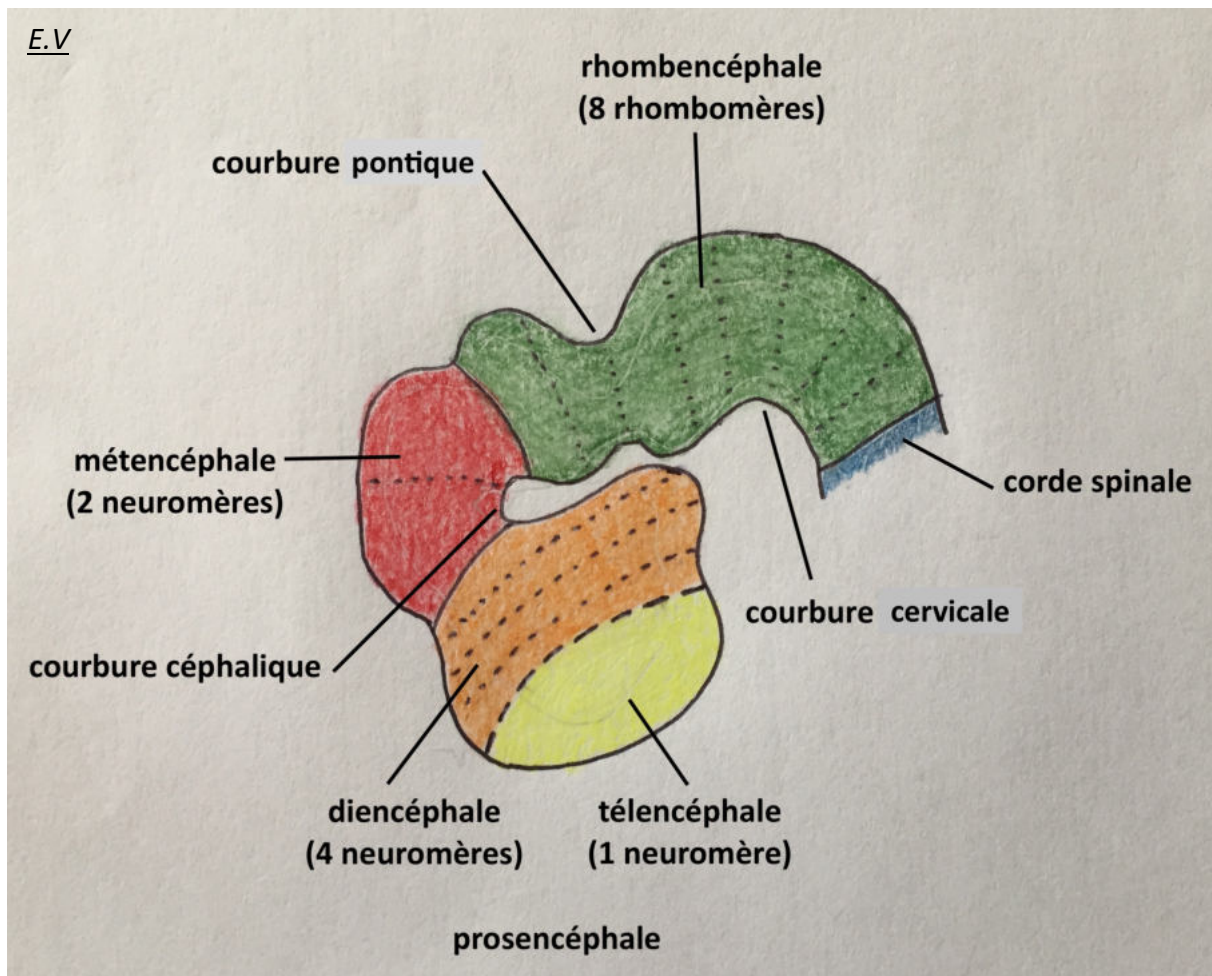


Figure 16 : Segmentation du cerveau primaire en neuromères avec plicature de l'embryon (38^{ème}-39^{ème} jour)

Les cellules de la crête neurale vont suivre cette segmentation et sont donc subdivisées en trois grandes régions selon leur migration future, en devenant les crêtes neurales prosencéphalique, mésencéphalique et rhombencéphalique. Chaque territoire va générer des courants de migration de cellules de la crête neurale vers la face ventrale de l'embryon, courants qui vont notamment induire la formation de la face (4) (Figure 17) :

- Les crêtes neurales prosencéphalique et mésencéphalique antérieure vont migrer vers les vésicules optiques et constituer le bourgeon naso-frontal ;

- La crête neurale mésencéphalique postérieure génère le premier arc pharyngien, avec sa composante maxillaire ;
- Les cellules correspondant aux deux premiers rhombomères s'y associent pour compléter la composante maxillaire du premier arc pharyngien et générer la composante mandibulaire de ce même arc ;
- Les cellules correspondant au rhombomère 4 vont générer le deuxième arc pharyngien ;
- Les cellules correspondant au rhombomère 6 vont générer le troisième arc pharyngien ;
- Les cellules correspondant aux rhombomères 7 et 8 vont générer le quatrième arc et le sixième arc pharyngiens.

La contribution des cellules correspondant aux rhombomères 3 et 5 est non nulle, mais très minoritaire comparée aux autres rhombomères. Ces cellules, même sans migrer, sont importantes car vont participer à la formation du cerveau postérieur.

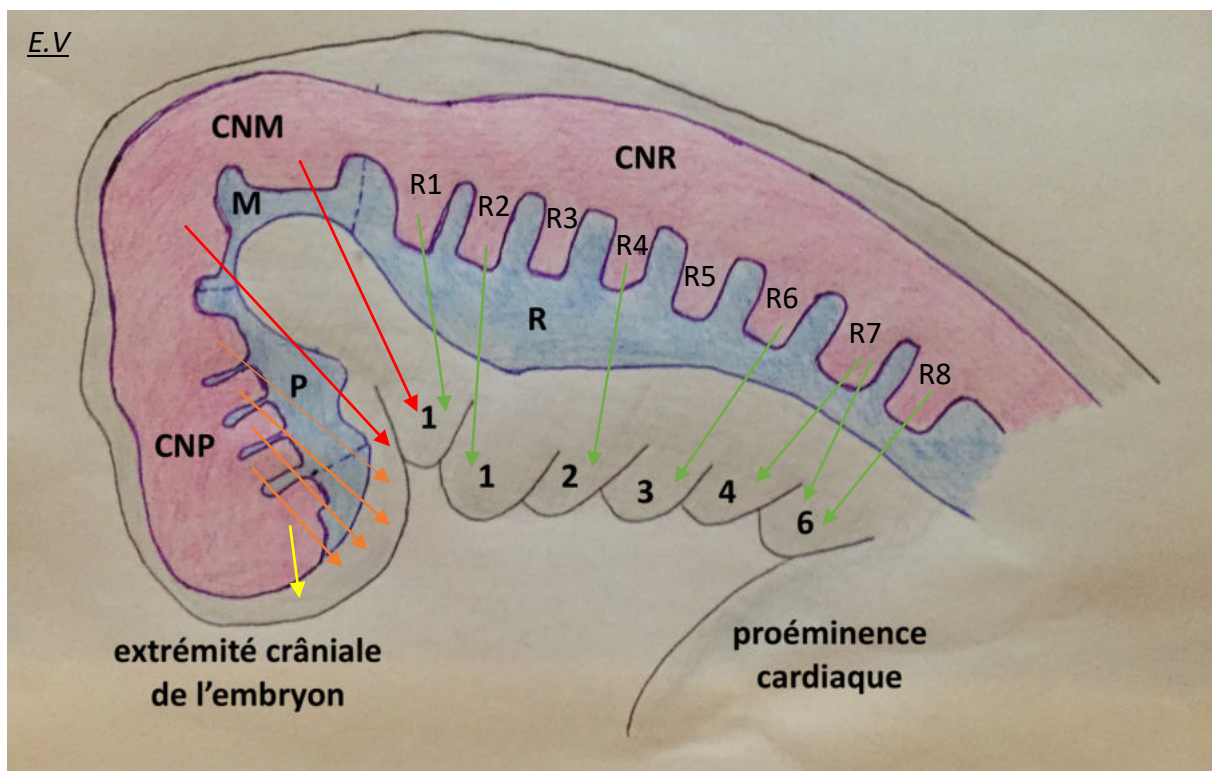


Figure 17 : Segmentation métamérique de la crête neurale et représentation des flux de migrations des cellules vers la face primitive et les arcs pharyngiens

Légende :

P : prosencéphale, M : mésencéphale, R : rhombencéphale, CNP : crête neural prosencéphalique (flux de migration jaunes et orange), CNM : crête neurale mésencéphalique (flux de migration rouges), CNR : crête neurale rhombencéphalique (flux de migration verts), 1 à 6 : numéro des arcs pharyngiens correspondants.

Suite à leur migration, les cellules de la crête neurale étant pluripotentes, elles donneront de nombreux composants de la face et du cou, dont le squelette de la face, les dents, les cartilages,

certaines nerfs crâniens et leurs ganglions spinaux, les cellules endocrines et cellules conjonctives constituant le thymus, la glande thyroïde et les glandes parathyroïdes.

2.1.4. Devenir des cellules de la crête neurale

Chaque flux de crêtes neurales, associé au mésoderme des bourgeons et des arcs pharyngiens, va donner les structures de la face et du cou. L'ensemble des structures dérivées de chaque arc est résumé dans le tableau I. Les muscles issus d'un arc sont innervés, au niveau moteur, par le nerf crânien issu de ce même arc (Figures 18, 22, 23, 24).

STRUCTURE	NERF CRÂNIEN ET ARTÈRE PRINCIPALE	MUSCLES	OS/CARTILAGES
Bourgeon naso-frontal	Branche ophtalmique du nerf trijumeau (V1)	Aucun	Os frontal Os nasaux Os lacrymaux Os vomer Prémaxillaire Os ethmoïde Moitié antérieure de l'os sphénoïde
1 ^{er} arc (bourgeons maxillaire et mandibulaire)	Branches maxillaire et mandibulaire du nerf trijumeau (V2, V3) Artère maxillaire	Masticateurs : temporal, masseter, ptérygoïdien latéral et médial Mylohyoïdien Ventre antérieur du digastrique Tenseur du voile du palais Tenseur du tympan	Os maxillaire Os palatins Mandibule Os zygomatique Os temporal (sauf la partie pétreuse et processus styloïde) Marteau Enclume Ligament sphéno-mandibulaire
2 ^{ème} arc	Nerf facial (VII) Artère stapédienne	Muscles du SMAS Ventre postérieur du digastrique Stylohyoïdien Stapédien	Étrier Processus styloïde du temporal Ligament stylo-hyoïdien Portion supérieure du corps et petites cornes de l'os hyoïde
3 ^{ème} arc	Nerf glossopharyngien (IX) Artère carotide interne	Stylopharyngien	Partie inférieure du corps et grandes cornes de l'os hyoïde
4 ^{ème} arc	Branches laryngées supérieure (4 ^{ème} arc) et inférieure (6 ^{ème} arc) du nerf vague (X) Artère supra-claviculaire, aorte	Cricothyoïdien Élévateur du voile du palais Constricteurs du pharynx Muscles intrinsèques du larynx	Cartilages laryngés (thyroïdien, cricoïdien, arthénoïde, corniculé, cunéiforme)

Tableau I : Principaux éléments dérivés des cellules des crêtes neurales

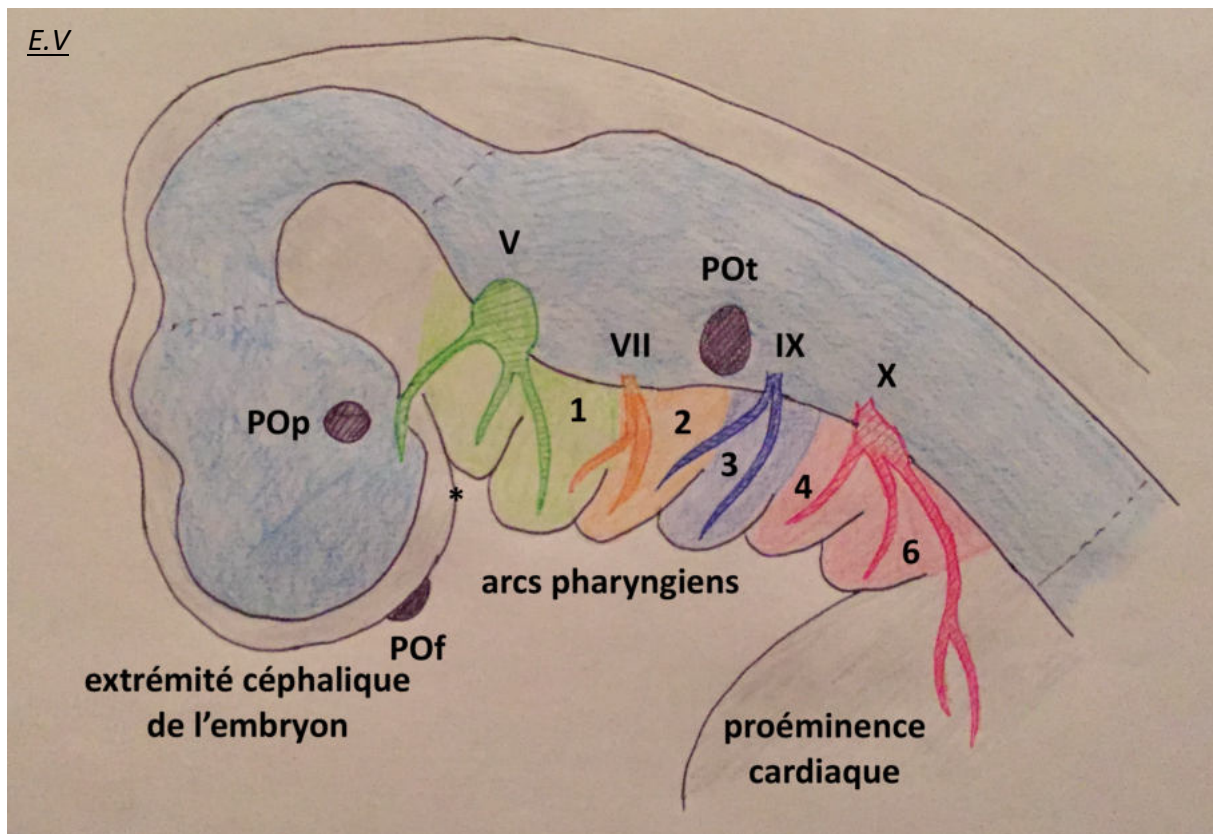


Figure 18 : Nerfs crâniens issus des cellules de la crête neurale au niveau des arcs pharyngiens et placodes sensorielles

Légende :

POf : placode olfactive, Pop : placode optique, Pot : placode otique, 1 à 6 : numéro des arcs pharyngiens correspondants, V/VII/IX/X : nerfs crâniens correspondants

** : position du stomodeum*

Deux cartilages particuliers sont issus des arcs pharyngiens et vont s'ossifier secondairement (ossification membraneuse) pour donner des os de l'extrémité céphalique (Figure 22) :

- Le cartilage de Meckel est à l'origine de la mandibule, du marteau et de l'enclume au niveau du premier arc ;
- Le cartilage de Reichert est à l'origine de tous les os et ligaments du deuxième arc.

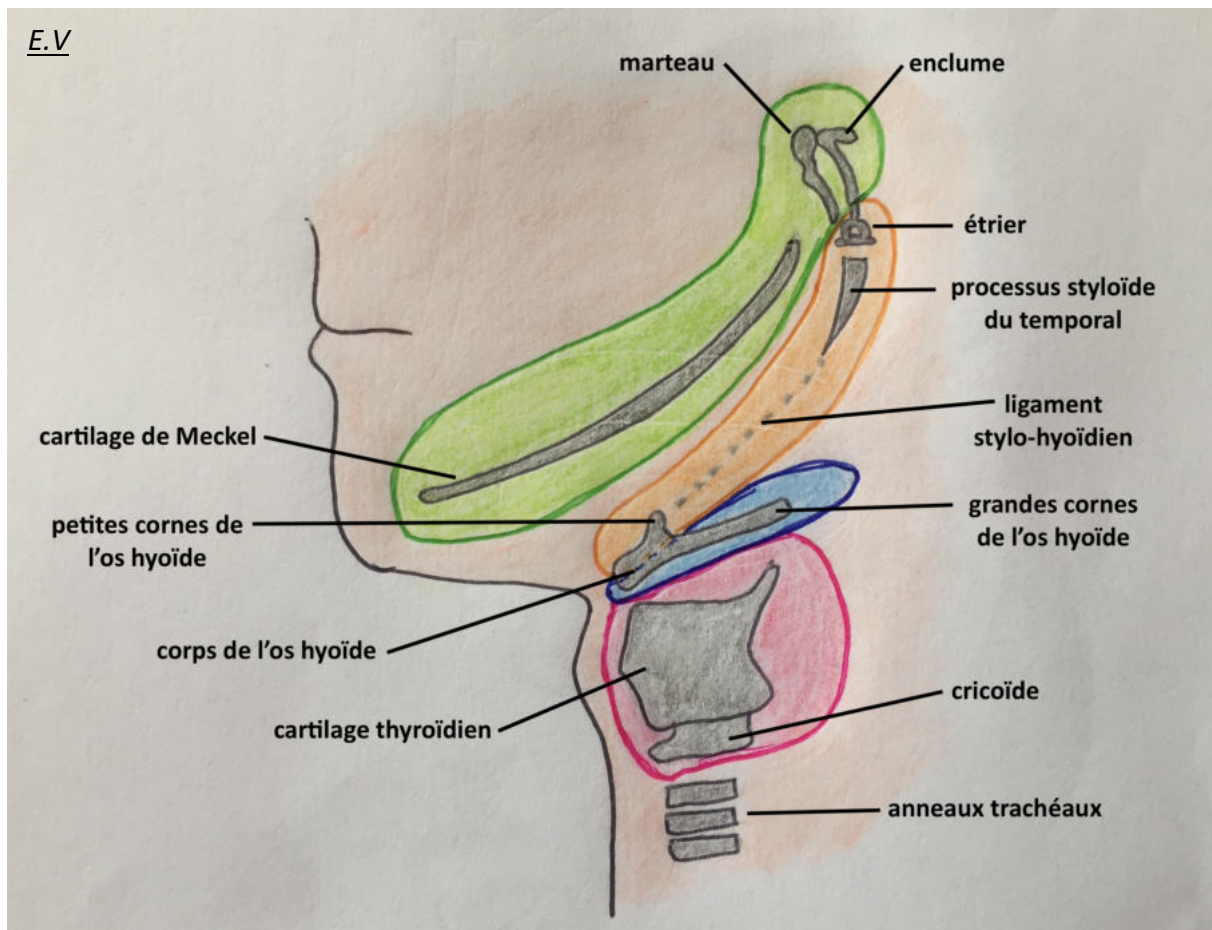
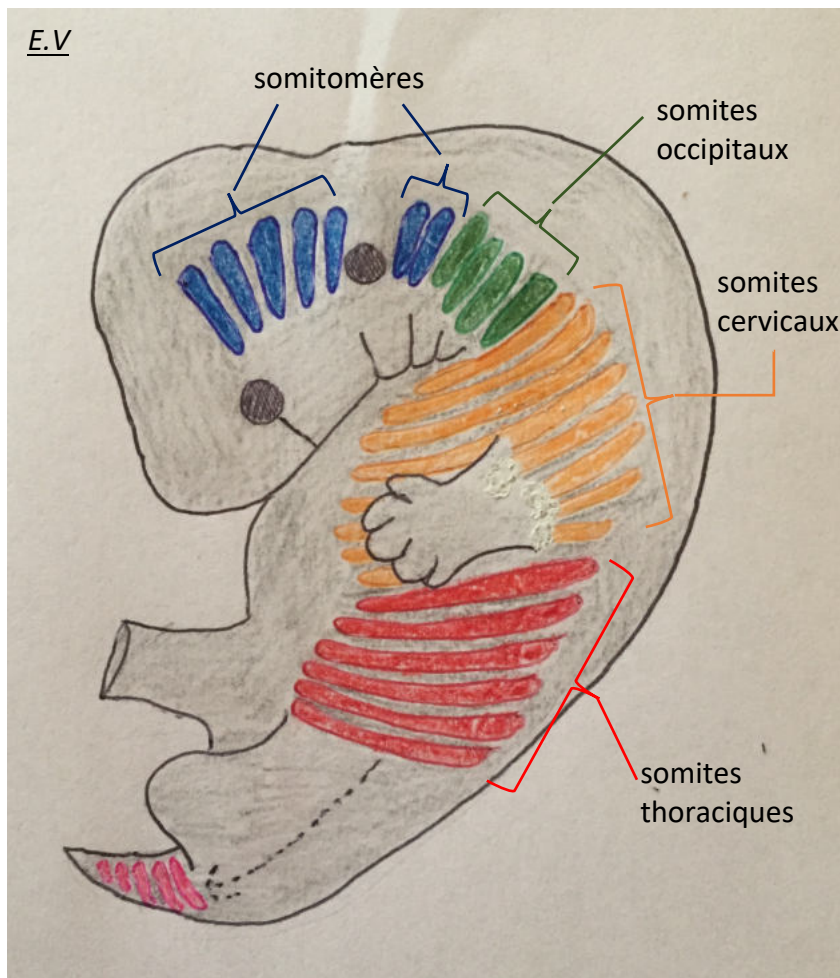


Figure 19 : Structures ostéo-cartilagineuses issues des arcs branchiaux (1^{er} arc en vert, 2^{ème} arc en orange, 3^{ème} arc en bleu foncé, 4^{ème} et 6^{ème} arcs en rose)

2.1.5. Développement du mésoblaste para-axial

Nous allons brièvement décrire l'organisation du mésoblaste para-axial, qui va participer à la formation de nombreux éléments de la face et du cou, en association avec les cellules des crêtes neurales.

Le mésoblaste para-axial va se segmenter selon le principe de métamérisation en somitomères tout le long de l'embryon. Il faut différencier les somitomères de la région céphalique de ceux du reste du fœtus. Les sept premiers somitomères, au niveau céphalique, ne se transformeront pas en somites vrais mais participeront à la constitution du mésoblaste des arcs branchiaux. A partir de l'étage cervical, les somitomères vont donner 42 à 44 paires de somites sur toute la hauteur de l'embryon, réduits à 35 paires à terme par dégénérescence des somites les plus caudaux (Figure 23).



*Figure 20 :
Segmentation du
mésoblaste para-axial
en somitomères et
somites (on parle de
somite à partir du
premier segment
occipital)*

Le mésoblaste para-axial, quel que soit sa hauteur, va se différencier en trois sous-populations cellulaires (Figure 24) qui sont appelées :

- Dermatomes, à l'origine du tissu sous cutané ;
- Myotomes, à l'origine des muscles striés squelettiques, du tissu conjonctif de la face, et des cellules endothéliales des vaisseaux ;
- Sclérotomes, à l'origine des segments du squelette axial, notamment au niveau céphalique des vertèbres cervicales, et de la partie postérieure de la voûte crânienne et de la base du crâne (moitié postérieure de l'os sphénoïde, os pariétal, partie pétreuse du temporal, os occipitaux) (Figure 27).

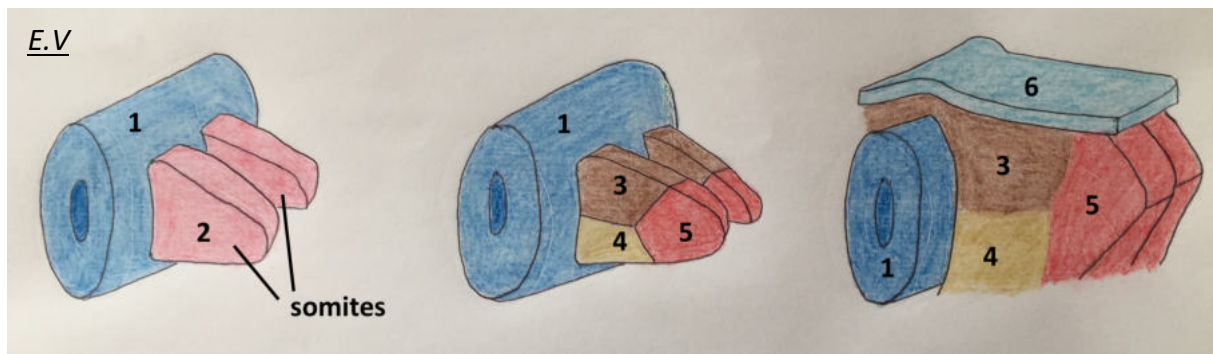


Figure 21 : Différenciation du mésoblaste para-axial segmenté en somites

Légende :

1 : tube neural, 2 : mésoblaste para-axial, 3 : dermatome, 4 : sclérotome, 5 : myotome, 6 : ectoderme

A l'exception des structures musculaires et nerveuses issues des arcs pharyngiens (V, VII, IX, X et muscles associés), tous les autres muscles et nerfs crâniens dérivent des somitomères et des cellules des crêtes neurales situées en dehors de ces arcs (Figures 25, 25 bis, 26).

On peut alors différencier les somitomères pré-otiques des somitomères post-otiques, selon leur position crâniale ou caudale par rapport à la placode otique.

Les somitomères pré-otiques vont donner, au niveau du rhombencéphale crânial, les nerfs oculomoteur III, trochléaire IV, abducens VI et les muscles oculomoteurs associés.

Au niveau de la vésicule otique, dans le rhombencéphale, va se former le nerf vestibulo-cochléaire VIII.

Les somitomères post-otiques vont donner, au niveau du rhombencéphale :

- Le nerf accessoire XI et les muscles sterno-cléido-mastoïdien, trapèze ;
- Le nerf hypoglosse XII et les muscles de la langue ;

Les somites occipitaux vont donner :

- Le plexus cervical
- Les muscles géniohyoïdien, infra-hyoïdiens et de la nuque.

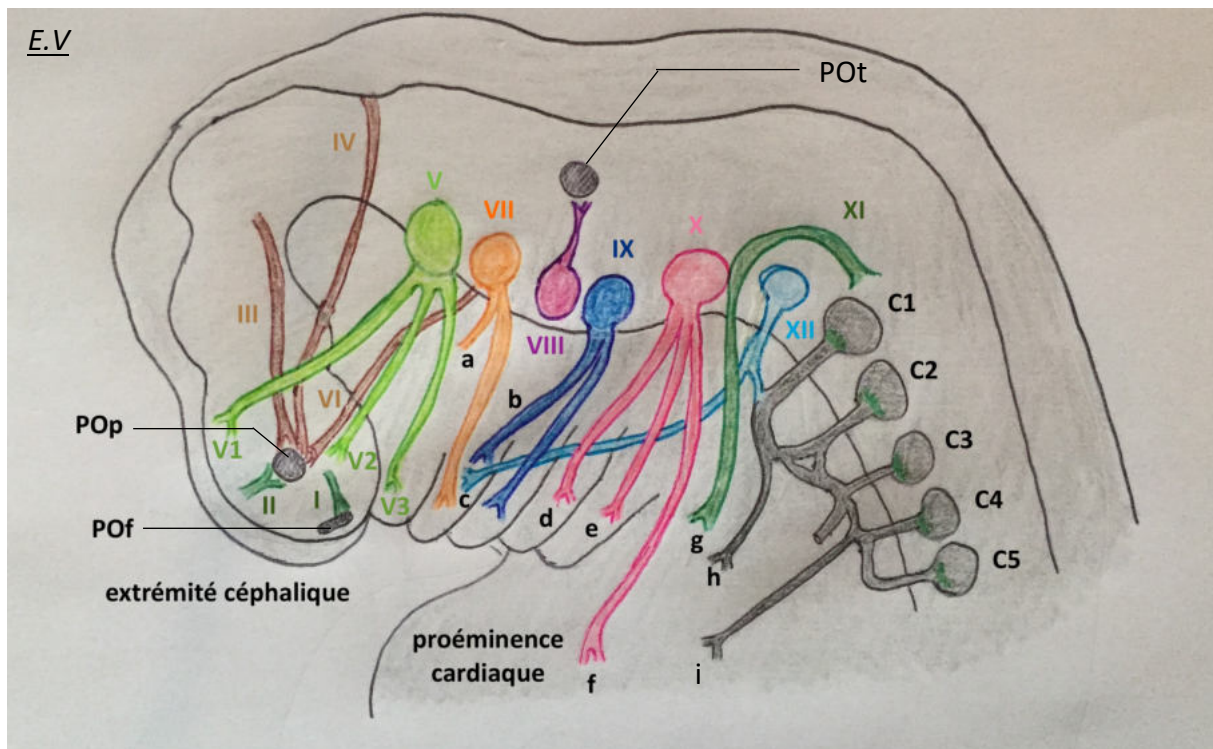


Figure 22 : Origine des nerfs crâniens

Légende :

Pof : placode olfactive, Pop : placode optique, Pot : placode otique

a : corde du tympan, b : nerf tympanique, c : XII vers les muscles du plancher buccal, d : nerf laryngé supérieur, e : nerf laryngé inférieur, f : branches parasymphatiques du X, g : vers les muscles sterno-cleïdo-mastoidien et trapèze, h : vers les muscles infra-hyôidiens, i : nerf phrénique

E.V

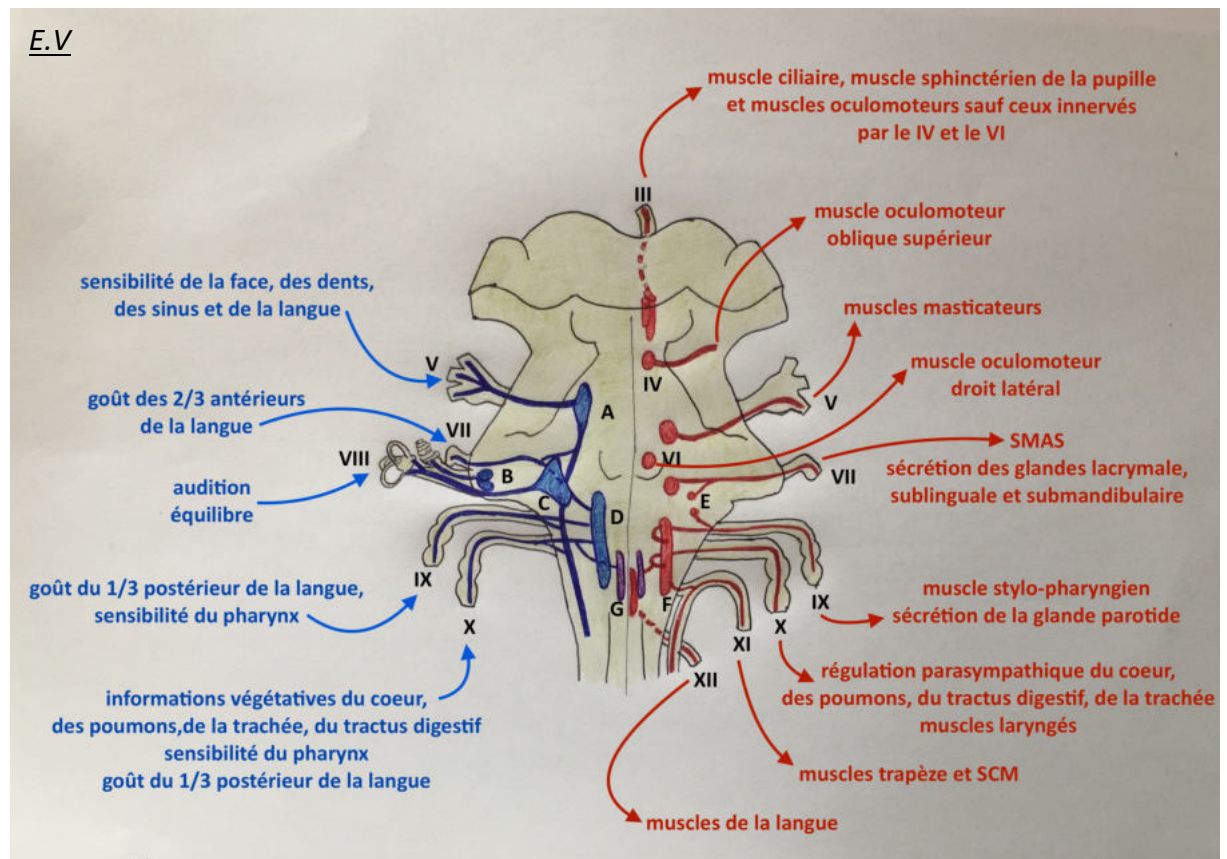


Figure 22 bis : Représentation des noyaux des nerfs crâniens dans le tronc cérébral (cerveau adulte)

Légende :

III à XII : nerfs crâniens correspondants

Les voies efférentes (sensitives et sensorielles) sont représentées en bleu, à gauche.

Les voies afférentes (motrices et du système nerveux autonome) sont représentées en rouge, à droite.

A : noyau sensitif du V, B : noyaux cochléaires, C : noyaux vestibulaires, D : noyau solitaire
E : noyaux salivaires supérieur et inférieur, F : noyau ambigu, G : noyau dorsal du X

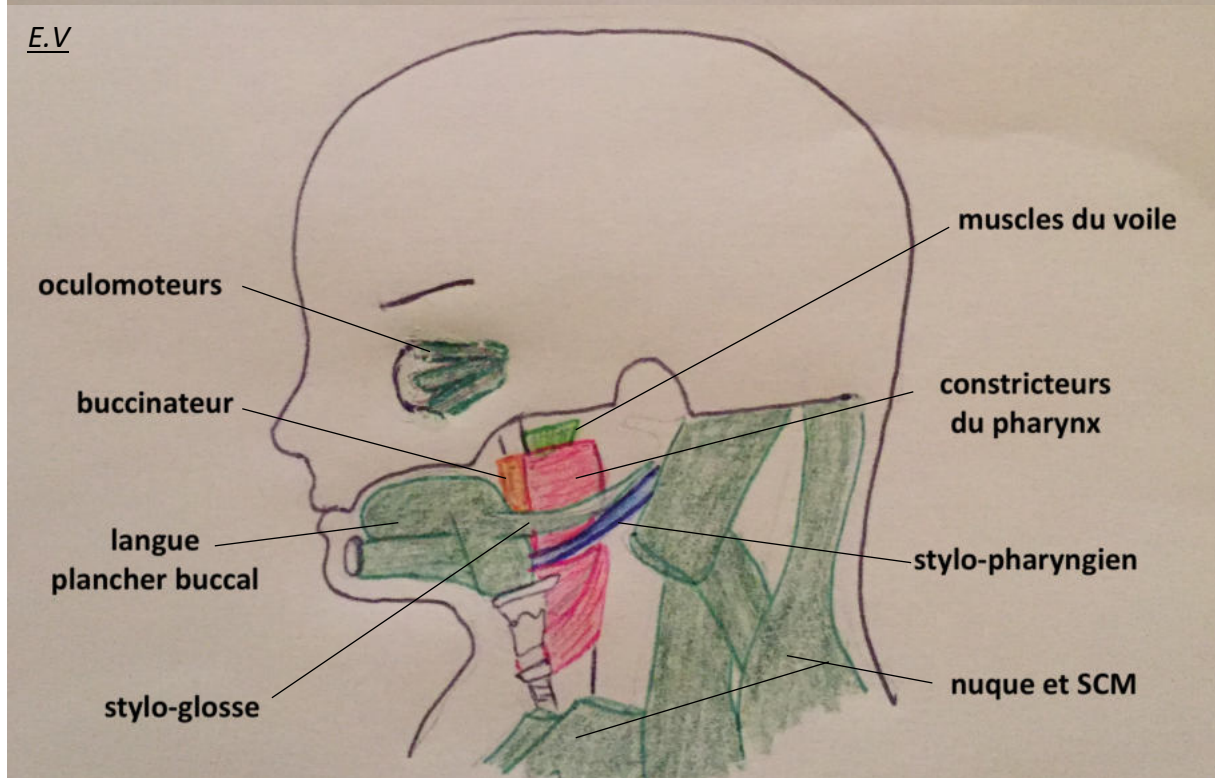
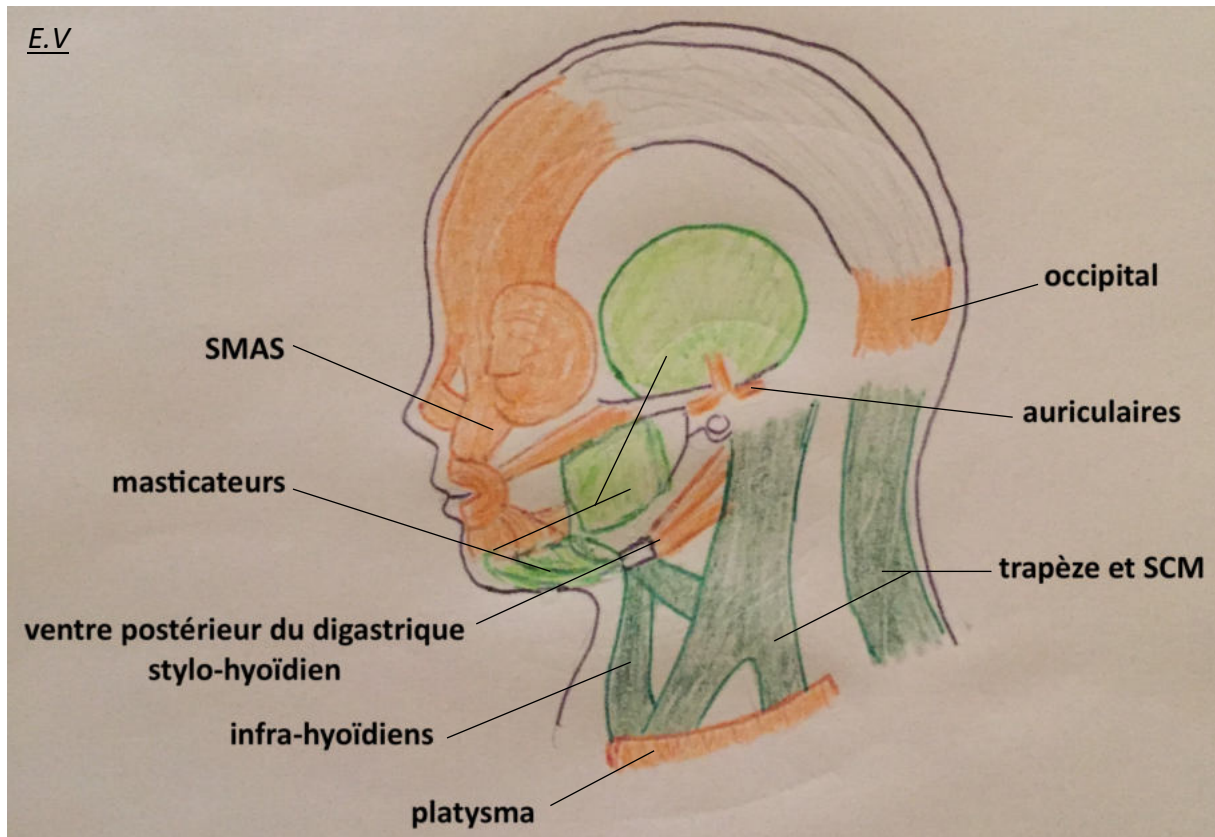


Figure 23 : Muscles dérivés des arcs pharyngiens et myotomes des somites cervicaux

- Dérivés du 1^{er} arc
- Dérivés du 2^{ème} arc
- Dérivés du 3^{ème} arc

- Dérivés du 4^{ème} et du 6^{ème} arc
- Dérivés des somites cervicaux

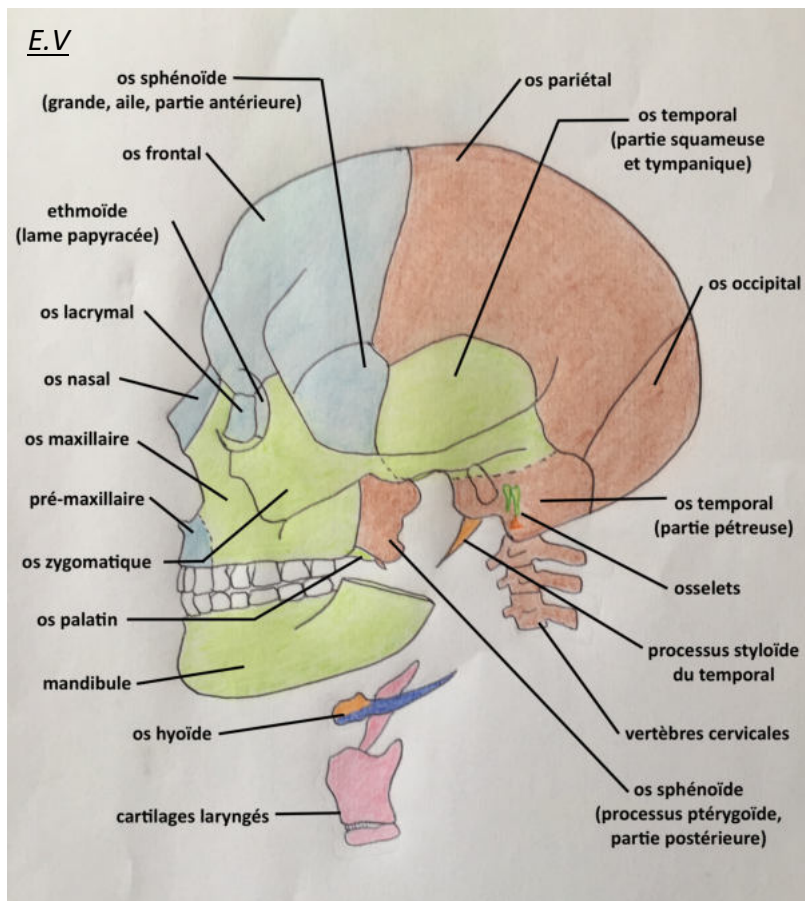







Figure 24 : Os dérivés des arcs pharyngiens et sclérotomes des somites cervicaux


 *Dérivés du bourgeon naso-frontal*

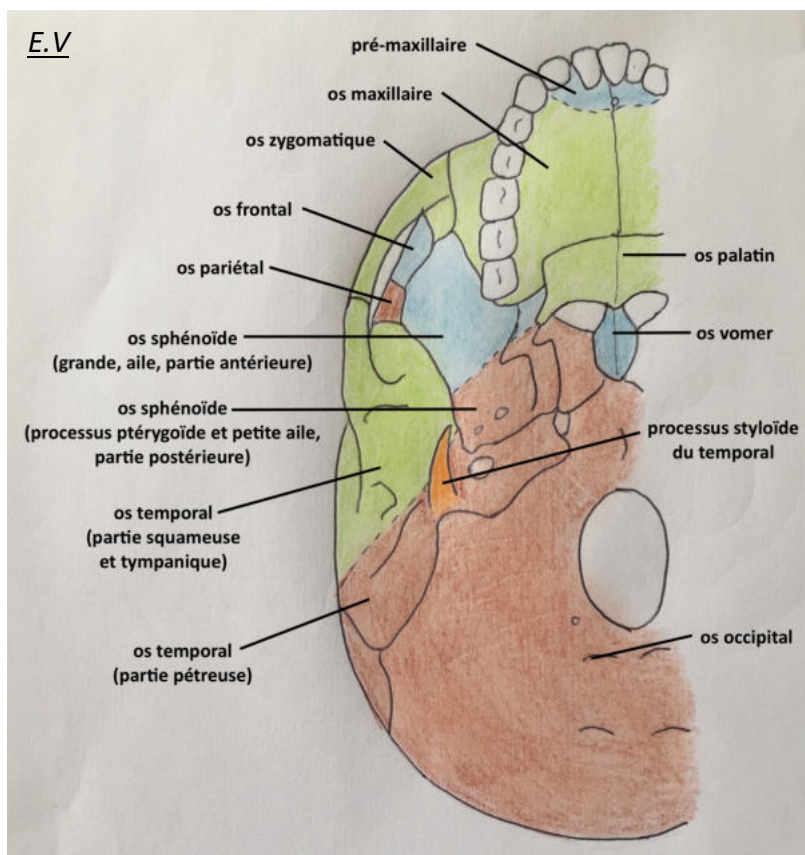
 *Dérivés du 1^{er} arc*

 *Dérivés du 2^{ème} arc*

 *Dérivés du 3^{ème} arc*

 *Dérivés des 4^{ème} et 6^{ème} arcs*

 *Dérivés des sclérotomes cervicaux*



2.1.6. Développement final de la face

L'ébauche de la face commence à être visible dès la fin de la quatrième semaine, au moment où elle est centrée sur le stomodeum, limité en haut par le bourgeon fronto-nasal, latéralement par les bourgeons maxillaires, et en bas par les bourgeons mandibulaires. Les bourgeons sont des renflements de la face ventrale de l'extrémité céphalique induits par les courants migratoires des cellules de la crête neurale. Ils commencent à se former vers la quatrième semaine de développement en entourant le stomodeum (bouche primitive sous le prosencéphale). Ce sont des structures embryonnaires transitoires qui vont confluer pour donner la face et le cou dans sa forme définitive.

Les placodes olfactives sont formées au niveau du bourgeon naso-frontal par évagination de l'épithélium neural du prosencéphale sous-jacent. Ce sont elles, par leur invagination secondaire lors de la cinquième semaine, qui vont induire la formation des fosses nasales et la prolifération tissulaire des bourgeons nasaux. Ces bourgeons seront alors divisés en bourgeon nasal externe, sur le versant latéral de la fosse nasale, et en bourgeon nasal interne, sur le versant médial de la fosse nasale (Figure 25).

La croissance des bourgeons maxillaires vers l'avant, durant les 6^{ème} et 7^{ème} semaines, va refouler les bourgeons nasaux externes vers le haut et comprimer les bourgeons nasaux internes, jusqu'à ce que la lame épithéliale séparant les bourgeons nasaux internes et les bourgeons maxillaires disparaisse et qu'ils fusionnent. Il en résulte la lèvre supérieure, sachant que les bourgeons nasaux internes sont à l'origine du tiers médian et les bourgeons maxillaires des deux tiers latéraux. Leur ligne de fusion reste en relief et donnera les crêtes philtrales, de part et d'autre du tiers médian de la lèvre. La lèvre inférieure sera formée par la réunion et la différenciation des deux bourgeons mandibulaires (Figure 25).

Les bourgeons nasaux externes ne participent pas à la formation de la lèvre et sont refoulés vers le haut. Ils formeront les ailes du nez. Ils sont séparés des bourgeons maxillaires par la fente naso-lacrymale (Figure 25), dont la face interne est formée par un vrai épithélium organisé issu de l'ectoderme sous-jacent, et qui ne va pas disparaître mais s'organiser en une structure tubulaire à l'origine du canal naso-lacrymal. Ce canal grossit à son extrémité crâniale pour donner le sac lacrymal et rejoindre les placodes optiques. Par la suite, la croissance des bourgeons de part et d'autre de ce canal va le refouler en profondeur et le positionner du canthus interne de l'œil à la fosse nasale.

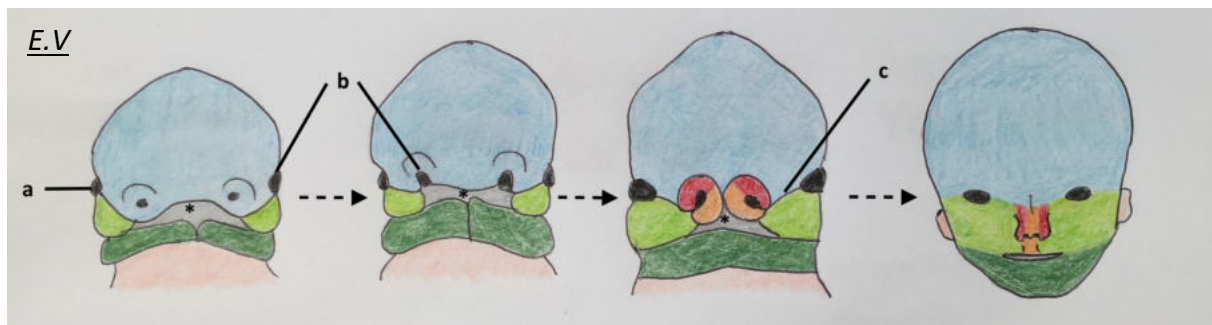

Figure 25 : processus de formation de la face, de la 6^{ème} à la 10^{ème} semaine de développement

Légende :

a : placode optique, b : placode olfactive, c : fente naso-lacrymale

Bourgeon naso-frontal

Bourgeons mandibulaires

Bourgeon nasal interne

Bourgeons maxillaires

Bourgeon nasal externe

Le nez est donc formé par la réunion de cinq bourgeons différents :

- Le bourgeon naso-frontal donne les os nasaux, le dorsum et le cartilage septal ;
- Les deux bourgeons nasaux internes donnent la pointe et la columelle et les cartilages associés (crus mésiale du cartilage alaire) ;
- Les deux bourgeons nasaux externes donnent les ailes du nez et les cartilages associés (triangulaire, crus latérale du cartilage alaire).

Par ailleurs, la croissance des bourgeons maxillaires va refouler les bourgeons nasaux internes non seulement vers la ligne médiane, mais également vers la profondeur, au niveau de la partie antérieure du stomodeum. Lors de la fusion des deux bourgeons nasaux internes, cette portion déplacée au toit du stomodeum va se différencier et donner le prémaxillaire, portion antérieure du futur palais portant les quatre incisives et située en avant du canal naso-palatin, également appelée palais primaire (Figure 26).

Le reste du futur palais est issu de la croissance de deux proéminences médiales et profondes des bourgeons maxillaires, les lames palatines. Ces lames apparaissent lors de la sixième semaine et sont initialement orientées vers l'ébauche de la langue, qui les séparent de par sa position verticale. Par la suite, lors de la septième semaine, la croissance du bourgeon mandibulaire induit l'horizontalisation de l'ébauche linguale, ce qui permet aux lames palatines de croître et de se rejoindre sur la ligne médiane en arrière du canal naso-palatin tout en fusionnant avec le prémaxillaire, formant ainsi le reste du palais. Ce phénomène est concomitant de la croissance du

cartilage septal issu du bourgeon frontal, qui descend et rejoint les lames palatines au niveau de leur fusion sur la ligne médiane pour cloisonner les fosses nasales primitives (Figure 26).

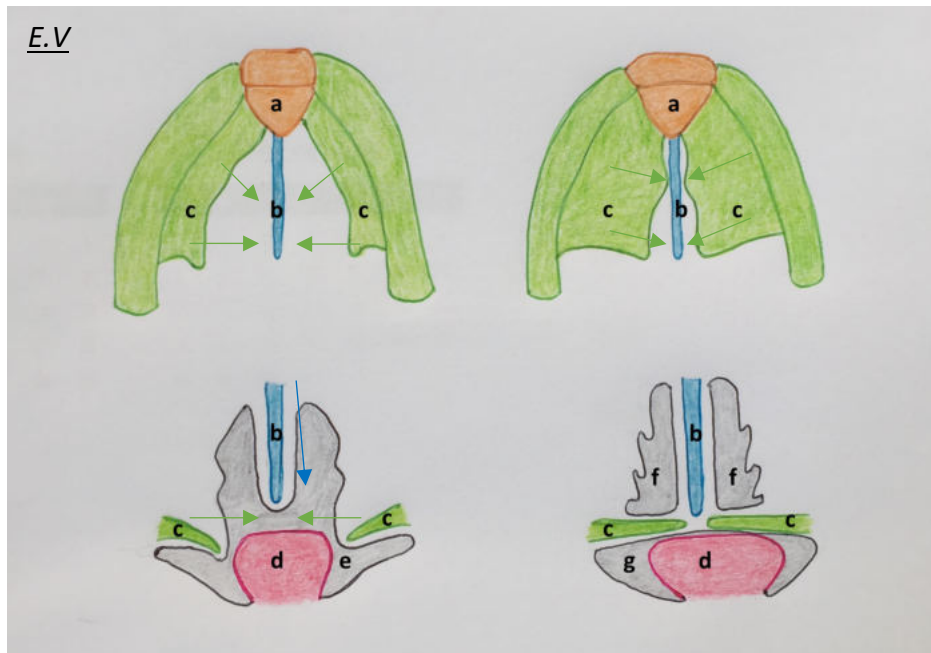


Figure 26 : Formation du palais, des fosses nasales et séparation entre les fosses nasales et la cavité orale primitive

Légende :

a : prémaxillaire, b : septum nasal, c : lames palatines, d : langue, e : stomodeum, f : fosses nasales primitives, g : cavité orale primitive

Les bourgeons dentaires dérivent directement de l'ectoblaste de la cavité buccale primitive et des cellules de la crête neurale qui la colonisent, aux alentours de la sixième semaine. Il est nécessaire qu'une interaction moléculaire ait lieu entre l'ectoblaste et les cellules des crêtes neurales pour induire la formation de la cloche dentaire. Les cellules des crêtes neurales donneront de nombreux composants de la dent (améloblastes produisant l'émail et odontoblastes produisant la dentine).

Le pavillon de l'oreille se développe de part et d'autre de la première fente pharyngienne, à partir de bourgeons de prolifération des cellules des crêtes neurales des 1^{er} et 2^{ème} arcs pharyngés. Les bourgeons du premier arc donneront le tragus et contribueront à la formation du méat auditif externe. Les bourgeons du second arc donneront le reste du pavillon de l'oreille, soit l'antitragus, l'anthélix, l'hélix et la conque.

2.2. Embryologie du système nerveux central

2.2.1. Développement précoce

La connaissance des étapes nécessaires à la formation du cerveau est indispensable pour établir une discussion concernant les anomalies cérébrales présentées par la patiente de notre cas. Nous allons donc voir comment se développent les différents segments du cerveau primitif.

Le schéma d'organisation du système nerveux central est dicté par la différenciation cellulaire au niveau du tube neural. Cette différenciation débutera dans le rhombencéphale, puis progressera en caudal vers la moelle épinière, où l'organisation cellulaire sera conservée ; ainsi qu'en crânial, où elle connaîtra des modifications supplémentaires.

Dès la fin du premier mois de développement, lors de la fermeture du tube neural, le neuro-épithélium qui le constitue devient pluristratifié. A six semaines, les cellules du neuro-épithélium ont proliféré et se sont différenciées en s'organisant en trois couches (Figure 29) :

- La couche interne (ou épendymaire, ou ventriculaire),
- La couche intermédiaire (ou du manteau),
- La couche externe (ou marginale).

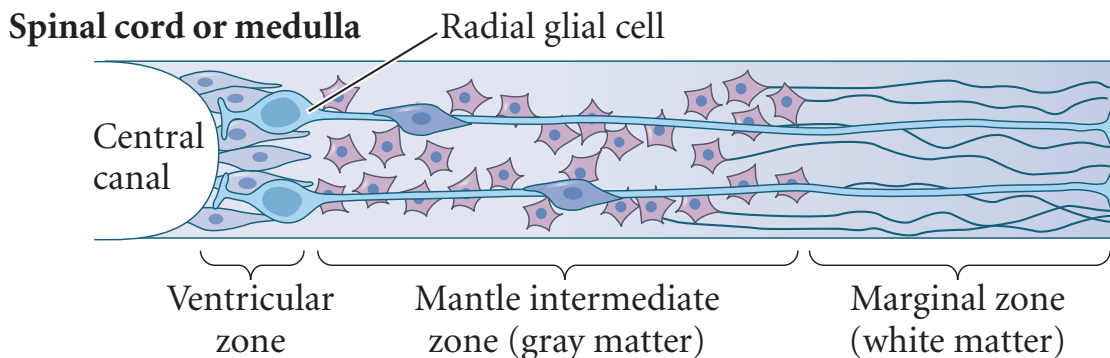


Figure 29 : Organisation précoce du neuroépithélium

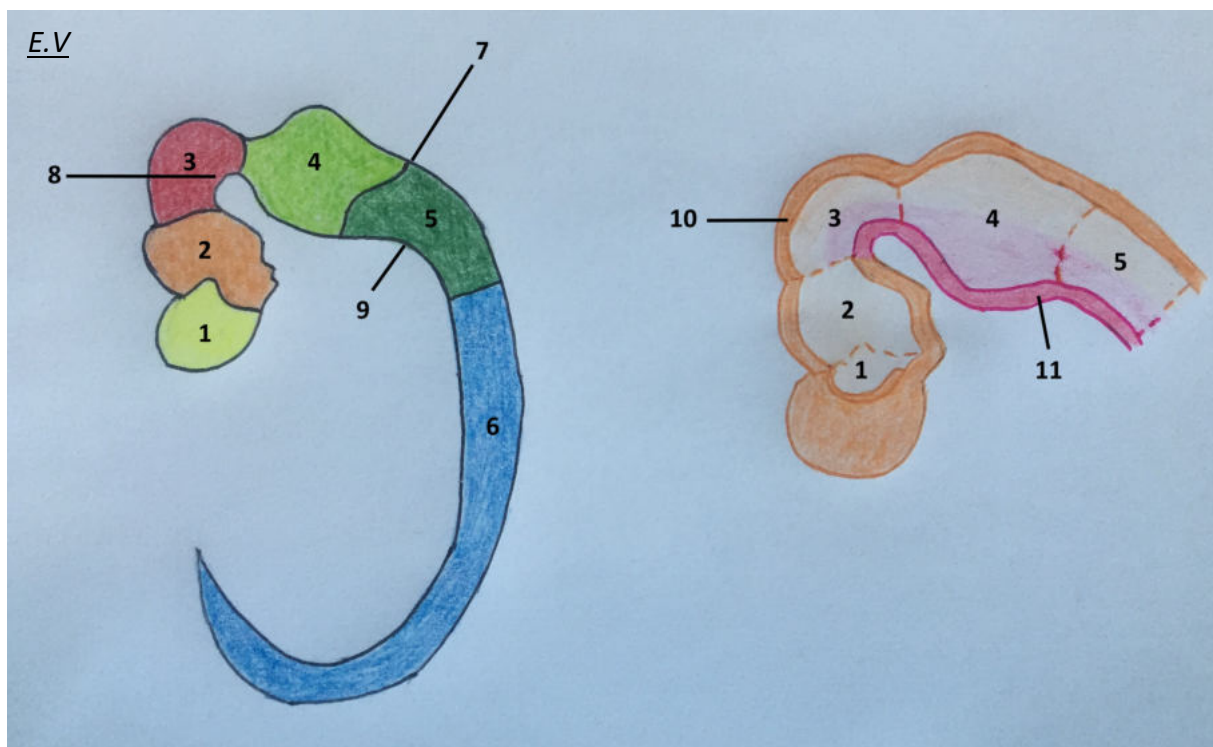
Extrait de Developmental Biology, by Michael J.F. Barresi, Scott F. Gilbert, 11th edition, p 444 (4)

Le manteau provient d'une première vague de migration des cellules neuro-épithéliales, qui se différencient en neurones. Ces neurones vont émettre des axones qui vont constituer la couche marginale. Ainsi, le manteau contient les corps cellulaires des neurones et donnera la substance grise (centrale), tandis que la couche marginale contient les axones, par la suite organisés en fuseaux, et donnera la substance blanche (périphérique).

Une deuxième vague de migration de cellules issues de la couche interne va se différencier en cellules gliales (astrocytes et oligodendrocytes), qui constituent le support structural et métabolique des neurones et migrent dans la couche du manteau.

Enfin, une troisième vague cellulaire va naître de la couche interne et restera à la face profonde du tube neural (plus profonde que la couche interne) pour devenir les cellules épendymaires qui bordent le canal rachidien et les ventricules cérébraux sur leur versant interne.

Par la suite, au niveau de la corde spinale (future moelle épinière), du rhombencéphale et du mésencéphale (futur tronc cérébral), cette structure sera conservée et les corps cellulaires des neurones vont s'organiser en amas selon leur destinée : au niveau ventral, les cellules vont s'organiser en plaque basale, à l'origine des futures voies motrices ; tandis qu'au niveau dorsal elles s'organisent en plaque alaire, à l'origine des futures voies sensibles et sensorielles (Figure 30).



*Figure 30 : Vue d'ensemble du système nerveux à 1 mois de développement
A gauche vue globale, à droite vésicules cérébrales primitives en section sagittale*

Légende :

1 : télencéphale, 2 : diencéphale, 3 : mésencéphale, 4 : métencéphale, 5 : myélencéphale
6 : corde spinale, 7 : courbure pontique, 8 : courbure céphalique, 9 : courbure cervicale
10 (en orange) : plaque alaire en dorsal, 11 (en rose) : plaque basale en ventral

Il en résulte des colonnes fonctionnelles qui cheminent depuis la moelle épinière jusqu'au tronc cérébral chez l'adulte, pouvant être motrices, sensibles, sensorielles ou mixtes selon le développement de chacune des voies aux différents segments du cerveau considéré. Dans chacune de ces colonnes, une sous-différenciation permettra de séparer le système nerveux dit somatique (motricité volontaire) du système nerveux dit autonome (motricité involontaire et régulation sympathique, parasympathique).

On différencie alors six types de colonnes (Figure 31) :

- Trois colonnes motrices, issues des plaques basales, et donc efférentes (partant du système nerveux central vers la périphérie) :
 - Somatique, pour la motricité volontaire,
 - Viscérale spécifique, ou branchiale, pour la motricité involontaire et régulation autonome des structures issues des arcs pharyngiens (muscles striés),
 - Viscérale générale, pour la motricité involontaire et la régulation autonome des structures qui ne sont pas issues des arcs pharyngiens (muscles lisses);
- Trois colonnes sensibles et sensorielles, issues des plaques alaires, et donc afférentes (venant de la périphérie et allant au système nerveux central) :
 - Somatique, pour la sensibilité tactile, épicrotique et nociceptive,
 - Viscérale spécifique, dédiée aux informations du goût, de l'équilibre et de l'audition,
 - Viscérale générale, pour les informations issues des organes profonds.

Au niveau du tronc cérébral, dans ces colonnes, les noyaux des nerfs crâniens III à XII (XI exclu) vont se former en recrutant des neurones à partir d'une, deux ou trois colonnes en fonction de leur fonction : par exemple le nerf trochléaire IV est purement moteur, le nerf VIII est purement sensoriel, le nerf V est sensitif et moteur, et le nerf X est à la fois sensitif, moteur et autonome.

Le noyau du nerf XI se forme dans la moelle cervicale, et les noyaux I et II naissent respectivement dans le télencéphale et le diencéphale et sont purement sensoriels.

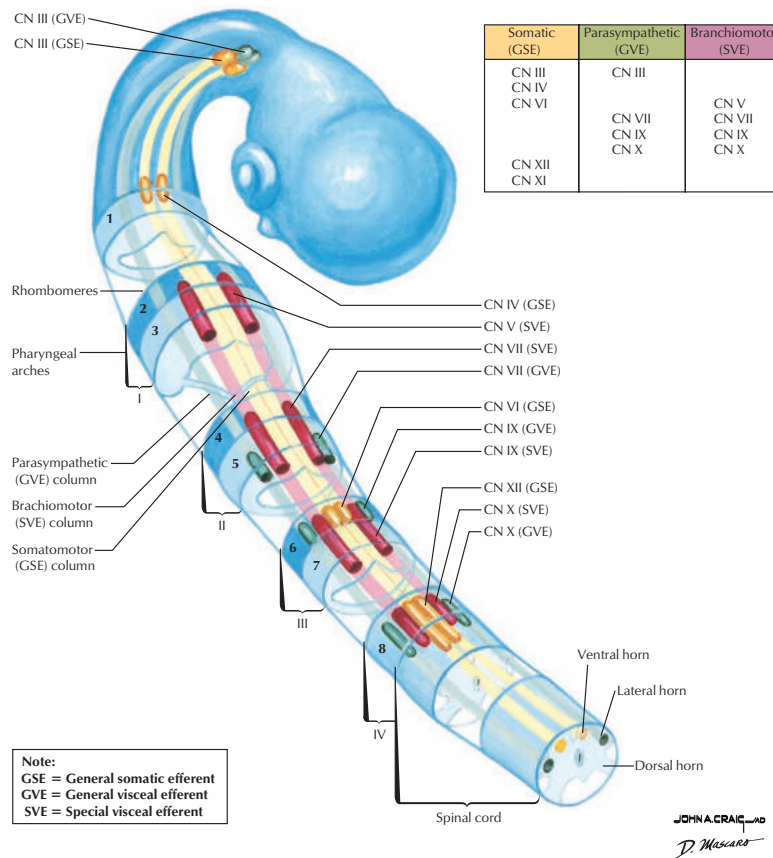


Figure 31 : Schéma des colonnes fonctionnelles avec les noyaux des nerfs crâniens
 Extrait de Netter's Atlas of Human Embryology by Larry R. Cochard, Update Edition p 75 (2)

En revanche, cette organisation varie dans le cervelet et les hémisphères cérébraux, puisqu'il existe une vague de migration des cellules de la couche intermédiaire dans la couche externe, ce qui divise la substance grise en deux composantes. En surface, elle donnera le cortex, et en profondeur les noyaux profonds (noyaux gris centraux), séparés par la substance blanche. Ce sont au niveau de ces centres que les différentes colonnes (ou voies neuronales) se terminent en se projetant soit sur le cortex, soit sur les noyaux profonds.

Dans ces hémisphères, la plaque alaire va proliférer au détriment de la plaque basale.

Ces mécanismes de différenciation multiples découlent de l'influence de plusieurs structures :

- L'induction du prosencéphale sera assurée très précocement par la plaque préchordale, puisque la notochorde n'est pas formée à ce niveau (caudalement à la membrane bucco-pharyngienne),
- L'induction du mésencéphale et du rhombencéphale sera assurée par la notochorde et le mésoblaste paraxial.

2.2.2. Vésicules cérébrales et structures associées

A partir de cinq semaines de développement, le cerveau primitif est composé de cinq vésicules, qui vont être à l'origine de tous les composants du système nerveux central :

- Le prosencéphale, ou cerveau antérieur, est subdivisé en télencéphale et diencéphale ;
- Le mésencéphale, ou cerveau moyen, ne se subdivise pas ;
- Le rhombencéphale, ou cerveau postérieur, se subdivise en métencéphale et myélocéphale.

Le mésencéphale est séparé du métencéphale par l'isthme rhombencéphalique, et les deux sous-unités du rhombencéphale sont séparées par la flexure pontique.

Le myélocéphale est en continuité avec la corde spinale, à l'origine de la moelle épinière et du système nerveux périphérique.

2.2.2.1. Rhombencéphale

Le myélocéphale, vésicule la plus caudale, donnera la moelle allongée (ou bulbe rachidien) qui est une zone de transition entre le cerveau et la moelle épinière. De forme globalement ovalaire, les plaques alaire et basale sont conservées et séparées par une frontière anatomique dénommée sulcus limitans, séparant donc les futurs noyaux moteurs en position paramédiane des noyaux sensitifs en position latérale.

Du fait de l'accentuation de la courbure pontique vers la sixième semaine, au niveau de la partie crâniale du myélocéphale, les bords latéraux s'écartent et une cavité centrale se forme, qui deviendra le quatrième ventricule. Le toit du myélocéphale s'affine et devient la toile choroïdienne, qui formera les plexus choroïdes à l'origine de la sécrétion du liquide céphalo-rachidien. Les plaques basale et alaire se retrouvent alors ensemble en position ventrale. La partie caudale du myélocéphale ne subit pas de phénomène de cavitation et reste fermée, en continuité avec la corde spinale dont elle reste très proche au niveau structurel. Les plaques alaires donneront à ce niveau les noyaux gracile et cunéiforme, relais de la sensibilité tactile et épicritique vers le thalamus (Figure 32).

La plaque basale contient trois types de noyaux moteurs de chaque côté de la ligne médiane (Figure 32) :

- Un groupe médial, efférent somatique (motricité volontaire) : ce noyau et les neurones qui vont s'y développer constitueront la voie pyramidale en caudal, et contiennent également les noyaux des nerfs crâniens XII, VI, IV et III en crânial;

- Un groupe intermédiaire, dit efférent viscéral spécifique (motricité involontaire des muscles des arcs pharyngiens), destiné à innerver les muscles striés issus des arcs pharyngés, et contenant les noyaux des nerfs crâniens, IX, X et XI ;
- Un groupe latéral, dit efférent viscéral général, destiné à la motricité involontaire des muscles respiratoires, cardiaque et du tractus intestinal notamment par le biais de fibres du nerf X (hors muscles des arcs pharyngiens).

La plaque alaire contient également trois types de noyaux sensitifs (Figure 32) :

- Un groupe médial, afférent viscéral général, recevant des informations sensibles du cœur et du tractus digestif ;
- Un groupe intermédiaire, ou afférent viscéral spécifique (sensoriel pour le goût et audition), recevant des informations sensibles de la langue, de l'oropharynx et de l'épiglotte par le VII et le X, ainsi que de l'oreille interne par le VIII ;
- Un groupe latéral, recevant des informations sensibles du pharynx par le biais du nerf crânien IX.
- En crânial et au niveau de la face ventrale, la plaque alaire donne également le noyau de l'olive bulbaire, qui est un relais de la motricité involontaire.

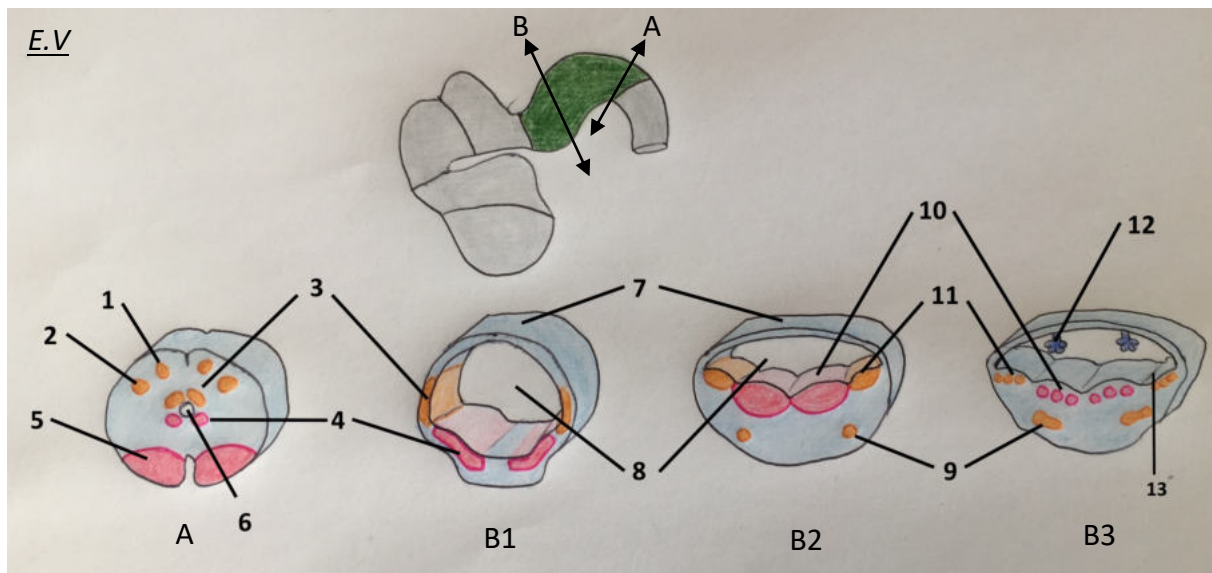


Figure 32 : schéma de formation du myélocéphale entre la 5^{ème} et la 7^{ème} semaine de développement

Légende :

A : plan de section axiale à la partie caudale du myélocéphale
 B : plan de section axiale à la partie crâniale du myélocéphale
 B1 : 5^{ème} semaine, B2 : 6^{ème} semaine, B3 : 7^{ème} semaine

1 : noyau gracile, 2 : noyau cunéiforme, 3 : plaque alaire, 4 : plaque basale, 5 : future voie pyramidale, 6 : canal central, 7 : toile choroïdienne, 8 : 4^{ème} ventricule en formation, 9 : noyau de l'olive bulbaire, 10 : noyaux de la plaque basale, 11 : noyaux de la plaque alaire, 12 : plexus choroïde, 13 : sulcus limitans

Le métencéphale est la vésicule située au-dessus du myélocéphale, et se divise en deux parties : le cervelet, issu des plaques alaires et servant de coordinateur pour la posture et mouvement volontaire ; et le pont, issu des plaques basales et servant de lieu de passage des fibres nerveuses entre la moelle épinière, le cortex cérébelleux et le cortex cérébelleux (protubérance annulaire).

L'organisation des plaques suit par ailleurs le même schéma que dans le myélocéphale (Figure 33).

La plaque basale contient trois groupes de noyaux : un médial somatique efférent (avec le noyau du VI), un intermédiaire viscéral efférent spécifique (noyaux du V et du VII pour la motricité des muscles associés), et un latéral viscéral efférent général destiné aux glandes salivaires principales. La plaque basale constitue également le pont dans sa partie marginale connectant les cortex hémisphériques aux cortex cérébelleux.

La plaque alaire contient trois noyaux afférents, un latéral somatique (connecté au noyau du V), un viscéral spécifique et un viscéral général qui répondent aux mêmes connections que les noyaux homonymes du myélocéphale.

La particularité du métencéphale est de former en latéro-dorsal, par le biais de la partie crâniale des lames alaires, les lèvres rhombiques de part et d'autre du quatrième ventricule (Figure 34). Ces lèvres vont grandir puis se souder sur la ligne médiane au cours du 2^{ème} mois. Par la suite, par l'accentuation de la courbure pontique, elles vont se comprimer dans le sens crânio-caudal et former la plaque cérébelleuse, aux alentours du troisième mois, sur laquelle on distingue dès ce stade le vermis, portion médiane, et les hémisphères cérébelleux, situés latéralement (Figure 34). Les cellules nerveuses se différencieront et proliféreront par la suite pour donner son volume et sa forme définitives au futur cervelet, avec le cortex cérébelleux en surface et les noyaux gris en profondeur.

E.V

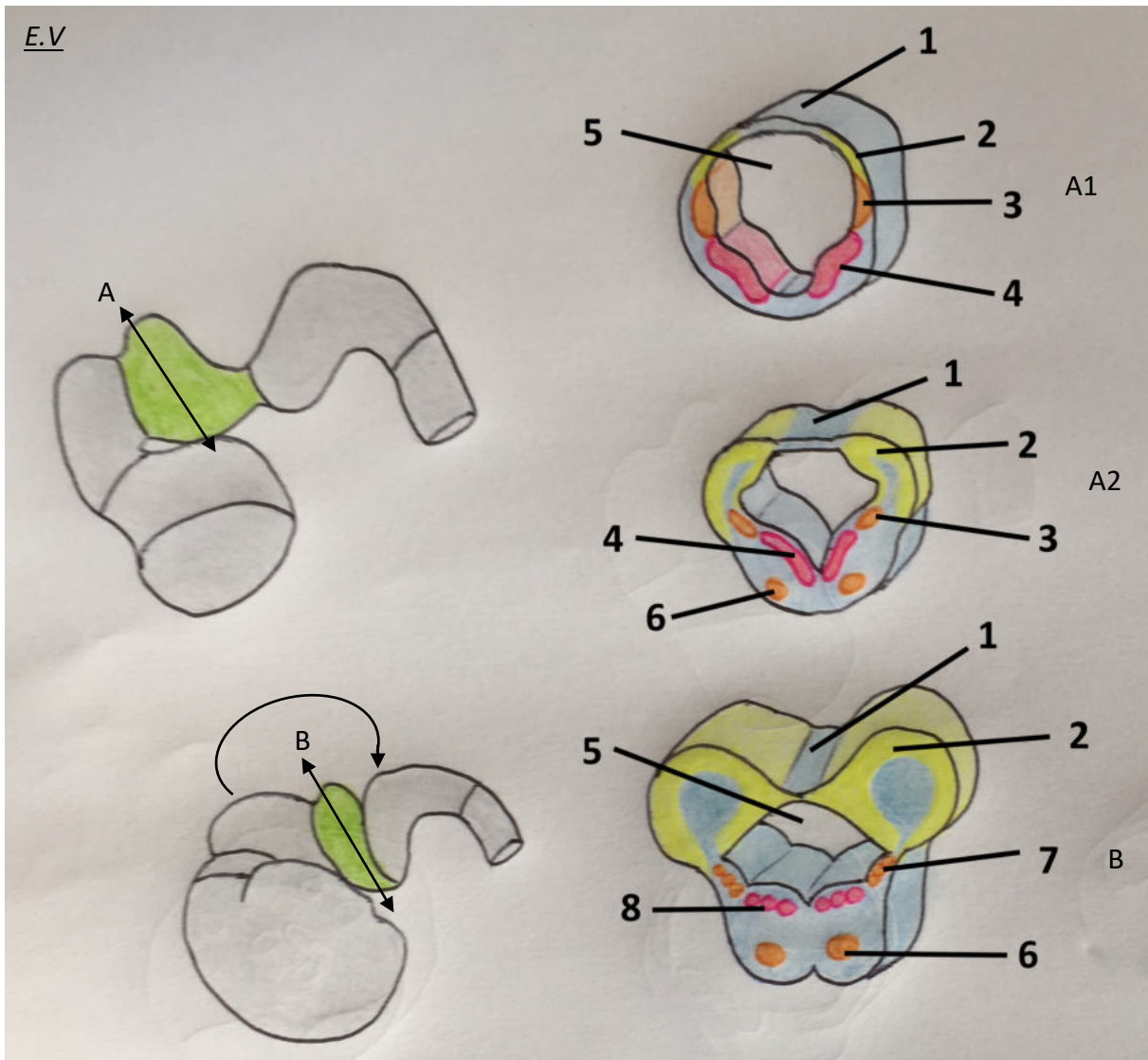


Figure 33 : Schéma de formation du métencéphale
Entre la 6^{ème} et la 8^{ème} semaine de développement

Légende :

A : plan de section axiale avant accentuation de la courbure pontique

B : plan de section axiale après accentuation de la courbure pontique

A1 : 6^{ème} semaine, A2 : septième semaine, B : huitième semaine

1 : toile choroïdienne, 2 (en jaune) : lèvres rhombiques issues de la plaque alaire, 3 (en orange) : plaque alaire, 4 (en rose) : plaque basale, 5 : 4^{ème} ventricule, 6 : noyaux du pont, 7 : noyaux de la plaque alaire, 8 : noyaux de la plaque basale

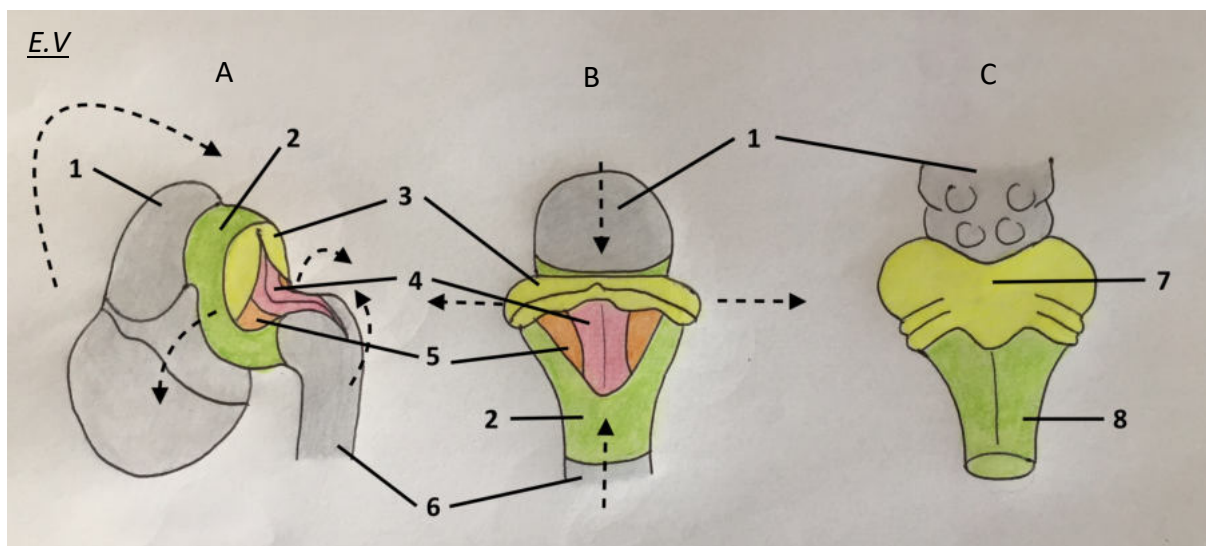


Figure 34 : Représentation de l'inflexion pontique avec compression des lèvres rhombiques et formation du cervelet

Légende :

A : 8^{ème} semaine, B : 10^{ème} semaine, C : 12^{ème} semaine

1 : mésencéphale, 2 (en vert) : métencéphale, 3 (en jaune) : lèvres rhombiques, 4 (en rose) : lame basale, 5 (en orange) : lame alaire, 6 : myélocéphale, 7 : cervelet, 8 : pont
Les flèches en pointillés indiquent le mouvement de plicature crânio-caudale avec élargissement du métencéphale

2.2.2.2. Mésencéphale

Dans le mésencéphale, chaque plaque basale ne contient que deux groupes de noyaux moteurs : un médial efférent somatique (nerfs crâniens III et IV), et un viscéral efférent général pour le muscle sphinctérien de la pupille (noyau de Edinger-Westphal). Les portions latérales des plaques basales formeront les pédoncules cérébraux (ou crus cerebri), qui contiennent les voies nerveuses allant du cortex cérébral au pont cérébelleux. Ces éléments issus des plaques basales sont regroupés sous le terme de tegmentum dans le cerveau adulte.

Les plaques alaires vont donner les colliculi : le colliculus antérieur régule les réflexes inhérents aux signaux visuels, et le colliculus postérieur régule ceux inhérents aux signaux auditifs, en fonctionnant comme des relais. Les quatre colliculi (deux de chaque côté) forment la lame quadrijumelle ou tectum dans le cerveau adulte (Figure 35).

A ce niveau, il se forme également la substance noire et le noyau rouge, dont l'origine entre la lame basale et la lame alaire est encore contestée. Ces noyaux profonds jouent un rôle dans la

motricité extrapyramidale. Le mésencéphale est creusé en son centre par l'aqueduc mésencéphalique (ou aqueduc de Sylvius).

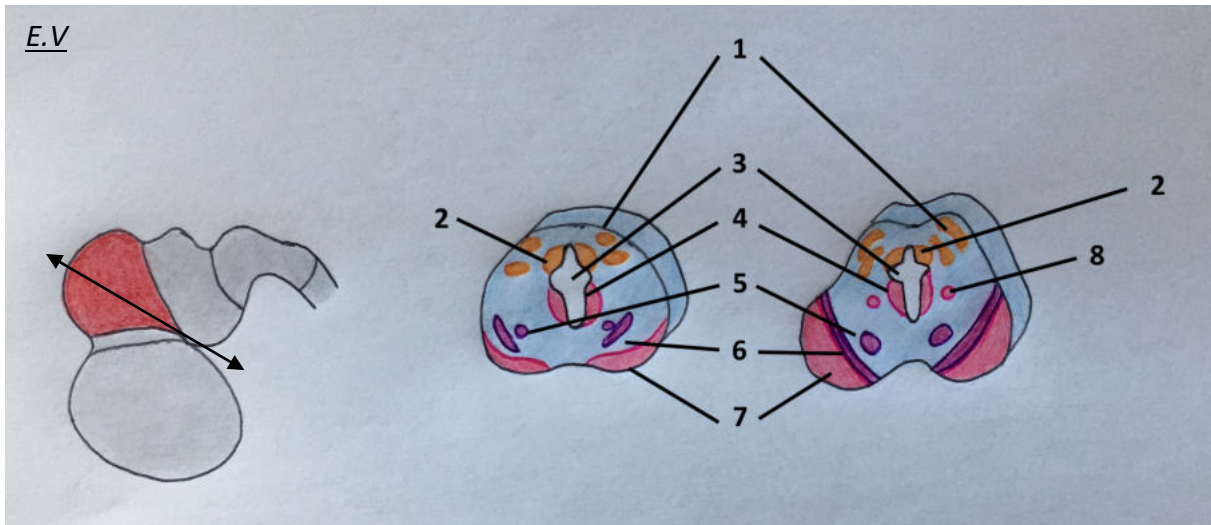


Figure 35 : Schéma de formation du mésencéphale entre 11 et 14 semaines de développement

Légende :

1 : Colliculi, 2 : lame alaire (qui donnera le noyau mésencéphalique du V),
 3 : aqueduc mésencéphalique, 4 : lame basale, 5 : noyau rouge, 6 : substance noire,
 7 : pédoncule cérébral, 8 : noyau efférent du III (Eginger-Westphal)

2.2.2.3. Prosencéphale et système ventriculaire

Le prosencéphale se distingue des autres vésicules par l'expansion marquée des lames alaires, au détriment des lames basales.

Le diencephale est la vésicule la plus caudale du prosencéphale, et sera complètement entouré par le télencéphale lors de la croissance de celui-ci (Figure 36). A terme, le diencephale sera limité en crânial par le chiasma optique et en caudal par l'épiphyse.

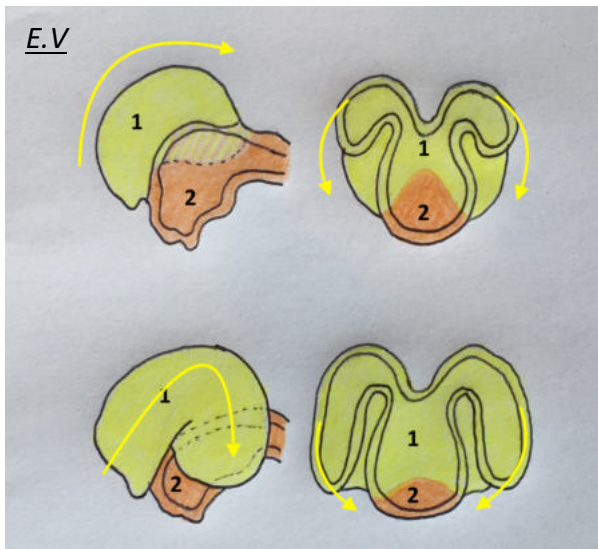


Figure 36 : Représentation de la croissance et de l'enroulement du télencéphale (1, en jaune) avec recouvrement complet à terme du diencephale (2, en orange), de la 5^{ème} à la 10^{ème} semaine de développement

Les lames alaires, lorsque le diencephale s'enroule sous l'effet de la croissance du télencéphale, vont former les parois latérales et se rejoindre sur la ligne médiane (formant la plaque du toit). Au niveau de ce toit, elles vont par la suite crânialement s'écarter et s'amincir pour constituer le toit du 3^{ème} ventricule, qui au contact des méninges va former les plexus choroïdes sécrétant le LCR. Le même processus se produit pour le 4^{ème} ventricule au niveau du rhombencéphale. La partie la plus caudale du toit du 3^{ème} ventricule va s'épaissir et s'évaginer pour donner l'épiphyse, visible dès la septième semaine, et sécrétant la mélatonine et sérotonine.

A cette même période, vers le second mois de développement, les parois latérales et le plancher du diencephale vont donner des renflements qui prolifèrent vers la cavité du 3^{ème} ventricule, qui sont l'épithalamus (contenant l'épiphyse), le thalamus et l'hypothalamus (de dorsal en ventral) (Figure 37).

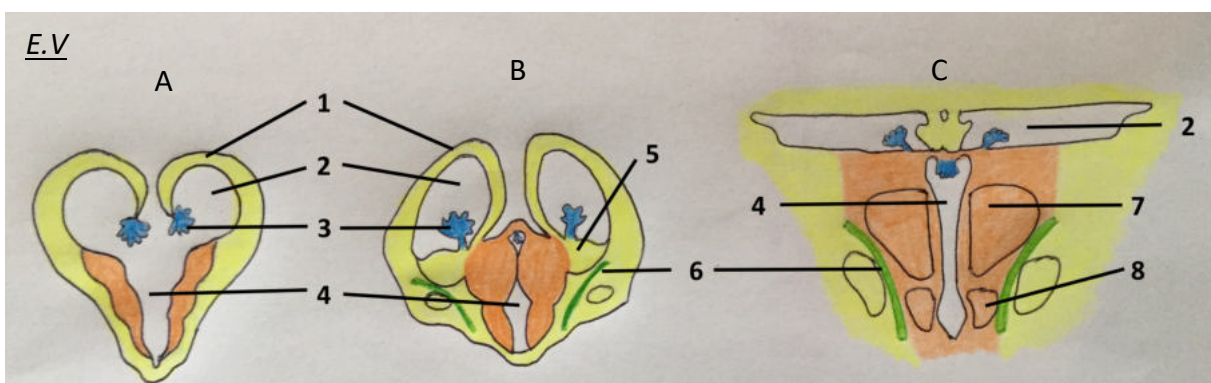


Figure 37 : Schéma de formation du diencephale

Légende :

A : 6^{ème} semaine, B : 12^{ème} semaine, C : âge adulte

1 : paroi latérale du télencéphale, 2 : ventricule latéral, 3 : plexus choroïde

4 : 3^{ème} ventricule, 5 : éminences ganglionnaires latérale et médiane, 6 : capsule interne

7 : thalamus, 8 : hypothalamus

Le chiasma optique est également issu du diencephale, et constitue initialement une commissure cérébrale avant le développement des fibres nerveuses reliées aux placodes optiques.

Enfin, le télencéphale est la vésicule qui va proliférer le plus, en donnant deux renflements latéraux qui constituent les futurs hémisphères cérébraux, reliés par une partie médiane appelée lame terminale (résidu de la fermeture du neuropore crânial).

Les cellules neuroblastiques des ventricules latéraux vont migrer pour former le pallium (futur cortex) en niveau du toit du télencéphale et l'émminence ganglionnaire latérale et médiane (futurs corps striés) au niveau de son plancher. Le plancher va se développer de façon marquée alors que le toit va rester relativement mince. Les vésicules grandissent jusqu'à se rejoindre dorsalement, sur la ligne médiane, en restant séparées par la scissure inter hémisphérique (future faux du cerveau). Les vésicules télencéphaliques sont également creusées par les ventricules latéraux, reliés au 3^{ème} ventricule par les foramina interventriculaires. Les plexus des ventricules latéraux vont naître au niveau des zones de raccordement entre le diencephale et les vésicules télencéphaliques. Les ventricules latéraux prendront une forme de fer à cheval à terme en envoyant trois prolongements, la corne antérieure vers le lobe frontal, la corne inférieure dans le lobe temporal, et la corne postérieure dans le lobe occipital (Figure 38).

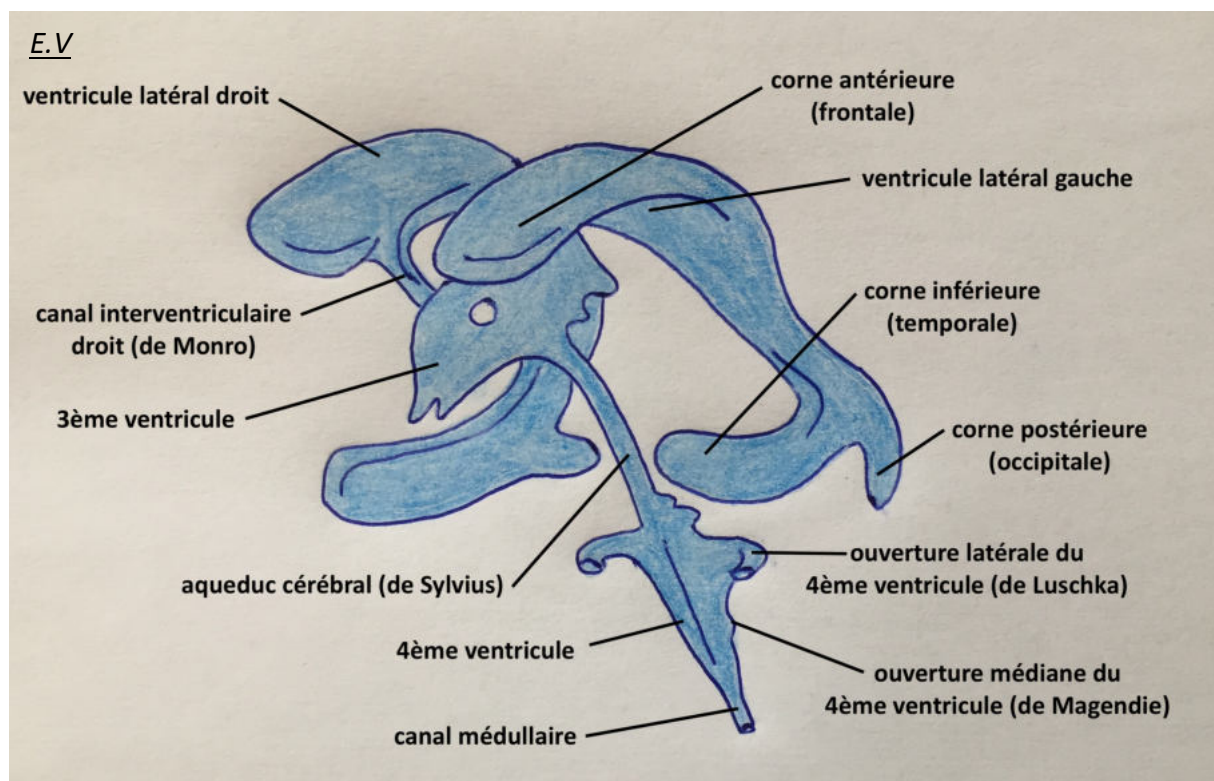


Figure 38 : Forme définitive du système ventriculaire du cerveau, à la naissance

Le système ventriculaire est formé par élargissement de la lumière du tube neural et sa forme est acquise lors de l'enroulement et de la croissance des différentes vésicules cérébrales. Les ventricules produisent le liquide céphalo-rachidien qui est drainé vers l'espace subarachnoïdien entourant le cerveau et la moelle épinière par les orifices latéraux et médian du 4^{ème} ventricule.

Par la suite, les corps striés vont proliférer de façon à remettre le télencéphale et le diencephale en continuité, et cet épaississement donnera à terme, en étant constitué de substance blanche, la capsule interne mettant en relation les hémisphères cérébraux avec le reste du cerveau. Les corps striés donneront les noyaux caudé, putamen, pallidum (Figure 39).

De nombreuses commissures mettent en relation des hémisphères cérébraux entre eux, dont la commissure principale connue sous le nom de corps calleux, qui relie les aires cérébrales dites associatives (celles qui ne sont pas reliées par le corps calleux sont dites primaires). Le corps calleux commence sa formation vers le troisième mois et ne sera abouti qu'au cours du sixième mois de développement.

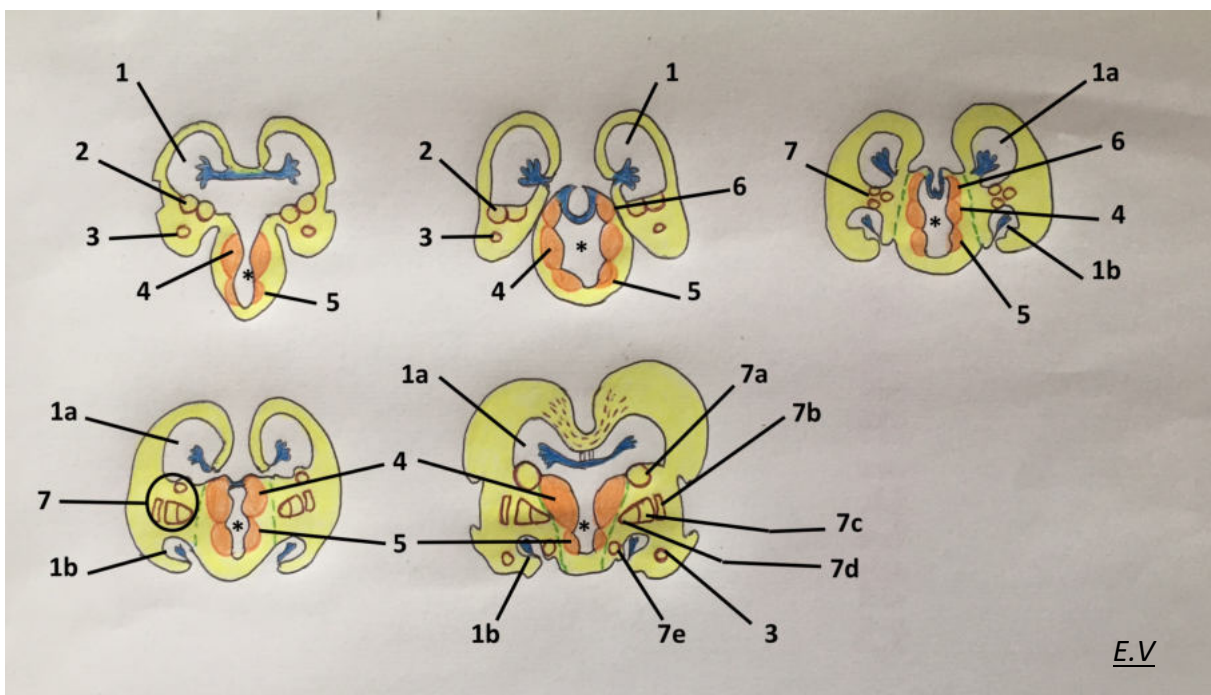


Figure 39 : Schéma de formation du télencéphale, entre la 7^{ème} et la 15^{ème} semaine

Légende :

* : 3^{ème} ventricule, 1 : ventricule latéral avec 1a : corne antérieure et 1b : corne inférieure, 2 : éminences ganglionnaires médiane et latérale, 3 : corps amygdaloïde, 4 : thalamus, 5 : hypothalamus, 6 : épithalamus, 7 : ensemble des dérivés des éminences ganglionnaires avec 7a : corps du noyau caudé, 7b : clausatrum, 7c : putamen, 7d : pallidum, 7e : queue du noyau caudé.

La ligne verte en pointillés représente la capsule interne et la ligne violette en pointillés au toit des ventricules latéraux le corps calleux.

Les lobes du cerveau vont se dessiner à partir du 3^{ème} mois, par l'apparition de scissures qui permettent leur séparation : le sillon latéral, inter-hémisphérique, et plus tardivement le sillon central et pariéto-occipital (Figure 40).

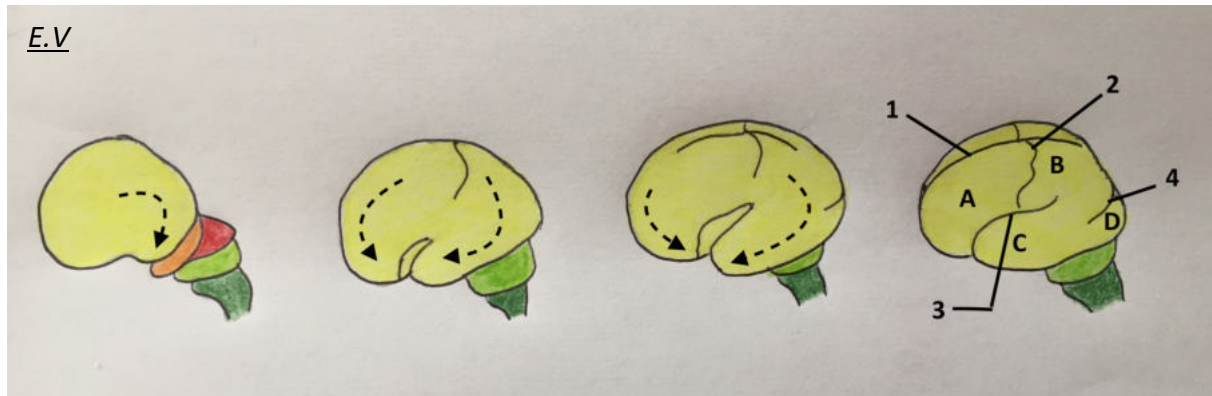

Figure 40 : Segmentation cérébrale en lobes par l'apparition des sillons de 2 mois de développement à la naissance

Légende :

A : lobe frontal, B : lobe pariétal, C : lobe temporal, D : lobe occipital

1 : sillon inter-hémisphérique, 2 : sillon central, 3 : sillon latéral, 4 : sillon pariéto-occipital

Les flèches en pointillés représentent les mouvements de croissance et d'enroulement du télencéphale qui permet le recouvrement d'une grande partie des vésicules sous-jacentes.

Le télencéphale est aussi à l'origine des voies olfactives. Les cellules neurales du télencéphale, associées aux cellules du mésoderme, vont induire la prolifération de l'ectoderme en deux points du bourgeon naso-frontal. Les deux zones vont ensuite se différencier pour donner les placodes olfactives, en créant des cellules neurosensorielles formant un épithélium, ensuite enfoui dans le mésoderme secondairement par croissance des bourgeons nasaux et formant les vésicules olfactives. Le neuro-épithélium de ces vésicules émet des axones (cellules sensorielles primaires) qui induit l'individualisation du bulbe olfactif (cellules sensorielles secondaires) à l'apex des vésicules télencéphaliques.

L'ensemble des structures dérivées des différentes vésicules cérébrales est résumé dans la figure 41 et le Tableau II.

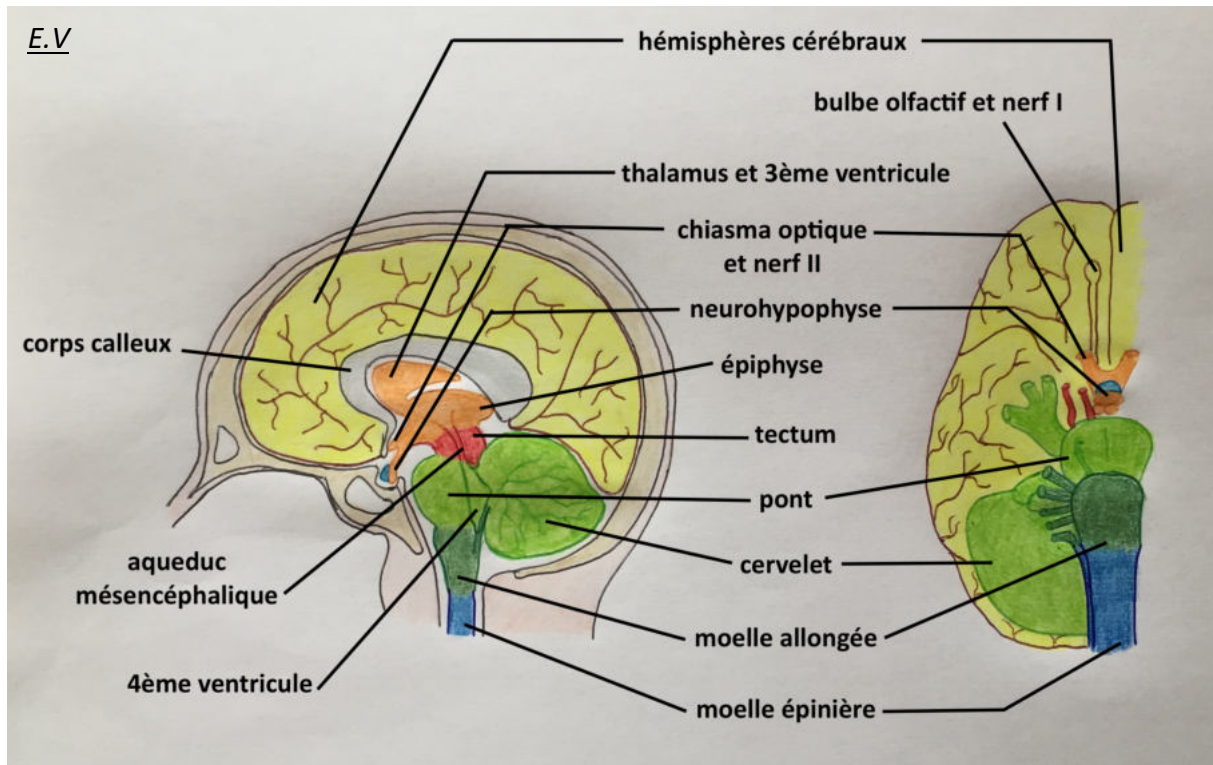


Figure 41 : Structures dérivées des vésicules cérébrales sur schéma du cerveau adulte en coupe sagittale (à gauche) et inférieure (à droite)

Légende :

 Télencéphale	 Diencéphale	 Mésencéphale
 Métencéphale	 Myélocéphale	 Corde spinale

PORTION	VÉSICULE	DÉRIVÉS	NERF CRANIEN
Cerveau antérieur	Télocéphale	Hémisphères cérébraux Cortex olfactif Hippocampe Ventricules latéraux et 3 ^{ème} ventricule	I
	Diencéphale	Chiasma optique Thalamus Hypothalamus Epithalamus 3 ^{ème} ventricule	II
Cerveau moyen	Mésencéphale	Tectum Pédoncules cérébelleux Aqueduc cérébral Noyau rouge Substance noire	III IV
Cerveau postérieur	Métencéphale	Pont Cervelet	V, VI, VII VIII, IX, X
	Myélocéphale	Moelle allongée	XI, XII

Tableau II : Structures dérivées des vésicules cérébrales dans le cerveau adulte

2.2.2.4. Méninges

Les méninges sont des enveloppes membraneuses qui protègent le cerveau et commencent à se développer à la fin du premier mois de développement.

On différencie la pachyméninge, ou dure-mère, qui est d'origine mésodermique (mésoderme para-axial), qui est adhérente aux os du crâne sur son versant externe, et qui émet des expansions permettant de compartimenter les espaces du cerveau.

Avant deux mois in utero, la dure-mère possède des diverticules accolés au futur derme, notamment au niveau de l'espace pré-nasal et de la suture fronto-nasale. Ces diverticules se sépareront du derme lors de la fermeture des espaces entre les os de la face et du crâne, aux alentours de deux mois de gestation.

Les leptoméninges dérivent des cellules des crêtes neurales, et regroupent l'arachnoïde entre la dure-mère et la pie-mère, émettant les villosités arachnoïdiennes résorbant le LCR ; et la pie-mère qui est adhérente au cerveau.

2.3. Embryologie de l'hypophyse

La glande hypophysaire va naître de deux structures de nature différente : une structure ectodermique située au niveau de la cavité orale, et une structure issue du neuro-ectoderme par évagination du cerveau primitif sous-jacent (Figure 42).

A trois semaines de développement, le toit de la cavité orale est creusé d'une petite dépression qui plonge vers la profondeur, appelée poche de Rathke. Simultanément, le même processus se produit au niveau du plancher du diencephale et forme l'infundibulum. Ces deux structures convergent jusqu'à ce qu'elles rentrent en contact au deuxième mois, par la perte de connexion de la poche avec le toit de la cavité orale. La partie neuro-ectodermique qui va donner l'infundibulum est prédestinée génétiquement à devenir une portion de la glande hypophysaire (10).

La portion antérieure de la poche de Rathke va proliférer rapidement et donner le lobe antérieur de l'hypophyse ou adénohypophyse, ainsi qu'une petite extension qui s'enroule autour de l'infundibulum appelée pars tuberalis. La portion postérieure de la poche se transformera en pars intermedia, peu utilisée chez les humains.

L'infundibulum évolue en tige, reliée au diencephale, et en pars nervosa, aussi appelée lobe postérieur de l'hypophyse ou neurohypophyse, qui contient des cellules gliales et des nerfs venus de l'aire hypothalamique.

Des interactions inductrices réciproques entre la poche de Rathke et le futur infundibulum sont indispensables à la formation d'une glande hypophysaire fonctionnelle (10).

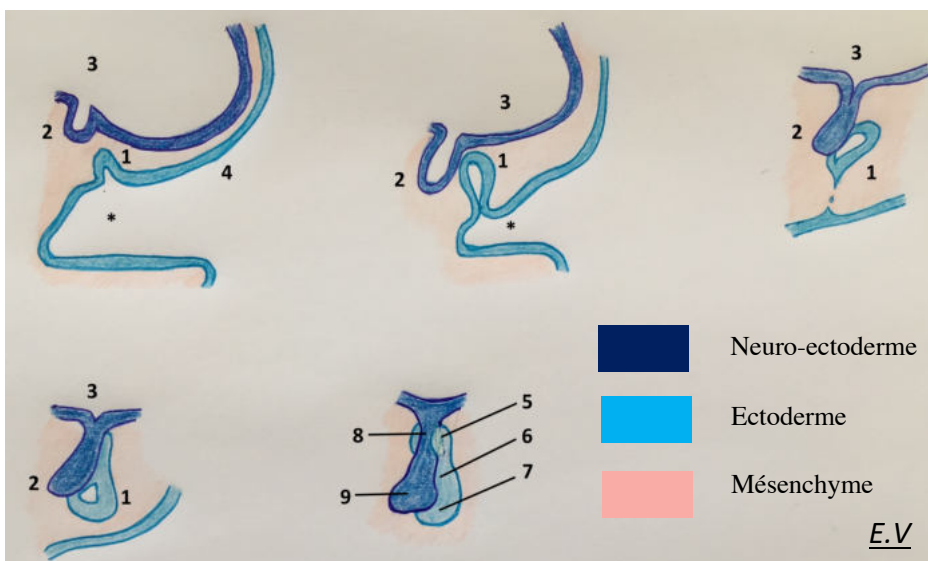


Figure 42 : Formation de l'hypophyse

Légende :

* : cavité orale, 1 : poche de Rathke, 2 : infundibulum, 3 : cerveau primitif (diencephale), 4 : ectoderme, 5 : pars tubéralis, 6 : pars intermedia, 7 : lobe antérieur, 8 : tige infundibulaire, 9 : lobe postérieur

E.V

3. REGULATION MOLÉCULAIRE ET GÉNÉTIQUE DU DÉVELOPPEMENT DE L'EXTRÉMITÉ CÉPHALIQUE

3.1. Introduction aux mécanismes de régulation et de signalisation moléculaires

L'ADN est organisé chez les eucaryotes en double hélice, et s'enroule autour de complexes protéiques (protéines histones et non-histones) en formant la chromatine. La formation de huit complexes protéiques compactant environ 140 bases d'ADN constitue un nucléosome. Les nucléosomes s'associent ensuite entre eux par le biais d'autres protéines, et cet ensemble se compacte pour réunir l'ensemble des gènes nécessaires à la création et au fonctionnement d'un organisme vivant, appelé génome, réparti en 46 chromosomes chez l'être humain (Figure 43).

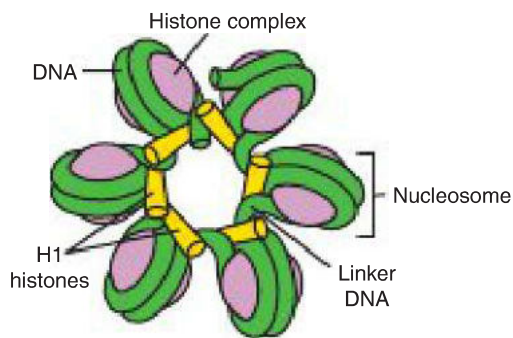


Figure 43 : Représentation schématique de l'organisation des nucléosomes

Extrait de Langman's Medical Embryology by T.W Sadler, Fourteenth Edition, p.3 (3)

Drawing showing nucleosomes that form the basic unit of chromatin. Each nucleosome consists of an octamer of histone proteins and approximately 140 base pairs of DNA. Nucleosomes are joined into clusters by linker DNA and other histone proteins.

L'ADN ainsi organisé est appelé hétérochromatine, ce qui signifie qu'il ne peut pas être transcrit en protéines et est donc inactif. Il est nécessaire qu'il soit libéré des protéines le liant permettant à l'ADN d'être transcrit et de passer au stade actif. Il est alors nommé euchromatine. Certains gènes seront ainsi libérés et transcrits, exprimés soit de façon prolongée, temporaire ou occasionnelle. Le contrôle de l'expression des gènes passe par de nombreuses voies de régulation.

La transcription de l'ADN en ARN a lieu dans le noyau cellulaire (Figure 44). Certaines séquences d'ADN non codantes sont des promoteurs (ou séquences promotrices), juste en amont des zones transcrites, et permettent de déterminer à quel niveau la transcription de l'ADN (et donc l'expression des gènes) commence. C'est au niveau de ces promoteurs que se fixe l'ARN

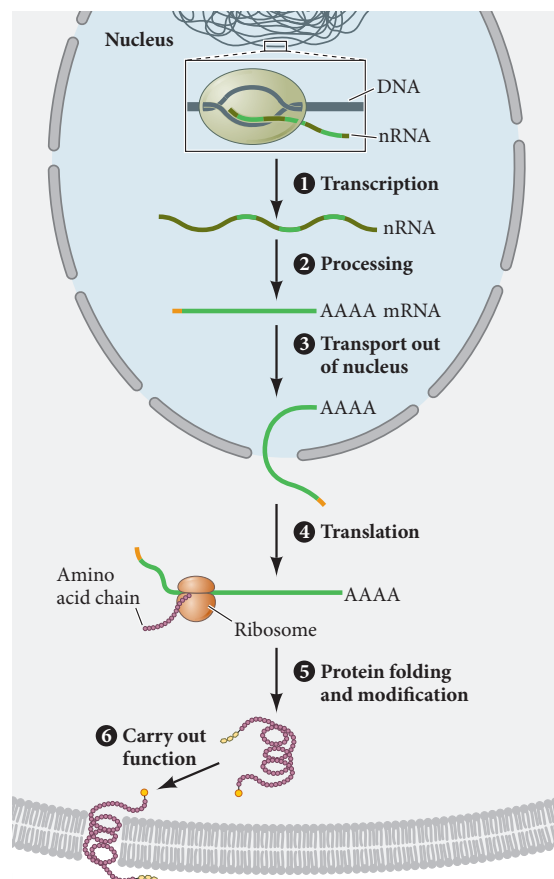
polymérase, complexe protéique qui va lire les séquences d'ADN codantes et synthétiser un ARN pré-messager, ou ARNpm (en anglais nRNA pour ARN nucléaire, non sorti du noyau).

Par la suite, l'ARN pré-messager subi une première modification dans le noyau, appelée épissage, consistant à l'exérèse des introns et la juxtaposition des exons de façon à donner un ARN mature, dit ARN messager (ARNm), qui sortira du noyau pour être transcrit en protéine, laquelle interviendra dans des voies de régulation. Selon le nombre d'exons (séquences codantes) conservé par l'épissage et leur ordre, de multiples protéines peuvent être générées par un seul gène. Une protéine peut aussi être modifiée après sa création (Figure 45).

The central dogma of biology. A simplified schematic of the key steps in the process of gene and protein expression. (1) Transcription. In the nucleus, a region of the genomic DNA is seen accessible to a RNA polymerase, which transcribes an exact complementary copy of the gene in the form of a single-stranded nuclear RNA molecule. The gene is now said to be "expressed." (2) Processing. The nRNA transcript undergoes processing to make a finalized messenger RNA strand, which is transported out of the nucleus (3). (4) Translation. mRNA complexes with a ribosome, and its information is translated into an ordered polymer of amino acids. (5) Protein folding and modification. This polypeptide adopts secondary and tertiary structures through proper folding and potential modifications (such as the addition of a carbohydrate group as seen here). (6) Carry out function. The protein is now said to be "expressed" and can carry out its specific function (such as functioning as a transmembrane receptor).

Figure 44 : Étapes de la formation d'une protéine à partir d'un gène (expression génétique)

Extrait de Developmental Biology, by Michael J.F. Barresi, Scott F. Gilbert, 11th edition, p 47 (4)



Par ailleurs, il existe toujours, parmi les exons composant le gène, deux régions importantes appelées région 5' et la région 3'.

La région 5', non transcrite, est située en amont de la zone promotrice et sert de repère à l'ARN polymérase pour se fixer sur celle-ci.

La région 3' est située en aval de la séquence terminale, sera transcrite mais non traduite en protéine. Elle est composée d'une séquence de paires de bases très conservée entre les gènes, qui subira une polyadénylation, c'est-à-dire une modification avec utilisation de l'ATP comme

substrat pour allonger l'extrémité finale de l'ARN_{pm}. Ceci permet de le stabiliser pendant l'épissage, pendant le transfert hors du noyau et pendant la traduction en protéine.

L'attachement de l'ARN polymérase n'est actif qu'avec le concours de protéines supplémentaires appelées facteurs de transcription, qui induisent la libération de l'ADN des polymérases le compactant, afin qu'il se déroule et qu'il soit lu.

De plus, l'ensemble constitué par l'ARN polymérase et les facteurs de transcription peut être soit régulé dans sa production par d'autres protéines (dites trans-régulatrices) qualifiées d'amplificateurs lorsqu'elles stimulent la transcription et de silenceurs lorsqu'elles l'inhibent. De cette façon, un gène peut s'exprimer dans plusieurs tissus différents, mais pas avec la même intensité, si moins d'ARN_m est produit. Également, un même facteur de transcription, en fonction des protéines trans-régulatrices avec lesquelles il se lie, peut favoriser l'expression d'un gène, mais empêcher celle d'un autre.

Ces moyens de régulation d'expression génétique sont fondamentaux pour la compréhension des notions « expression génomique différentielle » et « équivalence génomique » : cette théorie permet d'établir pourquoi, alors que toutes les cellules de l'organisme possèdent le même bagage génétique, leurs morphologies et leurs fonctions sont si variées.

Pour résumer, l'expression génomique différentielle est un processus biologique réalisé par toutes les cellules de l'organisme, leur permettant de se différencier en sous-types cellulaires par le biais des gènes qu'elles auront activés et donc des protéines qu'elles synthétiseront. Il faut admettre trois postulats, qui ont été prouvés depuis les années 1980 :

- Toutes les cellules de l'organisme possèdent le même génome (ensemble de gènes issu de la fécondation) ;
- Chaque cellule n'exprime qu'une fraction minime du génome complet, la fraction exprimée étant dépendante du type cellulaire ;
- Les gènes non exprimés par la cellule sont « latents » et non absents de son génome.

De plus, il existe donc quatre niveaux de régulation de l'expression génétique pour chaque cellule, de façon à ce qu'elle synthétise les protéines adaptées à son type et à sa fonction :

- Une transcription différente des gènes en ARN_{pm} ;
- Épissage et sélection des ARN_{pm} qui deviendront ARN_m ;
- Sélection des ARN_m qui sont transcrits en protéines dans le cytoplasme ;
- Modification potentielle des protéines après leur création.

Ces notions sont importantes dans la compréhension de la différenciation cellulaire, élément majeur de la formation d'un embryon, mais elles restent insuffisantes, car elles ne considèrent que la cellule seule, et non en liaison avec les tissus avoisinants.

3.2. Phénomènes majeurs de régulation de l'expression génétique entre cellules

Il existe de nombreux mécanismes de régulation génétique entre les populations cellulaires, seuls les principaux impliqués dans l'embryogénèse seront détaillés.

Afin d'induire la formation d'organes et de systèmes, il est indispensable que les cellules interagissent entre elles et avec la matrice extracellulaire les soutenant, de façon à s'organiser dans l'espace. Dans ce cas, les cellules induisant un signal sont dites « inducteur » et celles le recevant sont dites « répondeur ». Ce phénomène se produit notamment par deux grandes voies en embryologie : la voie paracrine et la voie juxtacrine (Figure 46).

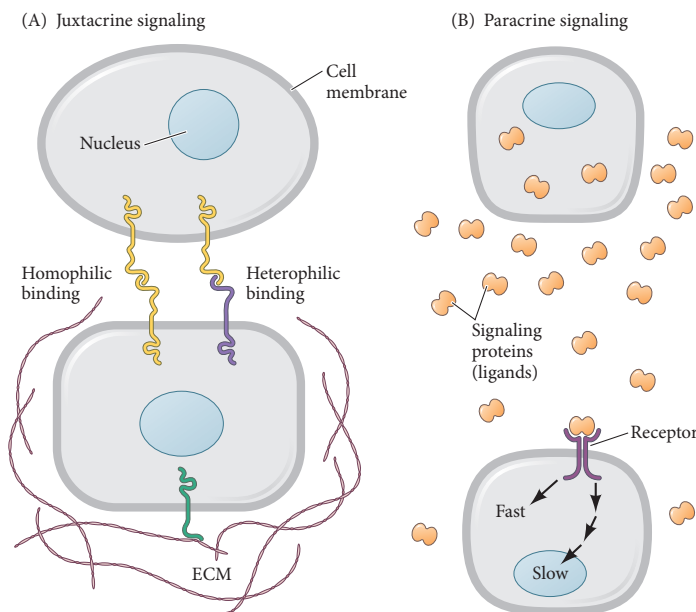


Figure 46 : Schémas illustrant les voies paracrine et juxtacrine

Extrait de Developmental Biology, by Michael J.F. Barresi, Scott F. Gilbert, 11th edition, p 96 (4)

Local and long-range modes of cell-to-cell communication. (A) Local cell signaling is carried out via membrane receptors that bind to proteins in the extracellular matrix (ECM) or directly to receptors from a neighboring cell in a process called juxtacrine signaling. (B) One mechanism for long-range signaling is through paracrine signaling, such that one cell secretes a signaling protein (ligand) into the environment and across the distance of many cells. Only those cells expressing this ligand's corresponding receptor can respond, either rapidly through chemical reactions in the cytosol, or more slowly through the process of gene and protein expression.

Les facteurs de la voie paracrine agissent en tant que ligands. Ils sont sécrétés par une cellule jusqu'à une autre, et diffusent jusqu'à se fixer sur un récepteur membranaire et activer une voie de signalisation cellulaire. Cette voie de signalisation cellulaire peut activer ou inhiber l'expression de certains gènes. Parmi ce type de facteurs intervenant dans l'embryogénèse, les principaux sont répartis en quatre groupes, et interagissent avec leurs récepteurs spécifiques :

- La famille FGF (Fibroblast Growth Factor) : produits par douze gènes actuellement identifiés, et activant la voie tyrosine-kinase, ces facteurs sont notamment importants pour l'angiogénèse, la croissance neuronale et la différenciation du mésoderme. Certains sont interchangeable dans la voie qu'ils activent, alors que d'autres sont spécifiques d'un organe particulier (FGF8 pour le cerveau par exemple) ;
- La famille WNT : produits par quinze gènes actuellement identifiés, et importants pour le développement du cerveau moyen et de la différenciation des somites ;
- La famille Hedgehog : trois protéines majeures sont connues chez les mammifères, la plus importante chez l'homme étant le SHH (Sonic Hedgehog) par son implication dans de très nombreux événements de l'embryogénèse ;
- La famille TGF- β (Transforming Growth Factor) : comprend plus de trente membres, dont les protéines TGF- β (organisation de la matrice extracellulaire, ramification épithéliale des poumons ou des glandes salivaires) et les protéines BMP (ostéogénèse, apoptose cellulaire, migration cellulaire).

Par ailleurs, des neurotransmetteurs tels que la sérotonine, l'épinéphrine, la norépinéphrine ou la molécule GABA sont impliqués dans les voies paracrines pour la prolifération et migration cellulaire, l'apoptose programmée ou l'établissement de la latéralité de l'embryon.

Contrairement à la voie paracrine, la voie juxtacrine n'utilise pas de facteurs diffusant d'une cellule à une autre, mais implique un contact physique entre les cellules concernées, qui peut se réaliser de trois façons :

- Interaction entre une protéine de surface d'une cellule et un récepteur de surface d'une autre cellule, comme notamment la voie de signalisation Notch ;
- Interaction entre une protéine de la matrice extracellulaire (collagènes, protéoglycanes, fibronectine, laminine) et un récepteur de surface d'une cellule (intégrines), ce système d'interaction cellulaire étant notamment important pour la migration cellulaire (cellules des crêtes neurales) et certaines voies de différenciation (structures cartilagineuses) ;
- Transmission directe du signal d'une cellule à l'autre par le biais des jonctions gap, permettant la connexion des cellules organisées en épithéliums et leur action coordonnée, comme par exemple les cellules du tube neural.

Ainsi, parmi toutes ces voies de communication cellulaire influençant la régulation génétique, trois vont être déterminantes lors de l'embryogénèse et l'organogénèse : la voie SHH, la voie Notch, et la voie PCP.

3.3. Voies de signalisation clés impliquées en embryologie humaine

De par son implication dans de nombreux évènements du développement, la voie SHH est considérée comme la plus importante et est également la mieux connue. La protéine SHH est définie comme étant un morphogène, c'est-à-dire une molécule capable d'induire des comportements cellulaires différents en fonction de son gradient de concentration.

Sa voie de signalisation est simple (Figure 47) : les cellules cibles de la voie comportent sur leur membrane cellulaire deux récepteurs, le récepteur Smoothened (Smo) et le récepteur Patched (Ptc). Ptc inhibe Smo, qui active les facteurs de transcription de la famille GLI, et ces derniers activent l'expression de gènes cibles. Si le ligand SHH se fixe sur son récepteur Ptc, celui-ci ne peut plus inhiber Smo, ce qui permet l'activation des facteurs GLI et la transcription des gènes.

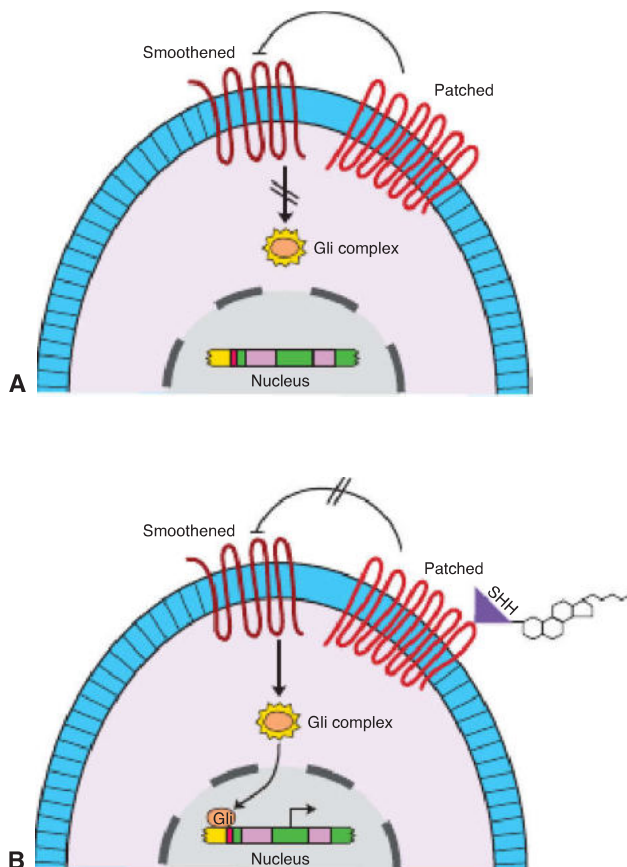


Figure 47 : Schéma de la voie de signalisation SHH

Extrait de Langman's Medical Embryology by T.W Sadler, Fourteenth Edition, p.9 (3)

Drawings illustrating the sonic hedgehog [SHH] signaling pathway. **A.** Drawing of a cell showing Patched inhibition of Smoothened that blocks activation of the GLI proteins that normally transduce the SHH signal. **B.** Drawing showing SHH binding to its receptor Patched, that removes Patched's inhibition of Smoothened. Activation of Smoothened then upregulates the GLI transcription factors that bind to DNA and control downstream effector genes in the SHH pathway.

La voie Notch fonctionne de façon juxtacrine, puisque la protéine Notch est un récepteur transmembranaire qui se lie à des ligands également transmembranaires (ligands de la famille DSL, Delta/Serrate/LAG-2). Leur liaison induit une modification de conformation de la protéine

Notch, qui va notamment se cliver sur le versant cytoplasmique de la cellule. Ce fragment va directement au noyau cellulaire et se lie à des protéines inhibitrices de la transcription de l'ADN, permettant de réprimer leur activité et d'activer la transcription des gènes cibles (Figure 48).

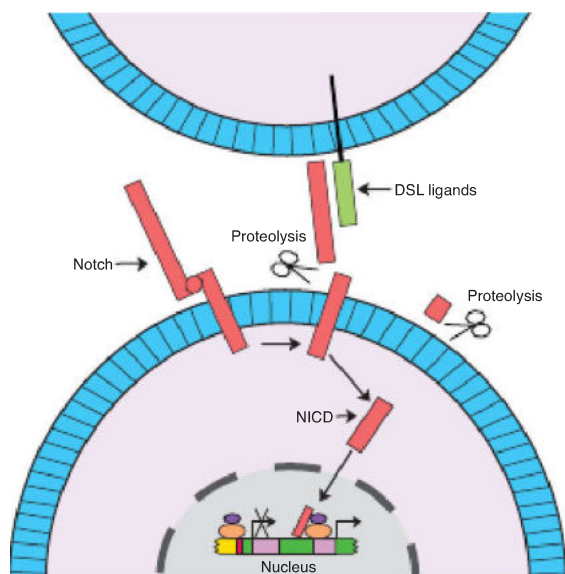


Figure 48 : Schéma de la voie de signalisation Notch

Extrait de Langman's Medical Embryology by T.W Sadler, Fourteenth Edition, p.12 (3)

Drawing illustrating signaling via the Notch pathway. Notch receptors located on one cell bind a ligand from the DSL family (Jagged or Serrate) that are located on an adjacent cell (juxtacrine signaling), and this receptor-ligand interaction activates a proteolytic enzyme that cleaves the Notch protein to produce the activated membrane anchored Notch extracellular truncation (NEXT). NEXT is then cleaved by an intracellular secretase enzyme that results in the release of Notch intracellular domain (NICD) that represents the active signaling portion of the original Notch receptor. NICD translocates directly to the nucleus where it binds to transcription repressors and removes their inhibitory activity on downstream target genes of the Notch pathway.

Enfin, la voie WNT/PCP (Planar Cell Polarity) est utile pour l'activation de facteurs de transcription (voie dite canonique) ainsi que pour la mobilité des cellules et la réorganisation du cytosquelette d'actine (voie dite non canonique). Cette dernière voie est indispensable à la formation de la plaque neurale et sa transformation en tube neural, et certaines mutations de gènes cibles (VANGL) ont été identifiés chez l'homme comme responsables de défauts de formation du tube neural avec de graves conséquences.

3.4. Gènes Hox

Parce que nous allons être amenés à en parler dans les chapitres suivants, il est important d'indiquer les principales caractéristiques d'une classe de gènes particulièrement impliquée dans le développement embryonnaire, les gènes Hox.

Les gènes Hox sont des gènes homéotiques, soit, par définition, des gènes impliqués dans l'organisation des éléments composant un organisme selon les axes de polarité précédemment définis lors de la gastrulation (11).

Ce type de gènes existe chez tous les êtres vivants (y compris les plantes). Ils dérivent d'un complexe génétique commun, avec duplication de ce complexe lors de l'évolution des espèces, ce qui fait que ces groupes de gènes existent en quatre copies chez l'homme, chaque groupe étant sur un chromosome différent (Figure 49) : le groupe Hox A est sur le chromosome 7, le groupe Hox B sur le chromosome 17, le groupe Hox C sur le chromosome 12 et le groupe Hox D sur le chromosome 2 (12). Ces gènes sont caractérisés par l'existence d'une boîte homéotique, séquence de 180 paires de bases qui code pour une homéoprotéine, laquelle a une conformation qui lui permet d'agir comme facteur de transcription d'autres gènes cibles impliqués dans la différenciation et la migration cellulaire. Ce sont donc des gènes codant pour des facteurs de transcription clés dans l'expression de gènes spécifiques à l'organisation de l'embryon selon ses axes de polarité.

Chaque groupe Hox est composé de 13 gènes chez l'homme, numérotés de 1 à 13 selon les sens 3'-5' de l'ADN. Les gènes portant le même nombre, mais présents dans des groupes différents, sont dits gènes paralogues (par exemple Hox A4, Hox B4, Hox C4, Hox D4, Figure 49).

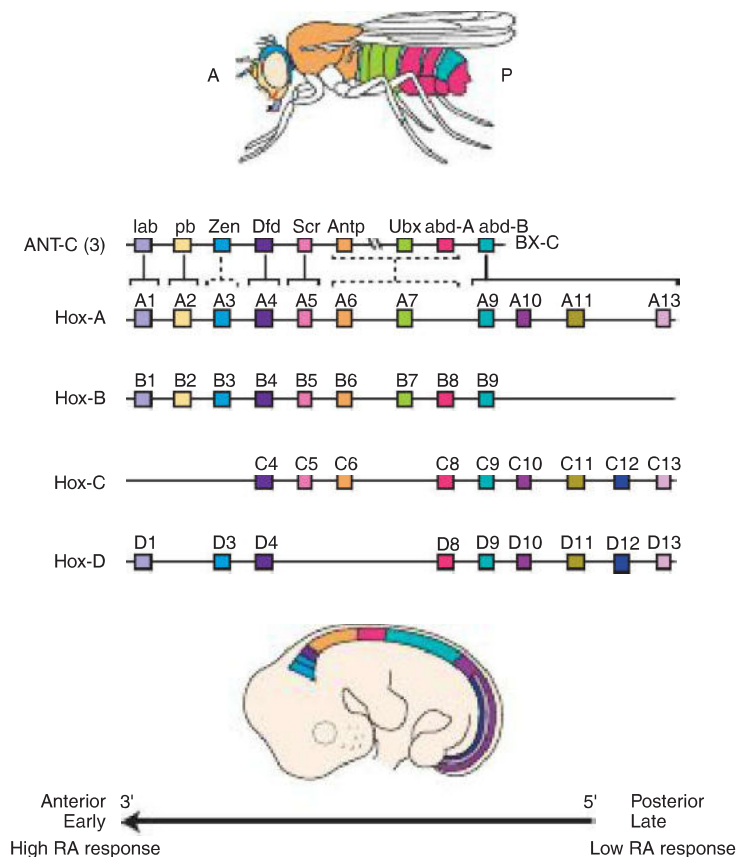


Figure 49 : Schéma d'organisation des gènes HOX chez la drosophile (une copie) et chez l'embryon humain (4 copies)

Extrait de Langman's Medical Embryology by T.W Sadler, Fourteenth Edition, p.90 (3)

Initialement silencieux au tout début du développement embryonnaire, ces gènes seront activés progressivement durant l'organogénèse (et en particulier durant la somitogénèse) en suivant une séquence temporelle qui correspond à la position de chaque gène dans son groupe selon le sens 3'-5'(13). Cette propriété, appelée « colinéarité spatiotemporelle », signifie en d'autres termes que les gènes en 3' sont exprimés avant les gènes en 5', et que les gènes situés en 3' correspondent à des somites situés plus crânialement que ceux correspondant aux gènes en 5'. Ceci dépend notamment de gradient de l'acide rétinoïque, qui induit la modification conformationnelle de la chromatine à de faibles doses pour les gènes en 3', alors que des taux plus importants sont nécessaires à ces modifications de chromatine pour les gènes en 5' (Figure 49,50) (14,15). Cette propriété est essentielle pour induire une somitogénèse normale.

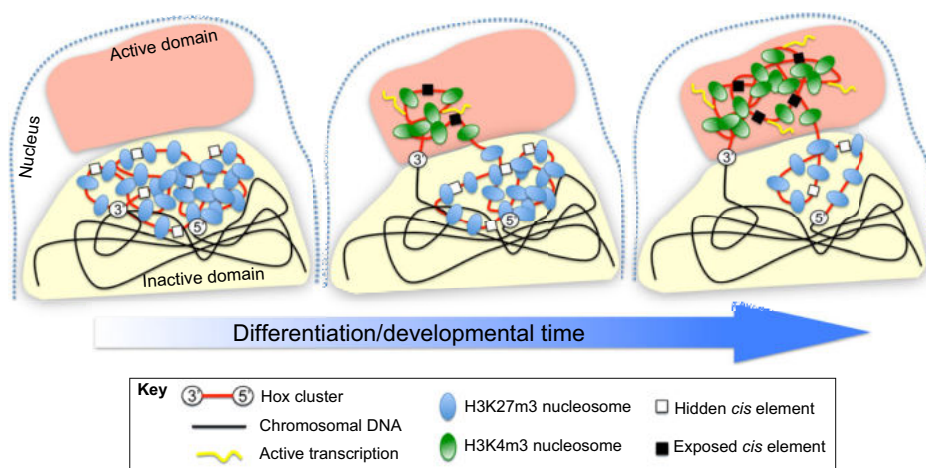


Fig. 2. Representation of different aspects of Hox gene regulation associated with chromatin/nuclear characteristics. In the undifferentiated state (left), the Hox clusters are associated with nucleosomes that contain inactivating (H3K27m3) marks and remain in a compacted configuration within a silent nuclear domain (yellow). In this chromosomal configuration, the *cis*-regulatory elements involved in spatial control of Hox gene expression are kept inactive. Activation of the Hox clusters is progressive, following a 3' to 5' sequence (represented in the middle and right-hand diagrams). This activation is associated with a change in nucleosome modifications, which now include activating (H3K4m3) marks. During activation, the relevant areas of the cluster enter a nuclear territory of active transcription (orange). This relocation of Hox chromatin leads to exposure of *cis*-regulatory elements that can now be regulated by relevant transcription factors leading to Hox gene expression. Adapted from Noordermeer et al. (Noordermeer et al., 2011).

Figure 50 : Représentation de la régulation de l'expression des gènes Hox selon les modifications conformationnelles de la chromatine

Extrait de Mallo et al, 2013 (14)

3.5. Régulation de l'établissement des axes de polarité de l'embryon et de la ligne médiane

L'ensemble des axes de polarité de l'embryon (antéro-postérieur, dorso-ventral et droite-gauche) est formé avant la fin de la gastrulation.

L'axe embryonnaire le plus précocement établi est l'axe dorso-ventral, constitué dès la fin de la première semaine. Durant les six premiers jours, les cellules de l'embryon sont mélangées, mais elles vont ensuite se réorganiser en deux feuillet primitifs, l'épiblaste et l'hypoblaste, sous l'influence du facteur FGF sécrété par les cellules du trophoblaste, pour donner le disque embryonnaire didermique (Figure 51). Cette réorganisation cellulaire définit à elle seule la polarité dorso-ventrale, puisque l'hypoblaste constitue la face ventrale de l'embryon et l'épiblaste sa face dorsale.

Par la suite, certaines des cellules épiblastiques vont se positionner au niveau de la future extrémité crâniale de l'embryon et exprimer de nouveaux gènes, par contact avec la matrice extracellulaire qu'ils traversent, et devenir l'endoderme viscéral antérieur (en anglais anterior visceral endoderm, AVE) (16,17).

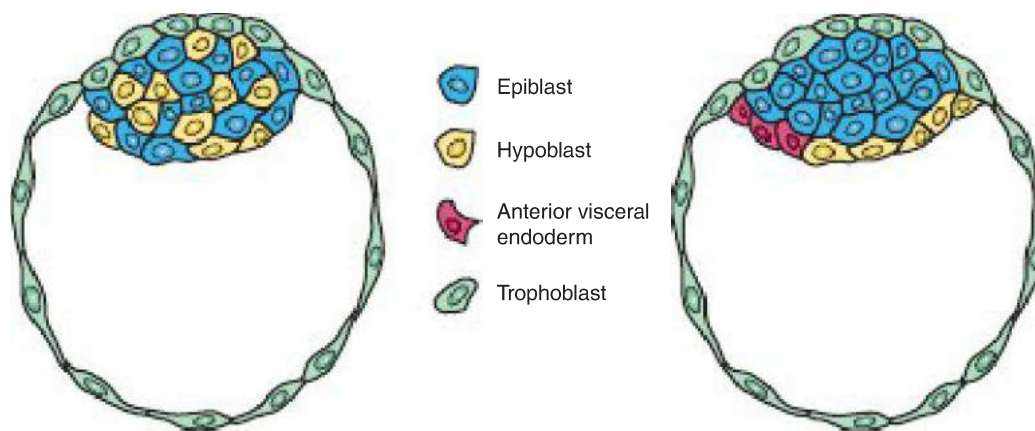


Figure 51 : Formation du disque embryonnaire didermique et établissement de l'axe dorso-ventral de l'embryon au sixième jour de développement

Extrait de Langman's Medical Embryology by T.W Sadler, Fourteenth Edition, p.45 (1)

Récemment, des études ont montré que c'est par modification des forces exercées sur l'embryon par l'utérus, et notamment par majoration des forces mécaniques sur les faces latérales, que ces cellules épiblastiques particulières traversent la matrice extracellulaire et expriment les gènes

nécessaires à leur transformation en AVE (Figure 52) (18). La formation de cette structure est déterminante pour l'établissement de l'axe antéro-postérieur, étant positionnée au niveau de la future extrémité crâniale et jouant un rôle majeur dans la détermination de la position de la ligne primitive.

Formation of the AVE precursor cells by mechanical stress. (A) At day 5 of embryogenesis, growth is not restricted by the shape of the uterus and the embryo grows in several directions. (B) About 12 hours later, embryonic growth becomes restricted and the embryo grows only in the proximal-distal direction. The basement membrane at the distal region breaks, and epiblast cells enter the visceral endoderm layer (blue arrows), forming the precursors of the AVE. (After Hiramatsu et al. 2013.)

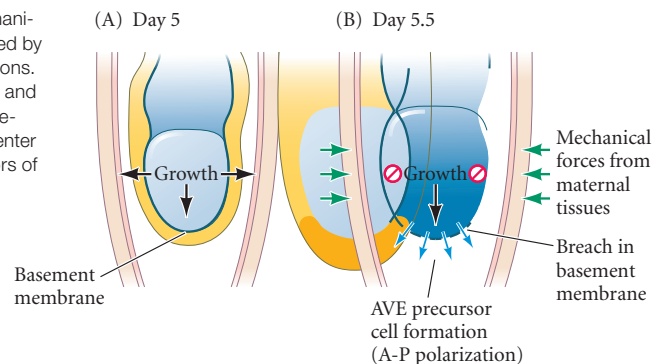


Figure 52 : Formation de l'endoderme viscéral antérieur, prélude à l'établissement de l'axe antéro-postérieur de l'embryon

Extrait de Developmental Biology, by Michael J.F. Barresi, Scott F. Gilbert, 11th edition, p 401 (4)

En effet, au sixième jour, les cellules du trophoblaste vont sécréter le facteur BMP4 (famille TGF), lequel induit la production par l'épiblaste des facteurs de transcription Nodal et Wnt3, responsables de la formation du nœud primitif et de la ligne primitive par prolifération localisée de ce feuillet. Cette ligne primitive ne se dirigera que vers le pôle postérieur de l'embryon, car les cellules constituant l'AVE sécrètent des antagonistes de Nodal et Wnt3 (Lefty-1, Dkkopf, Cerberus) et empêchent donc sa formation en crânial du nœud primitif (19,20). Ensuite, le facteur de transcription Wnt3, présent dans la portion postérieure de l'embryon, activera le gène *Brachyury* qui permet la migration des cellules épiblastiques au travers de la ligne primitive et l'organisation de l'embryon en feuillet tridermique (Figure 53) (21,22). Le phénomène de gastrulation est donc entièrement dépendant de l'établissement de l'axe antéro-postérieur. Par ailleurs, le nœud primitif va également sécréter d'autres facteurs de transcription (chordin, noggin, follistatine), qui induisent au 19^{ème} jour la formation de la notochorde. Par ce processus, il est qualifié d'organisateur de l'embryon.

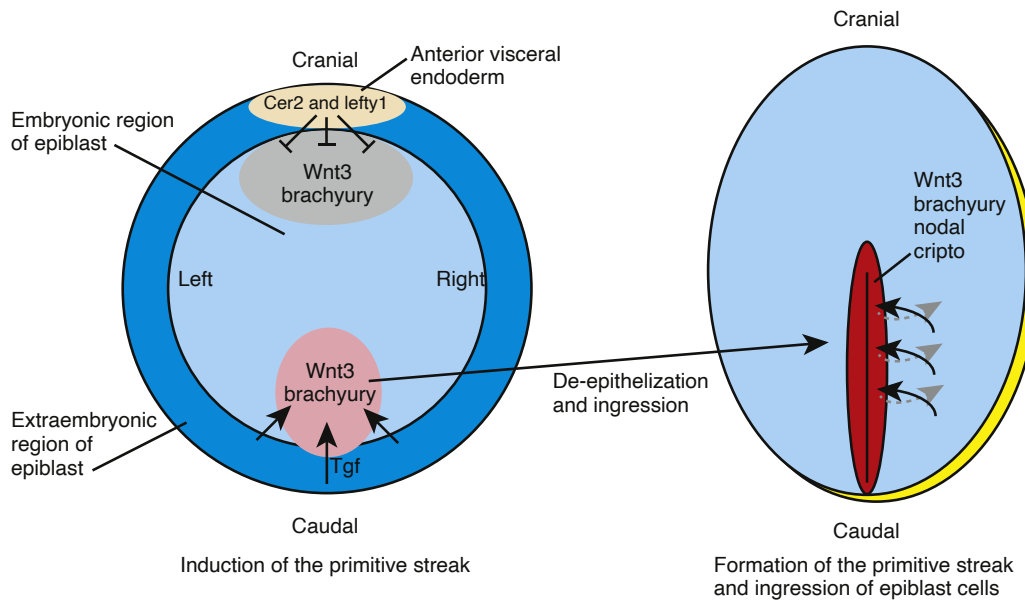


Figure 53 : Régulation moléculaire et génétique de l'établissement de la ligne primitive

Extrait du *Larsens Human Embryology* by Gary C. Schoenwolf, 5th edition, p 61 (3)

Ainsi, il existe un gradient de facteurs de transcription selon l'axe antéro-postérieur, puisque ces facteurs sont présents en grande quantité en caudal de l'embryon (BMP, Wnt, FGF, Nodal) et que leur concentration décroît en allant en crânial par inhibition de leur synthèse (Figure 54) (23). Un autre facteur majeur, l'acide rétinique, sécrété autour du 7^{ème} jour, va suivre ce même gradient, ce qui aura un impact majeur sur le processus de développement du tube neural et notamment sur sa fermeture.

Ce gradient d'acide rétinique sera également très important pour l'expression séquentielle des gènes HOX et la métamérisation de l'embryon.

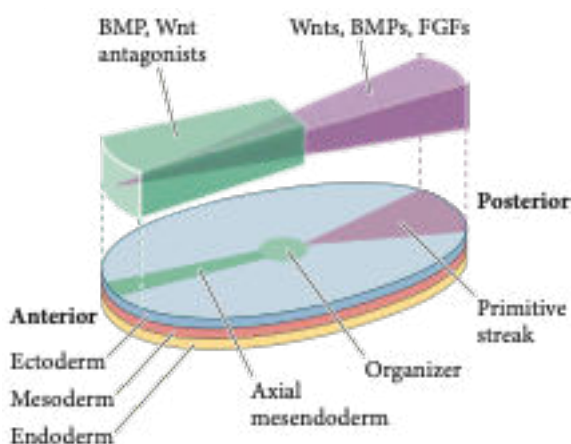


Figure 54 : Gradient de facteurs de transcription selon l'axe antéro-postérieur

Extrait de *Developmental Biology*, by Michael J.F. Barresi, Scott F. Gilbert, 11th edition, p 401 (4)

Nb: le terme anglais «organizer» désigne le nœud primitif

3.6. Notochorde

La notochorde est une structure embryologique, transitoire dans la majorité des cas, et qui définit la classe des Chordés à laquelle appartient les Vertébrés dans la classification phylogénétique.

Elle se retrouve donc chez tous les vertébrés, de façon très conservée au cours de l'évolution des espèces, et constitue l'élément structurel de la ligne médiane indispensable à la formation du système nerveux central et de la colonne vertébrale, tout en étant une source de signaux moléculaires majeure dans la différenciation des tissus qui l'entourent.

Elle naît au 19^{ème} jour du nœud primitif, par le biais d'un courant cellulaire initial (processus notochordal) qui se détache du nœud et vient fusionner avec l'endoblaste avant de s'en détacher à nouveau et donner un tube plein intercalé entre l'ectoblaste, l'endoblaste et le mésoderme para-axial de part et d'autre (24). Sa formation est notamment sous la dépendance d'un facteur transcriptionnel, Brachyury, impliqué dans la différenciation des structures dérivées du mésoderme (la notochorde étant considérée comme telle) (25).

Elle est limitée en caudal par le nœud primitif et en avant par la membrane pré-chordale, qui est un épaississement localisé de l'endoblaste en contact direct avec l'ectoblaste (sans interposition de mésoderme) et qui joue un rôle conjoint dans l'induction de la formation du cerveau antérieur.

Par le biais de la voie de signalisation Notch, les cellules composant la notochorde vont se différencier en deux sous-populations organisées en deux compartiments : une population centrale de cellules, caractérisées par une vacuole cytoplasmique de grande taille ; et une population périphérique, disposée en gaine (Figure 55) (26). Cette gaine cellulaire sera à l'origine de la production de nombreuses protéines qui vont s'organiser en matrice extracellulaire compacte autour de la notochorde.

Cette matrice extracellulaire est formée de trois feuillets : un interne, riche en laminines ; un intermédiaire, composé de fibres de collagène de direction parallèle à l'axe notochordal ; et un externe, composé également de fibres de collagènes mais disposées dans la direction perpendiculaire à l'axe notochordal. Il s'agit donc d'un ensemble rigide (27).

Cet équilibre entre la pression exercée par les vacuoles des cellules internes et la résistance exercée par la matrice extracellulaire externe est majeur pour l'élongation correcte de la notochorde et son action en tant que squelette transitoire de l'embryon avant la formation de la colonne vertébrale (27).

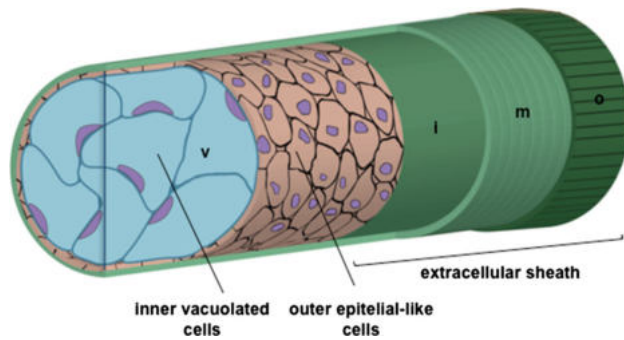


Figure 55 : Structure de la notochorde

Extrait de Trapani et al, 2017 (27)

3.7. Somitogénèse et élongation de l'embryon

L'élongation de la notochorde va se faire de façon couplée à la segmentation du mésoderme para-axial.

Comme expliqué dans le chapitre I, le mésoderme para-axial va subir une métamérisation, c'est à dire une organisation en sous-unités de cellules épithéliales selon l'axe crânio-caudal appelées somites (somitomères en avant de la notochorde, au niveau de l'extrémité céphalique) (Figure 56).

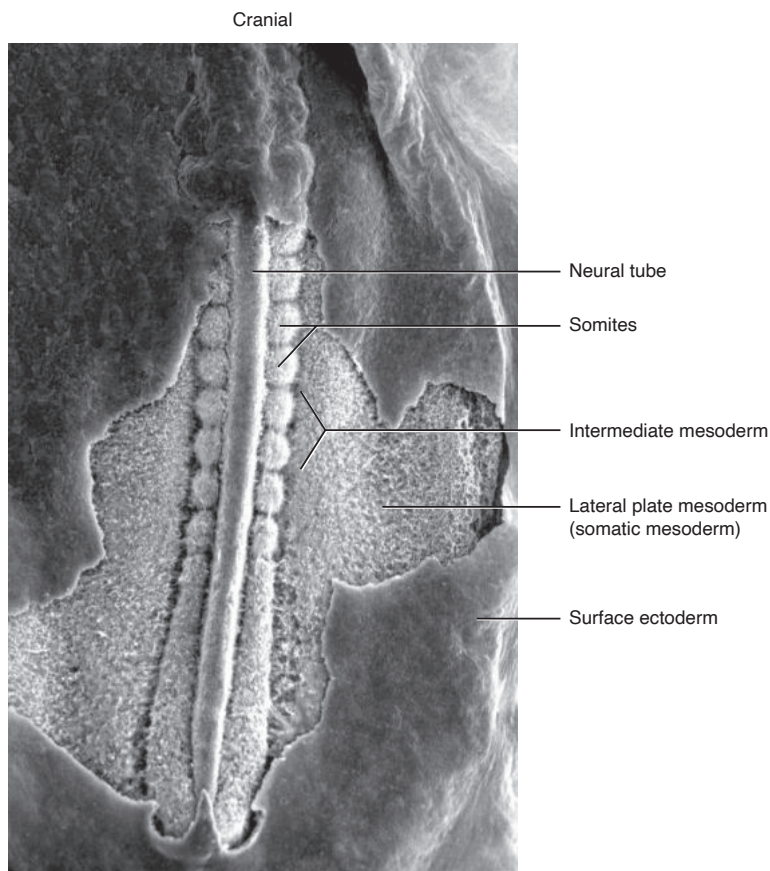


Figure 56 : Image obtenue par microscope électronique de la face dorsale d'un embryon de poulet avec résection partielle de l'ectoderme, permettant de voir le tube neural, les somites et le mésoderme pré-somitique.

Extrait du Larsens Human Embryology by Gary C. Schoenwolf, 5th edition, p 74 (4)

Avant sa segmentation, les cellules constituant le mésoderme para-axial de part et d'autre du tube neural constituent donc le mésoderme pré-somitique. Elles sont à ce moment-là indifférenciées et ne se spécifieront qu'après la formation du somite.

Elles ont néanmoins un profil d'activation génétique propre à leur position dans l'axe crânio-caudal, en d'autres termes chaque cellule migre depuis la ligne primitive dans le mésoderme pré-somitique à une hauteur précise selon son devenir, ce qui implique que les futurs somites ne sont pas tous équivalents (28,29). Par exemple, bien que tous les somites donnent des muscles et des vertèbres, ceux correspondant au niveau thoracique donneront également des côtes, alors que ceux correspondant au niveau cervical ou lombaire n'en donneront pas.

Il existe donc une spécification des somites selon l'axe antéro-postérieur, qui dépend des gènes Hox. Comme expliqué précédemment, l'activation de ces gènes se fait progressivement dans le temps dans le sens 3' à 5', et les gènes Hox en 3' correspondent à des somites situés plus crânialement que les somites exprimant les gènes Hox en 5'. Leur activation progressive dans le temps dépend notamment du gradient d'acide rétinoïque pour l'initiation de leur transcription. Il a été prouvé récemment que les gènes Hox permettent la migration des cellules destinées au mésoderme pré-somitique antérieur avant celles destinées au mésoderme pré-somitique postérieur (28,30). Cette expression séquentielle dans le temps est fonctionnellement importante, car des conditions expérimentales ont prouvé qu'un décalage de l'expression des gènes Hox, même si leur expression est identique, induit des altérations phénotypiques majeures (31,32).

Cette expression séquentielle des gènes Hox, qualifié « Hox clock »(33), permet donc le positionnement des cellules du mésoderme pré-somitique selon leur devenir et selon l'axe antéro-postérieur de l'embryon.

Parallèlement à la formation du mésoderme pré-somitique, une autre population cellulaire devient reconnaissable à l'extrémité caudale : les progéniteurs neuromésodermiques (34). Ces cellules bipotentes proviennent de la jonction de l'extrémité distale du tube neural et du mésoderme para-axial (zone dorso-médiale), migrent en postérieur jusqu'à l'extrémité la plus caudale de l'embryon (progenitor zone en anglais), s'y divisent et s'y différencient en cellules neurales ou mésodermiques en remontant en crânial jusqu'à leur position définitive (maturation zone en anglais) autour du tube neural ou du mésoderme pré-somitique (Figure 57).

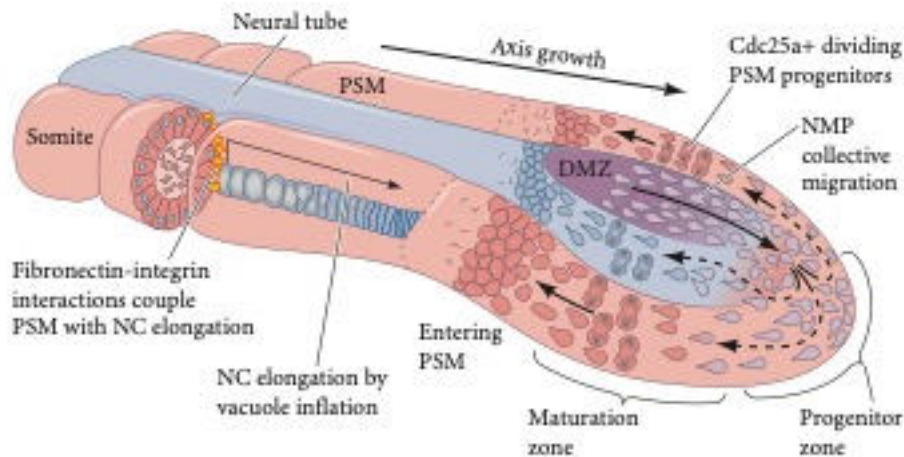


Figure 57 : Schéma d'élongation de l'embryon par multiplication cellulaire, migration cellulaire et élongation notochordale.

Extrait de *Developmental Biology*, by Michael J.F. Barresi, Scott F. Gilbert, 11th edition, p 550 (4)

Ces processus de multiplication et migration cellulaire permettent l'élongation de l'embryon selon l'axe antéro-postérieur. De façon concomitante, les cellules internes de la notochorde vont subir des modifications cellulaires avec augmentation du volume des vacuoles qu'elles contiennent, ce qui imprime une force sur les tissus avoisinants (Figure 58,59). La matrice extracellulaire notochordale va être modifiée sous cette variation de pression, avec enrichissement en collagènes et laminines, de façon à ce que la notochorde ne s'étende pas en largeur, mais grandisse vers la zone de moindre résistance, c'est-à-dire l'extrémité caudale (35), repoussant ainsi les cellules neuromésodermiques bipotentes au fur et à mesure qu'elles produisent des cellules différenciées.

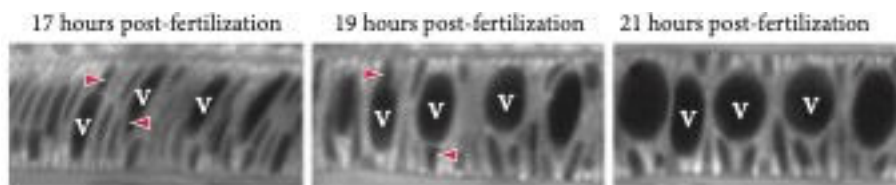


Figure 58 : Image de microscope électronique sur une notochorde (poisson zèbre) mettant en évidence l'inflation des vacuoles (notées V) au cours du développement.

Les flèches rouges désignent les noyaux cellulaires.

Extrait de *Developmental Biology*, by Michael J.F. Barresi, Scott F. Gilbert, 11th edition, p 550 (4)

Trois phénomènes sont donc nécessaires à l'élongation de l'embryon : migration cellulaire, multiplication cellulaire et forces inter-tissulaires dictées par la notochorde au mésoderme pré-somitique par le biais de jonction inter-cellulaires (fibronectine et intégrines).

En cas d'anomalies de la matrice extra-cellulaire notochordale, il peut résulter un défaut d'élongation de la notochorde (36) (Figure 59).

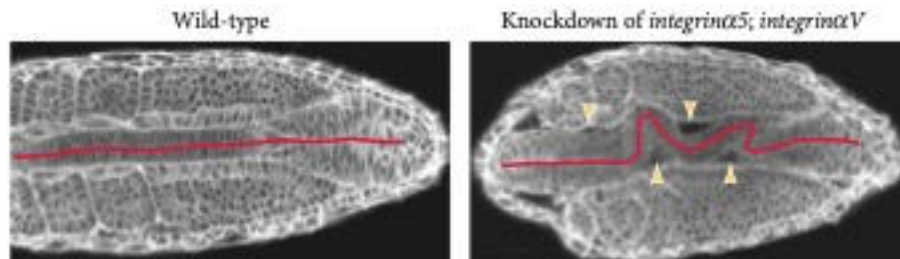


Figure 59 : Déficit d'élongation notochordal réalisé en conditions expérimentales par mutation d'intégrines

Extrait de Dray et al, 2013 (36)

Une fois l'élongation débutée, la segmentation du mésoderme pré-somitique commence en parallèle. Deux éléments sont à prendre en compte dans ce processus : à quelle hauteur le mésoderme se segmente-t-il, et à quel est le moment.

Le modèle actuellement admis est celui du « clock and wavefront model » (37), dans lequel deux systèmes convergents vont interagir pour déterminer où un somite commence à se former (the wavefront, en français appelé front de détermination) et à quel moment (the clock). Le front de détermination sera déterminé par un gradient crânio-caudal des facteurs FGF8 et d'acide rétinoïque, auquel les cellules du mésoderme pré-somitique deviendront sensibles selon l'expression cyclique de la voie Notch.

Ces voies de signalisation interagissent également avec les gènes Hox, notamment pour finir le processus, par des mécanismes encore partiellement inconnus.

En conséquence, la perte de fonction de la protéine Notch ou de ses inhibiteurs est connue pour entraîner des défauts majeurs de formation de la colonne vertébrale, comme la scoliose (38).

3.8. Développement des somites

Le somite va se diviser en deux compartiments, le sclérotome et le dermomyotome. Les cellules les composant vont subir une nouvelle modification, cette fois-ci une transition épithélio-mésenchymateuse par expression du facteur de transcription Pax-1, pour pouvoir migrer et se déplacer le long du tube neural et de la notochorde de façon à construire la colonne vertébrale (39).

Le sclérotome va se diviser en plusieurs parties (40) (Figure 60) :

- Le syndetome, partie dorsale, à l'origine des tendons et ligaments intervertébraux ;
- La partie médiale donne la vertèbre (corps vertébral)
- La partie la plus latérale, pour les somites thoraciques, donnera les côtes ;
- La partie la plus médiale sera à l'origine des méninges entourant la moelle épinière ;
- L'arthrotome, partie centrale, donnera les processus épineux et transverses des vertèbres, les disques intervertébraux.

Cette dernière portion (l'arthrotome) est très importante car son mauvais développement est à l'origine de fusions vertébrales congénitales.

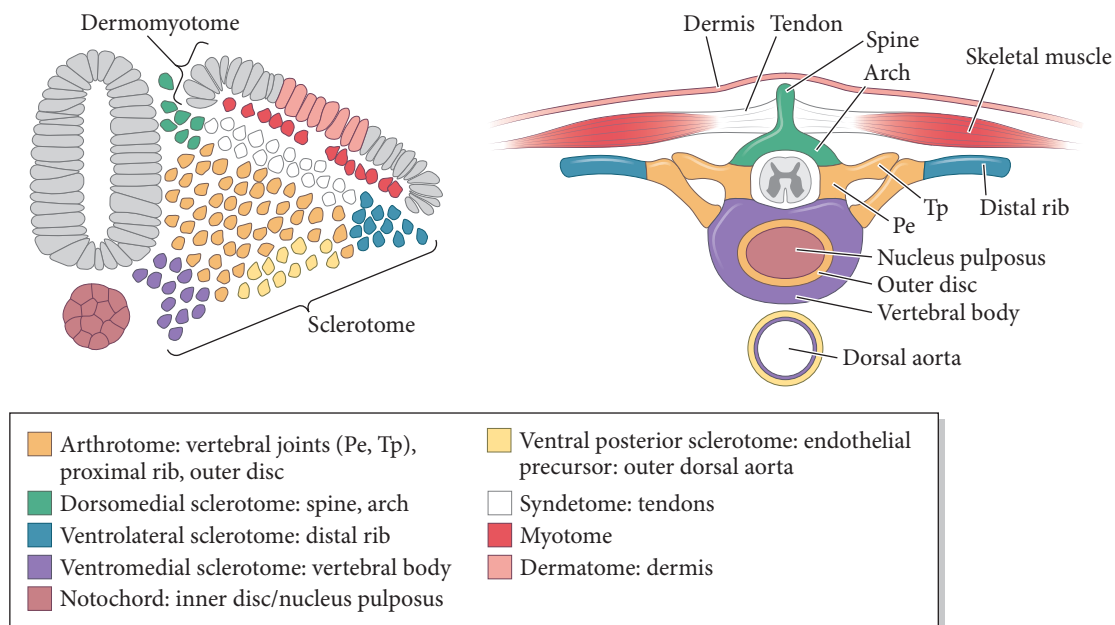


Figure 60 : Structure dérivées des sous-populations du sclérotome

Extrait de *Developmental Biology*, by Michael J.F. Barresi, Scott F. Gilbert, 11th edition, p 541 (4)

Pour former une colonne vertébrale fonctionnelle, il est nécessaire que les sclérotomes effectuent une resegmentation (41), c'est-à-dire que la portion crâniale de chaque sclérotome s'associe avec la portion caudale du sclérotome qui le précède (Figure 61). Le dermomyotome n'est pas concerné par cette resegmentation.

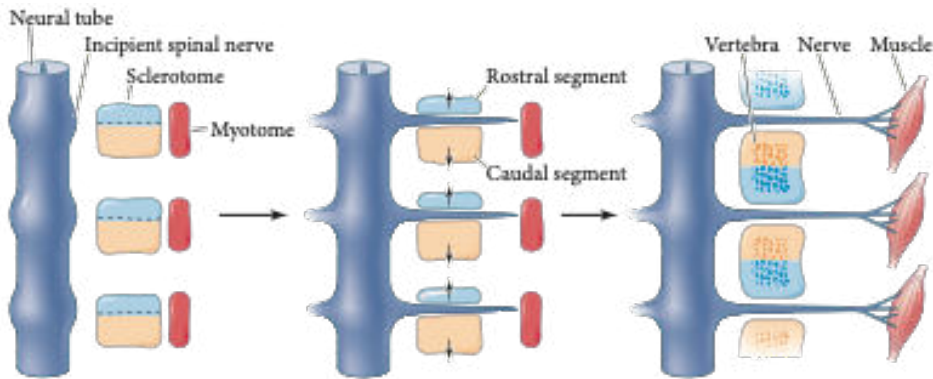


Figure 61 : Processus de resegmentation nécessaire à la formation de la colonne vertébrale.

Extrait de Developmental Biology, by Michael J.F. Barresi, Scott F. Gilbert, 11th edition, p 563 (4)

La notochorde est indispensable à la formation de la colonne vertébrale, d'une part par la sécrétion de SHH qui permet la différenciation du sclérotome ; et d'autre part par son élongation. En effet, des études expérimentales ont prouvé qu'une élongation notochordale imparfaite, par défaut d'augmentation de taille des vacuoles cytoplasmiques des cellules internes (35), ou par anomalie de la matrice extra-cellulaire (notamment du collagène) (42), entraîne une distorsion de la notochorde avec une fusion des vertèbres et des distorsions vertébrales de gravité variable (Figure 62).

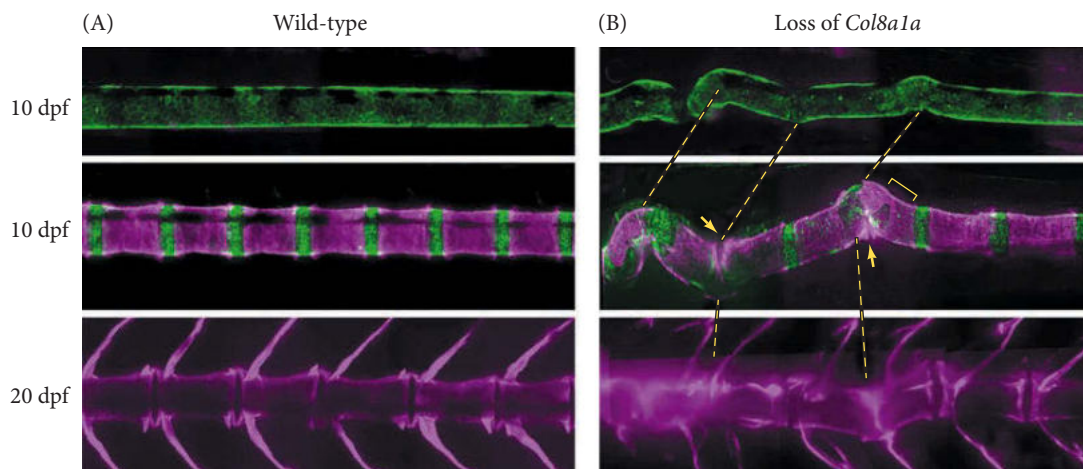


Figure 62 : Exemple d'anomalie de développement de la colonne vertébrale avec fusion et distorsion vertébrale par mutation du collagène

*Extrait de Developmental Biology, by Michael J.F. Barresi, Scott F. Gilbert, 11th edition, p 564
D'après Gray et al, 2014 (42)*

Contrairement à une idée reçue, la notochorde ne disparaît pas complètement après avoir rempli son rôle de tuteur du squelette axial, mais persiste sous la forme du nucleus pulposus, masse gélatineuse située au centre des disques intervertébraux permettant l'absorption des chocs (Figure 60) (43,44).

Le développement du dermomyotome n'est pas détaillé dans ce chapitre, car il ne présente pas d'intérêt pour la compréhension du cas clinique développé dans le chapitre 4.

3.9. Tube neural

L'ectoderme va donner trois populations cellulaires distinctes : la plaque neurale, à l'origine du tube neural et du système nerveux central (sous l'influence de faibles taux de BMP) ; l'épiderme recouvrant la totalité de la surface de l'embryon (sous l'influence de forts taux de BMP) ; et les cellules des crêtes neurales (sous l'influence d'une sécrétion intermédiaire de BMP), population cellulaire particulière multipotente à l'origine de nombreux tissus.

Initialement située sur la ligne médiane en surface de l'embryon, le futur tissu neural va s'internaliser par le processus de neurulation. Il existe deux modes de neurulation décrits chez les vertébrés (45) (Figure 61) :

- La neurulation primaire correspond à l'invagination de la plaque neurale et son internalisation en formant le tube neural et en se séparant de l'ectoderme de surface. Ce mode de neurulation ne se produit qu'au niveau de la plaque neurale, c'est-à-dire en avant du nœud primitif.
- La neurulation secondaire correspond à la formation de la partie distale du tube neural, en arrière du nœud primitif, par migration rétrograde des progéniteurs neuromésodermiques et formation d'un cordon plein de cellules neurales qui va ensuite se creuser d'une cavité centrale et s'aboucher au tube neural issu de la neurulation primaire.
- La zone de jonction est appelée zone transitionnelle, dans laquelle les deux modes de neurulation vont se retrouver (neurulation jonctionnelle). Elle est située au niveau de la jonction thoraco-lombaire chez l'embryon humain.

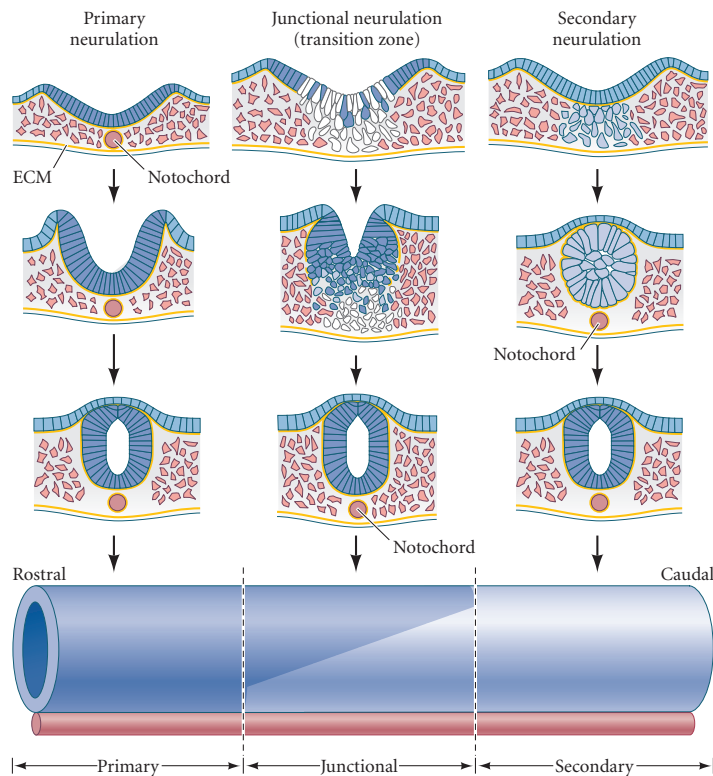


Figure 61 : Schéma des modes de neurulation primaire, secondaire et jonctionnelle

Extrait de Developmental Biology, by Michael J.F. Barresi, Scott F. Gilbert, 11th edition, p 416 (4)

La neurulation primaire comprend plusieurs étapes (Figure 62).

Tout d'abord, les cellules de la plaque neurale vont se multiplier selon l'axe antéro-postérieur de l'embryon, de façon concomitante à l'élongation de celui-ci.

Ensuite, la plaque neurale va commencer à s'invaginer dans le mésoderme sous-jacent, ce qui implique une zone médiane « charnière », en anglais « medial hinge point » (46). Les cellules de cette zone particulière vont, sous l'influence de la SHH sécrétée par la notochorde, modifier leur forme par constriction apicale (acquisition d'une forme triangulaire), ralentir leur rythme de division par rapport aux autres cellules de la plaque, et augmenter leur fixation à la matrice extracellulaire notochordale, ce qui leur permet de plonger dans le mésoderme et de plier la plaque neurale au niveau de la ligne médiane.

Rapidement après, deux nouvelles zones charnières vont se former de part et d'autre de la ligne médiane (également par constriction apicale), les zones charnières latérales, en anglais « dorsolateral hinge points », qui vont agir comme zone de résistance par rapport à l'ectoderme et induite la formation des gouttières neurales. Leur formation est dépendante de la sécrétion du facteur Noggin, produit par la notochorde et la plaque neurale elle-même, et d'un taux intermédiaire de BMP normalement présent à ce niveau de l'embryon. Ces gouttières, ainsi que

la prolifération de l'ectoderme de part et d'autre, exercent une force particulière qui permet leur rapprochement et donc l'internalisation de la plaque neurale (47).

Enfin, au fur et à mesure, les gouttières neurales vont finalement entrer en contact et fusionner, ce qui permet la formation du tube neural. Juste avant cette fusion, des cellules vont se différencier sur les sommets des gouttières neurales et se détacher, pour donner les cellules des crêtes neurales.

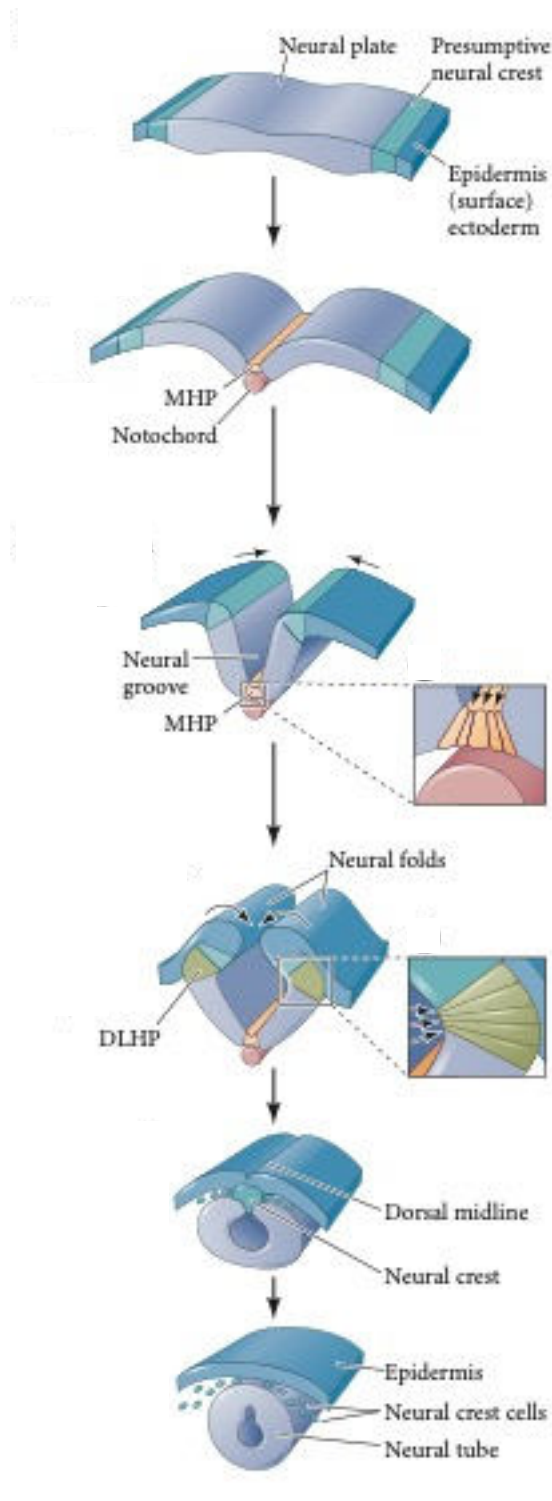
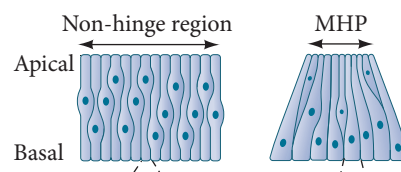


Figure 62 : Schéma des étapes de la neurulation primaire et du phénomène de constriction apicale

*MHP : medial hinge point
DLHP : dorsolateral hinge point*

Extrait de Developmental Biology, by Michael J.F. Barresi, Scott F. Gilbert, 11th edition, p 419-420 (4)



Le niveau de formation de ces zones charnières n'est pas déterminé au hasard. En effet, le facteur BMP (sécrété par l'ectoderme) est un inhibiteur de la formation des zones charnières à taux élevé, Noggin (sécrété par les extrémités latérales de la plaque neurale) est un inhibiteur de BMP, et SHH (sécrété par la notochorde) est un inhibiteur de Noggin. Ainsi, pour que les zones charnières puissent se former, il est nécessaire que les cellules les constituant soient exposées à des taux intermédiaires de BMP et de SHH, ce qui implique que ces zones sont toujours situées à la même hauteur sur le futur tube neural (Figure 63).

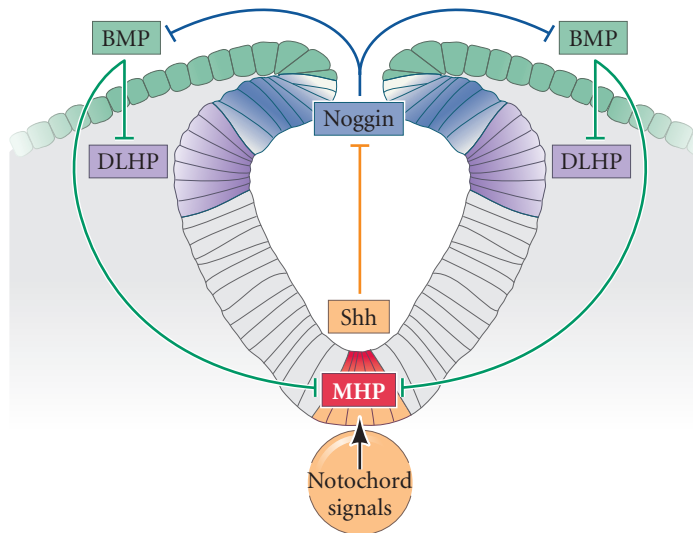


Figure 63 : Régulation moléculaire de la formation des zones charnières

Extrait de Developmental Biology, by Michael J.F. Barresi, Scott F. Gilbert, 11th edition, p 421 (4)

La fermeture du tube neural va par la suite être réalisée en cinq points différents chez l'embryon humain (48) (Figure 64), par modification de la forme cellulaire permettant l'accolement, et par modification des molécules d'adhésion (les cellules neurales exprimant initialement la E-cadherine, puis exprimant la N-cadherine lors de leur changement de forme, ce qui induit leur séparation de l'épiderme (49).

Chez l'homme, environ 300 gènes semblent impliqués dans les défauts de fermeture du tube neural, tels que *Pax3*, *SHH*, *Grainyhead* ; et ces anomalies peuvent en réalité résulter à la fois de mécanismes génétiques et environnementaux (50). Parmi les causes environnementales, ont notamment été incriminés le déficit en vitamine B9 (folates), rendant sa supplémentation obligatoire chez les femmes enceintes dans la majorité des pays développés, le diabète gestationnel, certains médicaments...

Certains de ces défauts de fermeture du tube neural peuvent être diagnostiqués en prénatal et corrigés à la naissance (comme le spina bifida), alors que d'autres sont incompatibles avec la vie (anencéphalie) (Figure 67).

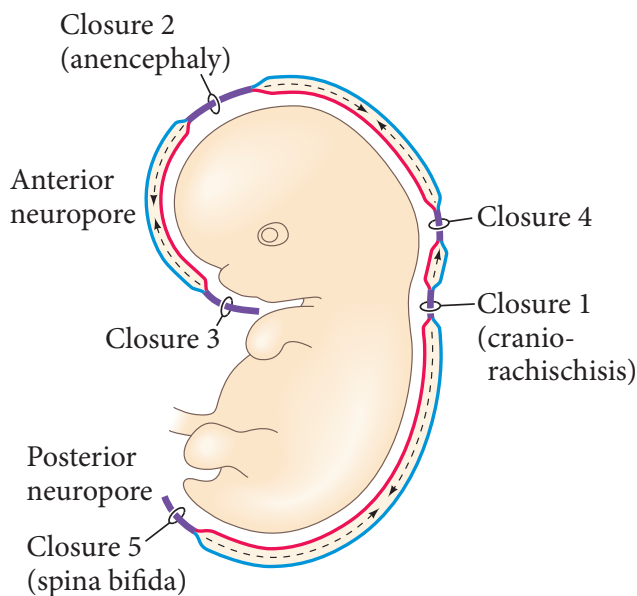


Figure 64 : Schéma des sites de fermeture du tube neural et des anomalies résultant de leur défaut de fonctionnement

Extrait de Developmental Biology, by Michael J.F. Barresi, Scott F. Gilbert, 11th edition, p 422 (4)

Enfin, les facteurs de transcription SHH et BMP (4 et 7) ont un impact majeur dans la mise en place de la polarité du tube neural, dont découlent les futures fonctions cérébrales.

L'axe dorso-ventral est le plus important, puisque le tube neural est divisé en plaque basale en ventral (futurs neurones moteurs) et plaque alaire en dorsal (futurs neurones sensitifs), et il est induit par des morphogènes de gradients opposés.

En ventral, la notochorde va sécréter le facteur de transcription SHH, alors qu'en dorsal, l'épiderme sus-jacent va sécréter les facteurs de transcription BMP 4 et 7 (Figure 65). Il a été prouvé expérimentalement que l'absence d'un de ces deux facteurs provoquait un défaut de différenciation des cellules neurales progénitrices (51,52).

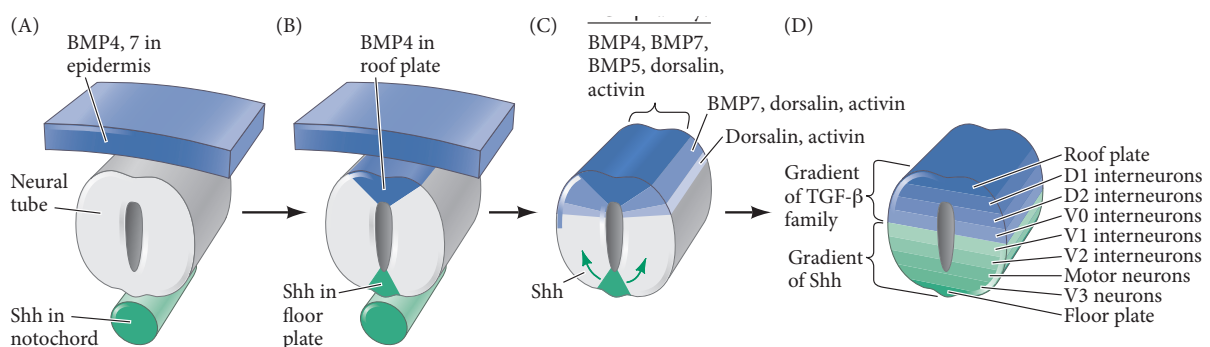


Figure 65 : Facteurs de transcription impliqués dans la polarité dorso-ventrale du tube neural

Extrait de Developmental Biology, by Michael J.F. Barresi, Scott F. Gilbert, 11th edition, p 431 (4)

Par ailleurs, les gènes *Hox* sont impliqués dans la segmentation du tube neural en vésicules cérébrales primaires, secondaires, ainsi que dans la métamérisation du rhombencéphale en rhombomères. Chaque segment du cerveau primaire a donc une différenciation précise selon le gène *Hox* exprimé, tout comme le mésoderme pré-somitique. L'association d'un profil *Hox* particulier, couplé à ces gradients opposés de SHH et BMP4-7, permet la formation des différents segments du cerveau selon un schéma précis.

Ces différents facteurs (gènes *Hox* exprimés par la notochorde et la plaque préchordale, sécrétant également le facteur SHH, et la sécrétion de BMP4 et FGF8 par le cerveau antérieur) sont également indispensables à l'établissement de connexions tissulaires entre stomodeum et diencephale, au niveau de la plaque pituitaire, dont sont originaires les composants de la glande hypophysaire (53).

3.10. Cellules des crêtes neurales

Bien qu'étant une structure transitoire, la crête neurale est d'une importance majeure pour le développement de l'embryon au vu du nombre de cellules différentes qu'elle produit.

Les cellules de la crête neurale proviennent de la partie dorsale du tube neural, et s'individualisent en une population cellulaire à part juste avant sa fermeture. Elles peuvent être divisées en quatre régions anatomiques qui se chevauchent :

- La crête neurale crâniale (ou céphalique) est située le long des somitomères et va produire les cellules colonisant les arcs pharyngiens, les poches pharyngiennes et le bourgeon naso-frontal ;
- La crête neurale cardiaque, subdivision de la crête neurale crâniale, est étendue de la placode otique aux premiers somites. Elle donne, en plus des neurones, mélanocytes et cartilages des troisième, quatrième et sixième arcs pharyngiens, des tissus conjonctifs et musculaires constituant la paroi des gros vaisseaux et le septum interventriculaire du cœur ;
- La crête neurale troncale (du tronc), qui donne en particulier le système nerveux sympathique du tronc, et une portion des glandes surrénales ;
- La crête neurale vagale et sacrée, à l'origine de système nerveux parasympathique du tube digestif.

Comme vu précédemment, la future crête neurale est située aux extrémités latérales de la plaque neurale, et va s'en séparer lors de l'enroulement de celle-ci pour venir se positionner au-dessus du tube neural (Figure 66). Les cellules composant la crête neurale vont se différencier des

cellules neurales sous l'effet de facteurs de transcription sécrétés par l'ectoderme (voies Wnt et BMP), dont certains sont spécifiques de la crête neurale (FoxD3, Sox9, Snail, Sox10) (54).

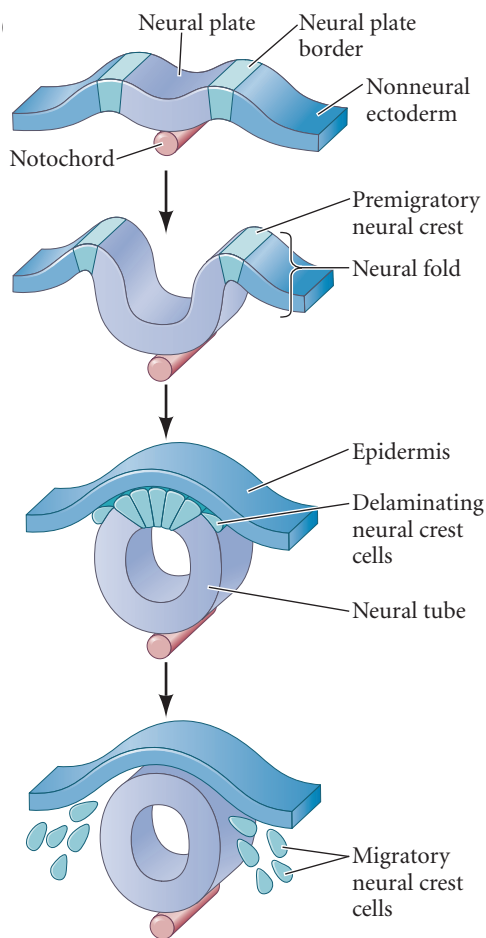


Figure 66 : Schéma global de l'individualisation de la crête neurale

Extrait de Developmental Biology, by Michael J.F. Barresi, Scott F. Gilbert, 11th edition, p 464 (4)

Cette perte de connexion avec le tube neural est appelée « délamination », et donne naissance à la crête neurale pré-migratoire, par modification des protéines de jonction qui assurent la cohésion cellulaire. En effet, les cellules de l'ectoderme de surface expriment la E-cadhérine, et les cellules du tube neural en cours de fermeture expriment la N-cadhérine. Sous l'induction des facteurs de transcription Sox2 et Snail, sécrétés par l'ectoderme et le tube neural, les cellules de la crête neurale pré-migratoire vont cesser d'exprimer la N-cadhérine et exprimer la cadhérine 6B, ce qui entraîne leur séparation du tube neural. Cette Cadhérine 6B, spécifique de la crête neurale pré-migratoire, permet, en association avec la voie de signalisation Wnt non canonique activée dans les cellules, l'activation de GTPases (Rho GTPases) qui réorganisent le cytosquelette cellulaire pour former les lamellipodes permettant le mouvement cellulaire (Figure 67) (55). Cette transition mésenchymato-épithéliale est indispensable à la migration des cellules.

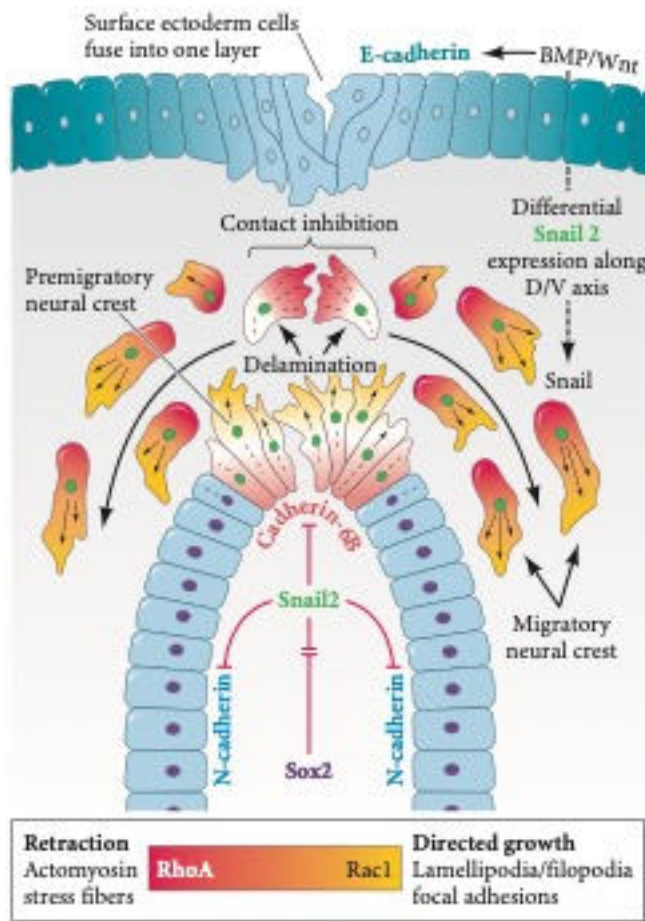


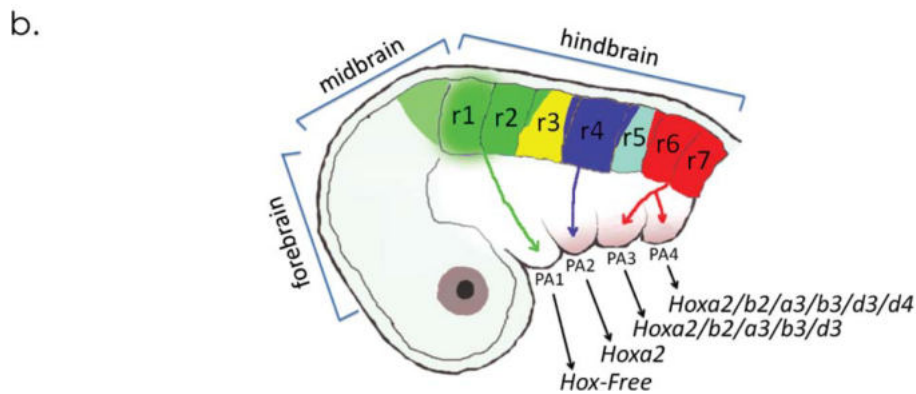
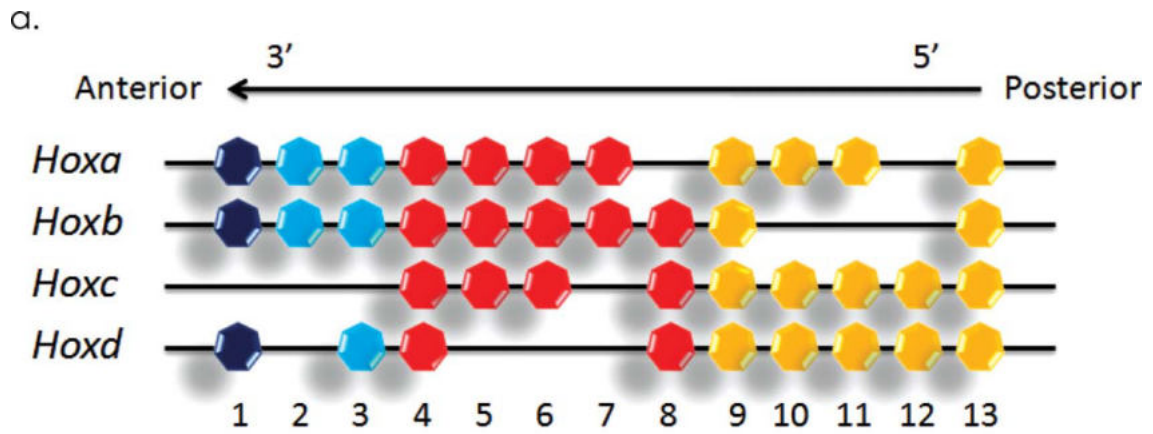
Figure 67 : Schéma de la délamination

L'ectoderme de surface exprime les facteurs de transcription de la voie BMP et Wnt, ce qui permet l'expression de Snail 2, lequel induit l'arrêt d'expression de la E-cadhérine et de la N-cadhérine au niveau des cellules de la crête neurale pré-migratoire. Ce facteur permet également la réorganisation du fonctionnement de GTPases qui induisent une modification du cytosquelette et le début de la migration des cellules de la crête neurale (RhoA forme l'actomyosine, cytosquelette stable, et Rac1 forme des lamellipodes, cytosquelette instable avec extension membranaire)

Extrait de Developmental Biology, by Michael J.F. Barresi, Scott F. Gilbert, 11th edition, p 472 (4)

Une fois bien individualisée, la crête neurale est composée de cellules pluripotentes qui vont entamer leur migration. Ces cellules sont prédéterminées pour leur destination finale très tôt, suivant le profil de gènes *Hox* qu'elles expriment, en suivant l'organisation du cerveau dépendant également des gènes *Hox* (Figure 68A et B). Ainsi, toute anomalie de segmentation cérébrale peut entraîner des défauts de migration des cellules des crêtes neurales (8,56).

Il est à noter, selon la figure 68A, que les cellules des crêtes neurales issues du prosencéphale et du mésencéphale antérieur n'expriment pas de profil *Hox* particulier, car ces segments du cerveau primaire n'en expriment pas non plus. Leur migration sera sous la dépendance d'un centre de signalisation facial particulier, développé plus loin, la zone fronto-nasale ectodermique.



Genomic organization of mammalian *Hox* gene clusters and the anterior *Hox* expression pattern along the body axis. (A) *Hox* genes at the 3' end are expressed in the anterior part of the body, whereas genes located at the 5' end are expressed in the posterior part of the body. Anterior *Hox* genes are expressed earlier than posterior ones during development. (B) Neural crest cell (NCC) subpopulations colonizing distinct pharyngeal arches (PA) express various combinations of *Hox* genes. In early mammalian embryos, the hindbrain is segmented along the anterior-posterior (AP) axis into 7 rhombomeres (r). NCCs colonize PA1 (green) are devoid of *Hox*. NCCs filling PA2 (blue) and those filling PA3 and PA4 (red) have nested *Hox* expression.

Figure 68A : L'expression différentielle des gènes *Hox* selon l'axe antéro-postérieur induit des courants de migration de cellules neurales bien déterminés

Extrait de Liu et al, *Birth Defects Research (Part A): Clinical and Molecular Teratology* 91:788796 (2011) (8)

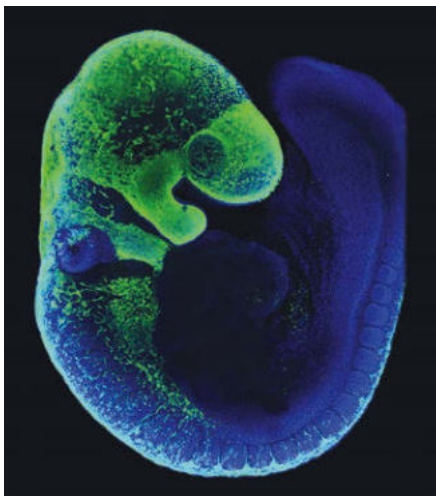


Figure 68B : Image mettant en évidence des courants de migration des cellules neurales (marquées en vert par un traceur) vers les arcs pharyngiens, chez un embryon de souris

Extrait de *Developmental Biology*, by Michael J.F. Barresi, Scott F. Gilbert, 11th edition, p 482 (4)

Les cellules de la crête neurale crâniale vont ensuite donner de nombreux dérivés à l'origine des structures de la face et du cou, selon des mécanismes de différenciation cellulaire encore largement inconnus mais à priori dépendant de facteurs sécrétés par le mésoderme.

Il est également maintenant admis qu'en plus de cette contribution à la face, la crête neurale crâniale joue un rôle majeur dans le développement du cerveau antérieur (télencéphale), car elle sécrète les facteurs Noggin et Gremlin, qui inactivent le facteur BMP4 produit par l'ectoderme, cette inhibition permettant l'expression du facteur FGF8 dans le télencéphale et le développement de celui-ci (57).

Enfin, la région la plus caudale de la crête neurale céphalique, au niveau des trois premiers somitomères, est dénommée crête neurale cardiaque car cette sous-population cellulaire est la seule à exprimer le facteur de transcription Pax3 et à pouvoir générer le septum interventriculaire, séparant le cœur droit et le cœur gauche, ainsi que l'endothélium de l'arche aortique (58). Plus récemment, ces cellules ont été imputées dans la formation du bulbe carotidien (59). Elles donneront par ailleurs les dérivés mésenchymateux des derniers arcs pharyngiens (thyroïde, parathyroïdes, thymus).

3.11. Zone fronto-nasale ectodermique

Par la description de tous ces éléments, il apparaît que la morphogénèse du cerveau et de la face sont étroitement liées par trois grands types de facteurs :

- Origine commune de certains tissus, notamment l'ectoderme de surface, le tube neural à l'origine du cerveau primaire et les cellules des crêtes neurales ;
- Interactions moléculaires réciproques, notamment par le biais de la voie SHH ;
- Influence directe mécanique et moléculaire du cerveau sur la croissance de la face (« la face prédit le cerveau ») (60).

Assez récemment, il a été découvert un centre de signalisation de la face, appelée zone fronto-nasale ectodermique (ZFE), dont l'apparition et la fonctionnalité dépend du cerveau sous-jacent. Nous allons détailler les particularités de ce centre de signalisation, car nous y reviendrons dans notre discussion finale.

Au tout début de la neurulation, la future face primitive et le futur cerveau sont en continuité, et expriment tous deux le facteur FGF8. Leur séparation n'aura lieu qu'après la fermeture du neuropore antérieur (61). A ce moment-là, il se forme deux centres de signalisation moléculaires distincts (62) :

- Au niveau de la face, les cellules à la frontière de celles exprimant le facteur FGF8 constituent la ZFE, contrôlant le développement du tiers moyen de la face et du bourgeon naso-frontal,
- Au niveau du cerveau antérieur, les cellules exprimant le facteur FGF8 constituent la plaque neurale antérieure, importante pour le développement de cette partie du cerveau qui n'est pas sous l'influence de la notochorde et de la plaque préchordale.

La ZFE est structurellement très importante, car, comme précisé plus haut, le prosencéphale et le mésencéphale antérieur n'expriment pas de profil *Hox*, et les cellules des crêtes neurales qui en découlent n'en expriment pas non plus. Ce sont donc les signaux émis par la ZFE qui vont déterminer les courants migratoires des cellules neurales dans cette région de la face (62).

Plus précisément, la ZFE correspond à une zone frontière, au niveau du bourgeon naso-frontal, entre les cellules exprimant le facteur FGF8 et celles exprimant le facteur SHH. Sa formation est sous la dépendance du cerveau sous-jacent.

En effet, aux alentours de la 7^{ème} semaine de développement, le neuroectoderme du diencéphale exprime le facteur SHH, ce qui entraîne l'activation d'une zone précise du télencéphale, juste en avant du chiasma optique. Cette zone du télencéphale va à son tour induire une cascade de signalisation au niveau de l'ectoderme sus-jacent, qui va rendre les cellules ectodermiques capables de sécréter le facteur SHH. Il est néanmoins nécessaire que les cellules de la crête neurale prosencéphalique commencent à migrer vers l'ectoderme (attirées par les placodes olfactives et optiques) pour initier la sécrétion de SHH par l'ectoderme. Dès lors, le facteur SHH sécrété par l'ectoderme du bourgeon naso-frontal active sa voie de signalisation (avec le facteur Gli), ce qui permet la prolifération des cellules des crêtes neurales et leur différenciation au niveau des bourgeons naso-frontal et maxillaires (Figure 69). La sécrétion de SHH par la ZFE est donc dépendante des cellules des crêtes neurales, par un mécanisme moléculaire encore inconnu.

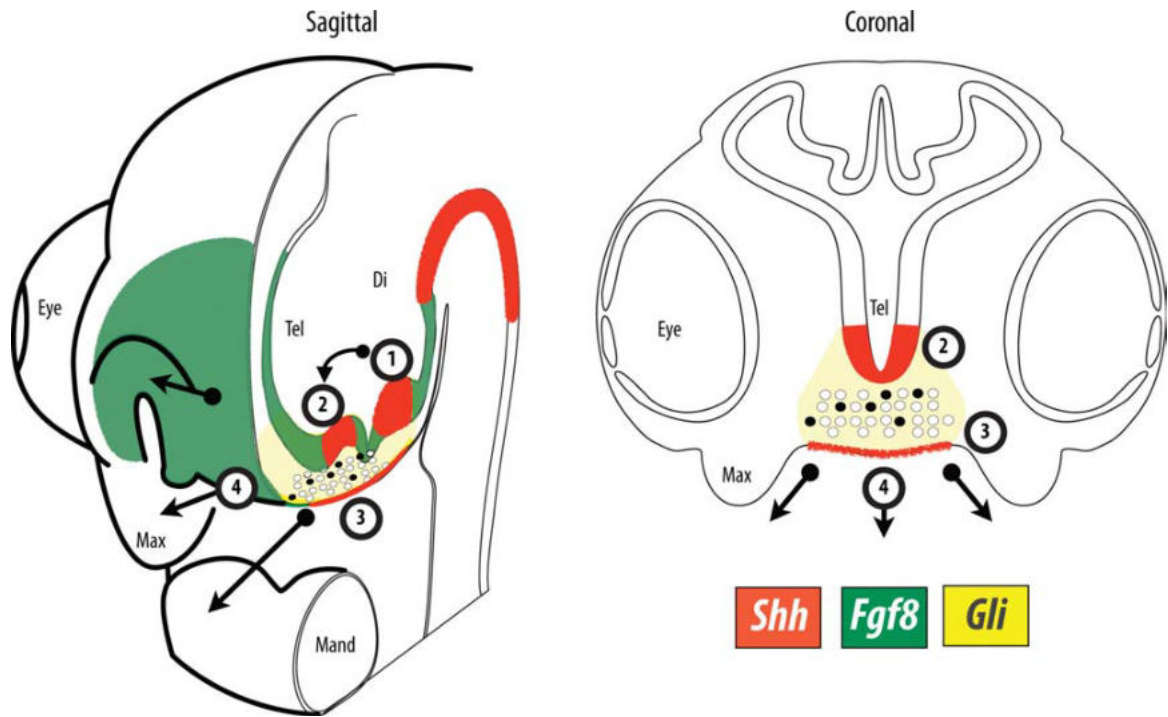


Figure 69 : Formation de la zone fronto-nasale ectodermique et facteurs sécrétés au niveau des deux tiers supérieurs de la face primitive.

Légende :

1 : zone activatrice du diencéphale, 2 : zone activatrice du télencéphale, 3 : zone fronto-nasale ectodermique, 4 : mouvements schématiques du développement du mésoderme facial

En rouge : zone exprimant le facteur SHH

En vert : zone exprimant le facteur FGF8

En jaune : zone charnière (ZFE) avec activation de la voie SHH et expression du facteur Gli

Les ronds noirs et blancs représentent les cellules de la crête neurale prosencéphalique.

Extrait de Marcucio et al, 2011 (62)

La ZFE induit notamment la polarité dorso-ventrale de la face, la formation du squelette du tiers supérieur et tiers moyen de la face, contrôle la différenciation et l'organisation des cellules du mésoderme et des cellules des crêtes neurales (62), et participe à l'élaboration de la mandibule. Il a été prouvé expérimentalement que seules les régions n'exprimant pas de profil *Hox* (bourgeon naso-frontal et les bourgeons maxillaires) pouvaient répondre entièrement aux signaux émis par la ZFE (63). Également, une anomalie de positionnement de la ZFE, par la sécrétion ectopique de SHH qu'elle entraîne, peut induire des duplications mandibulaires par sur-activation des facteurs de la chondrogénèse et de l'ostéogénèse (BMP 2, 4, 7) (62,64,65).

Enfin, certaines expériences sur des embryons de poulet ont clairement mis en évidence que l'expression de SHH par l'ectoderme sous la dépendance de la ZFE s'étend jusqu'au toit du stomodeum, et qu'ainsi toute anomalie de la ZFE pouvait induire des anomalies importantes de développement de la bouche primitive et des structures qui en découlent (63).

Ce centre de signalisation est donc d'un intérêt majeur pour le développement correct de la face définitive.

4. PRÉSENTATION DU CAS

4.1. Histoire de la maladie

Notre patiente est née en 2006, d'une grossesse gémellaire monochoriale et monoamniotique, spontanée, chez des parents non consanguins, sans antécédents médicaux notables et sans notion d'exposition particulière à des toxiques. Du fait de la découverte d'une fente du palais secondaire lors du suivi de la grossesse, au troisième mois de gestation, la naissance a eu lieu au CHU de Montpellier (maternité de niveau 3).

La patiente est née à 36 semaines d'aménorrhée, suite à une grossesse sans incident, en avance de quelques minutes sur sa sœur jumelle, et présentait à la naissance un poids de 2,770 kg, une taille de 46 cm, un périmètre crânien de 33,5 cm et un score d'Apgar à 10/10.

Lors de l'examen clinique néonatal, il a été mis en évidence :

- un hypertélorisme
- une dysplasie linguale médiane
- un kyste du dos du nez
- deux naevi sébacés frontaux
- une division vélo-palatine atypique (latéralisée à droite)
- une masse naso-pharyngée arrondie, bien limitée, non pulsatile et ferme saillant dans la cavité orale et visible par la fente vélo-palatine.

Nous ne disposons pas de photos de la patiente en période néo-natale.

Cette lésion naso-pharyngée restant surtout localisée à la fosse nasale gauche, la patiente n'a pas présenté de détresse respiratoire dans les suites de l'accouchement, et une surveillance en hospitalisation de deux semaines a suffi à vérifier la capacité de prise alimentaire et à autoriser la sortie à domicile.

L'examen du reste du corps et neurologique n'a pas retrouvé d'anomalie.

L'examen de la sœur jumelle de la patiente ne présentait aucune particularité.

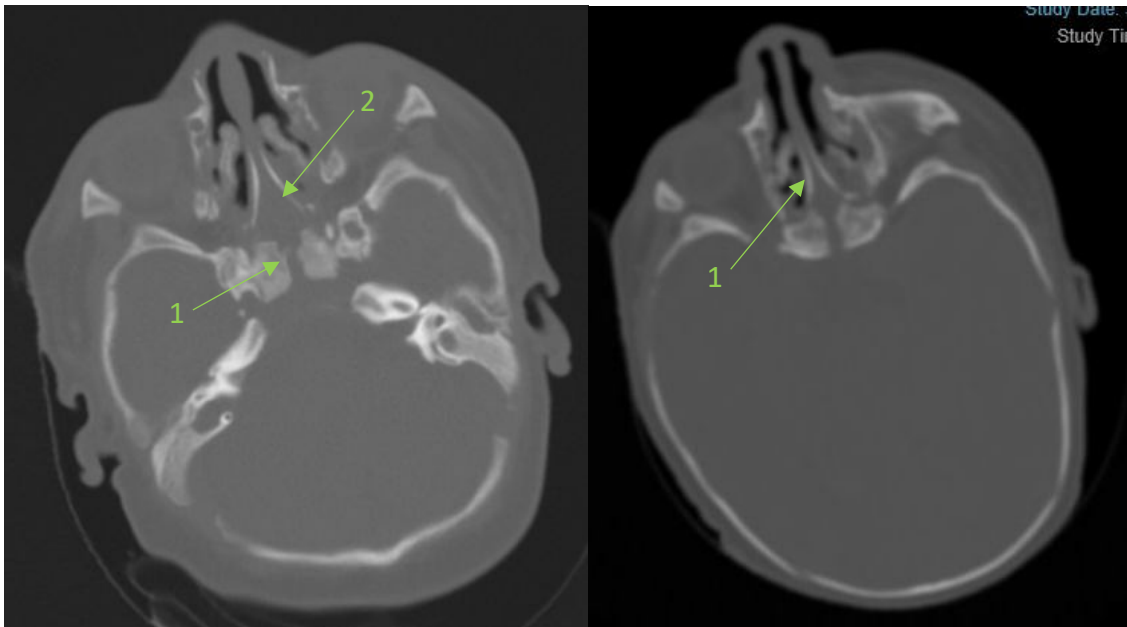
4.2. Bilan paraclinique néonatal

Devant les anomalies faciales présentées par la patiente, un syndrome malformatif a été recherché.

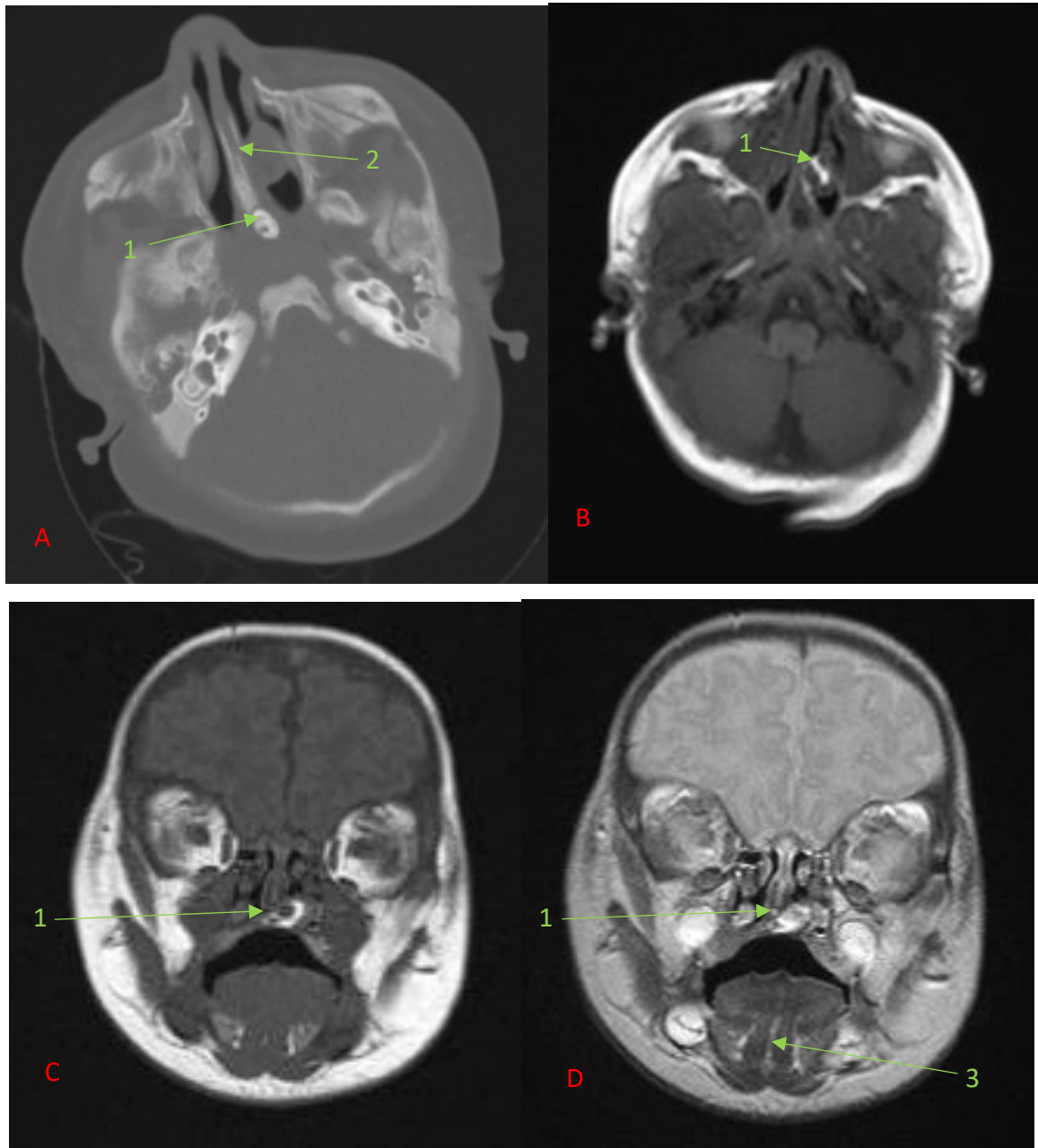
Le bilan échographique réalisé dans les jours suivant la naissance n'a pas retrouvé de malformation au niveau cardiaque, osseux ou génito-urinaire.

Un scanner et une IRM cranio-faciaux ont montré les anomalies suivantes :

- A l'étage facial :
 - Fente palato-vélaire para-médiane droite;
 - Dysraphie médiane de la base du crâne (fente sphéno-ethmoïdale) ;
 - Duplication vomérienne ;
 - Formation nodulaire de signal mixte (graisseux en périphérie et fibreux au centre), partiellement calcifiée, appendue au vomer et englobant le cornet inférieur gauche ;
 - Formation nodulaire de la face dorsale de langue mobile, non spécifique, prenant discrètement le contraste ;
 - Duplication des vertèbres cervicales C1 et C2.



Coupes axiales de scanner du massif facial non injecté permettant de voir une fente sphéno-ethmoïdale (1) et une duplication de l'os vomer (2)



Coupes scanner et IRM mettant en évidence une formation nodulaire partiellement calcifiée (1) appendue à l'os vomer dédoublé (2), ainsi qu'une dysplasie médiane linguale avec faible prise de contraste en T2 (3)

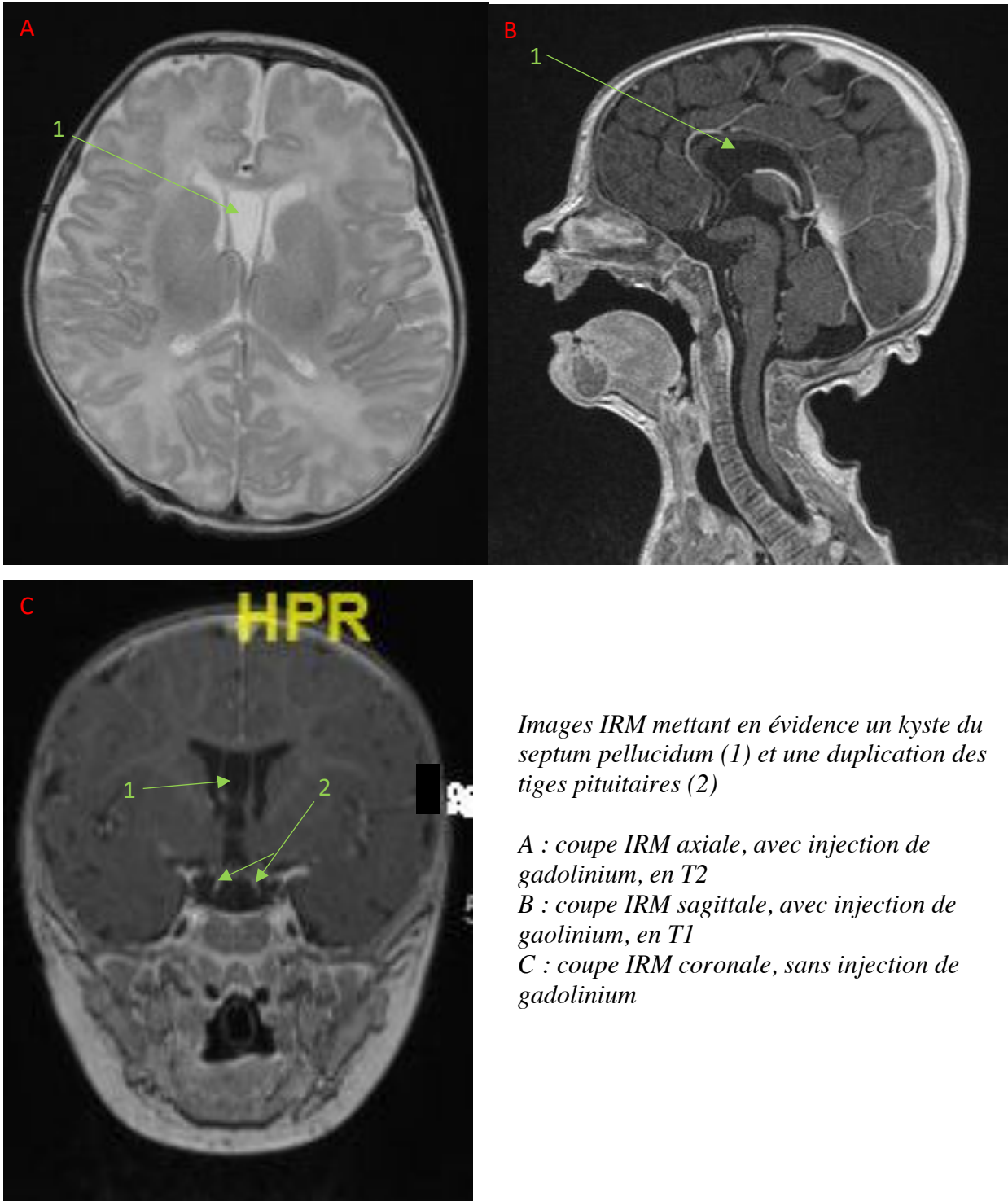
A : coupe scanner axiale, sans injection

B : coupe IRM axiale, avec injection de gadolinium, en T1

C : coupe IRM coronale, avec injection de gadolinium, en T1

D : coupe IRM coronale, avec injection de gadolinium, en T2

- A l'étage encéphalique :
 - Duplication complète des selles turciques et de l'hypophyse (antéhypophyse, posthypophyse, tige pituitaire) ;
 - Épaississement du plancher du 3^{ème} ventricule (rétro-chiasmatique) compatible avec un hamartome hypothalamique ;
 - Kyste du septum pellucidum
 - Aspect fin du corps calleux.

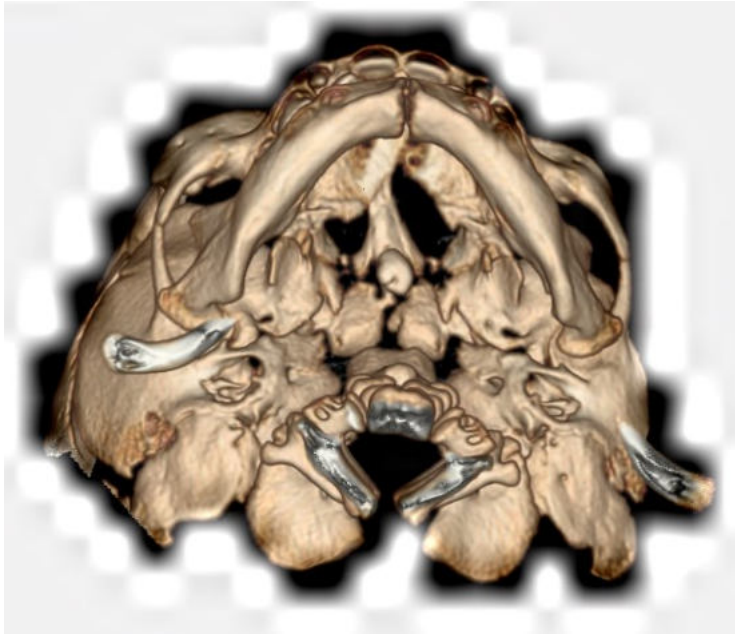


Images IRM mettant en évidence un kyste du septum pellucidum (1) et une duplication des tiges pituitaires (2)

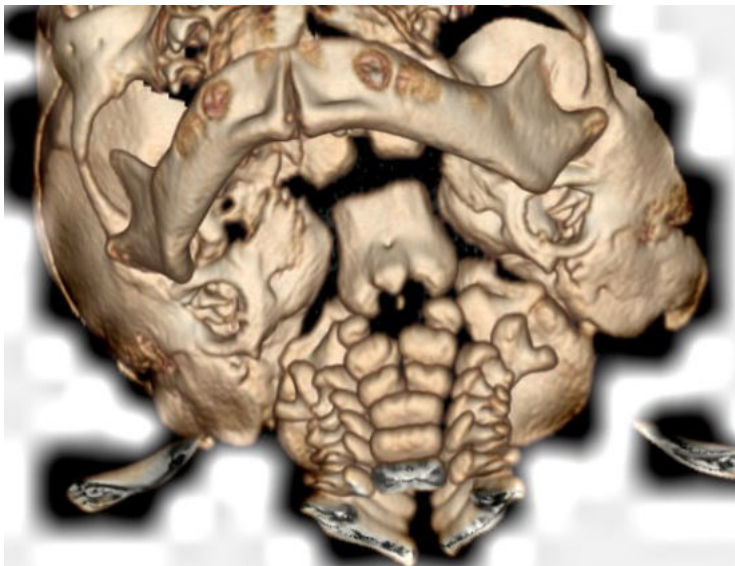
A : coupe IRM axiale, avec injection de gadolinium, en T2

B : coupe IRM sagittale, avec injection de gadolinium, en T1

C : coupe IRM coronale, sans injection de gadolinium



Reconstructions 3D à partir d'un scanner du massif facial, mettant en évidence la fente sphéno-ethmoïdale et la duplication des vertèbres cervicales C1 et C2



Il n'existait pas d'encéphalocèle ou de méningocèle ethmoïdo-sphénoïdal, ni d'anomalie des nerfs optiques ou du chiasma optique, ni d'anomalie des hémisphères cérébraux ou des noyaux gris centraux.

La prise en charge de la patiente a par la suite été réalisée de façon pluridisciplinaire.

4.3. Prise en charge médico-chirurgicale

4.3.1. Sur le plan maxillo-facial

Initialement sans conséquence, l'obstruction nasale droite due à la lésion rhino-pharyngée fut symptomatique à l'âge de 4 mois. L'exérèse de cette lésion appendue au vomer fut réalisée à l'âge de 5 mois, et l'aspect clinique peropératoire était en faveur d'une lésion mixte, contenant

les éléments gras, kystiques et dermoïdes. La lésion était adhérente à l'hémi-voile droite et en contact avec le cornet inférieur gauche. L'exérèse n'a pas entraîné d'écoulement de LCR. L'analyse anatomopathologique définitive était en faveur d'une hétérotopie méningée sans composante neurogliale.

La lésion dysplasique linguale fut retirée dans le même temps que la lésion rhino-pharyngée, et a été identifiée comme hyperplasie papillomateuse linguale (lésion bénigne). Aucune séquelle sur la déglutition ou la phonation n'a été relevée dans le suivi.

A l'âge de 6 mois, la réparation de la fente fut effectuée selon la technique de Veau-Wardill (66) associée à une myoplastie intra-vélaire selon Sommerlad (67), avec un résultat fonctionnel satisfaisant (absence de rhinolalie séquellaire et bon développement du langage).

A l'âge de 18 mois, suite à des épisodes de surinfection du kyste du dorsum nasal, son exérèse fut entreprise. Ce kyste était bilobé, fistulisé à la peau, situé sous les os nasaux et les cartilages triangulaires, et appendu à la suture fronto-nasale. L'analyse anatomopathologique définitive était en faveur d'un kyste épidermoïde simple, sans signes de malignité. De façon concomitante, les naevi frontaux furent retirés, avec confirmation histologique du diagnostic de naevus sébacé. Le suivi maxillo-facial a mis en évidence une agénésie des dents 15, 25, 35 et 45, ainsi qu'un retard d'éruption des dents 12 et 22. Ces anomalies dentaires ont bénéficié d'un traitement par orthodontie.

Le suivi de la croissance du massif facial a permis de détecter, à l'âge de 8 ans, une rétro-maxillie avec endognathie et articulé croisé, séquellaire de la fente palato-vélaire et aggravé par une déglutition atypique. Une expansion maxillaire par traitement interceptif (appareillage Quadhélix) a été réalisée, permettant de corriger partiellement ce déficit sagittal. La patiente est toujours suivie conjointement avec un orthodontiste spécialisé et appareillée, pour une probable chirurgie orthognathique ultérieure. L'hypertélorisme, relativement discret, n'a pas bénéficié de prise en charge chirurgicale particulière.

4.3.2. Sur le plan ORL et ophtalmologique

La patiente a présenté dès l'âge de 18 mois des otites séro-muqueuses à répétition, conséquence connue de la dysfonction tubaire associée aux fentes du voile du palais, en dépit d'une réparation vélaire satisfaisante. Cette complication a été prise en charge par la mise en place d'aérateurs

trans-tympaniques. Dans les suites, une myringoplastie gauche a été nécessaire en traitement d'une perforation tympanique résiduelle après retrait de l'aérateur. Le suivi ORL n'a par la suite pas présenté d'anomalie fonctionnelle particulière.

Sur le plan ophtalmologique, une surveillance régulière a été mise en place devant l'hamartome hypothalamique, très proche anatomiquement du chiasma optique, mais sans trouble visuel ou oculomoteur décelé lors du suivi.

4.3.3. Sur le plan neurologique

La patiente n'a pas présenté d'anomalies importantes du point de vue neurologique et psychomoteur, en dehors d'une hypertonie des membres dès l'âge de deux mois, puis d'un léger retard d'acquisition de la coordination et de la préhension, pris en charge par kinésithérapie. La marche a été acquise de façon normale, à l'âge de 15 mois. Ces troubles dyspraxiques, initialement non étiquetés, ont été imputés à une hypoplasie du vermis, mise en évidence grâce à des examens d'imagerie répétés.

Le niveau intellectuel de la patiente était plutôt au-dessus de la moyenne, avec une bonne intégration et de bons résultats au niveau scolaire.

4.3.4. Sur le plan endocrinologique

Il a été réalisé en périnatal une exploration de la fonction thyroïdienne qui n'a pas mis en évidence de dysfonction particulière.

Un léger retard de croissance, spontanément corrigé dès l'âge de 4 mois, a été détecté de façon précoce, et le suivi n'a plus été réalisé jusqu'à la période pré-pubertaire.

A l'âge de 8 ans, une différence de taille notable avec sa sœur jumelle a motivé la réalisation d'un bilan endocrinologique complet sans anomalie. Le période pubertaire s'est déroulée précocement, avec une ménarche débutée vers 10 ans, mais avec des cycles menstruels normaux.

4.3.5. Sur le plan génétique

Un caryotype réalisé dans la petite enfance était normal (caryotype 46, XX). Un exome a été demandé plus tardivement à visée étiologique, durant l'adolescence, mais n'a pas non plus mis en évidence d'anomalie particulière. Un séquençage plus précis du génotype est envisagé par le médecin généticien en charge de la patiente, mais n'a pas été réalisé pour le moment.

4.4. Résumé du cas

L'existence d'une duplication hypophysaire complète, qui est une anomalie très rare, est l'élément le plus interpellant chez cette patiente. Découverte lors du bilan néo-natal réalisé devant les anomalies médianes de la face, cette anomalie était associée à des malformations peu fréquentes de la face et du cerveau, toutes situées sur la ligne médiane, ce qui laisse supposer une origine commune à ces anomalies.

Ce furent surtout les malformations de la face qui nécessitèrent une prise en charge chirurgicale, de par leur impact symptomatique (obstruction nasale sur l'hétérotopie méningée, fente vélo-palatine, dysplasie linguale) et esthétique (kyste du dorsum nasal, naevus sébacés frontaux). Quant aux malformations cérébrales, elles n'eurent pas d'impact majeur sur le fonctionnement cérébral, en dehors de dyspraxies des membres supérieurs reliés à une hypoplasie vermiennne, et bien corrigées par une rééducation spécifique. L'influence de l'hamartome hypothalamique sur un retard de croissance transitoire et une ménarche légèrement précoce fut évoqué, sans preuve formelle devant des bilans hormonaux répétés normaux.

Ainsi, grâce à une prise en charge pluridisciplinaire précoce, le développement de cette enfant a pu se faire de façon quasi-normale.

En revanche, aucune étiologie, que ce soit une anomalie génétique ou un syndrome malformatif connu, n'a pu être rattachée à cet ensemble de malformations. Le fait que toutes les anomalies présentées par cette patiente soient médianes peut laisser supposer un mécanisme causal commun. C'est la raison pour laquelle nous avons entrepris d'établir une revue de littérature des cas similaires potentiellement décrits, afin de savoir si cette association malformative avait déjà été rapportée, quelle prise en charge avait été entreprise, et si un syndrome particulier rattaché à ces cas était décrit.

Le chapitre suivant détaille cette revue de littérature et les conclusions qui en découlent, avant que la discussion ne soit abordée et qu'une hypothèse quant à l'origine de ces malformations soit proposée.

5. REVUE DE LITTÉRATURE

5.1. Recherche bibliographique

5.1.1. Méthode de recherche bibliographique

L'anomalie la plus rare présentée par cette patiente est la duplication hypophysaire, très peu décrite et méconnue. Nous nous sommes donc intéressés aux patients présentant cette même anomalie, et avons recherché les articles en rapport avec cette malformation entre mars et avril 2020.

Notre revue de littérature a donc pris en compte tous les articles retrouvés sur les bases de données PUBMED, EM PREMIUM et COCHRANE LIBRARY, décrivant des patients présentant une duplication hypophysaire. Nous avons émis une restriction de langue en conservant uniquement les articles en anglais et en français.

La recherche d'article a été réalisée en utilisant en langue anglaise les mots clés suivants : « pituitary duplication » et « double hypophysis », sans limite de date de publication. Tous les champs de recherche étaient inclus afin d'avoir une recherche la plus exhaustive possible.

5.1.2. Critères de sélection des articles

Après une première recherche, il est apparu que tous les articles retrouvés (au total 471 articles) ne correspondaient pas tous au cas d'intérêt. Nous avons donc redéfini des critères d'inclusion et d'exclusion des publications.

5.1.2.1. Critères d'inclusion

Les articles étaient retenus :

- S'ils relataient au moins un cas de patient présentant une vraie duplication hypophysaire totale documentée, quelles que soient les autres anomalies associées ;
- Si les mots de clés de l'article correspondaient aux mots clés définis ci-dessus ;
- S'ils étaient écrits en langue française ou anglaise
- S'ils étaient au format case report ou revue de littérature, compatible avec ce type de recherche.

5.1.2.2. Critères d'exclusion

Ont été exclus :

- Les articles décrivant des anomalies morphologiques ou fonctionnelles de la glande hypophysaire, sans duplication hypophysaire vraie
- Les cas de diprosopus
- Les cas de fente véolo-palatine latéralisée seule
- Les cas de fente faciale médiane seule

5.1.3. Résultat de la sélection des articles et flow-chart

La recherche sur PUB MED, EM PREMIUM et COCHRANE LIBRARY en utilisant les termes MeSH « pituitary duplication » et « double hypophysis » a permis de trouver 471 articles.

Parmi eux, ont été exclus :

- 6 articles en doublon ;
- 411 articles sans lien direct avec le sujet à la lecture du titre
- 14 articles sans lien direct avec sujet à la lecture du résumé, avec les raisons précises décrites dans le flow-chart ci-dessous (Figure 70).

Les données recueillies par cette revue sont épidémiologiques (sexe du patient, origine géographique) et cliniques (mode de découverte de la malformation, anomalies associées, cas de décès précoce, tératogénicité, pathologies obstétricales, prématurité, statut pubertaire).

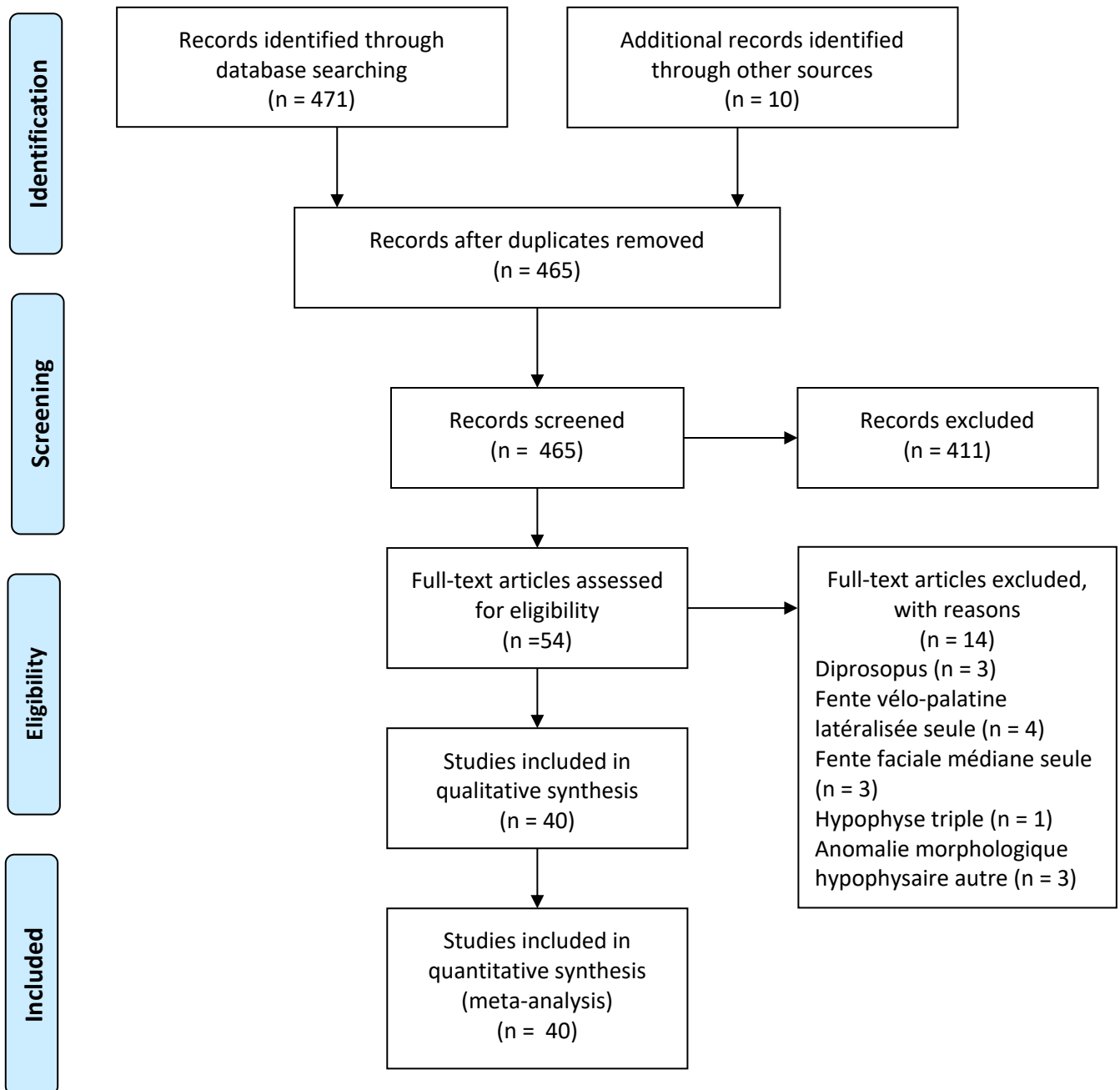


Figure 70 : Diagramme de flux de l'inclusion des articles de la revue de littérature

5.2. Revue des publications retenues

Au total, 40 articles ont été retenus pour la revue de littérature (53,68–80,80–106), recensant 49 cas décrits de duplication hypophysaire totale et documentée de 1880 à 2020.

5.2.1. Données épidémiologiques

Sur les 49 cas décrits, 29 étaient de sexe féminin, 10 de sexe masculin, et 10 de genre inconnu (non précisé dans l'article). Pour l'ensemble des patients dont le sexe était connu, le sexe-ratio était de 2,9 filles pour 1 garçon.

L'origine géographique des patients n'était indiquée que dans 5 articles, avec 4 patients caucasiens et 1 patient d'origine asiatique (Japon).

5.2.2. Anomalies associées à la duplication hypophysaire

5.2.2.1. Anomalies cérébrales

L'ensemble des anomalies cérébrales associées à la duplication hypophysaire décrites dans la littérature est reportée sur le diagramme 1 ci-dessous. L'anomalie cérébrale la plus fréquente est l'hamartome hypothalamique, touchant 46,9% des cas. La quasi-totalité des anomalies cérébrales sont situées sur la ligne médiane.

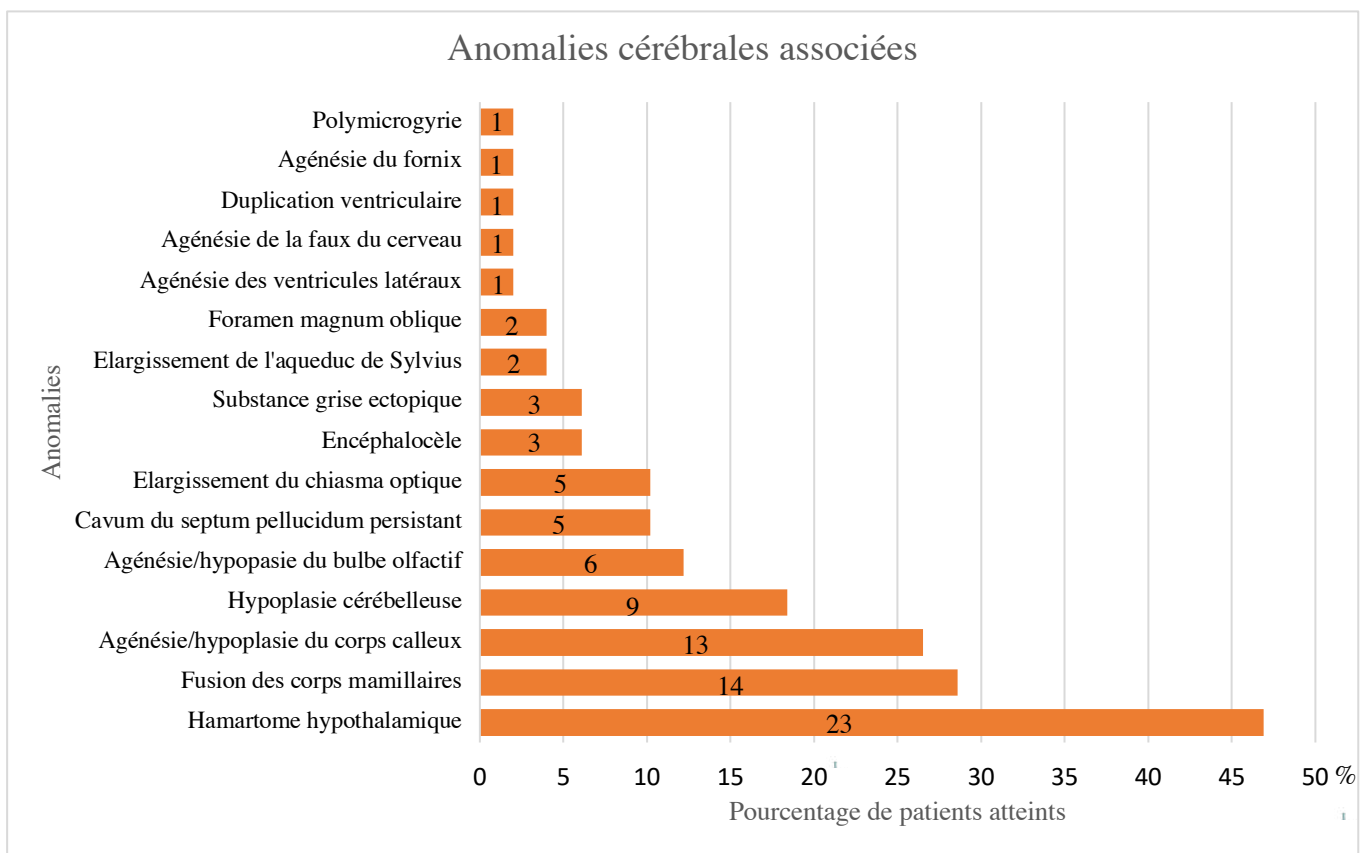


Diagramme 1 : Anomalies cérébrales associées à la duplication hypophysaire

*Chaque barre représente le pourcentage de patients de la revue de littérature présentant l'anomalie concernée
Le nombre associé à chaque barre correspond au nombre de patients concernés*

5.2.2.2. Anomalies faciales

L'ensemble des anomalies faciales associées à la duplication hypophysaire décrites dans la littérature est reportée sur le diagramme 2. Les deux anomalies, à taux égal, les plus fréquemment retrouvées sont le tératome naso-pharyngien et le fente vélo-palatine avec 57,1% des cas. Une grande majorité de ces anomalies sont également situées sur la ligne médiane.

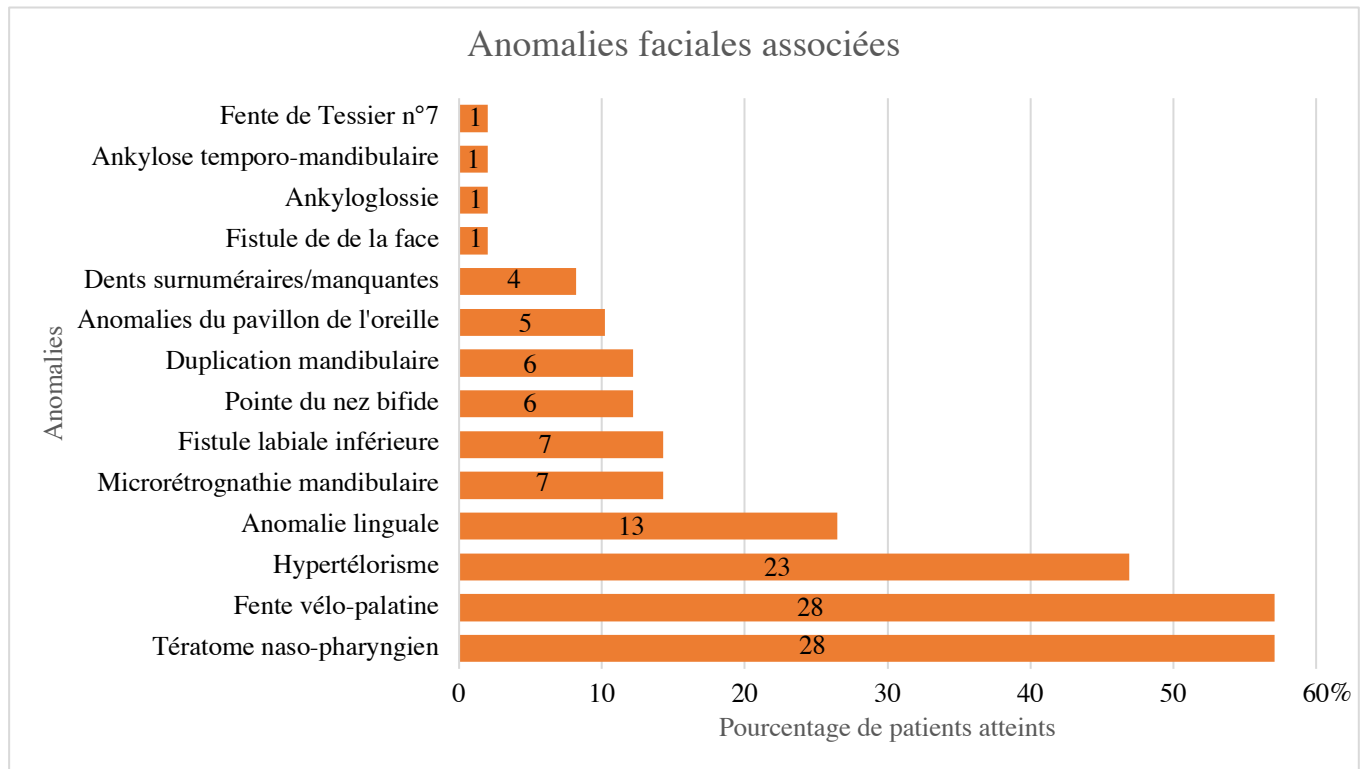


Diagramme 2 : Anomalies faciales associées à la duplication hypophysaire

*Chaque barre représente le pourcentage de patients de la revue de littérature présentant l'anomalie concernée
Le nombre associé à chaque barre correspond au nombre de patients concernés*

5.2.2.3. Anomalies crânio-spinales

L'ensemble des anomalies spinales et crâniennes associées à la duplication hypophysaire décrites dans la littérature est reportée sur le diagramme 3. L'anomalie la plus fréquemment décrite est la présence d'une fusion ou d'une duplication des vertèbres cervicales, avec 44,9% des cas en étant atteints. Ces anomalies concernent toujours les deux ou trois premières vertèbres cervicales. Ces anomalies sont également très majoritairement médianes.

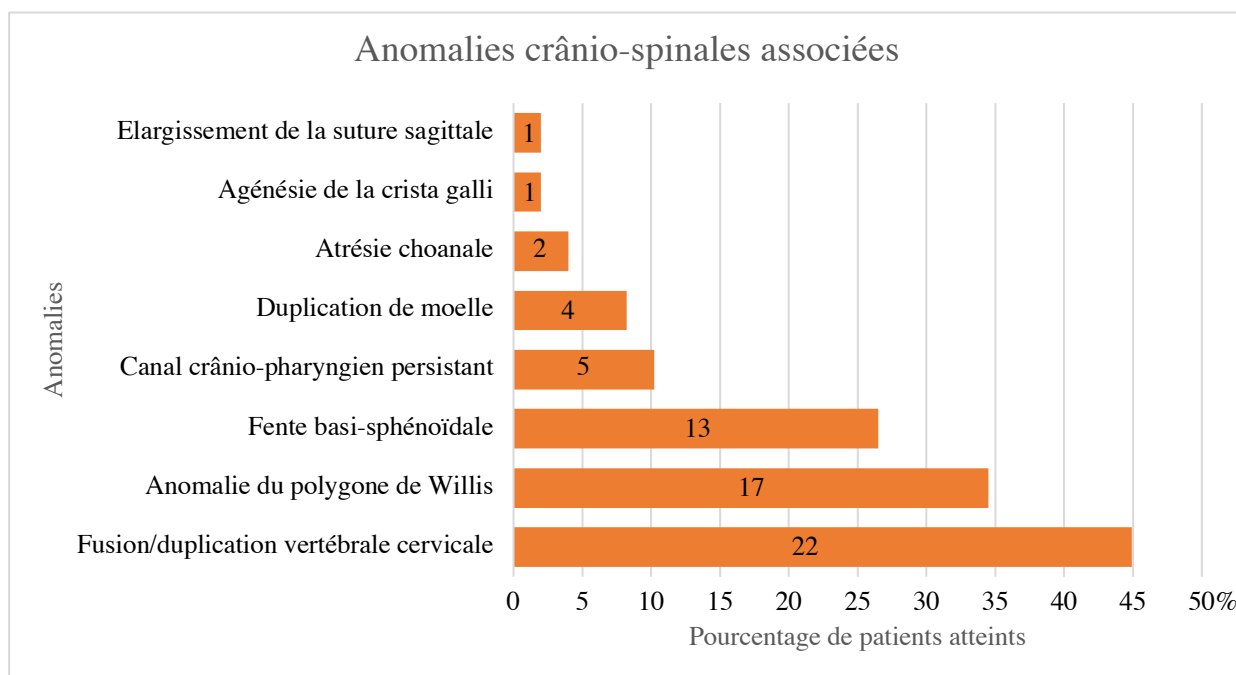


Diagramme 3 : Anomalies crânio-spinales associées à la duplication hypophysaire

*Chaque barre représente le pourcentage de patients de la revue de littérature présentant l'anomalie concernée
Le nombre associé à chaque barre correspond au nombre de patients concernés*

5.2.2.4. Autres anomalies

L'ensemble des anomalies associées à la duplication hypophysaire décrites dans la littérature, en dehors de l'extrémité céphalique, sont reportées dans le tableau III. L'anomalie la plus fréquente est la hernie diaphragmatique congénitale (12,2% des cas) et était toujours située à gauche. Par ailleurs les autres anomalies concernant les organes pairs (agénésie rénale, hypoplasie pulmonaire, duplication urétérale, cryptorchidie, agénésie testiculaire) concernent également toujours le côté gauche.

CATÉGORIE	ANOMALIE	NOMBRE	%	
Autres anomalies associées	Cardiologique	CIV	3	6,1
		Canal artériel persistant	1	2
	Thoracique	Hernie diaphragmatique	6	12,2
		Agénésie paire de côtes (12)	3	6,1
		Hypoplasie pulmonaire	1	2
		TGV	1	2
		Digestif	Caecum mobile	1
		Fistule œsophagienne	1	2
		Syndrome du grêle court	1	2
	Génito-urinaire	Agénésie/hypoplasie rénale	3	6,1
		Duplication urétérale	2	4
		Ectopie utérine	1	2
		Cryptorchidie	1	2
		Agénésie testiculaire	1	2
	Neurologique	Hypertonie des membres	4	8,2
		Retard mental	2	4
	ORL	Hypoplasie épiglottique	2	4
		Isthme thyroïdien absent	1	2
		Laryngomalacie	1	2
		Surdit� de perception	1	2
	Orthopédique	Varus équin	3	6,1
		Dysplasie de hanche	1	2
		Scoliose	1	2

Tableau III : Anomalies associées à la duplication hypophysaire (hors extrémité céphalique)

5.2.2.5. Regroupement des anomalies

Nous avons également comptabilisé le nombre d'anomalies présentées par chaque patient, afin d'avoir une idée de la répartition des malformations associées à la duplication hypophysaire.

Il en ressort que :

- 11 enfants (22,45%) présentaient entre 0 et 3 anomalies associées ;
- 25 enfants (51,02%) présentaient entre 4 et 7 anomalies associées ;
- 6 enfants (12,24%) présentaient entre 8 et 11 anomalies associées ;
- 3 enfants (6,12%) présentaient entre 12 et 15 anomalies associées
- 3 enfants (6,12%) présentaient entre 16 et 20 anomalies associées ;
- Un seul enfant (2,04%) présentait plus de 20 anomalies associées (21 au total).

De façon globale, plus le nombre d'anomalies associé est grand, plus les anomalies en question étaient importantes. Les patients avec un faible nombre d'anomalies associées présentaient plus fréquemment des fistules de la face et des anomalies dentaires. En revanche, les patients avec de nombreuses anomalies associées présentaient des anomalies plus graves (anomalies du corps calleux, duplication ou fusion vertébrale, fente vélo-palatine et tératome oro-pharyngé...).

Ces résultats sont représentés dans le diagramme 4.

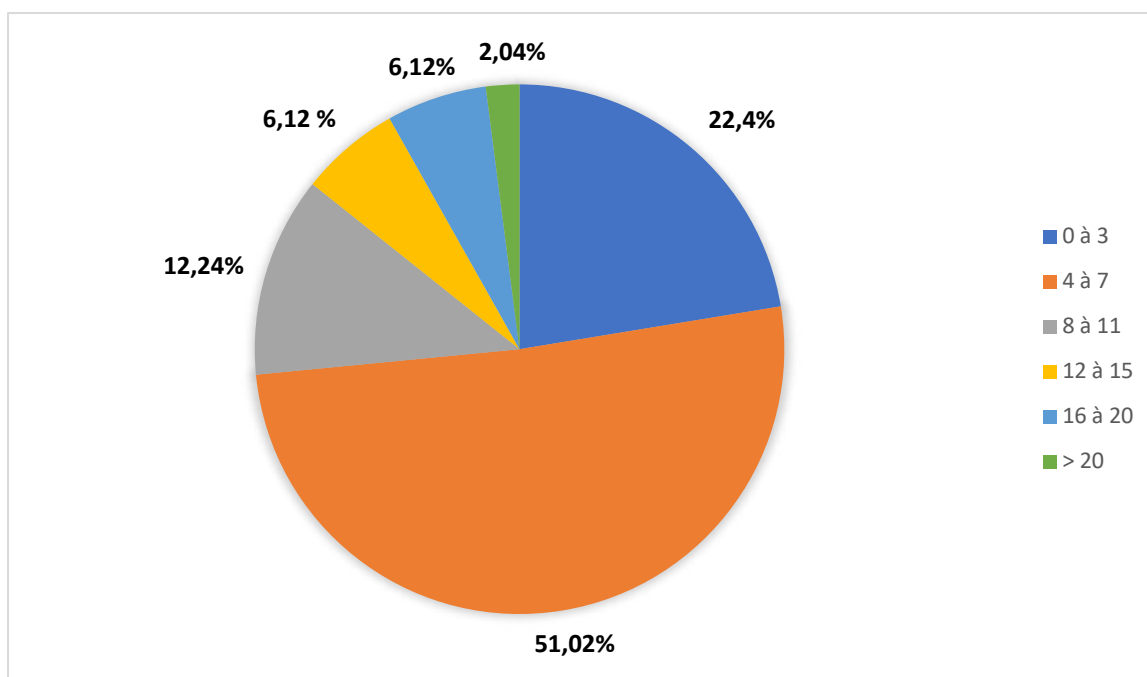


Diagramme 4 : Nombre d'anomalies associées à la duplication hypophysaire (légende couleur)

5.2.2.6. Éléments relatifs au suivi de grossesse et à la croissance des cas recensés

Les données recensées sur le suivi obstétrical des mères des cas et le suivi de la croissance des cas sont reportées dans le tableau IV. La plupart des cas recensés sont issus d'une grossesse sans risque ou complication particulière.

Néanmoins, ont été relatés :

- Des cas de pathologie gestationnelle (7 cas soit 14,3%), dont :
 - o 1 cas de chorioamniotite (76)
 - o 1 cas d'herpès vaginal à la délivrance (79)
 - o 1 cas d'hydroamnios (83)
 - o 2 cas d'hypertension gestationnelle associée à un diabète gestationnel (100)
 - o 1 cas de prééclampsie (104) ;
- Des cas de prise médicamenteuse pendant la grossesse (4 cas soit 8,2%), dont :
 - o 1 cas de prise de benzodiazépines et phénotiazines (76),
 - o 1 cas de prise de digoxine (79)
 - o 1 cas de prise de traitement hormonal (oestrogènes) (89)
 - o 1 cas de prise de bêta-bloquants (100)
- Deux cas de prises de toxiques durant la grossesse, soit 4% des cas, avec exposition intra-utérine au tabac (101), ou à l'alcool (79) ;
- Six cas de prématurité (soit 12,2%), la prématurité la plus sévère correspondant à une naissance à 35 semaines d'aménorrhée (76).

Il ne ressort donc pas de pathologie gestationnelle, de prise médicamenteuse ou de prise de toxique particulière associée à la duplication hypophysaire. Notre patiente est le premier cas de duplication hypophysaire issue d'une grossesse gémellaire : aucune autre n'a été rapportée auparavant.

CATÉGORIE	ANOMALIE	NOMBRE	%
Caractéristiques obstétricales	Pathologie maternelle gestationnelle	7	14,3
	Prématurité	6	12,2
	Prise de médicaments pendant la grossesse	4	8,2
	Prise de toxiques pendant la grossesse	2	4
	Grossesse gémellaire	0	0
Autres	Puberté précoce	7	14,3
	Retard pubertaire	5	10,2
	AFP augmenté à la naissance	2	4

Tableau IV : Éléments relatifs au suivi de la grossesse et à la croissance des cas recensés

On peut également noter que deux auteurs rapportent avoir vérifié le taux d'AFP à la naissance (85,107), qui était augmenté dans les deux cas, sans qu'une conclusion particulière en ait été tirée. Ces deux cas étaient des patients présentant un tératome naso-pharyngien, les tératomes étant connus pour être associés à un taux d'AFP subnormal, ce qui explique sans doute ces taux.

5.2.3. Prise en charge

Parmi les éléments de prise en charge, le plus important concerne la gestion du tératome naso-pharyngien lorsqu'il existe, dans plus de la moitié des cas, puisque cette lésion peut être responsable d'une détresse respiratoire aiguë néonatale.

Parmi les cas les plus anciens relatés (68,70–72,76,79,80,86,94,107), on peut noter le décès précoce des patients, lié au tératome dans tous les cas. Mais que les techniques chirurgicales et anesthésiques de l'époque ne permettaient pas une prise en charge aussi rapide et optimale qu'à l'heure actuelle. En revanche, dans tous les cas plus récemment décrits, y compris ceux relatant la présence d'un tératome naso-pharyngien, aucune des malformations associées n'a été responsable d'un décès prématuré. Il s'agirait donc d'un syndrome tout à fait compatible avec la vie, bien que des cas ponctuels de déficit intellectuel existent (74,83), ou que des troubles psychomoteurs soient également recensés (78,79,82,83,105).

En cas de prématurité ou de pathologie gestationnelle, ces pathologies ont été prises en charge selon les protocoles habituels.

Le traitement chirurgical est toujours décrit pour les patients porteurs d'anomalies de la face associées, notamment par :

- Exérèse du tératome naso-pharyngien et réparation de la fente vélo-palatine (selon la méthode de Veau-Wardill (66)) ;
- Exérèse de lésion linguale médiane ou réparation d'une langue plurilobée ;
- Exclusion d'une éventuelle fistule labiale ou faciale ;
- Section de brides buccales pour libération d'ankyloglossie ;
- Et pour un cas particulier, une chirurgie particulièrement lourde a été nécessaire pour restaurer une symétrie de la face, mais ce cas correspondait à une duplication partielle de la face associée à la duplication hypophysaire (82) (exérèse d'un maxillaire et d'une

mandibule accessoires, extractions de dents surnuméraires, réparation labiale et nasale, fermeture d'une fente 7 de Tessier).

Comme pour notre patiente, les cas d'hypertonie des membres ont été traités par une kinésithérapie spécialisée. En dehors des encéphalocèles (83,86,96), traités chirurgicalement, aucune des anomalies cérébrales n'a fait l'objet de traitement invasif devant l'absence de symptômes liés à l'anomalie (par exemple un cavum du septum pellucidum persistant, sans conséquence), l'absence de bénéfice fonctionnel attendu ou l'absence d'indication chirurgicale (par exemple pour la polymicrogyrie).

Les anomalies situées en dehors de l'extrémité céphalique ont, lorsque cela a été indiqué, également fait l'objet d'un traitement chirurgical (76,93) (anomalies cardiaques, duplication urétérale, fistule oesophagienne, hernie diaphragmatique) ou orthopédique (69,72,83,86) (varus équin, scoliose, dysplasie de hanche).

Il est intéressant de noter que tous les patients ayant présenté des anomalies pubertaires avaient, en association à la duplication hypophysaire, un hamartome hypothalamique identifié en imagerie. L'hypothèse retenue sur ces cas de puberté précoce ou retardée a été la sécrétion inadaptée de LHRH par l'hamartome hypothalamique, avec activation inadaptée de l'axe hypothalamo-hypophysaire (77,81). Cette pathologie fut dans ces cas-là traitée médicalement (traitement hormonal) avec succès (97).

Dans les rares cas où des analyses génétiques ont eu lieu, elles ont consisté en un caryotype, qui s'est avéré normal dans tous les cas (53,74,78,79,83,91,93,98,101). Aucune piste sur une origine génétique n'a donc été mise en évidence par la revue de littérature.

5.2.4. Suivi des patients

Dans les articles retrouvés, aucun patient n'a été suivi sur le long terme. Ceux qui ont présenté des anomalies pubertaires à l'adolescence sont en fait des patients pour lesquels la duplication hypophysaire était inconnue, et a été découverte de manière fortuite lors du bilan endocrinologique. Parmi eux, 7 ont présenté une puberté précoce (77,81,97,99,101,105), et 5 une puberté retardée (39,88–90,98).

La revue de littérature ne donne donc pas d'information particulière sur l'évolution des patients, puisque seule la prise en charge néonatale est rapportée dans les articles.

6. DISCUSSION

6.1. Duplication hypophysaire

Quarante-neuf cas de duplication hypophysaire complète ont été décrits dans la littérature, dont le premier décrit, en 1880, par Ahlfeld (68). Il est important de souligner que ce nombre est très certainement sous-estimé et ne reflète pas le nombre de cas de duplication hypophysaire dans le monde. En effet, tous les cas n'ont probablement pas été publiés et, de plus, dans certains cas de notre revue, cette anomalie a été de découverte fortuite, sans aucune anomalie clinique associée (81,103), chez des patients ayant bénéficié d'une imagerie cérébrale pour un autre motif. Il y a donc de fortes chances que certains cas passent inaperçus.

Il apparaît selon cette revue, que la duplication hypophysaire peut être soit isolée, soit associée à certaines anomalies crânio-faciales. Parmi les anomalies les plus récurrentes, se retrouvent le tératome naso-pharyngien (57,1% des patients), la fente vélo-palatine (57,1% des patients), l'hamartome hypothalamique (46,9% des patients), l'hypertélorisme (46,9% des patients) et les anomalies vertébrales cervicales (fusion ou duplication, 44,9% des patients).

Il ressort également que le spectre des anomalies associées à la duplication hypophysaire est très variable, puisque la duplication hypophysaire peut être isolée dans les cas mineurs (81,103), alors que le cas le plus extrême correspond à une forme presque complète de diprosopus (82).

6.2. Hypothèses étiologiques

6.2.1. Hypothèses émises dans la littérature

Dès lors, plusieurs théories ont été émises concernant l'origine de ce syndrome, parmi lesquelles l'exposition à un agent tératogène (76) (sans qu'aucun n'ait été formellement incriminé), une grossesse gémellaire échouée (68,94), ou une forme particulière de fente faciale médiane (86,108).

Effectivement, plusieurs de ces anomalies sont sur la ligne médiane et correspondent pour certaines à une dysraphie crânio-faciale (hypertélorisme, fente basi-sphénoïdale, encéphalocèle, pointe de nez bifide, élargissement de la suture sagittale, élargissement de l'aqueduc de Sylvius, canal crânio-pharyngien persistant), c'est-à-dire qu'elles sont la conséquence d'un défaut de fusion des ébauches embryonnaires au niveau de la ligne médiane. Néanmoins, cette dysraphie ne résume pas tout le spectre des malformations décrites, y compris les malformations cardio-

thoraciques, thyroïdiennes ou rénales... Par ailleurs, une grossesse gémellaire échouée provoquerait un véritable diprosopus et non un dédoublement partiel de la face, et une fente faciale médiane isolée n'expliquerait pas les anomalies cérébrales fréquemment retrouvées. L'explication donnée par certains auteurs à propos d'une forme particulière de fente faciale médiane paraît alors peu probable (86).

Le premier auteur à avoir évoqué une duplication notochordale comme cause première de ce spectre malformatif fut Bale, en 1976 (80). Cette théorie a par la suite été défendue par plusieurs auteurs (53,83,89), alors que d'autres ont évoqué une inclusion méso-ectoblastique précoce au niveau de la ligne médiane, responsable de l'apparition d'un tératome naso-pharyngien qui induirait les anomalies crânio-faciales (75). Cette dernière hypothèse semble moins plausible, puisque presque la moitié des patients présentant une duplication hypophysaire ne présentent pas de tératome naso-pharyngien associé, comme dans le cas de notre patiente.

La théorie de la duplication notochordale comme cause première de ce spectre malformatif est celle qui paraît la plus probable, et nous allons essayer de l'étayer dans le paragraphe suivant.

6.2.2. Réflexions sur les étiologies possibles des malformations

6.2.2.1. Duplication notochordale et retard de fermeture du tube neural

Si l'on suppose que la notochorde se dédouble, la concentration des facteurs qu'elle va sécréter sera augmentée. Suivant la Figure 62 présentée dans le chapitre 3.9, une majoration du taux de SHH sécrété entraînerait une inhibition accrue du facteur BMP, ce qui générerait un retard de formation des zones charnières latérales au niveau du tube neural, et donc un retard de fermeture du tube neural. Cette anomalie serait alors propice à la formation d'une hétérotopie méningée, appelée également méningocèle rudimentaire ou méningocèle séquestré dans la littérature (109) qui correspond à la séquestration d'une portion de la dure-mère en dehors de la boîte crânienne (Figure 71).

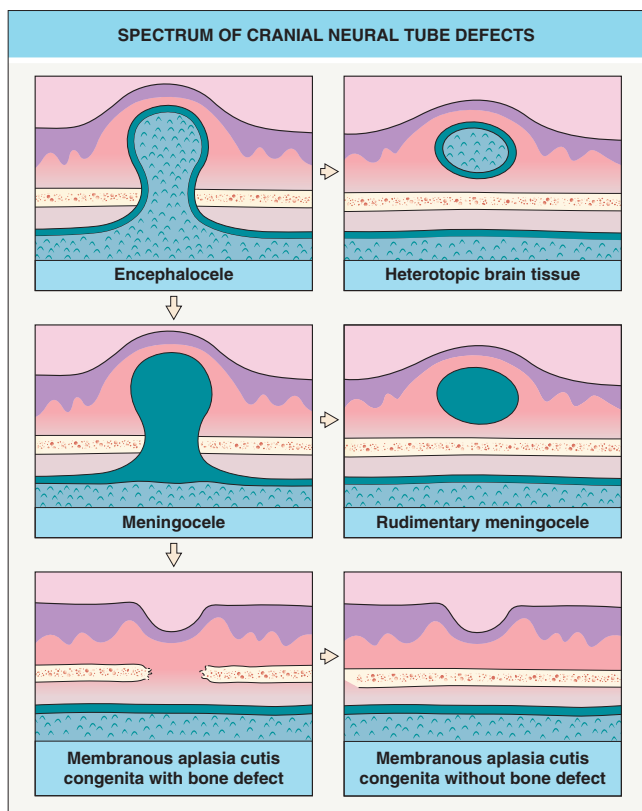


Figure 71 : Spectre des défauts cliniques de fermeture du tube neural

Extrait de Dermatology by Jean L. Bologna, Julie V. Schaffer and Lorenzo Cerroni, Fourth Edition, p 1061 (110)

Lors de sa formation, étant d'origine mésodermique, la dure-mère est accolée au futur derme par des diverticules projetés au niveau fronto-nasal (glabelle) et naso-ethmoïdal. Elle doit normalement se séparer du derme lors de la fermeture du tube neural. En cas de défaut de séparation, notamment par anomalie de fermeture du tube neural, et de persistance d'un trajet entre la dure mère et le derme superficiel, deux anomalies peuvent apparaître, séparément ou conjointement : d'une part une hétérotopie méningée, et d'autre par un kyste dermoïde fronto-nasal (110). La patiente de notre cas était porteuse de ces deux anomalies. Sachant que l'hétérotopie méningée était située au niveau de l'ethmoïde, on peut supposer que le retard de fermeture initial du tube neural était situé à cet endroit, à la jonction nommée « 2-3 » à cheval entre l'os frontal et l'ethmoïde (Figure 12).

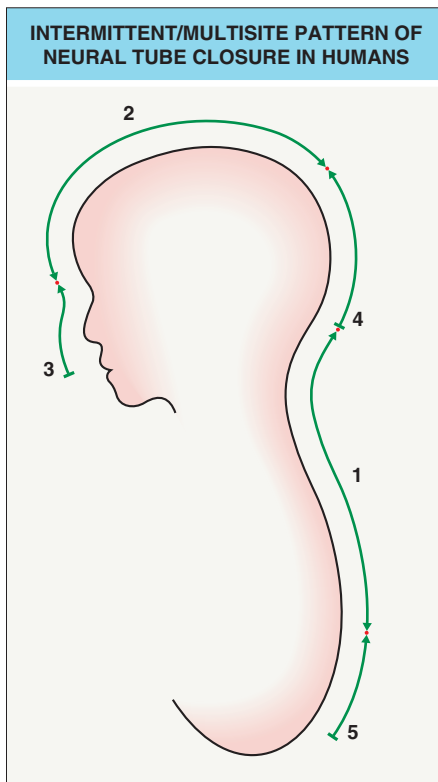


Figure 12 : Modèle de fermeture « multisite » du tube neural

Les emplacements des chiffres indiquent les sites d'initiation de fermeture du tube neural

Les chiffres indiquent l'ordre chronologique de la fermeture des segments

Les points rouges (jonctions) représentent les sites de fermeture définitive du tube neural

Le sens des flèches indique le sens de fermeture

Extrait de Dermatology by Jean L. Bologna, Julie V. Schaffer and Lorenzo Cerroni, Fourth Edition, p 1057 (110)

Cette hétérotopie méningée a pu générer, au vu de sa taille, d'une part la fente sphéno-ethmoïdale en gênant la fermeture de la base du crâne ; et d'autre part la fente vélo-palatine atypique en gênant la réunion des lames palatines et la formation du palais définitif (comme chez 28 des 49 patients de notre revue de littérature, soit 57,1% ; bien que dans ces cas la fente soit due à un tératome oro-pharyngé). En cas de défaut plus franc de fermeture du tube neural, cela peut même conduire à un encéphalocèle, comme chez 3 patients (6,1%).

De plus, au stade précoce de la gastrulation (environ J16), nous avons pu voir qu'à partir du nœud primitif, plusieurs courants cellulaires vont se détacher et former la plaque préchordale et le processus notochordal, qui sont en étroite relation à leurs extrémités (extrémité crâniale du processus notochordal et extrémité caudale de la plaque préchordale).

Une duplication de la plaque préchordale et de l'extrémité crâniale de la notochorde, toutes deux structures inductrices du plancher du diencephale, pourrait être l'élément déclencheur de la duplication de la neurohypophyse, dès les 6^{ème} et 7^{ème} semaines de développement. L'os sphénoïde se forme en suivant l'hypophyse, plus tardivement, et constituerait donc deux selles turques, comme cela a pu être observé chez l'ensemble des patients de la revue de littérature.

Il est intéressant de noter que chez notre patiente, c'est une hétérotopie méningée qui a été à l'origine de la fente vélo-palatine, tandis que dans les cas retrouvés dans la littérature, cette fente

était due à la présence d'un tératome oropharyngé. Les tératomes sont des tumeurs congénitales fréquentes (25 à 30% des tumeurs congénitales) (114), mais la localisation oropharyngée est très rare, puisqu'elle ne représente que 2% de la totalité des tératomes du nouveau-né, avec un prédominance féminine (114). La théorie actuellement admise sur le mécanisme de formation de ces lésions est celle d'une prolifération de cellules ectoblastiques, endoblastiques, neuroblastiques et mésenchymateuses séquestrées et pluripotentes, sachant que la très grande majorité des tératomes (près de 90%) comportent des éléments dérivés des trois feuilletts embryonnaires (115). Dans 60 à 80% des cas, et ce fut le cas pour tous les patients relevés dans notre revue présentant des tératomes, ces lésions sont matures et composées de structures différenciées. On peut supposer, que dans le cas des patients retrouvés dans notre revue avec un tératome oropharyngé, qu'une éventuelle duplication notochordale peut être à l'origine d'un défaut de différenciation d'une partie des feuilletts embryonnaires au niveau ethmoïdal. Ces feuilletts vont proliférer et donner un tératome mature. Cet élément ne contredit pas l'hypothèse que nous avons fait ci-dessous, mais vise à compléter cette hypothèse au vu d'une différence entre notre cas et ceux retrouvés dans la littérature.

6.2.2.2. Zone fronto-nasale ectodermique et anomalies faciales

Comme précisé en début de section, une duplication notochordale et de la plaque préchordale induirait une augmentation du taux de facteur SHH que ces structures sécrètent. Or, le facteur SHH est très important pour l'établissement de la ligne médiane de l'extrémité céphalique, puisqu'il va permettre le positionnement des placodes optiques de part et d'autre du cerveau antérieur. Des études expérimentales chez la souris ont montré (73) qu'une variation des taux de SHH peut avoir des répercussions majeures sur la formation de la face, puisqu'un taux trop faible génère une cyclopie associée à une holoprosencéphalie, et un taux trop élevé peut mener au diprosopus (Figure 72) (3).

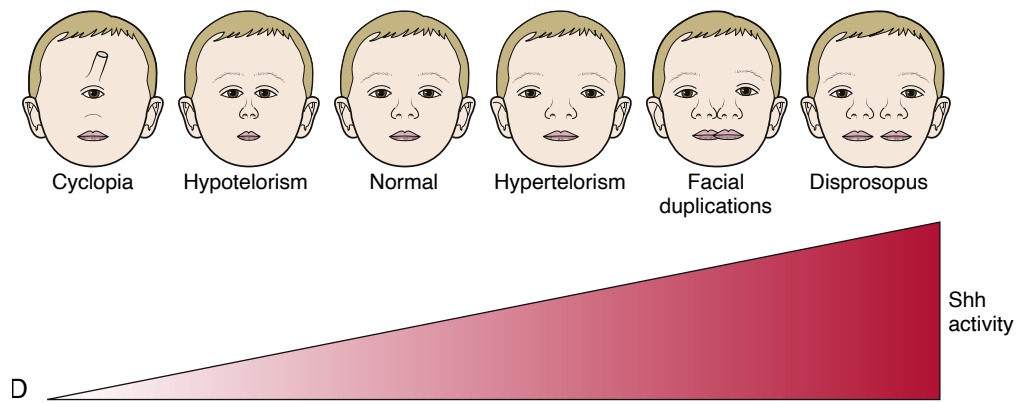


Figure 72 : Le taux du facteur SHH est impliqué dans les anomalies médianes de la face

Extrait du Larsens Human Embryology by Gary C. Schoenwolf, 5th edition, p 439 (3)

Nous avons également vu précédemment qu'une zone particulière de la face primitive, la zone fronto-nasale ectodermique (ZFE), va se former aux dépens du diencéphale et du télencéphale sous-jacent. Cette zone va ensuite, par une sécrétion ectodermique de SHH, activer la prolifération du stomodeum et sa différenciation en diverses structures de la cavité buccale. Par activation des facteurs de la chondrogénèse et de l'ostéogénèse (facteurs BMP), elle va aussi induire le développement des bourgeons maxillaires et mandibulaires.

Nous pouvons supposer, qu'en cas de duplication notochordale et division du plancher du diencéphale, il peut en résulter la formation de non pas une, mais deux ZFE, avec une sécrétion anormale du facteur SHH. Auquel cas, il a déjà été montré dans la littérature qu'un positionnement anormal de cette ZFE induit des duplications partielles de la cavité buccale (62,64,65). Il peut en résulter une duplication du toit du stomodeum, ce qui provoquerait la formation de deux poches de Rathke, et donc la formation de deux adénohypophyses. Celles-ci rejoindraient les deux neurohypophyses formées au niveau du plancher du diencéphale, ce qui donnerait au final une duplication hypophysaire totale.

Un positionnement ectopique de la ZFE serait potentiellement également à l'origine :

- des anomalies de la langue (langue plurilobée ou dysplasie linguale médiane, 13 patients soit 26,5% des cas) ;
- d'une pointe de nez bifide (6 patients, 12,2% des cas) ;
- d'une duplication mandibulaire (6 patients, 12,2% des cas).

Une sécrétion anormale de facteur SHH, que ce soit par la plaque préchordale ou la ZFE, pourrait donc être à l'origine des anomalies faciales retrouvées chez notre patiente et dans la revue de littérature.

6.2.2.3. Anomalies cérébrales et vertébrales associées

En dehors de la duplication de la neurohypophyse, la division du plancher du diencephale pourrait avoir d'autres conséquences. En effet, ce plancher comprend une structure particulière, appelée lamina terminalis (111) (ou lame terminale), impliquée dans la formation du corps calleux et des bulbes olfactifs. Un défaut d'induction de cette lamina terminalis, normalement provoquée vers le 29^{ème} jour in utero, induirait un défaut de formation de la plaque commissurale, qui est l'élément inducteur de la formation du corps calleux et des bulbes olfactifs. Or, le recueil de données recense 13 (26,5%) des patients porteurs d'une agénésie ou hypoplasie du corps calleux, 6 (12,2%) des patients porteurs d'une agénésie ou hypoplasie des bulbes olfactifs, et un patient (2%) porteur d'une agénésie de la crista galli. D'autres anomalies cérébrales plus rarement décrites, telles que l'agénésie de la faux du cerveau (1 patient, 2%), l'agénésie du fornix (1 patient, 2%), ou la persistance du cavum du septum pellucidum (5 patients, 10,2%) peuvent être provoquées par ce même défaut d'induction de la lamina terminalis. En effet, le septum pellucidum est formé de deux membranes verticales allant du corps calleux au fornix, séparant les cornes antérieures des ventricules latéraux ; à l'état normal ces lames fusionnent mais un défaut de fusion peut entraîner une cavité liquidienne persistante ou cavum.

Également, on peut supposer qu'en cas de division du plancher du diencephale, les structures dérivant de cette vésicule seront touchées. La prolifération de ce plancher peut être exagérée, avec pour conséquences éventuelles :

- une fusion des corps mamillaires (partie de l'hypothalamus), anomalie retrouvée chez 14 patients (28,6%),
- la formation d'un hamartome hypothalamique comme chez 23 patients (46,9%),
- un élargissement du chiasma optique comme précisé chez 5 patients (10,2%),
- un élargissement de l'aqueduc de Sylvius (2 patients, 4%).

La vascularisation du cerveau antérieur (faite par les branches de l'artère carotide interne, issue du 3^{ème} arc aortique), pourrait potentiellement être atteinte avant la fin de sa formation, aux alentours de la 8^{ème} semaine de gestation. Ceci est en concordance avec les anomalies du polygone de Willis retrouvées chez 17 patients (34,7%).

Par ailleurs, un excès de développement du plancher du diencéphale pourrait entraver l'expansion du mésencéphale et métencéphale sous-jacents, potentiellement responsable de l'hypoplasie cérébelleuse retrouvée chez 9 patients (soit 18,4%), et également présente chez notre patiente.

Par ailleurs, la notochorde est indispensable à la formation d'une colonne vertébrale fonctionnelle par la sécrétion de SHH pour la différenciation du sclérotome et par son élongation correcte. En cas d'élongation incorrecte, il en résulte des fusions vertébrales, et une duplication notochordale induirait logiquement une duplication des vertèbres cervicales. Ces anomalies sont présentes chez 22 patients selon notre revue (44,9%), ainsi qu'une duplication de moelle chez 4 patients (8,2%), et pourraient être expliquées par une anomalie notochordale étendue en cervical.

6.2.2.4. Cellules des crêtes neurales

Enfin, les cellules des crêtes neurales sont très probablement impliquées dans les anomalies associées, de façon variable selon la gravité du retard de fermeture du tube neural initial. En effet, un nombre non négligeable de patients (8,1 à 22,4%) présente des anomalies cardiaques, dentaires, thyroïdiennes, laryngées ou digestives, spectre malformatif qui n'est pas sans rappeler les atteintes fréquemment décrites dans les neurocristopathies (112). Les neurocristopathies sont un groupe assez hétérogène de maladies dues à un défaut de prolifération ou de migration des cellules des crêtes neurales, comme par exemple la maladie de Hirschsprung, le syndrome de Di George ou la neurofibromatose.

Comme vu dans le chapitre 2.6.2, en cas de retard de fermeture du tube neural, le taux du facteur Snail 2 qu'il sécrète peut diminuer, ce qui peut entraîner un défaut de délamination et de migration des cellules de la crête neurale localisé (par déficit d'expression de la cadhérine 6B et diminution de l'activation des Rho GTPases). Il peut en résulter, de façon similaire à des neurocristopathies, des anomalies des structures dont la formation est sous l'influence des cellules neurales : anomalies dentaires (4 patients soit 8,2%), anomalies morphologiques du pavillon de l'oreille (5 patients soit 10,2%), anomalies du tractus digestif (3 patients soit 6,1%), anomalies cardio-vasculaires (3,113) (communication interventriculaire pour 3 patients soit 6,1%, canal artériel persistant pour un patient soit 2%, transposition des gros vaisseaux pour un patient soit 2%), anomalies ORL (isthme thyroïdien absent pour un patient soit 2%, hypoplasie épiglottique pour 2 patients soit 4%).

6.2.2.5. Éléments non expliqués

En revanche, certaines anomalies retrouvées dans la littérature ne peuvent pas être expliquées par une possible duplication notochordale, notamment la hernie diaphragmatique (6 patients, soit 12,2%), l'hypoplasie pulmonaire (1 patient soit 2%), l'agénésie ou hypoplasie rénale (3 patients soit 6,1%), l'ectopie gonadique (2 patients soit 4%). Ces malformations sont connues pour être plutôt en lien avec un oligohydroamnios (3), retrouvé dans un seul des cas décrit par la littérature (76). Nous n'avons donc pas d'explication concernant ces anomalies, mais elles ne sont sans doute pas en lien avec la duplication notochordale, et se retrouvent majoritairement à gauche comme c'est fréquemment décrit dans la littérature.

6.2.2.6. Orientation génétique

La question qui se pose alors est : quelle pourrait être la cause de la duplication de la notochorde ?

Dans le cas d'une mutation génétique, elle serait forcément une mutation de novo, puisque dans notre cas, qui est le seul cas rapporté de patient issu d'une grossesse gémellaire monochoriale et monoamniotique, la sœur jumelle de la patiente ne présente aucune malformation. Nous avons réalisé un caroytype et un exome chez la patiente, qui se sont avérés normaux. Il est probable qu'une analyse plus exhaustive du génome soit nécessaire pour retrouver une éventuelle anomalie causale.

Par ailleurs, le défaut initial serait obligatoirement très précoce, dans le déroulement de la gastrulation, puisque c'est à cette période que se forme le nœud primitif, la plaque préchordale et la notochorde. On peut imaginer un dédoublement localisé du nœud primitif, ou une interposition d'hypoblaste aberrante au niveau du flux cellulaire donnant le processus notochordal entraînant sa duplication, ou une anomalie lors de la formation de la notochorde en tube plein pendant les 18^{ème} et 19^{ème} jour. Les mécanismes de régulation génétique de la gastrulation ne sont encore que très peu connus, même si l'on sait que c'est l'activation du gène *Brachyury* par le facteur de transcription *Wnt3* qui est notamment responsable du phénomène de gastrulation, ou que certains facteurs de transcription sécrétés par le nœud primitif (chordin, noggin, follistatine) induisent la formation de la notochorde (cf chapitre 2.4).

6.3. Conclusion

En conclusion, nous présentons dans ce travail le 50^{ème} cas de patient atteint d'une duplication hypophysaire et une revue systématique de littérature sur le sujet. Nous avons tenté, par le biais d'une recherche approfondie sur les mécanismes embryologiques, moléculaires et génétiques de l'extrémité céphalique, de soutenir et d'étoffer la théorie selon laquelle une duplication notochordale est à l'origine de cette duplication hypophysaire et des anomalies récurrentes qui y sont liées.

Plusieurs autres auteurs (53,80,83,89) ont déjà évoqué cette hypothèse et le premier à avoir évoqué ces associations comme un syndrome fut Geertman (83) en 2012, en employant le terme de DPG-plus syndrome (DPG : Duplication of the Pituitary Gland). En acceptant l'hypothèse selon laquelle l'ensemble de ces malformations sont liées les unes aux autres, nous proposons même de retenir le terme de *séquence* DPG-plus, même si des recherches supplémentaires seront nécessaires pour établir formellement l'effet causal de la duplication notochordale sur cette séquence.

Encore l'objet de recherches, le mécanisme exact de la duplication notochordale n'est pas connu à ce jour, et il est possible que des éléments futurs viennent mettre en lumière certains aspects non élucidés de cette anomalie. Il est nécessaire que de nouveaux cas soient reportés dans la littérature, afin d'améliorer les connaissances concernant cette duplication hypophysaire, anomalie très rare.

Dans le cadre de la prise en charge des patients atteints, il est important de préciser qu'à l'heure actuelle, la seule urgence vitale réside en l'existence d'un potentiel tératome naso-pharyngien, présent chez plus de la moitié des patients, et possiblement responsable d'une détresse respiratoire aiguë néonatale qu'il convient de prendre en charge par intubation puis exérèse précoce de la lésion. L'hypertélorisme, déjà connu pour être parfois le reflet d'une anomalie cérébrale sous-jacente, doit amener les praticiens à réaliser une imagerie par IRM afin de ne pas méconnaître des malformations cérébrales associées. De même, en cas de duplication partielle de la face, ce même examen, accompagné d'un scanner du massif facial, doit s'appliquer à rechercher des anomalies cérébrales, même si la plupart de celles qui sont retrouvées chez ces patients n'ont pas d'impact clinique majeur. Le suivi doit être prolongé en cas de dédoublement de l'hypophyse ou de la mise en évidence d'un hamartome hypothalamique, puisqu'il a été reporté des cas de puberté précoce ou retardée, nécessitant une prise en charge spécifique. Une prise en charge multidisciplinaire, associée à un conseil génétique ciblé, reste la clé pour le traitement et le suivi de ces patients présentant des associations malformatives rares.

7. BIBLIOGRAPHIE

1. T.W. Sadler. Langman's Medical Embryology. Fourteenth Edition. Philadelphia, PA: Wolters Kluwer; 2019. 429 p.
2. Cochard LR, Netter FH, Craig JA, Machado CAG, Elsevier (Amsterdam). Netter's atlas of human embryology. Philadelphia: Elsevier Saunders; 2012.
3. Schoenwolf GC, Bleyl SB, Brauer PR, Francis-West PH. Larsen's human embryology. Fifth edition. Philadelphia, PA: Churchill Livingstone; 2015. 554 p.
4. Scott F. Gilbert, Michael J.F. Barresi. Developmental Biology. Eleventh Edition. Massachusetts: Sinauer Associates, Inc; 2016. 940 p.
5. Van Allen MI, Kalousek DK, Chernoff GF, Juriloff D, Harris M, McGillivray BC, et al. Evidence for multi-site closure of the neural tube in humans. *Am J Med Genet.* 1993 Oct 1;47(5):723–43.
6. Padmanabhan R. Etiology, pathogenesis and prevention of neural tube defects. *Congenit Anom.* 2006 Jun;46(2):55–67.
7. El Shabrawi-Caelen L, White WL, Soyer HP, Kim B-S, Frieden IJ, McCalmont TH. Rudimentary Meningocele: Remnant of a Neural Tube Defect? *Arch Dermatol* [Internet]. 2001 Jan 1 [cited 2020 Sep 15];137(1). Available from: <http://archderm.jamanetwork.com/article.aspx?doi=10.1001/archderm.137.1.45>
8. Liu Y, Xiao A. Epigenetic regulation in neural crest development. *Birt Defects Res A Clin Mol Teratol.* 2011 Aug;91(8):788–96.
9. Hall BK, editor. The Neural Crest and Neural Crest Cells in Vertebrate Development and Evolution [Internet]. Boston, MA: Springer US; 2009 [cited 2020 Sep 9]. Available from: <http://link.springer.com/10.1007/978-0-387-09846-3>
10. Dattani M, Robinson I. The molecular basis for developmental disorders of the pituitary gland in man: Developmental disorders of the pituitary gland. *Clin Genet.* 2000 May;57(5):337–46.
11. Boncinelli E, Somma R, Acampora D, Pannese M, D'Esposito M, Faiella A, et al. Organization of human homeobox genes. *Hum Reprod.* 1988 Oct;3(7):880–6.
12. Lemons D. Genomic Evolution of Hox Gene Clusters. *Science.* 2006 Sep 29;313(5795):1918–22.
13. Kmita M. Organizing Axes in Time and Space; 25 Years of Colinear Tinkering. *Science.* 2003 Jul 18;301(5631):331–3.
14. Mallo M, Alonso CR. The regulation of Hox gene expression during animal development. *Development.* 2013 Oct 1;140(19):3951–63.
15. Noordermeer D, Leleu M, Splinter E, Rougemont J, De Laat W, Duboule D. The Dynamic Architecture of Hox Gene Clusters. *Science.* 2011 Oct 14;334(6053):222–5.
16. Beddington RSP, Robertson EJ. Axis Development and Early Asymmetry in Mammals. *Cell.* 1999 Jan;96(2):195–209.
17. Foley AC, Skromne I, Stern CD. Reconciling models of forebrain induction and patterning. :16.
18. Hiramatsu R, Matsuoka T, Kimura-Yoshida C, Han S-W, Mochida K, Adachi T, et al. External Mechanical Cues Trigger the Establishment of the Anterior-Posterior Axis in Early Mouse Embryos. *Dev Cell.* 2013 Oct;27(2):131–44.
19. Brennan J, Lu CC, Norris DP, Rodriguez TA, Beddington RSP, Robertson EJ. Nodal signalling in the epiblast patterns the early mouse embryo. *Nature.* 2001 Jun;411(6840):965–9.
20. Perea-Gomez A, Rhinn M, Ang S-L. Role of the anterior visceral endoderm in restricting posterior signals in the mouse embryo. :10.
21. Perea-Gomez A, Vella FDJ, Shawlot W, Oulad-Abdelghani M, Chazaud C, Meno C, et al. Nodal Antagonists in the Anterior Visceral Endoderm Prevent the Formation of Multiple

- Primitive Streaks. *Dev Cell*. 2002 Nov;3(5):745–56.
22. Bertocchini F, Stern CD. The Hypoblast of the Chick Embryo Positions the Primitive Streak by Antagonizing Nodal Signaling. *Dev Cell*. 2002 Nov;3(5):735–44.
 23. Dubrulle J, Pourquié O. fgf8 mRNA decay establishes a gradient that couples axial elongation to patterning in the vertebrate embryo. *Nature*. 2004 Jan;427(6973):419–22.
 24. de Bree K, de Bakker BS, Oostra R-J. The development of the human notochord. Klymkowsky M, editor. *PLOS ONE*. 2018 Oct 22;13(10):e0205752.
 25. Satoh N, Tagawa K, Takahashi H. How was the notochord born?: Notochord and evolution of chordates. *Evol Dev*. 2012 Jan;14(1):56–75.
 26. Yamamoto M, Morita R, Mizoguchi T, Matsuo H, Isoda M, Ishitani T, et al. Mib-Jag1-Notch signalling regulates patterning and structural roles of the notochord by controlling cell-fate decisions. *Development*. 2010 Aug 1;137(15):2527–37.
 27. Trapani V, Bonaldo P, Corallo D. Role of the ECM in notochord formation, function and disease. *J Cell Sci*. 2017 Oct 1;130(19):3203–11.
 28. Iimura T, Pourquié O. Collinear activation of Hoxb genes during gastrulation is linked to mesoderm cell ingression. *Nature*. 2006 Aug;442(7102):568–71.
 29. McGrew MJ, Sherman A, Lillico SG, Ellard FM, Radcliffe PA, Gilhooley HJ, et al. Localised axial progenitor cell populations in the avian tail bud are not committed to a posterior Hox identity. *Development*. 2008 Jul 1;135(13):2289–99.
 30. Iimura T, Denans N, Pourquié O. Chapter 7 Establishment of Hox Vertebral Identities in the Embryonic Spine Precursors. In: *Current Topics in Developmental Biology* [Internet]. Elsevier; 2009 [cited 2020 Sep 15]. p. 201–34. Available from: <https://linkinghub.elsevier.com/retrieve/pii/S0070215309880071>
 31. Gérard M, Zákány J, Duboule D. Interspecies Exchange of a Hoxd Enhancer in Vivo Induces Premature Transcription and Anterior Shift of the Sacrum. *Dev Biol*. 1997 Oct;190(1):32–40.
 32. Kondo T, Duboule D. Breaking Colinearity in the Mouse HoxD Complex. *Cell*. 1999 Apr;97(3):407–17.
 33. Morata, Gines DD. Colinearity and functional hierarchy among genes of the homeotic complexes. :7.
 34. Tzouanacou E, Wegener A, Wymeersch FJ, Wilson V, Nicolas J-F. Redefining the Progression of Lineage Segregations during Mammalian Embryogenesis by Clonal Analysis. *Dev Cell*. 2009 Sep;17(3):365–76.
 35. Ellis K, Hoffman BD, Bagnat M. The vacuole within: How cellular organization dictates notochord function. *BioArchitecture*. 2013 May;3(3):64–8.
 36. Dray N, Lawton A, Nandi A, Jülich D, Emonet T, Holley SA. Cell-Fibronectin Interactions Propel Vertebrate Trunk Elongation via Tissue Mechanics. *Curr Biol*. 2013 Jul;23(14):1335–41.
 37. Hubaud A, Pourquié O. Signalling dynamics in vertebrate segmentation. *Nat Rev Mol Cell Biol*. 2014 Nov;15(11):709–21.
 38. Sparrow DB, Chapman G, Wouters MA, Whittock NV, Ellard S, Fatkin D, et al. Mutation of the LUNATIC FRINGE Gene in Humans Causes Spondylocostal Dysostosis with a Severe Vertebral Phenotype. *Am J Hum Genet*. 2006 Jan;78(1):28–37.
 39. Barnes GL, Hsu CW, Mariani BD, Tuan RS. Chicken Pax-1 gene: structure and expression during embryonic somite development. *Differentiation*. 1996 Oct;61(1):13–23.
 40. Mittapalli VR, Huang R, Patel K, Christ B, Scaal M. Arthrotome: A specific joint forming compartment in the avian somite. *Dev Dyn*. 2005 Sep;234(1):48–53.
 41. Ward L, Evans SE, Stern CD. A resegmentation-shift model for vertebral patterning. *J Anat*. 2017 Feb;230(2):290–6.
 42. Gray RS, Wilm TP, Smith J, Bagnat M, Dale RM, Topczewski J, et al. Loss of col8a1a function during zebrafish embryogenesis results in congenital vertebral malformations. *Dev Biol*. 2014 Feb;386(1):72–85.

43. Aszódi A, Chan D, Hunziker E, Bateman JF, Fässler R. Collagen II Is Essential for the Removal of the Notochord and the Formation of Intervertebral Discs. *J Cell Biol.* 1998 Nov 30;143(5):1399–412.
44. Choi K-S, Cohn MJ, Harfe BD. Identification of nucleus pulposus precursor cells and notochordal remnants in the mouse: Implications for disk degeneration and chordoma formation. *Dev Dyn.* 2008 Dec;237(12):3953–8.
45. Dady A, Havis E, Escriou V, Catala M, Duband J-L. Junctional Neurulation: A Unique Developmental Program Shaping a Discrete Region of the Spinal Cord Highly Susceptible to Neural Tube Defects. *J Neurosci.* 2014 Sep 24;34(39):13208–21.
46. Smith JL, Schoenwolf GC. Further evidence of extrinsic forces in bending of the neural plate. *J Comp Neurol.* 1991 May 8;307(2):225–36.
47. Lawson A, Anderson H, Schoenwolf GC. Cellular mechanisms of neural fold formation and morphogenesis in the chick embryo. *Anat Rec.* 2001 Feb 1;262(2):153–68.
48. Bassuk AG, Kibar Z. Genetic Basis of Neural Tube Defects. *Semin Pediatr Neurol.* 2009 Sep;16(3):101–10.
49. Lele Z. Zebrafish N-cadherin mutant. :14.
50. Wilde JJ, Petersen JR, Niswander L. Genetic, Epigenetic, and Environmental Contributions to Neural Tube Closure. *Annu Rev Genet.* 2014 Nov 23;48(1):583–611.
51. Placzek M, Tessier-Lavigne M, Yamada T, Jessell T, Dodd J. Mesodermal control of neural cell identity: floor plate induction by the notochord. *Science.* 1990 Nov 16;250(4983):985–8.
52. Nguyen VH. Bmp signaling in neural patterning. :12.
53. Sen D, Arora V. Duplication of the pituitary gland - plus syndrome. *Indian J Radiol Imaging.* 2016;26(1):126.
54. Simoes-Costa M, Bronner ME. Establishing neural crest identity: a gene regulatory recipe. *Development.* 2015 Jan 15;142(2):242–57.
55. Clay MR, Halloran MC. Cadherin 6 promotes neural crest cell detachment via F-actin regulation and influences active Rho distribution during epithelial-to-mesenchymal transition. *Development.* 2014 Jun 15;141(12):2506–15.
56. Dasen JS, Jessell TM. Chapter Six Hox Networks and the Origins of Motor Neuron Diversity. In: *Current Topics in Developmental Biology* [Internet]. Elsevier; 2009 [cited 2020 Sep 15]. p. 169–200. Available from: <https://linkinghub.elsevier.com/retrieve/pii/S007021530988006X>
57. Le Douarin NM, Brito JM, Creuzet S. Role of the neural crest in face and brain development. *Brain Res Rev.* 2007 Oct;55(2):237–47.
58. Waldo K, Miyagawa-Tomita S, Kumiski D, Kirby ML. Cardiac Neural Crest Cells Provide New Insight into Septation of the Cardiac Outflow Tract: Aortic Sac to Ventricular Septal Closure. *Dev Biol.* 1998 Apr;196(2):129–44.
59. Pardal R, Ortega-Sáenz P, Durán R, López-Barneo J. Glia-like Stem Cells Sustain Physiologic Neurogenesis in the Adult Mammalian Carotid Body. *Cell.* 2007 Oct;131(2):364–77.
60. DeMyer W. The median cleft face syndrome: differential diagnosis of cranium bifidum occultum, hypertelorism, and median cleft nose, lip and palate. *Neurology* ;17:961-71. 1967;
61. Ohkubo Y, Chiang C, Rubenstein JLR. Coordinate regulation and synergistic actions of BMP4, SHH and FGF8 in the rostral prosencephalon regulate morphogenesis of the telencephalic and optic vesicles. *Neuroscience.* 2002 Apr;111(1):1–17.
62. Marcucio RS, Young NM, Hu D, Hallgrímsson B. Mechanisms that underlie co-variation of the brain and face. *genesis.* 2011 Apr;49(4):177–89.
63. Hu D, Marcucio RS. Neural crest cells pattern the surface cephalic ectoderm during FEZ formation. *Dev Dyn.* 2012 Apr;241(4):732–40.
64. Geetha-Loganathan P, Nimmagadda S, Antoni L, Fu K, Whiting CJ, Francis-West P, et al. Expression of WNT signalling pathway genes during chicken craniofacial development. *Dev*

- Dyn. 2009 May;238(5):1150–65.
65. Marcucio R, Hallgrimsson B, Young NM. Facial Morphogenesis. In: Current Topics in Developmental Biology [Internet]. Elsevier; 2015 [cited 2020 Sep 19]. p. 299–320. Available from: <https://linkinghub.elsevier.com/retrieve/pii/S0070215315000812>
 66. Wardill WEM. The technique of operation for cleft palate. *Br J Surg*. 1937 Jul;25(97):117–30.
 67. Sommerlad BC. A Technique for Cleft Palate Repair: *Plast Reconstr Surg*. 2003 Nov;112(6):1542–8.
 68. Ahlfeld F. Die Missbildungen des Menschen. Band 1. Grunow, Leipzig 73. 1880;
 69. Feller A. Ueber geringe Grade von Diprosopie. *Z Anat Entwickl*;94: 181-205. 1931;
 70. Bacsich P, Dennison WM, MacDonald AM. A rare case of duplicitas anterior: A female infant with two mouths and two pituitaries. *J Anat*;98:292-3. 1964;
 71. Clausnitzer KH. Diprosopus with closed neurocranium. *Zentralbl Allg Pathol*;95:329-36. 1956;
 72. Il'ina EG, Laziuk GI. A new case of the “double hypophysis—multiple congenital developmental defects” complex. *Tsitol Genet* 23:45–46. 1989;
 73. Roessler E, Muenke M. The molecular genetics of holoprosencephaly. *Am J Med Genet C Semin Med Genet*. 2010 Feb 15;154C(1):52–61.
 74. Ryals BD, Brown DC, Levin SW. Duplication of the pituitary gland as shown by MR. *AJNR Am J Neuroradiol*;14:137Y139. 1993;
 75. Shah S, Pereira JK, Becker CJ, Roubal SE. Duplication of pituitary gland. *J Comput Assist Tomogr* 21:459–461. 1997;
 76. Tagliavini F, Pilleri G. Mammillo-hypophyseal duplication (diplo-mammillo-hypophysis). *Acta Neuropathol (Berl)*. 1986;69(1–2):38–44.
 77. Akin L, Kendirci M, Doğanay S, Kurtoğlu S, Tucer B, Coskun A. Pituitary duplication: a rare cause of precocious puberty. *Childs Nerv Syst*. 2011 Jul;27(7):1157–60.
 78. Azurara L, Marcal M, Vieira F, Tuna ML. DPG-plus syndrome: new report of a rare entity. *BMJ Case Rep*. 2015 Nov 12;2015(nov12 1):bcr2015212416–bcr2015212416.
 79. Bagherian V, Graham M, Gerson LP, Armstrong DL. Double pituitary glands with partial duplication of facial and fore brain structures with hydrocephalus. *Comput Radiol*. 1984 Jul;8(4):203–10.
 80. Bale PM, Reye RDK. Epignathus, double pituitary and agenesis of corpus callosum. *J Pathol*. 1976 Nov;120(3):161–4.
 81. Burke M, Zinkovsky S, Abrantes M-A, Riley W. Duplication of the Hypophysis. *Pediatr Neurosurg*. 2000;33(2):95–9.
 82. Costa MA, Borzabadi-Farahani A, Lara-Sanchez PA, Schweitzer D, Jacobson L, Clarke N, et al. Partial craniofacial duplication: A review of the literature and case report. *J Cranio-Maxillofac Surg*. 2014 Jun;42(4):290–6.
 83. Geertman R, Manjila S, Vadera S, Khan F, Miller E, Goel R, et al. Duplication of the pituitary gland associated with multiple blastogenesis defects: Duplication of the pituitary gland (DPG)-plus syndrome. Case report and review of literature. *Surg Neurol Int*. 2012;3(1):23.
 84. Ginat DT, Holbrook EH, Faquin W, Curtin HD. Nasal Hamartoma Associated With Duplicated Pituitary: *J Comput Assist Tomogr*. 2013;37(3):369–70.
 85. Hamon-Kérautret M, Ares GS, Demondion X, Rouland V, Francke J-P, Pruvo J-P. Duplication of the pituitary gland in a newborn with median cleft face syndrome and nasal teratoma. *Pediatr Radiol*. 1998 May 6;28(5):290–2.
 86. Hori A. A brain with two hypophyses in median cleft face syndrome. *Acta Neuropathol (Berl)*. 1983;59(2):150–4.
 87. Huisman TAGM, Fischer U, Boltshauser E, Straube T, Gysin C. Pituitary duplication and nasopharyngeal teratoma in a newborn: CT, MRI, US and correlative histopathological findings. *Neuroradiology*. 2005 Jul;47(7):558–61.
 88. Kandpal H, Seith A, Philip J, Gupta R, Ammini A. Partial Duplication of the Hypophysis

in Adult Patients: Report of 2 Cases. :3.

89. Kollias SS, Ball WS, Prenger EC. Review of the embryologic development of the pituitary gland and report of a case of hypophyseal duplication detected by MRI. *Neuroradiology*. 1995 Jan;37(1):3–12.
90. Lam WWM, Metreweli C. MRI of double hypophysis. *Clin Radiol*. 1999 Nov;54(11):774–5.
91. Walter CM, Kirby EJ, Vasconez HC, Rinker BD. Hepatocellular Carcinoma Metastatic to the Scalp: *J Craniofac Surg*. 2011 Mar;22(2):720–1.
92. Bainborough AR, Hase S. Double hypophysis. *Can Med Assoc J*;79:912–913. 1958;
93. Maeda Y, Suenaga H, Sugiyama M, Saijo H, Hoshi K, Mori Y, et al. Clinical Presentation of Epignathus Teratoma With Cleft Palate; and Duplication of Cranial Base, Tongue, Mandible, and Pituitary Gland: *J Craniofac Surg*. 2013 Jul;24(4):1486–91.
94. Morton WRM. Duplication of the Pituitary and Stomatodaeal Structures in a 38-Week Male Infant. *Arch Dis Child*. 1957 Apr 1;32(162):135–41.
95. Mutlu H, Paker B, Gunes N, Emektar A, Keceli M, Kantarci M. Pituitary duplication associated with oral dermoid and corpus callosum hypogenesis. *Neuroradiology*. 2004 Dec;46(12):1036–8.
96. Noguchi T, Sugiyama T, Sasaguri K, Ono S, Maeda K, Nishino H, et al. Surgical Management of Duplication of the Pituitary Gland-Plus Syndrome With Epignathus, Cleft Palate, Duplication of Mandible, and Lobulated Tongue: *J Craniofac Surg*. 2017 Mar;28(2):e141–4.
97. Penna GC e, Pimenta MP, Drummond JB, Sarquis M, Martins JCT, Campos RC de, et al. Duplication of the hypophysis associated with precocious puberty: presentation of two cases and review of pituitary embryogenesis. *Arq Bras Endocrinol Metabol*. 2005 Apr;49(2):323–7.
98. Milić I, Samardžić M, Djorić I, Tasić G, Djulejić V, Marinković S. Craniovertebral anomalies associated with pituitary gland duplication. *Folia Morphol*. 2015 Nov 27;74(4):524–31.
99. Shroff M, Blaser S, Jay V, Chitayat D, Armstrong D. Basilar Artery Duplication Associated with Pituitary Duplication: A New Finding. 2003;6.
100. Slavotinek A, Parisi M, Heike C, Hing A, Huang E. Craniofacial defects of blastogenesis: Duplication of pituitary with cleft palate and oropharyngeal tumors. *Am J Med Genet A*. 2005 May 15;135A(1):13–20.
101. Spiller P, Manzi B, Gungor N, Gungor A. Duplication of the pituitary gland and basilar artery, with multiple midline fusion defects and craniofacial anomalies. *Int J Pediatr Otorhinolaryngol*. 2020 Apr;131:109897.
102. Uchino A, Sawada A, Takase Y, Fujita I, Kudo S. Extreme fenestration of the basilar artery associated with cleft palate, nasopharyngeal mature teratoma, and hypophyseal duplication. *Eur Radiol*. 2002 Aug;12(8):2087–90.
103. Usta Y, Sakha F, White WL, Little AS, Knecht L. Duplicated Pituitary Gland and Odontoid Process: A Case Report. *Neuroradiol J*. 2012 Jun;25(3):360–3.
104. Vandenhoute B, Leteurtre E, Lecomte-Houcke M, Pellerin P, Nuyts JP, Cuisset JM, et al. Epignathus Teratoma: Report of Three Cases with a Review of the Literature. :9.
105. Vieira TC, Chinen RN, Ribeiro MRF, Nogueira RG, Abucham J. Central Precocious Puberty Associated with Pituitary Duplication and Midline Defects. *J Pediatr Endocrinol Metab* [Internet]. 2007 Jan [cited 2020 Sep 15];20(10). Available from: <https://www.degruyter.com/view/j/jpem.2007.20.10/jpem.2007.20.10.1141/jpem.2007.20.10.1141.xml>
106. Vittore CP, Murray RA, Martin LS. Case 79: Pituitary Duplication. *Radiology*. 2005 Feb;234(2):411–4.
107. Roesmann U. Duplication of the pituitary gland and spinal cord. *Arch Pathol Lab Med*;109:518Y520. 1985;
108. de Boutray M, Beziat J-L, Yachouh J, Bigorre M, Gleizal A, Captier G. Median cleft of

- the upper lip: A new classification to guide treatment decisions. *J Cranio-Maxillofac Surg*. 2016 Jun;44(6):664–71.
109. Schmidt C, Bryant E, Iwanaga J, Oskouian RJ, Oakes WJ, Tubbs RS. Meningocele manqué: a comprehensive review of this enigmatic finding in occult spinal dysraphism. *Childs Nerv Syst*. 2017 Jul;33(7):1065–71.
110. Bologna JL, editor. *Dermatology: ExpertConsult*. 4th edition ff. Edinburgh: Elsevier; 2012.
111. Schoenwolf GC, Bleyl SB, Brauer PR, Francis-West PH. *Larsen's human embryology*. Fifth edition. Philadelphia, PA: Churchill Livingstone; 2015. 554 p.
112. Vega-Lopez GA, Cerrizuela S, Tribulo C, Aybar MJ. Neurocristopathies: New insights 150 years after the neural crest discovery. *Dev Biol*. 2018 Dec;444:S110–43.
113. Plein A, Fantin A, Ruhrberg C. Neural Crest Cells in Cardiovascular Development. In: *Current Topics in Developmental Biology* [Internet]. Elsevier; 2015 [cited 2020 Sep 15]. p. 183–200. Available from: <https://linkinghub.elsevier.com/retrieve/pii/S0070215314000076>
114. Aubin A, Pondaven S, Bakhos D, Lardy H, Robier A, Lescanne E. Les tératomes oropharyngés du nouveau-né : prise en charge et suivi. *Ann Fr Oto-Rhino-Laryngol Pathol Cervico-Faciale*. 2014 Nov;131(5):259–64.
115. Ferlito A, Devaney KO. Developmental Lesions of the Head and Neck: Terminology and Biologic Behavior. *Ann Otol Rhinol Laryngol*. 1995 Nov;104(11):913–8.

8. SERMENT D'HIPPOCRATE

SERMENT

- *En présence des Maîtres de cette école, de mes chers condisciples et devant l'effigie d'Hippocrate, je promets et je jure, au nom de l'Être suprême, d'être fidèle aux lois de l'honneur et de la probité dans l'exercice de la médecine.*

- *Je donnerai mes soins gratuits à l'indigent et n'exigerai jamais un salaire au-dessus de mon travail.*

- *Admis (e) dans l'intérieur des maisons, mes yeux ne verront pas ce qui s'y passe, ma langue taira les secrets qui me seront confiés, et mon état ne servira pas à corrompre les mœurs, ni à favoriser le crime.*

- *Respectueux (se) et reconnaissant (e) envers mes Maîtres, je rendrai à leurs enfants l'instruction que j'ai reçue de leurs pères.*

- *Que les hommes m'accordent leur estime si je suis fidèle à mes promesses. Que je sois couvert (e) d'opprobre et méprisé (e) de mes confrères si j'y manque.*

RESUMÉ

Introduction : De nombreux syndromes malformatifs restent méconnus. Une patiente prise en charge dans le service de Chirurgie Plastique pédiatrique de Montpellier a présenté un syndrome malformatif crânio-facial complexe, comprenant une duplication hypophysaire associée à des anomalies faciales médianes, et a été soignée tout au long de sa croissance sans identification de son syndrome.

Nous nous sommes intéressés à ce cas et avons cherché, tant sur le plan embryologique et génétique, que parmi les cas similaires décrits dans la littérature, à comprendre l'origine de ces anomalies.

Matériel et méthodes : Notre travail est divisé en cinq parties. Les deux premières retracent l'embryologie et la régulation génétique du développement de l'extrémité céphalique, la troisième présente le cas de notre patiente, la quatrième présente une revue de littérature des cas similaires, et enfin la cinquième consiste en une discussion entre notre cas et les cas décrits.

Résultats : Notre revue de littérature a retrouvé quarante-neuf cas décrits de duplication hypophysaire totale et documentée associée ou non à des anomalies faciales médianes. Aucune anomalie génétique particulière, agent tératogène ou pathologie obstétricale n'a été formellement incriminé. En revanche, un certain nombre d'anomalies de la ligne médiane sont récurrentes (parmi lesquelles un hamartome hypophysaire, une dysraphie crânio-faciale médiane, une fusion ou duplication vertébrale cervicale, et un tératome naso-pharyngien) Également, des anomalies cardiaques, thyroïdiennes et dentaires sont fréquemment associées.

Discussion : Cette séquence malformative laisse supposer une malformation notochordale initiale, ce qui expliquerait à la fois les anomalies médianes, vertébrales, et à distance liées à un trouble de migration des cellules de la crête neurale.

MOTS CLES : duplication hypophysaire, dysraphie crânio-faciale, notochorde, embryologie crânio-faciale, séquence malformative.