



HAL
open science

Dépistage et diagnostic des lésions de la muqueuse buccale : réalisation de supports audiovisuels pédagogiques

Marc Thiriet

► To cite this version:

Marc Thiriet. Dépistage et diagnostic des lésions de la muqueuse buccale : réalisation de supports audiovisuels pédagogiques. Médecine humaine et pathologie. 2020. dumas-03215870

HAL Id: dumas-03215870

<https://dumas.ccsd.cnrs.fr/dumas-03215870>

Submitted on 3 May 2021

HAL is a multi-disciplinary open access archive for the deposit and dissemination of scientific research documents, whether they are published or not. The documents may come from teaching and research institutions in France or abroad, or from public or private research centers.

L'archive ouverte pluridisciplinaire **HAL**, est destinée au dépôt et à la diffusion de documents scientifiques de niveau recherche, publiés ou non, émanant des établissements d'enseignement et de recherche français ou étrangers, des laboratoires publics ou privés.

UNIVERSITÉ NICE-SOPHIA ANTIPOLIS
FACULTÉ DE CHIRURGIE DENTAIRE
24 Avenue des Diabes Bleus, 06357 Nice Cedex 04

DEPISTAGE ET DIAGNOSTIC
DES LÉSIONS DE LA MUQUEUSE BUCCALE :
RÉALISATION DE SUPPORTS AUDIOVISUELS PÉDAGOGIQUES

Année 2019/2020

Thèse n°42-57-20-32

THÈSE

Présentée et publiquement soutenue devant
la Faculté de Chirurgie Dentaire de Nice
Le 23/10/2020 Par

Monsieur Marc THIRIET

Né le 06/09/1994 à NICE
Pour obtenir le grade de :

DOCTEUR EN CHIRURGIE DENTAIRE (Diplôme d'État)

Examineurs :

Madame le Professeur
Madame le Docteur
Madame le Docteur
Madame le Docteur

Claire LASSAUZAY
Christine VOHA
Hélène RAYBAUD
Catherine PESCI-BARDON

Président du jury
Directrice de Thèse
Assesseur
Assesseur

CORPS ENSEIGNANT

56^{ème} section : DEVELOPPEMENT, CROISSANCE ET PREVENTION

Sous-section 01 : ODONTOLOGIE PEDIATRIQUE ET ORTHOPEDIE DENTO-FACIALE

Professeur des Universités : Mme MANIERE-EZVAN Armelle
Professeur des Universités : Mme MULLER-BOLLA Michèle
Maître de Conférences des Universités : Mme JOSEPH Clara
Maître de Conférences des Universités Associé : Mme OUEISS Arlette
Assistant Hospitalier Universitaire : Mme AIEM TORT-ALVAREZ Elody
Assistant Hospitalier Universitaire : Mr CAMIA Julien
Assistant Hospitalier Universitaire : Mme MASUCCI Caterina

Sous-section 02 : PREVENTION, EPIDEMIOLOGIE, ECONOMIE DE LA SANTE, ODONTOLOGIE LEGALE

Professeur des Universités : Mme LUPI Laurence
Maître de Conférences des Universités Associé : Mme BORSA Leslie
Assistant Hospitalier Universitaire : Mme FRENDO Marie
Assistant Hospitalier Universitaire : Mme MERIGO Elisabetta

57^{ème} section : CHIRURGIE ORALE ; PARODONTOLOGIE ; BIOLOGIE ORALE

Sous-section 01 : CHIRURGIE ORALE ; PARODONTOLOGIE ; BIOLOGIE ORALE

Professeur des Universités : Mme PRECHEUR-SABLAYROLLES Isabelle
Maître de Conférences des Universités : Mr BENHAMOU Yordan
Maître de Conférences des Universités : Mr COCHAIS Patrice
Maître de Conférences des Universités : Mme DRIDI Sophie Myriam
Maître de Conférences des Universités : Mme RAYBAUD Hélène
Maître de Conférences des Universités : Mme VINCENT-BUGNAS Séverine
Maître de Conférences des Universités : Mme VOHA Christine
Assistant Hospitalier Universitaire : Mr BORIE Gwenaël
Assistant Hospitalier Universitaire : Mr CHARBIT Mathieu
Assistant Hospitalier Universitaire : Mme FISTES Elene-Maria

58^{ème} section : REHABILITATION ORALE

Sous-section 01 : DENTISTERIE RESTAURATRICE, ENDODONTIE, PROTHESES, FONCTION-DYSFONCTION, IMAGERIE, BIOMATERIAUX

Professeur des Universités : Mme BERTRAND Marie-France
Professeur des Universités : Mr BOLLA Marc
Professeur des Universités : Mme BRULAT-BOUCHARD Nathalie
Professeur des Universités : Mme LASSAUZAY Claire
Professeur des Universités : Mr MAHLER Patrick
Professeur des Universités : Mr MEDIONI Etienne
Professeur des Universités Emérite : Mr ROCCA Jean-Paul
Maître de Conférences des Universités : Mr ALLARD Yves
Maître de Conférences des Universités : Mr CEINOS Romain
Maître de Conférences des Universités : Mme EHRMANN Elodie
Maître de Conférences des Universités : Mr LAPLANCHE Olivier
Maître de Conférences des Universités : Mr LEFORESTIER Eric
Maître de Conférences des Universités : Mme POUYSEGUR-ROUGIER Valérie
Assistant Hospitalier Universitaire : Mme ABID Sarah
Assistant Hospitalier Universitaire : Mme AZAN Cindy
Assistant Hospitalier Universitaire : Mme BECQUART Mathilde
Assistant Hospitalier Universitaire : Mme DEMARTY Laure
Assistant Hospitalier Universitaire : Mme GROSSI Vanina
Assistant Hospitalier Universitaire : Mr LAMBERT Gary
Assistant Hospitalier Universitaire : Mr LONJON Jean-Baptiste
Assistant Hospitalier Universitaire : Mr PARNOT Maximilien

REMERCIEMENTS

À Madame le Professeur Claire Lassauzay

Je vous suis très reconnaissant d'avoir accepté la Présidence de ce jury, c'est pour moi un honneur de vous avoir à mes côtés. Vous avez été mon premier professeur en arrivant dans ce cursus, vous m'avez appris les bases de la dentisterie et grâce à vous j'ai terminé en sixième année, à enseigner à mon tour aux étudiants en deuxième année. Vous m'avez donné de la rigueur et l'envie de faire du mieux que je pouvais, je vous remercie pour cette formation de qualité.

À Madame le Docteur Christine Voha

Je vous adresse mes sincères remerciements pour m'avoir suivie dans l'élaboration de ce projet, mais également de m'avoir accompagné et soutenu tout au long de ma formation. Vous avez été un véritable moteur et je vous remercie d'avoir cru en ce projet que nous avons finis ensemble. Vous avez su me canaliser quand il le fallait, me corriger quand je me trompais et me guider quand je m'égarais.

Merci pour votre bonne humeur, votre disponibilité et votre patience. C'est avec plaisir que je termine cette formation et je suis ravi de partager ce moment avec vous.

À Madame le Docteur Catherine Pesci-Bardon

Je vous suis très reconnaissant d'avoir accepté de faire partie de ce jury. Je vous remercie pour tout ce que vous m'avez appris ces dernières années en clinique, votre professionnalisme, votre bonne humeur et votre sang froid face à des situations complexes qui m'ont beaucoup inspirés et permis d'avoir plus confiance en moi au fil du temps.

J'ai de suite compris qu'il ne fallait pas que je rate l'occasion d'être aux urgences avec vous. L'ambiance au travail joue beaucoup sur notre façon de travailler, et avec vous non seulement j'avais l'envie de m'améliorer et bien plus encore j'étais heureux d'aller aux urgences les lundis et vendredis (j'ai même pris l'option supplémentaire pour avoir 3 urgences par semaine, c'est pour vous dire à quel point j'aimais ça haha).

Vous avez été l'exemple parfait pour me faire comprendre qu'un bon chirurgien-dentiste est tout d'abord une bonne personne.

Alors merci beaucoup pour toutes ces notions acquises et merci d'avoir rendu cette formation aussi humaine que professionnelle.

À Madame le Docteur Hélène Raybaud

Je vous remercie d'avoir accepté de siéger au sein de mon jury de thèse. Je suis fier de vous avoir à mes côtés dans ce projet et dieu sait que ce n'était pas facile de vous convaincre.

Vous avez été ma révélation en me faisant découvrir cette matière, l'anatomo-pathologie, qui m'a inspiré depuis ma troisième année de dentaire.

Et c'est grâce à votre passion et votre dévouement pour celle-ci que je suis aujourd'hui à mon tour un passionné.

Merci à vous pour toutes ses heures cliniques passées à vos côtés à m'apprendre votre savoir.

Je n'oublierai pas votre humour et votre joie de vivre qui m'ont bien aidés à me détendre face à des situations parfois stressantes ou délicates.

Alors merci infiniment d'assister à la fin de mes études universitaires et à mon début de chirurgien-dentiste.

A mes parents :

J'ai hésité à vous faire un mot chacun et puis finalement j'ai réalisé à quel point mes pensées étaient les mêmes pour l'un comme pour l'autre.

Merci d'avoir été mon soutien ces dernières années, merci de m'avoir fait devenir l'homme que je suis et de m'accepter avec mes qualités et mes défauts.... Je sais que c'est dur d'être parent mais vous avez été à la hauteur, non pas parce que je deviens un chirurgien-dentiste mais parce que je suis heureux dans ma vie. Vous m'avez apporté tellement de choses sans forcément vous en rendre compte alors merci Papa pour m'avoir donné ta joie de vivre et l'importance des choses dans la vie et merci Maman de m'avoir appris à être simple, créatif et à me guider dans mes choix de vie. Je vous aime et c'est grâce à vous que j'en suis là aujourd'hui. Je suis fier que vous soyez mes parents, n'en doutez jamais.

A mes frères et sœurs :

Je n'ai qu'une sœur et je n'ai qu'un frère. Je vous aime tellement même si je vous ne le dis pas beaucoup. Thomas, mon petit bébé, tu resteras toujours mon petit frère même si un jour tu vas me dépasser d'au moins une tête haha. Tu as la vie devant toi, elle te réserve tellement de choses alors je veux que tu saches que je serai toujours là pour toi, n'oublies pas que je suis ton frère et que je t'aime fort.

Laura, tu es ma vie, tu le sais et je te remercie pour m'avoir protégé depuis que je suis arrivé dans ce monde. Tu vas devenir maman et crois moi tu vas être une mère formidable, je serai là quoi qu'il arrive pour t'épauler dans les bons comme les mauvais moments.

Enfin bref, je vous aime mais c'est moi le plus beau dans la famille sorry.

TABLE DES MATIÈRES :

INTRODUCTION	7
I – LA VIDEO AU SERVICE DE LA FORMATION EN ODONTOLOGIE.....	8
1. La vidéo	8
1.1 Du divertissement à la pédagogie.....	8
1.2 Les limites.....	9
1.3 La vidéo en odontologie.....	9
2. Réalisation des vidéos et leur moyen de diffusion.....	10
2.1 Matériels.....	10
2.2 Conditions de tournage.....	11
2.3 Le droit à l'image.....	12
2.4 Le montage vidéo.....	12
2.5 L'accès aux vidéos.....	13
II – VIDEOS PEDAGOGIQUES POUR SE FORMER AU DEPISTAGE ET DIAGNOSTIC DES LESIONS DE LA MUQUEUSE BUCCALE	14
1. Dépistage et diagnostic : la procédure.....	14
1.1. L'interrogatoire.....	14
1.2. L'examen clinique.....	14
1.2.1. L'examen exo-buccal.....	15
1.2.2. L'examen endo-buccal.....	16
1.2.2.1 Les lésions des muqueuses buccales : que recherche-t-on ?	16
1.2.2.2 Comment examiner les muqueuses ? La technique des 3 cercles.....	18
1.3 Les examens complémentaires.....	20
1.3.1 Les examens biologiques.....	20
1.3.2 L'imagerie médicale.....	20
1.3.3 L'examen anatomopathologique.....	20
2. La biopsie	21
2.1 Indications.....	21
2.2 Contre-indications.....	22
2.3 Biopsier ou référer	22

3. Réalisation d'une biopsie au cabinet dentaire.....	23
3.1 Choix du type de prélèvement	24
3.2 Choix du site de prélèvement	24
3.3. Plateau technique	26
3.4 Préparation du site opératoire	26
3.5 Anesthésie.....	26
3.6 Incisions	27
3.7 Fixation.....	28
3.8 Sutures.....	29
3.9 Conseils post-opératoires	29
3.10 Fiche de demande d'examen	29
4. Cytologie.....	31
4.1 Indications	31
4.2 Réalisation d'un frottis	31
5. Traitement de la pièce au laboratoire : technique histologique	31
5.1 Réception du prélèvement	32
5.2 Macroscopie.....	32
5.3 Microscopie	32
5.3.1 Inclusion en paraffine.....	32
5.3.2 Réalisation des coupes	33
5.3.3 Coloration.....	33
5.3.4 Montage des lames.....	33
5.3.5 Lecture des lames.....	33
5.4 Compte rendu.....	34
5.5 Archivage des lames et blocs	34
 CONCLUSION	 35
 REFERENCES BIBLIOGRAPHIES	 36
 ANNEXES.....	 38

INTRODUCTION

La pratique de l'art dentaire comporte le diagnostic et le traitement des maladies de la bouche, des dents et des maxillaires, congénitales ou acquises, réelles ou supposées, dans les conditions prévues par le Code de déontologie des chirurgiens-dentistes. Code de la santé publique - Article L373 (1).

Les lésions de la muqueuse buccale sont relativement courantes. En raison de la diversité des facteurs causaux et de leur présentation clinique, leur diagnostic et leur gestion peuvent être difficiles pour le clinicien. Les antécédents cliniques et l'examen minutieux sont essentiels pour identifier correctement une lésion. Cependant, de nombreuses lésions buccales se ressemblent étroitement, elles nécessitent par conséquent une étude plus approfondie afin de parvenir à un diagnostic définitif. En dermatologie buccale, ce diagnostic repose souvent sur une analyse au microscope d'un échantillon du tissu lésé. Le prélèvement est obtenu au moyen d'une biopsie (mot du grec βίός - vie et ὄψις-vue).

Il est admis que l'analyse microscopique est la référence absolue pour le diagnostic de la plupart des lésions. La caractérisation histologique permet, entre-autres, de juger du potentiel bénin ou malin d'une lésion et de sa capacité à se propager, elle permet ainsi de proposer le traitement approprié. Par ailleurs, les biopsies ne se contentent pas d'établir le diagnostic initial mais peuvent aussi être réitérées afin de contrôler l'évolution de la maladie, elles permettent alors de déterminer la guérison ou la rechute. La biopsie est donc un examen d'une extrême importance. Largement utilisée dans le domaine médical, cette pratique n'est pas si répandue chez les chirurgiens-dentistes, probablement en raison d'un manque de connaissance de la procédure. Il est vrai que biopsie est acte précis qui ne doit souffrir d'aucune imperfection, au risque de voir ses résultats erronés par une manipulation incorrecte.

Ce travail de thèse a pour objectif de fournir un nouvel outil de formation aux étudiants et praticiens, sous forme de vidéos qui expliquent toute la procédure en dermatologie buccale de l'examen clinique à la biopsie.

I – LA VIDEO AU SERVICE DE LA FORMATION EN ODONTOLOGIE

Après les révolutions industrielles, le numérique est entré dans notre vie quotidienne pour changer à son tour notre mode de vie et notre société. A la fois accessoire de mode, technologie de pointe, signe d'appartenance sociale, outils indispensables de communication, les appareils numériques avec pour tête de proue, le smartphone, ne nous quittent plus.

Depuis la création d'internet dans les années 1990, les avancées technologiques de l'information avec un développement d'interfaces numériques plus simples, interactionnelles et esthétiques ont été fulgurantes (2). De nos jours, plus de 85% des français ont un accès à un internet depuis leur domicile ou leur smartphone (3). Sur les 7,7 milliards d'humains sur Terre en 2019, 5,1 milliards possèdent un téléphone mobile et 4,4 milliards utilisent Internet (soit 57% d'entre eux) (4).

1. La vidéo

1.1 Du divertissement à la pédagogie

Les nouvelles technologies permettent de proposer un autre enseignement (cours en ligne, travail collaboratif, tutoriel...) où l'apprenant se retrouve au cœur de la formation.

Parmi ces innovations pédagogiques, les vidéos sont de plus en plus appréciées, que ce soit par les étudiants, les enseignants ou toutes les personnes désireuses d'apprendre de nouvelles compétences. En effet, la vidéo a l'avantage d'avoir un impact direct sur la compréhension car elle développe un espace-temps et un espace tridimensionnel que l'écriture, les schémas ou encore les photos ne peuvent proposer (5). La vidéo concrétise une situation ou action alors qu'un texte ou une photo font appel à une part d'imagination du lecteur. Les vidéos sont donc très bien adaptées lorsqu'on veut aider à construire mentalement la succession d'étapes dans un processus. La nature dynamique des vidéos s'accommode très bien pour l'apprentissage des notions comprenant une dimension temporelle, notamment pour les personnes ayant une habilité spatiale insuffisante. L'habilité spatiale est le fait de représenter des choses mentalement, de les mémoriser et de les manipuler pour les rendre mobiles : à partir d'images fixes, d'une lecture ou d'un discours oral, les interlocuteurs créent eux-mêmes la nature dynamique de l'information (6). L'aspect dynamique, la vitesse de succession des images dans une vidéo donne cet aspect qui peut avoir un effet sur l'attention, car l'œil est attiré par le mouvement. Cela permet aussi d'établir comment les différents phénomènes s'animent entre

eux. Une vidéo comporte un élément également très important et ayant un fort impact : le son (audio). Du point de vue pédagogique, le son permet de provoquer des émotions qui peuvent agir positivement sur la mémorisation. La vidéo fait donc appel à nos sens fondamentaux, visuel et auditif, pour assimiler les connaissances mais les développe également en proposant des situations originales. Enfin, grâce à son option lecture-pause, l'étudiant par exemple, peut apprendre à son rythme pour prendre des notes, réviser des séquences (6).

1.2 Les limites

Attention cependant, les vidéos ne sont pas un remède miracle à l'apprentissage. Il est peut-être plus difficile pour certaines personnes d'appréhender toutes les informations d'une vidéo, car la superposition de l'image et du son peut brouiller le message initial et rendre la rétention d'informations plus difficile, notamment si la vidéo est longue et avec beaucoup de notions à traiter (7). Le formateur doit veiller à la considérer comme un outil parmi d'autres pour illustrer et souligner une section particulière du contenu pédagogique. La vidéo n'est qu'une option parmi tant d'autres pour transmettre les informations (8).

1.3. La vidéo en Odontologie

La vidéo est un outil pédagogique qui permet aux praticiens ou futurs praticiens d'acquérir et de perfectionner de multiples compétences et connaissances. Grâce à la vidéo, ils pourront visualiser dans le détail la manipulation des éléments en temps réel. Elle a pour vocation de faciliter l'approche clinique en plongeant ces interlocuteurs au cœur d'une prise en charge complète et visuelle. Dans l'univers médical, c'est un outil numérique qu'il ne faut pas négliger car elle offre une vision qui s'amalgame fortement à la réalité (9). Le but est de montrer ce que l'on doit faire, avec quoi et comment le faire, mais aussi d'appréhender les difficultés et erreurs pré, per ou post opératoires.

Pour l'enseignement de la pathologie buccale, la production d'un support audiovisuel illustrant la prise en charge d'un patient, notamment pour réaliser des biopsies, permet de combler le manque entre les cours magistraux et la réalité clinique. Elle permet d'engager efficacement les apprenants.

2. Réalisation et diffusion des vidéos pédagogiques en dermatologie buccale

2.1. Matériels

Les prises de vues ont été filmées avec différents appareils : soit avec des smartphones, Iphone 7 et Huawei P30, soit avec le scialytique Iris view (G Comm) appartenant au CHU de Nice (*Figure 1*). La caméra incorporée dans le dispositif Scialytique Iris view (G Comm) a permis de mieux visualiser les plus petits détails lors des biopsies de la cavité buccale, qui sont parfois difficiles de percevoir à l'œil nu ou même avec la caméra de smartphone. Ceci s'explique par de meilleures performances numériques :

- Iphone 7, disposant d'une résolution 1080p avec autofocus, permet de voir la zone de traitement avec un zoom optique 3 (10).
- Caméra Irisview, disposant d'une 1920x1080p avec autofocus, permet de voir la zone de traitement avec un zoom optique 30 (11).

Cependant, la manipulation du Scialytique Iris view sur pied est difficile en raison de son encombrement. De ce fait, la prise de vue est restée statique avec l'Iris view, alors qu'avec un smartphone, il était aisé pour l'opérateur de bouger la caméra dans le sens de l'action.



Figure 1 – Matériels utilisés pour filmés les cas cliniques
a. Iphone 7 b. Huawei P30 c. Camera Iris view sur pied

Les montages vidéo ont été réalisés à l'aide du logiciel **Final Cut Pro X** sur un ordinateur Apple macbook air. Le logiciel est payant mais performant et son mode de fonctionnement est très simple (12).

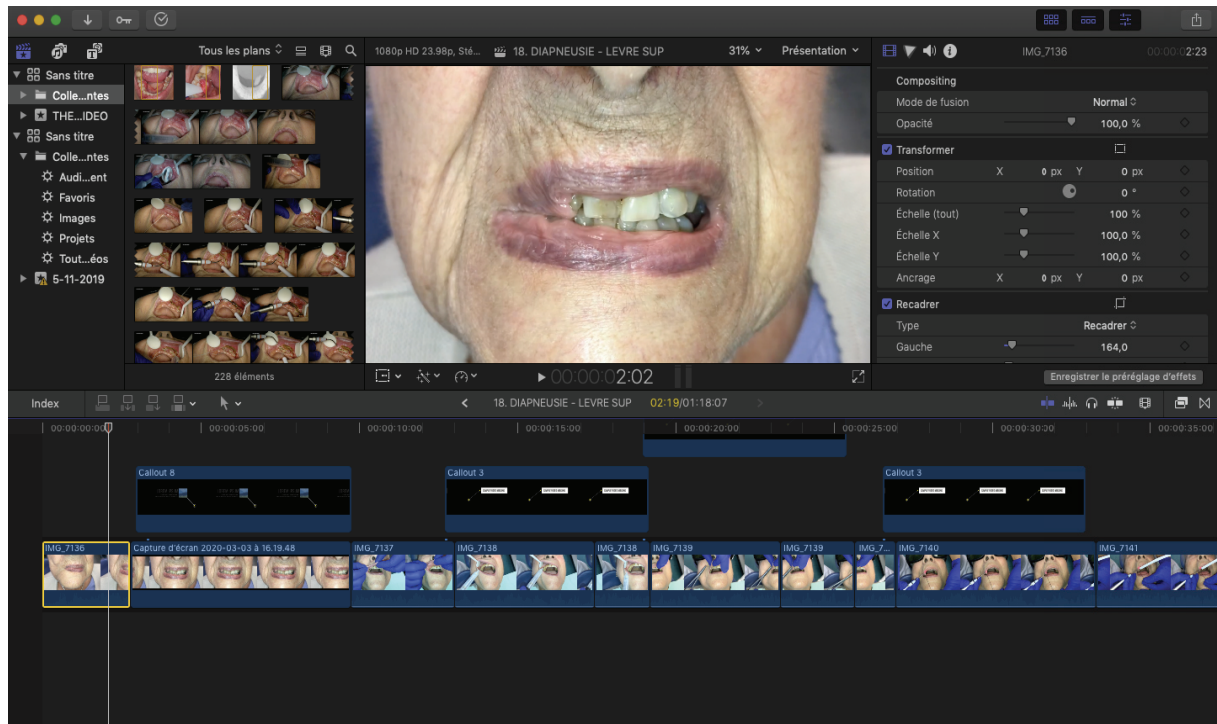


Figure 2 – Capture d'écran du logiciel de montage (Final Cut Pro X) – Extrait diapneusie

2.2 Conditions de tournage

Les vidéos sont réalisées au Pôle Odontologie du CHU de Nice chez des patients nécessitant des prélèvements (biopsie, frottis) dans le cadre du diagnostic de pathologie ou d'affection de la muqueuse buccale. Le tournage des vidéos se fait selon le temps réel de l'intervention, il suit les séquences pré, per et post opératoires.

Les difficultés principales étaient de choisir un angle de prises de vue, une profondeur de champ et de grossissement mais aussi d'avoir un bon éclairage de la cavité buccale tout ceci sans interférer avec l'équipe médicale. La plupart des films ont été réalisés caméra « en main », cela restait la meilleure façon de montrer tous les éléments de manière dynamique. Néanmoins, la mise au point sur les plans avec de forts grossissements était difficile à réaliser car la netteté et la précision de l'image sont perturbés par l'instabilité des mains. Il aurait fallu utiliser un stabilisateur.

2.3 Le droit à l'image

Afin de respecter les règles de confidentialité et le respect de l'identité du patient, nous leur avons demandé l'autorisation de réaliser des vidéos à visées pédagogiques et fait signer un consentement. Aucun patient n'a refusé. Pour garantir au mieux leur anonymat, seule la cavité buccale apparaît sur les vidéos, aucun autre élément du visage n'apparaît (excepté parfois une partie du nez).

2.4. Le montage vidéo

On aurait pu choisir de montrer une vidéo brute sans montage. Cependant, elle aurait perdue à notre avis des atouts pédagogiques. Le montage vidéo est le cœur de ce travail de thèse. C'est la partie la plus longue qui a demandé une réflexion et de nombreux essais avant d'aboutir au produit final. En effet, il est le fruit de discussion et d'une concertation entre étudiant/jeune praticien et praticiens expérimentés pour répondre au cahier des charges d'une vidéo pédagogique en dermatologie buccale.

Pour rendre une vidéo efficace, il faut : (6)

✓ **Une vidéo courte :**

Il a été établi par des théoriciens de l'éducation que l'attention de l'apprenant sur un sujet dure en moyenne entre 10 et 18 minutes. Il ne faut pas donner trop d'informations dans une vidéo, étant donné le caractère transitoire des images et des explications sonores.

✓ **Des informations segmentées :**

Il faut faire ressurgir les notions essentielles. Écrire le moins de contenu possible et se concentrer sur l'essentiel. L'attention sera donc orientée sur les éléments incontournables de l'animation.

✓ **Un scénario construit :**

Pour que votre vidéo ait le plus d'impact possible, il faut que l'information soit très claire. Pour cela, pas de longues phrases, pas de répétition, pas de retour sur une information que l'on aurait oublié de mentionner. La solution est de créer un script précis (cela permettra aussi de limiter le temps de tournage et les ratés) et de l'apprendre par cœur.

Ainsi, dans un souci didactique chaque vidéo suit le **schéma séquentiel** suivant :

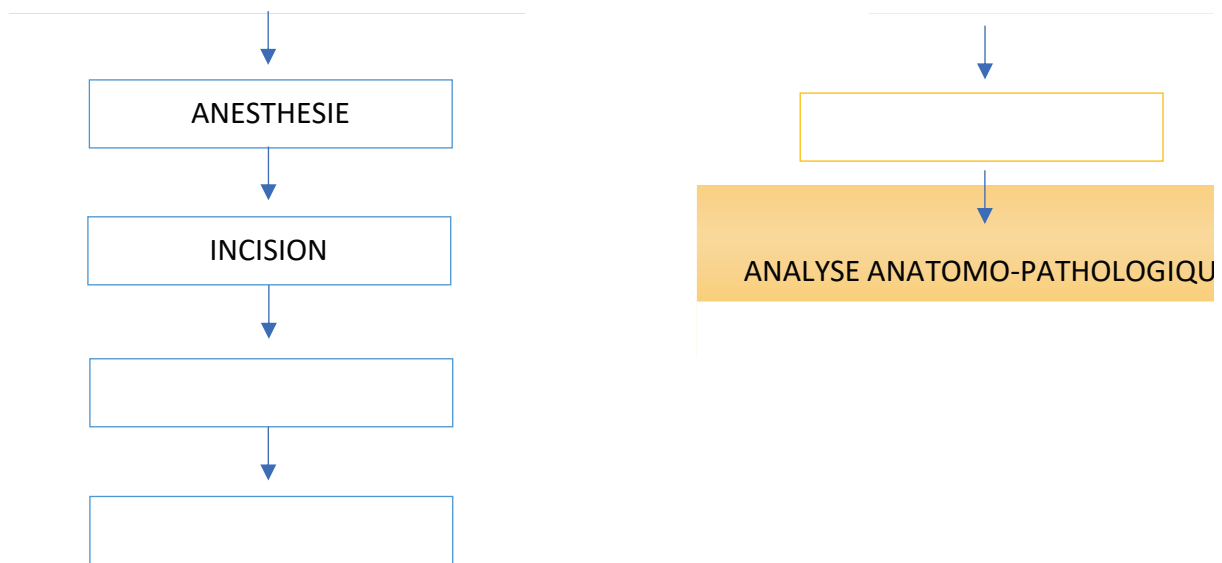


Figure 3 - Séquence vidéo pour chaque type de lésion **a.** consacrée à la procédure intrabuccale et **b.** consacrée au traitement du prélèvement après exérèse.

Une attention toute particulière a été donnée pour avoir une image de qualité et des transitions fluides entre chaque plan. Le montage final incorpore des ralentis pour insister sur des éléments clés mais également des images accélérées pour ne pas perdre l'attention de l'apprenant. Tout ceci sans faire perdre la notion de temps réel de l'intervention chirurgicale. De plus, le montage a permis d'insérer du texte pour marquer les étapes de l'intervention.

D'autres améliorations ont été apportées sur la vidéo originale grâce au logiciel de montage. Le son a été coupé car ne donnant aucune information dans notre contexte, pour être remplacé par des commentaires audios. Dans certaines vidéos, la lumière, le contraste, la saturation, les couleurs et la stabilité des images ont été retravaillées car elles ne rendaient pas de l'aspect observé en réel.

2.5 L'accès aux vidéos

Afin de permettre une meilleure visibilité et accessibilité, les vidéos seront disponibles pour les étudiants d'odontologie inscrits en formation initiale à l'Université Côte d'Azur sur la plateforme Moodle et prochainement sur un site dédié à la pathologie buccale, site collaboratif de la Faculté d'Odontologie de Nice avec le Collège National des Enseignants en Chirurgie Orale. Les vidéos seront donc visibles par tout professionnel de santé.

II – VIDEOS PEDAGOGIQUES POUR SE FORMER AU DEPISTAGE ET AU DIAGNOSTIC DES LESIONS DE LA MUQUEUSE BUCCALE

Des vidéos ont été réalisées pour illustrer et former à toutes les étapes de la démarche diagnostic en dermatologie buccale, avec une attention particulière pour détailler la procédure des biopsies en fonction du type de lésion.

1. Dépistage et diagnostic : La procédure

Le diagnostic repose sur les données de l'interrogatoire, de l'examen clinique et des examens complémentaires. Les conditions d'examen sont rigoureuses : le patient doit être correctement installé pour être inspecté avec un bon éclairage.

1.1 L'interrogatoire

Il s'agit d'un interrogatoire médical classique en faisant préciser par le patient :

- l'aspect initial de la lésion
- le point de départ des lésions
- les circonstances de la survenue
- le caractère évolutif de la lésion.

75% des cancers buccaux se développant chez des patients qui consomment régulièrement du tabac ou de l'alcool, il faudra noter la durée et la fréquence de leur consommation (13). La liste des médicaments doit également être actualisée car bon nombre d'entre-deux ont une répercussion sur la muqueuse buccale (14).

1.2 L'examen clinique

Avant chaque examen clinique dentaire à proprement parler, un examen exo-buccal et endo-buccal est pratiqué dans une démarche de diagnostic des lésions de la muqueuse buccale. Ils sont devenus des étapes essentielles à l'examen clinique et au dépistage des lésions pré-cancéreuses, des lésions cancéreuses, des manifestations cutanéomuqueuses et des affections systémiques. Ces examens sont constitués d'une inspection et d'une palpation de plusieurs régions anatomiques.

1.2.1 L'examen exo-buccal

L'examen exo-buccal est réalisé de manière méticuleuse et il respecte un ordre d'inspection puis de palpation pour éviter d'oublier une région anatomique (15, 16).

- L'inspection regroupe l'aspect des téguments de la face et du cuir chevelu, des lésions associées aux yeux, à la peau... et regarder s'il n'y a pas d'asymétrie ou de déformation.
- La palpation quant à elle se fera de façon bilatérale et comparative à l'aide d'une palpation bi-manuelle de toutes les aires ganglionnaires cervico-faciales l'une après l'autre.

Alors que l'inspection se fera majoritairement face au patient, à la palpation, l'examineur se positionnera derrière le patient et réalisera une palpation avec les doigts en crochet de la région cervicale du patient en légère flexion.

Pour chaque aire ganglionnaire, on regarde : le siège, le nombre, le caractère uni ou bilatéral, la consistance, la mobilité ou adhérence par rapport au plan superficiel et profond, le caractère inflammatoire ou non, le volume du nœud lymphatique, l'évolution dans le temps (15).

Un ganglion anormal sera soit :

- signe d'un processus cancéreux : dur, indolore, fixe et d'évolution lente
- signe d'un processus infectieux : mou, douloureux, mobile et d'évolution rapide

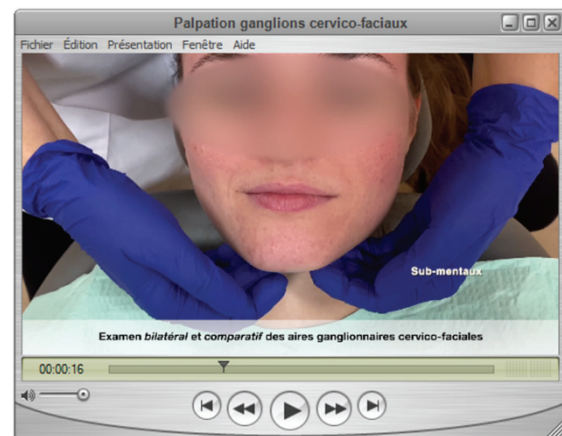
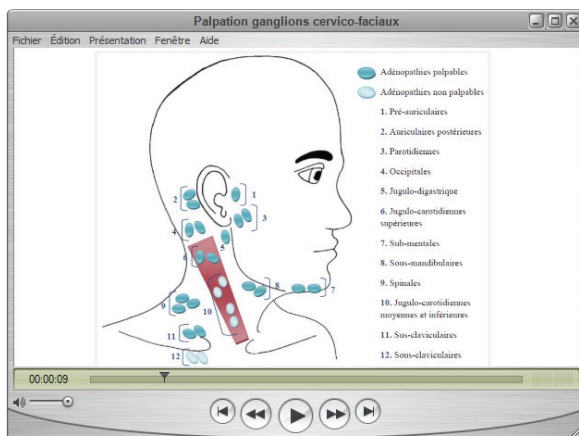


Figure 4 – Vidéo pédagogique : Comment examiner les aires ganglionnaires ? (durée 1 min)
Extraits du film **a**. Les aires ganglionnaires cervico-faciales **b**. Palpation bilatérale

1.2.2 L'examen endo-buccal

1.2.2.1 Lésions des muqueuses buccales : que recherche-t-on ?

Une lésion de la muqueuse buccale peut être détectée visuellement et à la palpation par le praticien comme une modification des tissus sains. Le praticien doit relever les caractéristiques cliniques de la lésion pour orienter le diagnostic énuméré dans le *Tableau 1* (17).

Localisation	Utiliser un point de référence fixe, tel que « en mésial de la première prémolaire mandibulaire » ou « à 5 mm de la pointe de la langue et à 3 mm de la ligne médiane »
Taille	En millimètres ou en centimètres
Forme	Linéaire, ovale, ronde...
Consistance	Molle, dure, caoutchouteuse, fluctuante (lésion remplie d'un liquide qui se déplace lorsque la lésion est pressée)
Couleur	Achromique, pigmentée, rouge, blanche...
Texture	Lisse, rugueux, papillaire (projections en forme de doigt), fissurée, croûtée
Limites	Bien définies (circonscrite) ou mal définies Bordures régulières ou irrégulières
Sensibilité	Douloureuse, insensible, sensation de picotement, de brûlure...
Distribution	Localisée/focale ou généralisée/diffuse Simple ou multiple

Tableau 1 - Caractéristiques cliniques d'une lésion buccale

L'analyse des signes cliniques permet de définir le type de lésion élémentaire *Tableaux 2 et 3* (18). Celles-ci peuvent être :

- primitives, correspondant au processus lésionnel initial.
- secondaires, correspondant à l'évolution naturelle ou compliquée d'une lésion élémentaire primitive. Elles ont perdu toute spécificité. Ainsi la dessiccation du contenu d'une bulle ou d'une vésicule aboutit à la formation d'une même lésion secondaire : l'ulcération.

LESIONS PRIMITIVES

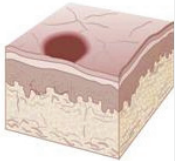

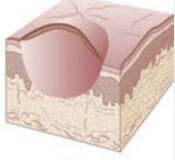

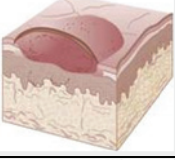



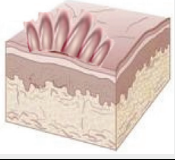

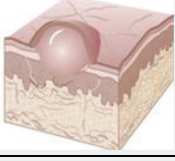

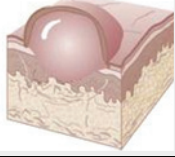

<p>MACULE Tache plane, sans relief, sans induration, colorées (rouges ou pigmentaires) ou décolorées (achromiques).</p>		
<p>PAPULE Petite lésion (<1cm) surélevée par rapport à la muqueuse voisine, visible et palpable, non indurée, bien circonscrite, solide (ne contenant pas de liquide).</p>		
<p>PLAQUE Lésion palpable (>1cm) et qui sont surélevées ou déprimées par rapport à la surface cutanée</p>		
<p>NODULE Lésion saillante (>1cm) palpable, arrondie et de grande taille.</p>		
<p>VEGETATION Lésions superficielles faisant une surélévation de plusieurs mm au moins par rapport à la muqueuse voisine, ayant un aspect en chou-fleur.</p>		
<p>VESICULE Lésion en relief, de petite taille (1 à 2mm de diamètre), translucide, contenant une sérosité claire.</p>		
<p>BULLE Lésions en relief, de grande taille (5 mm à plusieurs cm) contenant un liquide qui peut être clair, jaunâtre, ou hémorragique, qui s'écoule après rupture.</p>		

Tableau 2 – Lésions élémentaires primitives

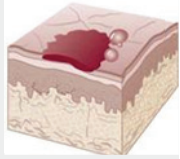



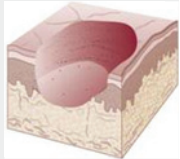

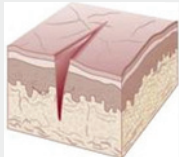

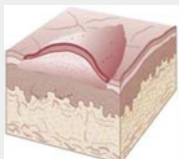



LESIONS SECONDAIRES		
CROUTE Coagulation d'un exsudat séreux, hémorragique ou purulent.		
EROSION Perte de tout ou une partie de l'épithélium.		
ULCERATION Perte de l'épithélium et de tout ou d'une partie du chorion.		
FISSURE Érosion ou une ulcération linéaire.		
CICATRICE Processus de réparation après une perte de substance.		
ATROPHIE Amincissement de l'épiderme et/ou du chorion.		

Tableau 3 – Lésions élémentaires secondaires

1.2.2.2 Comment examiner les muqueuses ? La technique des 3 cercles

La complexité de l'examen endo-buccal des muqueuses, dont certaines régions anatomiques sont peu visibles à l'examen direct, nous a conduits à l'organiser en plusieurs étapes et à systématiser le processus selon « la technique des 3 cercles ». Il est pratiqué à l'aide de deux miroirs et de compresses, selon la procédure détaillée dans le *Tableau 4* et la vidéo pédagogique (*Figure 5*).

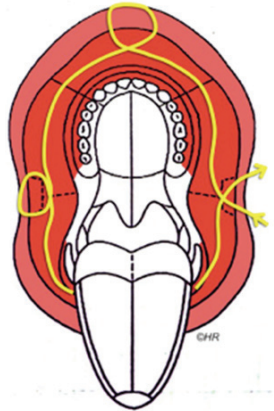
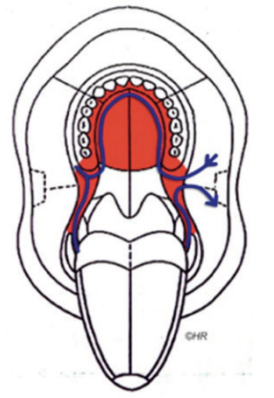
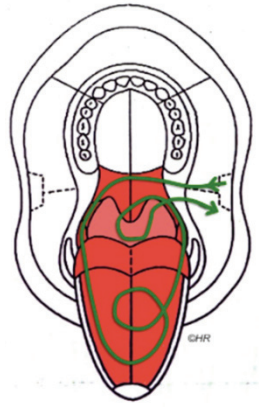
<p>1^{er} CERCLE externe par rapport aux dents</p>	<p>On commence au niveau de la commissure labiale droite ou gauche, en examinant la face cutanée puis muqueuse de la commissure. Ensuite, on regarde la partie supérieure de la face interne de la joue, du replis gingivo-jugal puis de la lèvre supérieure, la bordure vermillon, le versant cutané et la face vestibulaire du maxillaire supérieur, pour finir au niveau de la commissure controlatérale. Puis on observe la partie inférieure de la face interne de la joue puis de la lèvre inférieure avec sa bordure vermillon et son versant cutané.</p>	
<p>2^{ème} CERCLE interne par rapport aux dents</p>	<p>On commence au niveau de la tubérosité maxillaire homolatérale à la commissure de départ puis on regarde le palais dur jusqu'à la tubérosité maxillaire controlatérale. Toujours à l'aide des miroirs on observe le trigone rétro-molaire, le plancher avec la face linguale de la gencive en suivant l'arcade dentaire inférieure pour finir au niveau de la tubérosité de départ.</p>	
<p>3^{ème} CERCLE Langue et carrefour aéro-pharyngien</p>	<p>On commence l'observation au niveau du palais mou puis on passe au dos de la langue. Puis on prend une compresse et on attrape doucement la pointe de la langue pour voir les bords linguaux. Par la suite, on demande au patient de positionner sa langue au palais pour regarder la face ventrale de la langue. Et pour terminer, on baisse la face dorsale de la langue à l'aide du miroir pour examiner la paroi postérieure du pharynx.</p>	

Tableau 4 – Technique des 3 cercles

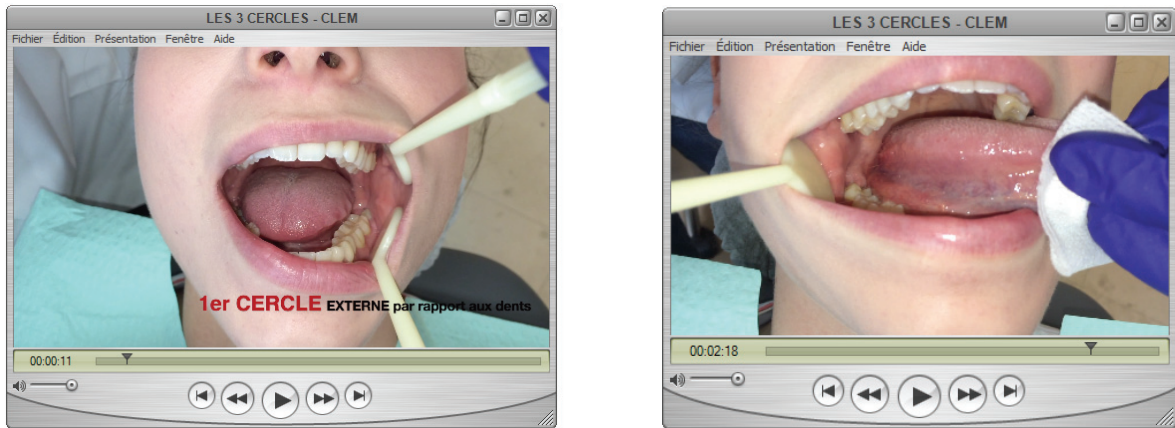


Figure 5 – Vidéo pédagogique : Examen des muqueuses : la technique des 3 cercles (durée 3 min). Extraits du film a. le 1^{er} cercle b. le 3^{ème} cercle

1.3 Les examens complémentaires

Il s'agit de l'ensemble des examens qui permettent d'affiner un diagnostic et/ou de réaliser un bilan d'extension.

1.3.1 Les examens biologiques

- Les examens hématologiques : numération et caractérisation des éléments figurés. La numération formule sanguine (NFS) est systématiquement demandée en de suspicion de de leucémie par exemple ou de lymphome.
- Les examens biochimiques : dosage de solutés dans différents milieux.
- Les examens microbiologiques : recherche et caractérisation de micro-organismes responsable d'une maladie infectieuse (bactérienne, virale ou parasitaire).
- Les examens immunologiques : recherche d'antigènes et d'anticorps.

1.3.2 L'imagerie médicale

Elle est indispensable pour identifier des lésions non visibles à l'examen direct. Elle fait appel à de nombreuses technologies : radiographie, scanner, IRM, sialographie, échographie, fibroscopie...

1.3.3 L'examen anatomopathologique

L'examen anatomopathologique est une analyse macroscopique et microscopique des cellules ou des tissus ou des organes prélevés par frottis, biopsie ou ponction. Son objectif le plus courant est d'établir un diagnostic (19). Il permet d'orienter le traitement et le pronostic grâce

à la caractérisation de la lésion (nature, localisation, potentiel d'extension). Il permet également de contrôler l'effet de traitements et d'étudier la pathogénie. Par ailleurs, après recueil d'un consentement éclairé, les échantillons collectés peuvent être utilisés ultérieurement dans un cadre épidémiologique et de recherche (20). Sa procédure fait l'objet des paragraphes suivants.

2. La biopsie

La biopsie correspond au prélèvement d'un fragment de tissu effectué en vue d'un examen anatomo-pathologique. Par extension, ce terme peut désigner le fragment tissulaire lui-même.

2.1 Indications (Figure 6) (21, 22)

- La biopsie est réalisée en présence :
 - d'un ulcère dont la durée est supérieure à 2 semaines
 - de lésions dermatologiques des muqueuses
 - de lésions blanches, érythémateuses ou pigmentées
 - de la persistance de tumeurs présumées bénignes
- La biopsie est demandée par un médecin dans le cadre d'un bilan de maladie systémique.
- L'examen anatomopathologique est demandé à la suite d'une intervention chirurgicale :
 - lors d'une gingivectomie : hyperplasies gingivales
 - lors de l'exérèse d'un kyste, d'un granulome ou de toute lésion d'aspect kystique (image intra-osseuse radio-claire) appendue ou non à l'apex d'une dent
 - lors de l'exérèse d'une image mixte ou radio-opaque, d'une excroissance osseuse non identifiée
 - lors de l'exérèse d'une pièce anatomique non identifiable.

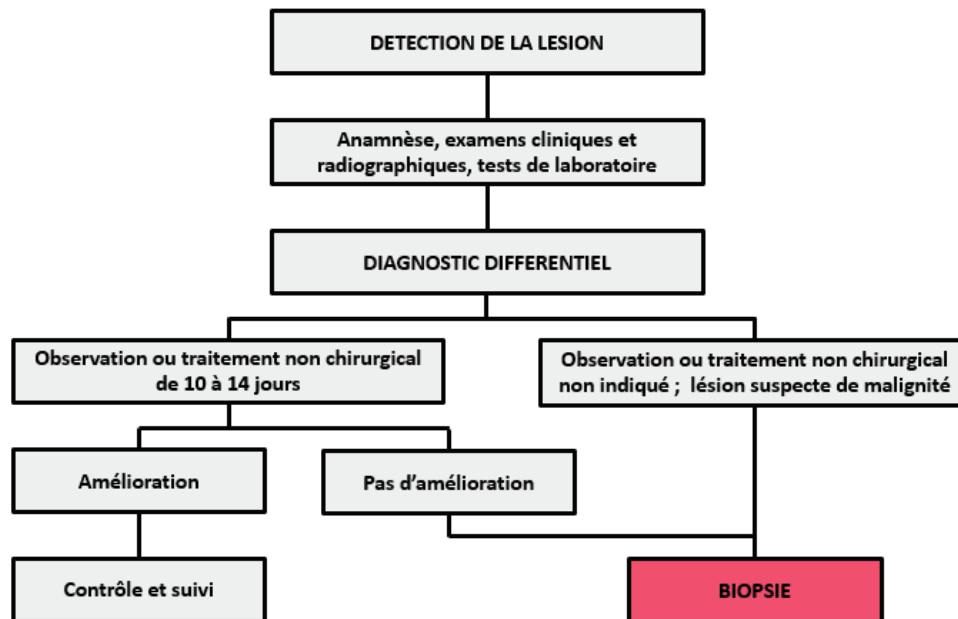


Figure 6 - Arbre décisionnel face à une lésion de la muqueuse d'après (22).

2.2 Contre-indications

Elles sont les mêmes que pour la chirurgie buccale (trouble de la coagulation, état général altéré, problèmes endocriniens et antécédents d'irradiation...). Le chirurgien-dentiste veillera à ne jamais biopsier une lésion vasculaire car il existe un risque de provoquer une hémorragie incoercible, ainsi que les lésions profondes, d'accès difficiles, dans un territoire très vascularisé ou innervé (23).

2.3 Biopsier ou référer (21)

➤ Biopsies réalisables par le chirurgien-dentiste :

Certains prélèvements peuvent être aisément réalisés dans un cabinet dentaire. C'est le cas des lésions muqueuses de petit volume et d'aspect clinique bénin (24). Cependant, la notion de petite taille est variable et l'indication dépend surtout de l'aspect de la lésion, ainsi une lésion souple, bien limitée (d'aspect bénin) mais de taille plus importante sera facilement enlevée au cabinet. Pour les lésions du péri-apex (kystes, parodontites apicales chroniques) l'analyse doit être systématique. Il ne faut pas oublier que l'améloblastome, le kératocyste et certaines tumeurs odontogéniques peuvent avoir l'aspect d'un « simple kyste » dentaire, et ainsi modifier le pronostic et le traitement envisagé. De plus, bien que très rare, il faudra redouter une dégénérescence maligne de l'épithélium kystique. Le praticien peut aussi être amené à pratiquer des prélèvements à la demande de médecins, éventuellement pour le diagnostic de maladies systémiques (biopsie des glandes salivaires accessoires, gencive...).

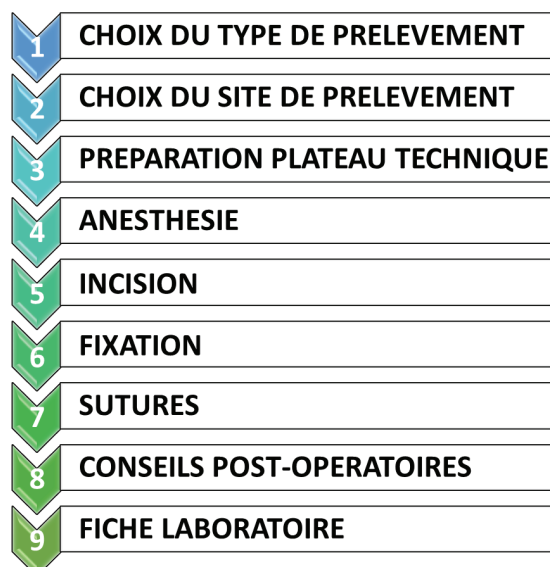
➤ **Biopsie à référer à un spécialiste (25, 26) :**

Le chirurgien-dentiste oriente le patient vers la personne la plus appropriée à la situation :

- lorsque l'état de santé du patient demande une prise en charge dans un milieu hospitalier.
- lorsque l'aspect malin d'une lésion semble évident, le patient est adressé directement à un service spécialisé anticancéreux capable de le prendre en charge rapidement.
- il est préférable de laisser l'exérèse d'une lésion pigmentée à un spécialiste car toute exérèse partielle ou superficielle d'un mélanome malin peut s'avérer dramatique. Il faut toujours biopsier la lésion en entier avec une marge de tissu sain tout autour, de plus, certains mélanomes se développant dans le conjonctif, il est important de prélever en profondeur.
- les biopsies du bord libre ou du versant cutané des lèvres relèvent d'un praticien qui saura gérer le risque esthétique.
- toute lésion ulcéro-bulleuse est difficile à biopsier car l'épithélium se détache très facilement du conjonctif, et elle nécessite une biopsie en congélation pour un examen en immunofluorescence directe.
- les lésions trop profondes ou d'accès mal aisé seront référées.
- si le praticien ne se sent pas assez expérimenté pour réaliser le prélèvement il doit référer son patient mais en aucun cas laisser la lésion en bouche.

3. Réalisation d'une biopsie au cabinet dentaire

Une biopsie est conduite selon la chronologie suivante :

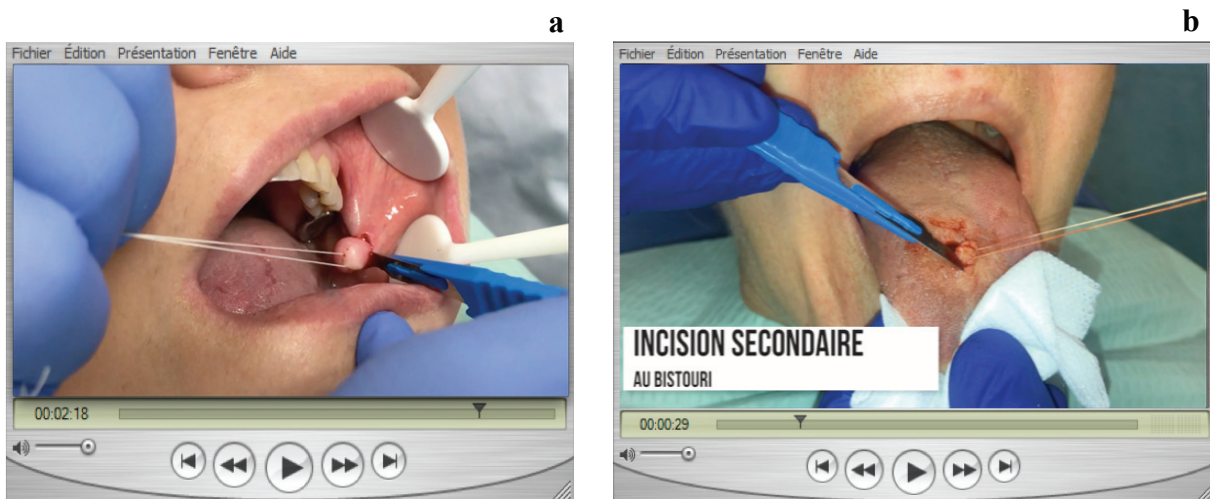


Les cliniciens sont responsables de la qualité du prélèvement, ainsi que son identification, son conditionnement et de son acheminement du prélèvement. La responsabilité du Laboratoire n'est engagée qu'après l'étape de réception et d'enregistrement.

3.1 Choix du type de prélèvement (27)

En fonction de l'aspect et de la taille de la lésion et des structures anatomiques adjacentes, on choisira de faire une :

- **biopsie-exérèse** : elle consiste à enlever une lésion en entier. Le chirurgien-dentiste a recours à ce type de prélèvement pour toute tumeur buccale de petit volume, sans risque pour les structures anatomiques adjacentes (*Figure 7a*).
- **biopsie-incision** : il s'agit d'une excision partielle de la lésion. Le chirurgien-dentiste pratique un tel acte pour des lésions plus volumineuses ou les lésions au voisinage de lésions anatomiques à risque. Il pourra pratiquer plusieurs biopsies sur une même lésion (*Figure 7b*).



*Figure 7 – Vidéo pédagogique : Choix du type de biopsie ?
a. Biopsie-exérèse b. Biopsie-incision*

3.2 Choix du site de prélèvement (24, 25, 26, 28)

Le choix du site de prélèvement se fait en fonction de l'aspect de la lésion et de la localisation de la lésion (*Tableau 5*).

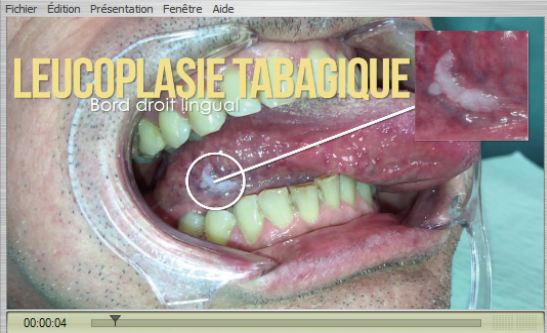

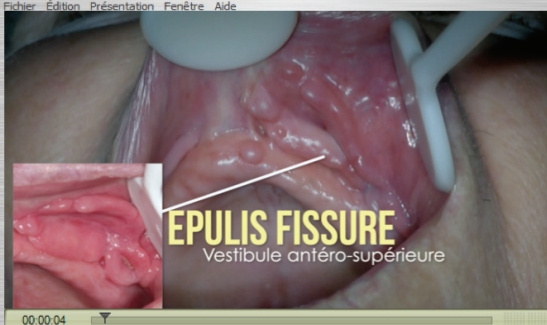


ASPECT	SITE DE PRELEVEMENT	VIDEOS PEDAGOGIQUES
<p>Lésion homogène</p>	<p>- Prélèvement à cheval sur la lésion (1/3) et la muqueuse « saine » périphérique (2/3) permettant d’observer la zone de transition.</p> <p>- Prélèvement en pleine lésion s’il n’y a pas de zone de transition suspecte.</p>	
<p>Lésion non homogène</p>	<p>Choisir les zones les plus à risque de transformation maligne et faire plusieurs prélèvements qu’il faut identifier et numérotter.</p>	
<p>Ulcérations</p>	<p>Prélever 2/3 de tissu sain et 1/3 de tissu lésionnel.</p> <p>Ne pas prélever les zones de nécrose et le fond de l’ulcération qui sont le plus souvent ininterprétables ou non contributives.</p>	
<p>Lésions bulleuses</p>	<p>2 prélèvements :</p> <ul style="list-style-type: none"> - une bulle intacte si possible ou à cheval sur tissu sain /tissu lésionnel et - une zone d’aspect sain pour l’étude en congélation (IFD) 	
<p>Lésions mélaniques</p>	<p>Prélever la totalité de la lésion, en profondeur avec des marges de tissus sains</p>	

Tableau 5 - Choix du site de prélèvement

3.3. Plateau technique

Il s'agit d'un matériel stérile de petite chirurgie classique. Il est préparé à l'avance et disposé de façon ordonnée sur un plateau stérile. On prévoit systématiquement des compresses, le matériel d'anesthésie, des miroirs et écarteurs pour un bon accès à la zone à prélever, des précelles à mords lisses, des ciseaux, le matériel de suture, et selon le cas, un bistouri lame froide ou un punch (trépan). Il ne faut pas oublier le flacon et le fixateur dans lequel la pièce sera immergée rapidement (*Figure 8*). Pour la réalisation de prélèvements en congélation, le laboratoire fournira un récipient spécialisé pour contenir de l'azote.

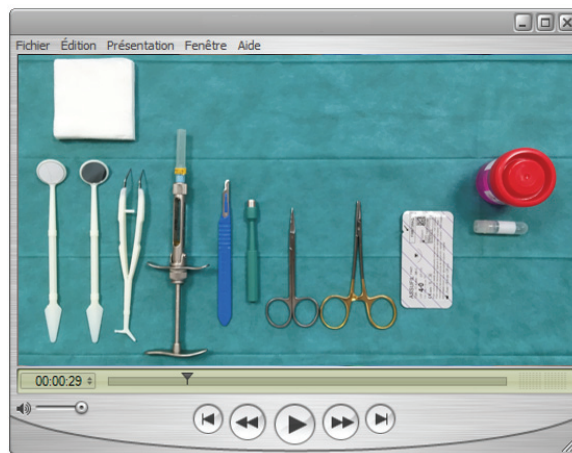


Figure 8 - Vidéo pédagogique : Extrait de film montrant le plateau technique requis pour une biopsie au punch n° 8 avec fixation au formol

3.4 Préparation du site opératoire

La désinfection du champ opératoire est à éviter car elle modifie les structures tissulaires (lésions bulleuses, vésiculeuses). Si une désinfection est réalisée : le produit ne doit pas être appliqué par frottement ou compression mais par badigeonnage doux.

3.5 Anesthésie

Les biopsies réalisées au cabinet dentaire sont limitées aux anesthésies locales ou loco-régionales. L'anesthésie de contact est à éviter pour ne pas endommager les tissus lors de son application. L'anesthésie doit être effectuée à distance (1cm) et autour de la lésion en évitant l'application d'une pression excessive sur le tissu. Attention, l'injection du produit peut masquer l'architecture et les limites initiales de la lésion (29).

3.6 Incisions

L'échantillon doit être obtenu au moyen d'une coupe nette et profonde, en prenant soin lors de l'excision d'éviter la déchirure ou la compression, car cela pourrait provoquer des altérations lors de l'analyse histologique. Les lésions doivent être palpées avec soin, en déterminant sa profondeur. L'incision doit inclure une partie importante du tissu suspect, mais également une partie du tissu normal adjacent.

- en quartier d'orange (*Figure 9a et 10*) : avec un bistouri, on réalise une première incision profonde, perpendiculairement à la surface de la muqueuse, un fil de suture est passé, si possible, en dehors de la lésion pour saisir le prélèvement délicatement et réaliser la 2ème incision. Les deux traits convergent pour former un quartier d'orange, ils sont aussi convergents en profondeur pour que le morceau se détache.
- au punch ou trépan (*Figure 9b*) : le punch est un bistouri comportant une lame circulaire coupante allant de 2 à 8 mm de diamètre que l'on enfonce dans la muqueuse tendue en exerçant un mouvement de rotation. Lorsque la pièce est suffisamment libérée, on passe un fil de suture pour saisir délicatement le prélèvement afin de sectionner le fond du cylindre avec une lame de bistouri. Il permet d'obtenir des pièces nettes et non écrasées mais peu profondes.

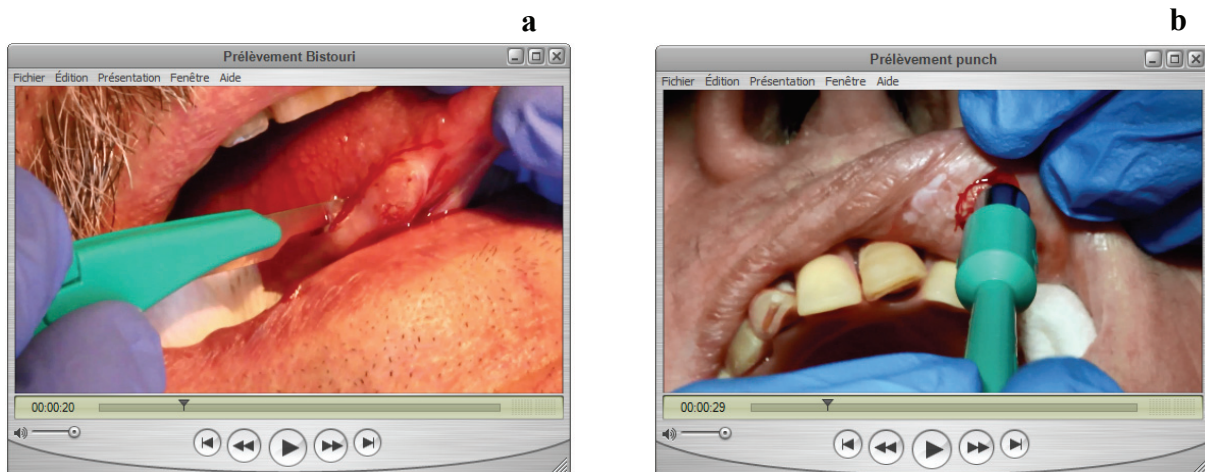


Figure 9 – Vidéo pédagogique : Technique d'incision : bistouri ou punch ?
(durée 2 min) Extraits du film **a**. Incision au bistouri lame 15 **b**. Incision au punch n° 5

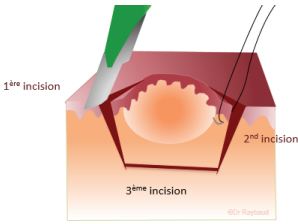
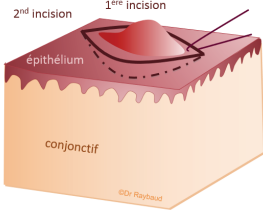
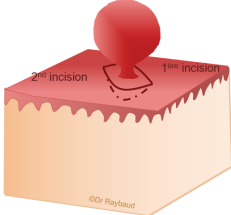
	Traits d'incision
Lésion sessile à base large	
Lésion sessile à base étroite	
Lésion pédiculée	

Figure 10 - Choix du trait d'incision en fonction de la lésion

3.7 Fixation

La fixation permet la conservation de la morphologie des tissus et des cellules, elle consiste à immobiliser les structures cellulaires et tissulaires dans un état aussi proche que possible de l'état *in vivo*. La fixation incombe au clinicien hormis dans le cas d'examen extemporané.

La fixation doit intervenir le plus rapidement possible après le prélèvement afin de réduire l'hydrolyse inévitable lors de la libération des enzymes contenues dans les lysosomes cellulaires. La lyse des tissus provoque en effet la destruction de protéines. Si le délai est trop important on aura d'autre part, l'altération de l'index mitotique et les résultats des techniques immunologiques ou histochimiques seront faussés. Un prélèvement mal fixé, ou bien qui aura passé trop de temps sur une compresse (alors desséché) rendra difficile voire impossible l'examen anatomopathologique (30, 31).

Les fixateurs les plus couramment utilisés sont : le formol (solution de formaldéhyde à 4 à 8%), le liquide de Bouin (mélange formaldéhyde, acide picrique et alcool), l'azote liquide (-196°C) (Figure 11). Pour le formol et le liquide de Bouin, l'immersion du tissu prélevé doit se faire dans un récipient pouvant recevoir de 10 à 20 fois le volume de la pièce en produit de fixation.

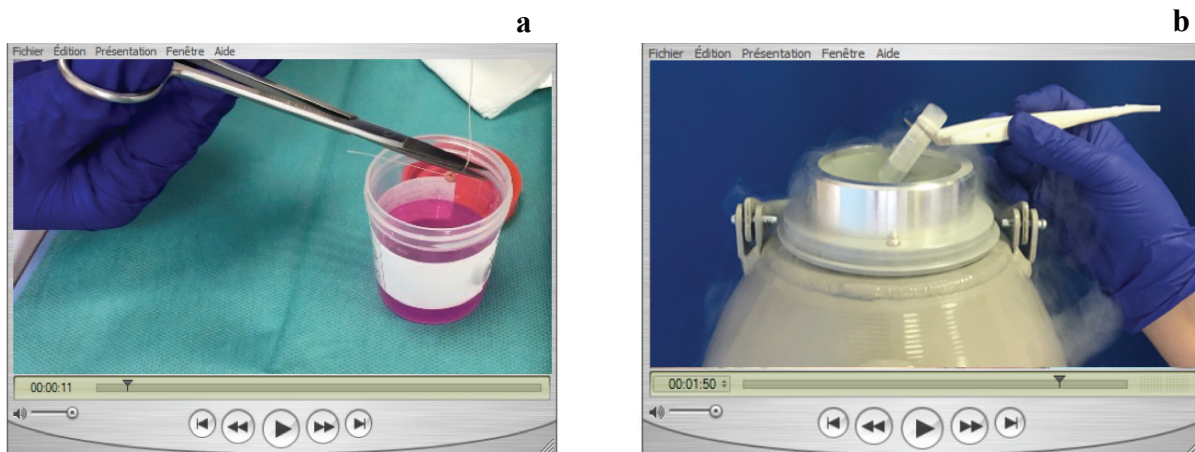


Figure 11- Vidéo pédagogique : biopsie d'une lésion bulleuse (durée 2 min 30) extrait du film **a.** fixation au formol **b.** fixation à l'azote liquide

3.8 Sutures

La réalisation de sutures hermétiques permet une bonne hémostase et une meilleure cicatrisation (*Figure 12*). Les sutures peuvent être retirées après une semaine.

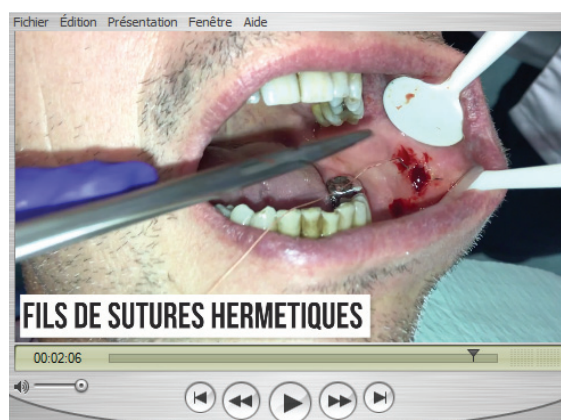

Figure 12 - Vidéo pédagogique : (durée 2 min 30) Extrait de film montrant l'étape de sutures

3.9 Conseils post-opératoires

Les suites opératoires normales peuvent être la douleur, l'œdème, ainsi qu'un saignement de quelques heures.

3.10 Fiche de demande d'examen

Les renseignements cliniques sont essentiels à une bonne interprétation des coupes histologiques et permettent une corrélation anatomo-clinique. Sur une feuille spéciale fournie par le laboratoire d'anatomopathologie, on précisera (*Figure 13*) :

- les informations concernant l'identité du patient (nom, prénom, âge, sexe, numéro du dossier, profession si cela a un rapport avec la maladie), celle du médecin préleveur et le laboratoire destinataire
- l'examen réalisé : biopsie-exérèse, biopsie-incision, cytologie, énucléation d'un kyste
- la nature du prélèvement (muqueuse, glandes salivaires, lésion kystique ...)
- l'historique de la lésion (symptômes, mode d'apparition, durée, vitesse d'évolution, récurrence...)
- les antécédents du patient et les résultats des analyses biologiques s'ils sont en rapport avec la lésion
- les examens radiologiques si la lésion est osseuse
- la description clinique de la lésion : siège exacte, taille, aspect (consistance, couleur ...)
- les traitements éventuels généraux et locaux
- le diagnostic présumé ou les hypothèses de diagnostic qui pourront orienter le pathologiste mais qui ne devront pas remplacer les renseignements cliniques
- un schéma peut compléter ce formulaire
- la date, l'heure et le fixateur utilisé seront spécifiés.

En cas de prélèvements multiples une attention particulière devra être portée à l'identification pour éviter tout risque d'erreur. Il est souhaitable de joindre un schéma avec le numéro des différents prélèvements et leur site anatomique précis. Le caractère d'urgence doit être noté.

Laboratoire Central d'Anatomie Pathologique
BON DE DEMANDE POUR ANALYSE HISTOLOGIQUE

<p>IDENTIFICATION DU PATIENT</p> <p>Etiquette ou Nom : Prénom : Date de naissance : N° épisode :</p>	<p>N° d'examen : <input style="width: 50px; height: 20px;" type="text"/></p>	
<p>PRESCRIPTEUR Lif de réalisation : (étiquette / tampon)</p> <p>Lif d'hospitalisation : (si différence)</p> <p>Nom du prescripteur :</p> <p>Nom du préleveur :</p>	<p>RENSEIGNEMENTS CLINIQUES ET DIAGNOSTIC</p> <p>.....</p> <p>.....</p> <p>.....</p>	<p>NATURE DU (OU DES) PRELEVEMENT(S) (Numérotation / geste (acte) chirurgical / site ou organe)</p> <p>.....</p> <p>.....</p> <p>.....</p> <p>.....</p>
<p>PRELEVEMENT</p> <p>Date :</p> <p>Heure :</p> <p>ETAT DU PRELEVEMENT</p> <p>Fixation formol ou autre <input type="checkbox"/></p> <p>Congélation <input type="checkbox"/></p> <p>Frais <input type="checkbox"/></p> <p>Signature :</p>	<p>ORIENTATION (schéma le cas échéant)</p>	

Figure 13 – Exemple de fiche de demande laboratoire

4. Cytologie

4.1 Indications

Les principales indications de la cytologie sont le diagnostic de lésions de surface : candidoses et viroses (herpes, zona/varicelle) (32, 33).

4.2 Réalisation d'un frottis

Le prélèvement est obtenu par raclage de la lésion de façon appuyée avec un écouvillon ou bien une spatule en bois ou mousse tenue près de son extrémité travaillante, on évitera de faire saigner (*Figure 14*).

Le produit de raclage est étalé sans pression sur une lame. Les lames sont marquées au crayon gris (qui ne s'efface pas lors du traitement de la lame au laboratoire), s'il y a plusieurs lames attention au conditionnement, il faut éviter leur frottement du côté de l'étalement.

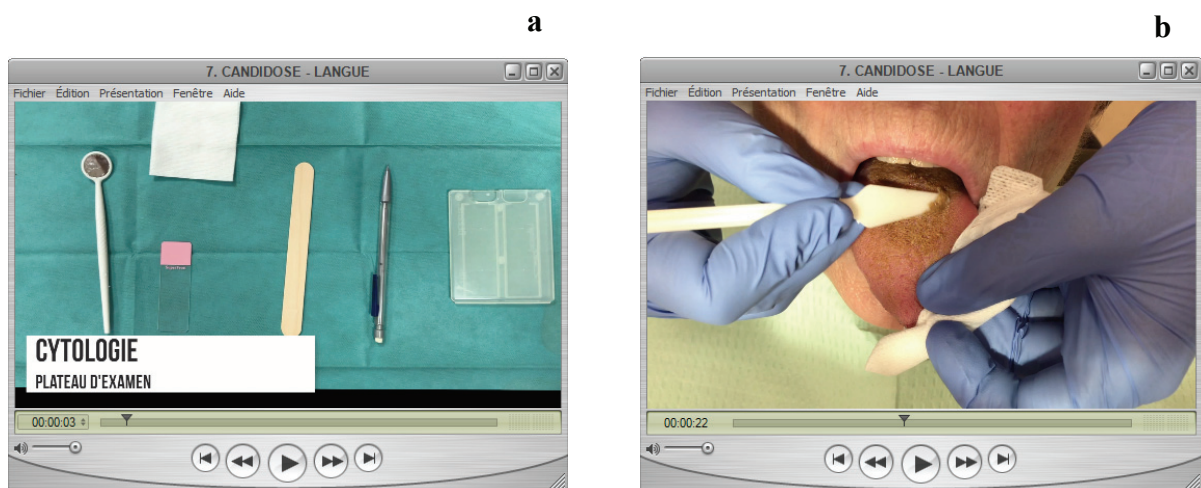


Figure 14 - Vidéo pédagogique : Suspicion de candidose : comment faire un frottis ? (durée 1 min) Extraits du film **a**. Plateau technique **b**. Raclage de la langue

5. Traitement de la pièce au laboratoire : techniques histologiques (34)

Arrivé au laboratoire d'anatomie pathologique, le prélèvement subit une série de manipulations qui conduisent à la confection d'un bloc solide de paraffine, sécable au microtome. Les coupes réalisées sont ensuite étalées sur lames de verre et colorées par la méthode de routine HES (hématoxyline, éosine, safran), éventuellement complétées par des colorations spécifiques (*Figure 15*).

Les étapes de laboratoire et d'analyse sont récapitulées à la *Figure 15*.

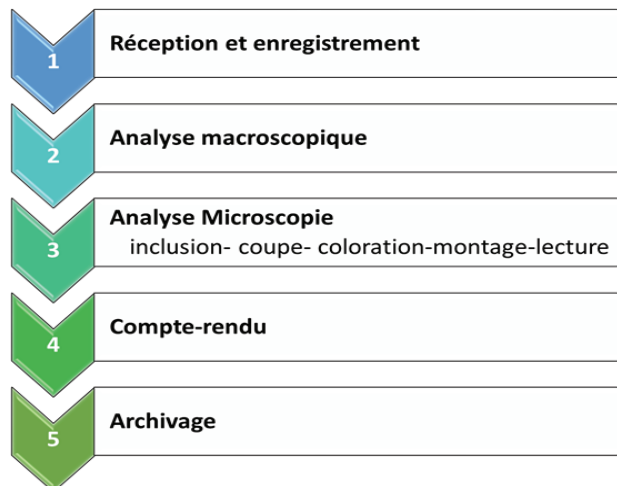


Figure 15 - Les étapes de laboratoire et d'analyse du prélèvement

5.1 Réception du prélèvement

Arrivé au laboratoire, on attribue au prélèvement un numéro pour la traçabilité. Ce numéro sera apparenté au prélèvement durant toutes les étapes techniques et de lecture jusqu'à l'archivage du compte-rendu et des lames et blocs en paraffine.

5.2 Macroscopie

La macroscopie est un temps très important de l'examen anatomopathologique, il consiste en un examen à l'oeil nu de la pièce opératoire ou de la biopsie. La pièce est palpée, mesurée, éventuellement pesée, son aspect est noté, des schémas peuvent être dessinés. L'anatomopathologiste vérifie la concordance entre le formulaire de demande et le prélèvement. Ensuite, il prélève les régions soigneusement choisies et repérées qui seront examinées au microscope. Il décide alors la stratégie des techniques à réaliser. La phase microscopique peut débuter..

Les tissus coupés sont disposés dans des cassettes en plastique grillagées qui seront par la suite immergées dans un bac rempli avec un fixateur.

5.3 Microscopie

5.3.1 Inclusion en paraffine

Il s'agit de rendre le tissu à analyser suffisamment compact pour pouvoir le couper au microtome. Différents milieux peuvent être choisis, leur consistance doit être plus dure que le tissu inclus. Le plus courant est l'imprégnation du prélèvement par de la paraffine (hydrocarbure saturé). L'inclusion en paraffine comporte 2 étapes s'effectuant par automate, à 37° et 58° sous vide en 8 heures.

5.3.2 Réalisation des coupes

La coupe des blocs de paraffine incluant les prélèvements est réalisée dans un microtome qui permet d'obtenir des coupes de 4 à 5 μm (*Figure 16a*).

5.3.3 Coloration

La coloration s'effectue par un automate et comporte plusieurs étapes. Premièrement le dérapaffinage par bain de toluène puis la réhydratation par bain d'alcool décroissant de 100 à 70° puis rinçage à l'eau. Et pour finir les lames seront plongées dans un bain de colorants avec rinçage de l'eau.

Il existe une coloration de routine (HES : Hématoxyline Eosine Safran) et des colorations spéciales (rouge sirius, PAS, Bleu alcian, Fontana).

5.3.4 Montage des lames

Les lames sont déposées dans un automate chargé de coller les lamelles sur les préparations colorées. Il s'agit de la dernière étape avant l'observation au microscope.

5.3.5 Lecture des lames

La lecture des lames se fait au microscope à l'aide de grossissement différents. Puis une fois la lecture faite, on rédige un compte-rendu qui a une valeur médico-légale (*Figure 16b*).




Figure 16 – Vidéo pédagogique : cheminement d'un prélèvement au laboratoire d'anatomopathologie. Extraits de film **a.** coupe au microtome **b.** lecture des lames

5.4 Compte rendu

Ce compte-rendu doit comporter, une identité du patient, reprendre les éléments énoncés dans la feuille de renseignements, précise la nature du prélèvement (biopsie excérèse, incision, cytologie...). Si l'analyse microscopique est décrite, elle doit préciser les points morphologiques essentiels ayant mené au diagnostic, l'énumération des techniques complémentaires utilisées et leurs résultats. S'il y a lieu, le grade d'une tumeur doit être déterminé en fonction d'une classification précisée. Les difficultés qui ont pu être rencontrées sont notées. Une conclusion est proposée, reprenant le diagnostic et les éléments pronostiques. Il se peut qu'il soit impossible de donner une conclusion formelle car, soit le prélèvement n'a pas intéressé la lésion, soit la qualité technique du spécimen fait défaut (il est séché, mal fixé, décongelé...) et ne permet pas un examen de fiabilité suffisante. L'anatomo-pathologiste le signale.

5.5 Archivage des lames et blocs

La conservation des blocs se fait 10 ans et la conservation des lames est de 30 ans.

CONCLUSION

Les vidéos ont été conçues pour apporter un complément à l'apprentissage du dépistage et du diagnostic des lésions de la muqueuse buccale. Devant son écran, l'étudiant a une approche théorique mais aussi la vision d'une scène clinique, lui permettant d'acquérir une bonne pratique.

Lorsque nous sommes confrontés à des patients ayant des suspicions de lésions de la muqueuse buccale, il y a des règles et un ordre chronologique à respecter pour éviter l'oubli d'étapes essentielles. Ces supports vidéo sont une simulation du déroulé de l'intervention. Sa mise en ligne permettra à ses utilisateurs de mémoriser et de revoir ses gestes cliniques autant de fois que nécessaires.

Des situations cliniques courantes, moins fréquentes ou rares, ont été documentées contribuant à la formation des étudiants mais aussi perfectionnement de praticiens confirmés.

Les vidéos pédagogiques répondent aux attentes actuelles des apprenants : support dynamique, mise en situation concrète, accessibilité, outil de partage et de discussion.

Cependant, les vidéos ne doivent pas être le seul et unique modèle d'apprentissage. La transmission des savoirs d'un professeur à ses étudiants reste, la meilleure pratique pour échanger, comprendre et assimiler toutes les notions essentielles à notre pratique quotidienne.

REFERENCES BIBLIOGRAPHIQUES

1. Code de la santé publique – Section 3 : Exercice illégal des professions de médecin, de chirurgien-dentiste et de sage-femme (Article L373)
2. <https://siecledigital.fr/2015/08/17/societe-numerique-realites-perspectives/>
3. <https://www.blogdumoderateur.com/internet-reseaux-sociaux-2020/>
4. <https://www.lesechos.fr/tech-medias/hightech/lusage-dinternet-dans-le-monde-en-cinq-chiffres-963228>
5. <https://eduscol.education.fr/numerique/dossier/lectures/manuel/enjeux/pedagogiques/impacts-numerique-apprentissage>
6. <https://profpower.livrescolaire.fr/les-videos-pedagogiques-et-les-apprentissages/>
7. Thèse du Dr. William MARTIN - Création de supports audiovisuels en odontologie pédiatrique – 04/09/2018
8. <https://elearningindustry.fr/video-outil-pedagogique>
9. Thèse du Dr. Richard Scoffier - Réalisation d'une prothèse amovible complète conventionnelle : le support vidéo comme outil pédagogique – 04/07/2014
10. <https://www.apple.com/fr/final-cut-pro/>
11. <https://www.dynamiquedentaire.com/catalogue/eclairage-scialytique-iris-view-gcomm/>
12. https://www.youtube.com/watch?v=WuKwl15K_yM – Montage vidéo pas à pas dans Final Cut Pro x
13. Ogden GR. Alcohol and oral cancer. Alcohol. 2005 Apr;35(3):169-73
14. Thèse du Dr. Emmanuelle Fernand – Effets indésirables des médicaments sur la muqueuse buccale– 16/10/2020.
15. Thèse du Dr. Hélène Delebarre – Aide au diagnostic des lésions nodulaires de la muqueuse orale basée sur des critères cliniques : cas clinique et création d'un site internet – Novembre 2017
16. Seoane Lestón J, Diz Dios P. Diagnostic clinical aids in oral cancer. Oral Oncol. 2010 Jun;46(6):418-22.

17. Zimmermann C, Meurer MI, Lacerda JT, Mello ALSF, Grando LJ. The use of tools to support oral lesion description in oral medicine referrals. *Braz Oral Res.* 2017 Nov 27;31:e93.
18. Mortazavi, H, Baharvand M, Dalaie K, Faraji M, Khalighi H, Behnaz M. Oral Lesion Description: A Mini Review, *International Journal of Medical Reviews.* 2019 6(3), pp. 81-87.
19. Cawson RA and Odell EW. *Cawson's Essentials of Oral Pathology and Oral medicine* 7th Edition Churchill, Livingstone. 2002.
20. Forest, Duquette, Michaud. *Médecine buccale: Méthodologie du diagnostic* – Ed. Préfontaine inc. 1983 , 291p.
21. Hupp JR and all. Section III Surgical Pathology. *Journal of Oral and Maxillofacial Surgery*, Volume 73, Issue 8, 30 – 56.
22. Hupp JR, Ellis III E, Tucker MR. *Contemporary Oral and Maxillofacial Surgery.* 6^{ème} edition. 2014, St Louis, MO, Elsevier.
23. Mota-Ramírez A, Silvestre FJ, Simó JM. Oral biopsy in dental practice. *Med Oral Patol Oral Cir Bucal.* 2007 Nov 1;12(7):E504-10.
24. Maymone MBC, Greer RO, Burdine LK, Dao-Cheng A, Venkatesh S, Sahitya PC, Maymone AC, Kesecker J, Vashi NA. Benign oral mucosal lesions: Clinical and pathological findings. *J Am Acad Dermatol.* 2019 Jul;81(1):43-56.
25. Lambertini M, Patrizi A, Fanti PA, Melotti B, Caliceti U, Magnoni C, Misciali C, Baraldi C, Ravaoli GM, Dika E. Oral melanoma and other pigmentations: when to biopsy? *J Eur Acad Dermatol Venereol.* 2018 Feb;32(2):209-214.
26. Gilveti C, Collyer J, Gulati A, Barrett AW. What is the optimal site and biopsy technique for the diagnosis of oral mucosal autoimmune blistering disease? *J Oral Pathol Med.* 2019 Mar;48(3):239-243. doi: 10.1111/jop.12817.
27. Golden DP, Hooley JR. Oral mucosal biopsy procedures. Excisional and incisional. *Dent Clin North Am.* 1994 Apr;38(2):279-300.
28. Tapia JL, Neiders ME, Suresh L. Indications and procedures for direct immunofluorescence biopsies of the oral mucosa. *Quintessence Int.* 2015 Mar;46(3):247-53.

29. Kahn MA, Lynch DP, Turner JE, Mincer HH. The dos and don'ts of an oral mucosal biopsy performed by the general dentist. *J Tenn Dent Assoc.* 1998 Apr;78(2):28-31.
30. Pippi R. Technical notes about soft tissues biopsies of the oral cavity. *Minerva Stomatol.* 2006 Oct;55(10):551-66.
31. Kumaraswamy KL, Vidhya M, Rao PK, Mukunda A. Oral biopsy: oral pathologist's perspective. *J Cancer Res Ther.* 2012 Apr-Jun;8(2):192-8. doi: 10.4103/0973-1482.98969. PMID: 22842360
32. Altarawneh S, Bencharit S, Mendoza L, Curran A, Barrow D, Barros S, Preisser J, Loewy ZG, Gendreau L, Offenbacher S. Clinical and histological findings of denture stomatitis as related to intraoral colonization patterns of *Candida albicans*, salivary flow, and dry mouth. *J Prosthodont.* 2013 Jan;22(1):13-22. doi: 10.1111/j.1532-849X.2012.00906.x. Epub 2012 Oct 25.
33. Jones AC, Migliorati CA, Stewart CM. Oral cytology: indications, contraindications, and technique. *Gen Dent.* 1995 Jan-Feb;43(1):74-7; quiz 79-80.
34. Marck V. Manuel de techniques d'anatomo-cytopathologie. 2010, édition Masson.

ANNEXES

FIGURES

- Figure 1** - Matériels utilisés pour filmés les cas cliniques **a.** Iphone 7 **b.** Huawei P30 **c.** Camera Iris view sur pied
- Figure 2** - Capture d'écran du logiciel de montage (Final Cut Pro X) – Extrait diapneusie
- Figure 3** - Séquence vidéo pour chaque type de lésion **a.** consacrée à la procédure intrabuccale et **b.** consacrée au traitement du prélèvement après exérèse.
- Figure 4** - Vidéo pédagogique : Comment examiner les aires ganglionnaires ? (durée 1 min)
Extraits du film **a.** Les aires ganglionnaires cervico-faciales **b.** Palpation bilatéral
- Figure 5** - Vidéo pédagogique : Examen des muqueuses : la technique des 3 cercles (durée 3 minutes). Extraits du film **a.** le 1^{er} cercle **b.** le 3^{ème} cercle
- Figure 6** - Arbre décisionnel face à une lésion de la muqueuse d'après (22).
- Figure 7** - Vidéo pédagogique : Choix du type de biopsie ? **a.** Biopsie-exérèse **b.** biopsie-incision

Figure 8 - Vidéo pédagogique : Extrait de film montrant le plateau technique requis pour une biopsie au punch n° 8 avec fixation au formol

Figure 9 - Vidéo pédagogique : Technique d'incision : bistouri ou punch ? (durée 2 min)
Extraits du film **a.** Incision au bistouri lame 15 **b.** Incision au punch n° 5

Figure 10 - Choix du trait d'incision en fonction de la lésion

Figure 11 - Vidéo pédagogique : biopsie d'une lésion bulleuse (durée 2 min 30) extrait du film **a.** fixation au formol **b.** fixation à l'azote liquide

Figure 12 - Vidéo pédagogique : (durée 2 min30) Extrait de film montrant l'étape de sutures

Figure 13 - Exemple de fiche de demande laboratoire

Figure 14 - Vidéo pédagogique : Suspicion de candidose : comment faire un frottis ? (durée 1 min) Extraits du film **a.** Plateau technique **b.** Raclage de la langue

Figure 15 - Les étapes de laboratoire et d'analyse du prélèvement

Figure 16 - Vidéo pédagogique : cheminement d'un prélèvement au laboratoire d'anatomo-pathologie. Extraits de film **a.** coupe au microtome **b.** lecture des lames

TABLEAUX

Tableau 1 - Caractéristiques cliniques d'une lésion buccale


Tableau 2 - Lésions élémentaires primitives

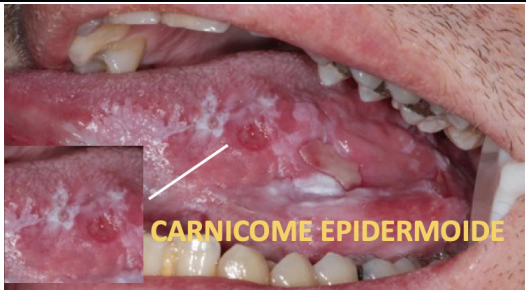



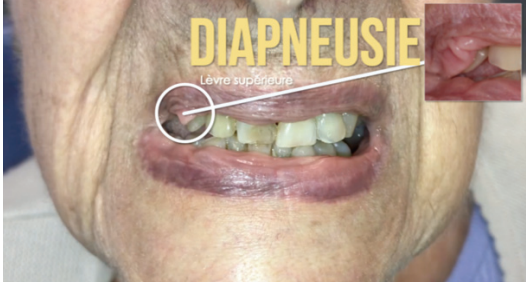
Tableau 3 - Lésions élémentaires secondaires


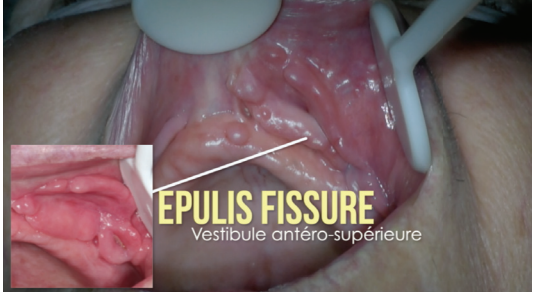

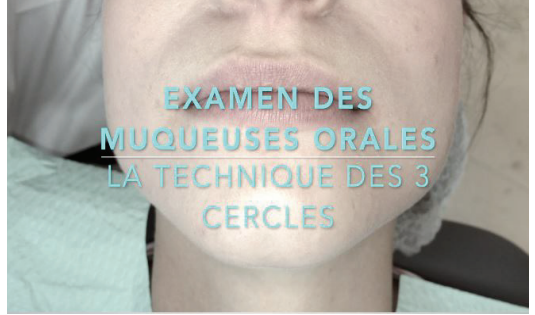
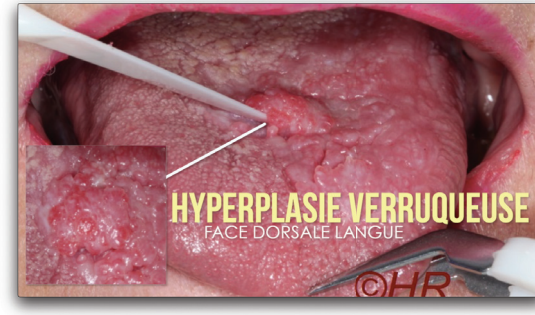
Tableau 4 - Technique des 3 cercles



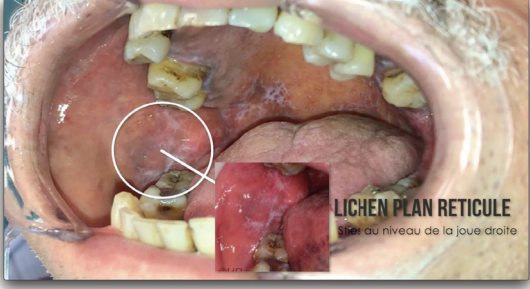


Tableau 5 - Choix du site de prélèvement


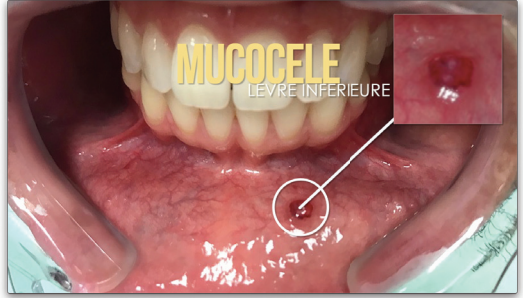

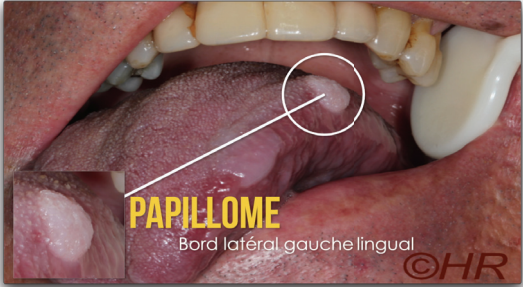

REFERENTIELS VIDEOS PEDAGOGIQUES

INTITULE	VIDEO
CANDIDOSE	

<p>CARCINOME EPIDERMOIDE</p>	
<p>CHEMINEMENT D'UN PRELEVEMENT AU LABORATOIRE D'ANATOMO- PATHOLOGIE</p>	
<p>DIAPNEUSIE JUGALE</p>	
<p>DIAPNEUSIE LINGUALE</p>	
<p>DIAPNEUSIE LABIALE</p>	

<p>EPULIS GRANULOMATEUX</p>	 <p>GRANULOME PYOGENE Gencive vestibulaire et palatine</p>
<p>EPULIS FISSURE</p>	 <p>EPULIS FISSURE Vestibule antéro-supérieure</p>
<p>EPULIS OSSIFIANT</p>	 <p>EPULIS PYOGENE Au niveau lingual, inter-dentaire (45/46)</p>
<p>EXAMEN DES MUQUEUSES : TECHNIQUE DES 3 CERCLES</p>	 <p>EXAMEN DES MUQUEUSES ORALES LA TECHNIQUE DES 3 CERCLES</p>
<p>HYPERPLASIE VERRUQUEUSE</p>	 <p>HYPERPLASIE VERRUQUEUSE FACE DORSALE LANGUE</p>

<p>KYSTE GINGIVAL</p>	
<p>LEUCOPLASIE TABAGIQUE</p>	
<p>LICHEN PLAN RETICULE</p>	
<p>LICHEN PLAN EROSIF</p>	
<p>LITHIASE SALIVAIRE</p>	

<p>MACULE MELANIQUE</p>	
<p>MUCOCELE</p>	
<p>PALPATION DES AIRES GANGLIONNAIRES CERVICO- FACIALES</p>	
<p>PAPILLOME</p>	
<p>PEMPHIGOIDE DES MUQUEUSES</p>	

Serment d'Hippocrate

En présence des Maîtres de cette Faculté, de mes chers condisciples, devant l'effigie d'Hippocrate,

Je promets et je jure, au nom de l'Être Suprême, d'être fidèle aux lois de l'Honneur et de la probité dans l'exercice de La Médecine Dentaire.

Je donnerai mes soins gratuits à l'indigent et n'exigerai jamais un salaire au-dessus de mon travail, je ne participerai à aucun partage clandestin d'honoraires.

Admis dans l'intérieur des maisons, mes yeux ne verront pas ce qui se passe, ma langue taira les secrets qui me seront confiés et mon état ne servira pas à corrompre les mœurs ni à favoriser le crime.

Je ne permettrai pas que des considérations de religion, de nation, de race, de parti ou de classe sociale viennent s'interposer entre mon Devoir et mon patient.

Je garderai le respect absolu de la vie humaine dès sa conception.

Même sous la menace, je n'admettrai pas de faire usage de mes connaissances médicales contre les lois de l'Humanité.

Respectueux et reconnaissant envers les Maîtres, je rendrai à leurs enfants l'instruction que j'ai reçue de leurs pères.

Que les hommes m'accordent leur estime si je suis fidèle à mes promesses,

Que je sois couvert d'opprobre et méprisé de mes confrères si j'y manque.

Approbation – Improbation

Les opinions émises par les dissertations présentées, doivent être considérées comme propres à leurs auteurs, sans aucune approbation ou improbation de la Faculté de Chirurgie dentaire (1).

Lu et approuvé,

Vu,
Nice, le

Le Président du jury,

Le Doyen de la Faculté de
Chirurgie Dentaire de l'UNS

Professeur

Professeur Laurence LUPI

(1) Les exemplaires destinés à la bibliothèque doivent être obligatoirement signés par le Doyen et par le Président du Jury.

Marc THIRIET

**DEPISTAGE ET DIAGNOSTIC
DES LESIONS DE LA MUQUEUSE BUCCALE :
REALISATION DE SUPPORTS AUDIOVISUELS PEDAGOGIQUES**

Thèse : Chirurgie Dentaire, Nice, 2020,

Directeur de thèse : Christine VOHA

Mots-clés : Dépistage, diagnostic, lésions de la muqueuse buccale, vidéos, supports audiovisuels, pédagogie.

Résumé :

Les lésions de la muqueuse buccale sont omniprésentes dans le quotidien d'un chirurgien-dentiste. Il est important que les cliniciens soient en mesure de reconnaître leurs caractéristiques distinctives afin de les identifier et de les traiter le plus rapidement possible pour améliorer le pronostic.

Ce travail de thèse a pour objectif de fournir un nouvel outil pédagogique, sous forme de vidéos, expliquant toute la procédure de l'examen clinique à la biopsie, aux futurs praticiens et praticiens.

Ce support numérique apporte une dimension spatiale et temporelle permettant une meilleure compréhension et acquisition des gestes opératoires. D'accès facile via Internet il pourra être consulté au rythme de l'apprenant.