



**HAL**  
open science

# Réalisation d'une prothèse supra-implantaire à l'aide de la caméra optique : protocole d'empreinte

Solène N'Guyen

► **To cite this version:**

Solène N'Guyen. Réalisation d'une prothèse supra-implantaire à l'aide de la caméra optique : protocole d'empreinte. Médecine humaine et pathologie. 2020. dumas-03215966

**HAL Id: dumas-03215966**

**<https://dumas.ccsd.cnrs.fr/dumas-03215966v1>**

Submitted on 3 May 2021

**HAL** is a multi-disciplinary open access archive for the deposit and dissemination of scientific research documents, whether they are published or not. The documents may come from teaching and research institutions in France or abroad, or from public or private research centers.

L'archive ouverte pluridisciplinaire **HAL**, est destinée au dépôt et à la diffusion de documents scientifiques de niveau recherche, publiés ou non, émanant des établissements d'enseignement et de recherche français ou étrangers, des laboratoires publics ou privés.

# RÉALISATION D'UNE PROTHÈSE SUPRA- IMPLANTAIRE À L'AIDE DE LA CAMÉRA OPTIQUE : PROTOCOLE D'EMPREINTE

Année 2020

Thèse n°42 57 20 38

## THÈSE

Présentée et publiquement soutenue devant  
la Faculté de Chirurgie Dentaire de Nice  
Le 19 Novembre 2020 par

**Mlle N'GUYEN Solène**

Né(e) le 17/07/1995 à Fréjus  
Pour obtenir le grade de :

**DOCTEUR EN CHIRURGIE DENTAIRE (Diplôme d'État)**

---

Examineurs :

Madame le Professeur  
Monsieur le Docteur  
Monsieur le Docteur  
Monsieur le Docteur

LUPI Laurence  
ALLARD Yves  
LAPLANCHE Olivier  
PARNOT Maximilien

Président du jury  
Directeur de thèse  
Assesseur  
Assesseur

## CORPS ENSEIGNANT

### 56<sup>ème</sup> section : DEVELOPPEMENT, CROISSANCE ET PREVENTION

#### **Sous-section 01 : ODONTOLOGIE PEDIATRIQUE ET ORTHOPEDIE DENTO-FACIALE**

Professeur des Universités : Mme MANIERE-EZVAN Armelle  
Professeur des Universités : Mme MULLER-BOLLA Michèle  
Maître de Conférences des Universités : Mme JOSEPH Clara  
Maître de Conférences des Universités Associé : Mme OUEISS Arlette  
Assistant Hospitalier Universitaire : Mme AIEM TORT-ALVAREZ Elody  
Assistant Hospitalier Universitaire : Mr CAMIA Julien  
Assistant Hospitalier Universitaire : Mme MASUCCI Caterina

#### **Sous-section 02 : PREVENTION, EPIDEMIOLOGIE, ECONOMIE DE LA SANTE, ODONTOLOGIE LEGALE**

Professeur des Universités : Mme LUPI Laurence  
Maître de Conférences des Universités Associé : Mme BORSA Leslie  
Assistant Hospitalier Universitaire : Mme FREUDO Marie  
Assistant Hospitalier Universitaire : Mme MERIGO Elisabetta

### 57<sup>ème</sup> section : CHIRURGIE ORALE ; PARODONTOLOGIE ; BIOLOGIE ORALE

#### **Sous-section 01 : CHIRURGIE ORALE ; PARODONTOLOGIE ; BIOLOGIE ORALE**

Professeur des Universités : Mme PRECHEUR-SABLAYROLLES Isabelle  
Maître de Conférences des Universités : Mr BENHAMOU Yordan  
Maître de Conférences des Universités : Mr COCHAIS Patrice  
Maître de Conférences des Universités : Mme DRIDI Sophie Myriam  
Maître de Conférences des Universités : Mme RAYBAUD Hélène  
Maître de Conférences des Universités : Mme VINCENT-BUGNAS Séverine  
Maître de Conférences des Universités : Mme VOHA Christine  
Assistant Hospitalier Universitaire : Mr BORIE Gwenaél  
Assistant Hospitalier Universitaire : Mr CHARBIT Mathieu  
Assistant Hospitalier Universitaire : Mme FISTES Elene-Maria

### 58<sup>ème</sup> section : REHABILITATION ORALE

#### **Sous-section 01 : DENTISTERIE RESTAURATRICE, ENDODONTIE, PROTHESES, FONCTION-DYSFONCTION, IMAGERIE, BIOMATERIAUX**

Professeur des Universités : Mme BERTRAND Marie-France  
Professeur des Universités : Mr BOLLA Marc  
Professeur des Universités : Mme BRULAT-BOUCHARD Nathalie  
Professeur des Universités : Mme LASSAUZAY Claire  
Professeur des Universités : Mr MEDIONI Etienne  
Professeur des Universités Associée : Mme CHARAVET Carole  
Professeur des Universités Emérite : Mr ROCCA Jean-Paul  
Maître de Conférences des Universités : Mr ALLARD Yves  
Maître de Conférences des Universités : Mr CEINOS Romain  
Maître de Conférences des Universités : Mme EHRMANN Elodie  
Maître de Conférences des Universités : Mr LAPLANCHE Olivier  
Maître de Conférences des Universités : Mr LEFORESTIER Eric  
Maître de Conférences des Universités : Mme POUYSSEGUR-ROUGIER Valérie  
Assistant Hospitalier Universitaire : Mme ABID Sarah  
Assistant Hospitalier Universitaire : Mme BECQUART Mathilde  
Assistant Hospitalier Universitaire : Mme DEMARTY Laure  
Assistant Hospitalier Universitaire : Mr DUBROMEZ Julien  
Assistant Hospitalier Universitaire : Mme GROSSI Vanina  
Assistant Hospitalier Universitaire : Mr LAMBERT Gary  
Assistant Hospitalier Universitaire : Mr LONJON Jean-Baptiste  
Assistant Hospitalier Universitaire : Mr PARNOT Maximilien

**A Madame le Professeur Laurence Lupi-Pegurier**

Directrice de l'UFR odontologie, Docteur de l'université de Nice Sophia-Antipolis  
Professeur des universités  
Praticien Hospitalier

*Merci de me faire l'honneur de présider ce jury.*

*Merci également pour la bienveillance que vous avez envers chaque étudiant. Il s'agit d'études difficiles, et vous êtes toujours là pour écouter et apporter votre soutien. C'est une réelle chance de vous avoir comme doyenne de notre faculté. Votre sourire et votre bonne humeur nous conforte tous.*

*Veillez trouver ici l'expression de ma sincère gratitude et de mon profond respect.*

**A Monsieur le Docteur Yves Allard**

Docteur en chirurgie-dentaire  
Maître de Conférence des Universités  
Praticien Hospitalier

*Mes sincères remerciements pour avoir accepté de suivre ce travail de thèse, en cours de route. Merci pour votre temps et votre implication.*

*Je n'ai malheureusement jamais eu l'occasion de travailler avec vous en clinique et je le regrette, car vous avez tant de chose à nous apprendre.*

*Je pars m'installer pas très loin d'Annecy, peut-être aurons nous l'occasion de nous recroiser là-haut un de ces jours !*

*Soyez assuré de ma reconnaissance et de mon profond respect.*

**A Monsieur le Docteur Olivier Laplanche**

Docteur en chirurgie-dentaire  
Maitre de Conférence des Universités  
Praticien Hospitalier

*Je vous remercie de prendre de votre temps pour participer à ce jury de thèse. Je vous remercie également pour la bonne humeur que vous avez apporté tout au long de ces études.*

*Votre enseignement et votre vision des choses m'ont beaucoup apporté.*

*Veillez trouver ici l'expression de mes sincères remerciements et de mon profond respect.*

**A Monsieur le Docteur Maximilien Parnot**

Docteur en chirurgie-dentaire  
Assistant hospitalo-universitaire

*Merci pour avoir accepté de faire partie de ce travail de thèse, merci pour m'avoir aidé en clinique pour la réalisation de la vidéo pédagogique. Et merci pour vos conseils qui m'ont beaucoup aidé.*

*Acceptez ma reconnaissance et mes remerciements les plus sincères.*

## Table des matières

<b>TABLE DES FIGURES</b> .....	<b>6</b>
<b>TABLE DES ANNEXES</b> .....	<b>6</b>
<b>INTRODUCTION</b> .....	<b>7</b>
<b>I. LES EMPREINTES CONVENTIONNELLES EN IMPLANTOLOGIE</b> .....	<b>9</b>
I.1 PRESENTATION DES DIFFERENTES TECHNIQUES D'EMPREINTES SURFACIQUES .....	9
I.1.1 TECHNIQUE DIRECTE IMPLANT = PICK UP = CIEL OUVERT :.....	9
I.1.2 TECHNIQUE REPOSITIONNEE = TWIST LOCK = DE REYNOLDS = CIEL FERME : .....	10
I.1.3 TECHNIQUE CLIPEE = SNAP ON : .....	10
I.2. PRESENTATION DES DIFFERENTS MATERIAUX D'EMPREINTE UTILISES EN PROTHESE IMPLANTAIRE.....	12
I.2.1. LES POLYETHERS .....	13
I.2.2. LES SILICONES A .....	14
I.2.3 LES HYDROCOLLOÏDES IRREVERSIBLES .....	15
I.2.4 COMPARAISON DES MATERIAUX D'EMPREINTE.....	17
I.3. MATERIEL UTILISE EN PROTHESE IMPLANTAIRE .....	19
I.3.1. PORTE-EMPREINTE.....	20
I.3.2. TRANSFERT D'EMPREINTE.....	21
I.3.3. ANALOGUE D'IMPLANT .....	22
I.4. ERREURS DE PROCEDURE.....	23
I.4.1 ETAPES CLINIQUES ET ERREURS ASSOCIEES .....	23
I.4.2. ETAPES LABORATOIRES ET ERREURS ASSOCIEES .....	26
I.4.2.1. REALISATION D'UNE FAUSSE GENCIVE EN SILICONE .....	27
I.4.2.2. REALISATION DU MODELE POSITIF EN PLATRE.....	28
I.4.2.3. REALISATION DU PILIER .....	30
I.4.2.4. REALISATION DE LA PROTHESE SUPRA-IMPLANTAIRE .....	34
<b>II. L'EMPREINTE NUMERIQUE</b> .....	<b>37</b>
II.1. HISTORIQUE.....	37
II.2. PRINCIPE .....	38
II.2.1. PRINCIPE GENERAL.....	38
II.2.2. TECHNIQUES D'ACQUISITION .....	39
II.2.2.1. TECHNIQUE D'ACQUISITION PAR TRIANGULATION.....	39
II.2.2.2. TECHNIQUE D'ACQUISITION PAR MICROSCOPIE CONFOCALE PARALLELE .....	40
II.2.2.3. TECHNIQUE D'ACQUISITION PAR FOCALISATION-DEFOCALISATION .....	40
II.2.3. METHODES D'ENREGISTREMENT .....	41
II.2.3.1. ENREGISTREMENT IMAGES PAR IMAGES.....	41
II.2.3.2. ENREGISTREMENT EN FLUX CONTINU .....	41
II.3. L'EMPREINTE NUMERIQUE EN IMPLANTOLOGIE .....	42
II.3.1. PRESENTATION DU SYSTEME DE CORPS DE BALAYAGE OU SCAN BODY.....	42
II.3.2. LES SCAN BODY INDIVIDUALISES.....	44
II.3.3. SYSTEME TIBASE DE SIRONA®.....	45

II.3.4. SYSTEMES EN DEUX PARTIES .....	45
II.3.5. SYSTEMES ENCODES .....	46
II.4. LES DIFFERENTS SYSTEMES DE CFAO.....	48
II.4.1. CFAO INDIRECTE.....	49
II.4.2. CFAO SEMI DIRECTE .....	50
II.4.3. CFAO DIRECTE.....	50
II.4.4. CFAO FERMEE .....	51
II.4.5. CFAO OUVERTE .....	51
II.5. AVANTAGES ET INCONVENIENTS DE L'UTILISATION DE L'EMPREINTE NUMERIQUE EN IMPLANTOLOGIE .....	52
II.5.1. LES APPORTS DE L'EMPREINTE NUMERIQUE EN IMPLANTOLOGIE .....	52
II.5.2. ERREURS POSSIBLES ET POINTS A AMELIORER.....	56
<b>III. REALISATION DE VIDEOS PEDAGOGIQUES POUR LES ETUDIANTS DU CHU ST ROCH A NICE ...</b>	<b>61</b>
III.1. PRESENTATION DE LA CAMERA 3SHAPE TRIOS .....	61
III.2. PRESENTATION DES VIDEOS ET PROTOCOLE .....	62
III.2.1. LIEU ET MATERIEL .....	62
III.2.2. PRESENTATION DU CAS CLINIQUE.....	62
III.2.3. PRESENTATION DE LA VIDEO .....	64
III.3. INTEGRATION DE LA VIDEO A L'OUTIL DENTAPOCHE.....	73
<b>CONCLUSION.....</b>	<b>75</b>

## Table des figures

FIGURE 1 : AVANTAGES/INCONVENIENTS DE CHAQUE TECHNIQUE SELON DAVARPANAH ET AL. (2008).....	11
FIGURE 2 : PROPRIETES DES MATERIAUX D'EMPREINTE SELON O'BRIEN (2002) .....	18
FIGURE 3 : COMPARAISON DES PRINCIPALES PROPRIETES DES MATERIAUX D'EMPREINTE (1998) .....	18
FIGURE 4 : PORTE-EMPREINTES.....	21
FIGURE 5 : CONNECTIQUES IMPLANTAIRES.....	21
FIGURE 6 : EXEMPLES DE TROUSSES DE PROTHESE IMPLANTAIRE .....	22
FIGURE 7 : EXEMPLES D'ANALOGUES D'IMPLANT.....	23
FIGURE 8 : RADIO DE CONTROLE.....	24
FIGURE 9 : MELANGEUR AUTOMATIQUE IMPREGUM PINTA .....	25
FIGURE 10 : COULEE DU SILICONE AUTOUR DU TRANSFERT D'IMPLANT.....	28
FIGURE 11 : MODELE MAITRE TOUT EN PLATRE EXTRA DUR DE TYPE IV .....	29
FIGURE 12 : PILIER UCLA : BASE EN METAL PRECIEUX, GAINE CALCINABLE ET VIS .....	31
FIGURE 13 : PILIERS EN TITANE PRE FABRIQUES NOBELBIOCARE .....	32
FIGURE 14 : PILIERS EN TITANE USINES.....	33
FIGURE 15 : PILIER IMPLANTAIRE EN ZIRCON STRAUMANN .....	34
FIGURE 16 : SCHEMATISATION DU PRINCIPE DE FONCTIONNEMENT DE LA CAMERA OPTIQUE .....	39
FIGURE 17 : PRESENTATION BASIQUE D'UN CORPS DE SCANNAGE .....	43
FIGURE 18 : SCAN BODY INDIVIDUALISE .....	44
FIGURE 19 : SYSTEME TIBASE DE SIRONA.....	45
FIGURE 20 : CORPS DE SCANNAGE CARE MONO STRAUMANN .....	46
FIGURE 21 : VIS DE CICATRISATION BELLATEK ENCODE DE BIOMET 3i, AVEC SES ENCOCHES SPECIFIQUES.....	47
FIGURE 22 : VIS DE CICATRISATION IPHYSIO LYRA ETK.....	48
FIGURE 23 : SCANNER DE LABORATOIRE E4 DE 3SHAPE A GAUCHE, INEOS X5 DE DENTSPLY SIRONA A DROITE.....	49
FIGURE 24 : SYSTEMES DE CFAO ACTUELS.....	51
FIGURE 25 : 3SHAPE TRIOS SOUS FORME DE STYLO (A GAUCHE) ET LE CART (A DROITE) .....	61
FIGURE 26 : VUES ENDO-BUCCALES APRES TRAITEMENTS .....	63
FIGURE 27 : BILAN PANORAMIQUE 2018.....	63
FIGURE 28 : MATERIEL REQUIS POUR LA SEANCE D'EMPREINTE.....	64
FIGURE 29 : ENREGISTREMENT DU PATIENT ET DE LA SITUATION CLINIQUE.....	66
FIGURE 30 : ENREGISTREMENT DE LA PREMIERE EMPREINTE .....	67
FIGURE 31 : DEVISSAGE DE LA VIS DE CICATRISATION A L'AIDE DU TOURNEVIS IMPLANTAIRE.....	68
FIGURE 32 : SCAN BODY A GAUCHE ET VERIFICATION DE LA BONNE ADAPTATION A LA SONDE A DROITE .....	68
FIGURE 33 : « GOMMAGE » DE LA VIS DE CICATRISATION.....	69
FIGURE 34 : VUE DE L'ENREGISTREMENT DE L'ARCADE MANDIBULAIRE .....	69
FIGURE 35 : PRISE DE L'OCCLUSION A DROITE (« MORDU 1 ») .....	70
FIGURE 36 : VUE DE L'OCCLUSION DROITE.....	70
FIGURE 37 : PRISE DE TEINTE AVEC LE LOGICIEL .....	71
FIGURE 38 : ENVOI DU FICHIER AU LABORATOIRE DE PROTHESE .....	72
FIGURE 39 : MODELE USINE .....	72
FIGURE 40 : SITUATION EN BOUCHE .....	72
FIGURE 41 : AJOUT DE L'ONGLET "IMPLANTOLOGIE" AU SITE DENTAPOCHE.....	74
FIGURE 42 : AJOUT DE LA VIDEO PEDAGOGIQUE AU SITE DENTAPOCHE.....	74

## Table des annexes

Autorisation de droit à l'image.....	78
--------------------------------------	----

## Introduction

L'odontologie est une discipline en constante évolution, aussi bien sur le point thérapeutique que technologique.

En effet, les thérapeutiques mises à disposition aujourd'hui ont pour objectifs de servir au mieux le patient d'un point de vue clinique, confort et esthétique.

C'est ce que permet l'implantologie en apportant aux patients une solution fixe et confortable, s'apparentant au plus près d'une situation buccale physiologique.

L'implant joue le rôle de racine artificielle, sur laquelle est réalisée une prothèse supra-implantaire, restaurant ainsi la fonction, l'occlusion, et l'esthétique.

Il s'agit d'une solution mieux acceptée d'un point de vue psychologique par le patient.

Cependant elle reste une solution coûteuse, le traitement est long et demande beaucoup de rigueur de la part du patient.

La réalisation de ces thérapeutiques évolue également, notamment grâce à l'apport du numérique et au développement de l'intelligence artificielle.

Depuis les années 70, la numérisation des empreintes est possible grâce aux travaux du Dr François Duret. Dans la foulée, apparaît l'usinage de pièces prothétiques, avec la conception et la fabrication assistée par ordinateur ou CFAO.

La CFAO se définit comme un ensemble de moyens technologiques coordonnés (CAO, FAO) permettant l'enregistrement (acquisition) sous forme numérique des données cliniques analogiques et la modélisation virtuelle (CAO), puis la réalisation matérielle (FAO) d'un dispositif médical sur mesure. (1)

Les laboratoires ont été les premiers à s'équiper pour travailler avec ce « workflow numérique ». À partir d'une empreinte conventionnelle ou optique réalisée par le chirurgien-dentiste, la prothèse est conçue grâce à un logiciel informatique, et usinée grâce à une machine-outil.

Désormais, ce sont aussi les praticiens qui investissent dans le numérique pour réaliser à leur cabinet des empreintes optiques. Ils ont deux possibilités : envoyer leur empreinte numérique au laboratoire de prothèse, ou réaliser au sein de leur cabinet toute la chaîne de conception et de fabrication numérique.

L'empreinte optique apporte beaucoup d'avantage. Elle permet d'une part un gain de temps, un confort de travail et une réduction des coûts du matériel après amortissement pour le praticien.

Elle offre un confort au patient en s'affranchissant des matériaux d'empreinte parfois peu agréables pour lui.



Pour les laboratoires de prothèses, la réception des fichiers numériques est plus rapide et il est possible de réaliser plusieurs prothèses en même temps s'ils possèdent plusieurs machines-outils.

Le « workflow numérique » se met également au service de l'implantologie, dans toutes les étapes du plan de traitement implantaire.

Il apporte une aide dans la planification chirurgicale, mais également prothétique.

Le but de ce travail est de montrer d'une part ce qu'apporte la méthode numérique par rapport à la méthode conventionnelle dans la réalisation d'une empreinte pour une prothèse supra-implantaire.

D'autre part, ce travail a un but pédagogique, via la réalisation d'une vidéo présentant le protocole de réalisation d'une empreinte numérique pour une couronne sur implant.

En effet, dans une première partie nous développerons les méthodes et le matériel utilisés pour les empreintes conventionnelles en prothèse implantaire, et nous soulignerons les erreurs de procédure itinérantes à cette technique.

Dans une deuxième partie, nous présenterons l'empreinte numérique brièvement dans sa généralité, puis son application dans la réalisation d'une prothèse supra-implantaire. Nous présenterons les avantages mais également les limites de cette technique.

Enfin, nous présenterons une vidéo pédagogique à destination des étudiants, qui illustre le protocole d'une empreinte numérique pour une couronne sur implant à travers un cas clinique réalisé au CHU St Roch de Nice.

# I. Les empreintes conventionnelles en implantologie

## I.1 Présentation des différentes techniques d'empreintes surfaciques

Actuellement, nous avons à notre portée différentes façons de réaliser une empreinte surfacique pour une prothèse supra implantaire.

En effet, les 3 types d'empreintes décrites dans la littérature sont :

- La technique directe sur implant aussi appelée « Pick Up » ou encore « à ciel ouvert ».
- La technique repositionnée aussi appelée « Twist Lock » ou « De Reynolds » ou encore « à ciel fermé ».
- La technique clipée ou « Snap On ».

### I.1.1 Technique directe implant = Pick Up = Ciel ouvert

Décrite par les Suédois, cette technique est la première utilisée en prothèse implantaire et consiste à utiliser un transfert transvissé d'empreinte, ainsi qu'un analogue d'implant.

Le porte empreinte utilisé (porte empreinte du commerce ou porte empreinte individuel) est ajouré en regard de l'emplacement du transfert d'empreinte.

Un rendez-vous préalable peut être réalisé si un porte empreinte individuel doit être réalisé en résine par le laboratoire de prothèse.

Protocole :

1. La vis de cicatrisation ou la couronne provisoire est déposée de la tête de l'implant.
2. Le transfert est transvissé dans l'implant à l'aide d'un tournevis ou manuellement. Un coton vient obturer la tête de vis pour empêcher le matériau d'empreinte de fuser à l'intérieur.
3. Une radio de contrôle est réalisée pour vérifier de la bonne adaptation du transfert dans l'implant.
4. Si le nombre d'implant est important, ils peuvent être solidarisés entre eux à l'aide d'une résine.
5. Vérification du porte-empreinte en bouche.
6. Garnissage du porte-empreinte à l'aide du matériau haute viscosité, et injection du matériau basse viscosité autour du transfert d'empreinte. Insertion du porte-empreinte. La tête de vis de l'implant est dégagée et les excès de matériau au niveau de la fenêtre du porte-empreinte sont retirés.
7. Après la prise du matériau, l'empreinte est désinsérée après avoir dévissé les transferts d'empreinte.
8. Vérification et décontamination de l'empreinte.

## 9. Positionnement et vissage de l'analogue de l'implant au transfert.

L'empreinte est ensuite envoyée au laboratoire de prothèse où le prothésiste la transformera en un modèle en plâtre représentant fidèlement la situation en bouche.

### I.1.2 Technique repositionnée = Twist Lock = de Reynolds = ciel fermé

Cette technique également utilisée couramment en prothèse implantaire utilise un transfert vissé ou transvissé, qui ne sera pas désinséré de l'implant en même temps que l'empreinte. Ici, le porte empreinte ne nécessite pas d'être ajouré.

Protocole :

1. Le vis de cicatrisation ou la couronne provisoire est déposée de la tête de l'implant.
2. Le transfert est vissé ou transvissé à la tête d'implant à l'aide d'un tournevis ou manuellement.
3. Une radio de contrôle est réalisée pour vérifier de la bonne adaptation du transfert dans l'implant.
4. Vérification du porte-empreinte en bouche.
5. Garnissage du porte-empreinte à l'aide du matériau haute viscosité, et injection du matériau basse viscosité autour du transfert d'empreinte. Insertion du porte-empreinte.
6. Désinsertion, vérification et décontamination de l'empreinte (le transfert reste vissé à l'implant).
7. Dévissage du transfert et mise en place de la vis de cicatrisation ou de la couronne provisoire.
8. Solidarisation de l'analogue d'implant au transfert d'empreinte et repositionnement dans l'empreinte.

Pour cette technique, la présence de rainures et de méplats sur le transfert d'empreinte permet un repositionnement précis de celui-ci dans l'empreinte.

Le repositionnement de l'analogue d'implant peut être réalisé par le praticien ou par le prothésiste juste avant la coulée des modèles.

### I.1.3 Technique clipée = Snap On

Cette technique requiert l'utilisation d'un transfert clipé sur l'implant et désinséré avec l'empreinte.

Protocole :

1. Le vis de cicatrisation est déposée de la tête de l'implant.
2. Mise en place soit du cylindre de repositionnement et du transfert d'empreinte correspondant à l'implant, soit d'un pilier droit définitif, d'un cylindre de positionnement et d'un transfert d'empreinte.
3. Vérification du porte-empreinte en bouche.
4. Garnissage du porte-empreinte à l'aide du matériau haute viscosité, et injection du matériau basse viscosité autour du transfert d'empreinte. Insertion du porte-empreinte.
5. Désinsertion, vérification et décontamination de l'empreinte (le cylindre est retiré dans l'empreinte).
6. Protection soit de l'implant par une vis de cicatrisation ou une coiffe, soit du pilier à l'aide d'une couronne provisoire.
7. Solidarisation de l'analogue d'implant sur le transfert d'empreinte.

Il n'existe pas de consensus actuel sur la supériorité d'une technique par rapport à une autre.

Avantages / Inconvénients de chaque technique. D'après DAVARPANAH, et al., 2008 <sup>8</sup> .		
Technique	Emportée ou Pick-Up	Repositionnée ou Twist-Lock
<b>AVANTAGES</b>	<ul style="list-style-type: none"> <li>• Moins de contraintes sur le matériau à la désinsertion</li> </ul>	<ul style="list-style-type: none"> <li>• Mise en œuvre simple</li> <li>• Faible hauteur nécessaire</li> </ul>
<b>INCONVÉNIENTS</b>	<ul style="list-style-type: none"> <li>• Hauteur nécessaire importante</li> </ul>	<ul style="list-style-type: none"> <li>• Contraintes sur le matériau à la désinsertion et à la réinsertion des transferts</li> <li>• Erreur possible de repositionnement</li> <li>• Impossible si les implants sont trop divergents</li> </ul>
<b>INDICATIONS</b>	<ul style="list-style-type: none"> <li>• Nombre important de piliers</li> <li>• Axes implantaires très divergents</li> <li>• Implants enfouis</li> </ul>	<ul style="list-style-type: none"> <li>• Patient anxieux ou réflexe nauséeux</li> <li>• Faible hauteur disponible</li> <li>• Faible nombre d'implants</li> </ul>

Figure 1 : Avantages/inconvénients de chaque technique selon Davarpanah et al. (2008)

En effet, de nombreuses études ont été réalisées pour comparer les techniques d'empreintes pour implant à ciel fermé et à ciel ouvert. Les résultats restent très controversés. (2)

Ainsi, Lee HJ, Lim YJ, Kim CW et al et Del'Acqua MA, Arioli-Filho JN, Compagnoni MA, et al. suggèrent que la technique d'empreinte à ciel ouvert amène une meilleure qualité d'empreinte que la technique à ciel fermé.

Selon Osman et al., Chang WG, Vahidi F, Bae KH, et al. et Conrad HJ, Pesun IJ, DeLong R, et al. il n'existe aucune différence de précision de l'empreinte entre une technique à ciel ouvert et à ciel fermé.

Or, selon Stimmelmayer et al., il existe une différence significative dans la précision entre les empreintes à ciel ouvert réalisées avec une attelle en résine de solidarisation, comparées aux empreintes à ciel fermé.

D'autres revues de la littérature viennent controverser ces résultats.

Cependant, leur indication peut varier selon le cas clinique.

Ainsi, les principaux critères à prendre en compte sont :

- Le nombre d'implants dont il faut prendre l'empreinte : plus celui-ci augmente, et plus l'empreinte emportée est indiquée.
- L'axe implantaire : une empreinte emportée est plus précise dans le cas d'implants divergents. En effet, nous n'avons pas à repositionner le transfert d'empreinte dans l'empreinte et ainsi cela diminue le risque d'erreur de repositionnement.
- L'ouverture buccale du patient : une faible ouverture buccale oriente le praticien sur une empreinte repositionnée. En effet, une empreinte emportée nécessite de faire passer le tournevis, porte empreinte en bouche, ce qui nécessite une ouverture buccale plus importante.

## 1.2. Présentation des différents matériaux d'empreinte utilisés en prothèse implantaire (3) (4) (5)

Du fait de l'absence de ligament parodontal entre l'os et l'implant, et du fait de l'ostéointégration de l'implant, celui-ci ne présente aucune mobilité, aucun mouvement possible par rapport à une dent naturelle qui elle, est maintenue dans l'os grâce à son desmodonte.

Ce qui impose alors aux matériaux d'empreinte de présenter une stabilité dimensionnelle et une précision infaillible, la présence de déformation entraînerait une mauvaise adaptation de la supra structure.

Une mauvaise adaptation de la supra structure peut alors voir des conséquences sur le plan mécanique et biologique : fracture de l'implant ou des composants prothétiques, dévissage du pilier ou de la couronne, échec d'ostéointégration, douleurs et inflammations des tissus mous.

Nous avons en dentisterie un panel de matériaux assez important, et chaque matériau présente des caractéristiques propres lui donnant son indication dans les différents domaines de la dentisterie.

En implantologie les matériaux d'empreintes doivent présenter un cahier des charges bien précis (6) :

- Bonne stabilité dimensionnelle
- Faible potentiel de déformation
- Haute fermeté
- Temps de prise court

En prothèse implantaire, il est connu que les matériaux les plus utilisés sont les matériaux d'empreinte élastiques que sont les élastomères, et plus particulièrement les matériaux poly éthers et polyvinyl siloxanes (silicone A).

Pour rappel, les élastomères se distinguent de par leur mode de pontage : pontage par polycondensation ou par polymérisation.

Les hydrocolloïdes irréversibles peuvent également être utilisés bien qu'à une moindre importance.

### 1.2.1. Les polyéthers

Les élastomères polyéthers ont été mis au point en 1969 par W. SCHMIDT et coll. Ce sont des colloïdaux hydrophiles, composés d'un polyéther d'un poids moléculaire relativement faible, de silice de remplissage et d'un plastifiant.

La polymérisation, initiée par un catalyseur qui est l'ester de l'acide sulfonique, est une polymérisation par addition. Le sulfonate aromatique permet la polymérisation ionique au niveau des groupements éthylène-imine.

Cette réaction n'entraîne pas de produits d'élimination, ce qui confère à ce matériau une grande stabilité dimensionnelle.

Ils sont commercialisés sous forme de 2 pâtes dont l'une contient la base et l'autre l'accélérateur, à mélanger.

Ils peuvent être également utilisés à l'aide d'une seringue.

Le temps de réticulation est court ainsi que le temps de travail (environ 2 à 4 minutes).

Ce matériau présente 3 viscosités différentes : faible, moyenne, ou haute viscosité. Plus cette fluidité augmente, plus le risque de déformation du matériau est important. Pour diminuer cette viscosité, il est possible d'ajouter du phtalate d'octyle et 5% de méthylcellulose. Cependant, cela augmente l'absorption d'eau et altère ainsi les propriétés physiques du matériau.

Les polyéthers présentent une hydrophilie relative leur permettant d'avoir une meilleure mouillabilité, c'est à dire une meilleure capacité à l'étalement.

Cela leur permet ainsi de diminuer les porosités et de reproduire de manière optimale les détails, mais aussi de s'adapter dans le milieu humide qu'est la cavité buccale. (7)

Cependant cette hydrophilie oblige le matériau à être conservé au sec car l'absorption d'eau pourrait entraîner une augmentation du volume du matériau et donc une distorsion.

En effet, les polyéthers peuvent absorber jusqu'à 15% d'eau. Malgré que cette absorption hydrique peut être compensée par l'évaporation de polyéthylène glycol, le matériau doit être conservé au sec car l'absorption hydrique peut entraîner une expansion finale de 4%.

Ainsi, conservés dans un endroit sec, les polyéthers présentent une stabilité dimensionnelle importante. La reproduction du détail et la précision sont excellentes.

Cependant la libération de polyéthylène glycol peut entraîner la formation de bulles au niveau du modèle en plâtre et ainsi altérer la fiabilité du modèle.

Concernant les propriétés mécaniques de ce matériau, le module d'élasticité des polyéthers, ou module d'Young, est de l'ordre de 2,27Mpa (maximum 15 minutes après le début du mélange (Inoue et coll.).

Cela entraîne une désinsertion du porte empreinte moins aisée, tout en assurant une bonne stabilité dimensionnelle du matériau. (8)

Les retraits de 0,3% observés au bout de 24 heures après la prise d'empreinte, leur confère une très grande précision.

Le coefficient de dilatation thermique ( $220 \times 10^{-6}/^{\circ}\text{C}$ ) est plus important que pour les silicones par addition : lors du passage de la température buccale à la température ambiante, on observe un retrait linéaire de l'ordre de 0,22% à 0,33%.

### 1.2.2. Les silicones A

Les élastomères polyvinyl siloxanes ou silicones A sont des matériaux de bas poids moléculaire, composés de groupements silanes et d'atomes d'oxygène.

Ils se différencient des silicones C par la présence de groupements vinyliques dont l'ouverture est à la base du phénomène de polymérisation.

En effet, la polymérisation par addition est possible grâce à la fixation de l'hydrogène sur un des atomes de carbone du groupement vinylique après ouverture de la double liaison, en présence d'un catalyseur organo-métallique tel que l'acide chloroplatinique.

Il est possible que de l'hydrogène sous forme gazeux soit produit lors de la réaction de polymérisation, mais ceci a été contrecarré par les fabricants grâce à l'introduction d'absorbants d'hydrogène dans le matériau.

L'absence de production de produits volatils pendant la prise leur confère alors une stabilité dimensionnelle importante.

Cependant, une production d'hydrogène lors de la polymérisation peut entraîner une porosité superficielle. C'est pour cela que ces matériaux sont enrichis en palladium ou en platine, qui sont des absorbeurs d'hydrogène.

Ils sont commercialisés sous forme d'une base et d'un accélérateur, comme les polyéthers, sous forme de tubes ou avec une base seule soit en tube soit en pot, avec un accélérateur sous forme alors liquide.

Le temps de prise, qui correspond à l'intervalle de temps séparant le moment où le mélange a été commencé et celui où l'empreinte peut être sortie de la bouche avec un minimum de déformation est relativement court, de l'ordre de 5 min.

Ils présentent une bonne stabilité dimensionnelle : ils ne présentent aucune déformation à l'imbibition. L'effet de friction dû aux charges minérales qu'il contient permet une stabilité dimensionnelle accrue.

La récupération après déformation lors du retrait, est excellente.

Leur stabilité intrinsèque permet de les conserver au maximum quelques heures en enceinte thermostable et au sec.

Cependant un paramètre important peut intervenir sur les variations dimensionnelles des silicones A : l'épaisseur de matériau.

En effet, une épaisseur trop importante de matériau entraîne des variations dimensionnelles majorées sous l'effet de contraintes thermiques.

Toutefois, une épaisseur réduite entraîne également des déformations dues cette fois à l'évaporation de produits volatils.

Concernant les propriétés mécaniques de ce matériau, il présente un module d'élasticité de l'ordre de 2MPa, moindre que les polyéthers. Cela signifie que la déformation plastique apparaît à partir d'une moindre contrainte que les polyéthers.

La dureté de Shore est de l'ordre de 50 et la déformation permanente de ce matériau est de l'ordre de 0,3%.

La résistance à la déchirure est similaire à celles des silicones condensés.

Le coefficient de dilatation thermique est de l'ordre de  $200 \times 10^{-6} / ^\circ\text{C}$ , ce qui entraîne un retrait linéaire de l'ordre de 0,34% lors du passage de la température buccale de 37°C à la température ambiante de 20°C.

Selon certains auteurs, la bonne adhérence du matériau au porte empreinte diminuerait ce retrait linéaire et rendrait la conséquence clinique de ce retrait totalement négligeable.

### 1.2.3 Les hydrocolloïdes irréversibles

Les hydrocolloïdes irréversibles font également partie de la famille des matériaux élastiques.



On distingue parmi eux, les alginates de classe A, B et C.

Ils sont issus de la salification de l'acide alginique (qui est issu des algues brunes qui est un polymère de l'acide D-mannuronique).

Il s'agit d'un réseau tridimensionnel de chaînes d'acide polymannuronique réunies par des ponts calciques. Entre les différentes mailles de cette structure, se trouvent le sol d'alginate alcalin non réagi, l'excès d'eau, les particules de charges inertes, et les sous-produits de la réaction. (9)

Ils sont préparés à partir du mélange de 2 phases :

- Une phase soluble dispersée, sous forme de particules de 2/10 à 2/1000 de micromètres.  
Cette poudre est constituée d'un alginate alcalin (alginate de potassium), d'un agent chimique de gélification (sulfate de calcium qui est parfois introduit sous forme d'hémi hydrate ce qui permet une meilleure conservation de la poudre et une plus grande stabilité de dimension du gel ultérieur) et de charges minérales inertes (terre de diatomées).
- Un milieu de dispersion gazeux ou liquide.

L'alginate est ainsi obtenu à partir du mélange poudre-liquide.

La stabilité dimensionnelle des alginates est dépendante du rapport eau/poudre lors du mélange. L'eau contenue dans le matériau entraîne des variations dimensionnelles inévitablement.

Les résistances à la compression et à la déchirure augmentent avec l'augmentation des taux de déformation.

Le module d'élasticité des alginates est de l'ordre de 0,80MPa.

Une empreinte à l'alginate laissée dans un milieu sec entraîne la déshydratation et la rétractation du matériau, alors que dans un milieu humide le matériau va augmenter de volume.

Un stockage à 100% d'humidité entraîne le moins de variations dimensionnelles, bien que dans tous les cas, la coulée de l'empreinte doit être réalisée rapidement.

Du fait de ces variations dimensionnelles, les alginates sont très peu utilisés en prothèse implantaire et en prothèse fixée.

Il s'agit d'un matériau utilisé principalement dans la réalisation de l'empreinte antagoniste.

Ce sont des matériaux relativement précis : les alginates de type A permettent d'enregistrer des détails de l'ordre de 25  $\mu\text{m}$  au lieu de 50 $\mu\text{m}$  pour les alginates classiques.

Cette précision est comparable à celle des élastomères.

Elle augmente par l'enduction digitale du matériau sur les surfaces à enregistrer, préalablement à la mise en place du porte empreinte.

#### 1.2.4 Comparaison des matériaux d'empreinte

Ainsi chacun de ces biomatériaux (polyéthers, silicones A, hydrocolloïdes irréversibles) présente des faiblesses qui peuvent altérer la qualité de l'empreinte et compromettre l'ajustement de la suprastructure implantaire.

O'Brien en 2002, dans son manuel « Dental Materials and Their Selection – 3rd edition » (5), avait comparé les propriétés mécaniques et les propriétés de manipulation de ces matériaux d'empreinte.

Il en était ressorti les tableaux suivants, comparant principalement :

- Flexibilité
- Limite de reproduction
- Variations dimensionnelles
- Récupération élastique
- Type de préparation et facilité de manipulation
- Ressenti du patient
- Temps de travail et temps de prise
- Facilité de retrait de l'empreinte
- Facilité de coulée
- Coût des matériaux

	Agar	Alginate	Polysulfide	Condensation silicone	Addition silicone	Polyether
Preparation	Boil, temper, store	Powder, water	2 pastes	2 pastes or paste-liquid	2 pastes	2 pastes
Handling	Complicated	Simple	Simple	Simple	Simple	Simple
Ease of use	Technique sensitive	Good	Fair	Fair	Good	Good
Patient reaction	Tedious, thermal shock	Pleasant, clean	Unpleasant, stains	Pleasant, clean	Pleasant	Unpleasant, clean
Ease of removal	Very easy	Very easy	Easy	Moderate	Moderate	Moderate to difficult
Working time (min)	7-15	2.5	5-7	3	2-4.5	2.5
Setting time (min)	5	3.5	8-12	6-8	3-7	4.5
Stability	1 h at	Immediate	1 h	Immediate	1 w	1 w kept

	Agar	Alginate	Polysulfide	Condensation silicone	Addition silicone	Polyether
Elastic recovery (%)	98.8	97.3	96.9-94.5	99.6-98.2	99.9-99.0	99.0-98.3
Flexibility (%)	11	12	8.5-20.0	3.5-7.8	1.3-5.6	1.9-3.3
Flow (%)	—	—	0.4-1.9	< 0.10	< 0.05	< 0.05
Reproduction limit (um)	25	75	25	25	25	25
Shrinkage, 24 hours (%)	—	—	0.4-0.5	0.2-1.0	0.01-0.2	0.2-0.3
Tear strength (g/cm)	700	380-700	2,240-7,410	2,280-4,370	1,640-5,260	1,700-4,800

Figure 2 : Propriétés des matériaux d'empreinte selon O'Brien (2002)

D'autres auteurs ont également comparé ces matériaux d'empreintes (*Matériaux à empreinte, Serre D et Pouyssegur V, Encycl Méd Chir Odontologie, 1998*) :

**Tableau I**  
Comparaison des principales propriétés des matériaux à empreinte.

	Temps de prise	Hydrophilie	Fidélité	Élasticité	Stabilité dimensionnelle	Coulée
Alginate	3 à 4 mn	++	++	+	+	15 mn
Pâte Zno	6 à 7 mn	+++	++	-	+++	24 h
Polysulfures	8 à 12 mn	-	++	++	++	1 h
Silicones par condensation	4 à 5 mn	-	+	++	++	15 mn
Silicones par addition	3 à 4 mn	++	+++	++	+++	12 h
Polyéthers	4 à 5 mn	+++	+++	+++	+++	24 h

Figure 3 : Comparaison des principales propriétés des matériaux d'empreinte (1998)

Ainsi pour résumer, nous pouvons retenir qu'en terme de stabilité dimensionnelle, les silicones et les polyéthers sont égaux et supérieurs aux hydrocolloïdes et aux polysulfures puisqu'ils retrouvent à 99% leur forme initiale après retrait.

Cependant, comme cité plus haut, le module d'élasticité des polyéthers (2,7MPa) est supérieur à celui des silicones par addition (2MPa) ce qui signifie un retrait de l'empreinte plus difficile et demandant plus de précautions.

La précision de ces deux derniers matériaux est supérieure à celle des hydrocolloïdes irréversibles. Cela permet de reproduire de manière qualitative de très petits détails, bien qu'en prothèse implantaire l'exigence de précision d'enregistrement est moindre qu'en prothèse fixée conventionnelle.

Les silicones par addition et les polyéthers, présentent une certaine hydrophilie ce qui leur permet d'être compatible avec le milieu buccal humide mais nécessite une conservation au sec.

En effet comme vu précédemment, les polyéthers peuvent présenter une absorption hydrique de l'ordre de 15% ce qui nécessite une conservation au sec.

Ils peuvent cependant être conservés longtemps, de quelques heures à quelques jours, comparé aux alginates dont la coulée doit être réalisée très rapidement (dans les 15 minutes à 1 heure) après la prise d'empreinte.

Concernant les temps de prise et les temps de travail de ces matériaux sont assez similaires.

Comme pour la méthode d'empreinte, les résultats de nombreuses études réalisées comparant les différents matériaux utilisés en prothèse implantaire, sont controversés.

Certaines études montrent une précision similaire entre le polyvynilsiloxane et les polyéthers, d'autres ont démontré une plus grande précision avec le polyéther qu'avec le silicone A au niveau de l'interface pilier/implant.

D'autres études encore montraient que les hydrocolloïdes irréversibles obtenaient une précision similaire au polyvynilsiloxane.

Cependant d'autres ont montré que les polyéthers et les silicones A avaient une précision supérieure aux hydrocolloïdes irréversibles. (10)

Selon les prothésistes dentaires, la précision de l'empreinte est égale pour les 2 matériaux élastomères, et ils obtiennent de très bons modèles en plâtre avec chacun des 2 matériaux. Cependant le retrait de l'empreinte au modèle en plâtre est plus simple avec le polyvynilsiloxane qu'avec le polyéther.

### 1.3. Matériel utilisé en prothèse implantaire

L'enjeu des empreintes en implantologie est de replacer exactement la position de l'implant dans les 3 dimensions de l'espace, et d'enregistrer précisément l'interface pilier/implant. Ainsi, on utilise des transferts de piliers et des analogues d'implants pour que le prothésiste puisse au mieux réaliser la supra structure prothétique.

Cela rend l'empreinte différente d'une empreinte de prothèse fixée classique puisqu'elle nécessite une réflexion en amont de la séance d'empreinte pour obtenir les pièces nécessaires à sa bonne réalisation.

En effet le praticien utilise :

- Un porte-empreinte
- Un matériau d'empreinte
- Un transfert d'empreinte

- Un analogue d'implant
- Une trousse de prothèse implantaire

### I.3.1. Porte-empreinte

Le choix du porte-empreinte dépend principalement du type d'empreinte que l'on veut réaliser :

- Porte-empreinte perforé en regard du site implantaire dans le cas d'empreinte à ciel ouvert.
- Porte-empreinte non perforé dans le cas d'empreinte à ciel fermé.

Il peut s'agir de porte-empreinte individuel, perforé ou non, réalisé en résine par le prothésiste à partir d'une empreinte primaire, qui est bien plus adapté à la situation buccale du patient.

Ce type de porte-empreinte est rigide, permettant une précision accrue et une meilleure homogénéité de l'épaisseur de matériau.

L'inconvénient de ces porte-empreintes est qu'ils nécessitent une empreinte primaire préliminaire et que la réalisation par le laboratoire de prothèse nécessite un coût supplémentaire.

Le praticien a également la possibilité d'utiliser un porte-empreinte du commerce, en polycarbonate, en plastique ou en métal. Il peut être perforé ou non.

Les porte-empreintes en polycarbonate et en plastique sont peu rigides donc peu indiqués pour les empreintes en implantologie. Ils ne retiennent pas assez le matériau d'empreinte et diminuent la stabilité de celui-ci.

Pour ceux en métal, ils sont équipés de fenêtres amovibles permettant d'ajouter le porte-empreinte en fonction du site implantaire.

L'avantage de ces porte-empreintes du commerce est qu'ils sont réutilisables et ne se déforment pas à la stérilisation.

C'est un gain de temps au fauteuil, ils ne nécessitent pas de séance préliminaire d'empreinte.

Le coût est moindre que les porte-empreintes individuels.

L'inconvénient majeur reste le fait que ces porte-empreintes du commerce ne sont pas adaptés parfaitement à la situation buccale du patient.

Le choix d'un porte empreinte perforé, même pour une empreinte à ciel fermé, est à privilégier pour permettre au matériau de fuser lors de l'empreinte. Le matériau est mieux retenu, les excès sont chassés, et l'empreinte plus précise.



Figure 4 : Porte-empreintes

De gauche à droite : porte-empreinte individuel en résine, porte empreinte du commerce en métal ajouré, porte empreinte du commerce en plastique perforable, porte empreinte du commerce pour empreinte à ciel fermé.(11)

### I.3.2. Transfert d'empreinte

Les transferts de pilier sont des pièces prothétiques commandées en amont de la séance d'empreinte, ils sont directement adaptés à la connectique implantaire.

Pour rappel, il existe 3 types de connectiques implantaires que sont les connexions internes, connexions externes, et le cône morse.




Figure 5 : Connectiques implantaires

Connexion externe (A), connexion interne (B) et connexion cône morse (C) (12)

L'avantage en prothèse implantaire, est que le transfert d'empreinte correspond exactement au type d'implant et à sa connectique, et à l'épaisseur gingivale. C'est pour cela que le choix des pièces doit être réfléchi et que celles-ci doivent être commandées en amont.

Ce transfert d'empreinte préfigure le futur pilier prothétique.

En effet, il est mis à disposition du praticien une multitude de piliers, en fonction du type de prothèse que l'on veut réaliser (prothèse vissée ou scellée) et donc en fonction du cas clinique.

Pour les prothèses transvissées, il est utilisé principalement des piliers monoblocs ou à 2 étages de type Branemark.

Pour les prothèses scellées, une multitude de piliers est proposée au praticien : piliers pleins vissés en titane, piliers usinés en titane transvissés, piliers en zircone usinés transvissés, piliers personnalisés transvissés. (13)

Le transfert d’empreinte est ainsi choisi en fonction du diamètre de l’implant et de sa connectique et du profil d’émergence de la vis de cicatrisation. Il est également choisi en fonction de la technique d’empreinte retenue. En effet, comme vu plus haut, chaque technique utilise des transferts d’empreintes particuliers.

Cette multitude de transferts et de piliers implantaire nécessite que le praticien possède une trousse implantaire prothétique exhaustive, composée de vis et de tournevis de différents diamètres et de filetages différents.

Ces trousse ont un coût et sont souvent complexes.

Elles sont généralement composées :

- D’une clef dynamométrique
- De tournevis de différentes hauteurs et de différents diamètres
- D’extracteur de pilier implantaire
- De mandrin porte pilier



Figure 6 : Exemples de trousse de prothèse implantaire

Trousses de prothèse implantaire Global D® (14) à gauche et Biotech® à droite (15)

### 1.3.3. Analogue d’implant

Après la prise du matériau d’empreinte, le praticien retire le porte empreinte dans l’axe de l’arcade et à ce moment-là 2 options s’offrent à lui : soit le transfert d’empreinte reste dans l’empreinte lors de son retrait (empreinte à ciel fermé), soit le praticien doit dévisser le pilier de l’implant avant de retirer l’empreinte (empreinte à ciel ouvert).

À ce stade, l’empreinte a enregistré la position du pilier implantaire par rapport aux dents adjacentes et à l’environnement parodontal.

Pour transmettre au prothésiste la position et donc l’axe de l’implant, le praticien solidarise une réplique de l’implant au transfert d’empreinte. Il peut aussi laisser au prothésiste le soin de le faire.

L’empreinte est coulée par le prothésiste qui obtient un modèle de travail renfermant cet analogue.

Cet analogue d’implant doit également être prévu en amont de l’empreinte et correspond à la réplique de l’implant posé. Il en existe ainsi autant qu’il existe d’implant. Ce qui est important est qu’il doit présenter la même connectique que l’implant en bouche.

On l’appelle « implant de laboratoire » et est en acier inoxydable.




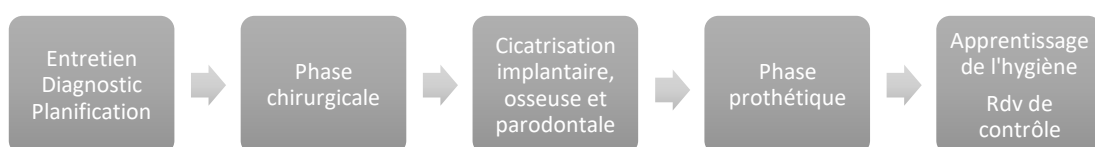
Figure 7 : Exemples d'analogues d'implant

Analogue d’implant Straumann® à gauche (16), Biotech® à droite (17)

## I.4. Erreurs de procédure

### I.4.1 Etapes cliniques et erreurs associées

L’étape d’empreinte est une étape cruciale de la thérapeutique implantaire. Elle est réalisée une fois l’implant ostéointégré, et quand les tissus mous sont cicatrisés, soit 3 à 6 mois après la phase chirurgicale.



Ainsi, quand la cicatrisation osseuse, implantaire et parodontale est achevée, une consultation préalable à la réalisation de l’empreinte est réalisée afin de déterminer : (18)

- Le type d’empreinte en fonction des critères cités précédemment.



- Les pièces prothétiques nécessaires en fonction de l'environnement parodontal et de l'implant posé.

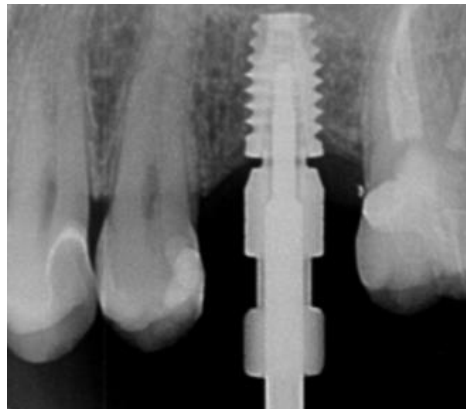
Cependant des sources d'erreurs peuvent apparaître et s'accumuler lors de l'empreinte. Ces erreurs peuvent être liées au facteur humain, au matériau d'empreinte, à la technique d'empreinte ou encore aux pièces usinées utilisées.

A terme, on obtient une supra structure défaillante à l'origine de problèmes mécaniques et biologiques.

Lors de la mise en place des transferts d'empreinte, il faut s'assurer de la bonne coaptation du transfert et de l'implant via une radiographie de contrôle. Celle-ci permet de visualiser l'interface pilier/implant et de vérifier l'absence de hiatus.

Un mauvais assemblage du transfert d'empreinte et de l'implant a pour conséquence une empreinte erronée, qui n'a pas enregistré correctement l'axe et la position du pilier implantaire.

Si la suprastructure prothétique et l'implant ne sont pas en phases, à long terme cela peut entraîner des conséquences mécaniques comme une fracture de l'implant ou des pièces prothétiques, lié à de trop grandes contraintes.



*Figure 8 : Radio de contrôle*

**Radiographie de contrôle avant une empreinte à ciel ouvert : présence d'un hiatus entre l'implant et le transfert d'empreinte (18)**

Des erreurs liées aux matériaux d'empreintes utilisés peuvent être imputables au facteur humain. En effet, un mauvais malaxage des matériaux d'empreintes par le praticien entraîne un matériau de moins bonne qualité et par conséquent une empreinte de moins bonne qualité.

Pour pallier à ce problème, les fabricants proposent maintenant des seringues ou des mélangeurs automatiques permettant de doser exactement la base et le catalyseur.



Figure 9 : Mélangeur automatique Imprägum Pinta (19)

Beaucoup d'erreurs peuvent être imputables également aux propriétés des matériaux d'empreinte.

Pour commencer, lors du retrait de l'empreinte de la cavité buccale, le passage de la température buccale à la température ambiante peut entraîner une déformation du matériau. En effet, nous avons vu plus haut que chacun des matériaux présentait un coefficient de dilatation thermique, entraînant un retrait linéaire du matériau lorsque l'empreinte est retirée de la cavité buccale.

Pour rappel, les silicones A présentent un coefficient de dilatation thermique de l'ordre de  $200 \times 10^{-6} / ^\circ\text{C}$ , ce qui entraîne un retrait linéaire de l'ordre de 0,34%. Les polyéthers ont un coefficient de dilatation thermique de  $220 \times 10^{-6} / ^\circ\text{C}$ , alors plus important que pour les silicones par addition, entraînant un retrait linéaire de l'ordre de 0,22% à 0,33%.

Ce retrait linéaire entraîne une contraction de prise, et donc un mauvais enregistrement de la situation buccale.

Pour obtenir un maximum de récupération élastique, le retrait de l'empreinte doit être réalisé de manière rapide et ferme. On peut alors récupérer 98 à 99% de la forme initiale de l'empreinte.

De plus, les matériaux à faible viscosité sont plus touchés par ces déformations. Or, pour enregistrer le maximum de détails au niveau du transfert d'empreinte, c'est un matériau basse viscosité qui est utilisé.

L'empreinte antagoniste est généralement réalisée à l'aide d'un alginate de classe A. Le problème est que l'alginate est obtenu à partir d'un mélange poudre-liquide réalisé par le praticien.

La prise du matériau dépend d'une part, du bon respect du rapport eau/poudre qui est de l'ordre de 10g pour 20mL et d'autre part de la température de l'eau. Ce rapport eau/poudre conditionne également la stabilité dimensionnelle du matériau et influence la résistance à la compression et la déformation permanente du matériau final.

Après avoir réalisé l’empreinte du site implantaire et l’empreinte antagoniste, le praticien enregistre l’occlusion du patient via un matériau d’enregistrement d’occlusion. Il peut s’agir de cire (généralement de type Moyco®), de pâte eugéol avec de l’oxyde de zinc, ou de silicone A auquel des charges de quartz sont ajoutées pour rendre le matériau plus rigide et apte à l’enregistrement des relations intermaxillaires.

Le matériau est positionné entre les 2 arcades dentaires soit au niveau du site prothétique, soit il enregistre la globalité de l’engrènement des deux arcades.

Seulement l’enregistrement peut être facilement erroné par une mauvaise fermeture du patient, liée par exemple à une occlusion instable.

Pour une empreinte à ciel fermé, le transfert d’empreinte reste vissé à l’implant lors du retrait du porte empreinte. C’est au praticien de le dévisser, et de le repositionner dans l’empreinte. Or, comme le matériau d’empreinte garde un certain degré d’élasticité, le transfert peut être repositionné dans n’importe quel sens de l’espace dans l’empreinte. Le praticien ne possède pas de repères fiables pour permettre un repositionnement précis.

Certains auteurs dénoncent un manque de précision et de reproductibilité du repositionnement des transferts dans l’empreinte, entraînant une empreinte erronée. (20)

Pour tenter de palier à ce problème, certains transferts présentent des rainures et des méplats donnant une aide visuelle au praticien pour replacer les transferts. Il faut pour cela que le praticien ait mémorisé la situation en bouche au préalable.

C’est pour cela que la méthode d’empreinte à ciel ouvert est souvent préférée des praticiens car le transfert reste dans l’empreinte lors de sa désinsertion.

Aussi, le transfert d’empreinte doit être repositionné doucement dans l’empreinte. S’il est inséré avec une trop grosse pression, le matériau d’empreinte se déforme du fait de son élasticité, et là aussi, l’enregistrement est biaisé.

Enfin, se pose la question de la conservation des empreintes. Comme vu plus haut dans le chapitre sur les matériaux d’empreinte, les empreintes à l’alginate doivent être coulées très rapidement.

Pour les polyéthers et les silicones A, le temps de conservation dépend des auteurs et varie de quelques heures à quelques jours. Passés ces délais, l’empreinte n’est plus exploitable du fait des déformations irréversibles que cela induit sur le matériau.

Cela est un frein pour le praticien comme pour le prothésiste.

#### 1.4.2. Etapes laboratoires et erreurs associées

Une fois que le praticien a réalisé l’empreinte du site implantaire, l’empreinte antagoniste et le mordu d’occlusion, toutes ces informations sont envoyées au laboratoire de prothèse.

Le praticien peut également joindre les références de l'implant (marque, caractéristiques).

Ainsi, l'empreinte est le seul moyen pour le prothésiste de connaître la situation de l'implant, des tissus mous, et des dents adjacentes.

La première étape au laboratoire est donc de ré examiner l'empreinte déjà contrôlée par le praticien en clinique. Le prothésiste utilise une loupe binoculaire pour vérifier le bon serrage entre l'analogue d'implant et le transfert d'empreinte.

Il doit vérifier l'absence de déchirures du matériau, de bulles, de manques, la qualité du matériau d'empreinte. Il doit vérifier également la qualité de l'empreinte antagoniste et notamment le bon enregistrement des surfaces occlusales qui auquel cas un mauvais enregistrement est responsable d'un mauvais calage de l'occlusion.

L'enregistrement de l'engrainement dentaire via le mordu doit être également parfait.

#### 1.4.2.1. Réalisation d'une fausse gencive en silicone

Avant de couler l'empreinte, le prothésiste réalise une fausse gencive amovible en silicone pour reproduire les tissus mous péri-implantaires. Le silicone, moins dur que le plâtre permet : (18) (21)

- D'appréhender la hauteur de gencive péri-implantaire.
- De préparer un profil d'émergence gingival adapté à la dent à restaurer.
- De préfigurer précisément le résultat esthétique, par le biais d'un masque en silicone coulé directement dans l'empreinte.
- Une conception de l'armature en accord avec la santé parodontale.
- D'accéder facilement aux répliques d'implants.

En effet ce silicone est directement coulé dans l'empreinte, autour et jusqu'au col du pilier, et doit avoir une épaisseur d'au moins 2mm.

Il existe différents types de silicones, de différentes viscosités et de différentes couleurs.

Protocole de réalisation de la fausse gencive :

1. Comblement des contre-dépouilles à la cire.
2. Délimitation du volume de fausse gencive via 2 lames parallèles.
3. Application d'un isolant à silicone.
4. Application du silicone dans l'empreinte, et prise.



Figure 10 : Coulée du silicone autour du transfert d'implant (18)

Le problème est que cette fausse gencive est facilement déchirable, du fait de sa souplesse. Une déchirure entraîne un manque, la céramique montée est alors en sur-contour et agresse la gencive en bouche car elle devient trop compressible.

Il est impossible de réaliser des retouches précises du fait de l'élasticité du matériau.

Il y a un risque de sur-contours durant le montage de la céramique si la gencive amovible est déposée. En effet, l'absence de repères fiables lors de la pose et de la dépose de la fausse gencive complique le montage de la céramique.

#### 1.4.2.2. Réalisation du modèle positif en plâtre

Après avoir coulé la fausse gencive en silicone, le prothésiste réalise la coulée du modèle en plâtre.

L'avantage des polyéthers et des silicones (polyvinylsiloxanes) est qu'ils peuvent être coulés plusieurs fois, et donc permettre la réalisation de plusieurs modèles en plâtre, en plus de présenter une bonne compatibilité avec le plâtre extra dur de type IV utilisé en laboratoire.

Il peut être alors réalisé : (21)

- Un maître modèle tout en plâtre.
- Un maître modèle avec modèles positifs unitaires (MPU) amovibles avec ou sans fausse gencive amovible.

Le modèle maître tout en plâtre permet une reproduction fidèle des tissus mous.

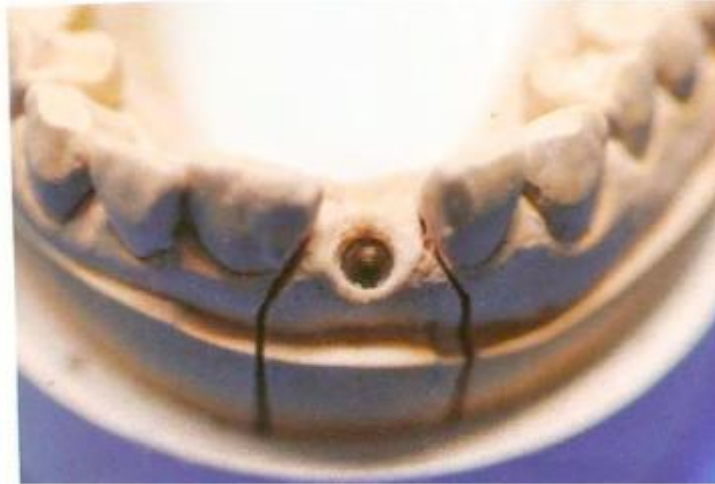


Figure 11 : Modèle maître tout en plâtre extra dur de type IV (21)

Le modèle maître avec MPU amovibles avec ou sans fausse gencive correspond à celui évoqué dans le I.4.2.1.

Le principe de réalisation de ces modèles en plâtre reste similaire à la prothèse conjointe dento-portée.

1. L’empreinte est emboyée suffisamment haut, au-delà de l’extrémité apicale de l’analogue d’implant.
2. Cette extrémité apicale est recouverte d’un bouchon de cire.  
C’est cette partie apicale de l’implant qui est rétentive et anti rotationnelle permettant une bonne stabilisation dans le plâtre. Le plâtre doit donc noyer complètement l’analogue d’implant.
3. Le prothésiste vaporise un réducteur de tension superficielle, pour augmenter la mouillabilité du plâtre avec le matériau d’empreinte.
4. Le plâtre est coulé dans l’empreinte.
5. Réaction de prise.
6. Démoulage de l’empreinte. Dans le cas d’une technique à ciel ouvert, les transferts sont d’abord dévissés de l’empreinte avant le retrait de celle-ci.
7. Taille des modèles.
8. Mise en socle.

Des erreurs sur les modèles de travail en plâtre peuvent être retrouvées, aussi bien en prothèse implanto-portée qu’en prothèse dento-portée.

Des erreurs peuvent être liées à l’expansion du plâtre de type IV, de l’ordre de 0,1%. (21)

La réalisation de plusieurs coulées, que permettent les matériaux polyéthers et silicones, peuvent tout de même altérer l’empreinte, en créant des déchirures par exemple.

De plus, à force de coulées répétées, les modèles peuvent ne pas être exactement identiques.

Les principales sources d'erreurs restent liées à l'utilisation de transferts d'empreinte et à leur repositionnement dans l'empreinte, engendrant une disparité entre le modèle de travail en plâtre et la situation buccale du patient.

Pour limiter ces disparités, plusieurs méthodes de validation des modèles de travail sont mises à disposition du prothésiste. (21)

- Test de Sheffield : il consiste à relier les piliers implantaires entre eux grâce à une clef en plâtre de faible épaisseur (pour qu'elle puisse casser en cas de contraintes trop importantes).

Ces piliers sont vissés en bouche, toujours reliés entre eux par la clef en plâtre.

Si l'adaptation n'est pas bonne, la clef en plâtre casse, indiquant une différence entre le modèle de travail et la situation en bouche.

Cependant, ce test ne peut être utilisé que s'il s'agit de piliers à hexagone externe ou de piliers coniques.

- Utilisation de transferts métalliques : il s'agit de transferts coulés dans de la résine, solidarisés aux piliers en bouche, permettant d'être reportés sur le modèle en plâtre pour vérifier que les deux situations sont identiques.
- Utilisation d'une clef de repositionnement rigide : utilisée dans le cas de piliers cône mors cette clef peut être en métal basse-fusion ou en résine rigide.

#### 1.4.2.3. Réalisation du pilier (8)

Une fois le modèle en plâtre coulé, le prothésiste s'occupe du pilier prothétique, connexion entre l'implant et la future prothèse.

Plusieurs types de piliers implantaires sont à disposition du prothésiste :

- Les piliers calcinables
- Les piliers sur-coulés
- Les piliers en titane du commerce
- Les piliers en titane personnalisés
- Les piliers en matériaux cosmétiques (zircone, alumine)

Ces piliers sont soit déjà préconçus, et le prothésiste n'a qu'à les modifier et les adapter par soustraction, soit ils sont réalisés par des techniques de cire perdue : les piliers sont montés à la cire puis coulés en métal.

- Les piliers calcinables : il s'agit de piliers en cire permettant la coulée du métal. L'inconvénient de ces piliers est qu'ils s'adaptent mal sur les implants qui sont des pièces usinées, et ne peuvent pas être utilisés dans le cas de connexions internes. Pour ces raisons, ils ne sont plus utilisés en implantologie.
- Les piliers sur-coulés = piliers UCLA (Universal Clearance Limited Abutment) : ces types de piliers existent sous 2 formes : il s'agit soit d'un pilier entièrement calcinable, soit d'une base en métal précieux (Or ou Palladium) usinée en fonction de la connexion implantaire et surmontée d'une gaine calcinable.




Figure 12 : Pilier UCLA : base en métal précieux, gaine calcinable et vis (22)

Cette technique permet la réalisation de piliers droits ou angulés. Elle offre un système rotationnel et anti rotationnel en fonction du cas clinique. Elle offre également un mécanisme ZR pour « zéro rotation » utilisant des butées usinées sur chaque angle de l'hexagone interne.

Le fait d'avoir une base usinée permet une coaptation parfaite entre le pilier et la tête de l'implant.

La gaine calcinable est une gaine en plastique, modifiable par adjonction ou soustraction de cire, et sur-coulée en métal par-dessus. L'avantage de cette gaine est qu'elle permet une adaptation parfaite par rapport aux tissus mous péri implantaires.

Le pilier final est fixé en bouche à l'aide d'une vis de rétention en Gold-Tite c'est à dire en alliage d'or. Cette vis n'est utilisée qu'au moment de la mise en place finale du pilier, sinon nous perdons le bénéfice de l'écrouissage de l'or. (23)

Pour l'essayage laboratoire et l'essayage en bouche, une vis en acier inoxydable est utilisée.

La vis se présente soit avec une tête carrée, soit avec une tête hexagonale.

Ce pilier UCLA présente plusieurs inconvénients.

Tout d'abord, il s'agit d'un pilier coûteux du fait de la présence de métal précieux que sont l'or et le palladium.



De plus, le risque d'imprécision est plus important dans le cas d'une méthode coulée que dans le cas d'une méthode d'usinage.

On note également la persistance d'un hiatus, d'un joint, entre l'alliage coulée et la base en métal, conséquence de la sur-coulée, entraînant une zone d'invasion bactérienne, un gap, à l'origine d'une inflammation des tissus mous et d'une perte osseuse.

Enfin, il existe une différence entre les points de fusion de la base en or précieux et de l'alliage sur-coulé. Le point de fusion de l'alliage receveur (la base en métal précieux) doit être plus élevé que celui de l'alliage sur-coulé.

La corrosion entre les deux alliages doit également être pratiquement inexistante.

- Piliers en titane du commerce : il s'agit de piliers préfabriqués, utilisés tel quel en bouche donc utilisés dans le cas de situation clinique idéale. Cependant ces piliers peuvent être légèrement modifiés par soustraction grâce à une fraise. Ils présentent un col droit lisse évasé de plusieurs diamètres, surmontés d'un cône d'au moins 3mm de longueur, qui peut être droit ou angulé. Ils permettent un gain de temps pour le praticien et le prothésiste.

Ce type de pilier présente plusieurs inconvénients, à savoir que le profil d'émergence ne peut pas être travaillé donc il doit s'adapter parfaitement au col gingival du patient. Les axes ne peuvent être corrigés, ainsi que le parallélisme, ce qui nécessite que l'axe prothétique soit idéal.

Enfin, dans le cas de parodonte fin, le titane peut laisser une légère coloration, un liseré gris inesthétique, intolérable alors dans les zones antérieures.



Figure 13 : Piliers en titane pré fabriqués NobelBiocare (24)

- Piliers en titane personnalisés : le praticien réalise une empreinte de la situation buccale pour obtenir la position exacte de l'implant. Ensuite au laboratoire, le prothésiste utilise un pilier provisoire servant d'embase, sur lequel il sculpte de la cire ou du composite pour obtenir la forme du pilier désirée.

Cette maquette est alors retirée du modèle en plâtre et scannée pour pouvoir être usinée.

Par cette méthode est rejoint le principe de la conception/fabrication assistée par ordinateur (CFAO).



*Figure 14 : Piliers en titane usinés (25)*

- Piliers en matériaux cosmétiques : il s'agit de piliers en alumine ou en zircone, pour pallier aux problèmes esthétiques et aux problèmes de corrosion qu'apportait le métal, amenant ainsi à des prothèses céramo-céramiques.

Ces piliers se retrouvent sous la forme pré-fabriquée, avec un col plus ou moins évasé et haut, et un cône droit ou angulé à 15°.

Ils sont modifiés et adaptés par soustraction à l'aide de fraises, pour leur donner la forme désirée.

L'inconvénient de ces piliers en alumine est le risque de fracture associé, lors de serrage ou lors de contraintes trop importantes exercées par exemple lors de la sculpture des piliers ou chez les patients bruxomanes.

Le phénomène de « Fretting-wear » est également observé. Il s'agit d'une usure par frottements, causée par les micro mouvements qui entraînent un frottement au niveau du titane des implants qui est plus tendre que la céramique, dans le cas de connexions externes.

Aussi, le problème de la zircone est qu'il s'agit d'une céramique extrêmement dure, difficile à travailler par le prothésiste.



Figure 15 : Pilier implantaire en zircone Straumann (26)

Ainsi, le prothésiste a à sa disposition une multitude de piliers, dont chacun présente son procédé de fabrication.

Des inconvénients sont inhérents à chacun et des erreurs peuvent être réalisées lors de leur conception.

#### 1.4.2.4. Réalisation de la prothèse supra-implantaire

Après la conception du pilier implantaire qui supportera la prothèse, le prothésiste réalise la suprastructure.

Il peut s'agir

- D'une prothèse qui sera scellée sur le pilier implantaire, via un ciment de scellement ou une colle.
- D'une prothèse transvissée, à l'aide d'une vis.

Aujourd'hui l'évolution des matériaux met à notre disposition plusieurs familles de céramiques :

- Les céramiques à matrice vitreuse à base de silice, avec particules cristallines dispersées : céramiques feldspathiques et vitrocéramiques (feldspathique modifiée).
- Les céramiques à matrice cristalline infiltrées par du verre : céramiques alumineuses et zircone.
- Les céramiques entièrement cristallines : céramiques alumineuses Procera et céramiques à base d'hydroxyde de zirconium.

Les céramiques vitreuses feldspathiques peuvent être stratifiées manuellement sur une feuille de métal, sur une feuille de platine ou d'or, brunie sur le modèle positif unitaire.

La consolidation de la céramique est alors obtenue par un frittage en phase liquide.

#### Montage de la céramique sur support métallique :

1. Mise en forme de la pâte crue : mélange de la poudre et du liquide pour obtenir une pâte plastique déposée au pinceau sur le support métallique ou le die en revêtement.

2. Condensation : de la céramique par l'incorporation de particules et par élimination de l'eau.
3. Séchage et déshydratation : un cycle passant par une température modérée puis une température élevée (600 à 660°C).
4. Frittage : réalisé en phase liquide et sous vide, cuisson à 940-980°C en 6 minutes.
5. Refroidissement.
6. Glaçage : cuisson de 10 à 15 minutes. Le glaçage permet une fermeture des pores et une mise en compression des couches internes, et permet de donner un aspect de surface lisse et brillant.

#### Montage de la céramique sans support métallique :

1. Cuisson sur revêtement.
2. Coulée : principe de coulée de la cire perdue.
3. Vitrocéramisation : céramisation réalisée dans un four programmé pendant 6 heures à une température finale de 1075°C et permet la formation d'une structure cristalline de type mica.
4. Injection.
5. Réalisation de la barbotine : mélange d'eau et d'une suspension de grains d'alumine. Le mélange est soit monté au pinceau sur le MPU, soit le MPU est trempé dans la barbotine.
6. Cuisson de frittage : réalisée en deux cuissons.  
La première cuisson pendant 6 heures, entre 20 et 120°C permet la déshydratation du modèle en plâtre qui se sépare du dépôt d'alumine.  
La deuxième cuisson pendant 2 heures, à 1120°C, permet le frittage en phase solide des grains d'alumine. Cette deuxième cuisson est caractérisée par l'infiltration d'un verre fondu, pour obtenir un matériau dense avec des propriétés mécaniques élevées, une teinte et une translucidité adaptée.

Les céramiques cristallines elles, ne sont pas stratifiées ni injectées. Ce sont des matériaux essentiellement usinés.

Aujourd'hui, grâce l'apport de la CFAO (conception et fabrication assistée par ordinateur), toutes les céramiques sont usinées à partir de blocs préfabriqués.

Avant, comme présenté ci-dessus, elles se présentaient sous forme d'une poudre et d'un liquide que le prothésiste sculptait.

Par rapport aux blocs préfabriqués usinés, la céramique sculptée présente un degré de porosité élevé et peu de cristaux. (27)

L'application de plusieurs couches lors de la stratification de la céramique génère une série de défauts intrinsèques pouvant agir comme des zones de concentrations de contraintes.

Ces techniques sont très chronophages et demandent une dextérité élevée de la part du prothésiste.

Plusieurs études ont été réalisées pour comparer la technique de stratification traditionnelle de la céramique par rapport à l'utilisation de blocs usinés, et ont conclu par des valeurs de résistance à la rupture significativement plus élevées pour les céramiques usinées. (28)

## II. L’empreinte numérique

### II.1. Historique

Depuis le XVIII<sup>e</sup> siècle, les empreintes physico-chimiques, grâce aux matériaux d’empreinte, permettent d’enregistrer la géométrie d’un objet et permettent sa réplique. Ces matériaux ont évolué au fil des décennies, pour s’adapter aux exigences de la dentisterie et permettre des soins de plus en plus qualitatifs.

Pourtant dans les années 1970, la numérisation des empreintes est apparue avec le Dr François Duret qui proposa de réaliser sa thèse d’état sur le sujet de l’empreinte optique, basée sur l’holographie, qui permet l’élaboration d’images en trois dimensions en utilisant des interférences lumineuses.

Dans la foulée, apparaît alors l’idée d’usinage de pièces prothétiques avec *Bégo* et la stéréolithographie, *Procera* et *Cerec*.

L’hyper développement de ces techniques d’imagerie font leur essor dans les années 2000, avec l’action de géants du secteur de l’imagerie numérique que sont *Carestream Dental* et *3shape*. (29)

En implantologie, l’utilisation de la Conception et Fabrication Assistée par Ordinateur ou « CFAO » a débuté dans les années 1990 avec les travaux de Matt Anderson qui réalise pour la première fois un pilier anatomique personnalisé via le scannage d’une maquette en résine. Le terme de CFAO est connu dans les publications anglophones sous l’acronyme « CAD/CAM » pour Computer Aiding Design / Computer Aiding Manufacturing.

L’arrivée de la CFAO permet de travailler dans un « workflow » tout numérique, en partant d’une empreinte optique, permettant ainsi de limiter toutes les erreurs possibles liées aux empreintes conventionnelles, au modèle de travail et à la chaîne métallurgique. (30) Il s’agit d’un domaine à fort potentiel de croissance, constamment remis en question avec des améliorations constantes.

Ainsi dans ce domaine-là de la dentisterie, l’apport du numérique permet d’une part la planification implantaire avec la prévisualisation du projet prothétique, mais également la planification de la chirurgie implantaire en combinant empreinte optique et examen tomographique à faisceau conique.

D’autre part, et c’est ce qui nous intéresse ici, l’introduction de scanners intra oraux a permis la réalisation d’empreintes intra-buccales numérisées pour la réalisation de la prothèse définitive supra-implantaire. Elle est permise grâce à l’acquisition sur le plan clinique des composants nécessaires et des analogues virtuels dans les bibliothèques des logiciels. Le but est toujours le même : enregistrer la position des implants dans les trois plans de l’espace, ainsi que leur environnement dentaire et muqueux.

## II.2. Principe

### II.2.1. Principe général

Le système numérique se compose généralement de : (31)

- Un scanner numérique convertissant les informations de la cavité buccale en données numériques.
- Un logiciel de conception pour concevoir les modèles et les prothèses.
- Un logiciel de fabrication qui sélectionne les matériaux et gère le programme de fabrication.
- Un dispositif de fabrication qui transforme les modèles en produits.

Le système de caméra optique est lié au fait que la surface d'un objet est reconnue comme un ensemble de nuages de points. (32)

Le principe général des scanners intra-oraux est basé sur la projection d'un rayon lumineux, qui peut être un laser ou une lumière structurée, sur une surface à enregistrer qui est représentée par des points. Le rayon lumineux va être perturbé à l'encontre de l'objet, et va être capté par la caméra intégrée au numériseur, permettant d'enregistrer les coordonnées X, Y et Z ainsi que l'intensité de chacun de ces points.

Ainsi, des millions de points sont captés et enregistrés. Cette numérisation est répétée à partir de points d'observation différents de l'objet à enregistrer, autant de fois que cela est nécessaire pour en couvrir toute la surface, en ayant toujours une zone en commun pour chaque image 3D.

Par la suite, les images sont fusionnées grâce à un algorithme logiciel, en prenant comme repères leurs plages communes, permettant l'obtention d'un modèle numérique 3D précis.(33)

Une fois que le modèle virtuel est créé, il est ensuite transféré sous forme de données stéréolithographiques, plus communément appelé fichier « STL », qui est un fichier de base universel, permettant d'être lu par tous les logiciels de CAO et de FAO.

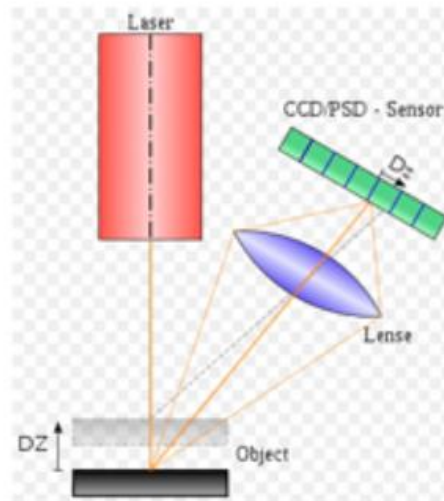


Figure 16 : Schématisation du principe de fonctionnement de la caméra optique (33)

Ainsi, nous retrouvons généralement dans chaque système optique intra-oral quatre éléments de bases : (34)

- Un ou plusieurs émetteurs qui projettent un rayon lumineux de différentes natures.
- Des capteurs spécifiques au rayonnement émis, qui analysent la déformation de la lumière et son intensité.
- Un convertisseur des données analogiques en données numériques.
- Des filtres et des algorithmes pour traiter l'image obtenue et permettre de l'envoyer aux différents acteurs sous un format STL.

Nous avons donc à disposition plusieurs méthodes d'acquisition des images, basées sur la méthode de triangulation, la microscopie confocale parallèle et la technique de focalisation-défocalisation.

## II.2.2. Techniques d'acquisition

### II.2.2.1. Technique d'acquisition par triangulation

Le principe repose sur la reconstitution d'un triangle, dont les 3 sommets sont constitués par :

- Un émetteur qui émet un rayon lumineux connu et orienté (laser).
- Un capteur enregistrant la déformation de la lumière engendrée par sa réflexion sur l'objet en comparant le rayonnement réfléchi avec celui émis sur un plan de référence.
- L'objet à mesurer sur lequel le rayon réfléchit.

Il faut donc étalonner ce type de scanner avec un objet de référence.

Ensuite, le scanner balaye la surface de l'objet avec le rayon laser et utilise la caméra numérique pour analyser les distorsions du rayon au fur et à mesure de sa progression.



Ce procédé produit des lignes dans les trois sens de l'espace ce qui assemblées en centaines de triangles, forment l'image tridimensionnelle. (35)

Lors de la réalisation de l'empreinte en bouche, il est important de garder la caméra à une distance focale (la distance entre la caméra et l'objet à enregistrer) constante tout en conservant l'objet au centre du champ de vision de la caméra.

Le scanner est capable de projeter différents motifs : un point, une ligne ou un masque.

Ce type de procédé est retrouvé par exemple dans les systèmes CEREC, de Dentsply Sirona®. Mais selon François Duret, ce type de caméra utilise plutôt une méthode proche de la méthode de triangulation, qui utilise les méthodes d'interférométrie avec une projection d'un moirée électronique selon la technique de shifting ou méthode de codage par phase (F Duret, 2010). (34)

#### II.2.2.2. Technique d'acquisition par microscopie confocale parallèle

Il s'agit d'une technique basée sur le principe du microscope confocal.

Le but est ici de faire passer le faisceau laser par une lentille. On observe les différents niveaux de profondeur d'un objet par variation simultanée d'un plan d'éclairage de l'objet et du plan focal de l'objectif. (36)

L'intensité lumineuse perçue par le capteur est maximale au niveau du plan focal. En faisant varier la distance entre l'objet et l'objectif, différentes images dans différents plans focaux sont obtenues, permettant de reconstituer de proche en proche le volume mesuré.

Dans le cadre de l'empreinte optique en odontologie, une grille de micro lentilles possédant toutes le même plan focal, est ajoutée. La grille est inclinée afin de couvrir plusieurs plans, permettant ainsi de multiplier le nombre d'images et le nombre de plans focaux en une seule prise. (34) (35)

Ce type de procédé est retrouvé dans les caméras iTero® et Trios® par exemple.

#### II.2.2.3. Technique d'acquisition par focalisation-défocalisation (37) (36)

Il s'agit d'une technique similaire à celle de la microscopie confocale. En effet, ici aussi l'objet est observé à travers un objectif contenant une lentille.

Dans le principe de microscopie confocale, seuls les points nets (c'est à dire situés à bonne distance focale) sont enregistrés alors que pour la technique de défocalisation, on utilise les points apparaissant flous. En effet, le diamètre du flou va être proportionnel à la distance qui sépare le point observé du plan focal.

Ce type de procédé est retrouvé uniquement dans le système LAVA COS®.

### II.2.3. Méthodes d'enregistrement (38) (37) (36)

#### II.2.3.1. Enregistrement images par images

Ce mode d'enregistrement consiste en des clichés successifs, pris par la caméra. Les images obtenues sont ensuite assemblées grâce à leurs parties communes.

Pour cela, praticien place la caméra au-dessus de la zone à enregistrer. L'enregistrement commence lorsque la caméra est stable, ou alors l'enregistrement est mis en route par l'appui sur une pédale par le praticien. Un signal sonore indique alors le début de l'enregistrement. Pour certaines caméras comme iTero® par exemple, ce signal sonore peut être accompagné d'un signal visuel au niveau de la caméra.

L'inconvénient majeur de ce système, est qu'il nécessite une stabilité totale de la caméra, auquel cas on observera un flou cinétique.

De plus, si ce mode d'enregistrement est bien approprié pour les empreintes sectorielles nécessitant peu de clichés, il s'avère peu adapté à la prise d'empreinte étendue, notamment dans le cas d'empreintes d'arcades complètes.

Il s'agit d'un mode d'enregistrement très utilisé au début de l'essor des scanners intra oraux. Il était retrouvé dans les premiers systèmes Cerec®. Mais petit à petit les fabricants ont mis de côté cette technique et se sont dirigés vers l'enregistrement en flux continu.

Aujourd'hui seuls les systèmes Cerec Bluecam de Sirona® et CS3500 de Carestream® utilisent encore cette technologie.

#### II.2.3.2. Enregistrement en flux continu

On appelle également ce type d'enregistrement « balayage rapide » et « flux motion ».

Ce système consiste en un enregistrement cette fois ci par vidéo, et non plus par prise d'images successives.

Le praticien « survole » les volumes à enregistrer avec la caméra et le logiciel indique en temps réel la fenêtre d'acquisition, les zones enregistrées et les zones de manque. Il permet également la prévisualisation du maître modèle virtuel.

Pour enregistrer les parties manquantes, le praticien n'a qu'à replacer la caméra sur une zone déjà enregistrée, permettant à la caméra de reconnaître l'emplacement.

Ces informations peuvent être complétées par un signal sonore qui indique lorsque les données sont exploitables.

Ce type de fichier génère beaucoup d'images et donc un fichier très lourd qui peut être plus compliqué à envoyer aux laboratoires de prothèses.

Aujourd'hui les fabricants se sont tous tournés vers cette technologie puisqu'elle présente l'avantage, par rapport à l'enregistrement par images successives, de permettre un enregistrement plus aisé et une grande liberté de mouvements.

La caméra Lava Cos® a été la première à utiliser cette méthode d'enregistrement en 2008 et quand on regarde l'ensemble des caméras mises sur le marché aujourd'hui, toutes, hormis celles citées ci-dessus dans la partie précédente, sont équipées de cette technologie.

### II.3. L'empreinte numérique en implantologie

#### II.3.1. Présentation du système de corps de balayage ou scan body (39)

L'empreinte d'implant traditionnelle pour la confection de prothèses supra-implantaires utilise des transferts d'empreinte décrits plus haut, permettant de transférer la position de l'implant et d'enregistrer les structures dentaires et muqueuses adjacentes.

Dans le cas de l'empreinte numérique, cet enregistrement se fait à l'aide de transferts spécifiques, compatibles avec les scanners intra-oraux et les logiciels de conception par ordinateur (CAO). Ces transferts sont appelés corps de balayage ou de scannage, ou scan body.

Pour pouvoir être utilisés et numérisés, ces corps de scannage nécessitent de présenter des analogues virtuels présents dans les banques de données des logiciels de CAO. Ainsi les logiciels reconnaissant les corps de scannage et leurs caractéristiques, cela augmente la précision de l'empreinte.

Ces systèmes ont beaucoup évolué avec l'essor du « digital workflow » en implantologie.

En effet, cela a débuté en 1994 où une première méthode avait été décrite pour enregistrer la position 3D de l'implant, en utilisant la photogrammétrie.

En 2004, le premier pilier de cicatrisation codé (The Bellatek Encode de Biomet3i®) fournissait des informations sur la position en 3D de l'implant par rapport aux dents adjacentes, aux tissus mous péri implantaires et par rapport aux dents antagonistes.

En 2008, les corps de scannages se développent et ont été appelés corps de balayage ou scan body par la société Straumann®. Au début, ces scan body n'existaient que pour un type d'implant et étaient compatibles avec une seule technique d'acquisition.

Aujourd'hui ces scan body se sont développés et désormais tous les fabricants proposent des scan body de taille, de forme, de surface, de connexion, de matériaux... différents.

Par définition, ces transferts d'empreintes numériques se composent :

- D'une partie supérieure émergente dans la cavité buccale appelée région de balayage.
- D'une partie médiane appelée corps, pouvant être usinée en différents matériaux : PEEK, alliage de titane, alliage d'aluminium, résines...
- D'une partie apicale appelée base, qui est anti-rotationnelle et qui peut être clipsée ou transvissée dans l'implant.

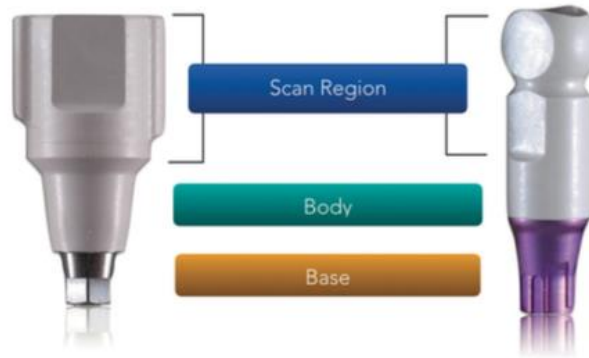


Figure 17 : Présentation basique d'un corps de scannage (39)

La partie coronaire ou région de balayage est en général plate et asymétrique et est indexée dans l'implant.

La région de balayage peut contenir un ou plusieurs repères permettant d'améliorer la précision de numérisation.

Les premiers corps de scannage mis sur le marché s'utilisaient donc au moment de l'empreinte. Nous verrons dans les parties suivantes qu'aujourd'hui, ces transferts d'empreintes peuvent être mis en place dès la phase chirurgicale.

Dans le cas d'un implant bone level, après la phase d'ostéointégration le praticien réalise le puit d'accès à la vis de l'implant à travers la gencive, et dépose la vis de cicatrisation. Après avoir modelé la partie transgingivale à l'aide d'une fraise par exemple, une première empreinte numérique est réalisée pour enregistrer le profil d'émergence.

Ensuite, le corps de scannage est vissé manuellement - ou à la clef dynamométrique en fonction des recommandations du fabricant - dans l'implant grâce à sa partie apicale, une radiographie de contrôle est recommandée puisque le contrôle visuel ne peut pas se faire du fait de la situation sous gingivale du col implantaire. La seconde empreinte est réalisée avec la caméra optique pour enregistrer cette fois-ci la position 3D de l'implant.

Dans le cas d'un implant tissu level le procédé est le même, mise à part que le praticien n'a pas besoin d'accéder à la vis de cicatrisation chirurgicale.

Aujourd'hui le but est de simplifier les protocoles et de ce fait, les fabricants se dirigent vers la fabrication de scanbody en une seule pièce.

Chaque marque d'implantologie propose ses corps de scannage, compatibles ou non avec plusieurs systèmes implantaires. Nous allons présenter ci-après quelques systèmes qui diffèrent des corps de scannage habituels.

Selon certaines études (Li H et al. 2017 et Kurz M et al. 2015) (40) (41), les corps de scannage présentant une forme globale rendent plus facile l'enregistrement que ceux présentant des détails comme des traits ou des points.

De même, une surface terne, lisse ou opaque est plus facile à enregistrer qu'une surface brillante, rugueuse ou translucide. De plus en bouche, la présence de salive a tendance à créer des surfaces réfléchissantes.

Des surfaces profondes, en contre-dépouille, raides ou inclinées sont également plus difficiles à numériser.

### II.3.2. Les scan body individualisés (42)

Pour pallier à l'effondrement des tissus mous péri-implantaires dans les zones à risque et particulièrement dans les zones esthétiques antérieures, l'utilisation d'un scan body standardisé avec un diamètre circulaire préfabriqué présente des limites.

En effet, le but dans ce type de cas est d'obtenir un transfert et un résultat prévisible des tissus mous péri implantaires grâce à l'utilisation d'un scan body individualisé.

Ce corps de scannage est obtenu à partir d'un corps de scannage standardisé, modifié par adjonction de résine ou de cire, pour s'adapter parfaitement au profil d'émergence. Le but est de reproduire exactement le même profil d'émergence que la couronne implantaire provisoire.

Le scan body est vissé, et permet ainsi de transférer la position de l'implant tout en empêchant l'effondrement du profil d'émergence supra-implantaire.

Le balayage intra-oral est réalisé à l'aide de la caméra optique. Le contour de la muqueuse conditionnée peut facilement être détecté dans le logiciel de CAO.



Figure 18 : Scan body individualisé

Empreinte avec un scan body standardisé (a), scan body individualisé par adjonction de cire (b), mise en bouche pour empreinte numérique (c) (42)

### II.3.3. Système TiBase de Sirona® (43) (44)

Le système TiBase de Sirona consiste à utiliser un pilier en titane comme transfert d'empreinte, qui sera utilisé comme pilier pour la prothèse fixée définitive.

À cet effet, on fixe sur l'implant un pilier base titane (TiBase) à l'aide d'une vis pour pilier implantaire, et on enfiche sur cette base un scanbody adapté au système d'acquisition utilisé. Ce système peut être utilisé en intra-oral pour un système direct, mais également en extra-oral sur modèle en plâtre dans le cadre d'un système de CFAO indirecte.

De cette manière, on différencie ici le scan post, qui est la base en titane, du scan body, qui est un capuchon en résine thermoplastique acrylonitrile-butadiène-styrène (ABS) Cycolac.

La partie inférieure de la base en titane est formée pour n'être vissée que sur un implant spécifique d'un certain diamètre. Il est ainsi utilisable avec des implants NobelBiocare, Straumann, Biomet3i, Astra Tech, Friadent ou Zimmer.

La partie supérieure est façonnée de façon à pouvoir recevoir un scanbody.

Le scan body lui, est choisi en fonction de la caméra utilisée (Omnica ou Bluecam).



Figure 19 : Système TiBase de Sirona

**Système TiBase de Sirona®, de gauche à droite : vis pour pilier implantaire, scan post en titane, scan body en ABS (45)**

### II.3.4. Systèmes en deux parties (46)

Comme évoqué plus haut, les fabricants ont fait évoluer les corps de scannage pour répondre à une demande de simplification des protocoles numériques.

C'est le cas par exemple du système Care Mono® de Straumann® qui correspond à une évolution par rapport au système TiBase.

Il s'agit d'un système composé de deux pièces, dont une vis autorétentive en alliage de titane et d'un corps de scannage en polymère (PEEK). L'alliage de titane permet une bonne compatibilité avec le titane du système implantaire, et le PEEK permet un scannage excellent.



Figure 20 : Corps de scannage Care Mono Straumann (46)

Il est non stérile et à usage unique.

La réduction du nombre de composants permet de réduire le risque d'erreur de positionnement et le risque d'ingurgitation par le patient.

### II.3.5. Systèmes encodés (47) (44) (48)

Ce type de système a été développé dans le but de simplifier les protocoles et de limiter le vissage/dévisage au niveau de l'implant, et donc de diminuer les risques de contaminations bactériennes. En effet de nombreuses études démontrent aujourd'hui que la pose/dépose répétée de la vis de cicatrisation entraîne un risque de contamination bactérienne accru, au niveau du « gap », c'est-à-dire de l'interface pilier implant, à l'origine d'une perte osseuse et d'une inflammation des tissus mous.

Commercialisée depuis plus de dix ans par la société Biomet3i®, le système Bellatek Encode® est une vis faisant office à la fois de vis de cicatrisation et de corps de scannage.

Effectivement, cette vis peut être placée directement à la fin de la chirurgie implantaire, avant suture des tissus mous, et ne sera pas retirée pour l'empreinte. Elle peut également être mise en place lors de la mise à jour de l'implant après mise en nourrice (2<sup>e</sup> temps chirurgical). Elle ne sera retirée que lors de la pose de la prothèse définitive.

Il s'agit d'une vis de cicatrisation cylindro-conique, avec des encoches à sa surface qui servent de code barre, qui sera lue par le scanner intra oral, puisque celui-ci possède le correspondant virtuel dans sa banque de données.

Les indentations et les dépressions donnent des informations sur la position de l'implant, le diamètre de la plateforme, l'alignement hexagonal et le type de connexion. Le choix de la vis se fait en considérant le diamètre de plateforme prothétique, le profil d'émergence et la hauteur du col prothétique. Celle-ci se présente sous 4 diamètres différents, 4 hauteurs différentes et 7 profils d'émergence différents.

Elle doit émerger de la muqueuse de 2 à 3 millimètres pour que la caméra puisse enregistrer la position correctement.

L'inconvénient principal est que cette vis ne s'utilise que sur des implants de la marque Biomet3i®.



Figure 21 : Vis de cicatrisation Bellatek Encode de Biomet 3i, avec ses encoches spécifiques (44)

Le système iPhysio développé par les sociétés Lyra ETK® (Euroteknika) reprend le système de Biomet3i® avec une vis de cicatrisation codée, mais à la différence que Lyra ETK propose une vis de cicatrisation avec un corps non pas cylindro-conique mais un profil d'émergence anatomique.

Ces piliers sont proposés en trois dimensions ou formes en fonction du secteur molaire, prémolaire ou antérieur. Et dans chacun des secteurs, 3 hauteurs sont proposées, identifiables grâce à un code couleur.

C'est la géométrie du pilier qui permet la corrélation avec l'analogie informatique, en utilisant 3 points à la surface de la vis, qui permet de donner la position 3D de l'implant.






Figure 22 : Vis de cicatrisation iPhysio Lyra ETK (48)

Ces deux systèmes peuvent être utilisés aussi bien dans le cas d'une empreinte conventionnelle avec des matériaux élastomères, qu'avec l'empreinte numérique. Ils présentent l'avantage d'un gain de temps au fauteuil, satisfaisant ainsi patient et praticien, et permettent une diminution du risque d'infiltration bactérienne. L'affranchissement de transferts d'empreinte diminue également le risque d'erreurs de manipulation, de chutes d'instruments et donc diminue le stress lié à la manipulation de ces éléments. Ils sont également plus compatibles avec une ouverture buccale limitée et un réflexe nauséux, que les transferts d'empreintes.

Cependant comme tout système cette vis de cicatrisation présente des limites.

Du fait que la vis soit assez haute, ce qui rend difficile voire impossible la mise en place d'une temporisation particulièrement dans le secteur antérieur.

L'utilisation d'une couronne provisoire permettant la modulation des tissus mous, le maintien d'une papille gingivale interdentaire n'est pas permise, responsable d'un résultat imprévisible, et d'une mise en place de la restauration prothétique définitive douloureuse du fait de la compression des tissus mous non préparés.

Enfin, dans le cadre du protocole iPhysio®, il est nécessaire que le laboratoire de prothèse soit équipé d'un logiciel 3Shape® et de la bibliothèque de fichiers numériques STL iPhysio, pour la conception et la réalisation de la restauration finale.

#### II.4. Les différents systèmes de CFAO

En fonction des lieux où s'effectuent chacune des étapes de CAO/FAO, on distingue :

- La CFAO indirecte
- La CFAO semi directe
- La CFAO directe

### II.4.1. CFAO indirecte

Dans ce mode de travail, l’empreinte du site implantaire n’est pas une empreinte numérique à l’aide d’un scanner intra-oral mais une empreinte conventionnelle physico-chimique. L’empreinte est ensuite envoyée au laboratoire de prothèse, qui lui, possède tout le matériel nécessaire à la conception et à la fabrication assistée par ordinateur (« système labside »). Pour cela, il coule le modèle en plâtre issu de l’empreinte surfacique. Ensuite, il scanne ce modèle en plâtre à l’aide d’un scanner de table de laboratoire (scanner extra-oral), et peut ainsi créer la prothèse via les logiciels de conception, et la fabriquer avec son usineuse.

Le prothésiste possède ainsi un modèle en plâtre et un modèle virtuel de la situation buccale du patient. À savoir que certains scanners de laboratoire ont également la possibilité de pouvoir scanner directement l’empreinte surfacique.

Les scanners extra-oraux utilisés en laboratoire sont des scanners moins encombrants que les scanners utilisés en cabinet à usage intra-oral. Ils permettent le scannage de modèles mais également de montages en articulateur.

Certains présentent un bras robotisé permettant de scanner l’ensemble du modèle, dans 5 axes différents, en moins d’une minute.

Aujourd’hui ils permettent de travailler sans segmentation des modèles tout en proposant une précision de scannage de plus en plus importante. L’absence de vitrage permet une manipulation illimitée.

Le scannage peut se faire de manière automatique, de manière manuelle ou les deux, ce qui permet de parfaire le scannage en fonction de la complexité du cas. (49)



Figure 23 : Scanner de laboratoire E4 de 3Shape à gauche, INEOS X5 de DentsPly Sirona à droite (50) (51)

#### II.4.2. CFAO semi directe

Il s'agit du schéma classique où le praticien réalise l'empreinte optique à l'aide de son scanner intra-oral au cabinet. Il joint au prothésiste une feuille de laboratoire précisant l'identité du patient, le type de restauration, la teinte et le matériau à utiliser.

Par la suite, les données récoltées sont envoyées au laboratoire de prothèse qui s'occupe de la conception et de la fabrication numérique.

Par ce système, le praticien a juste à s'équiper d'un scanner intra oral.

#### II.4.3. CFAO directe

La CFAO directe a été permise grâce au développement du système CEREC qui a été le premier à proposer une chaîne numérique entière au sein du cabinet dentaire, permettant une dématérialisation quasi totale de la chaîne prothétique.

Cette méthode demande au praticien de posséder l'ensemble du matériel nécessaire pour réaliser la chaîne numérique entièrement à son cabinet. Il s'agit de la technique « chairside », dont le but est de tout réaliser au fauteuil, dans une même séance.

Le praticien réalise alors l'empreinte optique à son cabinet, et possède également les logiciels de conception par ordinateur ainsi que l'usineuse pour la confection de la prothèse.

Par cette technique, le praticien s'affranchit totalement de l'aide d'un laboratoire de prothèse.

Ainsi le gros avantage de cette technique est que le praticien peut grâce à cela contrôler l'ensemble des étapes jusqu'à la pose en bouche.

Pour le patient, l'avantage est de repartir en une séance, avec sa prothèse définitive. Grâce à cette méthode, le patient est acteur de sa prise en charge puisqu'il peut assister aux étapes de CFAO et l'ordinateur est un excellent outil pour communiquer entre le patient et son praticien.

Cependant, la CFAO directe reste très onéreuse pour le praticien au moment de l'achat puisqu'il possède l'ensemble de la chaîne numérique.

C'est également un mode de travail qui demande une charge de travail supplémentaire au praticien pour d'une part confectionner la prothèse à l'aide des logiciels, grâce auxquels il peut régler lui-même le tracé de la limite prothétique, les ajustements de la morphologie générale, les points de contacts, l'occlusion... et d'autre part lors de la finalisation de la prothèse pour les étapes de maquillage et de glaçage.

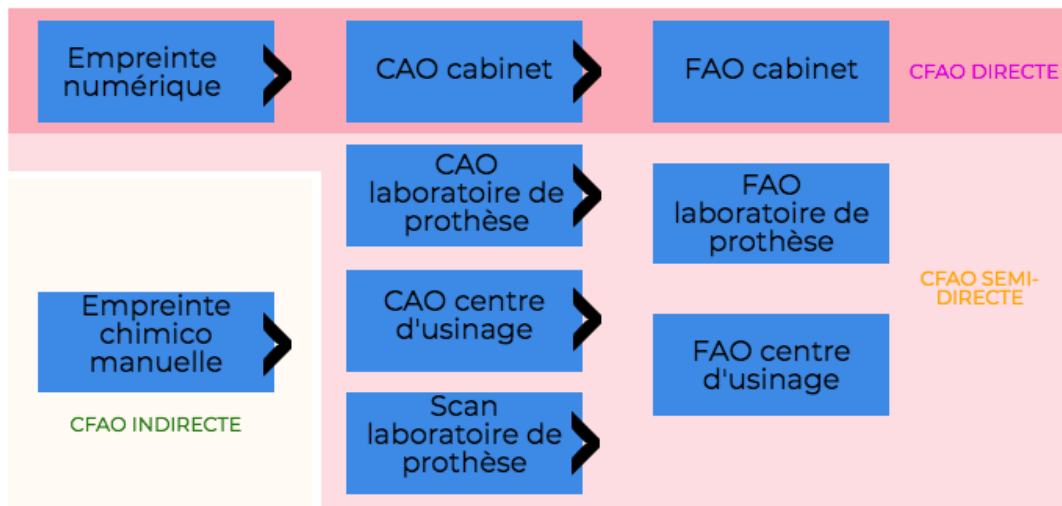


Figure 24 : Systèmes de CFAO actuels (52)

#### II.4.4. CFAO fermée

Il y a deux systèmes à distinguer en CFAO : les systèmes fermés et les systèmes ouverts.

Le système de CFAO fermé est un système dans lequel les données numériques acquises par le praticien sont envoyées au laboratoire de prothèse qui possède le matériel spécifique à la firme productrice. C'est à dire que tous les maillons de la chaîne numérique sont imposés par le fabricant.

Si le laboratoire de prothèse ne possède pas les logiciels de CAO et de FAO de la firme que le praticien utilise, il ne pourra pas traiter le fichier envoyé par celui-ci.

Ainsi dans ce type de système, le format numérique du fichier n'est pas un format STL (Stéréolithographie).

L'avantage majeur est que l'intégration du scanner avec le logiciel de CAO permet d'optimiser la récupération des numérisations 3D dans le logiciel de CAO. Cela permet d'obtenir un fichier avec une qualité optimale diminuant le risque d'erreurs de lecture avec les différents outils de la chaîne CFAO. En effet dans un système ouvert rien ne garantit qu'un système intégrant plusieurs fournisseurs marchera de manière totalement transparente ou fonctionnera de manière optimale.

#### II.4.5. CFAO ouverte (1) (52) (53) (54)

En 2005, apparaît en CFAO le système ouvert où les données numériques ne sont pas soumises à un flux de travail strictement pré défini. C'est à dire que le praticien peut envoyer ses fichiers numériques à n'importe quel laboratoire de prothèse, peu importe le logiciel utilisé par celui-ci. Ainsi, un système d'acquisition numérique d'une marque, peut travailler

avec un logiciel de conception d'une autre marque et une machine-outil d'une autre marque encore.

Cela est permis grâce au format STL universel du fichier numérique.

L'avantage majeur est alors de pouvoir communiquer avec n'importe quel laboratoire de prothèse.

Cependant il faut garder en tête la notion de compatibilité entre les différents maillons choisis de la chaîne pour permettre un échange de données sans altération de l'information. En effet l'utilisation de plusieurs interfaces augmente le risque d'erreurs (ajustement, précision, ...).

## II.5. Avantages et inconvénients de l'utilisation de l'empreinte numérique en implantologie

### II.5.1. Les apports de l'empreinte numérique en implantologie

Le développement du workflow numérique depuis plusieurs années dans le domaine de l'odontologie, a changé la façon de travailler aussi bien des dentistes, que des prothésistes, et a changé également la vision du patient.

Les jeunes générations évoluent dans cet environnement virtuel et connecté, ce qui facilite pour les chirurgiens-dentistes nouvellement formés l'acquisition des nouvelles technologies.

Désormais il est clamé de partout l'utilisation des technologies numériques et pour beaucoup celles-ci représentent la dentisterie de demain.

#### Gain de temps

Comme vu ci-dessus, l'utilisation de corps de scannage et leur évolution permet de réaliser des empreintes plus rapidement.

L'utilisation de vis de cicatrisation encodées placées dès la phase chirurgicale permet de supprimer les temps de démontage et de remontage lors de la séance d'empreinte.

Aussi, les piliers encodés permettent de s'affranchir de l'étape préalable de l'empreinte des tissus mous. Avec les piliers traditionnels pour empreinte numérique, il est nécessaire de réaliser avant de les placer, une empreinte globale des tissus mous et du profil d'émergence pour en connaître les caractéristiques.

De plus, les corps de scannage traditionnels, comme ceux utilisés en tant que vis de cicatrisation, présentent des caractéristiques connues, déjà enregistrées dans les bibliothèques des logiciels de CAO.

Ainsi la connaissance du diamètre et de la hauteur du profil d'émergence permet la réalisation directement d'une couronne avec les mêmes caractéristiques que la vis de cicatrisation. (55)

La visualisation de l’empreinte en directe, sur l’écran du système numérique, permet également de corriger instantanément les lacunes. Le praticien peut effectuer une numérisation partielle ciblant les zones spécifiques.

Certaines caméras présentent maintenant la possibilité de pouvoir prendre la teinte avec l’empreinte. En effet celles-ci peuvent maintenant reproduire le ton de couleur structurelle des dents adjacentes en utilisant une représentation de couleur virtuelle. Cela permet de supprimer le temps de prise de teinte. (31)

Enfin, l’utilisation du workflow numérique apporte également un gain de temps pour le prothésiste, qui s’affranchit du temps nécessaire à aller chercher l’empreinte au cabinet dentaire. L’empreinte est envoyée via un réseau internet sécurisé et des services cloud.

De nombreuses études démontrent le gain de temps accru avec l’utilisation des scanners intra-oraux. C’est le cas par exemple d’une étude in vitro réalisée en 2016 et publiée dans le *Clinic Oral Implants Research* (56) qui comparait le temps nécessaire pour une empreinte d’un implant unitaire, numériquement (avec la caméra TRIOS®) et conventionnellement.

Les résultats de cette étude ont abouti à un temps de travail moyen de 5,01 minutes pour des étudiants et de 4,53 minutes pour des praticiens avec le scanner intra-oral, par rapport à 12,03 minutes pour des étudiants et 10,09 minutes pour des praticiens, avec une méthode d’empreinte conventionnelle.

D’autres études ont été réalisées in vivo prouvant le gain de temps grâce aux scanners intra-oraux, comme cette étude parue en 2015 dans *The Journal Of Prosthetic Dentistry (JPD)* (57) qui comparait pour un implant unitaire, le temps pour l’empreinte de l’arcade, celle de l’antagoniste et de l’enregistrement de la relation occlusale, avec l’empreinte numérique et l’empreinte conventionnelle. Là aussi les différences de temps étaient statistiquement significatives, en faveur de l’empreinte numérique.

Cependant, dans le cas d’une empreinte pour arcade totalement réhabilitée par des implants, le temps d’empreinte avec un scanner intra-oral et conventionnelle montre moins de différences significatives. (32)

### **Confort** (58) (57) (59) (31) (60) (61)

De nombreuses études aujourd’hui, évaluant le confort des patients lors d’empreintes numérique et conventionnelle, démontrent un plus grand confort en faveur de l’empreinte numérique.

Premièrement, s’acquitter des matériaux à empreintes et des portes empreintes apporte un plus grand confort pour les patients au réflexe nauséux prononcé. L’odeur, la texture des matériaux ou un porte empreinte trop encombrant est moins agréable pour le patient.

Deuxièmement, certaines études ont démontré que la caméra optique diminuait l'inconfort lié à l'ouverture buccale et aux douleurs de l'articulation temporo-mandibulaire. Les scan body utilisés en implantologie sont moins hauts que les transferts d'empreintes pour empreintes conventionnelles, ce qui impose une moins grande ouverture buccale pour le patient. De plus, les fabricants tendent à réduire la taille des têtes des caméras optiques pour faciliter l'utilisation en bouche.

Troisièmement, les traitements d'implantologie sont souvent complexes et difficiles à comprendre pour le patient. L'utilisation d'un écran dans le système numérique, qui reproduit en direct l'arcade enregistrée par la caméra, permet au patient de mieux comprendre et d'être acteur de sa prise en charge. C'est en effet un excellent outil de communication entre patient et praticien.

De nombreuses études ont été réalisées pour comparer la préférence des patients entre empreintes optiques et empreintes conventionnelles au silicone ou au polyéther. Pour exemple, une étude réalisée en 2016 et publiée dans le *Clinical Oral Implants Research* (61) dont le but était de réaliser un essai contrôlé randomisé, sur le ressenti des patients entre une empreinte numérique et conventionnelle pour un implant unitaire. Vingt patients ont testé les deux types d'empreintes et ont été soumis à l'issue, à un questionnaire de satisfaction avec une échelle visuelle analogique (EVA). Concernant le temps de traitement, le niveau de commodité, l'anxiété, le goût, la sensation de nausée et une éventuelle douleur lors de la prise d'empreinte, les résultats étaient en faveur de l'empreinte numérique. S'ils avaient besoin de traitement prothétique de nouveau, les patients auraient sélectionné le flux de travail numérique.

L'empreinte numérique apporte également un plus grand confort dans la pratique du praticien, une fois la courbe d'apprentissage terminée. En effet, on a une diminution du stress pour le praticien : les protocoles tendent à être plus rapides, plus simplifiés. L'évolution des corps de scannage pour arriver à la manipulation d'une seule pièce diminue le risque d'erreurs de positionnement et le risque d'ingurgitation par le patient. La caméra optique prend le relais et le résultat est moins praticien-dépendant. Les erreurs liées au facteur humain diminuent.

### Diminution du risque de contamination bactérienne (31)

De nombreuses études ont mis en avant que le dévissage/vissage répété du pilier implantaire entraînait une rétractation gingivale et une perte osseuse péri-implantaire accrue (Abrahanson et al. 1997, Heydrenrijk 2003, Rompen et al 2006).

Avec les corps de scannage mis à disposition, et en particulier les piliers de cicatrisation codés, on minimise le risque de contamination bactérienne au niveau de l'interface pilier/implant donc le risque de complications biologiques comme les péri-implantites, du fait qu'on ne dépose la vis que le jour de la pose de la prothèse.

On a également une diminution du risque de contamination bactérienne qui peut être apportée par le porte-empreinte. Les fabricants développent maintenant des têtes de caméra autoclavables qui empêchent la transmission de germes entre les patients.

De plus, le fait de s'affranchir de porte empreinte diminue le risque de contamination des surfaces du cabinet dentaire mais également du laboratoire de prothèse, par les germes du patient.

### Meilleure communication praticien-prothésiste

L'empreinte numérique est directement affichée sur l'écran de numérisation, ce qui permet d'une part pour le praticien de corriger directement le modèle 3D pour envoyer le fichier le plus précis possible au prothésiste. D'autre part, l'envoi du fichier au laboratoire de prothèse directement via internet, permet à celui-ci de le recevoir très rapidement, de le vérifier et si nécessaire, demander quelques corrections ou informations plus précises au praticien. Cela crée une interface de communication rapide et directe entre prothésiste et praticien qui améliore leurs relations.

Pour le prothésiste, l'utilisation de modèles virtuels permet une utilisation à l'infini ce ceux-ci, ce qui n'est pas permis avec un modèle en plâtre. Il peut à tout moment revenir au fichier de base, qui n'est pas altéré par de multiples utilisations. Le numérique apporte une stabilité permanente.

Il n'y a pas de problèmes de stockage, les fichiers numériques peuvent être facilement récupérés et ne prennent pas de place matériellement.

En implantologie, l'utilisation de scan body au diamètre et à la hauteur connus, permet au prothésiste de réaliser un pilier anatomique correspondant exactement au profil d'émergence du patient, et permet une adaptation parfaite. Les tissus mous sont moins irrités et la pièce prothétique présente une meilleure biocompatibilité.

Grâce aux chaînes de CFAO, le prothésiste a également accès à de nouveaux matériaux usinables, à des résines offrant un effet polymiroir excellent et donc une meilleure qualité du parodonte.



## Economie

Le prix de l'acquisition d'un système d'empreinte numérique dans les cabinets dentaires est le principal frein. Or, une fois que le praticien s'est familiarisé avec le système, que son apprentissage est terminé, et que l'investissement est amorti, cela devient une économie pour le cabinet dentaire.

En effet, cela permet de s'acquitter des matériaux d'empreintes couteux, des porte-empreintes, des matériaux d'occlusions.

Cela permet également d'avoir moins de déchets (sachets à alginate, matériaux d'empreinte).

Ce système permet aussi de s'affranchir du coût du transport des empreintes jusqu'au laboratoire de prothèse.

Enfin, les embouts des caméras sont désormais autoclavables.

### II.5.2. Erreurs possibles et points à améliorer

#### Enregistrement des tissus mous (44)

L'enregistrement des tissus mous présente encore des lacunes puisque la caméra optique utilise le principe de la triangulation optique, ce qui fait que seules les surfaces captées directement par le faisceau lumineux peuvent être enregistrées. L'opérateur doit diriger le faisceau de la caméra directement dans l'axe de l'élément à enregistrer, et doit s'assurer que celui-ci est bien visible à l'œil nu car la caméra n'enregistre que ce qu'elle voit.

Or, les zones telles que les contre-dépouilles, les profils d'émergence trop profonds lors d'implants très enfouis, les faces proximales des dents adjacentes, sont difficiles à positionner dans l'axe du faisceau lumineux.

En implantologie, il y a une instabilité constante du profil d'émergence implantaire. En effet, malgré l'utilisation d'une prothèse provisoire permettant la maturation des tissus mous péri-implantaires, dès la dépose de celle-ci, on observe un affaissement des tissus mous non soutenus et ce phénomène est d'autant plus observé dans les zones greffées et remaniées à plusieurs reprises. (62) Des techniques ont été proposées pour palier à ce phénomène, et l'utilisation d'un corps de scannage individuel semble indispensable, particulièrement dans les zones esthétiques.

En 2013, Lin et al. (63), pour obtenir un enregistrement précis du profil d'émergence, proposent une technique consistant dans un premier temps à réaliser une empreinte numérique avec un scan body. Au laboratoire de prothèse, un modèle en polyuréthane est réalisé à partir de l'empreinte numérique, et le site implantaire est détourné.

Dans un deuxième temps, couronne provisoire en place, une empreinte à l'alginat est réalisée en bouche, servant d'empreinte de repositionnement. Après empreinte, cette couronne provisoire est placée dans le modèle en plâtre à l'aide de l'empreinte à alginat réalisée.

Une fausse gencive en silicone est montée autour de la prothèse provisoire, permettant ainsi de reproduire plus précisément le profil d'émergence implantaire.

L'inconvénient majeur de cette technique est qu'elle demande du temps, une séance supplémentaire et que le repositionnement de l'empreinte sur le modèle en polyuréthane peut être imprécis.

En 2016, Monaco et al. (64), proposent une autre technique appelée « technique entièrement numérique ». Elle permet à la fois d'enregistrer avec la seule aide de la caméra numérique, la position tridimensionnelle de l'implant et le profil d'émergence obtenue avec la couronne provisoire.

Pour cela, une première empreinte numérique nécessitant un corps de scannage est réalisée, générant un premier fichier STL 1.

Une deuxième empreinte est réalisée avec la couronne provisoire en place, enregistrant dans un premier temps les parties vestibulaires et palatines de la couronne, ainsi que les dents adjacentes. Dans un deuxième temps, la couronne provisoire est retirée du site implantaire et est scannée en dehors de la bouche pour enregistrer la partie sous gingivale de la prothèse, toujours sous le même fichier numérique (STL 2).

On obtient ainsi deux fichiers numériques – STL 1 et STL 2 – qui sont ensuite fusionnés pour obtenir un troisième fichier STL 3 comprenant ainsi la position de l'implant dans les trois sens de l'espace, l'enregistrement de la muqueuse péri-implantaire et le profil d'émergence.

Cette technique demande également du temps supplémentaire. De plus, une prothèse provisoire doit être réalisée, ce qui signifie que dans les cas où le site implantaire est juste habillé d'une vis de cicatrisation, cette technique n'est pas indiquée.

### **Environnement buccal** (41)

Le milieu intra-buccal est un milieu humide lié à la présence de salive, et les surfaces comme l'émail et la dentine, ou les multiples restaurations présentes en bouche, sont des surfaces réfléchissant beaucoup la lumière.

C'est pour ces raisons que les fabricants ont proposé la projection d'une poudre matifiante, principalement à base d'oxyde de titane, préalablement à la réalisation d'une empreinte optique, pour créer une surface opaque pouvant être enregistrée facilement par la caméra.

Le problème avec ce poudrage, est qu'il est désagréable pour le patient comme pour le praticien, et l'utilisation dans les mauvaises proportions de celui-ci entraîne des surfaces imprécises. La poudre doit être pulvérisée de manière homogène sur les surfaces. Aussi, en contact avec la salive, celle-ci se dissout instantanément.

Aujourd'hui, beaucoup de caméras n'utilisent plus de poudrage préalable, grâce à l'utilisation de la lumière fluorescente ou phosphorescente. Cependant, même les caméras exemptes de poudrage peuvent nécessiter le recours au poudrage lors de la présence de restaurations métalliques trop nombreuses. D'une manière générale, le poudrage améliore tout de même la qualité des empreintes.

Des études ont été réalisées pour démontrer que la présence de salive peut diminuer la qualité de l'empreinte. Par exemple Kurz et al. dans leur étude *Influence of material surface on the scanning error of a powder-free 3D measuring system*, publiée dans le *Clinic Oral Invest* en 2015, observent qu'un film salivaire trop épais peut entraîner des erreurs de l'ordre de 300 à 1600 micromètres, dans le cas d'une caméra utilisant le principe de la triangulation, principe qui montre le plus d'erreurs significatives du fait de sa forte influence à la réfraction de la lumière dans les liquides.

### Corps de scannage

Malgré les avantages de l'utilisation de scan body pour les empreintes numériques, ceux-ci présentent certaines limites.

En effet, certaines études (65) (39) recensent le fait que les corps de scannage en plastique, c'est à dire en PEEK, sont moins précis et adaptés que les corps de scannage en métal. Ceci est expliqué par le fait que les implants sont constitués de titane, ainsi les modules d'élasticité sont différents ce qui peut affecter la liaison avec l'implant.

Aussi, l'utilisation et la stérilisation répétée de ces corps de balayage peut entraîner une usure de ceux-ci. Ces usures peuvent entraîner des changements dans le positionnement des scan body, à l'origine d'un mauvais transfert de la position de l'implant.

### Précision

De nombreuses études ne cessent de comparer la précision des empreintes optiques en implantologie, par rapport aux empreintes surfaciques.

Les résultats de ces études sont extrêmement controversés, et on peut retenir en général que les empreintes optiques sont au mieux aussi précises que leurs homologues conventionnelles. En réalité, elles permettent surtout d'éviter les erreurs pouvant être faites lors du traitement d'une empreinte surfacique. Dans le cas d'édentement complet, la plupart des études sont en faveur de l'utilisation d'une technique conventionnelle.

Pour parler de précision d'empreinte, il faut tout d'abord définir ce terme.

La précision se définit comme « l'étroitesse de l'accord entre une valeur mesurée et une valeur réelle d'une mesurande ». Ainsi, la précision peut être facilement mesurée in vivo par la réalisation de captures répétitives de l'objet et l'évaluation de leur reproductivité.

*(Accuracy (trueness and precision) of measurement methods and results, ISO, 2016 ISO 5725, Joint Committee for Guides in Metrology, International Vocabulary of Metrology-Basic and General Concepts and Associated Terms 200:2012, 3rd ed., JCGM, 2015.)*

La justesse représente la proximité de la mesure avec la valeur de référence acceptée.

Des études, pour la plupart in vitro, ont été réalisées. Certaines ont démontré que les empreintes numériques avaient le même niveau de précision que les empreintes conventionnelles (*Papaspyridakos et al. en 2016, Hayama et al. en 2018, Nedelcu et al. en 2018*).

D'autres études (*Ajioka et al. en 2016, Ender et al. en 2016, Kuhr et al. en 2016, Alsharbaty et al. en 2018*) ont rapporté que les empreintes conventionnelles étaient plus précises et justes que les empreintes numériques.

Enfin, d'autres études (*Amin et al. en 2017, Kamimura et al. en 2017; Menini et al. en 2018*), démontraient que les empreintes numériques étaient plus précises que les empreintes conventionnelles.

Autant d'incohérences entre les études peuvent être liées aux différences de protocoles expérimentaux.

En 2019, Imburgia et al.(66) ont comparé in vitro, la justesse et la précision de scanners dans le cas d'arcades restaurées par une couronne sur implant, par une prothèse plurale sur implants, et une prothèse complète sur implants. Ils ont rapporté que la précision et la justesse était significativement plus élevée pour les images capturées sur le modèle partiellement édenté par rapport au modèle complètement édenté. Ils suggèrent ainsi que les empreintes optiques devraient être limitées aux cas de petite à moyenne étendue.

Cette observation d'une diminution de la précision des scanners intra oraux dans le cas d'arcades complètes peut être liée à un manque de caractéristiques morphologiques de la muqueuse. Le scanner ne trouve pas de repères car la plage de muqueuse est trop grande. En 2017, une étude publiée dans le *Journal Of Prosthetic Dentistry* (67) a été réalisée, comparant la précision et la justesse d'une empreinte d'une arcade totalement édentée avec un point de référence artificiel (un point d'alumine) par rapport à une empreinte sans point de référence. Ils ont constaté une précision et une justesse accrue lors de l'utilisation d'un point de référence.

La caméra optique ne peut pas prendre une capture unique de la plage d'impression entière, cela nécessite d'associer une multitude d'images pour arriver à l'image finale. Ceci entraîne une accumulation d'erreurs à mesure que la plage d'impression s'élargit.

La distance inter implants affecte également la précision de l’empreinte. Selon certaines études (68) la diminution de la distance entre les implants peut réduire les distorsions linéaires globales dans le cas des scanners intra oraux. En effet l’étude citée conclue également que cette distance inter implant n’affecte pas les scanners de laboratoire. Cela est dû au fait que les scanners de laboratoire sont capables de capturer toute la plage du modèle en un seul balayage (69).

Selon Gimenez et al 2016, pour diminuer le risque d’imprécision, la distance séparant deux implants ne doit pas dépasser 18 millimètres.

L’utilisation des scanners intra oraux dans le cadre de la prothèse sur implant produit des résultats acceptables cliniquement, bien qu’ils ne puissent pas être utilisés dans tous les cas et que l’empreinte conventionnelle à l’aide des matériaux comme le polyvinylsiloxane reste l’étalon d’or dans ce domaine.

### III. Réalisation de vidéos pédagogiques pour les étudiants du CHU St Roch à Nice

#### III.1. Présentation de la caméra 3Shape Trios(70) (71) (72)

3Shape® est une société Danoise créée par deux camarades d'université en 2000, Tais Clausen et Nikolaj Deichmann.

Au départ, il s'agit d'une entreprise spécialisée dans les logiciels et matériels d'audioprothèse. Au fur et à mesure des années, avec l'essor du numérique dans la pratique dentaire, la société a développé des solutions innovantes dans ce domaine.

La caméra Trios utilisée au CHU Saint Roch se présente sous la forme d'un stylo facile à maintenir en main lors de l'enregistrement, associé à un cart. Cette ergonomie de travail apporte une liberté de mouvements pour le praticien, avec la visualisation en direct de l'enregistrement de la caméra.

Cette caméra existe également sous forme de poignée, associée à un socle ou intégrée directement au fauteuil.

Le stylo pèse 373 grammes, et mesure 4,2 x 27,4 centimètres.

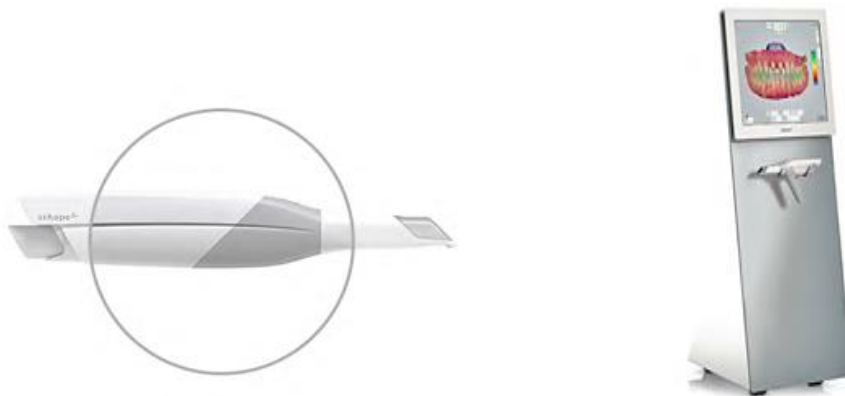


Figure 25 : 3Shape Trios sous forme de stylo (à gauche) et le cart (à droite) (73)

Le scanner intra oral Trios 3Shape s'affranchit du poudrage préalable à la prise d'empreinte. En effet comme expliqué précédemment, les caméras optiques récentes ne nécessitent plus de poudrage préalable, permettant un gain de temps pour le praticien.

L'enregistrement est réalisé en flux vidéo.

Elle est dotée de la technologie « Ai Scan », une intelligence artificielle d'aide au scannage qui permet d'éliminer directement lors de l'enregistrement, les joues et la langue. Cette technologie permet également d'améliorer la vitesse de numérisation.

3Shape propose de travailler avec un système ouvert, apportant ainsi la possibilité de travailler avec n'importe quel laboratoire. Le fichier généré est un fichier universel sous le format dit « STL », mais on peut également communiquer avec le laboratoire via le portail Web 3Shape Communicate.

Le laboratoire en charge de la conception et de la fabrication de la prothèse n'est donc pas limité dans le choix du logiciel de CFAO.

Le scanner intra-oral Trios offre une interface en couleur, et la possibilité de réaliser la prise de teinte directement avec la caméra.

L'embout de la caméra est amovible ce qui permet à celui-ci d'être autoclavable, améliorant ainsi l'hygiène du système.

## III.2. Présentation des vidéos et protocole

### III.2.1. Lieu et matériel

Les vidéos ont été enregistrées dans le service d'odontologie de l'hôpital St Roch de Nice.

Les soins ont été réalisés lors de consultations des praticiens.

Les étapes de conception et de fabrication ont été réalisées au laboratoire Dental Concept de Nice.

Le film a été réalisé avec un téléphone HUAWEI P30 possédant une triple caméra Leica.

L'objectif offre une résolution à 40 Mégapixels (objectif grande angle) et 16 Mégapixels (objectif ultra-large angle). (74)

Il s'agit de matériel personnel.

### III.2.2. Présentation du cas clinique

La patiente présentée dans ce travail est Mme V. Hélène.

- Âge : 60 ans
- Aucune pathologie actuelle ou passée
- Aucun traitement en cours
- Non fumeuse
- Absence d'allergies

La patiente est en soins dans le service odontologie de l'hôpital Saint Roch depuis Septembre 2018.

Le motif de consultation était une prise en charge globale bucco-dentaire.

Les objectifs de traitement étaient de soigner les lésions carieuses et de restaurer la fonction en remplaçant les dents absentes.

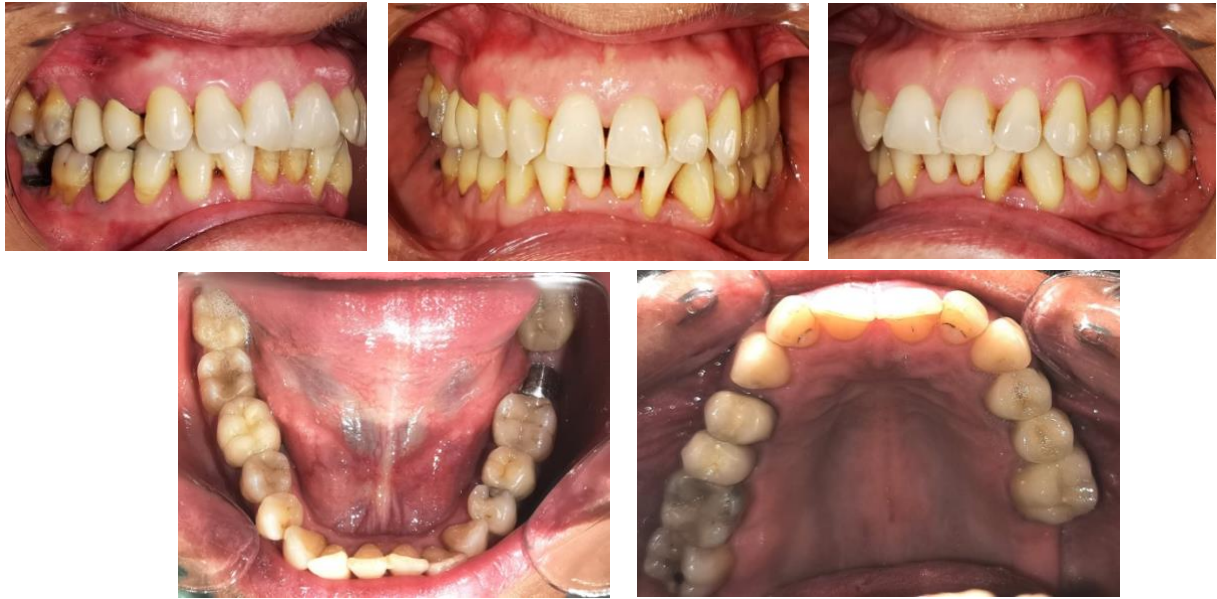

Figure 26 : Vues endo-buccales après traitements

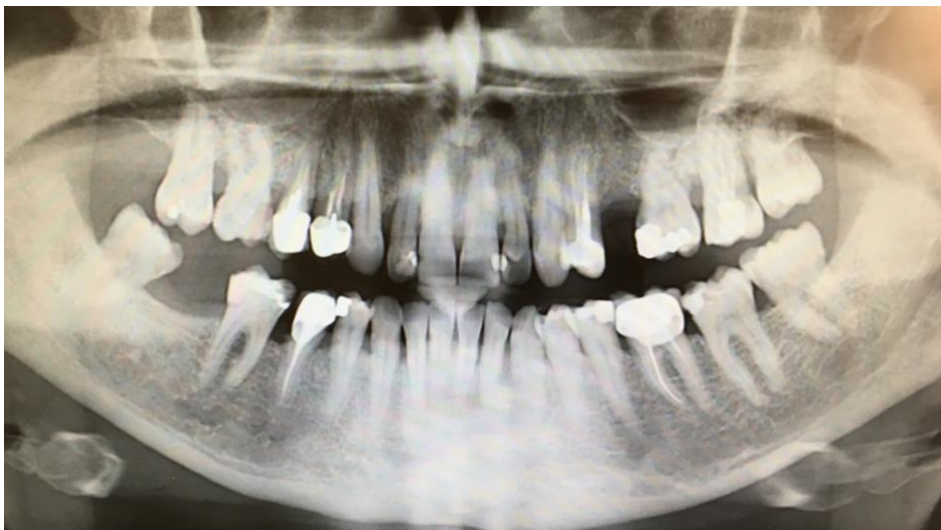

Figure 27 : Bilan panoramique 2018

Plan de traitement proposé et effectué :

- Avulsion des dents n°27 et 28
- Traitement endodontique de la dent n°26
- Retraitement endodontique de la dent n°24
- Réalisation d'un bridge céramo-métallique 3 éléments 24-25-26, sur inlay core
- Réalisation d'une couronne implanto-portée en 47

La chirurgie implantaire a été effectuée en Novembre 2019, après étude du site implantaire cliniquement et radiographiquement (examen 3D).



L'implant mis en place est un implant de la marque Straumann® transgingival, WN (Wide Neck), de longueur 8 millimètres et diamètre 4,8 millimètres.

Après respect de la période d'ostéointégration, le choix d'une couronne en céramique zirconie a été effectué.

### III.2.3. Présentation de la vidéo

#### Étape 1 : Le matériel requis

Le but de cette première étape est d'indiquer à l'étudiant le matériel nécessaire à la séance d'empreinte.

Cela permet de préparer sa paillasse en amont et ainsi de gagner du temps, d'être plus efficace et plus hygiénique.




Figure 28 : Matériel requis pour la séance d'empreinte

Ainsi, le matériel nécessaire est :

- Une boîte prothétique de la marque de l'implant, ici Straumann®
- Des cotons salivaires
- Un embout stérile de caméra
- Un écarteur buccal
- Un teintier de prothèse pour céramique
- Le scan body
- L'analogue d'implant (qui sera à joindre à la feuille de laboratoire)
- Un plateau d'examen et une aspiration

Le scan body et l'analogie d'implant sont commandés avant la séance d'empreinte, au fabricant.

Il doit lui être indiqué le type d'implant en bouche (bone level ou tissu level, le type de connexion, la longueur et le diamètre).

Cette étape a été présentée sous forme de photos, affichant le matériel successivement pour que ce soit plus clair pour l'étudiant.

## **Étape 2 : L'enregistrement du patient**

Avant de commencer à filmer la situation buccale du patient, il faut enregistrer le patient dans le logiciel de la caméra.

Il faut pour cela :

- 1- Sélectionner l'utilisateur « hôpital Saint Roch »
- 2- Sélectionner « nouveau dossier »
- 3- Renseigner le nom, le prénom, et la date de naissance du patient
- 4- Sélectionner le laboratoire de prothèse qui va réaliser la couronne, ici « DE » pour le laboratoire Dental Concept Méditerranée
- 5- Sélectionner la ou les dents recevant la prothèse sur le schéma dentaire qui s'affiche, ici la dent n°47
- 6- Sélectionner le type de pilier, ici transvissé
- 7- Sélectionner le fabricant de l'implant, ici Straumann®
- 8- Sélectionner le système implantaire, ici tissu level
- 9- Sélectionner le type de connexion, ici WN pour la connexion Wide Neck
- 10- Sélectionner le matériau de la future prothèse, ici zircone

Cette partie a été présentée sous forme de photos, affichant les paramètres à renseigner successivement, dans l'ordre dans lequel ils apparaissent sur l'écran du kart.

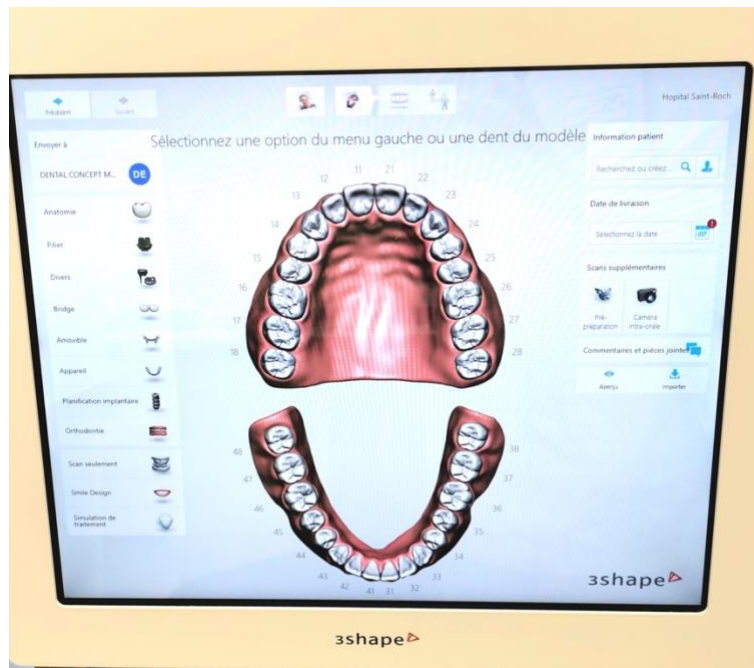


Figure 29 : Enregistrement du patient et de la situation clinique

### Étape 3 : 1<sup>ère</sup> empreinte avec vis de cicatrisation

Nous avons choisi, pour ce cas clinique, de réaliser une première empreinte avec la vis de cicatrisation en place puis une seconde empreinte avec le scan body.

Une autre méthode est possible, consistant à prendre une empreinte du profil d'émergence nu. La vis de cicatrisation ou la couronne provisoire est déposée.

Dans un premier temps, le praticien réalise une empreinte des tissus mous péri implantaires immédiatement après la dépose, ce qui permet au scanner intra oral d'enregistrer cette situation buccale et de la « figer », même si les tissus mous s'affaissent par la suite.

Certaines caméras présentent cette fonctionnalité qui offre ainsi la possibilité au praticien de délimitée cette zone pour que la caméra la garde en mémoire.

Dans un deuxième temps, un corps de scannage est mis en place sur l'implant et une deuxième empreinte est réalisée, pour enregistrer la position tridimensionnelle de l'implant.

L'inconvénient de cette deuxième technique, est la rétractation des tissus gingivaux péri-implantaires lors du retrait de la vis de cicatrisation ou de la restauration provisoire. En effet, l'empreinte doit être réalisée très rapidement pour éviter l'effondrement des tissus mous et un mauvais enregistrement du profil d'émergence.

De plus, cette technique n'est pas indiquée lors d'implants enfouis, et la profondeur d'enfouissement doit être inférieure à 4 millimètres.

Pour cette partie, la vidéo présente l'enregistrement en bouche et en parallèle l'enregistrement de l'empreinte qui s'affiche sur l'écran du kart. Nous pouvons voir ainsi, l'enregistrement en temps réel de la caméra sur l'écran. Lors de l'empreinte, le praticien dirige le stylo de la caméra en se guidant à l'aide de l'écran.

Avant le début de l'empreinte, il est important de bien sécher l'arcade pour éviter que la salive détériore la qualité de l'empreinte. Comme vu précédemment, la présence d'un film salivaire sur les faces occlusales des dents, et autour de la vis de cicatrisation peut entraîner des erreurs de l'ordre de 300 à 1600 micromètres.

L'enregistrement se fait en réalisant des mouvements continus, de façon à ce que le logiciel ait toujours un point de repère et puisse toujours se situer sur l'arcade.

L'ensemble des faces occlusales, linguales et vestibulaires sont enregistrées.

L'ensemble de l'arcade est numérisé.

La caméra doit bien enregistrer les faces proximales des dents adjacentes au site implantaire, afin que le prothésiste puisse réaliser des points de contacts optimaux.

Ces points de contact jouent un rôle primordial dans la pérennité de la restauration, car ils permettent au patient d'assurer une bonne hygiène.

Cette première empreinte a ainsi pour rôle l'enregistrement des tissus mous péri-implantaires, l'enregistrement des dents adjacentes et l'enregistrement de l'entièreté de l'arcade mandibulaire.

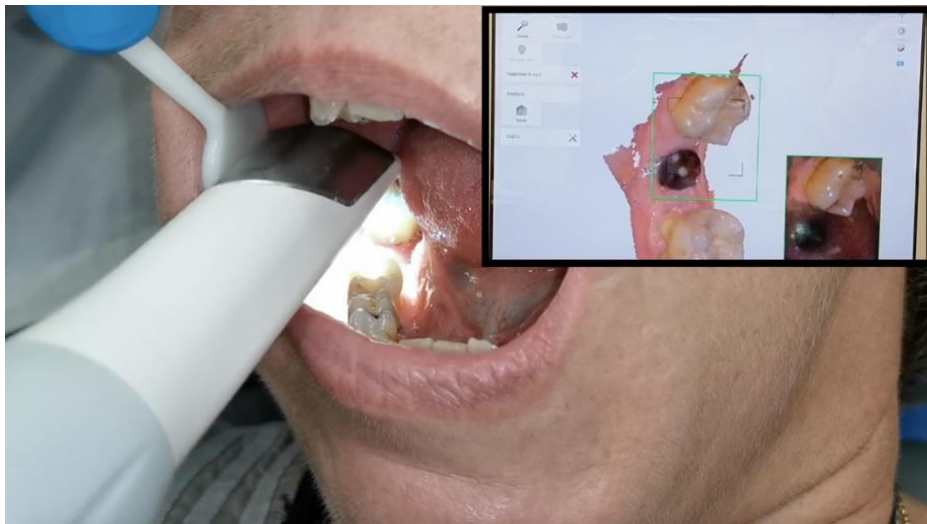

Figure 30 : Enregistrement de la première empreinte

#### **Étape 4 : 2<sup>ème</sup> empreinte avec scan body**

Après avoir réalisé la première empreinte avec la vis de cicatrisation en place, celle-ci est dévissée à l'aide d'un tournevis implantaire, que l'on retrouve dans la cassette de prothèse implantaire.

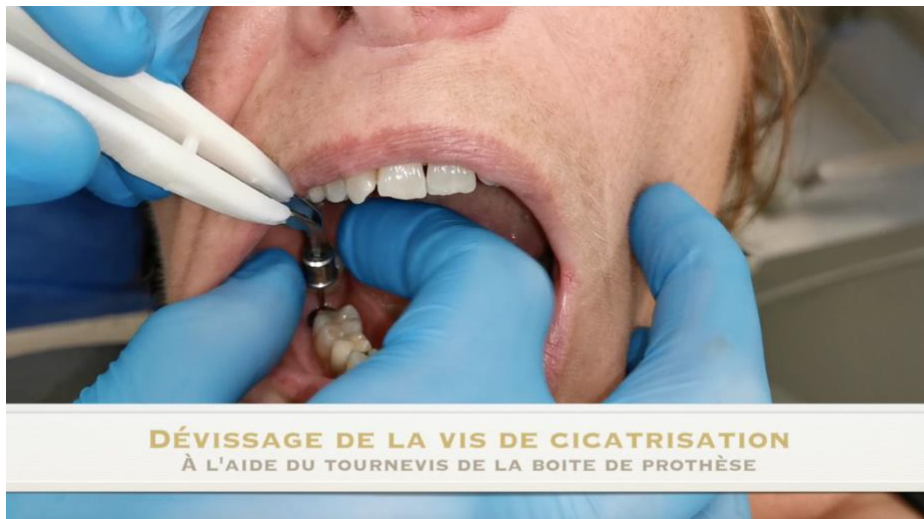

Figure 31 : Dévissage de la vis de cicatrisation à l'aide du tournevis implantaire

Le scan body compatible avec l'implant est vissé, d'abord à la main jusqu'à sentir manuellement sa bonne insertion dans l'implant, puis au tournevis implantaire. La bonne adaptation de celui-ci est vérifiée à la sonde.

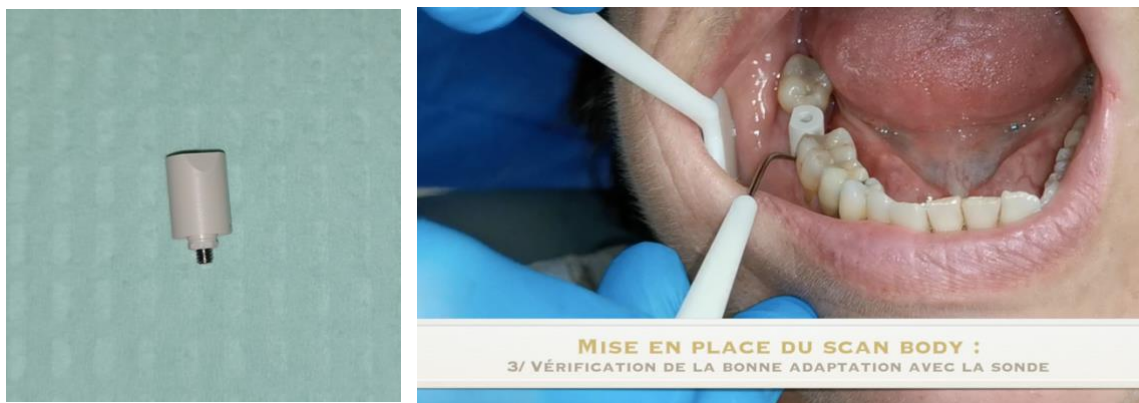


Figure 32 : Scan body à gauche et vérification de la bonne adaptation à la sonde à droite

Pour ce deuxième enregistrement, la vis de cicatrisation est « gommée » sur l'empreinte comme montré sur la figure ci-dessous, et la deuxième empreinte est réalisée. Seule la zone du site implantaire est enregistrée puisque l'entièreté de l'arcade a été enregistrée préalablement.

Le but de cette empreinte est de connaître grâce au scan body, la position de l'implant dans les trois dimensions de l'espace.

A la fin de cette étape, la vis de cicatrisation est revissée.

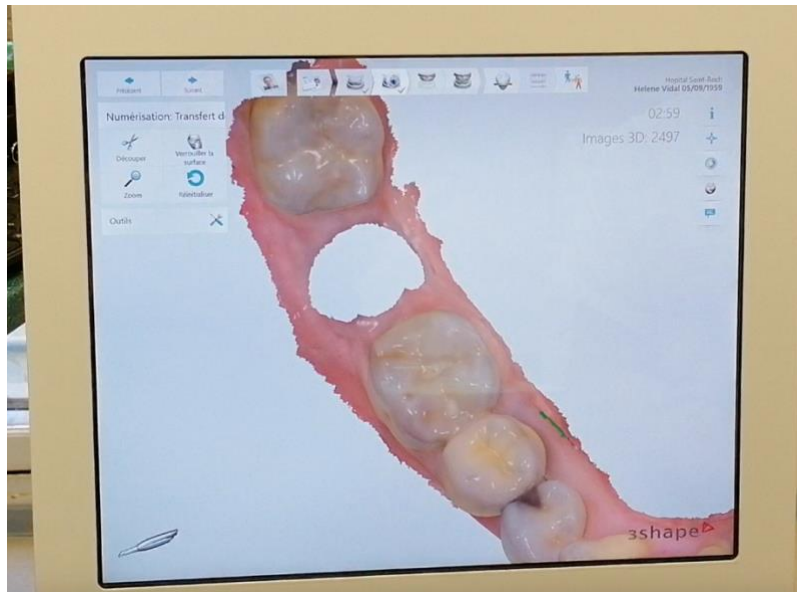

Figure 33 : « Gommage » de la vis de cicatrisation

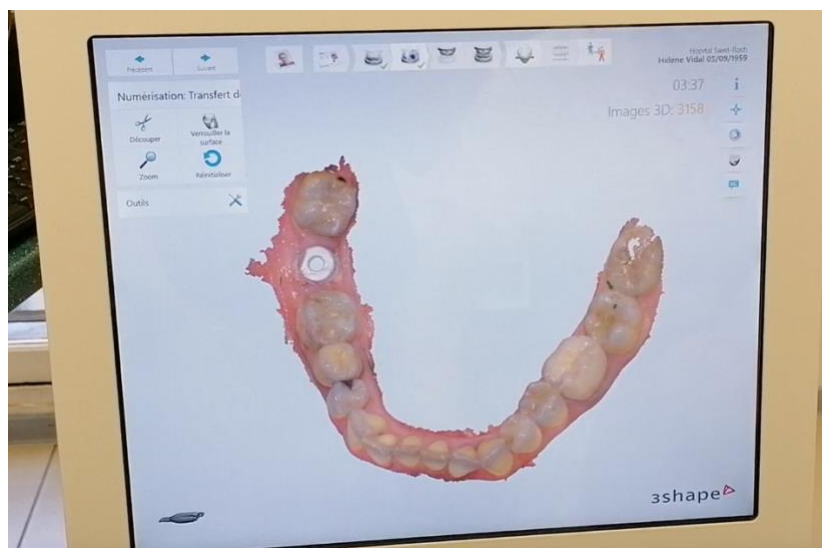

Figure 34 : Vue de l'enregistrement de l'arcade mandibulaire

### Étape 5 : Empreinte de l'arcade antagoniste

Une fois que le site implantaire est numérisé, ainsi que toute l'arcade, le logiciel connaît sa situation par rapport aux tissus dentaires et aux tissus mous qui l'entourent.

L'empreinte de l'arcade antagoniste est réalisée, dans son entièreté.

L'enregistrement se fait encore une fois par des mouvements continus. Les faces occlusales, vestibulaires et linguales sont enregistrées et l'écran affiche en temps réel l'enregistrement.

Cette séquence a également été présentée sous forme de vidéos de la situation buccale avec en parallèle, la situation à l'écran du kart.

### Étape 6 : Enregistrement de l'occlusion

Une fois les modèles numériques des deux arcades, maxillaire et mandibulaire, obtenus, l'enregistrement de l'occlusion est réalisé.

Pour cela, un « mordu 1 » puis un « mordu 2 » sont réalisés.

La caméra enregistre l'engrènement des deux arcades en OIM (occlusion d'intercuspidie maximale) à droite, puis à gauche.

Le logiciel assemble ainsi les deux arcades.

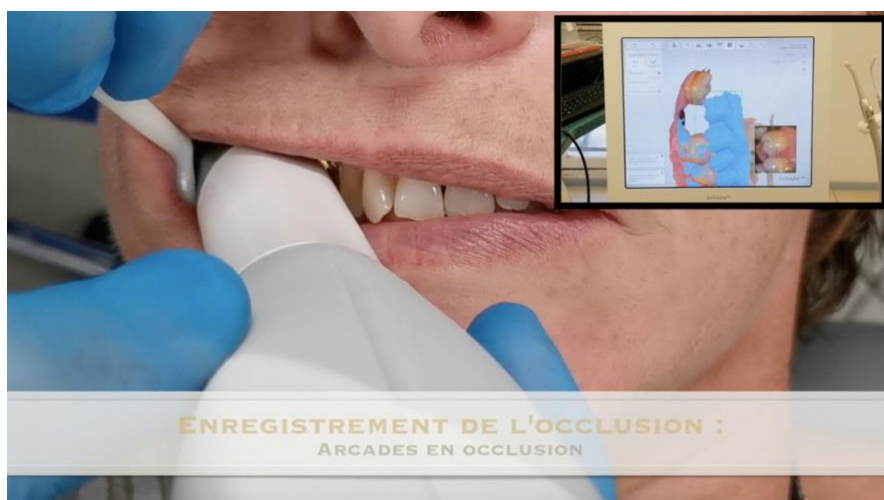

Figure 35 : Prise de l'occlusion à droite (« mordu 1 »)

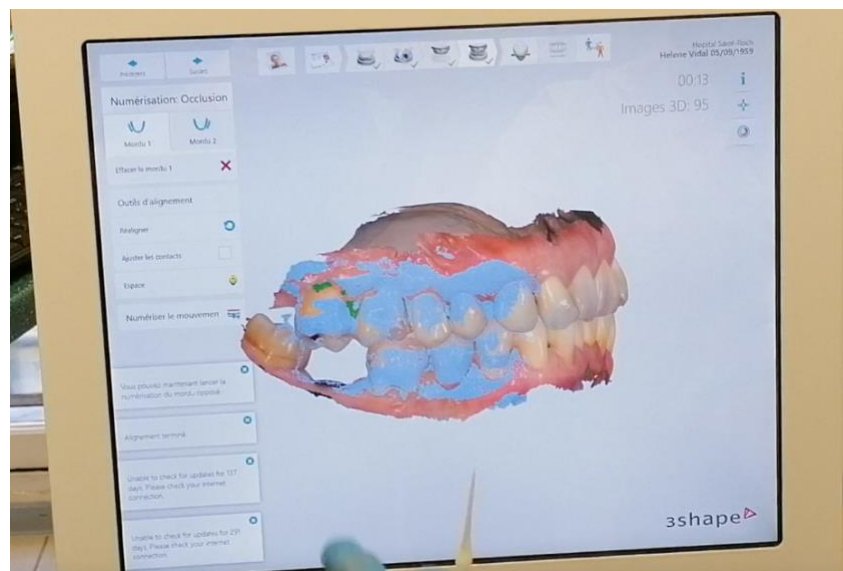


Figure 36 : Vue de l'occlusion droite

## Étape 7 : Prise de teinte

La teinte peut être prise par le logiciel, et/ou avec un teintier céramique.

En effet, dans un premier temps il est possible avec le logiciel de définir la teinte des dents adjacentes.

Il faut cliquer sur « prise de teinte », puis cliquer sur la dent adjacente au site implantaire pour que le logiciel évalue celle-ci. Il propose alors deux teintes, une « standard » et une correspondant au teintier Vita System 3D Master.

Dans un deuxième temps, la teinte est prise en bouche, pour valider le choix du logiciel.

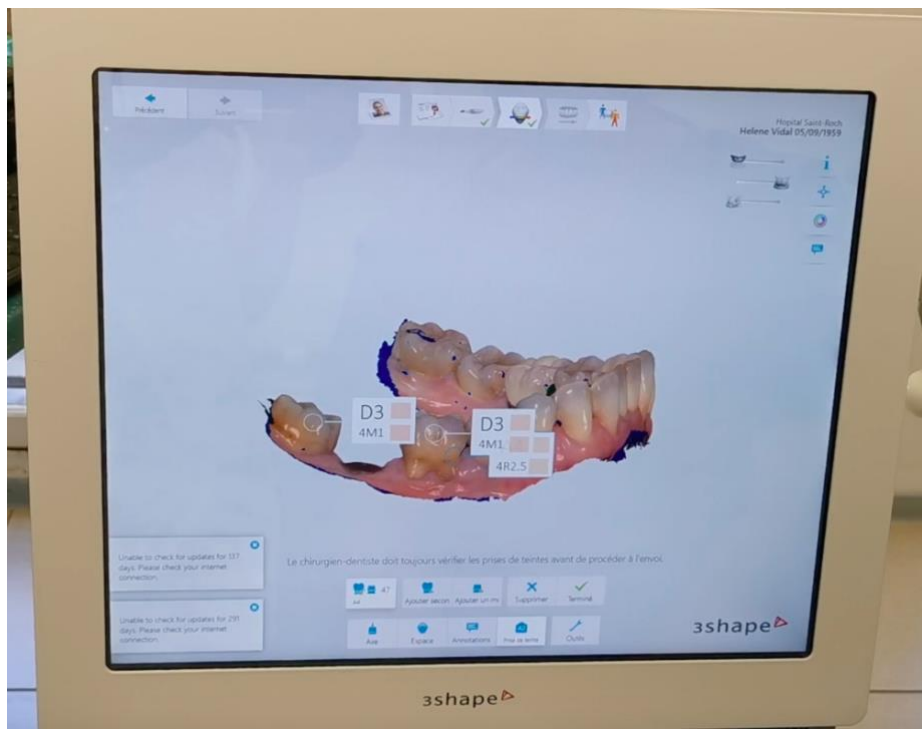

Figure 37 : Prise de teinte avec le logiciel

## Étape 8 : Envoi du fichier au laboratoire de prothèse

Le fichier numérique au format universel STL est envoyé au laboratoire de prothèse.

Le prothésiste a toutes les informations nécessaires à la bonne réalisation de la couronne supra-implantaire :

- L'empreinte du site implantaire, avec la vis de cicatrisation et avec le scan body
- L'empreinte antagoniste
- L'occlusion ou relations intermaxillaires
- La teinte

A ce fichier, est joint une fiche de laboratoire papier avec l'analogue de l'implant préalablement commandé avant la séance d'empreinte.

Une couronne en zircone, transvissée, a été choisie pour ce cas clinique.



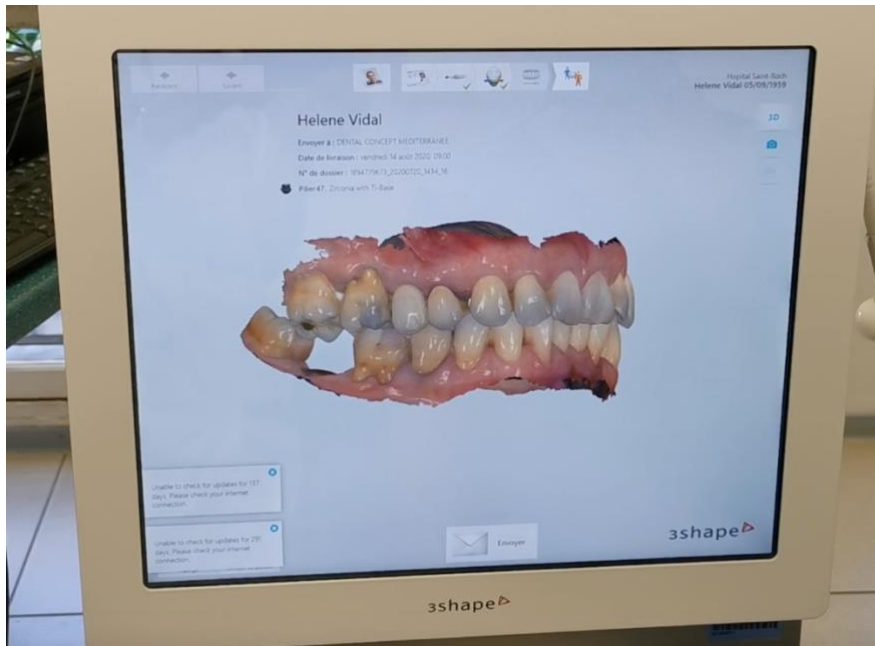

Figure 38 : Envoi du fichier au laboratoire de prothèse

Jour de la pose :

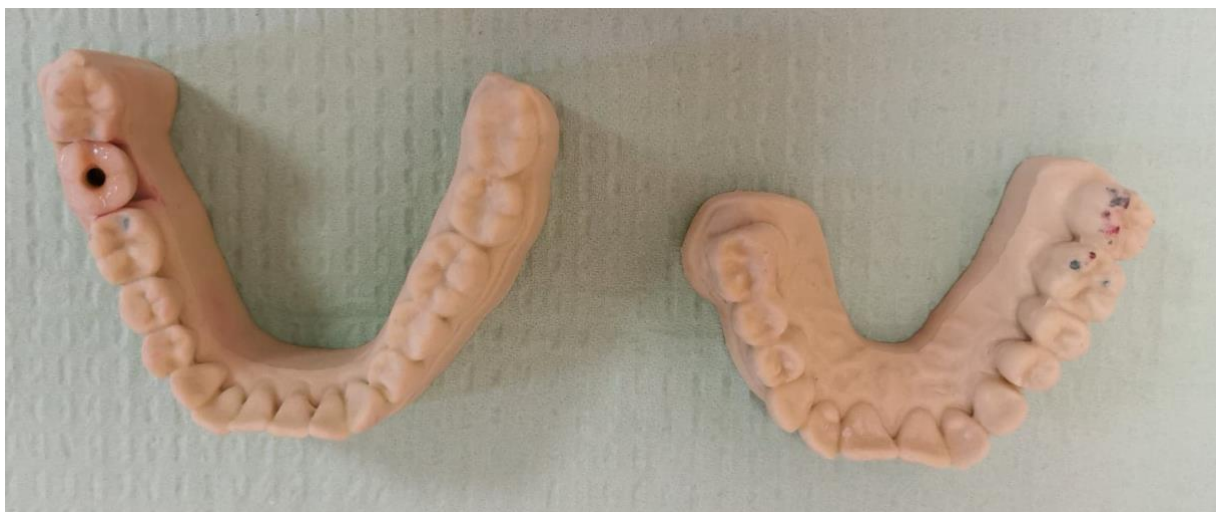

Figure 39 : Modèle usiné

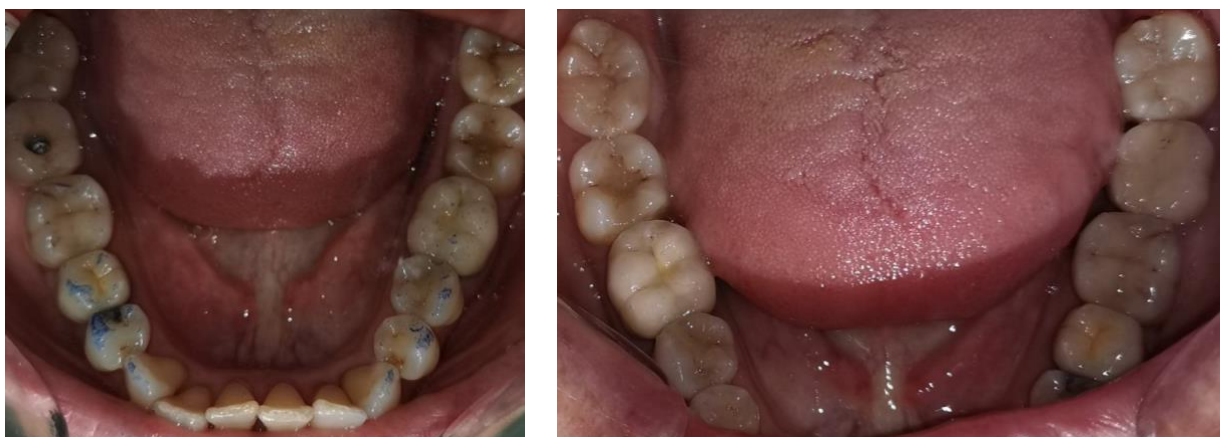

Figure 40 : situation en bouche

La couronne sur implant est reçue transvissée au modèle en résine, usiné par la machine-outil du prothésiste.

Cliniquement, la bonne adaptation, les points de contacts et l'occlusion ont été vérifiés.

Radiologiquement, la bonne coaptation entre le pilier et l'implant a également été vérifiée.

La tête de la vis a été protégée à l'aide de teflon et de résine composite.

### III.3. Intégration de la vidéo à l'outil DentaPoche

L'outil Dentapoché (75) est un site internet mis à disposition pour les étudiants de la faculté d'odontologie de Nice.

Il s'agit d'une page web à but pédagogique, contenant différents supports (vidéos, fiches) dans différentes disciplines dentaires (occlusodontie, prothèses amovibles, anatomie dentaire, OCE, matériaux, urgences, plateaux d'examen).

Le site a été développé par la faculté de Nice, et notamment grâce au Pr Bertrand, responsable de la pédagogie à la faculté dentaire de Nice.



*"Tu me dis, j'oublie. Tu m'enseignes, je me souviens. Tu m'impliques, j'apprends" Benjamin Franklin*

L'objectif est que les étudiants aient à tout moment accès à ce contenu pédagogique, à partir de leur smartphone, ordinateur ou tablette.

Il se présente sous forme d'onglets, en fonction de la discipline que l'étudiant souhaite explorer.

Facile d'utilisation et intuitif, il s'accorde avec cette volonté des étudiants d'être toujours connectés.

Ainsi, c'est par ce support qu'il m'a semblé idéal de partager mon travail.

La vidéo a d'abord été mise sur le site Youtube (76) d'hébergement vidéo.

Ensuite, un onglet « Implantologie » a été créé sur le site Dentapoché, permettant d'avoir accès à la vidéo pédagogique. Il n'y a que par le site de Dentapoché que la vidéo est accessible.

↖ Onglet implantologie



*"Tu me dis, j'oublie. Tu m'enseignes, je me souviens. Tu m'impliques, j'apprends" Benjamin Franklin*

Figure 41 : Ajout de l'onglet "implantologie" au site dentapoche

## Implantologie

Réalisation d'une prothèse supra-implantaire à l'aide de la caméra optique : protocole d'empreinte

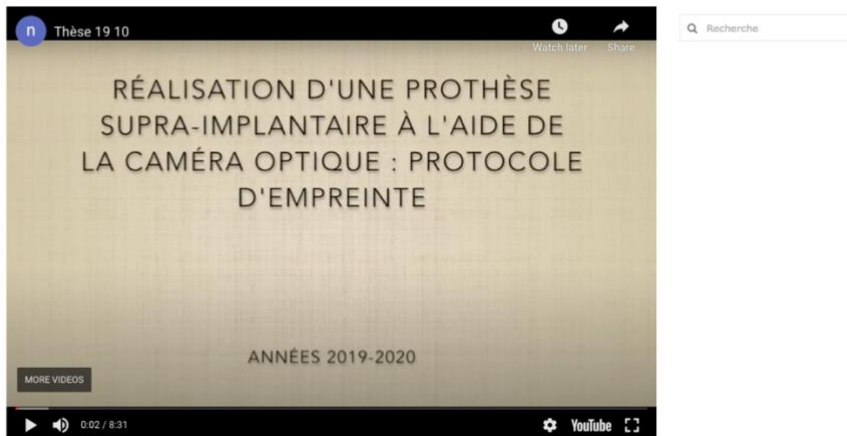


Figure 42 : Ajout de la vidéo pédagogique au site dentapoche

## Conclusion

L'apport du numérique en prothèse implantaire apporte une nouvelle façon de travailler, puisqu'il permet de s'affranchir de certains matériaux et de travailler avec un tout autre matériel.

Il permet d'éviter une multitude d'erreurs en clinique par le chirurgien-dentiste, et en laboratoire par le prothésiste. Le but étant de mettre à disposition des moyens fiables, reproductibles, et d'aider les praticiens en proposant des systèmes de plus en plus simplifiés. Le workflow numérique se développe de plus en plus dans la pratique quotidienne, en cabinet comme à l'hôpital. Il est primordial que les étudiants apprennent à travailler avec ces nouveaux outils.

Ajouter à cela le fait que l'implantologie soit une discipline complexe, ce sont ces deux raisons qui m'ont poussé à réaliser ce travail.

Le but était de proposer un protocole imagé d'une empreinte optique pour la réalisation d'une couronne implanto-portée, afin d'encourager les étudiants à réaliser ce type de soin en ayant toutes les informations nécessaires à leur disposition.

La vidéo décrit en huit étapes la séance d'empreinte, du matériel requis jusqu'à l'envoi de la fiche de laboratoire.

Ce travail m'a permis d'enrichir mes connaissances tant dans le domaine du numérique, grâce aux recherches sur le principe de fonctionnement des systèmes optiques, que dans le domaine de l'implantologie.

Le réaliser dans le but d'apporter une aide, et de transmettre mes connaissances aux autres étudiants était très motivant et gratifiant.

Cependant, bien que l'empreinte optique représente un réel avantage dans une situation clinique présentant un édentement unitaire, comme le cas que nous avons présenté dans ce travail, beaucoup de progrès sont encore à faire pour les édentements de grandes étendues restaurés par prothèses implanto-portées. En effet, comme expliqué dans ce travail, une distance inter implants trop importante, ou une plage muqueuse trop étendue entraîne un risque important de distorsion.

De ce fait, l'empreinte optique est limitée le plus souvent aux cas unitaires ou aux bridges implanto-portés.

## BIBLIOGRAPHIE

1. La CFAO : l'incoutournable de la dentisterie mderne [Internet]. 2020. Disponible sur: <https://www.owandy.fr/cfao-dentaire/>
2. Osman M, Ziada H, Suliman A, Abubakr NH. A prospective clinical study on implant impression accuracy. *Int J Implant Dent.* déc 2019;5(1):38.
3. BURDAIRON G. Abrégé des matériaux dentaires. MASSON. 1990.
4. Ogolnik R, Picard B, Denry I. Cahier de biomatériaux dentaires, Matériaux organiques. MASSON. 1992.
5. O'Brien. *Dental Materials and their selection* 3rd edition. Quintessence books. 2002.
6. Degorce T. Empreinte implantaire et empreinte de prothèse fixée. 2005;5(1):7.
7. Kulzer H. Matériaux d'empreinte élastomères. :3.
8. Gibaud C. Thèse : Conception des prothèses conjointes scellées supra-implantaires : données actuelles. 2006;138.
9. Chauvel B, Turpin Y-L. Les matériaux à empreinte - Société Francophone des Biomatériaux dentaires (SFBD). 2010 2009;31.
10. Baig M. Accuracy of Impressions of Multiple Implants in the Edentulous Arch: A Systematic Review. *Int J Oral Maxillofac Implants.* juill 2014;29(4):869-80.
11. Gardon-Mollard G. Empreinte implantaire, quel porte-empreinte ? [Internet]. 2016. Disponible sur: <https://www.idweblogs.com/e-implanto-proth/empreinte-implantaire-porte-empreinte/>
12. Gardon-Mollard G. Connectique implantaire #1 [Internet]. idweblogs. 2017. Disponible sur: <https://www.idweblogs.com/e-implanto-proth/connectique-implantaire-1/>
13. Wasmer N. Thèse : Les différents types de connexions implantaires: description, avantages, inconvénients et critères de choix. 2013;157.
14. Global D implantologie [Internet]. Disponible sur: <http://www.globald.com/implantologie-orthodontie-maxillo-faciale/implantologie/evl/prothese/>
15. Biotech Dental - catalogue de prothèse [Internet]. Disponible sur: [http://www.biotech-dental.com/wp-content/uploads/2019/04/BROCHURE\\_PROTHESE\\_2018\\_FR.pdf](http://www.biotech-dental.com/wp-content/uploads/2019/04/BROCHURE_PROTHESE_2018_FR.pdf)
16. Catalogue des produits 2019/2020 Straumann [Internet]. 2019. Disponible sur: [https://www.straumann.com/content/dam/media-center/straumann/fr/documents/catalog/product-catalog/453.200-fr\\_interactive.pdf](https://www.straumann.com/content/dam/media-center/straumann/fr/documents/catalog/product-catalog/453.200-fr_interactive.pdf)

17. Catalogue Biotech Dental [Internet]. Disponible sur: <http://www.biotech-dental.com/professionnel-sante/solutions-dentaires-produits/dentéo-generique/analogue-dimplant/#>
18. Raux F, Almayrac P. Les empreintes dites “simples” en prothèse sur implant. Titane. juin 2010;7(2):11.
19. Impregum Penta / Impregum Penta Soft [Internet]. Disponible sur: <https://odontoulouse.fr/impregum-penta-penta-soft-polyether/>
20. Kwon J-H, Son Y-H, Han C-H, Kim S. Accuracy of implant impressions without impression copings: A three-dimensional analysis. J Prosthet Dent. juin 2011;105(6):367-73.
21. Kannengiesser F. Thèse : Le modèle de travail en prothèse fixée: concepts et préceptes. 2013;244.
22. Abulius. L’apport du pilier UCLA et du faux moignon dans l’esthétique implantaire. Implantodontie. 1998;15-22.
23. Degorce T, Pennard J. Le pilier UCLA (3i) : Son utilisation en prothèse scellée. Synerg Prothétique. 2000;2(3):167.
24. Nobel Biocare, produits et solutions, les piliers pré fabriqués [Internet]. Disponible sur: <https://www.nobelbiocare.com/fr/fr/home/products-and-solutions/dental-prosthetic-solutions/prefabricated-abutments.html>
25. Baune, prothèse dentaire [Internet]. Disponible sur: <http://www.beunelaboratoire.fr/produit/54/piliers-personnalisés-titane-premill?rubrique=2>
26. Straumann site web [Internet]. Disponible sur: <https://www.straumann.com/ch/fr/shared/news/prosthetic-excellence/wittneben-article-abutment-selection-long-term-success.html>
27. Malau C. Thèse : CFAO et céramo-céramiques usinables, mise en œuvre clinique. 2016;96.
28. Silva LH da, Lima E de, Miranda RB de P, Favero SS, Lohbauer U, Cesar PF. Dental ceramics: a review of new materials and processing methods. Braz Oral Res [Internet]. 28 août 2017 [cité 14 avr 2020];31(suppl 1). Disponible sur: [http://www.scielo.br/scielo.php?script=sci\\_arttext&pid=S1806-83242017000500203&lng=en&tlng=en](http://www.scielo.br/scielo.php?script=sci_arttext&pid=S1806-83242017000500203&lng=en&tlng=en)
29. Bru P. Pourquoi choisir l’empreinte optique ? Dentoscope. 2017;(183).
30. Margossian, P, Maille G, Koubi S, Loyer E. Intérêt de la CFAO en implantologie orale. L’information dentaire. 2014;(29).
31. Suese K. Progress in digital dentistry: The practical use of intraoral scanners. Dent Mater J. 30 janv 2020;39(1):52-6.

32. Sawase T, Kuroshima S. The current clinical relevancy of intraoral scanners in implant dentistry. *Dent Mater J.* 30 janv 2020;39(1):57-61.
33. Guide de la CFAO dentaire, numérisation 3D [Internet]. 2009. Disponible sur: <http://www.cnifpd.fr/guidecfao/numerisation3D.html>
34. Bailleul-Forestier M, Vaysse M, Noirrit-Esclassan M, Daries M, Marty M, Dominé M. L’empreinte optique au cabinet dentaire. Toulouse III - Paul Sabatier; 2015.
35. Carayon D. Apport de la morphométrie géométrique et de l’imagerie 3D intra-orale dans l’étude du shoveling des incisives centrales maxillaires. Toulouse III - Paul Sabatier; 2018.
36. Cazier S, Moussally C. Description of the various digital impression systems. *Rev Odontostomatol (Paris).* 2013;107.
37. Maillard A. Acquisition numérique, cfao dentaire : origines, évolutions et perspectives. Toulouse III - Paul Sabatier; 2018.
38. Arcaute B, NASR K. CFAO au cabinet dentaire : le matériel disponible en 2017 [Internet]. *Le fil dentaire.* Disponible sur: <http://www.cnifpd.fr/guidecfao/numerisation3D.html>
39. Mizumoto RM, Yilmaz B. Intraoral scan bodies in implant dentistry: A systematic review. *J Prosthet Dent.* sept 2018;120(3):343-52.
40. Li H, Lyu P, Wang Y. Influence of object translucency on the scanning accuracy of a powder-free intraoral scanner : a laboratory study. *J Prosthet Dent.* 2017;
41. Kurz M, Attin T, Mehl A. Influence of material surface on the scanning error of a powder-free 3D measuring system. *Clin Oral Investig.* nov 2015;19(8):2035-43.
42. Joda T, Wittneben J-G, Brägger U. Digital implant impressions with the “Individualized Scanbody Technique” for emergence profile support. *Clin Oral Implants Res.* mars 2014;25(3):395-7.
43. TI base, notice d’utilisation.pdf. 2017.
44. Mahl D, Glenz F, Marinello CP. Prise d’empreinte numérique d’implants.pdf. *Swiss Dental Journal.* 2014;
45. Rauscher O. Impressionless implant-supported restorations with Cerec 4.2. *International Journal of Computerized Dentistry.* 2014;159-68.
46. Straumann. Mode d’emploi étape par étape pour les corps de scannage intra-oraux, information de base. 2018.
47. Goyet, Feuerstoss, Moussally. Empreinte optique en implantologie. *Rev Odontostomatol (Paris).* 2015;44.

48. Duminil G. Concept iPhysio Lra ETK : réalisation prothétique par empreinte optique du piier de cicatrisation implantaire [Internet]. 2017. Disponible sur: <https://www.idweblogs.com/cfao/concept-iphysio-lyra-etk-realisation-prothetique-empreinte-optique-pilier-de-cicatrisation-implantaire/>
49. Berger E. Scanner extra-oral inEos X5 de Sirona : interview du prothésiste Eric Berger [Internet]. 2016. Disponible sur: <https://infoweb-dentaire.fr/scanner-extra-oral-ineos-x5-de-sirona-interview-du-prothesiste-eric-berger-11552488.html>
50. DentsPly Sirona. Dentsply Sirona In lab.
51. 3Shape, scanners de laboratoire [Internet]. Disponible sur: <https://www.3shape.com/fr/scanners/lab>
52. Klouz. La CFAO : une vision globale [Internet]. 3D Celo. 2018. Disponible sur: <https://www.3dcelo.com/2018/03/12/la-cfao-dentaire-une-vision-globale/>
53. Duret DF. Un peu d'histoire avant de parler d'aujourd'hui et de demain. *Fil Dent.* 2010;51:5.
54. Jablow M. Closed, open, and selectively open CAD/CAM architecture : what does it mean ? [Internet]. *Dentistry IQ.* 2010. Disponible sur: <https://www.dentistryiq.com/practice-management/industry/article/16365099/closed-open-and-selectively-open-cadcam-architecture-what-does-it-mean>
55. Yilmaz B, Abou-Ayash S. A digital intraoral implant scan technique using a combined healing abutment and scan body system. *J Prosthet Dent.* févr 2020;123(2):206-9.
56. Joda T, Lenherr P, Dedem P, Kovaltschuk I, Bragger U, Zitzmann NU. Time efficiency, difficulty, and operator's preference comparing digital and conventional implant impressions: a randomized controlled trial. *Clin Oral Implants Res.* oct 2017;28(10):1318-23.
57. Schepke U, Meijer HJA, Kerdiijk W, Cune MS. Digital versus analog complete-arch impressions for single-unit premolar implant crowns: Operating time and patient preference. *J Prosthet Dent.* sept 2015;114(3):403-406.e1.
58. Yuzbasioglu E, Kurt H, Turunc R, Bilir H. Comparison of digital and conventional impression techniques: evaluation of patients' perception, treatment comfort, effectiveness and clinical outcomes. *BMC Oral Health.* déc 2014;14(1):10.
59. Clinical Efficiency and Patient Preference of Immediate Digital Impression after Implant Placement for Single Implant-Supported Crown. *Chin J Dent Res.* 28 févr 2019;22(1):21-8.
60. Leize-Zal E, Lorgeoux C, Chauvel B, Jardel V, Beuzit S. Technique d'empreinte supra-implantaire : le transfert d'empreinte est-il toujours d'actualité dans le traitement de l'édentement unitaire ? *Strat Prothétique.* 2016;16(2):9.
61. Joda T, Bragger U. Patient-centered outcomes comparing digital and conventional implant impression procedures: a randomized crossover trial. *Clin Oral Implants Res.* déc



2016;27(12):e185-9.

62. Soenen A, Brothier J. L'enregistrement du profil d'émergence implantaire en zone esthétique par cfao [Internet]. 2019. Disponible sur: <https://www.lefildentaire.com/articles/clinique/esthetique/lenregistre-ent-du-profil-demergence-implantaire-en-zone-esthetique-par-cfao/>
63. Lin W-S, Harris BT, Morton D. Use of implant-supported interim restorations to transfer periimplant soft tissue profiles to a milled polyurethane definitive cast. *J Prosthet Dent.* mai 2013;109(5):333-7.
64. Monaco C, Evangelisti E, Scotti R, Mignani G, Zucchelli G. A fully digital approach to replicate peri-implant soft tissue contours and emergence profile in the esthetic zone. *Clin Oral Implants Res.* déc 2016;27(12):1511-4.
65. Fernandez MA, Paez de Mendoza CY, Platt JA, Levon JA, Hovijitra ST, Nimmo A. A Comparative Study of the Accuracy between Plastic and Metal Impression Transfer Copings for Implant Restorations: Transferring Implant Location and Angulation to Working Cast. *J Prosthodont.* juill 2013;22(5):367-76.
66. Mangano FG, Hauschild U, Veronesi G, Imburgia M, Mangano C, Admakin O. Trueness and precision of 5 intraoral scanners in the impressions of single and multiple implants: a comparative in vitro study. *BMC Oral Health.* déc 2019;19(1):101.
67. Kim J-E, Amelya A, Shin Y, Shim J-S. Accuracy of intraoral digital impressions using an artificial landmark. *J Prosthet Dent.* juin 2017;117(6):755-61.
68. Tan M, Yee S, Wong K, Tan Y, Tan K. Comparison of Three-Dimensional Accuracy of Digital and Conventional Implant Impressions: Effect of Interimplant Distance in an Edentulous Arch. *Int J Oral Maxillofac Implants.* mars 2019;34(2):366-80.
69. Su T, Sun J. Comparison of repeatability between intraoral digital scanner and extraoral digital scanner: An in-vitro study. *J Prosthodont Res.* oct 2015;59(4):236-42.
70. Brochure de présentation 3Shape Trios [Internet]. Disponible sur: <https://www.3shape.com/en/scanners/trios>
71. Dr Casas T. Bancs d'essais 2019, 7 scanners intra-oraux [Internet]. Disponible sur: <https://www.lefildentaire.com/articles/clinique/implantologie/banc-d-essais-2019-7-scanners-intra-oraux/>
72. Dr Cantayre G, Dr Nasr K. Sept caméras d'empreintes optiques intra-oraux au banc d'essai [Internet]. Disponible sur: <https://www.lefildentaire.com/articles/analyse/materiel/sept-cameras-d-empreintes-optiques-intra-oraux-au-banc-d-essai/>
73. 3Shape brochure produits [Internet]. Disponible sur: <https://ww2.3shape.com/fr-fr/products/trios/intraoral-scanners#>

74. Huawei produits [Internet]. Disponible sur: <https://consumer.huawei.com/fr/phones/p30/specs/>
75. Page Web Dentapoche [Internet]. Disponible sur: <http://dentapoche.unice.fr>
76. Page Web Youtube [Internet]. Disponible sur: <https://www.youtube.com>

Hôpital Saint Roch  
Service odontologie  
5 rue Pierre Dévoluy 06000 Nice  
Année 2020

### Autorisation de droit à l'image

Je soussigné(e) *H. Vidal* .....

Né(e) le *5/09/1959* .....

Adresse *13 rue Colonel Driant* .....

*06100 Nice* .....

Accepte d'être filmé et photographié dans le cadre du travail de thèse de Mlle N'guyen Solène, au sein de l'établissement hospitalier Saint Roch.

Je m'engage ainsi à ne faire aucune restriction de mon droit à l'image et de ne demander aucune contrepartie à Mlle N'guyen Solène.

Je donne l'autorisation à Mlle N'guyen Solène de présenter mon image dans le respect des droits et de ma personne pour toute diffusion sur tous supports jugés utiles par Mlle N'guyen Solène.

Fait à *Nice* ..... le *6 juillet 2020* .....

Signature précédée de la mention « Lu et approuvé » :

*Lu et approuvé*





## Approbation – Improbation

Les opinions émises par les dissertations présentées, doivent être considérées comme propres à leurs auteurs, sans aucune approbation ou improbation de la Faculté de Chirurgie dentaire (1).

Lu et approuvé,

Vu,  
Nice, le

Le Président du jury,

Le Doyen de la Faculté de  
Chirurgie Dentaire de l'UNS

Professeur

Professeur Laurence LUPI

## *Serment d'Hippocrate*

*En présence des Maîtres de cette Faculté, de mes chers condisciples, devant l'effigie d'Hippocrate,*

*Je promets et je jure, au nom de l'Être Suprême, d'être fidèle aux lois de l'Honneur et de la probité dans l'exercice de La Médecine Dentaire.*

*Je donnerai mes soins gratuits à l'indigent et n'exigerai jamais un salaire au-dessus de mon travail, je ne participerai à aucun partage clandestin d'honoraires.*

*Admis dans l'intérieur des maisons, mes yeux ne verront pas ce qui se passe, ma langue taira les secrets qui me seront confiés et mon état ne servira pas à corrompre les mœurs ni à favoriser le crime.*

*Je ne permettrai pas que des considérations de religion, de nation, de race, de parti ou de classe sociale viennent s'interposer entre mon Devoir et mon patient.*

*Je garderai le respect absolu de la vie humaine dès sa conception.*

*Même sous la menace, je n'admettrai pas de faire usage de mes connaissances médicales contre les lois de l'Humanité.*

*Respectueux et reconnaissant envers les Maîtres, je rendrai à leurs enfants l'instruction que j'ai reçue de leurs pères.*

*Que les hommes m'accordent leur estime si je suis fidèle à mes promesses,*

*Que je sois couvert d'opprobre et méprisé de mes confrères si j'y manque.*

**Solène N'GUYEN**

# RÉALISATION D'UNE PROTHÈSE SUPRA- IMPLANTAIRE À L'AIDE DE LA CAMÉRA OPTIQUE : PROTOCOLE D'EMPREINTE

**Thèse** : Chirurgie Dentaire, Nice, 2020, n°42572038

**Directeur de thèse** : Docteur Yves ALLARD

**Mots-clés** : Implant, Empreinte optique, Couronne implanto-portée, Vidéo

## **Résumé** :

L'odontologie est une discipline en constante évolution, aussi bien au niveau des solutions thérapeutiques que dans les moyens de réalisation de ces thérapeutiques.

En effet, aujourd'hui la solution implantaire est considérée comme une thérapeutique de choix pour le patient.

La mise en œuvre de ces traitements évolue grâce au développement des technologies numériques, et notamment grâce à l'empreinte optique. Celle-ci nous permet de nous affranchir d'erreurs que l'on peut avoir avec l'empreinte surfacique conventionnelle.

Ces évolutions feront parties de notre pratique quotidienne de demain, et il est donc primordial que les étudiants en chirurgie-dentaire puissent commencer à utiliser ces outils dès leur cursus clinique.

C'est dans ce soucis de pédagogie que s'inscrit ce travail puisqu'il propose aux étudiants du CHU de Nice une vidéo illustrant le protocole de réalisation d'une empreinte optique pour une couronne implanto-portée, via un cas clinique réalisé dans le service de l'hôpital St Roch à Nice.

Cette vidéo est disponible sur le site Dentapoche, une plateforme numérique pédagogique, mise en place par la faculté de Nice. Le contenu est accessible pour les étudiants à tout moment, à partir d'un smartphone, d'une tablette ou d'un ordinateur.