



HAL
open science

Technique chirurgicale et évaluation de la trachéotomie percutanée en laryngosuspension sous contrôle endoscopique

Mathieu Moulin

► **To cite this version:**

Mathieu Moulin. Technique chirurgicale et évaluation de la trachéotomie percutanée en laryngosuspension sous contrôle endoscopique. Médecine humaine et pathologie. 2020. dumas-03216037

HAL Id: dumas-03216037

<https://dumas.ccsd.cnrs.fr/dumas-03216037>

Submitted on 3 May 2021

HAL is a multi-disciplinary open access archive for the deposit and dissemination of scientific research documents, whether they are published or not. The documents may come from teaching and research institutions in France or abroad, or from public or private research centers.

L'archive ouverte pluridisciplinaire **HAL**, est destinée au dépôt et à la diffusion de documents scientifiques de niveau recherche, publiés ou non, émanant des établissements d'enseignement et de recherche français ou étrangers, des laboratoires publics ou privés.

AVERTISSEMENT

Ce document est le fruit d'un long travail approuvé par le jury de soutenance.

La propriété intellectuelle du document reste entièrement celle du ou des auteurs. Les utilisateurs doivent respecter le droit d'auteur selon la législation en vigueur, et sont soumis aux règles habituelles du bon usage, comme pour les publications sur papier : respect des travaux originaux, citation, interdiction du pillage intellectuel, etc.

Il est mis à disposition de toute personne intéressée par l'intermédiaire de [l'archive ouverte DUMAS](#) (Dépôt Universitaire de Mémoires Après Soutenance).

Si vous désirez contacter son ou ses auteurs, nous vous invitons à consulter la page de DUMAS présentant le document. Si l'auteur l'a autorisé, son adresse mail apparaîtra lorsque vous cliquerez sur le bouton « Détails » (à droite du nom).

Dans le cas contraire, vous pouvez consulter en ligne les annuaires de l'ordre des médecins, des pharmaciens et des sages-femmes.

Contact à la Bibliothèque universitaire de Médecine
Pharmacie de Grenoble :
bump-theses@univ-grenoble-alpes.fr

Année : 2020

TECHNIQUE CHIRURGICALE ET ÉVALUATION DE LA TRACHÉOTOMIE
PERCUTANÉE EN LARYNGOSUSPENSION SOUS CONTRÔLE ENDOSCOPIQUE

THÈSE
PRÉSENTÉE POUR L'OBTENTION DU TITRE DE DOCTEUR EN MÉDECINE
DIPLOME D'ÉTAT

Mathieu MOULIN

[Données à caractère personnel]

THÈSE SOUTENUE PUBLIQUEMENT À LA FACULTÉ DE MÉDECINE DE
GRENOBLE

Le 25/03/2020

DEVANT LE JURY COMPOSÉ DE

Président du jury :

M. le Professeur RIGHINI Christian Adrien

Membres :

M. le Docteur ATALLAH Ihab : directeur de thèse

M. le Professeur SCHMERBER Sébastien

M. le Professeur PAYEN DE LA GARENDERIE Jean-François

L'UFR de Médecine de Grenoble n'entend donner aucune approbation ni improbation aux opinions émises dans les thèses ; ces opinions sont considérées comme propres à leurs auteurs.

Doyen de la Faculté : Pr. Patrice MORAND

Année 2019-2020

ENSEIGNANTS DE L'UFR DE MEDECINE

CORPS	NOM-PRENOM	Discipline universitaire
PU-PH	ALBALADEJO Pierre	Anesthésiologie-réanimation et médecine péri-opératoire
PU-PH	APEL Florent	Ophthalmologie
PU-PH	ARVIEUX-BARTHELEMY Catherine	Chirurgie viscérale et digestive
PU-PH	BAILLET Athan	Rhumatologie
PU-PH	BARONE-ROCHETTE Gilles	Cardiologie
PU-PH	BAYAT Sam	Physiologie
MCF Ass.MG	BENDAMENE Farouk	Médecine Générale
PU-PH	BENHAMOU Pierre Yves	Endocrinologie, diabète et maladies métaboliques
PU-PH	BERGER François	Biologie cellulaire
MCU-PH	BIDART-COUTTON Marie	Biologie cellulaire
PU-PH	BLAISE Sophie	Chirurgie vasculaire ; médecine vasculaire
MCU-PH	BOISSET Sandrine	Bactériologie-virologie
PU-PH	BOLLA Michel	Cancérologie-Radiothérapie
PU-PH	BONAZ Bruno	Gastroentérologie, hépatologie, addictologie
PU-PH	BONNETERRE Vincent	Médecine et santé au travail
PU-PH	BOREL Anne-Laure	Nutrition
PU-PH	BOSSON Jean-Luc	Biostatistiques, informatique médicale et technologies de communication
MCU-PH	BOTTARI Serge	Biologie cellulaire
PR Ass.MG	BOUCHAUD Jacques	Médecine Générale
PU-PH	BOUGEROL Thierry	Psychiatrie d'adultes
PU-PH	BOUILLET Laurence	Médecine interne
MCU-PH	BOUSSAT Bastien	Epidémiologie, économie de la santé et prévention
PU-PH	BOUZAT Pierre	Anesthésiologie-réanimation et médecine péri-opératoire
PU-PH	BRAMBILLA Christian	Pneumologie
PU-PH	BRAMBILLA Elisabeth	Anatomie et cytologie pathologiques
MCU-PH	BRENIER-PINCHART Marie Pierre	Parasitologie et mycologie
PU-PH	BRICAULT Ivan	Radiologie et imagerie médicale
PU-PH	BRICHON Pierre-Yves	Chirurgie thoracique et cardiovasculaire
MCU-PH	BRIOT Raphaël	Thérapeutique-médecine de la douleur
MCU-PH	BROUILLET Sophie	Biologie et médecine du développement et de la reproduction
PU-PH	CAHN Jean-Yves	Hématologie
PU-PH	CARPENTIER Patrick	Chirurgie vasculaire, médecine vasculaire
PR Ass.MG	CARRILLO Yannick	Médecine Générale
PU-PH	CESBRON Jean-Yves	Immunologie
PU-PH	CHABARDES Stephan	Neurochirurgie
PU-PH	CHABRE Olivier	Endocrinologie, diabète et maladies métaboliques
PU-PH	CHAFFANJON Philippe	Anatomie

CORPS	NOM-PRENOM	Discipline universitaire
PU-PH	CHARLES Julie	Dermato-vénérologie
MCF Ass.MG	CHAUVET Marion	Médecine Générale
PU-PH	CHAVANON Olivier	Chirurgie thoracique et cardio- vasculaire
PU-PH	CHIQUET Christophe	Ophthalmologie
PU-PH	CHIRICA Mircea	Chirurgie viscérale et digestive
PU-PH	CINQUIN Philippe	Biostatistiques, informatique médicale et technologies de communication
MCU-PH	CLAVARINO Giovanna	Immunologie
PU-PH	COHEN Olivier	Histologie, embryologie et cytogénétique
PU-PH	COURVOISIER Aurélien	Chirurgie infantile
PU-PH	COUTTON Charles	Génétique
PU-PH	COUTURIER Pascal	Gériatrie et biologie du vieillissement
PU-PH	CRACOWSKI Jean-Luc	Pharmacologie fondamentale, pharmacologie clinique
PU-PH	CURE Hervé	Cancérologie
PU-PH	DEBATY Guillaume	Médecine d'Urgence
PU-PH	DEBILLON Thierry	Pédiatrie
PU-PH	DECAENS Thomas	Gastro-entérologie, Hépatologie
PU-PH	DEMATTEIS Maurice	Addictologie
PU-PH	DEMONGEOT Jacques	Biostatistiques, informatique médicale et technologies de communication
MCU-PH	DERANSART Colin	Physiologie
PU-PH	DESCOTES Jean-Luc	Urologie
PU-PH	DETANTE Olivier	Neurologie
MCU-PH	DIETERICH Klaus	Génétique
MCU-PH	DOUTRELEAU Stéphane	Physiologie
MCU-PH	DUMESTRE-PERARD Chantal	Immunologie
PU-PH	EPAULARD Olivier	Maladies infectieuses ; Maladies tropicales
PU-PH	ESTEVE François	Biophysique et médecine nucléaire
MCU-PH	EYSSERIC Hélène	Médecine légale et droit de la santé
PU-PH	FAUCHERON Jean-Luc	Chirurgie viscérale et digestive
MCU-PH	FAURE Julien	Biochimie et biologie moléculaire
PU-PH	FERRETTI Gilbert	Radiologie et imagerie médicale
PU-PH	FEUERSTEIN Claude	Physiologie
PU-PH	FONTAINE Éric	Nutrition
PU-PH	FRANCOIS Patrice	Epidémiologie, économie de la santé et prévention
MCU-MG	GABOREAU Yoann	Médecine Générale
PU-PH	GARBAN Frédéric	Hématologie ; Transfusion
PU-PH	GAUDIN Philippe	Rhumatologie
PU-PH	GAVAZZI Gaétan	Gériatrie et biologie du vieillissement
PU-PH	GAY Emmanuel	Neurochirurgie
MCU-PH	GILLOIS Pierre	Biostatistiques, informatique médicale et technologies de communication
PU-PH	GIOT Jean-Philippe	Chirurgie plastique, reconstructrice et esthétique
MCU-PH	GRAND Sylvie	Radiologie et imagerie médicale
PU-PH	GRIFFET Jacques	Chirurgie infantile
MCU-PH	GUZUN Rita	Nutrition
PU-PH	HAINAUT Pierre	Biochimie et biologie moléculaire
PU-PH	HALIMI Serge	Nutrition
PU-PH	HENNEBICQ Sylviane	Biologie et médecine du développement et de la reproduction
PU-PH	HOFFMANN Pascale	Gynécologie-obstétrique

CORPS	NOM-PRENOM	Discipline universitaire
PU-PH	HOMMEL Marc	Neurologie
PU-MG	IMBERT Patrick	Médecine Générale
PU-PH	JOUK Pierre-Simon	Génétique
PU-PH	KAHANE Philippe	Physiologie
MCU-PH	KASTLER Adrian	Radiologie et imagerie médicale
PU-PH	KRAINIK Alexandre	Radiologie et imagerie médicale
PU-PH	LABARERE José	Epidémiologie, économie de la santé et prévention
MCU-PH	LABLANCHE Sandrine	Endocrinologie, diabète et maladies métaboliques
MCU-PH	LANDELLE Caroline	Bactériologie – virologie ; Hygiène hospitalière
PU-PH	LANTUEJOL Sylvie	Anatomie et cytologie pathologiques
MCU-PH	LARDY Bernard	Biochimie et biologie moléculaire
MCU - PH	LE GOUELLEC Audrey	Biochimie et biologie moléculaire
PU-PH	LECCIA Marie-Thérèse	Dermato-vénérologie
MCF Ass.MG	LEDOUX Jean-Nicolas	Médecine Générale
PU-PH	LEROY Vincent	Gastroentérologie ; hépatologie ; addictologie
PU-PH	LETOUBLON Christian	Chirurgie viscérale et digestive
PU-PH	LEVY Patrick	Physiologie
PU-PH	LONG Jean-Alexandre	Urologie
MCU-PH	LUPO Julien	Bactériologie-virologie
PU-PH	MAGNE Jean-Luc	Chirurgie vasculaire ; Médecine vasculaire
MCU-PH	MAIGNAN Maxime	Médecine d'urgence
PU-PH	MAITRE Anne	Médecine et santé au travail
MCU-PH	MALLARET Marie-Reine	Hygiène hospitalière
PU-PH	MALLION Jean-Michel	Cardiologie
MCU-PH	MARLU Raphaël	Hématologie ; Transfusion
MCU-PH	MAUBON Danièle	Parasitologie et mycologie
PU-PH	MAURIN Max	Bactériologie-virologie
MCU-PH	MC LEER Anne	Histologie, embryologie et cytogénétique
MCU-PH	MONDET Julie	Histologie, embryologie et cytogénétique
PU-PH	MORAND Patrice	Bactériologie-virologie
PU-PH	MOREAU-GAUDRY Alexandre	Biostatistiques, informatique médicale et technologies de communication
PU-PH	MORO Elena	Neurologie
PU-PH	MORO-SIBILOT Denis	Pneumologie
MCU-PH	MORTAMET Guillaume	Pédiatrie
PU-PH	MOUSSEAU Mireille	Cancérologie
PU-PH	MOUTET François	Chirurgie plastique, reconstructrice et esthétique ; brûlologie
MCF Ass.MG	ODDOU Christel	Médecine Générale
MCU-PH	PACLET Marie-Hélène	Biochimie et biologie moléculaire
PU-PH	PAILHE Régis	Chirurgie orthopédique et traumatologie
PU-PH	PALOMBI Olivier	Anatomie
PU-PH	PARK Sophie	Hématologie ; Transfusion
PU-PH	PASSAGGIA Jean-Guy	Anatomie
PR Ass.MG	PAUMIER-DESBRIERES Françoise	Médecine Générale
PU-PH	PAYEN DE LA GARANDERIE Jean-François	Anesthésiologie-réanimation et médecine péri-opératoire
MCU-PH	PAYSANT François	Médecine légale et droit de la santé
MCU-PH	PELLETIER Laurent	Biologie cellulaire
PU-PH	PELLOUX Hervé	Parasitologie et mycologie

CORPS	NOM-PRENOM	Discipline universitaire
PU-PH	PEPIN Jean-Louis	Physiologie
PU-PH	PERENNOU Dominique	Médecine physique et de réadaptation
PU-PH	PERNOD Gilles	Médecine vasculaire
PU-PH	PIOLAT Christian	Chirurgie infantile
PU-PH	PISON Christophe	Pneumologie
PU-PH	PLANTAZ Dominique	Pédiatrie
PU-PH	POIGNARD Pascal	Bactériologie-virologie
PU-PH	POLACK Benoît	Hématologie
PU-PH	POLOSAN Mircea	Psychiatrie d'adultes
PU-PH	RAMBEAUD Jean-Jacques	Urologie
PU-PH	RAY Pierre	Biologie et médecine du développement et de la reproduction
MCU-PH	RENDU John	Biochimie et biologie moléculaire
MCU-PH	RIALLE Vincent	Biostatistiques, informatique médicale et technologies de communication
PU-PH	RIETHMULLER Didier	Gynécologie-obstétrique ; gynécologie médicale
PU-PH	RIGHINI Christian	Oto-rhino-laryngologie
PU-PH	ROMANET Jean Paul	Ophthalmologie
PU-PH	ROSTAING Lionel	Néphrologie
MCU-PH	ROUSTIT Matthieu	Pharmacologie fondamentale ; pharmacologie clinique ; addictologie
MCU-PH	ROUX-BUISSON Nathalie	Biochimie et biologie moléculaire
MCF Ass.MG	ROYER DE VERICOURT Guillaume	Médecine Générale
MCU-PH	RUBIO Amandine	Pédiatrie
PU-PH	SARAGAGLIA Dominique	Chirurgie orthopédique et traumatologie
MCU-PH	SATRE Véronique	Génétique
PU-PH	SAUDOU Frédéric	Biologie cellulaire
PU-PH	SCHMERBER Sébastien	Oto-rhino-laryngologie
PU-PH	SCHWEBEL Carole	Médecine intensive-réanimation
PU-PH	SCOLAN Virginie	Médecine légale et droit de la santé
MCU-PH	SEIGNEURIN Arnaud	Epidémiologie, économie de la santé et prévention
PU-PH	STAHL Jean-Paul	Maladies infectieuses ; Maladies tropicales
PU-PH	STANKE Françoise	Pharmacologie fondamentale
MCU-PH	STASIA Marie-José	Biochimie et biologie moléculaire
PU-PH	STURM Nathalie	Anatomie et cytologie pathologiques
PU-PH	TAMISIER Renaud	Physiologie
PU-PH	TERZI Nicolas	Médecine intensive-réanimation
MCU-PH	TOFFART Anne-Claire	Pneumologie
PU-PH	TONETTI Jérôme	Chirurgie orthopédique et traumatologie
PU-PH	TOUSSAINT Bertrand	Biochimie et biologie moléculaire
PU-PH	VANZETTO Gérald	Cardiologie
PU-PH	VUILLEZ Jean-Philippe	Biophysique et médecine nucléaire
PU-PH	WEIL Georges	Epidémiologie, économie de la santé et prévention
PU-PH	ZAOUI Philippe	Néphrologie
PU-PH	ZARSKI Jean-Pierre	Gastroentérologie ; hépatologie ; addictologie

PU-PH : Professeur des Universités - Praticiens Hospitaliers
MCU-PH : Maître de Conférences des Universités - Praticiens Hospitaliers
PU-MG : Professeur des Universités de Médecine Générale
MCU-MG : Maître de Conférences des Universités de Médecine Générale
PR Ass.MG : Professeur des Universités Associé de Médecine Générale
MCF Ass.MG : Maître de Conférences Associé de Médecine Générale

REMERCIEMENTS

Aux membres du jury

M. le Professeur RIGHINI C.A. vous me faites l'honneur de présider mon jury. Je tenais à vous remercier pour votre encadrement au cours de ces années d'internat. Pour votre rigueur intellectuelle et pour votre œil expert qui résout souvent les situations complexes. Pour la confiance que vous m'accordez au quotidien dans votre service.

M. le Professeur SCHMERBER S. merci d'avoir accepté de faire partie de mon jury. Je vous remercie pour la formation en otologie que vous nous apportez, pour vos questions pointues, et vos avis éclairés. Le beau geste opératoire est votre quotidien et ce sera toujours un plaisir de le partager avec vous.

M. le Professeur PAYEN DE LA GARENDE J-F. vous me faites l'honneur de juger ce travail. Merci pour cette belle équipe d'anesthésie réanimation que vous dirigez et que nous côtoyons au quotidien avec plaisir. Recevez ici toute ma reconnaissance.

M. le Dr ATALLAH I. merci pour tout ce que tu m'as appris au cours de mon internat en laryngologie et en ORL en général. Pour ton soutien et ton aide pour ce travail. Pour ta disponibilité et ta bonne humeur au quotidien. Pour ton implication auprès des patients et ta motivation sans faille à les décanuler.

Aux professionnels qui ont animé mon parcours

Aux assistants avec qui j'ai eu le plaisir de travailler: au Dr Junet pour m'avoir initié et fait aimer cette belle spécialité, pour ton humour ; au Dr Boyer pour ces six mois intenses, riches en conseils et en enseignements, pour tes bonnes blagues ; au Dr Lamblin pour tes rappels à l'ordre bénéfiques ; au Dr Berta pour les journées intenses au bloc à tes côtés ; au Dr Coffre pour m'avoir coacher pendant mon 1er semestre et m'avoir fait aimer l'ORL pédiatrique, pour ta bonne humeur ; au Dr Quatre pour ton soutien chirurgical sans faille et ta motivation ; au Dr Colombe pour nous encadrer avec ta bonne humeur ; au Dr Baguant pour ces bons moments de partage au boulot et à l'extérieur ; au Dr Soula, ex-acolyte, pour le plaisir de travailler à tes côtés au quotidien.

À mes co-internes: Alexandra pour ton efficacité ; Jennifer pour ta douceur de vivre ; Christol pour le futur chef que tu seras ; Ludovic pour le divertissement au quotidien que tu nous apportes ; Claire S. pour ce dernier semestre à se serrer les coudes ; Noémie pour ton inépuisable joie de vivre ; Claire D. pour pouvoir parler trail au boulot sans limite ; Ilan pour ton implication à tous les niveaux, pour nos points de vue partagés ; Olivier pour la finesse de ton humour et pour tes photos de pêche ; Adrien pour tes récits de soirées ; Mathilde pour ta motivation inépuisable ; Laura pour avoir bien relevé les défis de ce premier semestre ; Alexandre pour la motivation dont tu as fait preuve pendant ce semestre.

Au Dr Troussier pour ton implication auprès des enfants et ta bonne humeur ; au Dr Dumas pour votre passion et votre ténacité ; au Dr Rivron pour votre disponibilité.

Aux infirmières de consultation d'ORL, aux infirmières du service, aux infirmières du bloc opératoire merci pour votre soutien et tous ces moments passés à vos côtés.

À Martine pour tes tiramisus qui n'ont jamais été égalés.

Aux personnels du service et du secrétariat avec qui j'ai toujours eu plaisir à travailler.

Au service d'ORL de Chambéry. Au Dr Manipoud, au Dr Guichard, à Maura pour m'avoir fait débiter et progresser dans cette belle spécialité. À toute l'équipe de consultation pour votre soutien et il en faut au début.

Au service d'ORL d'Annecy. Au Dr Fonlupt pour votre paternalisme et pour m'avoir fait mûrir chirurgicalement et personnellement. À Guillaume Angel, à Frederic Lagarde, à Dominique Paoletti pour tout ce que vous m'avez enseigné au cours de ces six mois intenses. Pour les BAT en consultation.

Au service de Chirurgie Vasculaire et Thoracique de Chambéry. À Hélène Blaise merci pour les surjets au 7/0 sans loupe... À Nathalie David pour ta patience sans limite. À Alberic De Lambert et au Dr Fracinetti pour ces beaux moments partagés au robot.

À mes co-internes du moment: Amadou, et Guillaume pour le nourrisson ataxique que tu es.

Au service de Chirurgie Plastique et Maxillo-faciale pour m'avoir accueilli pendant 6 mois. Au Professeur Giot, à Juliette, Isé, Dorothée et Virginie pour tout ce que vous m'avez enseigné au bloc et à l'extérieur. À mes co-internes d'un semestre ou plus, pour toutes ces RCP que vous m'avez laissés: Pia, Loric, Elias, Haizam, Nathan. Aux infirmières de consultation pour votre sympathie et votre expertise en pansement, pour m'avoir utilisé comme cobaye.

Au Dr Tixier pour m'avoir fait découvrir la plus belle des spécialités.

À mes amis

À mes amis d'enfance: Bastou, Arthur, Bastien, Jean Baptiste et Guillaume. Cela fait bientôt 30 ans que l'on se suit. Vous m'avez toujours soutenu même si j'ai parfois manqué de temps à vos côtés. Les moments partagés resteront toujours un plaisir. À Clémence, Julie, Marie, Ornella et Lucile pour supporter la mif.

À Romich pour tout ce qu'on a pu faire ensemble, de réussi ou non... Tu es le plus fidèle des comparses. Il nous reste pas mal de périples à organiser, pourvu que ça dure !

À Valentin et Clément, parce qu'on est sûr que ce sera un bon plan avec vous. Puisque je suis isérois et pas vous.

Également à Maëlys, Maureen et Morgane pour les supporter au quotidien.

À Léa et Téd pour tous ces bons moments. Pour les voyages en couples passés et les voyages en famille à venir.

À Lucile et Steven pour les week-end déjà partagés et à partager.

Au groupe: Magalie, Romain, Pauline, Aline, Olivier, Jess pour toutes ces bonnes bouffes hebdomadaires. Que ces moments de partage perdurent.

À mes proches

À Monique et à mes cousins Alexandre et Maxime. Merci d'avoir toujours cru en moi et de m'avoir soutenu. Pour ces bons moments que l'on partage toujours ensemble. À mon parrain Philippe, pour avoir toujours été présent. Il nous reste encore 2-3 belles fournées de pain à faire.

À ma marraine Marie et à Olivier pour ces belles vacances à vos côtés qui ont rythmé mon enfance.

À la famille Gariel pour toutes ces sorties ski, montagne, vélo, pour les vacances partagées. Pour avoir toujours été présents y compris dans les moments plus difficiles. Merci à Florent de m'avoir montré la voie.

À mes beaux parents pour votre présence au quotidien. Pour avoir si bien réussi votre fille. Pour tous ces moments de bonheur que nous partageons. À Nathalie pour le rôle de belle-mère indigne que vous accomplissez avec talent. À David pour votre expertise dans à peu près tous les domaines.

À mes grands-parents Bernadette et Louis pour cette jolie famille que vous avez toujours entretenue, pour les vacances d'été à vos côtés que je n'oublierai jamais. À Joseph, j'espère avoir hérité de ton habilité et de ton ingéniosité. À ma regrettée Mamie Didi pour ton amour et pour tous tes petits plats dont j'ai tant profité.

Sœurette pour avoir tout partagé depuis toujours. Tu as été une source d'inspiration bien plus souvent que tu ne le penses. Ce sera toujours un plaisir d'être à tes cotés. Merci également à Arthur. Vous formez un très joli couple.

Mes parents, merci pour votre éducation, votre présence et la confiance que vous m'avez toujours accordée. Votre soutien durant ces longues études a été indispensable. Vous m'avez laissé trouver ma voie et la poursuivre. Sylvie merci pour tous tes bons petits plats qui m'ont tant remonté le moral. Jacquo pour ces sorties ski et vélo qui font tellement de bien, qu'elles continuent encore !

À Eglantine pour partager ma vie.

Au quotidien ou à l'autre bout du monde notre complicité ne déroge jamais.

Nous pouvons être fiers du petit chez nous que nous avons construit.

Et fiers de notre petite touille.

À Gustave pour le bonheur que tu procures à tes parents.

Pour tout ce qu'il te reste à vivre avec ton papa poule.

Table des matières

ABRÉVIATIONS	13
INTRODUCTION	14
ARTICLE 1 : La trachéotomie percutanée en laryngosuspension.....	17
INTRODUCTION.....	20
TECHNIQUE	21
Figure 1 : Vue endoscopique lors de la réalisation d'une TPC-L.	23
Figure 2 : Réalisation de la TPC-L.	24
DISCUSSION.....	25
CONCLUSION.....	26
RÉFÉRENCES.....	27
ARTICLE 2 : Evaluation of percutaneous dilatational tracheostomy under laryngosuspension	28
INTRODUCTION.....	31
MATERIAL AND METHODS.....	32
Figure 1 : Percutaneous dilatational tracheostomy under laryngosuspension.	34
RESULTS.....	35
Table I : Indications for percutaneous dilatational tracheostomy under laryngosuspension.....	37
Table II : Complications of percutaneous dilatational tracheostomy under laryngosuspension.....	38
DISCUSSION.....	39
CONCLUSION.....	43
REFERENCES.....	44

ABRÉVIATIONS

TPC: trachéotomie percutanée

TPC-L: trachéotomie percutanée en laryngosuspension

TC: trachéotomie par cervicotomie

VADS: voies aérodigestives supérieures

IMC: indice de masse corporelle / BMI : body mass index

OR: operating room

ICU: intensive care unit

INTRODUCTION

La trachéotomie chirurgicale est une procédure éprouvée. Depuis l'apport des techniques chirurgicales et d'anesthésie modernes du début du 20ème siècle elle n'a que peu évolué. Il s'agit d'un des premiers gestes enseignés au bloc opératoire lors de la formation de l'interne. La technique est connue et maîtrisée de tout chirurgien ORL.

Elle est souvent une intervention d'urgence sur obstruction des voies aériennes supérieures et même quelques fois de sauvetage. Elle est également pratiquée dans les chirurgies programmées des voies aéro-digestives supérieures. Il n'existe pas de contre-indication absolue à la trachéotomie chirurgicale.

Elle reste une procédure invasive avec des morbidités associées. Les principales complications sont le saignement post opératoires et l'infection du site opératoire.

La trachéotomie percutanée est une procédure plus récente. Développée dans les années 1950, elle s'est perfectionnée dans les années 1980. Elle est essentiellement réalisée par les médecins réanimateurs au sein des services de soins continus. Le chirurgien ORL est peu confronté à cette approche. Les indications sont plus restreintes et concernent presque exclusivement les patients nécessitant une ventilation prolongée. Une évaluation précise de sa faisabilité est nécessaire. En cas de difficulté prévisible une trachéotomie chirurgicale est préférée.

Elle présente de nombreux avantages par rapport à la trachéotomie chirurgicale, à savoir une réduction: du temps opératoire, du risque de saignement per et post opératoire, du risque d'infection du site opératoire, du coût, du temps de cicatrisation de l'orifice en cas de décanulation. Le taux de complication global semble identique entre les deux techniques.

Ce travail de thèse de médecine a trouvé son origine dans la dichotomie faite entre ces deux techniques. Il nous semblait intéressant d'allier les avantages de l'abord percutané chez les patients éligibles à un abord chirurgical.

Proposer une nouvelle approche de ce geste chirurgical de base reste un défi. Pour cela nous présentons une nouvelle technique de trachéotomie réalisée dans le service d'ORL et de Chirurgie Cervico-faciale du CHU Grenoble-Alpes. Il s'agit d'une technique de trachéotomie percutanée novatrice par l'apport de la laryngosuspension avec un contrôle endoscopique de qualité et un accès direct aux voies aériennes supérieures. L'objectif étant d'obtenir une procédure accessible, avec une morbidité moindre et des indications larges.

Nous avons évalué cette technique sur une série de patients. Nous nous sommes intéressés aux indications opératoires, aux caractéristiques de la population, aux co-morbidités influençant le geste opératoire et aux complications survenant pendant et au décours de la chirurgie.

Nous proposons un travail en deux parties sous forme de deux articles :

– Première partie:

La technique chirurgicale est présentée dans cette première partie sous forme d'un article (**La trachéotomie percutanée en laryngosuspension**) qui a été accepté dans les Annales d'Oto-Rhino-Laryngologie et de pathologies Cervico-faciales et est en cours de traduction par le site de la revue pour publication dans la version internationale European Annals of Otorhinolaryngology Head and Neck Diseases.

– Deuxième partie:

L'évaluation de cette technique sur une série de patients est présentée sous forme d'un manuscrit dans cette deuxième partie (**Evaluation of percutaneous dilatational tracheostomy under laryngosuspension**). Ce manuscrit a été soumis au journal The Laryngoscope. Ce travail est aussi accepté en présentation poster au congrès annuel de l'American Broncho-oesophagological Association (2020). Il est aussi accepté en communication orale au congrès de la Société Française de Phoniatrie et de Laryngologie (2020).

La trachéotomie percutanée en laryngosuspension

Mathieu Moulin, MD1; Paul F. Castellanos, MD, FCCP2* ; Ihab Atallah, MD-PhD1-3-4*

1 : Clinique Universitaire d'ORL et Chirurgie cervico-faciale, CHU Grenoble Alpes, BP 217
38043 Grenoble Cedex 09, France

2 : Otolaryngology-Head & Neck Surgery, Northern Light Health Medical Center, Bangor,
ME 04401-3073, USA

3 : Faculté de médecine, Université Grenoble Alpes, Domaine de la Merci, BP 170, 38042
Grenoble Cedex 9, France

4 : UGA/UMR/CNRS 5309/Inserm 1209, Institut pour l'Avancée des Biosciences, Site Santé
Allée des Alpes, 38700 La Tronche, France

Résumé: Nous décrivons une technique de trachéotomie percutanée en laryngosuspension sous contrôle endoscopique. Cette technique est réalisable par tout ORL et s'adresse à n'importe quel patient nécessitant une trachéotomie. Elle est réalisable dans le cadre des chirurgies programmées ou d'urgence. Il s'agit d'une technique développée à l'aide de matériel de laryngosuspension et d'endoscopie ORL, ainsi que d'un kit de trachéotomie percutanée. Cette technique présente l'avantage d'un contrôle optimal de la ventilation et de l'hémostase du patient tout au long de la procédure. Le contrôle du geste opératoire par une vision endoscopique de qualité et l'accès facile aux voies aériennes en laryngosuspension permettent de réaliser la trachéotomie avec un maximum de sécurité.

Mots clés: laryngosuspension ; trachéotomie ; trachéotomie percutanée ; endoscopie

Abstract: We describe a percutaneous tracheostomy technique under laryngosuspension. This technique can be performed by any otolaryngologist and is suitable for any patient requiring tracheostomy. It can be performed in the context of scheduled surgeries or emergencies. The described technique is developed using laryngosuspension and ENT endoscopy equipment, as well as percutaneous tracheostomy kit. It has the advantage of optimal control of the patient's ventilation and hemostasis throughout the procedure. High quality endoscopic vision and easy access to the airway under laryngosuspension allow tracheostomy to be performed with maximum safety.

Keywords: laryngosuspension; tracheotomy; percutaneous tracheotomy; endoscopy

INTRODUCTION

La technique de trachéotomie percutanée (TPC) n'a cessé d'évoluer depuis les premières tentatives par Shelden en 1955 [1,2]. Il s'agit d'une technique moins invasive qu'une trachéotomie par cervicotomie (TC). Elle est devenue plus sûre grâce à des kits dédiés contenant un système de dilatation [3]; et par l'apport d'un contrôle endoscopique [4]. La trachéotomie percutanée a été développée principalement par les équipes d'anesthésie-réanimation pour les patients nécessitant une ventilation mécanique prolongée [5,6]. Des méta-analyses récentes ont montré que la TPC est beaucoup plus facile à réaliser que la TC. Elle présente aussi l'avantage d'un temps opératoire court avec moins de risque de saignement en peropératoire et en postopératoire [2].

Nous décrivons une technique de trachéotomie percutanée en laryngosuspension (TPC-L) réalisable par tout chirurgien ORL, dans le cadre de l'urgence ou d'une intervention programmée. Cette technique s'adresse aux patients nécessitant une ventilation mécanique prolongée ou atteints de troubles de la déglutition ainsi qu'aux patients présentant une dyspnée sur une atteinte des voies aéro-digestives supérieures (VADS).

TECHNIQUE

La technique décrite est réalisée sous contrôle endoscopique. Elle nécessite la présence d'un opérateur et d'une aide opératoire. La bonne coopération avec l'équipe d'anesthésie est indispensable.

La TPC-L est réalisée sous anesthésie générale chez un patient installé en décubitus dorsal. Une intubation oro-trachéale avec une sonde de taille 5.5 est réalisée, la sonde est fixée à la peau au niveau de la commissure labiale inférieure gauche.

La laryngosuspension est installée. Une sonde d'intubation non armée de taille 8.5 (Mallinckrodt™, COVIDIEN, MA, USA) est montée sur une optique 0° rigide de bronchoscopie de diamètre 5,5mm. L'ensemble est introduit à travers le laryngoscope (Fig. 2a). Sous contrôle endoscopique la sonde d'intubation de taille 5.5 est retirée par l'aide opératoire. La sonde d'intubation de taille 8.5 est positionnée et son ballonnet est gonflé en supraglottique afin de pouvoir visualiser toute la longueur de la trachée tout le long de l'intervention. La bonne position du système est contrôlée à l'aide de l'optique (Fig. 1a). Le patient est alors ventilé sur la sonde de taille 8.5. La sonde d'intubation est fixée à la sortie du laryngoscope. Un connecteur coudé avec valve (Intersurgical®, UK) est connecté pour permettre l'introduction de l'optique 0° à travers la sonde d'intubation de taille 8.5.

Une asepsie cutanée est faite sur la partie cervicale antérieure.

L'aide opératoire se place à la tête du patient, il maintient l'optique 0° qui est introduit jusqu'à l'extrémité distale de la sonde d'intubation, permettant de bien visualiser l'espace sous glottique et les premiers anneaux trachéaux tout au long de la procédure.

L'opérateur se place à la droite du patient, permettant le travail sur la région cervicale antérieure et la visualisation de l'écran avec le retour de l'image d'endoscopie.

Le kit de trachéotomie avec canule de taille 7, 8, ou 9 est choisi (ULTRAPerc®, Portex®, Smiths-Medical, Kent, UK).

Les repères anatomiques notamment le cartilage cricoïde, la trachée et l'échancrure sus-sternale sont palpés. Le cathéter 14 Gauge fourni avec le kit de trachéotomie percutanée est introduit sur la ligne médiane entre le deuxième et le troisième anneau trachéal. La ponction trachéale est contrôlée à l'aide de l'optique 0° (Fig. 1b et 2b). L'aiguille est retirée et le cathéter est laissé en place.

Le fil guide est introduit à travers le cathéter vers la partie distale de la trachée. Le cathéter est retiré, laissant le fil guide en place. On réalise une mini incision horizontale de 5mm de part et

d'autre du fil guide. Le pré-dilatateur de 14 Gauge est introduit à l'aide du fil guide puis retiré.

Le cathéter guide et le dilatateur lubrifié sont montés dans le même temps sur le fil guide. L'ensemble est introduit jusqu'à la visualisation du repère 38 French Gauge par voie endoscopique (Fig. 1c). Le dilatateur est retiré. Le fil guide et le cathéter guide sont laissés en place permettant l'introduction de la canule de trachéotomie montée sur le mandrin. Une fois la canule en place le fil guide, le cathéter guide et le mandrin sont retirés. La position de la canule et le ballonnet gonflé sont contrôlés par voie endoscopique (Fig. 1d). La ventilation est assurée sur la trachéotomie en place. L'optique 0°, la sonde d'intubation de taille 8.5 et le système de laryngosuspension sont retirés.

La canule est fixée à la peau par quatre points cutanés séparés avec un fil à Soie 2/0.

Le premier changement de canule est effectué 5 jours après la chirurgie en présence d'un chirurgien ORL.

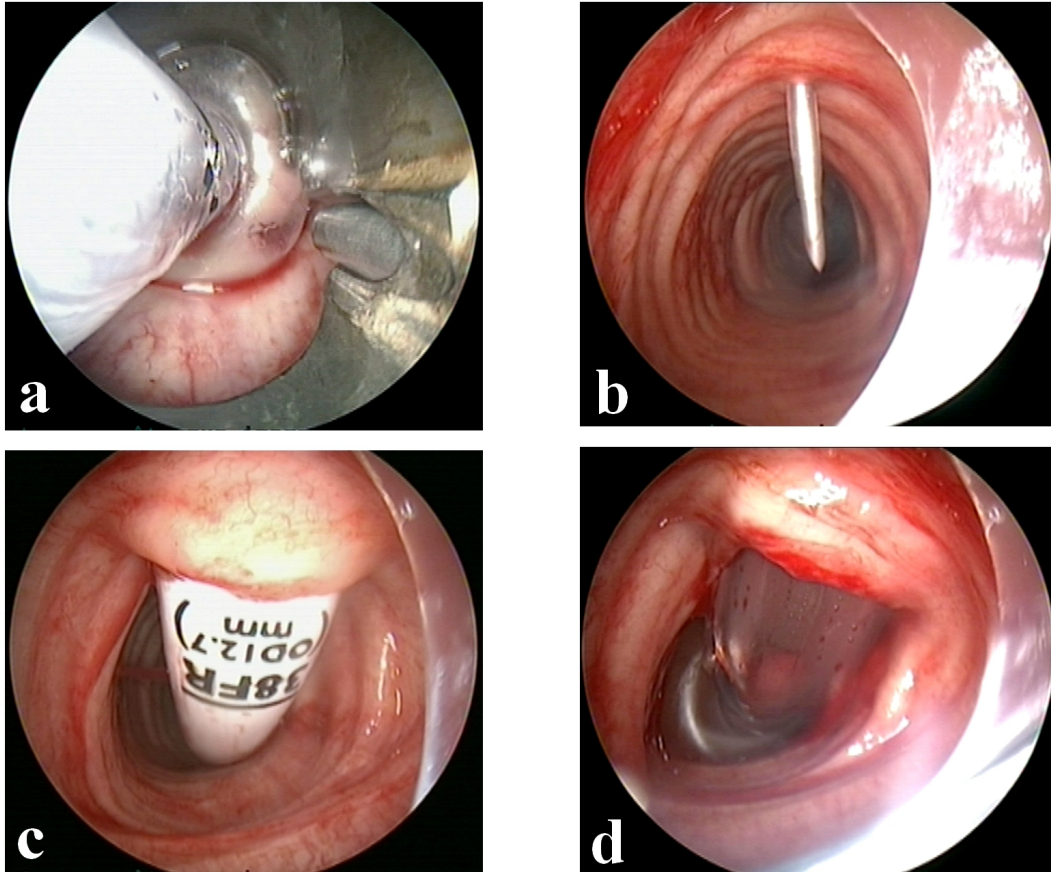


Figure 1: Vue endoscopique lors de la réalisation d'une trachéotomie percutanée en laryngosuspension.

- a : contrôle de la bonne position de la sonde d'intubation non armée de taille 8,5 avec le ballonnet positionné en supra glottique.
- b : ponction trachéale entre le deuxième et le troisième anneau trachéal à l'aide du cathéter.
- c : introduction du dilateur jusqu'au repère 38 French Gauge.
- d : canule de trachéotomie per cutanée en place avec le ballonnet gonflé.

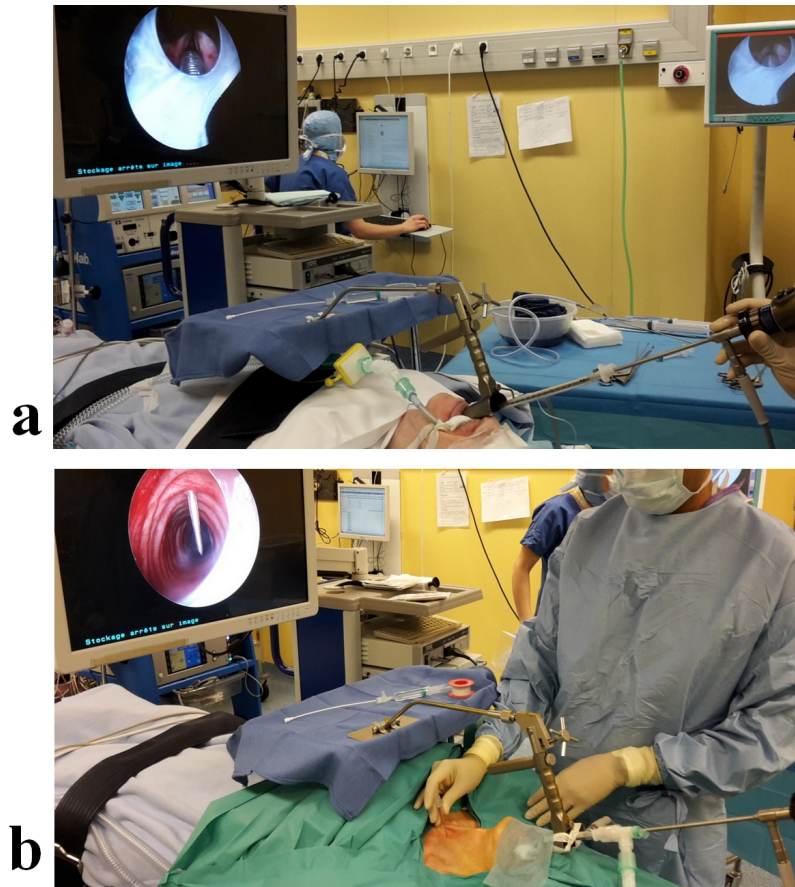


Figure 2: Réalisation de la trachéotomie percutanée en laryngosuspension.

a : patient intubé avec une sonde de taille 5,5 avec la laryngosuspension qui est en place. Une sonde d'intubation de taille 8,5 est introduite à l'aide de l'optique rigide à travers le laryngoscope.

b : ponction trachéale à l'aide du cathéter entre le deuxième et le troisième anneau trachéal.

Contrôle endoscopique à travers la sonde d'intubation de taille 8,5 qui est fixée au laryngoscope.

DISCUSSION

Le contrôle endoscopique lors de la réalisation d'une TPC est devenu une référence en pratique courante par la diminution de la fréquence des complications [2,4]. La technique de TPC-L présentée est une variante des techniques réalisées jusqu'alors avec contrôle par un fibroscope souple ou par un endoscope rigide [7].

Cette technique présente plusieurs avantages. Elle permet un contrôle endoscopique de qualité grâce à l'optique rigide 0° maintenue par l'aide opératoire et au retour image face au chirurgien qui permet un travail à deux mains en vision directe.

Elle permet un contrôle de la ventilation, réalisée en système clôt. L'utilisation d'une optique de diamètre 5,5mm à travers une sonde d'intubation de taille 8,5 a peu d'influence sur le diamètre résiduel de la sonde. Cela permet une ventilation de qualité sans majoration des pressions et prévient la survenue de complications d'hyperpression [2,7-9]. Cette technique est réalisée chez des patients de service de réanimation nécessitant une ventilation prolongée ou présentant des troubles de la déglutition qui étaient jusqu'alors les indications les plus fréquemment retenues pour la réalisation des TPC [6], mais également chez les patients présentant une dyspnée sur une atteinte des VADS. Cela est rendu possible par une intubation première avec un sonde d'intubation de taille 5,5. Une sonde d'intubation de petit calibre permet de passer le plan glottique y compris dans les situations complexes avec une réduction de taille de la filière laryngée. La sonde de taille 8,5 est mise en place une fois le système de laryngosuspension installé et la filière glottique bien visualisée. Cette séquence permet de sécuriser la ventilation en contrôlant la filière aérienne tout au long de la procédure. Elle prévient le risque d'extubation accidentelle qui est estimé à 1,4% avec les techniques classiques de TPC avec contrôle endoscopique [4].

Cette technique est réalisable lors de procédures programmées mais également dans les situations d'urgence qui restaient jusqu'alors une contre-indication partielle à la trachéotomie percutanée [10]. Par ailleurs, la laryngosuspension permet d'avoir un accès direct aux voies aériennes en cas de difficulté de ventilation ou d'extubation accidentelle. Elle permet aussi d'utiliser une instrumentation rigide d'aspiration ou de coagulation en cas de saignement intratrachéal.

Cette technique reste accessible par l'utilisation de matériels de laryngosuspension et d'endoscopie présents dans tout bloc opératoire d'ORL.

CONCLUSION

La technique de TPC-L proposée est un perfectionnement des techniques déjà développées avec contrôle endoscopique. Elle s'adresse à tout patient nécessitant une trachéotomie programmée ou d'urgence. La ventilation et l'hémostase sont sécurisées durant l'ensemble de la procédure avec un accès permanent à la filière respiratoire ce qui permet de réaliser la trachéotomie avec un maximum de sécurité.

Conflit d'intérêt : aucun

RÉFÉRENCES

1. Shelden CH, Pudenz RH, Freshwater DB et al. A new method for tracheotomy. *J Neurosurg* 1955; 12: 428-431
2. White HN, Sharp DB, Castellanos PF. Suspension laryngoscopy-assisted percutaneous dilatational tracheostomy in high-risk patients. *Laryngoscope* 2010; 120: 2423-2429
3. Byhahn C, Wilke HJ, Halbig S et al. Percutaneous tracheostomy: ciaglia blue rhino versus the basic ciaglia technique of percutaneous dilational tracheostomy. *Anesth Analg* 2000; 91: 882-886
4. Kost KM. Endoscopic percutaneous dilatational tracheotomy: a prospective evaluation of 500 consecutive cases. *Laryngoscope* 2005; 115: 1-30
5. Vargas M, Servillo G, Antonelli M et al. Informed consent for tracheostomy procedures in Intensive Care Unit: an Italian national survey. *Minerva Anestesiol* 2013; 79: 741-749
6. Vargas M, Sutherasan Y, Antonelli M et al. Tracheostomy procedures in the intensive care unit: an international survey. *Crit Care* 2015; 19: 291
7. Nowak A, Kern P, Koscielny S et al. Feasibility and safety of dilatational tracheotomy using the rigid endoscope: a multicenter study. *BMC Anesthesiol* 2017; 17: 7
8. Klemm E, Nowak AK. Tracheotomy-Related Deaths. *Dtsch Arztebl Int* 2017; 114: 273-279
9. Nowak A, Langebach R, Klemm E et al. Percutaneous dilational tracheostomy (PDT) and prevention of blood aspiration with superimposed high-frequency jet ventilation (SHFJV) using the tracheotomy-endoscope (TED): results of numerical and experimental simulations. *Biomed Tech (Berl)* 2012; 57: 107-111
10. Cheung NH, Napolitano LM. Tracheostomy: epidemiology, indications, timing, technique, and outcomes. *Respir Care* 2014; 59: 895-915; discussion 916-899

Evaluation of percutaneous dilatational tracheostomy under laryngosuspension

Mathieu Moulin, MD¹, Paul F. Castellanos, MD, FCCP², Ihab Atallah, MD-PhD^{1,3}

Affiliation of authors:

1 : Otolaryngology-Head & Neck Surgery Department, Grenoble Alpes University Hospital, BP 217, 38043 Grenoble Cedex 09, France

2 : Otolaryngology-Head & Neck Surgery, Northern Light Health Medical Center, Bangor, ME 04401-3073, USA

3 : Grenoble Alpes University, School of Medicine, Domaine de la Merci, BP 170 La Tronche, 38042 Grenoble Cedex 9, France

Résumé:

Objectifs: Nous présentons une technique de trachéotomie percutanée en laryngosuspension avec contrôle endoscopique et évaluons ses résultats sur une série de patients.

Matériel et Méthodes: La procédure est réalisée sous anesthésie générale, en laryngosuspension. Une sonde d'intubation de taille 8,5 est introduite et le ballonnet est gonflé en position supraglottique permettant un accès à l'intégralité de la sous glotte et de la trachée. L'endoscope rigide est introduit à travers la sonde grâce à un connecteur avec valve, relié au système de ventilation. Un kit de trachéotomie percutanée est utilisé pour réaliser la trachéotomie au niveau souhaité sous vision directe endoscopique.

Résultats: Quarante-huit patients consécutifs ont bénéficié d'une trachéotomie percutanée en laryngosuspension sous contrôle endoscopique. Trente-deux cas ont été réalisés dans le cadre de l'urgence. Dans les autres cas, la procédure a été réalisée dans le cadre d'une chirurgie programmée des voies aéro-digestives supérieures ou dans le cadre d'une ventilation prolongée. Plus de la moitié de la population était considérée comme à risque par la présence d'au moins un des facteurs suivants : obésité, antécédent de chirurgie cervicale, antécédent de radiothérapie cervicale, néoplasie ORL évolutive, sténose laryngotrachéale. Une complication est survenue chez sept sujets.

Conclusion: La technique de trachéotomie percutanée en suspension permet un contrôle de la ventilation et de l'hémostase durant l'ensemble de la procédure. Une vision endoscopique de qualité et un accès direct aux voies aériennes permet de réaliser la trachéotomie dans des conditions optimales de sécurité.

Mots clés: laryngosuspension ; trachéotomie ; trachéotomie percutanée ; endoscopie

Abstract:

Objective: To describe the technique and outcomes of percutaneous tracheostomy under laryngosuspension.

Methods: A consecutive series of patients who underwent percutaneous tracheostomy under laryngosuspension were reviewed for outcomes. The procedure is performed under general anesthesia and laryngosuspension. An 8.5 oral endotracheal tube is inserted and the cuff is inflated in the supraglottis, allowing access to the whole trachea and subglottis. The tube is taped to the laryngoscope. A rigid endoscope is inserted in the endotracheal tube through a swivel connector connected to the tube and the ventilation circuit. Percutaneous tracheostomy kit is used to perform dilatational tracheostomy at the desired level of the trachea under direct visual endoscopic control.

Results: Forty-eight patients underwent percutaneous tracheostomy under laryngosuspension. Thirty-two cases were performed in an emergency. In all other cases, tracheostomy was performed as a part of a scheduled procedure affecting the airway or in patients requiring prolonged ventilation. More than half of patients were considered high risk by virtue of one or more of the following: morbid obesity, prior neck surgery, prior neck radiotherapy, progressive head and neck cancer, or laryngotracheal stenosis. Complications occurred in seven cases.

Conclusion: Percutaneous tracheostomy under laryngosuspension has the advantage of optimal control of patient ventilation and hemostasis throughout the procedure. High quality endoscopic vision and easy access to the airway under laryngosuspension allow tracheostomy to be performed with maximum safety.

Keywords: laryngosuspension; tracheotomy; percutaneous tracheotomy; endoscopy

INTRODUCTION

Tracheostomy is an ancient surgical procedure, described over 4000 years ago. Chevalier Jackson in the early 20th century described a safer surgical technique with the addition of anesthesia and modern surgery ¹. This technique, performed through a cervical incision providing direct approach to the trachea, has continued to improve and has become a technique of reference.

Shelden made the first attempts of percutaneous tracheostomy in 1955 ². Percutaneous tracheostomy with a dilatation system was proposed by Ciaglia in 1985 ³. It then became a safe technique and was adopted as an alternative to conventional surgical tracheostomy. It is characterized by the use of a dilatation kit and endoscopic control during the procedure ⁴⁻⁶. This procedure is mainly performed in intensive care units, in patients requiring prolonged ventilation ⁷. Percutaneous tracheostomy has several advantages over conventional surgical tracheostomy: reduced operative time, reduced risk of intra- and postoperative bleeding, reduced risk of infection of the surgical site, lower cost, and reduced time of spontaneous tracheostomy stoma closure after decannulation. The overall complication rate of both techniques seems to be identical ⁸⁻¹⁰.

Several contraindications to percutaneous tracheostomy have been reported: pediatric population, unsafe airway, emergency, presence of a median cervical lesion, non-palpable cricoid cartilage, and coagulopathy ⁵.

Percutaneous dilatational tracheostomy under laryngosuspension is a blending of two techniques ^{11,12}. In this technique, ventilation and hemostasis are secured during the entire procedure with permanent and easy access to the airway in case of complication ^{11,12}. Here, we present an evaluation of this technique that allows tracheostomy to be performed with maximal safety in the setting of emergency or scheduled procedure.

MATERIAL AND METHODS

A cohort of all patients undergoing percutaneous dilatational tracheostomy under laryngosuspension from 2016 to 2019 was retrospectively reviewed at a tertiary referral otolaryngology center. Informed consent for data collection in medical records was obtained. All procedures performed in the study were in accordance with the ethical standards of the institution and with the 1964 Helsinki declaration and its later amendments. In addition, our study got the approval of the national committee of data privacy (Commission nationale de l'Informatique et des Libertés pour l'Utilisation des Données Patients, approval number: 2205066v0).

Recorded data consisted of age, sex, body mass index (BMI), tracheostomy indication, perioperative complications such as pre or postoperative desaturation ($SpO_2 < 90\%$), bleeding, and accidental decannulation occurring within five days following the procedure. In addition, history of tracheostomy, neck surgery, laryngotracheal stenosis, coagulopathy were collected. The size of the tracheostomy tube and the operative time were also reported.

Intubation criteria collected were Mallampati score, maximum mouth opening, thyromental distance in centimeters, cervical spine mobility, and Cormack-Lehane grade. Intubation modalities included direct laryngoscopy, videolaryngoscopy using the GlideScope® (Verathon, Bothell, WA, USA) or the C-MAC® videolaryngoscope (Karl Storz, Tuttlingen, Germany), rigid bronchoscopy, and flexible transnasal bronchoscopy. In addition, short cricosternal distance in extended position, corresponding to the absence of a gap between the inferior border of the cricoid cartilage and the sternum, was reported.

Operative technique

Percutaneous dilatational tracheostomy technique under laryngosuspension was described in details in one of our previous works ¹¹.

In brief, after securing the airway with adequate size endotracheal tube in the setting of emergency or scheduled procedure, a Bouchayer laryngoscope and arm suspension apparatus (Integra® MicroFrance®, Saint Aubin le Monial, France), a 5.5 mm 0° Storz rigid endoscope (Karl Storz Endoscopy Ltd., Tuttlingen, Germany), and an 8.5 oral endotracheal tube were used for laryngotracheal examination and airway control.

An ULTRAPerc®, Portex® tracheostomy introducer (Smiths-Medical, Kent, UK) is used in all cases. Patient ventilation is maintained throughout the entire procedure with only very brief intervals of apnea during endotracheal tube exchange and airway evaluation. The laryngoscope is placed just into the laryngeal inlet within the aperture of the false vocal folds. An 8.5 oral endotracheal tube is inserted and the cuff is inflated in the supraglottis, allowing access to the whole trachea and subglottis. The tube is taped to the laryngoscope. The rigid endoscope is inserted in the endotracheal tube through a swivel connector connected to the tube and the ventilation circuit. Percutaneous tracheostomy kit is then used to perform dilatational tracheostomy at the desired level of the trachea under direct visual endoscopic control (figure 1). At the end of the procedure, a Blue Line Ultra® size 7 or 8 (Smiths-Medical, Kent, UK) tracheostomy is inserted and stitched to the skin to reduce the risk of accidental decannulation. The laryngoscope and the endotracheal tube are removed.

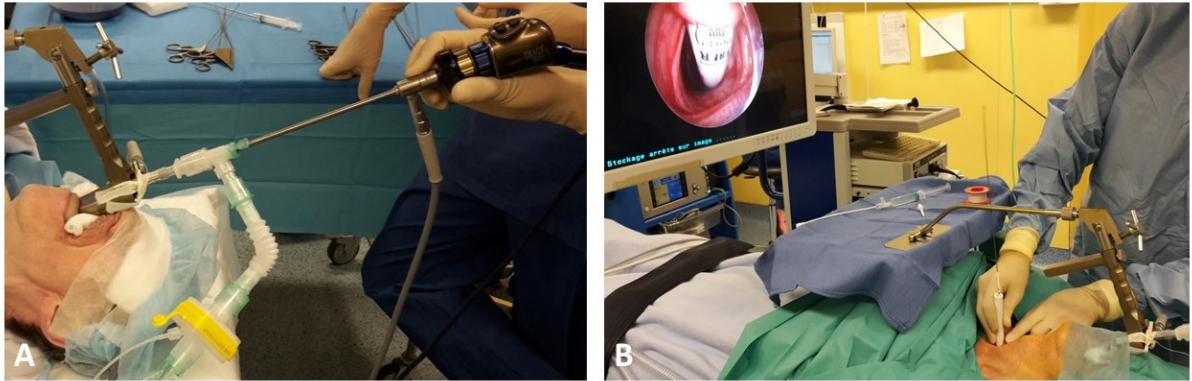


Figure 1 : Percutaneous dilatational tracheostomy under laryngosuspension.

A) Patient is placed in rigid suspension and intubated through the laryngoscope with an 8.5 endotracheal tube. The patient is ventilated throughout the procedure via the side port.

B) A rigid telescope inserted into the endotracheal tube offers high quality endoscopic vision throughout the entire procedure.

RESULTS

Percutaneous dilatational tracheostomy under laryngosuspension was performed in 48 cases (36 males and 12 females). The mean age was 63 years. The mean BMI was 22.7 ± 4.8 . No patient had a BMI > 35.

Indications for tracheotomy are represented in table I. Sixty-seven percent of cases were performed in an emergency setting of malignant (n=17) and non-malignant (n=15) upper airway obstruction. Non-malignant airway obstruction etiologies included laryngeal stenosis secondary to radiotherapy or surgery (n=5), cricoid chondronecrosis secondary to radiotherapy (n=4), bilateral vocal fold paralysis in adduction due to central or peripheral etiologies, head and neck cellulitis associated with dyspnea (n=1), laryngeal abscess in a patient with immunosuppression (n=1), and autoimmune inflammatory laryngitis (n=1).

Intubation criteria included a mean Mallampati score of 1.6 ± 0.8 and a mean maximum mouth opening of 2.8 ± 0.8 fingers. The thyromental distance was greater than 6.5 cm in 30 cases (62.5%), less than 6.5 cm in 2 cases (4.2%), and was missing in the medical records in 16 cases. Cervical spine mobility was decreased in 11 patients (22.9%) and was normal in 21 patients (43.8%). Data concerning cervical spine mobility were missing in the medical records of sixteen patients. The mean Cormack-Lehane score was 1.4 and data were missing in thirty-nine cases. Intubation modalities included direct laryngoscopy in 33 cases (68.8%), videolaryngoscopy in 9 cases (18.7%), and flexible transnasal bronchoscopy in 6 cases (12.5%). There was no use of rigid bronchoscopy for intubation in any case.

Short cricosternal distance was reported in 5 cases (10.4%). Eleven patients (22.9%) had a history of tracheostomy and 14 patients (29.2%) had a history of neck surgery. Twenty cases (45.8%) had a history of head and neck radiotherapy. No history of coagulopathy was found. Size 8 tracheotomy tube was inserted in 29 patients (60.4%) and size 7 in 19 patients (39.6%).

Complications occurred in 14.7% of cases (table II). One case presented perioperative desaturation (SpO₂ <90%) due to abundant bronchial secretions that were suctioned during the procedure. Insignificant perioperative bleeding occurred in 2 cases and was stopped after inserting the tracheostomy tube. Post-operative desaturation (SpO₂ <90%) was reported in

one case due to abundant bronchial secretions and resolved on suction. Surgical revision for hemostasis was performed in one case. Postoperative accidental decannulation occurred in 2 cases within 5 days after the procedure: one case required general anesthesia to reinsert the tracheostomy tube at the operating room (OR) and one patient died secondary to cardiopulmonary arrest. The later refused resuscitation in accordance to his advance directives. The mean operative time was 14 ± 3 minutes.

Indications	n	%
Scheduled head and neck cancer surgery	3	6,3
Scheduled airway surgery	7	14,6
Malignant upper airway obstruction *	17	35,4
Non-malignant airway obstruction *	15	31,2
Prolonged ventilation	5	10,4
Swallowing disorders with aspiration	1	2,1

Table I: Indications for percutaneous dilatational tracheostomy under laryngosuspension

*: tracheostomy was performed in an emergency setting

Complications	n	%
Peroperative desaturation (SpO2 < 90 %)	1	2,1
Peroperative bleeding	2	4,2
Postoperative desaturation (SpO2 < 90 %)	1	2,1
Postoperative bleeding	1	2,1
Accidental decannulation	2	4,2
Total	7	14,7

Table II: Complications of percutaneous dilatational tracheostomy under laryngosuspension

DISCUSSION

Percutaneous dilatational tracheostomy under laryngosuspension can be performed in the context of emergency or scheduled surgery. Two thirds of our procedures were performed in an emergency setting of acute dyspnea, which was previously considered as a contraindication to dilatational percutaneous tracheostomy. In our series, first, the airway was accessed with the appropriate intubation modality then percutaneous dilatational tracheostomy under laryngosuspension was performed. This needs appropriate experience with all intubation modalities in order to be prepared to manage any difficult airway to avoid performance of awake open tracheostomy. The latter is considered as a stressful condition for the patient, the surgeon and the anesthesiologist in case of any delay in securing the airway due to distorted neck anatomy or difficult surgical approach to the trachea. In most of emergency cases of our series, the airway was first intubated with a small endotracheal tube and then laryngosuspension was performed allowing permanent access to the airway during the whole procedure and safe endotracheal tube exchange with a larger one (ID: 8.5) permitting adequate ventilation of the patient while inserting a rigid telescope in the endotracheal tube. In traditional percutaneous dilatational tracheostomy with flexible endoscopic control, smaller endotracheal tubes are used and this may result in ventilatory compromise secondary to partial obstruction of the small tubes by the endoscope. In addition, laryngosuspension allows easy examination of the airway and the performance of biopsies in case of malignant airway obstruction. Finally, laryngosuspension and taping the endotracheal tube to the laryngoscope allows retraction of the distal end of the tube to the laryngeal inlet and inflation of its cuff in the supraglottis, without any fear to lose the airway, thus permitting visualization of the majority of the airway starting from the subglottis.

In our series, percutaneous dilatational tracheostomy under laryngosuspension was performed in the OR while most of the series of percutaneous tracheostomy described in the literature are performed in the intensive care unit (ICU) in patients requiring prolonged ventilation^{10,12}. The advantage of performing the procedure in the OR is the presence of a technical platform that allows dealing with any complication. In addition, it allows easy access to flexible and rigid instrumentation for intubation with maximal security of patients with airway emergencies. The disadvantage remains a higher cost than a procedure performed in the ICU

In our series, airway exposure scores were satisfactory but the difficulty remained in finding the airway and to insert the endotracheal tube due to the high proportion of malignant airway obstruction and distorted airway anatomy secondary to radiotherapy and previous airway surgeries. Our series is different from those described in the literature where percutaneous tracheostomy is mainly performed in patient already intubated requiring prolonged ventilation in the ICU ^{12,13}.

Most obese patients have very short, thick necks. Obesity makes for challenging airway access regardless of the technique used. Palpation of anatomic landmarks often reveals a short cricosternal distance. In addition, neck extension might not help or could be limited. Open surgical tracheostomy in these patients are notoriously difficult with the trachea oriented obliquely and posteriorly within the thorax. Percutaneous dilatational tracheostomy under laryngosuspension is far easier and safer than open tracheostomy or conventional percutaneous tracheostomy in these patients. In addition, it might require the use of an extended length tracheostomy cannula which is not usually supplied with the set of percutaneous tracheostomy set ¹⁴. The surgeon should always be prepared to introduce an endotracheal tube, either through the laryngoscope from above or directly into the wound itself, in the event that passage of the tracheostomy tube is not initially successful ¹². This is facilitated by the laryngosuspension that provides stable and easy access to the airway. Although we have been ready for this possibility, thus far it has not been necessary. In our series, 27% of patients were overweight with a maximum BMI of 33.3. No patient was morbidly obese (BMI > 35). We did not encounter any particular difficulty in patients with overweight. Percutaneous dilatational tracheostomy under laryngosuspension appears to be a good alternative in overweight patients. This is confirmed in American series with a mean BMI of 28.1 ^{12,14,15}.

In our series, no patients had coagulation disorders. However, percutaneous tracheostomy could be performed in patients with bleeding disorders defined as INR > 1.5, or platelet count < 50,000/mm³, or receiving curative anticoagulation treatment with heparin ^{15,16}. Laryngosuspension allows endoscopic control of hemostasis in case of bleeding using large-bore suction rigid instrumentation, tamponade, and monopolar or bipolar electrocautery.

Seven complications occurred in our series (14.7%). This complication rate is comparable to that of other teams using similar technique and appears to be lower than conventional percutaneous tracheostomy techniques despite the great heterogeneity of the average rates of complications estimated between 9.2 and 37.4% in published series ^{10,12,14,17,18}. In our series, complications occurred in patients with no intubation difficulties and with various tracheotomy indications. In our experience, we did not find any risk factor predictive for complications. In general, the main complication in percutaneous tracheostomy is inadvertent decannulation which enables the tip of the cannula to fall out entirely or to sit within a false passage anterior to the tracheal lumen ⁸. For this reason, we recommend to stitch the tracheostomy tube to the skin and to perform the first cannula change at least on post-operative day 5. In our series, no complications were observed regarding posterior tracheal wall injury during the procedure. This could be explained by the fact that the rigid telescope provide improved direct optical visualization. Finally, complications such as pneumothorax or major subcutaneous emphysema did not occur in our series.

Despite broadening of our indications for percutaneous dilatational tracheostomy under laryngosuspension, there are still few contraindications such as severe trismus, unstable cervical spine fractures, and patients contraindicated to general anesthesia. Severe trismus prevents introduction of the laryngoscope for laryngosuspension. Unstable cervical spine fractures is a contraindication for laryngosuspension due to the risk associated with neck. Conventional percutaneous dilatational tracheostomy is preferable in this context ¹⁹.

In our series, a single expert airway surgeon performed all the procedures. The senior author recommends performing five to ten procedures accompanied by a mentor, before that otolaryngologists interested in this technique, get autonomy to practice it ¹³. Once mastered, this technique presents a short operative time comparing to open surgical tracheostomy.

We did not perform neck ultrasound check-up before the procedure. This seems to be a point to work on for the additional safety that ultrasound could provide regarding anterior cervical vascular structures localization ^{20,21}. Ultrasound guided localization of the trachea seems to be less convincing in our technique. Indeed great extension of the neck provided by laryngosuspension, improves ability to palpate anatomical airway landmarks ¹¹.

We propose this technique as an alternative for open tracheostomy in ICU patients not candidate for conventional percutaneous tracheostomy. These patients include cases with unsafe airway, midline neck mass, inability to palpate the cricoid cartilage and uncorrectable coagulopathy ⁵. The laryngosuspension system allows direct access to the upper airway for efficient ventilation with a high level of safety and visualization quality during the entire surgery with the possibility to perform complementary hemostasis and aspiration throughout the procedure.

Any conventional percutaneous dilatational tracheostomy should continue to be performed in the ICU after careful evaluation of its feasibility to avoid transportation of critically ill patients to the OR and unnecessary costs ^{5,13}.

CONCLUSION

Percutaneous dilatational tracheostomy under laryngosuspension is an improvement of preexisting conventional percutaneous tracheostomy. It is an alternative to open surgical tracheostomy in many indications. It could be performed in the setting of airway emergency or as a part of a scheduled surgery affecting the airway. It has the advantage of optimal control of the patient ventilation and hemostasis throughout the procedure. High quality endoscopic vision and easy access to the airway under laryngosuspension allow tracheostomy to be performed with maximum safety.

REFERENCES

1. Jackson C. Tracheotomy. *The Laryngoscope*. 1909;19(4):285-290.
2. Sheldon CH, Pudenz RH, Freshwater DB, Crue BL. A new method for tracheotomy. *J Neurosurg*. 1955;12(4):428-431.
3. Ciaglia P, Firsching R, Syniec C. Elective percutaneous dilatational tracheostomy. A new simple bedside procedure; preliminary report. *Chest*. 1985;87(6):715-719.
4. Byhahn C, Wilke HJ, Halbig S, Lischke V, Westphal K. Percutaneous tracheostomy: ciaglia blue rhino versus the basic ciaglia technique of percutaneous dilatational tracheostomy. *Anesth Analg*. 2000;91(4):882-886.
5. Kost KM. Endoscopic percutaneous dilatational tracheotomy: a prospective evaluation of 500 consecutive cases. *Laryngoscope*. 2005;115(10 Pt 2):1-30.
6. Shen G, Yin H, Cao Y, et al. Percutaneous dilatational tracheostomy versus fibre optic bronchoscopy-guided percutaneous dilatational tracheostomy in critically ill patients: a randomised controlled trial. *Ir J Med Sci*. 2019;188(2):675-681.
7. Vargas M, Sutherasan Y, Antonelli M, et al. Tracheostomy procedures in the intensive care unit: an international survey. *Crit Care*. 2015;19:291.
8. Higgins KM, Punthakee X. Meta-analysis comparison of open versus percutaneous tracheostomy. *Laryngoscope*. 2007;117(3):447-454.
9. Freeman BD, Isabella K, Lin N, Buchman TG. A meta-analysis of prospective trials comparing percutaneous and surgical tracheostomy in critically ill patients. *Chest*. 2000;118(5):1412-1418.
10. Oliver ER, Gist A, Gillespie MB. Percutaneous versus surgical tracheotomy: an updated meta-analysis. *Laryngoscope*. 2007;117(9):1570-1575.
11. Moulin M, Castellanos P, Atallah I. Percutaneous tracheostomy under suspension laryngoscopy. *Eur Ann Otorhinolaryngol Head Neck Dis*. 2020;In press.
12. White HN, Sharp DB, Castellanos PF. Suspension laryngoscopy-assisted percutaneous dilatational tracheostomy in high-risk patients. *Laryngoscope*. 2010;120(12):2423-2429.
13. Hsia DW, Ghori UK, Musani AI. Percutaneous dilational tracheostomy. *Clin Chest Med*. 2013;34(3):515-526.
14. Sharp DB, Castellanos PF. Clinical outcomes of bedside percutaneous dilatational tracheostomy with suspension laryngoscopy for airway control. *Ann Otol Rhinol*

- Laryngol.* 2009;118(2):91-98.
15. Blankenship DR, Kulbersh BD, Gourin CG, Blanchard AR, Terris DJ. High-risk tracheostomy: exploring the limits of the percutaneous tracheostomy. *Laryngoscope.* 2005;115(6):987-989.
 16. Kluge S, Meyer A, Kühnelt P, Baumann HJ, Kreymann G. Percutaneous tracheostomy is safe in patients with severe thrombocytopenia. *Chest.* 2004;126(2):547-551.
 17. Nowak A, Kern P, Koscielny S, et al. Feasibility and safety of dilatational tracheotomy using the rigid endoscope: a multicenter study. *BMC Anesthesiol.* 2017;17(1):7.
 18. Nowak A, Klemm E. Percutaneous dilatational tracheotomy using the tracheotomy endoscope. *Laryngoscope.* 2011;121(7):1490-1494.
 19. Ben Nun A, Orlovsky M, Best LA. Percutaneous tracheostomy in patients with cervical spine fractures--feasible and safe. *Interact Cardiovasc Thorac Surg.* 2006;5(4):427-429.
 20. Rudas M, Seppelt I, Herkes R, Hislop R, Rajbhandari D, Weisbrodt L. Traditional landmark versus ultrasound guided tracheal puncture during percutaneous dilatational tracheostomy in adult intensive care patients: a randomised controlled trial. *Crit Care.* 2014;18(5):514.
 21. Yavuz A, Yilmaz M, Goya C, Alimoglu E, Kabaalioglu A. Advantages of US in percutaneous dilatational tracheostomy: randomized controlled trial and review of the literature. *Radiology.* 2014;273(3):927-936.

THÈSE SOUTENUE PAR : Mathieu MOULIN

TITRE :

TECHNIQUE CHIRURGICALE ET ÉVALUATION DE LA TRACHÉOTOMIE
PERCUTANÉE EN SUSPENSION SOUS CONTRÔLE ENDOSCOPIQUE

CONCLUSION :


La technique de trachéotomie percutanée en laryngosuspension sous contrôle endoscopique est une amélioration des techniques préexistantes de trachéotomie percutanée permettant un élargissement des indications en s'adressant à des patients récusés jusqu'alors à un abord percutané. Nous la présentons comme une alternative à la trachéotomie percutanée traditionnelle et à la trachéotomie par cervicotomie. Elle regroupe les avantages de la trachéotomie percutanée traditionnelle en apportant un niveau de sécurité supplémentaire en terme de contrôle de la ventilation et d'accès aux voies aériennes. Les indications s'étendent à l'ensemble des patients nécessitant la mise en place d'une trachéotomie rencontraient dans un centre référent d'ORL et de chirurgie cervico-faciale. La procédure est réalisable dans le cadre de l'urgence ou d'une chirurgie programmée, par tout ORL familier de la gestion des pathologies des voies aérodigestives supérieures sous contrôle endoscopique. Le taux de complications est identique aux autres techniques de trachéotomie percutanée en suspension, et semble inférieur aux techniques de trachéotomie traditionnelle. La réalisation de cette procédure en chambre pour les patients en unité de réanimation reste à définir.

VU ET PERMIS D'IMPRIMER :

Grenoble, le : 26/02/2020

LE DOYEN


Pr. Patrice MORAND




Pour le Président
et par délégation
Le Doyen de Médecine
Pr. Patrice MORAND

LE PRÉSIDENT DE LA THÈSE

Pr. Christian Adrien RIGHINI





SERMENT D'HIPPOCRATE

En présence des Maîtres de cette Faculté, de mes chers condisciples et devant l'effigie d'HIPPOCRATE,

Je promets et je jure d'être fidèle aux lois de l'honneur et de la probité dans l'exercice de la Médecine.

Je donnerai mes soins gratuitement à l'indigent et n'exigerai jamais un salaire au dessus de mon travail. Je ne participerai à aucun partage clandestin d'honoraires.

Admis dans l'intimité des maisons, mes yeux n'y verront pas ce qui s'y passe ; ma langue taira les secrets qui me seront confiés et mon état ne servira pas à corrompre les mœurs, ni à favoriser le crime.

Je ne permettrai pas que des considérations de religion, de nation, de race, de parti ou de classe sociale viennent s'interposer entre mon devoir et mon patient.

Je garderai le respect absolu de la vie humaine.

Même sous la menace, je n'admettrai pas de faire usage de mes connaissances médicales contre les lois de l'humanité.

Respectueux et reconnaissant envers mes Maîtres, je rendrai à leurs enfants l'instruction que j'ai reçue de leurs pères.

Que les hommes m'accordent leur estime si je suis fidèle à mes promesses.

Que je sois couvert d'opprobre et méprisé de mes confrères si j'y manque.