



**HAL**  
open science

Mise en œuvre d'une restauration partielle collée postérieure : actualisation des connaissances et propositions de supports pédagogiques multimédias via des plateformes numériques (Dentapoche, Moodle)

Guillaume Ponsonnet

► To cite this version:

Guillaume Ponsonnet. Mise en œuvre d'une restauration partielle collée postérieure : actualisation des connaissances et propositions de supports pédagogiques multimédias via des plateformes numériques (Dentapoche, Moodle). Médecine humaine et pathologie. 2021. dumas-03216165

**HAL Id: dumas-03216165**

**<https://dumas.ccsd.cnrs.fr/dumas-03216165v1>**

Submitted on 20 Oct 2021

**HAL** is a multi-disciplinary open access archive for the deposit and dissemination of scientific research documents, whether they are published or not. The documents may come from teaching and research institutions in France or abroad, or from public or private research centers.

L'archive ouverte pluridisciplinaire **HAL**, est destinée au dépôt et à la diffusion de documents scientifiques de niveau recherche, publiés ou non, émanant des établissements d'enseignement et de recherche français ou étrangers, des laboratoires publics ou privés.

UNIVERSITÉ NICE-SOPHIA ANTIPOLIS  
FACULTÉ DE CHIRURGIE DENTAIRE

24 Avenue des Diables Bleus, 06357 Nice Cedex 04

**Mise en œuvre d'une restauration partielle collée  
postérieure : actualisation des connaissances et  
propositions de supports pédagogiques multimédias via  
des plateformes numériques (Dentapoche, Moodle)**

Année 2020-2021

Thèse n°42572035

**THÈSE**

Présentée et publiquement soutenue devant  
la Faculté de Chirurgie Dentaire de Nice  
Le 5 Février 2021 par

**Monsieur PONSONNET Guillaume**

Né le 07/02/1994 à Saint Martin d'Hères (Isère)  
Pour obtenir le grade de :

**DOCTEUR EN CHIRURGIE DENTAIRE (Diplôme d'État)**

---

Examineurs :

Madame le Professeur  
Monsieur le Docteur  
Monsieur le Docteur  
Madame le Docteur

Laurence LUPI  
Olivier LAPLANCHE  
Romain CEINOS  
Laure DEMARTY

Présidente du Jury  
Assesseur  
Assesseur  
Directeur de thèse

---

## CORPS ENSEIGNANT

### 56<sup>ème</sup> section : DEVELOPPEMENT, CROISSANCE ET PREVENTION

#### **Sous-section 01 : ODONTOLOGIE PEDIATRIQUE ET ORTHOPEDIE DENTO-FACIALE**

Professeur des Universités : Mme MANIERE-EZVAN Armelle  
Professeur des Universités : Mme MULLER-BOLLA Michèle  
Maître de Conférences des Universités : Mme JOSEPH Clara  
Maître de Conférences des Universités Associé : Mme OUEISS Arlette  
Assistant Hospitalier Universitaire : Mme AIEM TORT-ALVAREZ Elody  
Assistant Hospitalier Universitaire : Mr CAMIA Julien  
Assistant Hospitalier Universitaire : Mme MASUCCI Caterina

#### **Sous-section 02 : PREVENTION, EPIDEMIOLOGIE, ECONOMIE DE LA SANTE, ODONTOLOGIE LEGALE**

Professeur des Universités : Mme LUPI Laurence  
Maître de Conférences des Universités Associé : Mme BORSA Leslie  
Assistant Hospitalier Universitaire : Mme FRENDO Marie  
Assistant Hospitalier Universitaire : Mme MERIGO Elisabetta

### 57<sup>ème</sup> section : CHIRURGIE ORALE ; PARODONTOLOGIE ; BIOLOGIE ORALE

#### **Sous-section 01 : CHIRURGIE ORALE ; PARODONTOLOGIE ; BIOLOGIE ORALE**

Professeur des Universités : Mme PRECHEUR-SABLAYROLLES Isabelle  
Maître de Conférences des Universités : Mr BENHAMOU Yordan  
Maître de Conférences des Universités : Mr COCHAIS Patrice  
Maître de Conférences des Universités : Mme DRIDI Sophie Myriam  
Maître de Conférences des Universités : Mme RAYBAUD Hélène  
Maître de Conférences des Universités : Mme VINCENT-BUGNAS Séverine  
Maître de Conférences des Universités : Mme VOHA Christine  
Assistant Hospitalier Universitaire : Mr BORIE Gwenaël  
Assistant Hospitalier Universitaire : Mr CHARBIT Mathieu  
Assistant Hospitalier Universitaire : Mme FISTES Elene-Maria

### 58<sup>ème</sup> section : REHABILITATION ORALE

#### **Sous-section 01 : DENTISTERIE RESTAURATRICE, ENDODONTIE, PROTHESES, FONCTION-DYSFONCTION, IMAGERIE, BIOMATERIAUX**

Professeur des Universités : Mme BERTRAND Marie-France  
Professeur des Universités : Mr BOLLA Marc  
Professeur des Universités : Mme BRULAT-BOUCHARD Nathalie  
Professeur des Universités : Mme LASSAUZAY Claire  
Professeur des Universités : Mr MEDIONI Etienne  
Professeur des Universités Associée : Mme CHARAVET Carole  
Professeur des Universités Emérite : Mr ROCCA Jean-Paul  
Maître de Conférences des Universités : Mr ALLARD Yves  
Maître de Conférences des Universités : Mr CEINOS Romain  
Maître de Conférences des Universités : Mme EHRMANN Elodie  
Maître de Conférences des Universités : Mr LAPLANCHE Olivier  
Maître de Conférences des Universités : Mr LEFORESTIER Eric  
Maître de Conférences des Universités : Mme POUYSSEGUR-ROUGIER Valérie  
Assistant Hospitalier Universitaire : Mme ABID Sarah  
Assistant Hospitalier Universitaire : Mme BECQUART Mathilde  
Assistant Hospitalier Universitaire : Mme DEMARTY Laure  
Assistant Hospitalier Universitaire : Mr DUBROMEZ Julien  
Assistant Hospitalier Universitaire : Mme GROSSI Vanina  
Assistant Hospitalier Universitaire : Mr LAMBERT Gary  
Assistant Hospitalier Universitaire : Mr LONJON Jean-Baptiste  
Assistant Hospitalier Universitaire : Mr PARNOT Maximilien

## Remerciements

À Madame le Professeur Laurence LUPI  
Docteur en Chirurgie Dentaire et orthopédie dento faciale  
Professeur des Universités - Praticien hospitalier  
Directrice de l'UFR d'Odontologie de Nice  
Responsable de la sous-section Prévention, Épidémiologique, Économie de la santé, Odontologie  
Légale

Merci pour votre bonne humeur et vos conseils avisés, vous avez été d'une aide précieuse durant mes études. Grâce à vous j'ai appris à voir l'aspect positif de toute situation compliquée, à tirer profit des difficultés et garder la tête haute en toute circonstance. Apprendre à vos côtés durant toute ces années fut une expérience enrichissante qui m'a beaucoup apporté sur le plan humain et professionnel, ce qui m'a permis de gagner en maturité. Je garde un beau souvenir de mes années d'enseignement grâce à vous. Je vous souhaite le meilleur pour la suite.

À Monsieur le Docteur Olivier LAPLANCHE  
Docteur en Chirurgie Dentaire  
Maître de Conférences des Universités - Praticien hospitalier

J'ai toujours eu beaucoup d'admiration pour votre savoir-faire dans le domaine et vos connaissances rarement égalées. Vos enseignements magistraux m'ont beaucoup appris durant mes années universitaires et votre savoir-faire en clinique a été un pilier durant mon cursus, autant sur l'aspect théorique que pratique. Grâce à vous, j'ai non seulement appris les bases du métier en prothèse fixée, mais j'ai également adopté des réflexes cliniques d'une grande utilité tirés de vos enseignements. Vous avez été pour moi d'une grande aide à l'hôpital, toujours disponible et sur qui j'ai pu compter lors de situations complexes que j'ai pu rencontrer. Merci pour tout.

**À Monsieur le Docteur Romain CEINOS**  
**Docteur en Chirurgie Dentaire**  
**Maître de Conférences des Universités - Praticien hospitalier**

Votre implication et votre enthousiasme à l'idée d'enseigner et partager votre savoir-faire ont été une véritable impulsion dans mon cursus dès la 3<sup>ème</sup> année, me permettant de prendre un virage à 180 degrés dans le déroulement de mes études. Vous avez réussi à me transmettre la passion et l'intérêt pour une dentisterie esthétique moderne, conservatrice, en accord avec les données actuelles de la science. Toujours investi, dynamique et passionné, vos enseignements et travaux pratiques de qualités furent d'une aide inestimable pour ma pratique quotidienne. Vous avez toujours répondu présent durant mes années d'études, jusqu'à me faire l'honneur d'accepter de réaliser le cas clinique dont ma thèse fait l'objet. Vous êtes un exemple de réussite sur qui j'ai pu toujours compter. J'ai énormément appris à vos côtés, je vous en serai toujours reconnaissant. Merci pour tout.

**À Madame le Docteur Laure DEMARTY**  
**Docteur en Chirurgie Dentaire**  
**Assistant Hospitalier Universitaire**

Ces deux années cliniques passées à vos côtés furent une expérience particulièrement enrichissante sur le plan humain et très formatrice pour mon apprentissage en pratique clinique. Vous avez toujours apporté des conseils pragmatiques, ludiques et judicieux pour me sortir de n'importe quelle situation rencontrée. Votre bonne humeur, votre implication et votre bienveillance furent un moteur considérable pour mon expérience à l'hôpital et mon approche du métier. Je vous remercie d'avoir toujours été présente et fait preuve d'un investissement sans faille à mon égard, au point de me faire l'honneur d'accepter la présidence de ma thèse.

## Tables des matières

---

<b>Tables des figures</b> .....	8
<b>Tables des tableaux</b> .....	9
<b>Introduction</b> .....	10
<b>I. Les reconstitutions partielles collées postérieures : Inlays et onlays</b> .....	<b>13</b>
<b>I.1 Généralités sur les restaurations partielles collées postérieures</b> .....	<b>13</b>
I.1.1 Définitions .....	13
I.1.2 Indications .....	13
I.1.3 Contre-Indications .....	15
<b>I.2 Critères de décision entre différents types de restaurations</b> .....	<b>16</b>
I.2.1 Le volume de la perte tissulaire initiale .....	17
I.2.2 La valeur des structures anatomiques résiduelles.....	17
I.2.3 Le nombre de restaurations .....	18
I.2.4 « Porte à faux » proximal .....	19
I.2.5 La situation des limites .....	19
I.2.6 La situation de la dent sur l'arcade .....	19
I.2.7 L'expérience du praticien .....	19
I.2.8 L'occlusion .....	20
I.2.9 L'esthétique.....	20
<b>I.3 Biomatériaux utilisés pour les reconstitutions collées postérieures indirectes ...</b> <b>20</b>	<b>20</b>
I.3.1 Cahier des charges .....	20
I.3.2 Les Céramiques.....	21
I.3.2.1 Généralités .....	21
I.3.2.2 Quelles céramiques pour les restaurations partielles postérieures collées ?	22
I.3.3 Les résines composites de laboratoire.....	23
I.3.3.1 Généralités .....	23
I.3.3.2 Quels composites pour les restaurations partielles indirectes collées postérieures ?.....	24
I.3.4 Matériaux hybrides : l'avenir pour les restaurations postérieures indirectes collées ? .....	26
I.3.4.1 Avantages des matériaux hybrides .....	27
I.3.4.2 Inconvénients des matériaux hybrides .....	28
I.3.5 Les critères de choix entre céramique, composite et matériaux hybrides.....	29
I.3.5.1 Facteurs fonctionnels .....	29
I.3.5.2 Facteurs biologiques.....	31
I.3.5.3 Facteurs esthétiques .....	32
<b>I.4 L'adhésion et les produits d'assemblage</b> .....	<b>34</b>
I.4.1 Définitions .....	34
I.4.2 Classification des adhésifs.....	35
I.4.3 Interface émail – système adhésif .....	36
I.4.4 Interface dentine – système adhésif.....	37
I.4.5 Définition d'une colle et intérêt clinique .....	38
I.4.6 Différents types de polymères de collage.....	38

I.4.6.1	Les colles associées à un système adhésif (colles sans potentiel adhésif) :	38
I.4.6.2	Les colles contenant un monomère réactif (Colles avec potentiel adhésif, colles complexes) :	39
I.4.6.3	Les colles auto-adhésives ou colles « tout en un »	40
I.4.6.4	Avec quel(s) adhésif(s) associer la colle ?	41
I.4.7	Le cahier des charges d'un matériau de collage	43
<b>I.5</b>	<b>Pronostic et longévité des restaurations partielles collées postérieures</b>	<b>45</b>
<b>II.</b>	<b>Séquences cliniques pour réaliser une reconstitution partielle collée postérieure</b>	<b>49</b>
<b>II.1</b>	<b>Les modalités et formes de préparation des restaurations postérieures collées indirectes</b>	<b>49</b>
II.1.1	Les impératifs de préparation de la cavité :	49
II.1.1.1	Impératifs biomécaniques :	50
II.1.1.2	Impératifs esthétiques :	50
II.1.1.3	Impératifs liés au matériau :	51
II.1.1.4	Impératifs biologiques :	52
II.1.1.5	Les nouveaux principes de préparation MDPT (Morphology Driven Preparation Technique)	52
II.1.2	L'hybridation dentinaire de la cavité (DB puis IDS)	56
II.1.3	Optimisation de la cavité (CDO) : Mise en place d'un substitut dentinaire :	58
II.1.3.1	Les résines composites fluides :	59
II.1.3.2	Les composites de restauration microhybrides conventionnels :	60
II.1.4	Instrumentation nécessaire à la préparation d'une cavité pour RPCP :	60
II.1.4.1	Les inserts ultrasoniques	61
<b>II.2</b>	<b>Les moyens de protection et de temporisation</b>	<b>62</b>
II.2.1	Les matériaux de temporisation :	62
II.2.2	Les matériaux de scellement provisoires :	64
II.2.3	Comment temporiser ?	65
II.2.3.1	Composite de restauration souple	65
II.2.3.2	Bloc technique :	65
II.2.3.3	Isomoulage :	65
<b>II.3</b>	<b>Quel(s) type(s) d'empreinte pour les RPCP ?</b>	<b>65</b>
II.3.1.1	Définition	65
II.3.1.2	Empreintes pour les restaurations partielles collées postérieures	66
<b>II.4</b>	<b>Assemblage des restaurations postérieures collées partielles</b>	<b>67</b>
II.4.1	Étapes de pré-collage :	67
II.4.1.1	Retrait du matériau de temporisation	67
II.4.1.2	Essayage sur le modèle	67
II.4.1.3	Essayage en bouche	67
II.4.2	Protocole de collage :	69
II.4.2.1	Traitement des surfaces prothétiques	69
II.4.2.1.1	Pour le composite	69
II.4.2.1.2	Pour la céramique	69
II.4.2.1.3	Pour les matériaux hybrides	70
II.4.2.2	Traitement des surfaces dentaires	71
II.4.2.3	Assemblage de la pièce prothétique	72

II.4.2.4	Occlusion, finitions et polissage .....	72
<b>III.</b>	<b><i>Cas clinique du Docteur Ceinos (CHU de Saint Roch, Nice) .....</i></b>	<b>73</b>
<b>IV.</b>	<b><i>Outil numérique et pédagogiques : Dentapoche et Moodle.....</i></b>	<b>75</b>
<b>IV.1</b>	<b>La révolution numérique .....</b>	<b>75</b>
<b>IV.2</b>	<b>Dentapoche .....</b>	<b>77</b>
<b>IV.3</b>	<b>Moodle .....</b>	<b>78</b>
IV.3.1	Présentation : .....	78
IV.3.2	Accès : .....	79
IV.3.3	Fonctionnement : .....	80
<b>Conclusion</b> .....		<b>81</b>
<b>Annexes</b> .....		<b>82</b>
<b>Bibliographie</b> .....		<b>90</b>



## Tables des figures

---

- Figure 1 : Gradient thérapeutique pour la restauration des dents postérieures (Tirlet et Attal, 2009)
- Figure 2 : Représentation schématique de différentes prothèses conjointes unitaires (Dentagama, 2016)
- Figure 3 : Arbre décisionnel avant la réalisation de restaurations indirectes ou directes (Dahan et Raux, 2010)
- Figure 4 : indications en faveur de restauration indirecte (Koubi S et al, 2006)
- Figure 5 : Conséquences cliniques de la contraction de polymérisation (factor C) des résines composites directes (Dietschi et al, 1998, Miletic, 2018)
- Figure 6 : Évaluation de la perte de résistance à la fracture en fonction de sa perte de substance (Reeh E et al. 1989)
- Figure 7 : Rôle des crêtes marginales dans l'intégrité mécanique de la dent (Reeh E et al. 1989)
- Figure 8 : Distance maximale pour la reconstruction du point de contact (Raux F, Dahan L 2011)
- Figure 9 : Microphotographie en MEB d'une céramique (SF de biomatériaux, 2010)
- Figure 10 : Microstructure d'une vitrocéramique enrichie au disilicate de lithium (Kelly JR, 1997)
- Figure 11 : Représentation schématique d'une résine composite (Leprince et al, 2010)
- Figure 12 : Structure, pourcentage de charges (poids et volume) et distribution des charges de résines composites de viscosité standard (Leprince et coll, 2010)
- Figure 13 : Exemple de Blocs Hybrides avec Enamic<sup>®</sup> Vita (2012) et Cerasmart<sup>®</sup> GC (2017)
- Figure 14 : Classification des systèmes adhésifs en fonction des séquences d'application
- Figure 15 : Les différentes stratégies contemporaines de mise en œuvre des systèmes adhésifs (Sezinando, 2014)
- Figure 16 : Email mordancé après traitement à l'acide phosphorique 38% pendant 60 sec. (MEB, x4000) (Roulet et Degrange, 2000)
- Figure 17 : Vue électronique (Gx3000) de l'interphase adhésive dentine (Roulet Degrange, 2000)
- Figure 18 : Exemple de composite de collage universel (Multilink<sup>®</sup> Automix)
- Figure 19 : Exemple de colle avec potentiel adhésif (Panavia V5<sup>®</sup>, Kurakay)
- Figure 20 : Exemple de colle autoadhésive (RelyX Unicem 3M ESPE)
- Figure 21 : Facteurs influençant la longévité des restaurations dentaires (Weill E et coll. 2014)
- Figure 22 : Les différents types de recouvrement pour cuspidés vestibulaires (Rocca et al)
- Figure 23 : Principaux critères de préparation pour inlays/onlays/overlays, (Incau et Zunzarren 2014)
- Figure 24 : Exemples cliniques de préparation pour restauration indirectes selon les nouveaux principes MDPT pour molaires maxillaires et mandibulaires (Veneziani, 2017)
- Figure 25 : Schéma de la technique de préparation MDPT sur dents cuspidées maxillaires et mandibulaires (Veneziani, 2017)
- Figure 26 : Préparation de marges en chanfrein incliné plus favorable à l'adhésion aux prismes d'émail via une section perpendiculairement à leur axe (Veneziani, 2017)
- Figure 27 : Configuration différente pour les marges buccales et linguales en fonction de la ligne de plus grand contour selon les principes MDPT pour les prémolaires et molaires maxillaires (Veneziani, 2017)
- Figure 28 : Configuration différente pour les marges buccales et linguales en fonction de la ligne de plus grand contour selon les principes MDPT pour les prémolaires mandibulaires (Veneziani, 2017)
- Figure 29 : Illustration des différentes stratégies d'utilisation des matériaux pour répondre aux objectifs biologiques des restaurations partielles (Decup et Gaucher, 2014)
- Figure 30 : Présentation des fraises 6847KRD, 959KRD et 845KRD de chez Komet<sup>®</sup>

Figure 31 : Fraise 8849P.314.016 Komet Dental® permettant la création d'une marge en chanfrein circulaire

Figure 32 : Pointe sonique spéciale SFD6 (Komet dental)

Figure 33 : Illustration de l'utilisation d'un insert ultrasonique pour la création d'une marge de préparation proximale (D. Edelhoff, O. Ahlers, 2018)

Figure 34 : Exemple de pâte d'essayage : le Variolink® II Try-In, Ivoclar Vivadent

Figure 35 : Proportion de personnes se connectant à internet entre 2005 et 2015 (CREDOC, 2015)

Figure 36 : Les groupes les plus et les moins internautes en fonction de l'âge et de la tranche sociale (CREDOC, 2015)

Figure 37 : Page de garde du site Dentapoche

Figure 38 : QR code correspondant au lien <http://dentapoche.unice.fr/inlayonlay/>

Figure 39 : Activités mises à disposition des utilisateurs sur la plateforme Moodle

## Tables des tableaux

---

Tableau 1 : Critères décisionnels pour le choix d'une restauration partielle collée postérieure (Dahan et Raux, 2010)

Tableau 2 : Cahier des charges d'un matériau de restauration idéal (Dietschi et al, 1995)

Tableau 3 : Avantages et inconvénients des matériaux hybrides (Richard, 2020)

Tableau 4 : Facteurs à prendre en compte pour une restauration indirecte en céramique ou en composite (Fron Chabouis et coll. 2014)

Tableau 5 : Comparaison des propriétés des céramiques, composites et matériaux hybrides (Dietschi & Spreafico 1997, Richard 2020)

Tableau 6 : Composition d'un système adhésif

Tableau 7 : Avantages cliniques du collage (Cheron et Degrange, 2007)

Tableau 8 : Les différentes colles pouvant être utilisées pour assembler les RPC et leurs indications (L'information dentaire, 2011)

Tableau 9 : Propriétés attendues d'un matériau de collage dentaire (HAS, 2009)

Tableau 10 : Cahier des charges d'une colle sans potentiel adhésif (HAS, 2009)

Tableau 11 : Longévité des inlays/onlays en céramique mis en forme par technique pressée (Fron Chabouis H. et coll. 2014)

Tableau 12 : Longévité des inlays/onlays en céramique mis en forme par CFAO (Fron Chabouis H. et coll. 2014)

Tableau 13 : Longévité des inlays/onlays en résine composite (Fron Chabouis H. et coll. 2014)

Tableau 14 : Protocole standardisé pour réaliser l'hybridation dentinaire de la cavité

Tableau 15 : Matériaux provisoires disponibles sur le marché

Tableau 16 : Ciments provisoires disponibles sur le marché

Tableau 17 : Éléments à valider lors de l'essayage de la pièce prothétique sur le modèle

Tableau 18 : Éléments à valider lors de l'essayage de la pièce prothétique en bouche

Tableau 19 : Étapes pour le collage d'une RPCP en céramique ou en composite

Tableau 20 : Méthodes disponibles pour nettoyer les surfaces dentaires

Tableau 21 : Chronologie des étapes cliniques pour le traitement des surfaces dentaires

## Introduction

---

La santé bucco-dentaire d'un individu dépend d'un ensemble de facteurs aussi bien génétiques que liés à l'environnement et au mode de vie (1). La santé bucco-dentaire n'est pas uniquement synonyme de dents saines : elle fait partie intégrante de l'état de santé général et est essentielle au bien-être physique et mental de l'individu (1). Malgré des progrès considérables dans ce domaine, la maladie carieuse reste à ce jour un problème de santé publique majeur étant donné qu'elle touche 60 à 90% des populations jeunes et la grande majorité des adultes dans le monde, aussi bien dans les pays développés que dans ceux en développement (1)(2). Ces dernières décennies ont vu un amorçage vers une diminution de la prévalence de la maladie carieuse chez les jeunes adultes et une tendance à la diminution des édentements chez les seniors (3). Toutefois, les dents restant en fonction plus longtemps sont également soumises à des agressions physiques ou chimiques externes qui conduisent à l'attrition, à l'érosion ou l'abrasion, altérant les tissus sains (3).

Le tissu dentaire, respectivement composé par l'émail, la dentine, la pulpe et le cément n'est pas un tissu possédant une capacité régénérative au sens propre et aucun mécanisme biologique, physiologique, ou thérapeutique connu à ce jour ne permet de réparer in vivo une lésion amélo-dentinaire causée par un agent exogène comme la maladie carieuse ou une agression physique externe (4). Toutes les thérapeutiques de réhabilitation d'un organe dentaire altéré visent donc à la substitution de cette perte tissulaire par un biomatériau capable de restaurer la morphologie et donc la fonction mais aussi l'esthétique au plus proche de la dent originelle du patient (4).

De la simple obturation d'une cavité par un matériau inséré en phase plastique jusqu'à la restauration complète de la couronne dentaire par une prothèse dentoportée, chaque thérapeutique implique une mise en forme spécifique de la dent destinée à recevoir une restauration qui, selon sa nature, se trouve maintenue soit par un clavetage et/ou microclavetage mécanique (scellement), soit par de véritables forces adhésives. On parle alors de collage (4). Les paramètres qui entrent en jeu dans le choix du type de restauration le mieux adapté à chaque situation clinique sont multiples. Ils intéressent la nature du substrat en présence, les contraintes fonctionnelles, les matériaux disponibles, mais avant tout l'étendue de la perte de substance subie par la dent (2)(4)(5)(6)(7).

Au cours des dernières décennies, l'amalgame était couramment utilisé pour le traitement des lésions carieuses postérieures du fait d'un certain recul clinique, d'une facilité de mise en œuvre en plus d'un faible coût (4). Toutefois, la demande croissante des patients pour des restaurations esthétiques, associée à l'apparition du collage en dentisterie, a conduit à l'émergence de l'utilisation de matériaux plus esthétiques (6)(8)(9).

Une dent naturelle se définit tel un compromis idéal entre rigidité, résilience et solidité (10). De nos jours, restaurer l'organe dentaire de façon durable et esthétique tout en respectant le principe premier d'économie tissulaire (bioéconomie) et la notion de gradient thérapeutique est devenu un enjeu majeur au cœur de notre profession (7)(10). Cette approche édifiante en dentisterie ainsi que l'apparition de nouveaux matériaux a conduit à l'émergence des restaurations partielles collées indirectes postérieures (RPCP) qui se situent à mi-chemin entre les restaurations directes en résines composites et les restaurations prothétiques fixées totales.

Les restaurations partielles collées postérieures (RPCP) répondent donc à ces objectifs. Ces RPCP s'assemblent grâce au collage. On distingue, entre autres, 3 sous types appartenant à la grande famille des RPCP, les inlays, onlays et overlays. Tous trois se différencient par leur degré de recouvrement cuspidien (4)(11). Ces RPCP se distinguent également selon leur type de matériau : il peut s'agir d'un alliage précieux, d'une résine composite, d'une céramique ou depuis plus récemment d'un matériau hybride. Cette évolution a pu se faire grâce avec l'arrivée de nouveaux matériaux, mais, aussi grâce à des avancées techniques dans le domaine du collage (8)(12).

La réussite des RPCP repose sur les matériaux employés, le respect des indications, de la procédure de collage et la méthodologie de mise en œuvre (4)(8)(13).

Actuellement, le gradient thérapeutique est une notion au cœur des choix de traitements des chirurgiens-dentistes pour restaurer la perte de substance tissulaire. Ci-dessous un diagramme illustre les différents traitements envisageables en fonction du degré de mutilation tissulaire.




Figure 1 : Gradient thérapeutique pour la restauration des dents postérieures (Tirlet et Attal, 2009)

Dans une optique de préservation dentaire et de la vitalité pulpaire, en accord avec une dentisterie moderne, le praticien s'attache à respecter deux notions fondamentales : limiter la mutilation tissulaire et maintenir l'équilibre esthétique, mécanique, biologique et fonctionnel d'une dent avec son environnement, sans mettre en péril les principes biomécaniques et fonctionnelles d'une restauration prothétique (10)(12)(14). Cette suite logique de traitements est à adapter en fonction de la situation clinique et biologique, de l'âge du patient et du type d'atteinte de la dent. Ils déterminent le courant de pensée de notre époque qui vise à retarder les traitements jugés néfastes pour le pronostic à long terme de la dent sur l'arcade : « moins d'endodontie, moins de tenons, moins de couronnes » (10)(15). Le traitement des cavités profonde sur dents postérieures n'échappe pas à cette ligne directrice (10).

En effet, les études Edelhoff et Sorensen (2002) (16), et Bottacchiari et al (2011) (17) ont démontré que 67,5% à 77,7% de la structure dentaire doit être enlevée pendant la préparation corono-périphérique nécessaire à la réalisation d'une coiffe prothétique conventionnelle. Al-Fouzan et al (2013) confirment ce résultat dans une autre étude soulignant le fait que le design des préparations pour RPCP permet une conservation statistiquement plus significative de tissus sains (18).

Lors de la préparation des dents pour recevoir des restaurations postérieures partielles collées comme les inlays, onlays ou couronnes partielles conventionnelles, seuls 16%, 34% ou 38% de la structure dentaire doit être retirée, respectivement. Dans la majorité des cas, le tissu dentaire retiré pendant la préparation est un tissu fragile, contaminé voire infecté où qui ne peut assurer un rôle de support nécessaire pour espérer un succès clinique à long terme (17). Ces techniques de préparation dentaire plus conservatrices offrent la possibilité de maintenir la structure essentielle que représente la crête marginale de la dent, plutôt que de la remplacer par un matériau de restauration. En effet, dans leur étude, Sakaguchi et al, 1991, (19) puis Linn et Messer, 1994, (20) ont prouvé que la déformation des cuspidales se produit à un degré significativement plus élevé pour une charge occlusale identique lorsque la crête marginale est absente.

Cette perte de résistance augmente considérablement lorsqu'une crête marginale est complètement absente pour atteindre plus de 60% lorsque les deux crêtes marginales sont concernées (21). Sa conséquence principale est la déflexion cuspidienne sous contrainte occlusale majorant le risque de fracture d'un pan dentaire (22). Ces chercheurs ont démontré que la présence d'une crête marginale intacte diminue la déformation cuspidienne de manière significative, approchant une valeur minimale. En tant que tel, le pronostic à long terme de la dent via ce type de restauration est donc amélioré.

Ce type de restauration répond donc à des impératifs et une technique de mise en œuvre stricts qui doivent être maîtrisés par les chirurgiens-dentistes et en l'occurrence par les étudiants à l'issue de leur formation, ayant pour concept l'idée de conserver au maximum les tissus sains et de renforcer les structures dentaires résiduelles.

De ce fait, nous aborderons principalement dans cette thèse les RPCP de type inlay-onlays en commençant par donner les indications et contre-indications pour ce type de restauration, en nous intéressant au choix des matériaux lors de la réalisation de la pièce prothétique et des protocoles de collage qui dépendent intimement de ces matériaux, tout en influençant directement la pérennité de la restauration. Nous détaillerons ensuite, les étapes cliniques seront illustrées par un cas clinique réalisé par le Dr CEINOS, Maître de Conférences en Odontologie esthétique et conservatrice à l'Université de Chirurgie dentaire de Nice et praticien hospitalier au sein du service d'odontologie du CHU St Roch (Nice). Pour finir, ce sujet ayant un projet pédagogique, il s'ouvrira sur l'intérêt de l'utilisation d'un outil numérique dans l'apprentissage des étudiants avec la proposition d'une vidéo et de fiches synthétiques issues de ce travail disponibles sur les plateformes Moodle, Dentapoche.

L'objectif principal de cette thèse étant d'apporter un support de travail simple, accessible et permanent aux étudiants sur des plateformes pédagogiques et numériques en complément des cours magistraux permettant d'illustrer la théorie et faciliter l'apprentissage étudiant. Il vise également à actualiser les connaissances cliniques de ces dernières années concernant les matériaux utilisés et les protocoles d'assemblage.

# I. Les reconstitutions partielles collées postérieures : Inlays et onlays

## I.1. Généralités sur les restaurations partielles collées postérieures

### I.1.1 Définitions

Nous ciblerons ici essentiellement les restaurations partielles collées postérieures sous forme d'inlay et onlay réalisés en composite ou en céramique assemblés par une technique de collage.

D'après le Dictionnaire francophone des termes d'odontologie conservatrice « un inlay est une pièce prothétique assemblée par collage ou scellement, destinée à restaurer une perte de substance dentaire ne nécessitant pas de recouvrement de cuspide. Un onlay restaure quant à lui une ou plusieurs cuspides. Ces éléments prothétiques peuvent être métalliques ou cosmétiques en matériaux polymères ou céramiques ». Un « overlay » est une restauration partielle permettant la reconstruction de la forme et de la fonction d'une partie manquante de la couronne dentaire. C'est une pièce prothétique qui assure un cerclage, un recouvrement de toutes les cuspides d'une dent par le biais du collage, lorsque ces dernières ne sont pas assez résistantes pour être conservées (11).

Autrement dit, selon O. Etienne, 2016, (23) : L'inlay se définit comme une pièce prothétique partielle, restaurant une perte de substance dentaire intra-cuspidienne. L'onlay lui, assure la restauration d'une perte de substance dentaire, intra-coronaire, incluant entre une et trois cuspides. Lorsque les quatre cuspides sont restaurées par la pièce prothétique et que les bords de la préparation dentaire vont au-delà du plus grand contour de la dent le terme « overlay » est employé. Il répond à une tout autre biomécanique.

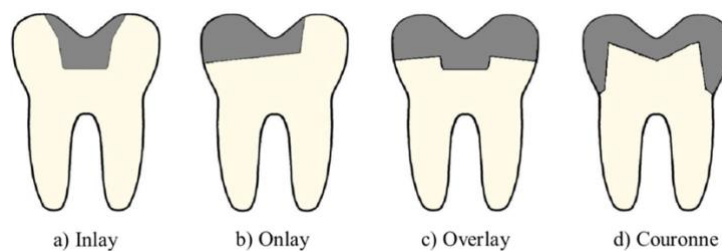


Figure 2 : Représentation schématique de différentes prothèses conjointes unitaires (Dentagama, 2016)

Les inlays onlays sont donc un moyen de restauration de l'organe dentaire en adéquation avec les exigences de la dentisterie moderne que sont la préservation tissulaire (16), la biomécanique (24), l'étanchéité et la biocompatibilité des matériaux utilisés avec le tissu dentaire (25).

### I.1.2 Indications

Les RPCP, grâce aux avancées des techniques adhésives, ont radicalement modifié les paradigmes de la dentisterie classique (6)(8)(13)(26).

Une des principales indications des RPCP concerne les **cavités larges et/ou profondes**, situations où les restaurations directes en résine composites atteignent leurs limites (2)(27). En effet, la contraction à la polymérisation de la matrice résineuse de ces matériaux demeure un problème crucial responsable de nombreux échecs thérapeutiques (10)(27). Dans ces cas-là, leur restauration en techniques indirectes est la solution thérapeutique la plus adaptée, permettant de recréer une anatomie occlusale précise, une parfaite gestion des points de contacts et du profil d'émergence, tout en limitant les contraintes dues au retrait de polymérisation (8). L'objectif de ces restaurations étant de renforcer la structure dentaire résiduelle restante (8).

Une restauration partielle collée postérieure est donc envisageable dans le cas de perte de substance de **moyenne à grande étendue** (pour des dents traitées ou non endodontiquement), lors de la restauration de **plusieurs dents sur un même cadran**, pour rétablir la courbe d'occlusion, remplacer d'anciennes restaurations disgracieuses ou défectueuses, ou pour corriger l'usure dentaire (9)(13)(28).

Avant d'opter pour une réhabilitation par RPCP, le chirurgien-dentiste doit prendre en compte plusieurs facteurs :

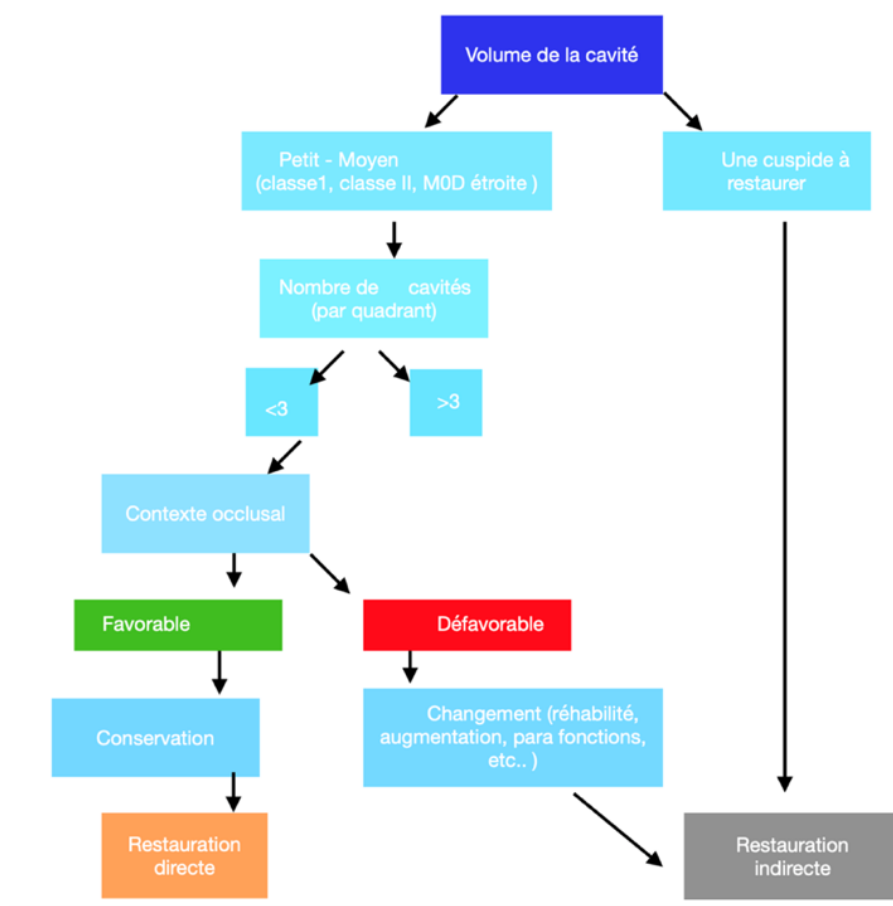


Figure 3 : Arbre décisionnel avant la réalisation de restaurations indirectes ou directes (Dahan et Raux, 2010)

Dans le secteur postérieur, le choix de la mise en place d'un inlay/onlay vis-à-vis d'une restauration directe sera établi en tenant compte de plusieurs paramètres qui peuvent être généraux ou locaux (2)(4)(8)(9)(12)(13)(29)(30)(31) comme :

L'hygiène bucco-dentaire, la cario-susceptibilité, la motivation du patient, l'âge du patient, l'exigence esthétique et la visibilité de la restauration, la situation de la dent sur l'arcade, la situation et la nature des limites cervicales, la nature du matériau si les dents antagonistes sont restaurées, l'occlusion et les parafunctions, le nombre de restaurations sur l'arcade.

C'est donc l'analyse clinique de ces paramètres qui aidera le praticien à choisir entre restaurations directes et indirectes, comme résumé schéma ci-dessous (Figure 4) :

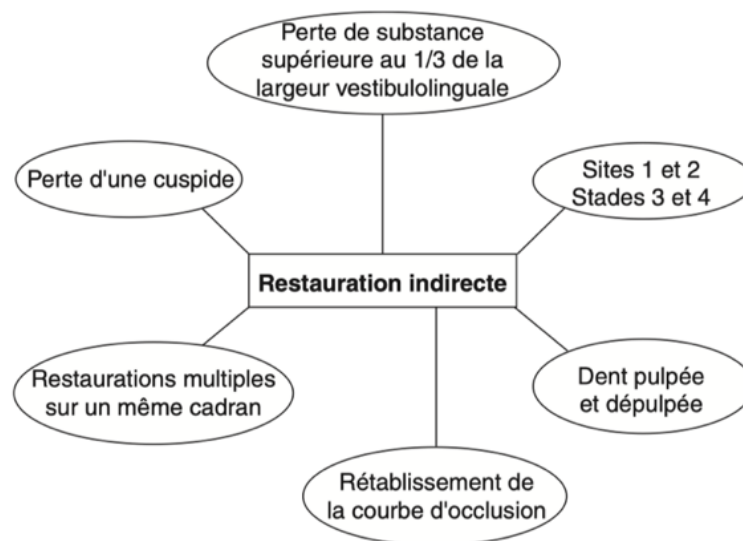


Figure 4 : indications en faveur de restauration indirecte (Koubi S et all, 2006)

### I.1.3 Contre-Indications

Il existe globalement quelques situations où les restaurations postérieures indirectes collées sont contre indiquées, en fonction de la perte de substance, de la situation clinique et biologique :

- ⊗ **En fonction de la perte de substance** : Lorsque le délabrement coronaire est trop important pour réaliser un collage efficace. Dans ces deux cas une reconstitution partielle collée est contre indiquée, une couronne périphérique sera préférée. À contrario, une cavité de petite taille, pour un inlay par exemple, est une contre-indication relative basée sur le type de matériau le constituant. En effet, un inlay céramique nécessite une épaisseur minimale importante. On préférera un matériau composite dans ce cas-là ou une restauration directe (29).
- ⊗ **Dans les situations où les limites cervicales sont sous-gingivales** : il s'agit d'une contre-indication relative qui s'annule dans le cas où une relocalisation de la marge cervicale (CMR)



permettant d'obtenir un milieu étanche est possible par une technique directe ou chirurgicale (9)(12).

- ⊗ Pour des patients non motivés, avec une hygiène insuffisante ou une cario-susceptibilité élevée.
- ⊗ Quand le contexte occlusal est défavorable dans le cas d'une OIM instable, fonction de groupe, ou d'une hauteur cuspidienne trop importante. La présence d'une para fonction ne représente qu'une contre-indication relative qui dépend du type de matériau. Le bruxisme, qu'il soit statique ou dynamique, ne contre indique que l'utilisation des restaurations partielles indirectes en céramique (9).

## 1.2 Critères de décision entre différents types de restaurations

Plusieurs critères entrent en compte pour choisir entre une restauration directe, une restauration indirecte partielle ou bien une restauration prothétique périphérique (4). La prise d'une décision thérapeutique s'inscrit dans le cadre d'une réflexion globale en prenant en compte l'ensemble des facteurs qui entrent en jeu. D'une manière générale, nous pouvons faire face à trois situations cliniques où la dent nécessite une restauration (4)(13)(30)(32) :

- |  |
|--|
| 1. Une perte de substance due à un phénomène pathologique ou un traumatisme.                               |
| 2. Le remplacement d'une ancienne obturation défectueuse   |
| 3. Le rétablissement des courbes fonctionnelles ou pour une remontée de la dimension verticale d'occlusion |

Et dans ces cas-ci, ce qui va faire pencher notre choix pour la réalisation d'une RPCP plutôt que pour une restauration directe ou une restauration prothétique périphériques sont les critères de décision ci-dessous :

Critères principaux de décision qui influencent le choix du matériau pour une RPCP
- Le volume de perte tissulaire initiale
- La valeur des structures anatomiques résiduelles
- Le nombre de restaurations
- La présence d'un porte à faux proximal
- La situation des limites
- La situation de la dent sur l'arcade
- L'expérience du praticien
- L'occlusion
- L'esthétique

Tableau 1 : Critères décisionnels pour le choix d'une restauration partielle collée postérieure (Dahan et Raux, 2010)

### 1.2.1 Le volume de la perte tissulaire initiale

Dans une **cavité volumineuse**, les contraintes liées au **retrait de polymérisation** des composites directes sont très importantes et peuvent engendrer, selon son intensité, une rupture de la jonction dent-composite et des microfissures de la dent dues aux contraintes sur les parois résiduelles, ayant pour conséquence clinique des **sensibilités postopératoires** par des infiltrations de fluides buccaux et/ou des reprises de carie (Figure 5) (10)(27). Quelle que soit la technique d'application du composite, le stress de polymérisation n'est pas contrôlable et il est préférable d'opter pour des restaurations indirectes dans le cas d'une cavité volumineuse de stade 3 et 4 (Classification SiSta). Pour une cavité peu volumineuse, de stade 1 ou 2, une restauration directe sera suffisante (9).

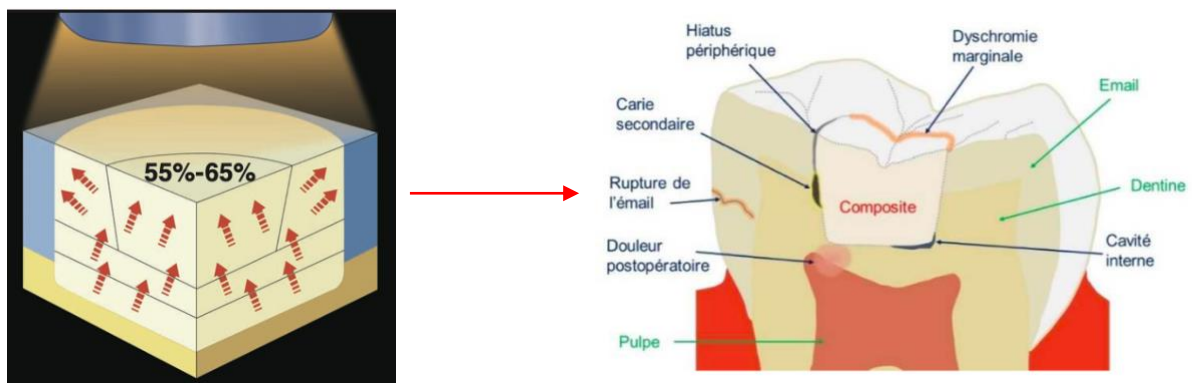


Figure 5 : Conséquences cliniques de la contraction de polymérisation (factor C) des résines composites directes (Dietschi et al, 1998 et Miletic, 2018)

### 1.2.2 La valeur des structures anatomiques résiduelles

La **crête marginale**, élément anatomique déterminant, constitue une véritable poutre de résistance, puisque sa perte entraîne une diminution de 46% de la résistance initiale de la dent. La disparition des deux crêtes engendre une diminution de 63% de la résistance initiale de la dent (figure 6) (21). Le choix entre l'inlay ou l'onlay se fera selon la valeur de ces structures anatomiques résiduelles. Les parois et/ou cuspidales jugées fragiles, c'est-à-dire d'une épaisseur moyenne inférieure à 2 mm doivent être réduites puis recouvertes d'une céramique de 1,5 mm d'épaisseur en moyenne (33)(34).

On préférera donc une restauration indirecte par inlay-onlay pour une cavité mésio-occluso-distale (6). Il convient donc de bien estimer la valeur de résistance des parois restantes, afin de décider d'englober ou non une paroi dans la restauration et ainsi de bien choisir entre un inlay ou un onlay notamment (32)(33).

Plus la restauration est profonde, plus le risque de fracture augmente, la cuspide étant soumise aux contraintes occlusales tend à fléchir du fait des différences physicomécaniques des tissus dentaires et du matériau de restauration, mettant à mal le joint de collage. Ainsi, face à une cavité de type mésio-occluso-distale profonde, le recouvrement d'une ou plusieurs cuspidales permettrait de diminuer le risque de fracture (4)(15)(35).

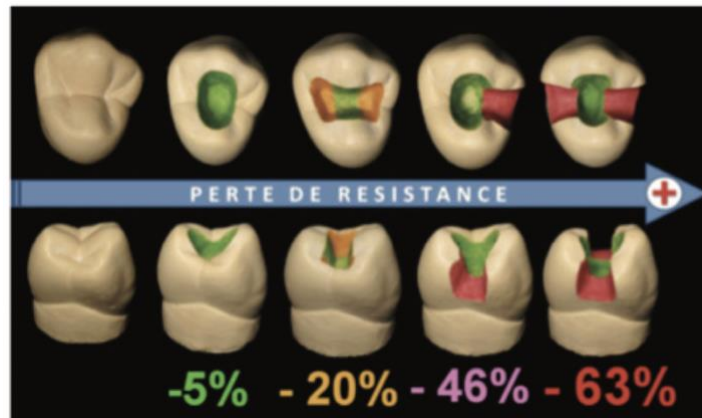


Figure 6 : Évaluation de la perte de résistance à la fracture en fonction de sa perte de substance (Reeh E et al. 1989)

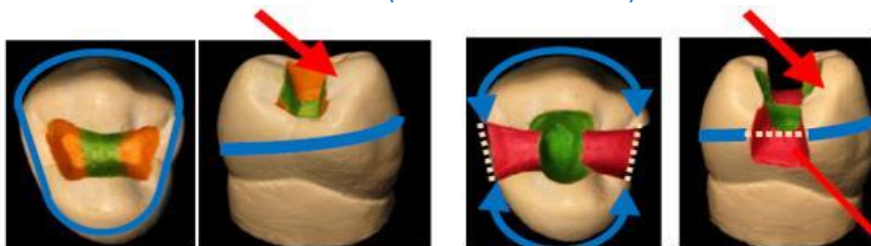


Figure 7 : Rôle des crêtes marginales dans l'intégrité mécanique de la dent (Reeh E et al. 1989)

Sur le schéma ci-dessus (Figures 6 et 7), nous pouvons voir à gauche que les crêtes marginales assurent l'unité mécanique de la dent alors qu'à droite les crêtes marginales sont perdues, ainsi la cohésion entre les pans (représentés en pointillés) est rompue. Par conséquent, ces derniers deviennent plus propices à la flexion cuspidienne et à la fracture lors des fonctions occlusales.

Dans le cas d'une perte de substance modérée, il convient de trouver le meilleur compromis entre les impératifs de préservation tissulaire et les impératifs biomécaniques (12). Dans le cas de perte de substance importante, les reconstitutions indirectes par inlay-onlay doivent être préférée par rapport aux couronnes, respectant ainsi le principe d'économie tissulaire (17). Toutefois, si la perte de substance est trop importante ou si les conditions optimales pour un collage satisfaisant ne sont pas réunies, il faut envisager une reconstitution via une coiffe prothétique.

### 1.2.3 Le nombre de restaurations

Si plusieurs restaurations doivent être réalisées dans un même cadran, les techniques de laboratoire permettent de rétablir de façon optimale les points de contact inter-dentaires. De même que l'esthétique et l'occlusion. De plus, les techniques indirectes réduisent le nombre de séances et le temps passé au fauteuil (9)(33).

#### 1.2.4 « Porte à faux » proximal

La présence d'un espacement proximal supérieur à **2 mm** constitue un risque de fracture de la pièce prothétique. Selon le contexte clinique il peut être préférable de rapprocher la face proximale voisine en renouvelant une ancienne restauration, traitant orthodontiquement ou bien en laissant un diastème pouvant être nettoyé (36).

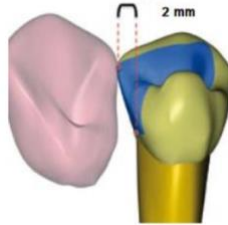


Figure 8 : Distance maximale pour la reconstruction du point de contact  
(Raux F, Dahan L 2011)

#### 1.2.5 La situation des limites

La présence d'**émail en périphérie** de toute la restauration est le garant de **pérennité du collage**. Dietschi et coll., 1995, (37) ont montré qu'une épaisseur minimale de 1 mm en cervical est nécessaire pour les restaurations directes. Alors que 0,5 mm suffisent pour obtenir une bonne étanchéité avec les restaurations indirectes collées. De plus, la procédure de collage des restaurations indirectes nécessite des limites périphériques accessibles à l'isolation par un champ opératoire étanche. Si la limite est juxta ou infra gingivale, plusieurs difficultés se présentent comme l'accès à la zone pour la prise d'empreinte, la mise en place du champ opératoire, l'élimination des excès de colle, l'éventuelle absence d'émail cervical et la pénétration dans l'espace biologique pouvant provoquer une inflammation gingivale ou une perte d'attache. Pour remédier à cela, il est néanmoins possible de relocaliser cette limite en supra gingivale, soit par une technique chirurgicale (élongation coronaire ou gingivectomie), soit par une remontée de marche par technique adhésive directe (12).

#### 1.2.6 La situation de la dent sur l'arcade

La distribution des contraintes et les forces occlusales spécifiques aux dents des secteurs postérieurs sont des paramètres à considérer. Elles influencent directement le stress mécanique que subissent le trio tissu résiduels, interface de collage et restauration. Dans le secteur postérieur, les contraintes sont progressivement absorbées de la face occlusale vers le collet par la dentine et la pulpe, alors qu'elles augmentent dans la moitié cervicale au niveau de l'émail (38). Il faut trouver un matériau suffisamment résistant pour supporter les charges occlusales sans fracturer sous la contrainte. Les secteurs postérieurs peuvent être difficiles d'accès, notamment dans les cas d'ouverture buccale réduite (9). Ceci peut contre-indiquer l'utilisation d'une technique directe (9).

#### 1.2.7 L'expérience du praticien

La gestion des points de contact, la restauration du profil d'émergence, notamment sur les dents qui présentent des concavités radiculaires peuvent se révéler compliqués pour certains

praticiens ou dans certaines situations cliniques. Une réalisation au laboratoire peut donc être un recours plus intéressant pour assurer de meilleurs résultats cliniques à la condition que le chirurgien-dentiste possède l'expérience requise concernant les impératifs de préparation, la prise d'empreinte et surtout maîtrise les protocoles de collage en fonction du matériau (9).

#### 1.2.8 L'occlusion

La présence d'une parafonction comme le bruxisme (statique ou dynamique) entraînant, la présence de plages d'usure de moyenne à grande étendue, nous impose la réalisation de RPCP multiples pour une restauration fonctionnelle de l'occlusion. La réhabilitation des dents abrasées pourra se faire grâce à des onlays composites collés ou en matériaux hybrides (12)(39). D'autre part, dans le cas de nombreuses restaurations coronaires, la gestion de l'occlusion est plus aisée par une technique indirecte, car on dispose des rapports d'occlusion inter-dentaires entre les modèles de travail (modèles montés sur articulateur) (9).

#### 1.2.9 L'esthétique

Le rendu esthétique (la teinte, la gestion des masses émail et dentine, la caractérisation des sillons, etc.) par technique indirecte est plus performant, à condition de maîtriser la transmission des informations entre le praticien et le laboratoire et d'anticiper les limites de préparation lorsque cette dernière est située en vestibulaire, c'est-à-dire en zone esthétique (40). Dans ce secteur, la position des limites est un élément crucial pour espérer obtenir un résultat esthétique (40).

C'est donc **l'ensemble de l'analyse clinique de ces paramètres** qui aidera le praticien à choisir entre restaurations directes et indirectes (9)(13)(29)(32)(37)(40)(41).

### 1.3 Biomatériaux utilisés pour les reconstitutions collées postérieures indirectes

#### 1.3.1 Cahier des charges

Un matériau de restauration « idéal » est un matériau dit biomimétique, il devrait donc posséder les mêmes propriétés physiques, mécaniques, physico-chimiques et biologiques que les tissus composant la dent. En réalité, un tel matériau n'existe pas. Nous avons à notre disposition un panel de matériaux pour les restaurations postérieures collées indirectes et il est nécessaire de connaître leurs propriétés afin de pouvoir poser les bonnes indications et choisir celui qui est le plus adapté à la situation clinique. Les RPC indirectes peuvent être réalisées avec différents matériaux : en céramique, composite, et matériaux hybrides. Selon Dietschi et al, 1995, le cahier des charges d'un matériau idéal peut être développé de la manière suivante (42) :

Cahier des charges d'un matériau de restauration idéal
- Permettre une approche la plus conservatrice de tissus sains possible, lors de l'aménagement de l'espace prothétique nécessaire
- Restaurer une morphologie naturelle et fonctionnelle de la dent
- Redonner une résistance mécanique à la dent restaurée, compatible avec sa fonction
- Assurer une adaptation optimale au niveau des bords et des interfaces
- Être biocompatible
- Être radio-opaque
- Assurer la plus longue longévité
- Posséder une valeur d'adhésion satisfaisante

Tableau 2 : Cahier des charges d'un matériau de restauration idéal (Dietschi et al, 1995)

### 1.3.2 Les Céramiques

#### 1.3.2.1 Généralités

On peut considérer comme céramique tout matériau inorganique, fragile, et mis en forme à haute température à partir d'une poudre dont la consolidation se fait par frittage, cristallisation ou prise d'un liant hydraulique (31)(43). Les céramiques sont donc des matériaux inorganiques, composés d'oxydes, de carbures, de nitrures et de borures (43). Les céramiques présentent des liaisons chimiques fortes de nature ionique ou covalente. Malgré les évolutions des résines composites et des ciments verre-ionomères, les céramiques peuvent encore être considérées à ce jour comme les biomatériaux permettant l'élaboration des restaurations les plus esthétiques (44)(45). Les céramiques sont constituées de 2 phases distinctes : une phase vitreuse, la matrice (désordonnée) et une phase cristalline dispersée (ordonnée) (45). Ces deux caractéristiques structurales définies par la proportion de cristaux et la proportion de défauts ou porosités, permettent de comprendre les propriétés des matériaux céramiques (45).




Figure 9 : Microphotographie en MEB d'une céramique (SF de biomatériaux, 2010)

Les propriétés finales des céramiques : résistance mécanique, microstructure, précision d'adaptation et propriétés optiques, résultent de la nature chimique du matériau et du procédé de mise en forme. De plus, la microstructure des céramiques en explique leurs propriétés

optiques, l'esthétique, leurs propriétés mécaniques (résistance, flexion etc) ainsi que leur aptitude au collage.

### 1.3.2.2 Quelles céramiques pour les restaurations partielles postérieures collées ?

Pour les restaurations postérieures collées, les céramiques les plus utilisées sont celles qui possèdent une matrice vitreuse, permettant un collage efficace. Parmi les céramiques vitreuses on distingue deux sous familles : les céramiques d'émaillage et les vitrocéramiques (45).

Les céramiques d'émaillage autrement dit feldspathiques sont obtenues par un montage artisanal de poudres avec un taux de défauts et une porosité élevée, comprenant donc peu de cristaux. Elles sont donc intéressantes pour réaliser le recouvrement des coiffes prothétiques ou des facettes mais trop fragiles pour être utilisées lors de restaurations postérieures partielles collées (45).

Les **vitrocéramiques** sont des matériaux esthétiques qu'il est possible d'obtenir soit par **pressée** à partir d'un lingotin soit par **CFAO** (Conception Assistée par Ordinateur) à partir d'un bloc. Elles comprennent moins de défauts et porosités que les céramiques d'émaillage ainsi qu'un taux de matrice cristalline plus important leur conférant leur résistance mécanique améliorée (45)(46). Lorsque la vitrocéramique est obtenue à partir d'un bloc, cette dernière présente un meilleur **état de surface** et donc **moins de défauts** que les restaurations obtenues par pressée. Toutefois, l'usinage est déconseillé lorsque la pièce prothétique en vitrocéramique présente des bords fins qui peuvent **fracturer** suite à des défauts dans le matériau (45)(47).

Les vitrocéramiques possèdent donc de bonnes propriétés mécaniques (résistance à la flexion de 350-400 MPa pour les **céramiques en disilicate de lithium**, céramiques les plus résistantes à la fracture à ce jour)(48)(49), une usure identique à celle des dents antagonistes, et d'excellentes propriétés optiques. Les céramiques étant rigides, ces matériaux, au travers du collage, tendent à **renforcer le complexe dent-restauration** (48). En effet, la capacité de charge du disilicate de lithium peut approcher 75% de celle de la zircone lorsqu'elle est liée à l'émail (50). Cela est particulièrement vrai pour les épaisseurs de restauration en céramique de 0,6 à 1,4 mm, cela concerne donc les RPCP (50). On peut distinguer différents types de vitrocéramiques, selon le type de cristaux contenus : les vitrocéramiques enrichies à la leucite : PM9 (Vita), IPS Empress Esthetic (Ivoclar), et les vitrocéramiques enrichies en disilicate de lithium avec l'e.max Press (Ivoclar). Il existe aujourd'hui des lingotins dégradés tel que l'e.max Press multi (46).

Il existe également des céramiques renforcées dites **céramiques poly-cristallines**. Parmi elles se trouvent les céramiques alumineuses contiennent une proportion importante d'alumine dans le but de les renforcer. Plusieurs types de matériaux ont été successivement développés, mais de nos jours abandonnés. De plus, ils ne présentent pas d'intérêt pour les RPCP car avec une phase cristalline prépondérante, leur **potentiel adhésif** est faible voire inexistant (43).

Le choix de la céramique utilisée se fera en fonction de facteurs biologiques, mécaniques et esthétiques (45). Nous disposons d'un certain recul clinique concernant ces matériaux pour dire que sur le plan biologique, **toutes les céramiques sont compatibles**. Sur le plan mécanique en revanche, la céramique reste un matériau fragile qui ne possède aucune capacité de

déformation avant de casser sous la contrainte (45). Même si le collage permet d'amortir en partie les chocs en transmettant à l'intérieur du joint adhérent les contraintes emmagasinées par la céramique lors de la fonction, plus la restauration envisagée est soumise à des contraintes fonctionnelles, plus le choix d'une céramique riche en cristaux s'imposera en systématisant des restaurations monolithiques (51).

Le principal échec rencontré avec les restaurations en céramique est la fracture cohésive (52), liée à l'accumulation avec le temps de micro-fêlures se propageant dans la restauration (53). Les porosités présentes au sein de la céramique sont des sites d'initiation de la fracture tandis que les cristaux vont s'opposer à la propagation de cette dernière (54). Les carences marginales, qui se manifestent cliniquement par une décoloration marginale dû à une détérioration du joint de collage ou encore à des caries secondaires représentent une cause d'échec moins fréquente (55). Des études plus récentes ont montré au travers de leurs résultats expérimentaux que la céramique au disilicate de lithium avait de meilleures performances que les incrustations de céramique leucite (55).



Figure 10 : Microstructure d'une vitrocéramique enrichie au disilicate de lithium (Kelly JR, 1997)

En somme, si la céramique est retenue pour la réalisation d'inlays/onlays, la **vitrocéramique enrichis en disilicate de lithium** semble le **matériau de choix** à ce jour du fait de sa grande aptitude au collage, sa résistance à la fracture et de ses propriétés optiques (56).

### 1.3.3 Les résines composites de laboratoire

#### 1.3.3.1 *Généralités*

Les résines composites sont apparues en dentisterie dans le milieu des années 60 (Bowen, 1962)(57). L'addition de charges inorganiques aux résines synthétiques a donné naissance aux résines composites ou résines « chargées ».

D'après le dictionnaire francophone des termes d'odontologie conservatrice (11), un matériau **composite** est un matériau composé par l'assemblage d'au moins deux matériaux non miscibles de nature ou d'origine différentes et dont l'ensemble des **performances** (caractéristiques mécaniques etc.) sont **supérieures** à celles des matériaux entrant dans sa composition (58). La



condition fondamentale pour que cette définition soit valide, est que la cohésion de l'ensemble soit assurée par des liaisons mécaniques, physiques ou chimiques (58). Le composite est un matériau esthétique composé d'une **matrice de résine infiltrée par des charges** (58). Autrement dit, en odontologie, une résine composite est un matériau constitué d'une matrice organique résineuse et d'un renfort constitué de charges. Ces deux matériaux sont mis en cohésion grâce à l'action d'un agent de couplage, le silane (Figure 11) (59).

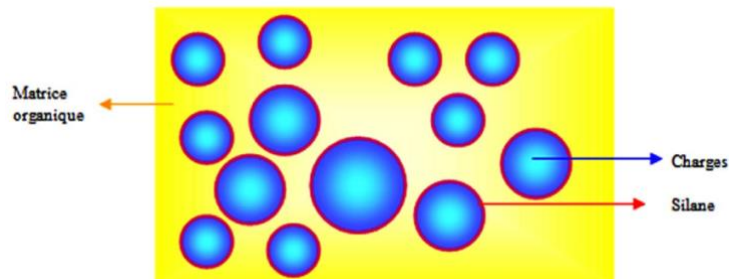


Figure 11 : Représentation schématique d'une résine composite (Leprince et al, 2010)

La phase organique (qui représente la phase continue ou dispersante) constitue en moyenne 24 à 50% du volume du composite. Elle comprend la résine matricielle, les abaissateurs de viscosité, le système de polymérisation et divers additifs. La matrice résineuse composant cette phase organique joue un rôle de liant entre les charges et influence le coefficient d'expansion thermique, la rétraction de prise, l'absorption d'eau et la solubilité des résines composites. Le pourcentage ainsi que la chimie de cette phase organique influencent aussi les propriétés mécaniques des composites (58)(60)(61). Deux caractéristiques essentielles expliquent une partie des propriétés des composites :

- Leur degré de conversion : c'est-à-dire le nombre de monomères se liant pour former des chaînes de polymères lors de la polymérisation.
- Leur taux de charges : c'est-à-dire le nombre de charges présentes dans la matrice résineuse.

Plus la masse molaire du monomère est faible et moins sa structure est rigide, plus son taux de conversion final sera élevé. La conversion de monomères libres en macromolécules puis en un polymère engendre une diminution de volume du milieu réactionnel appelée retrait de polymérisation ou **contraction de polymérisation**. La contraction à la polymérisation commune à toutes les résines composites est donc dépendante de leur masse (62)(63). L'optimisation de ces deux paramètres permet d'améliorer leurs propriétés mécaniques et de limiter les échecs thérapeutiques (64).

### 1.3.3.2 Quels composites pour les restaurations partielles indirectes collées postérieures ?

Les résines composites utilisées peuvent être classées en 3 principales familles :

- Les composites macrochargés
- Les composites microchargés
- Les composites hybrides

Les composites hybrides commercialisés depuis les années 1980 sont les plus communs sur le marché actuel. On distingue dans cette famille de composite, les composites microhybrides qui possèdent des charges inférieures à 4 µm et les composites microhybrides nano chargés qui possèdent des charges inférieures à 0,4µm (58)(60). Ce dernier type de composite comprend certains avantages comme de bonnes propriétés optiques et esthétiques, une bonne résistance mécanique car il possède un pourcentage de charge plus important et un meilleur état de surface.

Les **composites microhybrides** (Figure 12), présentent une combinaison de charges de taille et de nature différente, ils ont **une très bonne résistance mécanique** et une bonne **aptitude au polissage** (60). Ils pourront donc être choisis pour la réalisation d'inlays ou d'onlays, ce qui n'est pas le cas des composites nano-chargés et/ou nano-hybrides pour lesquels le recul clinique est insuffisant pour pouvoir être conseillés dans ce type de restauration (36).

En termes de biocompatibilité, un taux de charges et de conversion élevés seront préférables, diminuant le relargage de monomères jugés toxiques suite à la photopolymérisation (65). C'est une des raisons pour lesquelles les résines composites sont polymérisées à des températures supérieures et une pression plus élevée à l'aide de procédés industriels, dans l'optique d'améliorer leur degré de conversion et par conséquent leur succès clinique.

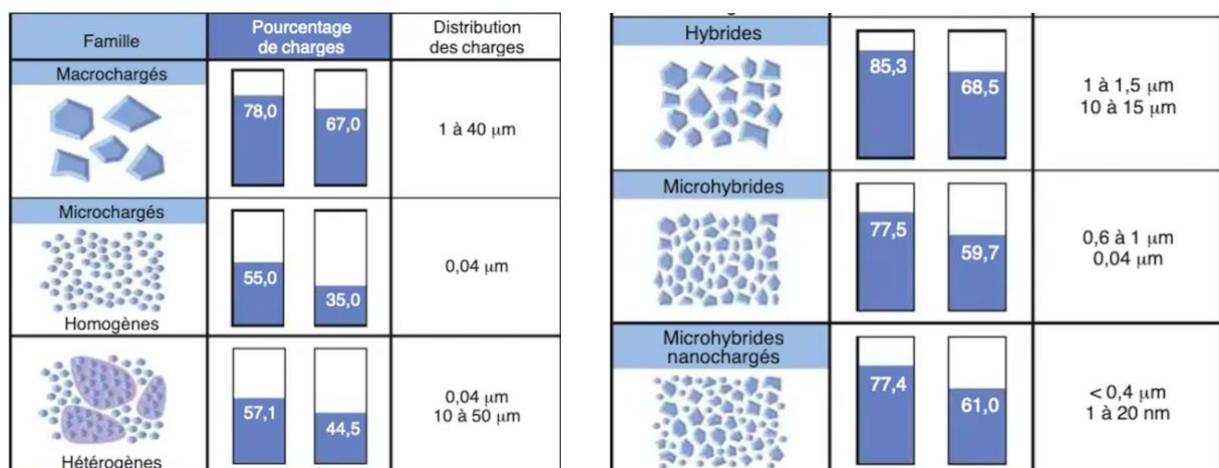


Figure 12 : Structure, pourcentage de charges (poids et volume) et distribution des charges de résines composites de viscosité standard (Leprince et coll, 2010)

De façon traditionnelle, pour sa confection, le prothésiste procède par stratification progressive de plusieurs couches de composite, procédé qu'on nomme incrémentation. Les composites utilisés par les prothésistes pour fabriquer les inlays-onlays possèdent les mêmes propriétés (ou sont du moins équivalents) à ceux que les chirurgiens-dentistes utilisent en cabinet (36)(66). Le prothésiste peut également avoir recours à différentes techniques, indiquées par le fabricant, selon le type de composite utilisé : un traitement thermique compris entre 100 et 140°C, une polymérisation sous atmosphère azotée, ou une polymérisation sous pression modérée (45). Ces méthodes permettent **d'augmenter le taux de conversion final** de la restauration, limitant ainsi les contraintes liées au retrait de polymérisation par rapport à une technique directe puisque **seule la colle se rétracte** au moment de la polymérisation. Toutefois, ces traitements thermiques n'ont qu'une influence mineure sur la résistance mécanique des

inlays-onlays en résine composite en améliorant très légèrement la résistance à la rupture, sans améliorer la résistance à l'usure des incrustations de résine comparativement aux résines composites conventionnelles utilisées en technique directe (67).

Les principaux échecs rencontrés avec les restaurations en composite sont la reprise de carie, la fracture de l'inlay/onlay ou de la dent et leur vieillissement (68). Le choix des composites utilisés se fera en fonction de facteurs biologiques, mécaniques et esthétiques.

Mécaniquement, plus la restauration partielle sera soumise à des contraintes (molaire, parafonction), plus il est intéressant d'utiliser un composite avec des propriétés mécaniques et physiques (résistance à la compression, à la flexion, dureté et ténacité) optimisées. Il semble donc judicieux de diriger notre choix vers un composite avec un meilleur degré de conversion ou un composite usiné (45)(65).

Biologiquement, **un taux de charges et de conversion élevé** sera privilégié pour limiter au maximum le relargage de monomères toxiques comme le bisphénol A. L'uréthane di méthacrylate (UDMA) semblerait être moins risqué (51). Les blocs de composites usinés (exemple : Lava Ultimate) ou de laboratoire (exemple : Adoro Ivoclar, Bellglasse etc.) sont particulièrement indiqués car ils ont des degrés de conversion et un taux de polymérisation plus élevés (45). Même si leurs propriétés esthétiques sont inférieures aux restaurations en céramique, un inlay/onlay en composite peut être aisément maquillé en bouche après collage avec des composites fluides teintés ou via des techniques plus complexes.

#### 1.3.4 Matériaux hybrides : l'avenir pour les restaurations postérieures indirectes collées ?

Tandis que les matériaux céramiques ont fait leurs preuves pour les restaurations postérieures indirectes collées (RPIC) depuis plusieurs années, l'industrialisation des procédés de fabrication avec l'apparition de machines industrielles aux procédés standardisés permettant de polymériser les matériaux sous une pression pouvant atteindre plusieurs milliers de bars nous a conduit à l'émergence d'une nouvelle classe de matériaux. Les blocs dit « hybrides » (exemple : Enamic® Vita). Il s'agit de blocs usinables et composés d'un mélange de résine et de céramiques (69). L'objectif principal de cette nouvelle famille de matériau, permise par la révolution des technologies numériques et industrielles comme la CFAO/FAO est de **combiner les avantages** des composites (bonne aptitude au collage, comportement mécanique, possibilité de ré intervention) et ceux de la céramique (propriétés esthétiques optimales, résistance mécanique élevée etc.)

Il existe, en 2020, sur le marché, **9 blocs CFAO usinables** qui rentrent dans la catégorie des matériaux dits « hybrides » pouvant être répartis en deux grandes familles d'après la classification proposée par Mainjot et al, en 2016 (70) : **les résines chargées en nano céramiques (RCNC) et les céramiques infiltrées de polymères (CIP)**. Actuellement, seul un fabricant produit une céramique infiltrée de polymères (CIP) : Vita avec l'Enamic® (Figure 13) obtenue par infiltration d'une céramique feldspathique avec des polymères. Tous les autres blocs disponibles se classent dans la catégorie des résines chargées en nano céramique (RCNC).

Parmi eux se trouvent le Cerasmart (GC) (Figure 13), le Lava Ultimate (3M), le LuxaCam (DMG) (69).

La combinaison de ces 2 matériaux permet d'obtenir un nouveau matériau hybride dont le comportement se rapprocherait au mieux de celui des tissus dentaires. Cependant, du fait de leur apparition récente, le recul clinique est limité et des études sont en actuellement cours. L'analyse de la littérature a permis de mettre en avant certains doutes quant aux propriétés idéales de ces matériaux, tout en soulignant certaines propriétés comme la résistance mécanique, l'aptitude au collage, le potentiel de ré intervention, le polissage et le cout de mise en œuvre (69). Affaire à suivre donc ...



Figure 13 : Exemple de Blocs Hybrides avec Enamic® Vita (2012) et Cerasmart® GC (2017)

#### 1.3.4.1 Avantages des matériaux hybrides

Les premières études in vitro de Lauvahutanon et al, 2014, ainsi que celle de d'Hussain et al, 2017, et Sonmez et al, 2018, confirment un certain intérêt des matériaux hybrides comparativement aux composites traditionnels, concernant notamment leurs **propriétés mécaniques** (71)(72)(73). La résistance en flexion de ces blocs hybrides est comprise entre celles des céramiques feldspathiques et ceux en disilicate de lithium. Cette propriété des matériaux hybrides s'explique par la présence d'une phase organique résineuse ayant pour conséquence un renforcement global de la structure (69)(73). Les blocs hybrides sont moins durs que les céramiques, ils présentent donc un certain intérêt avec les procédés d'usinages, entraînant une diminution du risque de fracture ou d'écaillage. Ils possèdent donc **un intérêt en cas de parafonction** : il on l'avantage du composite au niveau de leur comportement face aux contraintes occlusales excessives mais aussi l'avantage de la céramique au niveau des propriétés optiques et de la résistance à la fracture. De plus, cela permet d'exercer moins de contraintes sur les fraises. La force d'adhésion entre deux surfaces de nature différentes dépend des matériaux en présence et du protocole utilisé (69).

Concernant les blocs hybrides, la **préparation de l'intrados de la pièce prothétique** dépend directement de la **famille d'hybrides** utilisée. En effet, une étude in vitro démontre que les RCNC doivent être sablées comme c'est le cas pour un composite, tandis que les CIP doivent être mordancées à l'acide fluorhydrique comme pour une céramique conventionnelle. Dans les deux cas, le but étant de créer la meilleure liaison micromécanique possible. Les premières études in vitro d'Eldafrawy et al, 2018 et Schlenz et al, 2019, tendent à dire qu'il vaut mieux coupler adhésif du même fabricant que le bloc (74)(75). La profondeur maximale de polymérisation photonique au travers d'une RCNC ou une CIP est de 2,7 mm. Au-delà, un système de collage à prise duale représente une meilleure option (76).

Le **potentiel de ré intervention** avec les blocs hybrides représente un réel avantage, contrairement aux céramiques communément utilisées (feldspathiques et disilicate de lithium), il est possible de réparer directement la pièce prothétique sans avoir besoin de reprendre la restauration dans son ensemble. De plus, l'étude de Duzyol et al, 2016, (77) suggère que le potentiel de collage sur un composite déjà en place (suite à une fracture ou une cavité d'accès par ex) est élevé. Certains articles confirment cette tendance équivalente des blocs hybrides qui présentent des valeurs d'adhérence importantes. Cela représente un intérêt clinique si un traitement endodontique doit être effectué après la pose d'une restauration collée (69).

La présence d'une matrice résineuse et de charges de taille nanométriques permet aux blocs hybrides d'être polis mécaniquement pour obtenir un état de surface lisse. Cette aptitude au polissage se trouve être aussi bonne cliniquement qu'effectuée au laboratoire, et est plus favorable que pour les céramiques. De plus, les matériaux hybrides présentent un état de surface qui vieillit mieux dans le temps que les composites. La rétention de plaque se trouve donc minorée (69)(78).

La standardisation de la CFAO et l'acquisition de la modélisation numérique ont modernisé la pratique clinique et laboratoire, simplifiant la technique et réduisant les coûts. La majorité des blocs hybrides ont une conception monolithique qui facilite les étapes de finitions consistant uniquement en un polissage et maquillage de surface. Il est d'ailleurs possible avec les RCNC, notamment le Cerasmart® de GC, de réaliser sous digue un maquillage direct au fauteuil après collage et réglage de l'occlusion ce qui apporte un réel intérêt. Le procédé global de fabrication s'en trouve raccourci. Toutefois l'investissement initial en matériel étant conséquent, il faut les replacer dans un contexte d'activité.

#### *1.3.4.2 Inconvénients des matériaux hybrides*

Le matériau parfait n'existe pas, et nous disposons à ce jour d'encore peu d'études et donc de recul clinique pour ces matériaux relativement récents. Toutefois, l'analyse de la littérature nous permet déjà de faire ressortir quelques points faibles (69)(73)(79)(80)(81).

Étant constitués d'une matrice résineuse, les blocs hybrides ont tendance à voir leur teinte se modifier avec le temps et les différents chromophores contenus dans l'alimentation. Plus l'épaisseur de la restauration est faible, plus celle-ci se colore facilement (79). Pour les secteurs postérieurs, même si le gold standard reste le disilicate de lithium, les qualités esthétiques des matériaux hybrides sont suffisantes.

Concernant la morphologie des restaurations en matériaux hybrides, celle-ci est inhérente aux procédés de CFAO, et les fraises usineuses ne permettent pas un niveau de précision suffisant pour reproduire une anatomie occlusale détaillée, contrairement aux céramiques pressées. Cela dépend aussi de l'usineuse utilisée, celles disponibles en cabinet dites chairside ne proposent que bien souvent un usinage en 3 axes. Les fraiseuses de laboratoire permettent un usinage en 5 axes et donc une meilleure précision (82)(83). La majorité des blocs étant avant tout des résines composites, il est relativement aisé de les maquiller ou d'apporter des retouches.

Concernant leur vieillissement dans le temps, les blocs hybrides composés d'une matrice organique possèdent un potentiel d'absorption aqueuse et leur comportement mécanique se dégrade au bout d'un certain nombre de cycles thermiques. L'Enamic® de Vita semble moins impacté mais apporte un pourcentage de fracture plus important (84). Les blocs hybrides en composite présentent un taux d'usure plus important que les céramiques (85). L'Enamic® affiche un taux d'usure à mi-chemin. Les RCNC avec une matrice résineuse ont tendance à moins user les dents antagonistes que les CIP qui présentent tout de même un taux d'usure des dents antagonistes inférieur aux céramiques conventionnelles (86).

<i>Avantages</i>	<i>Inconvénients</i>
<ul style="list-style-type: none"> <li>✓ Résistance à la flexion &gt; aux composites</li> <li>✓ Usinage plus aisé et contraintes sur les fraises moindres que pour la céramique</li> <li>✓ Taux d'usure des dents antagoniste : RCNC &lt; CIP &lt; E.max</li> <li>✓ Possibilité de ré intervention et de réparation plus aisée</li> <li>✓ Bonne capacité de polissage</li> <li>✓ État de surface meilleur que les composites dans le temps</li> <li>✓ Procédé de fabrication raccourcit</li> </ul>	<ul style="list-style-type: none"> <li>✗ Modification de teinte dans le temps</li> <li>✗ Morphologie moins travaillée due à l'usinage (encore plus pour les usineuses de cabinet)</li> <li>✗ Propriétés mécaniques diminuent dans le temps surtout pour les RCNC</li> <li>✗ Peu de recul clinique sur la capacité de collage de ces matériaux</li> </ul>

**Tableau 3 : Avantages et inconvénients des matériaux hybrides (Richard, 2020)**

### 1.3.5 Les critères de choix entre céramique, composite et matériaux hybrides

Un matériau destiné à remplacer une perte tissulaire dentaire devrait avoir des propriétés identiques ou du moins se rapprocher biologiquement de la substance à remplacer (43)(87). Les RPC indirectes en céramique et en résine composite présentent toutes deux de bons résultats à moyen terme (5 et 10 ans) (2)(65). Les RPC indirectes avec des blocs hybrides présentent des premiers résultats encourageants même si d'autres études sont nécessaires. Peu d'essais cliniques randomisés permettant de comparer directement les performances des inlays, onlays et overlays en fonction du type de matériau sont disponibles (68). Seules des études in vitro ou des essais cliniques non randomisés ont étudiés l'influence de ces facteurs cliniques sur les performances des restaurations partielles en résine composite et en céramique (45). Ces facteurs peuvent être classés en facteurs fonctionnels, biologiques et esthétiques :

#### 1.3.5.1 *Facteurs fonctionnels*

**La nature de la dent antagoniste** : Il est préférable de choisir le même matériau pour que l'usure des deux dents soit similaire. Sinon, celle restaurée avec le matériau le plus sensible à l'usure pourra subir une égression compensatrice (45)(88). Le composite s'use plus facilement que la céramique. La céramique use d'avantage la structure dentaire antagoniste qu'un matériau composite (2)(45).

**La nature du substrat sur lequel est collé le matériau :** Le module d'élasticité (rapport entre la contrainte qu'on applique sur le matériau et la déformation élastique que subit ce matériau du fait de la contrainte) de la restauration doit se rapprocher le plus possible du substrat sur laquelle elle est collée afin de se déformer de façon similaire pendant les mouvements fonctionnels, limitant l'apparition de contraintes internes au niveau de l'interface dent restauration (89)(50). Plus le module d'élasticité du matériau de restauration et du tissu dentaire support sont proches, plus ils agissent de façon synergie face aux contraintes développées durant les mouvements fonctionnels. On préférera utiliser un matériau céramique dans le cas d'un collage sur l'émail, ces dernières possédant un module d'élasticité (60-95 Gpa) plus proche de l'émail (70-95 Gpa) que les résines composites possédant un module d'élasticité de 15-20 Gpa donc plus proche de celui de la dentine (10-13 Gpa) (45). Par conséquent, on préfère coller un matériau composite ou hybride sur la dentine. Les blocs hybrides présentent également un module d'élasticité se rapprochant d'avantage de celui de la dentine (45).

**D'un point de vue biomécanique, selon l'épaisseur de la restauration et le type de substrat :** Les matériaux composites et ceux en céramique ne se comportent pas de la même manière face aux contraintes occlusales en fonction du type de substrat et de l'épaisseur de la pièce prothétique. Si la restauration est fine ou présente une (ou plusieurs) zone(s) de **faible(s) épaisseur(s)**, une restauration en céramique sera de préférence collée sur l'émail car une restauration céramique **trop fine** collée sur la dentine risquerait de casser en raison de sa fragilité et de la **différence de module d'élasticité** entre ces deux structures (45). Dans le cas d'une restauration fine ou avec des zones de **faible épaisseur** nécessitant d'être collée sur de la dentine, l'utilisation d'un matériau en résine composite sera favorisée. La céramique risquerait de générer plus de contraintes internes au niveau du joint de collage, réputé pour être une zone d'initiation de fractures des céramiques (90). D'autre part, dans leur étude sur le comportement des matériaux incrustés en céramiques et composites, Magne et al, 2003, ont trouvé que les **contraintes de tensions sont réduites en surface pour les composites**, mais sont importantes au niveau de l'interface de collage (91). Les tensions entre les interfaces au niveau de la dentine **augmentent avec la flexibilité du matériau de restauration** (et donc, son module d'élasticité) (91). Ainsi, davantage de forces seraient transmises aux structures résiduelles dans le cas d'une restauration indirecte en composite (92)(93). **Pour les céramiques, les contraintes de tension sont majorées en surface** et au niveau de l'interface celles-ci varient en fonction du volume du matériau (93). Moins la restauration est volumineuse, plus les tensions sont élevées. En revanche elles deviennent quasiment nulles pour les restaurations à recouvrement complet qui travaillent alors essentiellement en compression (91)(93)(94). Cela diminue le risque de décollement et de flexion cuspidienne (93). La céramique serait donc un matériau de choix pour la conception des overlays qui sont souvent d'une épaisseur supérieure à 2 mm. La céramique ne restituera à l'émail périphérique en grande partie que des forces compressives qui par l'intermédiaire de la jonction amélo-dentinaire supporte très bien ce type de contrainte. Les restaurations en composites sont moins fragiles et redistribuent les contraintes de manière plus favorable aux parois résiduelles des restaurations de types inlays proximaux-occlusaux (93)(95).

Ainsi, dans son étude, Magne , 2006, considère que les restaurations **composites** sur les dents vivantes devraient être réservées aux inlays et onlays de faible volume, alors qu'en cas de recouvrement cuspidien important, il est plus intéressant de s'orienter vers la **céramique** (96).

Concernant les matériaux hybrides, les premières études in vitro confirment des propriétés mécaniques plus intéressantes que les composites traditionnels, avec une résistance en flexion comprise entre les céramiques feldspathiques et ceux en disilicate de lithium (69)(72). De plus ces blocs hybrides possèdent un module d'élasticité plus proche de celui de la dentine et un module de résilience supérieur (97).

**Selon mise en forme :** Les moyens de mise en forme de la restauration sont l'usinage et le pressage. L'usinage des restaurations en céramique peut entraîner une fracture en cas de zone de fine épaisseur, une mise en forme traditionnelle (pressée) sera donc privilégiée (45). Le composite est quant à lui très tolérant à l'usinage même pour de faibles épaisseurs (45)(98).

**Selon les parafunctions :** La céramique étant cassante, en cas de bruxisme il est préférable de réaliser des restaurations en résine composite qui possède une meilleure capacité d'absorption des contraintes (capacité rhéologique) (99)(100). Cependant, selon Fradeani M et al, 2016, l'utilisation de restaurations en vitrocéramique enrichie en disilicate de lithium montre de bons résultats dans un tel contexte (101). Dans les cas de traitement de dentures érodées, de bruxisme ou de modification de la DVO (dimension verticale d'occlusion), des ajustements occlusaux sont souvent nécessaires après le collage ou des réparations dans le long terme. Dans ces 2 cas, une restauration partielle en résine composite ou en matériau hybride sera plus facile à réparer ou ajuster qu'une restauration en céramique (53)(102). Dans le cas où une ré intervention est nécessaire, les blocs hybrides présentent des valeurs d'adhérence importantes lorsqu'ils sont déjà en bouche et semblent apporter de bons résultats avec la possibilité de ré intervenir directement sans avoir à reprendre la restauration dans son ensemble (77).

#### *1.3.5.2 Facteurs biologiques*

La céramique reste le matériau le plus biocompatible car il s'agit d'un matériau bio-inerte ce qui lui confère une parfaite tolérance biologique, pulpaire et parodontale (2)(45). Il s'agit également d'un biomatériau qui possède une inertie thermique et électrique induite par une conductivité thermique et un coefficient d'expansion faible, proches de l'émail (103). La toxicité des matériaux à base de résines (composites) est essentiellement due aux monomères libres (bisGMA, UDMA) ainsi qu'aux additifs (TEGMA) lorsque la **polymérisation n'est pas complète** (2)(45)(104). Ils proviennent secondairement de l'usure et de la dégradation du matériau, mais en quantité beaucoup plus infime (103). Or, dans le cadre des restaurations indirectes, la **polymérisation se fait dans des conditions optimales** (haute température, atmosphère d'azote etc), et permet un taux de conversion très élevé, ce qui diminue grandement la quantité de relargage de monomères et par conséquent, **améliore la biocompatibilité des restaurations en composites de laboratoire** (45). Le taux de conversion est encore meilleur avec des procédés de fabrication industrielle.



Pour résumer, en cas de **terrain allergène** on préférera utiliser un matériau **céramique**, notamment si le patient est soucieux de la potentielle toxicité des matériaux dentaires (45). Si le **diagnostic pulpaire est incertain** il est préférable de s'orienter vers un **matériau composite ou hybride** au potentiel de ré intervention amélioré, en cas de nécessité d'un traitement endodontique par exemple (45).

#### *1.3.5.3 Facteurs esthétiques*

Les propriétés esthétiques des céramiques restent supérieures à celles des composites (45). Cependant la stratification des céramiques nécessite un certain savoir-faire, du temps de conception laboratoire pour être réussie. Les résines composites plus rapide de conception, une fois maquillées donnent toutefois de très bons résultats (105). Enfin, les matériaux hybrides donnent des résultats acceptables, en particulier pour le secteur postérieur (69).

On peut conclure, à la lecture de ces éléments, qu'il n'existe pas de matériau « idéal » dès l'instant où certains facteurs sont en faveur de la céramique alors que d'autres avantagent le composite ou les matériaux hybrides. C'est au praticien de pondérer les différents éléments en rapport avec la situation clinique afin d'en tirer le meilleur compromis. Dans tous les cas, il devra prendre en compte **le nombre et la répartition des parois résiduelles, la localisation et le volume des tissus à remplacer, la vitalité pulpaire, la nature de la dent antagoniste, les éventuelles parafonctions, la situation des limites, la demande esthétique, et la possibilité (ou non) de retouches après le collage**. Les matériaux hybrides, plus récents et uniquement disponibles en blocs, peuvent représenter une alternative intéressante notamment lorsque le devenir de la vitalité pulpaire est incertain, car ils présentent un potentiel de ré intervention facilité comparativement aux céramiques (69)(106).

Les tableaux ci-dessous (Tableaux 4 et 5) listent les principaux facteurs à prendre en compte qui nous orientent dans le choix du matériau de restauration, leurs avantages et inconvénients :

	En faveur de la céramique	En faveur du composite
<b>Facteurs fonctionnels</b>	<ul style="list-style-type: none"> <li>✓ Antagoniste restaurée en céramique (restauration tout céramique ou céramo - métallique)</li> <li>✓ Nécessité de stabiliser l'occlusion ou les contacts proximaux</li> </ul>	<ul style="list-style-type: none"> <li>✓ Antagoniste restaurée au composite</li> <li>✓ Perte de substance essentiellement dentinaire</li> <li>✓ Épaisseurs fines et préparation en partie dentinaire</li> <li>✓ Bruxisme léger ou modéré</li> <li>✓ Nécessité de réparation ou ajustement de la face occlusale après collage</li> </ul>
<b>Facteurs biologiques</b>	<ul style="list-style-type: none"> <li>✓ Terrain allergique</li> <li>✓ Patient inquiet de la toxicité des matériaux dentaires</li> </ul>	<ul style="list-style-type: none"> <li>✓ Dent pulpée symptomatique ou risque de nécessité de traitement endodontique</li> </ul>
<b>Facteurs esthétiques</b>	<ul style="list-style-type: none"> <li>✓ Patient très exigeant</li> </ul>	<ul style="list-style-type: none"> <li>✓ Exigence esthétique moindre</li> </ul>

Tableau 4 : Facteurs à prendre en compte pour une restauration indirecte en céramique ou en composite (Fron Chabouis et coll. 2014)

Paramètres	Céramiques	Composites	Hybrides
Facilité des procédures cliniques	+	++	++
Facilité des procédures de laboratoire	+	+++	+++
Réparations et retouches intra-buccales	0	++	++
Esthétique : - à court terme - à long terme	+++ +++	+++ ++	+++ ++
Polissage	+	++	+++
Résistance à l'usure du matériau	+++	++	++
Fragilité	+	++	++
Coefficient d'expansion thermique	+++	+	++
Efficacité du collage	++	++	++
Stabilité chimique	+++	+	+
Biocompatibilité	+++	++	++
Coût	+/-	+	+

Tableau 5 : Comparaison des propriétés des céramiques, composites et matériaux hybrides (Dietschi & Spreafico 1997, Richard 2020)

## I.4 L'adhésion et les produits d'assemblage

### I.4.1 Définitions

Le collage se définit par l'adhésion et l'adhérence.

L'adhésion résulte de l'ensemble des interactions contribuant à **unir deux surfaces entre elles**, regroupant les phénomènes d'ancrage mécanique de l'adhésif dans les pores et rugosités du substrat ainsi que les liaisons chimiques intermoléculaires que l'adhésif et l'adhérant sont susceptibles d'échanger (107). L'adhérence correspond à la force ou à l'énergie de séparation d'un assemblage collé. Autrement dit, l'énergie qu'il faut apporter afin de séparer les deux corps liés (107).

Un adhésif **est la base de tout collage**. C'est un matériau d'interface entre l'hydroxyapatite (hydrophile) et matériaux polymères (céramiques ou résines composites). Il permet de créer un lien adhérent et étanche entre tissus dentaires et biomatériaux de restauration ou d'assemblage (108). Le mécanisme de base de l'adhésion aux tissus dentaires repose essentiellement sur la **pénétration de la résine adhésive dans des porosités** créés au sein de l'émail grâce à l'action déminéralisante d'un agent mordant. On obtient ainsi des micro-rétentions mécaniques entre les deux parties (108). Ces rétentions sont complétées par des liaisons physico chimiques. Pour ces raisons, un système adhésif est composé par :




	Composition d'un système adhésif	Objectifs	Illustration
Agent Acide (acide orthophosphorique)	Mordantage de l'émail et/ou de la dentine	Émail : créer une surface irrégulière avec des micro-anfractuosités  Dentine : Éliminer la boue dentaire, exposer le réseau de fibre collagénique, ouvrir les tubulis dentinaires	
Primaire d'adhésion	Solution de polymères hydrophiles avec une affinité pour la dentine et de polymères hydrophobes qui ont une affinité pour la résine adhésive	Permet de lier le substrat, hydrophile, et l'adhésif qui lui, en revanche, est hydrophobe	
Adhésif	Constitué de monomères résineux	Infiltre le substrat dentaire et assure la liaison avec la résine de collage	

Tableau 6 : Composition d'un système adhésif

## I.4.2 Classification des adhésifs

De nos jours, la classification la plus communément utilisée est basée sur les principes d'actions des différents adhésifs et sur le nombre de séquences d'applications (109).

- ✓ **Les systèmes dits « M&R »** : pour les systèmes nécessitant un mordantage suivi d'un rinçage préalable à leur emploi, on distingue les M&R3 (3 étapes) et les M&R2 (2 étapes) en fonction du nombre d'étapes mises en œuvre (109). Ces systèmes sont les plus longs à mettre en œuvre cliniquement.
- ✓ **Les systèmes « SAM »** : appliqués directement sur les surfaces dentaires, sans mordantage préalable. Les systèmes adhésifs automordants (SAM) contiennent tous de l'eau, nécessaire pour activer le potentiel acide des monomères hydrophiles qu'ils renferment. Les SAM II combinent l'acide et le primaire ou l'acide, le primaire et l'adhésif pour les SAM I (109).
- ✓ **Les adhésifs universels** : Ces systèmes ont la même composition chimique que les systèmes adhésifs automordants (SAM), dits « tout en un », correspondant à la septième génération, mais ne doivent pas être confondus avec ces derniers, ils possèdent un champ d'indications plus large (109)(110). En effet, ce sont des systèmes polyvalents qui peuvent être utilisés comme des M&R ou des SAM en fonction de la situation clinique (109). Ils sont indiqués pour les obturations directes et indirectes, ils sont compatibles avec les résines photopolymérisables ou autopolymérisables (chémo-polymérisable) et les résines fluides à prise duale (chimique et photonique) (109).

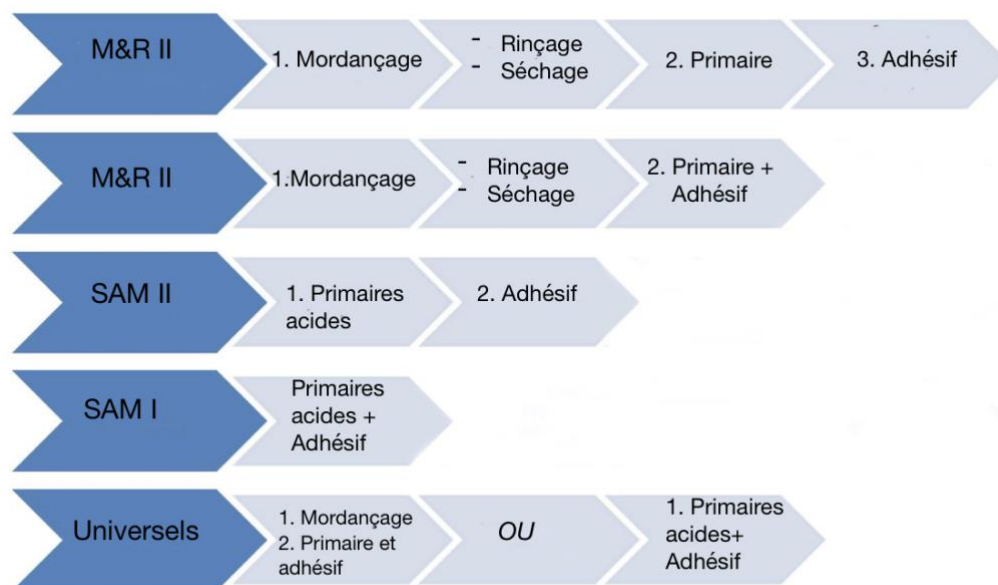


Figure 14 : Classification des systèmes adhésifs en fonction des séquences d'application

Ces trois grandes familles d'adhésifs ont des champs d'utilisation précis et offrent à ce jour plusieurs stratégies de mise en œuvre pour le praticien qui peut donc optimiser son choix en fonction de la situation clinique. En effet, les systèmes M&R, SAM et désormais les adhésifs universels sont assez complémentaires puisque les inconvénients des uns peuvent correspondre aux avantages des autres (109).

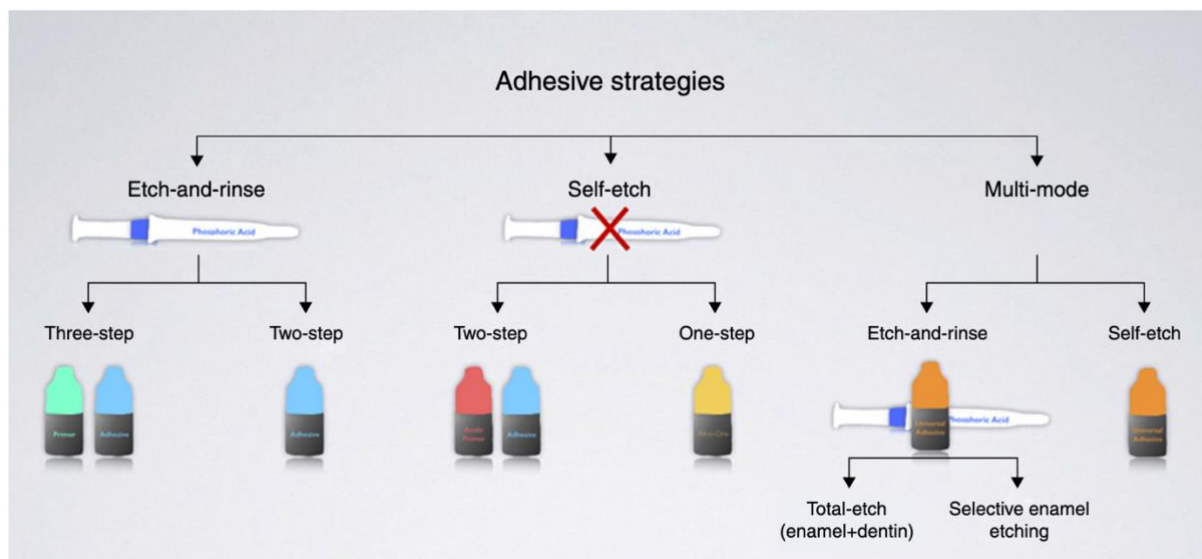


Figure 15 : Les différentes stratégies contemporaines de mise en œuvre des systèmes adhésifs (Sezinando, 2014)

#### 1.4.3 Interface émail – système adhésif

L'émail est un tissu acellulaire hautement minéralisé, très rigide et résistant à l'usure, protégeant le complexe pulpodentinaire des agressions physiques, chimiques et thermiques (111). Il possède une structure organisée qui lui confère des propriétés mécaniques exceptionnelles permettant une dureté et une rigidité extrêmes afin de résister aux forces masticatoires dans l'environnement complexe de la cavité buccale qui subit des variations importantes et régulières de pH et de température (112). L'étude de Buonocore, 1963, prouvant l'efficacité de l'acide phosphorique sur la rétention de l'émail représente une avancée majeure dans le protocole de collage et fut le précurseur de développement des techniques adhésives. Le mécanisme qui permet l'adhésion à l'émail résulte d'une modification de l'état de surface amélaire par mordantage avec de l'acide phosphorique concentrée entre 30 et 40% (113).

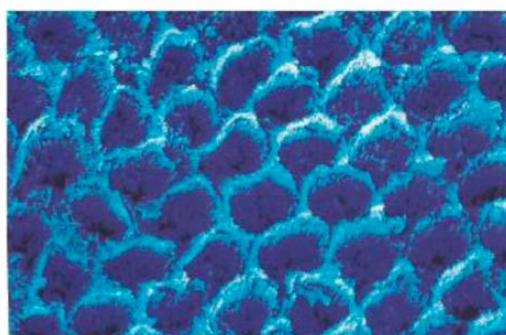


Figure 16 : Émail mordancé après traitement à l'acide phosphorique 38% pendant 60 sec. (MEB, x4000) (Roulet et Degrange, 2000)

Après un rinçage abondant à l'eau, l'émail acquiert une énergie de surface élevée optimisant la rétention micromécanique (108). Cependant, il faut noter que cette énergie élevée de l'émail mordancé est aussi attractive pour d'autres liquides (salive, sang, eau). Le contact de l'émail mordancé avec un liquide abaisse donc son énergie de surface et diminue la mouillabilité d'un adhésif hydrophobe. En réalité, leur mode de liaison est un phénomène plus complexe qui implique des contributions tant physico-chimiques que chimiques. Sur le plan physico-chimique, ces produits doivent mouiller puis s'infiltrer le plus parfaitement possible les microporosités des substrats. Par ailleurs, une étude a montré que les groupements fonctionnels de certains monomères étaient susceptibles de former des **liaisons chimiques** primaires notamment avec le calcium de l'hydroxyapatite (114).

#### 1.4.4 Interface dentine – système adhésif

La dentine est un tissu conjonctif dur, minéralisé, avasculaire, acellulaire et non innervé située au niveau coronaire entre l'émail et la pulpe, et entre le cément et la pulpe au niveau radiculaire (111). Mais, elle est traversée par de très nombreuses canalicules dentinaires formant un véritable réseau où circulent des terminaisons nerveuses et vasculaires appelées prolongements odontoblastiques (111). Ces canalicules parallèles également nommés tubulis dentinaires s'étendent de la pulpe vers la jonction amélo-dentinaire.

L'interface dentine-adhésif est plus délicate à gérer du fait de l'humidité intrinsèque de celle-ci, contrairement à l'émail. La dentine, après avoir été préparée, est recouverte d'une fine couche de débris appelée « boue dentinaire » ou « smear layer ». Cette dernière, constituée d'hydroxyapatite et de collagène modifié, obture les tubulis dentinaires et s'oppose à l'établissement d'un contact direct entre les matériaux et le substrat dentinaire. La capacité de mouillage et le degré de pénétration de l'adhésif dans la dentine jouent un rôle majeur dans la détermination de la qualité de l'adhésion (115). Le mordantage va permettre d'éliminer ce dépôt de surface (dissolution), d'ouvrir les tubulis dentinaires, et de déminéraliser superficiellement la dentine (107). La résine de collage va alors former des brides ou « tags » dans les ouvertures canaliculaires, donnant naissance à une couche hybride où collagène et composés résineux s'entremêlent.




Figure 17 : Gauche, vue électronique (Gx3000) de l'interphase adhésive dentine – composite (H couche hybride et B brides de résine, Degrange, 2007) et à droite, schématisation de la couche hybride (Roulet et Degrange, 2000)

#### 1.4.5 Définition d'une colle et intérêt clinique

Les colles sont des matériaux organiques durcissant par polymérisation et présentant une forte cohésion. Les valeurs d'adhérence varient nettement entre les ciments de scellement (adhésifs ou non) et les colles (parfois appelées aussi ciments résine). Il est aujourd'hui admis que les restaurations céramo-céramiques ou composites doivent être collées pour assurer leur rétention, renforcer leur structure et obtenir un résultat esthétique (116). Ces colles peuvent présenter trois types de polymérisation distincts (117) :

- Une photopolymérisation pure : La colle est alors monocomposant
- Une polymérisation chimique : La colle est autopolymérisante
- Une polymérisation photonique : la colle est photopolymérisante
- Une double réaction chimique et photonique : la colle est dite « duale »

Le collage présente des avantages d'un point de vue mécanique, biologique et esthétique :

<b>Sur le plan mécanique</b>	On s'affranchit du besoin systématique de créer des zones de contre dépouilles pour la rétention du matériau, l'adhésion permet une économie tissulaire certaine. Par ailleurs, le joint collé qui possède une certaine capacité de déformation permet de mieux répartir les contraintes occlusales sur la totalité des surfaces de l'assemblage, assurant ainsi un meilleur comportement biomécanique de la dent restaurée (9)(116)(118).
<b>Sur le plan biologique</b>	L'étanchéité procurée par l'adhésion s'oppose à l'infiltration des fluides buccaux et de leur contenu bactérien entre les interfaces de collage, permettant ainsi une préservation de l'intégrité pulpaire (119).
<b>Sur le plan des propriétés optiques et esthétiques</b>	L'emploi des bio polymères, dont l'indice de réfraction et la couleur sont voisins de ceux des tissus dentaires calcifiés, contribue aujourd'hui à intégrer esthétiquement les restaurations coronaires partielles (9). Dans certains systèmes ces colles existent en plusieurs teintes : « universel, brown, white, clear ou opaque » associées vendues avec des colles « testeur » pour préfigurer le résultat après collage.

Tableau 7 : Avantages cliniques du collage (Cheron et Degrange, 2007)

#### 1.4.6 Différents types de polymères de collage

##### 1.4.6.1 *Les colles associées à un système adhésif (colles sans potentiel adhésif) :*

Il s'agit de résines composites dentaires micro-chargées ou micro hybrides, aussi appelées « **colles qui ne collent pas** ». Il existe plusieurs gammes de teinte et de viscosité. La polymérisation de ces résines peut être soit chimique soit photonique, et lorsque ces deux modes sont associés, on parle de composites duals. L'adhésion est obtenue par l'utilisation d'un **système adhésif externe** compatible avec la colle utilisée. Elles possèdent une composition chimique proche des composites de restauration mais avec une viscosité plus basse facilitant leur insertion, ainsi qu'une phase résineuse importante ce qui augmente leur fluidité. Ces colles

peuvent être soit à prise duale (exemple : Ivoclar Vivadent™, Multilink Automix®, NX3®, 3M Espe™) utiles pour les restaurations à cavité profonde soit photopolymérisables (exemple : Variolink Veneer®, Ivoclar™). Ces colles résineuses se caractérisent par de bonnes propriétés mécaniques et optiques. Leur composition chimique permet une adhésion à de nombreux substrats dentaires ce qui en fait les matériaux les plus couramment indiqués pour coller les restaurations en céramiques ou composites (120). Elles présentent l'avantage d'avoir un certain recul clinique et de bonnes performances adhésives et esthétiques à court et à long terme (65)(120). Elles requièrent cependant des traitements spécifiques des préparations dentaires et des restaurations en plus de nécessiter une bonne connaissance et compréhension des étapes opératoires. Leur protocole opératoire complexe est très **opérateur-dépendant** (116). Ces matériaux ne tolèrent pas l'humidité, la pose du champ opératoire est donc vivement recommandée (117). Enfin, la chimopolymérisation des résines composites duales limite le temps de travail qui n'est plus sous la dépendance du praticien et provoque un durcissement général de la colle compliquant le retrait des excès et oblige un temps d'insertion limité pour les pièces prothétiques le jour de l'assemblage. Il est donc conseillé, en cas de collage de nombreuses pièces prothétiques adjacentes, d'utiliser ces colles en type **photopolymérisables (Light-cure)**.



Figure 18 : Exemple de composite de collage universel (Multilink® Automix)

#### 1.4.6.2 Les colles contenant un monomère réactif (Colles avec potentiel adhésif, colles complexes) :

Les colles avec un potentiel adhésif intégré sont des résines naturellement adhésives grâce aux monomères réactifs spécifiques qu'elles possèdent. Elles ont une composition proche de celle des résines composites fluides, à la seule différence que la matrice résineuse porte des groupements chimiques qui adhèrent à la dent ou à la restauration (46). **Un conditionnement du substrat dentaire reste cependant nécessaire**, d'où cette dénomination de « potentiel adhésif ». Ces colles ont un bon recul clinique et présentent de bonnes performances adhésives ainsi qu'une capacité de liaison intrinsèques aux tissus minéralisés grâce aux monomères qu'elles contiennent. De plus, elles sont reconnues pour leur efficacité dans le collage des matériaux à base d'alumine et de zircone (117) ainsi que pour le collage des métaux présentant une fonction carboxylique. Ces colles peuvent également être utilisées pour le collage des restaurations indirectes en composite ou en céramique vitreuse.

Certaines colles contiennent :

- Le monomère **4-META** : Superbond® C&B, Chemicare II® (Sun Medical)
- Le monomère **MAC-10** : Mbond®, Bistite II DC® (Tokuyama)
- Le monomère **MDP** : Panavia 21® ou F2.0® (Kurakay).



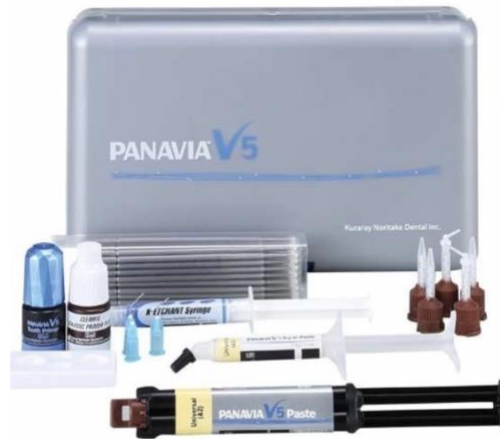

Figure 19 : Exemple de colle avec potentiel adhésif (Panavia V5®, Kurakay)

Ces colles nécessitent néanmoins un **traitement préalable** des surfaces dentaires, un conditionnement des surfaces prothétiques et la mise en place du **champ opératoire**. De plus elles représentent un certain coût. Une étude in vitro évaluant les valeurs de micro-traction ( $\mu$ TBS) de disques en zircone collés conclut que le Panavia®F 2.0 présente une force d'adhérence (et donc une liaison adhésive) significativement majorée comparativement autres colles utilisées (Multilink® et RelyX Unicem™). Cela pourrait s'expliquer par la présence du MDP (phosphate de 10-Méthacryloxydecyl dihydrogène) qui effectue liaison chimique stable avec les cristaux d'hydroxyapatite pouvant influencer sur la force de liaison avec la dentine (121)(122).

#### 1.4.6.3 Les colles auto-adhésives ou colles « tout en un »

Elles fonctionnent comme les adhésifs en une seule étape. Récemment apparues, ces colles contiennent tous les éléments nécessaires à l'adhésion en **un seul matériau**. Elles ont un pouvoir auto mordançant grâce aux monomères qu'elles contiennent et aucune préparation spécifique des surfaces à coller n'est requise. Elles sont la seule famille de colle qui ne nécessite pas de traitement préalable des tissus dentaires. En effet, la présence de groupements monomères méthacrylates acides capables de déminéraliser et d'infiltrer la surface du substrat dentaire, grâce à leur fonctions phosphoriques et/ou carboxyliques acides (123). Des interactions chimiques entre ces monomères acides et les ions calcium des cristaux d'hydroxyapatite ont été démontrées. Exemples de colles auto adhésives : RelyX Unicem™ (3M Espe), Clearfil® SA (Kuraray), G-Cem® (GC), Smart Cem®2 (Dentsply), Speed Cem® (Ivoclar). Cependant, leurs propriétés rhéologiques et leur résistance restent limitées et le mode d'adhésion exact de ces colles est encore mal connu. Dans leur étude, Monticelli et al, 2008, ont étudié la diffusion de plusieurs types de colles dans la dentine avec des traitements de surface différents (124). Ils ont conclu qu'aucune couche hybride, ni formation de tags de résine n'a été détectée sur l'interface collée de toutes les colles auto-adhésives testées. De plus, ce type de colle ne déminéralise et dissout pas totalement la boue dentinaire, qui fait donc partie intégrante de l'interface collée (124).

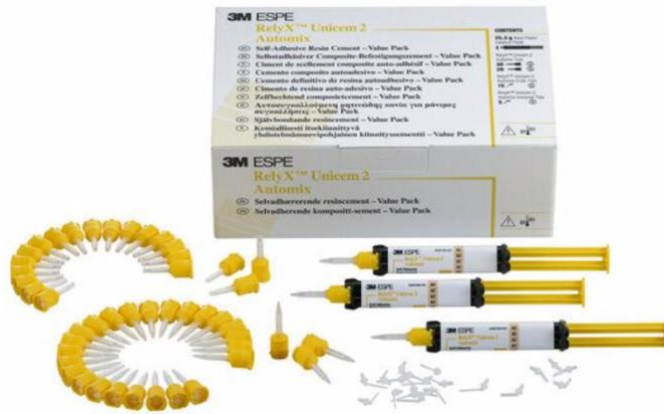

Figure 20 : Exemple de colle autoadhésive (RelyX Unicem® 3M ESPE)

Dans leur étude, Burke et al, 2006, estiment que ces colles ne peuvent être utilisées lorsqu'un IDS a été effectué après la préparation cavitaire car la dentine étant recouverte, elle ne peut plus interagir avec les acides faibles contenus dans la résine de collage (125). Pourtant, Dalby R. et al, 2012, de leur côté, ont prouvé que l'IDS n'altère pas de façon significative la résistance au cisaillement de disques en céramique collés avec du RelyX Unicem™ sur une dentine hybridée (126). Dans leur analyse de la littérature, Weiser et al, 2015, concluent que le faible nombre d'études disponibles à ce jour ne permet pas d'apporter un niveau de preuves suffisant pour évaluer le recul clinique des colles auto adhésives (127).

Mode de polymérisation / Potentiel adhésif	Sans potentiel adhésif	Avec potentiel adhésif	Auto adhésif
<b>Photopolymérisable</b>	Variolink Veneer, RelyX veneer. -> RPC fines et translucides (facettes en particulier)	-	-
<b>Chémo - polymérisable</b>	<b>Pas vraiment d'indication pour les RPC</b>	Superbond -> RPC en alliage précieux	
<b>Duale</b>	NX3, Multilink Autonomix, RelyX ARC, Calibra Esthetic... -> <b>tous types de RPC</b>	Panavia -> <b>tous types de RPC</b>	Rely X Unicem, Maxime Elite, SpeedCem, Bifix SE, G-Cem.. -> <b>tous types de RPC (en particulier en cas d'impossibilité de placer la digue)</b>

Tableau 8 : Les différentes colles pouvant être utilisées pour assembler les RPC et leurs indications (L'information dentaire, 2011)

#### 1.4.6.4 Avec quel(s) adhésif(s) associer la colle ?

Les composites de collage couplés à des systèmes adhésifs avec mordantage rinçage au préalable (**M&R III**), donnent les meilleurs résultats concernant la force de liaison développée sur l'émail et la dentine mais présentent un risque accru de sensibilité post-opératoire

(notamment pour les M&R II), en particulier dans les cavités postérieures profondes et chez les patients jeunes avec des tubulis ouverts et perméables (30)(109)(128).

Les composites de collage couplés à des systèmes adhésifs automordançants (**SAM**) présentent des valeurs d'adhésion inférieures sur l'émail, car ils forment des reliefs moins rétentifs. Ils présentent néanmoins un risque de sensibilité post-opératoire diminué car il n'est pas nécessaire de rincer l'acide ni de sécher la dentine, donc les boues dentinaires ne sont pas éliminées, elles sont modifiées et stabilisées (109). L'imprégnation par les systèmes adhésifs automordançants va optimiser l'obturation des tubulis (30). Aujourd'hui, la force de liaison à l'émail des SAM à caractère acide fort (dont le pH est inférieur ou égal à 1) est proche de celle des M&R. Pour obtenir cette force de liaison et assurer une liaison sans faille, la quasi-totalité des publications recommandent de mordancer au préalable les bords d'émail à l'acide phosphorique (109)(128)(129)(130)(131)(132). Au niveau de la dentine, l'adhésion est souvent très bonne avec les systèmes automordançants, mais les SAM1 sont moins performants que les SAM2 (130) et les deux sont majoritairement moins performants que ceux avec mordantage (M&R) (133).

Concernant les **adhésifs universels**, il est possible d'obtenir des valeurs d'adhésion élevées avec une étape préalable de **mordantage sélectif de l'émail** (131)(134). Au niveau dentinaire, une étape de mordantage préalable permet d'augmenter la longueur des brides résineuses sans améliorer la force de liaison à la dentine, sauf pour les adhésifs universels faiblement acides, pour lesquels on note une amélioration de l'adhésion à la dentine après une étape de mordantage préalable (109)(131)(134). Ainsi, quand le mordantage sélectif de l'émail s'avère difficile en fonction de la topographie cavitaire, le mordantage préalable de la dentine ne risque pas d'entraver la qualité de l'adhésion en utilisant un adhésif universel (109)(131).

Par ailleurs, la plupart des adhésifs universels contiennent des monomères carboxylates et/ou phosphates spécifiques qui établissent des **liaisons ioniques** avec le calcium présent dans l'hydroxyapatite ( $\text{Ca}_{10} [\text{PO}_4]_6 [\text{OH}]_2$ ) qui pourrait **influencer l'efficacité du collage** (128)(135). C'est le cas du dihydrogénophosphate de Méthacryloyloxy-decyl (MDP), un monomère fonctionnel que l'on retrouve dans certains nouveaux adhésifs universels, mais pas dans les adhésifs automordançant (SAM) des générations 7 et précédentes (128). Il s'agit d'un monomère **hydrophile** aux propriétés d'attaque acide douce, permettant d'utiliser un adhésif universel avec toutes les techniques de mise en œuvre (128). Des sels MDP-calcium stables se forment au cours de cette réaction et se déposent en nano-couches auto-assemblées de degrés et de qualité variables en fonction du système adhésif (136)(137). Il contribue également à favoriser une forte adhérence à la surface dentaire via la formation de sels de calcium insolubles. Enfin, la matrice des adhésifs universel est basée sur une combinaison de monomères de nature hydrophile (méthacrylate d'hydroxyethyl/HEMA), hydrophobe (diméthacrylate de décandiol/D3MA) et intermédiaire (bis-GMA). Cette combinaison de propriétés permet aux adhésifs universels de créer un pont entre le substrat dentaire hydrophile et la résine de restauration hydrophobe sur une multitude de surfaces (128).

Cette capacité d'approche multiple permet au clinicien d'appliquer l'adhésif avec la technique dite de mordantage sélectif de l'émail qui combine à la fois les avantages de la technique de mordantage et rinçage sur l'émail avec l'approche simplifiée d'auto-mordantage sur la dentine.

Cela permet une liaison chimique supplémentaire sur le reste de cristallites d'apatites carbonatées environnant (128).

Des études, qui ont comparées différents ciments adhésifs, ont démontré que les ciments choisis avaient un effet significatif sur la force de liaison aux tissus dentaires et qu'il n'y avait, à ce jour, **pas d'agent de scellement universel idéal** (109)(128)(131)(138)(139)(140)(141). Ces études ont souligné que le type d'agent de liaison était important.

Les agents de liaison à plusieurs étapes (**M&R**) ont donné des valeurs de résistance de liaison **plus élevées** que pour les ciments auto-adhésifs (SAM) et les adhésifs universels (138)(139)(140)(141).

#### 1.4.7 Le cahier des charges d'un matériau de collage

Le collage à la résine dont le principe repose sur l'adhérence est un facteur indispensable pour garantir la **pérennité de ces restaurations dans le temps** (109)(138). Obtenir une liaison adhésive résiliente et durable est une condition préalable à une rétention élevée, à la prévention des **micro-percolations** et à l'amélioration de l'adaptation marginale dans un environnement buccal complexe (109)(138). De plus, un collage réussi peut augmenter la résistance à la fracture de la dent restaurée et de la restauration indirecte (138)(142). Le protocole de collage d'une restauration indirecte est une étape fastidieuse car il s'agit de lier deux interfaces de nature différentes : celle établie entre la dentine ou l'émail et la résine adhésive et celle entre la résine adhésive et la restauration indirecte en céramique ou en résine composite (138)(143). La force de liaison de ces interfaces doit être optimisée car la plus faible déterminera la force de liaison finale de la restauration collée (143). Le tableau ci-dessous nous résume les propriétés dont un matériau de collage doit répondre pour un assemblage de qualité :

Propriétés cliniques	Propriété biologiques	Propriétés physico-chimiques
Mise en œuvre simple et efficace pour le traitement des surfaces	Une biocompatibilité	Une adhésion suffisante et durable
Un temps de travail et de prise suffisant (prothèses plurales)	Une bio activité avec par exemple la présence d'agents cariostatiques	Des propriétés physiques adaptées aux contraintes
La possibilité de choisir une teinte pour les travaux esthétiques	Une résistance à la solubilité	
Une élimination aisée des excès	Résistance aux agressions du milieu buccal (pH, température)	
Un coût raisonnable		

Tableau 9 : Propriétés attendues d'un matériau de collage dentaire (HAS, 2009)

Selon le rapport de la Haute Autorité de Santé (HAS) en 2009, **les colles sans potentiel d'adhésion** « sont les seules présentant les meilleures performances cliniques et le meilleur recul avec des propriétés mécaniques et esthétiques ». Elles répondent parfaitement au cahier des charges d'un collage esthétique, fiable et durable :

<b>Propriétés attendues des colles sans potentiel adhésif</b>	
Propriétés mécaniques adaptées au collage	Elles renforcent les inlays-onlays en céramique par absorption et dissipation des contraintes. Elles résistent à l'usure, et procurent, par le biais de l'adhésif amélo - dentinaire intégré, une forte adhésion à l'émail et à la dentine
Propriétés optiques	Il existe généralement de nombreuses teintes, et des pâtes d'essayage (Try-in Paste) permettant de pré visualiser l'influence du matériau d'assemblage et d'optimiser le rendu esthétique final. Réel intérêt pour un rattrapage de teinte.
Ergonomie	Leur présentation en seringue auto mélangeuses assure homogénéité et l'absence de bulles (NX3 Kerr, Multilink Automix Ivoclar Vivadent, etc )
Polymérisation duale	Chémopolymérisable et photopolymérisable : la prise chimique (dite « auto » ou « chémo ») autorise une polymérisation sans apport de lumière (quelle que soit l'épaisseur de l'inlay- onlay) et lente, limitant ainsi les contraintes de rétraction. La photopolymérisation permet quant à elle un durcissement rapide au niveau des joints facilitant le retrait des excès et leur polissage.
Faible viscosité	L'insertion de la pièce prothétique se fait facilement et sans contrainte de pression : il en résulte un joint de faible épaisseur (8-21 microns)
Radio-opacité	Cette propriété est utile pour le retrait des excès interproximaux et le suivi radiologique (dépistage de reprise de carie)
Aptitude au polissage	Bonne
Recul clinique	Il est aujourd'hui de 20 ans

Tableau 10 : Cahier des charges d'une colle sans potentiel adhésif (HAS, 2009)

L'analyse de la littérature nous apprend que coller les RPCP en utilisant un système adhésif **M&R III** couplés à une **colle sans potentiel adhésif** du même fabricant apporte les meilleurs résultats cliniques à court, moyen et long terme en valeur de liaison d'adhésion. Toutefois, il est possible d'obtenir des résultats très satisfaisants en utilisant **une colle sans potentiel adhésif** (ou une colle avec un potentiel adhésif) couplée à un **SAM II** ou plus récemment avec un **adhésif universel** avec mordantage sélectif de l'émail tout en diminuant le risque de sensibilités post opératoires chez les patients jeunes ou dans le cas d'une proximité pulpaire.

## 1.5 Pronostic et longévité des restaurations partielles collées postérieures

Corréler l'influence de ces différents facteurs sur la longévité des restaurations n'est pas chose simple, mais il semblerait que les facteurs qui provoquent une complication précoce de la restauration seraient liés au praticien (expérience, respect de l'indication, dextérité et respect des procédures cliniques) alors que les complications à plus long terme seraient liées au patient (hygiène, parafonction, qualité et pH de la salivaire, suivi) et au matériau (propriétés mécaniques, biologiques) (Figure 21)(48)(144).

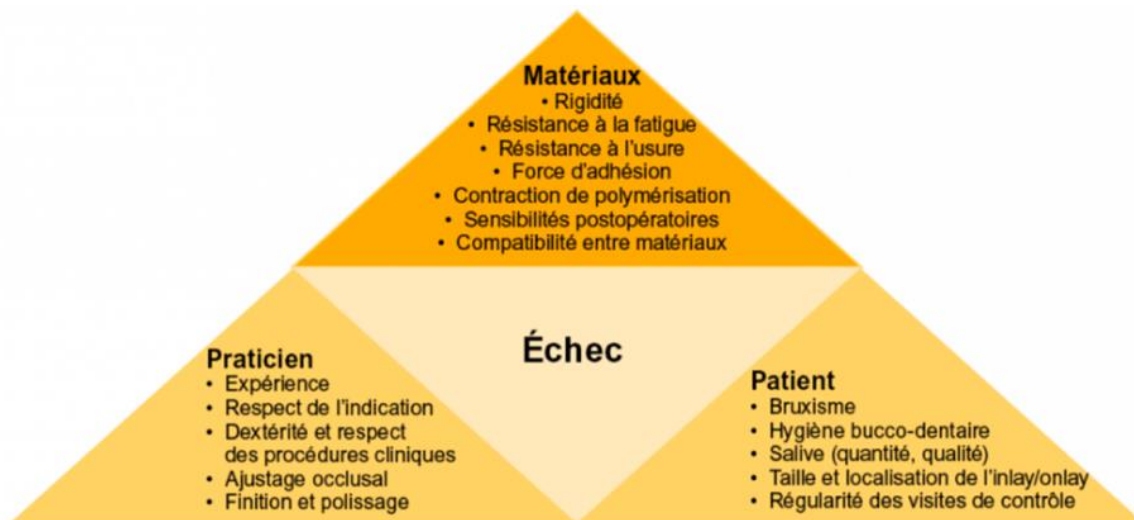


Figure 21 : Facteurs influençant la longévité des restaurations dentaires (Weill E et coll. 2014)

Afin d'évaluer la longévité dans le temps des RPCP, nous faisons appel à des indicateurs comme le taux de succès ou le taux de survie. Dans le cadre de notre travail, il paraît plus pertinent de se baser le taux de survie, car même si ce dernier est moins précis, il rend les études comparables entre elles, sans pour autant donner d'indications sur la qualité de la restauration en place (144). Contrairement au taux de succès qui se base parfois sur des critères qualitatifs et dont la diversité de qualification introduit dès le départ un biais lorsqu'on souhaite comparer les différentes études en se basant sur cet indicateur (48).

La principale complication pour les RPCP est la **fracture du matériau de restauration et/ou des parois dentaires résiduelles** (48)(144)(145)(146). Plusieurs paramètres influencent leur apparition comme le respect des principes de préparation cavitaire qui influence directement les tensions générées au sein du matériau (formes douces et arrondies, épaisseurs harmonisées etc) (48).

Le choix du matériau importe également, les céramiques renforcées au disilicate de lithium possèdent une résistance à la fracture élevée mais c'est un matériau rigide qui se déforme peu sous la contrainte et casse (49). Le matériau composite possède un module d'élasticité plus proche de celui de la dentine donc une meilleure capacité d'absorption des contraintes, qui se traduit toutefois par une augmentation des contraintes à la structure dentaire résiduelle majorant le risque de fracture dentaire.

**Le mode d'assemblage** joue aussi son rôle d'amortisseur de contraintes qu'il redistribue à l'ensemble de la dent et il est aujourd'hui admis que les inlays/onlays doivent être collés. L'adaptation interne de la restauration en lien avec l'épaisseur de la couche de composite de collage est aussi un facteur important. Cette couche, qui associe trois surfaces ayant un module d'élasticité propre, pourrait être à l'origine d'une concentration des contraintes à l'interface dent-restauration provoquant des zones d'initiation de fractures (147)(148).

**Les retouches occlusales** après le collage doivent être conduites avec soin, la céramique supportant mal les retouches approximatives susceptibles de provoquer plus tard des fractures par fatigue (149). La surcharge occlusale par bruxisme doit être également prise en considération car cette parafonction semble réduire la durée de vie des inlays/onlays en céramique (48)(149). Plus la largeur et la profondeur de la préparation augmentent, plus la résistance de la structure dentaire résiduelle tend à diminuer (4)(146).

**La reprise de carie secondaire** influence directement la longévité des RPCP car elle impose en général la dépose de la restauration (à l'exception des inlays/onlays en composite ou en matériau hybrides qui peuvent être réparés in situ). Dans leur étude, Kramer et Frankenberger (2005) (149) n'ont rapporté aucune carie secondaire après 8 ans. Tandis que d'autres auteurs l'ont avancé comme deuxième cause d'échec après la fracture (14)(150).

**Les hypersensibilités postopératoires** sont relativement fréquentes après la procédure de collage, ce phénomène semble se résoudre naturellement en quelques semaines dans la majorité des cas, alors qu'il nécessite la réalisation d'un traitement endodontique dans d'autres (150). La procédure de collage, la technique de fraisage ou encore la présence d'un défaut d'étanchéité marginal (microleakage) sont autant de facteurs qui peuvent provoquer des complications pulpaires (151). 90% des sensibilités sur dents vitales seraient dues à un recouvrement incomplet de la dentine par le matériau de restauration (hiatus) (48).

**Le collage** est grandement impliqué dans la pérennité du joint dento-prothétique et sa dégradation par des aspects multifactoriels comme le choix du système adhésif amélo dentinaire, le mode de polymérisation ou l'isolation lors du collage. En effet, alors que dans les systèmes M&R, le mordantage de l'émail est systématique, il est préférable d'appliquer un protocole de mordantage sélectif de l'émail lors de l'utilisation des systèmes automordançants (SAM). Pour les inlays/onlays dont l'épaisseur atteint souvent 2mm, il est judicieux de privilégier les adhésifs et colles duales, ces dernières permettent un contrôle du temps de travail et la certitude d'une polymérisation des zones les plus profondes. L'humidité du site influence directement la qualité de la procédure adhésive, l'usage d'un champ opératoire (digue) est plus que recommandé (48). Enfin, certains auteurs comme Magne et Belser, 2003, ou Thordrup et Isidor, 2006, suggèrent un lien entre la nature du matériau constituant l'inlay/onlay et la survenue d'un décollement aux marges de la restauration (48)(91)(150). En effet, le composite, par son faible module d'élasticité, serait à l'origine d'une augmentation des contraintes à l'interface dent-restauration pouvant augmenter le risque échéant de décollement, notamment sur les grandes surfaces de restauration (onlays/overlays) (48)(91)(150).

Actuellement, aucune étude ne fait acte d'un échec thérapeutique total d'une RPCP à cause d'un phénomène d'usure lié à l'altération de l'état de surface, du joint marginal ou une coloration de l'interface dent-restauration (48).

Date de publication	Auteurs	Matériau / Système adhésif	Période d'observation moyenne	Nombre de restaurations	Taux de survie	
2002	El Mowafy et Brochu (3)	IPS empress / nc	4,5 ans 7 ans	(6 études)	96 % 91 %	
2005	Krämer et Frankenberger (4)	IPS empress / Syntac (MR3)	8 ans	96	92%	
2007	Stoll et al. (5)	IPS Empress / nc	10 ans	1624	97%	
2012	Beier et al. (6)	Vitrocéramiques variées / Optibond FL ou Syntac (MR3)	5 ans 10 ans 12 ans 20 ans	547 (334 onlays) (213 inlays)	Inlays : 99 % 97 % 90 % 82 %	Onlays : 99 % 92 % 92 %

Tableau 11 : Longévité des inlays/onlays en céramique mis en forme par technique pressée (Fron Chabouis H. et coll. 2014)

De plus en plus d'études, permettent d'évaluer le taux de survie des inlays et onlays en céramique et résine composite sur des périodes d'observation allant de 5 ans à 20 ans. Le recul clinique tend à se confirmer. L'évolution des matériaux céramiques et l'amélioration de leurs propriétés obligent à distinguer le type de matériau utilisé dans les études (48). Dans celle publiée en 2012 avec des périodes d'observation allant de 5 à 20 ans, Beier et al, 2012, rapportent un taux de survie des inlays et onlays en céramique de 99 % à 5 ans, et de 90 % à 10 ans (61). En ce qui concerne les inlays et onlays en céramique mis en forme par technique pressée, les taux de survie rapportés sont compatibles avec leurs indications. Arnetz et al, 2006, rapportent un taux de survie de 99,3 % sur 93 mois concernant 286 onlays occlusaux réalisés en Vita Mark II, qui présente pourtant une résistance en compression inférieure à celle du disilicate de lithium (152).

En ce qui concerne les inlays/onlays en céramique mis en forme par CFAO, les taux de survie vont de 85.7 à 97% pour des périodes moyennes d'observation allant de 3 à 17 ans. A 3 ans, le taux de survie est de 95% et à 10 ans de 85.7 à 90% selon les années d'étude et les matériaux utilisés (48). On peut en déduire que les **inlay/onlays fabriqués par CFAO**, ont une **longévité légèrement inférieure qu'en technique laboratoire classique**.

Date de publication	Auteurs	Matériau / Système adhésif	Période d'observation moyenne	Nombre de restaurations	Taux de survie
2004	Sjögren et al. (14)	Vita Mark II /Coltène Duo Bond, ou Clearfil F2	10ans	61	89 %
2006	Fassbinder Dennis et al. (2)	Vita Mark I et II, Dicor, Paradigm / nc	5 ans 10 ans	Revue (20 études)	97 % 90 %
2008	Otto et al. (16)	Vita Mark I /nc	17 ans	187	88,7 % (taux de succès)
2008	Zimmer et al. (50)	Vita Mark II, Dicor /Syntac (MR3) ou Vita Cerec Duo Cement	5 ans 10 ans	226	94,7 % 85,7 %
2009	Bernhart et al. (51)	Cerec 3D /Syntac (MR3)	3 ans	62	95 %

Tableau 12 : Longévité des inlays/onlays en céramique mis en forme par CFAO. (Fron Chabouis H. et coll. 2014)



Date de publication	Auteurs		Période d'observation moyenne	Nombre de restaurations	Taux de survie - Taux de succès
2003	Pallensen et al. (11)	Brilliant Dentin, Estilux Posterior, SR-Isosit /Gluma 2 et 3 ou Clearfil New Bond	11 ans	81	83%
2006	Thordrup et al. (10)	Estilux /Gluma 2 et 3	10 ans	14	75,5%
2007	Signore et al. (9)	Sculpture/ Ecusit PrimerMono + Variolink	4 à 8 ans	43	93,02%
2011	Huth et al. (12)	Artglass, Charisma /Solid Bond + 2bond2 ou Twinlook	4 ans	155	76,6% (Charisma) 87,2% (Artglass)
2013	Cetin et al. (8)	Estenia, Tescera	5 ans	42 (inlays) 66 (composites directs)	97,5% 98,4%

Tableau 13 : Longévité des inlays/onlays en résine composite.  
(Fron Chabouis H. et coll. 2014)

Pour les inlays-onlays en résine composite, Cetin et al, rapportent dans leur étude publiée en 2013 avec une période d'observation moyenne de 5 ans, des taux de survie de 97,5 %. La survie des RPCP en résine composite est satisfaisante à moyen et long terme avec 93% à 6 ans (153).

Aujourd'hui, on connaît avec précision les facteurs qui ont un impact direct sur la durée de vie des RPCP. Les études cliniques mettent en évidence un taux de survie à 10 ans pour les inlays/onlays en céramique ou en composite tout à fait satisfaisant. Néanmoins, il est important de distinguer le taux de survie clinique de son taux de succès, qui lui prend en considération des facteurs supplémentaires comme par exemple, la dégradation partielle du matériau pouvant procurer inconfort esthétique ou fonctionnel.

Le respect des formes et côtes de préparation, le recours au collage dans de bonnes conditions (étanchéité, **respect du protocole...**) et le contrôle des contacts occlusaux statiques et dynamiques sont autant de paramètres qui limitent les risques d'échecs thérapeutiques.

## II. Séquences cliniques pour réaliser une reconstitution partielle collée postérieure

Les procédures idéales pour les inlays et onlays collés restent une question controversée, et les concepts cliniques sont mal standardisés. Dans la première partie, nous avons clarifié les indications et présenté les matériaux disponibles (résines composites, céramiques ou matériaux hybrides plus récemment). L'objectif de cette deuxième partie, est d'apporter des précisions sur les protocoles cliniques détaillés concernant la préparation, la temporisation et les procédures de collage.

Les dernières données de la littérature avancent quatre grandes idées permettant une approche actualisée de traitements pour les restaurations postérieures adhésives indirectes, basées sur les meilleures preuves cliniques scientifiques disponibles afin de se rapprocher d'une mise en œuvre standardisée. Le concept de traitement proposé repose désormais sur la mise en place (7)(8)(34) :

- ✓ D'une base adhésive (Dual Bonding [DB])
- ✓ De l'optimisation du design de la cavité (Cavity Design Optimization [CDO])
- ✓ Si nécessaire, d'un déplacement simultané des marges cervicales profondes (Relocalisation de la marge cervicale [CMR]), avant la prise d'empreinte pour garantir une préparation plus conservatrice et des étapes cliniques plus faciles à suivre
- ✓ Et enfin, sur l'utilisation d'un matériau de restauration photopolymérisable hautement chargé pour la procédure de collage adhésif [CAC].

### II.1 Les modalités et formes de préparation des restaurations postérieures collées indirectes

#### II.1.1 Les impératifs de préparation de la cavité :

D'une façon générale, de nombreux auteurs comme Magne, 2005, Hajtó et al, 2009, Zunzarren et al, 2014, Veneziani, 2017, Vianna et al, 2018, s'accordent pour définir des principes et critères de préparation communs d'ordre biologiques, biomécaniques, esthétiques, auxquels s'ajoutent des critères spécifiques liés au matériau et à la dent (13)(26)(55)(93)(154). Le principe commun aux inlays/onlays céramique ou composite est le principe d'économie tissulaire (8)(155). La préparation doit, autant que possible **conserver les crêtes marginales et préserver la vitalité pulpaire** (154). Le tissu carieux doit être éliminé mais les tissus colorés ou infiltrés mais non cariés, dans l'optique de ce principe d'économie, peuvent être conservés. Les contre-dépouilles ne doivent pas forcément être supprimées mais peuvent être comblées par de la résine composite (40).

### II.1.1.1 Impératifs biomécaniques :

L'épaisseur des **parois résiduelles** doit être **supérieure ou égale à 2 mm au niveau cervical** sous peine de recourir à un recouvrement cuspidien. De plus, lorsque le rapport hauteur/largeur d'une cuspide est supérieur à 1, il convient d'envisager un recouvrement cuspidien (156). Cependant, cette approche n'est pas systématique et peut être pondérée par des facteurs cliniques positifs comme la persistance du pont d'émail, crêtes marginales, ou encore du plafond pulpaire qui s'opposent à la flexion cuspidienne (155). Les cuspides ayant une épaisseur inférieure à 1 mm doivent être recouvertes pour éviter la fracture (156). Il est intéressant d'évaluer la quantité d'émail résiduel périphérique. Ce bandeau d'émail résiduel supporte de grandes forces de compression, le garder intact permet de garantir un collage fiable.

### II.1.1.2 Impératifs esthétiques :

Pour les reconstitutions indirectes collées postérieures, un **recouvrement cuspidien de 2 mm** est mécaniquement satisfaisant, mais plus difficile à gérer pour les restaurations situées en vestibulaires dans une zone esthétique car à ce niveau se trouve deux tissus : un épais bandeau d'émail et de dentine qui donnent une translucidité et une couleur particulière à la dent, difficiles à reproduire avec un matériau céramique ou composite (155).

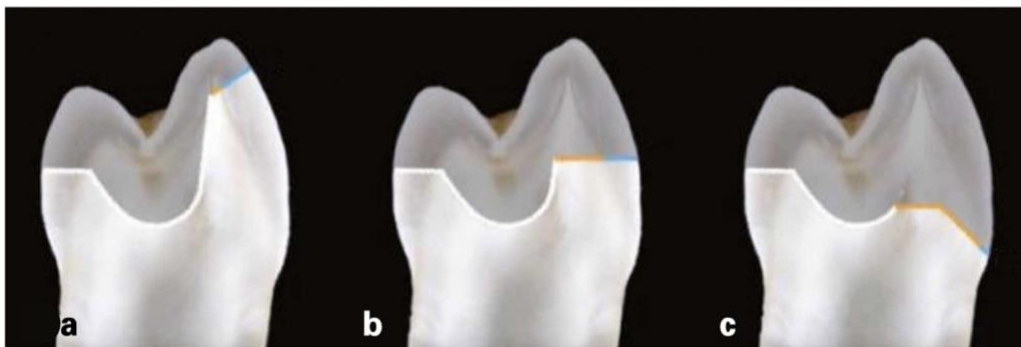


Figure 22 : Différents types de recouvrement pour cuspides vestibulaires (Rocca et al, 2015)  
a. Recouvrement ultra-conservateur de la cuspide vestibulaire b. Recouvrement conventionnel de la cuspide vestibulaire c. Recouvrement complet de la cuspide vestibulaire

Dans les cas a et c de la Figure 22, la restauration « bioémulera » un seul tissu, donc un seul type de propriété optique : l'émail (bleu) dans le tiers incisal (a) et la dentine (jaune) dans le tiers cervical (c). Le résultat esthétique en a et c est par conséquent plus prédictible (34).

- ✓ **Positionner le congé légèrement supra-gingival** (situation c) en recouvrant toute la face vestibulaire avec une approche semblable aux facettes. Le rendu esthétique est optimal, mais la mise en œuvre plus complexe notamment au niveau de l'axe d'insertion et cela entraîne une certaine mutilation tissulaire. Les céramiques vitreuses à base de disilicate de lithium sont indiquées pour ce type de préparation. Les résines composites ne pouvant atteindre des épaisseurs très fines en vestibulaires sont déconseillées (155).
- ✓ **Positionner la limite dans le tiers cervical de la dent** (situation a) l'émail résiduel assure une force d'adhésion et une étanchéité optimale. Biomécaniquement, c'est la situation idéale. La mise en œuvre est plus aisée, cependant le résultat esthétique reste moins bon (155).

### II.1.1.3 Impératifs liés au matériau :

Les recommandations usuelles basées sur l'expérience clinique et les tests in vitro suggèrent d'atteindre au moins **1 mm d'épaisseur pour les résines composites** et **2 mm voir 2,5 mm pour les céramiques à faible résistance lors d'un recouvrement cuspidien** (céramiques feldspathiques, céramiques renforcées à la leucite) (8)(34)(157). Pour les nouvelles céramiques renforcées au disilicate de lithium (IPS e.max Press ou CAD), l'épaisseur minimale recommandée semble être plus proche de celle recommandée pour la résine composite, c'est-à-dire entre **1 et 1,5 mm** (90). Il a également été récemment prouvé que la présence d'émail sous ces fines restaurations céramiques donne un certain effet positif (158). Dans l'ensemble, une épaisseur de restauration entre 1,0 et 1,5 mm semble souhaitable (8)(34). En effet, une faible épaisseur (inférieure à 2 mm) de paroi en occlusale confère une fragilité trop importante au matériau (159). Il est conseillé de **procéder au recouvrement cuspidien quand la taille de l'isthme occlusal fait la moitié ou plus de la distance intercuspидienne**, ceci pour limiter les risques de fracture (93). Il est nécessaire de moduler et harmoniser l'épaisseur des pièces. En effet, une pièce dont l'épaisseur n'est pas régulière présente des contraintes internes ce qui la rend intrinsèquement plus fragile. Ces contraintes internes s'expliquent d'une part pour la céramique par un refroidissement inégal post frittage et d'autre part, pour le composite d'une polymérisation de couches non homogène à l'origine de microfissures.

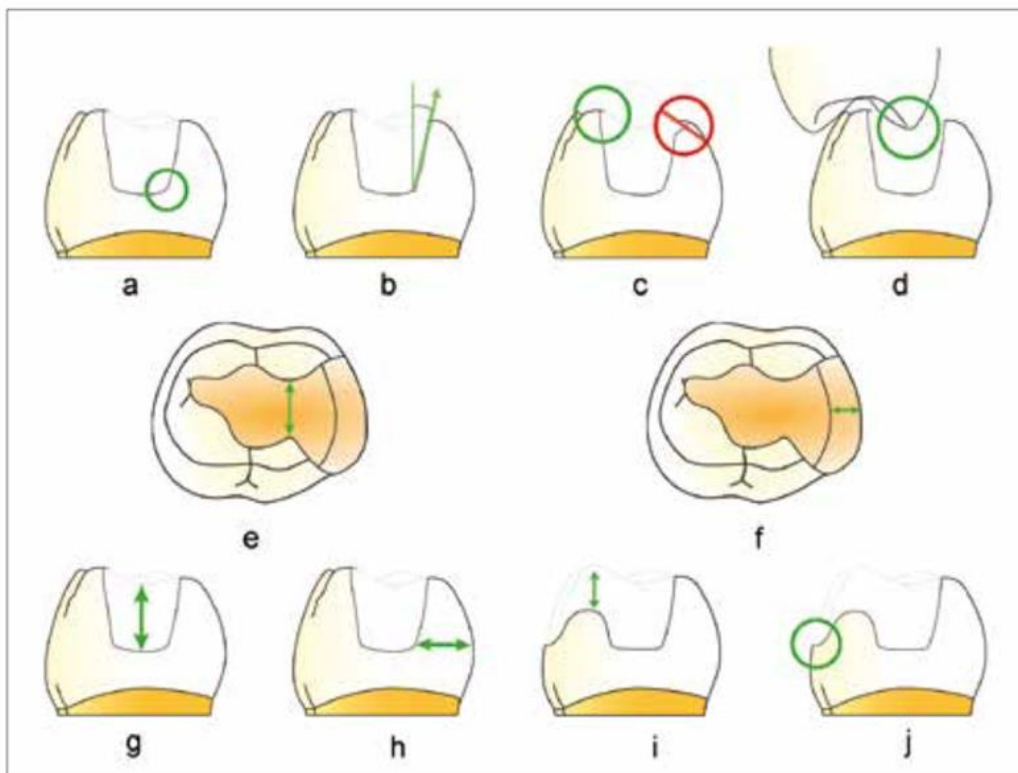


Figure 23 : Principaux critères de préparation pour inlays/onlays/overlays (Incau et Zunzarren 2014)

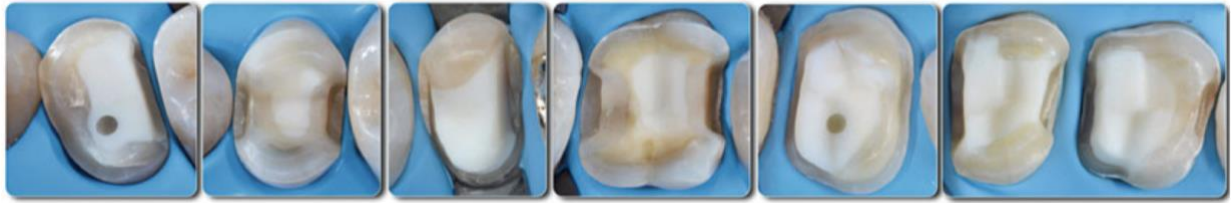
- A. Les angles entre le plancher et les parois axiales doivent être arrondis pour améliorer la dissipation des contraintes
- B. La divergence des parois internes ne doit pas être trop limitée ( $>10^\circ$ )
- C. Les limites cavo- superficielles doivent être nettes et sans biseau
- D. Les contacts occlusaux ne doivent pas se situer à l'interface dent-restauration afin de ne pas entraîner une dégradation prématurée du joint
- E. La largeur de l'isthme principal doit être supérieure ou égale à 2 mm
- F. La boîte proximale doit avoir une largeur mésio distale d'au moins 1 mm
- G. L'épaisseur des restaurations doit être d'au moins 2 mm au niveau cervical et 1 mm au niveau occlusal
- H. La largeur des parois résiduelles doit être d'au moins 2 mm au niveau cervical et 1 mm au niveau occlusal
- I. L'épaisseur des matériaux de restauration doit être d'au moins 1,5 à 2 mm au niveau des cuspides recouvertes
- J. Une limite en congé est préconisée au niveau des cuspides recouvertes

#### II.1.1.4 Impératifs biologiques :

Les restaurations postérieures indirectes trouvent leurs indications essentiellement pour des dents avec des atteintes carieuses ou traumatiques, les cavités à préparer sont donc essentiellement dentinaires. La qualité du collage des inlays/onlays dans ces cavités dépend donc en grande partie de la qualité de l'hybridation dentinaire (155). De plus, la question d'une protection du complexe dentino pulpaire efficace et durable prend tout son intérêt pour ce type de restauration afin d'espérer un succès clinique. Aujourd'hui, il est démontré pour plusieurs raisons (expliquées par la suite) que l'hybridation dentinaire (IDS) doit se faire avant l'empreinte.

#### II.1.1.5 Les nouveaux principes de préparation MDPT (Morphology Driven Preparation Technique)

Les principes de préparation des cavités cités ci-dessus découlent de préceptes destinés aux restaurations indirectes non adhésives. Celles-ci étaient caractérisées par des conceptions cavitaires qui assuraient une certaine rétention grâce à la mise en place d'épaulements, de fentes occlusales et éventuellement de broches, pouvant exposer une dentine saine, entraînant parfois une **perte significative** de tissu structurel sain. Les dernières données disponibles de la littérature poussent à tenir compte de l'évolution morpho-structurale et histo-anatomique réelles de la couronne dentaire au moment de la préparation. De plus, ces principes de préparation cavitaires ne sont pas tout à fait adaptés aux procédures de collage avec la présence d'isthmes ou d'épaulements qui peuvent conduire à des pièces prothétiques **d'épaisseur irrégulière** et donc à une mauvaise photopolymérisation du composite de collage. Les principes de MDPT visent à réaliser ces améliorations en minimisant autant que possible la perte de tissu dentaire sain ainsi qu'en réduisant les zones d'exposition dentinaire. La préparation est guidée par la morphologie anatomique et structurelle des dents (8).



**NEW MODIFIED ADHESIVE PREPARATIONS**

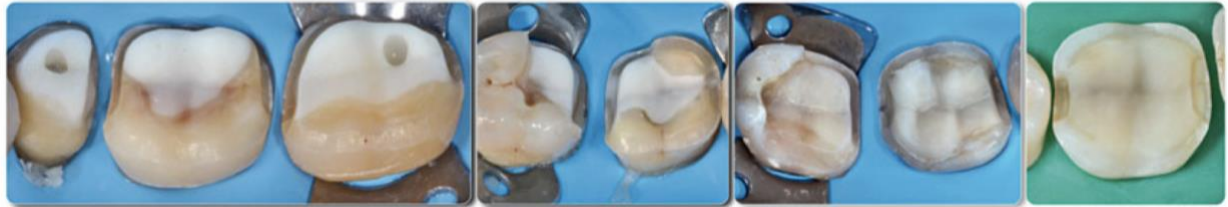

Figure 24 : Exemples cliniques de préparation pour restauration indirectes selon les nouveaux principes MDPT pour molaires maxillaires et mandibulaires (Veneziani, 2017)

La technique MDPT propose un design de préparation de cavités destinées à recevoir une RPCP selon quatre grands axes (8) :

1. **Préparation en « Butt join »** au niveau de la boîte proximale avec une épaisseur idéale comprise entre 1 et 1,2 mm (max 1,5 mm). L'objectif est d'obtenir une boîte de profondeur réduite pour que la restauration indirecte qui y sera insérée soit d'épaisseur régulière ne causant pas de défaut de photopolymérisation (marquage jaune Figure 25).
2. **Parois internes divergentes de 6 à 10 °**, avec des marges nettes et angles internes arrondis. Les parois axiales résiduelles nécessitent une préparation précise de la marge occlusale, car la création d'inlays biseautés en occlusal augmente le risque de fracture de la marge (marquage rouge Figure 25).
3. **Réduction de l'anatomie occlusale** selon la proportion résultante des cuspidés, en tenant compte des paramètres de résistances du matériau (épaisseur minimale, etc.) et si possible avec une clef en silicone effectuée en amont pour harmoniser les épaisseurs de préparation (marquage bleu Figure 25).
4. **Préparation des parois axiales avec plan incliné** (chanfrein creux). Dans les directions mésio-distale et bucco-palatine, un « chanfrein creux » ou biseau concave doit être dessiné avec des fraises à chanfrein cylindriques, en utilisant uniquement la pointe de la fraise. Cette conception est indiquée dans les zones de couverture cuspidienne, sur les parois axiales coronales à la ligne de contour maximum de la dent (marquage vert Figure 25).

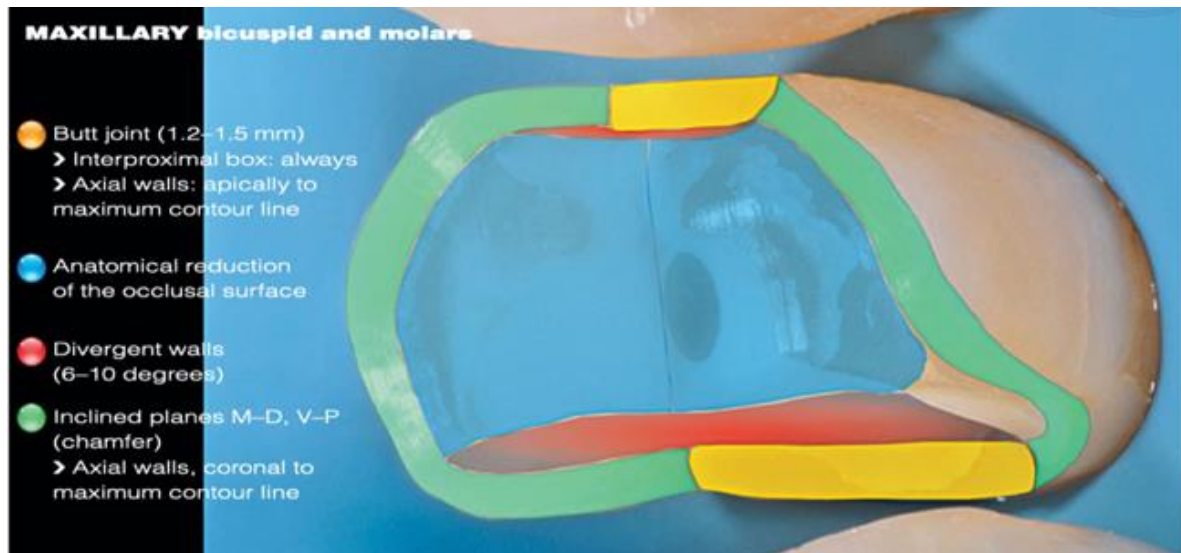


Figure 25 : Schéma de la technique de préparation MDPT sur dents cuspidées maxillaires et mandibulaires (Veneziani, 2017)

Cette préparation de marge réalisée selon un **plan incliné** (dit « hollow chamfer ») plutôt qu'avec des limites cavo-superficielles nettes, **améliore la préservation des tissus résiduels sains** et induit une augmentation géométrique de la surface d'émail utilisable pour les procédures adhésives **sans exposer les zones dentinaires**. De plus, cette configuration des marges est rendue plus favorable à l'adhérence par une **découpe de prismes d'émail presque perpendiculaires** à leur axe longitudinal (contrairement au principe de marges vives, qui provoquerait une coupe des prismes parallèlement à leur grand axe) (Figure 26) (8)(32). Cette adhésion est également favorisée par le déplacement apical de la ligne de finition (le long du plan incliné), avec réduction des différences de niveau entre les sommets cuspidiens à couvrir et le fond de la boîte, par la création de « glissières » courbes sans coins.

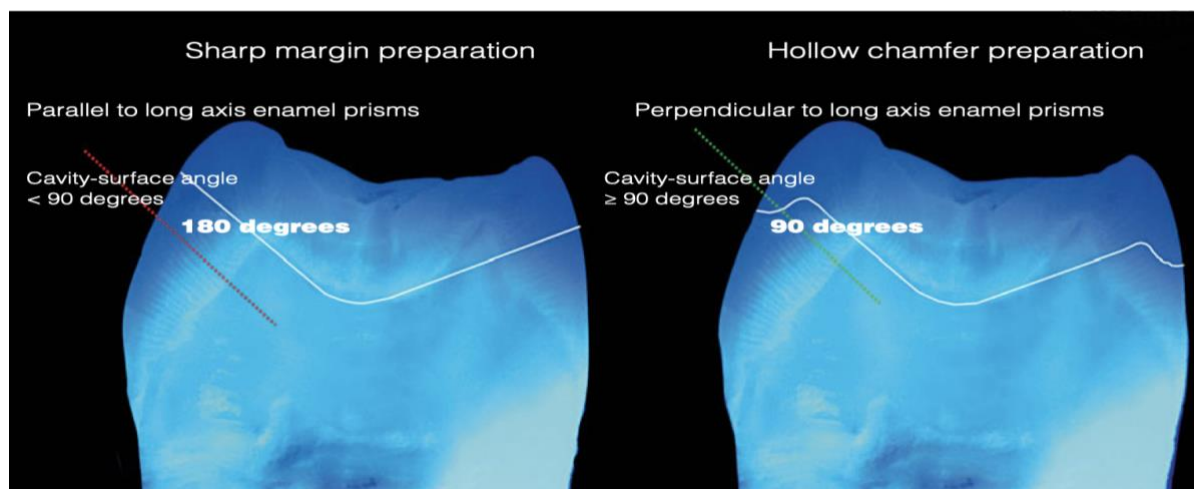


Figure 26 : Préparation de marges en chanfrein incliné plus favorable à l'adhésion aux prismes d'émail via une section perpendiculairement à leur axe (Veneziani, 2017)

Enfin, en partant de la marge cervicale de la boîte inter-proximale, il faut créer une ligne courbe qui continue sur la paroi axiale, qui redescend pour ensuite se lier à la boîte inter proximale opposée. Ainsi, cela permet une transition plus progressive entre les bords de la préparation et la restauration pour obtenir un meilleur mimétisme, une meilleure esthétique et un meilleur mélange de couleur de transition de la restauration (8).

La justification de la conception de la cavité décrite ci-dessus est tirée de **l'analyse morphologique des dents postérieures**, avec quelques différences entre les dents maxillaires et mandibulaires, et avec des considérations géométriques et structurelles justifiant son utilisation. Les représentations graphiques des dents maxillaires humaines dessinées par Marseillier E. en 1967, montrent que les éléments maxillaires ont des parois axiales vestibulaires et palatines nettement inclinées et convergentes en direction coronale, avec la ligne de plus grand contour (équateur) positionnée au tiers cervical des parois respectives. Ainsi, lorsque la dent nécessite un recouvrement des cuspides, une coupe nette produirait certainement une section oblique des prismes en émail et une restauration de la marge aiguë inadéquate, tandis que la couverture des cuspides avec une préparation de l'articulation en bout à bout entraînerait une perte substantielle de tissu sain associée à l'exposition dentinaire (Figure 27). Il est évident que, chaque fois que la conception de la marge est coronale à l'équateur, un émail coupé avec un profil en chanfrein est indiqué car il s'adapte bien à l'inclinaison des parois axiales d'un point de vue géométrique ou biologique (prismes d'émail coupés transversalement à leur grand axe), favorisant ainsi l'adhésion (8).

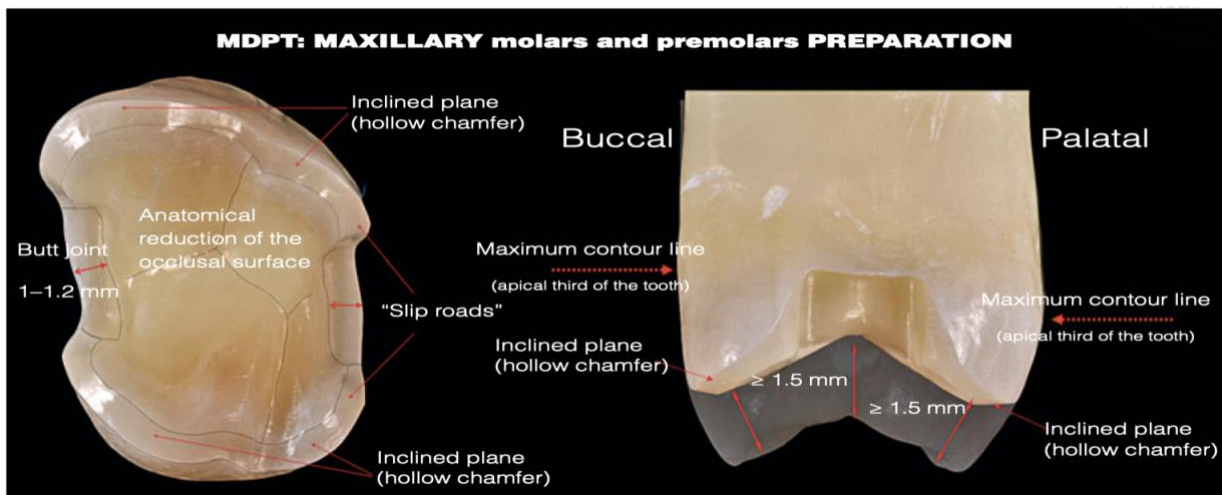


Figure 27 : Configuration différente pour les marges buccales et linguales en fonction de la ligne de plus grand contour selon les principes MDPT pour les prémolaires et molaires maxillaires (Veneziani, 2017)

Concernant les molaires et prémolaires mandibulaires, leurs **surfaces vestibulaires** sont **inclinées** avec une convergence en direction occlusale et une ligne de plus grand contour maximum située au tiers cervical. Les **surfaces linguales**, cependant, ont des parois plus **verticales**, avec les lignes de l'équateur localisées au tiers occlusal. Pour cette raison, la marge vestibulaire est fréquemment représentée par un chanfrein concave (à l'exception des cas où une perte tissulaire importante a miné la paroi jusqu'au tiers cervical). Les marges du côté lingual sont plus souvent représentées par une épaule, car une perte de tissu qui induit une



couverture cuspidienne implique souvent le tiers occlusal et médian de la cuspidé, avec des marges positionnées sous la ligne de l'équateur (Figure 28)(8).

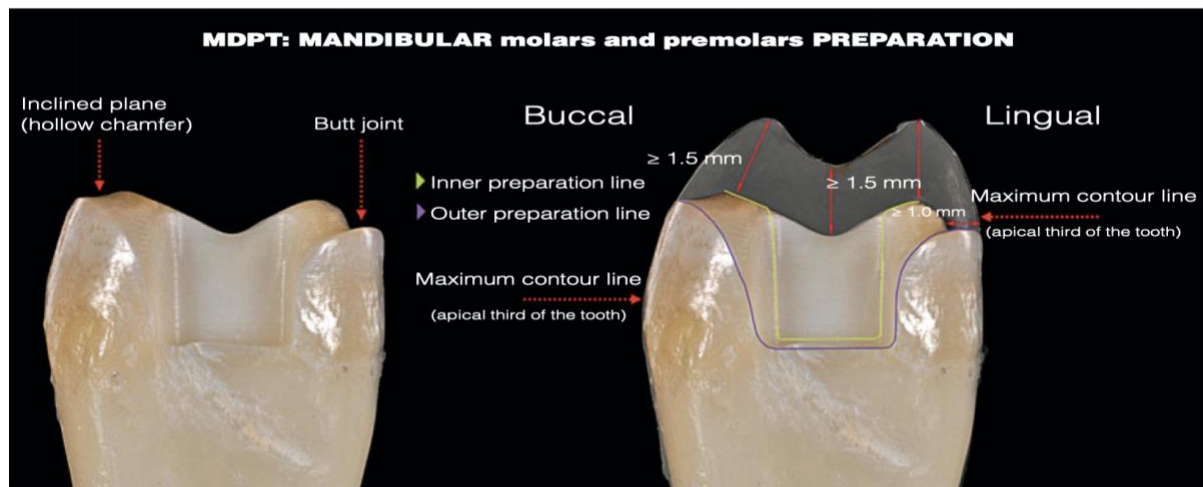


Figure 28 : Configuration différente pour les marges buccales et linguales en fonction de la ligne de plus grand contour selon les principes MDPT pour les prémolaires mandibulaires (Veneziani, 2017)

### II.1.2 L'hybridation dentinaire de la cavité (DB puis IDS)

Une fois la cavité dentaire obtenue, **l'hybridation dentinaire** doit être réalisée car elle possède de nombreux avantages. Notamment, étant donné que la plupart des restaurations partielles collées sont réalisées sur dent vivante, il est pertinent d'étudier les relations qui pourraient exister entre les différentes méthodes de collage et la santé pulpaire (119)(160). Il a été montré que les restaurations indirectes conventionnelles (DDS), requérant une temporisation et une réexposition de la dentine préparée, provoquaient une réponse pulpaire initiale due à une agression chimique, mécanique et thermique subit lors de la prise d'empreinte et de la phase de temporisation (119). En effet, cette dernière entraîne une irritation mécanique pendant le retrait de la restauration temporaire et une irritation chimique et mécanique pendant le scellement final (160). De plus, les ciments provisoires n'étant pas étanches, ils laissent la voie ouverte aux infiltrations bactériennes génératrices d'inflammation pulpaire (161).

Il existe **trois grands défis cliniques** associés aux matériaux et scellements conventionnels : le manque de matériaux de revêtement de base appropriés, les conséquences biologiques du report des procédures adhésives et du maintien des surfaces dentinaires non protégées pendant la phase de temporisation provisoire, et les nombreux inconvénients pratiques et cliniques résultant de l'utilisation de ciments adhésifs à haute viscosité et à durcissement chimique (27).

L'approche actuelle d'un **scellement immédiat de la dentine** par l'application d'une base adhésive flexible **avant** le collage des restaurations, répond à ces trois défis et améliore la prédictibilité de la procédure en évitant de nombreuses complications cliniques potentielles (162), telles que la sensibilité postopératoire (13)(33)(155)(163), l'élimination fastidieuse des excès de ciment et l'usure rapide du matériau de scellement (27)(164). Alors qu'une adhérence

efficace à l'**émail** déminéralisé en surface à l'acide est prévisible et **parfaitement maîtrisée**, la liaison à la **dentine** repose sur des **phénomènes plus complexes**. De plus, les auteurs comme Dietschi et Spreafico, 1998, Magne, 2005, Rocca et al, 2015 etc s'accordent pour souligner l'importance déterminante de l'**étanchéité des interfaces**, permise par le scellement des tubulis dentinaires et la création d'une **couche hybride** qui influencera directement la qualité du collage des RPC indirectes (34)(119)(165). La qualité de celle-ci dépend du respect de plusieurs étapes cliniques, notamment la polymérisation de la résine de liaison, qui stabilise sa structure (27). Il s'agit désormais de trouver le meilleur moyen de coller sur une dentine sclérotique composée entre autre de boue dentinaire (166). La qualité du collage des RPC indirectes dépend directement de la qualité de l'hybridation dentinaire (119)(167).

Autre élément primordial, de nombreuses études : Dietschi et coll.,1994 ; Paul et Schärer, 1997; Dietschi and Spreafico, 1998 ; Magne, 2005 ; Stavridakis et al, 2005 ; Magne, 2014 ; ont démontré l'utilité de réaliser l'hybridation dentinaire de la cavité **le jour de la préparation** et donc avant la prise de l'empreinte (27)(163)(165)(168)(169)(170). Ce concept d'abord appelé **Dual Bonding** par Dietschi and Herzfeld, en 1998 pour qualifier les restaurations postérieures de classe II a été renommé en 2005 par Magne et ses collaborateurs en « **Immediate Dentin Sealing** » (IDS) traduit en français par scellement dentinaire immédiat afin d'offrir un terme plus parlant et d'en explorer les indications pour les RPCP (167)(171). Elle consiste en la mise en place d'un **film adhésif +/- associé à la mise en place d'une couche de composite** en fonction du design de la cavité (167). On obtient donc une couche hybride entre l'adhésif et la surface de collagène dentinaire déminéralisée (172).

La technique IDS présente un certain nombre d'avantages :

**Empêcher la recontamination bactérienne durant la phase de transition en imperméabilisant la surface dentinaire exposée** (10)(27)(33)(119)(155)(167) : en obturant les canalicules dentinaires ouverts lors de la préparation et de réaliser une barrière étanche de toute réinfection bactérienne pendant la phase de temporisation évite le collapsus du réseau de collagène au moment de l'assemblage prothétique (sous la pression d'insertion de la restauration), car l'IDS est effectué avant l'assemblage prothétique (77) et donc permet une préservation du parenchyme pulpaire (10).

**Protéger le réseau collagénique dentinaire d'un effondrement** sous la pression d'insertion de la pièce, ce qui permet d'augmenter la valeur absolue de la force de collage et de diminuer la survenue d'échecs prothétique de type fracture ou décollement, souvent liés à un mauvais collage dentinaire (102)(155)(165).

**Permettre la maturation de la couche hybride** par une dissipation du stress de polymérisation dans un facteur de configuration idéal (car seul le versant dentinaire est collé, le versant prothétique restant libre) (155)(174).

**Simplifier la forme de la cavité en comblant les éventuelles contres dépouilles** (10)(155)(175).  
**Augmentation des valeurs d'adhérence du collage par rapport aux techniques conventionnelles** (hybridation dentinaire différée ou DDS) (165)(173).

**Homogénéiser l'épaisseur de la pièce prothétique** pour une meilleure répartition des contraintes permettre une conversion correcte des monomères du composite de collage photopolymérisable (155)(176).

**Anesthésie souvent rendue inutile le jour de l'assemblage** (8)(155)(167).

En effet, la sensibilité postopératoire est connue pour être un symptôme de contamination bactérienne ou de phénomènes hydrodynamiques (177)(178). La survenue de ces complications peut être évitée par ce protocole détaillé ci-dessous :

Protocole Hybridation Dentinaire	
1	Un mordantage total pendant 30s de l'émail et 15 sec pour la dentine, à l'acide phosphorique à 32% afin d'éliminer l'intégralité de la boue dentinaire (smear layer), puis rinçage prolongé de l'ensemble de la cavité pendant 20s.
2	L'enduction des parois cavitaires laissées humides avec le « primer » qui est une solution de polymères hydrophiles et hydrophobes, les premiers se substituant à l'eau résiduelle viennent s'infiltrer entre les fibres de collagène, mises en exergue par la déminéralisation de la dentine initiant la partie la plus profonde de la couche hybride ; les seconds autorisant la liaison chimique avec la couche sus-jacente de liant résineux. Étalement au jet d'air et élimination des traces résiduelles d'humidité.
3	Mise en place d'un liant résineux en frottant des parois avec le liant résineux (adhésif).
4	La photopolymérisation pendant 30 sec. Ce n'est qu'alors que l'on dispose d'une cavité étanche où le complexe pulpodentinaire est protégé grâce au scellement des tubulis dentinaires.
5	Ajout de composite fluide permettant de combler les éventuelles contres dépouilles ou homogénéiser le design de notre cavité puis photopolymérisation.

Tableau 14 : Protocole standardisé pour réaliser l'hybridation dentinaire de la cavité

Le deuxième concept, Cavity Design Optimization (CDO) a été développé en parallèle du concept « Dual Bonding » devenu par la suite « Immediat Dentin Sealing » pour surmonter le fait de devoir retirer du tissu sain lors de la préparation de la cavité pour accueillir une RPCP. La procédure CDO permet également de réduire et d'optimiser l'épaisseur de la restauration pour favoriser une bonne transmission de la lumière au sein de l'interface de scellement (7).

### II.1.3 Optimisation de la cavité (CDO) : Mise en place d'un substitut dentinaire :

Les progrès concernant les matériaux régénèrent par les domaines de la biomimétique nous offre des possibilités de **substituts dentinaires** qui permettent de compenser la **perte de substance volumique** ponctuelle de la dentine en totalité ou partiellement et d'en restituer les caractéristiques biomécaniques, tout en répondant au principe d'économie tissulaire et en respectant les objectifs de préparation précédemment décrits (4)(13).

Le substitut dentinaire est mis en place après l'hybridation dentinaire immédiate. Il permet de lisser les parois, obtenir une épaisseur homogène prothétique, réaliser l'étanchéité coronaire et aura un module d'élasticité proche de celui de la dentine (alors que celui d'une restauration indirecte en céramique est proche de l'émail par exemple). Enfin, il permet dans la mesure du possible de rehausser la limite marginale dans certaines situations qui l'exigent (12)(27)(172).

Plusieurs matériaux peuvent être envisagés en tant que substitut dentinaire, offrant trois grandes stratégies d'utilisation pour répondre aux objectifs biologiques des restaurations partielles (172). Ces derniers doivent toujours être compatibles avec les systèmes adhésifs et les résines composites de collage, de plus, leur mise en place doit être rapide et simple (13)(172).

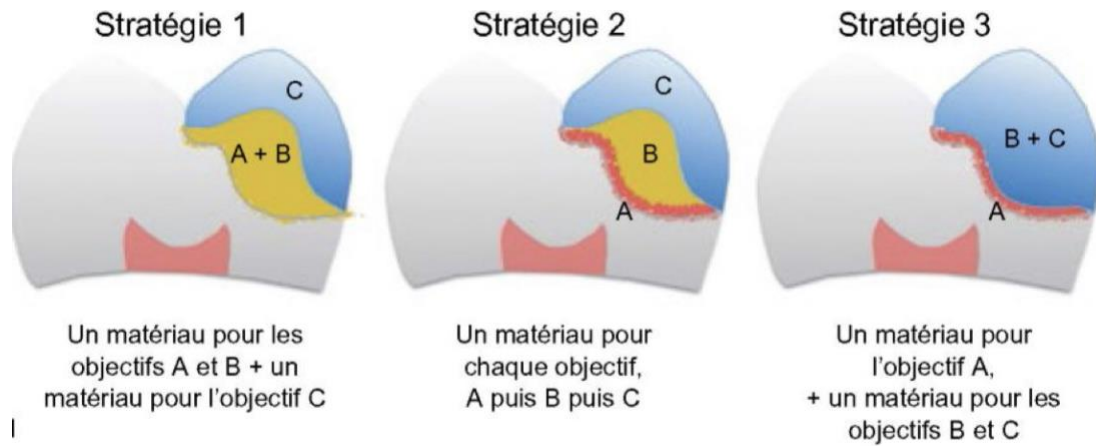


Figure 29 : Illustration des différentes stratégies d'utilisation des matériaux pour répondre aux objectifs biologiques des restaurations partielles (Decup et Gaucher, 2014)

Les objectifs biologiques du traitement restaurateur sont :

- A. **Assurer une étanchéité dentinaire**, soit pour protéger la pulpe soit pour empêcher la contamination intracanalliculaire de toxines ou bactéries (dents dépulpées)
- B. **Compenser la perte de volume tissulaire** par adjonction d'une masse de matériau biomimétique, biocompatible voir bioactif
- C. **Offrir une surface capable de maintenir l'aspect anatomique** (forme et couleur), de résister aux contraintes fonctionnelles, de résister à la biocorrosion buccale et d'être compatible avec le tissu parodontal en cas de contact

Dans le cadre du travail de Decup et Gaucher (2014), qui se concentre sur les restaurations partielles indirectes, on utilise la stratégie 2 (Figure 29) en étanchéifiant la dentine par un traitement d'hybridation dentinaire (IDS) (A), puis en utilisant (B) un substitut dentinaire pour compenser la perte de substance dentinaire puis recouvrir par (C) un matériau substitut de l'émail afin de restaurer l'anatomie de surface (restauration partielle indirecte en composite, céramique ou matériau hybride) (172).

*On peut alors se demander quel type de matériau est adéquat pour remplir le rôle de substitut dentinaire (B) et optimiser la géométrie de la cavité avant l'empreinte ?*

### II.1.3.1 Les résines composites fluides :

Dans le cas de cavité peu profonde, certains auteurs préconisent l'utilisation d'une résine composite fluide qui constitue un matériau de choix, étant de même nature que le composite de collage. Elle permet ainsi de combler des zones de contre dépouille sans déplacer l'intégralité d'une paroi, ainsi que les irrégularités au fond de la cavité pour atteindre, sans

approfondissement excessif, l'objectif d'un fond plat parallèle au plan d'occlusion et conférer une géométrie idéale à la cavité (4)(119). Une consistance idéale doit assurer la stabilité du matériau dans ces contre-dépouilles. Pour cette raison, des composites fluides hautement chargés sont recommandés (7).

Le composite fluide est appliqué en faible épaisseur (environ 1mm) et sur une seule surface à la fois afin de limiter l'incidence de rétraction du facteur C, qui traduit les contraintes de polymérisation au niveau de l'interface dent/matériau d'autant plus importantes qu'il est élevé). Il est déconseillé d'utiliser ces résines composites fluides en tant que substitut dentinaire de masse dans le cas de cavité large ou profonde, ces derniers présentent une contraction de polymérisation pouvant atteindre 5% en volume, ce qui altère la qualité du joint et donc l'étanchéité de la restauration (179).

#### *II.1.3.2 Les composites de restauration microhybrides conventionnels :*

Les composites microhybrides de restauration sont actuellement la forme la plus conseillée pour des cavités plus profondes (172). Ils recréent une structure ayant un comportement physique approchant celui de la dentine (module élasticité du matériau entre 6 et 24 Gpa et celui de la dentine est compris entre 10 et 13 Gpa) (180). Leur point faible est leur rétraction de polymérisation provoquant des décollements interfaciaux et la création de hiatus. Pour limiter ce phénomène, il est recommandé de monter le matériau par stratification en couche de 2 mm d'épaisseur au maximum (172).

#### II.1.4 Instrumentation nécessaire à la préparation d'une cavité pour RPCP :

Les coffrets de fraises adaptés mis sur le marché par les fabricants et plus récemment d'inserts ultrasoniques diamantés avec des formes spécifiques et adaptées aux boîtes proximales, répondent aux exigences d'une dentisterie moderne toujours dans un souci **d'économie tissulaire**. La mise en forme des préparations doit impérativement respecter les critères d'épaisseur nécessaires pour assurer la pérennité de la restauration dans le cas d'utilisation de la céramique (1,5 mm au minimum) ou d'un matériau composite (2 mm au minimum). Pour cela, les fabricants ont mis à disposition sur le marché des fraises graduées avec des repères millimétrés pour contrôler les marges et les profondeurs de préparation (Figure 30).

De plus, afin de ne pas favoriser d'éventuelles zones de contraintes sources de futures fractures, tous les angles de transition internes des cavités préparées doivent être arrondis, y compris les faces vestibulaires et palatines des cavités proximales. Pour cela, l'utilisation de fraises à **épaulement à bord arrondi** est fortement conseillée. Enfin, il existe des fraises identiques avec une **granulométrie décroissante** (grains moyens pour mettre en forme les préparations de la cavité alors que les fraises à grains fins servent au polissage de cette dernière.

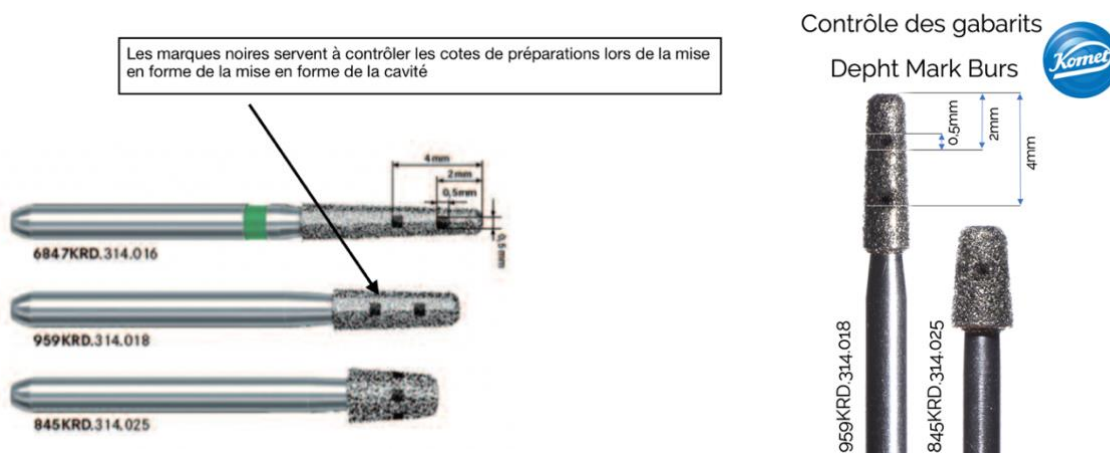


Figure 30 : Présentation des fraises 6847KRD, 959KRD et 845KRD de chez Komet®

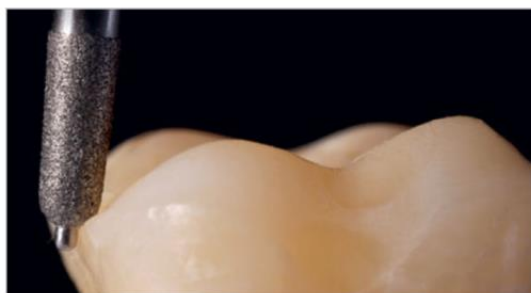

Figure 31 : Fraise 8849P.314.016 Komet Dental® permettant la création d'une marge en chanfrein circulaire

Sur la photo ci-dessus (Figure 31), la fraise 8849P.314.016 de chez Komet Dental qui comprend une broche de guidage à la pointe de l'instrument de coupe permet la création d'un chanfrein marginal circulaire arrondi pour une RPIC. Il limite la profondeur de pénétration marginale à 0,5 mm, préservant l'émail et empêchant une préparation excessive (3).

#### II.1.4.1 Les inserts ultrasoniques

Les boîtes proximales constituent des zones difficilement accessibles au contrôle visuel du praticien en raison de leur emplacement entre deux dents, de leur géométrie et de la taille/forme non adaptées des instruments rotatifs. Pour ces zones, le recours à des inserts ultra-soniques diamantés de forme adéquate (avec une face non travaillante et une angulation latérale idéale) permet la préparation idéale des parois axiales et horizontales des boîtes proximales en respectant les principes d'une « préparation contrôlée » sans attaquer le tissu amélaire des dents adjacentes (Figure 32) (32)(34). L'objectif des nouvelles pointes soniques est de faciliter la mise en forme et le lissage des parois de la cavité proximale. Les angles arrondis des pointes soniques permettent des opérations en biseau entre la zone axiale et l'épaule des cavités. Cela crée des conditions idéales pour la prise d'empreintes (3)(34). Ils servent essentiellement à la finition des boîtes proximales et permettent une régularisation parfaite de la marge cervicale.



Figure 32 : Pointe sonique spéciale SFD6 (Komet dental)

Par exemple, la pointe sonique spéciale SFD6 (figure 32) est dédiée à la création d'une marge de préparation distale. Il s'agit d'un instrument oscillant qui est disponible en orientation mésiale et distale. Le bord cervical de ces pointes soniques est façonné pour produire la géométrie marginale exacte nécessaire à la préparation. Il existe notamment sur le marché d'autres inserts soniques dédiés à ce type de préparation comme la référence Sonicflex<sup>®</sup> : SF 51 et SF 52 (Kavo) ou la référence Komet<sup>®</sup> : SFM7 et SFD7.



Figure 33 : Illustration de l'utilisation d'un insert ultrasonique pour la création d'une marge de préparation proximale (D. Edelhoff, O. Ahlers, 2018)

## II.2 Les moyens de protection et de temporisation

Excepté les systèmes de CFAO permettant la réalisation au fauteuil d'éléments prothétiques en une seule séance, cette étape passe par la mise en place de restaurations transitoires protégeant les dents supports des différentes agressions (thermiques, mécanique, physique et bactérienne) (181). Elle doit être aussi brève que possible (182)(183). Le praticien dispose de plusieurs moyens qui dépendent essentiellement de la situation clinique (181). Nous détaillerons dans cette partie uniquement les moyens de temporisations provisoires dont on dispose lors de la réalisation de RPCP.


### II.2.1 Les matériaux de temporisation :

Hormis le cas particulier du système CEREC<sup>®</sup> (Sirona)(184), la réalisation indirecte implique un délai de fabrication durant lequel une phase de temporisation est envisagée.

Les propriétés attendues d'un matériau de temporisation sont multiples (182) :

- Facilité et rapidité de mise en place
- Adhésion et étanchéité
- Biocompatibilité et faible conductivité thermique
- Propriétés mécaniques suffisantes
- Dépose facile qui ne modifie pas la cavité préparée
- Pas de composant incompatible avec le collage
- Cout de revient modéré

Cependant, actuellement aucun matériau ne répond complètement à ce cahier des charges (181). Plusieurs matériaux s'offrent à nous pour confectionner une RPCP provisoire (181) en attendant la fabrication de la pièce prophétique par le prothésiste, disposant chacun de leurs propres avantages et inconvénients (182)(183)(185) :

Les matériaux provisoires		
<b>Résines méthacrylates chémozopolymérisables</b>	<p>Utilisation simple Bon état de surface Solidité Faible coût</p> <p>Réaction de prise exothermique Contraction de polymérisation Relargage de monomère, Polissage long Peu de teintes disponibles</p>	
<b>Résines méthacrylates photopolymérisables</b>	<p>Monomère non irritant Modelage et retouches plus simples grâce à la prise retardée</p> <p>Aucune évolution notable au niveau esthétique par rapport aux autres résines</p>	
<b>IRM Intermediate restorative material</b>	<p>Facilité de mise en œuvre Faible cout Antibactérien, anti- inflammatoire, action sédative et antalgique</p> <p>Contamination de la cavité Dégradation de la couche hybride Inhibe la réaction de prise des résines de collage</p>	






<p><b>Résines composites chémpolymérisables (ou résines bis-acryliques)</b></p>	<p>Ergonomie de travail Stables dans le temps État de surface intéressant Existent en plusieurs teintes disponibles Moins de risque de dommages pulpaire avec les bis-acryliques (ces matériaux génèrent généralement beaucoup moins de chaleur pendant le processus de polymérisation)</p> <p>Rebasage est fastidieux et coût plus important</p>	
<p><b>Résines composites photopolymérisables</b></p>	<p>Propriétés esthétiques (dissociation des teintes émail et dentine) État de surface</p> <p>Technicité et coût importants</p>	
<p><b>Composites temporaires souples (Fermit®, Telio® Cs Inlay Onlay)</b></p>	<p>Préconisé pour des temporisations de courte durée dans des cavités préalablement hybridées car il n'est ni scellé ni collé donc pas étanche</p>	

Tableau 15 : Matériaux provisoires disponibles sur le marché

### II.2.2 Les matériaux de scellement provisoires :

Les ciments de scellement temporaire parfaits n'existent pas : le choix du matériau se fera en fonction de la situation clinique, de la vitalité et de la morphologie des piliers, ainsi que de la durée de la temporisation (182).


Ciment à base d'oxyde de zinc avec eugéno (Temp Bond original)	Ciments à base d'oxyde de zinc sans eugéno (Temps Bond NE)	Ciments résines temporaires (Telio Cs Link)
<p>Avantage d'agir comme un sédatif pulpaire et prévient les éventuelles irritations, toutefois l'eugéno inhibe les polymères de collage (composite ou acrylique). Non utilisé pour les restaurations postérieures collées.</p>	<p>Ils présentent une adhérence correcte pour un délai de temporisation assez court et possèdent un pH neutre donc sans potentiel agressif pour le tissu pulpaire. En revanche leur opacité les rend inesthétiques.</p>	<p>C'est un matériau plus translucide donc il ne perturbe pas le rendu esthétique, toutefois il possède une <b>adhérence et une étanchéité moindre.</b></p> 

Tableau 16 : Ciments de scellement provisoires disponibles sur le marché

### II.2.3 Comment temporiser ?

Dans le cadre de notre thèse où le délai de temporisation est relativement court, nous détaillerons uniquement les techniques directes réalisables au fauteuil.

#### II.2.3.1 *Composite de restauration souple*

Ils ont pour avantage principal une certaine ergonomie et facilité d'utilisation en clinique. Ils adhèrent spontanément aux tissus dentaires préparés, ce sont des composites à base de résine diméthacrylate d'uréthane (exemples : Fermit<sup>®</sup>, Bioplic<sup>®</sup>, Inlay-Onlay, Telio<sup>®</sup> CS Inlay-Onlay). Il n'y a pas besoin de mettre en place un ciment provisoire avec ce type de matériau. De ce fait, cette absence d'interface avec un ciment de scellement provisoire due à une adhésion strictement mécanique aux parois permet **d'éviter la contamination de la cavité** par certains composants chimiques (34). Cependant, cette absence de ciment ne leur procure pas une étanchéité optimale et restreint donc son utilisation pour un cours délai de temporisation (32)(36)(186).

#### II.2.3.2 *Bloc technique :*

Il est possible d'élaborer un inlay-onlay provisoire par insertion directe de résine acrylique photopolymérisable dans la cavité précédemment préparée. (Revotec, GC ; Fermit<sup>®</sup>, Ivoclar Vivadent). C'est une technique idéale dans le cas d'une période de temporisation de courte durée (1 semaine) car elle permet une meilleure étanchéité (182).

#### II.2.3.3 *Isomoulage :*

Il s'agit de réaliser une restauration temporaire avec de la résine acrylique à l'aide d'une empreinte issue de la situation initiale (préopératoire). On utilisera préférentiellement une **résine bis-acrylique**. Elle doit être scellée de préférence à l'aide d'un ciment provisoire sans eugénol (187). Lors de la dépose, cette couche de ciment fine est éliminée manuellement à la sonde puis délicatement au sablage. Cette option, quoique plus longue et plus complexe à réaliser, semble toutefois apporter davantage de résistance aux bords de la préparation et limiter ainsi le risque d'apparition d'écailles ou de fêlures (187).

## II.3 Quel(s) type(s) d'empreinte pour les RPCP ?

### II.3.1.1 *Définition*

D'après le Collège National des Enseignants en Prothèses Odontologiques, une empreinte est un **moyen de reproduction en négatif d'une région de la cavité buccale** à partir de laquelle on pourra obtenir des reproductions en positif sous forme d'un modèle de travail.

De nos jours, l'on peut réaliser une empreinte numérique à l'aide d'une caméra optique (CAO) ou réaliser une empreinte conventionnelle à l'aide de matériaux d'empreinte (élastomère de type silicone par addition essentiellement). En ce qui concerne les restaurations partielles collées postérieures, la prise d'empreinte ne représente alors pas un défi majeur puisque

toutes les limites sont supra-gingivales. Elle peut être réalisée le jour de la préparation, mais peut aussi être différée d'une semaine ou plus selon la cicatrisation des tissus gingivaux, car l'hybridation associée à la couche intermédiaire protège la vitalité de la dent (165).

### *II.3.1.2 Empreintes pour les restaurations partielles collées postérieures*

Pour les empreintes conventionnelles, les élastomères (silicones par additions et polyéthers) représentent une alternative plus adaptée en raison de leur précision d'enregistrement, de leur bonne élasticité, de leur résistance à la déchirure (188). En revanche, il subsiste une incompatibilité entre l'IDS et les élastomères. En effet, certaines études (119)(167)(189) ont constaté que la présence d'une couche non polymérisée de l'agent de liaison suite à la réalisation de l'hybridation dentinaire de la cavité peut inhiber la polymérisation du silicone d'empreinte en surface, entraînant d'inévitables répercussions sur l'adaptation de la restauration. Ce phénomène s'explique par le fait que la photopolymérisation de cette couche superficielle de l'IDS est inhibée par l'oxygène. Par ailleurs, il est également démontré que la marque d'adhésif joue un rôle dans **l'épaisseur de couche non polymérisée** résiduelle (119)(167)(189). Pour diminuer au maximum cette couche non polymérisée, il est recommandé dans un premier temps, d'effectuer un **blocage d'air** qui consiste en l'application d'un **gel de glycérine** et d'une dernière photopolymérisation. Dans un second temps, il est conseillé, après élimination de la glycérine, d'effectuer une **étape de polissage avec des fraises à polir**. Enfin, l'étude de Magne et Nielsen, 2009 ; nous a montré qu'une couche non polymérisée de matériau à empreinte persistait lorsque le polyéther de type Imprégum était utilisé même après le blocage d'air et le polissage de l'IDS (189). Nous pouvons donc en conclure que le **silicone par addition sera le matériau de choix** pour la prise d'empreinte des RPCP.

Un cordonnet déflecteur pourra être placé au niveau des marches cervicales pour améliorer l'enregistrement du profil d'émergence. Après la préparation du sulcus, pour les RPCP, **l'empreinte double mélange** sera réalisée. Cette technique s'effectue en un temps, avec deux matériaux possédant chacun une viscosité différente. On injecte le silicone fluide au niveau de la préparation et des dents adjacentes. En parallèle, le silicone de basse viscosité est mélangé et placé dans un porte-empreinte. Ce dernier est inséré progressivement de façon unidirectionnelle. Les 2 matériaux vont réticuler simultanément.

Le praticien contrôlera **l'absence de bulle, de manque, de tirage ou la présence d'un espacement par rapport au porte empreinte** (190). La prise de l'empreinte sera suivie d'une décontamination immédiate. L'occlusion est enregistrée selon les principes habituels de la prothèse fixée de petite étendue (empreinte antagoniste, mordu, etc.). Ces informations sont transférées, par coulée, vers un modèle en plâtre qui servira de support d'information. Les données acquises sont dites analogiques car nous possédons les mesures sans en connaître les valeurs. Les travaux de confections et de fabrication de l'onlay sont basés sur ce modèle. Ils dépendent alors directement des phénomènes d'altération liés à la coulée, à la déformation au durcissement, au démoulage et à la conservation (13).

## II.4 Assemblage des restaurations postérieures collées partielles

Environ une semaine après la prise d’empreinte et envoi au laboratoire, le prothésiste renvoie la pièce prothétique accompagnée de son modèle en plâtre qui permet d’avoir un premier aperçu des points à vérifier avant l’essayage en bouche.

### II.4.1 Étapes de pré-collage :

#### II.4.1.1 *Retrait du matériau de temporisation*

C’est une étape qui devient optionnelle car elle a lieu dans le cas de fabrication au laboratoire de la pièce prothétique et mais pas dans le cas d’une CFAO en direct grâce à l’usineuse. Après dépose des éléments provisoires, **un nettoyage méticuleux des surfaces dentaires** préparées s’impose, afin d’éliminer toutes les contaminations pouvant nuire à l’adhésion. Une surface propre, rugueuse, facilement mouillable est obtenue. Le séchage s’effectue ensuite à l’aide d’un spray d’air (32). Le site opératoire doit être isolé lors de la manipulation des colles et des adhésifs hydrophobes, car très sensible à la manipulation.

#### II.4.1.2 *Essayage sur le modèle*

L’inlay est d’abord vérifié sur son modèle de repositionnement par le chirurgien-dentiste. Un certain nombre de points sont à contrôler (13)(191) :

Paramètres à contrôler sur le modèle de repositionnement	
1	La morphologie générale de l’inlay
2	L’adaptation marginale et les bords prothétiques de l’inlay. Le trajet d’insertion doit permettre la mise en place et la désinsertion de la pièce
3	La situation des contacts proximaux (points de contact avec les dents adjacentes)
4	L’emplacement et l’intensité des contacts occlus aux statiques et dynamiques (quand les modèles sont montés en articulateur)
5	L’état de surface de l’incrustation prothétique : il doit être exempt de toute porosité ou de bulles au sein du matériau, un polissage et un brillantage soignés doivent apparaître au retour du laboratoire. Ils concourent à améliorer la durée de vie de la restauration
6	L’aspect esthétique de l’inlay

Tableau 17 : Éléments à valider lors de l’essayage de la pièce prothétique sur le modèle

#### II.4.1.3 *Essayage en bouche*

La pièce prothétique est **désinfectée** dans **l’alcool à 90°** ou dans de **l’hypochlorite de sodium à 2,5 %**. Il est également important d’éliminer toute trace de ciment et de matériau d’obturation provisoire risquant d’empêcher la bonne insertion de l’inlay-onlay (191). Une fois ces points vérifiés, la pièce prothétique est mise en place dans sa cavité et plusieurs paramètres doivent être contrôlés :

Essayage en bouche	
Validation fonctionnelle	<p>L'insertion doit être complète. La pièce prothétique doit s'insérer <b>passivement</b> dans la préparation. Toute insertion en force engendre un <b>risque de fracture</b> de la pièce prothétique, notamment si elle est en céramique. L'adaptation marginale est vérifiée visuellement et à la sonde et les excès et les surplombs sont éliminés (13).</p> <p>La <b>position du point de contact</b> et son <b>intensité</b> sont également <u>évaluées</u> avec du papier d'occlusion. Si la pièce n'entre pas facilement, dans un premier temps les points de contact sont vérifiés à l'aide de fil dentaire. Si les contacts sont jugés trop forts, du papier à articuler 40 microns est interposé entre la restauration et la dent adjacente. Si le composite ou la céramique apparaît au centre de la marque laissée par le papier, l'intensité du point de contact est à diminuer (13). Les corrections s'effectuent grâce à une fraise diamantée bague rouge, montée sur turbine, sous spray air/eau. L'<b>occlusion</b> ne doit <b>pas être contrôlée à ce stade</b> car les restaurations en céramiques qui risqueraient de se fracturer (192).</p>
Validation esthétique	<p>En l'absence de matériau d'assemblage, une <b>différence de teinte</b> peut être perçue, car les inlays-onlays apparaissent <b>plus clairs</b> et lumineux <u>avant</u> collage. Le choix de la couleur du polymère de collage influence la teinte finale de l'inlay en composite. Il est donc fait avant la pose du champ opératoire et du mordantage, afin de mieux évaluer l'aspect des tissus dentaires et d'éviter toute influence de la couleur de la digue ou du dessèchement de la dent (13). Il est possible d'essayer la pièce prothétique avec de la glycérine ou une pâte d'essayage (Try-In Paste) pour mimer l'effet de la colle sur la teinte finale de la restauration. Il existe actuellement des pâtes d'essais hydrosolubles (Trying In Paste<sup>®</sup> Bisico), qui permettent de préfigurer la teinte définitive (13).</p>

Tableau 18 : Éléments à valider lors de l'essayage de la pièce prothétique en bouche

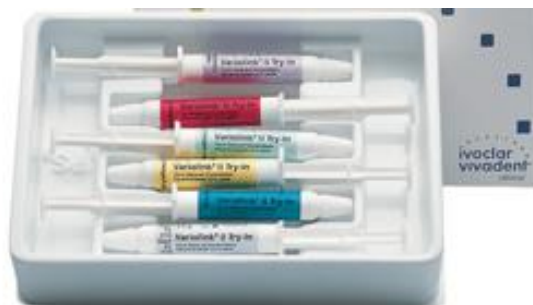

Figure 34 : Exemple de pâte d'essayage : le Variolink<sup>®</sup> II Try-In, Ivoclar Vivadent

Après l'essayage, l'inlay-onlay doit être **décontaminé** de nouveau dans de l'hypochlorite de sodium ou de l'alcool à 90° afin d'éliminer les **protéines salivaires** et autres adsorbats qui peuvent polluer la surface d'adhésion et nuire au collage. Le traitement de surface est réalisé et varie en fonction de la nature du matériau prothétique. L'assemblage des éléments prothétiques est une **étape clé** déterminante dans la réalisation des restaurations partielles collées. La pérennité de la restauration et le respect de l'environnement parodontal sont en grande partie liés à cette étape. La technique de collage doit donc suivre un protocole précis et rigoureux. La fiabilité des restaurations collées repose sur trois éléments essentiels (107) :

- Le conditionnement des tissus dentaires
- Le traitement de surface du matériau de restauration
- Les propriétés adhésives et rhéologiques des matériaux de collage

Les ciments conventionnels sont faiblement adhésifs, mécaniquement faibles et nécessitent une géométrie de préparation peu conservatrice des tissus sains, c'est pourquoi ils ne sont pas utilisés dans l'assemblage des restaurations indirectes partielles (107).

## II.4.2 Protocole de collage :

### II.3.2.1 *Traitement des surfaces prothétiques*

Ces traitements permettent d'obtenir une **double action** via un ancrage micromécanique par le biais des rugosités et une liaison chimique avec la colle.

#### II.4.2.1.1 Pour le composite

En augmentant le relief à la surface du composite, on augmente son énergie de surface (qui procure une meilleure aptitude au mouillage), cela permet une interdiffusion de la colle dans les anfractuosités créées selon le principe mécanique du **microclavetage**. Pour les composites réalisés en laboratoire, cet effet peut être obtenu soit par l'attaque des charges de verre à l'aide d'un acide fluorhydrique, soit par celle de la matrice résineuse via un sablage aux particules d'alumine de 50µm. Parmi ces deux traitements, le **sablage à l'alumine 50 µm** procure la plus grande efficacité pour un collage fiable et durable (13)(138)(154)(191)(193)(194).

Il n'est pas aisé d'obtenir une **liaison chimique** pour le composite car très peu de monomères réactifs demeurent présents suite à la polymérisation optimisée au laboratoire. La liaison chimique s'effectuera aux charges de verres par l'intermédiaire du **silane**. Le silane est une molécule **bi-fonctionnelle** : il se lie d'une part aux charges de verre (représentant les deux tiers de la surface du composite) et, d'autre part, à la matrice résineuse des colles. Cette étape de silanisation est **indispensable pour obtenir une adhésion chimique** (138)(154)(194). Il est appliqué en une couche fine à l'aide d'une micro brosse ou d'un pinceau fin, il faut ensuite bien le sécher (environ 1 à 2 minutes à l'air comprimé ou plusieurs minutes à l'air libre) voir de le chauffer légèrement dans l'optique d'éliminer l'eau qui se dégage de la réaction de polycondensation entre les solvants du film de silane, facilitant ainsi la **diffusion de l'adhésif** au sein de cette couche silanique. On peut ensuite procéder à l'assemblage proprement dit.

#### II.4.2.1.2 Pour la céramique

Les céramiques utilisées pour les inlays-onlays sont essentiellement des vitrocéramiques en disilicate de lithium (Empress II<sup>®</sup>, IPS E-Max Press<sup>®</sup> Ivoclar Vivadent) ou renforcées à la leucite (Empress I<sup>®</sup> Ivoclar Vivadent).

Le collage à ce type de céramique, aujourd'hui bien codifié et très fiable, repose également sur un ancrage micromécanique de la colle et sur l'établissement d'une liaison chimique. Pour attaquer la surface, deux traitements sont possibles : le sablage aux particules d'alumine 50 µm

ou le mordantage à l'acide fluorhydrique à 9,5 %. Le **mordantage à l'acide fluorhydrique à 9,5 %** permet d'obtenir les **rugosités les plus performantes** (31)(33)(191)(195). Le temps d'application **varie selon le type de céramique** (31)(193). En effet, l'action de l'acide fluorhydrique est de 20 secondes sur l'IPS E-Max Press<sup>®</sup> Ivoclar Vivadent, de 90 secondes sur l'Empress I et II<sup>®</sup> Ivoclar Vivadent, procédures permettant un collage **efficace et fiable**. Cette attaque acide permet une **dissolution sélective** de la matrice vitreuse de la céramique faisant apparaître à sa surface un **relief anfractueux** par la création de microporosités (195). Cet état de surface devient alors propice à un **microclavetage par la résine** présente dans la colle utilisée.

Il est indispensable de rincer longuement l'acide à l'aide d'un spray air/eau (au moins 1 minute), afin d'éliminer le gel d'acides et les sels créés par l'attaque acide de ce dernier. Pour les "puristes", il faudrait nettoyer la pièce prothétique dans la cuve à ultrasons pendant 5 min, en utilisant de l'alcool à 95 %, de l'acétone ou de l'eau distillée. Les colles étant hydrophobes, il faut chasser l'eau des anfractuosités. Le signe d'un bon séchage réside dans l'obtention d'un **aspect blanc crayeux** de la **céramique mordancée** (195).

Chimiquement, on cherche à créer une liaison entre le **verre des céramiques et nos résines de collage**. L'agent de couplage utilisé est cette fois encore, **le silane** (31). La silanisation est une étape essentielle du collage à la céramique. Après l'essayage en bouche, la décontamination dans l'alcool et le mordantage à l'acide fluorhydrique, l'inlay-onlay est enduit de silane puis laissé quelques minutes à l'air libre ou sous une source de chaleur.

Onlay en composite	Onlay en céramique
<b>Nettoyage à l'alcool à 90° Ou NaOCl 2,5%</b>	
Sablage à l'alumine 50 microns	Mordantage acide fluorhydrique 9,5% (20-90s)
Séchage (aspect mat)	Rinçage et séchage fort (aspect blanc crayeux)
<b>Pose du silane (1-2 couches) et séchage</b>	

Tableau 19 : Étapes pour le collage d'une RPCP en céramique ou en composite

#### II.4.2.1.3 Pour les matériaux hybrides

La nature du joint adhésif et de la force d'adhésion dépend du type de matériau qui sert de substrat et du protocole appliqué (69). Nous avons vu précédemment qu'il existe deux grandes familles de matériaux hybrides : Les résines chargées de nano-céramique (RCNC) et les céramiques infiltrées de polymères (CIP) (69). Le mode de préparation exerce une influence directe sur l'adhérence, en effet le traitement va dépendre de la famille d'hybride employée. Ainsi, une **RCNC** doit être **sablée à l'oxyde d'alumine (25-50 microns)** sous une pression de **1,5-2 bars**, comme c'est le cas pour un composite, tandis qu'une **CIP** doit être **mordancée à l'acide fluorhydrique** comme pour une céramique conventionnelle, afin d'obtenir pour chacune la meilleure liaison micromécanique possible (69)(74)(196). La stabilité du joint de colle dépend directement du système adhésif utilisé, et il vaut mieux coupler l'adhésif du même fabricant que le bloc (74)(75).

#### II.4.2.2 Traitement des surfaces dentaires

Plusieurs méthodes permettent de nettoyer les surfaces dentaires, recensées dans le tableau ci-dessous (31)(154) :

<b>Ponce humide</b>	Sur brosette montée sur un contre-angle tournant à faible vitesse
<b>Aéro-polissage</b>	Une poudre est projetée sous spray d'eau sur la surface dentaire. Il peut s'agir de bicarbonate de sodium (Air-Flow S1 <sup>®</sup> EMS), de carbonate de calcium (Prophyp pearls Powder <sup>®</sup> KaVo Dental) ou de glycine (Clinpro Prophypowder <sup>®</sup> 3M ESPE)
<b>Aéroabrasion</b>	Une poudre d'alumine (27 à 50 microns) est projetée sur la surface dentaire sous spray d'eau (Rondoflex <sup>®</sup> KaVo, Prep K1 <sup>®</sup> EMS, Prep Air <sup>®</sup> Danville). C'est un traitement abrasif qui permet d'éliminer la plaque bactérienne et les colorations, mais aussi de créer une rugosité de surface

Tableau 20 : Méthodes disponibles pour nettoyer les surfaces dentaires

Le traitement commence par un **sablage à l'oxyde d'alumine de 27 $\mu$ m** permettant l'élimination des résidus de ciment provisoire (13)(197). Ce sablage doit être doux afin ne pas abraser les surfaces ou supprimer la couche hybride. Il est conseillé de mettre une matrice afin de protéger les faces proximales des dents adjacentes (198). Après sablage, une protection en téflon est mise en place autour des dents adjacentes. Seule l'aéroabrasion à l'alumine permet un nettoyage et un traitement de surface compatible avec un collage fiable et efficace à la dentine (4)(13).

Comme vu précédemment, l'hybridation de la dentine a été réalisée juste avant l'empreinte. Donc théoriquement, le traitement de surface dentaire consiste en un mordantage des marges amélaire à l'acide orthophosphorique à 37 % pendant 15s. Cependant, si l'obturation temporaire a été réalisée avec un pansement contenant de l'eugénol (IRM<sup>®</sup> Dentsply par exemple), seul **un nettoyage rigoureux et un mordantage acide de toute la cavité** permettra de neutraliser l'eugénol infiltré dans les couches superficielles de la couche hybride (36)(199)(200).

De plus, le nettoyage de la cavité par sablage est un traitement abrasif. Il est possible qu'une partie de la couche hybride précédemment créée soit retirée lors de cette étape. Pour pallier cet éventuel défaut, certains auteurs préconisent, à ce stade, de refaire une couche hybride en prenant soin de bien étaler l'adhésif avec un jet d'air puissant avant photopolymérisation. Toute surépaisseur pourrait gêner l'insertion de la pièce prothétique, il est donc recommandé que la résine adhésive ne soit pas photo polymérisée avant que la restauration ne soit complètement en place dans la cavité (165)(173).



Récapitulatif des étapes cliniques pour le traitement de surface de la dent	
1	Pose d'un champ opératoire étanche
2	Nettoyage par aéroabrasion (sablage à l'alumine 27 microns)
3	Rinçage et séchage
4	Mordançage acide orthophosphorique 37% de la cavité pendant 15s
5	Rinçage sous spray air/eau pendant 15s
6	Séchage : les marges améliorées apparaissent blanc crayeux
7	Application du système adhésif compatible
8	Séchage fort
9	Photopolymérisation selon les recommandations du fabricant

Tableau 21 : Chronologie des étapes cliniques pour le traitement des surfaces dentaires

#### II.4.2.3 Assemblage de la pièce prothétique

Après traitement des surfaces prothétiques et dentaires, on applique la colle au fond de la cavité à l'aide d'une microbrosette ainsi qu'une petite quantité sur la pièce prothétique, on insert la pièce dans la cavité **sous pression** à l'aide d'une sonde par exemple et à **l'abris d'une source lumineuse** pour limiter le phénomène de polymérisation précoce de la colle. Les excès sont éliminés à l'aide d'une sonde ou d'une lame courbe. On effectue ensuite une photopolymérisation flash sur chaque face de la pièce prothétique en maintenant celle-ci correctement positionnée dans la cavité. Une exposition suffisamment longue de toutes les faces est déterminante pour les modes de collage photopolymérisable, mais également pour les systèmes duals ne polymérisant pas totalement en l'absence de lumière (32).

#### II.4.2.4 Occlusion, finitions et polissage

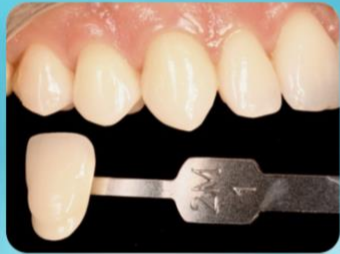Les finitions et le polissage permettent d'obtenir une **parfaite continuité** entre les tissus dentaires et la restauration aux niveaux des bords occlusaux et proximaux, d'aplanir les surfaces irrégulières et enfin **d'éliminer tous les éventuels défauts marginaux** (13)(32)(199). L'objectif de cette dernière étape est d'améliorer l'état de surface de la restauration mise en place, et donc de garantir son intégration biologique, fonctionnelle et esthétique dans le temps (199). Au niveau des bords de la restauration et des surfaces irrégulières, la finition est réalisée à l'aide de fraises diamantées à grains fins (bague rouge) puis très fins (bague jaune) (13)(32). Au niveau des faces proximales plates et accessibles, on peut utiliser des disques souples (exemple : Pop-On<sup>®</sup> Soft Lex, 3M). Au niveau des bords cervicaux des restaurations, il est possible de passer des strips abrasifs en plastique ou en métal dans le sens vestibulolingual ou palatin afin d'éliminer efficacement tout résidu de pâtes de collage. On peut alors réaliser le contrôle de l'occlusion en statique et dynamique à l'aide de papier d'occlusion. Les retouches occlusales éventuelles sont réalisées préférentiellement au moyen de fraises diamantées olives à grains fins (bague rouge) (13)(32). L'inlay subit alors un brillantage et un lustrage final à l'aide de cupules en silicone montées sur contre-angle et sous spray d'eau. Il peut aussi être effectué avec des pâtes de polissage spécifique de très fine granulométrie (Enamel Shiny<sup>®</sup> A et B).

### III. Cas clinique du Docteur Ceinos (CHU de Saint Roch, Nice)

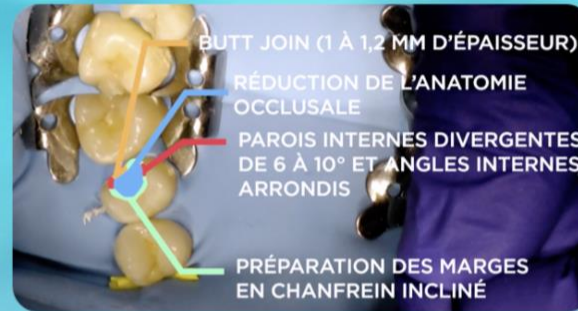
Un patient de 29 ans sans antécédents de santé se présente avec une reprise de carie secondaire sous une restauration directe de classe II en résine composite, découverte fortuitement suite à un contrôle radiologique. Le patient ne présente pas de symptomatologie pulpaire, présente une bonne hygiène et n'est pas atteint d'une parafonction de type bruxisme. L'indication d'une restauration indirecte est posée.

Voici ci-dessous, une frise chronologique des étapes cliniques pour sa réalisation. Ces dernières seront également illustrées par une vidéo et des fiches pédagogiques disponibles sur des supports numériques (partie développée par la suite).

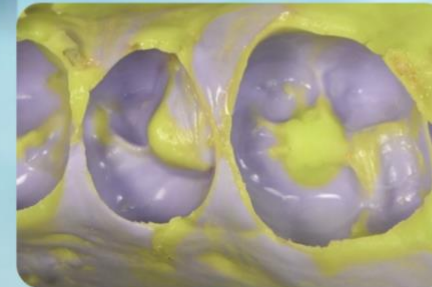Prise de teinte  
Pré-wedging  
Mise en place du champ opératoire



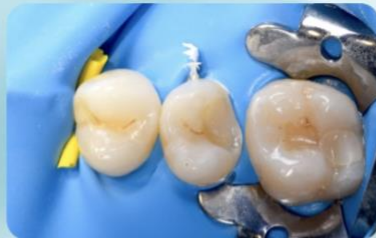Principes de préparation avec des fraises calibrées



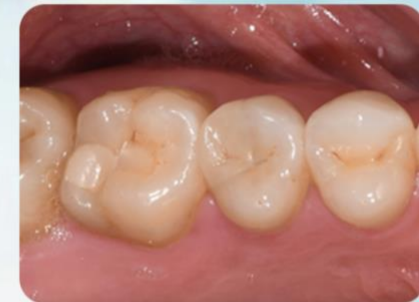 [Lien Vidéo](#)



Empreinte double  
mélange avec un  
silicone par addition



Retrait du matériau  
Curetage carieux  
Évaluation des parois  
Hybridation dentinaire (IDS)  
Finitions du design de la cavité



Essayage  
Préparations : pièce proth. et tissus dentaires  
Assemblage - collage et retrait des excès  
Réglage occlusion et Polissage

## IV. Outil numérique et pédagogiques : Dentapoche et Moodle

### IV.1 La révolution numérique

Depuis des années, l'objectif principal des réformes des systèmes éducatifs envisagés par nos politiques est de mieux répondre aux impératifs de développement économique et industriel du pays qui fait face à une demande croissante de formation en termes de qualité et quantité. Ce système doit trouver son équilibre entre la nécessité d'un meilleur accès à la connaissance dont l'apprentissage s'effectue tout au long de la vie et une meilleure gestion des systèmes d'enseignement ou de formation afin d'améliorer leur efficacité. Mais, il faut également prendre en compte l'essor des théories d'apprentissage qui propose une réflexion sur la didactique des disciplines avec des champs d'application toujours plus large pour optimiser le transfert des connaissances et du savoir.

Très vite, les technologies de l'information et de la communication ont été perçues comme ayant un potentiel énorme aux yeux de certains spécialistes – pour répondre à ces enjeux de société modernes (201). En effet, ces technologies d'information et de communication (TIC) présentent un potentiel considérable pour l'enseignement et l'apprentissage en permettant l'acquisition d'un plus grand nombre de connaissances et ce, à un niveau d'abstraction élevé. La consultation des banques de données disponibles sur disques optiques compacts (DOC) et sur Internet offre une grande quantité d'informations de qualité et facilement accessibles (201). Les nouveaux usages qu'elles permettent bousculent en effet le cadre « classique » de notre enseignement qui s'est construit depuis toujours autour d'une trilogie invariable : l'horaire du cours -- la salle de classe ou l'amphithéâtre -- la discipline enseignée. Selon Bibeau, 1997, avec l'arrivée de ces technologies, il existe une modification du rôle des professeurs et des élèves, puisque l'utilisation des TIC suppose une transformation de la pratique pédagogique et le développement d'approches pédagogiques nouvelles (201).

L'avènement des réseaux informatiques va conduire les universités à la création de contenus diversifiés permettant le partage d'informations sous différents formats. L'apparition d'Internet représente le palier final franchi pour résoudre la question de la distance et permettre de lancer une petite révolution de l'apprentissage en ligne (201). Cette notion de distance est d'autant plus actuelle depuis la crise sanitaire COVID-19 qui a obligé l'enseignement à s'adapter dans l'urgence à un autre mode d'enseignement pour permettre une continuité de formation (202). C'est un bouleversement complet pour notre mode de pédagogie qui nous pousse aujourd'hui plus que jamais vers cette disponibilité de connaissance sur des plateformes pédagogiques.

Donc, les bénéfices de cet accès à distance, à tout moment, sur des plateformes et via de nombreux supports sont : la continuité de l'enseignement en distanciel en toute circonstance et l'accès constant pour les étudiants à des supports de fiches et de vidéos pédagogiques que ce soit lors de révisions ou même pendant des séances de travaux pratiques (visionner plusieurs fois une vidéo pédagogique par exemple). Qui dit digitalisation de la société dit digitalisation de l'apprentissage et l'éducation. Il s'agit maintenant de répondre à des objectifs précis qui sont de maîtriser la virtualisation des connaissances et la transmission du savoir en adaptant ces nouveaux outils à disposition aux générations concernées actuellement.

Le Center for Research, Evaluation and Training (CREATE), situé à Burlingame, en Californie, a entrepris, en collaboration avec la compagnie Apple, une étude de trois ans sur le rôle de la technologie éducative dans la réforme de l'éducation destinée aux élèves de la maternelle et des deux premières années du primaire. Au cours de l'année, les chercheurs ont rencontré les élèves et le personnel enseignant de 50 classes. L'une des principales conclusions de cette étude concernant les élèves est qu'ils sont plus attirés par la technologie et que leur motivation pour utiliser un ordinateur émane de l'intérieur d'eux-mêmes. Que ce soit pour terminer un travail obligatoire ou entreprendre une activité de leur choix, les élèves ont toujours hâte qu'arrive leur tour d'utiliser un ordinateur (201).

Le rapport substantiel publié en 1995 par l'Office of Technology Assessment confirme l'effet de motivation que l'utilisation de la technologie produit auprès des élèves de tout âge (203). Parmi les raisons qui contribuent à la motivation des élèves, il y a le fait que la technologie propose un environnement et présente des contenus d'une manière qui est plus stimulante et sollicite d'avantage leur participation que ne le font les manuels et le matériel d'enseignement plus traditionnel (203). De plus, la technologie possède un pouvoir interactif et permet aux élèves de s'engager dans des activités qui les invitent à créer et à partager avec d'autres apprenants (203). La proportion d'internautes, en France, a toujours été très liée à la connexion à internet à domicile. Par exemple, cette dernière a progressé de 1 point (Figure 35) en 2015 ; le nombre d'internautes a également augmenté dans les mêmes proportions : il s'établit à 84%. Ce taux moyen dissimule de grandes différences dans la population, qui sont le plus souvent dues à l'âge (Figure 36).

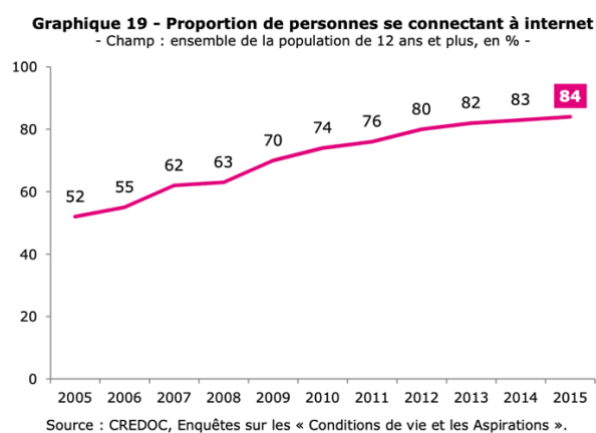
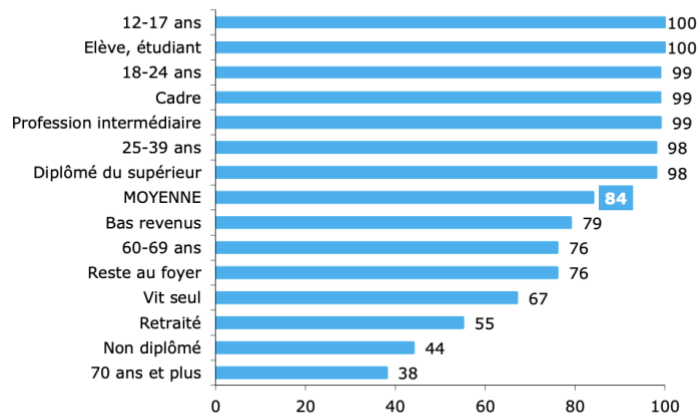


Figure 35 : Proportion de personnes se connectant à internet entre 2005 et 2015 (CREDOC, 2015)

En odontologie, la formation des étudiants intègre un aspect théorique largement enseigné pendant les cours magistraux et une partie clinique avec en premier lieu des travaux pratiques encadrés durant les deux premières années puis une activité hospitalière au CHU de la 4<sup>ème</sup> à la 6<sup>ème</sup> année. L'idée était de s'intéresser à un outil numérique capable de relier la théorie et la pratique dentaire pour fournir un support adéquat et ludique pour l'apprentissage clinique des étudiants. Il s'agit ici de « faciliter » la transition de l'étudiant des cours théoriques et travaux pratiques vers le milieu hospitalier.

**Graphique 20 – Les groupes les plus et les moins internautes**

- Champ : ensemble de la population de 12 ans et plus, en % -



Source : CREDOC, Enquête sur les « Conditions de vie et les Aspirations », juin 2015.

**Figure 36 : Les groupes les plus et les moins internautes en fonction de l'âge et de la tranche sociale (CREDOC, 2015)**

Dans le cadre de cette thèse, nous avons choisi deux plateformes numériques : Moodle et Dentapoche pour faire ce lien entre les cours théoriques ou travaux pratiques et l'apprentissage clinique au service odontologique du CHU de Nice pour que les étudiants possèdent un « guide de bonnes pratiques ».

## IV.2 Dentapoche

Le projet « DentaPoche » est issu de la réponse à un appel d'offre, lancé par l'Université de Nice Sophia Antipolis en 2014, dans le cadre de l'incitation à développer des pédagogies innovantes. Cet appel à projets entre totalement dans l'air du temps en souhaitant promouvoir l'utilisation du numérique en pédagogie en exploitant les horizons pour l'apprentissage numérique que mettent en avant ces nouvelles technologies issues de l'information (TIC) (201). La faculté de chirurgie dentaire de Nice, en répondant à cette incitation, a vu là un moyen ludique et judicieux de développer un outil favorisant l'intégration des étudiants sur leur lieu de stage clinique.

Il s'agit d'un site qui se voulait simple, pratique et astucieux, avec une facilité d'accès pour les étudiants et pensé selon un mode « responsive design » qui permet l'affichage du site sur smartphones, pc, tablettes, donc totalement en phase avec les étudiants de la génération « Z » habitués à fonctionner avec ces outils modernes.

Sur ce site sont accessibles la listes des matériaux disponibles utilisés en odontologie avec leurs propriétés et indications, les plateaux techniques nécessaires pour la réalisation d'actes cliniques, utiles pour un étudiant débutant en clinique qui n'a pas encore acquis les réflexes adéquats.



Figure 37 : Page de garde du site Dentapoches

Ensuite, ont été ajoutées des vidéos pédagogiques d'odontologie conservatrice et endodontie, puis d'occlusodontie, de prothèse amovible complète mandibulaire implanto-retenue et également la prise en charge des urgences en odontologie. Il paraissait donc, intéressant afin de compléter cet outil pédagogique de réaliser un onglet avec les restaurations prothétiques indirectes que ce sont les inlays et onlays. Le site est accessible sur : <http://dentapoches.unice.fr/> ou via un QR code (Figure 38).



Figure 38 : QR code correspondant au lien <http://dentapoches.unice.fr/inlayonlay/>

## IV.3 Moodle

### IV.3.1 Présentation :

C'est dans cette dynamique que Moodle fut créé par le Dr Martin Dougiamas dans les années 2001. Moodle né de l'abréviation « Modular Object-Oriented Dynamic Learning Environment » est une plateforme d'apprentissage en ligne sous licence libre à visée pédagogique permettant de créer des communautés s'instruisant autour de contenus et activités pédagogiques. Le but est d'accompagner les enseignants et étudiants tout au long de leurs cursus, que ce soit en enseignement présentiel ou à distance. Cette plateforme permet d'assurer la gestion des

ressources pédagogiques, d'y associer des activités d'apprentissage interactives et des possibilités d'évaluation des étudiants. Moodle offre également des possibilités intéressantes d'organisation des cours sous forme de filières (catégories et sous catégories, cohortes...) qui lui donne également des caractéristiques propres à la mise en place de dispositifs complets d'enseignement.

Le schéma ci-dessous (Figure 39) résume les différentes activités à disposition sur la plateforme :

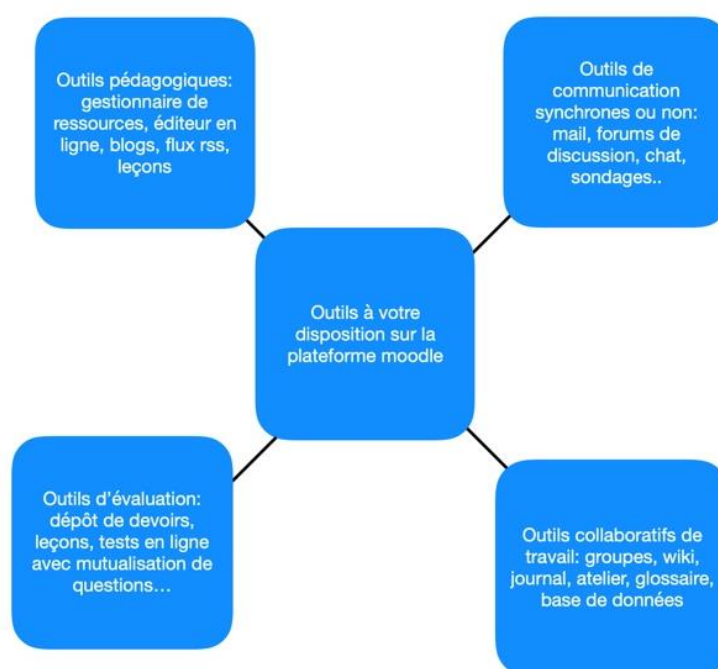


Figure 39 : Activités mises à disposition des utilisateurs sur la plateforme Moodle

#### IV.3.2 Accès :

*Comment accéder à la plateforme moodle ?*

En accès direct : <http://moodle.univ-tln.fr>

A partir de l'ENT : ENT > pédagogie > Moodle

*Qui peut accéder à la plateforme ?*

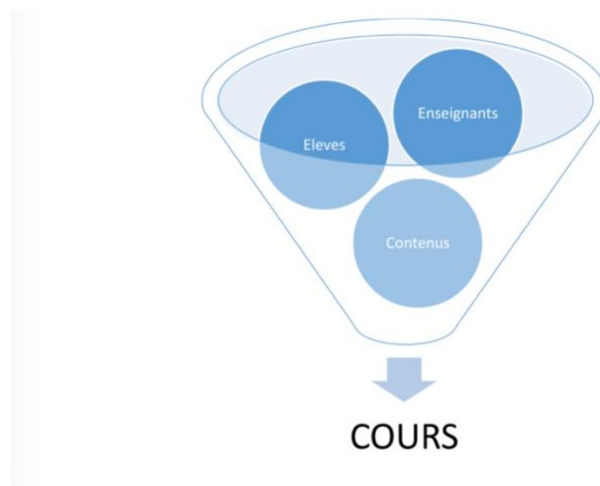
La plateforme pédagogique de l'UTLN est ouverte à toute personne appartenant à la communauté universitaire (étudiants, enseignants, chercheurs, administratifs etc) et l'accès se fait par identification avec un login et mot de passe (Authentification CAS). Les enseignants vacataires ou temporaires à l'UTLN doivent demander l'ouverture d'un compte sur le système d'information de l'Université pour pouvoir disposer d'un accès à la plateforme moodle. Une fois connecté, l'utilisateur dispose d'un profil qu'il peut personnaliser (photo, description, coordonnées etc.) et d'une messagerie interne personnelle.



### IV.3.3 Fonctionnement :

L'élément central dans le fonctionnement de la plateforme Moodle est le cours. Il s'agit d'un environnement où apprenants et enseignants se rencontrent pour partager des contenus. L'ensemble des activités et échanges proposés se font en ligne, la communication entre les différents intervenants (enseignants, apprenants etc...) étant favorisée. Il s'agit ici de recréer de façon virtuelle un environnement propice à l'apprentissage, autrement dit celui de l'école traditionnelle.

Le schéma ci-dessous illustre les différents objets impliqués dans un cours :



- **Le contenu** : dans Moodle, le contenu représente toutes les activités qui peuvent alimenter un cours. Elle va d'une simple leçon à des activités plus complexes comme les ateliers, les bases de données etc.
- **Les enseignants** : ce sont eux qui alimentent le cours en activité pour leur connaissance et leur créativité. La plateforme leur fournit des squelettes qui revêtent de chair et vie afin de leur donner un sens.
- **Les élèves** : les activités permettent aux étudiants suivant une progression donnée de se construire. Il est également possible d'avoir des invités : ils ne font pas partie de la plateforme. Ils ont accès au front end de la plateforme, mais ne peuvent pas s'inscrire ni suivre un cours.

L'interface de Moodle a été pensée de façon à adopter le mode « responsive design » autrement dit l'interface permet d'adapter l'affichage des cours présents sur Moodle à tous les supports.



## Conclusion

---

Le développement des techniques adhésives ainsi que des principes d'économie tissulaire, de biomimétique et bio émulation au cours des dernières décennies a fortement modifié les paradigmes de la dentisterie classique concernant les moyens de restauration de l'organe dentaire. À ce jour, les restaurations partielles collées postérieures, parfaitement en adéquation avec le principe moderne de gradient thérapeutique et pourtant bien codifiées désormais, restent une solution trop peu exploitée par les chirurgiens-dentistes qui font face à deux problématiques. Tout d'abord, ils ne considèrent pas forcément la durée de vie de l'organe dentaire sur l'arcade lors de la prise de décision clinique. Or, il est maintenant admis que les coiffes prothétiques et inlays cores sont des solutions mutilantes qui nécessitent la dépulpe de la dent et qui condamnent le support dentaire en cas d'échec, conduisant inévitablement à l'extraction. La deuxième problématique réside dans la mise en œuvre. Les restaurations collées indirectes nécessitent un respect rigoureux des principes de préparation, du traitement des surfaces dentaires et prothétiques en fonction du matériau choisi ainsi que de l'application stricte du protocole de collage donné par le fabricant. Ces principes, mal maîtrisés par les praticiens, conduisent à des échecs cliniques et thérapeutiques. Le premier objectif de ce travail est d'apporter aux étudiants et praticiens une actualisation et un rassemblement des connaissances concernant la mise en œuvre des restaurations postérieures indirectes collées et les matériaux disponibles à ce jour. Nous avons pu mettre en lumière dans ce travail des points essentiels pour la bonne réalisation d'une RPCP notamment :

- ✓ L'importance de connaître les indications de ce type de restauration notamment pour les cavités profondes et larges, situations où les restaurations directes atteignent leurs limites.
- ✓ Une nouvelle vision du design de la cavité avec de nouveaux principes basés sur l'anatomie de l'organe dentaire et son organisation morpho structurale comme la préparation des marges en chanfrein incliné afin d'augmenter la surface d'émail disponible pour le collage ou via la création d'un but joint d'épaisseur régulière. Ces nouveaux principes de préparation respectent le principe d'économie tissulaire tout en ne négligeant pas le respect des principes biomécaniques et d'adhésion. Ces protocoles de préparation sont standardisés grâce à la mise au point de fraises calibrées spécifiques avec des côtes d'enfoncement repérables.
- ✓ L'émergence de l'utilisation d'inserts ultrasoniques en complément des fraises classiques sont d'une grande aide dans la réalisation de marges proximales sans porter atteinte à l'émail des dents adjacentes.
- ✓ L'intérêt de l'utilisation d'un adhésif universel pour l'assemblage des restaurations postérieures collées.
- ✓ L'intérêt de la mise en place d'IDS +/- associé à un fond de cavité en résine composite. Les auteurs ont également démontré l'importance d'atteindre un taux de conversion maximum grâce à un blocage d'air (glycérine + photopolymérisation) ainsi qu'un polissage minutieux pour le succès de la réhabilitation.
- ✓ L'importance de connaître les différents matériaux possibles pour la fabrication : vitrocéramique, composite de laboratoire, matériaux hybrides ainsi que les indications et impératifs d'utilisation.
- ✓ Le respect rigoureux du protocole de collage en respectant toute la chaîne de collage. Une connaissance minimum sur les biomatériaux utilisés permet d'utiliser

correctement un bon système de collage avec un adhésif compatible. Nous savons maintenant qu'une colle sans potentiel adhésif associé à un adhésif M&R3 sont le gold standard.

- ✓ L'importance du polissage pour l'intégration biologique, fonctionnelle et esthétique de la restauration. En effet, les auteurs ont démontré qu'un bon état de surface diminuait la rétention de plaque en plus de favoriser une bonne intégration esthétique.

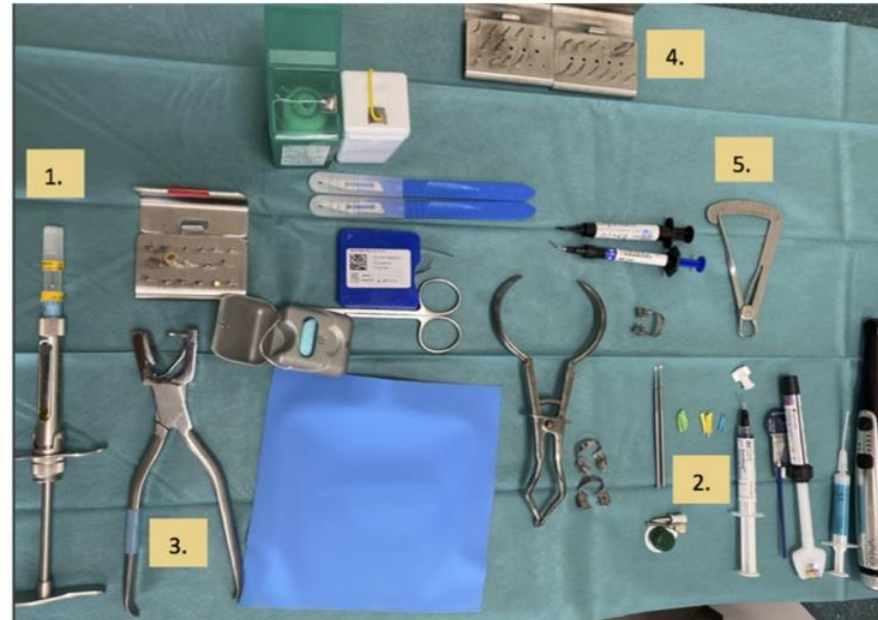Le 2<sup>e</sup> objectif de cette thèse était à visée pédagogique. Nous avons voulu apporter aux étudiants une synthèse et un guide de réalisation des RPCP. À l'heure du numérique et du développement de l'enseignement à distance, nous avons voulu extraire de ce travail, une vidéo clinique ainsi que des fiches récapitulatives « pas à pas » accessibles sur des plateformes numériques multi-supports et consultables à tout moment. En effet, notre travail pédagogique s'inscrit plus que jamais dans l'actualité par la pandémie de COVID-19 et montre l'intérêt et surtout la nécessité de se développer dans ce type d'enseignement. Nous espérons que nos supports seront clairs, ludiques et facilement utilisables pour des étudiants en dentaires que ce soit lors de travaux pratiques, de cours théoriques ou lors de leur cycle clinique.

## Annexes

---

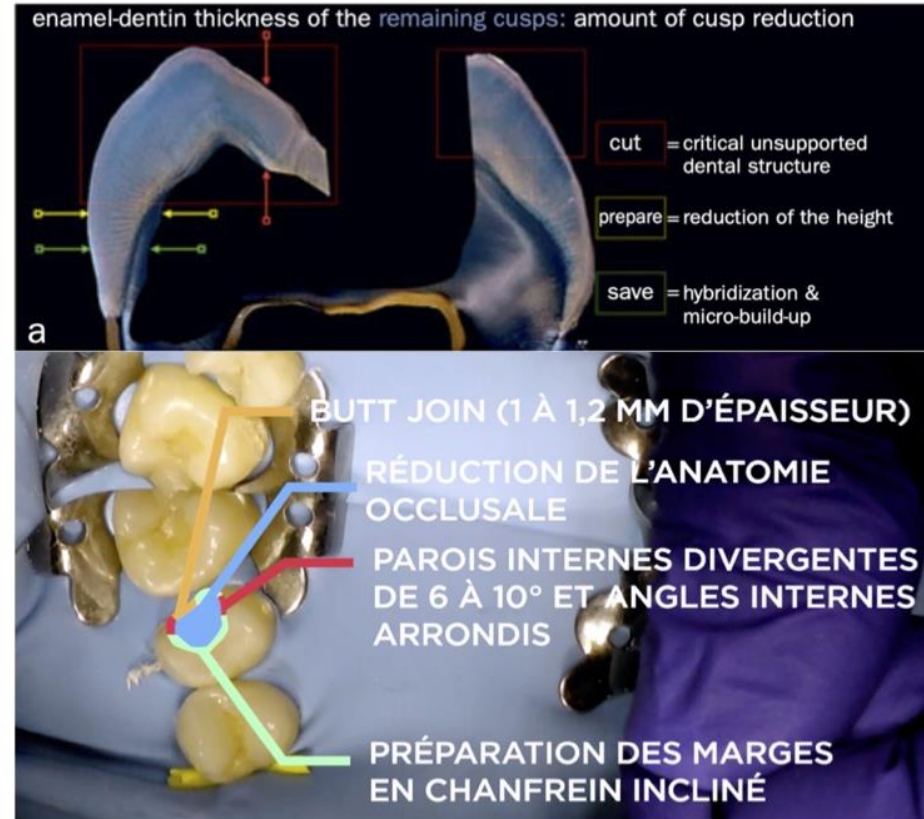
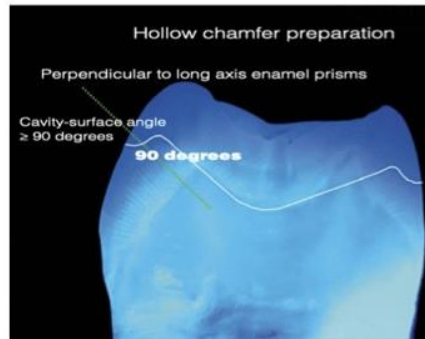
## FICHES : PROTOCOLE CLINIQUE POUR LA REALISATION D'INLAY OU ONLAY

SEANCE 1 et 2	
<p><b>Étape 1 : objectif thérapeutique pose de l'indication</b></p>	<ul style="list-style-type: none"> <li>✚ Poser l'indication</li> <li>✚ Explications au patient</li> <li>✚ Devis</li> </ul>
<p><b>Étape 2 : préparation des tissus dentaires et empreinte</b></p>	<p><b>A. CHOIX DE LA TEINTE</b></p> <ul style="list-style-type: none"> <li>✚ Choix de la teinte (teintier, spectrophotomètre)</li> <li>✚ Validation par le patient</li> </ul> <p><b>B. PREPARATION DE LA CAVITE</b></p> <ul style="list-style-type: none"> <li>✚ Anesthésie (1.)</li> <li>✚ Pré-wedging (2.) : <i>mise en place d'un coin de bois pour augmenter l'espace inter-dentaire de la dent à restaurer</i></li> <li>✚ Champ opératoire (3.)</li> <li>✚ Éviction des tissus cariés / infectés : <i>élimination de la dentine atteinte, des anciennes restaurations usées ou infiltrées. (4.) En cas d'atteinte pulpaire, le traitement endodontique aura été effectué dans une séance ultérieure</i></li> <li>✚ Mesure des parois au compas d'épaisseur (5.)</li> <li>✚ Préparation cavitaire selon les nouveaux principes de préparation</li> </ul>



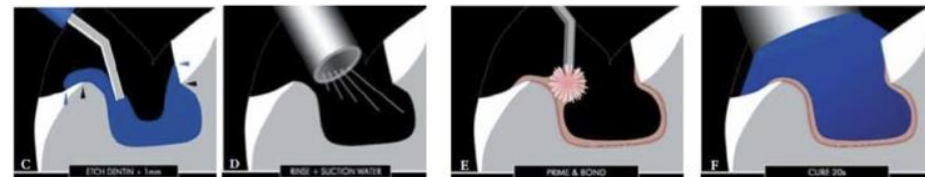
## FICHES : PROTOCOLE CLINIQUE POUR LA REALISATION D'INLAY OU ONLAY

1. Préparation en « Butt join » au niveau de la boîte proximale
2. Parois internes divergentes de 6 à 10°, avec des marges nettes et angles internes arrondis
3. Réduction de l'anatomie occlusale selon la proportion résultante des cuspidés
4. Préparation des parois axiales avec plan incliné (chanfrein creux)



### C. HYBRIDATION DENTINAIRE (IDS)

- ✚ Mordançage 30s – acide orthophosphorique 37%
- ✚ Primer
- ✚ Adhésif
- ✚ Photopolymérisation 30s



## FICHES : PROTOCOLE CLINIQUE POUR LA REALISATION D'INLAY OU ONLAY

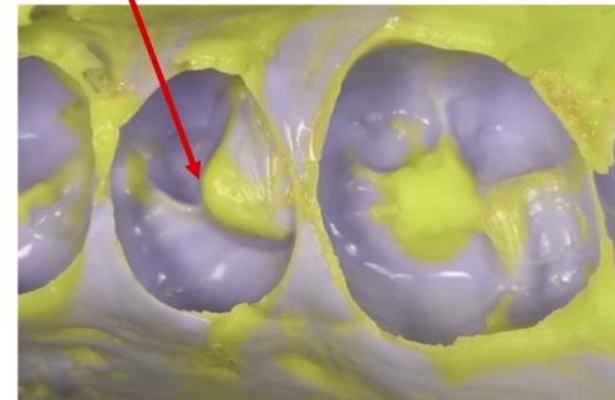
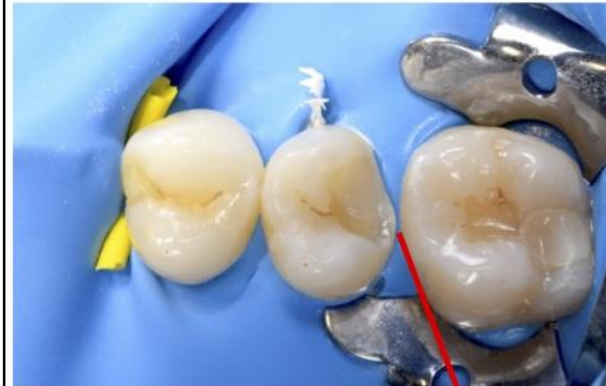### D. SUBSTITUT DENTINAIRE

- ✚ Composite microhybride (*+/- fluide selon l'importance du comblement*)
- ✚ Photo-polymérisation
- ✚ Mise en place d'une couche de glycérine et photo-polymérisation
- ✚ Polissage


Facultatif, selon le volume de la cavité

### E. EMPREINTE (double mélange, silicones par addition préférentiellement)

- ✚ Choix du porte-empreinte
- ✚ Application du matériau fluide au niveau de la cavité, des limites de la dent et des faces occlusales des dents adjacentes
- ✚ Mise en place du matériau lourd dans le porte-empreinte
- ✚ Insérer progressivement dans l'axe le porte-empreinte en bouche
- ✚ Réticulation simultanée des 2 matériaux et désinsertion unilatérale d'un coup sec sans déformation
- ✚ Empreinte de l'arcade antagoniste et de l'occlusion
- ✚ Contrôle et validation des empreintes



## FICHES : PROTOCOLE CLINIQUE POUR LA REALISATION D'INLAY OU ONLAY

	<p><b>F. ENVOI LABORATOIRE</b></p> <ul style="list-style-type: none"><li>✚ Désinfection de l’empreinte</li><li>✚ Établissement de la fiche laboratoire =&gt; <i>moyen de communication indispensable entre le praticien et le prothésiste</i></li><li>✚ Remplir le dossier administratif</li></ul>	
<p><b>Étape 3 : mise en place d’un matériau provisoire</b></p>	<p><b>G. TEMPORISATION</b></p> <ul style="list-style-type: none"><li>✚ Par bloc technique, isomoulage ou composite de restauration souple (exemple : Telio CS®)</li><li>✚ Ajustage de l’occlusion</li><li>✚ Si scellement provisoire : SANS eugénol</li></ul>	





## FICHES : PROTOCOLE CLINIQUE POUR LA REALISATION D'INLAY OU ONLAY

<b>Étape 4 : Traitement des surfaces dentaires</b>	<ol style="list-style-type: none"> <li>1. Pose d'un champ opératoire étanche</li> <li>2. Nettoyage par aéroabrasion (sablage alumine 27 microns)</li> <li>3. Rinçage et séchage</li> <li>4. Mordançage acide orthophosphorique 37 % de la cavité pendant 15 s</li> <li>5. Rinçage sous spray air / eau pendant 15 s</li> <li>6. Séchage : marge amélaire apparaissent en blanc crayeux</li> <li>7. Application du système adhésif</li> <li>8. Séchage fort</li> <li>9. Photopolymérisation selon les recommandations du fabricant</li> </ol>	
<b>Étape 5 : Assemblage de la pièce prothétique</b>	<ol style="list-style-type: none"> <li>1. Application d'une fine couche d'adhésif sur l'intrados prothétique et séchage. Ne pas photopolymériser</li> <li>2. Application de la colle sur l'intrados puis éventuellement dans la cavité (attention à la lumière du scialytique)</li> <li>3. Insertion de la pièce prothétique : insertion parfaite et passive</li> <li>4. Retrait du moyen de préhension : maintenir l'inlay-onlay sous pression avec une précelle ou spatule de bouche.</li> <li>5. Faire une polymérisation flash (5 s) pour faire durcir en surface le matériau d'assemblage.</li> <li>6. Retrait des excès marginaux à la sonde ou à l'aide d'un MiniCK6, ou 204S (toujours maintenir la pression).</li> <li>7. Retrait des excès proximaux par passage du fil dentaire en maintenant la pression (attention à le retirer latéralement pour ne pas décoller l'onlay). Passage également d'une curette parodontale</li> <li>8. Application d'une couche d'adhésif sur le joint pour compenser les rugosités liées au retrait des excès.</li> <li>9. Polymérisation finale : 40 s par face.</li> </ol>	

**FICHES : PROTOCOLE CLINIQUE POUR LA REALISATION D'INLAY OU ONLAY**

	<p><b>10.</b> Mise en place d'une couche de glycérine pour photopolymérisation finale</p>	
<p><b>Étape 6 : Finitions et polissage, réglage de l'occlusion</b></p>	<ol style="list-style-type: none"> <li><b>1.</b> Fraises diamantées à grains fins rouge puis jaune (granulométrie décroissante)</li> <li><b>2.</b> Disques souples (face proximales)</li> <li><b>3.</b> Strips abrasifs (espaces proximaux)</li> <li><b>4.</b> Cupules en silicones (brillantage lustrage)</li> </ol>	

## Bibliographie

---

1. Petersen PE. *The World Oral Health Report 2003: Continuous Improvement of Oral Health in the 21st century - The Approach of the WHO Global Oral Health Programme*. Genève: Organisation Mondiale de la Santé; 2003 p. 48.
2. Fron Chabouis H, Prot C, Fonteneau C, Nasr K, Chabreron O, Cazier S, et al. Efficacy of composite versus ceramic inlays and onlays: study protocol for the CECOIA randomized controlled trial. *Trials*. 2013;14(1):278.
3. Edelhoff D, Ahlers MO. Occlusal onlays as a modern treatment concept for the reconstruction of severely worn occlusal surfaces. *Quintessence Int*. 7 août 2018;49(7):521-33.
4. Corne P, De March P, Vaillant A-S. Indications and preparations of bonded ceramic inlays-onlays: concepts and guidelines. *Rev Odontostomatol (Paris)*. 1 déc 2015;44:246-61.
5. Dietschi D, Duo O, Krejci I, Sadan A. Biomechanical considerations for the restoration of endodontically treated teeth: A systematic review of the literature--Part 1. Composition and micro- and macrostructure alterations. *Quintessence Int*. oct 2007;38(9):733-43.
6. Ferraris F. Posterior indirect adhesive restorations (PIAR): preparation designs and adhesthetics clinical protocol. *Int J Esthet Dent*. janv 2017;12(4):482-502.
7. Dietschi D, Spreafico R. Evidence-based concepts and procedures for bonded inlays and onlays. Part I. Historical perspectives and clinical rationale for a biosubstitutive approach. *Int J Esthet Dent*. 2015;10(2):210-27.
8. Veneziani M. Posterior indirect adhesive restorations: updated indications and the Morphology Driven Preparation Technique. *Int J Esthet Dent*. 2017;12(2).
9. Dahan L, Raux F. Pourquoi et quand faire un inlay-onlay? *Inf Dent*. 6 oct 2010;(34):7.
10. De Belenet H, Pignoly C. Le substitut dentinaire : un impératif contemporain. *Rev Odonto Stomatol*. févr 2018;47(1):60-76.
11. Lasfargues J-J, Machtou P, CNEOC. *Dictionnaire francophone des termes d'odontologie conservatrice 2010*. 2e éd. 2010. (Dentisterie conservatrice).
12. Veneziani M. Adhesive restorations in the posterior area with subgingival cervical margins: new classification and differentiated treatment approach. *Eur J Esthet Dent Off J Eur Acad Esthet Dent*. 2010;5(1):50-76.
13. Koubi S, Aboudharam G. Inlays/onlays en résine composite : évolution des concepts. *2006*;4(85-171):16.
14. Beier US, Kapferer I, Burtscher D, Giesinger JM, Dumfahrt H. Clinical Performance of All-Ceramic Inlay and Onlay Restorations in Posterior Teeth. *Int J Prosthodont*. 7 août 2012;25(4):395-402.
15. Tirlet G, Attal J-P. Gradient thérapeutique. *Inf Dent*. 25 nov 2009;(41-42):2561-8.
16. Edelhoff D, Sorensen JA. Tooth Structure Removal Associated with Various Preparation Designs for Posterior Teeth. *Int J Periodontics Restorative Dent*. juin 2002;22(3):240-9.
17. Bottacchiari S, De Paoli S, Fugazzotto PA. Biologic Restoration: The Effects of Composite Inlays on Patient Treatment Plans. *Int J Periodontics Restorative Dent*. 2011;31(2).
18. Al-Fouzan AF, Tashkandi EA. Volumetric Measurements of Removed Tooth Structure Associated with Various Preparation Designs. *Int J Prosthodont*. nov 2013;26(6):545-8.
19. Sakaguchi RL, Brust EW, Cross M, DeLong R, Douglas WH. Independent movement of cusps during occlusal loading. *Dent Mater*. juill 1991;7(3):186-90.
20. Linn J, Messer HH. Effect of restorative procedures on the strength of endodontically treated molars. *J Endod*. oct 1994;20(10):479-85.
21. Reeh ES, Messer HH, Douglas WH. Reduction in tooth stiffness as a result of endodontic and restorative procedures. *J Endod*. nov 1989;15(11):512-6.
22. Sedgley CM, Messer HH. Are endodontically treated teeth more brittle? *J Endod*. 1 juill 1992;18(7):332-5.

23. Etienne O, Anckenmann L, Serfaty R, Toldédano C, Flaus G. Restaurations esthétiques en céramique collée. CdP. 2016.
24. Reeh ES, Douglas WH, Messer HH. Stiffness of Endodontically-treated Teeth Related to Restoration Technique. *J Dent Res.* nov 1989;68(11):1540-4.
25. Hayashi M, Yeung A. Ceramic inlays for restoring posterior teeth. In: The Cochrane Collaboration, éditeur. *Cochrane Database of Systematic Reviews.* Chichester, UK: John Wiley & Sons, Ltd; 2003. p. CD003450.
26. Ahlers MO, Mörig G, Blunck U, Hajtó J, Pröbster L, Frankenberger R. Guidelines for the Preparation of CAD/CAM Ceramic Inlays and Partial Crowns. *Int J Comput Dent.* janv 2009;(12):18.
27. Dietschi D, Spreafico R, Co-Director I. Current clinical concepts for adhesive cementation of tooth-colored posterior restorations. *Pr Periodont Aesthet Dent.* janv 1998;(10):47-54.
28. Lee M-R, Cho B-H, Son H-H, Um C-M, Lee I-B. Influence of cavity dimension and restoration methods on the cusp deflection of premolars in composite restoration. *Dent Mater.* mars 2007;23(3):288-95.
29. Bodin T, et all. Reconstitution d'une dent par matériau incrusté (inlay-onlay) rapport d'évaluation technologique. Haute Autorité de Santé (HAS); 2009 juill p. 82. (Service évaluation des actes professionnels).
30. Charles D. Les inlays en composite : pourquoi, quand, comment ? *Fil Dent.* 2012;(75):8.
31. Filho AM, Vieira LCC, Araujo É, Baratieri LN, Raigrodski AJ. Ceramic Inlays and Onlays: Clinical Procedures for Predictable Results. *J Esthet Restor Dent.* nov 2003;15(6):338-52.
32. Hajtó J, Marinescu C, Ahlers O. Inlays et onlays en céramique : critères de succès. *Réal Clin.* 2013;24(4):99-104.
33. Rocca GT, Krejci I. Bonded indirect restorations for posterior teeth: From cavity preparation to provisionalization. *Quintessence Int.* mai 2007;38(5):371-9.
34. Rocca GT, Rizcalla N, Krejci I, Dietschi D. Evidence-based concepts and procedures for bonded inlays and onlays. Part II. Guidelines for cavity preparation and restoration fabrication. *Int J Esthet Dent.* 2015;10(3):392-413.
35. Magne P, Knezevic A. Thickness of CAD-CAM composite resin overlays influences fatigue resistance of endodontically treated premolars. *Dent Mater Off Publ Acad Dent Mater.* oct 2009;25(10):1264-8.
36. Raux F, Dahan L. Comment faire un inlay-onlay esthétique ? De la préparation à la temporisation. *Inf Dent.* 16 févr 2011;(7).
37. Orłowski M, Tarczydło B, Chałas R. Evaluation of Marginal Integrity of Four Bulk-Fill Dental Composite Materials: *In Vitro* Study. *Sci World J.* 2015;1-8.
38. Marniquet S, Tirlet G. No-Post, No-Crown Formes de préparation contemporaines pour les restaurations adhésives. *Inf Dent.* 2016;(35):38.
39. Spreafico RC. of Eroded Dentition in a Bulimic Patient: a Case Report. 2010;5(1):22.
40. Toledano C, Tirlet G, Felenc S, Marniquet S. Économie tissulaire et préparations partielles. *Inf Dent.* 2017;(9):16-26.
41. Cubas GB de A, Habekost L, Camacho GB, Pereira-Cenci T. Fracture resistance of premolars restored with inlay and onlay ceramic restorations and luted with two different agents. *J Prosthodont Res.* janv 2011;55(1):53-9.
42. Dietschi D, Scampa U, Campanile G. Marginal adaptation and seal of direct and indirect Class II composite resin restorations: An in vitro evaluation. *Oper Dent.* 1995;26(2):127-38.
43. Poujade J-M, Zerbib C, Serre D. Céramiques dentaires. *EMC - Dent.* 1 mai 2004;1(2):101-17.
44. Kelly JR, Nishimura I, Campbell SD. Ceramics in dentistry: Historical roots and current perspectives. *J Prosthet Dent.* 1 janv 1996;75(1):18-32.
45. Fron H, Prot C, Attal J-P. Restaurations partielles indirectes : composite ou céramique ? *Réal Clin.* déc 2014;25(4):297-306.
46. Marquinet S, Fron Chabouis H. Matériaux actuels pour les restaurations partielles. *Fil Dent.* déc 2014;(98):28-34.
47. Denry I. How and when does fabrication damage adversely affect the clinical performance of

- ceramic restorations? *Dent Mater Off Publ Acad Dent Mater.* janv 2013;29(1):85-96.
48. Wendling A, Toldédano C, Weill E, Etienne O, Serfaty R. Inlays/onlays esthétiques : facteurs de longévité. *Inf Dent.* 2014;25(4):269-77.
  49. Kois DE, Isvilanonda V, Chaiyabutr Y, Kois JC. Evaluation of Fracture Resistance and Failure Risks of Posterior Partial Coverage Restorations. *J Esthet Restor Dent.* avr 2013;25(2):110-22.
  50. Ma L, Guess PC, Zhang Y. Load-bearing properties of minimal-invasive monolithic lithium disilicate and zirconia occlusal onlays: Finite element and theoretical analyses. *Dent Mater.* juill 2013;29(7):742-51.
  51. Zhao K, Wei Y-R, Pan Y, Zhang X-P, Swain MV, Guess PC. Influence of veneer and cyclic loading on failure behavior of lithium disilicate glass-ceramic molar crowns. *Dent Mater.* févr 2014;30(2):164-71.
  52. Pihlaja J, Närpänkangas R, Raustia A. Early complications and short-term failures of zirconia single crowns and partial fixed dental prostheses. *J Prosthet Dent.* oct 2014;112(4):778-83.
  53. Magne P, Knezevic A. Influence of overlay restorative materials and load cusps on the fatigue resistance of endodontically treated molars. *Quintessence Int.* oct 2009;40(9):729-37.
  54. Isabelle D, Holloway J. *Ceramics for Dental Applications: A Review.* Materials. 11 janv 2010;3:351-68.
  55. Vianna ALS de V, Prado CJ do, Bicalho AA, Pereira RA da S, Neves FD das, Soares CJ. Effect of cavity preparation design and ceramic type on the stress distribution, strain and fracture resistance of CAD/CAM onlays in molars. *J Appl Oral Sci.* 2018;26(0).
  56. Fasbinder DJ. Chairside CAD/CAM: An Overview of Restorative Material Options. *Compend Contin Educ Dent* 15488578. janv 2012;33(1):50-8.
  57. Abel SN, Shah S. Spotlighting articles from past ADA Journals that have achieved landmark status thanks to their lasting impact on dental care and the dental profession. *J Am Dent Assoc.* oct 2013;144(10):1104-8.
  58. Berthelot J-M. *Matériaux composites comportement mécanique et analyse des structures.* 5e éd. Vol. 1. Paris: Lavoisier; 2012.
  59. Cramer NB, Stansbury JW, Bowman CN. Recent Advances and Developments in Composite Dental Restorative Materials. *J Dent Res.* avr 2011;90(4):402-16.
  60. Vreven J, Raskin A, Vermeersch G, Sabbagh J. *Résines composites.* Elsevier Odontol. 2010;21.
  61. Leprince, Leloup, Vreven, Weiss, Raskin A. *Polymères et résines composites.* Médecine Buccale. 2010;28(10):26.
  62. Fusayama T. Factors and prevention of pulp irritation by adhesive composite resin restorations. *Quintessence Int.* sept 1987;18(9):633-41.
  63. Kleverlaan CJ, Feilzer AJ. Polymerization shrinkage and contraction stress of dental resin composites. *Dent Mater.* déc 2005;21(12):1150-7.
  64. Mannocci F, Bertelli E, Sherriff M, Watson TF, Ford TRP. Three-year clinical comparison of survival of endodontically treated teeth restored with either full cast coverage or with direct composite restoration. *J Prosthet Dent.* 2002;88(3):5.
  65. Morimoto S, Rebello de Sampaio FBW, Braga MM, Sesma N, Özcan M. Survival Rate of Resin and Ceramic Inlays, Onlays, and Overlays: A Systematic Review and Meta-analysis. *J Dent Res.* août 2016;95(9):985-94.
  66. ADA Council on Scientific Affairs. Direct and indirect restorative materials. *J Am Dent Assoc.* avr 2003;134(4):463-72.
  67. Pallesen U, Qvist V. Composite resin fillings and inlays. An 11-year evaluation. *Clin Oral Investig.* 1 juin 2003;7(2):71-9.
  68. Fron Chabouis H, Smail Faugeron V, Attal J-P. Clinical efficacy of composite versus ceramic inlays and onlays: A systematic review. *Dent Mater.* déc 2013;29(12):1209-18.
  69. Alexandre Richard. Les céramiques hybrides : mythe ou réalité ? *Inf Dent.* sept 2020;31(3):218-28.
  70. Mainjot AK, Dupont NM, Oudkerk JC, Dewael TY, Sadoun MJ. From Artisanal to CAD-CAM Blocks: State of the Art of Indirect Composites. *J Dent Res.* mai 2016;95(5):487-95.

71. Lauvahutanon S, Takahashi H, Shiozawa M, Iwasaki N, Asakawa Y, Oki M, et al. Mechanical properties of composite resin blocks for CAD/CAM. *Dent Mater J.* 2014;33(5):705-10.
72. Hussain B, Thieu MKL, Johnsen GF, Reseland JE, Haugen HJ. Can CAD/CAM resin blocks be considered as substitute for conventional resins? *Dent Mater.* 1 déc 2017;33(12):1362-70.
73. Sonmez N, Gultekin P, Turp V, Akgungor G, Sen D, Mijiritsky E. Evaluation of five CAD/CAM materials by microstructural characterization and mechanical tests: a comparative in vitro study. *BMC Oral Health.* 8 janv 2018;18(1):5.
74. Eldafrawy M, Ebroun MG, Gailly PA, Nguyen J-F, Sadoun MJ, Mainjot AK. Bonding to CAD-CAM Composites: An Interfacial Fracture Toughness Approach. *J Dent Res.* janv 2018;97(1):60-7.
75. Schlenz MA, Skroch M, Schmidt A, Rehmann P, Wöstmann B. Influence of Different Luting Systems on Microleakage of CAD/CAM Composite Crowns: A Pilot Study. *Int J Prosthodont.* 11 déc 2019;32(6):530-2.
76. Lise DP, Van Ende A, De Munck J, Yoshihara K, Nagaoka N, Cardoso Vieira LC, et al. Light irradiance through novel CAD-CAM block materials and degree of conversion of composite cements. *Dent Mater.* 1 févr 2018;34(2):296-305.
77. Duzyol M, Sagsoz O, Polat Sagsoz N, Akgul N, Yildiz M. The Effect of Surface Treatments on the Bond Strength Between CAD/CAM Blocks and Composite Resin. *J Prosthodont Off J Am Coll Prosthodont.* août 2016;25(6):466-71.
78. Ludovichetti FS, Trindade FZ, Adabo GL, Pezzato L, Fonseca RG. Effect of grinding and polishing on the roughness and fracture resistance of cemented CAD-CAM monolithic materials submitted to mechanical aging. *J Prosthet Dent.* mai 2019;121(5):866.e1-866.e8.
79. Arif R, Yilmaz B, Johnston WM. In vitro color stainability and relative translucency of CAD-CAM restorative materials used for laminate veneers and complete crowns. *J Prosthet Dent.* 1 août 2019;122(2):160-6.
80. Stawarczyk B, Liebermann A, Eichberger M, Güth J-F. Evaluation of mechanical and optical behavior of current esthetic dental restorative CAD/CAM composites. *J Mech Behav Biomed Mater.* 1 mars 2016;55:1-11.
81. Aydın N, Karaođlanođlu S, Oktay EA, Kılıçarslan MA. Investigating the color changes on resin-based CAD/CAM Blocks. *J Esthet Restor Dent.* 2020;32(2):251-6.
82. Lebon N, Tapie L, Duret F, Attal J-P. Understanding dental CAD/CAM for restorations - dental milling machines from a mechanical engineering viewpoint. Part A: chairside milling machines. *Int J Comput Dent.* 2016;19(1):45-62.
83. Lebon N, Tapie L, Duret F, Attal J-P. Understanding dental CAD/CAM for restorations--dental milling machines from a mechanical engineering viewpoint. Part B: labside milling machines. *Int J Comput Dent.* 2016;19(2):115-34.
84. Aboushelib MN, Elsafi MH. Survival of resin infiltrated ceramics under influence of fatigue. *Dent Mater Off Publ Acad Dent Mater.* avr 2016;32(4):529-34.
85. Egilmez F, Ergun G, Cekic-Nagas I, Vallittu PK, Lassila LVJ. Does artificial aging affect mechanical properties of CAD/CAM composite materials. *J Prosthodont Res.* janv 2018;62(1):65-74.
86. Lawson NC, Bansal R, Burgess JO. Wear, strength, modulus and hardness of CAD/CAM restorative materials. *Dent Mater.* 1 nov 2016;32(11):e275-83.
87. Willems G, Lambrechts P, Braem M, Vanherle G. Composite resins in the 21st century. *Quintessence Int.* sept 1993;24(9):641-58.
88. Mörmann WH, Stawarczyk B, Ender A, Sener B, Attin T, Mehl A. Wear characteristics of current aesthetic dental restorative CAD/CAM materials: Two-body wear, gloss retention, roughness and Martens hardness. *J Mech Behav Biomed Mater.* avr 2013;20:113-25.
89. Kelly JR. Clinically relevant approach to failure testing of all-ceramic restorations. *J Prosthet Dent.* juin 1999;81(6):652-61.
90. Schlichting LH, Maia HP, Baratieri LN, Magne P. Novel-design ultra-thin CAD/CAM composite resin and ceramic occlusal veneers for the treatment of severe dental erosion. *J Prosthet Dent.* 1 avr 2011;105(4):217-26.
91. Magne P, Belser UC. Porcelain Versus Composite Inlays/Onlays: Effects of Mechanical Loads

- on Stress Distribution, Adhesion, and Crown Flexure. *Int J Periodontics Restorative Dent*. déc 2003;23(6):542-55.
92. Yamanel K, & Ccedil;AGLAR A, G&Uuml;LSAHI K, &Ouml;ZDEN UA. Effects of different ceramic and composite materials on stress distribution in inlay and onlay cavities: 3-D finite element analysis. *Dent Mater J*. 2009;28(6):661-70.
93. Zunzarren R, D'Incau Emmanuel. Evolution des formes de préparation postérieures à la mandibule. *Réal Clin*. déc 2014;25(4):11.
94. Dejak B, Mlotkowski A, Romanowicz M. Strength estimation of different designs of ceramic inlays and onlays in molars based on the Tsai-Wu failure criterion. *J Prosthet Dent*. août 2007;98(2):89-100.
95. Ausiello P, Rengo S, Davidson CL, Watts DC. Stress distributions in adhesively cemented ceramic and resin-composite Class II inlay restorations: a 3D-FEA study. *Dent Mater Off Publ Acad Dent Mater*. nov 2004;20(9):862-72.
96. Magne P. Composite resins and bonded porcelain: the postamalgam era? *J Calif Dent Assoc*. févr 2006;34(2):135-47.
97. Awada A, Nathanson D. Mechanical properties of resin-ceramic CAD/CAM restorative materials. *J Prosthet Dent*. oct 2015;114(4):587-93.
98. Quinn GD, Giuseppetti AA, Hoffman KH. Chipping fracture resistance of dental CAD/CAM restorative materials: Part 2. Phenomenological model and the effect of indenter type. *Dent Mater*. mai 2014;30(5):e112-23.
99. Edelhoff D, Beuer F, Schweiger J, Brix O, Stimmelmayer M, Güth J-F. CAD/CAM-generated high-density polymer restorations for the pretreatment of complex cases: A case report. *Quintessence Int*. juin 2012;43(6):457-67.
100. Ansong R, Flinn B, Chung K-H, Mancl L, Ishibe M, Raigrodski AJ. Fracture toughness of heat-pressed and layered ceramics. *J Prosthet Dent*. avr 2013;109(4):234-40.
101. Fradeani M, Barducci G, Bacherini L. Esthetic rehabilitation of a worn dentition with a minimally invasive prosthetic procedure (MIPP). *Int J Esthet Dent*. Spring 2016;11(1):16-35.
102. Magne P, Knezevic A. Simulated fatigue resistance of composite resin versus porcelain CAD/CAM overlay restorations on endodontically treated molars. *Quintessence Int*. févr 2009;40(2):125-33.
103. Arigbede AO, Adeyemi BF, Femi-Akinlosotu O. Relative biocompatibility of micro-hybrid and nano-hybrid light-activated composite resins. *J Dent Res Dent Clin Dent Prospects*. janv 2017;11(1):1-6.
104. Darmani H, Al-Hiyasat AS, Milhem MM. Cytotoxicity of dental composites and their leached components. *Quintessence Int Berl Ger* 1985. oct 2007;38(9):789-95.
105. Rocca GT, Bonnafous F, Rizcalla N, Krejci I. A technique to improve the esthetic aspects of CAD/CAM composite resin restorations. *J Prosthet Dent*. oct 2010;104(4):273-5.
106. Veríssimo AH, Duarte Moura DM, de Oliveira Dal Piva AM, Bottino MA, de Fátima Dantas de Almeida L, da Fonte Porto Carreiro A, et al. Effect of different repair methods on the bond strength of resin composite to CAD/CAM materials and microorganisms adhesion: An in situ study. *J Dent*. févr 2020;93:103266.
107. Roulet J-F, Degrange M. Collage et adhésion : la révolution silencieuse. 2000. 358 p. (Paris. Quintessence international).
108. Van Meerbeek B. From Buonocore's Pioneering Acid-Etch Technique to Self-Adhering Restoratives. A Status Perspective of Rapidly Advancing Dental Adhesive Technology. *J Adhes Dent*. 2020;22(1):7-34.
109. Mayou R, Karami M, Jabri M. Systèmes adhésifs : évolution et efficacité. *Rev Odonto Stomatol*. févr 2018;47:9.
110. Luque-Martinez IV, Perdigão J, Muñoz MA, Sezinando A, Reis A, Loguercio AD. Effects of solvent evaporation time on immediate adhesive properties of universal adhesives to dentin. *Dent Mater Off Publ Acad Dent Mater*. oct 2014;30(10):1126-35.
111. Attal J-P, Fron Chabouis H. Les tissus dentaires à préserver lors de la réalisation des

inlays/onlays : approche biomimétique. 2014;25(4):289-96.

112. Beniash E, Stifler CA, Sun C-Y, Jung GS, Qin Z, Buehler MJ, et al. The hidden structure of human enamel. *Nat Commun.* déc 2019;10(1):4383.
113. Buonocore MG. Principles of adhesive retention and adhesive restorative materials. *J Am Dent Assoc.* sept 1963;67(3):382-91.
114. Yoshida Y, Nagakane K, Fukuda R, Nakayama Y, Okazaki M, Shintani H, et al. Comparative Study on Adhesive Performance of Functional Monomers. *J Dent Res.* juin 2004;83(6):454-8.
115. Marshall GW, Marshall SJ, Kinney JH, Balooch M. The dentin substrate: structure and properties related to bonding. *J Dent.* nov 1997;25(6):441-58.
116. Etienne O, Toledano C. Le collage auto-adhésif auto-mordançant. 2007;7.
117. Cheron R, Degrange M. Colles et ciments s’y retrouver et choisir. *Inf Dent.* 2007;(18):8.
118. Morimoto S, Vieira GF, Agra CM, Sesma N, Gil C. Fracture strength of teeth restored with ceramic inlays and overlays. *Braz Dent J.* 2009;20(2):143-8.
119. Pietton R, Drossart M. Le scellement immédiat de la dentine : intérêt et protocole clinique. *Clinic (Paris).* 2016;(37):467-74.
120. Lührs A-K, Guhr S, Günay H, Geurtsen W. Shear bond strength of self-adhesive resins compared to resin cements with etch and rinse adhesives to enamel and dentin in vitro. *Clin Oral Investig.* avr 2010;14(2):193-9.
121. Wang R, Shi Y, Li T, Pan Y, Cui Y, Xia W. Adhesive interfacial characteristics and the related bonding performance of four self-etching adhesives with different functional monomers applied to dentin. *J Dent.* juill 2017;62:72-80.
122. Zhao J, Wang X, Si W, Shen Z. Effect of resin cement selection on the microtensile bond strength of adhesively veneered 3Y-TZP. *Acta Odontol Scand.* sept 2013;71(5):1105-11.
123. De Munck J, Vargas M, Van Landuyt K, Hikita K, Lambrechts P, Van Meerbeek B. Bonding of an auto-adhesive luting material to enamel and dentin. *Dent Mater Off Publ Acad Dent Mater.* déc 2004;20(10):963-71.
124. Monticelli F, Osorio R, Mazzitelli C, Ferrari M, Toledano M. Limited decalcification/diffusion of self-adhesive cements into dentin. *J Dent Res.* oct 2008;87(10):974-9.
125. Burke FJT, Crisp RJ, Richter B. A practice-based evaluation of the handling of a new self-adhesive universal resin luting material. *Int Dent J.* juin 2006;56(3):142-6.
126. Dalby R, Ellakwa A, Millar B, Martin FE. Influence of immediate dentin sealing on the shear bond strength of pressed ceramic luted to dentin with self-etch resin cement. *Int J Dent.* 2012;2012:310702.
127. Weiser F, Behr M. Self-adhesive resin cements: a clinical review. *J Prosthodont Off J Am Coll Prosthodont.* févr 2015;24(2):100-8.
128. Sofan E, Sofan A, Palaia G, Tenore G, Romeo U, Migliau G. Classification review of dental adhesive systems: from the IV generation to the universal type. *Ann Stomatol (Roma).* mars 2017;8(1):1-17.
129. Van Meerbeek B, De Munck J, Yoshida Y, Inoue S, Vargas M, Vijay P, et al. Buonocore memorial lecture. Adhesion to enamel and dentin: current status and future challenges. *Oper Dent.* 2003;28(3):215-35.
130. Ozer F, Blatz MB. Self-etch and etch-and-rinse adhesive systems in clinical dentistry. *Compend Contin Educ Dent Jamesburg NJ* 1995. janv 2013;34(1):12-4, 16, 18; quiz 20, 30.
131. Wagner A, Wendler M, Petschelt A, Belli R, Lohbauer U. Bonding performance of universal adhesives in different etching modes. *J Dent.* juill 2014;42(7):800-7.
132. Sezinando A. Looking for the ideal adhesive – A review. *Rev Port Estomatol Med Dentária E Cir Maxilofac.* oct 2014;55(4):194-206.
133. Chuang S-F, Chang C-H, Yaman P, Chang L-T. Influence of enamel wetness on resin composite restorations using various dentine bonding agents: part I-effects on marginal quality and enamel microcrack formation. *J Dent.* mai 2006;34(5):343-51.
134. Rosa WL de O da, Piva E, Silva AF da. Bond strength of universal adhesives: A systematic review and meta-analysis. *J Dent.* juill 2015;43(7):765-76.



135. Muñoz MA, Luque I, Hass V, Reis A, Loguercio AD, Bombarda NHC. Immediate bonding properties of universal adhesives to dentine. *J Dent.* mai 2013;41(5):404-11.
136. Yoshida Y, Yoshihara K, Nagaoka N, Hayakawa S, Torii Y, Ogawa T, et al. Self-assembled Nano-layering at the Adhesive interface. *J Dent Res.* avr 2012;91(4):376-81.
137. Yoshihara K, Yoshida Y, Hayakawa S, Nagaoka N, Kamenoue S, Okihara T, et al. Novel fluoro-carbon functional monomer for dental bonding. *J Dent Res.* févr 2014;93(2):189-94.
138. Spitznagel FA, Horvath SD, Guess PC, Blatz MB. Resin Bond to Indirect Composite and New Ceramic/Polymer Materials: A Review of the Literature. *J Esthet Restor Dent.* nov 2014;26(6):382-93.
139. de Menezes MJL, Arrais CAG, Giannini M. Influence of light-activated and auto- and dual-polymerizing adhesive systems on bond strength of indirect composite resin to dentin. *J Prosthet Dent.* août 2006;96(2):115-21.
140. Türkmen C, Durkan M, Cimilli H, Öksüz M. Tensile bond strength of indirect composites luted with three new self-adhesive resin cements to dentin. *J Appl Oral Sci.* 24 juin 2011;19(4):363-9.
141. Vaz RR, Hipólito VD, D'Alpino PHP, Goes MF de. Bond Strength and Interfacial Micromorphology of Etch-and-Rinse and Self-Adhesive Resin Cements to Dentin. *J Prosthodont.* févr 2012;21(2):101-11.
142. Blatz MB, Sadan A, Kern M. Resin-ceramic bonding: A review of the literature. *J Prosthet Dent.* mars 2003;89(3):268-74.
143. Fuentes MV, Ceballos L, González-López S. Bond strength of self-adhesive resin cements to different treated indirect composites. *Clin Oral Investig.* avr 2013;17(3):717-24.
144. Fasbinder DJ. Clinical performance of chairside CAD/CAM restorations. *J Am Dent Assoc.* 1 sept 2006;137:225-315.
145. Otto T, Schneider D. Long-Term Clinical Results of Chairside Cerec CAD/CAM Inlays and Onlays: A Case Series. *Int J Prosthodont.* janv 2008;21(1):53-9.
146. Reiss B. Clinical results of Cerec inlays in a dental practice over a period of 18 years. *Int J Comput Dent.* 2006;9(1):11-22.
147. Zhang Y, Kim J-W, Bhowmick S, Thompson VP, Rekow ED. Competition of fracture mechanisms in monolithic dental ceramics: flat model systems. *J Biomed Mater Res B Appl Biomater.* févr 2009;88(2):402-11.
148. Qasim T, Bush MB, Hu X, Lawn BR. Contact damage in brittle coating layers: influence of surface curvature. *J Biomed Mater Res B Appl Biomater.* avr 2005;73(1):179-85.
149. Krämer N, Frankenberger R. Clinical performance of bonded leucite-reinforced glass ceramic inlays and onlays after eight years. *Dent Mater.* 1 mars 2005;21(3):262-71.
150. Thordrup M, Isidor F, Hörsted-Bindslev P. A prospective clinical study of indirect and direct composite and ceramic inlays: ten-year results. *Quintessence Int Berl Ger* 1985. févr 2006;37(2):139-44.
151. Etienne O, Toledano C. Restauration tout céramique sur dents vitales. *CdP.* 2011. 115 p.
152. Arnetzl GV, Arnetzl G. Design of Preparations for All-ceramic Inlay Materials Materialgerechtes Präparationsdesign von vollkeramischen Inlays. *Int J Comput Dent.* 2006;9:11.
153. Signore A, Benedicenti S, Covani U, Ravera G. A 4- to 6-Year Retrospective Clinical Study of Cracked Teeth Restored with Bonded Indirect Resin Composite Onlays. *Int J Prosthodont.* 2007;20(6):609-16.
154. D'Arcangelo C. Adhesive Cementation of Indirect Composite Inlays and Onlays: A Literature Review. *sept 2015;36(8):570-80.*
155. Gerdolle D, Drossart M, Panaghiotis B. Evolution des formes de préparation pour inlays/onlays postérieurs au maxillaire. *Réal Clin.* 2014;25(4):307-16.
156. Krifka S, Anthofer T, Fritsch M, Hiller K-A, Schmalz G, Federlin M. Ceramic Inlays and Partial Ceramic Crowns: Influence of Remaining Cusp Wall Thickness on the Marginal Integrity and Enamel Crack Formation *In Vitro.* *Oper Dent.* janv 2009;34(1):32-42.
157. Magne P, Schlichting LH, Maia HP, Baratieri LN. In vitro fatigue resistance of CAD/CAM composite resin and ceramic posterior occlusal veneers. *J Prosthet Dent.* sept 2010;104(3):149-57.
158. Skouridou N, Pollington S, Rosentritt M, Tsitrou E. Fracture strength of minimally prepared all-

- ceramic CEREC crowns after simulating 5 years of service. *Dent Mater.* juin 2013;29(6):e70-7.
159. Guess PC, Schultheis S, Wolkewitz M, Zhang Y, Strub JR. Influence of preparation design and ceramic thicknesses on fracture resistance and failure modes of premolar partial coverage restorations. *J Prosthet Dent.* oct 2013;110(4):264-73.
160. Shimada Y, Uzzaman MA, Tagami J, Tanaka T, Nakata T, Nakaoki Y, et al. Effect of Curing Method of a Dual-cure Resin Cement on Monkey Pulpal Reaction after Bonding of Tooth-colored Inlay. *Dent Mater J.* 2007;26(1):122-8.
161. Zmener O, Banegas G, Pameijer C. Coronal Microleakage of Three Temporary Restorative Materials: An In Vitro Study. *J Endod.* août 2004;30(8):582-4.
162. Politano G. Nonretentive Bonded Ceramic Partial Crowns: Concept and Simplified Protocol for Long-lasting Dental Restorations. *J Adhes Dent.* 28 déc 2018;20(6):495-510.
163. Magne P. IDS: Immediate Dentin Sealing (IDS) for tooth preparations. *J Adhes Dent.* déc 2014;16(6):594.
164. Hironaka NGL, Ubaldini ALM, Sato F, Giannini M, Terada RSS, Pascotto RC. Influence of immediate dentin sealing and interim cementation on the adhesion of indirect restorations with dual-polymerizing resin cement. *J Prosthet Dent.* avr 2018;119(4):678.e1-678.e8.
165. Magne P, Kim TH, Cascione D, Donovan TE. Immediate dentin sealing improves bond strength of indirect restorations. *J Prosthet Dent.* 2005;94(6):9.
166. Vailati F, Gruetter L, Belser UC. Adhesively restored anterior maxillary dentitions affected by severe erosion: up to 6-year results of a prospective clinical study. *Eur J Esthet Dent.* Winter 2013;8(4):506-30.
167. Magne P. Immediate Dentin Sealing: A Fundamental Procedure for Indirect Bonded Restorations. *J Esthet Restor Dent.* mai 2005;17(3):144-55.
168. Dietschi D, Magne P, Holz J. Recent trends in esthetic restorations for posterior teeth. *Quintessence Int Berl Ger 1985.* oct 1994;25(10):659-77.
169. Paul SJ, Schärer P. The dual bonding technique: a modified method to improve adhesive luting procedures. *Int J Periodontics Restorative Dent.* déc 1997;17(6):536-45.
170. Stavridakis MM, Krejci I, Magne P. Immediate dentin sealing of onlay preparations: thickness of pre-cured Dentin Bonding Agent and effect of surface cleaning. *Oper Dent.* déc 2005;30(6):747-57.
171. Dietschi D, Herzfeld D. In vitro evaluation of marginal and internal adaptation of class II resin composite restorations after thermal and occlusal stressing. *Eur J Oral Sci.* déc 1998;106(6):1033-42.
172. Gaucher C, Decup F. Approche bioconservatrice des tissus pour les restaurations indirectes. *Réal Clin.* 2014;25(4):279-87.
173. Magne P, So W-S, Cascione D. Immediate dentin sealing supports delayed restoration placement. *J Prosthet Dent.* sept 2007;98(3):166-74.
174. Irie M, Suzuki K, Watts DC. Marginal gap formation of light-activated restorative materials: effects of immediate setting shrinkage and bond strength. *Dent Mater Off Publ Acad Dent Mater.* mai 2002;18(3):203-10.
175. Kikuchi M, Takahashi M, Takada Y. Geometric design method for occlusal outlines of complex class I and class II inlay cavities. *Dent Mater J.* 2011;30(5):648-54.
176. Lohbauer U, Pelka M, Belli R, Schmitt J, Mocker E, Jandt KD, et al. Degree of conversion of luting resins around ceramic inlays in natural deep cavities: a micro-Raman spectroscopy analysis. *Oper Dent.* oct 2010;35(5):579-86.
177. Bergenholtz G. Effect of bacterial products on inflammatory reactions in dental pulp. *Scand J Dent Res.* 2 févr 1977;85(2):122-9.
178. Brännström M. Sensitivity of dentine. *Oral Surg Oral Med Oral Pathol.* 1 avr 1966;21(4):517-26.
179. Lussi A, Schaffner M. *Évolution en odontologie restauratrice.* Paris: Quintessence international; 2013. 264 p.
180. Takahashi H, Finger WJ, Endo T, Kanehira M, Koottathape N, Komatsu M, et al. Comparative evaluation of mechanical characteristics of nanofiller containing resin composites. *Am J Dent.* oct 2011;24(5):264-70.

181. Strassler HE, Lowe RA. Chairside Resin- Based Provisional Restorative Materials for Fixed Prosthodontics. *Compend Contin Educ Dent* 15488578. 2011;32(9):10-20.
182. Millet C, Ducret M, Venet L. La temporisation en prothèse fixée. nov 2016;101-28.
183. Perry RD, Magnuson B. Provisional Materials: Key Components of Interim Fixed Restorations. *Compend Contin Educ Dent* 15488578. janv 2012;33(1):59-62.
184. Frankenberger R, Krämer N, Appelt A, Lohbauer U, Naumann M, Roggendorf MJ. Chairside vs. labside ceramic inlays: Effect of temporary restoration and adhesive luting on enamel cracks and marginal integrity. *Dent Mater.* sept 2011;27(9):892-8.
185. Young HM, Smith CT, Morton D. Comparative in vitro evaluation of two provisional restorative materials. *J Prosthet Dent.* févr 2001;85(2):129-32.
186. Scotti R, Ciocca L, Baldissara P. Microleakage of temporary endodontic restorations in overdenture tooth abutments. *Int J Prosthodont.* oct 2002;15(5):479-82.
187. Hester RE. Fabricating high-quality provisional restorations for indirect inlays, onlays or crown preparations. *J Am Dent Assoc.* juill 1999;130(7):1093-4.
188. Magne P, Belser UC. Restaurations adhésives en céramique sur dents antérieures. *Quintessence international.* 2003. 406 p.
189. Magne P, Nielsen B. Interactions between impression materials and immediate dentin sealing. *J Prosthet Dent.* 1 nov 2009;102(5):298-305.
190. Bedouin Y, Truchot-Lenormand F, Lecerf J, Auroy P. L'empreinte en prothèse fixée: comprendre ses erreurs pour réussir. 2010;10:13.
191. Dahan L, Raux F. Les inlays-onlays esthétiques. janv 2012;(1):10.
192. Magne P, Schlichting LH, Paranhos MPG. Risk of onlay fracture during pre-cementation functional occlusal tapping. *Dent Mater Off Publ Acad Dent Mater.* sept 2011;27(9):942-7.
193. Rocca GT, Krejci I. Crown and post-free adhesive restorations for endodontically treated posterior teeth: from direct composite to endocrowns. *Clin Res.* 2013;8(2):25.
194. D'Arcangelo C, Vanini L. Effect of Three Surface Treatments on the Adhesive Properties of Indirect Composite Restorations. *J Adhes Dent.* mai 2007;9(3):319-26.
195. Rocca GT, al. Bonded indirect restorations for posterior teeth : The luting appointment. juill 2007;38(7):543-53.
196. Peumans M, Valjakova EB, De Munck J, Mishevska CB, Van Meerbeek B. Bonding Effectiveness of Luting Composites to Different CAD/CAM Materials. *J Adhes Dent.* 2016;18(4):289-302.
197. Abo-Hamar SE, Federlin M, Hiller K-A, Friedl K-H, Schmalz G. Effect of temporary cements on the bond strength of ceramic luted to dentin. *Dent Mater.* 1 sept 2005;21(9):794-803.
198. Cheron R, Atlan A. Assemblage des restaurations indirectes. *Inf Dent.* 2014;25(4):337-44.
199. Dietschi D, Spreafico R. Restaurations esthétiques collées composite et céramiques dans les traitements esthétiques des dents postérieures. *Quintessence international.* 1997. 216 p.
200. Tjan AH, Nemetz H. Effect of eugenol-containing endodontic sealer on retention of prefabricated posts luted with adhesive composite resin cement. *Quintessence Int Berl Ger* 1985. déc 1992;23(12):839-44.
201. Ouellet J, Collège de Chicoutimi. Groupe de recherche et d'intervention en éducation, Programme d'aide à la recherche sur l'enseignement et l'apprentissage (Québec). Les tic et la réussite éducative au collégial. Chicoutimi: Cegep de Chicoutimi; 2000.
202. Thu TPB, Ngoc PNH, Hai NM, Tuan LA. Effect of the social distancing measures on the spread of COVID-19 in 10 highly infected countries. *Sci Total Environ.* nov 2020;742:140430.
203. U.S. Congress, Office of Technology Assessment,. Telecommunications technology and Native Americans: opportunities and challenges. Government Printing Office. Washington, DC; 1995. 164 p.

## *Serment d'Hippocrate*

*En présence des Maîtres de cette Faculté, de mes chers condisciples,  
devant l'effigie d'Hippocrate,*

*Je promets et je jure, au nom de l'Être Suprême, d'être fidèle aux lois  
de l'Honneur et de la probité dans l'exercice de La Médecine Dentaire.*

*Je donnerai mes soins gratuits à l'indigent et n'exigerai jamais un  
salaire au-dessus de mon travail, je ne participerai à aucun partage  
clandestin d'honoraires.*

*Admis dans l'intérieur des maisons, mes yeux ne verront pas ce qui se  
passe, ma langue taira les secrets qui me seront confiés et mon état ne  
servira pas à corrompre les mœurs ni à favoriser le crime.*

*Je ne permettrai pas que des considérations de religion, de nation, de  
race, de parti ou de classe sociale viennent s'interposer entre mon  
Devoir et mon patient.*

*Je garderai le respect absolu de la vie humaine dès sa conception.*

*Même sous la menace, je n'admettrai pas de faire usage de mes  
connaissances médicales contre les lois de l'Humanité.*

*Respectueux et reconnaissant envers les Maîtres, je rendrai à leurs  
enfants l'instruction que j'ai reçue de leurs pères.*

*Que les hommes m'accordent leur estime si je suis fidèle à mes  
promesses,*

*Que je sois couvert d'opprobre et méprisé de mes confrères si j'y  
manque.*

## Approbation – Improbation

Les opinions émises par les dissertations présentées, doivent être considérées comme propres à leurs auteurs, sans aucune approbation ou improbation de la Faculté de Chirurgie dentaire (1).

Lu et approuvé,

Vu,  
Nice, le

Le Président du jury,

Le Doyen de la Faculté de  
Chirurgie Dentaire de l'UNS

Professeur Laurence LUPI

Professeur Laurence LUPI

(1) Les exemplaires destinés à la bibliothèque doivent être obligatoirement signés par le Doyen et par le Président du Jury.

Guillaume PONSONNET

# Mise en œuvre d'une restauration partielle collée postérieure : actualisation des connaissances et propositions de supports pédagogiques multimédias via des plateformes numériques (Dentapoche, Moodle)

**Thèse** : Chirurgie Dentaire, Nice, 2021, Thèse n°42-57-20-35

**Directeur de thèse** : **Dr Laure DEMARTY**

**Mots-clés** : inlay, onlay, adhésion, protocole, collage, support numérique pédagogique

**Résumé** : Le développement de l'adhésion et les progrès dans le domaine du collage aux tissus dentaires ont radicalement modifié les paradigmes de la dentisterie classique, pour conduire à l'émergence d'une dentisterie moderne guidée par les concepts de gradient thérapeutique, d'économie tissulaire, de biomimétique et de bio-émulation. À ce titre, les restaurations postérieures collées partielles se sont imposées comme une solution thérapeutique fiable et pérenne, mais pourtant trop souvent négligée par les chirurgiens-dentistes. Méconnaissance des matériaux et de leurs indications ou le manque de rigueur lors de l'assemblage, conduisent inévitablement à des échecs cliniques. L'objectif de ce travail est d'apporter une actualisation des connaissances concernant les restaurations postérieures collées partielles, les nouveaux matériaux disponibles sur le marché, les nouveaux principes de préparation de l'organe dentaire et les protocoles d'assemblage. De plus, le 2<sup>e</sup> objectif est pédagogique afin d'offrir aux étudiants un support de cours simple et ludique disponible sur des plateformes numériques dans un monde où les « écrans » sont omniprésents au quotidien. Nous avons eu pour ambition la mise à disposition de fiches cliniques et d'une vidéo pédagogique d'un cas clinique réalisé au CHU de St Roch à Nice, accessibles en ligne sur des plateformes pédagogiques tels que Moodle ou Dentapoche. L'enseignement doit se mettre à la page, savoir utiliser de nouveaux outils et faire sa place dans un système de plus en plus dématérialisé et à distance. Étant donné le contexte sanitaire actuel et les recommandations de distanciation sociale dus au Covid-19, cette thèse ouvre donc la question de l'intérêt des technologies de l'information et de la communication au service de la pédagogie, afin de repenser la transmission des connaissances et du savoir.