



**HAL**  
open science

## Approche des asymétries mandibulaires par l'orthodontiste : analyse de la littérature

France Vives

► **To cite this version:**

France Vives. Approche des asymétries mandibulaires par l'orthodontiste : analyse de la littérature. Médecine humaine et pathologie. 2021. dumas-03218098

**HAL Id: dumas-03218098**

**<https://dumas.ccsd.cnrs.fr/dumas-03218098>**

Submitted on 5 May 2021

**HAL** is a multi-disciplinary open access archive for the deposit and dissemination of scientific research documents, whether they are published or not. The documents may come from teaching and research institutions in France or abroad, or from public or private research centers.

L'archive ouverte pluridisciplinaire **HAL**, est destinée au dépôt et à la diffusion de documents scientifiques de niveau recherche, publiés ou non, émanant des établissements d'enseignement et de recherche français ou étrangers, des laboratoires publics ou privés.

UNIVERSITÉ COTE D'AZUR  
FACULTÉ DE CHIRURGIE DENTAIRE  
5, rue du 22<sup>e</sup> BCA, 06300 Nice

APPROCHE DES ASYMETRIES MANDIBULAIRES PAR  
L'ORTHODONTISTE :  
ANALYSE DE LA LITTERATURE

Année 2021

Thèse n°42-57-21-01

**THÈSE**

Présentée et publiquement soutenue devant  
la Faculté de Chirurgie Dentaire de Nice  
Le 14 Janvier 2021 Par

**Madame France VIVES**

Née le 13 Novembre 1994 à Marseille  
Pour obtenir le grade de :

**DOCTEUR EN CHIRURGIE DENTAIRE (Diplôme d'État)**

---

**Examineurs :**

Madame le Professeur  
Madame le Professeur  
Madame le Professeur  
Monsieur le Docteur  
Madame le Professeur

A. MANIERE-EZVAN  
L. LUPI  
SM. DRIDI  
J. CAMIA  
C. CHARAVET

Président du jury  
Assesseur  
Assesseur  
Directeur de thèse  
Membre invité



**CORPS ENSEIGNANT**

**56<sup>ème</sup> section : DEVELOPPEMENT, CROISSANCE ET PREVENTION**

**Sous-section 1 : ODONTOLOGIE PEDIATRIQUE ET ORTHOPEDIE DENTO-FACIALE**

Professeur des Universités : Mme MANIERE-EZVAN Armelle  
Professeur des Universités : Mme MULLER-BOLLA Michèle  
Professeur des Universités Associé : Mme CHARAVET Carole  
Maître de Conférences des Universités : Mme JOSEPH Clara  
Maître de Conférences des Universités Associé : Mme OUEISS Arlette  
Assistant Hospitalier Universitaire : Mme AIEM TORT-ALVAREZ Elody  
Assistant Hospitalier Universitaire : Mr CAMIA Julien  
Assistant Hospitalier Universitaire : Mme MASUCCI Caterina

**Sous-section 2 : PREVENTION, EPIDEMIOLOGIE, ECONOMIE DE LA SANTE, ODONTOLOGIE LEGALE**

Professeur des Universités : Mme LUPI Laurence  
Maître de Conférences des Universités Associé : Mme BORSA Leslie  
Assistant Hospitalier Universitaire : Mme FREUDO Marie  
Assistant Hospitalier Universitaire : Mme MERIGO Elisabetta

**57<sup>ème</sup> section : CHIRURGIE ORALE ; PARODONTOLOGIE ; BIOLOGIE ORALE**

**Sous-section 1 : CHIRURGIE ORALE ; PARODONTOLOGIE ; BIOLOGIE ORALE**

Professeur des Universités : Mme PRECHEUR-SABLAYROLLES Isabelle  
Professeur des Universités : Mme DRIDI Sophie Myriam  
Maître de Conférences des Universités : Mr BENHAMOU Yordan  
Maître de Conférences des Universités : Mr COCHAIS Patrice  
Maître de Conférences des Universités : Mme RAYBAUD Hélène  
Maître de Conférences des Universités : Mme VINCENT-BUGNAS Séverine  
Maître de Conférences des Universités : Mme VOHA Christine  
Assistant Hospitalier Universitaire : Mme NAMAN Eve  
Assistant Hospitalier Universitaire : Mr CHARBIT Mathieu  
Assistant Hospitalier Universitaire : Mme FISTES Elene-Maria

**58<sup>ème</sup> section : REHABILITATION ORALE**

**Sous-section 1 : DENTISTERIE RESTAURATRICE, ENDODONTIE, PROTHESE, FONCTION-DYSFONCTION, IMAGERIE, BIOMATERIAUX**

Professeur des Universités : Mme BERTRAND Marie-France  
Professeur des Universités : Mr BOLLA Marc  
Professeur des Universités : Mme BRULAT-BOUCHARD Nathalie  
Professeur des Universités : Mme LASSAUZAY Claire  
Professeur des Universités : Mr MEDIONI Etienne  
Professeur des Universités Emérite : Mr ROCCA Jean-Paul  
Maître de Conférences des Universités : Mr ALLARD Yves  
Maître de Conférences des Universités : Mr CEINOS Romain  
Maître de Conférences des Universités : Mme EHRMANN Elodie  
Maître de Conférences des Universités : Mr LAPLANCHE Olivier  
Maître de Conférences des Universités : Mr LEFORESTIER Eric  
Maître de Conférences des Universités : Mme POUYSSEGUR-ROUGIER Valérie  
Assistant Hospitalier Universitaire : Mme ABID Sarah  
Assistant Hospitalier Universitaire : Mme BECQUART Mathilde  
Assistant Hospitalier Universitaire : Mme DEMARTY Laure  
Assistant Hospitalier Universitaire : Mr DUBROMEZ Julien  
Assistant Hospitalier Universitaire : Mme GROSSI Vanina  
Assistant Hospitalier Universitaire : Mr LAMBERT Gary  
Assistant Hospitalier Universitaire : Mr LONJON Jean-Baptiste  
Assistant Hospitalier Universitaire : Mr PARNOT Maximilien

## REMERCIEMENTS

### **A Madame le Professeur Armelle MANIERE-EZVAN**

Docteur en Chirurgie Dentaire Spécialiste Qualifiée en Orthopédie Dento-faciale  
Professeur des Universités, Praticien Hospitalier  
Sous-section Odontologie Pédiatrique et Orthopédie Dento-faciale  
Responsable de la sous-section Orthopédie Dento-Faciale

*Pour m'avoir fait l'honneur d'accepter la présidence de ce jury de thèse,  
Pour vos enseignements, votre accompagnement, votre bienveillance, votre disponibilité, et votre soutien au  
cours de mon internat,  
Pour la transmission sans limite de votre savoir,  
Pour avoir marqué à jamais mon parcours universitaire et professionnel : merci infiniment.  
Veuillez trouver ici l'expression de tout mon respect et de toute ma reconnaissance.*

### **A Madame le Professeur Laurence LUPI**

Docteur en Chirurgie Dentaire  
Professeur des Universités, Praticien Hospitalier  
Sous-section Prévention, Epidémiologie, Economie de la santé, Odontologie légale  
Doyen de la Faculté de Chirurgie Dentaire

*Pour m'avoir fait l'honneur d'accepter de faire partie de mon jury,  
Pour l'intérêt et la contribution que vous apportez à ce travail,  
Pour votre soutien, votre bonne humeur et votre gentillesse à mon égard pendant ces belles années à Nice.  
Veuillez recevoir l'expression de mon plus grand respect et de ma sincère gratitude.*

### **A Madame le Professeur Sophie Myriam DRIDI**

Docteur en Chirurgie Dentaire  
Professeur des Universités, Praticien Hospitalier  
Sous-section Chirurgie Orale, Parodontologie, Biologie Orale

*Pour m'avoir fait l'honneur de participer à ce jury,  
Pour l'intérêt et la contribution que vous apportez à ce travail,  
Pour notre collaboration pendant 3 ans, vos enseignements sur la parodontologie.  
Veuillez accepter l'expression de toute ma reconnaissance et de ma sincère gratitude.*

### **A Monsieur le Docteur Julien CAMIA**

Docteur en Chirurgie Dentaire, Spécialiste Qualifiée en Orthopédie Dento-faciale  
Assistant Hospitalier Universitaire  
Sous-section Odontologie Pédiatrique et Orthopédie Dento-faciale

*Pour m'avoir fait l'honneur d'accepter la direction de ce travail.  
Pour votre disponibilité, votre rigueur, votre gentillesse, votre patience, le partage de vos connaissances et de  
votre passion pour l'orthodontie.  
Pour votre investissement tout au long de la confection de ce travail,  
Que ce travail soit le témoignage de ma reconnaissance et de mon plus grand respect.*

### **A Madame le Professeur Carole CHARAVET**

Docteur en Chirurgie Dentaire, Spécialiste Qualifiée en Orthopédie Dento-faciale  
Professeur des Universités Associé, Praticien Hospitalier  
Sous-section Odontologie Pédiatrique et Orthopédie Dento-faciale

*Pour m'avoir fait l'honneur d'accepter de faire partie de mon jury de thèse.  
Pour votre sympathie, vos conseils, votre pédagogie, votre soutien, votre accompagnement et votre optimisme.  
Pour l'intérêt et la contribution que vous apportez à ce travail,  
Veuillez trouver ici l'expression de ma reconnaissance et de mon profond respect.*

*À mes parents,  
À ma sœur,*

*À tous ceux qui ont fait briller mon internat  
et qui ont rendu ma vie si belle.*

## *Liste des abréviations*

---

LII :	Ligne interincisive
ATM :	Articulation temporo-mandibulaire
DTM :	Dysfonctions temporo-mandibulaires
CBCT :	Cone Beam Computed Tomography
OIM :	Occlusion d'intecuspidie maximale
ORC :	Occlusion en relation centrée
NF1 :	Neurofibromatose de type 1
PPOP :	Plagiocéphalie posturale d'origine positionnelle
AFMP :	Angle fonctionnel masticateur de Planas
PDT :	Pistes de désocclusion totale
TIM :	Tractions intermaxillaires
FEO :	Force Extra Orale
TMA :	Alliage de Titane Molybdène

## Table des matières

---

<b>I. INTRODUCTION.....</b>	<b>1</b>
<b>II. LA PREMIERE CONSULTATION.....</b>	<b>2</b>
A. ANAMNESE ET MOTIF DE CONSULTATION.....	2
B. EXAMEN CLINIQUE EXOBUCCAL DE L'ASYMETRIE .....	2
C. EXAMEN CLINIQUE ENDOBUCCAL .....	6
1. <i>Intra-arcade</i> .....	6
2. <i>Inter-arcade</i> .....	6
D. EXAMEN DES ARTICULATIONS TEMPORO-MANDIBULAIRES .....	7
E. EXAMEN MUSCULAIRE.....	9
F. EXAMEN FONCTIONNEL.....	10
G. EXAMEN DES MOULAGES.....	11
H. EXAMEN RADIOGRAPHIQUE .....	12
<b>III. DIAGNOSTIC .....</b>	<b>16</b>
A. DEVIATION DENTAIRE.....	17
B. LATERODEVIATION MANDIBULAIRE.....	18
C. LATEROGNATHIE MANDIBULAIRE ISOLEE .....	20
D. ASYMETRIE DE LA FACE ET DE LA BASE DU CRANE .....	22
1. <i>Bascule frontale du plan d'occlusion</i> .....	23
2. <i>Asymétrie générale de la face et du crâne</i> .....	24
<b>IV. ORIGINE DE L'ASYMETRIE .....</b>	<b>26</b>
A. DENTAIRE .....	26
B. OCCLUSALE.....	26
C. ARTICULAIRE.....	27
D. SQUELETTIQUE ET STRUCTURALE .....	27
1. <i>Anomalie de développement embryonnaire</i> .....	28
a) Les fentes .....	28
b) Les craniosténoses et les facio-craniosténoses.....	29
c) Les plagiocéphalies .....	30
d) La neurofibromatose .....	31
e) La microsomie hémifaciale.....	32
f) Autres malformations .....	32
2. <i>Anomalie de croissance</i> .....	33
a) Anomalie de croissance cranio-faciale .....	33
(1) Asymétrie par défaut .....	33
(2) Asymétrie par excès.....	33
b) Anomalie de croissance mandibulaire .....	34
(1) Anomalie par défaut .....	34
(2) Anomalie par excès.....	34
3. <i>Syndromes</i> .....	35
(1) Syndromes à l'origine d'anomalies par défaut .....	36
(2) Syndromes à l'origine d'anomalies par excès.....	37
4. <i>Anomalie acquise</i> .....	37
<b>V. LE ROLE DE L'ORTHODONTISTE DANS LES THERAPEUTIQUES DES ASYMETRIES LEGERES A MODEREES .....</b>	<b>41</b>
A. PREVENTION ET INTERCEPTION.....	41
1. <i>Établissement de l'asymétrie</i> .....	42
2. <i>Le dépistage des asymétries par l'orthodontiste</i> .....	43
3. <i>Les traitements préventifs et interceptifs par l'orthodontiste</i> .....	50
B. ORTHOPEDIE .....	52
1. <i>L'orthopédie précoce</i> .....	53
2. <i>Traitement de l'hypocondylie unilatérale</i> .....	58
3. <i>Traitement de l'hypercondylie unilatérale</i> .....	60

C.	TRAITEMENT ORTHODONTIQUE .....	61
1.	<i>Avulsions asymétriques</i> .....	66
2.	<i>Mécanique asymétrique</i> .....	69
3.	<i>Apports des mini-vis dans le traitement orthodontique des asymétries</i> .....	82
a)	Utilisation des mini-vis dans la correction des décalages antéropostérieurs asymétriques.....	83
b)	Utilisation des mini-vis dans la correction des décalages transversaux.....	84
c)	Utilisation des mini-vis dans la correction des asymétries verticales.....	86
4.	<i>Finitions et stabilité</i> .....	96
<b>VI.</b>	<b>LE ROLE DE L'ORTHODONTISTE DANS LES THERAPEUTIQUES DES ASYMETRIES SEVERES.....</b>	<b>99</b>
A.	ORTHOPEDIE ET CHIRURGIE .....	99
B.	ORTHODONTIE ET CHIRURGIE.....	101
1.	<i>Décompensation orthodontique</i> .....	101
2.	<i>Correction orthodontique du plan d'occlusion associée à une chirurgie mandibulaire</i> .....	105
C.	CHIRURGIE .....	106
1.	<i>Ostéotomies maxillaires</i> .....	109
2.	<i>Ostéotomies mandibulaires</i> .....	109
a)	Traitement des hypercondyles.....	111
b)	Traitement des hypocondyles .....	113
(1)	Les distractions de la branche montante .....	113
(2)	La greffe chondro-costale .....	116
(3)	Chirurgies orthognathiques conventionnelles .....	117
c)	Traitement de l'ankylose de l'ATM .....	118
3.	<i>Chirurgie de contours et des tissus mous</i> .....	118
a)	Tissus durs.....	118
b)	Tissus mous.....	121
<b>VII.</b>	<b>CONCLUSION.....</b>	<b>122</b>
<b>VIII.</b>	<b>BIBLIOGRAPHIE .....</b>	<b>124</b>

# I. Introduction

La beauté est une qualité qui passe à la fois par la perception et l'esthétique. (1)  
Elle associe un contenu objectif comme les paramètres physiques, la forme, l'aspect, et un contenu subjectif lié à la puissance d'expression et l'interprétation personnelle. (2)

De nombreuses études ont été réalisées sur l'esthétique faciale. Elles ont montré que l'harmonie globale de la face est le critère majeur d'attractivité. (3)  
Celle-ci passe par les formes, l'aspect, les proportions et la symétrie. Évidemment, la symétrie parfaite n'existe pas, et les défauts de symétrie contribuent à augmenter l'attraction. (4) Cette absence de symétrie parfaite s'explique notamment par la contribution de facteurs biologiques ou environnementaux au cours du développement. On parle de symétrie relative. (5)  
Selon Farkas, une dissymétrie de 2 à 3mm est retrouvée dans les comparaisons droites et gauches du corps humain. (6)  
Cependant une anomalie cliniquement notable de symétrie faciale altère cet équilibre esthétique. (7)

Le défaut de symétrie est la dissymétrie même si le langage courant autorise à tort le terme « asymétrie » puisque celui-ci signifie absence de symétrie.

Le visage a un rôle essentiel dans les interactions sociales, et la société dans laquelle nous sommes attache une importance à l'apparence physique et aux avantages de l'attraction. (8) Il n'est donc pas étonnant que l'asymétrie et son préjudice esthétique soient des motifs de consultation auxquels tous les orthodontistes sont confrontés.

L'objectif de l'orthodontiste est de symétriser les structures faciales et buccales afin de rétablir l'équilibre esthétique et fonctionnel tout en opérant le principe « primum non nocere ». (4)

Les étiologies sont multiples et peuvent résulter d'anomalies génétiques, d'atteintes traumatiques, de troubles de la croissance, de processus tumoraux, ou de paralysies. (4)  
Elles sont sources d'appréhensions par le praticien car celles-ci impliquent des traitements complexes, et donc imposent une prise en charge pluridisciplinaire avec des chirurgiens maxillo-faciaux, des pédiatres, des psychologues, des orthophonistes et des kinésithérapeutes.

Tout d'abord, il est primordial d'évaluer l'autoperception du patient sur son visage, le préjudice esthétique, et son estime de lui.  
Qu'elle que soit la gravité de l'asymétrie, il y a un risque important de stigmatisation et de moqueries pouvant empiéter sur la qualité de vie du patient voir sur son équilibre psychologique. La recherche de troubles psychosociaux doit être systématique afin de proposer un soutien approprié s'il est nécessaire. (9)

Nous verrons que l'apparition et le développement des mini-vis ont permis d'offrir de nouvelles perspectives de traitement et des alternatives à des dispositifs mécaniques beaucoup plus encombrants et moins bien acceptés par le patient.

L'objectif de cette thèse est de réaliser une analyse de la littérature pour faire un état des lieux de la démarche diagnostique, des étiologies et des différentes approches thérapeutiques des asymétries mandibulaires.

## II. La première consultation

### A. Anamnèse et motif de consultation

En dehors des éléments classiquement demandés lors du questionnaire médical, l'anamnèse doit s'appuyer sur l'histoire de l'asymétrie, son évolution, sa date d'apparition, l'existence de pathologies associées, d'éventuels antécédents traumatiques ou inflammation articulaire ainsi que des antécédents familiaux d'asymétrie. (10)

Dans ce sens, il est intéressant de demander au patient de rapporter des photographies ou des radiographies anciennes. (11)

Le motif de consultation représente la pierre angulaire du premier rendez-vous, sa formulation par le patient accompagnée du diagnostic permet d'adapter nos propositions thérapeutiques et d'évaluer le pronostic de satisfaction du patient. (4)

Spécifiquement à l'asymétrie, le motif de consultation se concentre sur trois axes (4) :

- L'impact de l'asymétrie ressenti par le patient :
  - la perception de la dysmorphie et son préjudice esthétique : risque de stigmatisation importante en présence d'une asymétrie faciale (8)
  - l'équilibre psychologique, les interactions sociales, l'estime de soi et la qualité de vie : moqueries, évitement, stigmatisation, observation intrusive. (9)
    - L'apparence et la perception du sourire par le patient.
    - La demande fonctionnelle du patient : symptomatologie et plainte dysfonctionnelle.

A ce terme, le praticien doit pouvoir évaluer les conséquences de l'asymétrie sur la nutrition, l'environnement psycho-social et le développement de la cavité orale et de la face. (12)

### B. Examen clinique exobuccal de l'asymétrie

Tout d'abord, il convient d'analyser la posture du patient debout afin de déceler une dissymétrie générale. (10)

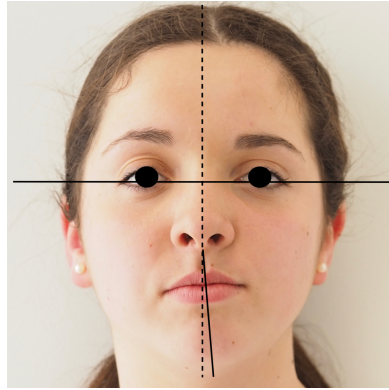
Puis, vient l'examen du visage où une asymétrie faciale distincte ou une déviation du menton nous alerte sur une potentielle asymétrie de la face et doit conduire à un examen exobuccal approfondi pour en préciser les origines et l'importance. (4)

Le praticien doit faire attention à positionner correctement la tête du patient car une posture de la tête plus ou moins penchée d'un côté peut être adoptée afin de compenser une éventuelle asymétrie. (12)

A l'examen de face, il faudra observer (4) :

- Une brisure de la **ligne sagittale joignant les points médians faciaux** : le point de brisure cette ligne révèle le ou les étages concernés par l'asymétrie. Cette ligne permet de montrer une ligne continue et droite passant par la pyramide nasale, le philtrum, la ligne interincisive (LII) mandibulaire et maxillaire, les freins des lèvres et le point mentonnier. L'axe cervico-facial ou l'axe global du corps du patient se révèle également intéressant et utile lors de l'examen clinique. (13)





*Figure 1 : Déviation du menton vers la gauche*

- Une **dévi**ation du **menton** et sa quantification. C'est l'élément le plus facilement remarquable. (5)
- La comparaison du **développement des 2 hémifaces**, signe d'une asymétrie transversale.




*Figure 2 : Hyperdéveloppement de l'hémiface droite*

- Les tissus mous : inspection et palpation (14)
- L'**absence de parallélisme des lignes horizontales** signe une asymétrie verticale basicrânienne, de la face ou de l'étage inférieur (6)
  - la ligne bipupillaire
  - la ligne bitragale

*Un défaut de parallélisme de ces 2 lignes ou une brisure de la continuité de la ligne horizontale traduit une anomalie de la base du crâne.*

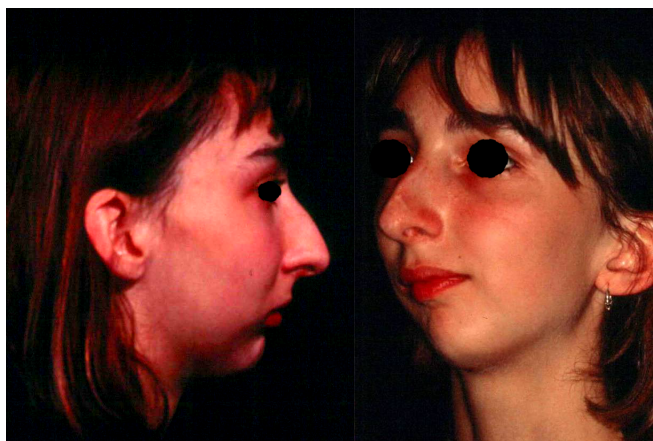- la ligne bicommissurale
- la ligne du plan occlusal
- la ligne biangulaire.

En plus d'être parallèles, toutes ces lignes doivent être perpendiculaires à l'axe facio-cervico-corporéal. (13)



*Figure 3 : Convergence des lignes horizontales vers la droite*

- Les **contours mandibulaires** et palpation : formes des angles goniatiques (15), hauteurs ramales, divergences des corps mandibulaires



*Figure 4 : Jeune fille présentant une asymétrie des contours mandibulaires due à une acondylie gauche*

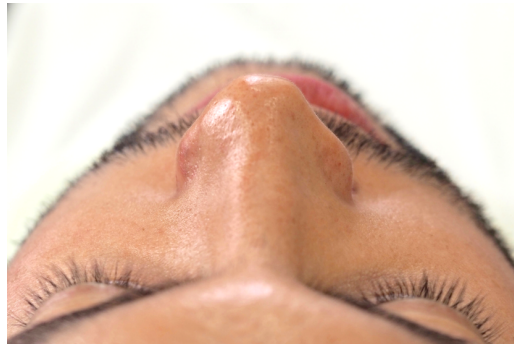*(Dr J. Faure)*

- La présence d'une plaie ou cicatrice au niveau du menton doit systématiquement alerter l'orthodontiste sur une éventuelle fracture condylienne récente ou passée. (16)

En vue d'avion, observations (4) :

- D'une asymétrie antéropostérieure de la voûte crânienne, de la position des oreilles, des conduits auditifs externes et éventuellement de l'aplatissement des pommettes,
- De la pyramide nasale, de la déviation du nez pouvant être responsable d'une perception d'asymétrie faciale par le patient, (17)
- De la déviation du **menton** ou des LII plus précise et plus simple qu'à l'examen de face.

*Il est possible d'avoir recours à l'utilisation d'un fil dentaire tendu de la glabelle au menton en passant par le philtrum pour une précision augmentée. (5)*

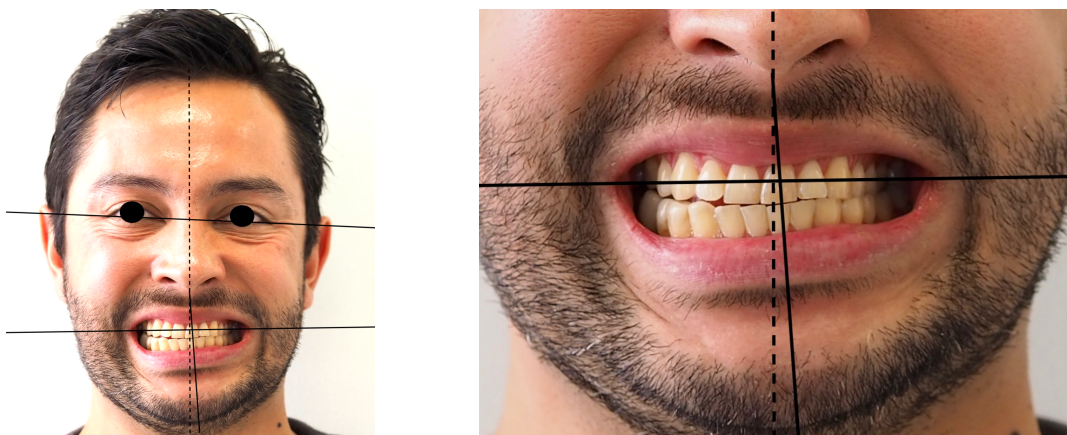

*Figure 5 : Analyse en vue d'avion*

Un examen en vue inférieure est recommandé par Bishara face à une suspicion d'anomalie mandibulaire transversale et sagittale. (18) De plus, les déformations nasales et jugales seront également observables sur ce cliché. (12)

Lors de l'examen pendant le sourire :

- Présence ou non d'une bascule frontale du plan d'occlusion : l'utilisation d'un bâton de bois (19) ou d'un plan de Fox permet de préciser la bascule. (11)  
Une inclinaison du plan d'occlusion supérieure à 4 degrés engendrerait une asymétrie faciale notable (20)
- Déterminer la correspondance ou non de la ligne interincisive maxillaire par rapport au plan sagittal médian (4)
- Analyse de l'inclinaison des axes dentaires (14)
- Situation du philtrum par rapport à LII maxillaire (21)
- Analyse de la hauteur de la gencive attachée au sourire pouvant être asymétrique (4)
- Analyse des distances de la canine ou de la prémolaire jusqu'à la commissure labiale (21)
- Présence de corridors buccaux pouvant être asymétriques (14)



*Figure 6 : Examen lors du sourire*

*Observation d'une convergence des lignes horizontales et d'une déviation du menton vers la gauche, la ligne interincisive maxillaire et mandibulaire sont déviées vers la droite, et les corridors buccaux sont asymétriques.*

Les photographies des profils droits et gauches permettront de comparer les deux profils afin de diagnostiquer les asymétries verticales et antéropostérieures. (22)

La prise de clichés photographiques de face, du profil gauche et droit, au sourire est essentielle pour évaluer les proportions de la face. L'ajout d'un cliché de la posture habituelle du patient améliore la précision de l'examen clinique. (13) Des mesures plus précises sont faites par le biais d'un fond quadrillé. (6)

De plus, un enregistrement vidéo est utile pour l'analyse de l'asymétrie lors des fonctions (19) ou liée à une mimique. (22)

### C. Examen clinique endobuccal

Cet examen donne peu d'informations sur les asymétries squelettiques mais il est essentiel pour l'évaluation des asymétries dentoalvéolaires et occlusales.

Toute asymétrie occlusale doit faire penser à une asymétrie dentoalvéolaire. (4)

#### 1. Intra-arcade

- Analyse de la forme d'arcade et de la voûte palatine,
- Position du raphé médian
- Position du frein médian
- Forme et symétrie des arcades
- Présence d'une anomalie de nombre, de taille et de forme
- Usure asymétrique des faces occlusales
- Présence de dents incluses ou dystopiques. (4) (23)

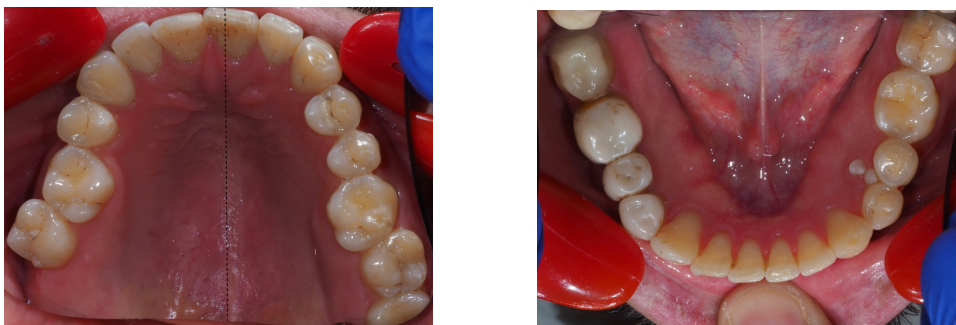

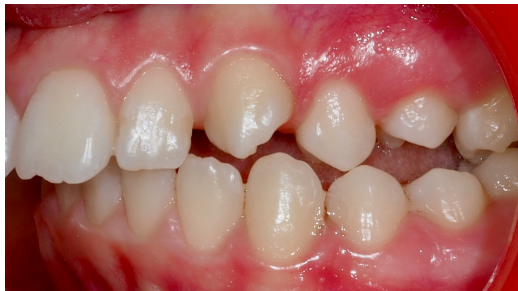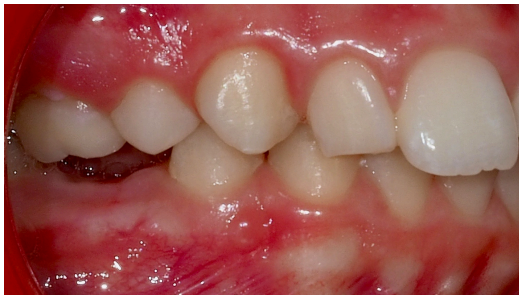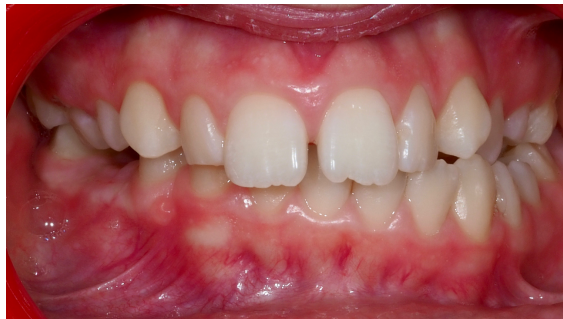Figure 7 : Asymétrie des arcades et présence d'une dent surnuméraire secteur 3

#### 2. Inter-arcade

- Concordance des formes d'arcades
- Analyse des rapports occlusaux dans la dimension :
  - Transversale (4) (18)
    - Occlusion inversée ou exagérée unilatérale
    - Asymétrie du surplomb latéral
    - Décalage de la ligne interincisive maxillaire et mandibulaire et par rapport au plan sagittal médian



- Verticale (4) (18)
  - Béance postérieure unilatérale ou béance antérieure asymétrique
  - Recouvrement asymétrique
  - Bascule frontale du plan d'occlusion
- Antéropostérieure (4) (18)
  - Classes d'Angle molaires et canines asymétriques
  - Surplomb asymétrique



*Figure 8 : Examen endobuccal*

*Observation d'une occlusion inversée 24-34 et 25-35, une infraclusion unilatérale gauche, non concordance des lignes interincisives, une classe canine asymétrique : classe I à droite et classe II totale à gauche*

#### D. Examen des articulations temporo-mandibulaires

Les troubles de l'articulation temporo-mandibulaire (ATM) sont souvent associés aux asymétries. (4)

Les signes d'un trouble de l'ATM et de la cinématique mandibulaire doivent être systématiquement recherchés. (24)

Les dysfonctionnements temporo-mandibulaires (DTM) se définissent comme l'expression d'une myoarthropathie manducatrice :

- Secondaire si l'étiopathogénie est systémique ou d'environnement
- Primaire ou idiopathique si l'étiopathogénie est autogène et fonctionnelle intrinsèque. (25)

Les DTM s'inscrivent dans la classification des algies oro-faciales. Leur diagnostic est difficile du fait d'une étiopathogénie complexe et plurifactorielle. Il s'appuie sur l'évaluation physique et l'évaluation psychosociale du patient. (25)

La recherche d'un DTM passe par l'interrogatoire, la palpation musculaire et articulaire, l'analyse de la cinématique mandibulaire, la recherche de bruit articulaire, l'analyse des clichés d'imageries et radiographiques, un bilan bucco-dentaire complet, l'analyse des fonctions occlusales et enfin la recherche de signes objectifs spécifiques aux DTM. (25)

Ces signes objectifs associés aux DTM sont les **Bruits articulaires** (craquement, crépitation ou claquement), les **Algies cranio-faciales modulées par la fonction** et les **Dyscinésies mandibulaires**. (25)

Une dyscinésie mandibulaire reflète une anomalie de la cinématique de la mandibule. Les anomalies les plus fréquentes sont la déflexion, la déviation, l'hypermobilité ou la limitation. L'analyse de la cinématique mandibulaire est : (25)

- Mesurée à l'aide d'une règle graduée en millimètres comme la « Ré-glette » réalisée par Docteur Jean-Philippe Ré (cf Figure 9). Les amplitudes moyennes normales chez l'adulte sont :
  - de 52,8mm pour l'ouverture avec un trajet rectiligne et symétrique
  - de 10mm pour les trajets de latéralités droite et gauche.

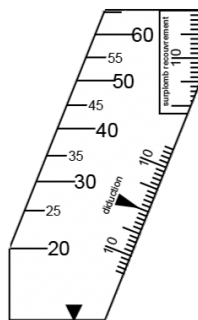


Figure 9 : Mesure des mouvements mandibulaires : la "Ré-glette" (25)

- puis représentée sur un diagramme de Farrar. Ce diagramme représente les différents trajets mandibulaires dans le plan frontal. La flèche verticale indique le mouvement d'ouverture et de fermeture, tandis que les deux flèches horizontales correspondent aux mouvements de diductions droites et gauches. Les amplitudes, la présence d'un bruit ou d'une douleur peuvent y être renseignées à l'aide d'un astérisque. (cf Figure 10)

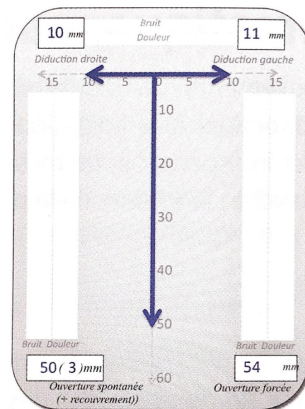


Figure 10 : Diagramme de Farrar (25)

Une axiographie ou une IRM peut également être indiquée, elle permettra une précision du diagnostic au niveau fonctionnel et structurel de l'ATM. (25)

En présence d'une asymétrie mandibulaire, on peut retrouver une déflexion (du côté le plus petit) avec des diductions à peu près symétriques.

### E. Examen musculaire

Il se fera par le biais de l'observation et la palpation d'une asymétrie musculaire en repos et en activité lors des fonctions. (4)

Les asymétries musculaires participent à la progression de l'asymétrie squelettique, des compensations alvéolaires et ont un retentissement sur l'esthétique faciale. (4)

Une attention particulière sera attachée à ces éléments-là :

- Tonus des muscles masséters qui a une répercussion sur une asymétrie des régions goniales
- Tonus labial : éversion ou largeur asymétrique, aspiration unilatérale, inclinaison de la ligne bicommissurale
- Asymétrie du sourire
- Asymétrie lors des mimiques
- Épaisseur asymétrique des tissus mous

Une asymétrie musculaire importante justifie la prescription d'une électromyographie de surface, des études de pressions labiales et occlusales, de la tomодensitométrie ou d'une échographie. Cela permettra de préciser l'étiologie et leur évolution. (4)

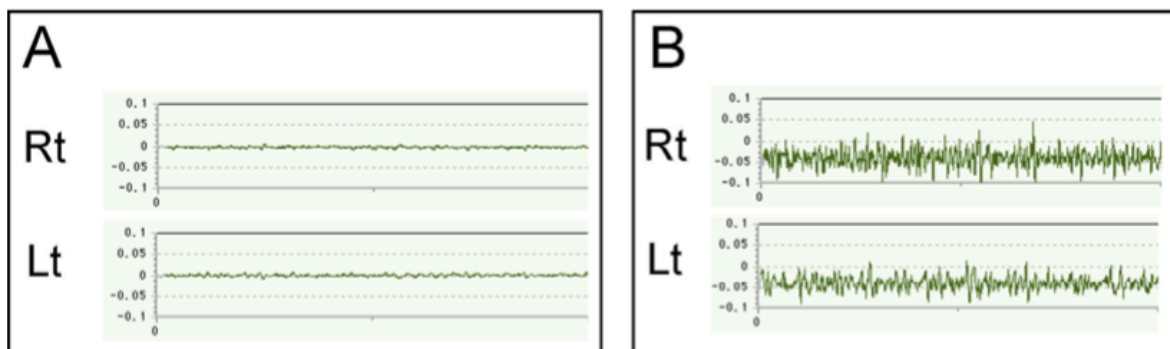
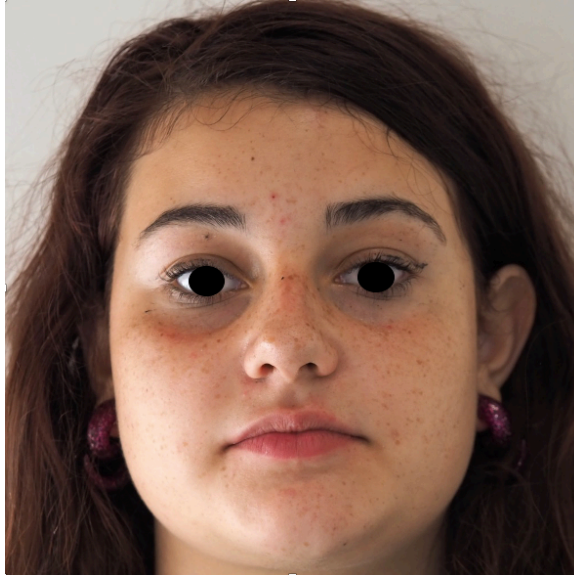

Figure 11 : Electromyographie montrant une faible activité des masséters réalisée mâchoires serrées d'un patient présentant une dysfonction des muscles oro-faciaux (26)

L'image A correspond à l'enregistrement prétraitement et l'image B en post-traitement orthodontique associé à une thérapie myofonctionnelle oro-faciale. (26)

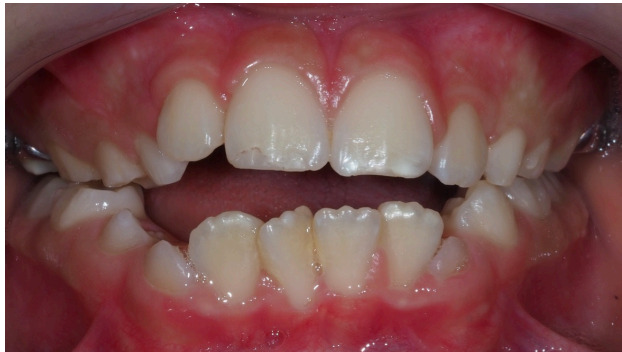

*Figure 12 : Visage de forme carrée associé à une hypertonie des muscles masséters favorisée par un serrement des dents depuis plusieurs années*

#### F. Examen fonctionnel

La recherche de dysfonctions et de parafunctions doit être systématique pour tout patient. En particulier celles pouvant expliquer les malocclusions asymétriques présentes : (4)

- Succion digitale latérale
- Mastication unilatérale non alternée
- Ventilation orale ou ventilation mixte



*Figure 13 : Jeune patient de 8ans présentant une infraclusion due une succion digitale antérieure et latérale*





*Figure 14 : Jeune patiente présentant une ventilation orale*

*Son visage est cerné, elle présente une forme d'arcade maxillaire étroite, une déviation du point menton et des lignes interincisives maxillaire et mandibulaire vers la gauche*

#### G. Examen des moulages

Le montage des modèles d'études sur articulateur avec un arc facial de transfert ou sur le système Ditramax® (27) permet la mise en évidence de la rotation du maxillaire par rapport aux repères basicrâniens. (10)



*Figure 15 : Système Ditramax*

*Source : <http://www.ditramax.com>*

*Le système Ditramax est un dispositif de transfert maxillo-facial permettant un transfert des données esthétiques du patients tels que le plan sagittal médian, le plan de Camper et la ligne bipupillaire.*

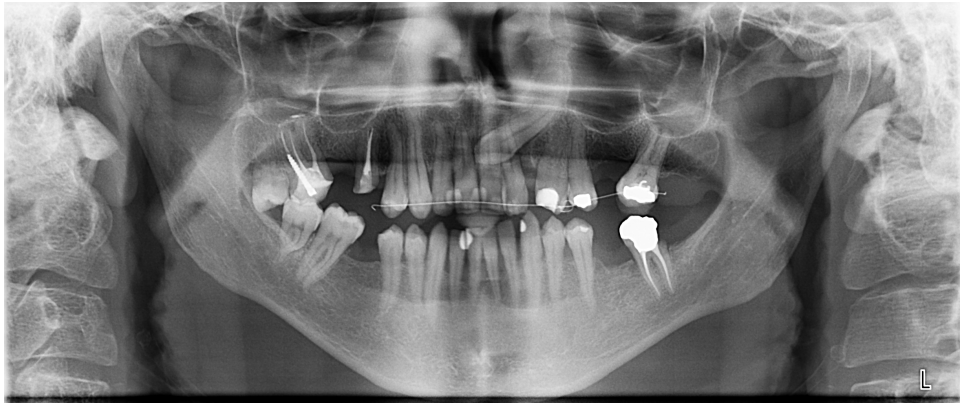
Les moulages permettent de quantifier la dissymétrie dentaire par l'analyse des inclinaisons vestibulolinguales et mésiodistales des dents et des procès alvéolaires ainsi que l'asymétrie de la courbe de Wilson et de Spee. Ils permettent aussi la mise en évidence de compensations alvéolodentaires signes d'une asymétrie squelettique. (21)

De plus, l'utilisation d'un occlusogramme permet de préciser et quantifier les asymétries observées lors de l'examen clinique. (22) Cela permet de mettre en évidence une asymétrie de la forme d'arcade ou un surplomb latéral asymétrique. (28)

## H. Examen radiographique

En raison de la difficulté à évaluer une asymétrie squelettique à l'examen clinique liée à la présence de tissus mous, les examens radiographiques sont indispensables à l'élaboration du diagnostic. (4) Ils contribuent à compléter le diagnostic et à déterminer le plan de traitement en évaluant, quantifiant et différenciant les dysmorphoses responsables de la déviation des LII. (29)

- La radiographie panoramique (10)
  - Anomalies dentaires : de nombre, de forme, de position
  - Condyle : agénésie, volumes et longueurs des têtes et des cols des condyles
  - Hauteur ramale : différence de hauteur
  - Encoche prégoniaque : forme et position verticale
  - Distance entre l'apex des molaires et le bord basilaire



*Figure 16 : Radiographie panoramique montrant des asymétries au niveau des condyles, des hauteurs ramales accompagnées d'anomalies dentaires*

- La téléradiographie de profil : situation des angles mandibulaires, dédoublement des contours mandibulaires sans intersection des branches horizontales et montantes de la mandibule : signe pathognomonique des latérogathies mandibulaires pour Chouquin. (10)

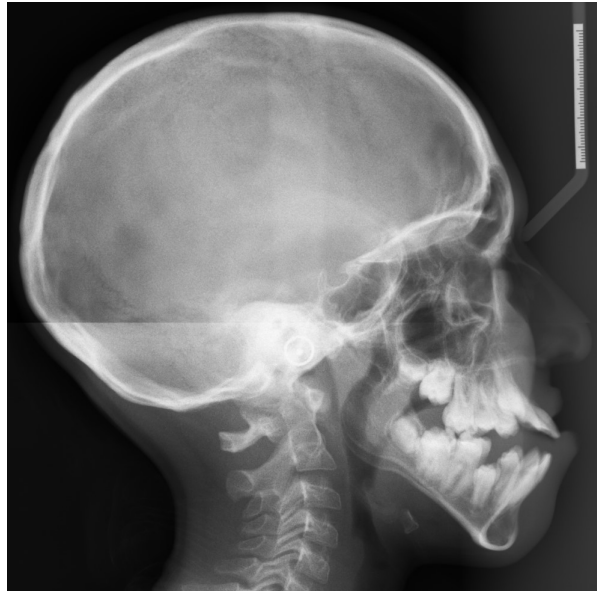

Figure 17 : Radiographie de profil montrant un dédoublement des contours mandibulaires

- La téléradiographie axiale (incidence de Hirtz) : observation des asymétries transversales et antéropostérieures (4)
  - Rotation mandibulaire
  - Rotations des arcades
  - Discordances de formes des arcades entre elles ou avec leur base
  - Anomalie d'implantation de la mandibule sur la base du crâne. (29)
  
- Les téléradiographies frontales : observation de l'asymétrie transversale et verticale mais son interprétation est difficile, et elle doit être réalisée en relation centrée ou en position de repos. (29) (4)
  - Parallélisme entre les différentes lignes horizontales, proportions des étages
  - Symétrie des branches montantes
  - Décalage des LII par rapport au plan sagittal médian
  - Compensations alvéolodentaires frontales des secteurs latéraux

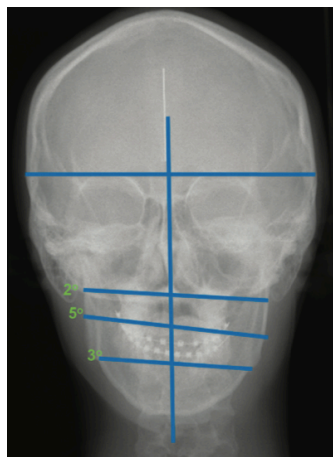
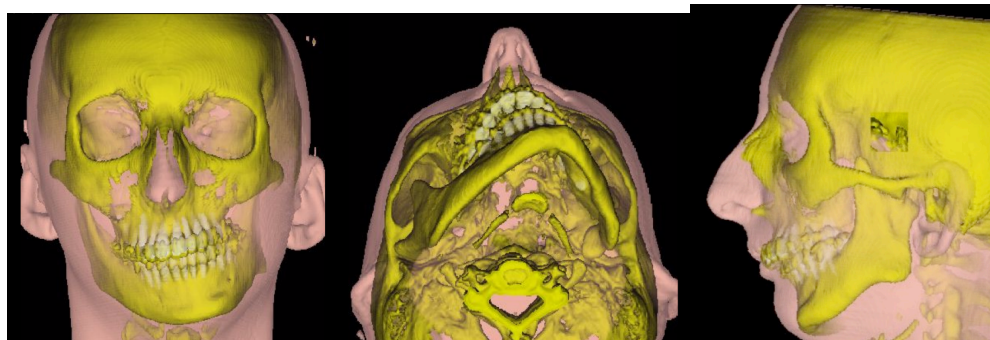


Figure 18 : Asymétrie faciale mise en évidence sur une téléradiographie de face montrant une bascule des ouvertures piriformes, du plan d'occlusion et du plan intergonial (30)

- Les **examens tridimensionnels** : ce sont les **examens de choix** pour l'exploration des asymétries, ils permettent une analyse tridimensionnelle des dysmorphoses et un diagnostic plus précis. (31)(32) En effet, la tomodensitométrie permet une réduction des erreurs d'agrandissement ou de distorsion couramment observées sur les radiographies conventionnelles. (33)
  - Identification des surfaces et volumes des différentes structures droites et gauches comme les hauteurs ramales, les hauteurs maxillaires, les inclinaisons ramales en vue frontale et latérale, la hauteur et la longueur du corps mandibulaire. (33)(34)
  - Évaluation des tissus durs et mous, des compensations alvéolaires (35)
  - Ils sont utilisés par des logiciels d'imagerie pour les planifications et les simulations chirurgicales. (12)
  - Permet la réalisation de maquettes de simulations en résine utilisées pendant la chirurgie
  - Facilite le diagnostic et la communication (36)
  - Concernant la dose de rayonnement efficace, le CBCT (Cone-Beam Computed Tomography) est intéressant car elle est inférieure à la dose des examens complémentaires radiographiques classiquement indiqués face à une asymétrie et nécessaires au dossier orthodontique du patient. (5) Cependant, cet examen représente encore des limites notamment par un coût de numérisation très élevé. (33)
  - Rend possible une analyse tridimensionnelle appelée analyse de Treil qui permet de repérer, de décrire et de quantifier de façon très précise les asymétries. Elle distingue les asymétries basales de celles alvéolo-dentaires, et leur éventuelle association, ce qui est fondamental pour guider le choix de la thérapeutique à mettre en œuvre.



*Figure 19 : Examen tridimensionnel montrant une asymétrie mandibulaire et une acondylie gauche*

*(Dr J. Faure – Chirurgie orthognathique Dr J. Casteigt)*

#### *L'analyse de Treil :*

Elle étudie un modèle tridimensionnel construit à partir de données osseuses (repères anatomiques situés sur les dents et sur les branches du nerf trijumeau) et de données mathématiques appelées « axes d'inertie ». Les axes d'inerties sont des parallélépipèdes rectangles qui représentent géométriquement de façon simple des structures anatomiques et permettant de comparer, étudier, quantifier ces différents éléments.

Le modèle 3D comporte 2 niveaux : la charpente maxillo-faciale et la zone dentoalvéolaire.

A la différence des analyses céphalométriques bidimensionnelles classiques, l'analyse de ce modèle 3D mesure les déformations horizontales basi-crâniennes, sagittales médianes et vertico-frontales dans les trois dimensions de l'espace. Ainsi, elle met en évidence et quantifie les dysmorphoses cranio-faciales, orbito-faciales et faciales inférieures. Sur le plan spécifique des asymétries, elle démontre les défauts d'équilibres entre les étages osseux et dento-alvéolaires, les asymétries inter et intra-arcades. (37)

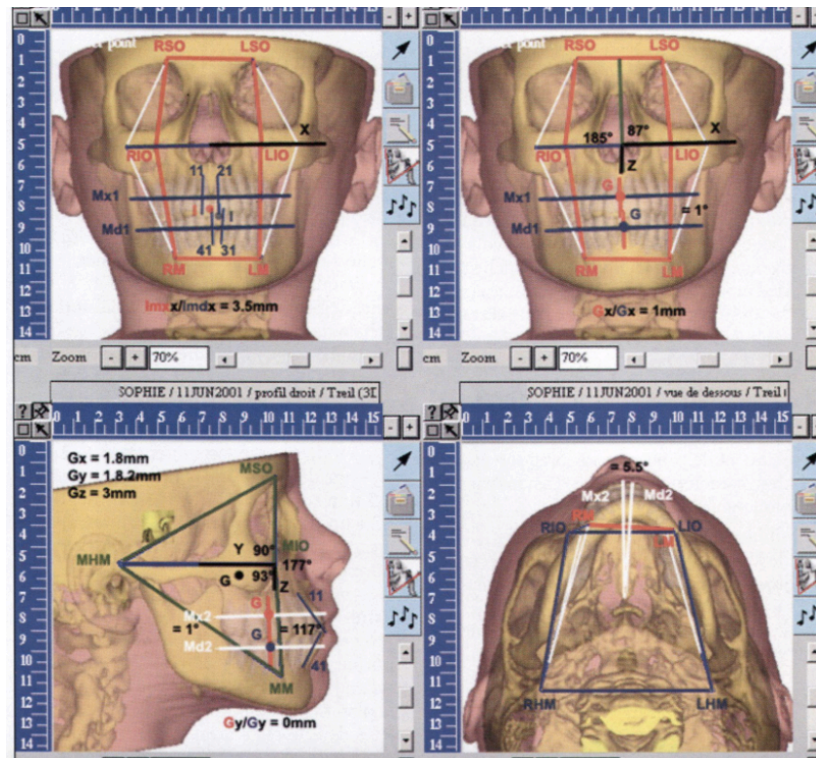


Figure 20 : Modèle 3D et analyse de Treil (37)

- L'Imagerie par Résonance Magnétique peut être utile dans les cas de suspicion de la participation des tissus mous dans l'asymétrie. (6)  
Associée à la numérisation faciale, elle permet de simuler virtuellement les effets des thérapeutiques sur la face. (12)
- La stéréophotogrammétrie génère une photographie tridimensionnelle permettant ainsi une étude 3D précise et une comparaison de l'asymétrie avant et après nos thérapeutiques. (12)
- La scintigraphie squelettique : elle est indiquée dans le cas d'une hyperplasie condylienne en permettant une analyse de la croissance. (12)



### III. Diagnostic

Rappelons que la symétrie parfaite n'existant pas, une dissymétrie légère correspondant à une différence légère et harmonieuse de la taille des deux hémifaces droite et gauche s'inscrit dans un tableau clinique physiologique souvent diminué grâce à des mécanismes de croissance compensatoire. (38) Généralement, très peu de patients en bonne santé présentent une asymétrie cliniquement significative. (39)

Plusieurs études ont montré une prévalence importante de l'asymétrie allant de 21% à 85%. Ces différences s'expliquent par les différents outils, méthodes, échantillons ou critères utilisés dans les diverses études. (40)

En 2018, Thiesen s'est intéressé à la prévalence des asymétries mandibulaires concernant des patients suivis en orthodontie ou en chirurgie orthognathique. Le diagnostic était réalisé à partir d'un CBCT. L'étude incluait 1178 adultes âgés de 19 à 65 ans et excluait les patients ayant des antécédents de fractures ou chirurgies faciales, des maladies dégénératives, ou des anomalies cranio-faciales. Cependant, il a conclu à une **prévalence d'asymétrie mandibulaire de 55,2% dont 27,2% d'asymétrie modérée et 17,6% d'asymétrie sévère.** (41)

Le diagnostic doit permettre au praticien de savoir identifier le siège, l'importance de l'asymétrie, et le potentiel évolutif. L'étape diagnostique est essentielle puisqu'elle conditionne les objectifs et les possibilités thérapeutiques. (42)

Une déviation des LII ou du point menton peut être causée par :

- Une déviation dentaire
- Une déviation fonctionnelle mandibulaire
- Une déviation positionnelle mandibulaire
- Une latérogathie

La démarche diagnostique doit être minutieuse car ces différentes déviations peuvent s'exprimer seules ou s'associer et ainsi aggraver ou diminuer le tableau clinique de l'asymétrie mandibulaire. (23)

Le diagnostic différentiel entre ces déviations est fait par l'analyse des relations occlusales et par la position du menton dans diverses positions :

- En occlusion d'intercuspidie maximale (OIM)
- En occlusion de relation centrée (ORC)
- En position de repos et
- En bouche ouverte. (10)

La relation centrée est obtenue par une manipulation de la mandibule du patient par le praticien permettant de déprogrammer la mémoire musculaire et de lever les interférences occlusales. (43) Dans certains cas, cette manipulation est rendue difficile et le recours à une gouttière de relaxation musculaire provisoire est indiqué. (21)

De nombreuses études avec des résultats contradictoires ont porté sur l'analyse d'un côté dominant de l'asymétrie. L'étude d'Haraguchi, avec un échantillon de 1800 patients japonais, révèle une tendance à l'**hémiface droite** plus large que la gauche (79,7% des sujets présentant une asymétrie) et une tendance à la **déviaton du menton vers la gauche** (79,3% des sujets présentant une déviation du menton).

L'étude montre également que la proportion de sujets ayant une hémiface gauche plus large augmente avec l'âge des patients, et que celle avec l'hémiface droite plus large décroît avec l'âge. L'étiologie de ces légères déviations n'est pas clairement établie. Des causes environnementales, fonctionnelles ou encore héréditaires ont été avancées. (44)

D'autres études ont été menées sur la corrélation entre les asymétries et le type de croissance squelettique. Là aussi, les résultats ne sont pas unanimes. Alors que des auteurs concluent à une prévalence équivalente de l'asymétrie chez les patients de classe I, II ou III, d'autres comme Severt et Proffit relèvent **des asymétries plus fréquentes chez les patients avec une classe III** et moins fréquentes chez les patients de classe II. Concernant la dimension verticale, les asymétries sont retrouvées le plus souvent dans les croissances ayant une **typologie verticale**. (5) (39)

L'asymétrie vraie n'a toujours pas de critères objectifs universels pour la déterminer. Au niveau de la déviation du menton, la plupart des auteurs la qualifie de perceptible au-delà de 2mm. Très peu de données ont été relevées au niveau de l'angle et du corps mandibulaire.

De plus, la grande variation volumétrique inter-individuelle des tissus mous influence la perception de l'asymétrie. Ainsi, une enveloppe de tissus mous épaisse contribue à masquer une asymétrie. (36)

#### A. Déviation dentaire

Une déviation dentaire est responsable d'une non-concordance des lignes interincives en OIM, en position de repos, bouche ouverte et en ORC. Le point menton est situé sur le plan sagittal médian, le trajet de fermeture mandibulaire est correct. Le frein labial sur l'arcade concernée par la déviation dentaire est dévié, son insertion est oblique.

L'analyse des moulages montre des axes incisifs maxillaires ou mandibulaires versés latéralement, et des encombrements plus importants du côté de la déviation. (23)

Une asymétrie d'origine dentaire n'entraîne généralement pas une asymétrie faciale. Cependant elle peut engendrer une disharmonie du sourire ou affecter les tissus mous environnants comme les lèvres. (5)

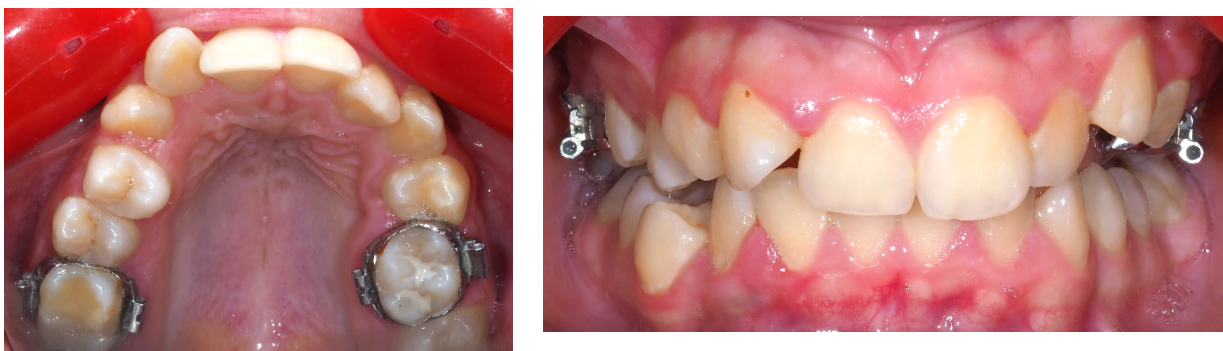


Figure 21 : Asymétrie d'origine dentaire due à l'inclusion de 25

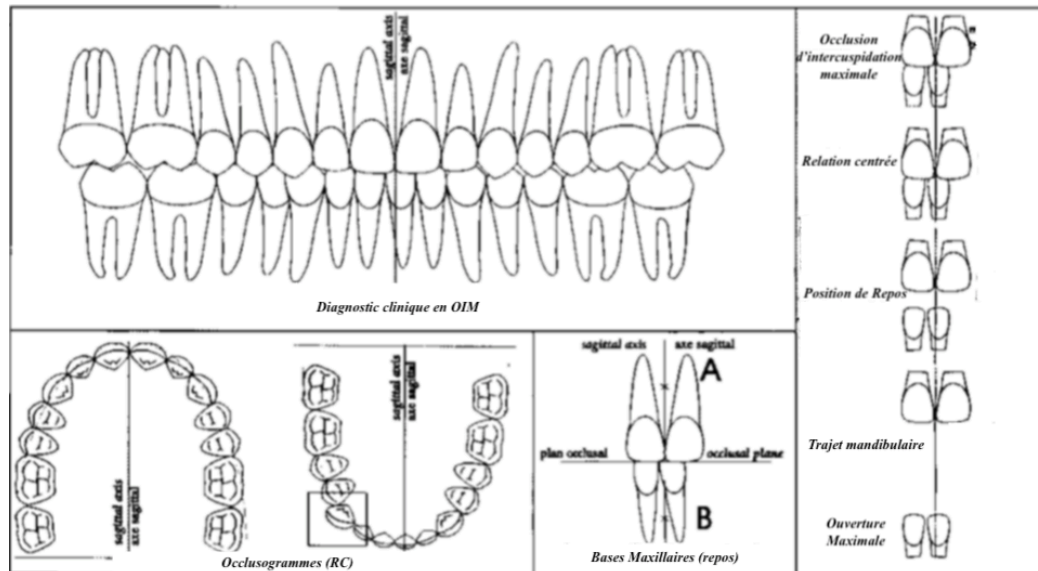


Figure 22 : Diagnostic endobuccal d'une déviation dentaire (23)

## B. Latérodéviations mandibulaires

Elle est responsable de l'asymétrie faciale par une déviation du point menton par rapport au plan sagittal médian, ainsi que d'une non-concordance des lignes interincisives et souvent, une occlusion inversée unilatérale en OIM. (10)  
Cependant en position de repos et en relation centrée, on note un recentrage des LII.

L'examen de la cinématique mandibulaire montre un décalage latéral dans le mouvement de fermeture entre l'OIM et l'occlusion en RC (45), mais les amplitudes des diductions ne sont pas diminuées et sont symétriques. (24) (23)

Les arcades sur les modèles d'étude sont le plus souvent symétriques. En occlusion, on observe fréquemment une dysmorphose dento-alvéolaire du sens transversal.

Sur la téléradiographie de face, si celle-ci a été réalisée en position de repos, la mandibule apparaît symétrique. (45)

Au niveau fonctionnel, des para-fonctions et des dysfonctions de cinématiques masticatoires peuvent exister notamment dans les cas d'occlusions inversées unilatérales postérieures. (45)

Les latérodéviations mandibulaires peuvent être (4)

- isolées : les signes faciaux et occlusaux de l'asymétrie disparaissent totalement en ORC
- associées : les signes faciaux et occlusaux sont atténués ou aggravés en ORC par rapport à la situation en OIM.

Dans ce dernier cas, la latérodéviations mandibulaires n'est qu'une composante de l'asymétrie et il conviendra de réévaluer l'asymétrie après sa correction.

La latérodéviations mandibulaires est le plus souvent d'ordre **fonctionnel** mais celle-ci peut également être d'origine « **positionnelle** » selon **Deblock**. C'est le cas lors de la luxation discale : le décentrage de la mandibule est dû à une désunion condylo-discale (23).



D'un point de vue clinique, dans les désunions condylo-discales partielles, les LII initialement déviées en OIM et en position de repos se rapprocheront au moment de la réunion condylo-discale donc en bouche ouverte.

Dans les désunions condylo-discales totales, les LII ne se correspondront pas en bouche ouverte puisqu'il n'y a pas de réunion condylo-discale. (23)

L'examen endobuccal montre une arcade mandibulaire symétrique la plupart du temps et il n'y a pas de compensation dento-alvéolaire. (24)

Selon Deblock, les latérodéviation dites fonctionnelles deviennent le plus souvent des déviations dites positionnelles et dans de très rares cas, des latérogathies vraies. (24)

Les asymétries d'origine dento-alvéolaire sont les plus faciles à repérer puisqu'elles participent à des troubles occlusaux évidents. La présence d'endoalvéolie ou d'exoalvéolie unilatérale, une forme d'arcade asymétrique doit alerter directement l'opérateur sur l'existence potentielle d'une asymétrie. (13)

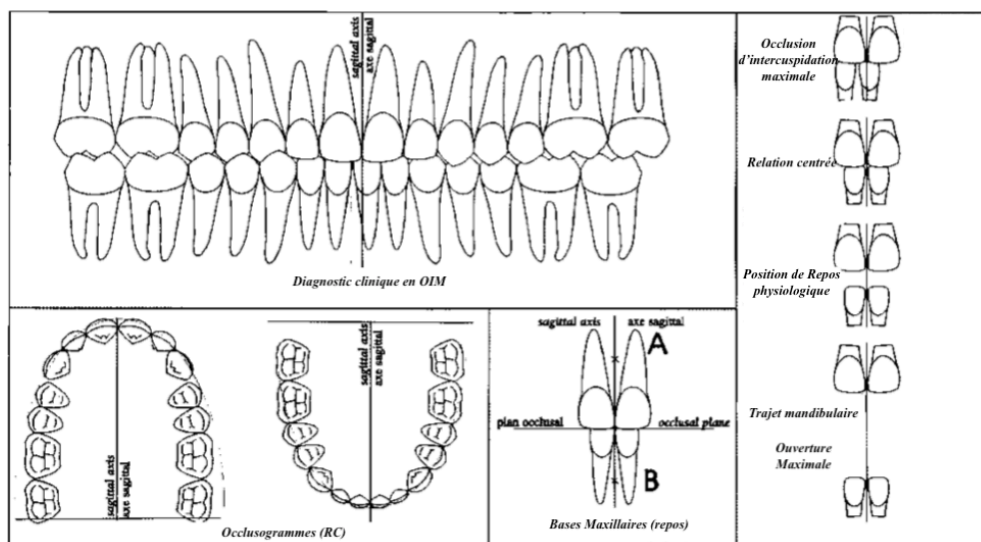


Figure 23 : Diagnostic endobuccal d'une latérodéviatfonctionnelle (23)

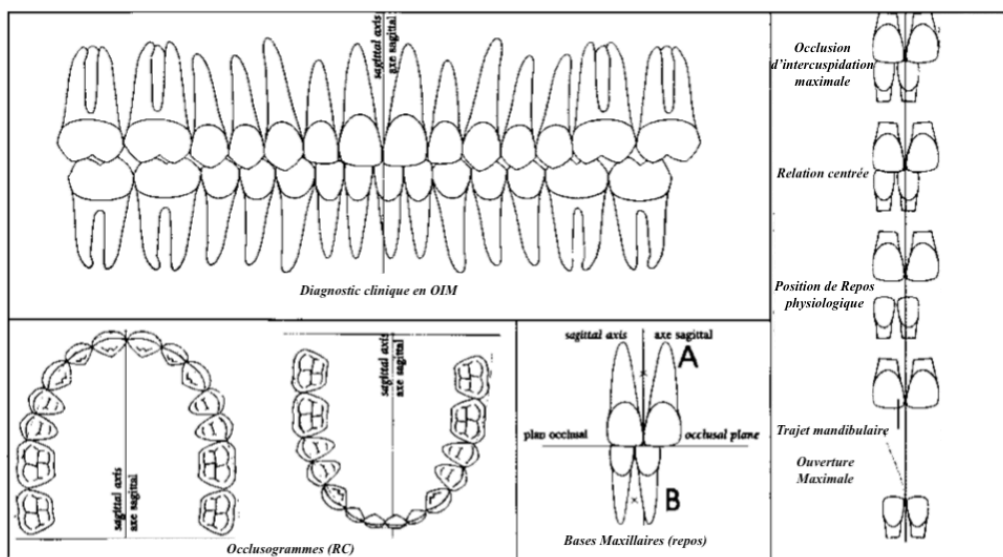


Figure 24 : Diagnostic endobuccal d'une déviatfonpositionnelle (23)

### C. Latérogathie mandibulaire isolée

Les latérogathies mandibulaires se manifestent par une déviation du point menton et une non-correspondance des LII en bouche ouverte, position de repos et en ORC. (23)

A l'examen clinique, on note une différence de hauteur des deux angles mandibulaires (13), une absence de parallélisme des lignes horizontales : ligne sourcilière, plan mandibulaire et plan d'occlusion. (23)

L'examen des moulages montre une forme d'arcade dissymétrique, une déviation de la LII mandibulaire, les rapports molaires présentent des classes d'Angle différentes, une occlusion unilatérale inversée peut être retrouvée. Cette instabilité occlusale peut expliquer l'apparition de troubles articulaires. (23)

Lorsque le décalage est léger, la cinématique mandibulaire montre un trajet vertical rectiligne mais celui-ci n'est pas situé sur le plan sagittal médian, il est légèrement dévié. Les amplitudes peuvent être diminuées et les diductions ne sont plus totalement symétriques. (24)

Les dysmorphoses squelettiques sont facilement perceptibles lorsque la déviation est supérieure ou égale à 4mm. Cependant, on note un rôle important des tissus mous et des caractéristiques individuelles dans la perception de l'asymétrie pouvant masquer ou aggraver la dysmorphie. Ainsi, certains visages seront perçus comme asymétriques avec une déviation squelettique de 3mm. (5)

Les asymétries mandibulaires peuvent concerner le condyle, la branche, la symphyse, ou le corps et se matérialisent par des changements de position, de taille ou de volume. (5)

L'existence de compensations dento-alvéolaires permet également de confirmer ce diagnostic. (42) Elles sont visualisables sur les moulages et se caractérisent par une inclinaison majorée des axes des dents cuspidées d'un secteur par rapport au secteur controlatéral. D'après Deblock, les compensations dento-alvéolaires sont plus importantes dans le sens transversal que dans le sens antéropostérieur. Du côté de la déviation squelettique on observe une inclinaison, une version mésiale et une version linguale des dents mandibulaires pluricuspidées. (42)

Deux types de latérogathies peuvent être distinguées : (23)

- Les latérogathies sévères accompagnées ou non d'une anomalie maxillaire qui seront traitées par chirurgie,
- Les latérogathies légères responsables d'une déviation des LII inférieure ou égale à 4mm.

Selon Proffit et Severt en 1997, l'asymétrie de la face est plus souvent causée par une asymétrie de la partie inférieure de la face (74%) plutôt que de sa partie moyenne (36%) et supérieure (5%). Le signe le plus fréquent de l'asymétrie de la partie inférieure de la face est la déviation du point menton. (31) (15)

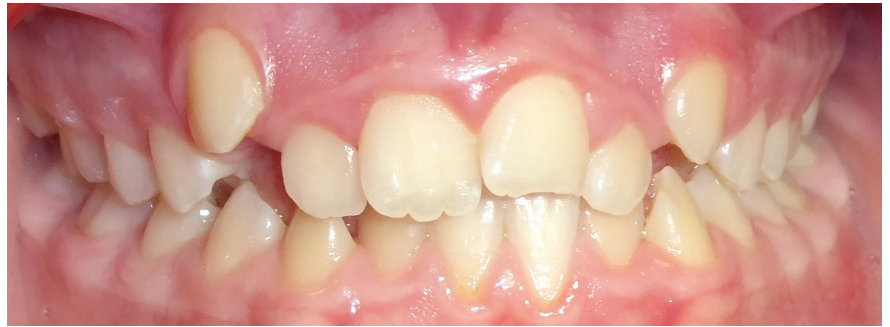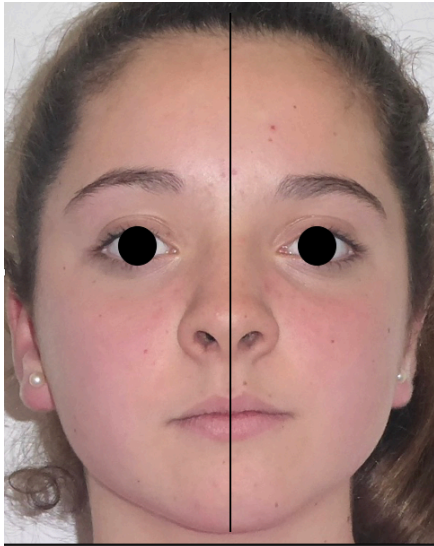


Figure 25 : Jeune fille présentant une latérogathie légère sans répercussion esthétique notable avec déviation du point menton vers la gauche et déviation de la LII mandibulaire vers la gauche

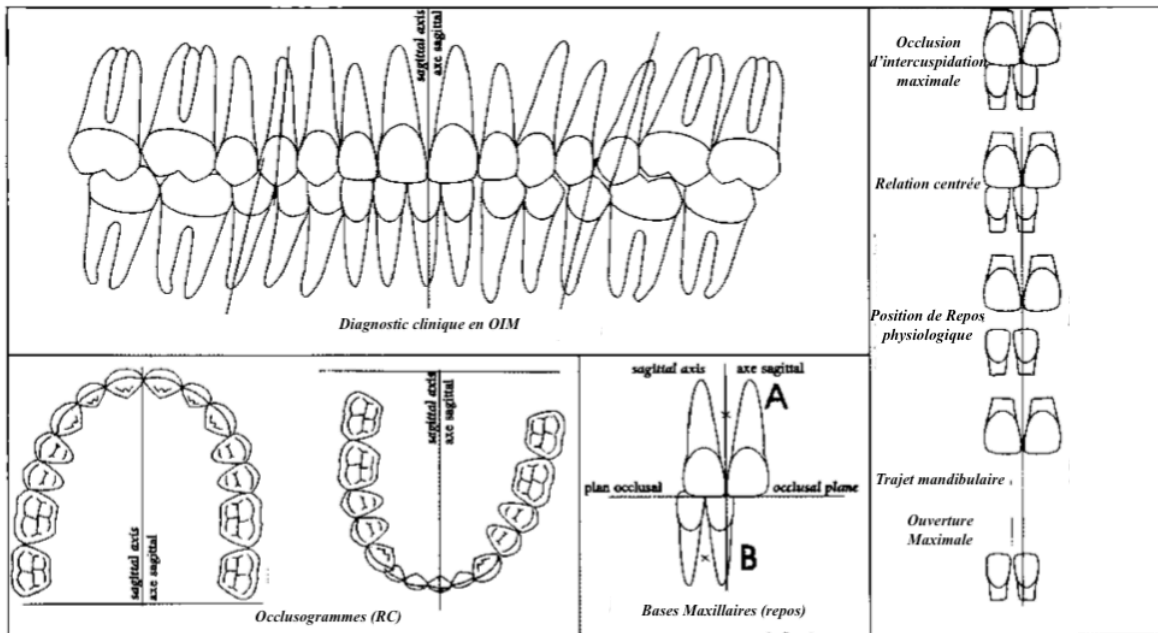


Figure 26 : Diagnostic endobuccal d'une latérogathie légère (23)

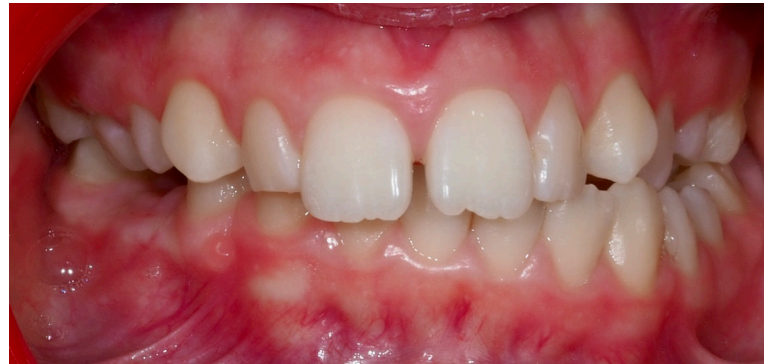


Figure 27 : Jeune fille présentant une latérogathie sévère

Déviaton importante du point menton et de la ligne interincisive mandibulaire vers la gauche

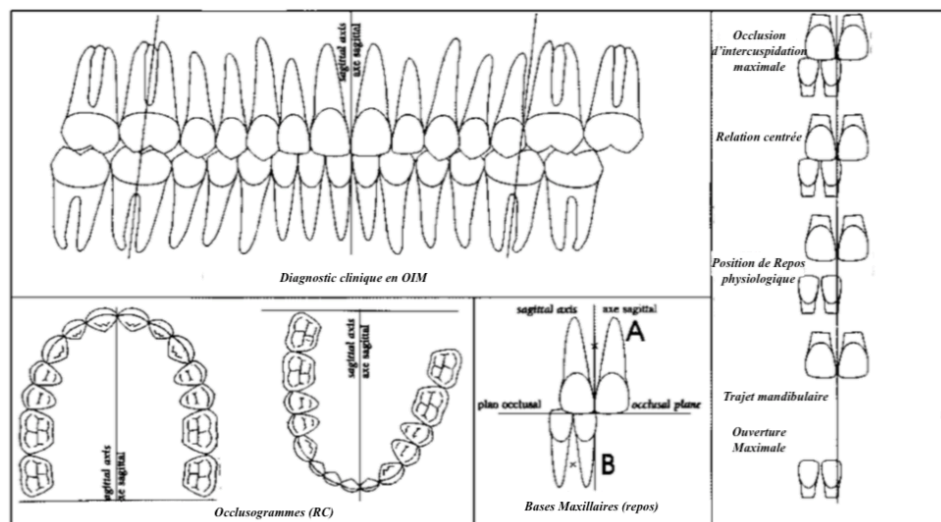


Figure 28 : Diagnostic endobuccal d'une latérogathie sévère (23)

#### D. Asymétrie de la face et de la base du crâne

Chez les patients asymétriques, l'asymétrie mandibulaire est quasiment toujours reconnue mais elle peut être associée dans une grande partie des cas à une asymétrie de la base du crâne ainsi qu'une asymétrie maxillaire. (22)

Les asymétries de la face sont diagnostiquées à l'examen clinique par une absence de parallélisme des lignes horizontales ainsi qu'un plan sagittal médian non rectiligne.

Des situations de positions dissymétriques des fosses mandibulaires existent également dans un contexte de mandibule symétrique. (23)

## 1. **Basculé frontale du plan d'occlusion**

Une bascule du plan d'occlusion dans la dimension transversale est généralement l'expression phénotypique d'une asymétrie squelettique verticale. Elle correspond à une non-correspondance de la distance perpendiculaire des premières molaires maxillaires à un plan horizontal arbitraire entre le côté droit et gauche. (46)

Une angulation moyenne du plan d'occlusion de 2,15° à 2,90° est retrouvée chez les patients sains. (47)

Selon Padwa et al., une bascule supérieure à 4° est perceptible par la population générale. (22)

L'analyse de cette bascule lors de l'examen clinique se fait de 2 façons :

- soit par l'utilisation d'un abaisse langue : le patient mord dessus
- soit par la mesure entre la pointe cuspidienne canine et le canthus interne à droite et à gauche.

Le montage sur articulateur des modèles d'études après transfert à l'aide d'un arc facial permettra d'apprécier et de quantifier la quantité de bascule. (18)

Elle entraîne souvent une perturbation de la cinématique mandibulaire ainsi que des compensations alvéolo-dentaires.

La bascule du plan d'occlusion peut être la conséquence d'une anomalie basale maxillaire ou dento-alvéolaire secondaire à une dysmorphose verticale de la mandibule. Dans ce dernier cas, on cite l'égression naturelle compensatoire des dents maxillaires suite à un édentement mandibulaire ou la bascule du plan mandibulaire suite à une anomalie condylienne de type hypertrophie ou hypotrophie. (13) La réalisation d'une radiographie de face ou d'un examen tridimensionnel permet de confirmer l'étiologie squelettique ou alvéolaire. (48)

En effet, dans les cas de croissance asymétrique mandibulaire où les hauteurs ramales diffèrent, le menton dévie et une croissance compensatoire asymétrique verticale vers le bas du maxillaire se produit le plus souvent pour compenser un ramus trop long d'un côté. Ce phénomène engendre les bascules du maxillaire et des lèvres. (49)

Généralement, le menton dévie du côté où le plan d'occlusion est incliné vers le haut ce qui est favorable pour la chirurgie maxillo-faciale. Mais dans d'autres cas, le menton peut dévier du côté descendant de la bascule du plan d'occlusion, dans ce cas la correction chirurgicale est plus complexe puisque la correction du complexe maxillo-mandibulaire incline le menton du côté dévié et donc aggrave le tableau clinique de l'asymétrie. (46)

La bascule du plan d'occlusion peut également s'expliquer par l'action de forces occlusales différentes qui entraîneraient une déviation de la mandibule au cours du temps ou par une croissance différentielle des deux longueurs droites et gauches du corps de la mandibule. (46)



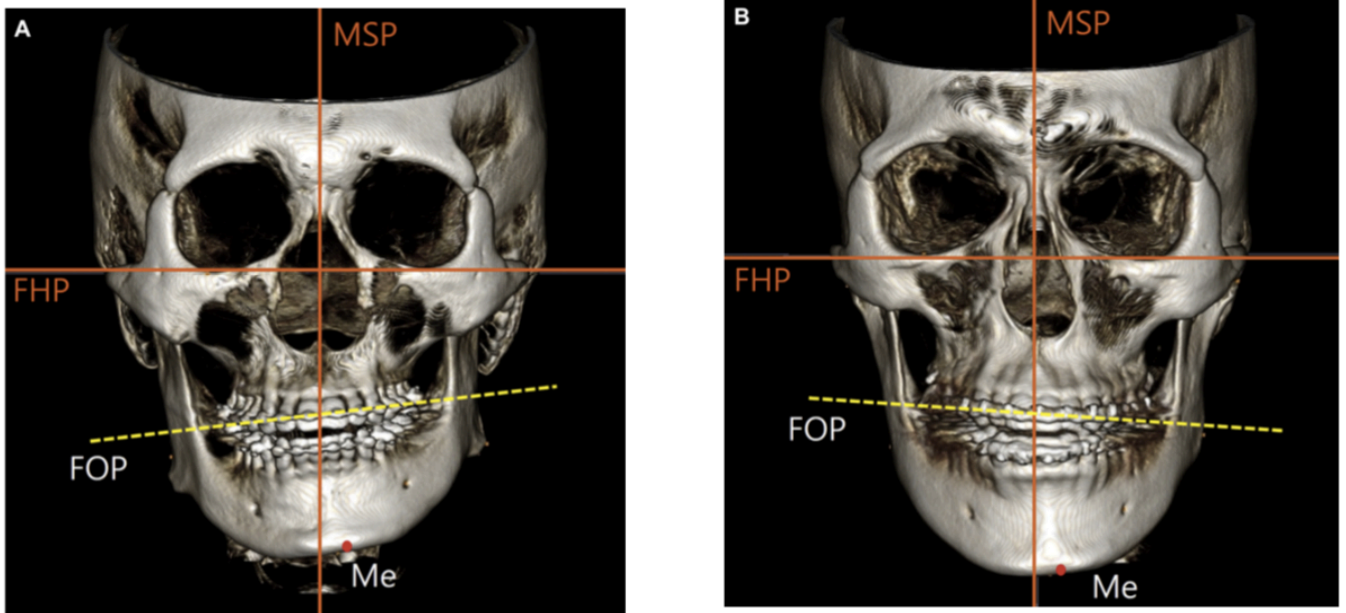


Figure 29 : Images de reconstruction 3D schématisant une bascule frontale du plan d'occlusion par rapport au plan de Francfort (46)

Le menton dévie du côté où le plan d'occlusion est incliné A) vers le haut et B) vers le bas.

## 2. Asymétrie générale de la face et du crâne

Le diagnostic d'une asymétrie faciale est un véritable défi du fait de la participation potentielle des tissus mous ou par l'existence d'une asymétrie de la base du crâne. Les asymétries mandibulaires peuvent être associées à des asymétries de la base du crâne. Effectivement, une asymétrie faciale peut être localisée seulement sur les tissus mous du visage ou être visible de façon très importante. Dans certains cas, elle peut même passer inaperçue par le patient ou toute personne n'étant pas exercée. (13)

L'asymétrie faciale concerne les os maxillaires qui peuvent avoir aussi un impact sur les ouvertures piriformes, le nez, les commissures des lèvres plus ou moins important selon l'ancienneté de l'asymétrie. (30)

Une asymétrie squelettique peut affecter un seul os basal. Mais les structures antagonistes et controlatérales sont souvent touchées. Cela s'explique par les phénomènes de compensations de la croissance. Il est donc indispensable d'identifier les structures mandibulaires, maxillaires ou cranio-faciales affectées. (5)

## A RETENIR

D'après Proffit et Severt, 74% des asymétries de la face sont causées par une asymétrie de la partie inférieure du visage.

Le diagnostic des asymétries mandibulaires d'origine dentaire ou occlusale sont plus simples à diagnostiquer que les asymétries basales qui ont la particularité de pouvoir être masquées par des compensations dentaires.

Chaque forme responsable d'une asymétrie dento-faciale peut s'associer et rendre le diagnostic complexe.

Devant une asymétrie d'origine squelettique, l'examen radiologique tridimensionnel sera l'examen de choix afin de pouvoir préciser la dysmorphose, en analysant la participation des différentes structures, l'étendue et la sévérité des atteintes. De plus, cet examen peut être utilisé dans des logiciels de planification et de simulation chirurgicale.

Une asymétrie mandibulaire mal ou non diagnostiquée entraîne une prolongation du temps de traitement, peut influencer négativement le traitement et conduire à un résultat non satisfaisant et compromis au long terme. (37)

Aucun consensus n'existe pour distinguer une asymétrie physiologique d'une asymétrie pathologique aussi bien au niveau des mesures que de leur localisation. La décision de prise en charge thérapeutique repose sur la perception par le praticien de la dysharmonie faciale, de la localisation, de la sévérité, de l'étiologie, des désordres occlusaux, ainsi qu'une plainte fonctionnelle par le patient. (14) L'autoperception par le patient et ses répercussions rentrent aussi en jeu. (18)

	<b>Déviaton dentaire</b>	<b>Latérodéviaton fonctionnelle</b>	<b>Latérodéviaton positionnelle</b>	<b>Latérognothie</b>
<b>Concordance des PII</b>				
En OIM	NON	NON	NON	NON
En RC	NON	OUI	NON	NON
Bouche ouverte	NON	OUI	OUI	NON
<b>Position du menton par rapport au PSM</b>				
En OIM	OUI	NON	NON	NON
En RC	OUI	OUI	NON	NON
Bouche ouverte	OUI	OUI	OUI	NON
Fermeture mandibulaire	Correcte	Déviaton latérale de l'ORC à l'OIM	Baïonnette	Correcte

*Tableau 1 : Tableau récapitulatif des différents diagnostics d'une déviaton du menton ou d'une non-concordance des LII*

## IV. Origine de l'asymétrie

Déterminer l'étiologie de l'asymétrie est indispensable pour établir un plan de traitement adapté et personnalisé pour chaque patient. (50) (5)

Pour une même étiologie, l'asymétrie peut revêtir des aspects différents puisqu'elle est sous l'influence de multiples facteurs comme les conditions d'apparition, la croissance individuelle et les phénomènes de compensation. (49)

### A. Dentaire

La présence d'un encombrement unilatéral doit évoquer une asymétrie d'origine dentaire.

Les asymétries dentaires peuvent être antérieures et/ou postérieures.

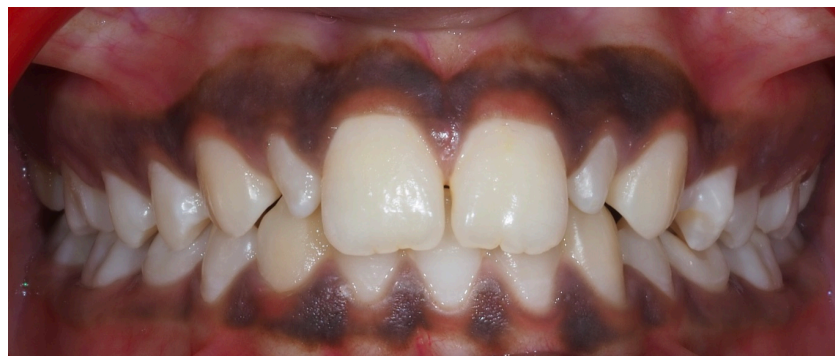Elles sont le plus souvent associées à une chute prématurée des dents, à l'avulsion unilatérale d'une dent, ou à des caries non traitées entraînant une mésialisation des dents postérieures. (23)

Les anomalies de la formule dentaire causent également des dissymétries d'arcade : (22)

- de nombre (agénésie, dent surnuméraire, tumeur odontogène, anodontie)
- de forme (macro- et microdontie, dent riziforme)
- de position (transposition, inclusion, ectopie, réinclusion des molaires temporaires).

Enfin, elle peut être la conséquence d'une anomalie de séquences d'éruptions des dents permanentes. (23)

Une asymétrie dentaire peut exister dans un contexte squelettique symétrique. (4)



*Figure 30 : Non concordance des LII due à une agénésie d'une incisive centrale mandibulaire*

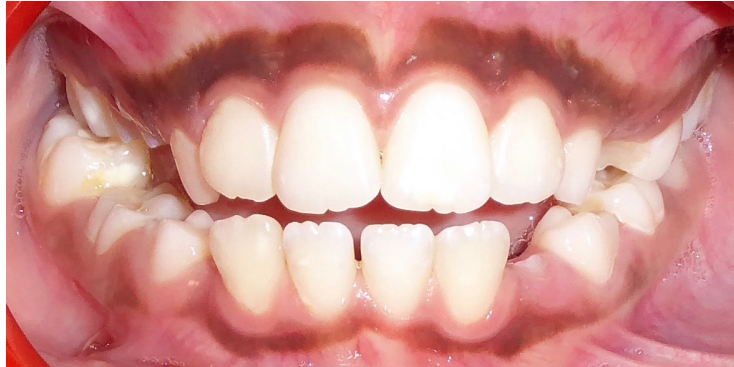### B. Occlusale

La latérodéviation fonctionnelle mandibulaire est une asymétrie cinétique résultant d'une anomalie occlusale comme un déficit dans la dimension transversale, une prématurité (le plus souvent sur les canines temporaires) (45) résultant elles-mêmes le plus souvent d'une étiologie fonctionnelle (23) comme les troubles de la respiration nasale. (38)

La prématurité provoque une déviation du mouvement mandibulaire, avec une asymétrie de position des condyles au sein de la fosse mandibulaire (45) ou décentrage mandibulaire.



Selon Deblock, les déviations fonctionnelles non corrigées peuvent expliquer l'apparition de latérogathies légères, mais il n'est pas impossible qu'une déviation fonctionnelle apparue de façon très précoce (2 ans) soit responsable d'une anomalie structurale de la mandibule. (23)



*Figure 31 : Latérodéviation fonctionnelle résultant d'une anomalie dans la dimension transversale*

### C. Articulaire

Les latérodéviation positionnelles (ou décentrages mandibulaires) sont des déviations d'origine articulaire. L'examen clinique montre une déviation des LII.

L'examen radiologique, quant à lui, met en évidence une asymétrie de la position des condyles, normalement centrés dans les fosses mandibulaires.

La déviation de la LII mandibulaire est mise en évidence pendant le trajet de fermeture mandibulaire avant l'établissement d'un contact dentaire. La quantification de cette déviation est directement liée à la différence de déplacement d'un condyle par rapport à l'autre et au degré d'ouverture buccale. (24)

L'examen de l'arcade mandibulaire montre une forme pratiquement symétrique. La déviation de la LII mandibulaire varie la plupart du temps autour de 1mm. Une amélioration de ces rapports est observée dans la plupart des cas lors d'une ouverture buccale de grande amplitude. L'examen musculaire et articulaire met en évidence des asymétries de contractions des muscles masticateurs, des ressauts condyliens et la présence de zones douloureuses. (24)

### D. Squelettique et structurale

La morphologie de la mandibule est sous l'influence de nombreux facteurs au cours de la croissance. Ces facteurs génétiques ou environnementaux peuvent avoir des effets sur le processus condylien, la musculature et le complexe dento-alvéolaire et ainsi entraîner des croissances différentielles de ces unités. (46)

Les latérogathies sont des anomalies très variées de forme, de position, de volume ou de dimension de la mandibule. (13) Cette dissymétrie de la mandibule est associée ou non à une dissymétrie maxillaire voire même de la base du crâne.

La non-concordance des LII d'origine squelettique est toujours associée à des asymétries dentaires et occlusales participant à l'aggravation ou à l'atténuation du tableau clinique. (23) (13)

Les étiopathogénies sont multiples, le plus souvent héréditaires ou congénitales, et il est très difficile de la définir de façon précise. Elles peuvent commencer dans la vie embryonnaire ou résulter de perturbations dans la période post-natale. Certaines peuvent être évidentes mais d'autres formes, les plus courantes et discrètes, sont découvertes de façon fortuite. (13)

Il y a de nombreuses classifications structurales, topographiques, chronologiques, morphologiques, étiologiques, plus ou moins complexes et anciennes. (31) (5)

Les asymétries cranio-faciales sont retrouvées dans plus de 300 syndromes causés par des anomalies génétiques ou chromosomiques. (52)  
Cela explique que la liste ci-dessous ne puisse pas être exhaustive.

Le développement, la croissance et le remodelage de la face et du crâne résultent d'une interaction structurale et fonctionnelle démarrant dans la période embryonnaire et continuant tout au long de la vie. Elle est stimulée par une signalisation biomécanique et moléculaire complexe régie elle-même par les gènes et la fonction locale. Des troubles peuvent apparaître à n'importe quel moment de ce mécanisme et causer des dommages sur le développement ou la croissance. (53)

Les asymétries résultant de ces défauts sont plus ou moins complexes et plus cette malformation débutera tôt au cours de la vie embryonnaire, plus elle aura des conséquences notables. (54)

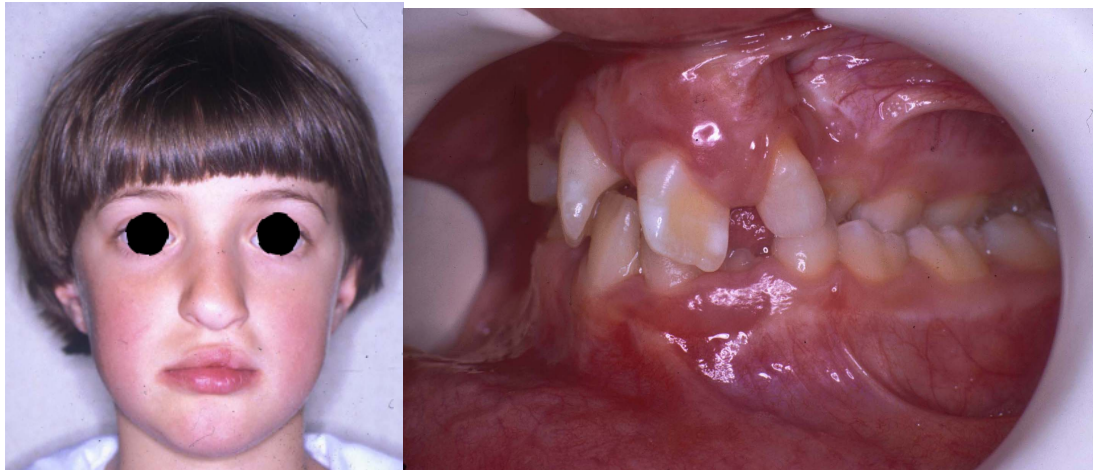
## 1. **Anomalie de développement embryonnaire**

Environ 1% de l'ensemble des nouveaux-nés est atteint d'anomalies ou de malformations congénitales. (38)

### *a) Les fentes*

Les fentes labio-maxillo-palatines unilatérales sont des anomalies survenant au cours de la formation du palais primaire. Elles sont dues à des mutations génétiques codant pour les voies de signalisations cellulaires entraînant alors un défaut d'accolement des bourgeons nasaux internes et du bourgeon maxillaire. Ce sont des malformations congénitales relativement fréquentes (1/1000 naissances). Elles peuvent être isolées ou syndromiques. Dans ce dernier cas, la fente labio-maxillo-palatine ne sera qu'une manifestation clinique d'un syndrome. (10)

Les fentes faciales peuvent toucher l'orbite, la région palpébrale, la zone des mâchoires et des lèvres. Les fentes faciales sont moins fréquentes que les fentes palatines. Elles impliquent les tissus durs et/ou les tissus mous et peuvent coexister. (55)  
Tessier a réalisé une classification anatomique et descriptive des fentes cranio-faciales. En fonction des sites touchés et de leurs rapports avec le plan sagittal médian des numéros sont attribués aux fentes. (56)



*Figure 32 : Jeune patiente présentant une fente labiale et alvéolaire gauche*

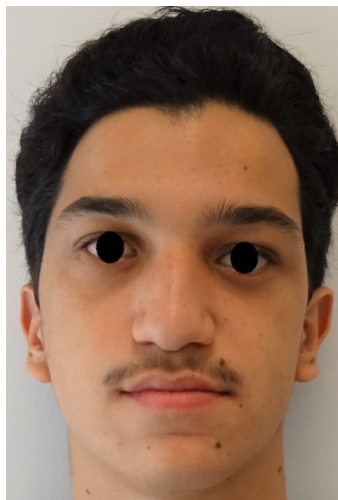
*(Dr J. Faure)*

*b) Les craniosténoses et les facio-craniosténoses*

Les craniosténoses sont des malformations congénitales très hétérogènes à l'étiologie mal connue pouvant se présenter de façon asymétrique. Elles résultent d'une synostose c'est-à-dire de la fusion précoce d'une ou plusieurs sutures de la voûte crânienne. Cette fermeture prématurée des sutures crâniennes est responsable d'une déformation de la boîte crânienne et de troubles du système nerveux central.

Il existe des synostoses simples où le défaut concerne une seule suture et des synostoses complexes où plusieurs sutures sont concernées. (57)

Enfin, il existe des craniosténoses syndromiques. Elles sont plus rares et elles résultent d'une soudure prématurée de plusieurs sutures crâniennes. Elles entraînent ainsi des dysmorphologies cranio-faciales variables accompagnées ou non de déformations aux extrémités (concernant souvent les mains et les pieds). (22) Ces craniosténoses s'expriment dans de multiples syndromes dont le syndrome de Crouzon, d'Apert, de Pfeiffer, de Cole-Carpenter, de Saethre-Chotzen et de Muenke. (57)



*Figure 33 : Asymétrie faciale due à une craniosténose*

*(F. Rouanet)*

### c) *Les plagiocéphalies*

La plagiocéphalie cause une asymétrie de la partie postérieure du crâne. Elle peut être :

- Secondaire à une synostose prématurée. Dans ce cas, on parle de plagiocéphalie par craniosténose.
- Posturale : c'est la forme de plagiocéphalie la plus fréquente. L'interrogatoire doit insister sur la conséquence d'un problème pendant l'accouchement, une position préférentielle du nouveau-né sur le dos pendant le sommeil, d'un torticolis congénital ou d'un dysfonctionnement neuromusculaire. (10) La plagiocéphalie posturale d'origine positionnelle est donc une pathologie acquise après la naissance (apparition majorée autour de 3 à 4 mois) sous l'effet de pressions répétées sur le crâne du nouveau-né (58).

Une augmentation de la prévalence des plagiocéphalies posturales d'origine positionnelle (PPOP) a été recensée depuis les recommandations de l'American Academy of Pediatrics de 2000 sur le couchage des nouveau-nés en décubitus dorsal. Cette position a diminué le nombre de décès dus à la mort subite du nourrisson mais lorsque cette position est pratiquée en permanence elle peut entraîner une PPOP.

Diagnostiquée précocement, l'American Academy of Pediatrics recommande de garder la position de décubitus dorsal stricte pour le sommeil, en changeant la rotation de la tête chaque semaine, modifier la place du lit, placer le nourrisson en décubitus ventral ou latéral pendant les phases d'éveils, et éviter les sièges trop rigides lors des positions semi-assises en ne les réservant au maximum que pour le transport.

Lorsqu'elles ne sont ni détectées ni traitées, elles peuvent engendrer une asymétrie faciale. D'ailleurs, Delaire en 1965 expliquait déjà que « certaines conditions in utero peuvent causer des asymétries de la tête et des troubles d'ossification des os du crâne qu'il faut attribuer aux influences extrinsèques » ... « l'association plagiocéphalie, plus asymétrie faciale et trouble de l'articulé dentaire est loin d'être rare ». (59)

Chez le nouveau-né, un torticolis congénital est responsable d'une asymétrie cervico-faciale. Celui-ci va donc entraîner une plagiocéphalie.

2 types de torticolis existent : une forme musculaire et une forme posturale.

Le premier résulte d'une rétraction unilatérale du muscle sterno-cléido-mastoïdien à la suite d'un phénomène de fibrose.

Le deuxième est responsable d'une asymétrie globale du nouveau-né causée par des pressions utérines excessives.

Le traitement du torticolis repose principalement sur des conseils pour un bon positionnement du nouveau-né. (57)

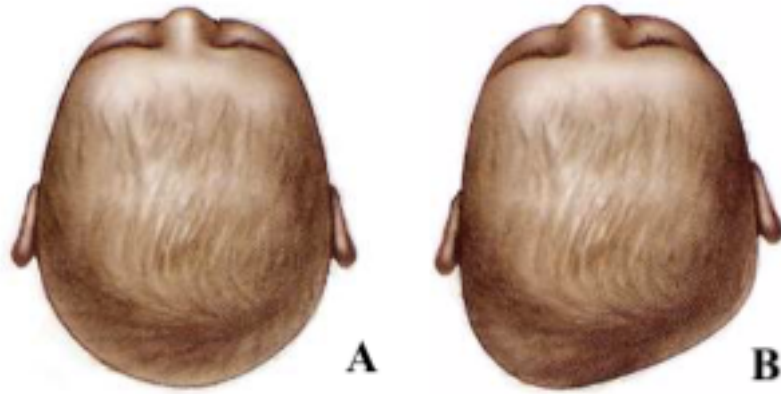


Figure 34 : a) Crâne normal ; b) Plagiocéphalie modérée (57)

d) *La neurofibromatose*

La neurofibromatose de type I (NF1) aussi appelée maladie de Von Recklinghausen est la forme la plus fréquente des neurofibromatoses.

Elle correspond à une maladie génétique multiviscérale. Elle a une incidence de 1 naissance pour 3000 à 3500 naissances au niveau mondial, ce qui fait d'elle la maladie génétique autosomique dominante la plus fréquente. Sa sévérité et son expression phénotypique est variable. Son diagnostic est clinique et il peut être tardif dans les formes frustes.

La NF1 entraîne des troubles dermatologiques comme l'apparition de tâches « café-au-lait », de lentigines ou d'hamartome anémique et des neurofibromes qui sont des tumeurs bénignes. De nombreuses manifestations très hétérogènes d'ordres ophtalmiques, rhumatologiques et orthopédiques, endocriniennes, cardiaques et vasculaires, neurologiques ainsi que des cancers sont retrouvées dans le tableau clinique de la neurofibromatose. (60)

Elle entraîne des lésions asymétriques pouvant entraîner une asymétrie cranio-faciale. (60)

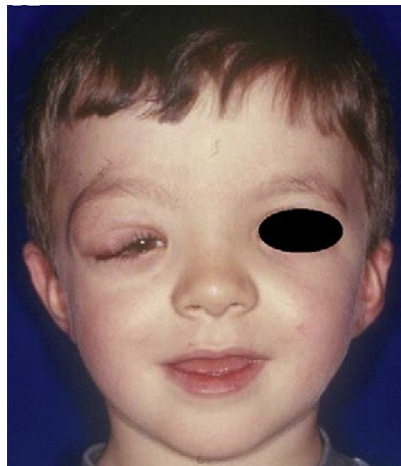

Figure 35 : Neurofibrome plexiforme au niveau de la paupière droite (61)



### e) *La microsomie hémifaciale*

La microsomie hémifaciale est une hémi-hypoplasie touchant plusieurs tissus de la face. Son expression est le plus souvent unilatérale, mais quelques cas bilatéraux ont été rapportés. (62)

Aussi appelée syndrome oto-mandibulaire, syndrome du premier arc branchial, dysplasie oto-mandibulaire, la microsomie hémifaciale est une malformation à l'étiopathogénie mal connue. De nombreux cas sont sporadiques, mais une hérédité autosomique dominante a été démontrée dans certaines familles. Les causes avancées sont des anomalies chromosomiques et environnementales. (62)

Elle touche à peu près 1 nouveau-né sur 5000 et est responsable d'une asymétrie faciale isolée par une diminution quantitative des tissus durs et mous d'un des côtés du visage. (63)

Ses formes cliniques sont variables : elles touchent l'oreille, la mandibule et le maxillaire et altèrent la croissance auditive. Un bilan diagnostic complet permet de déterminer et quantifier la déformation anatomique et l'atteinte fonctionnelle qui en résulte, et de fournir un plan de traitement adapté et optimal. (63)

Le signe pathognomonique du syndrome est l'atteinte du condyle. Une hypoplasie condylienne voir une aplasie est observée selon la gravité de l'atteinte. Dans les formes unilatérales, l'asymétrie frontale mandibulaire se traduit par une déviation du menton du côté de l'hypoplasie et par un défaut de croissance de la branche montante du côté atteint. Par compensation, on observe de l'autre côté un allongement du corps et de l'angle mandibulaire. (10)

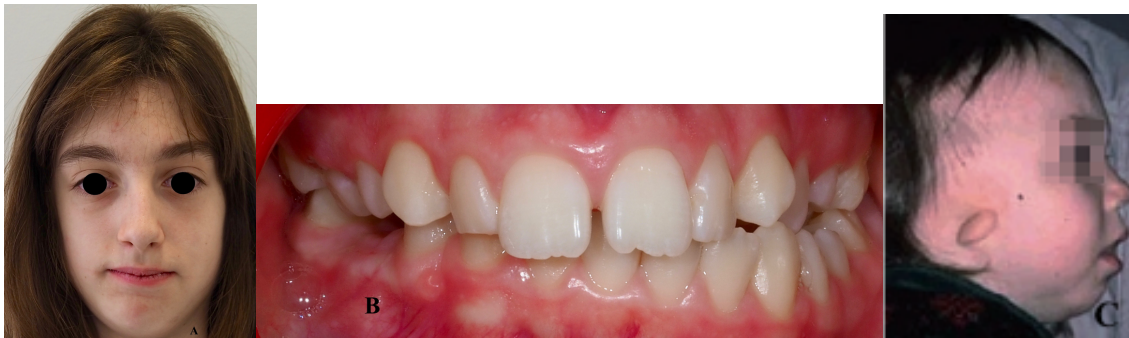

Figure 36 : *Microsomie hémifaciale* : a) Déviation du menton ; b) Anomalies occlusales majeures ; c) Microtie (64)

### f) *Autres malformations*

Différentes malformations peuvent avoir des répercussions sur la symétrie de la région cranio-faciale.

Au niveau de l'œil, la microphtalmie unilatérale, l'anophtalmie, un kyste prosencéphalique embryonnaire, ou une fente faciale entraîne une asymétrie sévère qui peut être unilatérale ou bilatérale.

Dans la zone nasale, les affections principales sont l'arhinie unilatérale, l'aplasie héminasale, la formation de proboscis et les fentes.

La région orale est le plus souvent affectée par des dents ectopiques pouvant être retrouvées dans une narine ou dans la zone oculaire.

Les atteintes asymétriques des oreilles sont très variées. Elles peuvent être hypoplasiques, dysmorphiques, présenter des angulations ou des attaches différées à droite et à gauche. Elles peuvent être uni ou bilatérales, et toucher les tissus mous, les fosses ou les sinus. (56)

## 2. Anomalie de croissance

### a) Anomalie de croissance cranio-faciale

Leurs étiologies restent encore à ce jour mal connues ou inconnues. (14) Elles peuvent être acquises ou congénitales, elles apparaissent à des âges variables ou dès la naissance. Enfin elles peuvent s'améliorer ou, au contraire, empirer au cours de la croissance selon l'étiologie et l'atteinte plus ou moins sévère. (22) Ces asymétries idiopathiques sont fréquentes dans la population.

#### (1) Asymétrie par défaut

L'atrophie hémifaciale : Sa forme la plus courante est appelée syndrome de Romberg. Elle correspond à une atrophie lente et progressive des tissus sous-cutanés, de la graisse et de l'os, dont l'atteinte est variable. Cette pathologie touche majoritairement les femmes et est le plus souvent unilatérale. Des répercussions dentaires peuvent être présentes comme les béances unilatérales ou un développement incomplet des racines correspondantes au côté atteint. (38)

L'atrophie hémifaciale diffère de la microsomie hémifaciale avec une apparition plus tardive au cours de la première décennie et une articulation qui n'est pas principalement touchée. L'étiopathogénie reste incertaine. (38) D'autres répercussions oculaires, orales ou au niveau capillaire comme une alopécie peuvent apparaître. (62)

#### (2) Asymétrie par excès

L'hémi-hypertrophie peut présenter diverses atteintes. Elle est localisée, peut atteindre plusieurs structures d'une même région du visage ou être généralisée sur la moitié du corps. Les étiopathogénies sont diverses et mal connues : des anomalies chromosomiques, des origines vasculaires ou lymphatiques, des lésions du système nerveux central et des anomalies endocriniennes ont été avancées. (62)

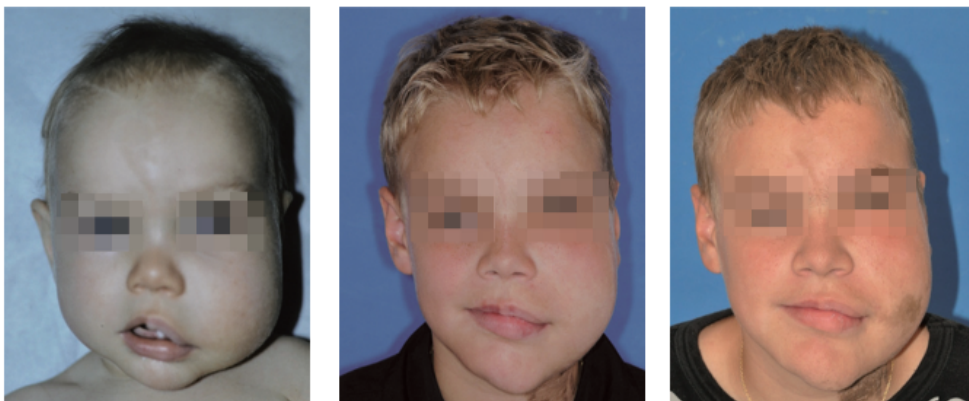

Figure 37 : Hémi-hypertrophie faciale en 1996 , 2007 puis 2010 (65)



L'hyperplasie est une pathologie entraînant une augmentation cellulaire anormale non néoplasique conduisant à une augmentation considérable du développement des os cranio-mandibulaires. Le plus souvent, elle est unilatérale et on la retrouve dans d'autres maladies telles que la maladie de Paget ou l'hémi-gigantisme facial. (51)

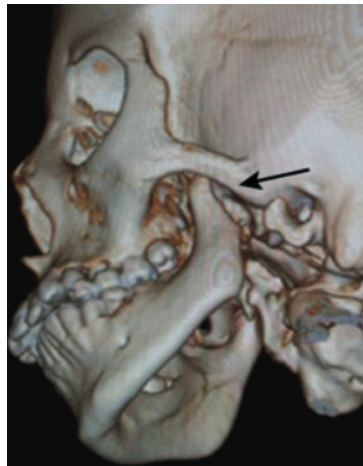
### *b) Anomalie de croissance mandibulaire*

Les asymétries mandibulaires concernent les anomalies du condyle et des articulations temporo-mandibulaires. (22)

#### *(1) Anomalie par défaut*

Cela correspond à une anomalie unilatérale par défaut du cartilage condylien. Elles entraînent ainsi une hypocondylie voire même une acondylie caractérisée par une absence totale du condyle.

Au niveau clinique, on observe une insuffisance verticale postérieure de la face. (13)



*Figure 38 : Aplasie du condyle gauche vue sur un scanner 3D*

*(Dr J. Faure)*

La micrognathie mandibulaire est le tableau clinique le plus fréquent dans les cas d'aplasies et les examens radiographiques révèlent une absence du condyle et un défaut de développement de la fosse et de l'éminence. (51)

#### *(2) Anomalie par excès*

La macrognathie unilatérale correspond à un excès de croissance sur une hémimandibule. Elle est associée à une bascule du plan d'occlusion vers le côté atteint mais, dans la dimension sagittale, les rapports squelettiques restent normaux. Il n'y a donc pas de prognathie du côté atteint. (22)

La prognathie asymétrique se traduit par un excès de taille de la mandibule ainsi qu'une croissance unilatérale. Dans ce cas, l'examen endobuccal montre une classe III d'Angle et une occlusion inversée. (22) L'examen radiologique peut montrer un allongement vertical du condyle ou du ramus, un allongement horizontal du corps de la mandibule ou une association des deux phénomènes. (43)

L'hypercondylie unilatérale est une anomalie rare et bénigne résultant d'une hypertrophie due à une hyperactivité du condyle et de son col. Les formes unilatérales sont les plus fréquentes. (65)

Son apparition est asymptomatique et progressive au cours de la croissance. (66) Les étiopathogénies sont mal connues : des troubles vasculaires, traumatiques, neurocrispathiques ou inflammatoires ont été évoqués. (10)

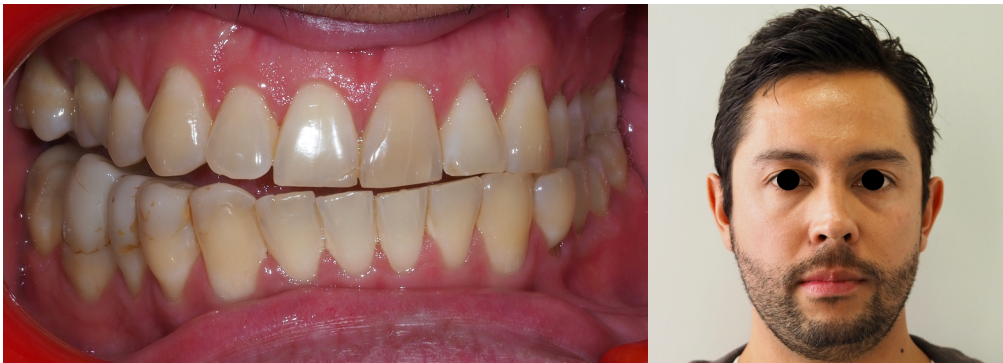Elle débute généralement entre 10 et 30 ans. (66) On observe une asymétrie faciale localisée à l'étage inférieur.

Le menton est dévié du côté sain. Du côté atteint, on observe un abaissement du corps et de l'angle mandibulaire, une convexité nettement augmentée surtout dans la zone prémolaire et un abaissement de la commissure labiale.

L'examen occlusal révèle des anomalies plus ou moins sévères. Le plan d'occlusion bascule toujours du côté de l'hypercondylie et les rapports inter-arcades montrent soit une occlusion peu perturbée, soit une inoclusion dentaire unilatérale, soit des occlusions inversées du côté sain. Dans les atteintes sévères, il est possible d'observer une inoclusion totale entre les incisives jusqu'aux molaires. (65)

L'hypercondylie entraîne un excès vertical postérieur de la face. Il en existe 2 types : une forme verticale pure ou une forme latérale pure. (13)

La scintigraphie osseuse permet de déterminer l'activité cellulaire au niveau condylien (10) par l'hyperfixation de l'isotope Tc 99. (13)



*Figure 39 : Hypercondylie unilatérale droite*

*Des composites ont été réalisés secteur 4 il y a plusieurs années pour retrouver des contacts occlusaux mais l'hypercondylie était toujours active, d'où la récurrence de la bécance latérale.*

### **3. Syndromes**

Les asymétries faciales et mandibulaires peuvent aussi être l'expression phénotypique de syndromes polymalformatifs aux atteintes variables. (64) Un syndrome correspond à un ensemble de malformations au sein de zones embryonnaires non contiguës. (55)

*La liste n'est pas complète puisque l'asymétrie est retrouvée dans plus de 300 syndromes mais représente les syndromes les plus fréquents.*

## (1) Syndromes à l'origine d'anomalies par défaut

Le syndrome de Crouzon est une maladie héréditaire à transmission autosomique dominante. Il entraîne des malformations variables dont l'asymétrie faciale, la ligne frontale basse, la ptose des paupières, la brachydactylie, la syndactylie et avec une craniosynostose possible. Des anomalies squelettiques sont aussi recensées comme l'endognathie. (67)

Le syndrome d'Apert est représenté par une craniosynostose, une hypoplasie de la face médiane et une syndactylie asymétrique au niveau des pieds et des mains. Il correspond à environ 4,5% des craniosynostoses. (67)

Le syndrome de Goldenhar ou dysplasie oculo-auriculo-vertébrale correspond en clinique à une microsomie hémifaciale unilatérale ainsi que des anomalies au niveau de la face, de la colonne vertébrale, des oreilles, des yeux et des paupières. Les cas sont généralement sporadiques mais une étiopathogénie héréditaire est possible par transmission autosomique dominant. (64) C'est la forme la plus sévère de microsomie hémifaciale. (63)

Le syndrome de Treacher-Collins ou syndrome de Franceschetti dont l'expression phénotypique est une dysplasie oto-mandibulaire bilatérale, symétrique touchant les tissus durs et mous de la face et le cou. C'est une anomalie congénitale due à des mutations du gène TCOF1. (64)

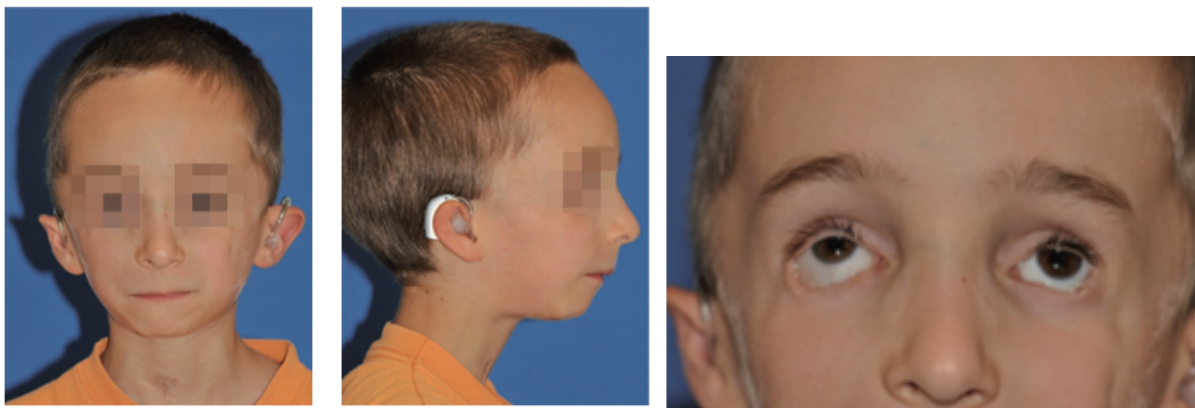

Figure 40 : Syndrome de Treacher-Collins et manifestations oculaires du syndrome (64)

Le syndrome de Silver-Russell se traduit par un défaut de croissance de la face bilatéral, un retard de croissance ainsi qu'une asymétrie des membres avec une atteinte variable. Des anomalies de taille et de nombre au niveau dentaire sont possibles. L'étiopathogénie est mal connue, la transmission serait autosomique dominant mais des cas sporadiques ont été rapportés. (64)

Le syndrome d'Hanhart appelé syndrome de Jussieu ou syndrome hypoglossie-hypodactylie. Il entraîne des anomalies cranio-faciales ainsi que des anomalies au niveau des membres avec une sévérité variable. Ici encore, l'étiopathogénie est mal connue, la transmission serait de type héréditaire autosomique récessif avec pour facteur de risque la consanguinité des parents. (64)

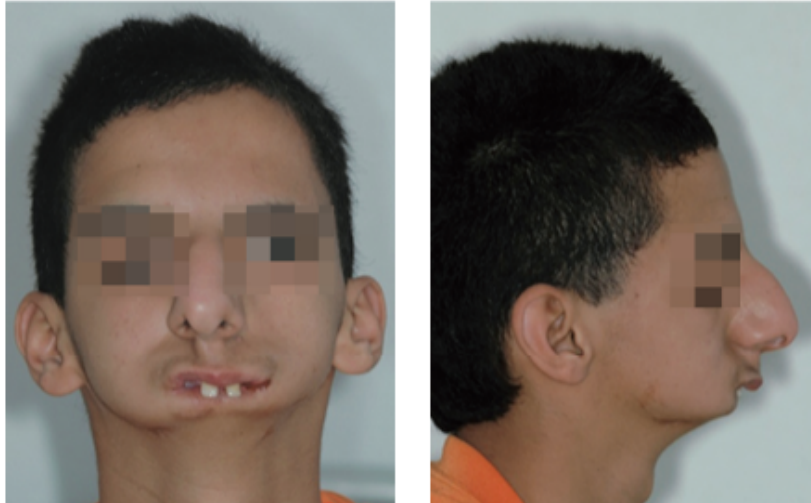


Figure 41 : Syndrome d'Hanhart avec micromandibulie et rétromandibulie (64)

Le syndrome de Moebius est traduit cliniquement par une paralysie congénitale musculaire au niveau du visage et des yeux associée à des malformations corporelles au niveau des membres. (64)

## (2) Syndromes à l'origine d'anomalies par excès

Le syndrome de Wiedemann-Beckwith est une anomalie congénitale caractérisée par un excès de croissance généralisée et un risque augmenté de développer des tumeurs embryonnaires. (68)

L'examen clinique montre une macrosomie ainsi qu'une hypertrophie unilatérale du corps avec des anomalies au niveau du système digestif. Au niveau de la sphère orale, l'examen révèle une macroglossie symétrique ou non. Les dysmorphoses faciales associées sont le plus souvent une classe III squelettique dans un contexte hyperdivergent, une brachymaxillie, une infraclusion et des diastèmes. (64)

## 4. Anomalie acquise

Les asymétries squelettiques mandibulaires et faciales peuvent également survenir à tout âge sous l'influence de facteurs environnementaux ou d'agents pathogènes. Elles peuvent concerner toutes les structures de la face dont la mandibule, le maxillaire, les sinus et la région nasale. (10)

Plus précisément, au niveau de l'ATM, l'asymétrie peut se déclarer suite à l'apparition et au développement :

- De processus dégénératifs comme l'ostéoarthrose ou l'ostéoarthrite secondaire à une pathologie systémique, infectieuse ou un traumatisme (51)
- D'ankyloses : le plus souvent fibreuses mais elles peuvent être osseuses et conduire dans ce cas à une immobilité totale de l'ATM. Les ankyloses sont souvent secondaires à un traumatisme mais peuvent aussi résulter d'un phénomène infectieux au niveau du processus mastoïde ou de l'oreille moyenne, de pathologies systémiques, ou d'actes iatrogènes (51). Des cas d'ankyloses idiopathiques ont aussi été rapportés (22)

- De zones d'adhérences fibreuses intra-articulaires : irréversibles, elles conduisent à une diminution de la mobilité mandibulaire tout comme les ankyloses (51)
- D'une arthrite systémique ayant des répercussions variables selon les patients. Parmi les arthrites systémiques on peut citer l'arthrite rhumatoïde, le lupus érythémateux ou la sclérodermie qui est une pathologie touchant le tissu conjonctif (51)
- D'une condylolyse responsable d'une résorption du condyle idiopathique. L'étiopathogénie est encore inconnue mais la pathologie entraîne une diminution de la hauteur du condyle (51)
- D'une ostéochondrite disséquante (51)
- D'une ostéonécrose condylienne (22)
- D'une tumeur bénigne ou maligne (22) ou métastatique (51)
- D'une chondromatose synoviale perceptible à l'examen clinique par le développement d'une infraclusion postérieure unilatérale (51)
- D'une irradiation ou d'une fracture condylienne. (22)

Au niveau de la mandibule, des maxillaires et de la face supérieure, ce sont des atteintes secondaires à une pathologie traumatique, inflammatoire ou tumorale qui seront responsables de l'asymétrie. (22)

Il est évident que selon l'âge d'apparition de l'asymétrie, les répercussions phénotypiques ne seront pas les mêmes. Par exemple, une ankylose apparue dans l'enfance conduira à un hypodéveloppement mandibulaire du côté atteint. (18)

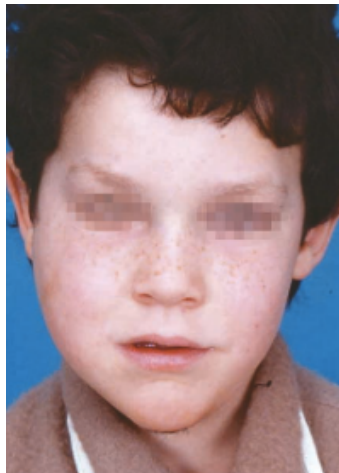Les traumatismes faciaux sont aussi concernés par l'asymétrie. Les accidents de la voie publique représentent la première cause de traumatismes faciaux. Les données épidémiologiques rapportent une incidence plus importante autour de 10 ans, et montrent que la région condylienne est la plus fréquemment touchée dans les traumatismes faciaux de l'enfant.

Les fractures du condyle sont responsables de troubles fonctionnels mais également d'anomalies de croissance mandibulaire. Dans ce sens, il est indispensable de déceler et traiter le plus précocement possible une fracture condylienne. Deux types de fractures condyliennes existent : une avec retentissement articulaire et l'autre sans retentissement articulaire. Dans ce dernier cas, le condyle est encore dans la fosse mandibulaire.

Plusieurs possibilités thérapeutiques existent :

- Le traitement chirurgical qui est indiqué dans de très rares cas chez l'enfant,
- Le traitement orthopédique permettant un blocage bi-maxillaire sur des arcs rigides le temps de la consolidation de la fracture. Cependant, ce traitement est indiqué seulement dans les fractures sans retentissement articulaire ce qui fait que son indication est rare.
- Le traitement fonctionnel indiqué dans tous les cas de fractures avec retentissement articulaire. Dans ce cas, une rééducation par le biais de mouvements mandibulaires avec ou sans appareil est mise en œuvre selon la gravité de la fracture. Ce traitement impose une bonne compréhension et coopération du patient. (16)

Dans tous les cas de fractures condyliennes, des troubles secondaires fonctionnels ou architecturaux peuvent apparaître comme une anomalie au niveau des ATM, des interférences occlusales, une obliquité du plan d'occlusion, une asymétrie mandibulaire ou une insuffisance verticale postérieure. La complication la plus grave est l'ankylose temporo-mandibulaire. Selon Proffit, les anomalies sévères d'un hypodéveloppement mandibulaire ou d'une asymétrie sont causées dans 5 à 10% des cas par des antécédents de fractures condyliennes. Le traitement des séquelles sévères secondaires à un traumatisme est chirurgical. (16) (cf Figure 51)



*Figure 42 : Fracture condylienne droite suite à un traumatisme avec tuméfaction pré-tragienne droite et plaie mentonnière (16)*

Au niveau de la face d'autres étiologies aux asymétries ont été reportées : (22)

- Les troubles neurologiques comme l'atteinte du nerf trijumeau.
- Les processus tumoraux de la région oro-faciale le plus souvent asymétriques. On peut citer l'adénome pléomorphe, les ostéosarcomes, l'ostéome ou l'hémangiome juvénile. (69)
- Les kystes.
- La paralysie faciale aux étiopathogénies multiples : traumatismes, infectieux, héréditaires, idiopathiques. La paralysie de Bell est l'exemple de paralysie idiopathique le plus fréquent. (69)
- Les pathologies posturales comme la scoliose.
- Les atteintes musculaires comme les hypotrophies, les hypertrophies ou les atrophies des muscles de la face et de la sphère orale notamment au niveau du muscle masséter, temporal et sterno-cléido-mastoïdien. Des fibroses musculaires non traitées auront également des conséquences sur l'harmonie faciale. (14)
- Les atteintes des muscles oculomoteurs vont avoir une répercussion sur la mobilité oculaire et ainsi être responsables d'une asymétrie. (69)
- Les troubles de la vue forçant un ajustement de la posture céphalique afin de pouvoir garantir une vision convenable.
- Les atteintes infectieuses asymétriques comme une parotidite, une sialadénite, un abcès dento-alvéolaire. (69)
- Les dysfonctions ou les para-fonctions notamment la mastication unilatérale, les troubles de la déglutition et de la ventilation.
- Les brûlures.
- Les habitudes posturales non physiologiques et fréquentes (positions du sommeil).
- Les actes iatrogènes comme une fracture mal corrigée créant un cal responsable d'asymétrie. (65)



- Le cancrum oris est une infection gangréneuse. Elle touche principalement les enfants dans les pays sous-développés et atteint la cavité orale. Elle confère une lourde asymétrie plus ou moins étendue pouvant concerner à la fois les tissus mous et durs de la région maxillo-mandibulaire. (69)

### **A RETENIR**

En conclusion, l'origine de l'asymétrie peut être la conséquence de toute pathologie ayant une répercussion plus importante sur un des deux côtés du visage. Comme citées ci-dessus, les étiopathogénies des asymétries mandibulaires sont diverses et variées : congénitales, traumatiques, tumorales, neurologiques, dentaires, fonctionnelles, cutanéomusculaires et posturales. (13)

La plupart des asymétries faciales concernent la partie inférieure de la face mais elles peuvent être associées également à des asymétries de la base du crâne.

A ce stade, l'étiologie et la gravité conditionnent le choix du traitement qui peut se porter notamment sur un traitement orthopédique, orthodontique par des mécaniques ou des avulsions asymétriques ou la correction chirurgicale.

## V. Le rôle de l'orthodontiste dans les thérapeutiques des asymétries légères à modérées

Le choix des thérapeutiques mises en place dépend de l'étiologie, de l'âge, de la sévérité de l'asymétrie. (13) L'orthodontiste peut décider de corriger l'asymétrie ou bien de traiter le patient avec des compensations. (5)

La difficulté de traitement de l'asymétrie faciale et mandibulaire, qu'il soit orthodontique, orthopédique ou chirurgical, réside dans le fait que de nombreux composants faciaux peuvent participer au tableau clinique : les tissus dentaires, les tissus mous et les tissus squelettiques. Elles impliquent également souvent les trois dimensions de l'espace. (14)

Chez l'enfant, une asymétrie marquée dans les premiers jours de vie ou dans l'enfance justifie une collaboration pluridisciplinaire pour une prise en charge spécialisée et personnalisée. (6)

Les thérapeutiques mises en place chez l'enfant sont assez complexes et leurs résultats sont souvent imprévisibles. (14)

Chez l'adulte, les moyens thérapeutiques dont le praticien dispose pour traiter les asymétries mandibulaires sont le traitement de compensations par camouflage orthodontique, l'utilisation des ancrages osseux temporaires associés aux mouvements orthodontiques et la chirurgie. (19)

Chez l'adulte, pour un patient se présentant en consultation avec une asymétrie faciale légère à modérée sans plainte dysfonctionnelle, il vaut mieux éviter un traitement chirurgical. (6)

### A. Prévention et interception

La prévention des asymétries squelettiques consiste à s'assurer du maintien de la croissance symétrique ou à corriger le plus tôt possible une croissance asymétrique. Pour cela, il faut assurer une posture céphalique correcte, normaliser les fonctions, et prévenir ou traiter une latérodéviations mandibulaire le plus rapidement possible. Les asymétries dentaires sont prévenues en assurant le maintien de la symétrie des dents tant sur leur position que sur leur taille. Ainsi la surveillance établie par l'orthodontiste s'appuiera sur l'analyse temporelle des pertes des dents temporaires controlatérales, sur l'éruption symétrique des dents permanentes, et sur la vérification des soins dentaires reconstituant une dent et devant être de même dimension que la dent controlatérale. (70)

L'interception permet de « dépister, évaluer, contrôler ou neutraliser les mécanismes d'aggravation de la malocclusion initiale » (*Tollaro et Bacetti*). (71)

De nos jours, l'intervention précoce sur des malocclusions n'est plus à prouver. Selon Deshayes, le **dépistage** et la mise en place d'une thérapeutique doit avoir lieu :

- Sur l'étage crânien en post natal
- Au niveau dento-alvéolaire à partir de 3 ans (72) (73)

## 1. Établissement de l'asymétrie

Face à un nourrisson ou un jeune enfant asymétrique, il convient d'informer la famille que la correction de l'asymétrie n'est ni systématique ni spontanée au cours du temps. Le rôle de l'orthodontiste sera de surveiller l'éruption des dents temporaires, déceler la mise en place d'une mastication unilatérale non alternée et d'éliminer les parafunctions susceptibles d'aggraver l'asymétrie. (72)

Le syndrome de mastication unilatérale dominante est très fréquent dans les asymétries de position de la mandibule. Il peut être identifiable par une asymétrie de l'activité musculaire, une déviation de la LII mandibulaire, une mastication préférentielle vers le côté dévié, une asymétrie des articulations temporo-mandibulaires et un plan d'occlusion oblique et ascendant du côté où la mastication est privilégiée. Witt explique l'absence de coïncidence des médianes par une rotation du corps mandibulaire ainsi qu'une asymétrie myo-squelettique. Canalda introduit en plus dans le tableau clinique, une asymétrie de l'arcade maxillaire dans la dimension transversale et sagittale. La mastication unilatérale dominante conduit à des pentes condyliennes différentes : le condyle sera plus volumineux et la tubérosité articulaire du temporal sera plus marquée du côté mastiquant. Au niveau du condyle controlatéral orbitant, il sera plus allongé et moins volumineux, quant à la tubérosité du temporal, elle sera plus aplatie. L'origine de ce syndrome, acquise ou congénitale, est controversée selon les auteurs. Planas décrit plusieurs phénomènes induits du côté de la mastication unilatérale dominante : le condyle est arrondi, le corpus épaissi, l'arcade maxillaire s'allonge et s'élargit, et l'angle fonctionnel de mastication est plus faible. (48)

Mais tous s'accordent sur la nécessité d'une prise en charge précoce. Cependant, les formes cliniques de l'asymétrie étant très hétérogènes et complexes, certaines ne correspondent pas à ces descriptions. Cela peut s'expliquer par une asymétrie de l'unité occipito-temporale et sphéno-ethmoïdo-orbitaire sous-jacente. (72)

Au niveau anatomique, les os maxillaires sont appendus à l'os ethmoïdal, frontal, et sphénoïde. Le sphénoïde est en relation avec les maxillaires par les apophyses ptérygoïdes qui sont en rapport étroit avec les tubérosités maxillaires. La forme d'arcade maxillaire notamment sa symétrie est donc dépendante de la symétrie de ces différentes structures composant la partie antérieure de la base du crâne.

La mandibule est en relation avec les fosses mandibulaires des os temporaux par le biais de l'articulation temporo-mandibulaire. La symétrie de position et d'orientation des fosses mandibulaires influencera la symétrie de la mandibule d'une part et les déplacements des condyles au sein de ces fosses impacteront les mouvements mandibulaires. (74)

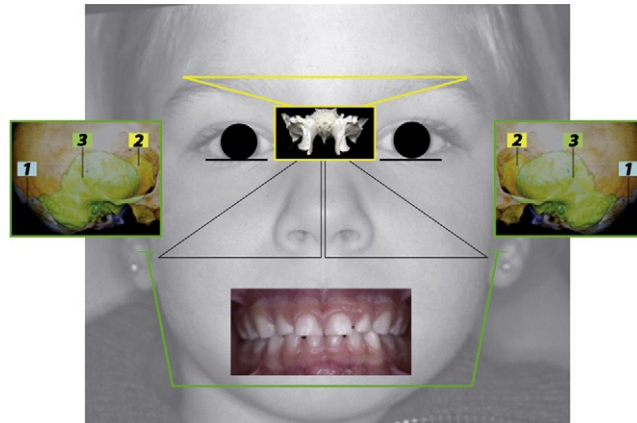


Figure 43 : Relation entre la symétrie occlusale et la symétrie crânio-faciale (74)

Le sphénoïde est représenté en jaune : 2, le temporal en vert : 3, et l'occipital en bleu : 1. (74)

Les nourrissons présentant des asymétries faciales et crâniennes décelables ont une croissance faciale qui deviendra asymétrique. Elles peuvent entraîner des asymétries inter-arcades, intra-arcades ou une déviation de la mandibule. Le traitement précoce permet de limiter les complications liées à la présence d'une asymétrie tels que les troubles ORL, visuels, posturaux et même les dysfonctionnements temporo-mandibulaires. (72)

Deshayes remarque que l'occlusion ne s'établit pas seulement lors de la mise en place des unités dentaires mais bien avant par un processus de flexion basi-crânienne. Cela correspond à des remaniements osseux ontogéniques induits lors de ce processus se produisant en période prénatale pour sa grande majorité. Les relations entre les arcades observées en denture temporaire ne sont que le reflet de l'équilibre architectural engendré par le processus de flexion basi-crânienne. Selon Deshayes, le développement du cerveau influe en partie la cinétique de croissance des os de la base du crâne. Des asymétries au niveau de la voûte du crâne et de sa base auront une influence sur la forme des arcades maxillaires et sur la mandibule. (72)

L'apparition et le développement des asymétries cranio-faciales se produisent en grande partie dans la période pré-natale. (75)

C'est pourquoi Deshayes recommande de corriger les asymétries le plus tôt possible, notamment par l'action de dispositifs orthopédiques pour réduire les répercussions intra et inter-arcades. (cf *L'orthopédie précoce*)

Ainsi, dès 3 ans, en denture temporaire, une attention particulière doit être accordée aux signes d'asymétrie faciale ou occlusale ainsi qu'aux déplacements mandibulaires. Ces déplacements peuvent être asymétriques et engendrer une dysfonction de la mastication. (75)

## 2. Le dépistage des asymétries par l'orthodontiste

◆ Dès la première consultation et avant même la mise en place de la denture temporaire, il faut dépister toute **asymétrie faciale classiquement décelable** sur les photographies réalisées lors de l'examen clinique ou sur un album photo rapporté par les parents de la naissance de l'enfant jusqu'à ses trois ans. L'album photo est intéressant car l'asymétrie cranio-faciale est plus identifiable sur un nouveau-né que sur un enfant. Cela s'explique car l'asymétrie s'installe avant même celle du système manducateur et qu'elle influencera le fonctionnement asymétrique de celui-ci.

La **voûte** crânienne, les **mimiques**, une **dévi**ation des LII dès les premiers contacts incisifs sont analysées.

Ainsi, une **asymétrie** des **orbites** ou une **inclinaison** du plan **bicommissural** doit faire suspecter une bascule du plan d'occlusion maxillaire et une asymétrie sphénoïdale. Une asymétrie au niveau des **oreilles**, une déviation du point **menton** doit évoquer une plausible asymétrie temporale. (75)

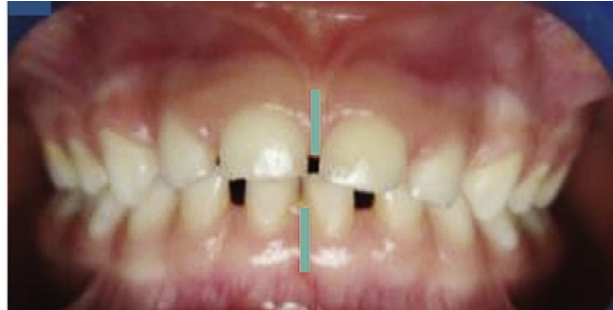

Figure 44 : Bascule du plan d'occlusion maxillaire en denture temporaire (74)

◆ Les signes d'une **asymétrie axiale inter-temporale** sont eux aussi dépistés grâce à des repères au niveau des oreilles externes. Les axes des oreilles sont comparés, celle présentant l'axe le plus bas par rapport à l'orbite traduit une cinématique de remodelage augmentée dans le sens horaire au niveau du temporal pouvant entraîner une latéralité masticatoire plus fréquente du côté opposé. Les fosses mandibulaires asymétriques dans leur position ou orientation peuvent induire des déplacements masticatoires asymétriques et conduire à long terme à un remodelage mandibulaire asymétrique. (75)

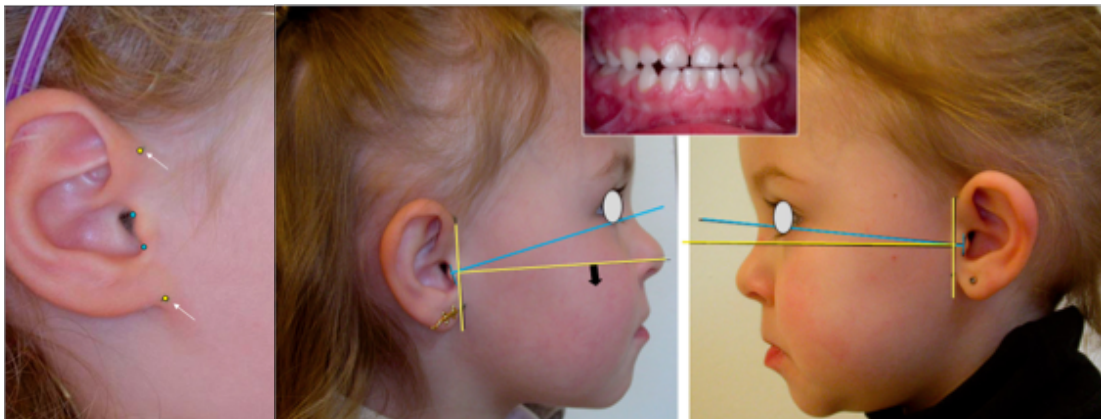


Figure 45 : Détermination des axes des os temporaux par l'utilisation de repères sur l'oreille externe selon Deshayes (75)

*La racine supérieure et la racine inférieure de l'hélix sont positionnées (points jaunes), les limites inférieures et supérieures du tragus sont déterminées (points bleus). L'axe du tragus et de l'hélix sont dessinés (lignes jaunes et lignes bleues verticales). Puis une ligne perpendiculaire est tracée à chaque axe, en regard du sommet du tragus jusqu'à l'orbite. (75)*

Dans la Figure 45, la patiente présente des axes de ses deux oreilles asymétriques, cela indique une asymétrie inter-temporale et donc une asymétrie des fosses mandibulaires entraînant une asymétrie dans le fonctionnement des ATM. Plus précisément c'est une asymétrie axiale inter-temporale avec majoration de la cinétique de rotation antérieure du temporal droit entraînant une mastication préférentielle gauche. (75)




Figure 46 : Noah (76)

*Nourrisson, Noah présentait une asymétrie faciale : scoliose faciale, asymétrie des orbites, allongement de l'hémiface et l'hémicrâne droit, l'oreille droite est plus basse et plus reculée. Une déviation vers la droite du menton est observée sur la photo bouche ouverte. (75)*

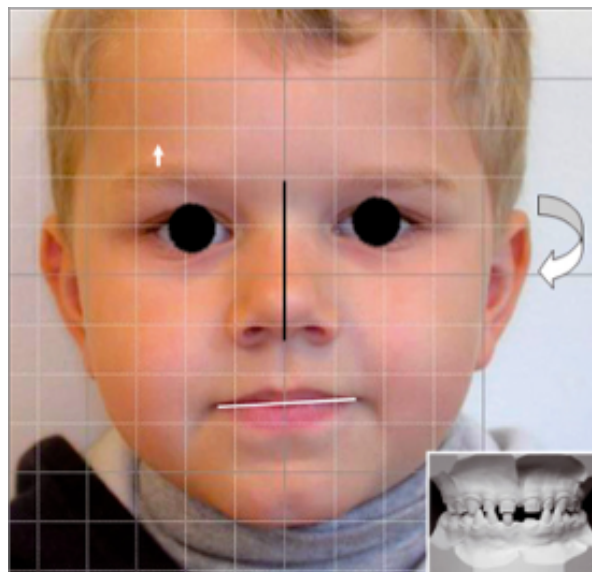


Figure 47 : Examen clinique exobuccal de Noah à 5ans (75)

*Observation d'une asymétrie orbitaire et d'une absence de parallélisme du plan bicomissural (75)*

◆ De même, le **dépistage d'asymétrie de position des dents**, de la **forme d'arcade** notamment un différentiel de la profondeur de la voûte palatine doit aboutir à un diagnostic très précis car elles peuvent être le reflet d'une asymétrie sphénoïdale. (72) L'arcade maxillaire est facilement analysée grâce à une grille de mesure type Orthogrille®, en vision monoculaire. On peut observer ainsi la présence d'une déviation de la papille interincisive, d'une asymétrie canine ou molaire, la mésialisation d'un secteur, les asymétries de largeur d'arcade au niveau des canines et des deuxièmes molaires temporaires par rapport au raphé médian. (75)



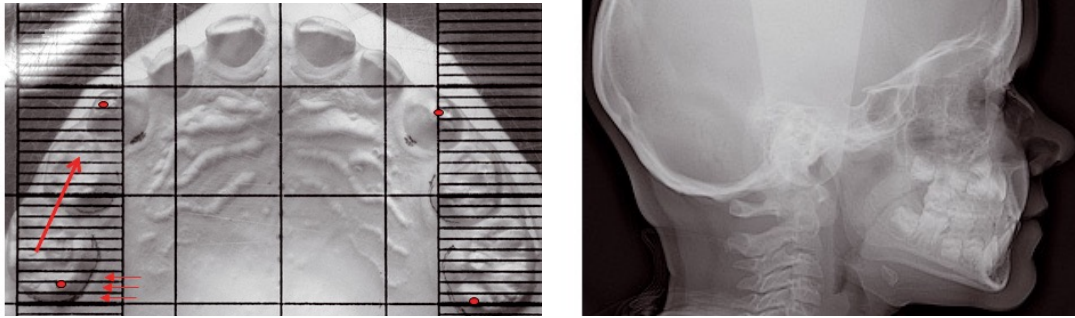


Figure 48 : Examen clinique endobuccal de Noah (75)

*Observation d'une asymétrie maxillaire intra-arcade : mésialisation du secteur 5, et augmentation de la largeur d'arcade droite au niveau de 55. Une asymétrie verticale des ATM est visible sur la téléradiographie de profil (75)*

◆ **Les mouvements mandibulaires** doivent être analysés et ce, même lorsque l'enfant est âgé de moins de 6 ans. Ces mouvements, lorsqu'ils sont symétriques, impliquent une **fonction masticatoire** correcte. Ces mouvements correspondent aux déplacements en latéralité vers la gauche et vers la droite. L'enfant doit, à partir de son occlusion de repos, glisser les dents mandibulaires vers la droite puis vers la gauche en restant les dents serrées sur un trajet court.

Ils sont observables lorsque les dents temporaires établissent leurs premiers contacts, c'est-à-dire dès le début de la mastication. Leurs longueurs, amplitudes et leurs composantes de diduction, de rétrusion ou de protrusion sont analysées.

En denture temporaire, il est possible de tester également les « latéralités crâniennes ». Elles permettent de tester la symétrie osseuse des fosses mandibulaires par une manipulation de la mandibule du patient. Celui-ci, en position allongée, a la tête en hyperextension : les condyles sont situés au fond des fosses mandibulaires. Le praticien manipule le menton : dans un premier temps, il tape doucement les dents mandibulaires et maxillaires, puis il accompagne un mouvement du menton vers la gauche puis vers la droite.

Si ces deux déplacements gauche et droit sont égaux, alors ils sont qualifiés de symétriques. Les composantes de diduction, rétrusion ou protrusion sont aussi renseignées. Ceci permet de distinguer une asymétrie axiale inter-temporale et leurs résultats doivent être comparés aux signes d'asymétries repérés au niveau des oreilles. (75)

Une fonction masticatoire asymétrique peut être renseignée par la présence de facettes d'usures sur les dents temporaires.

Généralement, elles sont plus présentes du côté de la déviation de la LII correspondant la plupart du temps au côté où la latéralité est la plus rétrusive et où la mastication est le plus souvent privilégiée. Lorsque ce n'est pas le cas, cela peut s'expliquer par une asymétrie crânienne plus complexe. (74)

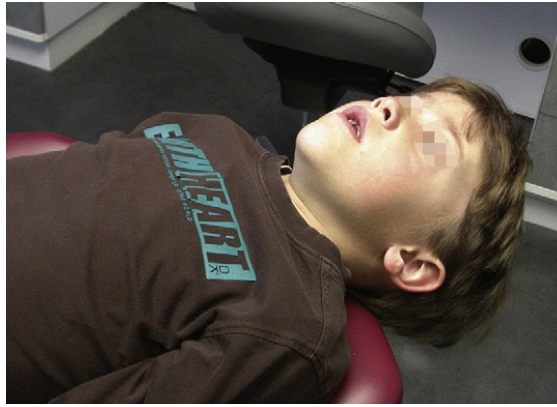

Figure 49 : Position de l'enfant pour effectuer le test des « latéralités crâniennes » (74)

L'hyperextension permet la suppression des résistances musculaires. L'occlusion obtenue est plus rétrusive. (74)

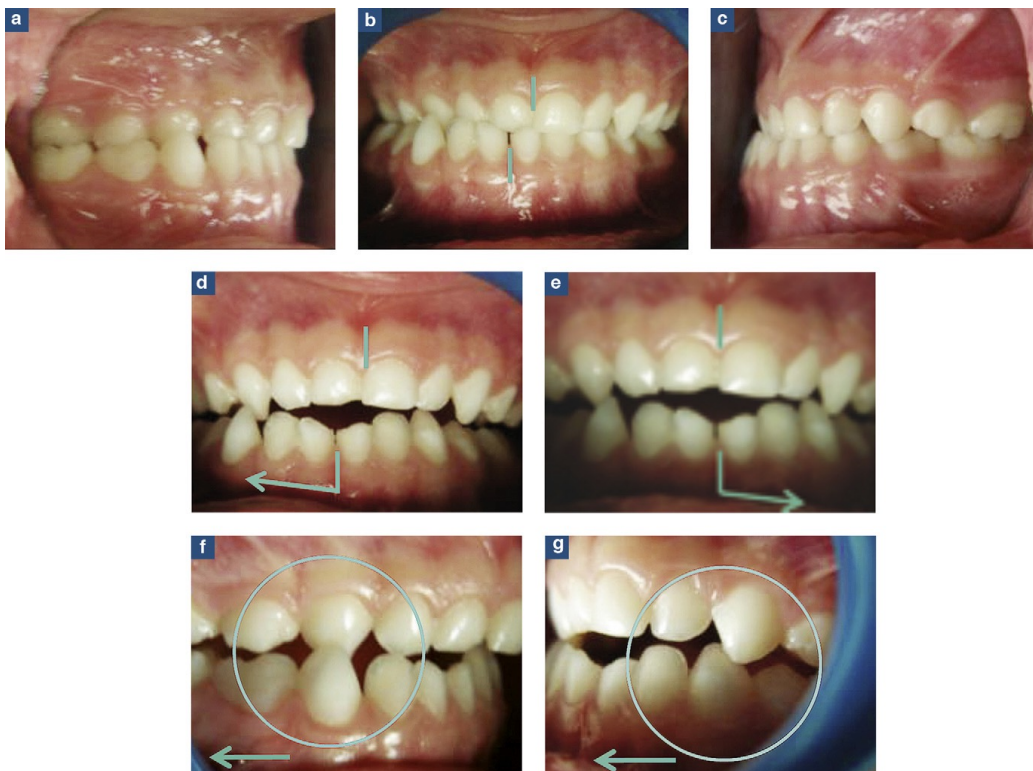

Figure 50 : Enoha (74)

En occlusion statique, on remarque une occlusion inversée secteur 5 de 52 à 55 et de 82 à 85, avec une LII mandibulaire déviée à droite a), b) et c). Les latéralités crâniennes sont asymétriques. A droite, le trajet est plus rétrusif et ascendant (d) et (f). A gauche, il est descendant et protrusif (e) et (g). (74)

◆ L'orthodontiste a également pour rôle de **dépister les fractures condyliennes** pouvant se produire dans un contexte symptomatologique silencieux.

Tout détail, notamment une contusion mentonnière doit faire penser à une éventuelle fracture condylienne et donc en rechercher les signes cliniques et radiologiques afin **d'adresser** le patient à un service de maxillo-facial et d'éviter des séquelles au cours de la croissance. Les traitements des fractures sont essentiellement fonctionnels.

Dans la première phase de traitement, l'orthodontiste associé ou non avec le kinésithérapeute a pour rôle de motiver et contrôler la bonne compréhension de la rééducation mise en place par le chirurgien maxillo-facial.

Puis le recours à des **activateurs** comme les plaques à ailerons peut être indiqué afin de perfectionner les résultats liés à la rééducation. Ces dispositifs ont pour objectif de stimuler l'activité du ptérygoïdien latéral qui est le plus souvent atrophié du côté de la fracture. Au long terme, l'orthodontiste pourra **surveiller** la **croissance faciale** et **dépister** les **troubles du développement**. (16).

Dans de rares cas, chez l'enfant, un traitement chirurgical ou orthopédique est réalisé par blocage bi-maxillaire sur des arcs rigides pendant la consolidation de la fracture. (*cf Anomalie acquise*)

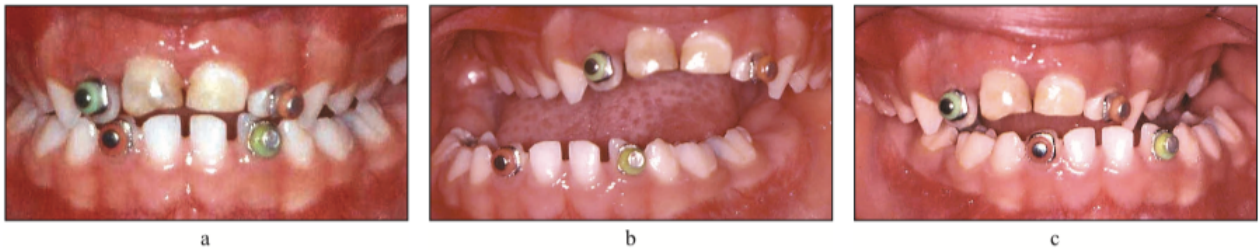


Figure 51 : Rééducation d'une fracture condylienne sans trouble occlusal (16)

*Des boutons et des élastiques colorés ont été positionnés sur les dents pour permettre d'augmenter la compréhension et la réalisation des exercices de rééducations en diduction chez l'enfant*

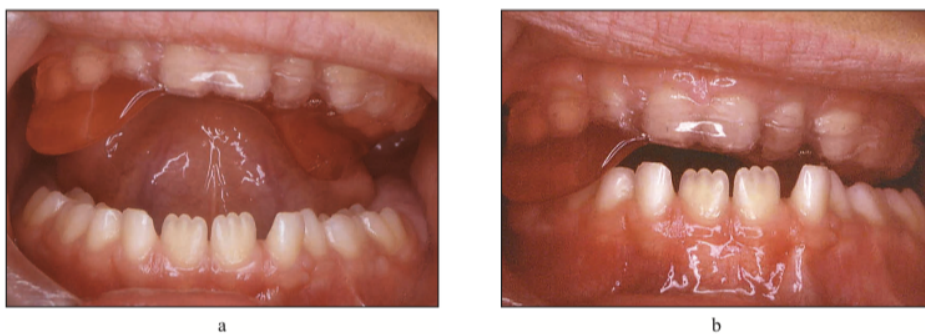

Figure 52 : Activateur utilisé pour guider la mandibule lors des mouvements de diduction (16)

◆ Les **plagiocéphalies posturales d'origine positionnelle (PPOP)** sont dans 12% des cas associées à un torticolis, dans ce cas une prise en charge par un kinésithérapeute est dans la plupart des cas initiée.

Par contre, pour les formes légères ou isolées, elles sont diagnostiquées plus tardivement, après 4 mois. Dans ce cas, dans les formes sévères après l'analyse d'un scanner (pour écarter une craniosynostose), le port d'une orthèse crânienne dynamique sera proposé pendant 12 semaines. En cas d'échec, un remodelage crânien par chirurgie peut être réalisé à la fin de la première année ou au cours de la deuxième année de l'enfant. (59)

Plus tard, les enfants peuvent se présenter en consultation d'orthodontie avec une PPOP **non traitée** précocement ou dont le **traitement** a été **inefficace**. L'interrogatoire doit cibler les conditions de vie anténatale et lors de l'accouchement. Dans les cas sévères, un scanner du crâne et du rachis cervical supérieur peut être réalisé et il peut révéler des malpositions de la synchondrose sphéno-basilaire et de C0-C1-C2. Cela peut se traduire à l'examen clinique par des arcades dentaires asymétriques et parallèlement, une diminution de la mobilité, une subluxation ou une luxation rotatoire C0-C1-C2 voire une impression basilaire. Pour ces enfants, le traitement orthodontique seul ne permettra pas de corriger totalement ni de façon stable les anomalies. Lalauze-Pol et al. proposent une prise en charge orthodontie-ostéopathie de façon simultanée. L'objectif est d'améliorer l'esthétique, de rendre le rachis cervical supérieur mobile et de diminuer le temps de port d'un appareil orthopédique. (59)

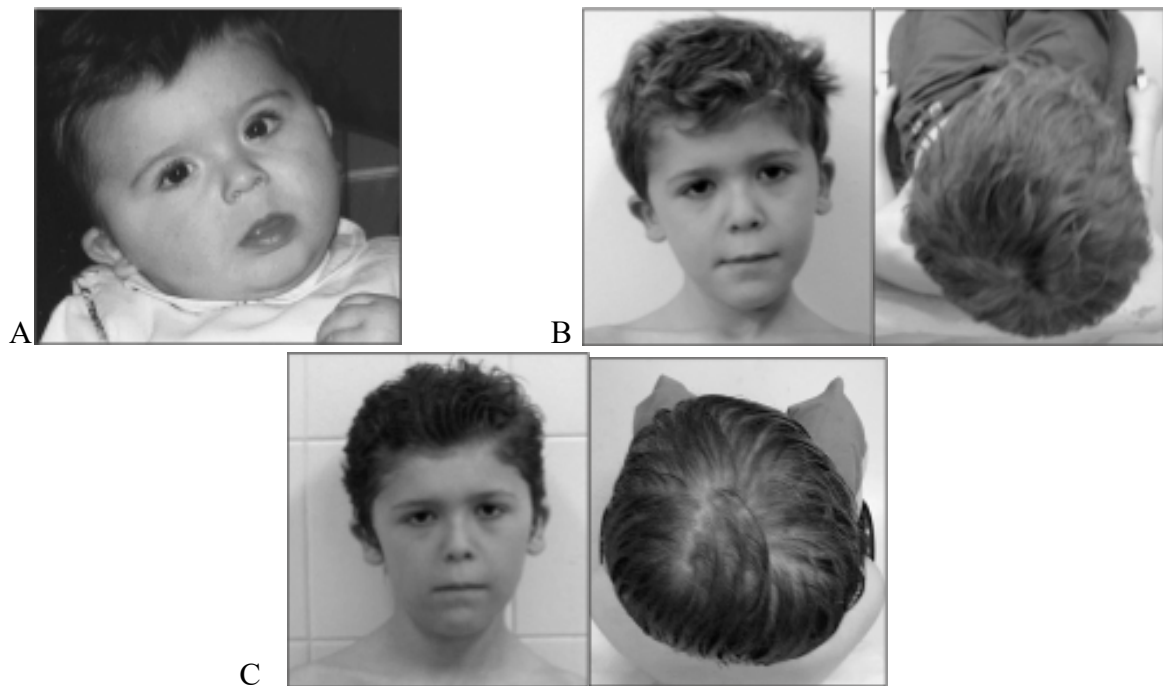


Figure 53 : Torticolis a) à 2 mois b) à 6 ans et demi c) après traitement à 8 ans ½ (59)

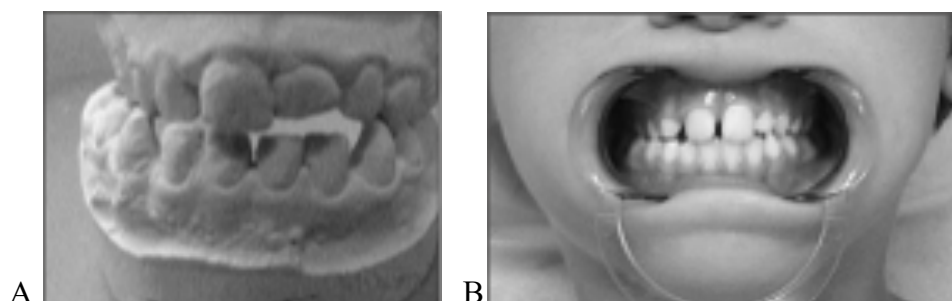


Figure 54 : Occlusion de l'enfant a) à 6 ans (suivi en orthodontie depuis l'âge de 4 ans mais le traitement n'a pas permis de résoudre l'asymétrie ou la béance et ½ puis b) à 8 ans ½ après un traitement ostéopathique et orthodontique (59)



### 3. Les traitements préventifs et interceptifs par l'orthodontiste

L'objectif de la prévention et de l'interception est de permettre de :

- **normaliser** l'environnement **neuromusculaire, articulaire et fonctionnel** en particulier la mastication et la déglutition
- **supprimer** ou **atténuer** les **signes** d'asymétrie. (45)

◆ Lors d'un traitement interceptif, il s'agit tout d'abord de **supprimer toutes les parafonctions**. Puis, dans les cas de ventilations orales, il faut rechercher tout obstacle anatomique à une ventilation nasale comme des polypes ou une cloison nasale déviée. (76)

Concernant les dysfonctions, celles-ci vont accentuer le tableau phénotypique des asymétries, notamment les dysfonctions linguales, masticatoires ou ventilatoires. Les **rééducations** neuromusculaires de ces dysfonctions sont indispensables pour créer de nouveaux réseaux neuronaux permettant l'établissement d'un bon environnement fonctionnel. (75)

La thérapie myofonctionnelle oro-faciale ainsi que des exercices musculaires sont indiqués dans les cas de dysfonction musculaire orofaciale. Le patient fait des exercices de mastication, de sourire, il gonfle ou étire ses joues et ses lèvres dans le but d'augmenter la force et le tonus des muscles oro-faciaux. Cela permet de limiter le développement de l'asymétrie au niveau du visage au cours de la croissance. Ces exercices sont réalisés chaque jour avant ou pendant le traitement d'orthopédie dento-faciale. (*cf Figure 11 Examen musculaire*) (26)

Les rééducations neuromusculaires, lorsqu'elles sont indiquées dans les cas de paralysie faciale d'origine virale, montrent au niveau des résultats des réactivations légères de certains muscles et un apprentissage de la limitation des muscles de la mimique. (77)

Des dispositifs peuvent être posés par l'orthodontiste pour permettre dans des cas de béances unilatérales, par exemple par le biais d'une grille fixe, une rééducation de la langue dans les secteurs postérieurs. (77)

◆ Lorsqu'une prématurité est responsable d'une **latérodéviation mandibulaire**, celle-ci peut être supprimée, lorsqu'elle est légère, par meulage sélectif de l'émail sur les dents temporaires et exceptionnellement sur les dents permanentes. (45) Le meulage sélectif de l'émail peut être fait à l'aide d'une fraise diamantée sur turbine avec eau.

◆ Dans les cas d'**anomalies transversales maxillaires causant une latérodéviation mandibulaire**, l'interception permet d'éviter un risque de croissance asymétrique. En corrigeant ces anomalies, on empêche l'adaptation et la compensation fonctionnelle notamment au niveau de la mastication. (76)

En effet, l'exploration de la fonction masticatrice chez les patients présentant une dysmorphie transversale maxillaire avec une occlusion inversée unilatérale présente une mastication préférentielle du côté concerné par l'inversion. (78)

Les Angles Fonctionnels de Mastication de Planas (AFMP) sont obtenus en réalisant des mouvements de latéralité droite et gauche. Lorsqu'ils sont inégaux, Planas a mis en évidence que le côté où la mastication est privilégiée correspond au côté qui présente le plus petit angle fonctionnel de mastication de Planas.

Les conséquences d'une mastication unilatérale non alternée sont multiples et la plus visible est l'installation d'une asymétrie mandibulaire.

Planas l'explique par le fait que le condyle concerné par la mastication préférentielle n'est pas stimulé : il ne fait que pivoter ; de ce côté, il y aura donc un hypodéveloppement du secteur concerné et une distocclusion de l'hémimandibule. Le condyle controlatéral est quant à lui très stimulé, ce qui entraîne un hyperdéveloppement de ce même côté et une mésiocclusion de la molaire.

L'inversé d'occlusion a également un impact sur le maxillaire car le frottement occlusal n'est pas physiologique : la fonction est inversée et cela cause une insuffisance de développement. L'occlusion inversée est donc une dysmorphie évolutive qui impose un traitement le plus précoce possible.

Afin de corriger la dysmorphose et de rétablir une mastication unilatérale alternée, Planas utilise le meulage sélectif associé à des « pistes directes en composites » en denture temporaire à partir de 3 à 4 ans.

Elles permettent de rétablir une fonction masticatoire fonctionnelle par l'apposition de composites sur les cuspidés des canines et les cuspidés vestibulaires des molaires maxillaires concernées par l'inversé d'occlusion en créant un AFMP plus petit du côté non inversé. Ainsi on demande au patient de mâcher de ce côté. Cela entraînera une stimulation du condyle situé du côté de la mastication préférentielle. Une fois la mandibule recentrée, les composites sont meulés jusqu'à obtenir une mastication unilatérale alternée. (78)

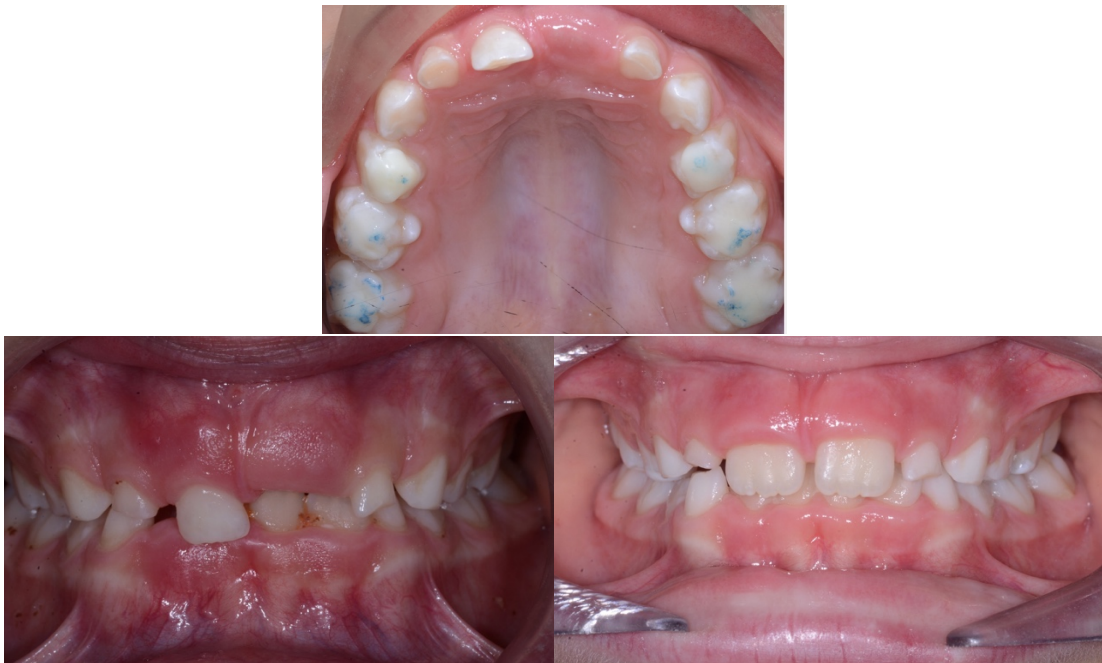

Figure 55 : Correction des anomalies transversales et sagittales par la réhabilitation neuro-occlusale grâce à des pistes directes postérieures

Source : <https://www.lafondorthodontie.com>

◆ L'expansion maxillaire est très largement utilisée car elle permet de résoudre les anomalies par déficit transversal, de rétablir une intercuspidation stable et correcte des dents postérieures en relation centrée et ainsi éliminer le différentiel positionnel de la mandibule observé en OIM et en ORC. (79) (80) Elle est effectuée de façon symétrique à l'aide d'appareils multiples : plaque palatine avec vérin, quadhélix, disjoncteur. (81)



◆ Enfin, une plaque de recentrage mandibulaire peut être utilisée dans les **préventions de la latérodéviatiion mandibulaire**. Elle permet de guider la mandibule vers une position recentrée et la stabiliser dans cette position. L'avantage de ces plaques est de favoriser la déprogrammation musculaire. (69)

◆ Le **traitement orthodontique précoce** montre des résultats concluants et positifs face aux asymétries lorsque la cause est occlusale et fonctionnelle. (80)

◆ En présence d'une latérodéviatiion fonctionnelle mandibulaire, **plus la prise en charge est précoce et meilleur est le pronostic**. En effet c'est une dysmorphose réversible et non évolutive lorsqu'un traitement est réalisé. Cependant, en l'absence de traitement elle peut se transformer en latérogna-thie. (10) Le pronostic restera réservé chez les patients où l'asymétrie est aggravée par des altérations fonctionnelles causant des troubles neuromusculaires à la base. Dans ces cas, une rééducation fonctionnelle est indiquée après le traitement. (80)

### A RETENIR

Dès la première consultation du patient, l'orthodontiste peut dépister la présence d'une asymétrie faciale avant même l'établissement de la denture temporaire. Il surveille l'éruption et la mise en place d'asymétries dentaires ou faciales au cours de la croissance. Il peut dépister les fractures condyliennes asymptomatiques et les plagiocéphalies posturales d'origine positionnelle pouvant passer inaperçues.

Commencés dès l'âge de 3 ans, les traitements interceptifs permettent la normalisation de l'environnement fonctionnel, articulaire et neuromusculaire ainsi que l'amélioration ou la suppression du tableau clinique de l'asymétrie.

Ainsi, la thérapie myofonctionnelle, les meulages sélectifs amélaire, l'expansion maxillaire, la plaque de recentrage mandibulaire ou le traitement orthodontique précoce permettent d'intercepter les asymétries.

Il est essentiel que le clinicien réalise des contrôles annuels afin de pouvoir déceler une croissance mandibulaire progressive pouvant être asymétrique. (43)

Plus la prise en charge de l'asymétrie est précoce et meilleur est le pronostic.

## B. Orthopédie

Le traitement orthopédique de l'asymétrie est indiqué chez l'enfant en phase de croissance. (43)

Il l'est aussi dans le traitement de la dysfonction articulaire unilatérale chez le patient en croissance ou non. (82)

Il a pour objectif de diminuer ou corriger la dysmorphose squelettique et ses conséquences occlusales, de diminuer les répercussions esthétiques et les répercussions maxillaires de l'asymétrie mandibulaire et de réduire les bascules du plan d'occlusion. (70)

Il peut être conduit seul pour favoriser la croissance ou associé à d'autres moyens thérapeutiques comme la correction chirurgicale. Dans ce cas, l'orthopédie est réalisée avant la chirurgie pour harmoniser la musculature, les fonctions et améliorer le résultat esthétique ou après la chirurgie en contention. (cf *Orthopédie et chirurgie*) (82)

L'orthopédie est moins courante dans les traitements de l'asymétrie que dans les anomalies antéropostérieures classiquement retrouvées comme la classe II ou la classe III. Ceci est expliqué par plusieurs facteurs :

- les étiologies des asymétries comme les syndromes où les répercussions sont souvent trop sévères et imposent un traitement chirurgical,
- par leurs expressions souvent tardives au moment du pic pubertaire,
- et par leur aggravation au cours de la croissance. (82)

Les appareils orthopédiques utilisés pour résoudre les asymétries ressemblent aux appareils classiques mais sont souvent modifiés afin d'avoir une action asymétrique. (82)

Les traitements orthopédiques ne peuvent pas être réalisés dans les cas de divergence squelettique importante (43) ou dans les dysmorphies antéropostérieures sévères. Dans ce dernier cas, l'orthopédie trouve sa place dans les traitements de décalages des bases osseuses se situant entre 2 à 6mm. (82)

De plus, les traitements orthopédiques de l'asymétrie présentent des risques comme une compression articulaire unilatérale où la mandibule est plus avancée et une asymétrie maxillaire lorsque les tractions asymétriques sont réalisées. Il faudra donc vérifier tout au long de la thérapeutique orthopédique les effets se produisant sur le maxillaire et contrôler le plan d'occlusion. (70)

## 1. L'orthopédie précoce

L'orthopédie précoce correspond à des traitements qui ont débuté avant l'âge de 6 ans.

Pour Deshayes, l'**orthopédie précoce** est indiquée à partir de 3 ans et doit permettre de :

◆ Réaliser la « **désocclusion** » de l'**asymétrie dento-faciale** par des dispositifs tels que les plaques palatines avec des Pistes de Désocclusion Totale (PDT) au niveau des canines et des molaires en résine acrylique. Ces plaques de désocclusion totale sont portées 24 heures sur 24, surtout au cours de la mastication. Le jeune patient doit mastiquer sur les plaques des aliments durs pour désengrammer la malocclusion et libérer les engrènements suturaux. La mastication doit être réalisée lèvres fermées en respirant par le nez. En dehors de la mastication, il faut expliquer à l'enfant comment positionner la mandibule du côté de la latéralité recherchée. (73)

Par l'équilibration occlusale de ces pistes, on crée un nouveau plan d'occlusion maxillaire générant une désocclusion puis un recentrage de la mandibule grâce à des déplacements latéraux symétrisés. Cela entraîne une symétrisation des temporaux lors de la mastication.

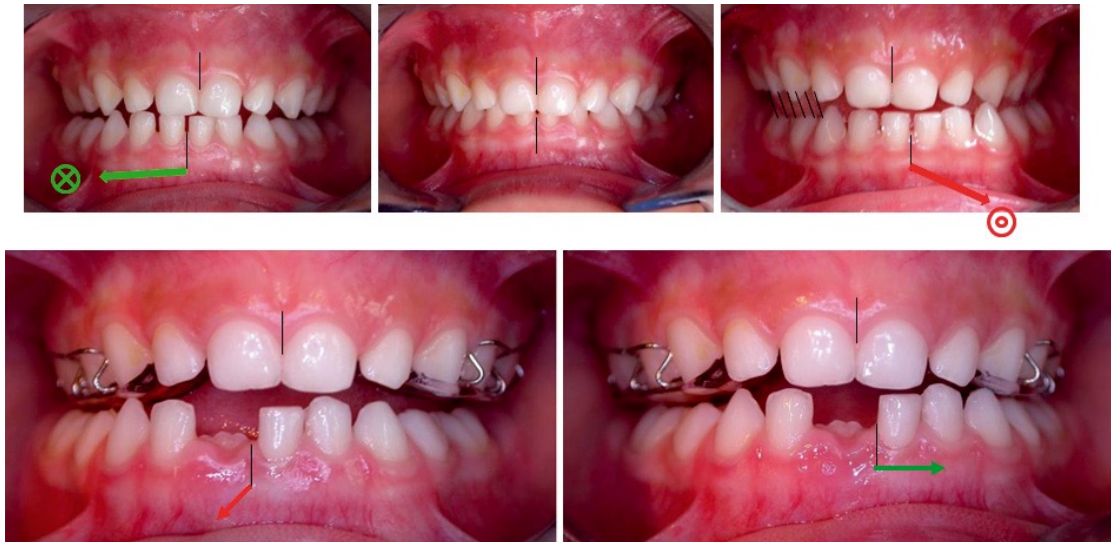

Figure 56 : Réglages des pistes de désocclusion totale (PDT) (75)

*En OIM, les LII correspondent. Mais les déplacements mandibulaires latéralisés sont asymétriques. A droite, le mouvement est rétrusif et « montant », à gauche, il est protrusif et « descendant ». Les pistes de désocclusion totale sont réglées au fauteuil, l'enfant est allongé avec la tête en hyperextension pour obtenir l'« occlusion crânienne centrée »(cf Figure 49), afin de permettre un mouvement latéral à droite « descendant » et un mouvement latéral à gauche « ascendant ». (75)*

L'élaboration du plan d'occlusion des PDT est donc incliné de façon à favoriser le déplacement latéral de la mandibule dans la latéralité opposée à celle préférentielle au départ. (73)

Le résultat obtenu est un recentrage de l'arcade et un recul de la mandibule. (74)

♦ **Corriger les asymétries de positions dentaires, symétriser l'arcade maxillaire.** Pour cela, Deshayes privilégie l'adjonction de vérins sectoriels avec une action distalante ou latéralisante qui permet de remettre en forme les bases osseuses maxillaires et mandibulaires et ainsi rétablir la symétrie intra-arcade et inter-arcade. Deshayes recommande de reporter l'usage de vérins médians ou de dispositifs d'expansion symétrique une fois que la symétrie intra-arcade est obtenue. Elle l'explique par le fait que l'action d'un vérin médian entraîne une expansion symétrique au niveau de l'arcade, ce qui ne corrigera pas l'asymétrie mais entraînera une translation et une fixation de celle-ci.

L'objectif de la correction est d'avoir une action et une symétrisation au niveau basi-crânien en obtenant une symétrisation de l'occlusion précocement : la symétrisation de l'arcade maxillaire entraîne un remodelage symétrique de l'os sphénoïde et le rétablissement d'une mastication alternée entraîne un remodelage symétrique des os temporaux. (75)

Dans le cas d'asymétrie intra-arcade, l'ajout de vérins sectoriels est intéressant. Un ou plusieurs vérins sont incorporés dans une plaque palatine en résine et ont pour but de repositionner les dents symétriquement par rapport au raphé médian. Ils auront une action ciblée sur les secteurs concernés par l'asymétrie et peuvent combiner des actions antéropostérieures ou latérales. On positionne ces vérins pour obtenir une symétrie de l'arcade maxillaire sans se soucier du décalage sagittal inter-arcade. Ils sont utilisés en denture temporaire sans rhisalyze et sont toujours associés à des pistes de désocclusion totale.

Ces pistes permettent un déplacement dentaire sans mouvement de version ou d'égression. Leur port est de quelques semaines pour obtenir la symétrisation du maxillaire. Le nombre de crans à activer sur chaque vérin de la plaque est calculé par l'analyse du moulage. Une notice précise doit être donnée aux parents en comportant un schéma de l'appareil et le nombre d'activations à réaliser sur chacun de ces vérins. Le contrôle de la bonne symétrisation de l'arcade est réalisé par l'étude d'une nouvelle empreinte. (74)

Lorsque la première molaire permanente a fait son éruption, l'action de ces vérins sectoriels est plus délicate voire impossible. (74)

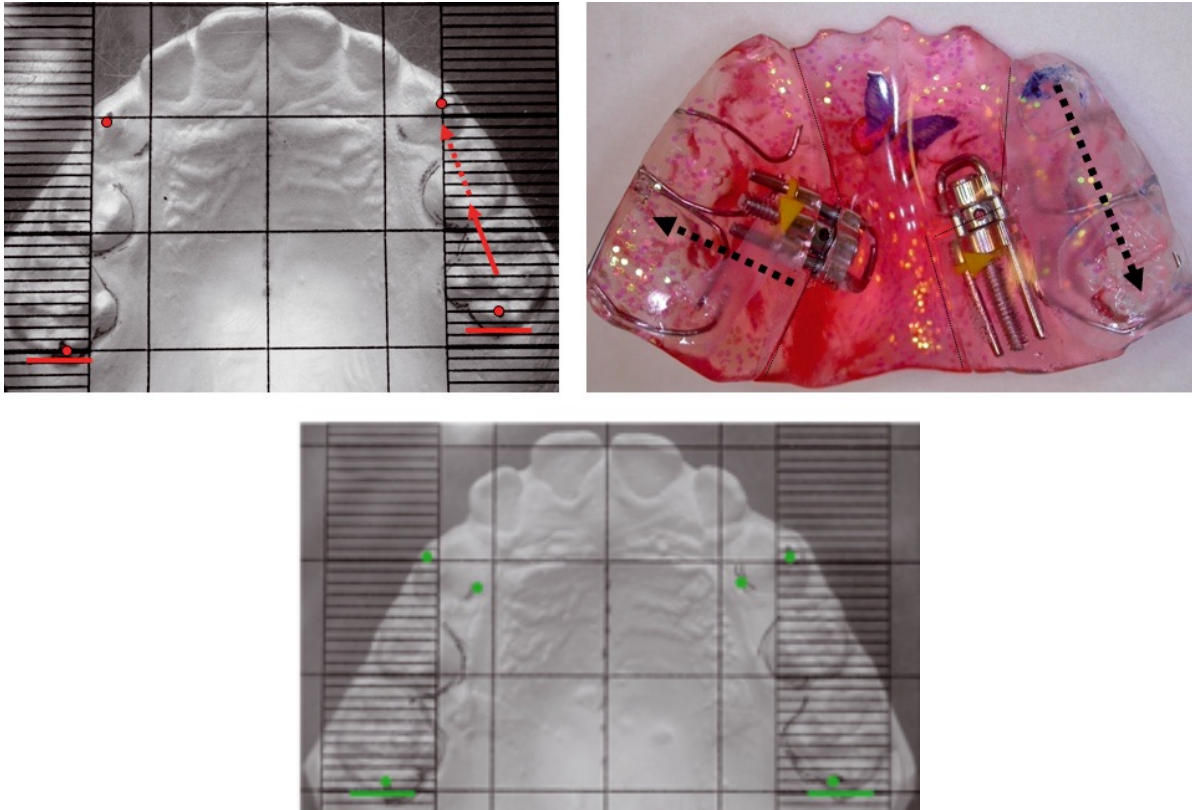


Figure 57 : Utilisation de vérins sectoriels pour symétriser l'arcade maxillaire (75)

*Sur le premier moulage, on observe une mésialisation secteur 6, un vérin à action distalante est donc mis en place. Sur le secteur 5, une asymétrie de la largeur d'arcade indique un vérin à action latéralisante. Des PDT sont ajoutées au niveau occlusal des canines aux molaires. Leur épaisseur est déterminée pour symétriser la balance masticatoire. Le troisième moulage correspond à la symétrisation intra-arcade obtenue après les activations du dispositif. (75)*

La surveillance de la symétrie et de la croissance du maxillaire indiquera que le sphénoïde réajuste son centre cinétique de croissance sous l'effet du traitement par un remodelage intrinsèque. (73)

#### ◆ Corriger la bascule du plan d'occlusion précocement

Pour Deshayes, l'objectif est d'horizontaliser le plan d'occlusion et de le rendre parallèle au plan podal. Cette correction précoce permet de prévenir la décompensation structurale. (73)

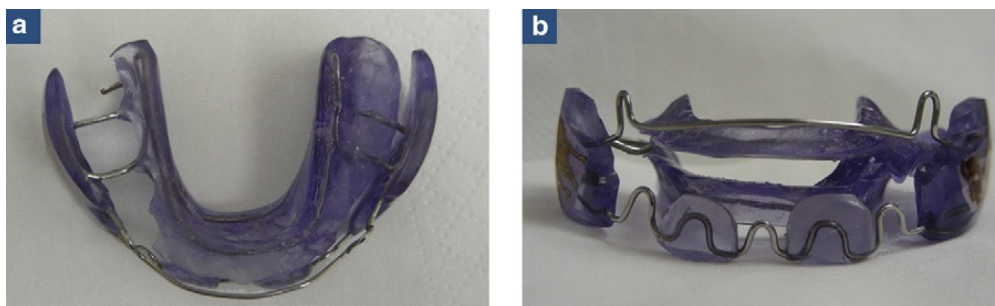
Les PDT vont permettre la correction du plan d'occlusion sous l'action de la **mastication** car elles repositionnent et nivellent l'arcade mandibulaire dans la dimension verticale. Ces pistes doivent permettre d'ingresser la molaire maxillaire du côté où le plan occlusal est incliné vers le haut, pour ça il faut augmenter l'épaisseur de résine de celle-ci.

Après que le patient ait porté les PDT, on peut observer une infraclusion latérale sur le secteur opposé à celui de la latéralité recherchée. Cette infraclusion unilatérale est expliquée par une bascule primitive du plan d'occlusion maxillaire et elle peut être aggravée par le port des PDT. Dans ce cas, on doit solliciter l'égression des molaires du côté opposé, soit par l'utilisation d'un Fränkel de recentrage soit par le collage de surélévation sur les molaires temporaires. Du côté où l'on veut favoriser l'ingression des dents, des meulages légers en latéralités peuvent être réalisés au maxillaire. (73)

Le **Fränkel de recentrage** appelé aussi **appareil de type Fränkel modifié** est un appareil orthopédique destiné à corriger une bascule verticale du plan d'occlusion ainsi qu'un niveau asymétrique des molaires maxillaires dans la dimension verticale en denture temporaire. Il permet également de provoquer un remodelage osseux des fosses mandibulaires et de corriger les axes temporaux. L'avantage de la correction d'une bascule du plan d'occlusion est de limiter le développement d'une mastication préférentielle du côté le plus élevé. Ce dispositif est mis en place une fois que la symétrisation de l'arcade maxillaire, le recentrage et le nivellement de l'arcade mandibulaire et la concordance inter-arcades aient été obtenus.

Ce type d'appareil est réalisé avec les deux arcades centrées voire en hyper-corrrection pour l'arcade mandibulaire. Ce dispositif est mis en place pendant 2 mois, l'enfant en denture temporaire doit le porter jour et nuit, 24 heures sur 24 sauf pendant les repas. Il est maintenu par les arcades serrées (l'enfant doit idéalement parler avec les arcades en occlusion). Au niveau fonctionnel, cet appareillage crée de nouveaux réseaux neuronaux spécifiques de la compétence labiale, la ventilation nasale, et des muscles buccinateurs. (74)

La *Figure 58* représente un appareil de Fränkel réalisé afin de favoriser l'égression de 53 à 55 et de corriger une bascule du plan d'occlusion maxillaire. Pour cela de la résine a été ajoutée du côté occlusal opposé afin de stopper l'égression molaire secteur 6. Sur le secteur 5, il n'y a pas de résine sur les faces occlusales pour permettre l'égression de 55 à 53. L'objectif est d'horizontaliser le plan occlusion. (75)



*Figure 58 : Fränkel de recentrage (74)*

Il est composé de deux couronnes de résine, une supérieure et une inférieure, d'écrans labiaux et jugaux.

Au cours des repas, l'appareil n'est pas porté et l'enfant doit privilégier la mastication du côté où la latéralité est recherchée. Pour cela, une équilibration occlusale est recommandée avant la prise des empreintes. Elle permet aussi d'éliminer les contacts cuspidiens au cours de la latéralité recherchée et de permettre un long trajet sans désocclusion controlatérale. (74)



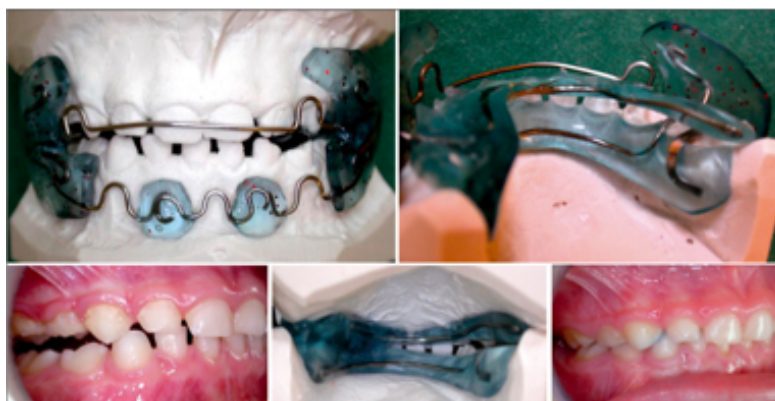

Figure 59 : Appareil de type Fränkel de recentrage (75)

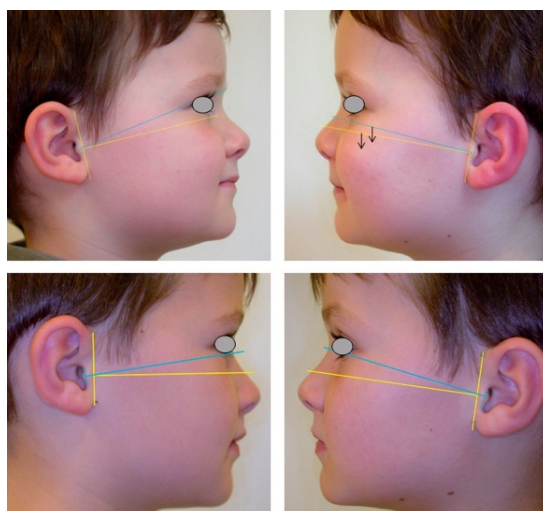


Figure 60 : Correction des axes temporaux suite à un traitement orthopédique par un appareil de type Fränkel de recentrage (75)

♦ **Rétablir l'équilibre myo-fonctionnel et stimuler des mouvements de latéralité.** Cela passe par des exercices réalisés à la maison encadrés par les parents, par des meulages sélectifs ou par des appareils à écrans vestibulaires. (72)

L'enfant doit prendre conscience de l'asymétrie de départ, et il faut lui donner des conseils afin qu'il stimule la latéralité recherchée lorsqu'il porte ses PDT en plaçant quelque chose sur lui du côté où il doit positionner la mandibule. Il faut mettre à contribution les parents : ils peuvent désigner en touchant du doigt la joue du côté où l'enfant doit mastiquer sa première bouchée.

L'enfant doit avec son ongle constater l'alignement des deux LII mandibulaire et maxillaire. Il doit aussi parler les dents serrées sans dévier le menton. Dans les cas où l'enfant aurait des difficultés à automatiser ces nouveaux réflexes, on peut placer un Fränkel de recentrage. (73)

Cette rééducation des fonctions est indispensable, il faut agir au niveau de la respiration, de la langue, des sons et la mastication notamment. Cela est justifié par le fait qu'au cours de la croissance, la morphogénèse osseuse et la plasticité neuronale sont étroitement liées. La rééducation myofonctionnelle permet de créer de nouveaux réseaux neuronaux nécessaires à l'établissement d'un environnement fonctionnel correct et à la symétrisation des mimiques faciales. (75)



La rééducation myofonctionnelle réalisée avant 6 ans a l'avantage de développer les nouveaux réseaux neuronaux rapidement.

Deshayes rappelle que la mastication unilatérale alternée doit être obtenue avant l'éruption des premières molaires permanentes. Cela correspond à des trajets de latéralités droites et gauches symétriques. De plus, les mouvements contribuant à rendre une symétrie masticatoire et les mécaniques de symétrisation sectorielle sont plus aisés lorsqu'ils sont réalisés avant l'éruption de la première molaire permanente.

Des dissymétries observées en intra ou en inter-arcade vont interférer sur la mastication et donc sur la croissance désirée des arcades. (75)

Après la phase orthopédique lors des traitements précoces avant 6 ans, il est nécessaire de contrôler l'éruption des quatre premières molaires permanentes au sein de l'arcade symétrisée puisqu'elles constituent un guide pour la symétrie du sphénoïde. L'arcade maxillaire symétrisée entraîne un remodelage des apophyses ptérygoïdes. Les fosses mandibulaires symétrisées, elles, entraînent un remodelage des os temporaux. (74)

L'avantage de l'orthopédie précoce permet d'utiliser la capacité de remodelage des os basi-crâniens, l'installation des premières molaires sur une arcade symétrique et dans un contexte occlusal équilibré et enfin elle évite le développement des asymétries préjudiciables pendant la croissance de l'enfant. (74)

## 2. Traitement de l'hypocondylie unilatérale

L'hypocondylie est une anomalie de croissance mandibulaire causant une hypoplasie unilatérale de la mandibule. Sa sévérité est variable et elle peut être responsable d'une microsomie. La musculature est fréquemment hypodéveloppée sur le côté concerné. (82)

Les **activateurs de croissance** sont réalisés en propulsion mandibulaire. D'un côté, la tête condylienne fait une rotation et du côté de la déviation, le condyle avance. Sous l'effet de la musculature de la mastication, une croissance périostée se développe et la mobilisation du ptérygoïdien latéral favorise la croissance au niveau du condyle. (82)

Lorsque l'hypodéveloppement de la mandibule est secondaire à une fracture condylienne, un activateur pourra être mis en place. (16)

L'**hyperpropulseur de Herbst** peut être utilisé de manière asymétrique. Du côté de l'hypodéveloppement mandibulaire, la bielle sera active mais de l'autre elle aura une action réduite ou passive. Il est réalisé en faisant correspondre la LII maxillaire et mandibulaire. De la même façon que l'activateur, le condyle s'avance du côté de la déviation et la participation des muscles favorise la croissance condylienne et périostée. Des remodelages au niveau de l'articulation sont visibles lorsque le dispositif est porté en permanence. (82)

Fréquemment, une bascule du plan d'occlusion et un déficit vertical postérieur est associée à une hypocondylie. (82)

Il convient alors d'utiliser **des plaques de surélévation occlusale**. Du côté où l'on souhaite freiner la croissance, la résine est plus épaisse, de l'autre, il n'y a pas de contact dentaire.

L'égression spontanée des dents et la musculature environnante contribuent à augmenter la croissance alvéolaire au niveau vertical. L'objectif sera de stimuler cette croissance verticale.

Sur les activateurs il est aussi possible d'ajouter ou de meuler la résine occlusale afin d'obtenir une croissance verticale asymétrique si elle est désirée. (82)

Dans de rares cas, la microsomie hémifaciale (*cf La microsomie hémifaciale*) a pu être corrigée de façon satisfaisante par un traitement orthopédique grâce à un activateur. (70) (83) En 2017, Cassi et al. publient un rapport de cas sur le traitement orthopédique d'une microsomie hémifaciale. L'appareil utilisé est un activateur fonctionnel asymétrique correspondant à une combinaison de 2 appareils fonctionnels alliant bloc de morsure du bionateur et écrans vestibulaires de l'appareil de Fränkel du côté affecté.

Du côté affecté, on souhaite libérer la croissance du maxillaire. Dans la dimension verticale, les dents sont espacées pour favoriser l'égression des dents maxillaires et ainsi corriger le plan d'occlusion. De l'autre côté, le dispositif bloque l'égression des dents maxillaires et guide la mandibule en propulsion. Ce dispositif a été mis en place sur une jeune fille de 4 ans, pendant 30 mois avec un port quasi-permanent. L'asymétrie faciale a diminué, le plan occlusal et la commissure labiale se sont correctement nivelés et l'occlusion s'est normalisée. La contention a été réalisée pendant 6 mois par un port nocturne de l'appareil. L'utilisation de cet activateur fonctionnel asymétrique semble guider et équilibrer la croissance maxillo-mandibulaire.

Ici, le rôle de l'orthodontiste s'intègre dans une équipe médicale pluridisciplinaire. Le traitement orthopédique précoce de la microsomie hémifaciale avec des répercussions légères permet d'améliorer les fonctions, l'esthétique et d'éviter des troubles psychosociaux. Il diminue voire supprime le besoin de réaliser des ostéotomies bimaxillaires en fin de croissance. (84)

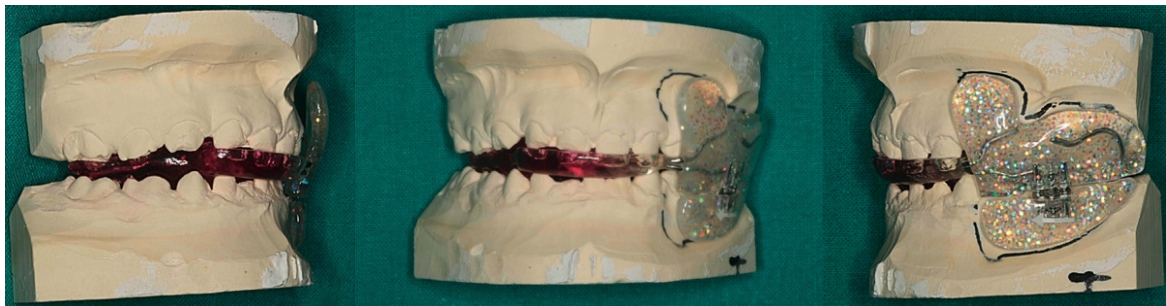


Figure 61 : Activateur Fonctionnel Asymétrique (84)

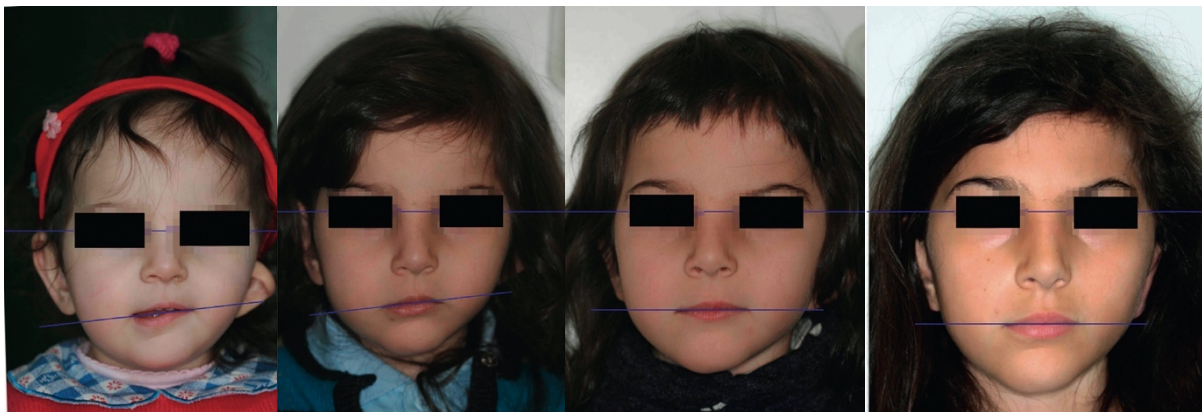

Figure 62 : Photographies de la patiente traitée par activateur fonctionnel asymétrique au cours du traitement a) 2 ans et 1 mois b) 3 ans et 11 mois c) 4 ans et 10 mois d) 7 ans et 8 mois (84)

### 3. Traitement de l'hypercondylie unilatérale

L'hypercondylie unilatérale est due à un excès de croissance unilatérale de la mandibule.

L'orthopédie est limitée, avec un risque de récurrence accru au moment du pic pubertaire et au-delà. (82)

Gola et al. ont décrit deux formes d'hypercondylies :

- L'hypercondylie primitive qui est une anomalie rare et bénigne résultant d'une hypertrophie due à une hyperactivité du condyle et de son col. Les formes sévères sont traitées chirurgicalement.
- L'hypercondylie mandibulaire secondaire à des processus adaptatifs au niveau du cartilage de croissance après des désordres occlusaux ou cervico-faciaux. Des traitements orthopédiques précoces peuvent être entrepris dans ce cas. (65)

Le dispositif le plus souvent utilisé est le **double arc de Theuveny**. Fréquemment utilisé dans le traitement des classe III, l'ajout de **tractions intermaxillaires** permet de l'adapter pour traiter une asymétrie. (82)

La mise en place de **plaque de recentrage mandibulaire** peut également être intéressante dans le traitement de la latérogнатhie mandibulaire légère accompagnée d'un latéroglisement mandibulaire selon Mongini et Schmid. (82) (83)

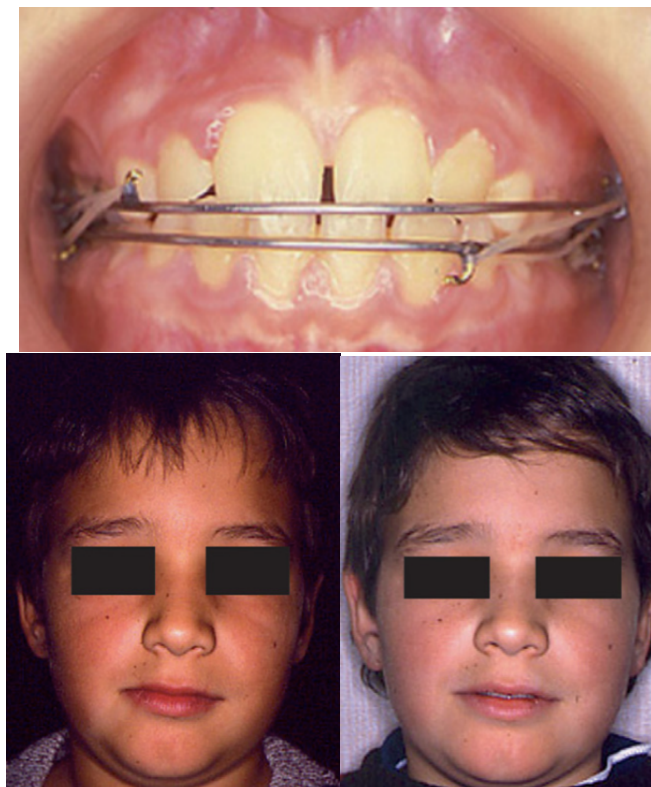


Figure 63 : Correction de l'asymétrie faciale et de la latérodéviation associée par l'action de TIM asymétriques de classe II et III sur doubles arcs de Theuveny (70)

## A RETENIR

Le dépistage de toute asymétrie faciale, occlusale ou fonctionnelle est réalisé à partir de 3 ans. Le traitement orthopédique précoce consiste en une harmonisation des bases osseuses de la mandibule, du maxillaire et des dents, l'objectif étant l'obtention d'une mastication unilatérale alternée. Cette thérapeutique est toujours associée à une rééducation neuro-fonctionnelle. (68). L'orthopédie précoce permet d'abord de symétriser l'arcade maxillaire (vérins sectoriels) puis elle recentre et symétrise les latéralités mandibulaires (piste de désocclusion totale), elle corrige ensuite les bascules du plan d'occlusion (Fränkel de recentrage), et symétrise les fonctions oro-faciales. (67)

La modification d'appareils orthopédiques et l'adjonction de tractions intermaxillaires permet des actions asymétriques de ces appareils afin de réaliser le traitement de dysmorphoses transversales asymétriques, de l'hypocondylie ou de l'hypercondylie unilatérale.

### C. Traitement orthodontique

Le traitement orthodontique permet la correction de latérodéviation (81), il est aussi le traitement à privilégier dans les asymétries d'origine dentaire. (50)

Dans le cas des dissymétries légères, un traitement orthodontique est possible. Il permet une alternative à un traitement chirurgical (42) mais représente un compromis thérapeutique plus ou moins acceptable selon la sévérité de l'asymétrie et dont les limites du traitement orthodontique doivent être exposées au patient avant le début du traitement. (81) (18) En effet, un traitement seulement orthodontique ne permet pas de corriger complètement les asymétries squelettiques. (85)

Ces traitements non chirurgicaux des asymétries sont indiqués dans les asymétries mineures pouvant être d'origine alvéolo-dentaire et/ou correspondre à des asymétries osseuses légères. (77)

Devant une asymétrie basale légère, différentes étiologies sont possibles :

- Certaines n'ont pas de cause établie, le plus souvent, elles apparaissent pendant la croissance vers 8 ou 9 ans mais passent le plus souvent inaperçues car les signes faciaux sont légers voire absents et que les troubles occlusaux sont attribués à une étiologie fonctionnelle ou à un trouble de l'évolution dentaire. L'asymétrie s'aggrave alors avec le temps, les signes occlusaux et faciaux s'aggravent et le diagnostic devient aisé en denture adulte. Elles sont appelées asymétries « essentielles ».
- D'autres apparaissent dans un contexte de grande dysmorphose verticale ou antéropostérieure initialement symétrique mais qui se développe en asymétrie majeure suite à une perte de contrôle occlusal ou de la thérapeutique en cours. Elles apparaissent souvent en fin du traitement ou en période post-traitement. Cela concerne le plus souvent les classes III hyperdivergentes ou les classes II hyperdivergentes. Cliniquement, l'occlusion est perturbée unilatéralement et les LII ne correspondent plus.

- Enfin, d'autres asymétries sont l'expression d'une étiologie identifiée comme les hypercondyliques, les atteintes de l'ATM, les fentes, les atteintes nerveuses ... (cf *Etiologies Squelettique et structurale*) (77)

Seul, le traitement orthodontique est un moyen pour lequel il conviendra **avant de débiter le traitement de déterminer les futures positions dentaires** qui permettront de répondre au double objectif : obtenir une occlusion correcte et masquer le plus possible le décalage occlusal. (77)

Face à un patient enfant ou adolescent, il faut évaluer le risque de voir l'asymétrie s'aggraver au cours de la croissance avant d'envisager ce type de thérapeutique. Le traitement peut alors être réévalué plus tard au cours de la croissance. (70)

Dans les cas de **latérodéviation fonctionnelles mandibulaires**, lorsque la déviation est légère des petits ajustements sont souvent suffisants pour les corriger. Mais si la déviation est importante, le traitement orthodontique permet de lever les interférences occlusales par nivellement des arcades ou par le rétablissement des rapports inter-arcades transversaux corrects. Le recours à des TIM de classe II, III ou en diagonale dans le secteur antérieur contribue à recentrer la mandibule. (81) (18)

Une fois le décalage fonctionnel traité, l'asymétrie est réévaluée. Une asymétrie d'origine dentaire ou squelettique peut subsister et dans ce cas, le traitement se poursuivra selon les objectifs et moyens thérapeutiques cités au cours de cette partie. (81) (86)

Dans les cas d'**asymétries d'arcades associées à une asymétrie des bases squelettiques** le traitement orthodontique seul a pour objectif d'améliorer les relations occlusales en gardant l'équilibre entre les arcades dentaires et leur base osseuse. (81)

Le plus souvent, il convient de conserver des formes d'arcades asymétriques, de maintenir les compensations (81) et de rétablir ou non la correspondance des LII (23) ainsi que la classe I canine. (42)

Dans ce contexte de dysmorphie squelettique, il est nécessaire pour obtenir une occlusion fonctionnelle de maintenir, d'augmenter ou de réaliser des compensations dento-alvéolaires. (70)

Les compensations alvéolaires correspondent à des inclinaisons axiales. Elles permettent d'obtenir une occlusion stable et elles compensent les décalages transversaux et sagittaux dus à la dysmorphie squelettique sous-jacente. Ainsi les arcades ne doivent pas être symétrisées pour maintenir cet équilibre. (89)

De plus, elles sont particulièrement difficiles à décompenser en raison de la technicité mécanique et des désordres occlusaux que la décompensation engendre. (21)

Le déplacement dentaire sera donc réalisé au sein d'arcades dissymétriques. (21)

Il est toutefois **indispensable de s'assurer** que les **compensations** dento-alvéolaires nécessaires pour la concordance et l'équilibre des arcades **ne dépassent pas l'équilibre fonctionnel et dento-parodontal**. (70)

Une particularité pour l'enfant en période de croissance, les **compensations** dento-alvéolaires peuvent être **réduites** ou **supprimées** pour favoriser la réponse mandibulaire et la croissance. (81)

Les **limites** du traitement orthodontique sont donc les asymétries squelettiques importantes, où les **répercussions** de l'asymétrie sont **diverses et sévères** :

- Répercussions **esthétiques** sur l'harmonie du visage et du sourire. (81) Elles sont appréciées par le praticien par : (22)
  - l'observation et la répercussion d'une déviation des LII
  - les distances inter-canines ainsi que celles entre les commissures droite et gauche de la lèvre.
  - l'estimation de la bascule frontale du plan d'occlusion : une bascule importante peut limiter ce type de traitement car sa correction reste difficile lors des thérapeutiques orthodontiques. (70)
  - la répercussion esthétique des compensations dento-alvéolaires pouvant entraîner des axes dentaires inclinés en palatin sur un secteur.
- Répercussions **occlusales** : l'occlusion est fortement impactée et la capacité des compensations dento-alvéolaires est dépassée. D'après Deblock, ce serait le cas pour les décalages squelettiques supérieurs à 5° et à 4mm. (42). Dougherty indique un traitement chirurgical lorsque le décalage des LII atteint 6mm et que celui-ci est d'étiologie squelettique. (81)

Les moyens thérapeutiques seront adaptés en fonction du choix de la position des LII et de la forme d'arcade mandibulaire. (70)

♦ Au niveau de **la forme d'arcade mandibulaire**, celle-ci doit garder une harmonie avec sa base osseuse pour conserver un environnement dento-parodontal stable. Les déplacements dentaires au cours du traitement orthodontique se font sur cette forme d'arcade. (70)

Les déplacements dentaires permettant la correction des asymétries transversales et sagittales sont souvent considérables et cela peut indiquer des avulsions ou des TIM entraînant des effets parasites. De plus, les compensations dento-alvéolaires nécessitent une modulation des torques dans les secteurs latéraux ainsi que 2<sup>ème</sup> et du 3<sup>ème</sup> ordre individualisé au niveau des incisives. (70)

L'incorporation de plicatures sur le fil de deuxième ordre permet de modifier l'inclinaison mésiodistale des dents et celles du troisième ordre leur inclinaison vestibulolinguale. Le premier ordre permet de contrôler les positions dentaires au sein de l'arcade. (90)

Lorsque l'orthodontiste s'oriente sur un arc continu pour traiter les déviations des LII d'origine squelettique, une précaution doit être prise quant à la forme d'arcade. Afin de conserver les compensations dento-alvéolaires, l'arc doit être réalisé à partir d'un occlusogramme. Un fil rond peut aussi être utilisé pour conserver les compensations dento-alvéolaires du troisième ordre. (91)



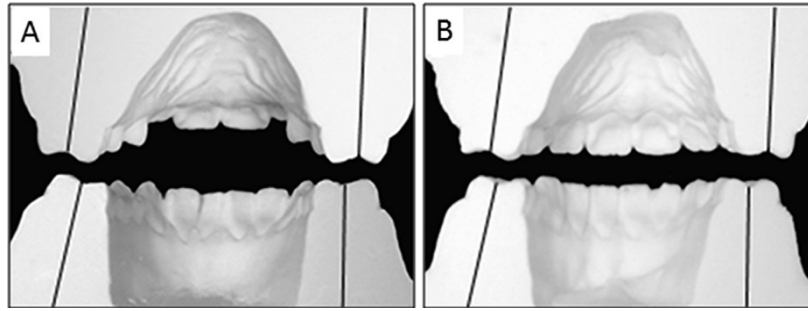


Figure 64 : Traitement orthodontique en maintenant les compensations dento-alvéolaires (92)

(A) Initial et (B) Après traitement

Les compensations dento-alvéolaires transversales des dents postérieures sont maintenues en ajoutant du torque dans les arcs pour maintenir les inclinaisons axiales des dents. Au maxillaire, du torque corono-vestibulaire a été ajouté sur les dents postérieures gauches et à droite du torque corono-palatin a été incorporé sur les dents postérieures. De même, à la mandibule, du torque corono-lingual a été incorporé sur le secteur latéral gauche et du corono-vestibulaire à droite.

#### ◆ Détermination de la position thérapeutique des LII

La déviation des LII est un des problèmes les plus fréquents et les plus complexes en orthodontie. Cela s'explique par une étiologie multifactorielle (*cf Origine de l'asymétrie*). (93)

Selon Miller et al., 70% des individus auraient une LII maxillaire correspondante avec le milieu de la bouche mais seulement 25% auraient les LII maxillaires et mandibulaires correspondantes entre elles.

Il conviendra de déterminer si cette non-correspondance est due à un encombrement dentaire ou à une réelle asymétrie structurale. Pour cela, il faut imaginer l'arcade une fois les dents alignées pour estimer la position de la ligne interincisive. Est-ce que celle-ci se recentre avec le plan sagittal médian du visage ou bien au contraire s'en écarte-elle ? (88)

L'objectif du diagnostic est de déterminer le site et la sévérité de l'asymétrie pour définir une position thérapeutique des LII, élaborer un plan de traitement et les mécaniques à mettre en œuvre. (93)

Le raphé médian au maxillaire, le frein lingual et les apophyses géni à la mandibule sont utilisés pour déterminer la position des lignes interincisives et l'axe de symétrie de l'arcade concernée. (81) Il est possible de recourir à une grille positionnée sur la partie occlusale des arcades pour évaluer la symétrie. (87)

Idéalement, les LII doivent correspondre entre elles et coïncider avec le plan sagittal médian pour refléter une harmonie faciale et correspondre à un résultat orthodontique qualifié de réussi. (88) Une symétrie des incisives doit également être privilégiée au niveau de leur taille, forme et couleur. (94)

Une asymétrie légère des LII incisives est acceptée tant qu'elle n'entraîne pas de répercussions esthétiques importantes sur l'environnement dento-facial. (95) Une déviation des LII par rapport au plan sagittal médian est considérée comme détectable par la plupart des individus lorsque celle-ci est supérieure à 2mm. (96)

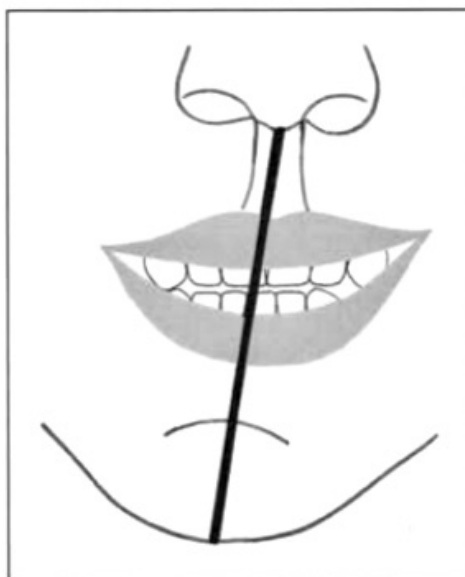
La position thérapeutique des LII est difficile à choisir, elle conditionne le résultat esthétique du sourire (70) et influence la position des dents postérieures. (97)

La LII maxillaire est analysée par rapport au **philtrum** et au **tubercule labial** ainsi qu'avec les **inclinaisons axiales des incisives**. (70)

Afin de corriger la déviation des LII, il est possible d'aligner la LII maxillaire sur le plan sagittal médian et le philtrum et laisser une déviation avec la LII mandibulaire. Cela doit être réservé pour les asymétries faibles à modérées avec une faible exposition des dents mandibulaires et l'obtention de la classe I canine symétrique est rendue difficile. (70)

Il est aussi possible de faire correspondre les LII en s'alignant sur la LII la plus proche du plan sagittal médian dans les cas où la déviation est inférieure à 2mm. (70)

Enfin, un compromis concernant la position des LII est proposé par Dougherty en l'alignant sur une ligne joignant le point sous nasal, le philtrum et le pogonion. (81)



*Figure 65 : Position thérapeutique des LII selon Dougherty (81)*

Il est préférable de déterminer la position de la LII maxillaire en premier. Cela permet d'avoir une référence pour jauger le déplacement nécessaire pour corriger la LII mandibulaire. (81)

Les traitements orthodontiques des asymétries d'arcades associées à une asymétrie des bases squelettiques sont réalisés par l'utilisation de **mécaniques asymétriques**, le recours aux **avulsions** asymétriques et aux **mini-vis** qui sont développés ci-dessous. Ces thérapeutiques permettront de traiter partiellement ou en totalité le décalage dentaire et cela dépend de l'étiologie et de la sévérité de l'asymétrie. (50)

## 1. Avulsions asymétriques

Les avulsions asymétriques ont pour but de **corriger l'asymétrie dentaire**, de **réaligner** les LII ou de corriger la **proalvéolie** des dents. (5)

Indiquées dans les **asymétries occlusales majeures**, elles permettent une correction par le biais d'un traitement orthodontique aux techniques relativement courantes. Les avulsions asymétriques peuvent être aussi proposées dans la phase de **préparation orthodontique avant chirurgie orthognathique**. (88) (*cf Orthodontie et chirurgie*)

Des avulsions **d'une ou plusieurs dents** peuvent être proposées. Leur but est de créer l'espace suffisant pour permettre les déplacements dentaires au sein d'une arcade et ainsi corriger la LII déviée. Lorsque cette solution est retenue, il convient de s'assurer que l'asymétrie n'est pas le résultat d'un **déplacement fonctionnel** de la mandibule, et les **nécessités d'ancrages** doivent être évaluées. (88)

L'avantage de ce choix thérapeutique est de simplifier la mécanique intra et inter-arcade par la création d'espaces asymétriques traités par des mécaniques symétriques, ce qui évite l'apparition d'effets secondaires fréquents lors des mécaniques asymétriques. Elles permettent aussi de corriger le décalage antéropostérieur au niveau des molaires, d'harmoniser et symétriser les formes d'arcades. (88)

Les avulsions permettent une correction précoce des LII grâce au recul asymétrique des canines. (81) Le choix des avulsions asymétriques permet également de diminuer le problème d'observance du patient avec ses élastiques. (88)

Cependant, les avulsions requièrent une gestion de l'ancrage et de la perte d'ancrage asymétrique. Le recours à des appareils actifs ou passifs tels que l'arc palatin ou l'arc lingual peut être envisagé. (88)

Les avulsions peuvent correspondre à des traitements de compromis et il conviendra alors de s'assurer de l'explication et de la compréhension de notre plan de traitement par le patient. Cette thérapeutique doit être suivie généralement d'une équilibration occlusale en fin de traitement. (23)

Classiquement lorsque **4 avulsions de prémolaires** sont envisagées dans le plan de traitement, on privilégie : (77) (88)

- La 4 maxillaire et la 5 mandibulaire sur une héli-arcade en classe II (pour faciliter la rétraction maxillaire et la protraction mandibulaire)
- La 5 maxillaire et la 4 mandibulaire sur une héli-arcade en classe III.

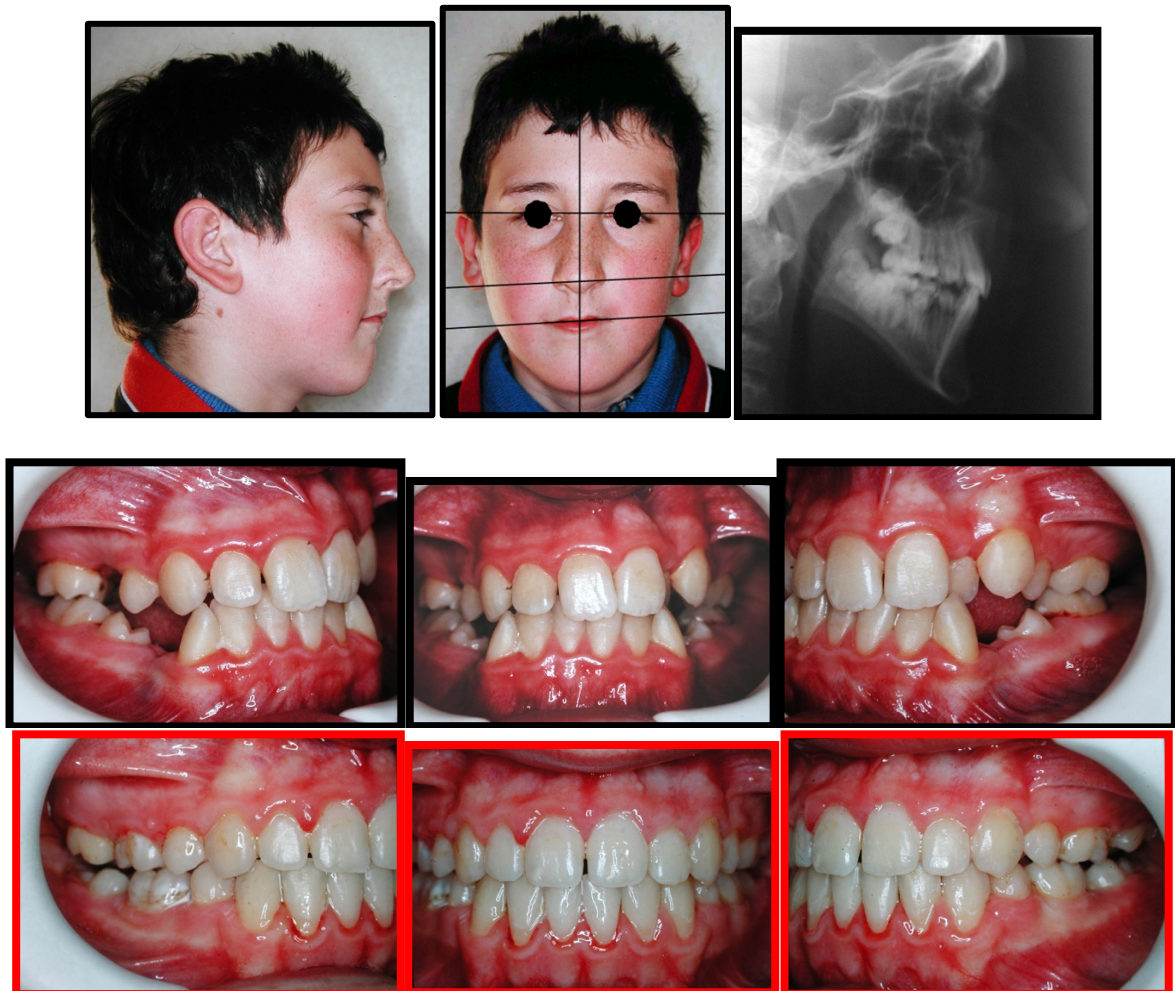

Figure 66 : Cas clinique

(Dr J. Faure)

*Patient présentant une classe III hyperdivergente, une bascule du plan d'occlusion, une endognathie maxillaire, une DDM par excès, une asymétrie verticale, une déviation de la LII maxillaire à gauche d'origine dentaire et une déviation de la LII mandibulaire à droite ;*

*Le patient a eu un traitement multi attaches après avulsions 15 – 25 – 34 – 44*

*En rouge, l'occlusion après débaguage*

- Au sein d'une **même arcade**, les avulsions de **2 prémolaires non homologues** peuvent être envisagées. (cf Figure 68)

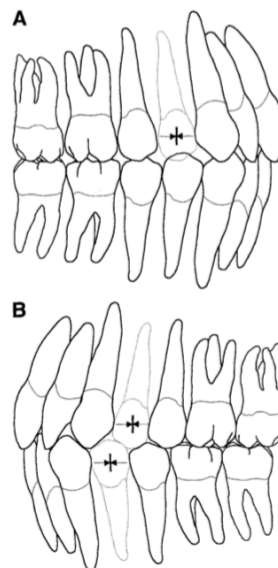
L'avulsion de la deuxième prémolaire a pour but de favoriser la perte d'ancrage sur le secteur concerné. Dougherty s'oriente sur ce choix dans les **asymétries antéropostérieures des molaires dépassant les 4mm**. (81)

Ce choix est privilégié sur les arcades mandibulaires car les mouvements de mésialisation et de distalisation de la molaire mandibulaire sont plus complexes à réaliser qu'au maxillaire. (81)

Les avulsions asymétriques de prémolaires au niveau de l'arcade maxillaire n'entraînent le plus souvent pas de conséquences inesthétiques. Cependant, leur visibilité au sourire impose au praticien une **analyse morphologique de la deuxième prémolaire**. En effet, une différence marquée de volume ou de taille augmente le risque d'obtenir un résultat insatisfaisant. (81)

Des avulsions asymétriques de nombres peuvent être conduites. Leur choix dépend de l'importance de la déviation initiale. Lorsque celles-ci sont envisagées, un set up doit être réalisé. (95) (88)

- L'avulsion d'**une seule prémolaire** est indiquée dans les cas de déviation de la LII. Elle est réalisée au sein de l'arcade asymétrique, du côté controlatéral à la déviation. Cette solution permet de terminer en classe II ou en classe III thérapeutique du côté de l'avulsion. (88)
- L'avulsion sur un même côté d'**une prémolaire** à l'arcade **mandibulaire** et d'**une prémolaire** à l'arcade **maxillaire**. Cela permet la correction d'une déviation du même côté des LII mandibulaire et maxillaire par rapport au milieu facial. Contrairement à la première proposition, la classe I bilatérale est obtenue en fin de traitement. (88)
- Lorsque la déviation de la LII maxillaire et de la LII mandibulaire est opposée par rapport au milieu facial, les avulsions concernent **une prémolaire maxillaire** et **une prémolaire mandibulaire** de **côté opposé**.  
La décision d'extraire la première ou la deuxième prémolaire dépendra de la quantité de correction attendue et de l'estimation de l'ancrage nécessaire. (88)
- L'avulsion de **trois prémolaires** : 2 prémolaires maxillaires et 1 prémolaire mandibulaire. Rebellato et Todd les indiquent pour la correction d'une classe II subdivision ayant une LII maxillaire correctement positionnée et une LII mandibulaire déviée. Dans ce cas, l'avulsion à la mandibule du côté de la classe I corrigera la déviation des LII et concernera une prémolaire sur le secteur controlatéral à la déviation. Au maxillaire, des avulsions symétriques garantissent le maintien de la LII maxillaire par rapport à la ligne médiane faciale. Cela entraînera une classe I molaire dans un secteur et une classe II molaire dans l'autre. (88) (42)



*Figure 67: Avulsions asymétriques dans les cas de classe II subdivision avec une LII maxillaire correspondant avec le plan sagittal médian (88)*

Des **avulsions symétriques réalisées à des moments différents**, permettent une migration asymétrique des dents de façon spontanée qui plus est quand il y a un encombrement. Dans ce cas, la prémolaire du côté de la déviation de la ligne interincisive est extraite après la controlatérale. Cela permet à l'arcade de se restructurer spontanément et aux LII de se recentrer partiellement tout en conservant un ancrage maximum du côté de la déviation. (81) (93)

Les avulsions de **molaires asymétriques** au sein d'une même arcade ou **d'une seule molaire** sont indiquées dans les cas d'**asymétries antéropostérieures des molaires atteignant 7mm**. Elles sont effectuées rarement et sont privilégiées au maxillaire dans les classes II molaires importantes. (88)

L'avulsion **d'une incisive mandibulaire** permet de résoudre une dysharmonie dento-dentaire associée à une asymétrie. Elle conduit le plus souvent à une asymétrie de la LII inférieure. (81) (88)

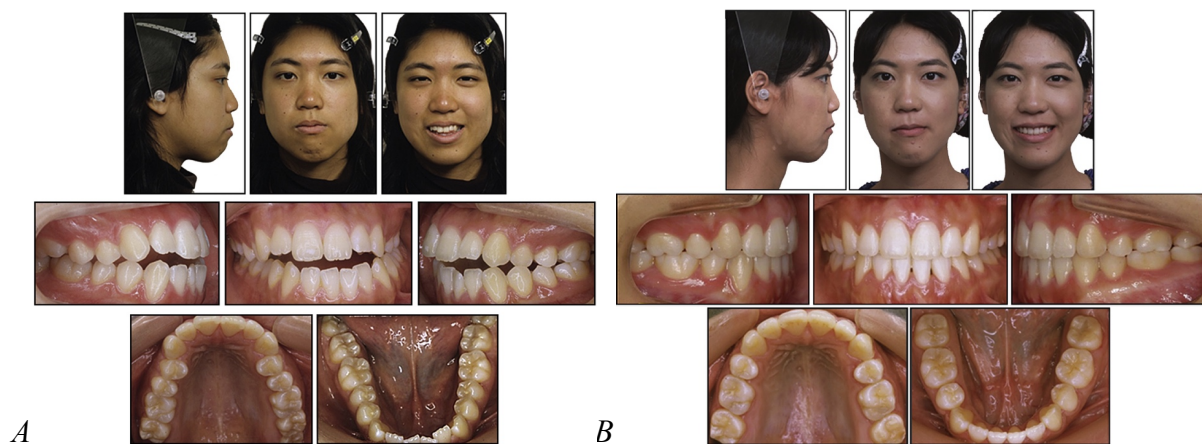


Figure 68 : Traitement orthodontique par avulsions de 14 24 35 44 (92)  
(A) Initial et (B) Après traitement

*Chez cette patiente, l'emplacement de la LII a été défini par rapport aux tissus mous comme une ligne passant par le philtrum et perpendiculaire à une ligne reliant les commissures labiales. Les avulsions asymétriques ont permis de corriger la déviation des LII. (92)*

Les avulsions asymétriques entraînent l'établissement de classe II ou III thérapeutique au niveau molaire. Cela nécessite une équilibration occlusale afin d'obtenir une occlusion stable en OIM sans interférence occlusale. Lorsque l'avulsion concerne une prémolaire seulement à l'arcade mandibulaire, et que la troisième molaire mandibulaire n'a pas fait son éruption, une contention verticale au niveau de la deuxième molaire maxillaire sera réalisée afin de limiter une égression tant que cette dernière n'a pas d'antagoniste. (81)

## 2. Mécanique asymétrique

L'examen des moulages des latérogathies mandibulaires montre une forme d'arcade dissymétrique. (23)

Le traitement des asymétries occlusales et dentaires associées à une asymétrie squelettique doit conduire à une occlusion stable la plus symétrique possible. (70)



◆ **La correction des asymétries transversales** (70)

Toute dysmorphose transversale doit être corrigée pour résoudre les troubles de l'occlusion. (70)

Dans le cas où une asymétrie structurale mandibulaire est associée à une endoalvéolie comme dans la figure 69, il est possible de mettre en place des mécaniques transversales comme des tractions intermaxillaires (TIM) croisées en s'appuyant sur un quadhélix au maxillaire et sur un appareil multibagues ou bibagues mandibulaire positionné sur les premières molaires inférieures pour aider le recentrage mandibulaire. (77)

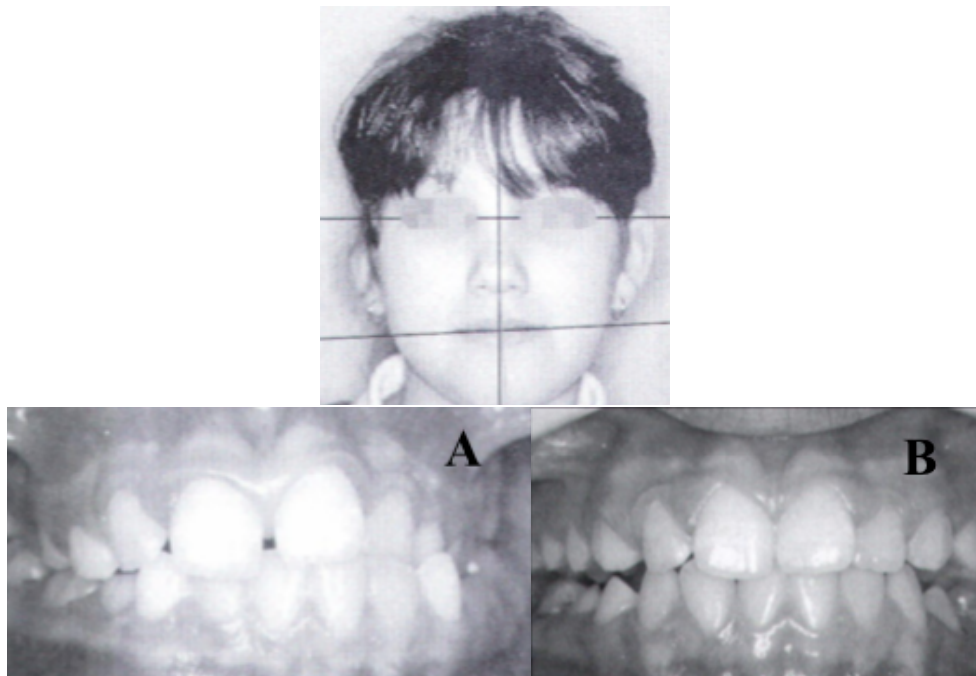


Figure 69 : Gestion de l'endoalvéolie associée à une asymétrie squelettique dite essentielle (77)

*Avant traitement A) et après l'action d'un quadhélix associé à des TIM pour recentrer la mandibule B)*

◆ **La correction des asymétries antéropostérieures au niveau des molaires et des canines**

La plupart du temps, la déviation des LII résultant d'une asymétrie dentaire ou squelettique s'accompagne d'une asymétrie antéropostérieure au niveau des molaires (91) ou des encombrements asymétriques. On retrouve généralement des relations inter-arcades antéropostérieures asymétriques comme des classes II ou III asymétriques, des classes II ou III subdivision ou une classe II d'un côté et une classe III de l'autre. (70)

La correction de ces asymétries impliquera des **déplacements asymétriques** et donc une **gestion de l'ancrage asymétrique**. L'arcade où siège l'asymétrie doit être recherchée, la responsabilité peut être mandibulaire, maxillaire ou une association des deux. (70)

Afin de symétriser l'arcade par rapport au plan sagittal médian, il est nécessaire de réaliser une **distalisation** de la canine, des prémolaires et des molaires ou une **mésialisation** de ces dents. Le choix se décide en fonction des possibilités et de l'espace disponible. (70)

L'ordre concernant la symétrisation des arcades est différent selon les auteurs et dépendante du plan de traitement. Dougherty recommande une correction précoce de la LII mandibulaire dans les cas où il est possible de la faire, afin de permettre une référence pour déplacer les autres dents. (70)

○ Les **distalisations molaires** sont effectuées de façon asymétrique. Les distalisations asymétriques sont indiquées dans les cas de traitements d'asymétries sans avulsion ou lorsque l'espace d'avulsion n'a pas suffi à l'harmonisation de l'arcade concernée. Dans ce dernier cas, la distalisation et le redressement de la molaire doit être faits avant les avulsions. (81)

A l'arcade **mandibulaire**, ce mouvement est plus difficile à obtenir qu'au maxillaire, et les possibilités de **reculs** sont **limitées** variant de 2 à 4mm selon certains auteurs. Il s'obtient grâce : (81)

- A la préparation d'ancrage de la technique Tweed Merrifield
- A la mise en place d'un arc sectoriel de redressement molaire
- A l'incorporation de tip back, le recours à des jig ou un lip bumper associés à des TIM de classe III unilatérales du côté de la distalisation souhaitée
- A la mise en place d'une mini-vis au niveau du trigone rétro-molaire. (cf *Utilisation des mini-vis dans la correction des décalages antéropostérieurs asymétriques*)

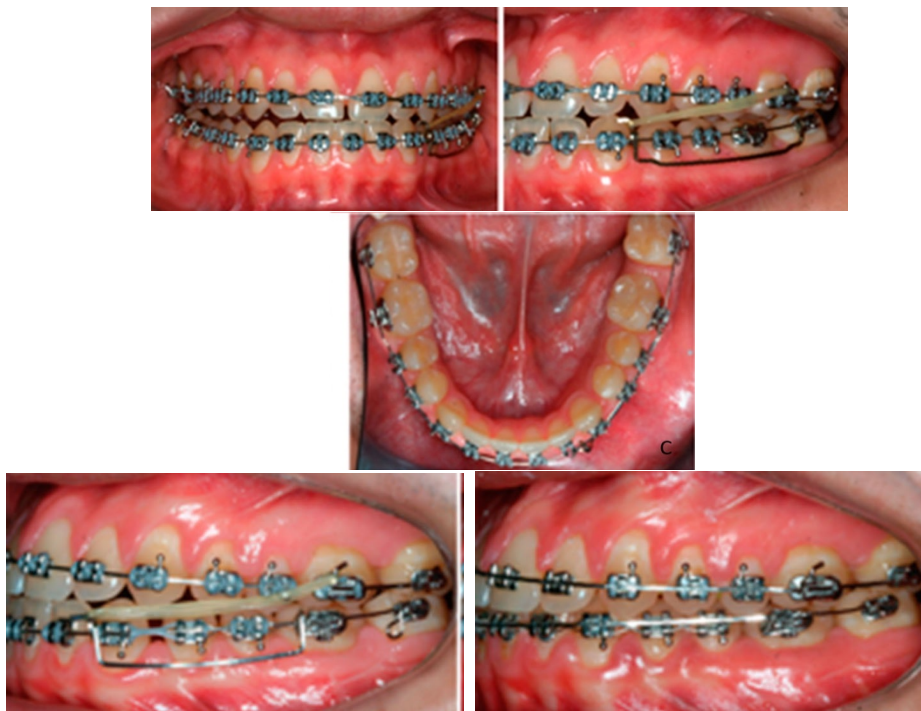

Figure 70 : Distalisation asymétrique d'une molaire mandibulaire par sliding jigs (98)

A l'arcade **maxillaire**, la distalisation est réalisée soit par correction de la rotation mésio-vestibulaire fréquemment rencontrée, soit par distoversion, soit par distogression.

La distorsion de la molaire est effectuée aisément grâce à l'incorporation de toe in ou avec un arc palatin. (81)

Un mouvement de distoversion associé à une distogression ou un mouvement de gression seulement nécessite : (81)

- La mise en place d'une force extra-orale (FEO). Son action est asymétrique :
  - lorsque les branches externes sont de longueurs différentes : il faut allonger la branche sur le secteur où l'on souhaite obtenir la distalisation ou raccourcir celle du côté controlatéral ;
  - lorsque la branche externe du côté de la molaire à distaler est écartée.

Cependant, des effets indésirables sont observables sur le secteur controlatéral comme une mésioversion de la molaire, et les résultats nécessitent une bonne compliance du patient. (81)

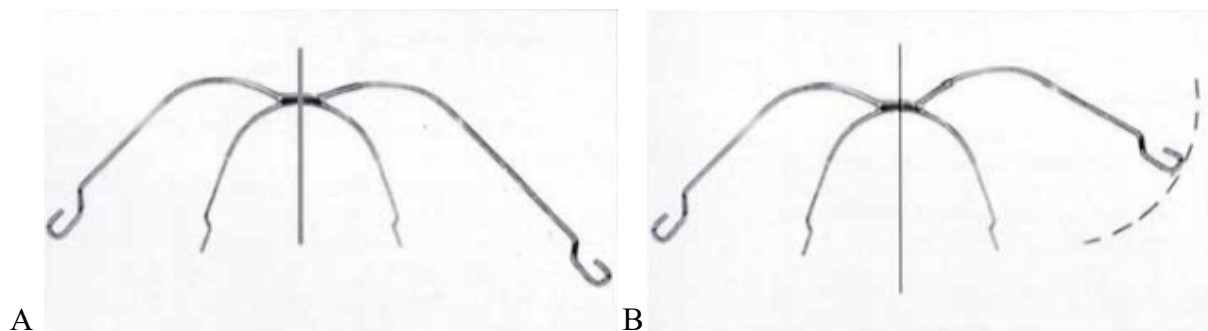


Figure 71 : FEO ayant une action asymétrique (81)

- a) par allongement de la branche externe du côté de la molaire à distaler
- b) par éloignement de la branche externe du côté à distaler

- Sur arc continu, il est possible d'obtenir une distalisation molaire asymétrique ou unilatérale
  - par distalisation sectorielle : utilisation de boucle ou de ressort comprimé, de sliding jig, jasper jumper associés à des TIM
  - par distalisation en masse en associant tip back et TIM (81)
- Avec un arc transpalatin :
  - Incorporation de toe in sur la molaire controlatérale pour obtenir un recul de la molaire à distaler
  - Incorporation de tip back sur la molaire à distaler et de tip forward sur la molaire controlatérale. Cela crée une mésioversion de cette molaire qui peut être évitée en ajoutant une FEO ou un arc d'ingression incisive. (81)
  - Expansion unilatérale du côté de la molaire à distaler associée à du torque corono-palatin du côté opposé. (91)

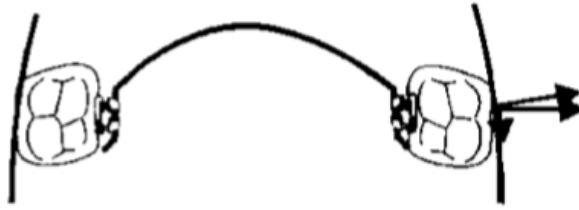

Figure 72 : Arc transpalatin activé en expansion asymétrique et torque corono-palatin controlatéral (91)

L'expansion entraîne une force latérale qui n'est pas perpendiculaire à la forme d'arcade parabolique. Dès lors, la force exercée a deux composantes dont une de recul. (91)

- D'autres dispositifs comme le pendulum peuvent aussi être activés de façon asymétrique. (81)

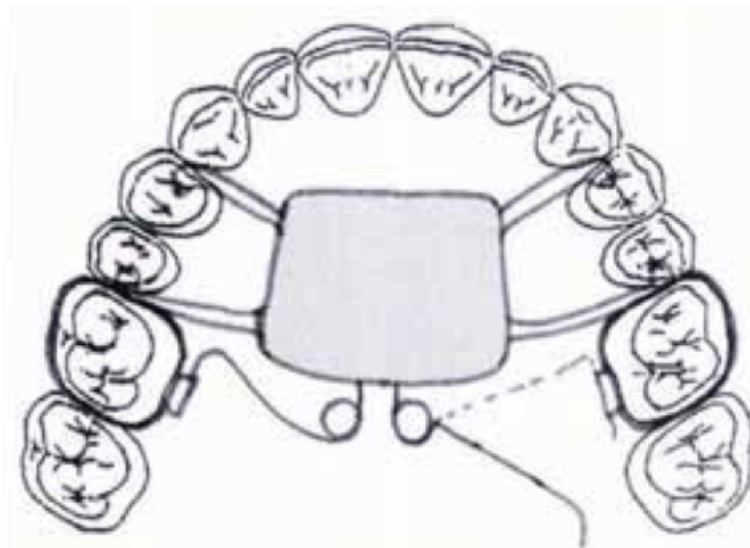


Figure 73 : Activation asymétrique du pendulum : distalisation de 26 (81)

○ Les **mésialisations molaires** sont le plus souvent réalisées dans les cas de traitements par avulsions. La mésialisation de la molaire est plus aisée à obtenir qu'une distalisation de la molaire. Des boucles, des dispositifs de mésialisation sur arcs continus ou des sectionnels de mésialisation sont utilisés. Ainsi, les secteurs latéraux sont resymétrisés grâce à la gestion de la perte d'ancrage asymétrique. (70)

○ Au niveau canin, les **rétractions asymétriques des canines** vont permettre une harmonisation de la forme d'arcade ou une correction de la ligne interincisive en libérant de l'espace. Différents types de mécaniques sur arcs continus ou avec des sectionnels sont utilisés pour réaliser ce mouvement (arc à boucle, chaînettes élastomériques, ressort de fermeture en nickel-titane...). L'activation asymétrique est gérée par la gestion de l'ancrage différentiel (TIM ou crochet en J asymétriques) ou par l'ajout d'un stop sur l'arc derrière la canine pour limiter son recul. La rétraction canine peut entraîner la persistance d'un espace derrière celle-ci qui indiquera une mésialisation des fonds pour le fermer. (81)

Une attention particulière au niveau des lignes médianes (faciale, maxillaire et mandibulaire) doit être faite lors de la rétraction canine. Une sur-rétraction concernant la canine d'un secteur, conduira à la déviation de la ligne interincisive et pourra entraîner une réduction interproximale qui aurait pu être évitée sur les dents antérieures. (95)

#### ◆ La correction de la déviation des lignes interincisives.

Pour corriger une **dévi**ation des LII, il est possible d'utiliser des mécaniques intra ou inter-arcades. La concordance des LII et leurs positions par rapport à la ligne médiane du visage conditionnent en grande partie l'esthétique du sourire. (95)

Après avoir vérifié la relation centrée mandibulaire et établi la ligne médiane faciale de référence, l'étiologie de cette déviation doit être minutieusement posée et ses répercussions sur l'occlusion sont analysées afin d'avoir une thérapeutique adaptée. (99) Lorsque l'étiologie est une rotation ou un déplacement mandibulaire, la mécanique mise en œuvre n'est pas la même que lorsque l'étiologie est un déplacement dentaire ou une dérive. (95)

Cette correction débute dès la phase initiale de traitement. Dès lors que les LII sont corrigées, elles doivent être maintenues et servir de guide pour les autres mécaniques à mettre en œuvre pour finir le cas. (95)

Deux possibilités thérapeutiques peuvent être envisagées. Soit la déviation des LII est corrigée par **une rétraction des incisives**, soit par une **correction en masse**. (70)

Lorsque des avulsions ont été réalisées, les LII sont **corrigées avant ou pendant la rétraction des incisives**.

Selon Proffit, la correction de la déviation des LII est plus aisée lorsqu'elle est réalisée pendant la phase de fermeture d'espaces des avulsions que lorsque les espaces sont fermés. (95)

Concernant la rétraction des incisives, elle peut être **symétrique**, grâce à des ressorts comprimés ou des chaînettes élastomériques par exemple, dans les cas où la déviation des LII est corrigée avant l'étape de rétraction. (81) (70)

Une réduction interproximale unilatérale au niveau du secteur opposé à la déviation peut être réalisée afin de créer de l'espace nécessaire pour la correction des LII. (99)

Il est possible d'effectuer une rétraction des incisives **asymétrique**, qui sera plus compliquée car elle impose l'incorporation d'informations de 1<sup>er</sup>, de 2<sup>ème</sup> et de 3<sup>ème</sup> ordre adaptées à chaque héli-arcade (81). Dans ce cas, il est possible de recourir à :

- Un arc avec deux boucles de fermeture activées asymétriquement. (93)
- Strang et Thompson utilise un système de double boucle : une boucle de rétraction et une boucle d'ouverture. Le système permet un recul en masse des incisives. Le type d'arc utilisé à l'origine était un arc rectangulaire. Afin d'augmenter la durée d'activation et de limiter les inclinaisons vestibulo-linguales des dents, la section d'arc à privilégier est un fil rond de 0.020 inch. Le système comprend des butées molaires permettant la stabilisation des secteurs postérieurs et deux boucles verticales antérieures. Une hélice supplémentaire est rajoutée dans chaque boucle afin de donner une flexibilité et une activation accrues (*cf Figure 74 (a)*). Les secteurs postérieurs sont ligaturés en 8 tandis que le secteur antérieur est ligaturé individuellement.

Du côté de la déviation de la LII, une boucle d'ouverture est réalisée entre l'incisive latérale et la canine. De l'autre, une boucle de fermeture est réalisée le plus près possible de la canine afin d'avoir un déplacement plus important de ce côté (cf Figure 74 (b)). L'activation se fait dans le secteur antérieur et au moyen d'une ligature insérée dans la boucle de fermeture et reliée au bracket de l'incisive latérale controlatérale. (cf Figure 74 (c)) Lorsque la boucle de fermeture est activée, elle tire les incisives du côté opposé à la déviation et la boucle d'ouverture pousse les dents vers ce même côté. Ceci entraîne un déplacement en masse des 4 incisives (cf Figure 74 (d)). Généralement 1 à 2 activations suffisent à corriger les LII. Une fois que celle-ci est faite, le praticien peut enlever ce système et passer sur un système conventionnel pour terminer la phase de fermeture des espaces. Des TIM peuvent être ajoutées pour contrôler l'ancrage et encourager le mouvement de fermeture. (95)

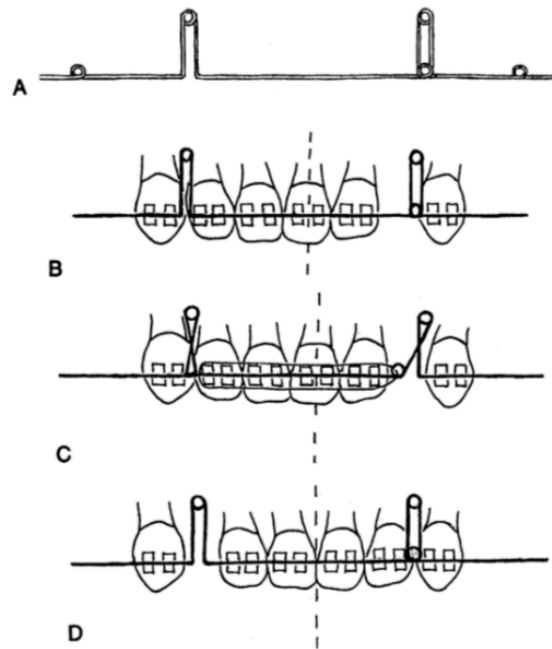


Figure 74 : Système à doubles boucles pour déplacer la LII sur la gauche (95)

- En technique segmentée, un ressort cantilever peut être ajouté en l'activant en expansion. Ce ressort, activé en expansion, redresse les incisives et permet par l'action d'une force légère, leurs rétractions sans exercer d'effet parasite sur le côté controlatéral. La force doit passer à hauteur du centre de résistance du secteur antérieur afin d'éviter un mouvement de rotation non désirée. (81)

L'avantage de la technique segmentée est qu'elle comporte des effets indésirables minimes et que la force est localisée. (93)



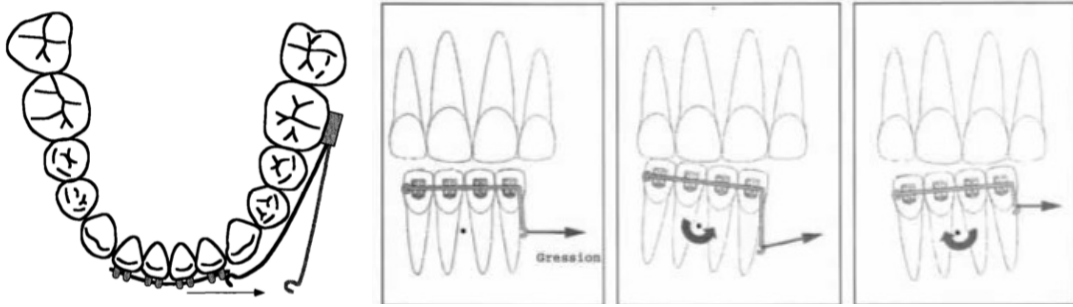


Figure 75 : Rétraction asymétrique en technique segmentée par ressort cantilever (93) (81)

*La hauteur de l'extension verticale de l'arc sectoriel antérieur est réglée selon le mouvement de déplacement désiré. Il peut s'exercer en gression ou en version d'un côté ou de l'autre côté de la déviation. (81)*

Lorsque la rétraction n'est pas possible, c'est-à-dire lorsqu'il n'y a pas d'espace incisivo-canin, on peut réaliser une **correction en masse** de la déviation des LII grâce à des **TIM asymétriques**. Cette mécanique doit être préférentiellement mise en œuvre pour des **petits décalages** des LII ou pour un ajustement de l'occlusion car les **effets indésirables** liés à cette mécanique peuvent entraîner une bascule du plan d'occlusion. Ainsi, il est donc préférable de corriger une déviation des LII avant la fermeture complète des espaces. (70)

Pour corriger les déviations des LII et symétriser les arcades, plusieurs auteurs recommandent différents types de systèmes mécaniques utilisant des tractions intermaxillaires entraînant une rotation des arcades et un déplacement latéral : (95) (81)

Angle préconise le recours d'une TIM de classe III associée à une TIM antérieure diagonale. Il y associe un dispositif d'expansion transversale palatine.

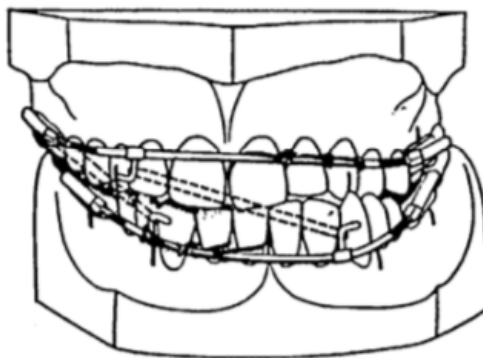


Figure 76 : Association d'un TIM de classe III et d'une TIM antérieure diagonale pour la correction de la déviation (95)

Proffit lui, corrige les déviations des LII mineures dans la phase de finitions du traitement en associant des TIM unilatérales de classe II ou III avec une TIM antérieure en diagonale ou en portant des TIM asymétriques de classe II et de classe III. (95)

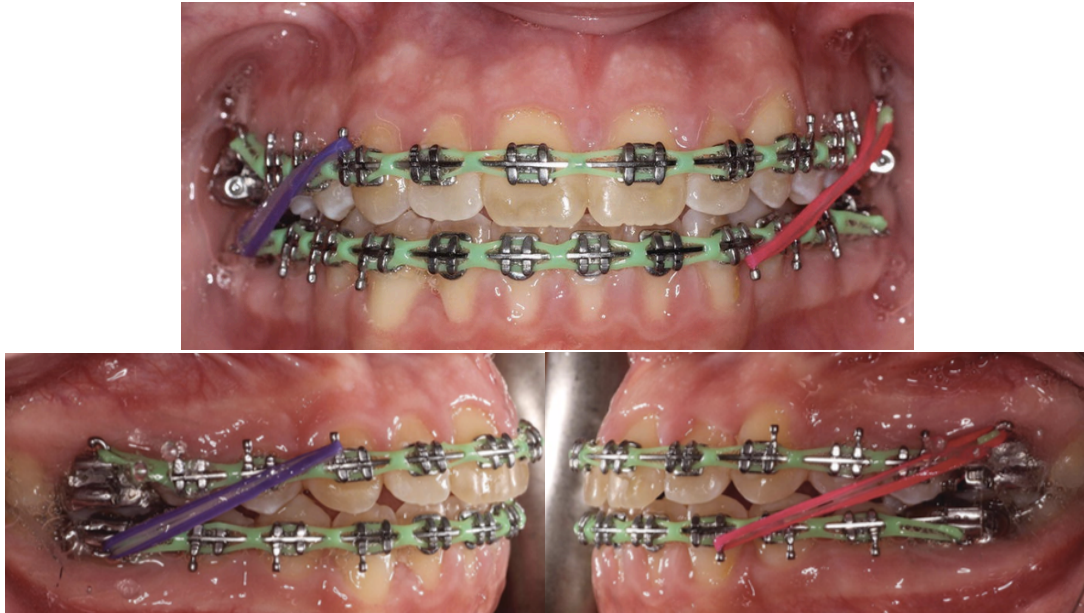


Figure 77 : TIM de classe III gauche associée à une TIM de classe II droite pour corriger la déviation de la ligne maxillaire à droite et la déviation de la ligne mandibulaire à droite et rétablir la classe I droite et gauche (100)

Alexanders utilise une TIM antérieure diagonale de force lourde avec une TIM de classe II ou de classe III de soutien. Le choix de la direction de la TIM dépend de la malocclusion d'origine. Cette correction est faite en finition ou dans l'étape de fermeture d'espace quand des avulsions sont indiquées. Dans ce dernier cas, la TIM diagonale antérieure est positionnée sur les boucles de fermeture. (95)

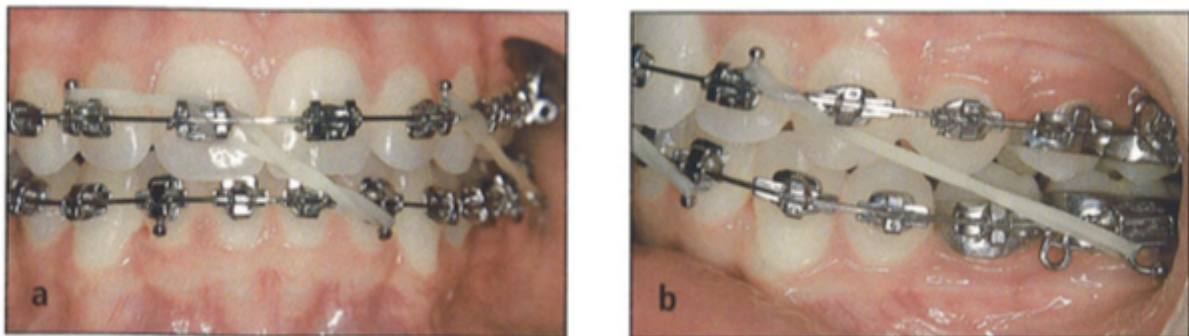


Figure 78 : Utilisation d'une TIM antérieure en diagonale et d'une TIM de classe II de soutien (101)

Gianelly et Paul déplacent la LII par l'incorporation de plis de 2<sup>ème</sup> ordre. Ils permettent de déplacer les dents distalement du côté opposé à la déviation en incorporant du tip back au niveau de la canine mandibulaire associé à une TIM de classe III. Ce déplacement distal des dents crée ainsi un espace pour décaler la LII. Du côté de la déviation, du tip forward ajouté à la canine mandibulaire et associé à une TIM de classe II permet de mésialer les dents. L'association des plicatures avec les TIM de classe II et III améliorent le système de force de couple. (95)

Jerrold utilise l'usage de tractions intermaxillaires unilatérales de classe II ou III associées ou non à une TIM antérieure en diagonale et des TIM controlatérales pour traiter les asymétries mandibulaires accompagnées ou non de déviations des LII. L'objectif du traitement est de provoquer une réponse mandibulaire, une nouvelle position de celle-ci. Dans les cas où la LII maxillaire est correcte il précise la nécessité de stabiliser sa position.

En plus de l'asymétrie mandibulaire, la LII maxillaire ou mandibulaire peut être déviée avec une étiologie dentaire. Dans ce cas, le tableau clinique de la déviation des LII est aggravé ou au contraire masqué selon la direction du déplacement. Afin de corriger les déviations d'origine dentaire, Jerrold recommande de mettre en place une mécanique intra-arcade après avoir corrigé la position mandibulaire avec les mécaniques inter-arcades. (95)

Pour les déviations très légères de 1 à 2 millimètres, il est possible d'incliner les dents antérieures par l'incorporation de tip, afin de faire coordonner les lignes interincisives avec la ligne médiane du visage mais le résultat n'est pas satisfaisant tant au niveau parodontal qu'esthétique. (95)

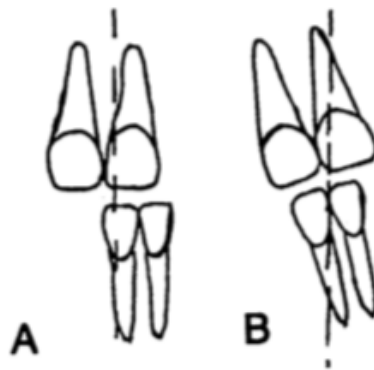


Figure 79 : A) Déviation des LII maxillaires et mandibulaires de côtés opposés B) Correction par inclinaison des dents (95)

Nanda recommande pour corriger les déviations des LII, de volontairement anguler les brackets des incisives lors du collage pour permettre un tip des incisives, une modification de leurs inclinaisons axiales. (93)

Une fois les LII corrigées, des espaces intra-arcades asymétriques peuvent apparaître. Une réévaluation minutieuse des trois médianes (faciale, maxillaire et mandibulaire) permet de savoir si une rétraction antérieure ou une mésialisation des secteurs postérieurs est indiquée pour fermer ces espaces, et les LII seront maintenues dans leur position coordonnée. L'avantage de la correction précoce des LII permet de ne pas réaliser de sur-rétraction unilatérale ou de mouvements d'allers retours. (95)

Dans les cas où une déviation des LII reste toujours très importante après la mécanique inter-arcade, 2 possibilités :

- Une ou plusieurs avulsions peuvent être proposées
- La création d'une nouvelle LII mandibulaire entre l'incisive centrale et l'incisive latérale mandibulaire. Cela engendre une classe I d'un côté et une classe III molaire de l'autre qui nécessitera une équilibration occlusale en fin de traitement. (95)

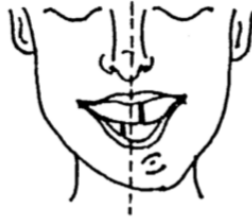


Figure 80 : Déviations des LII dans un contexte d'asymétrie faciale (95)

Après la mécanique inter-arcade, la LII inférieure sera encore plus déviée.  
La correction est réalisée par avulsion ou création d'une nouvelle LII mandibulaire. (95)

Afin de corriger une occlusion asymétrique d'origine dentaire, fonctionnelle ou squelettique, Burstone recommande le déplacement des dents en intra-arcade plutôt qu'une rotation de l'arcade entière. Cela est justifié par le fait que les tractions intermaxillaires utilisées pour corriger les asymétries ont des effets secondaires notables et un risque accru de récurrence. De plus, l'usage de mécaniques intra-arcades permet un meilleur contrôle des forces et une meilleure gestion occlusale. (90)

En effet, l'utilisation des TIM asymétriques et des TIM en diagonale présentent des inconvénients :

- L'apparition d'une **rotation mandibulaire** tendant à favoriser l'apparition de l'asymétrie mandibulaire lors de la croissance. (81)  
Cette rotation mandibulaire crée un défaut transitoire de position de la mandibule et expose une récurrence de celle-ci dans une position plus stable. Il est donc préférable, avant d'effectuer le débagueage du patient, d'arrêter ces TIM pour analyser la stabilité de la position de la mandibule. (88)
- Des **troubles de l'ATM**. (81)
- Des **rotations des arcades maxillaires et mandibulaires de sens opposés, des anomalies transversales postérieures, une bascule frontale du plan d'occlusion**. (81)

Concernant l'association d'une TIM de **classe III sur un côté** avec une TIM de **classe II de l'autre**, une **occlusion inversée** peut apparaître au niveau de la molaire accompagnée d'un **surplomb canin** sur le côté concerné par la TIM de classe III. Cela s'explique car les forces engendrées par les TIM ont des lignes d'actions éloignées des centres de résistance des arcades. Aussi dans le plan frontal, une **bascule du plan d'occlusion** peut être observée car les actions verticales des TIM sont de sens opposés. (93) (91)

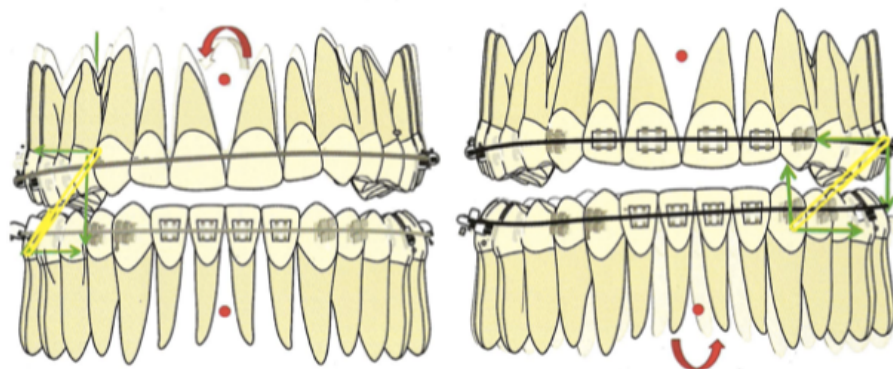
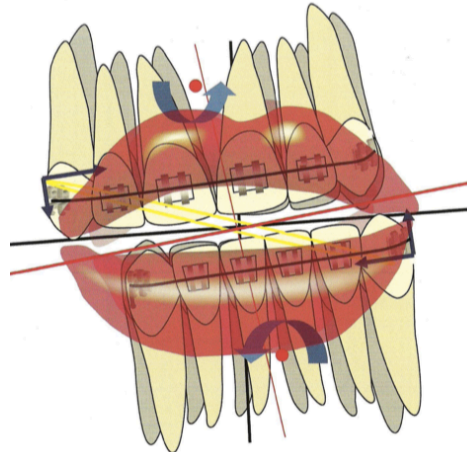


Figure 81 : Effets parasites des TIM de classe II et III dans le plan sagittal (48)

Pour une **TIM antérieure en diagonale** ou une **TIM verticale unilatérale**, une **bascule du plan d'occlusion** peut être créée car un mouvement de version de l'arcade est associé à la correction de la LII. (93) (91)



*Figure 82 : Effet de la TIM transverse antérieure et des TIM asymétriques de classe II et III dans le plan frontal (48)*

L'apparition d'un **surplomb asymétrique** au niveau du secteur antérieur ou un **plan d'occlusion vrillé** doit alerter le praticien sur l'**expression** de ces **effets indésirables**. Bien qu'ils soient difficiles à contrôler, les effets parasites doivent être contrôlés minutieusement tout au long du traitement pour éviter leur correction très complexe. (81)

#### ◆ La correction de la bascule du plan d'occlusion

Le plan d'occlusion est normalement parallèle à la ligne bicommissurale et parallèle à la tangente de la lèvre inférieure. Il est aussi évalué par l'analyse de la position des dents notamment des canines dans la dimension verticale des côtés droit et gauche.

Au cours d'une croissance asymétrique de la mandibule où les hauteurs ramales droites et gauches diffèrent, le menton dévie et une bascule frontale du maxillaire peut se produire pour compenser un ramus trop long. (46) Ainsi, la ligne bicommissurale n'est plus parallèle aux autres lignes horizontales de la face.

La correction du plan d'occlusion n'impose pas forcément qu'il soit parallèle aux lignes horizontales du visage. C'est le cas pour un patient dont l'asymétrie ne sera pas corrigée chirurgicalement. Dans ce cas, le plan d'occlusion peut être conservé tel qu'il est s'il est en harmonie avec les commissures des lèvres. Dans les cas plus sévères, la chirurgie orthognathique est le traitement de choix pour parvenir à horizontaliser le plan d'occlusion. (97)

Classiquement, lorsque le plan d'occlusion maxillaire et le plan d'occlusion mandibulaire divergent et qu'une extrusion du secteur où le plan d'occlusion diverge vers le haut est désirée, on le corrige par l'action de TIM verticales. Ces TIM entraînent une action égressive au niveau des dents mandibulaires et des dents maxillaires.

Cependant, cette divergence des plans d'occlusion peut être à responsabilité maxillaire ou mandibulaire uniquement, ou bien concerner seulement le secteur antérieur ou postérieur. Des cantilevers peuvent être utilisés pour permettre une correction localisée. (102)

***Au niveau antérieur :***

Lorsque la bascule du plan d'occlusion nécessite une ingression unilatérale du secteur antérieur, un arc d'ingression peut être mis en place afin d'exercer une force ingressive de 50g pour les incisives mandibulaires et une force de 60g pour les incisives maxillaires. Si la canine nécessite aussi une ingression, elle peut être réalisée après l'étape d'ingression des incisives par l'usage d'un cantilever avec une force de 20 à 25g.

Pour contrer les effets indésirables de l'arc d'ingression, une force extra orale à traction haute peut être ajoutée. (102)

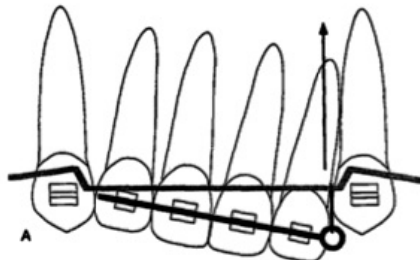


Figure 83 : Arc d'ingression en Alliage de Titane Molybdène (TMA) 0,017x0,025 inch (102)

*L'arc est inséré au niveau des molaires dans les tubes accessoires et ligaturé au secteur antérieur. L'arc est attaché sur un seul côté pour obtenir une ingression unilatérale. (102)*

Lorsqu'une égression unilatérale est désirée, un cantilever unilatéral peut être utilisé avec une force d'égression de 30g. (102)

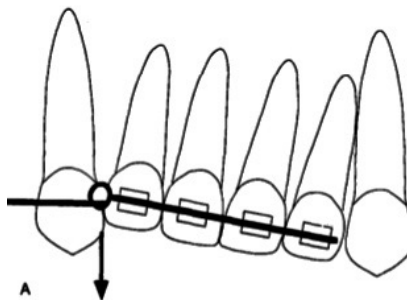


Figure 84 : Cantilever en TMA 0,017x0,025 inch (102)

***Au niveau postérieur :***

Les inclinaisons du plan d'occlusion au niveau postérieur chez le patient présentant une supraclusion peuvent être traitées par une variante de l'arc d'ingression. Une force de 150g est exercée sur le secteur postérieur, elle entraîne un tip back de la molaire et nivelle le plan d'occlusion. Les effets indésirables sont moindres comparés à des thérapeutiques menées avec des TIM. (102)



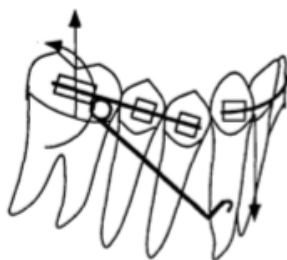

Figure 85 : Cantilever avec crochet utilisé pour redresser le secteur postérieur (102)

Il est aussi possible d'utiliser un arc dit en S pour corriger une bascule frontale du plan d'occlusion et ainsi éviter l'ostéotomie maxillaire. Cet arc présente une courbe de Spee accentuée d'un côté, et de l'autre une courbe inversée. Des TIM verticales peuvent être ajoutées pour potentialiser les effets de l'arc. (103)

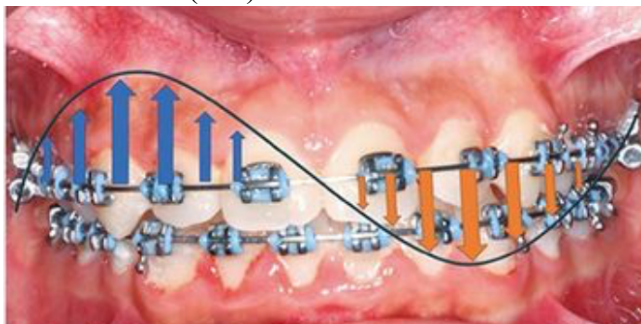


Figure 86 : Arc construit en S (104)

### 3. Apports des mini-vis dans le traitement orthodontique des asymétries

L'avènement des mini-vis a permis d'étendre l'arsenal thérapeutique de l'orthodontiste. En effet, les déplacements orthodontiques asymétriques conventionnels sont complexes à mettre en œuvre et non sans risque. Les effets secondaires sont multiples et concernent aussi bien la zone où l'on souhaite une force active que la zone d'ancrage. Ces thérapeutiques conventionnelles peuvent ainsi transposer l'asymétrie ou la masquer temporairement. (91)

Les mini-vis sont des dispositifs permettant un ancrage squelettique temporaire, elles sont de nos jours fréquemment utilisées au cours des traitements orthodontiques. Les plaques d'ancrage permettent une plus grande stabilité par rapport à la mini-vis mais leur mise en place et leur retrait imposent une chirurgie par lambeau causant gonflement et gêne. Ceci explique en partie que les mini-vis sont les dispositifs d'ancrage temporaire les plus largement utilisés. Leurs avantages sont multiples, elles ont un faible coût, une mise en œuvre et une dépose facile, et leur taille permet un accès à de nombreuses régions anatomiques notamment les espaces interdentaires. (105)

Les mini-vis permettent une meilleure gestion des asymétries par : (48) (70)

- Un contrôle maximal de l'ancrage, (70)
- Un meilleur contrôle des mouvements : des dérotations d'arcades en translation sont réalisées grâce à une action proche du centre de résistance antérieur et postérieur,
- Une possibilité d'action sur un site déterminé,
- La correction d'une bascule du plan d'occlusion postérieur et antérieur,
- La diminution de la durée de port des TIM et de leurs effets indésirables,
- La correction des asymétries en réalisant moins d'avulsions. (48)

Les mini-vis ont permis de faciliter les corrections des asymétries

- Dans la dimension transversale pour la correction des LII,
- Dans la dimension antéropostérieure pour la correction des décalages occlusaux asymétriques,
- Dans la dimension verticale par la correction des bascules frontales du plan d'occlusion. (48)

Les mini-vis sont particulièrement intéressantes face à une bascule du plan d'occlusion et lorsqu'une translation du secteur antérieur incisif est recherchée. (48)

*a) Utilisation des mini-vis dans la correction des décalages antéropostérieurs asymétriques*

Les mini-vis peuvent être utilisées lors de la correction des classes dentaires asymétriques : les classes II subdivision ou les classes III subdivision. (48)

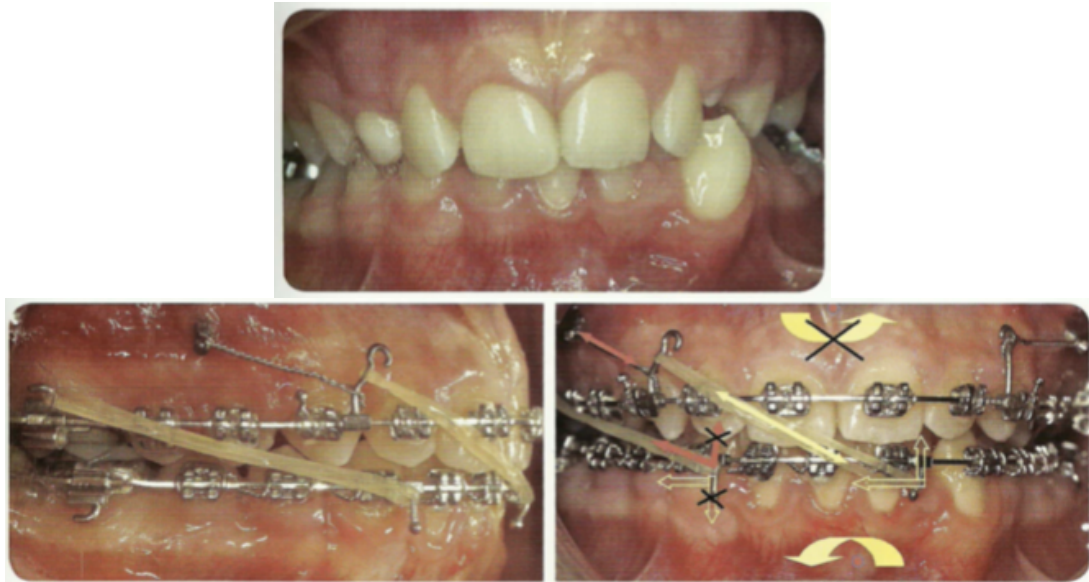Dans le cas des classes II, les mini-vis sont utilisées pour symétriser l'arcade :

- Au maxillaire :

Une mini-vis peut permettre un **recul** molaire puis une **rétraction antérieure** et une **correction** de la **dévi**ation de la LII maxillaire du côté de la classe II.

Le plus souvent, une deuxième mini-vis postérieure est placée sur le secteur controlatéral. Ses rôles sont multiples :

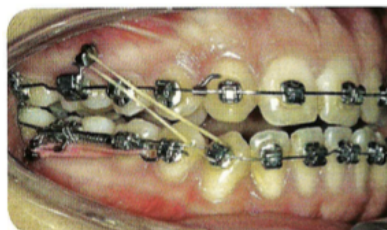- Pouvoir stabiliser les rapports antéropostérieurs de ce côté.
  - Éviter un effet indésirable suite à une traction asymétrique sur les mini-vis de longue durée.
  - Permettre un port des TIM antérieures en diagonale et des TIM de classe III uni ou bilatérales sur ces vis permettant la correction d'une asymétrie de l'arcade mandibulaire.
- A la mandibule, la mésialisation de la molaire du côté de la classe II est obtenue par le port d'une TIM de classe II unilatérale ou d'une orthopédie. Une mini-vis est placée dans le secteur antérieur si les TIM sont envisagées pendant une longue période. Elle permet d'éviter une bascule du plan d'occlusion.



*Figure 87 : Stabilisation de l'arcade maxillaire par 2 mini-vis pour corriger la déviation mandibulaire avec une TIM antérieure et TIM de classe III unilatérale (48)*

Les mini-vis peuvent être utilisées pour corriger des classes III asymétriques légères à modérées. (48)

- A la mandibule, l'objectif est une distalisation de la molaire du côté de la classe III grâce à la mise en place d'une mini-vis postérieure à la mandibule ou par l'action d'une TIM de classe III unilatérale mise en place au niveau maxillaire directement sur la mini-vis. La combinaison des deux est possible.
- Dans le cas où une réponse maxillaire est privilégiée, le port d'une TIM de classe III est recommandé sur l'arcade au maxillaire et à la mandibule, sur l'arcade ou sur une mini-vis.



*Figure 88 : Recul en masse de l'arcade mandibulaire par la mini-vis postérieure mandibulaire et TIM de classe III supportées par la mini-vis maxillaire (48)*

#### *b) Utilisation des mini-vis dans la correction des décalages transversaux*

Lorsqu'une expansion unilatérale est indiquée dans le plan de traitement, différents types d'appareils sont préconisés. Afin de garantir un ancrage maximal, il est notamment possible de stabiliser la molaire à l'aide d'une mini-vis dans le secteur où l'on ne souhaite pas d'expansion. (106)

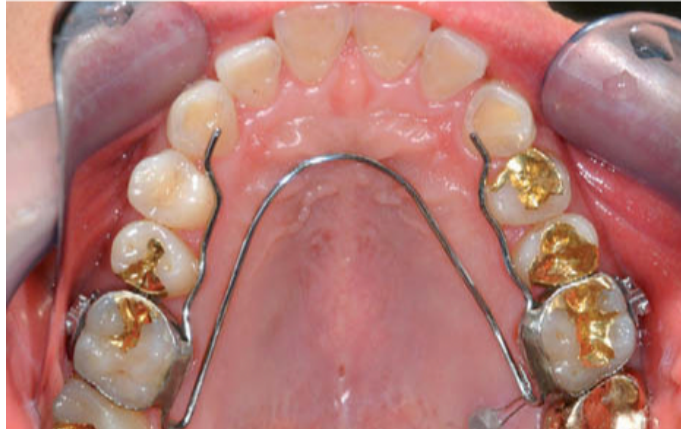


Figure 89 : Stabilisation par mini-vis d'ancrage du secteur 2 pour obtenir une expansion unilatérale secteur 1 (106)

Les déviations des LII peuvent être aussi corrigées grâce à la mise en place de mini-vis. Elles vont permettre d'empêcher les effets indésirables des TIM asymétriques et transverses classiquement utilisées dans les mécaniques orthodontiques. (48)

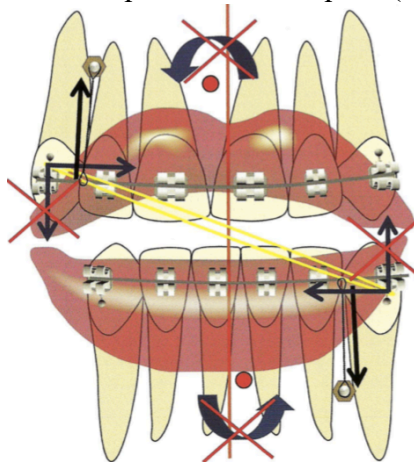


Figure 90 : Suppression des vecteurs verticaux et des moments des TIM antérieures transverses par l'ajout de mini-vis antérieure maxillaire et/ou mandibulaire (48)

Lorsque la non-correspondance des LII est due à une déviation mono-maxillaire, une translation latérale du secteur antérieur incisif est possible par la mise en place d'une mini-vis postérieure. Un crochet est placé derrière l'incisive latérale pour réaliser une traction entre la mini-vis et le crochet. La hauteur du crochet doit correspondre à la hauteur du centre de résistance antérieur pour maintenir le plan d'occlusion. (48)

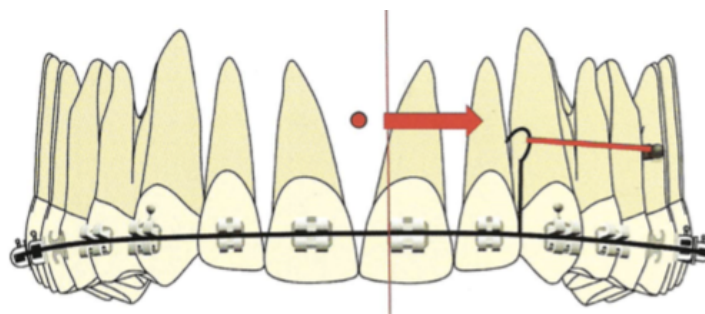


Figure 91 : Déplacement latéral du secteur incisif proche de la translation (48)



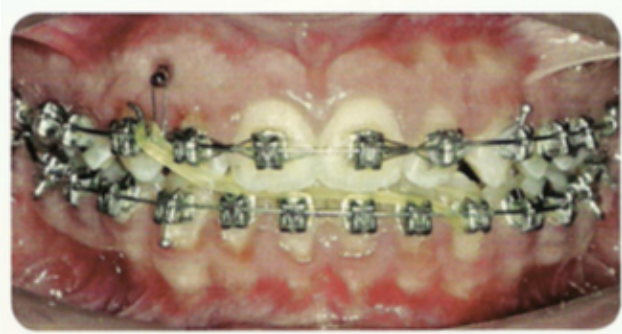
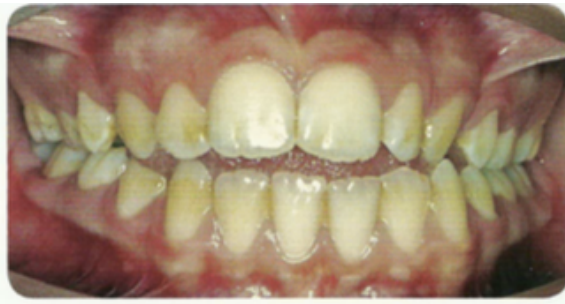
Figure 92 : Correction de la déviation de la LII mandibulaire par l'association d'une mini-vis maxillaire et d'une TIM antérieure diagonale (48)

L'action de la TIM est concentrée seulement sur l'arcade mandibulaire, la mini-vis maintient la position verticale de la ligne du sourire et la position de la LII maxillaire. (48)

*c) Utilisation des mini-vis dans la correction des asymétries verticales*

Une bascule du plan inter-molaire maxillaire reflète une asymétrie faciale. (107)  
 Les bascules sont fréquemment rencontrées dans les asymétries à composante verticale. Depuis peu, aucune technique non chirurgicale ne permettait une correction fiable de la bascule. Diverses méthodes d'ingressions de molaires ont été décrites tels que les FEO à traction haute, les correcteurs verticaux actifs à l'aide d'aimants mais ces thérapeutiques étaient dépendantes de la compliance du patient et leurs indications étaient très limitées chez l'adulte. (108)

La démarche diagnostique des bascules du plan d'occlusion est décrite dans la partie I. Certains éléments font l'objet d'une analyse précise :

- De face, l'asymétrie est évaluée par l'orientation de la ligne bicommissurale, l'exposition asymétrique des gencives, l'obliquité du sourire et des dents, l'exposition des dents lors du sourire. Un plan de Fox peut être utilisé.
- Au sourire, on évalue l'harmonie, la symétrie gingivale et dentaire des secteurs antérieurs et latéraux, l'exposition transversale des dents, la déviation des LII, l'inclinaison du plan d'occlusion. (109)

L'objectif du traitement de l'obliquité du plan d'occlusion est de symétriser le sourire, le feston gingival et l'exposition des gencives côté droit et gauche. (109)

Cette bascule peut être calculée en degrés par rapport à l'horizontal sur une téléradiographie de face ou directement sur le patient.

Dans ce dernier cas, il faut calculer la différence de mesures du côté droit et gauche en millimètres qui sépare le canthus interne aux pointes cuspidiennes des canines.

Sur la téléradiographie de face, trois lignes sont tracées pour quantifier la bascule :

- Une ligne de référence verticale correspondant à la ligne médiane de visage : elle est tracée de la crista galli à un point situé au tiers supérieur de la cloison nasale.
- Une ligne horizontale vraie. Elle est tracée en étant perpendiculaire à la première ligne et tangente aux bords supraorbitaires normaux.
- Une ligne représentant le plan d'occlusion. Elle est tracée en joignant les extrémités de la première molaire droite ou gauche ou des pointes cuspidiennes des canines droites et gauches. (107)

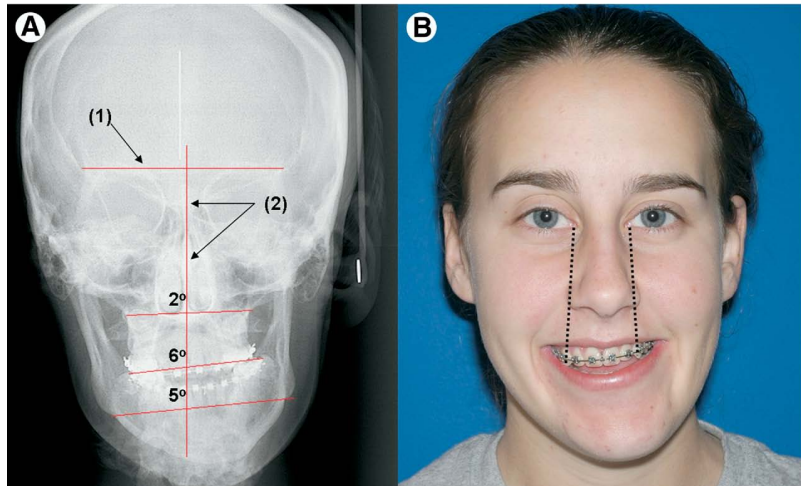


Figure 93 : Détermination de la bascule frontale du plan d'occlusion sur a) une téléradiographie de face et b) cliniquement (107)

La ligne (1) représente la ligne horizontale vraie et la ligne (2) représente la ligne de référence verticale. Le degré de bascule du plan d'occlusion est déterminé par la mesure de l'inclinaison entre la ligne représentant le plan d'occlusion et la ligne (1) : il correspond à 6°. Les autres lignes horizontales correspondent à la ligne reliant le point jugal droit au point jugal gauche pour la plus haute et celle reliant le point antégonial droit à celui de gauche pour la plus basse. Cliniquement, les lignes verticales tracées sur le patient du canthus interne à la canine montrent une différence de hauteur de 6mm plus courte à gauche.

Le calcul de la différence de hauteur au niveau des canines et des molaires permet de quantifier la correction nécessaire pour horizontaliser le plan d'occlusion. (109)

L'analyse de l'obliquité du plan d'occlusion permet de déterminer les mécaniques à mettre en œuvre pour la corriger soit par une ingression unilatérale du côté où le plan d'occlusion est le plus bas soit par une égression unilatérale du côté où il est le plus haut. (70) (48)

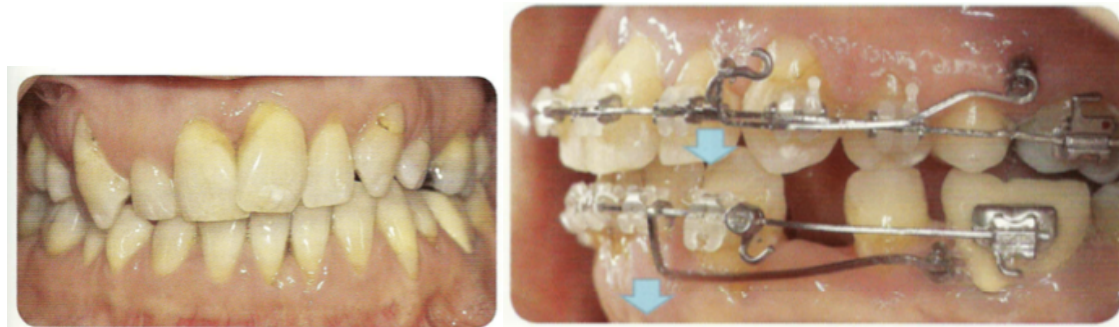Les bascules antérieures peuvent être associées à des bascules postérieures, alors une correction de la totalité du plan d'occlusion antérieur et postérieur est effectuée. (48)

La correction orthodontique de la bascule par une **ingression du secteur maxillaire** est indiquée dans le cas où une différence de hauteur est relevée au niveau de la canine et de la molaire droite et gauche, et lorsqu'il y a une exposition gingivale excessive. (109) Divers systèmes utilisant les mini-vis ont été décrits dans la littérature pour réaliser une ingression asymétrique d'un secteur maxillaire ou mandibulaire afin de corriger le plan d'occlusion et d'harmoniser la ligne du sourire.

L'ingression des molaires nécessaire à la correction du plan d'occlusion peut se faire à l'aide de mini-plaques au niveau de la zone de contrefort zygomatique mais les mini-vis présentent l'avantage d'une mise en place moins invasive et mieux acceptée par le patient. (108)

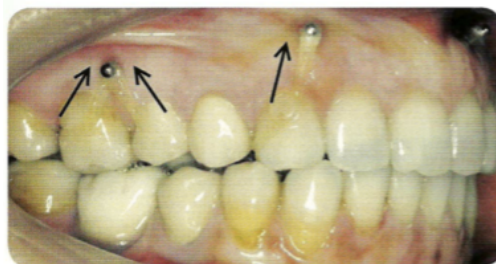
Darqué et Ellouze réalisent une ingression unilatérale en plaçant une mini-vis antérieure ou une mini-vis postérieure associée à un accessoire sur le secteur concerné. (48)





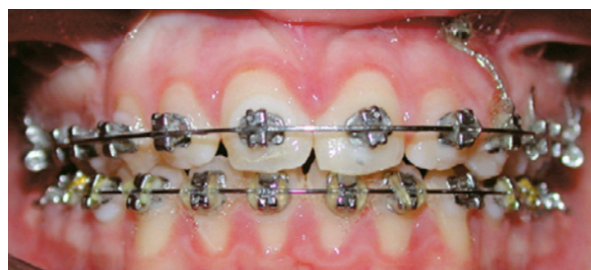*Figure 94 : Ingression mandibulaire gauche et égression maxillaire gauche pour corriger une bascule frontale du plan d'occlusion*

*Des mini-vis postérieures ont été mises en place avec des accessoires clipsés sur celles-ci entraînant une rotation horaire du plan d'occlusion (48)*

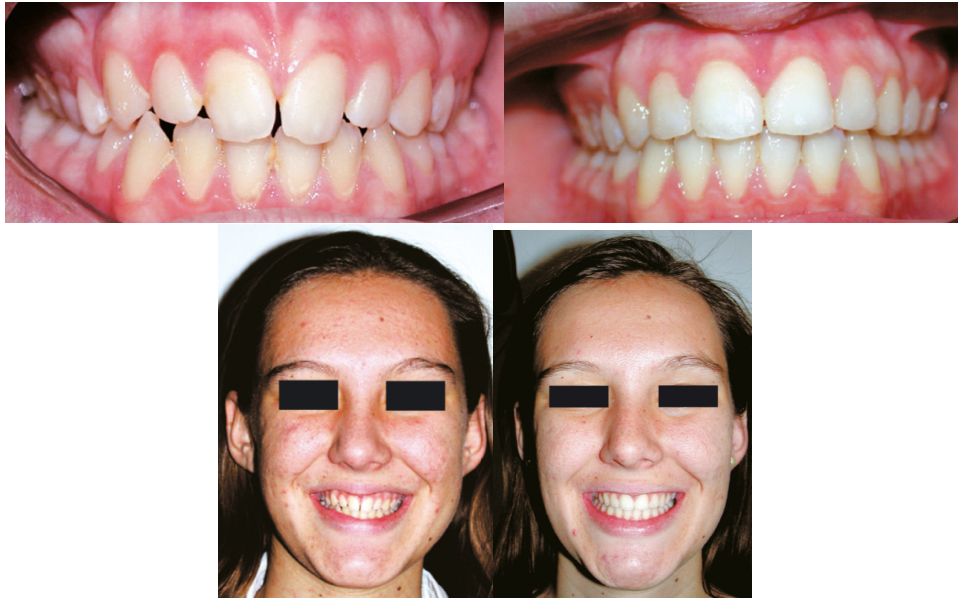


*Figure 95 : Ingression maxillaire droite antérieure et postérieure par des mini-vis en technique linguale (48)*

Walter utilise pour réaliser une ingression unilatérale maxillaire 2 mini-vis vestibulaires. L'une est posée en mésial de la canine et l'autre en mésial de la molaire. Une traction est effectuée de l'arc continu aux mini-vis. Afin de limiter les effets parasites de vestibuloversions au cours de l'ingression sur l'hémi-arcade concernée, il est possible de positionner un arc palatin avec un effet de charnière sur la molaire qui ne doit pas être ingressée et de mettre un appareil multi-attaches avec un arc en acier rigide. Des petites cales en composites sont réalisées sur les cuspidés vestibulaires des prémolaires et des molaires sur l'hémi-arcade mandibulaire du côté où l'ingression maxillaire est recherchée. Ces surélévations permettent d'aider l'ingression, de réaliser une légère désocclusion, et elles facilitent l'égression des dents du secteur controlatéral. Une fois que l'ingression désirée est effectuée, il faut retirer les surélévations progressivement et la stabiliser grâce à des ligatures métalliques sur les mini-vis. (109)



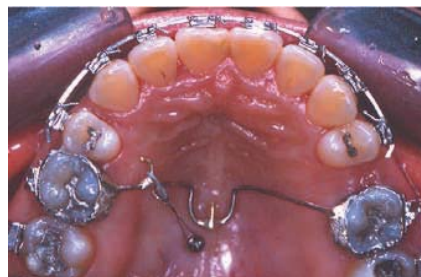*Figure 96 : Stabilisation de l'ingression secteur 2 (109)*



*Figure 97 : Correction de la bascule du plan d'occlusion (109)*

Dans un cas clinique présenté par Paik et al., (*cf Figure 99*) la patiente présentait une classe II molaire avec supraclusion, une asymétrie maxillaire dans la dimension verticale et un contexte squelettique vertical hyperdivergent. La patiente ayant refusé une solution chirurgicale, un traitement non chirurgical avec avulsions de deux prémolaires maxillaires, la 4 à droite et la 5 à gauche a été proposé à la patiente. Le plan de traitement consistait à ingresser les molaires maxillaires, corriger les déviations des LII, le décalage antéropostérieur, l'excès de surplomb et fermer le plan mandibulaire. Un arc palatin a été positionné sur les deux molaires maxillaires. Un crochet en palatin a été ajouté sur cet arc palatin.

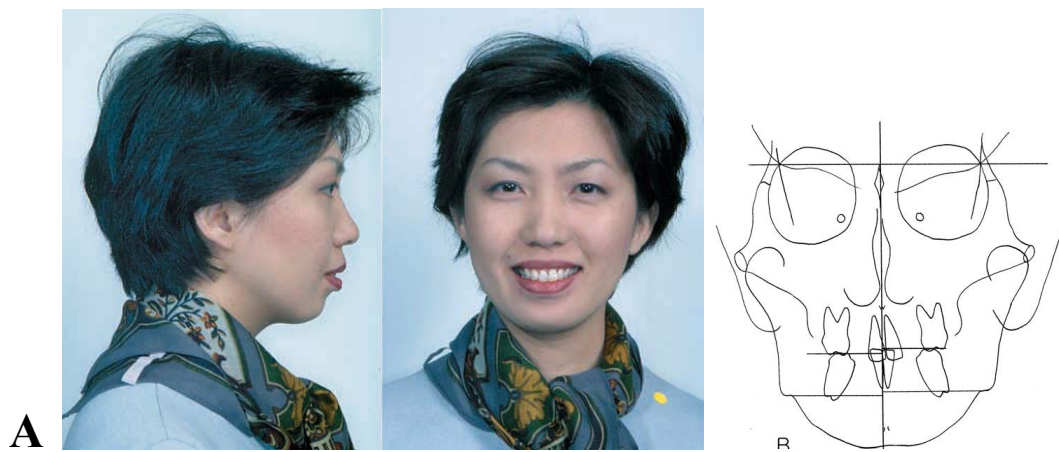
Une première mini-vis a été positionnée dans la zone médio-palatine entre la première et la deuxième molaire maxillaire. (*cf Figure 98*) Une traction élastique a été mise en place du crochet de l'arc palatin à la mini-vis afin d'ingresser la molaire droite et de corriger l'asymétrie verticale des molaires. L'ingression des molaires maxillaires entraînant des contacts prématurés sur les incisives, une courbe de Spee exagérée a été réalisée au maxillaire pour permettre l'ingression des incisives sans égression des molaires accompagnée d'une courbe de Spee inversée à la mandibule. Une fois les molaires ingressées, une FEO à traction haute a été utilisée la nuit en contention. L'ingression des molaires a donc permis d'induire une rotation anti-horaire du plan mandibulaire ainsi qu'une amélioration du profil. (*cf Figure 100*) (110)



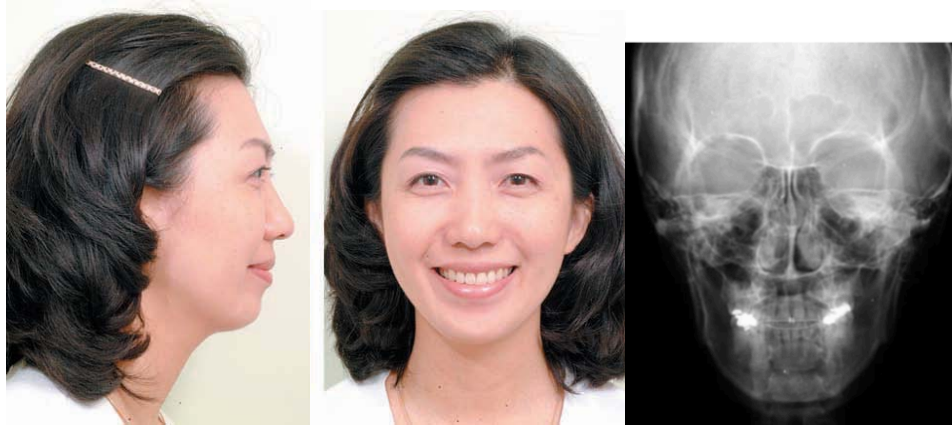
*Figure 98 : Placement de la mini-vis médio-palatine lors de la biomécanique développée par Paik et al. (110)*

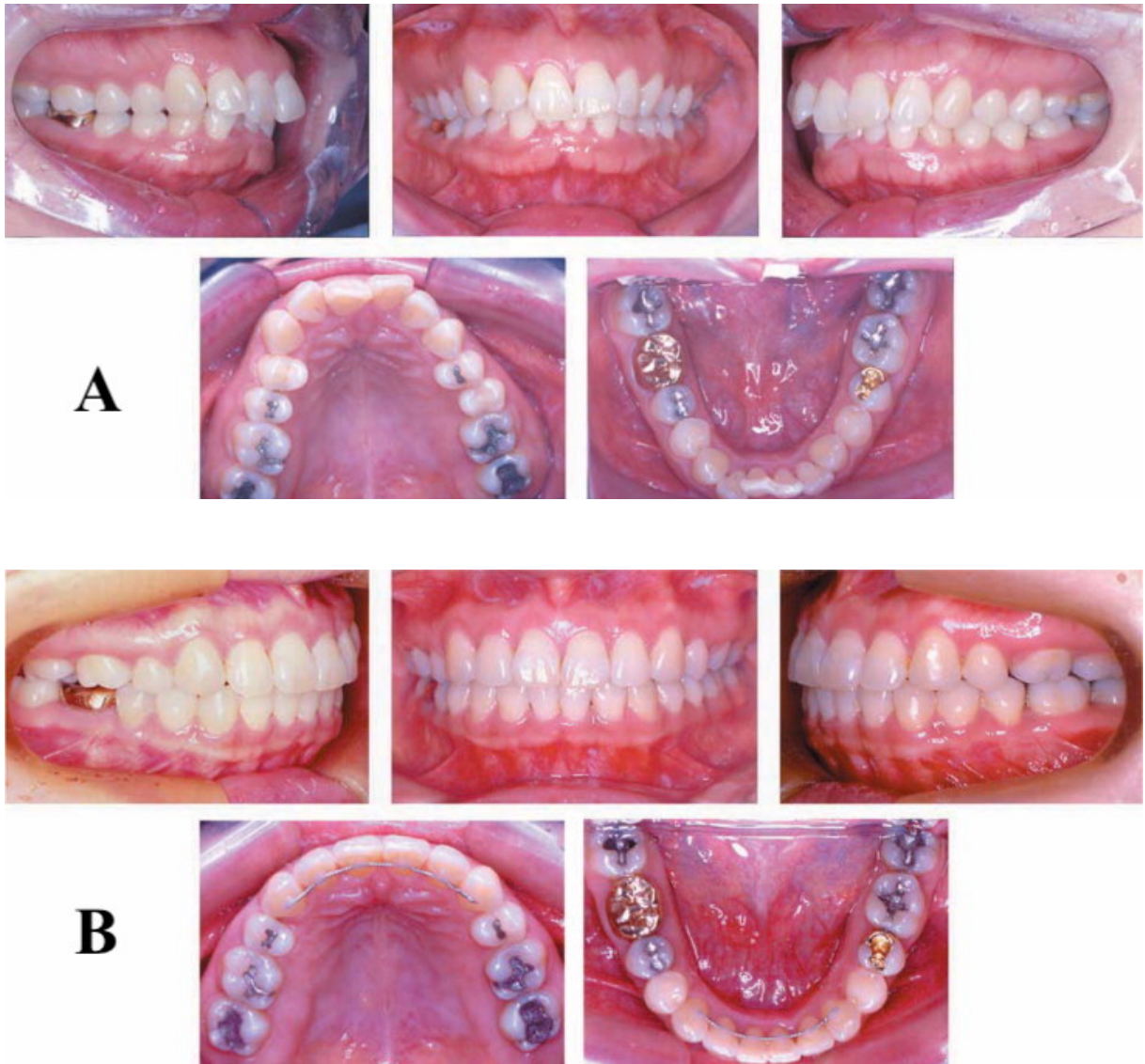

Figure 99 : Photos intra-arcades a) avant le traitement et b) après le traitement (110)



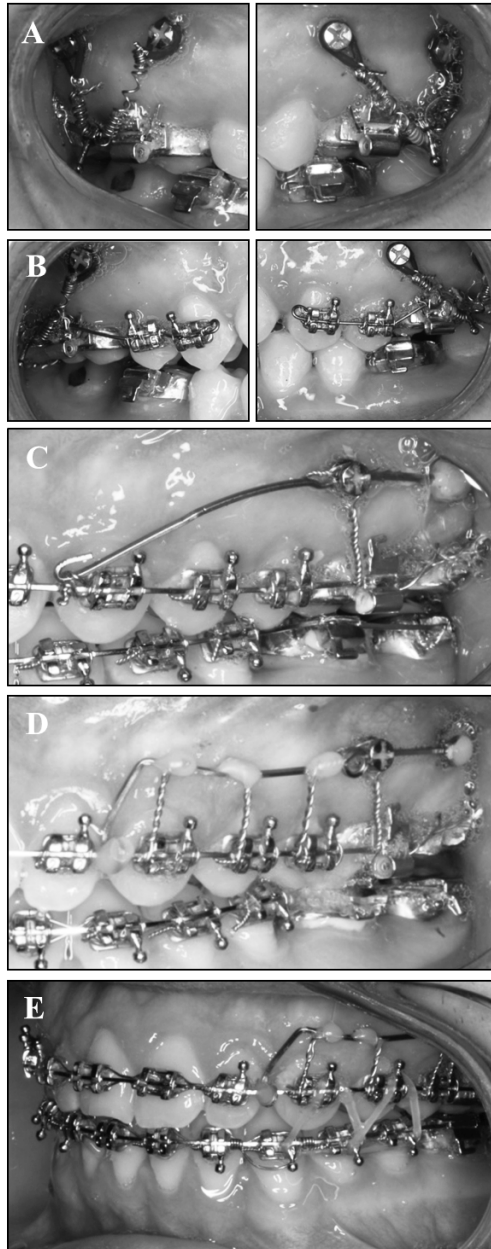




**B**  
*Figure 100 : Photographies exo-buccales et téléradiographie de face A) avant traitement et B) après traitement (110)*

Exemple d'un autre cas clinique de Yanez-Vico et al. qui ont réalisé une ingression des molaires maxillaires au moyen de 2 mini-vis vestibulaires et 2 arcs palatins sur les premières et sur les deuxièmes molaires. (*cf Figure 101*) La première mini-vis était posée entre la seconde prémolaire et la première molaire maxillaire et la deuxième entre la première et la seconde molaire.

Des ressorts hélicoïdaux fermés Sentalloy de 200g reliaient les tubes des molaires aux mini-vis. Pour corriger la bascule du plan d'occlusion antérieur, un arc 0,017x0,025 inch en TMA a été réalisé. Il passe par les trous des deux mini-vis et après avoir été activé à 45 degrés par rapport au plan d'occlusion, il est attaché à l'arc continu entre la canine et l'incisive latérale afin d'ingresser le secteur antérieur gauche. Enfin, une égression du secteur latéral mandibulaire gauche a été faite par l'action de TIM verticales. L'hémi-arcade maxillaire gauche nécessitait un ancrage total lors de l'action des TIM pour obtenir une action sur les dents mandibulaires seulement. Cela a été fait par l'ajout d'un arc en TMA 0,017x0,025 inch passant dans les trous des mini-vis et attaché après une plicature à 90 degrés. Entre chaque dent, des ligatures métalliques permettent de relier l'arc continu de l'arcade maxillaire à l'arc en TMA. Cela permet de créer une unité d'ancrage sur le secteur gauche maxillaire avant d'initier les TIM verticales. (111)



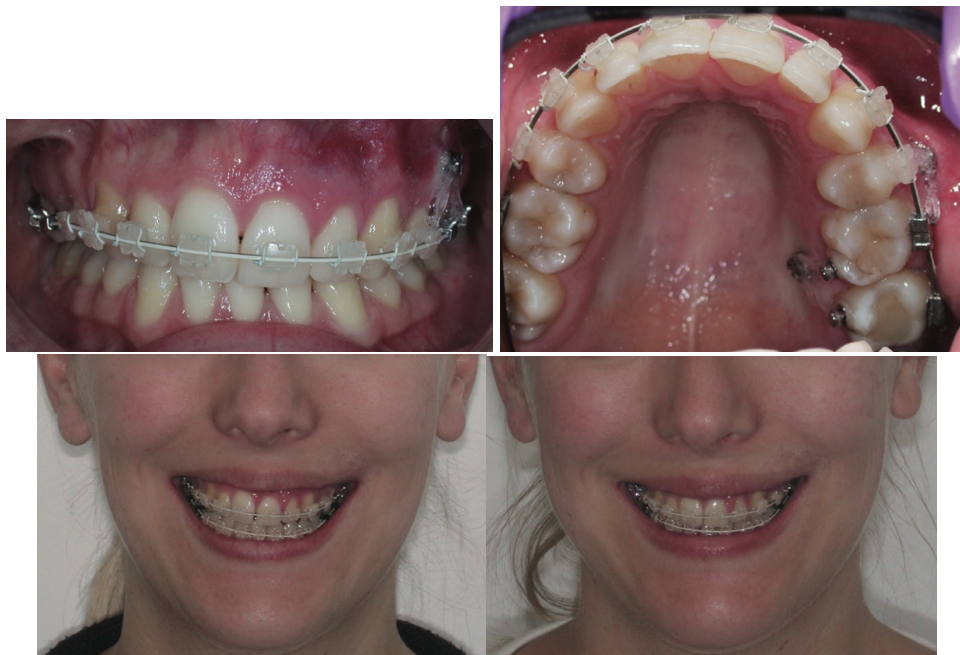*Figure 101 : Biomécanique utilisée par Yanés Vico et al. pour corriger la bascule du plan d'occlusion (111)*

- A et B) Ingression des molaires et prémolaires en utilisant un arc sectoriel, deux mini-vis et des ressorts hélicoïdaux fermés Sentalloy*
- C) Première phase de correction du plan d'occlusion par ingression supérieure*
- D) Deuxième phase de correction du plan d'occlusion par ancrage de l'hémi-arcade supérieure et par E) égression mandibulaire grâce à des TIM verticales. (111)*

Cousley utilise 2 mini-vis sur un arc rigide en acier 0,019x0,025 inch pour réaliser une ingression asymétrique. L'une est vestibulaire et l'autre palatine. La mini-vis vestibulaire est insérée dans une position plus mésiale que la mini-vis palatine car l'espace interproximal palatin est plus important au niveau de la molaire. Au maxillaire, les mini-vis ont un diamètre de 1,5mm et 9mm de long. Le col de la mini-vis est court en vestibulaire et long pour la palatine. Après avoir collé des boutons sur les faces palatines des dents adjacentes, une chaînette élastomérique en « V » avec une force de 50g est installée.

En vestibulaire, le même système est mis en place sur les dents ou sur l'arc. Après 4 à 6 semaines, une force plus importante peut être mise en place allant de 150 à 200g. L'avantage de l'utilisation simultanée de mini-vis en vestibulaire et en palatin permet de pallier les effets secondaires indésirables dans la dimension transversale et d'éviter la mise en place d'un arc palatin. Il préconise l'avulsion des troisièmes molaires et le collage des deuxièmes molaires dans le secteur concerné par l'ingression. Au cours de la mécanique, la correction est contrôlée par la mesure du recouvrement incisivo-canin et leurs expositions par rapport aux lèvres au repos et lors du sourire, les rapports transversaux sont surveillés. Des béances latérales peuvent apparaître dans les secteurs latéraux, dans ce cas une ingression dans le secteur diagonalement opposé ou une égression des dents du secteur opposé est indiquée. Dans le cas traité ici, des TIM verticales sont ajoutées en les attachant directement sur la mini-vis ou sur les dents ancrées à celle-ci.

Le parodonte doit être surveillé sur les molaires terminales par un sondage. Une sur-correction est envisagée ou bien la mini-vis est maintenue pour éviter une récurrence. Pour la contention, une gouttière est réalisée en recouvrant toutes les surfaces occlusales et elle est portée jour et nuit pendant 3 mois pour prévenir la récurrence après la dépose de l'appareillage. (112)



*Figure 102 : Correction de la bascule du plan d'occlusion par ingression unilatérale secteur 2 (112)*

Takano-Yamamoto et Kuroda réalisent une ingression des molaires maxillaires droites grâce à une mini-vis en titane insérée dans le processus zygomatique sur laquelle une chaînette élastomérique de 200g a été mise en place pour l'ingression. La mini-vis placée a un diamètre de 2mm et une longueur de 14mm. Un arc palatin a été mis en place afin d'empêcher la vestibuloversion des molaires lors de l'ingression. (113)

Ce système a permis l'ingression de 3mm des molaires après 5 à 6 mois. (cf Figure 103)



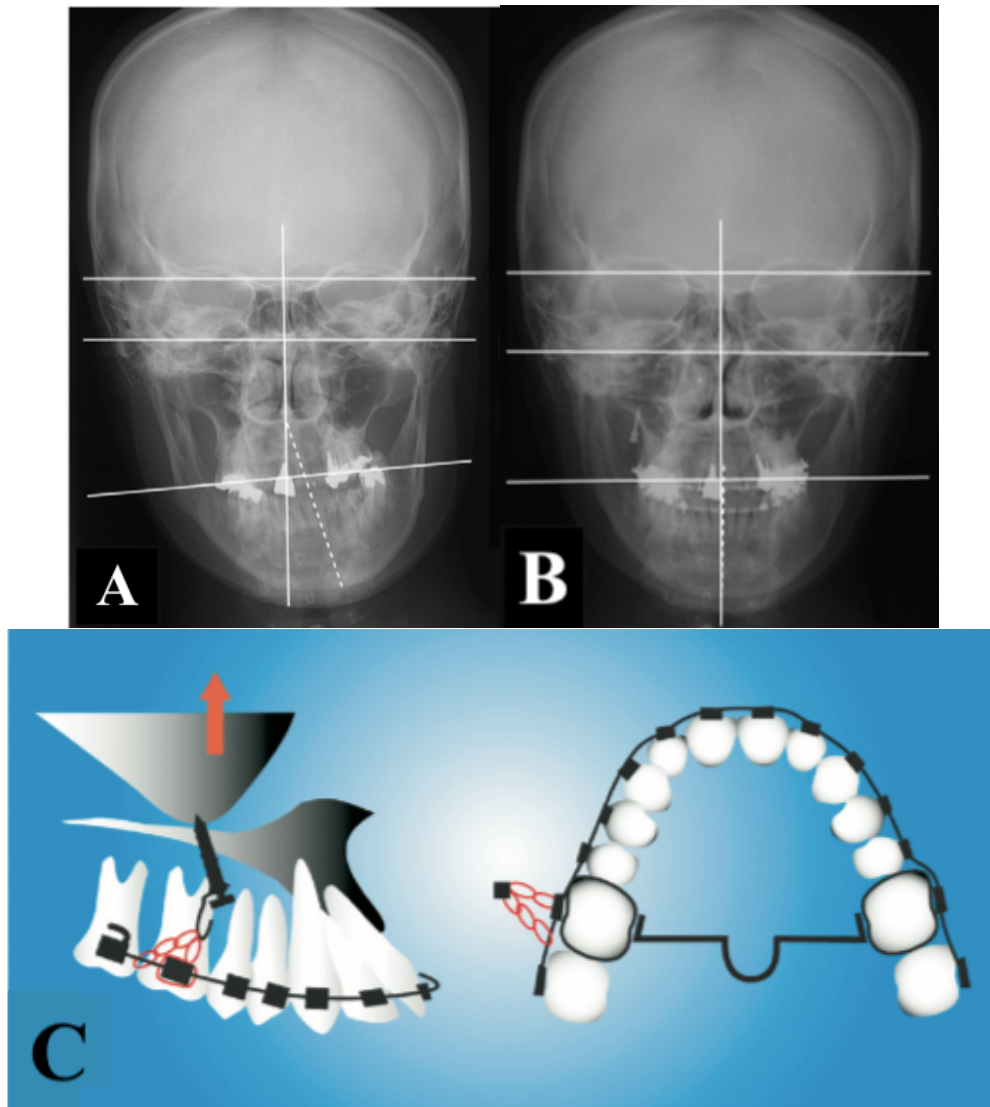


Figure 103 : Téléradiographie de face A : avant et B : après ingressio molaire  
C : Système d'ingressio des molaires maxillaires (113)

Les auteurs ont également réalisé une ingressio molaire toujours en technique multi-attaches mais cette fois l'arcade est segmentée (cf Figure 104). Dans ce cas, une mini-vis longue de 8mm pour 1,3mm de diamètre a été positionnée dans l'os alvéolaire entre la première et la deuxième molaire maxillaire. L'indication de la position de la mini-vis au sein de l'os alvéolaire est expliquée par le fait que le patient présentait une bonne hauteur d'os alvéolaire et suffisamment de gencive attachée. Une ingressio de 3mm a été réalisée au moyen d'une chaînette élastomérique de 200 grammes. (113)

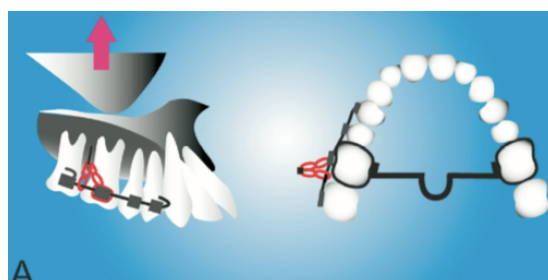

Figure 104 : Système d'ingressio molaires maxillaires en arcade segmentée (113)

A la mandibule, les mini-vis présentent un fort taux d'échec lorsque leurs insertions sont linguales. L'ingression unilatérale est donc réalisée avec des mini-vis insérées en vestibulaire. Les rapports transversaux doivent être maintenus à l'aide d'un appareil fixe et d'un arc rigide. (112)

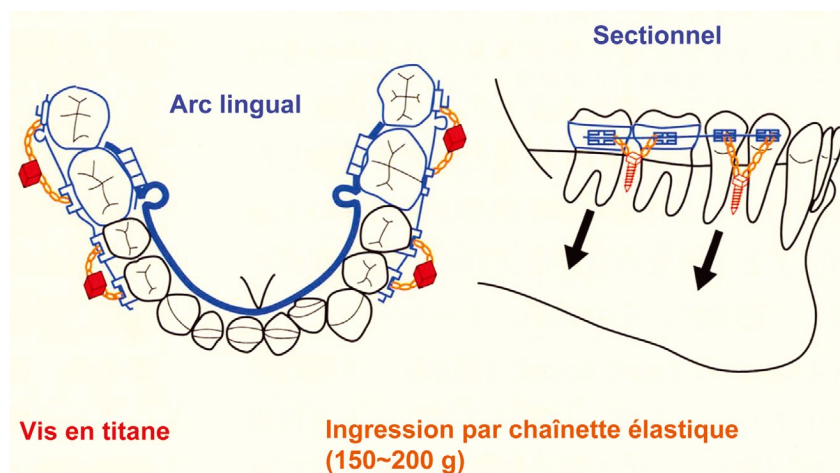


Figure 105 : Ingression molaire mandibulaire par chaînette élastomérique et arc lingual pour maintenir des rapports transversaux corrects (19)

La correction de la bascule du plan d'occlusion peut être aussi réalisée par égression. En effet, des infrapositions unilatérales causant une bascule du plan d'occlusion peuvent être corrigées en effectuant une égression. Pour cela, Darqué et Ellouze placent une mini-vis antérieure sur l'arcade antagoniste et un dispositif de traction élastique directement ou indirectement sur la mini-vis. (48)

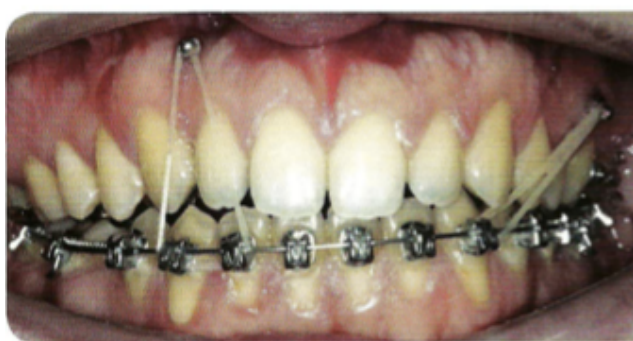
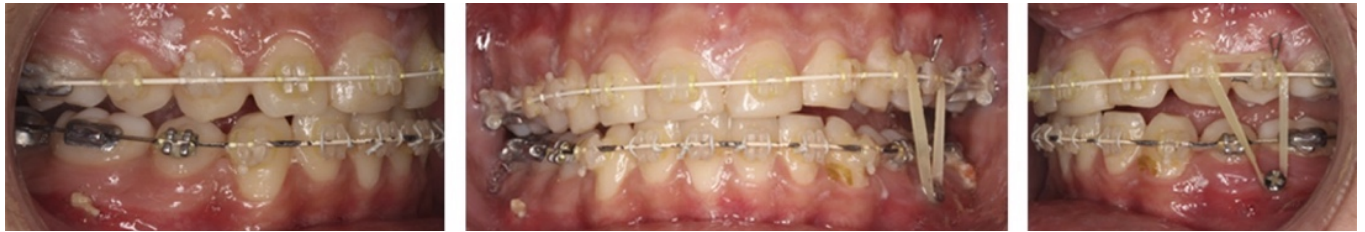
Figure 106 : Egression du secteur 4 par mise en place d'une mini-vis antérieure secteur 1 et d'une TIM verticale (48)

De la même façon, De La Iglesia et al. ont réalisé une égression des molaires maxillaires gauches à l'aide de mini-vis pour fermer des béances consécutives à une chirurgie mandibulaire précoce. (cf *Correction orthodontique du plan d'occlusion associée à une chirurgie mandibulaire*) Une mini-vis vestibulaire a été positionnée à la mandibule entre la deuxième prémolaire et la première molaire et des TIM verticales reliaient les dents maxillaires à la tête de la mini-vis mandibulaire. Les TIM étaient changées chaque jour, l'égression a duré 3 mois. (114)



*Figure 107 : Correction de la bascule frontale du plan d'occlusion après une chirurgie précoce mandibulaire*

*Une égression maxillaire secteur 2 a été réalisée par l'action de TIM verticales et d'une mini-vis vestibulaire mandibulaire (114)*

La correction du plan d'occlusion oblique causé par des asymétries plus sévères non traitées chirurgicalement indiquent la mise en place de compensations dentoalvéolaires. Afin de garantir une harmonie du sourire, ces compensations doivent être effectuées à l'arcade mandibulaire. (48)

Les mini-vis permettent donc d'améliorer l'harmonie de la face par des traitements orthodontiques relativement simples en réalisant des mouvements orthodontiques complexes auparavant irréalisables comme des ingressions des molaires maxillaires allant de 1mm jusqu'à 3 à 4mm. (109) (111)

Les mini-vis et les mini-plaques représentent une alternative à un traitement par chirurgie orthognathique dans les cas d'asymétrie faciale modérée. Les mini-plaques permettent de réaliser des ingressions de 5 à 7mm mais dans ce cadre, les compensations squelettiques sont sévères et donc la chirurgie orthognathique reste la solution à privilégier par rapport à une solution orthodontique dite de « camoufrage ». (109)

La correction du plan d'occlusion peut être réalisée au cours d'un traitement orthodontico-chirurgical. Sa correction préalable a pour objectif de réaliser une chirurgie mandibulaire plutôt qu'une chirurgie bimaxillaire. (*cf Correction orthodontique du plan d'occlusion associée à une chirurgie mandibulaire*) (48)

#### **4. Finitions et stabilité**

Après correction des LII, des espaces asymétriques peuvent subsister dans les secteurs postérieurs. Pour leur correction, une mésialisation asymétrique des secteurs postérieurs peut être effectuée. De nombreuses techniques de mésialisation existent et le choix dépendra de la perte d'ancrage nécessaire. L'ancrage antérieur peut être renforcé avec une ligature en 8 sur tout le secteur antérieur, l'incorporation dans l'arc de type forward sur la canine ou de torque radiculo-lingual actif au niveau incisif, l'ajout de TIM et bien d'autres dispositifs. (81)

Un contrôle de l'engrènement, du surplomb, de l'inclinaison axiale et des torques dentaires, la répartition des points d'occlusion et des guides fonctionnels doivent être effectués avant la dépose des dispositifs. Il est nécessaire d'avoir de bonnes fonctions occlusales et un bon environnement fonctionnel pour garantir la stabilité du traitement. (81)

La correspondance des LII avec la ligne médiane faciale est un des objectifs du traitement orthodontique. Cependant, les LII peuvent rester légèrement déviées en fin de traitement. Dans ces cas, afin de pallier une instabilité occlusale l'équilibration occlusale est préconisée selon Breakspear. (95)

Dans certains cas, des restaurations prothétiques ou composites peuvent également être indiquées. (79) (18)

Dans les cas d'asymétries non corrigées par chirurgie, on observe une asymétrie osseuse qui est visible radiographiquement et cliniquement, tout en restant acceptable d'un point de vue esthétique. (77)

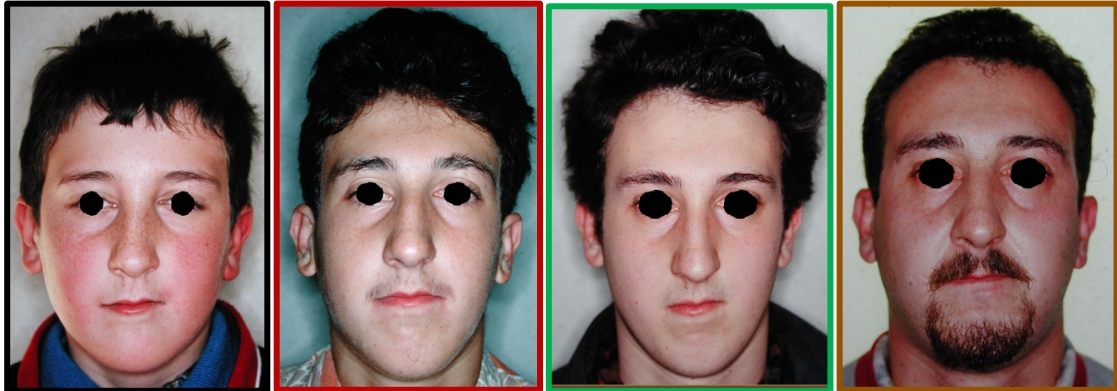

Figure 108 : Évolution de l'asymétrie faciale d'un patient traitée par orthodontie à 11 ans, 14 ans, 16 ans et 23 ans

(Dr J. Faure)

(cf Figure 66)

*La convergence des lignes horizontales s'accroît, la bascule du plan d'occlusion est toujours présente.*

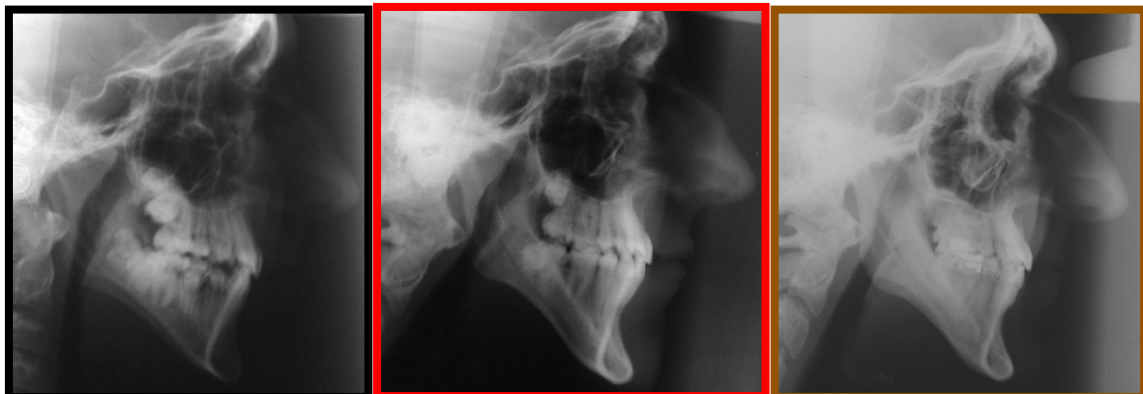

Figure 109 : Évolution de l'asymétrie sur téléradiographie de profil de ce même patient à 11 ans (prétraitement), 14 ans (post-traitement) et 23 ans.

(Dr J. Faure)

(cf Figure 66)

*Le dédoublement goniale vertical est non présent directement après le traitement, mais s'accroît au cours du temps après la thérapeutique*



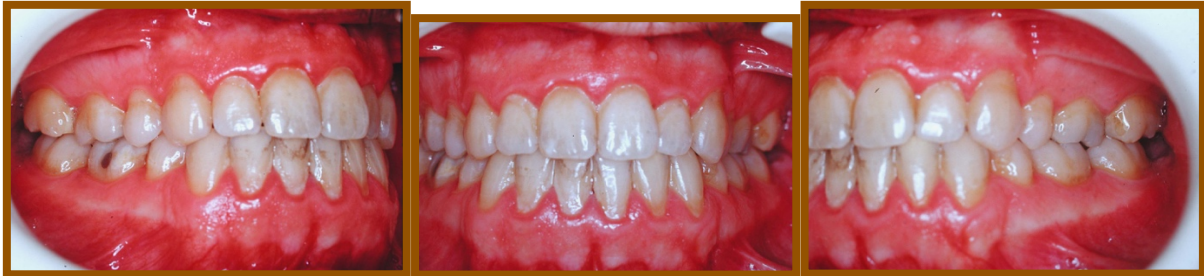

Figure 110 : Stabilité de l'occlusion du traitement de ce même patient à 9 ans post-traitement

(Dr J. Faure)

(cf Figure 66)

La stabilité du traitement orthodontique des asymétries est notamment due au maintien des compensations dento-alvéolaires spontanées. Les mécaniques inter-arcades ont des effets secondaires notables augmentant le risque de récurrence tandis que les mécaniques intra-arcades favorisent un meilleur contrôle des forces et une meilleure gestion de l'occlusion. (89)

Les récurrences des traitements des asymétries résultent principalement des erreurs de diagnostics ou de la conduite de thérapeutiques non adaptées. Elles s'expliquent aussi par une croissance tardive résiduelle des asymétries mandibulaires. (115)

En effet, les asymétries ont une tendance à l'aggravation durant la période de croissance et surtout lorsque l'étiologie est un excès de croissance mandibulaire. Son apparition ou son aggravation peuvent justifier une réévaluation des thérapeutiques au cours du traitement et une évolution vers une solution chirurgicale orthognathique. (70)

#### A RETENIR

Le traitement orthodontique est indiqué dans le traitement des asymétries dentaires et occlusales pouvant être associées à des asymétries squelettiques légères à modérées.

Elles peuvent donc être traitées moyennant mécaniques intra et inter-arcades. Cependant pour l'enfant ayant terminé sa croissance, les possibilités de correction orthodontique sont plus limitées et des avulsions asymétriques peuvent être indiquées. (102)

Les mécaniques asymétriques et les avulsions utilisées dans les asymétries légères donnent des résultats satisfaisants. (5)

Cependant, la mise en place d'appareils activés en asymétrie, les mécaniques intra et inter-arcades asymétriques sur arc continu ou sur arcades segmentées sont difficiles à mettre en œuvre et génèrent des effets parasites ne permettant pas la stabilité du traitement augmentant ainsi de façon accrue le risque de récurrence. La coopération du patient est de rigueur. Les traitements par avulsions asymétriques ont permis de corriger les déviations des LII avec des mécaniques plus symétriques seulement le repositionnement incisif peut être dans des cas trop important. (48)

L'avènement des mini-vis a permis d'élargir les possibilités thérapeutiques orthodontiques. Elles permettent un ancrage squelettique temporaire et sont particulièrement intéressantes pour permettre des déplacements asymétriques ou pour corriger les bascules frontales du plan d'occlusion.

La stabilité du traitement orthodontique est obtenue par un bon contrôle de l'occlusion et des guidages avant la dépose des appareils. L'asymétrie osseuse restera visible cliniquement et radiographiquement.

Les récurrences peuvent s'expliquer par une croissance tardive résiduelle des asymétries mandibulaires, des erreurs lors du diagnostic ou lors de la gestion des mécaniques.

## VI. Le rôle de l'orthodontiste dans les thérapeutiques des asymétries sévères

Dans la plupart des cas, les asymétries mandibulaires sont corrigées par des techniques chirurgicales associées à de l'orthodontie (116) en raison de l'implication tridimensionnelle des éléments osseux, dentaires et des tissus mous. (85)

Ces **traitements orthodontico-chirurgicaux** sont indiqués dans les cas correspondant aux limites de corrections par des traitements orthopédiques ou orthodontiques comme les **syndromes**, les **compensations dento-alvéolaires majeures**, les **répercussions esthétiques sévères**, les patients qui ont terminé leur croissance ou qui ont une direction de croissance défavorable et les anomalies structurales. (117)

Ce type de traitement s'inscrit dans une **démarche pluridisciplinaire**. En plus du chirurgien et de l'orthodontiste, de nombreux acteurs peuvent accompagner le patient avant et pendant ce parcours thérapeutique pour une prise en charge globale. Parmi eux, le médecin, le dentiste traitant, l'oto-rhino-laryngologiste, le psychiatre, le psychologue, l'orthophoniste et le kinésithérapeute. (117)

Le traitement chirurgical a pour objectif de permettre des changements stables **fonctionnels** et **esthétiques**. Il est souvent accompagné de **conséquences émotionnelles** inattendues. (4)

Ce traitement ne peut pas être réalisé pour les patients qui ne sont pas motivés ou psychologiquement fragiles. (90)

Concernant les patients souffrants de dysmorphophobie, il faut les référer pour une évaluation psychiatrique avant tout traitement orthodontique. La dysmorphophobie est une affection psychiatrique touchant environ 1 à 2% de la population. Ces patients ont une obsession pour un défaut d'apparence léger ou inexistant et sont susceptibles de rechercher un traitement orthodontique souvent combiné à un traitement de chirurgie orthognathique. Très souvent, ils ont beaucoup de mal à accepter les changements et le résultat d'un traitement. (118)

### A. Orthopédie et chirurgie

Les dispositifs orthopédiques peuvent être associés à une correction chirurgicale. Ils sont réalisés avant la chirurgie pour **harmoniser la musculature, développer les tissus environnants, réduire les répercussions fonctionnelles sévères** et **favoriser le résultat esthétique**. Lorsque l'orthopédie est utilisée après la chirurgie, elle permet la **contention** des résultats et peut servir de **guide** à la croissance résiduelle lorsque la chirurgie est réalisée précocement. (82)

Concernant l'ankylose articulaire ou la microsomie, de nombreux auteurs ont traité des enfants chirurgicalement puis ont mis en place des dispositifs orthopédiques divers de type activateur, appareil de Fränkel, ou un Bionator de Balters après la chirurgie. L'orthopédie a permis de mieux maîtriser la symétrie des arcades et leurs coordinations, la symétrie mandibulaire et l'orientation du plan d'occlusion. Le dispositif permettait la mobilisation du condyle et la stimulation de la fonction neuromusculaire. (82)



Concernant le syndrome oto-mandibulaire de sévérité faible à modérée sans asymétrie faciale haute ne provoquant pas une différence trop importante de la dimension verticale, une orthopédie précoce pré-chirurgicale peut être envisagée. L'objectif est de permettre un développement harmonieux des structures faciales et de neutraliser la croissance adaptative des procès alvéolaires maxillaires et mandibulaires, qui induit une difficulté supplémentaire lors de l'acte chirurgical permettant la correction de la malformation.

Ainsi dès l'âge de 6 ans, une plaque de surélévation unilatérale est mise en place du côté sain. Le développement des procès alvéolaires s'effectue librement et les inclinaisons compensatoires sont évitées.

La plaque est stabilisée par des crochets cavaliers en denture temporaire puis avec des crochets d'Adams après l'évolution des premières molaires permanentes. Lors des rendez-vous de contrôle, des ajouts de résine au niveau du bourelet inter-occlusal sont nécessaires pour maintenir le développement des procès alvéolaires et pour pallier l'usure mécanique de la résine.

Du côté sain, la plaque entraîne une ingression des dents maxillaires et mandibulaires qui pourra facilement être corrigée par la suite. Du côté atteint, une fois que l'édification des procès alvéolaires est estimée suffisante, l'ajout de résine est arrêté mais la plaque continue à être portée. (cf Figure 111)

La plaque est portée de façon permanente et ce jusqu'à l'édification de la denture permanente (au moins pendant 4 ans). Le port à long terme du traitement orthopédique en fait un inconvénient pour l'enfant. L'hygiène et la motivation doivent être rigoureuses. (119)

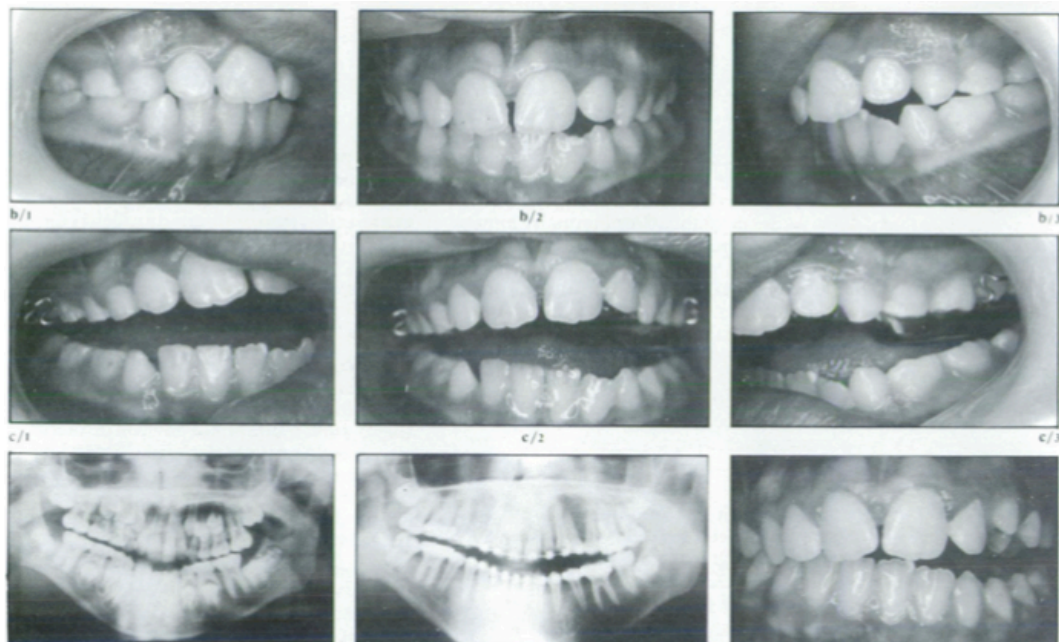


Figure 111 : Plaque de surélévation

- a) Occlusion d'une patiente présentant une occlusion relativement correcte
- b) Mise en place d'une plaque de surélévation gauche
- c) Résultats : ingression des secteurs dentaires gauches et édification des procès alvéolaires droits (119)

Après le traitement orthopédique, une phase orthodontique pré-chirurgicale est conduite. Dans ce cas, l'orthopédie a permis d'éviter une ostéotomie de Le Fort I. La chirurgie envisagée correspond à l'allongement de la branche montante et la reconstruction de l'articulation temporo-mandibulaire et du zygoma.

Cette thérapeutique peut être étendue à d'autres syndromes de latéro-rétrognathies expliqués par un déficit unilatéral mandibulaire notamment les ankyloses de l'articulation temporo-mandibulaire d'origine infectieuse ou traumatique. (119)

Concernant l'hypercondylie, après l'étape chirurgicale, un appareil de Fränkel peut être installé pour favoriser la fermeture des béances latérales. (82)

## B. Orthodontie et chirurgie

Les traitements chirurgico-orthodontiques permettent de réharmoniser l'occlusion, rétablir les fonctions et l'esthétique de la face partiellement ou totalement selon le type de chirurgie envisagée. (115)

Les traitements chirurgico-orthodontiques des asymétries distinguent trois sortes d'interventions pouvant être associées :

- La chirurgie orthognathique après préparation orthodontique
- Les distractions mandibulaires
- Les chirurgies de contours (70)

### 1. Décompensation orthodontique

Le but de la préparation orthodontique est de rendre l'asymétrie occlusale aussi sévère que l'est l'asymétrie squelettique. (50) Cette phase est essentielle pour obtenir une occlusion stable et équilibrée après la chirurgie (28) et une bonne satisfaction du patient. (35)

Le traitement orthodontique pré-chirurgical permet :

- **La préparation de la correction des lignes interincisives.** (23)

Les LII doivent être centrées sur leur base. Au maxillaire, elle doit correspondre avec l'axe de symétrie du maxillaire et être alignée avec le plan sagittal médian. A l'arcade mandibulaire, elle doit correspondre avec le point menton. (21) (23) (103) Des avulsions peuvent être conduites pour parvenir à cet objectif. (120) (*cf Figure 114*)

Lorsque la chirurgie est mono-maxillaire, la ligne interincisive de l'os non opéré doit correspondre avec la ligne faciale médiane. (85)

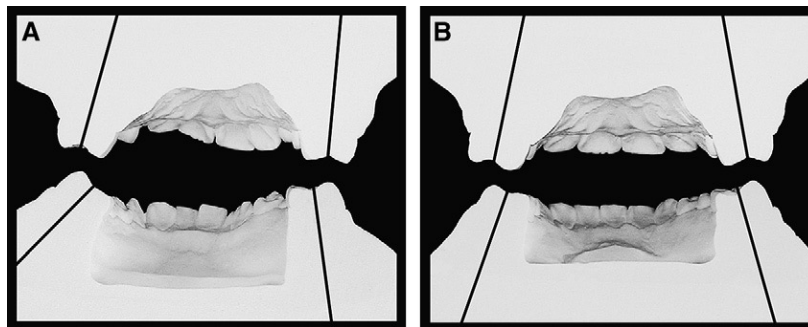
- **La correction des encombrements et la symétrisation des arcades.** (23)
- **L'élimination des compensations dento-alvéolaires** transversales et sagittales. (23)

Les compensations dento-alvéolaires permettent de maintenir des contacts occlusaux malgré la dysmorphose squelettique sous-jacente. Au plus l'asymétrie est sévère, au plus les compensations dento-alvéolaires notamment transversales sont grandes. (120) Leurs éliminations sont essentielles puisqu'elles limitent les déplacements chirurgicaux. (23) Des tractions intermaxillaires ou des avulsions inversées peuvent être menées :

- TIM II et avulsions 14 24 35 45 dans les cas de classe III
- TIM III et avulsions 15 25 34 44 dans les cas de classe II (90)

Les dents doivent être correctement positionnées sur leur base osseuse, dans le cas échéant, la correction chirurgicale ne sera pas suffisante pour corriger l'asymétrie et rétablir une bonne occlusion.

La décompensation transversale peut se faire par **incorporation de torque** dans les arcs et peut associer des **TIM** à composante transversale par exemple permettant de renforcer le troisième ordre. Le torque est incorporé **le plus précocement possible** par la mise en place d'arcs en nickel-titane à section carrées et des arcs rigides rectangulaires. Il faut également le **contrôler** tout au long de la thérapeutique par inspection et palpation au niveau des vestibules pour éviter un risque de fenestration. (103) (121)



*Figure 112 : Moulages montrant A : la sévérité des compensations dento-alvéolaires transversales des dents postérieures et en B : leurs corrections par coordinations des arcs et contrôle du torque (120)*

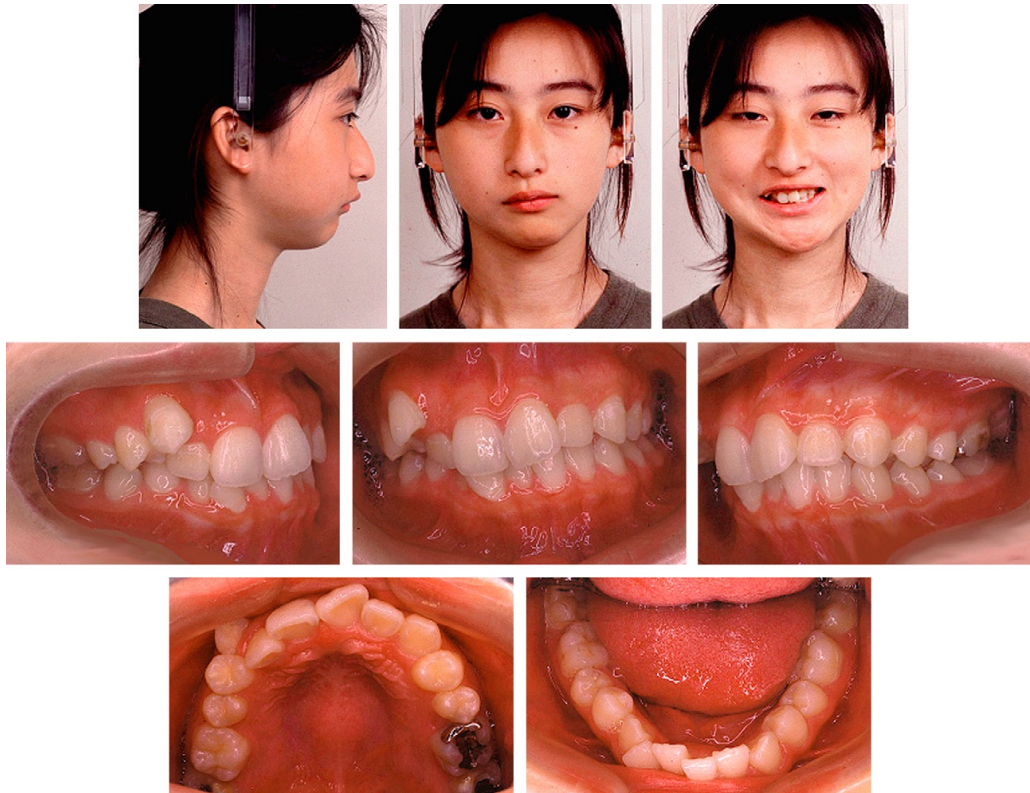*Les inclinaisons des dents doivent être symétrisées afin de garantir un résultat symétrique. (21)*

Cette phase de décompensation va aggraver les relations inter-arcades. (122) Elle est longue et difficile car elle impose des mouvements dentaires asymétriques. De plus, l'environnement fonctionnel musculaire et les blocages de l'occlusion dus à l'apparition d'interférences empêchent les décompensations. Des **ancrages osseux**, des **cales**, des **gouttières** ou des plaques de **surélévations** peuvent être indiqués pour y remédier. (23) (11)

Concernant la **bascule frontale du plan d'occlusion**, lorsque sa correction est **prévue lors de l'ostéotomie** maxillaire, la bascule est **maintenue** pendant la phase de préparation. (70) (103) (cf Figure 114)

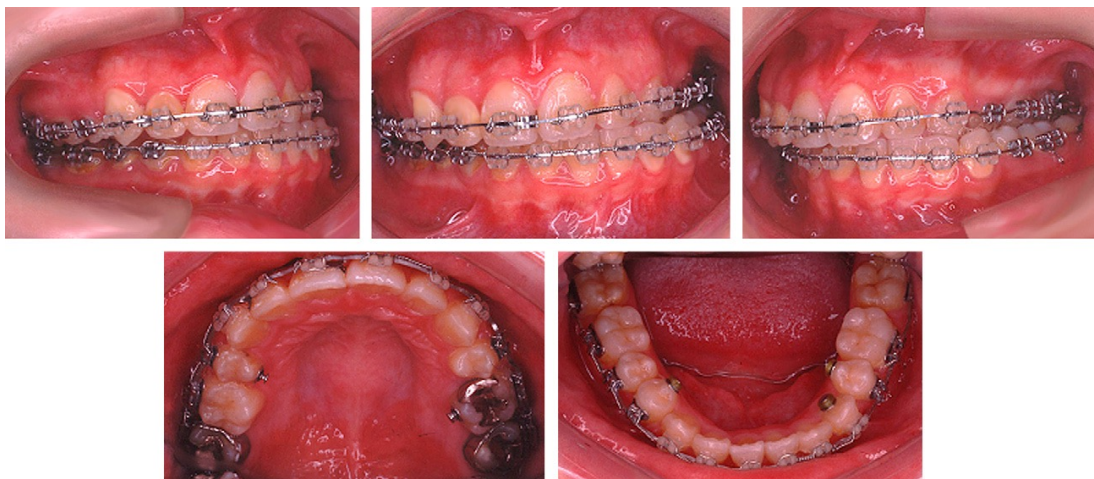
Pour cela, il est possible de recourir à des fils ronds pour ne pas incorporer du torque au niveau des secteurs latéraux lors de la mise en place d'un arc rectangulaire. Dans ce cas, l'arc rectangulaire est mis en place au moment de la phase chirurgicale. Sinon, il est possible de réaliser un collage à des hauteurs différentes notamment quand la technique de l'arc droit est utilisée. (103)

L'avancée du traitement est difficilement perceptible lors de cette phase et pour y remédier et apprécier la congruence des arcades, l'orthodontiste devra réaliser des empreintes. (122)



*Figure 113 : Asymétrie faciale sévère et compensations dento-alvéolaires sévères (120)*

*Un traitement orthodontico-chirurgical est retenu avec une ostéotomie de Le Fort I et une ostéotomie sagittale bilatérale de la branche mandibulaire.*



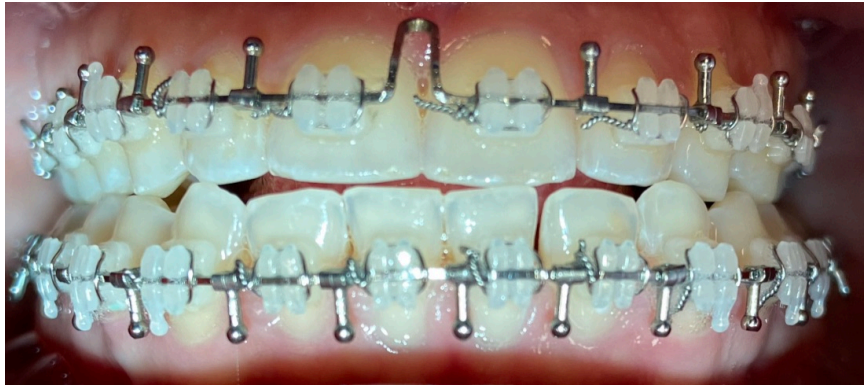*Figure 114 : Arcades dentaires pré-chirurgicales de la patiente (Figure 113) (120)*

*Des avulsions asymétriques ont été réalisées : 14, 24 et 34. La décompensation a aggravé l'asymétrie des classes dentaires droites et gauches. A gauche, une occlusion inversée est présente suite à l'élimination des compensations dento-alvéolaires. La bascule du plan d'occlusion sera corrigée par une ostéotomie de Le Fort I*

Une fois cette phase orthodontique pré-chirurgicale réalisée, les objectifs chirurgicaux sont réévalués et modifiés si cela est nécessaire. (122)



Avant l'opération, des arcs chirurgicaux sont mis en place par l'orthodontiste. Ce sont des arcs rigides de section rectangulaire avec des dimensions importantes sur lesquels sont solidement clipsés ou soudés des pitons. Ils permettent de bloquer les arcades lors de l'opération et participent à la contention post-opératoire. (90)

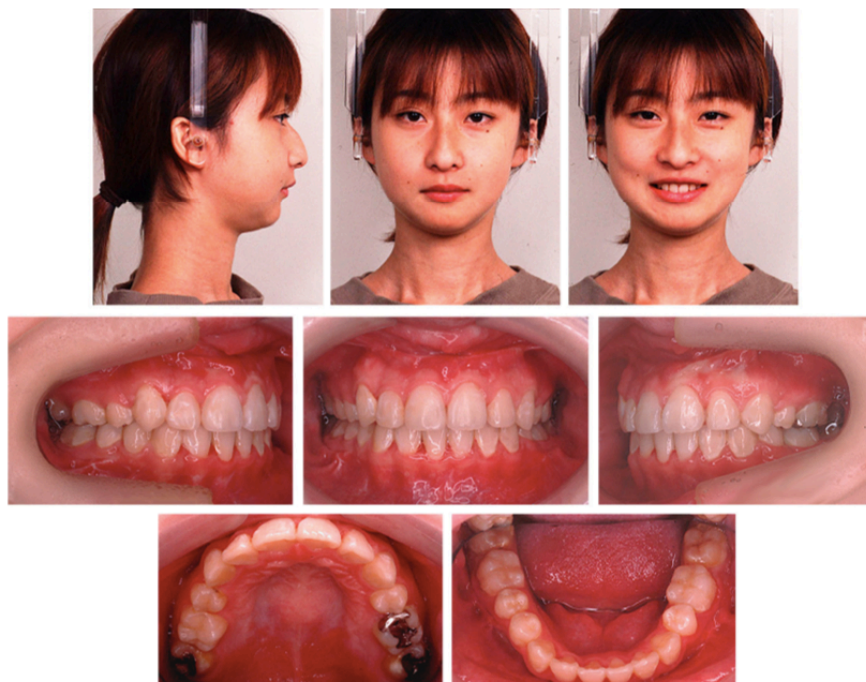

*Figure 115 : Arcs chirurgicaux avec pitons clipsés*

*(Dr A. Gabarre)*

Une particularité pour les traitements orthodontiques conduits lors de la croissance, ils ont pour objectifs de coordonner les arcades et de réduire les compensations dentoalvéolaires en vue d'une chirurgie orthognathique future. Dans ce cas, le plan d'occlusion maxillaire est maintenu aussi plat que possible durant toute la phase de croissance grâce à des gouttières ou d'autres appareils passifs empêchant ainsi des égressions compensatoires. (43)

Après la chirurgie, une phase orthodontique permet de corriger des défauts résiduels pour parfaire l'occlusion et ainsi garantir un résultat esthétique, fonctionnel et stable. Cette phase de finitions dure en moyenne 6 mois. (123)



*Figure 116 : Photographies exo- et endo-buccales après débague (120)*

*(cf Figure 113)*



## 2. Correction orthodontique du plan d'occlusion associée à une chirurgie mandibulaire

Classiquement, le **traitement des asymétries faciales sévères a longtemps été une chirurgie des 2 mâchoires** : l'ostéotomie sagittale bilatérale de la branche mandibulaire et une ostéotomie de Le Fort I.

L'ostéotomie de Le Fort I accompagnée d'une impaction maxillaire asymétrique est fréquemment mise en œuvre pour corriger l'inclinaison du plan d'occlusion maxillaire. (108)

Récemment avec l'avènement des **mini-vis**, la correction du plan d'occlusion maxillaire par les appareils orthodontiques et les ancrages squelettiques temporaires a permis dans certains cas **d'éviter l'ostéotomie de Le Fort I associée à une impaction maxillaire asymétrique**. Ainsi, pour une bascule du plan d'occlusion maxillaire qui varie de 2 à 3mm, une correction orthodontique peut parfois être envisagée.

Dans ce cas, le chirurgien maxillo-facial réalise un acte chirurgical seulement sur la mandibule. (108) (11)

L'avantage de cette technique est un coût thérapeutique réduit, un meilleur confort postopératoire et moins d'anxiété pour le patient par rapport à une chirurgie. (113)

Dans un article paru en aout 2007, Takano-Yamamoto et Kuroda proposent ainsi le recours aux mini-vis pour corriger une bascule du plan d'occlusion avant une chirurgie mandibulaire.

Sur la Figure 117, les molaires maxillaires du secteur 1 sont égressées par rapport aux molaires du secteur 2. Après avoir réalisé une ingression de 3mm par mini-vis des molaires maxillaires droites (*cf Figure 103*), une ostéotomie verticale intra-orale au niveau mandibulaire a été réalisée pour recentrer la mandibule. (113)

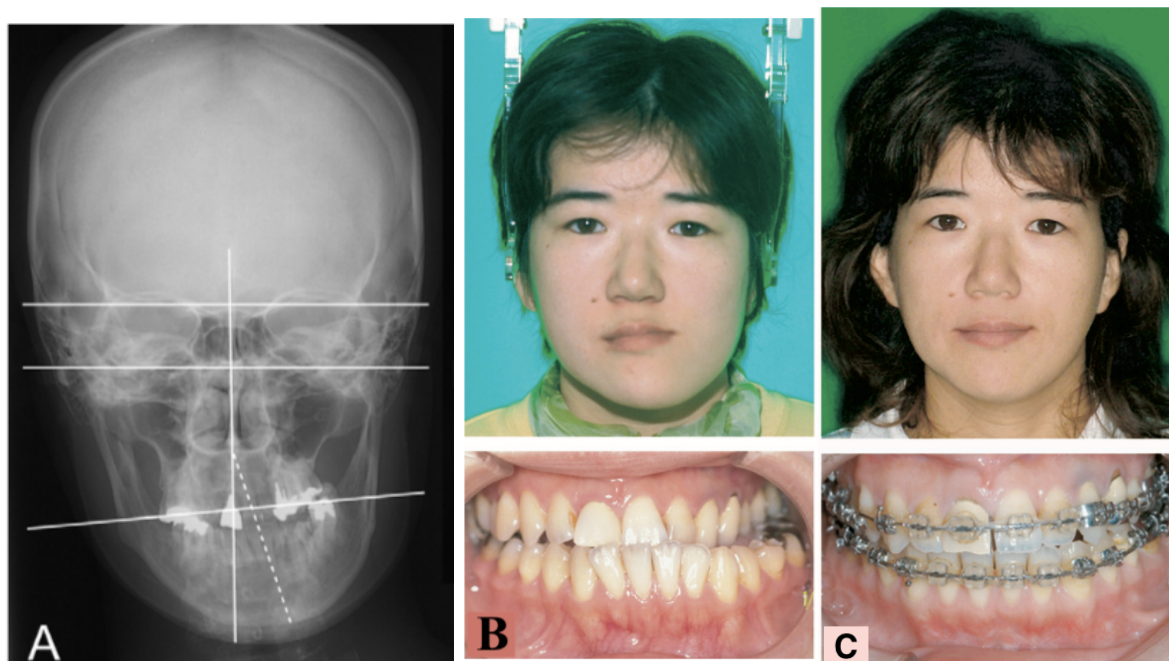
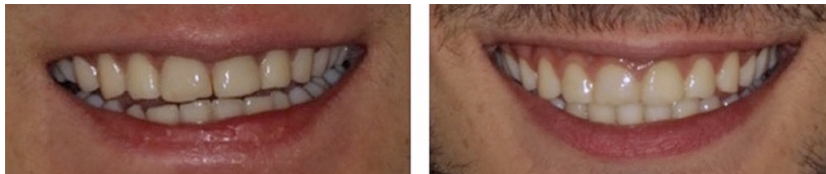

Figure 117 : Téléradiographie de face A) montrant une bascule frontale du plan d'occlusion, une déviation de la mandibule de 7 mm sur la gauche. L'examen clinique B) révèle une asymétrie de la face sévère dans un contexte de classe III squelettique et de classe III d'Angle. C) Photographie et occlusion post-traitement (113)

De La Iglesia et al. présentent un cas où une bascule légère du plan d'occlusion maxillaire a été corrigée par mini-vis **après une chirurgie précoce mono-maxillaire** à la mandibule. La correction du plan d'occlusion a été réalisée par une **égression** du maxillaire avec des mini-vis. Cette mécanique a été privilégiée en raison d'une faible exposition gingivale sur le secteur maxillaire concerné. L'objectif était de pouvoir éviter une ostéotomie de Le Fort I au patient. Après une phase orthodontique pré-chirurgicale, où les décompensations dento-alvéolaires ont été réalisées, le recentrage de la mandibule s'est fait par une correction chirurgicale asymétrique. Des béances latérales de 3mm ont été créées du côté où l'égression maxillaire était souhaitée. L'égression par mini-vis a duré 3 mois. (cf *Figure 107*) (114)

L'avantage de corriger le plan d'occlusion après la chirurgie est double :

- Les déplacements dentaires sont accélérés après la chirurgie pendant une période de 3 à 4 mois sous l'effet du phénomène d'accélération régionale. (cf *Chirurgie Première*)
- La chirurgie permet la création des béances latérales facilitant l'égression maxillaire. (114)



*Figure 118 : Sourire pré et post-traitement (114)*

### C. Chirurgie

Le choix du traitement chirurgical dépend de **l'étiologie**, de la **sévérité** et de la **localisation** de l'asymétrie.

Il apporte des résultats considérables sur de multiples aspects : esthétiques, fonctionnels, médicaux et socio-psychologiques. (124)

Le chirurgien doit tenir compte de la croissance et du développement lors de la planification du traitement pour adapter l'étendue de la correction chirurgicale nécessaire. Concernant les asymétries se développant au cours de la croissance, le traitement chirurgical est **le plus souvent envisagé à la fin de la croissance**. (85) Cependant, certaines dysmorphoses entraînant des répercussions fonctionnelles esthétiques ou psychosociales importantes peuvent indiquer une chirurgie précoce. (125)

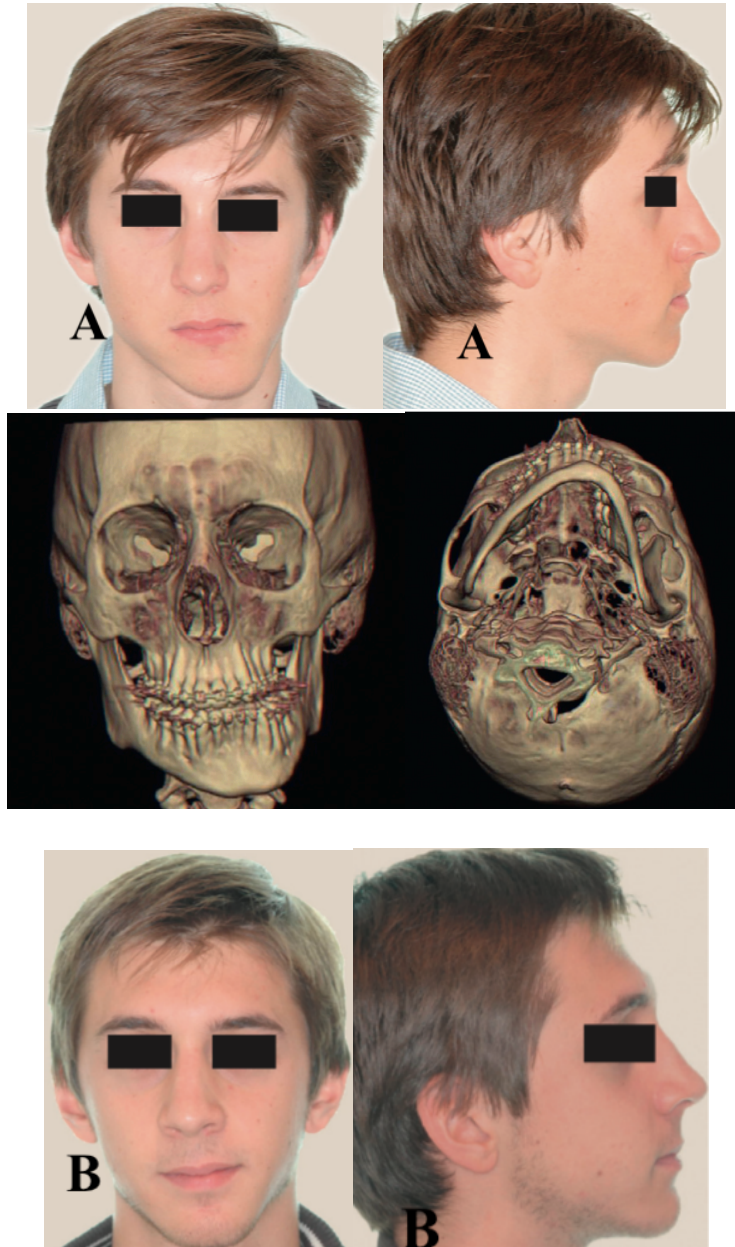Les **innovations en imagerie 3D** ainsi que l'arrivée de la **simulation informatique** et la **chirurgie assistée par ordinateur** ont permis un positionnement plus précis des bases osseuses au cours de l'acte opératoire, et donc des résultats plus satisfaisants. (13)

La planification virtuelle révèle l'importance de l'asymétrie, permet son analyse plus précise dans l'espace, et simule les différents mouvements nécessaires pour la corriger. Cet outil combiné à une chirurgie au protocole précis permet une meilleure correction de l'asymétrie comparée à une planification traditionnelle. (30) (124)

Des guides chirurgicaux par conception assistée par ordinateur peuvent être élaborés à partir de cette planification virtuelle et participer à une augmentation de la précision lors de la chirurgie. (124)

Cependant, leurs utilisations ne sont pas systématiques car le temps alloué à leur mise en œuvre par le chirurgien est conséquent et que le coût de ces techniques récentes est encore important. (11) (13)

Les asymétries touchant la mandibule et le maxillaire sont fréquemment corrigées par une **chirurgie bimaxillaire** associée à une réduction de l'angle mandibulaire, une ostéotomie du rebord inférieur, une génioplastie et une augmentation osseuse dans certaines zones maxillaires ou mandibulaires. La chirurgie maxillaire correspond le plus souvent à l'ostéotomie de Le Fort I et au niveau mandibulaire à l'ostéotomie intra-orale verticale bilatérale de la branche, l'ostéotomie sagittale bilatérale du ramus ou à une combinaison des deux. (85)



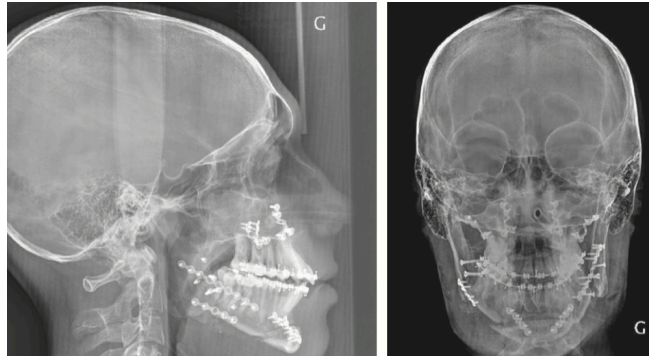


Figure 119 : A : Asymétrie faciale sévère avec une bascule du plan d'occlusion, une asymétrie des condyles et du bord mandibulaire.

B : Correction d'une asymétrie faciale sévère par un traitement orthodontico-chirurgical

*La chirurgie était bimaxillaire : une ostéotomie d'avancée de Le Fort I, une ostéotomie sagittale bilatérale asymétrique mandibulaire associées à une génioplastie et à une greffe corticospongieuse autologue d'apposition au niveau du creux mandibulaire gauche. (117)*

La **chirurgie unimaxillaire** est le plus souvent indiquée dans les cas d'asymétries peu complexes touchant uniquement la mandibule. Les ostéotomies sagittales bilatérales du ramus et l'ostéotomie intra-orale verticale du ramus sont les ostéotomies les plus couramment utilisées dans les asymétries dento-faciales. Les ostéotomies sagittales bilatérales du ramus permettent une rotation transversale des segments distaux mandibulaires et sont privilégiées pour les asymétries légères à modérées inférieures ou égales à 8mm tandis que les ostéotomies intra-orale verticales du ramus le sont pour les asymétries supérieures à 8mm. (85)

Une **chirurgie première** peut être réalisée dans des cas précis d'asymétries. Elle n'est relativement pas adaptée lorsque le patient présente une supraclusion ou un alignement insuffisant. De plus en plus populaire auprès des chirurgiens maxillo-faciaux et des orthodontistes, elle consiste à effectuer la chirurgie d'abord évitant ou diminuant considérablement le temps orthodontique pré-chirurgical. (126)

Elle permet une diminution du temps de traitement et une meilleure observance de la part du patient. La diminution du temps de traitement est liée à deux facteurs : la correction immédiate des dysmorphoses squelettiques et des tissus mous pouvant empêcher les déplacements dentaires orthodontiques et le phénomène d'accélération régionale observé après la chirurgie. Aussi appelé l'orage biologique, c'est un processus complexe au cours duquel il y a une augmentation du remodelage osseux et une diminution de la densité osseuse permettant un déplacement orthodontique plus rapide. (85)

L'**ostéotomie segmentaire** peut être réalisée pour la correction des compensations dento-alvéolaires secondaires à une asymétrie. Elle consiste à couper un segment osseux et à le déplacer dans la bonne position. C'est le cas pour les égressions dentaires maxillaires spontanées après des édentements mandibulaires non compensés ou inversement. Le recours aux ancrages osseux comme les mini-vis reste cependant la technique à privilégier dans ces cas de par leur coût thérapeutique réduit et leur facilité de mise en œuvre. (13)

La **chirurgie cranio-orbitaire** est indiquée dans les distorsions crâniennes congénitales. (13)



Après la chirurgie, la **phase orthodontique post-chirurgicale** permet d'améliorer l'occlusion, d'éliminer les anomalies résiduelles, de limiter les récives par l'action des TIM et de maintenir les résultats par contention. (103) Des rééducations par un kinésithérapeute sont instaurées. Les rééducations ont pour objectif de symétriser l'activité musculaire après la chirurgie. (121) Les tractions intermaxillaires peuvent être positionnées pendant 25 jours, dans le secteur antérieur en diagonale et dans les secteurs latéraux des TIM asymétriques, de classe II d'un côté et III de l'autre. Ces TIM ont pour but de s'opposer à la dysmorphie initiale. (103)

## 1. Ostéotomies maxillaires

Au maxillaire, les **ostéotomies de Le Fort I, II, III modifiées** vont permettre la correction de la bascule du plan d'occlusion tout en corrigeant la dysmorphose sagittale et verticale. Les maxillaires supérieurs peuvent être déplacés dans les trois dimensions de l'espace. Il est possible, en présence d'une endognathie de réaliser une correction de la dimension transversale par une disjonction maxillaire. (70) (103) (11) (127)

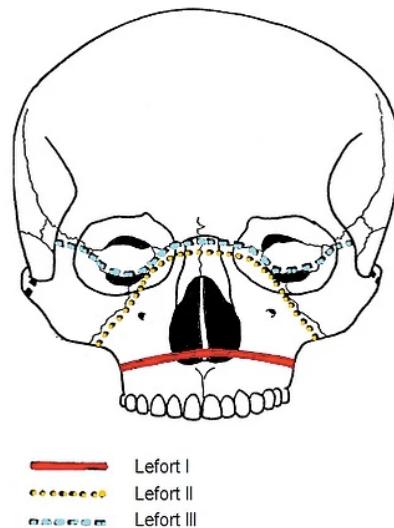


Figure 120 : Tracé des ostéotomies de Le Fort  
Source : <https://www.maxillocliv.com/fracture-de-lefort>

## 2. Ostéotomies mandibulaires

A la mandibule, les **ostéotomies bilatérales sagittales d'Obwegeser-Dal Pont** sont celles qui sont le plus fréquemment réalisées. Elles permettent la mobilisation de la mandibule dans les trois dimensions de l'espace. Le recentrage de la mandibule est réalisé par un déplacement différent des deux côtés grâce au clivage sagittal. Cependant d'autres types d'ostéotomies mandibulaires peuvent être réalisés pour s'adapter à l'asymétrie du patient tels que l'**ostéotomie verticale des branches montantes**, les **résections condyliennes**, les **ostéotomies d'allongement de la branche montante avec greffon chondro-costal**. (70) (103) (11) (13) (127)



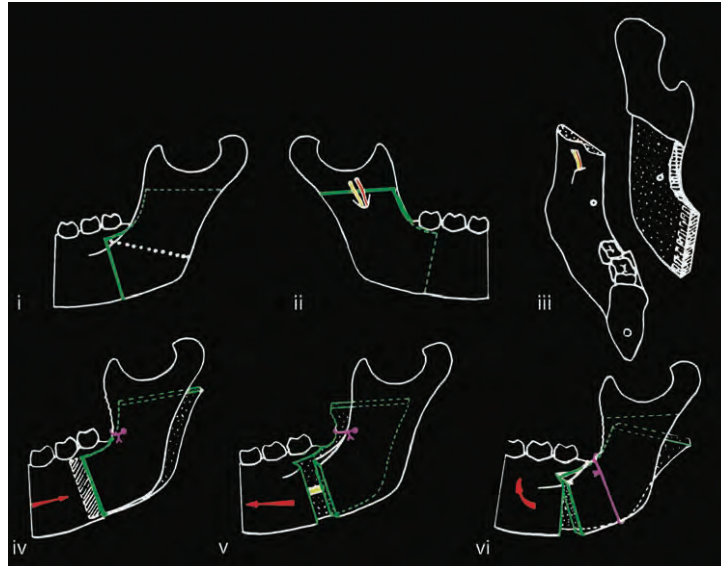


Figure 121 : Ostéotomie mandibulaire Obwegeser - Dal Pont (125)

*i et ii représentent le tracé des coupes vestibulaires et linguales*

*iii représente la séparation des deux fragments*

*iv, v et vi représentent différents déplacements mandibulaires pour corriger les dysmorphoses*

Bien que les ostéotomies sagittales bilatérales du ramus soient largement privilégiées, **l'ostéotomie sagittale unilatérale de la branche** peut être réalisée dans des indications très précises d'asymétries. Elle est une alternative pratique et fiable à l'ostéotomie sagittale bilatérale du ramus dans les cas de prognathismes mandibulaires (fréquemment associés aux asymétries) à composante latérale avec une déviation de la LII mandibulaire inférieure à 5 mm. Le choix de ce type d'ostéotomie se fait lors de la planification de la chirurgie et est dans la quasi-totalité des cas associée à une ostéotomie de Le Fort. Elle est réalisée lorsqu'une classe I canine unilatérale avant la chirurgie est observée ou lorsqu'un des 2 côtés présente des déplacements inférieurs à 2mm dans les trois plans de l'espace. Après le clivage sagittal d'un côté, la mandibule est déplacée en utilisant le condyle controlatéral comme centre de rotation. Les changements antéropostérieurs sur le secteur controlatéral doivent être anticipés pour vérifier la faisabilité de la chirurgie. L'ostéotomie sagittale unilatérale du ramus est effectuée dans les cas d'asymétries faibles pour respecter les limites d'adaptations physiologiques du condyle pivotant. Les résultats des études ont montré une correction satisfaisante de l'asymétrie et une stabilité post-chirurgicale. Cependant, les auteurs soulignent le peu de publications concernant les techniques et les résultats à long terme de cette opération. (128) (129) (130)

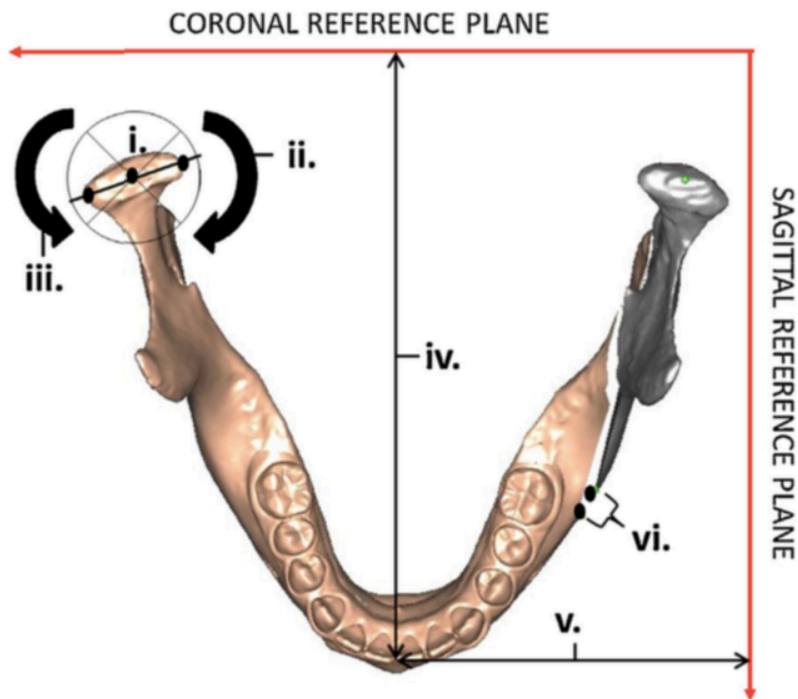


Figure 122 : Vue supérieure de la mandibule lors d'une ostéotomie sagittale unilatérale du ramus (128)

*i* représente le centre de rotation. Dans le plan frontal *ii* représente la rotation du condyle dans le sens horaire et *iii* sa rotation dans le sens anti-horaire. *iv* représente le déplacement antéropostérieur et *v* celui transversal au niveau des incisives mandibulaires. Enfin *vi* détermine l'avancement mandibulaire unilatéral.

#### a) Traitement des hypercondylies

Face à une **hypercondylie**, les résultats de la **scintigraphie osseuse** conditionnent en partie la thérapeutique à conduire. (127)

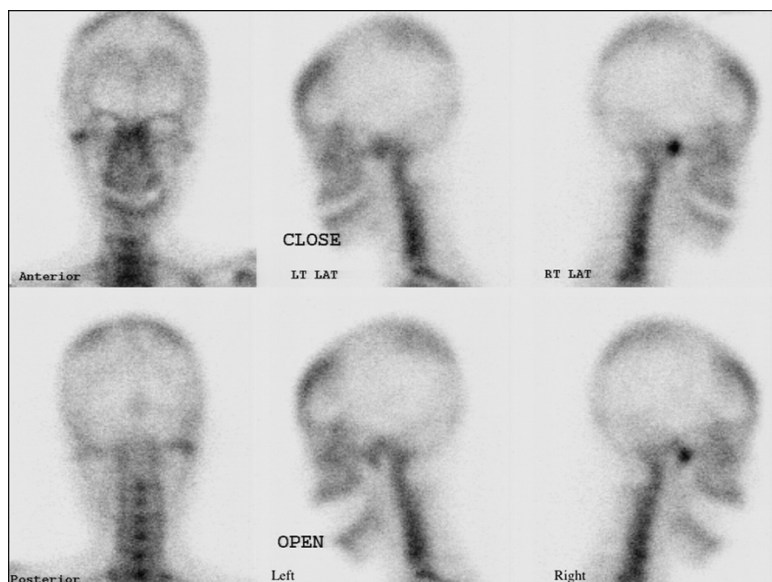


Figure 123 : Scintigraphie osseuse mettant en évidence une croissance osseuse au niveau du condyle droit par l'hyperfixation de l'isotope Tc 99 (131)

La **condylectomie précoce** est le traitement étiologique chirurgical proposé lorsque le diagnostic d'hypercondylie **active** est posé (*cf Anomalie par excès*) pour retirer le cartilage dont la croissance est anormale. (127)

La décompensation orthodontique n'est pas nécessaire. En effet, dans un premier temps, le chirurgien maxillo-facial effectue cette opération complexe puis la phase orthodontique suivra dans un deuxième temps. Cette chirurgie permet d'**éviter la mise en place des compensations dento-alvéolaires** comme les bascules du plan d'occlusion bien plus difficiles à traiter à l'avenir. (66) (11)

La condylectomie va permettre de **corriger la croissance pathologique unilatérale** du condyle concerné (85) et l'**excès de hauteur** de la branche montante mandibulaire. (13) Elle rétablit une croissance correcte au niveau du visage, diminue le développement asymétrique du maxillaire et la bascule du plan d'occlusion. (87) (127)

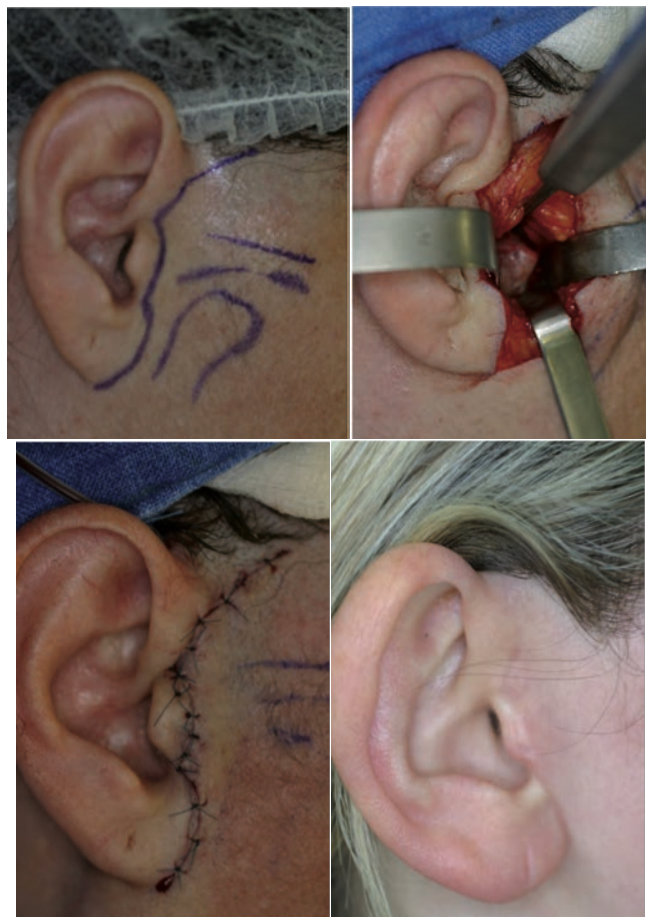

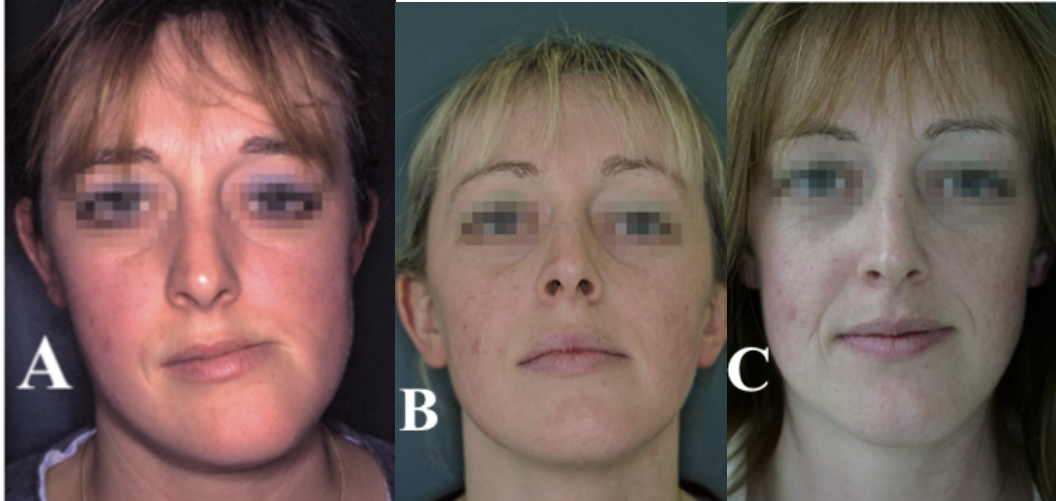Figure 124 : Condylar resection via an external approach (66)

Lorsque cette solution thérapeutique est envisagée, le patient et sa famille doivent être prévenus de la **forte probabilité d'une seconde chirurgie ultérieure**. (11) (87) (127)

Une parésie frontale peut être observée après la chirurgie qui régresse le plus souvent après quelques semaines. (11)

La condylectomie haute unilatérale associée au repositionnement du disque articulaire donne de bons résultats dans l'arrêt de l'hyperplasie chez la fille âgée de 15 ans et le garçon de 17 ans. (85)

Selon les formes, d'autres **chirurgies complémentaires** peuvent être associées comme l'ostéotomie sagittale bimaxillaire controlatérale dans les hypercondylies de type latéral ou un remodelage du rebord basilaire dans le type vertical. (13) Un traitement orthodontique seul ne doit pas être réalisé face à un diagnostic d'hypercondylie. Mais il peut être associé à l'acte chirurgical pour améliorer le contexte occlusal du patient. (65)



*Figure 125 : Correction de l'hypercondylie à croissance transversale A après une condylectomie en B puis par une chirurgie d'avancée mandibulaire en C pour terminer la correction squelettique et occlusale (66)*

Lorsque les résultats de la scintigraphie sont négatifs, certains auteurs préfèrent réaliser une **condylectomie de recentrage** tandis que d'autres s'orientent sur des **chirurgies de recentrage extra-condyliennes**. Cette différence s'explique par les risques d'une opération sur l'articulation non symptomatique, bien que les auteurs préférant la condylectomie montrent un rapport bénéfice/risque favorable. (11)

#### *b) Traitement des hypocondylies*

##### *(1) Les distractions de la branche montante*

Les **distractions** sont indiquées dans les asymétries faciales sévères d'étiologie syndromique. (70)

La greffe chondro-costale autogène était utilisée dans les traitements de microsomie hémifaciale sévère. Cependant des difficultés postopératoires telles que l'infection, la douleur ou la morbidité du site donneur de la greffe ont contribué à recourir à une autre technique. C'est l'ostéogénèse par distraction. Cette technique a été décrite par le Pr Gavriil A. Ilizarov, chirurgien orthopédiste en 1988. (63)

Plus généralement, **l'ostéogénèse par distraction** permet la correction tridimensionnelle des asymétries **hypoplasiques** comme la microsomie hémifaciale ou l'hypoplasie condylienne et mandibulaire. (85)

Elle permet la correction des dysmorphies d'étiologie congénitale dans les cas où ni la chirurgie orthognathique traditionnelle ni les techniques de greffes osseuses ne sont réalisables. L'orthodontiste en collaboration avec le chirurgien maxillo-facial peut contribuer à l'élaboration du plan de traitement chirurgical, l'adaptation des appareils permettant la distraction et la gestion des résultats après la chirurgie. (132)

Cette procédure chirurgicale permet de **grandes corrections mandibulaires antéropostérieures et verticales**. (132)

L'objectif est d'optimiser la **croissance**, diminuer les répercussions **esthétiques**, d'éviter un **développement asymétrique secondaire du maxillaire** et de rétablir les **relations inter-arcades** et **l'environnement fonctionnel**. (70) (85)

Dans les cas de microsomie hémifaciale, la thérapeutique choisie et le début du traitement dépend de la sévérité et de la philosophie du traitement. (85)

Pour remédier à des problèmes esthétiques et fonctionnels majeurs, des traitements chirurgicaux **précoces dès 5 à 7 ans** peuvent être démarrés dans les cas d'asymétries faciales sévères comme l'ostéogénèse par distraction, la greffe osseuse chondro-costale et l'utilisation d'un activateur fonctionnel post-chirurgical. (85) (70) (127) (133)

L'ostéogénèse par distraction peut être effectuée **chez des patients adultes** mais l'allongement mandibulaire est plus rapide pour le jeune enfant. (134)

Après une **corticotomie** chirurgicale permettant la section des surfaces osseuses, la distraction mandibulaire permet la création progressive d'os entre ces deux surfaces par une traction incrémentale. Le dispositif de distraction est mis en place de sorte à ce que les deux extrémités osseuses soient stables pendant **5 jours** pour initier la guérison de la fracture osseuse et la formation de callosités : c'est la **phase de latence**. (132) (63)

**La séparation et l'avancée** des segments se fait de façon quotidienne à raison de **1mm par jour** (rythme de 0,25mm toutes les 6 heures) jusqu'à l'obtention de la longueur désirée. L'ossification se produit des extrémités vers le centre du cal étiré et est visible à partir de la troisième semaine sous forme de colonnes radio-opaques floues. (132) (63)

Les tractions appliquées à l'os apportent une tension sur les tissus mous entraînant des changements adaptatifs appelés **histogénèse de distraction**. L'action sur les tissus mous et durs permet un développement multidimensionnel de la mâchoire inférieure : peau, aponévroses, vaisseaux sanguins, nerfs, ligaments musculaires et périostés. L'allongement est réalisé lentement sur plusieurs semaines afin de garantir une adaptation progressive des tissus mous sans perte sensitive. (132) (63)

Une fois la longueur désirée atteinte, les extrémités distantes sont stabilisées dans une position neutre pour une **phase de consolidation** pendant une période aussi longue que celle qu'a duré la distraction. Cette phase permet la corticalisation de l'os nouvellement formé, l'augmentation de sa densité et de sa résistance. L'os créé a les mêmes caractéristiques biologiques que l'os adjacent.

Cette possibilité thérapeutique permet l'amélioration de la qualité de vie du patient car celle-ci est réalisable à un âge précoce. (132) (63) (134)

Une **sur-correction** adaptée à l'âge du patient est conseillée pour remédier au potentiel de croissance mandibulaire plus faible du côté atteint et éviter un redéveloppement de l'asymétrie. Ainsi une sur-correction de 5 à 6mm est faite pour un enfant âgé de 4 à 8 ans, 1 à 2mm suffisent pour un enfant âgé d'au moins 12 ans. (85)

La distraction offre de bons résultats sur l'esthétique du visage à court terme mais une récurrence significative peut apparaître au long terme. (135)

En fin de croissance, une chirurgie orthognathique peut être proposée ainsi qu'un acte chirurgical visant à augmenter les tissus mous. (85) (70) (127) (133)



La distraction verticale effectuée sur la branche mandibulaire la plus courte permet de recentrer la symphyse mandibulaire. Des **béances latérales** apparaissent sur le secteur concerné par la distraction pouvant être corrigées par des dispositifs **orthodontiques** ou **orthopédiques**. Cette correction est nécessaire, elle permet le rétablissement des **contacts** occlusaux afin d'éviter une récurrence. (132)

Dans les cas où l'allongement n'est pas jugé satisfaisant, une **deuxième distraction**, une **greffe chondro-costale** ou une **chirurgie orthognathique** peut être conduite. (132)

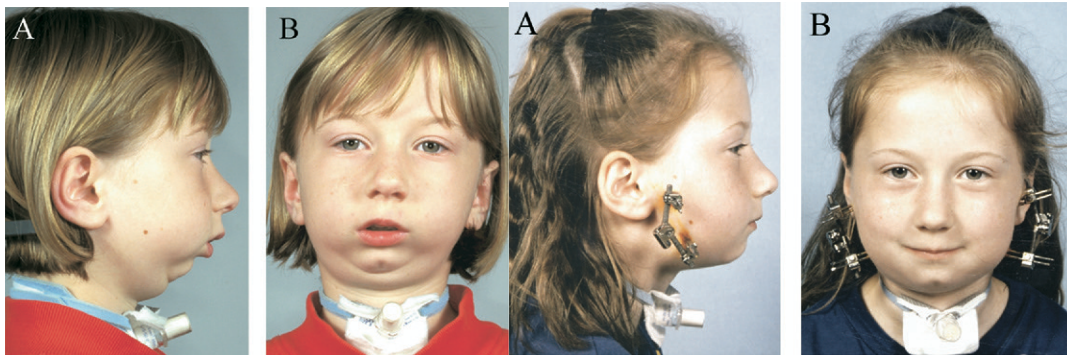


Figure 126 : Hypoplasie mandibulaire d'une patiente de 9 ans traitée par ostéogénèse par distraction

13 jours d'activation ont permis un allongement mandibulaire de 13mm à droite et 11mm à gauche. La période de stabilisation a duré 103 jours. (136)

Les **inconvenients** de l'ostéogénèse par distraction sont surtout **psycho-sociaux**. Le temps alloué au traitement est **long**, les distracteurs **externes** sont portés trois mois, on peut observer des **cicatrices** faciales liées aux branches transcutanées des distracteurs et le traitement dépend de la **coopération** du patient et de ses parents à réaliser les activations. (132) Le développement des distracteurs **endo-buccaux** ont permis de diminuer les risques psycho-sociaux liés à un port externe de l'appareil. Leur mise en place est plus délicate. Les distracteurs **multidirectionnels** peuvent aussi être utilisés pour modifier le vecteur de distraction. (137) (11) Les chirurgies assistées par ordinateur présentent l'avantage de pouvoir réaliser des guides de coupes et de position du distracteur, ceci permet de contrôler davantage le vecteur de distraction. (133)

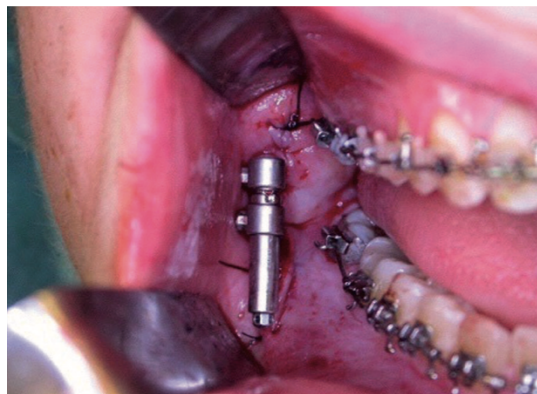

Figure 127 : Distracteur intrabuccal (11)

## (2) La greffe chondro-costale

La greffe chondro-costale est le traitement de choix dans les cas **d'hypoplasie ou d'aplasie de l'ATM et d'absence de développement du ramus**. La voie d'abord chirurgicale est préauriculaire et le prélèvement du greffon est fait entre la 6ème et la 7ème côte. (13) Chez l'adolescent et l'adulte, le site donneur peut être le crâne. (138)

Lorsqu'une telle chirurgie est indiquée, il est essentiel d'informer les parents sur le recours à une nouvelle opération puisque les résultats au long terme sont incertains. (13)

L'objectif de la greffe chondro-costale est **d'élaborer un ramus et un appui basicrânien**. (13) Elle est indiquée dans les **traitements précoces** chez l'enfant afin de rétablir une **fonction** de l'articulation et de générer une **croissance** du cartilage. (133) Elle peut être associée à des **lambeaux libres** dans les formes sévères de microsomie hémifaciale. (13) Cette greffe est aussi indiquée dans les traitements de l'ankylose de l'ATM lorsque la reconstruction de cette dernière est nécessaire. (16) Les inconvénients de cette greffe sont liés à une morbidité du site donneur, une infection ou une résorption du greffon ainsi qu'une croissance asymétrique. Pour pallier les complications éventuelles sur le site donneur, une prothèse de l'ATM peut permettre de reconstruire l'articulation. Dans ce cas, les coûts sont majorés et elle est réalisée une fois la croissance terminée. (139) (11)

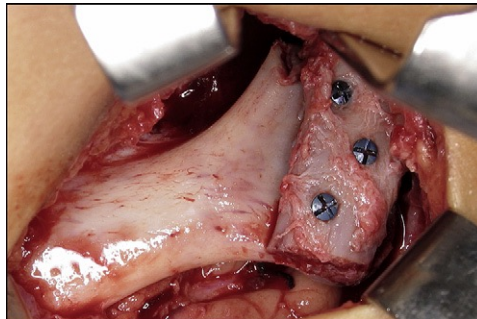


Figure 128 : Reconstitution du ramus et du condyle mandibulaire gauche par une greffe chondro-costale (139)

Un suivi par une orthophoniste et un kinésithérapeute permet une rééducation pour optimiser les fonctions et limiter le risque d'apparition d'une ankylose. (133)

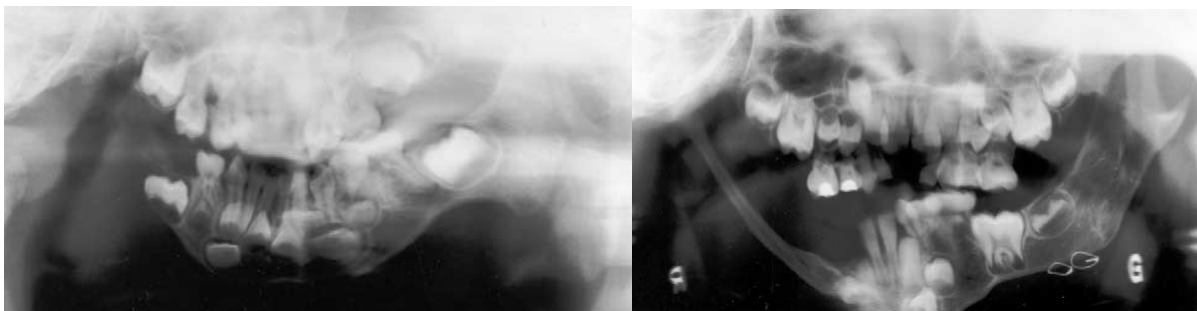


Figure 129 : Radiographie panoramique initiale montrant une agénésie du ramus droit, une hypoplasie du condyle et une absence de la glène côté gauche

Radiographie panoramique 2 ans après la réalisation de greffe chondro-costale bilatérale (138)

### (3) Chirurgies orthognathiques conventionnelles

**L'ostéotomie verticale rétro-foraminale** est l'ostéotomie permettant d'allonger à plus de 15 millimètres la branche montante mandibulaire. Elle permet de corriger une insuffisance verticale postérieure associée à une brachyramie pouvant être uni- ou bilatérale. Elle est réalisée sans ou après préparation orthodontique. (13) (11)

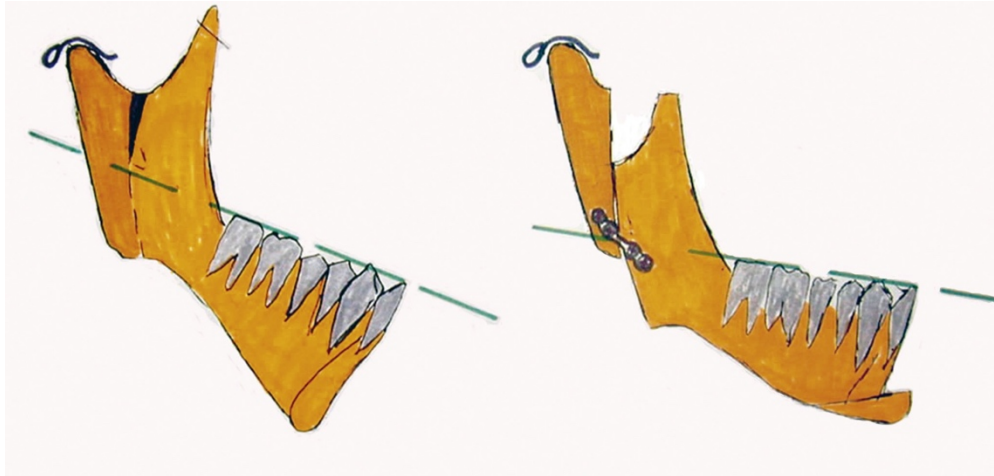
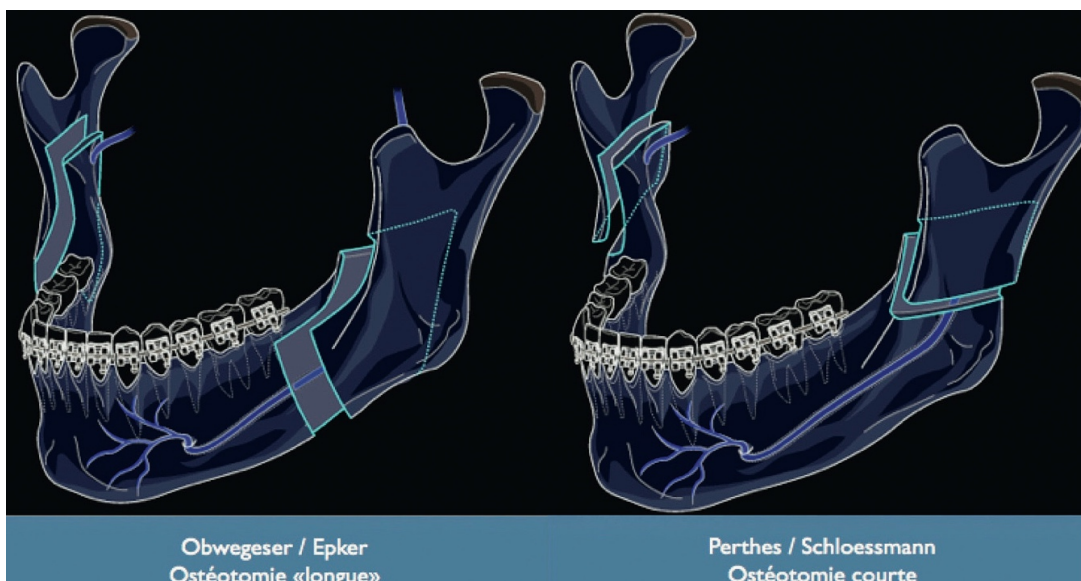


Figure 130 : Ostéotomie verticale rétro foraminale (13)

**L'ostéotomie sagittale d'Obwegeser ou d'Epker** peut aussi être effectuée en réalisant un déplacement asymétrique dans les trois dimensions des deux côtés après un clivage sagittal. (11)

**L'ostéotomie oblique courte de la branche montante de Perthes/Schloessmann** permet d'allonger la branche montante mandibulaire. Sa voie d'abord est intrabuccale et permet un mouvement des angles gonionaux associé aux dents mandibulaires. (11)



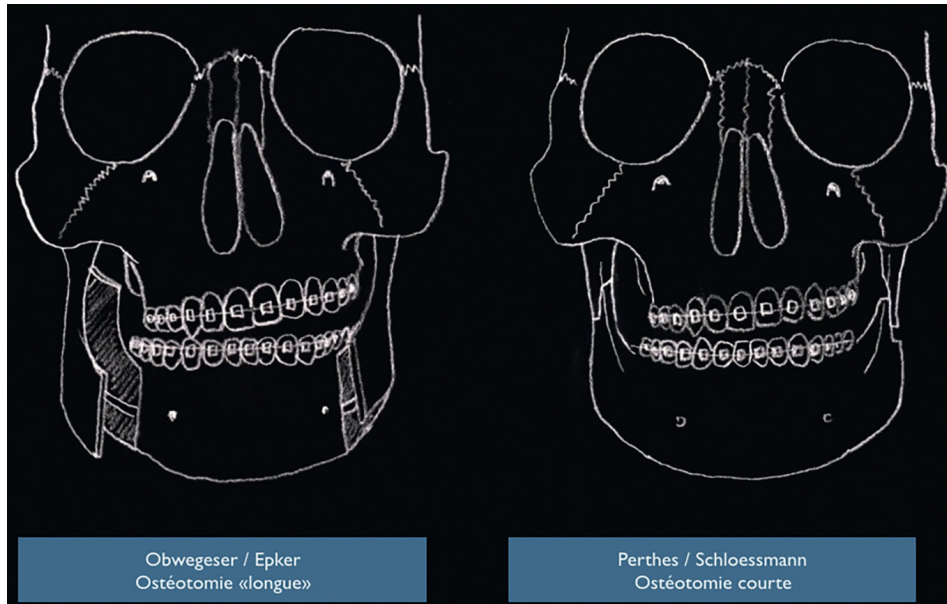


Figure 131 : Différence entre l'ostéotomie sagittale de type Obwegeser ou Epker et l'ostéotomie oblique courte de Perthes Schloessmann (11)

En raison des répercussions de l'asymétrie mandibulaire au niveau du maxillaire, il est possible de réaliser une ostéotomie bimaxillaire. (11)

### c) *Traitement de l'ankylose de l'ATM*

Concernant l'ankylose de l'ATM, elle se présente cliniquement par une limitation des mouvements mandibulaires. Elle entraîne de lourdes conséquences sur le plan esthétique et fonctionnel. Les étiologies de l'ankylose de l'ATM sont multiples (*cf Anomalie acquise*) et plus son atteinte sera ancienne, plus les répercussions seront sévères. L'ankylose peut apparaître chez l'enfant et chez l'adulte et correspond à une soudure de l'articulation temporo-mandibulaire fibreuse ou osseuse. Chez l'enfant, l'ankylose de l'ATM est une indication à un traitement chirurgical précoce qui a pour but de rétablir une croissance correcte et de limiter les répercussions. Ainsi il est possible de réaliser une résection simple, une greffe ou une arthroplastie. L'acte chirurgical est suivi d'une rééducation par un kinésithérapeute. (103)

## 3. Chirurgie de contours et des tissus mous

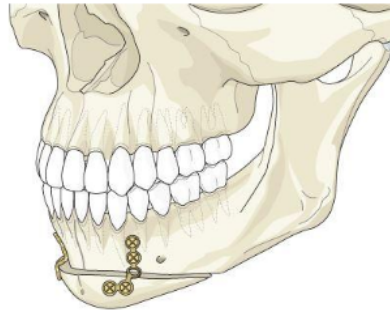
La symétrie faciale et la correction du menton dévié est un des objectifs principaux de la chirurgie orthognathique. Seulement, il peut arriver que des asymétries légères concernant d'autres zones de la mandibule perdurent après le traitement chirurgical. (36) (140) Ainsi, des chirurgies secondaires peuvent être pratiquées si nécessaire pour apporter une correction supplémentaire sur les tissus mous ou durs. (85)

### a) *Tissus durs*

Pour corriger une asymétrie ou des défauts de l'harmonie du visage résiduels, des chirurgies de contours peuvent être réalisées en complément comme la **septorhinoplastie** pour le nez ou la **gènioplastie** pour la zone du menton. (90)



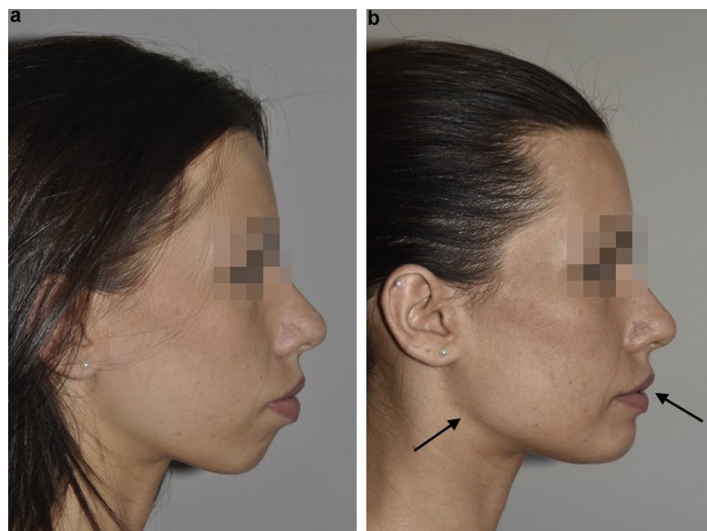Afin de repositionner le point menton et symétriser la région mentonnaire, il est possible d'effectuer des **génioplasties de recentrage** d'addition, de soustraction, d'impaction ou de translation. Elles sont réalisées en complément des chirurgies orthognathiques ou d'un traitement orthodontique des asymétries. (70) (123)



*Figure 132 : Génioplastie*

Source : <https://www.chirurgien-maxillo-facial.com/chirurgie-correctrice-des-machaires/techniques-chirurgicales/#osteotomie-maxillaire>

Une variante de la génioplastie nommée Chin Wing a été présentée par Albino Triaca. Il consiste à séparer le menton du bord inférieur mandibulaire au niveau des angles mandibulaires et à modifier la position de ce bloc sans avoir de répercussion sur l'occlusion. Le Chin Wing a donc un plus grand impact sur l'aspect général de la face en modifiant la hauteur, la longueur et la largeur par une modification de la hauteur de l'angle mandibulaire et de sa branche horizontale. Il est possible de corriger les deux côtés de la face de façon indépendante. (11) (141)



*Figure 133 : Modifications de l'angle mandibulaire et des lèvres après Chin Wing (142)*

*Photographie pré-opératoire a) et postopératoire b)*



Plus récemment, une modification du Chin Wing a été décrite : le Mini Wing. Il diffère par une limite postérieure de l'ostéotomie plus antérieure que le Chin Wing. Le design de son tracé permet de l'associer à une ostéotomie sagittale bilatérale et de le réaliser lorsque l'insertion du nerf alvéolaire inférieur est basse. Il s'étend sur toute la partie basilaire de la branche horizontale jusqu'au sommet de l'échancrure basilaire. Plus simple et plus rapide que le Chin Wing, le Mini Wing permet une modification de l'étage inférieur de la face et aura des répercussions importantes sur les tissus mous. Une réduction d'une encoche mandibulaire proéminente pourra être corrigée par le Mini Wing associé à un comblement osseux mais celui-ci ne pourra abaisser les angles de la mandibule. (143)

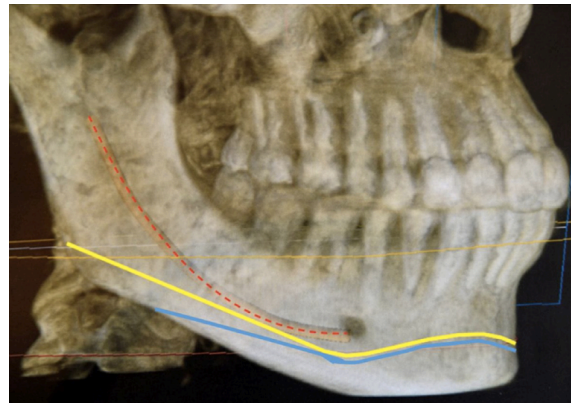


Figure 134 : Tracé d'ostéotomie du Chin Wing en jaune, du Mini Wing en bleu et passage du nerf alvéolaire inférieur en rouge (143)

Au niveau de l'angle ou de la branche horizontale mandibulaire, le remodelage osseux peut être réalisé par diminution ou augmentation osseuse. (14) (103) Le remodelage par augmentation peut être réalisé par des greffes osseuses ou des prothèses comme les implants en titane microporeux. (140)

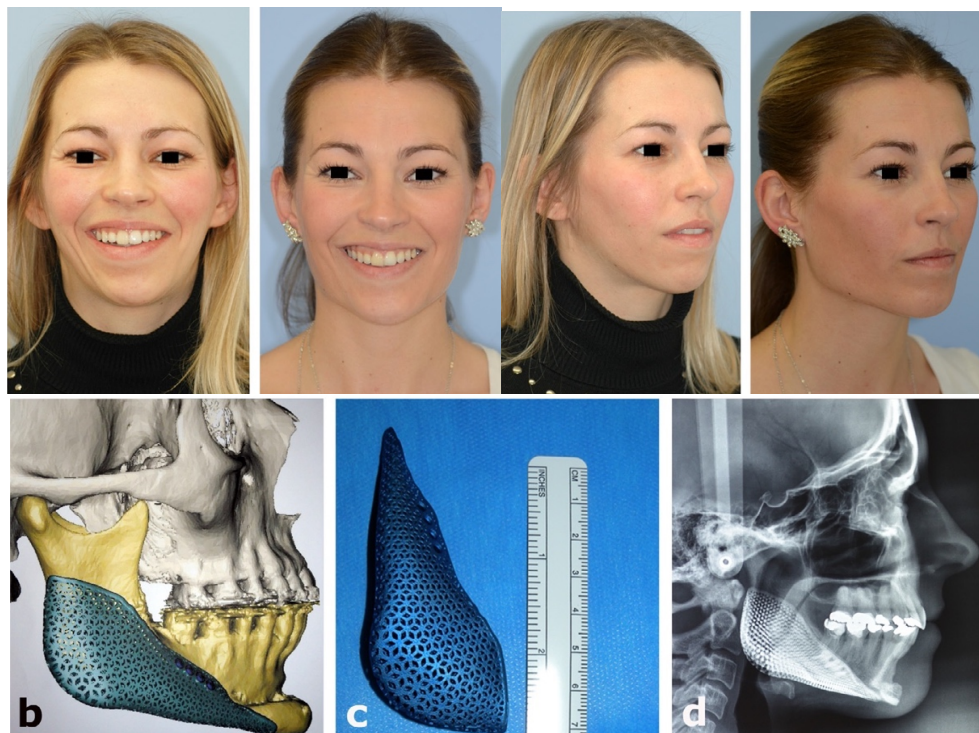


Figure 135 : Correction de l'angle mandibulaire par mise en place d'une prothèse en titane microporeux après planification informatique (140)

Le remodelage osseux s'effectue le plus souvent avant celui des tissus mous de par les répercussions que celui-ci a au niveau des tissus mous. (144)

De plus, le traitement chirurgical visant à diminuer un volume sera plus prédictible qu'une reconstitution de l'os. (13)

#### *b) Tissus mous*

Enfin, la chirurgie orthognathique osseuse peut être associée à un remodelage des tissus mous comme le remodelage des boules de Bichat ou une réduction du muscle masseter au cours de la même opération. (14) (85)

Leurs déficits peuvent être masqués par des transferts de graisses autologues, ou des implants alloplastiques pour les déficits plus sévères. Des lambeaux microchirurgicaux peuvent également permettre une augmentation tissulaire pour une correction esthétique des asymétries. (85) (127) (144)

Les thérapeutiques de réduction des tissus mous concernent les techniques de liposuccions (18) ou les myectomies. (85)

Concernant les asymétries musculaires, des injections de botox, une résection musculaire et un remodelage osseux peuvent être réalisés pour traiter des hypertrophies. (85) Une glossoplastie est indiquée dans certains cas d'hémihypertrophies faciales. (103)

### **A RETENIR**

La réussite du traitement orthodontico-chirurgical réside dans la collaboration étroite du chirurgien maxillo-facial et de l'orthodontiste.

Des dispositifs orthopédiques peuvent être associés à une correction chirurgicale.

Positionnés avant la chirurgie, ils permettent d'harmoniser la musculature, de développer les tissus environnants, de diminuer les répercussions fonctionnelles et d'améliorer le résultat esthétique. Après la chirurgie, ils guident la croissance résiduelle et contiennent les résultats.

L'orthodontie préchirurgicale a pour but de positionner correctement les dents sur leur base osseuse pour permettre une occlusion stable et équilibrée après la chirurgie.

Les asymétries peuvent être corrigées par des chirurgies orthognathiques conventionnelles en réalisant des mouvements asymétriques. A la mandibule, les ostéotomies les plus fréquemment utilisées sont l'ostéotomie sagittale du ramus et l'ostéotomie intra-orale verticale du ramus. Les ostéotomies maxillaires permettent la correction de la position ou de la forme des maxillaires. Ainsi, il n'est pas rare que des ostéotomies bimaxillaires soient réalisées.

D'autres types de chirurgies comme l'ostéogénèse par distraction ou les greffes chondro-costales pour les hypocondylies, ainsi que les condylectomies pour l'hypercondylie peuvent être réalisées. Les chirurgies de contours et des tissus mous permettent de parfaire les corrections des asymétries. (145)

Sur le long terme, l'asymétrie faciale peut récidiver après une chirurgie orthognathique sans qu'il n'y ait de modifications de l'occlusion. Ceci peut s'expliquer par des facteurs musculaires. (121)

## VII. Conclusion

La mandibule est le plus souvent responsable des asymétries dento-faciales. Les asymétries maxillaires sont généralement secondaires à une croissance mandibulaire asymétrique. Les asymétries mandibulaires sont caractérisées par une extrême variabilité. Les étiopathogénies sont nombreuses et souvent mal connues. Les asymétries ont des répercussions variables esthétiques, squelettiques, occlusales et fonctionnelles.

L'examen clinique est essentiel et approfondi pour évaluer l'asymétrie dento-faciale par la position des lignes médianes de la face et des dents ou l'inclinaison du plan d'occlusion. Cet examen est associé à d'autres éléments comme les modèles d'études, les photographies, les radiographies ou le transfert sur arc facial pour établir un diagnostic dans les trois dimensions de l'espace et déterminer l'étendue et les structures impliquées dans la dysmorphose.

Les étiologies des asymétries mandibulaires peuvent être isolées ou associées. Elles comprennent les malformations génétiques et congénitales, les déviations fonctionnelles, les facteurs environnementaux ou épigénétiques et les facteurs acquis. Elles peuvent se développer pendant la période prénatale ou fœtale mais leurs expressions concernent le plus souvent la période postnatale.

Les asymétries mandibulaires sont difficiles à corriger. Souvent appréhendées, le choix et la planification de la thérapeutique à mettre en œuvre sont un défi pour l'orthodontiste.

L'objectif du traitement est d'améliorer l'esthétique, les fonctions, l'équilibre psychologique à long terme et de répondre à la demande du patient selon le principe éthique « primum non nocere ». Le patient doit impérativement être associé à la prise de décision et la balance bénéfique/risque doit être calculée pour chaque proposition thérapeutique envisagée. Les attentes du patient concernant les résultats doivent être définies et peuvent contre indiquer le traitement. Il est nécessaire d'expliquer au patient que le traitement ne peut pas rendre le visage parfaitement symétrique.

Le choix et le moment de début du traitement dépend du diagnostic, de la sévérité de l'asymétrie et de la philosophie du traitement mis en œuvre. La prise en charge fait le plus souvent appel à une équipe pluridisciplinaire associant kinésithérapeutes, chirurgiens maxillo-faciaux, chirurgiens-dentistes, pédiatres, psychiatres, psychologues et orthophonistes.

Dès l'âge de 3 ans, des traitements interceptifs peuvent être mis en place pour normaliser l'environnement fonctionnel et améliorer l'esthétique facial.

Chez l'enfant en cours de croissance, selon l'âge, la direction de croissance et la sévérité de la dysmorphose, l'asymétrie squelettique peut être corrigée par un traitement orthopédique.

Lorsque l'asymétrie est légère avec des répercussions esthétiques faibles et où l'occlusion peut être rétablie avec des compensations alvéolaires, il est possible de réaliser un traitement orthodontique associé ou non à des mini-vis. Ce traitement orthodontique seul ne permet pas d'éliminer complètement l'asymétrie squelettique et le résultat de compromis doit être bien expliqué et compris par le patient avant de commencer le traitement.

La difficulté du traitement orthodontique des asymétries réside dans la gestion des mécaniques asymétriques dans les différents secteurs pouvant être responsables d'effets indésirables majeurs. Afin d'éviter ces effets indésirables, les systèmes de forces et la réalisation d'appareils mis en place doivent être analysés et réfléchis. Les mini-vis couramment utilisées dans les traitements des asymétries permettent un meilleur contrôle de l'ancrage et la réalisation de mouvements complexes ou non réalisables par des techniques conventionnelles.

L'asymétrie sévère est complexe avec des répercussions esthétiques majeures. Elle implique le plus souvent un traitement orthodontique associé à une chirurgie pour corriger l'asymétrie squelettique. Elle fait partie des dysmorphoses les plus difficiles à traiter en chirurgie orthognathique. Les chirurgies ne peuvent pas garantir un résultat symétrique parfait et les répercussions au niveau des contours des tissus mous sont imprévisibles. Des chirurgies secondaires pourront être réalisées pour améliorer le résultat esthétique.

Les chirurgies sont le plus souvent réalisées une fois la croissance terminée mais une chirurgie précoce peut être indiquée lorsque les répercussions psychologiques, fonctionnelles ou esthétiques sont importantes. Dans ce dernier cas, les résultats à long terme sont moins prévisibles et justifieront une réintervention. Le patient et sa famille doivent être pleinement informés du risque de récurrence.

Les asymétries structurales sont souvent récidivantes. D'une part par une composante tardive de croissance (notamment dans les excès de croissance mandibulaire unilatéraux) et d'autre part par un environnement fonctionnel et musculaire asymétrique.

La contention devra donc être suffisamment longue pour obtenir une adaptation de la fonction musculaire et pour limiter les effets indésirables pouvant apparaître lors d'une croissance tardive. Il faut veiller à rétablir une mastication unilatérale alternée afin de diminuer les risques de récurrences.

## Bibliographie

---

1. Philippe J. La beauté, la normalité et la moyenne. *Rev Orthopédie Dento-Faciale*. 2004;38(3):333-43.
2. Faure J, Bolender Y. L'appréciation esthétique sociale : revue de littérature. *Rev Orthopédie Dento-Faciale*. 2004;38(1):61-92.
3. Prasad KN, Sabrish S, Mathew S, Shivamurthy PG, Pattabiraman V, Sagarkar R. Comparison of the influence of dental and facial aesthetics in determining overall attractiveness. *Int Orthod*. 2018;16(4):684-97.
4. Saulue-Laborde P, Palla S, Michelotti A, Laluque JF. Asymétrie et fonction. *Quintessence Int*. 2017.
5. Thiesen G, Gribel BF, Freitas MPM. Facial asymmetry : a current review. *Dent Press J Orthod*. 2015;20(6):110-25.
6. Arnaud E, Marchac D, Renier D. Diagnostic d'une asymétrie faciale et crânio-faciale. *Ann Chir Plast Esthét*. 2001;46(5):410-23.
7. Naini FB, Moss JP, Gill DS. The enigma of facial beauty : Esthetics, proportions, deformity, and controversy. *Am J Orthod Dentofacial Orthop*. 2006;130(3):277-82.
8. Masnari O, Landolt MA, Roessler J, Weingaertner SK, Neuhaus K, Meuli M, Schiestl C. Self- and parent-perceived stigmatisation in children and adolescents with congenital or acquired facial differences. *J Plast Reconstr Aesthet Surg*. 2012;65(12):1664-70.
9. Masnari O. Stigmatization in children and adolescents with facial differences. Zurich Open Repository and Archive. Thèse présentée à la faculté des arts et des sciences sociales de l'université de Zurich pour le titre de docteur de philosophie. 2013.
10. Brionne C, Cadre B, Laroche Y, Lhotellier J, Maze M, Raffre A, Sorel O. The diagnosis of mandibular asymmetries. *J Dentofac Anom Orthod*. 2013;16(3):302.
11. Esnault O, Dang T, Marinetti A, Joseph G. La collaboration orthodontico-chirurgicale dans les asymétries faciales. *Rev Orthopédie Dento-Faciale*. 2016;50(2):141-65.
12. Srivastava D, Singh H, Mishra S, Sharma P, Kapoor P, Chandra L. Facial asymmetry revisited : Part I - Diagnosis and treatment planning. *J Oral Biol Craniofacial Res*. 2018;8(1):7-14.
13. Mercier JM, Perrin JP, Longis J, Arzul L, Corre P. Les asymétries faciales à composante squelettique. *Rev Stomatol Chir Maxillo-Faciale Chir Orale*. 2014;115(4):219-28.
14. Cheong YW, Lo LJ. Facial asymmetry : etiology, evaluation, and management. *Chang Gung Med J*. 2011;34(4):341-51.
15. Lee M, Chung DH, Lee J, Cha K. Assessing soft-tissue characteristics of facial asymmetry with photographs. *Am J Orthod Dentofacial Orthop*. 2010;138(1):23-31.
16. Perrin JP, Mercier JM, Huet P, Corre P. Les fractures du condyle mandibulaire chez l'enfant. *Rev Orthopédie Dento-Faciale*. 2005;39(1):85-108.
17. Meyer-Marcotty P, Stellzig-Eisenhauer A, Bareis U, Hartmann J, Kochel J. Three-dimensional perception of facial asymmetry. *Eur J Orthod*. 2011;33(6):647-53.
18. Bishara SE, Burkey PS, Kharouf JG. Dental and facial asymmetries : a review. *Angle Orthod*. 1994;64(2):89-98.
19. Takano-Yamamoto T, Kuroda S. Diagnostic et traitement de patients adultes présentant une asymétrie faciale : Traduit par Mme et M. Rocca. *Orthod Fr*. 2009;80(3):313-29.
20. Padwa BL, Kaiser MO, Kaban LB. Occlusal cant in the frontal plane as a reflection of facial asymmetry. *J Oral Maxillofac Surg*. 1997;55(8):811-6.
21. Burstone CJ. Diagnosis and treatment planning of patients with asymmetries. *Semin Orthod*. 1998;4(3):153-64.



22. Bazert C, Boileau MJ, De Brondeau F, Dorignac D, El Amrani-Darqué K, Garnier E, Perrier M, Pujol A, Rotenberg M. Approche étiopathogénique et clinique des asymétries. *Orthod Fr.* 2002;73(2):125-78.
23. Deblock L, Petitpas L. Les déviations des médianes incisives. *Rev Orthopédie Dento-Faciale.* 1998;32(3):353-67.
24. Deblock L, Petitpas L, Ripplinger JM. Les déviations positionnelles. *Rev Orthopédie Dento-Faciale.* 1998;32(3):369-89.
25. Orthlieb JD, Manière-Ezvan A, Giraudeau A, Ré JP. Dysfonctionnements temporomandibulaires : comprendre, identifier, traiter. *Espace ID.* 2017.
26. Sugawara Y, Ishihara Y, Takano-Yamamoto T, Yamashiro T, Kamioka H. Orthodontic treatment of a patient with unilateral orofacial muscle dysfunction : The efficacy of myofunctional therapy on the treatment outcome. *Am J Orthod Dentofacial Orthop.* 2016;150(1):167-80.
27. Sorel O. Determining the spatial position of the maxilla : Using the Ditramax<sup>®</sup> system. *J Dentofac Anom Orthod.* 2013;16(3):307.
28. Kusayama M, Motohashi N, Kuroda T. Relationship between transverse dental anomalies and skeletal asymmetry. *Am J Orthod Dentofacial Orthop.* 2003;123(3):329-37.
29. Deblock L, Groshens-Royer G, Counot-Nouqué C. La déviation des médianes incisives et les examens téléradiographiques. *Rev Orthopédie Dento-Faciale.* 1998;32(3):407-27.
30. Susarla SM, Peacock ZS, Kaban LB. Evaluation and correction of facial asymmetry in the coronal plane. *J Craniofac Surg.* 2014;25(4):1299-301.
31. Chen YJ, Yao CC, Chang ZC, Lai HH, Lu SC, Kok SH. A new classification of mandibular asymmetry and evaluation of surgical-orthodontic treatment outcomes in Class III malocclusion. *J Cranio-Maxillofac Surg.* 2016;44(6):676-83.
32. Faure J, Oueiss A, Treil J, Braga J. Étude en morphométrie géométrique des asymétries faciales : rapports avec les formes basicrâniennes et les pathologies maxillo-faciales ou occlusales. *Rev Orthopédie Dento-Faciale.* 2013;47(2):155-71.
33. Hwang HS, Hwang CH, Lee KH, Kang BC. Maxillofacial 3-dimensional image analysis for the diagnosis of facial asymmetry. *Am J Orthod Dentofacial Orthop.* 2006;130(6):779-85.
34. You KH, Kim KH, Lee KJ, Baik HS. Three-dimensional computed tomography analysis of mandibular morphology in patients with facial asymmetry and mandibular retrognathism. *Am J Orthod Dentofacial Orthop.* 2018;153(5):685-91.
35. Kim HJ, Hong M, Park HS. Analysis of dental compensation in patients with facial asymmetry using cone-beam computed tomography. *Am J Orthod Dentofacial Orthop.* 2019;156(4):493-501.
36. Leung MY, Leung YY. Three-dimensional evaluation of mandibular asymmetry : a new classification and three-dimensional cephalometric analysis. *Int J Oral Maxillofac Surg.* 2018;47(8):1043-51.
37. Treil J, Faure J, Braga J, Casteigt J, Borianne P. Imagerie et céphalométrie tridimensionnelle des asymétries cranio-faciales. *Orthod Fr.* 2002;73(2):179-97.
38. Pirttiniemi PM. Associations of mandibular and facial asymmetries : A review. *Am J Orthod Dentofacial Orthop.* 1994;106(2):191-200.
39. Fong JHJ, Wu HT, Huang MC, Chou YW, Chi LY, Fong Y, Kao SY. Analysis of facial skeletal characteristics in patients with chin deviation. *J Chin Med Assoc.* 2010;73(1):29-34.
40. Do Egito Vasconcelos BC, Gonçalves F, Andrade A, Guillen M, Landim F. Mandibular asymmetry : literature review and case report. *Braz J Otorhinolaryngol.* 2012;78(4):137.
41. Thiesen G, Gribel BF, Freitas MPM, Oliver DR, Kim KB. Mandibular asymmetries and associated factors in orthodontic and orthognathic surgery patients. *Angle Orthod.* 2018;88(5):545-51.

42. Deblock L, Ray B, Hueber V, Petitpas L. Diagnostic et traitement des latérogathies mandibulaires légères : les phénomènes de compensation dento-alvéolaire. *Rev Orthopédie Dento-Faciale*. 1998;32(4):555-68.
43. Joondepha DR. Mysteries of asymmetries. *Am J Orthod Dentofacial Orthop*. 2000;117(5):577-9.
44. Haraguchi S, Iguchi Y, Takada K. Asymmetry of the face in orthodontic patients. *Angle Orthod*. 2008;78(3):421-6.
45. Deblock L, Petitpas L, Ripplinger JM, Groshens-Royer G. Traitement des déviations positionnelles en période de croissance. *Rev Orthopédie Dento-Faciale*. 1998;32(4):515-25.
46. Kwon SM, Baik HS, Jung HD, Jang W, Choi YJ. Diagnosis and surgical outcomes of facial asymmetry according to the occlusal cant and menton deviation. *J Oral Maxillofac Surg*. 2019;77(6):1261-75.
47. Ko EW, Huang CS, Chen YR. Characteristics and corrective outcome of face asymmetry by orthognathic surgery. *J Oral Maxillofac Surg*. 2009;67(10):2201-9.
48. Ellouze S, Darqué F, Ortial JP, Kyung HM. Mini-implants : l'orthodontie de demain. *Quintessence Int*. 2012.
49. Hwang HS, Youn IS, Lee KH, Lim HJ. Classification of facial asymmetry by cluster analysis. *Am J Orthod Dentofacial Orthop*. 2007;132(3):279-279.
50. Singh H, Srivastava D, Kapoor P, Sharma P. Surgical orthodontic correction of mandibular laterognathism. *J Orthod Sci*. 2016;5(2):74.
51. Ehrmann E, Azan C, Savoldelli C, Laplanche O. Dysfonctionnements temporomandibulaires : éléments de diagnostic. *EMC - Médecine Buccale*. 2019;14(4):1-14.
52. Duthie J, Bharwani D, Tallents RH, Bellohusen R, Fishman L. A longitudinal study of normal asymmetric mandibular growth and its relationship to skeletal maturation. *Am J Orthod Dentofacial Orthop*. 2007;132(2):179-84.
53. Costello BJ, Rivera RD, Shand J, Mooney M. Growth and development considerations for craniomaxillofacial surgery. *Oral Maxillofac Surg Clin N Am*. 2012;24(3):377-96.
54. Cohen MM. Perspectives on craniofacial asymmetry : I. The biology of asymmetry. *Int J Oral Maxillofac Surg*. 1995;24(1):2-7.
55. Tessier P. Anatomical classification facial, cranio-facial and latero-facial clefts. *J Maxillofac Surg*. 1976;4(2):69-92.
56. Cohen MM. Perspectives on craniofacial asymmetry : II. Asymmetric embryopathies. *Int J Oral Maxillofac Surg*. 1995;24(2):8-12.
57. Blanchard M. Conduite à tenir devant une plagiocéphalie positionnelle : revue systématisée de la littérature. Thèse pour l'obtention du diplôme d'état de Docteur en médecine. 2015.
58. Veyron E. La plagiocéphalie positionnelle d'origine postérieure. État des lieux des connaissances des sages-femmes et des patientes hospitalisées en suites de couches. Mémoire en vue d'obtention du diplôme d'état de sage-femme. 2019.
59. Lalauze-Pol R, Lambert S, Fellus P, Bennaceur S, Elmaleh M. Importance du traitement précoce de la plagiocéphalie posturale, une prévention des dysmorphoses maxillo-faciales. *Rev Orthopédie Dento-Faciale*. 2007;41(2):125-39.
60. Centre de référence labellisé Neurofibromatoses. Protocole National de Diagnostic et de Soins Neurofibromatose 1. HAS 2016. Disponible sur : [https://www.has-sante.fr/upload/docs/application/pdf/2016-12/pnds\\_-\\_neurofibromatose\\_de\\_type\\_1.pdf](https://www.has-sante.fr/upload/docs/application/pdf/2016-12/pnds_-_neurofibromatose_de_type_1.pdf) consulté le 25 juillet 2020.
61. Rilliet B, Pittet B, Montandon D, Narata AP, de Ribaupierre S, Schils F, Boscherini D, Di Rocco C, Ducrey N. L'atteinte orbito-temporo-faciale dans la neurofibromatose de type 1 (NF1). *Neurochirurgie*. 2010;56(2-3):257-70.

62. Cohen MM. Perspectives on craniofacial asymmetry : IV. Hemi-asymmetries. *Int J Oral Maxillofac Surg.* 1995;24(2):134-41.
63. Monahan R, Seder K, Patel P, Alder M, Grud S, O’Gara M. Hemifacial microsomia. *J Am Dent Assoc.* 2001;132(10):1402-8.
64. Vi-Fane B, Galliani E, Kadlub N, Diner P, Tomat C, Soupre V, Vazquez MP, Picard A. Les anomalies de croissance maxillo-mandibulaire. Quand intervenir ? Que faire ? *Rev Orthopédie Dento-Faciale.* 2014;48(1):7-36.
65. Salaganac JM. Les hypercondylies mandibulaires : éléments de diagnostic différentiel. *Rev Orthopédie Dento-Faciale.* 2002;36(1):75-83.
66. Billet M, Cadre B. Condylar Hyperplasia. *J Dentofac Anom Orthod.* 2013;16(3):304.
67. Cohen J. Perspectives on craniofacial asymmetry : V. The craniosynostoses. *Int J Oral Maxillofac Surg.* 1995;24(3):191.
68. De La Dure-Molla M, Garrec P. Patients dysmorphiques : une relecture des signes cliniques mineurs vers un diagnostic. *Rev Orthopédie Dento-Faciale.* 2013;47(4):355-71.
69. Cohen MM. Perspectives on craniofacial asymmetry : III. Common and/or well-known causes of asymmetry. *Int J Oral Maxillofac Surg.* 1995;24(2):127-33.
70. Boileau MJ, Canal P. *Orthodontie de l’enfant et du jeune adulte. Tome 2.* Elsevier Masson. 2012.
71. Tollaro I, Baccetti T. Propos sur les possibilités d’interception des malocclusions. *Rev Orthopédie Dento-Faciale.* 1996;30(4):477-83.
72. Deshayes MJ. Les déformations crâniennes asymétriques et leur retentissement dento-facial et occlusal. *Orthod Fr.* 2006;77(1):87-99.
73. Deshayes MJ. *L’art de traiter avant 6 ans. Cranexplo.* 2006.
74. Jaunet E, Le Guern A, Le Tacon P, Thery-Dumeix C, Deshayes MJ. Uncovering and treating asymmetry before 6 years in our daily clinical practice : Option or obligation ? *Orthodontics or orthopedics ? Int Orthod.* 2013;11(1):35-59.
75. Deshayes MJ. Traiter orthopédiquement les asymétries avant six ans ou comment symétriser la croissance cranio-faciale et optimiser le fonctionnement temporo-mandibulaire. *Orthod Fr.* 2010;81(3):189-207.
76. Le Gall M, Philip C, Bandon D. Les anomalies maxillomandibulaires du sens transversal chez l’enfant. *Arch Pédiatrie.* 2009;16(2):209-13.
77. Faure J, Baron P, Milheau JF, Treil J, Gardes C. Asymétries non-chirurgicales à prédominance verticale. *Orthod Fr.* 2002;73(3):281-99.
78. De Salvador-Planas C. Les pistes directes en composite : traitement fonctionnel des occlusions croisées. *Rev Orthopédie Dento-Faciale.* 1991;25(4):443-50.
79. Agrawal M, Agrawal JA, Nanjannawar L, Fulari S, Kagi V. Dentofacial asymmetries : challenging diagnosis and treatment planning. *J Int Oral Health.* 2015;7(7):128-31.
80. Pinto AS, Buschang PH, Throckmorton GS, Chen P. Morphological and positional asymmetries of young children with functional unilateral posterior crossbite. *Am J Orthod Dentofac.* 2001;120(5):513-20.
81. Bardinet E, Baron P, Bazert C, Boileau MJ, Bougues R, De Brondeau F, Darqué F, Faure J, Gardes C, Garnier E, Milheau JF, Nakache C, Pujol A, Treil J. Approche orthodontique des asymétries. *Orthod Fr.* 2002;73(3):243-80.
82. Bardinet E, Duhart AM. Approche orthopédique des asymétries. *Orthod Fr.* 2002;73(2):215-28.
83. Deblock L, Weissenbach O, David S, Gautier F, Leibundguth I. Diagnostic, traitement et pronostic des latérodéviation fonctionnelles en période de croissance. *Rev Orthopédie Dento-Faciale.* 1998;32(3):393-402.
84. Cassi D, Magnifico M, Gandolfini M, Kasa I, Mauro G, Di Blasio A. Early orthopaedic treatment of hemifacial microsomia. *Case Rep Dent.* 2017;7318715:1-6.

85. Srivastava D, Singh H, Mishra S, Sharma P, Kapoor P, Chandra L. Facial asymmetry revisited : Part II - Conceptualizing the management. *J Oral Biol Craniofacial Res.* 2018;8(1):15-9.
86. Jerrold L, Chay C, Accornero M. The extraction of teeth : Part 1 - Diagnostic and treatment considerations. *Semin Orthod.* 2019;25(4):309-17.
87. Shroff B, Siegel SM. Treatment of patients with asymmetries using asymmetric mechanics. *Semin Orthod.* 1998;4(3):165-79.
88. Rebellato J. Asymmetric extractions used in the treatment of patients with asymmetries. *Semin Orthod.* 1998;4(3):180-8.
89. Burstone C, Filleul MP, Pigeot V. De la stabilité du traitement orthodontique des dysmorphies asymétriques. *Orthod Fr.* 2000;71(3):197-205.
90. Boileau MJ. *Orthodontie de l'enfant et du jeune adulte principes et moyens thérapeutiques Tome 1.* Elsevier Masson. 2012.
91. Deblock L, Petitpas L. Biomécanique orthodontique et dissymétries. *Rev Orthopédie Dento-Faciale.* 1998;32(4):601-16.
92. Kai R, Umeki D, Sekiya T, Nakamura Y. Defining the location of the dental midline is critical for oral esthetics in camouflage orthodontic treatment of facial asymmetry. *Am J Orthod Dentofacial Orthop.* 2016;150(6):1028-38.
93. Nanda R, Margolis MJ. Treatment strategies for midline discrepancies. *Semin Orthod.* 1996;2(2):84-9.
94. Moreau A, Bocquet E. Incisives centrales maxillaires et symétrie : un enjeu orthodontique majeur. *Orthod Fr.* 2012;83(2):117-29.
95. Jerrold L, Lowenstein LJ. The midline : Diagnosis and treatment. *Am J Orthod Dentofacial Orthop.* 1990;97(6):453-62.
96. Beyer JW, Lindauer SJ. Evaluation of dental midline position. *Semin Orthod.* 1998;4(3):146-52.
97. Burstone CJ, Marcotte MR. Problem solving in orthodontics : Goal-oriented treatment strategies. Quintessence Pub. 2000.
98. Oliveira DD, Oliveira BF de, Mordente CM, Godoy GM, Soares RV, Seraidarian PI. Successful and stable orthodontic camouflage of a mandibular asymmetry with sliding jigs. *J Orthod.* 2018;45(2):115-24.
99. Langlade M. Optimisation des élastiques orthodontiques. GAC International. 2000.
100. Askari M, Alexander SA. Atlas of orthodontic case reviews. Wiley-Blackwell. 2017.
101. Alexander RG. The 20 principles of the Alexander discipline. Quintessence Pub. 2008.
102. Van Steenberghe E, Nanda R. Biomechanics of orthodontic correction of dental asymmetries. *Am J Orthod Dentofacial Orthop.* 1995;107(6):618-24.
103. Casteigt J. La chirurgie de l'asymétrie. *Orthod Fr.* 2002;73(3):317-52.
104. Hansa I, Ismail A, Vaid NR. Abordagem não invasiva para correção do plano oclusal inclinado : relato de caso. *Rev Clínica Ortod Dent Press.* 2020;19(4):145-52.
105. Chang HP, Tseng YC. Miniscrew implant applications in contemporary orthodontics. *J Med Sci.* 2014;30(3):111-5.
106. Paik CH. Orthodontic miniscrew implants : Clinical applications. Elsevier. 2009.
107. Susarla SM, Dodson TB, Kaban LB. Measurement and interpretation of a maxillary occlusal cant in the frontal plane. *J Oral Maxillofac Surg.* 2008;66(12):2498-502.
108. Jeon YJ, Kim YH, Son WS, Hans MG. Correction of a canted occlusal plane with miniscrews in a patient with facial asymmetry. *Am J Orthod Dentofacial Orthop.* 2006;130(2):244-52.
109. Walter A. Correction orthodontique du plan d'occlusion avec des mini-vis : cas clinique. *Orthod Fr.* 2010;81(2):101-12.

110. Paik CH, Ahn SJ, Nahm DS. Correction of Class II deep overbite and dental and skeletal asymmetry with 2 types of palatal miniscrews. *Am J Orthod Dentofacial Orthop.* 2007;131:106-16.
111. Yáñez-Vico RM, Iglesias-Linares A, De Llano-Pérula MC, Solano-Reina A, Solano-Reina E. Management of occlusal canting with miniscrews. *Angle Orthod.* 2014;84(4):737-47.
112. Cousley RRJ. *The orthodontic mini-implant clinical handbook.* John Wiley & Sons. 2013.
113. Takano-Yamamoto T, Kuroda S. Titanium screw anchorage for correction of canted occlusal plane in patients with facial asymmetry. *Am J Orthod Dentofacial Orthop.* 2007;132(2):237-42.
114. De la Iglesia F, Lopez A, Mareque J, Gutierrez J, Walter A, Puigdollers A. Correction of mandibular deviation and maxillary occlusal canting with mandibular “early” surgery and microscrews : Two case reports. *Int Orthod.* 2019;17(2):384-94.
115. Baron P, Faure J, Nakache C. Traitements pluridisciplinaires de l’adulte dans les cas d’asymétrie. *Orthod Fr.* 2002;73(3):300-15.
116. Anhoury PS. Nonsurgical treatment of an adult with mandibular asymmetry and unilateral posterior crossbite. *Am J Orthod Dentofacial Orthop.* 2009;135(1):118-26.
117. Canal P, Goudot P. *Dysmorphies maxillo-mandibulaires : Traitement orthodontico-chirurgical.* Elsevier Masson. 2012
118. Rosten A, Cunningham S, Newton JT. Body dysmorphic disorder : a guide to identification and management for the orthodontic team. *J Orthod.* 2018;45(3):163-8.
119. Gugny P, Simon A. Une nouvelle approche orthopédique du syndrome oto-mandibulaire. *Rev Orthopédie Dento-Faciale.* 1990;24(4):429-36.
120. Sekiya T, Nakamura Y, Oikawa T, Ishii H, Hirashita A, Seto K. Elimination of transverse dental compensation is critical for treatment of patients with severe facial asymmetry. *Am J Orthod Dentofacial Orthop.* 2010;137(4):552-62.
121. Raberin M. Chirurgie orthognathique et asymétrie faciale : réussites et déceptions. *Orthod Fr.* 2003;74(1):59-69.
122. Ray B, Deblock L, Tosi-Ambert L, Marchal A, Petitpas L. Le traitement des dissymétries squelettiques sévères. *Rev Orthopédie Dento-Faciale.* 1998;32(4):573-98.
123. Béziat JL. *Chirurgie orthognathique piézoélectrique : diagnostic, indications, préparation orthodontique, réalisation des plans d’occlusion, techniques chirurgicales piézoélectriques.* EDP sciences. 2013.
124. Wong TY, Liu JK, Fang JJ, Wu TC, Tu YH. Use of the matching optimal symmetry plane method in planning surgical correction of facial asymmetry - A Preliminary Report of 20 Patients. *J Oral Maxillofac Surg.* 2014;72(6):1180-1180.
125. Naini FB, Gill DS. *Orthognathic surgery : principles, planning and practice.* Wiley-Blackwell. 2017.
126. Nik TH, Gholamrezaei E, Keshvad MA. Facial asymmetry correction : From conventional orthognathic treatment to surgery-first approach. *J Dent Res Dent Clin Dent Prospects.* 2019;13(4):311-20.
127. Gill DS, Naini FB. *Orthodontics : principles and practice.* Wiley-Blackwell. 2011.
128. Beukes J, Reyneke JP, Damstra J. Unilateral sagittal split mandibular ramus osteotomy : indications and geometry. *British Journal of Oral and Maxillofacial Surgery.* 2016;54(2):219-23.
129. Abou Chebel N, Saadeh M, Haddad R. Unilateral sagittal split osteotomy : effect on mandibular symmetry in the treatment of class III with laterognathia. *Prog Orthod.* 2020;21(1):19.



130. Fariña R, Mebus C, Mayer C, Torrealba R, Moreno E. Unilateral sagittal split ramus osteotomy : an alternative for some cases of asymmetric mandibular prognathism. *Int J Oral Maxillofac Surg.* 2018;47(5):630-7.
131. Choi YJ, Lee SH, Baek MS, Kim JY, Park YC. Consecutive condylectomy and molar intrusion using temporary anchorage devices as an alternative for correcting facial asymmetry with condylar hyperplasia. *Am J Orthod Dentofacial Orthop.* 2015;147(4):109-21.
132. Yen SLK. Distraction osteogenesis : application to dentofacial orthopedics. *Semin Orthod.* 1997;3(4):275-83.
133. Gallucci A, Graillon N, Foletti JM, Chossegros C, Cheynet F. Malformations congénitales des articulations temporo-mandibulaires et des branches mandibulaires : quand greffer ? Quand distraire ? *Rev Stomatol Chir Maxillo-Faciale Chir Orale.* 2016;117(4):240-4.
134. Molina F. Allongement et remodelage mandibulaire par distraction exobuccale. Une expérience de 277 cas. *Ann Chir Plast Esthét.* 2001;46(5):507-15.
135. Hassan SAE, Mohamed FI. Distraction osteogenesis in the management of mandibular hypoplasia secondary to temporomandibular joint ankylosis. Long term follow up. *J Cranio-Maxillofac Surg.* 2019;47(10):1510-20.
136. Aoki A, Prah Andersen B. Mandibular distraction osteogenesis for treatment of extreme mandibular hypoplasia. *Am J Orthod Dentofac Orthop.* 2007;132(6):848-55.
137. Diner PA, Tomat C, Zazurca F, Coquille F, Soupre V, Vazquez MP. Microsomies hémifaciales et distraction mandibulaire intra-orale. Vers des indications précises. *Ann Chir Plast Esthét.* 2001;46(5):516-26.
138. Tulasne JF. Place de la chirurgie orthognathique conventionnelle et de la greffe costale dans les dysplasies oto-mandibulaires. *Ann Chir Plast Esthét.* 2001;46(5):527-37.
139. Zanardi G, Parente EV, Esteves LS, Louro RS, Capelli J. Orthodontic and surgical treatment of a patient with hemifacial microsomia. *Am J Orthod Dentofacial Orthop.* 2012;141:130-9.
140. Charrier JB, Moreau N. Corrections volumétriques du visage par implants en titane microporeux. *Orthod Fr.* 2016;87(3):295-300.
141. El-Okeily M, Makaremi M. When anthropological considerations influence our attitude about the chin and orthognathic surgery. *J Dentofac Anom Orthod.* 2013;16(3):305.
142. Pouzoulet P, Cheynet F, Guyot L, Foletti JM, Chossegros C, Cresseaux P. Chin wing : Technical note. *J Stomatol Oral Maxillofac Surg.* 2018;119(4):315-8.
143. Cordier G, Sigaux N, Carlier A, Ibrahim B, Cresseaux P. Mini wing osteotomy : A variant of chin wing osteotomy. *Journal of Stomatology, Oral and Maxillofacial Surgery.* 2020;121(3):282-5.
144. Guichard S, Arnaud E. Chirurgie reconstructrice des tissus mous dans les microsomies hémifaciales. *Ann Chir Plast Esthét.* 2001;46(5):551-63.
145. Legan HL. Surgical correction of patients with asymmetries. *Semin Orthod.* 1998;4(3):189-98.

## Table des figures

---

<i>Figure 1 : Déviation du menton vers la gauche</i> .....	3
<i>Figure 2 : Hyperdéveloppement de l'hémiface droite</i> .....	3
<i>Figure 3 : Convergence des lignes horizontales vers la droite</i> .....	4
<i>Figure 4 : Jeune fille présentant une asymétrie des contours mandibulaires due à une acondylie gauche</i> .....	4
<i>Figure 5 : Analyse en vue d'avion</i> .....	5
<i>Figure 6 : Examen lors du sourire</i> .....	5
<i>Figure 7 : Asymétrie des arcades et présence d'une dent surnuméraire secteur 3</i> .....	6
<i>Figure 8 : Examen endobuccal</i> .....	7
<i>Figure 9 : Mesure des mouvements mandibulaires : la "Ré-glette" (25)</i> .....	8
<i>Figure 10 : Diagramme de Farrar (25)</i> .....	8
<i>Figure 11 : Electromyographie montrant une faible activité des masséters réalisées mâchoires serrées d'un patient présentant une dysfonction des muscles oro-faciaux (26)</i> .....	9
<i>Figure 12 : Visage de forme carrée associé à une hypertonie des muscles masséters favorisée par un serrement des dents depuis plusieurs années</i> .....	10
<i>Figure 13 : Jeune patient de 8ans présentant une infraclusion due une succion digitale antérieure et latérale</i> .....	10
<i>Figure 14 : Jeune patiente présentant une ventilation orale</i> .....	11
<i>Figure 15 : Système Ditramax</i> .....	11
<i>Figure 16 : Radiographie panoramique montrant des asymétries au niveau des condyles, des hauteurs ramales accompagnées d'anomalies dentaires</i> .....	12
<i>Figure 17 : Radiographie de profil montrant un dédoublement des contours mandibulaires</i> ..	13
<i>Figure 18 : Asymétrie faciale mise en évidence sur une téléradiographie de face montrant une bascule des ouvertures piriformes, du plan d'occlusion et du plan intergonial (30)</i> .....	13
<i>Figure 19 : Examen tridimensionnel montrant une asymétrie mandibulaire et une acondylie gauche</i> .....	14
<i>Figure 20 : Modèle 3D et analyse de Treil (37)</i> .....	15
<i>Figure 21 : Asymétrie d'origine dentaire due à l'inclusion de 25</i> .....	17
<i>Figure 22 : Diagnostic endobuccal d'une déviation dentaire (23)</i> .....	18
<i>Figure 23 : Diagnostic endobuccal d'une latérodéviatoin fonctionnelle (23)</i> .....	19
<i>Figure 24 : Diagnostic endobuccal d'une déviation positionnelle (23)</i> .....	19
<i>Figure 25 : Jeune fille présentant une latérogнатhie légère sans répercussion esthétique notable avec déviation du point menton vers la gauche et déviation de la LII mandibulaire vers la gauche</i> .....	21
<i>Figure 26 : Diagnostic endobuccal d'une latérogнатhie légère (23)</i> .....	21
<i>Figure 27 : Jeune fille présentant une latérogнатhie sévère</i> .....	22
<i>Figure 28 : Diagnostic endobuccal d'une latérogнатhie sévère (23)</i> .....	22
<i>Figure 29 : Images de reconstruction 3D schématisant une bascule frontale du plan d'occlusion par rapport au plan de Francfort (46)</i> .....	24
<i>Figure 30 : Non concordance des LII due à une agénésie d'une incisive centrale mandibulaire</i> .....	26
<i>Figure 31 : Latérodéviatoin fonctionnelle résultant d'une anomalie dans la dimension transversale</i> .....	27
<i>Figure 32 : Jeune patiente présentant une fente labiale et alvéolaire gauche</i> .....	29
<i>Figure 33 : Asymétrie faciale due à une craniosténose</i> .....	29

Figure 34 : a) Crâne normal ; b) Plagiocéphalie modérée (57) .....	31
Figure 35 : Neurofibrome plexiforme au niveau de la paupière droite (61).....	31
Figure 36 : Microsomie hémifaciale : a) Déviation du menton ; b) Anomalies occlusales majeures ; c) Microtie (64).....	32
Figure 37 : Héli-hyperplasie faciale en 1996 , 2007 puis 2010 (65).....	33
Figure 38 : Aplasie du condyle gauche vue sur un scanner 3D .....	34
Figure 39 : Hypercondylie unilatérale droite.....	35
Figure 40 : Syndrome de Treacher-Collins et manifestations oculaires du syndrome (64)....	36
Figure 41 : Syndrome d'Hanhart avec micromandibulie et rétromandibulie (64) .....	37
Figure 42 : Fracture condylienne droite suite à un traumatisme avec tuméfaction pré-tragienne droite et plaie mentonnière (16) .....	39
Figure 43 : Relation entre la symétrie occlusale et la symétrie crânio-faciale (74).....	43
Figure 44 : Bascule du plan d'occlusion maxillaire en denture temporaire (74) .....	44
Figure 45 : Détermination des axes des os temporaux par l'utilisation de repères sur l'oreille externe selon Deshayes (75) .....	44
Figure 46 : Noah (76).....	45
Figure 47 : Examen clinique exobuccal de Noah à 5ans (75).....	45
Figure 48 : Examen clinique endobuccal de Noah (75).....	46
Figure 49 : Position de l'enfant pour effectuer le test des « latéralités crâniennes » (74) .....	47
Figure 50 : Enoha (74) .....	47
Figure 51 : Rééducation d'une fracture condylienne sans trouble occlusal (16) .....	48
Figure 52 : Activateur utilisé pour guider la mandibule lors des mouvements de diduction (16) .....	48
Figure 53 : Torticolis a) à 2mois b) à 6ans et demi c) après traitement à 8ans ½ (59).....	49
Figure 54 : Occlusion de l'enfant a) à 6ans (suivi en orthodontie depuis l'âge de 4ans mais le traitement n'a pas permis de résoudre l'asymétrie ou la béance et ½ puis b) à 8ans ½ après un traitement ostéopathique et orthodontique (59) .....	49
Figure 55 : Correction des anomalies transversales et sagittales par la réhabilitation neuro-occlusale grâce à des pistes directes postérieures .....	51
Figure 56 : Réglages des pistes de désocclusion totale (PDT).....	54
Figure 57 : Utilisation de vérins sectoriels pour symétriser l'arcade maxillaire (75) .....	55
Figure 58 : Fränkel de recentrage (74).....	56
Figure 59 : Appareil de type Fränkel de recentrage (75) .....	57
Figure 60 : Correction des axes temporaux suite à un traitement orthopédique par un appareil de type Fränkel de recentrage (75).....	57
Figure 61 : Activateur Fonctionnel Asymétrique (84).....	59
Figure 62 : Photographies de la patiente traitée par activateur fonctionnel asymétrique au cours du traitement a) 2 ans et 1 mois b) 3ans et 11 mois c) 4 ans et 10 mois d) 7ans et 8mois (84).....	59
Figure 63 : Correction de l'asymétrie faciale et de la latérodéviation associée par l'action de TIM asymétriques de classe II et III sur doubles arcs de Theuveny (70) .....	60
Figure 64 : Traitement orthodontique en maintenant les compensations dento-alvéolaires (92) (A) Initial et (B) Après traitement.....	64
Figure 65 : Position thérapeutique des LII selon Dougherty (81) .....	65
Figure 66 : Cas clinique .....	67
Figure 67: Avulsions asymétriques dans les cas de classe II subdivision avec une LII maxillaire correspondant avec le plan sagittal médian (88) .....	68
Figure 68 : Traitement orthodontique par avulsions de 14 24 35 44 (92) (A) Initial et (B) Après traitement.....	69

<i>Figure 69 : Gestion de l'endoalvéolie associée à une asymétrie squelettique dite essentielle (77)</i> .....	70
<i>Figure 70 : Distalisation asymétrique d'une molaire mandibulaire par sliding jigs (98)</i> .....	71
<i>Figure 71 : FEO ayant une action asymétrique (81)</i> .....	72
<i>Figure 72 : Arc transpalatin activé en expansion asymétrique et torque corono-palatin controlatéral (91)</i> .....	73
<i>Figure 73 : Activation asymétrique du pendulum : distalisation de 26 (81)</i> .....	73
<i>Figure 74 : Système à doubles boucles pour déplacer la LII sur la gauche (95)</i> .....	75
<i>Figure 75 : Rétraction asymétrique en technique segmentée par ressort cantilever (93) (81)</i>	76
<i>Figure 76 : Association d'un TIM de classe III et d'une TIM antérieure diagonale pour la correction de la déviation (95)</i> .....	76
<i>Figure 77 : TIM de classe III gauche associée à une TIM de classe II droite pour corriger la déviation de la ligne maxillaire à droite et la déviation de la ligne mandibulaire à droite et rétablir la classe I droite et gauche (100)</i> .....	77
<i>Figure 78 : Utilisation d'une TIM antérieure en diagonale et d'une TIM de classe II de soutien (101)</i> .....	77
<i>Figure 79 : A) Déviation des LII maxillaires et mandibulaires de côtés opposés B) Correction par inclinaison des dents (95)</i> .....	78
<i>Figure 80 : Déviations des LII dans un contexte d'asymétrie faciale (95)</i> .....	79
<i>Figure 81 : Effets parasites des TIM de classe II et III dans le plan sagittal (48)</i> .....	79
<i>Figure 82 : Effet de la TIM transverse antérieure et des TIM asymétriques de classe II et III dans le plan frontal (48)</i> .....	80
<i>Figure 83 : Arc d'ingression en Alliage de Titane Molybdène (TMA) 0,017x0,025 inch (102)</i> .....	81
<i>Figure 84 : Cantilever en TMA 0,017x0,025 inch (102)</i> .....	81
<i>Figure 85 : Cantilever avec crochet utilisé pour redresser le secteur postérieur (102)</i> .....	82
<i>Figure 86 : Arc construit en S (104)</i> .....	82
<i>Figure 87 : Stabilisation de l'arcade maxillaire par 2 mini-vis pour corriger la déviation mandibulaire avec une TIM antérieure et TIM de classe III unilatérale (48)</i> .....	84
<i>Figure 88 : Recul en masse de l'arcade mandibulaire par la mini-vis postérieure mandibulaire et TIM de classe III supportées par la mini-vis maxillaire (48)</i> .....	84
<i>Figure 89 : Stabilisation par mini-vis d'ancrage du secteur 2 pour obtenir une expansion unilatérale secteur 1 (106)</i> .....	85
<i>Figure 90 : Suppression des vecteurs verticaux et des moments des TIM antérieures transverses par l'ajout de mini-vis antérieure maxillaire et/ou mandibulaire (48)</i> .....	85
<i>Figure 91 : Déplacement latéral du secteur incisif proche de la translation (48)</i> .....	85
<i>Figure 92 : Correction de la déviation de la LII mandibulaire par l'association d'une mini-vis maxillaire et d'une TIM antérieure diagonale (48)</i> .....	86
<i>Figure 93 : Détermination de la bascule frontale du plan d'occlusion sur a) une téléradiographie de face et b) cliniquement (107)</i> .....	87
<i>Figure 94 : Ingression mandibulaire gauche et égression maxillaire gauche pour corriger une bascule frontale du plan d'occlusion</i> .....	88
<i>Figure 95 : Ingression maxillaire droite antérieure et postérieure par des mini-vis en technique linguale (48)</i> .....	88
<i>Figure 96 : Stabilisation de l'ingression secteur 2 (109)</i> .....	88
<i>Figure 97 : Correction de la bascule du plan d'occlusion (109)</i> .....	89
<i>Figure 98 : Placement de la mini-vis médio-palatine lors de la biomécanique développée par Paik et al. (110)</i> .....	89
<i>Figure 99 : Photos intra-arcades a) avant le traitement et b) après le traitement (110)</i> .....	90

<i>Figure 100 : Photographies exo-buccales et téléradiographie de face A) avant traitement et B) après traitement (110).....</i>	<i>91</i>
<i>Figure 101 : Biomécanique utilisée par Yanes Vico et al. pour corriger la bascule du plan d'occlusion (111) .....</i>	<i>92</i>
<i>Figure 102 : Correction de la bascule du plan d'occlusion par ingression unilatérale secteur 2 (112).....</i>	<i>93</i>
<i>Figure 103 : Téléradiographie de face A : avant et B : après ingression molaire C : Système d'ingression des molaires maxillaires (113).....</i>	<i>94</i>
<i>Figure 104 : Système d'ingression molaires maxillaires en arcade segmentée (113) .....</i>	<i>94</i>
<i>Figure 105 : Ingression molaire mandibulaire par chaînette élastomérique et arc lingual pour maintenir des rapports transversaux corrects (19) .....</i>	<i>95</i>
<i>Figure 106 : Egression du secteur 4 par mise en place d'une mini-vis antérieure secteur 1 et d'une TIM verticale (48).....</i>	<i>95</i>
<i>Figure 107 : Correction de la bascule frontale du plan d'occlusion après une chirurgie précoce mandibulaire.....</i>	<i>96</i>
<i>Figure 108 : Évolution de l'asymétrie faciale d'un patient traitée par orthodontie à 11 ans, 14 ans, 16 ans et 23 ans.....</i>	<i>97</i>
<i>Figure 109 : Évolution de l'asymétrie sur téléradiographie de profil de ce même patient à 11 ans (pré-traitement), 14 ans (post-traitement) et 23 ans. ....</i>	<i>97</i>
<i>Figure 110 : Stabilité de l'occlusion du traitement de ce même patient à 9ans post-traitement .....</i>	<i>98</i>
<i>Figure 111 : Plaque de surélévation .....</i>	<i>100</i>
<i>Figure 112 : Moulages montrant A : la sévérité des compensations dento-alvéolaires transversales des dents postérieures et en B : leurs corrections par coordinations des arcs et contrôle du torque (120) .....</i>	<i>102</i>
<i>Figure 113 : Asymétrie faciale sévère et compensations dento-alvéolaires sévères (120) ...</i>	<i>103</i>
<i>Figure 114 : Arcades dentaires pré-chirurgicales de la patiente (Figure 113) (120) .....</i>	<i>103</i>
<i>Figure 115 : Arcs chirurgicaux avec pitons clipsés .....</i>	<i>104</i>
<i>Figure 116 : Photographies exo- et endo-buccales après débaguage (120) (cf Figure 113) 104</i>	
<i>Figure 117 : Téléradiographie de face A) montrant une bascule frontale du plan d'occlusion, une déviation de la mandibule de 7 mm sur la gauche. L'examen clinique B) révèle une asymétrie de la face sévère dans un contexte de classe III squelettique et de classe III d'Angle. C) Photographie et occlusion post-traitement (113) .....</i>	<i>105</i>
<i>Figure 118 : Sourire pré et post-traitement (114).....</i>	<i>106</i>
<i>Figure 119 : A : Asymétrie faciale sévère avec une bascule du plan d'occlusion, une asymétrie des condyles et du bord mandibulaire. B : Correction d'une asymétrie faciale sévère par un traitement orthodontico-chirurgical.....</i>	<i>108</i>
<i>Figure 120 : Tracé des ostéotomies de Le Fort.....</i>	<i>109</i>
<i>Figure 121 : Ostéotomie mandibulaire Obwegeser - Dal Pont (125).....</i>	<i>110</i>
<i>Figure 122 : Vue supérieure de la mandibule lors d'une ostéotomie sagittale unilatérale du ramus (128).....</i>	<i>111</i>
<i>Figure 123 : Scintigraphie osseuse mettant en évidence une croissance osseuse au niveau du condyle droit par l'hyperfixation de l'isotope Tc 99 (131).....</i>	<i>111</i>
<i>Figure 124 : Condylectomie par voie d'abord externe (66).....</i>	<i>112</i>
<i>Figure 125 : Correction de l'hypercondylie à croissance transversale A après une condylectomie en B puis par une chirurgie d'avancée mandibulaire en C pour terminer la correction squelettique et occlusale (66).....</i>	<i>113</i>
<i>Figure 126 : Hypoplasie mandibulaire d'une patiente de 9ans traitée par ostéogenèse par distraction .....</i>	<i>115</i>
<i>Figure 127 : Distracteur intrabuccal (11).....</i>	<i>115</i>



<i>Figure 128 : Reconstitution du ramus et du condyle mandibulaire gauche par une greffe chondro-costale (139).....</i>	<i>116</i>
<i>Figure 129 : Radiographie panoramique initiale montrant une agénésie du ramus droit, une hypoplasie du condyle et une absence de la glène côté gauche .....</i>	<i>116</i>
<i>Figure 130 : Ostéotomie verticale rétro foraminale (13).....</i>	<i>117</i>
<i>Figure 131 : Différence entre l'ostéotomie sagittale de type Obwegeser ou Epker et l'ostéotomie oblique courte de Perthes Schloessmann (11) .....</i>	<i>118</i>
<i>Figure 132 : Génioplastie.....</i>	<i>119</i>
<i>Figure 133 : Modifications de l'angle mandibulaire et des lèvres après Chin Wing (142)..</i>	<i>119</i>
<i>Figure 134 : Tracé d'ostéotomie du Chin Wing en jaune, du Mini Wing en bleu et passage du nerf alvéolaire inférieur en rouge (143) .....</i>	<i>120</i>
<i>Figure 135 : Correction de l'angle mandibulaire par mise en place d'une prothèse en titane microporeux après planification informatique (140) .....</i>	<i>120</i>

## *Table des tableaux*

---

<i>Tableau 1 : Tableau récapitulatif des différents diagnostics d'une déviation du menton ou d'une non-concordance des LII .....</i>	<i>25</i>
--	-----------

## *Serment d'Hippocrate*

*En présence des Maîtres de cette Faculté, de mes chers condisciples, devant l'effigie d'Hippocrate,*

*Je promets et je jure, au nom de l'Être Suprême, d'être fidèle aux lois de l'Honneur et de la probité dans l'exercice de La Médecine Dentaire.*

*Je donnerai mes soins gratuits à l'indigent et n'exigerai jamais un salaire au-dessus de mon travail, je ne participerai à aucun partage clandestin d'honoraires.*

*Admis dans l'intérieur des maisons, mes yeux ne verront pas ce qui se passe, ma langue taira les secrets qui me seront confiés et mon état ne servira pas à corrompre les mœurs ni à favoriser le crime.*

*Je ne permettrai pas que des considérations de religion, de nation, de race, de parti ou de classe sociale viennent s'interposer entre mon Devoir et mon patient.*

*Je garderai le respect absolu de la vie humaine dès sa conception.*

*Même sous la menace, je n'admettrai pas de faire usage de mes connaissances médicales contre les lois de l'Humanité.*

*Respectueux et reconnaissant envers les Maîtres, je rendrai à leurs enfants l'instruction que j'ai reçue de leurs pères.*

*Que les hommes m'accordent leur estime si je suis fidèle à mes promesses,*

*Que je sois couvert d'opprobre et méprisé de mes confrères si j'y manque.*

## **Approbation – Improbation**

Les opinions émises par les dissertations présentées, doivent être considérées comme propres à leurs auteurs, sans aucune approbation ou improbation de la Faculté de Chirurgie dentaire (1).

Lu et approuvé,

Vu,  
Nice, le

Le Président du jury,

Le Doyen de la Faculté de  
Chirurgie Dentaire de l'UNS

Professeur

Professeur Laurence LUPI

(1) Les exemplaires destinés à la bibliothèque doivent être obligatoirement signés par le Doyen et par le Président du Jury.

**France VIVES**

**APPROCHE DES ASYMETRIES MANDIBULAIRES PAR  
L'ORTHODONTISTE :  
ANALYSE DE LA LITTERATURE**

**Thèse** : Chirurgie Dentaire, Nice, 2021, n°42-57-21-01

**Directeur de thèse** : **Dr CAMIA Julien**

**Mots-clés** : Asymétrie mandibulaire, asymétrie faciale, orthodontie, analyse de la littérature, chirurgie orthognathique, mini-vis, bascule du plan d'occlusion.

**Résumé** :

Les asymétries mandibulaires sont des dysmorphoses complexes en raison de leur extrême variabilité. L'examen clinique associé aux examens radiographiques tridimensionnels ont permis un diagnostic plus précis en précisant l'étendue et les structures impliquées dans l'asymétrie. A ce jour, aucun consensus n'existe pour distinguer une asymétrie physiologique d'une asymétrie pathologique aussi bien au niveau des mesures que de leur localisation. La décision de prise en charge thérapeutique repose sur la perception par le praticien de la dysharmonie faciale, de la localisation, de la sévérité, de l'étiologie et des désordres occlusaux. Une plainte fonctionnelle, l'autoperception de l'asymétrie par le patient et ses répercussions rentrent aussi en jeu.

Les répercussions occlusales et esthétiques des asymétries sont appréciées par le praticien afin de privilégier un moyen thérapeutique (chirurgical ou orthodontique par exemple) par rapport à un autre.

Les traitements interceptifs des asymétries mandibulaires débutent dès l'âge de 3 ans. Les traitements orthopédiques et orthodontiques sont envisagés dans les asymétries mandibulaires légères à modérées. Concernant les asymétries sévères, le traitement privilégié est un traitement chirurgical le plus souvent associé à un traitement orthodontique.

L'objectif de cette thèse est de réaliser une analyse de la littérature pour faire un état des lieux de la démarche diagnostique, des étiologies et des différentes approches thérapeutiques des asymétries mandibulaires.