



HAL
open science

Comparaison des résultats des ciments aux silicates de calcium avec le formocrésol dans le cas de la pulpotomie sur dent temporaire cariée : une revue générale

Louis Le Roux

► To cite this version:

Louis Le Roux. Comparaison des résultats des ciments aux silicates de calcium avec le formocrésol dans le cas de la pulpotomie sur dent temporaire cariée : une revue générale. Sciences du Vivant [q-bio]. 2021. dumas-03219392

HAL Id: dumas-03219392

<https://dumas.ccsd.cnrs.fr/dumas-03219392>

Submitted on 6 May 2021

HAL is a multi-disciplinary open access archive for the deposit and dissemination of scientific research documents, whether they are published or not. The documents may come from teaching and research institutions in France or abroad, or from public or private research centers.

L'archive ouverte pluridisciplinaire **HAL**, est destinée au dépôt et à la diffusion de documents scientifiques de niveau recherche, publiés ou non, émanant des établissements d'enseignement et de recherche français ou étrangers, des laboratoires publics ou privés.

U.F.R. D'ODONTOLOGIE

Année 2021

Thèse n°24

THESE POUR L'OBTENTION DU

**DIPLOME D'ETAT de DOCTEUR EN CHIRURGIE
DENTAIRE**

Présentée et soutenue publiquement

Par Le Roux, Louis

Né le 14/02/1991 à Bordeaux (33), France

Le 22 avril 2021

**Comparaison des résultats des ciments aux silicates de
calcium avec le formocrésol dans le cas de la pulpotomie
sur dent temporaire cariée : une revue générale**

Sous la direction de : Docteur DELBOS Yves

Membres du jury :

Président	Mme BOILEAU Marie-José,	Professeur des Universités
Directeur	M. DELBOS Yves,	Maître de Conférences des Universités
Rapporteur	Mme GAROT Elsa,	Maître de Conférences des Universités
Assesseur	Mme JACQUEMONT Mathilde,	Assistante Hospitalo-Universitaire

UNIVERSITE DE BORDEAUX

MAJ
11/01/2021

Président M. TUNON DE LARA Manuel
Directeur de Collège des Sciences de la Santé M. PELLEGRIN Jean-Luc

COLLEGE DES SCIENCES DE LA SANTE UNITE DE FORMATION ET DE RECHERCHE DES SCIENCES ODONTOLOGIQUES

Directrice Mme BERTRAND Caroline 58-01
Directeur Adjoint à la Pédagogie Mr DELBOS Yves 56-01
Directeur Adjoint – Chargé de la Recherche M. CATROS Sylvain 57-01
Directeur Adjoint – Chargé des Relations Internationales M. SEDARAT Cyril 57-01

ENSEIGNANTS DE L'UFR

PROFESSEURS DES UNIVERSITES

Mme	Caroline	BERTRAND	Prothèse dentaire	58-01
Mme	Marie-José	BOILEAU	Orthopédie dento-faciale	56-01
M	Sylvain	CATROS	Chirurgie orale	57-01
M	Raphaël	DEVILLARD	Dentisterie restauratrice et endodontie	58-01
Mme	Véronique	DUPUIS	Prothèse dentaire	58-01
M.	Bruno	ELLA NGUEMA	Sciences anatomiques et physiologiques - Biomatériaux	58-01
M.	Jean-Christophe	FRICAIN	Chirurgie buccale – Pathologie et thérapeutique	57-01

MAITRES DE CONFERENCES DES UNIVERSITES

Mme	Elise	ARRIVÉ	Prévention épidémiologie – Economie de la santé – Odontologie légale	56-02
Mme	Audrey	AUSSEL	Sciences anatomiques et physiologiques	58-01
Mme	Cécile	BADET	Biologie Orale	57-01
M.	Etienne	BARDINET	Orthopédie dento-faciale	56-01
M.	Michel	BARTALA	Prothèse dentaire	58-01
M.	Cédric	BAZERT	Orthopédie dento-faciale	56-01
M.	Christophe	BOU	Prévention épidémiologie – Economie de la santé – Odontologie légale	56-02
Mme	Sylvie	BRUNET	Chirurgie buccale – Pathologie et thérapeutique	57-01
M.	Jacques	COLAT PARROS	Sciences anatomiques et physiologiques	58-01
M,	Jean-Christophe	COUTANT	Sciences anatomiques et physiologiques	58-01
M.	François	DARQUE	Orthopédie dento-faciale	56-01
M.	François	DE BRONDEAU	Orthopédie dento-faciale	56-01
M.	Yves	DELBOS	Odontologie pédiatrique	56-01
M,	Emmanuel	D'INCAU	Prothèse dentaire	58-01
Mme	Mathilde	FENELON	Chirurgie Orale	57-01
Mme	Elsa	GAROT	Odontologie pédiatrique	56-01
M.	Dominique	GILLET	Dentisterie restauratrice et endodontie	58-01
Mme	Olivia	KEROUREDAN	Dentisterie restauratrice et endodontie	58-01
M.	Jean-François	LASSERRE	Prothèse dentaire	58-01
M.	Yves	LAUVERJAT	Parodontologie	57-01
Mme	Odile	LAVIOLE	Prothèse dentaire	58-01
Mme	Javotte	NANCY	Odontologie pédiatrique	56-01

M.	Adrien	NAVEAU	Prothèse dentaire	58-01
M.	Philippe	POISSON	Prévention épidémiologie – Economie de la santé – Odontologie légale	56-02
M.	Patrick	ROUAS	Odontologie pédiatrique	56-01
M.	Johan	SAMOT	Biologie Orale	57-01
Mme	Maud	SAMPEUR	Orthopédie dento-faciale	56-01
M.	Cyril	SEDARAT	Parodontologie	57-01
Mme	Noélie	THEBAUD	Biologie Orale	57-01
M.	Eric	VACHEY	Dentisterie restauratrice et endodontie	58-01

AUTRES ENSEIGNANTS

M.	Cédric	FALLA	Prévention épidémiologie – Economie de la santé – Odontologie légale	56-02
M.	François	ROUZÉ L'ALZIT	Prothèse dentaire	58-01

ASSISTANTS

M.	Bastien	BERCAULT	Chirurgie Orale	57-01
M.	Baptiste	BERGES	Prothèse dentaire	58-01
Mme	Mathilde	BOUDEAU	Odontologie conservatrice – Endodontie	58-01
Mme	Virginie	CHUY	Prévention épidémiologie – Economie de la santé – Odontologie légale	56-02
M	Pierre-Hadrien	DECAUP	Prothèse dentaire	58-01
Mme	Laura	DONNET	Biologie Orale	57-01
Mme	Julia	ESTIVALS	Odontologie pédiatrique	56-01
Mr	Pierre-André	GUILLAUD	Parodontologie	57-01
Mme	Jane	GOURGUES	Prévention épidémiologie – Economie de la santé – Odontologie légale	56-02
Mr	Louis	HUAULT	Sciences anatomiques et physiologiques	58-01
Mme	Mathilde	JACQUEMONT	Parodontologie	57-01
Mme	Clémence	JAECK	Prothèse dentaire	58-01
Mr	Aymeric	JOUBERT DU CELLIER	Dentisterie restauratrice et endodontie	58-01
Mr	Jean-Baptiste	IRIBARREN	Dentisterie restauratrice et endodontie	58-01
Mme	Claudine	KHOURY	Prévention épidémiologie – Economie de la santé – Odontologie légale	56-02
Mme	Camille	LACAULE	Orthopédie dento-faciale	56-01
M.	Antoine	LAFITTE	Orthopédie dento-faciale	56-01
Mme	Léa	MASSE	Prothèse dentaire	58-01
Mme	Aude	MENARD	Prothèse dentaire	58-01
M	Florian	PITEU	Prothèse dentaire	58-01
Mme	Rawen	SMIRANI	Parodontologie	57-01
Mme	Florianne	VILLAT	Dentisterie restauratrice et endodontie	58-01
M.	Clément	VACHEY	Odontologie conservatrice – Endodontie	58-01
M	Paul	VITIELLO	Prothèse dentaire	58-01
Mme	Sophia	ZIANE	Odontologie conservatrice – Endodontie	58-01
Mme	Laurie	FUCHS	Odontologie pédiatrique	56-01

Remerciements

A notre Présidente de thèse

Madame le Professeur Marie-José BOILEAU
Professeur des Universités – Praticien Hospitalier
Sous-section Orthopédie Dento-Faciales 56-01

En vous remerciant de votre gentillesse et de votre constante disponibilité envers les externes. Je vous remercie également sincèrement du grand honneur que vous me faites d'avoir accepté la présidence de mon jury de thèse. Veuillez recevoir l'expression de ma gratitude et de mon profond respect.

A notre Directeur de thèse

Monsieur le Docteur Yves DELBOS
Maître de Conférences des Universités – Praticien Hospitalier
Sous-section Odontologie Pédiatrique – 56-01

Ce fut un réel plaisir que de vous avoir comme enseignant, tant à la faculté qu'à l'hôpital, ainsi que comme directeur de thèse. Vous avez toujours été disponible pour nous aider et répondre à nos questions, avec gentillesse et humour. Veuillez trouver ici le témoignage de ma sincère reconnaissance.

A notre Rapporteur de thèse

Madame le Docteur Elsa GAROT
Maître de Conférences des Universités – Praticien Hospitalier
Sous-section Odontologie Pédiatrique – 56-01

Tout d'abord merci beaucoup d'avoir eu la patience de rapporter ce travail. Merci également d'avoir toujours été à l'écoute et à l'aide de tous les externes qui venaient vous voir, sans jamais perdre

patience avec aucun d'entre nous. Enfin merci d'avoir été mon jury de CSCT. Soyez assurée de ma profonde gratitude.

A notre Assesseur

Madame le Docteur Mathilde JACQUEMONT

Assistante Hospitalo-Universitaire

Sous-section Parodontologie – 57-01

Je vous remercie sincèrement d'avoir accepté de participer à ce jury de thèse. Je garderai un excellent souvenir des vacances passées à vous assister à Xavier-Arnozan.

Je tiens à remercier toute l'équipe enseignante du mercredi de Pellegrin qui arrive à produire une ambiance de travail à la fois studieuse et agréable.

Remerciements personnels

Ce travail est dédié à ma mômman, parce que quitte à être un fils à maman autant le faire à fond.
Merci.

A Juju, Lélé, Cléclé.

1	Généralités	12
1.1	Histoire	12
1.2	Histologie.....	13
1.2.1	Stade de développement	14
1.2.2	La pulpe dentaire.....	14
1.2.2.1	Les compartiments pulpaire	14
1.2.2.1.1	Palissade odontoblastique	14
1.2.2.1.2	Couche acellulaire de Weil	15
1.2.2.1.3	Couche sous-odontoblastique de Höhl (ou Höehl)	15
1.2.2.1.4	Compartiment pulpaire centrale.....	15
1.2.2.2	Matrice extra cellulaire	16
1.2.2.3	Vascularisation et innervation.....	16
1.2.2.3.1	Vascularisation artérielle.....	16
1.2.2.3.2	Vascularisation veineuse	17
1.2.2.3.3	Système lymphatique.....	17
1.2.2.3.4	Innervation	17
1.2.2.3.4.1	Origine et trajet	17
1.2.2.3.4.2	Action dans l'inflammation	17
1.2.2.3.4.3	Nociception	17
1.2.2.4	Inflammation pulpaire.....	18
1.2.2.4.1	Historique de la dent.....	18
1.2.2.4.2	Réaction inflammatoire.....	18
1.2.2.5	Exposition pulpaire	19
1.2.3	Email	19
1.2.4	Dentine	19
1.2.4.1	Composition	19
1.2.4.2	Tubules dentinaires	20
1.2.4.3	Différents types de dentines	20
1.3	La maladie carieuse	22

1.3.1	Evolution de l'atteinte carieuse.....	22
1.3.2	Évolution de l'état pulpaire	23
1.3.3	Particularités anatomiques des dents déciduales.....	23
1.4	Thérapie pulpaire vitale.....	23
1.4.1	Diagnostic clinique	24
1.4.2	Indication TPV.....	24
1.4.3	Contre-indication TPV	24
1.4.4	Biomatériaux	25
1.4.5	Vitalité pulpaire	25
1.4.5.1	Tests de sensibilités pulpaire.....	25
1.4.5.2	Tests de vitalité pulpaire	26
1.4.6	Radiographie.....	27
1.4.7	Suivi	27
1.5	Coiffage pulpaire indirect.....	27
1.6	Coiffage pulpaire direct.....	27
1.7	Pulpotomie	28
1.7.1	Protocole opératoire	28
1.7.1.1	Echecs pulpotomies.....	30
1.7.2	Suivi post-opératoire	31
1.7.3	Biomatériaux de coiffage de la pulpe radiculaire.....	31
1.7.3.1	Oxyde de zinc eugénol.....	31
1.7.3.2	Hydroxyde de calcium	31
1.7.3.3	Formocrésol.....	32
1.7.3.3.1	Composition	32
1.7.3.3.2	Pronostic.....	32
1.7.3.3.3	Mode d'action	32
1.7.3.3.4	Utilisation	32
1.7.3.3.5	Interdiction.....	32
1.7.3.4	Glutaraldéhyde.....	33
1.7.3.5	Sulfate ferrique.....	33
1.7.3.6	MTA	33
1.7.3.6.1	Composition	34
1.7.3.6.2	Propriétés.....	34
1.7.3.6.3	Différentes formules	34

1.7.3.7	Biodentine™	35
1.7.3.7.1	Composition	35
1.7.3.7.2	Présentation	36
1.7.3.7.3	Réaction de prise	36
1.7.3.7.4	Temps de prise	37
1.7.3.7.5	Propriétés mécaniques.....	37
1.7.3.7.5.1	Résistance à la compression	37
1.7.3.7.5.2	Capacité d'adhésion	37
1.7.3.7.5.3	Radio opacité.....	39
1.7.3.7.6	Infiltration.....	40
1.7.3.7.7	Biocompatibilité	40
1.7.3.7.8	Bioactivité.....	40
1.7.3.7.8.1	Interaction pulpaire.....	40
1.7.3.7.8.2	Propriétés antimicrobiennes.....	40
2	Revue générale.....	41
2.1	Stratégie de recherche	41
2.1.1	Critères d'inclusions	41
2.1.2	Critères d'exclusions.....	41
2.1.3	Sélection des articles	41
2.1.4	Données sélectionnées.....	41
2.2	Résultats	42
2.2.1	MTA vs Formocrésol.....	43
2.2.1.1	Symptômes cliniques.....	44
2.2.1.1.1	Douleurs	44
2.2.1.1.2	Atteintes parodontales.....	45
2.2.1.1.3	Mobilité pathologique.....	45
2.2.1.2	Symptômes radiographiques.....	45
2.2.1.2.1	Elargissement desmodontale	46
2.2.1.2.2	Image radioclaire.....	46
2.2.1.2.2.1	Image radioclaire péri apicale	46
2.2.1.2.2.2	Image radioclaire furcation	46
2.2.1.2.3	Résorption radiculaire	47
2.2.1.2.3.1	Résorption radiculaire interne	47
2.2.1.2.3.2	Résorption radiculaire externe.....	48

2.2.1.2.4	Calcification canalaire	48
2.2.1.2.5	Pont dentinaire.....	48
2.2.2	MTA vs BiodentineTM	49
2.2.2.1	Symptômes cliniques.....	49
2.2.2.1.1	Douleurs	50
2.2.2.1.2	Atteinte parodontale.....	50
2.2.2.1.3	Mobilité pathologique.....	50
2.2.2.2	Symptômes radiographiques.....	50
2.2.2.2.1	Elargissement desmodontale	50
2.2.2.2.2	Image radioclaire.....	51
2.2.2.2.2.1	Image radioclaire péri apicale	51
2.2.2.2.2.2	Image radioclaire furcation	51
2.2.2.2.3	Résorption radiculaire	52
2.2.2.2.3.1	Résorption radiculaire interne	52
2.2.2.2.3.2	Résorption radiculaire externe.....	52
2.2.2.2.4	Calcification canalaire	52
2.2.2.2.5	Pont dentinaire.....	53
2.2.3	BiodentineTM vs Formocrésol.....	53
2.2.3.1	Symptômes cliniques.....	53
2.2.3.2	Symptômes radiographiques.....	54
3	Discussion	55
3.1	Méthodologie de la revue générale	55
3.2	Méthodologie des articles.....	55
3.2.1	Double aveugle	55
3.2.2	Critères d'évaluations.....	55
3.2.3	Echantillon	56
3.3	Analyse des résultats.....	56
3.3.1	Résorption radiculaire interne :	57
3.3.2	Calcification canalaire :.....	57
3.3.3	Pont dentinaire :.....	58
3.3.4	Différents types de MTA.....	58
3.3.5	Formocrésol et utilisation d'eugéno :.....	59
3.3.6	Protocole opératoire	59
3.3.6.1	Caries proximales :	59

3.3.6.2	Contrôle hémorragie :	59
3.3.6.3	Couronne pédodontique préformée :	59
3.4	Perspectives.....	59
3.4.1	Pronostic pulpotomie	59
3.4.2	Coiffage pulpaire indirect	60

Liste des abréviations :

BD:	Biodentine™ (Septodont Ltd, Saint Maur des Faussés, France)
BMP:	bone morphogenic protein / protéine osseuse morphogénétique
CEM:	calcium enriched mixture / ciment enrichi en calcium
CPP:	Couronne pédodontique préformée
CVI:	ciment verre ionomère
CVI-MAR:	ciment verre ionomère modifié par adjonction de résine
EMD:	Enamel Matrix Derivative
g:	gramme
IL:	Interleukine
IRM:	Immediate Restorative Material
mm:	millimètre
mmol.L(-1):	millimolaire par litre
MPa:	Méga Pascal
MTA:	minéral trioxyde aggregate / agrégat de trioxyde minéral
TGF-β1:	transforming growth factor
TNF:	tumor necrosis factor
TPV:	Thérapie Pulpaire Vitale

Introduction

Les dents temporaires permettent la mastication et la phonation correcte de l'enfant, elles maintiennent l'espace sur l'arc dentaire, guident l'éruption des dents permanentes, assurent le maintien de la dimension verticale d'occlusion, et participent à la croissance harmonieuse de la face. L'importance de leur conservation sur l'arcade dentaire ne fait donc pas débat.

En outre la conservation de l'espace sur l'arc dentaire est l'un des principaux objectifs de l'odontologie pédiatrique. La perte de dents temporaires, entraînant une perte d'espace pour l'éruption des dents permanentes, peut générer à terme des malpositions et malocclusions en dentures mixtes et permanentes.

D'un autre côté la maladie carieuse fait partie des infections chroniques les plus fréquentes de l'enfance. La lésion carieuse étendue étant la pathologie la plus commune de la dent temporaire. 42% des enfants de 2 à 11 ans présentent des caries sur leurs dents temporaires, avec un ratio de 1,6 dents cariées par enfants. La majorité de ces caries n'étant pas traitées.

L'objectif de la pulpotomie reste à terme de conserver la dent sur l'arcade jusqu'à son exfoliation physiologique.

"Qu'est-ce qu'un enfant ? Comment reconnaître un enfant d'un adulte, à part la taille ? [...] C'est sur le plan purement psychologique que nous devons nous situer pour pouvoir reconnaître un enfant d'un adulte. En un mot nous résumerons la différence essentielle entre l'adulte et l'enfant à partir de l'axiome suivant : les adultes sont des gens sérieux, les enfants sont des gens pas sérieux"

Desproges

"J'aime les enfants - bien cuits !"

W.C. Fields

1 Généralités

1.1 Histoire

La première description d'un coiffage pulpaire remonte en 1756, elle est faite dans le premier livre traitant de l'art dentaire en allemand, écrit par Philipp Pfaff dentiste à la cour du roi Prussien Friederich II à Berlin.

Pfaff y explique qu'il recouvre la pulpe exposée avec une feuille d'or [1] [2].

En 1871 King énonce quatre impératifs pour un biomatériau de coiffage pulpaire : Ne pas irriter la pulpe dentaire, ne pas se désagréger ni se dissoudre dans le temps, ce biomatériau doit être en contact direct avec la pulpe mais sans exercer de pression, et il ne doit pas conduire la chaleur [1].

En 1874 l'allemand Adolph Witzel exhorte à appliquer les principes de prévention de l'infection microbienne en chirurgie de Lister dans le domaine dentaire. Il apparaissait déjà évident que pour conserver la pulpe vitale il était nécessaire de travailler dans des conditions d'asepsie mais également d'utiliser un biomatériau de coiffage étanche [1].

Woodhouse en 1875 indique clairement que la pulpe est condamnée en cas d'infiltration salivaire du biomatériau.

Et Witzel en 1879 explique que c'est l'infection par des micro-organismes qui est la cause de l'échec des coiffages pulpaires et la raison de l'inflammation pulpaire. Il en conclut qu'un coiffage pulpaire ne peut s'envisager que pour des pulpes saines non infectées [1].

Cette envie de nombreux dentistes de conserver la pulpe vitale par tous les moyens s'explique pour deux raisons [1]:

- En premier lieu les premiers anesthésiants locaux ne seront mis au point qu'en 1905 par l'allemand Braun. Jusqu'à ce moment pour un patient l'extirpation de la pulpe inflammée d'une dent était bien plus douloureuse que son extraction pure et simple.
- Ensuite parce que, au-delà de la douleur exquise liée au traitement endodontique sans anesthésie, il n'y avait pas de biomatériau fiable et durable pour combler les canaux radiculaires.

Le formocrésol est développé en 1904 par Buckley, et c'est en 1923 puis en 1930 que Sweet suggère l'utilisation du formocrésol dans le cas de dent temporaire dont la pulpe est exposée par la lésion carieuse [1] [2] [3].

C'est Hermann en 1920 qui décrit pour la première fois l'utilisation de l'hydroxyde de calcium comme biomatériau de obturation canalair. Il réalise la première pulpotomie vitale réussie avec l'hydroxyde de calcium (calxyl) en 1930 [1] [3].

En 1938 Teuscher et Zander décrivent la présence d'un pont dentinaire et la présence d'une pulpe radiculaire vitale après leur coiffage avec de l'hydroxyde de calcium (calxyl) [2].

Par la suite le taux d'échec lié au nombre important de résorption interne via cette technique devait amener à lui préférer de façon générale le formocrésol dont le taux de succès était plus important. La recherche des causes d'échec avec l'hydroxyde de calcium amena à préconiser l'élimination du caillot sanguin se formant au niveau des amputations pulpaire [2].

La pulpe dentaire est probablement le tissu de l'organisme humain qui a le plus été mis en contact avec différents biomatériaux dans l'histoire [1] [2].

1.2 Histologie

Anatomiquement et histologiquement les dents temporaires diffèrent des définitives. L'émail (A) des dents de lait est moins épais, leur dentine (B) est plus perméable, et leur pulpe (C) est proportionnellement plus volumineuse avec des cornes pulpaire plus longues, plus effilées et plus proches de la jonction émail dentine (figure 1) [4] [5].

En outre les couronnes des dents temporaires sont plus globuleuses de par leurs lignes de plus grand contour coronaire plus cervicale. Ainsi que par la présence d'un bourrelet d'émail cingulaire, plus marqué sur les faces vestibulaires et linguales. Elles sont également plus claires et transparentes, leur donnant ainsi leur aspect blanc prononcé [4].

On peut noter par ailleurs que les sillons occlusaux des molaires temporaires, lors de leur éruption (qui coïncide avec l'installation de la flore buccale), sont très marqués. Par la suite les surfaces occlusales s'abrasent rapidement.

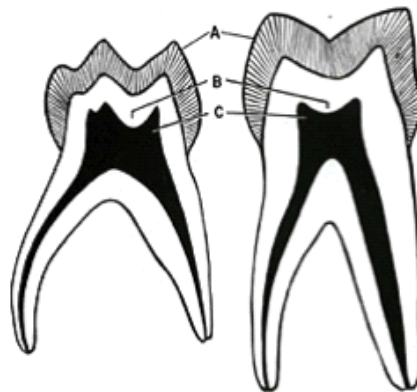


Figure 1: dent temporaire à gauche, dent permanente à droite [4]

Les racines sont plus divergentes, longues, et effilées que celles des dents permanentes. Les canaux radiculaires sont larges et coniques.

Le plancher pulpaire, très fin, présente de nombreux canaux pulpo-parodontaux, facilitant la diffusion de l'inflammation et/ou de l'infection au niveau de la furcation radiculaire [4] [6] [5].

La maladie carieuse évolue donc plus rapidement sur dent temporaire. Les lésions sont d'emblée plus sévères et les pathologies pulpaire sont plus fréquentes qu'en denture définitive tout en évoluant rapidement vers la nécrose pulpaire. D'où des douleurs importantes mais disparaissant rapidement en comparaison des dents permanentes [4] [5].

1.2.1 Stade de développement

Au moment de son éruption sur l'arcade la dent temporaire a sa racine formée de façon incomplète, elle présente notamment un apex ouvert. Elle est en stade 1, dit de croissance, de développement qui dure en moyenne un an et demi. A ce stade la pulpe présente un grand potentiel réparateur dentinogène.

C'est durant cette étape que la racine finit son développement et que l'apex se ferme [4].

Le stade 2, dit de stabilité, dure 2 à 3 ans. La dent temporaire est développée et fonctionnelle. Ses réactions pulpaires sont comparables à celles de la denture définitive, elle présente néanmoins une susceptibilité particulière à l'inflammation, celle-ci évoluant rapidement sur un mode dégénératif.

C'est durant le stade 3 qu'aura lieu, sous l'impulsion des dents définitives sous-jacentes correspondantes, la rhizolyse des dents temporaires. Cette étape dure en moyenne 3 ans, elle aboutit à l'exfoliation de la dent temporaire et à la mise en place de la dent permanente correspondante [4].

Il est à noter que les dents temporaires conservent leurs capacités de cicatrisation jusqu'à un stade avancé de rhizolyse [7].

1.2.2 La pulpe dentaire

La pulpe dentaire est le tissu conjonctif de l'organe dentaire, elle se forme dans le mésenchyme du premier arc branchial [5] [8]. Elle assure la production des différents tissus minéralisés de la dent tout au long de sa vie. Via sa vascularisation et innervation elle assure l'approvisionnement de la dent en nutriments et lui donne sa sensibilité. Enfin elle produit des réactions de défense et de cicatrisation en cas d'irritation de la dent [5].

D'un point de vue histologique le tissu pulpaire des dents temporaires est similaire à celui des dents permanentes. Il présente néanmoins les caractéristiques d'un tissu conjonctif jeune, à savoir une vascularisation et activité cellulaire importante [5] [9].

1.2.2.1 Les compartiments pulpaires

1.2.2.1.1 Palissade odontoblastique

Cellules dérivées des crêtes neurales, elles sont responsables de la formation et du maintien de l'homéostasie des tissus dentinaires. Ce sont des cellules polarisées et différenciées post-mitotiques ; lors de la dernière division cellulaire un odontoblaste est produit, la deuxième cellule migrant, elle, vers la couche sous odontoblastique de Höhl.

Elles produisent une prédentine qui sera minéralisée en dentine dans un second temps. Elles sont caractérisées par leur morphologie : un corps cellulaire intra pulpaire produisant la prédentine, et un prolongement qui sera ensuite contenu dans un tubule dentinaire.

Les odontoblastes se joignent entre eux, par des gap-Junction, pour former une couche unicellulaire en périphérie de la pulpe, elle prend un aspect pseudostratifié dû à l'importante densité cellulaire odontoblastique (qui diminue progressivement en direction apicale de la pulpe) [8] [10] [11] [12] [13].

Cette palissade odontoblastique, et les odontoblastes la composant, présente des différences selon sa localisation pulpaire :

- Au niveau coronaire les odontoblastes présentent une couche pseudostratifiée à 5-7 cellules, leur structure est allongée et pyramidale.
- Au niveau radiculaire la pseudo-stratification n'est plus que de 1 à 2 cellules, avec des odontoblastes cubiques présentant un cytoplasme réduit et peu d'organites, signe d'une activité cellulaire moins importante que leurs homologues coronaires [11] [13] [14].

Ces différences de morphologie et d'activité cellulaire des odontoblastes peuvent s'expliquer par le fait que la pulpe coronaire est plus exposée aux stimuli délétères exogènes nécessitant de sa part des réactions de défenses plus rapides et plus fréquentes qu'au niveau de la pulpe radiculaire. Cette dernière se trouvant, de par sa localisation, moins exposée [14].

1.2.2.1.2 Couche acellulaire de Weil

Cette zone, sous-jacente de la palissade odontoblastique, est de faible épaisseur (environ 40 micromètres) et dépourvue de cellules. Elle présente principalement les ramifications terminales des capillaires sanguins et fibres nerveuses sensibles amyéliniques [10] [11].

1.2.2.1.3 Couche sous-odontoblastique de Höhl (ou Höehl)

Il s'agit d'une zone continue en périphérie pulpaire, sous-jacente de la couche acellulaire de Weil. Elle contient des cellules fibroblastiques, des cellules immunitaires ainsi que des secondes cellules issues de la dernière mitose de la lignée odontoblastique.

Ces dernières peuvent être recrutées comme odontoblastes de remplacement en cas de destruction de la couche odontoblastique.

Elles produisent alors la dentine réparatrice [11] [13].

C'est également à ce niveau que se trouve le plexus nerveux de Raschkow [13].

Il est à noter que la couche acellulaire de Weil et la couche sous-odontoblastique de Höhl ne se retrouvent pas dans la pulpe radiculaire.

De plus au niveau de la pulpe coronaire ces deux couches ne forment pas toujours des bandes continues, les sites qui en sont dépourvus se retrouvent généralement en regard de dentine réparatrice (qui est généralement produite à la suite d'une irritation du tissu pulpaire) [14].

1.2.2.1.4 Compartiment pulpaire centrale

Cette zone correspond à la majorité du tissu pulpaire. Comme tout tissu conjonctif humain celui-ci est principalement composé de fibroblastes.

Ces cellules assurent la création et le maintien de l'homéostasie de la matrice extra cellulaire [15].

Cette zone contient également des cellules immunitaires et quelques cellules souches mésenchymateuses multipotentes non différenciées, ainsi que les afférences des vaisseaux sanguins et fibres nerveuses pulpaire [12].

Différentes cellules immunocompétentes se retrouvent dans la pulpe, même en condition physiologique. Notamment au niveau de la pulpe périphérique se retrouvent des cellules dendritiques, des mastocytes, ainsi que des lymphocytes T [8] [11] [16].

Les macrophages s'y retrouvent également, avec pour rôle la phagocytose des éléments tissulaires lésés et des corps étrangers [11] [13].

Les cellules dendritiques, principalement situées dans la couche sous odontoblastique, constituent les principaux présentateurs d'antigènes [12]. Elles capturent les antigènes et migrent dans les ganglions lymphatiques pour les présenter aux lymphocytes T. Ceux-ci, dès lors en état activé, se dirigent vers la pulpe lésée [11] [13].

Les molécules de la famille des TGF- β , libérées lors de la déminéralisation du tissu dentinaire, peuvent déclencher une réponse du système immunitaire pulpaire [11].

1.2.2.2 Matrice extra cellulaire

Elle est principalement composée de collagène (56% de type 1, 41% de type 3) produit et renouvelé par les fibroblastes. Le collagène s'organise en fibrilles pour former un réseau dense dans l'ensemble du tissu pulpaire, avec un rôle de support et de soutien. La matrice extra-cellulaire se compose également de protéines non collagéniques : des glycosaminoglycanes, des protéoglycanes, des glycoprotéines, des métalloprotéases et autres enzymes [8] [11].

Sa relative viscoélasticité lui permet de s'adapter à des variations de pressions modérées lors de processus inflammatoire [11].

1.2.2.3 Vascularisation et innervation

1.2.2.3.1 Vascularisation artérielle

Chaque dent reçoit une branche artérielle dentaire pénétrant la racine par le foramen apical et se terminant dans la pulpe en un riche réseau capillaire, notamment au niveau de la palissade odontoblastique [13] [17].

D'autres vaisseaux de plus faible importance peuvent pénétrer la dent via ses canaux accessoires, principalement situés dans la portion apicale de la racine [13].

Le système capillaire pulpaire est organisé avec les artéioles qui proviennent du centre de la pulpe et se ramifient pour former un réseau capillaire dans la partie périphérique de la pulpe, le sang se draine ensuite dans des veinules au centre de la pulpe [12].

La présence de nombreuses anastomoses artério-veineuses ou veino-veineuses (très présentes notamment au niveau apical de la pulpe) permet en cas d'inflammation de réduire la pression intra pulpaire en conservant un débit sanguin physiologique [12].

Il est important de noter que la vascularisation artérielle de la pulpe dentaire est de type terminal et ne possède pas de suppléance fiable par des vaisseaux collatéraux [12].

1.2.2.3.2 Vascularisation veineuse

Le retour veineux a une disposition similaire à celles des artères. Les veines alvéolaires supérieure et inférieure rejoignent la veine faciale puis le plexus veineux ptérygoïdien [17].

1.2.2.3.3 Systeme lymphatique

Les vaisseaux lymphatiques naissent dans la pulpe et se dirigent vers les nœuds lymphatiques submandibulaires et cervicaux supérieurs.

Le drainage peut parfois se faire dans les nœuds sub-mentonniers et faciaux [17].

1.2.2.3.4 Innervation

La pulpe est le principal organe sensitif de la dent. Cependant qu'importe le stimuli (température, pression, traumatisme,...) elle convoie toujours la même sensation: la douleur [12].

1.2.2.3.4.1 Origine et trajet

L'innervation de la pulpe est principalement sensitive, issue de la cinquième paire de nerfs crâniens : le nerf trijumeau [8] [17].

Le nerf infra-orbitaire issu du nerf maxillaire (V-2) donne les nerfs dentaires supérieurs.

Et le tronc postérieur, branche du nerf mandibulaire (V-3) donne les nerfs alvéolaires inférieurs [8] [17].

L'innervation sympathique, elle, dépend du plexus sympathique cervical. Les fibres nerveuses sympathiques efférentes sont moins nombreuses [13].

Les rameaux nerveux dentaires pénètrent par le foramen apical et se distribuent dans la pulpe en un riche réseau plexiforme appelé le plexus sous odontoblastique ou plexus de Raschkow [8] [17].

1.2.2.3.4.2 Action dans l'inflammation

Qu'il s'agisse de fibres nerveuses sensibles ou sympathiques certaines finissent dans la paroi endothéliale des capillaires sanguins du tissu pulpaire. Elles y gèrent notamment le contrôle vasomoteur du flux sanguin.

Elles s'activent précocement lors de la réaction inflammatoire, enclenchant la réponse protectrice en augmentant le débit sanguin et la perméabilité vasculaire au niveau de la zone irritée [13].

1.2.2.3.4.3 Nociception

Parmi les nombreuses hypothèses quant à la transmission de la douleur à la pulpe la plus retenue est la théorie hydrodynamique.

Les terminaisons nerveuses présentes dans les tubules dentinaires sont sensibles aux changements de pression et au mouvement liquidien.

Le fluide dentinaire contenu dans les tubules du même nom subit les variations exogènes de pression et de température (manger froid ou chaud ou mastiquer sur une restauration mobile). Ces variations entraînent des changements d'état des prolongements odontoblastiques et des fibres nerveuses à l'extrémité interne du tubuli d'où la sensation douloureuse [8] [11] [12] [13].

1.2.2.4 Inflammation pulpaire

La réaction inflammatoire a pour objectif l'élimination des agents pathogènes ainsi que des tissus endommagés afin de pouvoir rétablir ensuite l'homéostasie du tissu [10].

La pulpe dentaire réagit aux agressions externes par une série de réactions stéréotypées, communes aux tissus conjonctifs de l'organisme, cependant l'étape de réparation tissulaire est très inconstante dans le cas du tissu pulpaire [18].

La principale différence entre la pulpe dentaire et les autres tissus conjonctifs de l'organisme est son environnement direct, les parois dentinaires n'offrant aucune capacité d'expansion [10] [12] [18].

De plus la pulpe dentaire peut avoir différentes réactions à l'irritation, notamment des réactions de fibrose ou de calcification [12].

1.2.2.4.1 Historique de la dent

Quand la dentine et la pulpe sont irritées par une carie de nombreux paramètres ont un impact direct sur le pronostic de succès des mécanismes de défense et de cicatrifications du tissu pulpaire : la chaîne de réactions inflammatoires de la part du parenchyme pulpaire, les restaurations présentes, ainsi que les antécédents de traumatismes sur la dent en question [10] [12] [18].

1.2.2.4.2 Réaction inflammatoire

Avec la progression de la lésion carieuse la pulpe dentaire entre en état inflammatoire. Celle-ci est causée par la libération, en réponse à la contamination bactérienne et aux lésions tissulaires, de médiateurs pro inflammatoires tels : de l'histamine, de la bradykinine, ou des cytokines pro-inflammatoires (tel IL-1B et TNF-Alpha) [10] [12].

L'élimination de la carie permet de stopper le stimulus irritant mais la production des médiateurs pro inflammatoires, elle, continue, pouvant amener à une pulpite irréversible [10].

La réaction vasculaire initiale au cours de l'inflammation pulpaire, vasodilatation et augmentation de la perméabilité capillaire, crée une augmentation de pression hydrostatique dans la chambre pulpaire [12] [18].

L'infiltrat inflammatoire initial, lui, est composé de lymphocytes, de cellules plasmatiques et de macrophages [12].

L'activation subséquente de fibres nerveuses entraînent la libération de peptides vasoactifs. Ce mécanisme bénéfique pour la pulpe est efficace tant que le degré d'inflammation est faible.

Dans les cas d'irritation pulpaire, et donc d'inflammation prolongée, ces mécanismes de prévention d'œdème ne suffisent plus et la pulpe subit vite des dommages irréversibles et amenant à terme à la nécrose de la pulpe [18].

L'inflammation pulpaire, elle, évolue apicalement de proche en proche depuis la périphérie du tissu pulpaire.

Quand l'intégrité structurelle de la matrice extra-cellulaire est perdue, due à l'évolution de l'inflammation, l'augmentation de la pression intra pulpaire se diffuse et peut arriver à terme à comprimer les vaisseaux sanguins à l'apex de la dent résultant à terme à la nécrose de la pulpe [12].

1.2.2.5 Exposition pulpaire

Après une exposition pulpaire les premières séquences de réorganisation cellulaire de la pulpe sont divisées en trois étapes [19]:

- D'abord l'élimination du caillot sanguin par l'action des macrophages.
- Ensuite l'infiltration de la zone laissée par l'élimination du caillot par des fibroblastes et des cellules endothéliales, ce qui correspond à la formation d'un tissu de granulation.
- Enfin l'organisation et la différenciation de ces cellules pseudo-odontoblastes fonctionnelles. Les fibroblastes se transformeraient en pseudo-odontoblastes, quand les cellules endothéliales reflèteraient plutôt l'augmentation de la vascularisation.

1.2.3 Email

C'est un tissu d'origine ectodermique, il est le tissu le plus minéralisé de l'organisme, composé à 96% de matrice minéralisée, 2% de matrice organique et 2% d'eau. C'est un tissu acellulaire sans capacité de régénération. Bien que dépourvu d'activité cellulaire il se produit néanmoins des réactions physico-chimiques, notamment des échanges ioniques avec le milieu buccal [13].

En plus d'être plus fin sur dent temporaire que permanente il présente également une structure aprismatique moins minéralisée et plus poreuse. Il s'use donc plus rapidement.

Cette finesse énamélaire est encore accentuée au niveau du tiers cervical des faces proximales, favorisant ainsi l'apparition de caries jumelles.

1.2.4 Dentine

1.2.4.1 Composition

Il s'agit d'un tissu conjonctif minéralisé avasculaire d'origine mésenchymateuse composant une grande partie de la dent. La dentinogenèse est le fruit de l'activité odontoblastique.

Le tissu dentinaire est constitué de 70% de matrice minéralisée à base de cristaux d'hydroxyapatite, 20% de matière organique et 10% d'eau.

La partie organique est constituée de 90% de collagène (principalement de type 1, mais également de type 5). Mais elle comprend également des protéines non collagéniques (facteurs de croissances, protéoglycanes, sialoprotéines dentinaires, et phosphatases alcalines, etc.). Elles permettent, entre autres, d'initier le processus de minéralisation dentinaire [8] [10] une fois libérées par suite d'une déminéralisation, dans la cicatrisation du complexe dentino-pulpaire [8] [11] [13].

Le facteur de croissance TGF- β 1 est libéré lors d'une déminéralisation dentinaire. Il a une action dans l'angiogenèse, le recrutement cellulaire, la différenciation cellulaire, ainsi que la minéralisation [20].

Il a été montré que cette action entraîne la différenciation odontoblastique et une forme précoce de dentinogenèse réparatrice [21] [22] [23]

La dentine humaine est de l'orthodentine, les prolongements odontoblastiques étant dans l'entrée des tubules dentinaires mais leurs corps cellulaires restant dans le tissu pulpaire [8].

Là encore la dentine des dents temporaires présente des différences avec celles des dents permanentes : une plus faible épaisseur (sauf au niveau des faces occlusales) et des tubules dentinaires plus larges donc proportionnellement une densité moins importante de tissu minéralisé.

1.2.4.2 Tubules dentinaires

La composition de la dentine, si elle est similaire à l'os, diffère dans sa structure par la présence de tubules dentinaires faisant le lien entre la jonction émail-dentine et la jonction dentino-pulpaire.

Leur diamètre varie entre un et trois micromètres, il augmente en se rapprochant du tissu pulpaire. On dénombre en moyenne 30 000 tubules par mm² avec une densité augmentant en se rapprochant de la pulpe jusqu'à 50 à 70 000 tubules par mm² au niveau de la paroi pulpaire [8] [11] [13] [16].

La surface occupée par ces tubules est estimée à 1% de la surface dentinaire sous énamélaire, elle augmente progressivement jusqu'à représenter 22% de cette surface à proximité de la pulpe.

D'où l'influence d'une cavité ou d'une préparation coronaire qui ouvre de plus en plus de tubuli en s'approchant de la pulpe [11].

Cette "porosité" de la dentine fait que la pulpe dentaire peut devenir inflammatoire bien avant qu'une bactérie n'ait pu effectivement l'atteindre. Car bien que le diamètre de ces tubules soit trop réduit pour les bactéries, leurs toxines, enzymes, et antigènes divers peuvent y diffuser librement [11] [12].

Cependant les tubules dentinaires contiennent les prolongements odontoblastiques (appelés fibres de Tomes) ainsi que le fluide dentinaire (produit d'un exsudat cellulaire du parenchyme pulpaire) pouvant agir comme barrière de défense - physique et chimique - face à la pénétration d'agents irritants exogènes [8] [11] [12] [13].

De plus la pression intra-pulpaire étant supérieure à la pression dans la cavité buccale cela tend à pousser le fluide dentinaire vers l'extérieur et à combattre toute pénétration de corps étrangers.

Ainsi une dent conservant son tissu pulpaire possède de meilleures capacités de défense [12].

Enfin on distingue également la dentine périlitubulaire recouvrant la paroi des tubules dentinaires et qui est très minéralisé, et la dentine inter-tubulaire séparant les tubules dentinaires qui l'est moins [13].

1.2.4.3 Différents types de dentines

Malgré leurs différences tant du point de vue de leurs structures que de leurs compositions, les tissus pulpaire et dentinaire sont intimement connectés en cela que les réactions physiologiques ou pathologiques de l'un vont affecter l'autre [13].

Les cellules du précurseur embryonnaire de la pulpe dentaire, la papille dentaire, possèdent la capacité de se différencier en odontoblastes pour former la dentine primaire.

Aucune autre cellule mésenchymateuse adulte ne possède cette capacité qui semble être acquise via des influences morphogénétiques durant le développement de la dent [18].

Physiologiquement les odontoblastes forment une matrice durant le développement de la dent jusqu'à l'édification complète de la racine : la dentine primaire. Après cela l'odontoblaste entre dans un état semi quiescent, poursuivant sa sécrétion à un rythme très ralenti tout au long de la vie de la dent en produisant : la dentine secondaire [12] [8] [13]. La dentine secondaire possède des tubules plus nombreux et présentant une courbure en S. Cela est lié au fait que l'apposition de dentine se fait dans un espace inextensible et donc aux dépens du tissu pulpaire, on a donc une surface qui diminue pour un nombre constant d'odontoblastes [8] [12].

Les odontoblastes peuvent également réagir aux stimuli extérieurs en formant de la dentine tertiaire (figure 2). Cette dernière peut-être de deux types selon, entre autres, la rapidité de l'agression, la réponse de l'hôte, la flore bactérienne [8] [11] [12] [13] [16].

- La dentine réactionnelle : Elle se retrouve dans le cas d'agression modéré, typiquement une carie à évolution lente, sans destruction des odontoblastes. Elle est sécrétée par ces derniers, qui sortent de leur état quiescent en réaction à l'irritation induite par les agents bactériens les atteignant. Ils recommencent à produire de la dentine à un rythme plus soutenu. La dentine réparatrice peut présenter une structure tubulaire similaire à la dentine secondaire, ou une structure de type ostéodentine. Il est possible histologiquement de reconnaître le moment de reprise d'activité par la présence d'une ligne dite calcio-traumatique.
- La dentine réparatrice : Elle est produite suite à une lésion d'évolution rapide. Les odontoblastes sont débordés et finalement nécrosés, le tissu pulpaire recrute alors des cellules pulpaires pour se différencier en cellules pseudo-odontoblastiques (également appelées odontoblaste de remplacement ou odontoblaste de deuxième génération). Les cellules recrutées pour la production de cette dentine sont issues de fibroblastes, des deuxièmes cellules post mitotiques sœurs des odontoblastes situés dans la couche de Höhl, ou des cellules souches de la pulpe dentaire, présent dans les couches plus centrales de la pulpe. Elles se différencient notamment par l'action de TGF- β 1. Cette dentine tertiaire, dite cicatricielle, permet à la pulpe de s'éloigner de la source de son irritation et de recréer le continuum de l'interface dentino-pulpaire.

Sa production est inversement proportionnelle à la vitesse de la lésion carieuse : une progression lente entraîne une formation accrue de dentine réparatrice. Cette dentine présente peu de tubules dentinaires, ou des tubules irréguliers ne communiquant pas avec la couche dentinaire sus-jacente, ce qui diminue sa perméabilité [12] [13]. C'est cette dentine qui se retrouve dans la réalisation d'un pont dentinaire après un coiffage pulpaire.

Ces deux types de dentine tertiaire, formés dans un contexte de réparation du tissu pulpaire ou en réponse à un signal de la part de la pulpe, répare le complexe dentino-pulpaire chacune selon un schéma spécifique [18].

Dans le cas de la dentine réparatrice sa structure est d'ailleurs plus proche de l'ostéodentine que de l'orthodentine. Une fois que les cellules pseudo-odontoblastiques la formant ont produit un pont dentinaire elles tendent à se grouper en palissade le long de la surface pulpaire, imitant la palissade odontoblastique originale [8].

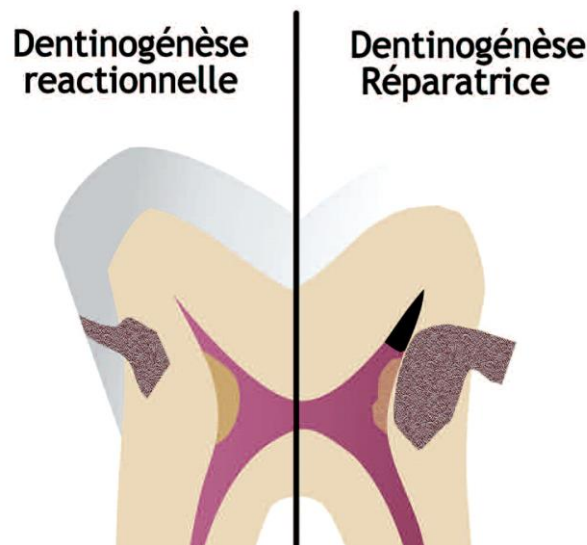


Figure 2: les deux types de dentinogénèse tertiaire [11]

1.3 La maladie carieuse

La maladie carieuse est une maladie infectieuse transmissible multi factorielle, avec pour origine des bactéries spécifiques qui détruisent les tissus minéralisés de la dent [4].

Parmi les facteurs impliqués dans son développement on peut noter : l'organisme hôte, la présence de bactéries cariogènes, l'alimentation (notamment des sucres fermentescibles par lesdites bactéries), et le temps [24].

1.3.1 Evolution de l'atteinte carieuse

La déminéralisation des tissus durs fait suite à la fermentation acide des sucres par les bactéries, cela nécessite un contact prolongé et étroit entre le tissu minéralisé et les bactéries. Cette déminéralisation acide d'origine bactérienne des tissus durs est ce que l'on appelle la lésion carieuse.

Ces phases de déminéralisations suivent la prise d'aliments et ont lieu quand est atteint un pH entre 5,2 et 5,5 (seuil critique de déminéralisation amélaire de l'hydroxyapatite). Les systèmes tampons de l'écosystème buccal ramènent le pH au niveau physiologique en 20 à 40 minutes, permettant ensuite à des phénomènes de reminéralisation de prendre place. Si ces systèmes tampons ne contrebalancent plus efficacement cette baisse de pH, la maladie carieuse peut se développer [24].

Initialement on observe des leucomes précarioux. Puis, par suite de l'affaiblissement de l'émail superficiel, la lésion carieuse devient cavitaire [24].

Une fois la barrière énamélaire franchie les bactéries cariogènes profitent de la perméabilité offerte par les tubules dentinaires et font évoluer la lésion carieuse plus rapidement. Les toxines et enzymes qu'elles produisent diffusent librement dans les tubules dentinaires et entraînent la dissolution graduelle de la dentine péri-canaliculaire et donc l'élargissement des tubuli. La diffusion de ces agents microbiens dans les tubules jusqu'à la pulpe finit par irriter cette dernière qui entre dans un état inflammatoire dit pulpite [8].

Si le front de progression de la lésion carieuse est éloigné du tissu pulpaire de 1,1 mm ou plus alors l'inflammation peut être négligeable.

En revanche à 0,5 mm de la pulpe le nombre et le diamètre des tubuli dentinaires permet une communication pulpaire similaire à une exposition pulpaire franche [11] [12] [16] [25].

1.3.2 Évolution de l'état pulpaire

D'abord réversibles les douleurs sont provoquées, notamment lors de changements thermiques.

Mais une fois atteint le stade de pulpite irréversible la pulpe ne peut plus cicatriser, les douleurs sont continues et spontanées et la pulpe évolue vers la nécrose.

Ce tissu nécrosé peut ensuite être secondairement infecté par des bactéries et entraîner à terme le développement d'une lésion inflammatoire dans la région péri-apicale.

L'infection peut également atteindre la furcation radiculaire via les canaux pulpo-parodontaux du plancher pulpaire [4].

1.3.3 Particularités anatomiques des dents déciduales

En denture temporaire la maladie carieuse touche initialement principalement la face occlusale des molaires temporaires, qui présentent des reliefs marqués. L'abrasion rapide de ces faces durant la vie de l'enfant les rendent ensuite moins susceptibles.

Avec l'éruption des premières molaires permanentes on observe la réduction des espaces interdentaires au niveau des molaires temporaires, favorisant ainsi l'apparition de caries proximales. Cette localisation tend au développement de caries jumelles, celle-ci évoluent généralement rapidement en profondeur.

1.4 Thérapie pulpaire vitale

Les traitements endodontiques possibles concernant les dents temporaires peuvent-être divisées en deux catégories :

- Les thérapies pulpaires vitales (TPV),
- Les traitements canaux.

Les principaux objectifs des TPV sur dents temporaires sont le traitement de l'inflammation pulpaire réversible en maintenant la vitalité pulpaire et ses fonctions [9].

La pulpe dentaire, par sa production de dentine secondaire, de dentine péri-tubulaire, et de dentine tertiaire en réponse à son irritation, constituant la meilleure barrière s'opposant la pénétration de micro-organismes dans la pulpe.

Avant tout traitement il est important de considérer : l'importance de la dent impliquée et l'intérêt ou non de la conserver sur l'arcade, les alternatives à un traitement pulpaire vital, la capacité de réalisation d'une restauration étanche de la dent, ainsi que le degré de coopération de l'enfant et des parents [5] [7] [26].

Quelle que soit la technique et le biomatériau utilisés la restauration coronaire doit être étanche. Or dans le cas de pulpotomie la perte de tissu minéralisé est souvent importante. La coiffe pédodontique préformée paraît donc être la meilleure solution, quand elle est possible [5] [27].

Bien entendu comme pour tout traitement pulpaire il est fortement recommandé l'utilisation d'un champ opératoire pour isoler le site de traitement et limiter autant que possible une contamination microbienne. [26].

1.4.1 Diagnostique clinique

Il est basé sur [26]:

- Un recueil des antécédents médicaux.
L'état de santé général du patient informe indirectement sur les capacités de défense et de cicatrisation du complexe pulpo-dentinaire.
Des troubles calciques, des pathologies circulatoires ou affectant le système immunitaire, des déficiences vitaminiques ou hormonales, sont des éléments défavorables pour le pronostic des thérapies pulpaires vitales en ce qui concerne la réaction du complexe pulpo-dentinaire [14].
- Un historique dentaire, incluant les symptômes du moment ainsi que les doléances du patient. L'interrogatoire de l'enfant et de ses responsables légaux quant à la localisation, l'intensité, la durée, ce qui stimule et soulage, ainsi que la spontanéité ou non des symptômes.
- Un examen exobuccal et endobuccal complet
- Un examen approfondi de la zone symptomatique, comprenant les tests de percussion, palpation, vitalité, et mobilité.
Enfin la réalisation de radiographie du/des dent(s) supposée(s) impliquées.

1.4.2 Indication TPV

Ce traitement concerne des dents avec une pulpe saine ou en pulpite réversible :

- Douleurs provoquées de faible durée, soulagées par des antalgiques de palier 1 ou à l'arrêt du stimulus, sans signes de pulpite irréversible [26].
- L'absence de signes parodontaux type abcès ou fistule en lien avec la dent d'intérêt, de mobilité pathologique de cette dent.
- L'absence de signe radiographique type atteinte de la furcation ou résorption interne et/ou externe.

1.4.3 Contre-indication TPV

Elles concernent des dents présentant : des douleurs spontanées, une inflammation gingivale sans lien avec une gingivite ou parodontite, un abcès ou une fistule en lien avec la dent d'intérêt (fig 2), une mobilité excessive non associée à un traumatisme ou à l'exfoliation physiologique, une image radioclaire péri-apicale ou au niveau de la furcation, des signes radiographiques de résorption interne ou externe, tout diagnostic de pulpite irréversible ou de nécrose pulpaire [5] [26]. Les contre-indications d'ordre systémique sont : risque d'endocardite infectieuse, immunodépression (oncologie, greffes, sida), enfant ayant subi une radiothérapie dans la région concernée, diabète non équilibré [5].

1.4.4 Biomatériaux

L'objectif final d'un coiffage pulpaire et le résultat optimal d'un biomatériau de coiffage pulpaire, sont la complète reconstitution de l'anatomie pulpaire périphérique [18].

La pertinence d'une thérapie pulpaire vitale est associée à 2 propriétés importantes du biomatériau de coiffage pulpaire choisi [10] [18]:

- La biocompatibilité, qui se définit comme la capacité d'un biomatériau à remplir une fonction spécifique avec une réponse appropriée de l'hôte. Ici l'absence d'effets toxiques pouvant interférer avec la résolution du processus inflammatoire pulpaire.
- La capacité de stimuler la différenciation cellulaire odontoblastique ainsi que la formation de dentine tertiaire.

Idéalement un biomatériau de coiffage doit être bactéricide, favoriser la cicatrisation de la pulpe radiculaire, et générer un environnement stable au complexe dentino-pulpaire sans interférer avec la résorption physiologique des racines.

1.4.5 Vitalité pulpaire

Les indications et objectifs des thérapies pulpaires vitales dépendent de l'état de vitalité pulpaire [5] [26]:

- Pulpe saine : absence de symptômes et réponse aux tests de vitalité pulpaire.
- Pulpite réversible : douleurs provoquées, discontinues, réponse excessive aux tests de vitalité, capacité de régénération.
- Pulpite irréversible : douleurs spontanées, continues, plus de capacités de régénération pulpaire. La douleur spontanée aiguë réveillant la nuit étant le signe pathognomonique d'une pulpite irréversible.
- Nécrose pulpaire : absence de douleurs et de réponses aux tests de vitalité.

1.4.5.1 Tests de sensibilités pulpaire

Les tests de sensibilités pulpaires (chaud, froid, électrique) (fig) sont peu utiles ou peu indiqués chez l'enfant. Induire une douleur à ce stade pouvant entraîner une perte de confiance de l'enfant dans le soignant rendant complexe toute tentative de soins par la suite [5] [6] [28]. De plus sa réponse peut être influencée par son appréhension ou par sa volonté de faire plaisir en nous donnant la réponse que l'on veut entendre.

Le recueil des antécédents de douleurs, leur présence ou non et dans quel contexte ainsi que leur type, nous permet de cibler la situation clinique de l'enfant.

Bien sûr cela implique de poser ces questions tant à l'enfant qu'à ses responsables.

S'il s'agit de douleurs spontanées réveillant l'enfant la nuit il s'agit très probablement d'une pulpite irréversible, contre indiquant ainsi toute thérapie pulpaire vitale [27].

Dans le cas de douleurs provoquées l'interprétation peut-être plus délicate. Des douleurs à la mastication peuvent résulter de la compression d'une lésion carieuse importante, tandis qu'un test de percussion positif est de plus mauvais pronostic et peut contre indiquer une TPV [5] [6].

Si les douleurs sont induites par le chaud, le froid, ou le sucre alors elles rentrent dans le cadre des indications des TPV [5] [6].

Les tests de sensibilités pulpaire ne sont pas complètement fiables et peuvent amener à de faux positifs (dents à pulpe nécrosée mais répondant aux tests de sensibilités) ou de faux négatifs (pulpe vitale ne répondant pas aux tests).

Les faux positifs peuvent s'expliquer par la résistance des fibres nerveuses nociceptives qui sont généralement les dernières à disparaître et peuvent rester présentes même alors qu'une nécrose pulpaire est en cours.

La combinaison de différents tests permet de réduire les possibilités d'erreurs de diagnostique [16]. De plus dans le cas de dents pluriradiculées se pose le problème de l'interprétation des résultats des tests, plusieurs états pulpaires pouvant coexister comme la nécrose partielle d'un seul rameau radiculaire du tissu pulpaire [16].



Figure 3: Tests de sensibilité pulpaire électrique (à gauche) et au froid (à droite) couramment Utilisés, appelés à tort tests de vitalité [16].

1.4.5.2 Tests de vitalité pulpaire

On distingue les tests de sensibilité pulpaire, qui évaluent la réponse sensorielle pulpaire à un stimulus ; et les tests de vitalité pulpaire, qui mesurent la vascularisation pulpaire.

Or ces derniers, qui constituent un des critères les plus importants pour la détermination de l'état pulpaire, nous font généralement défaut en pratique courante.

C'est en l'absence de vascularisation que le tissu pulpaire se nécrose, une dent peut ne pas répondre aux tests de sensibilité et néanmoins conserver sa vascularisation [11] [16].

Parmi ces tests de vitalité pulpaire on peut citer : la spectrophotométrie à double longueur d'onde, la flux-métrie laser doppler, et l'oxymétrie pulsative [16].

1.4.6 Radiographie

Une radiographie rétro-coronaire (bitewing) et rétro-alvéolaire permettent de déterminer la profondeur de la lésion carieuse et sa proximité pulpaire.

Un cliché rétro-coronaire sur dent temporaire permet de déterminer à la fois cette proximité mais également de visualiser la furcation radiculaire qui est la zone présentant les premiers signes de nécrose pulpaire [5] [6] [16] [27].

La perte de la lamina dura et le développement d'une zone osseuse radioclaire au niveau de la furcation sont ainsi les premiers signes radiographiques de nécrose pulpaire sur dents temporaires [5] [6].

Enfin les clichés rétro-alvéolaires permettent de visualiser la présence de résorption physiologique ou non, et la présence de kystes [5].

1.4.7 Suivi

Les thérapies pulpaires vitales nécessitent un suivi régulier, clinique et radiographique, des dents traitées et de leur parodonte. Un rendez-vous tous les six mois est recommandé.

Tout symptôme clinique ou radiographique noté en cours de suivi doit amener à augmenter la fréquence des rendez-vous de contrôle.

Il est à noter que le taux de réussite thérapeutique des pulpotomies diminue au cours du temps [5] [6] [26].

Enfin un rendez-vous de contrôle avec radiographie bitewing est conseillé tous les 6 mois pour les enfants à haut risque carieux, et tous les ans pour ceux à risque carieux modéré [27] [29].

1.5 Coiffage pulpaire indirect

Dans le cas du coiffage pulpaire indirect la conservation de la dentine affectée répond à une intention d'éviter une exposition pulpaire iatrogène en voulant éliminer l'ensemble de la carie.

Le type de biomatériau utilisé en fond de cavité importe moins pour le succès du traitement que pour la mise en place d'une restauration étanche [5] [30].

1.6 Coiffage pulpaire direct

Le coiffage pulpaire direct, sur dent temporaire, est généralement indiqué en cas d'exposition accidentelle et inférieure à 1mm du tissu pulpaire, celle-ci ne devant pas être en état inflammatoire [31].

Elle est suggérée afin de promouvoir le maintien de la vitalité pulpaire ainsi que l'apposition de dentine tertiaire formant un pont dentinaire étanche [30].

Le coiffage pulpaire direct sur dent temporaire ne présente pas à l'heure actuelle un haut degré de succès thérapeutique et est déconseillé par les guides de bonne pratique des académies anglaises et américaines [7] [26] [31].

Le haut taux d'échecs de cette technique semble lié au fort potentiel cellulaire du tissu pulpaire.

En effet les cellules mésenchymateuses indifférenciées de la pulpe des dents temporaires tendent à se différencier en odontoclaste ce qui amène à des résorptions internes [5] [9].

1.7 Pulpotomie

La pulpotomie est la procédure privilégiée quand la pulpe coronaire est inflammée due à la pénétration bactérienne, qu'elle soit liée à la présence d'une carie, suite à un traumatisme ou d'origine iatrogène. En revanche la pulpe radiculaire est considérée saine et conservant un potentiel de cicatrisation [22] [26] [31].

Le diagnostic de l'état de vitalité de la pulpe radiculaire reste cependant difficile, celle-ci étant principalement déterminée sur des critères empiriques per opératoire, à savoir la capacité de stopper rapidement, ou non, son saignement au niveau des amputations pulpaire [29].

Les dents ayant subi cette opération peuvent rester asymptomatique jusqu'à leur exfoliation physiologique permettant ainsi de conserver l'intégrité de l'arcade dentaire tant d'un point de vue esthétique que fonctionnel [32].

La pulpotomie est indiquée en présence d'une inflammation pulpaire limitée à la pulpe camérale, d'effraction pulpaire (carieuse, traumatique ou mécanique), de résorption radiculaire inférieure aux deux tiers de la racine [5].

Les objectifs de ces traitements sont [26] :

- Conserver la pulpe radiculaire vitale et asymptomatique, sans développement de signes cliniques tels sensibilités, douleurs, ou suppurations.
- Une absence de signes radiographique de résorption externe ou interne suite au traitement, ainsi que l'absence d'images radioclaire au niveau péri-apicale ou de la furcation.
- Conserver la dent sur l'arcade jusqu'à son exfoliation physiologique.

Il existe plusieurs techniques de pulpotomies : Coagulation de la surface de la pulpe radiculaires par laser ou électrochirurgie, ou seulement chimique avec l'application d'un biomatériau de coiffage après réalisation de l'hémostase des amputations de la pulpe radiculaire [5] [9].

Plusieurs biomatériaux de coiffage différents sont, ou ont été utilisés. Entre autres : le formocrésol, glutaraldéhyde, sulfate ferrique, l'hydroxyde de calcium, l'agrégat de trioxyde minéral (MTA), l'allogreffe, protéine osseuse morphogénétique (BMP), ciment enrichi en calcium (CEM).

1.7.1 Protocole opératoire

Dans la théorie la pulpotomie consiste en l'élimination de la pulpe camérale inflammatoire et son amputation au niveau des entrées canalaires, dans un objectif de conservation de la pulpe radiculaire jugée saine et non inflammatoire [6] [28]. Les étapes de réalisation sont :

- 1- Réalisation d'une radiographie préopératoire.
 - 2- Réalisation d'une anesthésie topique sur la gencive au niveau du site d'injection, suivi d'une anesthésie locale.
 - 3- Pose du champ opératoire.
 - 4- Afin de limiter toute contamination bactérienne il est nécessaire d'éliminer l'intégralité de la lésion carieuse avant toute exposition pulpaire, puis désinfecter la cavité avec de la chlorhexidine.
 - 5- L'ouverture de la chambre pulpaire et l'élimination du plafond pulpaire nécessite de changer de fraise pour une nouvelle stérile (figure 4).
- A l'ouverture de la chambre pulpaire la pulpe doit saigner, cela indique son état inflammatoire. Si elle ne saigne pas ou qu'un écoulement purulent est observé c'est qu'il y a eu erreur sur le diagnostic pulpaire, il s'agit d'une inflammation irréversible ou d'une nécrose pulpaire.
- Une cavité d'accès bien réalisée est très importante pour s'assurer de l'élimination de tout le parenchyme pulpaire caméral (figure 5) [5] [6].

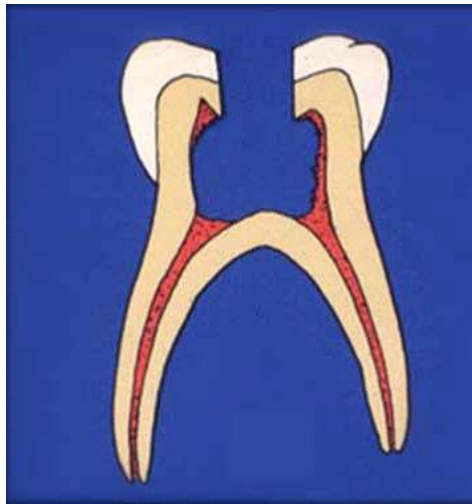


Figure 4: ouverture de la chambre pulpaire incomplète avec persistance de parenchyme pulpaire [6]

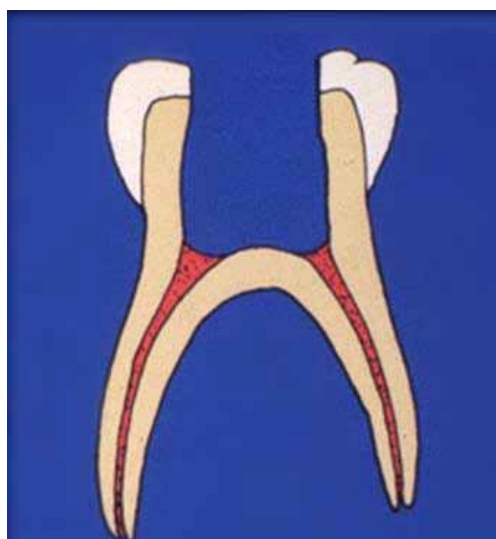


Figure 5: préparation camérale sans contre-dépouilles [6].

6- L'éviction du parenchyme pulpaire caméral se fait à l'aide d'un excavateur manuel ou d'une fraise boule large sur contre angle à faible vitesse de rotation. L'utilisation d'une vitesse rapide est à proscrire car elle pourrait entraîner une perforation du plancher pulpaire dû à sa faible épaisseur et à la petite profondeur de la chambre pulpaire, sans oublier la possibilité de mouvement intempestif de l'enfant (figure 6) [6].

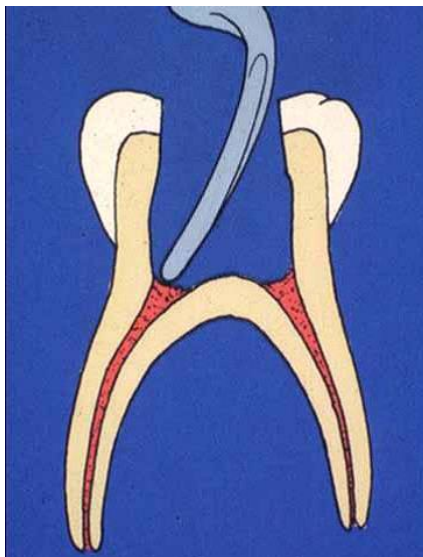


Figure 6 : éviction du parenchyme pulpaire caméral, jusqu'au niveau des entrées canalaires [6]

7- Une fois l'élimination de l'intégralité de la pulpe camérale réalisée la cavité d'accès est nettoyée avec de l'hypochlorite de sodium [3].

Puis une petite boulette de coton imprégnée de sérum physiologique est appliquée avec une légère pression au niveau des amputations radiculaires aux entrées canalaires pour obtenir l'hémostase de la pulpe radicaire [5] [6]. Après s'être assuré de l'arrêt de l'hémorragie le caillot sanguin est éliminé [33].

Dans le cas où l'hémostase n'est pas obtenue dans les cinq minutes cela peut indiquer un état de pulpite irréversible contre indiquant une TPV et nécessitant le traitement canalair de la dent [5] [6]. L'obtention de l'hémostase au niveau de l'amputation pulpaire ne doit pas aboutir à la formation d'un caillot sanguin, il a été montré que la présence d'un caillot interfère avec la cicatrisation pulpaire [34].

8- Une fois l'hémostase obtenue et la chambre pulpaire nettoyée le biomatériau de coiffage pulpaire peut-être mis en place [5] [6].

1.7.1.1 Echecs pulpotomies

La pulpotomie sur dent temporaire peut amener à des échecs de traitements.

Une des principales raisons est liée au développement de résorption interne radiculaires suite à une inflammation chronique de la pulpe radicaire.

Cela peut être attribué à des erreurs de diagnostic notamment au moment de l'évaluation de la vitalité pulpaire, mais également par suite d'erreurs techniques durant l'acte [9].

1.7.2 Suivi post-opératoire

- Critères d'échec clinique : douleurs seules ou à la percussion, mobilité sans rapport avec le degré de rhizalyse, présence d'abcès ou de fistule en lien avec la dent traitée.
- Critères d'échec radiographique : résorptions interne et/ou externe, élargissement desmodontal, image radioclaire au niveau péri-apicale ou de la furcation.

1.7.3 Biomatériaux de coiffage de la pulpe radulaire

1.7.3.1 Oxyde de zinc eugénol

L'oxyde de zinc eugénol s'hydrolyse en hydroxyde de zinc et eugénol au contact de la pulpe. L'eugénol en contact direct avec le tissu pulpaire amène différentes réactions de sa part : une inflammation pulpaire chronique, une résorption interne, voire une fibrose pulpaire. Prévenir le contact direct entre la pulpe et l'eugénol est donc nécessaire dans toute thérapie impliquant la pulpe dentaire [2] [35].

Il était utilisé comme biomatériau d'obturation de la chambre pulpaire après la réalisation de pulpotomie utilisant le formocrésol [2].

1.7.3.2 Hydroxyde de calcium

C'est un biomatériau qui a été très utilisé dans le cadre de la pulpotomie, mais il est peu recommandé aujourd'hui dans le cas des dents temporaires.

Il présente en effet des défauts qui limitent son efficacité comme biomatériau de coiffage pulpaire [10] [11] [30] :

- Il ne possède pas en lui-même de capacité d'adhésion au tissu dentaire et ne permet donc pas la réalisation d'un joint étanche.
- Il est soluble dans les fluides physiologiques et se dégrade dans le temps ainsi qu'après un mordantage acide.
- Un autre problème lié à ce biomatériau est l'apparition de porosité dans la dentine réparatrice constituant le pont dentinaire se formant sous l'hydroxyde de calcium coiffant la pulpe, ce qui limite son étanchéité et peut permettre à terme une infiltration bactérienne. Dans certains cas ces défauts peuvent aller jusqu'au tissu pulpaire et contenir des capillaires sanguins et fibroblastes [10] [30] [36].
- Il peut générer nécrose, inflammation, et calcification dystrophique dans le tissu pulpaire, pouvant être la cause de résorption interne [2] [22].

1.7.3.3 Formocrésol

1.7.3.3.1 Composition

Le formocrésol est une solution composée de 48.5% de formaldéhyde, 48.5% de crésol, et 3% de glycérine [31].

La solution de Buckley, introduite en 1904, est une forme diluée de formocrésol contenant 19% de formaldéhyde (carcinogène et mutagénique) et 35% de crésol (agent caustique) et 17.5% de glycérine et 28.5% d'eau distillée.

Cette formule présente un pH de 5,1. Il était recommandé de la diluer encore à 1 pour 5, avec un mélange d'eau distillée et de la glycérine (à raison d'un ratio d'1 pour 3), on obtenait ainsi ce qu'on appelait la solution de Buckley, introduite en 1904 [2] [31] [37] [38].

1.7.3.3.2 Pronostic

Le pronostic de succès de la pulpotomie utilisant le formocrésol varie de 70% à 98%. Les résultats obtenus étant similaires à ceux utilisant la formule non diluée, mais avec une toxicité réduite et en supprimant de façon importante la réaction inflammatoire initiale [37] [2] [5].

1.7.3.3.3 Mode d'action

Le formocrésol prévient l'autolyse tissulaire en agglomérant les protéines. On distingue la formation de 3 zones distinctes : La fixation pulpaire a lieu au tiers coronaire de la pulpe radiculaire, le tiers moyen présente une perte de l'intégrité cellulaire, le tiers apical présente un développement de tissu de granulation [2] [3] [9] [31] [38]. D'autres auteurs rapportent que cette portion apicale peut rester vitale, ou plus souvent dans un état d'inflammation chronique voire de nécrose [38].

1.7.3.3.4 Utilisation

L'utilisation du formocrésol doit toujours se faire sous champ opératoire [31]. Une fois l'hémostase obtenue on imbibe une boulette de coton de formocrésol dilué, le coton était ensuite bien essoré et placé 5 minutes au niveau des amputations pulpaire [37] [5].

1.7.3.3.5 Interdiction

Les premières voix réclamant l'interdiction du formocrésol en pratique dentaire s'élevèrent dans les années 1980 [31].

Finalement le formaldéhyde a été classé, en Juin 2004, par L'agence internationale pour la recherche sur le cancer, comme produit carcinogénique. Il a été conclu qu'il y avait suffisamment de preuves indiquant la capacité du formaldéhyde à induire le développement de cancer du nasopharynx chez l'Homme. Pas assez de preuves pour sa capacité à induire des cancers nasaux ou

sinusaux. Et enfin des preuves fortes mais insuffisantes dans la relation de causalité avec la leucémie [29] [39].

De plus de nombreuses études rapportent que le succès thérapeutique du formocrésol diminue dans le temps, et que les réactions pulpaires qu'il génère sont variables allant de l'inflammation chronique à la nécrose [39].

Parmi les causes d'échecs des pulpotomies utilisant le formocrésol se retrouvent des fibroses ou nécroses pulpaires, des résorptions internes [2].

1.7.3.4 Glutaraldéhyde

Introduit en 1979 par Kopel, ce produit a été pensé comme une alternative au formocrésol de par ses plus grandes capacités fixatrices, sa plus faible toxicité, ainsi que sa plus faible capacité à diffuser dans les tissus environnants ni de façon systémique.

De plus le glutaraldéhyde générerait moins de nécroses et d'images péri-apicales dans le temps [2].

Le glutaraldéhyde entraîne une rapide fixation des tissus pulpaires, qui reste limitée et progresse peu apicalement [2] [9].

En effet le glutaraldéhyde pénètre moins dans le tissu pulpaire que le formocrésol : l'inflammation pulpaire se limite au tiers moyen de la pulpe radiculaire, la nécrose pulpaire est limitée, et la pulpe radiculaire apicale peut rester vitale [2].

Une solution de glutaraldéhyde à 2%, mise en contact avec la pulpe radiculaire pendant 5 minutes montre des résultats cliniques similaires à ceux du formocrésol dans le cas de pulpotomie sur dent temporaire [3] [5].

Parmi les inconvénients de l'utilisation du glutaraldéhyde on note la fixation tissulaire limitée pouvant entraîner une irritation et inflammation des tissus pulpaires non fixés pouvant générer des résorptions internes [3]. En outre ce produit n'était pas commercialisé à 2%, et sa préparation magistrale n'étant conservable qu'un mois à 4°C cela rendait son utilisation en pratique courante plus complexe que le formaldéhyde [5].

1.7.3.5 Sulfate ferrique

Il s'agit d'un agent coagulant et hémostatique [9], le sang réagit avec les ions ferriques et sulfates ce qui entraîne leur précipitation obstruant les orifices des capillaires et permettant l'hémostase [33].

Il agit comme un agent hémostatique sans produire de caillot sanguin.

1.7.3.6 MTA

A l'origine les ciments au silicate de calcium étaient employés dans les travaux publics. Le ciment de Portland est découvert et breveté par l'Anglais Joseph Apsdin en 1824 [15].

Dans le domaine médical les ciments au silicate de calcium sont des dispositifs médicaux de classe 3 [15].

Le MTA est dérivé du ciment de Portland, introduit par Lee et al., breveté par Torabinejad et White.

Il a été initialement développé comme un biomatériau d'obturation dans les chirurgies endodontiques à rétro et les obturations de perforations lors de traitement endodontique [38].

1.7.3.6.1 Composition

Il est composé de : silicate tricalcique, d'alluminoferrite tétracalcique, de sulfate de calcium hémihydrate, et d'oxyde de bismuth. Mélangé à du sérum physiologique selon un ration de 3 pour 1 il se forme un gel colloïdal, composé de silicate dicalcique hydraté et d'hydroxyde de calcium [2] [15] [40].

1.7.3.6.2 Propriétés

Ce gel colloïdal présente un pH initial de 10,2. Il atteint 12.5 (proche de celui de l'hydroxyde de calcium) au bout de 3 heures [32] [39] [41] [42].

Son temps de prise est de 2h45 (+/- 5 minutes) [40].

Sa résistance à la compression à 24h est de 40 MPa (+/- 4,4). A 21 jours elle est de 67,3 MPa (+/- 6,6), ce qui est comparable à l'IRM [39] [40].

Sa radio opacité lui vient de l'oxyde de bismuth, elle est supérieure à la dentine permettant une bonne distinction du biomatériau sur radiographie [40].

Il s'agit d'un ciment biocompatible, présentant des propriétés antibactériennes, et promouvant la cicatrisation du complexe pulpo-dentinaire quand mis au contact du tissu pulpaire [3] [15] [43].

Le MTA modulerait la production de cytokine pro-inflammatoire notamment IL-1 α , IL-6, and IL-8, réduisant ainsi les risques d'échecs en induisant la formation d'une barrière minéralisée. [34] [38] [44].

Le caractère non mutagénique du MTA a été déterminé par le test d'Ames [43].

Comparé à l'hydroxyde de calcium il entraine la formation de pont dentinaire plus performant plus rapidement, fusionné avec les parois dentinaires bordant l'effraction, et générant moins d'inflammation et de nécrose pulpaire [3] [11].

Les défauts du MTA résident dans ses propriétés physiques (importante capacité de dissolution), temps de prise, capacités de manipulation et coût [41].

1.7.3.6.3 Différentes formules

Initialement commercialisé sous forme de gray-MTA (Gray ProRoot® MTA, Dentsply) celui-ci entraînant des colorations dentaires, c'est en 2002 qu'une nouvelle forme est créée pour pallier entre autres à ce problème : le white-MTA [2] [9].

Le ProRoot MTA est composé 75% de ciment de Portland, 20% d'oxyde de bismuth, et 5% de sulfate de calcium.

Le white MTA Angelus, lui, est composé de 80% de ciment de Portland et 20% d'oxyde de bismuth, est vendu dans une bouteille scellée et permet donc une conservation et réutilisation possible. L'élimination du sulfate de calcium de la formule vise à réduire le temps de prise : 2h pour le premier pour 10 minutes pour le Angelus

Suivant la création du ProRoot® MTA de nombreux nouveaux biomatériaux ont été mis sur le marché.

S'ils sont semblables car tous dérivés du ciment de Portland présentant des propriétés et indications endodontiques semblables ils diffèrent néanmoins par leurs [15] :

- Composition chimique : absence de fer, taux moins important d'aluminium, présence de phosphate.
- Granulométrie variable de la poudre

1.7.3.7 Biodentine™

Développé par l'entreprise Septodont™, la Biodentine™ a obtenu sa mise sur le marché en 2010. Elle est commercialisée depuis 2009 par Septodont [22] [23] [45].

1.7.3.7.1 Composition

La Biodentine™ a été mise au point en cherchant à surmonter les défauts des ciments à base de silicate de calcium, tout en conservant leurs qualités biocompatibles. Ainsi que comme un biomatériau de remplacement dentinaire présentant des propriétés mécaniques similaire à la dentine [31].

Les propriétés mécaniques sont donc améliorées par un meilleur contrôle de la pureté du silicate de calcium [20].

La Biodentine™ consiste en un mélange poudre-liquide (tableau 1):

- La poudre est principalement composée de silicate tricalcique ($3\text{CaO}\cdot\text{SiO}_2$) et dicalcique ($2\text{CaO}\cdot\text{SiO}_2$), ainsi que de carbonate de calcium (CaCO_3), elle contient également de l'oxyde de zirconium (ZrO_2) comme agent radio opacifiant.
Le silicate tricalcique donne les propriétés mécaniques par formation d'un gel rigide après hydratation.
- Le liquide contient du chlorure de calcium ($\text{CaCl}_2\cdot 2\text{H}_2\text{O}$) utilisé comme accélérateur de prise, avec comme adjuvant un agent réducteur d'eau le Fluid Premia 150 (superplastifiant à base de polycarboxylate modifié) [15] [20] [22] [23].

Tableau 1: Composition de Biodentine™ [15]

<u>Poudre</u>		<u>Liquide</u>	
Silicate tricalcique C_3S	80,75%	Chlorure de calcium $\text{CaCl}_2\cdot 2\text{H}_2\text{O}$	14,7%
Carbonate de calcium CaCO_3	14,25%	Premia 150	3%
Oxyde de zirconium ZrO_2	5%	Eau purifiée	82,3%

Le silicate tricalcique donne les propriétés mécaniques par formation d'un gel rigide après hydratation.

1.7.3.7.2 Présentation

La Biodentine™ se présente sous la forme de capsule prédosée contenant 0,7g de poudre, et d'une pipette à usage unique contenant le liquide nécessaire soit 0,18g (fig. a) [15].

Son utilisation nécessite de préalablement tapoter la capsule pour mobiliser la poudre qu'elle contient, puis de l'ouvrir et d'y placer le liquide. Le mélange est ensuite réalisé via un amalgamateur à 4000-4200 oscillations par minutes pendant 30 secondes (fig. b) [22] [23].

La Biodentine™ ne présente aucune propriété esthétique étant d'un blanc crayeux [15].

1.7.3.7.3 Réaction de prise

L'hydratation de la poudre avec le liquide produit un gel poreux de silicate de calcium (gel CSH) ainsi que de portlandite (hydroxyde de calcium). La calcite (CaCO₃) remplissant les espaces inter-grains du ciment.

La réaction complète est la suivante [12]: $2C_3S + 6H_2O \rightarrow C_3S_2H_3 + 3Ca(OH)_2$

Soit : silicate tricalcique + eau \rightarrow gel de silicate de calcium hydrat \uparrow + hydroxyde de calcium

Elle se décompose en trois étapes [12]:

- 1- Dissolution des grains de C₃S par hydroxylation superficielle :
 $Ca_3SiO_5 + H_2O \rightarrow 3Ca^{2+} + H_2SiO_4^{2-} + 4OH^-$
- 2- Précipitation des ions silicates par sursaturation, entraînant la formation de silicates de calcium hydratés de stœchiométrie (conservation de la matière) variable. La dissolution du C₃S se poursuivant :
 $xCa^{2+} + H_2SiO_4^{2-} + 2(x-1)OH^- + (y-x)H_2O \rightarrow C_xSH_y$
- 3- Le rapport maximal des CSH est de 2 (x=2),
La précipitation consomme les ions calciums en quantité inférieure à celle fournie par la dissolution du silicate tricalcique.
On obtient donc un enrichissement de la solution en hydroxyde de calcium.
Le système déplace alors sa cinétique jusqu'à atteindre la sursaturation maximale par rapport à la portlandite (30-36 mmol.L(-1)) précipitant alors deux autres réactions simultanées:
 $Ca^{2+} + 2OH^- \rightarrow Ca(OH)_2$

Les produits de l'hydratation de la poudre aboutissent donc à la formation d'un gel CSH présentant des grains de silicate tricalcique à sa surface. De l'hydroxyde de calcium est également formé pendant cette réaction [15] [20].

Le processus de dissolution prend place à la surface de chaque grain de silicate de calcium. Les grains non réagis de silicate tricalcique sont entourés de gel CSH, qui est relativement imperméable à l'eau donc ralentissant la cinétique de réactions liées à l'hydratation. Ce ralentissement ne permet cependant une stabilité des résultats qu'au bout de sept jours.

Progressivement le gel CSH comble l'espace entre les grains de silicate tricalcique [15] [20].

Lors de la réaction de prise la production d'hydroxyde de calcium entraîne une augmentation du pH à 12, conférant à la Biodentine™ ses propriétés anti microbiennes [20].

1.7.3.7.4 Temps de prise

Le temps de prise finale de la Biodentine™ a été déterminé à 45 minutes par Grech et al. Le temps de 9-12 minutes indiqué par le fabricant correspond au temps de prise initial [23].

Le polymère hydrosoluble a été ajouté afin de réduire le ratio eau/poudre sans faire varier la consistance du ciment obtenu. Cela permet de maintenir un équilibre entre la faible quantité d'eau nécessaire à la prise du biomatériau et le risque de création de porosité [15]. Ce polymère a également un effet surfactant en dispersant les particules du ciment, on obtient ainsi un ciment plus fluide mais moins résistant au washout [45].

Le temps de prise court est attribué à l'ajout de chlorure de calcium dans le liquide du mélange [45] ainsi qu'à l'augmentation de la taille des particules et la diminution de la part de liquide [23].

1.7.3.7.5 Propriétés mécaniques

L'analyse des propriétés mécaniques de la Biodentine™ a montré qu'elles étaient proches de la dentine et des ciments verre ionomère.

La Biodentine™ peut donc être utilisée à la fois comme biomatériau de coiffage pulpaire et d'obturation coronaire [20].

Cependant il est à noter que sa résistance à l'abrasion est faible, entraînant des défauts au niveau de l'adaptation marginale et de la qualité des points de contacts.

1.7.3.7.5.1 Résistance à la compression

Prenant en compte que l'étape suivant la mise en place de la Biodentine est le mordantage acide, des auteurs ont cherché à évaluer si ledit mordantage pouvait altérer la résistance à la compression de la Biodentine.

Ils ont conclu que le mordantage acide, après sept jours, ne réduisait pas la résistance à la compression ni de ProRoot MTA, ni de Biodentine™ [23].

1.7.3.7.5.2 Capacité d'adhésion

L'utilisation de la Biodentine™ ne nécessite pas de préparation dentinaire. La smear layer doit être conservée, son élimination réduisant significativement la force d'adhésion des ciments à base de silicate de calcium avec la dentine [15] [23].

Un des avantages de la Biodentine™ est que le sang n'a pas d'influence sur la résistance du joint qu'elle forme, quel que soit le moment de sa prise [23].

Son interface avec le tissu dentinaire se présente en deux zones [15]:

- Une zone de diffusion cristalline intra-tubulaire (figure 7), liée à une pénétration du ciment dans les canalicules ("tag mineral").




Figure 7 : tag minéral au MEB [15]

- L'autre d'infiltration minérale inter-tubulaire (figure 8), qui peut être attribuée à un double effet de l'hydroxyde de calcium libéré lors de la réaction de prise : mordantage alcalin suivi d'une diffusion minérale.
L'effet caustique de l'hydroxyde de calcium entraînant une dégradation du collagène, cela crée une structure poreuse facilitant la pénétration d'ions calcium, hydroxyde et carbonate, qui permet la minéralisation de cette zone.

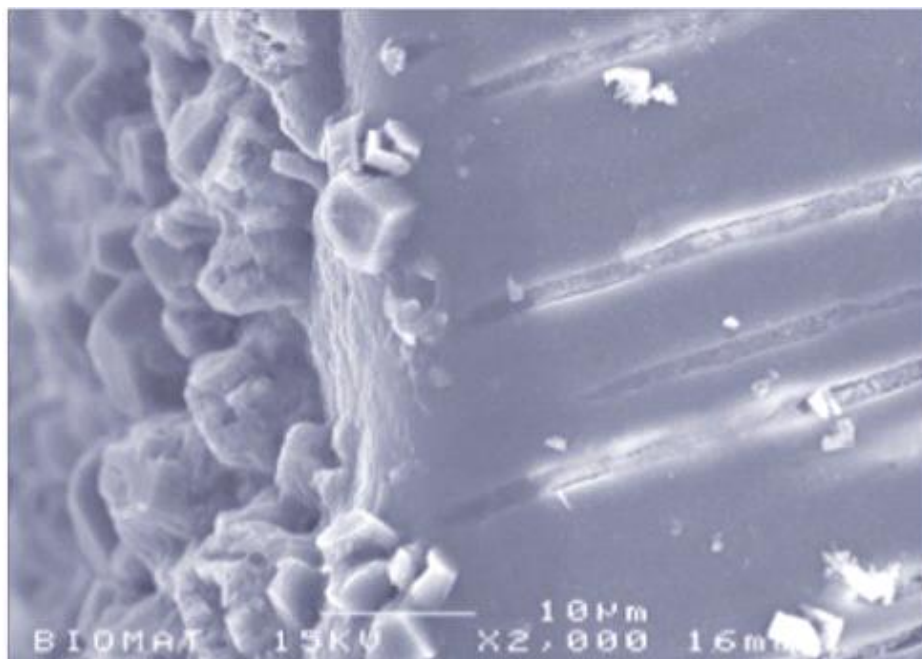


Figure 8: interface dentine-Biodentine™ au MEB [15]

La structure obtenue est similaire à la couche hybride et aux tags formés avec les systèmes adhésifs dentinaires classique. Il s'agit donc d'une adhésion d'ordre mécanique et chimique [15]. Ces tags minéraux pénétrant dans les tubules dentinaires confèrent une excellente étanchéité de la Biodentine™ [20].

La force d'adhésion de la Biodentine™ au tissu dentinaire est d'environ 10 MPa à sept jours, cela est similaire à celle obtenue avec un CVI mais est plus faible qu'avec le MTA. Les ruptures ont plutôt tendances à avoir lieu au sein du biomatériau qu'à son interface avec la dentine [15].

L'interface avec les restaurations adhésives présente, elle, des forces d'adhésions de l'ordre de 15-20 MPa, indifféremment du type de système adhésif.

Ces valeurs sont comparables à celles des interfaces entre les systèmes adhésifs et la dentine [15].

La Biodentine™ produit donc un joint étanche de qualité tant avec les tissus minéralisés qu'avec les systèmes adhésifs.

Des auteurs préconisent, en cas de restauration d'usage par incrémentation, un délai de 2 semaines avant la mise en place de la résine composite.

Cela permet à la Biodentine™ de finaliser sa prise de façon complète, lui permettant alors de résister à la contraction de la résine lors de sa prise [15] [23].

1.7.3.7.5.3 Radio opacité

De l'oxyde de zirconium est utilisé comme radio opacifiant dans la Biodentine™. Ce choix, au lieu du l'oxyde de bismuth, pourrait être motivé par des études montrant que l'oxyde de zirconium aurait des caractéristiques biocompatibles et est indiqué comme matériau bio-inerte possédant de bonnes propriétés mécaniques ainsi qu'une résistance à la corrosion [23].

Cependant la radio opacité de la Biodentine™ est proche à celle de la dentine d'où une analyse radiographique pouvant être complexe [15].

Tableau : Propriétés physico-chimiques comparées [15]

	Email	Dentine	CVI	Composites microhybrides	MTA	Biodentine™
Modules élastiques (GPa)	82,5	18,5	12,5	10	Nd	22
Dureté (VHN)	240-440	50-87	30-45	70-130	27 à 24h	90 à 28j
Résistance à la flexion (MPa)	10,3	60	5-25	100-145	15,7 à 24h	34,5 a 2hh
Résistance à la compression (MPa)	384	297	100-150	250-480	40 à 24h 67,3 à 21j	150 à 24h
Radio opacité (mm Al)	2	1	Variables	Variables	7,17	3,3

1.7.3.7.6 Infiltration

La bonne intégration marginale est expliquée par la capacité du silicate de calcium de former des cristaux d'hydroxyapatite à sa surface en présence d'apport exogène d'ions phosphate salivaire et d'ions calcium en saturation.

Ces cristaux, notamment ceux formés à l'interface avec la paroi dentinaire, permettent d'augmenter la capacité de scellement étanche dans le temps et offrent un potentiel « d'auto-réparation » en fermant d'éventuels défauts d'étanchéité. [15] [21] [23]

Enfin la nanostructure ainsi que la petite taille du gel formé par le ciment influent sur l'étanchéité du biomatériau en lui permettant de mieux s'étaler à la surface de la dentine. Une légère expansion de prise y contribue également [23].

1.7.3.7.7 Biocompatibilité

Les tests précliniques de la Biodentine™ attestent une absence de cytotoxicité, mutagénicité et génotoxicité (ISO 7405, ISO 10993). Sa biocompatibilité est similaire au MTA.

1.7.3.7.8 Bioactivité

1.7.3.7.8.1 Interaction pulpaire

Les effets positifs de la Biodentine™ sur la pulpe dentaire ont été démontrés, telle la stimulation de la formation de dentine tertiaire, et la formation précoce de dentine réparatrice [22].

La Biodentine™ a une action sur la production de différents facteurs de croissances notamment VEGF et FGF2, qui sont responsable de l'angiogenèse [15]. Mais également la production de facteur TGF-β1 par les cellules pulpaires [21] [22] [23].

Elle a également une action sur la production de facteurs de l'inflammation, notamment certaines interleukines. Elle inhibe entre autres le TNF-alpha responsable de l'inflammation.

De plus l'application de Biodentine™ sur la pulpe entraîne l'apparition de néoformations minéralisées en quarante-huit heures.

Cette synthèse de tissu minéralisé est associée à l'augmentation de l'activité de la phosphatase alcaline ainsi qu'à la libération d'ions calcium.

Passé vingt-huit jours un pont minéralisé de dentine tertiaire est présent en regard du biomatériau [15]. Ce pont dentinaire est localisé au site de la lésion pulpaire.

La formation d'un pont dentinaire ainsi que l'absence de réponse inflammatoire pulpaire sont des atouts majeurs en faveur de ce biomatériau [23].

1.7.3.7.8.2 Propriétés antimicrobiennes

Les propriétés antibactérienne et antifongique de la Biodentine™ sont limitées et liées à son pH alcalin. La formation d'hydroxyde de calcium pendant la réaction de prise puis la libération d'ions hydroxyle dans le temps maintiennent un environnement alcalin au-delà de vingt-huit jours [15].

2 Revue générale

Cette revue générale vise à comparer le succès dans le temps des pulpotomies réalisées avec des ciments au silicate de calcium (MTA et Biodentine™) avec celles réalisées avec du formocrésol.

2.1 Stratégie de recherche

2.1.1 Critères d'inclusions

Les articles sélectionnés devaient être :

- Des études en anglais et en français
- Des études sur l'Homme
- Des études comparant au moins 2 des biomatériaux d'intérêt entre eux.

2.1.2 Critères d'exclusions

N'ont pas été inclus :

- Les études animales,
- Les études ne comprenant qu'un des biomatériaux d'intérêt,
- Les publications n'étant ni en anglais, ni en français,

2.1.3 Sélection des articles

La recherche a été effectuée sur PubMed le 26 juin 2019.

La formule de recherche étant : (« tooth, primary » [MH]) AND (« pulpotomy » [MH]). En appliquant une période limite de publication de 2000 à 2019. L'année 2000 correspondant à la mise sur le marché du MTA.

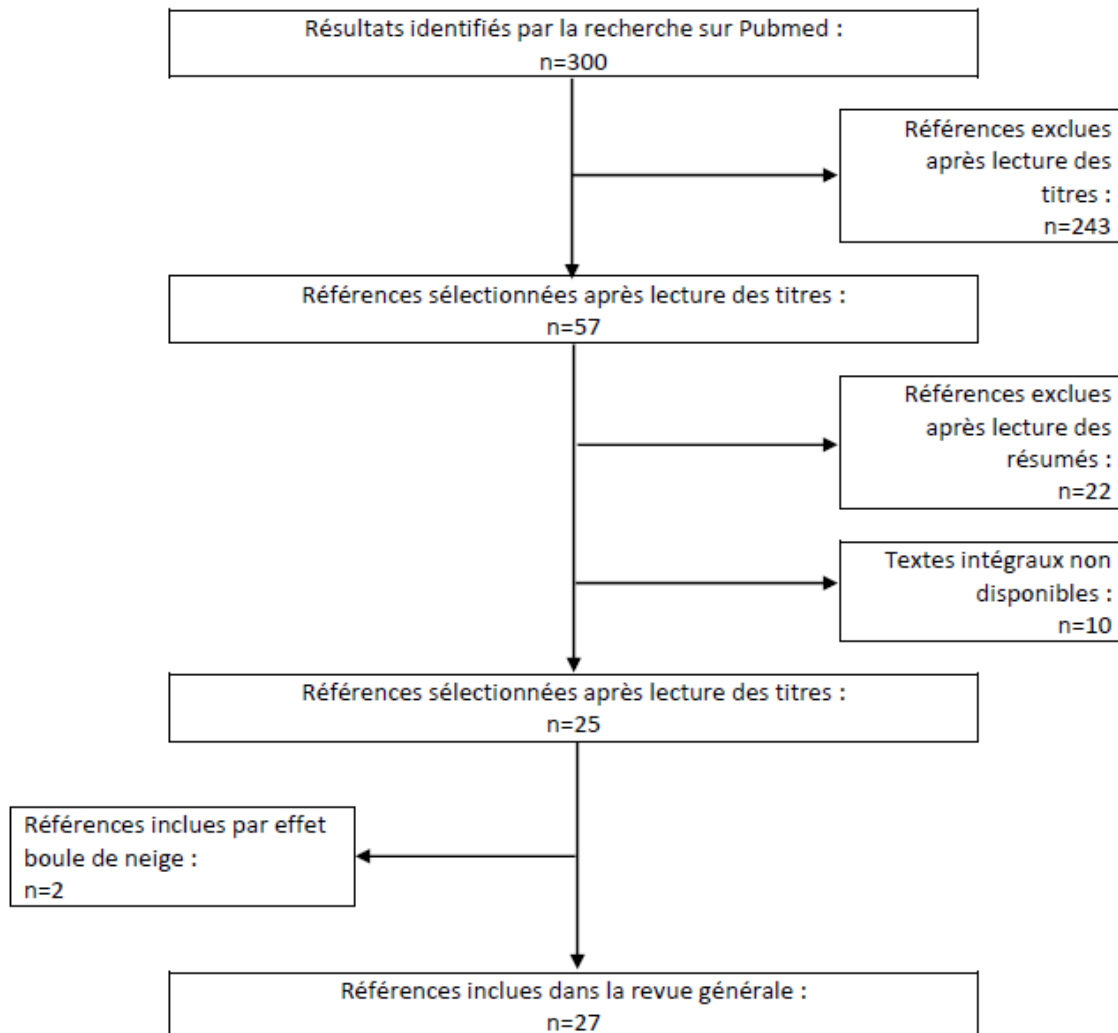
2.1.4 Données sélectionnées

Pour chaque article les données relevées de manière systématique étaient

- Titre, auteur, et année de publication
- Biomatériaux comparés
- Echantillon : taille, tranche d'âge des patients, type de dents
- Schéma des essais
- Protocole opératoire : Champ opératoire, restauration coronaire, ...
- Succès cliniques et radiographiques
- Causes d'échecs

2.2 Résultats

Cette recherche a permis d'obtenir 300 articles, la sélection s'est ensuite faite en suivant les critères PRISMA. La lecture des titres permit d'en sélectionner 57 correspondants aux critères d'inclusions. Après lecture des résumés 22 furent exclus et 10 n'étaient pas disponibles. Finalement 25 articles furent lus et inclus, 2 autres furent inclus par effet boule de neige.



Aucun article ne comparant spécifiquement ces 3 biomatériaux il fut décidé d'inclure les études les comparant au moins 2 d'entre eux. Les articles inclus sont des revues systématiques ou des essais cliniques randomisés sur l'Homme. Les données détaillées des articles inclus sont disponibles en annexe.

Les résultats des articles sont détaillés en 3 parties : MTA vs Formocrésol, puis MTA vs Biodentine™, enfin Biodentine™ vs Formocrésol. Dans chaque partie sont d'abord détaillés les résultats statistiques visant à déterminer la présence, ou non, de différences statistiques significatives en termes de succès cliniques ou radiographiques. Puis sont recensées les causes d'échecs cliniques et radiographiques de chaque étude, en fonction du type de biomatériau utilisé ainsi que des périodes de suivis.

Sont également recensés, quand ceux-ci sont présent, les développements de calcification canalaire, et le développement de pont dentinaire, de cette même façon.

2.2.1 MTA vs Formocrésol

Les articles traitant de ce sujet sont :

- 5 revues systématique : [31], [36], [46] --> [48]
- 15 essais randomisés : [49] --> [63]

Les essais inclus penchent plus vers une absence de différences statistiquement significatives sur des périodes de suivis de 1 à 24 mois.

Les quelques différences statistiquement significatives sont toujours en faveur du MTA, et se retrouvent principalement au niveau de la comparaison des taux de succès radiographiques.

Seule une étude présente une période de suivi de 48 mois. Elle trouve notamment une proportion de résorptions radiculaires internes non perforées et d'images radioclares péri-apicales plus fréquentes de façon statistiquement significative avec le formocrésol qu'avec le MTA.

Nombres de références : 20		DSS faveur MTA	ADSS	DSS faveur FC
Succès cliniques	1 mois		[49] [50] [52] [57]	
	3 mois		[49] --> [51] [54] [57] [58] [60]	
	6 mois		[31], [49] --> [51], [54] --> [61], [63]	
	9 mois	[47]	[49] [51]	
	12 mois	[47], [49], [53]	[31], [50] --> [52], [54] --> [57], [59] --> [61], [63]	
	18 mois		[47], [54], [59], [60], [63]	
	24 mois	[53]	[31], [46] --> [48], [52], [54] --> [57], [59] --> [61], [63]	
	48 mois		[62]	

Succès radiographiques	1 mois		[49], [50], [57]	
	3 mois		[49] --> [51], [57], [58], [60]	
	6 mois	[58] *, [59] *	[49] --> [51], [55] --> [58], [60], [61], [63]	
	9 mois	[47], [49]	[51]	
	12 mois	[31] *, [47], [51] *, [53], [59] *	[49] --> [51], [54] --> [67], [60], [61], [63]	
	18 mois	[59]	[48], [61], [63]	

	24 mois	[31] *, [53], [55] *, [59]*	[46] --> [48], [54] *, [55]* --> [57], [60], [61], [63]	
	48 mois	[62]		

[31]: La DSS radiographique à 12 et 24 mois ne concerne que le formocrésol utilisé pur. Concernant l'utilisation du formocrésol dilué a 1:5 il n'y a pas de différences statistiquement significatives.

[50]: Les auteurs trouvent une ADSS à toutes les périodes de suivi entre le White MTA, Gray MTA, et le formocrésol.

Ils trouvent cependant une DSS radiographique à 12 mois entre le Gray et White MTA.

[51]: La DSS radiographique à 12 mois concerne : l'élargissement desmodontale, et le développement d'images radioclares au niveau de la furcation.

Les autres critères d'évaluation ne montrent pas de différence statistique significative.

[52]: Les auteurs ne fournissent aucune donnée statistique, d'où une impossibilité de déterminer s'il y a une DSS en terme de succès radiographique.

[55]: La DSS radiographique à 24 mois concerne seulement l'élargissement desmodontale.

[58]: La DSS radiographique à 6 mois concerne le développement de résorptions radiculaires (cependant les auteurs ne précisent pas le type de résorptions).

[59]: Les auteurs réunissent les critères évalués en groupes, rendant impossible de donner les proportions de chacun.

Ils précisent cependant que : le développement de ponts dentinaires se retrouve de façon significativement plus importante dans le groupe MTA, ce à toutes les périodes de suivi.

Et que le développement de résorptions radiculaires internes se retrouve de façon significativement plus importante dans le groupe formocrésol, à 12, 18, et 24 mois.

2.2.1.1 Symptômes cliniques

Les causes d'échecs cliniques retrouvées sont généralement le développement : de douleurs ([53]) et d'atteinte parodontale ([54], [61]), d'atteinte parodontale seule ([49], [55], [58], [59]) ou de mobilité pathologique ([49], [51]).

2.2.1.1.1 Douleurs

La présence de douleurs se retrouve plus fréquemment :

- Avec le formocrésol à toutes les périodes de suivi ([53], [54])
- Avec le MTA à 24 mois ([61]).

Suivi	MTA	FC
6 mois		[54] 1/33 dents (3%)
12 mois	[53] 1/31 dents (2,1%)	[53] 6/30 dents (17,1%) [54] 1/32 dents (3,1%)
18 mois		[54] 1/32 dents (3,1%)
24mois	[53] 1/31 dents (2,1%) [61] 1/25 dents (4%)	[53] 6/30 dents (17,1%) [54] 1/32 dents (3,1%)

2.2.1.1.2 Atteintes parodontales

Le développement d'atteinte parodontale se retrouve plus fréquemment :

- Avec le formocrésol à toutes les périodes de suivi ([49], [54], [55], [58], [59]).
- Avec le MTA à 6 mois ([50]), et à 24 mois ([61]).

Suivi	MTA	FC
3 mois	[50] W-MTA 1/20 dents (5%)	
6 mois		[54] 1/33 dents (3%) [58] 4/57 dents (7%) [66] 2/114 dents (1,7%)
12 mois		[49] 3/21 dents (14,3%) [54] 1/32 dents (3,1%) [55] 1/16 dents (6,25%)
18 mois		[54] 1/32 dents (3,1%) [59] 1/78 dents (1%)
24mois	[61] 1/25 dents (4%)	[54] 1/32 dents (3,1%) [55] 1/15 dents (6,66%) [59] 1/66 dents (2%)

2.2.1.1.3 Mobilité pathologique

Le développement de mobilité pathologique se retrouve plus fréquemment avec le formocrésol ([49], [51]).

Suivi	MTA	FC
9 mois		[49] 1/24 dents (4,2%) [51] 4/48 dents (8,33%)
12 mois		[49] 1/21 dents (4,7%) [51] 4/46 dents (8,6%)

2.2.1.2 Symptômes radiographiques

Les causes d'échecs radiographique retrouvées sont généralement la présence : d'images radioclares au niveau de la furcation ([50], [52], [56]) et au niveau péri apicale ([49]), de résorption radiculaire interne ([53], [61], [63]), ou d'élargissement desmodontale ([51], [55]).

2.2.1.2.1 Elargissement desmodontale

Le développement d'élargissement desmodontale se retrouve plus fréquemment avec le formocrésol à toutes les périodes de suivi ([49], [51], [55]).

On le retrouve de façon égale entre les 2 biomatériaux à 24 mois ([54]).

Suivi	MTA	FC
6 mois	[55] 4/20 dents (20%)	[51] 5/50 dents (10%) [55] 3/20 dents (15%)
9 mois	[51] 2/47 dents (4,3%)	[49] 1/24 dents (4,2%) [51] 9/48 dents (18,75%)
12 mois	[51] 2/47 dents (4,3%) [55] 2/16 dents (12,5%)	[51] 10/45 dents (22%) [55] 5/16 dents (31,5%)
24mois	[54] 1/33 dents (3%) [55] 2/15 dents (13%)	[54] 1/32 dents (3%) [58] 8/15 dents (53,5%)

2.2.1.2.2 Image radioclaire

Olatosi et al ([49]) ne précisent pas la localisation des images radioclaire qu'ils relèvent. Ils trouvent que le développement d'images radioclaire se retrouve plus fréquemment avec le formocrésol.

Suivi	MTA	FC
9 mois		[49] 1/21 dents (4,2%)
12 mois	[49] 1/25 dents (4%)	[49] 2/21 dents (9,5%)

2.2.1.2.2.1 Image radioclaire péri apicale

Le développement d'images radioclaire péri apicales se retrouve plus fréquemment avec le formocrésol ([62]).

Suivi	MTA	FC
48 mois		[62] 2/60 dents (4%)

2.2.1.2.2.2 Image radioclaire furcation

Le développement d'images radioclaire au niveau de la furcation se retrouve plus fréquemment :

- Avec le formocrésol à 6 mois ([51], [52], [55]), 9 mois ([52]), 12 mois ([51], [52], [53], [55]), et 24 mois ([51] --> [55])
- Avec le MTA à 12 mois ([50], [56]) et 24 mois ([56], [61]).

Suivi	MTA	FC
6 mois	[52] 1/20 dents (5%)	[51] 2/50 dents (4%) [52] 2/20 dents (10%) [55] 5/20 dents (25%)
9 mois		[51] 5/48 dents (10,4%)
12 mois	[50] W-MTA 4/20 dents (20%) [51] 1/47 dents (2,2%) [52] 1/20 dents (5%) [53] 1/30 dents (2,9%) [55] 1/16 dents (6,5%) [56] 1/29 dents (3,4%)	[50] 2/20 dents (10%) [51] 7/46 dents (15,2%) [52] 3/20 dents (15%) [53] 5/35 dents (14,3%) [55] 4/16 dents (25%)
24mois	[52] 1/20 dents (5%) [53] 1/30 dents (2,9%) [54] 1/33 dents (3%) [55] 1/15 dents (13%) [56] 1/18 dents (5,6%) [61] 1/25 dents (4%)	[52] 3/20 dents (15%) [53] 5/35 dents (14,3%) [54] 2/32 dents (6,25%) [55] 6/15 dents (40%)

2.2.1.2.3 Résorption radiculaire

Aeinehchi et al ([58]) ne précisent pas la localisation des résorptions radiculaires qu'ils relèvent. Ils trouvent que le développement de résorptions radiculaires se retrouve plus fréquemment avec le formocrésol ([58]).

Suivi	MTA	FC
3 mois		[58] 1/57 dents (1,5%)
6 mois		[58] 6/57 dents (10,5%)

2.2.1.2.3.1 Résorption radiculaire interne

Le développement de résorptions radiculaires internes se retrouve plus fréquemment :

- Avec le formocrésol à toutes les périodes de suivi ([49], [53], [54], [55], [61], [62], [63])
- Avec le MTA à 24 mois ([63]).

Suivi	MTA	FC
9 mois		[49] 1/24 dents (4,2%) [55] 2/20 dents (10%)
12 mois	[53] 2/35 dents (5,7%)	[49] 1/21 dents (4,8%) [53] 11/30 dents (31,4%) [55] 2/16 dents (12,5%)
24mois	[53] 2/35 dents (5,7%) [63] 1/15 dents (7%)	[53] 11/30 dents (31,4%) [54] 2/32 dents (6,25%) [55] 1/15 dents (20%) [63] 1/21 dents (5%) [63] 1/21 dents (5%)
48 mois		[62] 2/60 dents (4%)

2.2.1.2.3.2 Résorption radiculaire externe

Le développement de résorptions radiculaires internes se retrouve plus fréquemment avec le formocrésol à 9 et 12 mois ([49]), et à 48 mois [62].

On le retrouve de façon égale entre les 2 biomatériaux à 12 et 24 mois ([55]).

Suivi	MTA	FC
9 mois		[49] 1/24 dents (4,2%)
12 mois	[55] 2/16 dents (12,5%)	[49] 2/21 dents (9,5%) [55] 2/16 dents (12,5%)
24mois	[55] 2/15 dents (13%)	[55] 2/15 dents (13%)
48 mois		[62] 1/60 dents (2%)

2.2.1.2.4 Calcification canalaire

Le développement de calcification canalaire, dans les articles où sa présence était quantifiée, se retrouve plus fréquemment :

- Avec le formocrésol à 6 mois ([55]), à 12 mois ([55], [56]), et à 24 mois ([56])
- Avec le MTA à 6 mois ([52]), à 12 mois ([50], [52], [61]), à 24 mois ([63], [55], [61]), et à 48 mois ([62])

Dans le cas de ([51]) les auteurs indiquent que seul le groupe MTA montrât, à 12 mois, des développements de calcification canalaire, mais sans en préciser le nombre.

Suivi	MTA	FC
6 mois	[52] 2/20 dents (10%) [55] 1/20 dents (5%)	[55] 3/20 dents (15%)
12 mois	[50] W-MTA 1/20 dents (5%) ; G-MTA 11/19 dents (58%) [52] 5/20 dents (25%) [55] 3/16 dents (19%) [56] 1/29 dents (3,4%) [61] 1/25 dents (4%)	[55] 4/16 dents (25%) [56] 4/24 dents (16,6%) [61] 2/25 dents (8%)
24mois	[52] 5/20 dents (25%) [53] 1/34 dents (2,9%) [55] 6/15 dents (40%) [56] 1/18 dents (5,5%) [61] 5/25 dents (20%)	[55] 4/15 dents (27,5%) [56] 4/18 dents (22,2%) [61] 2/21 dents (10%)
48 mois	[62] 22/60 dents (29%)	[62] 8/60 dents (13%)

2.2.1.2.5 Pont dentinaire

Le développement de ponts dentinaires, dans les articles où sa présence était quantifiée, se retrouve plus fréquemment dans les groupes MTA ([52], [60]). Aucun article ne rapporte la présence de ponts dentinaires avec le formocrésol.

Suivi	MTA	FC
6 mois	[52] 1/20 dents (5%) [60] 1/14 dents (7,1%)	
12 mois	[60] 4/13 dents (28,5%)	
18 mois	[60] 4/12 dents (30,7%)	
24mois	[60] 4/9 dents (33,3%)	

2.2.2 MTA vs Biodentine™

Les articles traitant de ce sujet sont :

- 3 revues systématiques : [31], [36], [48].
- 6 essais randomisés : [64] --> [69].

Ici aussi les essais inclus penchent plus vers une absence de différences statistiquement significatives sur des périodes de suivi de 1 à 24 mois.

Il est à noter que les 2 revues systématiques [31] et [36] tirent leurs résultats indiquant une différence statistiquement significative radiographique à 6 et 18 mois de la référence [65]. Cette différence concerne le développement de calcification canalaire, plus fréquente, d'après ces articles, avec la Biodentine™.

Les essais inclus rapportent très peu d'échecs cliniques et/ou radiographiques.

Nombres de références : 9		DSS MTA	ADSS	DSS Biodentine™
Succès cliniques	1 mois		[67]	
	3 mois		[66], [67]	
	6 mois		[31], [64] --> [69]	
	9 mois		[66]	
	12 mois		[31], [64] --> [69]	
	18 mois		[64], [65]	
	24 mois		[64], [69]	
	42 mois			

Succès radiographiques	1 mois		[67]	
	3 mois		[66], [67]	
	6 mois		[31], [64] --> [69]	[31]*, [36]*, [65]
	9 mois		[66]	
	12 mois		[31], [64] --> [69]	[36]*
	18 mois		[64], [65]	[36]*, [65]
	24 mois		[64], [69]	
	42 mois			

2.2.2.1 Symptômes cliniques

Les causes d'échecs cliniques retrouvés sont généralement : le développement de douleurs ([51]) et d'atteinte parodontale ([53]), ou d'atteinte parodontale seule ([55]), ou encore de mobilité pathologique ([70])

2.2.2.1.1 Douleurs

Le développement de douleurs se retrouve plus fréquemment :

- Avec la Biodentine™ à 6 mois ([66])
- Avec le MTA à 12 mois ([66], [69]).

On le retrouve de façon égale entre les 2 biomatériaux à 12 mois ([64]).

Suivi	MTA	Biodentine™
9 mois		[66] 1/45 dents (2,2%)
12 mois	[64] 1/32 dents (3,1%) [66] 1/45 dents (2,2%) [69] 1/29 dents (3,4%)	[64] 1/32 dents (3,1%)

2.2.2.1.2 Atteinte parodontale

Le développement d'atteinte parodontale se retrouve plus fréquemment :

- Avec la Biodentine™ à 6 mois ([66])
- Avec le MTA à 12 mois. ([66], [69])

On le retrouve de façon égale entre les 2 biomatériaux à 12 mois ([67]).

Suivi	MTA	Biodentine™
9 mois		[66] 1/45 dents (2,2%)
12 mois	[66] 1/45 dents (2,2%) [67] 1/25 dents (4%) [69] 1/29 dents (3,4%)	[67] 1/25 dents (4%)

2.2.2.1.3 Mobilité pathologique

Le développement de mobilités pathologiques se retrouve plus fréquemment à 12 mois :

- Avec la Biodentine™ ([66])
- Avec le MTA ([69]).

Suivi	MTA	Biodentine™
12mois	[69] 1/29 dents (3,4%)	[66] 1/45 dents (2,2%)

2.2.2.2 Symptômes radiographiques

Les causes d'échecs radiographiques retrouvées sont généralement la présence : d'images radioclares au niveau de la furcation ([64], [66]) et au niveau péri apicale ([67]), de résorption radiculaire interne ([68]), ou d'élargissement desmodontale ([65]).

2.2.2.2.1 Elargissement desmodontale

Le développement d'élargissement desmodontale se retrouve plus fréquemment :

- Avec la Biodentine™ à 6 mois ([65]), et à 9 mois ([66]).
- Avec le MTA à 6 mois ([67]), 12 mois ([65]), et 24 mois ([64], [65])

On le retrouve de façon égale entre les 2 biomatériaux à 12 mois ([66]).

Suivi	MTA	Biodentine™
6 mois	[67] 1/25 dents (4%)	[65] 1/25 dents (4%)
9 mois		[66] 1/45 dents (2,2%)
12 mois	[65] 3/26 (8%) [66] 1/45 dents (2,2%)	[66] 1/45 dents (2,2%)
18 mois	[64] 1/32 dents (3,1%) [65] 2/24 dents (9%)	

2.2.2.2.2 Image radioclaire

Carti et al ([67]) ne précisent pas la localisation des images radioclares qu'ils relèvent. Ils trouvent que le développement d'images radioclares se retrouve plus fréquemment : avec la Biodentine™ à 9 et 12 mois, ou avec le MTA à 3 et 6 mois.

Suivi	MTA	Biodentine™
3 mois	[67] 1/25 dents (4%)	
6 mois	[67] 2/25 dents (8%)	
9 mois		[67] 5/25 dents (20%)
12 mois	[67] 3/25 dents (12,5%)	[67] 7/25 dents (28%)

2.2.2.2.2.1 Image radioclaire péri apicale

Le développement d'images radioclares péri apicale se retrouve plus fréquemment avec le Biodentine™ ([65], [68]).

Suivi	MTA	Biodentine™
6 mois		[65] 1/25 dents (4%)
12 mois		[68] 1/39 (3%)

2.2.2.2.2.2 Image radioclaire furcation

Le développement d'images radioclares au niveau de la furcation se retrouve plus fréquemment :

- Avec la Biodentine™ à 9 mois ([66])
- Avec le MTA à 24 mois ([64]).

On le retrouve de façon égale entre les 2 biomatériaux à 12 et 18 mois ([64], [66]).

Suivi	MTA	Biodentine™
9 mois		[66] 1/45 dents (2,2%)
12 mois	[64] 1/32 dents (3,1%) [66] 1/45 dents (2,2%)	[64] 1/32 dents (3,1%) [66] 1/45 dents (2,2%)
18 mois	[64] 1/32 dents (3,1%)	[64] 1/32 dents (3,1%)
24mois	[64] 1/31 dents (3,2%)	

2.2.2.2.3 Résorption radiculaire

Togaru et al ([66]) ne précisent pas le type de résorption qu'ils relèvent. Ils trouvent que le développement de résorptions se retrouvent plus fréquemment avec la Biodentine™

Suivi	MTA	Biodentine™
12 mois		[66] 1/45 dents (2,2%)

2.2.2.2.3.1 Résorption radiculaire interne

Le développement de résorptions radiculaires internes se retrouve plus fréquemment avec la Biodentine™ à 6, 12, et 18 mois ([65]). Ou de façon égale entre les 2 biomatériaux à 12 mois ([68]), et 18 mois ([64]).

Suivi	MTA	Biodentine™
6 mois	[65] 1/29 dents (3,4%)	[65] 2/25 dents (8%)
12 mois	[65] 1/26 dents (3,8%) [68] 1/39 dents (3%)	[65] 1/24 dents (4,1%) [68] 1/39 dents (3%)
18 mois	[64] 1/32 dents (3,1%) [65] 1/24 dents (4,1%)	[64] 1/32 dents (3,1%) [65] 1/22 dents (5%)

2.2.2.2.3.2 Résorption radiculaire externe

Le développement de résorptions radiculaires externes se retrouve plus fréquemment :

- Avec la Biodentine™ à 3, 6, et 12 mois ([67]).
- Avec le MTA à 12, 18 mois ([65]), et 24 mois ([64]).

Suivi	MTA	Biodentine™
3 mois		[67] 1/25 dents (4%)
6 mois	[67] 1/25 dents (4%)	[67] 2/25 dents (8%)
12 mois	[65] 1/26 dents (3,8%) [67] 1/25 dents (4%)	[67] 2/25 dents (8%)
18 mois	[65] 1/24 dents (4,1%)	
24 mois	[64] 1/31 dents (3,2%)	

2.2.2.2.4 Calcification canalaire

Le développement de calcification canalaire se retrouve plus fréquemment :

- Avec la Biodentine™ à 6, 12, et 18 mois ([65], [69]). Rajasekharan et al ([65]) trouvent une différence statistique significative entre la Biodentine™ et le W-ProRoot MTA à 6 et 18 mois, mais non significative à 12 mois.
- Avec le MTA à 24 mois ([69]).

Suivi	MTA	Biodentine™
6 mois	[65] 2/29 dents (7%)	[65] 9/25 dents (36%)
12 mois	[65] 7/26 dents (28%) [69] MTA-P 1/29 dents (3,4%)	[65] 11/24 dents (48%) [69] 2/29 dents (6,8%)
18 mois	[65] 6/24 dents (26%)	[65] 14/22 dents (65%)
24 mois	[69] MTA-P 4/28 dents (14,2%) ; PR-MTA 1/27 dents (3,7%)	[69] 3/26 dents (11,5%)

2.2.2.2.5 Pont dentinaire

Le développement de ponts dentinaires n'est rapporté que dans un seul article, qui le retrouve plus fréquemment dans le groupe MTA ([65]). Ce haut taux de développement serait dû, selon les auteurs, au fait que les pulpotomies aient eu lieu sous anesthésie générales, facilitant ainsi les procédures.

Suivi	MTA	Biodentine™
6 mois	[65] 3/29 dents (11%)	
12 mois	[65] 6/26 dents (24%)	[65] 5/24 dents (22%)
24mois	[65] 8/24 dents (35%)	[65] 4/22 dents (20%)

2.2.3 Biodentine™ vs Formocrésol

Un seul essai randomisé traitait de ce sujet : [70].

La revue systématique Cochrane [31] de 2018 incluait l'article détaillant les résultats à 6 mois. Depuis a été publié l'article détaillant les résultats à 12 mois. C'est de lui dont il est question ici.

Nombre de références 1		DSS Biodentine™	ADSS	DSS FC
Succès cliniques	3 mois		[70]	
	6 mois		[70]	
	12 mois		[70]	

Succès radiographiques	3 mois		[70]	
	6 mois		[70]	
	12 mois		[70]	

2.2.3.1 Symptômes cliniques

Aucun échec clinique ne s'est retrouvé dans un des deux groupes durant l'étude.

2.2.3.2 Symptômes radiographiques

Un seul échec radiographique est retrouvé, il s'agissait du développement d'une image radioclaire au niveau de la furcation sur une dent traitée avec du formocrésol, à 12 mois.

<u>Image radioclaire furcation</u>		
Suivi	Biodentine™	Formocrésol
12 mois		[70] 1/54 dents (1,9%)

Le développement de calcification canalaire fut retrouvé de façon plus fréquente avec la Biodentine™.

<u>Calcification canalaire</u>		
Suivi	Biodentine™	Formocrésol
6 mois	[70] 10/56 dents (17,9%)	[70] 7/56 dents (12,5%)
12 mois	[70] 10/54 dents (18,5%)	[70] 7/54 dents (12,9%)

3 Discussion

3.1 Méthodologie de la revue générale

Seules les études in vivo sur l'Homme ont été incluses, l'objectif étant de comparer les résultats thérapeutiques des biomatériaux utilisés sur l'Homme.

Aucune limite quant à la taille des échantillons, ou la durée des périodes de suivi, n'ont été appliquées dans la sélection des articles.

3.2 Méthodologie des articles

Les articles inclus sont tous basés sur la comparaison des résultats dans le temps de pulpotomies utilisant de la Biodentine™, du MTA, ou du formocrésol, sur molaires temporaires cariées.

Tous les essais furent réalisés sous champ opératoire.

3.2.1 Double aveugle

Les essais inclus n'ont pu être réalisés en double aveugle. D'une part lors de la réalisation des pulpotomies, les différences entre les biomatériaux utilisés, tant pour la préparation que pour la mise en place, faisant que les praticiens savaient ce qu'ils utilisaient. D'autre part lors du suivi radiographique, la différence de radio opacité des biomatériaux permettant à un œil exercé de les distinguer.

3.2.2 Critères d'évaluations

Certains des essais inclus manquent de précisions concernant certains critères, notamment la précision du type de MTA utilisé, ou par l'utilisation de critères de succès ou d'échecs vagues. Par exemple en ne considérant comme critère d'échec radiographique que "résorption radiculaire", ce qui peut empêcher malheureusement de faire la distinction entre résorption interne, externe, voir rhizolyse.

La présence et la proportion de chacun des critères évalués, cliniques ou radiographiques, n'étaient pas tous rapportés dans chacun des essais. Dans l'ensemble chaque article ne citait qu'une partie des critères d'évaluation utilisée dans les résultats. Ainsi il est impossible de réaliser une comparaison de chaque critère entre chaque article, seulement des taux de succès cliniques et radiographiques aux différentes périodes de suivis.

Les critères jugeant de la réussite ou de l'échec d'un traitement dépendent des objectifs de la réalisation d'une pulpotomie sur dent temporaire cariée. L'objectif principal étant de conserver la dent traitée sur l'arcade, de façon asymptomatique, jusqu'à son exfoliation physiologique. Ainsi seules les dents requérant un traitement devraient être considérées comme des échecs [65].

3.2.3 Echantillon

Un manque de standardisation des procédures empêche de déterminer l'impact des facteurs suivants sur les résultats des essais :

- **Différences selon les dents incluses :** Certains auteurs ont trouvé une différence de succès thérapeutique entre les dents traitées par pulpotomies. Farooq NS. et al. (2000) trouvent que les premières molaires temporaires mandibulaires tendent à être plus souvent en échec que les secondes molaires temporaires mandibulaires [64].
Vij et al (2004) trouvent, eux, que le taux de succès des pulpotomies sur premières molaires temporaires est de 61%, contre 83% pour les secondes molaires temporaires [56].
- **Perdus de vue :** Il est connu que le taux de succès tend à diminuer avec l'augmentation de la taille de l'échantillon et de la durée de suivi. Certains échecs peuvent ainsi être masqués. De plus dans le cas de la pédodontie se pose le problème de l'exfoliation physiologique des dents temporaires réduisant inéluctablement la taille de l'échantillon au cours du suivi. La question peut également se poser de l'impact des pulpotomies sur ces exfoliations [63].
- **Choix tranche d'âge :** Le choix de la tranche d'âge recommandée des patients inclus dans ce type d'essais, d'après certains auteurs, est 4 à 7 ans. Lié au manque de coopération des enfants de moins de 4 ans et du risque de rhizolyse après 7 ans [49].

3.3 Analyse des résultats

De manière générale c'est une absence de différences concernant l'efficacité, tant clinique que radiographique, qui ressort des essais inclus.

Bien que, sans être significatif dans la majorité des présents essais, les taux de succès des ciments au silicate de calcium soient souvent supérieurs à ceux du formocrésol.

La majorité des articles attribue la supériorité (démonstrée ou relative) des résultats des ciments au silicate de calcium par rapport au formocrésol à leurs biocompatibilités.

L'analyse des résultats montrent que la majorité des échecs cliniques rapportés sont liés au développement d'atteintes parodontales, de douleurs, et de mobilités pathologiques.

La majorité des échecs radiographiques sont eux liés au développement de résorption radiculaire interne, d'images radioclares au niveau de la furcation, et d'élargissement desmodontale.

Les symptômes cliniques apparaissant généralement suite au développement de symptômes radiographiques.

Bien souvent les échecs sont mis sur le compte d'une erreur de diagnostic de l'état de vitalité de la pulpe radiculaire lors du coiffage.

Parmi les variables ne faisant pas consensus quant à leurs causes et impacts, se retrouvent le développement de résorption radiculaire interne, de calcification canalaire, ou de pont dentinaire.

La différence d'efficacité selon le type de MTA utilisé, l'impact des pâtes restauratrices à base d'eugénol sur les réactions pulpaires, ainsi que différentes variables dans le protocole opératoire sont également sujets à discussion.

3.3.1 Résorption radiculaire interne :

Globalement on observe une plus grande proportion de développement de résorptions radiculaires avec le formocrésol comparé au MTA, et très légèrement supérieure avec la Biodentine™ comparé au MTA.

La majorité des articles inclus considère la présence de résorptions radiculaires, internes et/ou externes, comme un échec radiographique. Le développement de résorption radiculaire interne procédant d'une inflammation chronique de la pulpe radiculaire, ou d'une pulpe nécrosée. Donc, dans le cas d'une pulpotomie, la présence de ce symptôme empêche de considérer les dents atteintes comme succès.

Cependant le développement de résorptions radiculaires internes peut ne pas être rédhibitoire. (Smith et al. (2000), Holan et al. (2005), Maroto et al. (2005), et Fuks AB. et al. (2005) avancent qu'aussi longtemps que la racine n'est pas perforée, créant ainsi une communication avec le parodonte, la présence d'une résorption radiculaire interne peut ne pas être comptée comme un échec. Cet état pathologique pouvant se stabiliser de lui-même sans mettre en jeu le pronostic de la dent temporaire ou du germe sous-jacent. Une limitation technique importante reste à noter, le fait que les radiographies courantes en 2D ne permettent pas de déterminer avec certitude de la présence, ou non, d'une perforation.

Ainsi, bien que la majorité des articles compte comme échec le développement de résorptions radiculaires internes, leurs auteurs tendent à privilégier un suivi plus rapproché des dents en question au lieu d'une extraction, qui relèverait du surtraitement. Cela est principalement vrai dans le cas des dents temporaires qui par définition ont un temps de présence sur arcade limitée [1] [60] [63] [64] [65] [69].

De plus il faut préciser que, malgré tout, les conséquences éventuelles de la conservation de dents temporaires présentant des résorptions radiculaires internes sur les germes sous-jacents restent inconnues [64].

Enfin certains auteurs avancent qu'une partie des cas de résorptions radiculaires internes s'explique par l'utilisation de biomatériaux d'obturation à base d'eugénoles. Mais d'autres pensent qu'il s'agit à l'origine d'une erreur de diagnostic de l'état pulpaire radiculaire préalablement à la pulpotomie [49].

3.3.2 Calcification canalaire :

Le développement de calcification canalaire peut être considéré comme un échec radiographique, en cela qu'il s'agit d'un écart par rapport à la norme physiologique [70]. Cependant la majorité des auteurs le voit comme le résultat d'une intense activité odontoblastique, suggérant une conservation, jusqu'à un certain degré de la vitalité de la pulpe radiculaire [21] [22] [34] [35] [51] [56] [65] [69].

Ce qui semble concorder avec les résultats trouvés dans les études inclus qui retrouvent une tendance générale à un plus haut taux de développement de calcification canalaire avec le MTA et la Biodentine™ comparé au formocrésol.

3.3.3 Pont dentinaire :

Bien qu'ici la majorité des articles considère le développement d'un pont dentinaire comme un critère de succès radiographique, son développement et ses implications quant à l'évaluation du succès thérapeutique sont sujet à controverses. D'après Dominguez et al. 2003, Chacko & Kurose 2006 et Moretti et al. 2008 cela peut en effet être vu comme un signe de cicatrisation pulpaire, ou comme une réaction de celle-ci à une irritation [51] [60] [65].

La Biodentine™ semble produire des ponts dentinaires plus épais durant la cicatrisation pulpaire, que les auteurs attribuent à un temps de prise plus court. La Biodentine™, en libérant de façon substantielle des ions calciums pendant sa prise initiale, puis une faible libération sur le long terme, génère des conditions favorables pour la cicatrisation pulpaire, d'après De Rossi et al. 2014 citée par [65].

La capacité du MTA de produire des ponts dentinaires pourrait, d'après certains auteurs, être lié à la combinaison de sa biocompatibilité, capacité de scellement, et pH alcalin [61].

Cependant la présence d'un pont dentinaire n'augure en rien du fait que la pulpe soit effectivement isolée de façon étanche de l'extérieur, d'après Schuurs et al. 2000, et Chacko & Kurose 2006 cité par [65] [60]. De plus sa formation passe par une étape initiale où celui-ci est perméable, son étanchéité augmentant avec le temps, d'après Dominguez et al. 2003, et Chacko & Kurose 2006 cité par [65].

Du reste le développement d'un pont dentinaire peut-être complexe à déterminer dû au fait qu'il soit difficile à visualiser via la radiographie. Caicedo et al (2006) rapportent également que sa présence ne peut être déterminée radiographiquement, ils considèrent donc ne pas pouvoir intégrer l'évaluation de présence de pont dentinaire radiographiquement dans leur étude [22] [61].

En tous les cas la présence ou l'absence d'un pont dentinaire ne permettent pas à eux seuls de déterminer la réussite ou l'échec d'une pulpotomie.

3.3.4 Différents types de MTA

Agamy et al (2004, [50]) réalisèrent, en parallèle de leurs essais, une analyse histologique sur des dents temporaires. Celles-ci nécessitant une extraction pour raisons orthodontique. Les dents étaient extraites en moyenne 6 mois après la pulpotomie. Les auteurs, s'ils notent un développement de pont dentinaire dans les deux groupes, décèlent néanmoins des différences entre le White et le Gray MTA:

W-MTA: Une fréquence plus importante de cellules inflammatoires et zones de nécroses qu'avec G-MTA. Ainsi qu'une fréquence plus importante de calcifications canalaire.

G-MTA: Semble mieux préserver le tissu pulpaire au niveau des amputations pulpaire, ainsi que promouvoir la cicatrisation des tissus durs et mous.

De façon générale les réponses pulpaire semblent plus favorables avec le Gray qu'avec le White MTA. La différence entre ces deux MTA est la présence d'alluminoferrite tétracalcique dans le Gray-MTA [50].

3.3.5 Formocrésol et utilisation d'eugénol :

Smith NL et al. (2000) avancent que la couche pulpaire superficielle fixée par le formocrésol agit comme une barrière, empêchant pénétration d'eugénol dans le tissu pulpaire. Pour eux l'utilisation de pâte ZOE ne permettrait pas d'expliquer les résorptions radiculaires internes des dents traitées avec du formocrésol. Celles-ci seraient plutôt la résultante du pH irritant du formocrésol, associé au caractère réversible de la couche fixée [49] [57] [63].

Guyen et al trouvent un taux de résorption radiculaire interne significativement plus important dans le groupe ZOE, comparé à ceux retrouvés dans les groupes MTA, formocrésol, et sulfate ferrique [61].

3.3.6 Protocole opératoire

3.3.6.1 Caries proximales :

Coll JA (2013) trouve que les dents présentant des caries proximales montrent un plus haut taux d'échecs de TPV [64].

Enfin il a été montré que l'inflammation pulpaire était significativement plus étendue dans les cas de caries proximales que dans celui de caries occlusales, en denture temporaire [7].

3.3.6.2 Contrôle hémorragie :

Holan et al (2005) précisent un des inconvénients pratique de l'utilisation de formocrésol. La boulette de coton imprégné de formocrésol peut adhérer au caillot et donc l'arracher au moment du retrait du coton, entraînant de facto une reprise de l'hémorragie [54] [63] [68].

3.3.6.3 Couronne pédodontique préformée :

Pour Holland et al. (1999), Jabbarifar et al. (2004), et Percinoto et al. (2006) le succès de la cicatrisation pulpaire dépend notamment de l'étanchéité de la restauration coronaire [65].

Certains auteurs considèrent que, de toutes les restaurations coronaires disponibles, les CPP offrent le meilleur scellement, notamment Eidelman et al. (2001), Agamy et al. (2004), Jabbarifar et al. (2004), Farsi et al. (2005), et Maroto et al. (2005), Naik & Hegde (2005), cité par [60]. Elles sont, de plus, fortement recommandées dans le cas des pulpotomies [61] [65].

Il est à noter que le lien entre l'utilisation de CPP et le développement de gingivite a été évoqué mais aucune preuve formelle n'a encore été trouvée [68].

3.4 Perspectives

3.4.1 Pronostic pulpotomie

Le niveau de cytokines pro-inflammatoires semble être un indicateur pronostic du résultat de la pulpotomie. Les cytokines IL-alpha, IL-6, et IL-8 se retrouvent de façon significativement plus

importante dans la pulpe coronaire des dents temporaires où la pulpotomie sera en échec durant le suivi, comparé aux dents où elle a été un succès [36].

Ozdemir et al. 2015 ont remarqué que des cytokines pro-inflammatoires, IL-1 α , IL-6 et IL-8, se retrouvent en plus grande concentration dans la pulpe coronaire des dents où la pulpotomie échouera, comparé à celles où elle est un succès [46].

3.4.2 Coiffage pulpaire indirect

Nonobstant l'intérêt de la pulpotomie cette technique fait néanmoins appel à un impondérable majeur : la réaction de la pulpe radiculaire après coiffage ne peut être prédite avec certitude.

En outre la pulpotomie présente le risque de projeter des morceaux de dentine ou des bactéries dans la pulpe radiculaire [71].

En cela le coiffage pulpaire indirect est une alternative intéressante en ne nécessitant pas de coiffage pulpaire direct.

Cette technique requiert l'élimination sélective de la dentine infectée, tout en conservant la dentine affectée.

- La dentine infectée est généralement de consistance molle, jaunâtre ou marron foncé, elle offre peu, voire pas, de résistance à l'excavation manuelle.
- La dentine affectée elle est comparativement plus dure, plus noire, elle s'élimine plus difficilement et par morceaux.

Cette dernière peut être conservée car le coiffage indirect permet son isolation et sa reminéralisation.

En effet de nombreuses études ont démontré que les micro-organismes résiduels présents dans la dentine affectée étaient piégés en faible quantité et sans possibilités d'accès à un substrat pour survivre, ils ne sont donc plus viables et ne peuvent plus faire évoluer la lésion carieuse, notamment.

Bjørndal L. et al. (2000), et Massara M.L.A. et al. (2002).

Conclusion

Il ressort de cette revue que les ciments à base de silicate de calcium que sont la Biodentine™ et le MTA semblent être des alternatives viables et fiables au formocrésol dans le cas de la pulpotomie sur dent temporaire cariée.

Malgré l'absence d'une claire supériorité d'un biomatériau sur les autres les ciments au silicate de calcium tendent à présenter un meilleur taux de succès, tant clinique que radiographique, tout au long du suivi. Ces biomatériaux s'inscrivent également dans une philosophie de traitement qui privilégie un gradient thérapeutique limitant, autant que faire se peut, la destruction tissulaire irréversible en dernier recours.

Néanmoins malgré toutes leurs qualités, ainsi que leurs présences sur le marché depuis déjà quelques années, relativement peu d'articles traitent de ces biomatériaux dans le cas de la pulpotomie.

De nouveaux essais utilisant idéalement un protocole rigoureux et standardisé, tant du point de vue opératoire que de la méthodologie de l'essai en général, ainsi que des échantillons plus amples, permettraient d'affiner les conclusions émises et de mieux discerner l'impact véritable des biomatériaux utilisés ainsi que des différents facteurs impliqués dans cette thérapeutique.

Annexe

MTA / Formocrésol

<u>Articles</u>	[49]	[50]	[51]	[52]	[53]	[54]
<u>Biomatériaux</u>	W PR-MTA / FC dilué 1:5	W MTA / G-MTA / FC (formule NP)	G-MTA / FC dilué 1:5	W PR-MTA / FC dilué 1:5	PR-MTA / FC dilué 1:5	MTA / FC / Ciment de Portland / EMD
<u>Taille échantillon et âge moyen</u>	37 enfants de 4 à 7 ans	24 enfants, âge moyen 6,1 ans	Nombre d'enfants NP, de 4 à 6 ans	19 enfants, de 6 à 8 ans	Nombre d'enfants NP, de 6 à 8 ans	65 enfants, de 4 à 9 ans
<u>Nombre de dents</u>	50 dents / 25 par groupes	72 dents / 24 par groupes	100 dents / 50 par groupes	40 dents / 20 par groupes	70 dents / 35 par groupes	140 dents / 35 par groupes
<u>Schéma de l'essai</u>	ECR / Etude prospective	ECR / Split-mouth	ECR / Split-mouth	ECR / Split-mouth	Pas de précision si randomisé / Etude prospective	ECR / Etude prospective
<u>Technique de randomisation</u>	NP	NP	NP	Jet de pièce	NP	NP
<u>Durée du suivi</u>	12 mois	12 mois	12 mois	24 mois	24 mois	24 mois
<u>Ablation de la pulpe camérale</u>	Rotatif	Manuel	Manuel	Manuel	Manuel	Rotatif et manuel
<u>Restauration coronaire</u>	CPP	CPP	CPP	CPP	CPP	CPP
<u>Praticiens réalisant les pulpotomies</u>	1	1	NP	NP	NP	1
<u>Taux de perdus de vue</u>	12 mois : 16,6%	12 mois : 16%	12 mois : 7%	24 mois : 0%	24 mois : 14,3%	24 mois : 9,3%
<u>Succès cliniques (BD/FC) (MTA/BD) (MTA/FC)</u>	6 mois : 100/100 9 mois : 100/95 12 mois : 100/81	1 mois : 100/100 3 mois : 95/100 6 mois : 95/100 12 mois : 80/90	3 mois : 100/100 6 mois : 100/100 9 mois : 100/91 12 mois : 100/91	1 mois : 100/100 6 mois : 100/100 12 mois : 100/100 24 mois : 100/100	24 mois : 97/82	3 mois : 100/100 6 mois : 100/97 12 mois : 100/96 18 mois : 100/96 24 mois : 100/96
<u>Succès radiographiques</u>	6 mois : 100/100 9 mois :	1 mois : 100/100 3 mois :	3 mois : 100/100 6 mois :	1 mois : 100/100 6 mois :	24 mois : 88/54	24 mois : 93,9/84,4

	100/83 12 mois : 96/81	95/100 6 mois : 95/100 12 mois : 80/90	100/90 9 mois : 95/81 12 mois : 95/78	95/90 12 mois : 95/85 24 mois : 95/85		
--	------------------------------	--	---	---	--	--

Articles	[55]	[56]	[57]	[58]	[59]	[60]
<u>Biomatériaux</u>	PR-MTA / FC dilué 1:5	W-MTA / FC dilué a 1:5	W-MTA / FC dilué a 1:5	PR-MTA / FC (formule NP)	G PR-MTA / FC dilué a 1:5	MTA / FC dilué a 1:5 / CH
<u>Taille échantillon et âge moyen</u>	17 enfants, de 4 à 9 ans	46 enfants, âge moyen 6,08 ans	66 enfants, de 3 à 7 ans	126 enfants, de 5 à 9 ans	168 enfants, âge moyen 5,4 +/- 1,4 ans	23 enfants, de 5 à 9 ans
<u>Nombre de dents</u>	40 dents / 20 par groupes	60 dents / 30 par groupes	100 dents / 50 par groupes	100 dents / MTA 43, FC 57	252 dents / MTA 119, FC 133	45 dents / 15 par groupes
<u>Schéma de l'essai</u>	ECR / split-mouth	ECR / étude prospective	ECR / étude prospective	ECR / étude prospective	ECR / étude prospective	ECR / étude prospective
<u>Technique de randomisation</u>	NP	Table de randomisation	NP	Générateur de nombres aléatoires	NP	Générateur de nombres aléatoires
<u>Durée du suivi</u>	24 mois	24 mois	24 mois	6 mois	24 mois	24 mois
<u>Ablation de la pulpe camérale</u>	Manuel	Rotatif	Manuel	Manuel	Rotatif ou manuel	Manuel
<u>Restauration coronaire</u>	CPP ou amalgame	CPP	CPP ou CVI ou amalgame	CVI (7,5%), ou amalgame (92,5)	CPP	CVI
<u>Praticiens réalisant les pulpotomies</u>	1	1	NP	1	NP	3
<u>Taux de perdus de vus</u>	24 mois : 15%	24 mois : 40%	24 mois : 18%	6 mois : 21%	24 mois : 48%	24 mois : 4,5%
<u>Succès cliniques (BD/FC) (MTA/BD) (MTA/FC)</u>	12 mois : 100/93,7 24 mois : 100/80	6 mois : 100/100 12 mois : 100/100 24 mois : 100/100	1 mois : 100/100 6 mois : 100/100 12 mois : 100/100 24 mois : 100/100	3 mois : 100/100 6 mois : 100/100	6 mois : 100/98 12 mois : 100/100 18 mois : 100/99 24 mois : 100/98	6 mois : 100/100 12 mois : 100/100 24 mois : 100/100
<u>Succès radiographiques</u>	24 mois : 95/90	6 mois : 100/100 12 mois : 96/100	1 mois : 100/90 6 mois : 100/100	3 mois : 100/98 6 mois : 100/89	6 mois : 95/85 12 mois : 93/81	6 mois : 100/100 12 mois : 100/100

		24 mois : 94/100	12 mois : 100/100 24 mois : 100/100		18 mois : 95/78 24 mois : 95/76	24 mois : 100/100
--	--	---------------------	--	--	--	----------------------

Articles	[61]	[62]	[63]
Biomatériaux	MTA / FC dilué a 1:5 / FS / ZOE	G PR-MTA / FC dilué a 1:5	MTA / FC dilué 1:5 / FS / ClONa
Taille échantillon et âge moyen	32 enfants, de 5 à 7 ans	95 enfants, âge moyen NP	81 enfants, de 5 à 9 ans
Nombre de dents	128 dents / 32 par groupes	286 dents / MTA 139, FC 147	100 dents / 25 par groupes
Schéma de l'essai	ECR / Split-mouth	ECR / étude prospective	ECR / étude prospective
Technique de randomisation	NP	NP	Table de randomisation
Durée du suivi	24 mois	48 mois	24 mois
Ablation de la pulpe camérale	Manuel	Rotatif ou manuel	Manuel
Restauration coronaire	Amalgame	CPP	CPP
Praticiens réalisant les pulpotomies	3	NP	2
Taux de perdus de vus	24 mois : 21,9%	48 mois : 52,8%	24 mois : 41%
Succès cliniques (BD/FC) (MTA/BD) (MTA/FC)	Succès globale : 6 mois : 100/100 12 mois : 100/100 24 mois : 96/88	48 mois : 100/100	6 mois : 100/100 12 mois : 100/100 18 mois : 100/100 24 mois : 100/100
Succès radiographiques		48 mois : 95/80	6 mois : 100/100 12 mois : 100/100 18 mois : 100/100 24 mois : 93/95

MTA / Biodentine™

Articles	[64]	[65]	[66]	[67]	[68]	[69]
<u>Biomatériaux</u>	PR-MTA / BD	W PR-MTA / BD / TP	PR-MTA / BD	MTA / BD	MTA / BD	MTA-P / PR-MTA / BD / FS
<u>Taille échantillon et âge moyen</u>	32 enfants, âge moyen 6,3 ans	58 enfants, âge moyen 4,79 +/- 1,23	NP, enfants de 4 à 9 ans	25 enfants, âge moyen 7,36 +/- 1,25	68 enfants, âge moyen 6,6 ans	29 enfants, âge moyen 5,86 +/- 0,83
<u>Nombre de dents</u>	64 dents / 32 par groupes	81 dents / MTA 29, BD 25, TP 27	90 dents / 45 par groupes	50 dents / 25 par groupes	84 dents / MTA 43, BD 41	116 dents / 29 par groupes
<u>Schéma de l'essai</u>	ECR / Split-mouth	ECR / étude prospective	ECR / étude prospective	ECR / étude prospective	ECR / étude prospective	ECR / Split-mouth
<u>Technique de randomisation</u>	Jet de pièce	Enveloppe cacheté	NP	Loterie	NP	NP
<u>Durée du suivi</u>	24 mois	18 mois	12 mois	12 mois	12 mois	24 mois
<u>Ablation de la pulpe camérale</u>	Manuel	Manuel	Manuel	Rotatif et manuel	Rotatif	Manuel
<u>Restauration coronaire</u>	CPP	CPP	CPP	MTA : CVI BD : sert également de restauration	CPP	Amalgame
<u>Praticiens réalisant les pulpotomies</u>	2	5, AG	NP	1	1	2
<u>Taux de perdus de vue</u>	24 mois : 3,2%	18 mois : 14,9%	12 mois : 0%	12 mois : 0%	12 mois : 7%	24 mois : 25,7%
<u>Succès cliniques (BD/FC) (MTA/BD) (MTA/FC)</u>	6 mois : 100/100 12 mois : 12 6 mois : 96/96 18 mois : 18 6 mois : 96/96 24 mois : 24 6 mois : 96/96	6 mois : 100/96 12 mois : 12 6 mois : 100/96 18 mois : 18 6 mois : 100/95	3 mois : 100/100 6 mois : 6 9 mois : 100/100 12 mois : 100/95 12 mois : 95/95	1 mois : 100/100 3 mois : 3 6 mois : 100/100 12 mois : 100/100 12 mois : 96/96	6 mois : 95/97 12 mois : 12 6 mois : 92/97	Succès globales : (MTA-P/PR-MTA/BD) 6 mois : 100/100/100 12 mois : 96,5/93,1/89,6 24 mois : 86,2/93,1/82,7
<u>Succès radiographiques</u>	6 mois : 100/100 12 mois : 12 6 mois : 96/96	6 mois : 100/96 12 mois : 12 6 mois : 92/96 18 mois : 18	3 mois : 100/100 6 mois : 6 9 mois : 100/100	1 mois : 100/100 3 mois : 3 6 mois : 92/80	6 mois : 100/100 12 mois : 12 6 mois : 97/95	

	18 mois : 90/93 24 mois : 87/93	91/94	100/95 12 mois : 95/95	84/68 12 mois : 80/60		
--	--	-------	------------------------------	-----------------------------	--	--

Biodentine™ / Formocrésol

<u>Articles</u>	[70]
<u>Biomatériaux</u>	BD / FC dilué a 1:5
<u>Taille échantillon et âge moyen</u>	37 enfants, âge moyen 6 +/- 0,75 ans
<u>Nombre de dents</u>	112 dents / 56 par groupes
<u>Schéma de l'essai</u>	Split-mouth
<u>Technique de randomisation</u>	Enveloppe cacheté
<u>Durée du suivi</u>	12 mois
<u>Ablation de la pulpe camérale</u>	Rotatif ou manuel
<u>Restauration coronaire</u>	CPP
<u>Praticiens réalisant les pulpotomies</u>	1
<u>Taux de perdus de vus</u>	12 mois : 3,6%
<u>Succès cliniques</u> (BD/FC) (MTA/BD) (MTA/FC)	3 mois : 100/100
	6 mois : 100/100
	12 mois : 100/100
<u>Succès radiographiques</u>	3 mois : 100/100 6 mois : 100/100 12 mois : 100/98

Bibliographie

- [1] Dammaschke T. The history of direct pulp capping. *Journal of the history of dentistry* 2008 feb ; 9-23
- [2] Al-Dlaigan YH. Pulpotomy Medicaments used in Deciduous Dentition : An Update. *J. Contemp. Dent. Pract.* 2015 juin 1 ; 16 (6) ; 486-503
- [3] Praveen K. *et al.* Pulpotomy Medicaments: Continued Search for New Alternatives- A Review. *OHDM* 2014 dec ; 13 (4) : 883-890
- [4] Bolette A. *et al.* Importance des traitements pulpairens en denture de lait. *Rev. Med. Liege* 2016 : 71 (12) :567-572
- [5] Naulin-Ifi C. Traitements endodontiques des dents temporaires. *Réal. Clin.* 2001 ;12 (1) : 73-82
- [6] Seale NS. Coll JA. Vital Pulp Therapy for the Primary Dentition. *Gen Dent* 2010 juin 58 (3) : 194-200
- [7] Kotsanos N. *et al.* Direct Pulp Capping of Carious Primary Molars. A Specialty Practice Based Study. *J. Clin. Pediatr. Dent.* 2014 ; 38 (4) : 307-312
- [8] Goldberg M. Histologie du complexe dentinopulpaire. *Chirurgie orale et maxillo-faciale, Elsevier Masson SAS* 2008 : 1-34
- [9] Parisay I. *et al.* A Review on Vital Pulp Therapy in Primary Teeth. *Iran Endod. J.* 2015 winter ; 10 (1) : 6-15
- [10] Cohenca N. *et al.* Vital Pulp Therapy. *Dent. Clin. North Am.* 2013 jan ; 57 (1) : 59-73
- [11] Simon S. *et al.* Biologie pulpaire : comprendre pour appliquer au quotidien. *Rev. Odont. Stomat.* 2008 ; 37 : 209-235
- [12] Yu C. Abbott PV. An overview of the dental pulp: its functions and responses to injury. *Aust. Dent. J.* 2007 mars ; 52 (suppl 1) : 4-16
- [13] Mjör IA. *et al.* Pulp-dentin biology in restorative dentistry. Part I Normal structure and physiology. *Quintessence Int.* 2001 juin ; 32 (6) : 427-446
- [14] Fox AG. Heeley JD. Histological study of pulpes of human primary teeth. *Arch. Oral Biol.* 1980 ; 25 (2) : 103-110
- [15] Semennikova K. *et al.* LES CIMENTS TRICALCIQUES, Exemple du matériau Biodentine™ Partie 1 - Présentation, composition et propriétés. *Biomatériaux Cliniques* 2006 oct ; vol 1 (2) : 16-25
- [16] Paladino F. *et al.* Estimer l'état pulpaire. *Réalités Cliniques* 2013 ; vol 24 (4) : 253-264
- [17] Anatomie Clinique : tête-cou-dos; troisième édition, Pierre Kamina

- [18] Tziafas D. Kodonas K. Dentinogenic Specificity in the Preclinical Evaluation of Vital Pulp Treatment Strategies: A Critical Review. *Dent. J.* 2015 nov 27 ;3 (4) : 133-156
- [19] Mark Fitzgerald. Cellular Mechanics of Dentinal Bridge Repair Using 3H-Thymidine. *J. Dent. Res.* 1979 Nov. ; 2198-2206
- [20] Sulaiman MA. *et al.* Clinical Applications of Biodentine in Pediatric Dentistry: A Review of Literature. *Oral hyg. Health* 2015 ; 3 (3)
- [21] Hitaf NN. *et al.* Evaluation of Biodentine Pulpotomies in Deciduous Molars with Physiological Root Resorption (Stage 3). *Int. J. Clin. Paediatr. Dent.* 2018 Sep-Oct ; 11 (5) : 393-394
- [22] Kusum B. *et al.* Clinical and radiographical evaluation of mineral trioxide aggregate, biodentine and propolis as pulpotomy medicaments in primary teeth. *Restor. Dent. Endod* 2015 nov ; 40 (4) : 276-285
- [23] Özlem Malkondu *et al.* A Review on Biodentine, a Contemporary Dentine Replacement and Repair Material. *BioMed Research international* 2014 juin 16.
- [24] Muller Bolla M. *et al.* Comprendre les bases de la cariologie en 10 points. *Information dentaire* 2015 juin 3 ; 22
- [25] Coll JA. Indirect Pulp Capping and Primary Teeth: Is the Primary Tooth Pulpotomy Out of Date? *J. Endod.* 2008 juillet ; 34 (suppl 7)
- [26] Guideline on Pulp Therapy for Primary and Immature Permanent Teeth. *Reference Manual*, 2015 vol 36 (6) ; 242-250
- [27] Brosnan MG. *et al.* Management of the pulp in primary teeth - An update. *N. Z. Dent. J.* 2014 Dec ; 110 (4) :119-123
- [28] Rodd H. *et al.* Pulp therapy for primary molars. *Int. J. Paediatr. Dent.* 2006 sept ; 16 (suppl 1) ; 15-23
- [29] Patchett CL. *et al.* Is there life after Buckley's formocresol? Part II – Development of a protocol for the management of extensive caries in the primary molar. *Int. J. Paediatr. Dent.* 2006 mai ; 16 (3) : 199-206
- [30] Hilton TJ. Keys to Clinical Success with Pulp Capping : A Review of the Literature. *Oper. Dent.* 2009 Sep-Oct ; 34 (5) : 615-625
- [31] Smaïl-Faugeron V. *et al.* Pulp treatment for extensive decay in primary teeth. *Cochrane Database Syst. Rev.* 2014 aou 6 ; (8)
- [32] Celik B. *et al.* A Randomized Trial of Mineral Trioxide Aggregate Cements in Primary Tooth Pulpotomies. *J. Dent. Child.* 2013 sept-dec ; 80 (3) ; 126-132
- [33] Huth KC. *et al.* Effectiveness of 4 Pulpotomy Techniques— Randomized Controlled Trial. *J. Dent. Res.* 2005 Dec ; 84 (12) :1144-1148

[34] Nematollahi H. Mineral Trioxide Aggregate Partial Pulpotomy Versus Formocresol Pulpotomy: A Randomized, Split-Mouth, Controlled Clinical Trial with 24 Months Follow-Up. *Pediatr. Dent.* 2018 May 15 ; 40 (3) : 184-189

[35] Doyle TL. *et al.* Mineral Trioxide Aggregate Produces Superior Outcomes in Vital Primary Molar Pulpotomy. *Pediatr. Dent.* 2010 jan-fev ; 32 (1) : 41-47

[36] Parirokh M. *et al.* Mineral trioxide aggregate and other bioactive endodontic cements: an updated overview – part I: vital pulp therapy. *Int. Endod. J.* 2018 fev; 51 (2): 177-205

[37] Wunsch PB *et al.* Retrospective Study of the Survival Rates of Indirect Pulp Therapy Versus Different Pulpotomy Medicaments. *Pediatric Dentistry* 2016 sept ; 38 (5), 406-411

[38] Simancas-Pallares MA. *et al.* Mineral trioxide aggregate in primary teeth pulpotomy. A systematic literature review. *Med. Oral Patol. Oral Chir. Buccal* 2010 nov 1 ; 15 (6) : 942-946

[39] Anna B. Fuks CD. Vital Pulp Therapy with New Materials for Primary Teeth: New Directions and Treatment Perspectives. *J. Endod.* 2008 juillet ; (34, supplément 7) : 18-24

[40] Physical and Chemical Properties of a New Root-End Filling Material

[41] Hilton TJ. *et al.* Comparison of CaOH with MTA for Direct Pulp Capping: A PBRN Randomized Clinical Trial. *J. Dent. Res.* 2013 juillet ; 92 (suppl 7) 16-22

[42] Collado-Gonzales M. *et al.* Cytotoxicity and bioactivity of various pulpotomy materials on stem cells from human exfoliated primary teeth. *Int. Endod. J.* 2017 dec ; 50 (suppl 2) ; 19-30guidel

[43] Naik S. Hegde AH. Mineral trioxide aggregate as a pulpotomy agent in primary molars: An *in vivo* study. *J. Indian. Soc. Pedod. Prev. Dent.* 2005 Mars ; 23 (1)

[44] FK Ng. Messer LB. Mineral trioxide aggregate as a pulpotomy medicament: A narrative review. *Eur. Arch. Paediatr. Dent.* 2008 mars ; 9 (1) : 4-11

[45] Grech L. *et al.* Investigation of the physical properties of tricalcium silicate cement-based root-end filling materials. *Dental Materials* (29) 2013 feb.

[46] Marghalani AA. *et al.* Clinical and radiographic success of mineral trioxide aggregate compared with formocresol as a pulpotomy treatment in primary molars. A systematic review and meta-analysis. *J. Am. Dent. Assoc.* 2014 juillet ; 145 (7): 714-721

[47] Lin PY. *et al.* Primary molar pulpotomy: A systematic review and network meta-analysis. *J. Dent.* 2014 sept ; 42 (9): 1060-1077

[48] Coll JA. *et al.* Primary Tooth Vital Pulp Therapy: A Systematic Review and Meta-analysis. *Pediatr. Dent.* 2017 jan 15; 39 (1): 16-27

[49] Olatosi OO. *et al.* Effect of mineral trioxyde aggregate and formocresol pulpotomy on vital primary teeth : a clinical and radiographic study. *Niger. J. Clin. Pract.* 2015 mars ; 18 (2): 292-296

- [50] Agamy HA. *et al.* Comparison of mineral trioxide aggregate and formocresol as pulp-capping agents in pulpotomized primary teeth. *pediatr. Dent.* 2004 juillet ; 26 (4): 302-309
- [51] Srinivasan D. *et al.* Comparative evaluation of formocresol and mineral trioxide aggregate as pulpotomy agents in deciduous teeth. *Indian J. Dent. Res.* 2011 mai ; 22 (3): 385-390
- [52] Subramaniam P. *et al.* Mineral trioxide aggregate as pulp capping agent for primary teeth pulpotomy : 2 years follow up study. *J. Clin. Pediatr. Dent.* 2009 été : 33 (4): 311-314
- [53] Airen P. *et al.* Comparative evaluation of formocresol and mineral trioxide aggregate in pulpotomized primary molars : a 2 year follow up. *J. Clin. Pediatr. Dent.* 2012 hiver ; 37 (2): 143-147
- [54] Yildirim C. *et al.* Clinical and radiographic evaluation of the effectiveness of formocresol, mineral trioxide aggregate, Portland Cement, and enamel matrix derivative in primary teeth pulpotomies : A two years follow-up. *J. Clin. Pediatr. Dent.* 2016 hiver ; 40 (1): 14-20
- [55] Ansari G. Ranjpour M. Mineral trioxide aggregate and formocresol pulpotomy of primary teeth : a 2-year follow up. *Int. Endod. J.* 2010 mai ; 43 (5): 413-418
- [56] Noorollahian H. Comparison of mineral trioxide aggregate and formocresol as pulp medicaments for pulpotomies in primary molars. *Br. Dent. J.* 2008 juin 14; 204 (11)
- [57] Jayam C. *et al.* Evaluation and comparison of white mineral trioxide aggregate and formocresol medicaments in primary tooth pulpotomy : Clinical and radiographic study. *J. Indian Soc. Pedod. Prev. Dent.* 2014 jan; 32 (1): 13-18
- [58] Aeinehchi M. *et al.* Randomized controlled trial of mineral trioxide aggregate and formocresol for pulpotomy in primary molar teeth. *Int Endod. J.* 2007 av; 40 (4): 261-267
- [59] Sushynski JM. *et al.* Comparison of gray mineral trioxide aggregate and diluted formocresol in pulpotomized primary molars: a 6- to 24-month observation. *Pediatr. Dent.* 2012 sept ; 34 (5): 120-128
- [60] Moretti AB. *et al.* The effectiveness of mineral trioxide aggregate, calcium hydroxide and formocresol for pulpotomies in primary teeth. *Int Endod. J.* 2008 juillet ; 41 (7): 547-555
- [61] Erdem AP. *et al.* Success rates of mineral trioxide aggregate, ferric sulfate, and formocresol pulpotomies : a 24-month study. *Pediatr. Dent.* 2011 mars ; 33 (2): 165-170
- [62] Ghoniem N. *et al.* Mineral Trioxide Aggregate and Diluted Formocresol Pulpotomy: Prospective and Retrospective Study Outcomes. *J. Mich. Dent. Assoc.* 2018 av; 100 (4): 40-65
- [63] Fernandez CC. *et al.* Clinical and radiographic outcomes of the use of four dressing materials in pulpotomized primary molars : a randomized clinical trial with 2-year follow-up. *Int. Paediatr. Dent.* 2013 nov; 23 (6): 400-407

- [64] Bani M. *et al.* The Clinical and Radiographic Success of Primary Molar Pulpotomy Using Biodentine™ and Mineral Trioxide Aggregate: A 24-Month Randomized Clinical Trial. *Pediatr. Dent.* 2017 juillet 15; 39 (4): 284-288
- [65] Rajasekharan S. *et al.* Efficacy of three different pulpotomy agents in primary molars: a randomized control trial. *Int. Endod. J.* 2017 Mar ; 50 (3): 215-228
- [66] Togaru H. *et al.* Clinical and Radiographic Evaluation of Success of Two commercially Available Pulpotomy Agents in Primary Teeth: An in vivo Study. *J. Contemp. Dent. Pract.* 2016 juillet 1; 17 (7): 557-563
- [67] Carti O. *et al.* Evaluation and Comparison of Mineral Trioxide Aggregate and Biodentine in Primary Tooth Pulpotomy: Clinical and Radiographic Study. *Niger. J. Clin. Pract.* 2017 dec; 20 (12): 1604-1609
- [68] Cuadros-Fernandez C. *et al.* Short-term treatment outcome of pulpotomies in primary molars using mineral trioxide aggregate and Biodentine™: A randomized clinical trial. *Clin. Oral. Investig.* 2016 sept ; 20 (7): 1639-1654
- [69] Guven Y. *et al.* Success Rates of Pulpotomies in Primary Molars Using Calcium Silicate-Based Materials : A Randomized Control Trial. *BioMed Res. Int.* 2017.
- [70] El Meligy OAES. *et al.* Biodentine™ versus formocresol pulpotomy technique in primary molars: a 12-month randomized controlled clinical trial. *BMC Oral Health* 2019 jan 7; 19 (1)
- [71] Garrocho-Rangel A. *et al.* Bioactive Tricalcium Silicate-based Dentin Substitute as an Indirect Pulp Capping Material for Primary Teeth: A 12-month Follow-up. *Pediatr. Dent.* 2017 sept 15 ; 39 (5) : 377-382

Collège des Sciences de la Santé

UFR des Sciences Odontologiques

Serment

En présence de mes Maîtres et de mes condisciples, je promets et je jure d'être fidèle aux lois de l'honneur et de la probité dans l'exercice de l'art dentaire.


Je donnerai mes soins gratuits à l'indigent et n'exigerai jamais un honoraire au-dessus de mon travail. Ma langue taira les secrets qui me seront confiés. Admis à l'intérieur des maisons, mes yeux ne verront pas ce qui s'y passe.

Mes connaissances et mon état ne serviront ni à diffuser des propos non avérés, ni à corrompre les mœurs, ni à favoriser le crime.

Je ne permettrai pas que des conditions de croyance, de nation et de race viennent s'interposer entre mon devoir et mon patient.

Je promets et je jure de conformer strictement ma conduite professionnelle aux principes et aux règles prescrites par le code de déontologie.

Si je remplis ce serment sans l'enfreindre, qu'il me soit donné de jouir heureusement de la vie et de ma profession, honorée à jamais parmi les hommes. Si je le viole et que je me parjure, puissé-je avoir un sort contraire.



Vu, Le Président du Jury,
Date, Signature :

Vu, la Directrice de l'UFR des Sciences Odontologiques,
Date, Signature :

Vu, le Président de l'Université de Bordeaux,
Date, Signature :

Comparaison des résultats des ciments aux silicates de calcium avec le formocrésol dans le cas de la pulpotomie sur dent temporaire cariée: une revue générale.

Ce travail a pour objectif de comparer les résultats, cliniques et radiographiques, des ciments aux silicates de calcium avec ceux du formocrésol, dans le cas de la dent temporaire cariée. Après interrogation de la base de données MedLine/PubMed, selon les critères PRISMA, 27 publications furent retenues. Différents critères cliniques et radiographiques ont été analysés et comparés. Il ressort de cette revue une efficacité similaire des ciments aux silicates de calcium comparé au formocrésol, dans le cas de la dent temporaire cariée.

Mots clés : dent temporaire, pulpotomie, coiffage pulpaire

Results comparison of calcium silicate cements and formocresol on decayed primary teeth: a general literature review.

This work's objective is the result's comparison, both clinically and radiographically, of calcium silicate cements with those obtained with formocresol, on decayed primary teeth. After searching the MedLine/PubMed database, according to PRISMA criteria, 27 items were selected. Different clinical and radiographical criteria were analyzed and compared. The results were a comparable efficacy of both formocresol and silicate calcium cements in this indication.

Key words: deciduous teeth, pulpotomy, pulp capping