



**HAL**  
open science

# Étude de cas : nécrose unilatérale des glandes surrénales à 25 semaines d'aménorrhées

Bénédicte Foct

► **To cite this version:**

Bénédicte Foct. Étude de cas : nécrose unilatérale des glandes surrénales à 25 semaines d'aménorrhées. Gynécologie et obstétrique. 2020. dumas-03224161

**HAL Id: dumas-03224161**

**<https://dumas.ccsd.cnrs.fr/dumas-03224161>**

Submitted on 11 May 2021

**HAL** is a multi-disciplinary open access archive for the deposit and dissemination of scientific research documents, whether they are published or not. The documents may come from teaching and research institutions in France or abroad, or from public or private research centers.

L'archive ouverte pluridisciplinaire **HAL**, est destinée au dépôt et à la diffusion de documents scientifiques de niveau recherche, publiés ou non, émanant des établissements d'enseignement et de recherche français ou étrangers, des laboratoires publics ou privés.

UNIVERSITÉ DE VERSAILLES SAINT-QUENTIN-EN-YVELINES

UFR DES SCIENCES DE LA SANTÉ SIMONE VEIL

**Département de maïeutique**

MEMOIRE DE DIPLOME D'ETAT DE SAGE-FEMME  
DE L'UNIVERSITÉ DE VERSAILLES SAINT-QUENTIN-EN-  
YVELINES

DISCIPLINE / SPÉCIALITÉ : Maïeutique

Présenté par :

**BENEDICTE FOCT**

En vue de l'obtention du **Diplôme d'Etat de sage-femme**

**ETUDE DE CAS : NÉCROSE UNILATÉRALE DES  
GLANDES SURRÉNALES A 25 SEMAINES  
D'AMÉNORRHÉES**

Soutenu le : 23 Septembre 2020

Directeur de mémoire : Eléonore Teychené

**JURY**

C. DRAN, sage-femme enseignante, UVSQ

J. BIGER-FRANÇOIS, sage-femme, CHIPS

L. AICHOUR, sage-femme en gestion de risques, Bichat

Numéro national d'étudiant : 21503150

# **Avertissement**

Ce mémoire est le fruit d'un travail approuvé par le jury de soutenance et réalisé dans le but d'obtenir le diplôme d'Etat de sage-femme. Ce document est mis à disposition de l'ensemble de la communauté universitaire élargie.

Il est soumis à la propriété intellectuelle de l'auteur. Ceci implique une obligation de citation et de référencement lors de l'utilisation de ce document.

D'autre part, toute contrefaçon, plagiat, reproduction illicite expose son auteur à des poursuites pénales.

# Remerciements

Je remercie ma directrice de mémoire, Eléonore TEYCHENE, qui m'a aiguillée dans la construction de ce travail. Elle s'est montrée disponible, critique et encourageante. Sans elle, cette étude n'aurait pas pu voir le jour. Je citerai aussi Anne ROUSSEAU, sage-femme enseignante à l'Université de Versailles-Saint-Quentin-en-Yvelines, qui m'a orientée sur ce passionnant sujet.

Je voudrais exprimer ma gratitude à ma famille qui m'a soutenue au long de l'élaboration et aidée dans la rédaction de ce mémoire.

Je tiens pour finir à remercier mes amis qui ont contribué à ce mémoire par la relecture ou une écoute bienveillante.

# Table des matières

Avertissement .....	II
Remerciements .....	III
Table des matières.....	IV
Liste des tableaux.....	VI
Liste des annexes .....	VII
Lexique.....	VIII
Titre et résumé .....	X
Title and abstract .....	XII
Introduction.....	1
<b>1. PRESENTATION DU CAS CLINIQUE .....</b>	<b>3</b>
1.1. Antécédents familiaux, médicaux et psychosociaux.....	3
1.2. Déroulement de la grossesse.....	3
1.3. Principaux symptômes et plaintes de la patiente.....	3
1.4. Examens cliniques et complémentaires de première ligne .....	3
1.5. Chronologie de la méthode diagnostique.....	4
1.5.1. Jour 1.....	4
1.5.2. Jour 2.....	4
1.5.3. Jour 3.....	4
1.5.4. Jour 4.....	5
1.5.5. Jours 5 à 10 .....	5
1.6. Suivi et résultats.....	6
<b>2. MATERIEL ET METHODE.....</b>	<b>6</b>
2.1. Hypothèses et objectifs .....	6
2.2. Type d'étude .....	7
2.3. Déroulement méthodologique.....	7
2.4. Considération éthique et réglementaire.....	8
<b>3. RESULTATS ET ANALYSE .....</b>	<b>9</b>
3.1. Physiopathologie.....	9
3.1.1. Glandes surrénales .....	9
3.1.2. Nécrose des glandes surrénales pendant la grossesse .....	14
3.1.3. Etiologie.....	15
3.1.4. Facteurs de risque.....	16
3.1.5. Physiopathologie chez Madame X.....	19

3.2.	Analyse de la méthode diagnostique.....	20
3.2.1.	Douleur abdominale aiguë chez la femme enceinte.....	20
3.2.2.	Pathologies gynéco-obstétricales .....	21
3.2.3.	Pathologies de l'appareil urinaire .....	23
3.2.4.	Pathologies de l'appareil cardio-pulmonaire .....	24
3.2.5.	Pathologies de l'appareil digestif.....	25
3.2.6.	Diagnostic de la nécrose de la glande surrénale.....	26
3.2.7.	Diagnostic étiologique .....	26
3.3.	Analyse de la littérature et comparaison .....	28
3.3.1.	Profil des patientes .....	32
3.3.2.	Profil des grossesses.....	32
3.3.3.	Signes cliniques.....	32
3.3.4.	Signes biologiques .....	33
3.3.5.	Outils diagnostiques.....	33
3.3.6.	Délai diagnostique.....	34
3.3.7.	Etiologie.....	34
3.3.8.	Synthèse .....	35
3.3.9.	Comparaison avec le cas de Madame X .....	35
<b>4.</b>	<b>DISCUSSION</b> .....	<b>36</b>
4.1.	Principaux résultats.....	36
4.2.	Discussion des résultats .....	36
4.3.	Limites et biais .....	37
4.4.	Points forts .....	38
4.5.	Ouverture et perspectives.....	38
	<b>Conclusion</b> .....	<b>40</b>
	<b>Bibliographie</b> .....	<b>41</b>
	ANNEXE I : Normes des paramètres biologiques chez l'adulte et la femme enceinte [4, 5, 6, 7, 8] .....	46
	ANNEXE II : Bilan hormonal prélevé chez Madame X à J5 .....	48
	ANNEXE III : Dosages hormonaux utilisés dans le diagnostic l'insuffisance surrénale [4, 17, 18] .....	50
	ANNEXE IV : Outils diagnostiques des thrombophilies héréditaires durant la grossesse [50] .....	51
	ANNEXE V : Schéma des régions abdominales [59].....	52

## Liste des tableaux

<b>Tableau 1:</b> Critères de Sydney ou critères révisés de Sapporo, utilisés pour le diagnostic du SAPL [30].....	18
<b>Tableau 2:</b> Hypothèses obstétricales et examens complémentaires réalisés chez Madame X [35] .....	21
<b>Tableau 3:</b> Pathologies de l'appareil urinaire suspectées et examens complémentaires réalisés chez Madame X [37, 39, 40].....	23
<b>Tableau 4:</b> Cas d'infarctus surrenaliens non hémorragiques chez la femme enceinte publiés dans la littérature entre 2008 et 2019 [2, 3, 9, 16, 20, 21, 23, 52, 53, 54, 55, 56] .....	29

## Liste des annexes

ANNEXE I : Normes des paramètres biologiques chez l'adulte et la femme enceinte [4, 5, 6, 7, 8].....	46
ANNEXE II : Bilan hormonal prélevé chez Madame X à J5 .....	48
ANNEXE III : Dosages hormonaux utilisés dans le diagnostic l'insuffisance surrénale [4, 17, 18] .....	50
ANNEXE IV : Outils diagnostics des thrombophilies héréditaires durant la grossesse [50] .....	51
ANNEXE V : Schéma des régions abdominales [59].....	52



# Lexique

**aCL:** anticorps anticardiopiline

**anti- $\beta$ 2GP1:** anticorps anti- $\beta$ 2 glycoprotéine 1

**ACTH:** adreno cortico tropic hormon

**ACOG:** American College of Obstetricians and Gynecologists

**AG:** âge gestationnel

**ATCD:** antécédent

**CIVD:** coagulation intravasculaire disséminée

**CNGOF :** Collège National des Gynécologues et Obstétriciens Français

**CRH :** Corticotropin releasing hormon

**CRP:** protéine C réactive

**ECBU:** examen cyto bactériologique des urines

**ECG :** électrocardiographie

**ENS :** échelle numérique simple (utilisée pour évaluer la douleur)

**FCS :** fausse-couche spontanée

**GGT :** gamma glutamyl-transférase

**GxPx:** x geste, x pare

**HAS:** Haute Autorité de Santé

**HELLP syndrome:** hemolysis, elevated liver enzymes, low platelet count

**IgM/G:** immunoglobuline M/G

**IMC:** indice de masse corporelle

**IRM:** imagerie par résonance magnétique

**LA :** anticoagulant circulant lupique

**MFIU:** mort fœtale in utero

**MTHFR:** méthylène tétrahydrofolate réductase

**NICE :** National Institute for Health and Care Excellence

**NF:** non fait

**NR:** non renseigné

**PAL:** phosphatases alcalines

**PNN:** polynucléaire neutrophile

**PV:** prélèvement vaginal

**QI :** quadrant inférieur

**QS(E)** : quadrant supérieur (externe)

**RCF** : rythme cardiaque fœtal

**RCIU** : retard de croissance intra utérin

**SA** : semaine d'aménorrhée

**SAPL** : syndrome des antiphospholipides

**SG** : semaine de grossesse

**SNFGE** : Société Nationale Française des Gastro-entérologues

**SHBG** : sex hormon binding globulin

**TCA** : temps de céphaline activée

**TP** : temps de prothrombine

**TDM** : tomodensitométrie

**TEV** : thromboembolie veineuse

**TP** : temps de prothrombine

**TV** : toucher vaginal

## Titre et résumé

**Objectifs :** A travers l'étude d'un cas de nécrose unilatérale des glandes surrénales pendant la grossesse et de cas publiés dans la littérature, nous avons présenté les caractéristiques et les enjeux de cette pathologie pour améliorer la démarche diagnostique et étiologique.

**Matériel et méthode :** Nous avons consulté et analysé le dossier médical anonymisé d'une patiente atteinte d'une nécrose des glandes surrénales pendant la grossesse. En consultant des banques de données médicales, des sociétés savantes et des manuels de médecine, nous avons réalisé une revue de la littérature.

**Résultats :** Une patiente de 24 ans, sans comorbidité, primigeste, s'est présentée aux urgences à 25 semaines d'aménorrhées avec une douleur lombaire droite intense associée à des vomissements. Seules une hyperleucocytose et une hyperkaliémie ont été révélées par les examens biologiques. Au bout de 48h, une nécrose de la glande surrénale droite a été diagnostiquée grâce aux clichés de la tomodensitométrie. La nécrose unilatérale de la glande surrénale survient chez des patientes à bas risque au cours de grossesses de déroulement normal. Elle a une présentation clinique et biologique équivoque. L'atteinte unilatérale n'entraîne pas d'insuffisance surrénale. Son diagnostic posé par l'imagerie par résonance magnétique ou la tomodensitométrie injectée, est souvent retardé. La nécrose unilatérale des glandes surrénales est causée par une thrombose veineuse ; la recherche des thrombophilies héréditaires et acquises retrouve une étiologie dans un tiers des cas.

**Conclusion :** La nécrose unilatérale des glandes surrénales pendant la grossesse est peu connue des professionnels de santé. Elle doit être évoquée face à une douleur lombaire unilatérale, des troubles digestifs et une hyperleucocytose avec une apyrexie sans étiologie évidente. L'imagerie médicale permet d'affirmer le diagnostic. Le recours à la tomodensitométrie chez la femme enceinte doit être mesuré et non proscrit, au risque de générer une erreur ou un retard diagnostique.

**Mots-clés :** infarctus surrénalien, nécrose des glandes surrénales, thrombose veine surrénale, insuffisance surrénale, grossesse, syndrome des antiphospholipides, diagnostic, douleur abdominale, radiologie.

## **Title and abstract**

**Objectives:** From the example of an unilateral adrenal necrosis during pregnancy and a review, we presented its characteristics and its challenges in order to improve the diagnosis process and the etiological approach.

**Methods:** We read and analysed the medical file of a patient affected by an adrenal necrosis during her pregnancy. Then, through scientific databanks, academic societies and books, we realized a review.

**Results:** A healthy 24-years-old woman, G1P0, presented herself at obstetrical emergency at 25 weeks of gestation with severe lumbar pain and vomiting. Tests only revealed hyperleukocytosis and hyperkalemia. After 48h, adrenal necrosis has been diagnosed at contrast-enhanced computed tomography scan. Unilateral adrenal necrosis usually affects low-risk-patients during normal pregnancies. Its biological and clinical presentation is equivocal. There is no adrenal insufficiency in unilateral cases. The diagnosis, often delayed, is made by magnetic resonance image or contrast-enhanced computed tomography scan. Unilateral adrenal necrosis is caused by adrenal thrombosis; in one third of the time, a thrombophilia is found.

**Conclusion:** Unilateral adrenal necrosis during pregnancy is little known by medical community. Doctors have to think about it when a patient has unilateral lumbar pain, with digestive disorders and hyperleukocytosis without fever and without obvious etiology. Medical imaging assesses the diagnosis. Doctors should not be afraid to use it because if not, it could lead to delay or mistakes.

**Keywords:** non haemorrhagic adrenal infarction, adrenal necrosis, adrenal thrombosis, pregnancy, adrenal insufficiency, antiphospholipid syndrome, diagnosis, abdominal pain, radiology.

# Introduction

La grossesse est une période de la vie de la femme où celle-ci est sujette à une surveillance médicale sans précédent. Bien que la plupart des grossesses se déroulent sans complication, la survenue de pathologies gravidiques et fœtales est à craindre. Ainsi pour toute grossesse, la Haute Autorité de Santé (HAS) et le Collège National des Gynécologues et Obstétriciens Français (CNGOF) recommandent l'équivalent d'une consultation mensuelle comprenant un interrogatoire, un examen clinique et des examens complémentaires.

Le niveau de risque d'une grossesse est apprécié tout au long de celle-ci selon les antécédents, les facteurs de risque médicaux, psychosociaux et environnementaux et les résultats des examens réalisés. Il détermine un type de suivi et les professionnels impliqués (sages-femmes, médecins généralistes ou gynécologues-obstétriciens et autres spécialistes). [1]

Lorsqu'une femme enceinte se présente aux urgences, elle est reçue dans le secteur gynéco-obstétrical. Bien que les complications obstétricales ou fœtales soient systématiquement explorées, la femme peut également souffrir d'une pathologie sans lien avec la grossesse. Dans ce contexte, la pose du diagnostic est souvent ralentie par les modifications anatomiques, les variations biologiques et la crainte d'exposer la mère et le fœtus à des examens potentiellement dangereux. Lorsqu'une pathologie rare survient, elle est d'autant plus difficile à diagnostiquer car méconnue.

La nécrose des glandes surrénales est une pathologie extrêmement rare. Lorsqu'elle est bilatérale, elle peut entraîner une insuffisance surrénale aiguë, engageant alors le pronostic vital du patient. La nécrose unilatérale des glandes surrénales chez la femme enceinte a également été décrite. Il semblerait que la grossesse augmente le risque de sa survenue. [2]

Les manifestations cliniques de la nécrose sont des douleurs lombaires intenses et des vomissements. [3]

Face aux symptômes non spécifiques de la nécrose des glandes surrénales, le diagnostic n'est pas évident alors qu'une prise en charge retardée ou erronée peut être iatrogène ou fatale.

A travers l'étude d'un cas de nécrose d'une glande surrénale au cours de la grossesse et de la littérature existante, nous avons exposé les mécanismes, causes et conséquences de cette pathologie afin de la faire mieux connaître et d'aider à son diagnostic.

Dans un premier temps, nous avons présenté un cas de nécrose de la glande surrénale au cours de la grossesse. Ensuite, nous avons développé le fonctionnement des glandes surrénales, les causes de leur nécrose et ses conséquences. Puis, nous avons analysé et comparé notre cas à d'autres, publiés dans la littérature, pour identifier les difficultés rencontrées au cours de la démarche diagnostique.

# **1. PRESENTATION DU CAS CLINIQUE**

## **1.1. Antécédents familiaux, médicaux et psychosociaux**

Madame X est primigeste, primipare. Âgée de 24 ans, elle vit dans une situation psychosociale favorable et ne présente pas d'addiction. Hormis un léger surpoids avec un indice de masse corporel (IMC) à 25.4, elle ne présente pas d'antécédent personnel médical, chirurgical et gynécologique notable. Au niveau familial, son frère est atteint d'une maladie auto-immune (non connue de la patiente) ; son père et ses grands-parents maternels souffrent d'un diabète de type 2.

## **1.2. Déroulement de la grossesse**

La grossesse est unique, spontanée et a été datée échographiquement au premier trimestre. Le suivi mensuel de la grossesse et les échographies trimestrielles n'ont détecté aucune anomalie obstétricale ou fœtale.

## **1.3. Principaux symptômes et plaintes de la patiente**

A 25 semaines d'aménorrhées (SA), Madame X consulte aux urgences gynéco-obstétricales pour une douleur lombaire, du flanc haut et basithoracique droite intense associée à un épisode de vomissements. La douleur cotée à 10/10 sur l'échelle numérique simple (ENS), est survenue brutalement une dizaine d'heures auparavant.

## **1.4. Examens cliniques et complémentaires de première ligne**

Madame X est normotendue, apyrétique mais tachycarde avec un pouls à 96 battements par minutes (bpm). L'examen abdominal retrouve une sensibilité à la percussion et une douleur à l'ébranlement de la fosse iliaque droite. Le transit est normal et la bandelette urinaire est négative. Les examens obstétricaux et fœtaux, rythme cardiaque fœtal (RCF) et échographie obstétricale, sont sans particularité.



Malgré la prise d'antalgiques de paliers 1 et 2 (Lamaline®, Paracétamol, Phloroglucinol, Tramadol®), la femme enceinte reste très algique avec une ENS à 9/10. Elle déclare une intolérance au Néfopam, traduite par des vomissements.

## **1.5. Chronologie de la méthode diagnostique**

### **1.5.1. Jour 1**

Un bilan hépatique, un ionogramme, un examen cyto bactériologique des urines (ECBU) et un bilan préopératoire sont prélevés : ils révèlent une créatinémie abaissée à 29.5 µmol/L, une hyperleucocytose à 23,6 G/L à polynucléaire neutrophiles (PNN) et une hypokaliémie à 3.0 mmol/L. Le bilan de coagulation est strictement normal avec un temps de prothrombine (TP) à 90%, un ratio temps de céphaline activée (TCA) à 0.89 et des plaquettes à 318 G/L. Devant la douleur basithoracique persistante, un électrocardiogramme (ECG) et des gaz du sang sont réalisés; ils ne montrent aucune anomalie.

Madame X est hospitalisée en service de grossesses à haut risque. L'échographie rénale et hépatique ne montre ni dilatation pyélocalicielle, ni signe d'obstruction, ni argument en faveur d'une cholécystite. La patiente est supplémentée en potassium. (Annexe I)

### **1.5.2. Jour 2**

Le lendemain, Madame X reste très algique avec une ENS à 9/10 en dépit des antalgiques de palier 2. Les bilans biologiques sont stables.

Une tomodensitométrie (TDM) basithoracique et abdominale avec injection de produit de contraste est réalisée à la recherche d'un épanchement pleural droit et d'une appendicite aiguë. Le compte-rendu radiologique affirme l'absence d'appendicite.

### **1.5.3. Jour 3**

Les bilans biologiques montrent une amélioration de l'hyperleucocytose à 20.5 G/L, une créatinémie à 32.6 µmol/L, une réserve alcaline sanguine abaissée et une aggravation de l'hypokaliémie à 2.7 mmol/L malgré la supplémentation en potassium.

A la relecture de la TDM, est observée une nécrose complète de la glande surrénale droite avec une glande controlatérale gauche saine. Selon l'avis d'un endocrinologue et en attendant le transfert de la patiente en service d'endocrinologie, un traitement par Hydrocortisone® PO (20 mg par jour : 10-10-0) est débuté.

#### 1.5.4. Jour 4

Le bilan biologique du jour retrouve une légère hyperleucocytose à 12.4 G/L et des phosphatases alcalines (PAL) augmentés à 262 U/L. Le bilan d'hémostase reste normal avec TP à 99%, le ratio TCA à 1.02, les plaquettes à 331 G/L et un fibrinogène augmenté à 7.58 G/L. Les D-dimères n'ont pas été prélevés. La cortisolémie de 8h est faiblement augmentée à 638 nmol/L.

#### 1.5.5. Jours 5 à 10

La patiente est hospitalisée en service d'endocrinologie d'un autre établissement de santé.

A l'examen clinique d'entrée, la patiente ne présente pas de signe clinique d'insuffisance surrénale primaire ou secondaire. Elle ne présente pas de signe d'insuffisance cardiaque : les bruits du cœur sont réguliers sans douleur thoracique, ni souffle. Elle n'a pas de signe de thrombose veineuse profonde : ses mollets sont souples et indolores. Hormis une dyspnée d'effort, l'examen pulmonaire est normal : les murmures vésiculaires sont bilatéraux et symétriques ; il n'y a pas de bruit surajouté. La douleur du flanc droit persiste mais est de moindre intensité. La patiente n'a pas de trouble du transit.

L'ECG montre un rythme régulier sans trouble de la repolarisation. Un bilan biologique et un bilan hormonal sont prélevés, comprenant hémogramme, bilan de coagulation, bilan lipidique, bilan hépatique, ionogramme sanguin et urinaire, et exploration du métabolisme phosphocalcique. L'hyperleucocytose s'est normalisée avec des leucocytes à 11 G/L et la protéine C réactive (CRP) est légèrement augmentée à 24.3 mg/L. On note une cholestase anictérique avec des PAL à 224 U/L et des gamma-glutamyl transférase (GGT) à 50 U/L avec une absence de cytolyse, et sans d'ictère, ni prurit. La calcémie est à la limite inférieure de la norme.

Les triglycérides sont augmentés à 2.7 g/L. La créatinine, les bicarbonates, les protides et l'urée sont abaissés. La supplémentation potassique est maintenue jusqu'à normalisation de la kaliémie à J9. Les résultats du bilan hormonal sont normaux. Le cycle du cortisol sanguin est conservé : la valeur est maximale à 8h avec 395 nmol/L puis décroît au cours de la journée jusqu'à minuit. (Annexe II)

Pour identifier l'étiologie de la nécrose de la glande surrénale droite, un bilan auto-immun est prélevé. L'immunofluorescence indirecte ne retrouve aucun anticorps. La recherche d'anti- $\beta$ 2glycoprotéine 1 (d'anti- $\beta$ 2GP1) est négative. Les immunoglobulines G (IgG) antiphospholipides sont négatives mais les immunoglobulines M (IgM) reviennent faiblement positives à 12 UMPL.

Après 4 jours d'hospitalisation en grossesse à haut risque et 6 jours en endocrinologie, la patiente rentre à son domicile. Le compte-rendu d'hospitalisation mentionne une "nécrose surrénalienne droite à 25SA chez une patiente de 24 ans. Absence d'insuffisance séquellaire. Absence d'argument évoquant une tumeur surrénalienne ayant nécrosé (pas d'hypercorticisme, dérivés méthoxylés urinaires normaux)."

## **1.6. Suivi et résultats**

Quatre mois après l'épisode aigu, une nouvelle imagerie par résonance magnétique (IRM) montre une atrophie surrénalienne droite isolée et les IgM antiphospholipides restent positives à 13 UMPL.

## **2. MATERIEL ET METHODE**

### **2.1. Hypothèses et objectifs**

Ce cas de nécrose de la glande surrénale droite illustre la difficulté à diagnostiquer cette pathologie et à en identifier l'étiologie. Le diagnostic a été posé 2 jours après l'admission aux urgences. La patiente a souffert d'une nécrose unilatérale sans insuffisance surrénale. Il y avait urgence à poser le diagnostic du

fait de l'hyperalgie, anxiogène, mais la mise en place d'un traitement n'était pas impérieuse. Cependant lorsque la nécrose est bilatérale et complète, elle doit être identifiée rapidement puisqu'elle est responsable d'une insuffisance surrénale aiguë, possiblement létale. [3]

Méconnue, la nécrose des glandes surrénales pendant la grossesse est rare mais non anecdotique. [9] Notre premier objectif était de synthétiser les données concernant cette pathologie rare afin de mieux la faire connaître. Secondairement, nous avons tenté d'identifier un profil de patiente et une présentation clinique et biologique, dans l'objectif d'aider au diagnostic pour éviter un retard de prise en charge.

Nous avons choisi de répondre à la problématique suivante : "La prise en charge de la patiente a-t-elle été optimale lors de la démarche diagnostique et étiologique ?".

Notre première hypothèse est qu'il y a eu un retard au diagnostic du fait de la non-spécificité des signes cliniques et biologiques.

Notre deuxième hypothèse est que la survenue de la nécrose des surrénales chez cette patiente était imprévisible.

## **2.2. Type d'étude**

Nous avons réalisé une étude de cas. A travers la présentation de ce cas clinique, nous avons décrit la physiopathologie de la nécrose de la glande surrénale au cours de la grossesse. Via l'étude d'autres cas de nécrose des glandes surrénales publiés dans la littérature, nous avons identifié la présentation clinique et les examens à réaliser en cas de suspicion.

## **2.3. Déroulement méthodologique**

Pour répondre à notre problématique, nous avons étudié notre cas clinique et d'autres cas similaires décrits dans la littérature médicale.

D'une part, nous avons récupéré les éléments du dossier médical de notre cas et les avons retranscrits.

D'autre part, nous avons enquêté à propos de la physiopathologie et du diagnostic de la nécrose des glandes surrénales dans des livres d'une bibliothèque

universitaire, dans la banque de données PubMed, dans la littérature grise via Google Drive et auprès des sociétés savantes telles que la Société Nationale Française des Gastro-entérologues (SNFGE), American College of Obstetricians and Gynecologists (ACOG), National Institute for Health and Care Excellence (NICE), HAS. Au vu de la rareté de l'infarctus surrénalien, les articles consultés s'étalent sur les 20 dernières années. Nous avons cherché avec les mots-clés suivants: « adrenal necrosis », « non haemorrhagic adrenal infarction », « adrenal thrombosis », « adrenal insufficiency », « pregnancy », « antiphospholipid syndrome », « diagnosis », « abdominal pain » et « radiology ».

Après avoir parcouru les résumés des articles trouvés, nous avons sélectionné et lu ceux qui décrivaient des cas de nécrose pendant la grossesse. En consultant la bibliographie de ces articles, nous avons été amenés à lire d'autres publications concernant les glandes surrénales, l'hémostase et le syndrome des antiphospholipides au cours de la grossesse. Au total, nous avons lu 43 articles publiés en langue française ou anglaise dont 18 études de cas et 7 recommandations par des sociétés savantes.

La nécrose des glandes surrénales correspond à une lésion histologique et l'infarctus surrénalien se rapporte à un processus pathologique. Dans la littérature étudiée, ces termes « nécrose » et « infarctus » désignaient une même pathologie c'est pourquoi ils ont été utilisés sans distinction dans ce mémoire.

#### **2.4. Considération éthique et réglementaire**

Le dossier de la patiente a été consulté au sein des deux établissements de santé l'ayant pris en charge. Les chefs de service et la sage-femme cadre avaient préalablement donné leur accord. Les données ont été anonymisées afin de respecter le secret médical. Elles seront détruites après la validation du mémoire.

### 3. RESULTATS ET ANALYSE

Nous nous sommes donnés pour objectif de déterminer si la prise en charge diagnostique de la nécrose de la glande surrénale droite dans notre cas était optimale. Avant de répondre à cette question, il est essentiel de connaître le rôle des glandes surrénales pour comprendre les enjeux cette pathologie. Ainsi nous avons développé la physiologie de ces glandes endocrines et les éléments connus de la physiopathologie de leur nécrose.

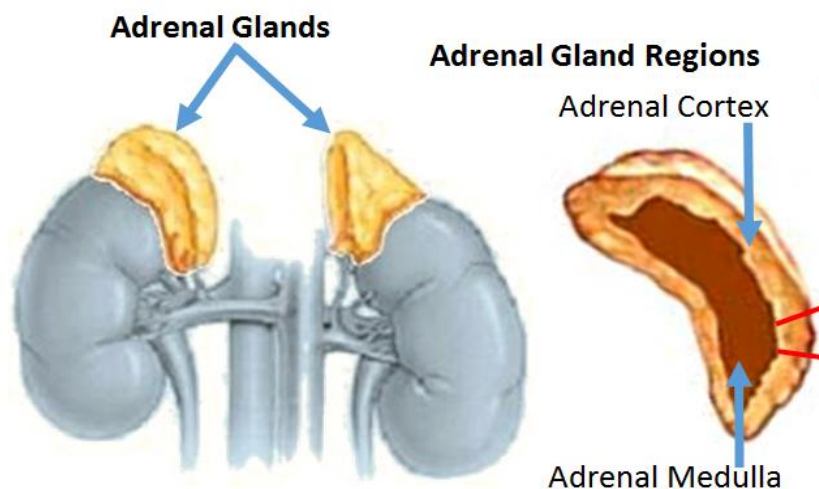
#### 3.1. Physiopathologie

##### 3.1.1. Glandes surrénales

##### 3.1.1.1. Anatomie des glandes surrénales

Dans le corps, les glandes surrénales sont au nombre de deux. Ce sont « [des] glande[s] endocrine[s] située[s] au-dessus [...] de chaque rein, [elles sont] composée[s] de deux zones embryologiquement et physiologiquement distinctes » [10]: la médullosurrénale se situe au centre et la corticosurrénale désigne la partie externe. [11], [12]

Schéma 1 : Anatomie des glandes surrénales

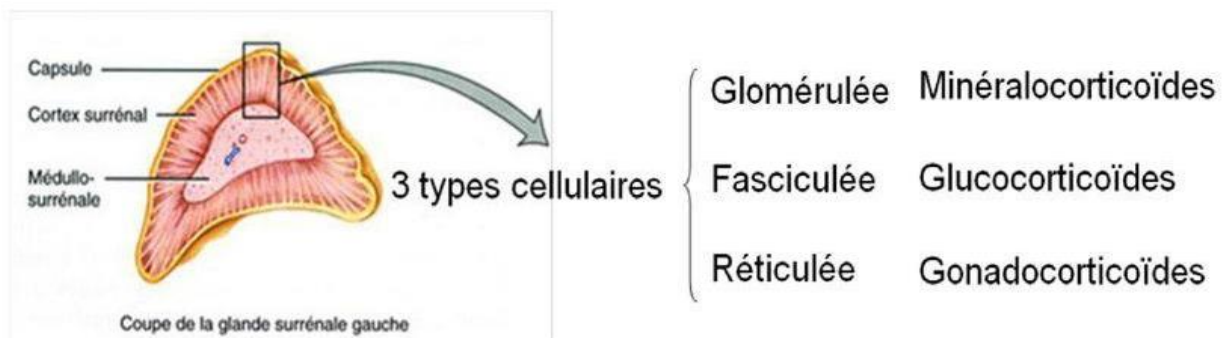


Référence : Your hormonesInc, Adrenal glands. In : Your hormones. [En ligne] Disponible sur <<https://www.yourhormones.com/adrenal-glands/>> (consulté le 18 juin 2019)

La médullaire ou médulosurrénale produit des catécholamines (adrénaline et noradrénaline).

La corticale ou corticosurrénale est formée de trois parties : la zone réticulée, la zone fasciculée et la zone glomérulaire, sécrétant respectivement les gonadocorticoïdes, les minéralocorticoïdes et les glucocorticoïdes. [11]

Schéma 2 : Histologie du cortex surrénal

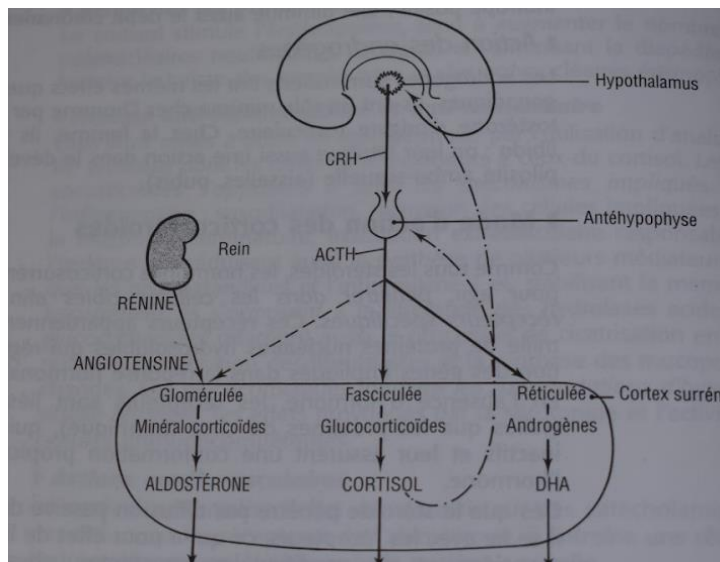


Référence : Flaubert C., La surrénale. Slidepayer. [En ligne]. Disponible sur <https://slidepayer.fr/slide/12519842/> (consultée le 9 juin 2019)

### 3.1.1.2. Hormones surrénaliennes

Le cortisol est la principale hormone glucocorticoïde. Sa production a lieu dans la zone fasciculée de la glande surrénale. Elle est stimulée par l'Adreno Cortico Tropic Hormone (ACTH), hormone hypophysaire. La concentration plasmatique de cortisol est maximale à 8h et décroît au long de la journée pour atteindre son seuil minimal à minuit. La cortisolémie suit donc un cycle nycthéméral. [11]

Schéma 3 : Régulation de la sécrétion corticosurrénale



Référence : Peremuter L., *Endocrinologie*, 5<sup>e</sup> édition, Masson, 2003, 495 pages

Le cortisol a de nombreuses propriétés physiologiques :

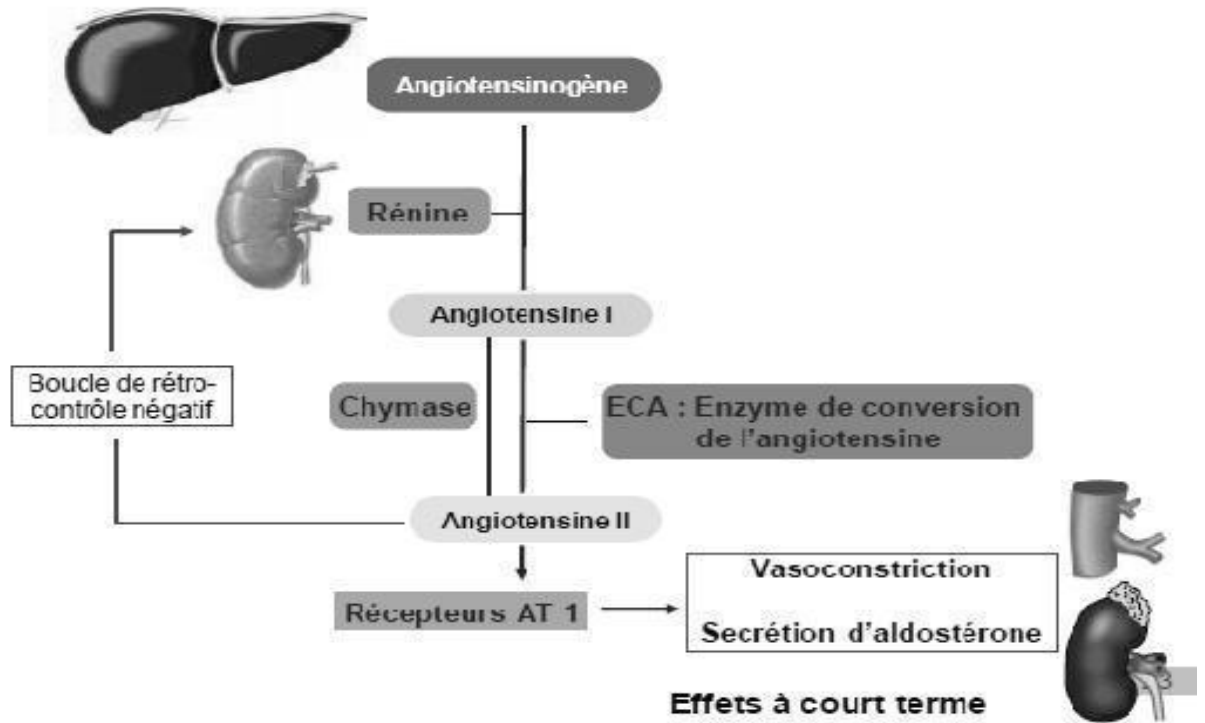
- Il exerce un effet hyperglycémiant par augmentation de la néoglucogenèse et par diminution de la consommation périphérique de glucose,
- Il stimule la lipogenèse,
- Il stimule le catabolisme protidique,
- A forte dose, il inhibe l'action de l'hormone anti-diurétique, ce qui entraîne une rétention hydrosodée,
- Il diminue la calcémie par baisse de l'absorption du calcium et par augmentation de son élimination,
- Il stimule l'érythropoïèse,
- Il s'oppose aux mécanismes de l'inflammation,
- Il augmente l'effet vasoconstricteur des catécholamines,
- Il entraîne une hyperexcitabilité sur le système nerveux central. [4, 11]

L'aldostérone est la principale hormone minéralocorticoïde ; elle est sécrétée dans la zone glomérulée de la glande surrénale. La production d'aldostérone est stimulée par l'angiotensine II. Cette dernière est produite dans la chaîne Rénine-Angiotensine-Aldostérone. Indirectement l'aldostérone dépend de la rénine qui est sécrétée par le rein. [11, 12]



L'aldostérone augmente la réabsorption tubulaire du sodium entraînant une rétention hydrosodée; elle augmente la sécrétion de potassium au niveau du tube rénal. Elle augmente le tonus vasculaire des grosses artères et a un effet inotrope positif sur le muscle cardiaque. [11]

Schéma 4 : Système Rénine- Angiotensine- Aldostérone



Référence : Monteil L., Les diurétiques et les inhibiteurs du système rénine-angiotensine-aldostérone. In : Docplayer. [En ligne]. Disponible sur <<https://docplayer.fr/52613473-Les-diuretiques-et-les-inhibiteurs-du-systeme-renine-angiotensine-aldosterone.html>> (consulté le 9 juin 2019)

La production des androgènes surrénaliens a lieu dans la zone réticulée de la glande surrénale et est stimulée par l'ACTH.

Les androgènes surrénaliens ont des effets similaires aux androgènes gonadiques : ils favorisent la pilosité ambo-sexuelle et maintiennent la libido chez la femme. [4, 11]

Les hormones surrénaliennes ont un rôle essentiel dans l'homéostasie et le fonctionnement du corps.

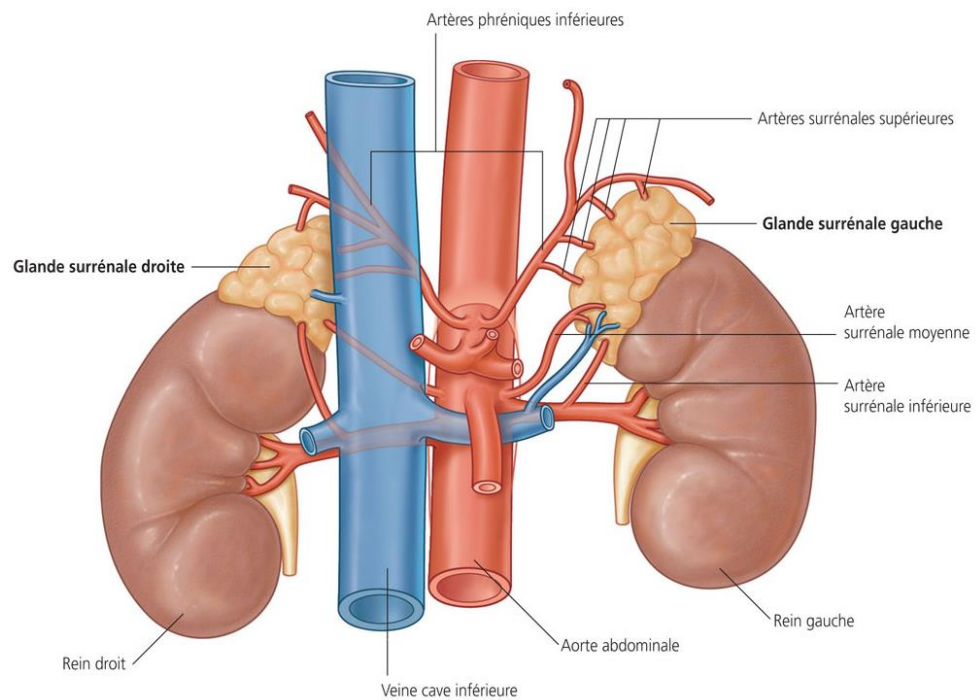
### 3.1.1.3. Fonction surrénalienne pendant la grossesse

Pendant la grossesse, l'axe hypothalamo-hypophysaire fonctionne davantage. L'unité fœto-placentaire entraîne une hausse de la production du cortisol dès 11 semaines de gestation : sa concentration plasmatique est multipliée par 2 à 3. Par ailleurs, la progestérone induit une résistance au cortisol. La concentration sérique d'ACTH et de Corticotropin releasing hormon (CRH) augmente également. Les composants du système Rénine-Angiotensine-Aldostérone sont aussi produits de façon plus importante. [13]

### 3.1.1.4. Vascularisation des glandes surrénales

Les glandes surrénales sont vascularisées par les artères surrénales supérieures issues de l'artère phrénique inférieure, par les artères surrénales moyennes issues de l'aorte abdominale et par l'artère surrénale inférieure issue de l'artère rénale. Le drainage veineux est assuré par la veine surrénale qui se jette à droite dans la veine cave inférieure et à gauche dans la veine rénale gauche. [14]

Schéma 5 : Vascularisation des glandes surrénales



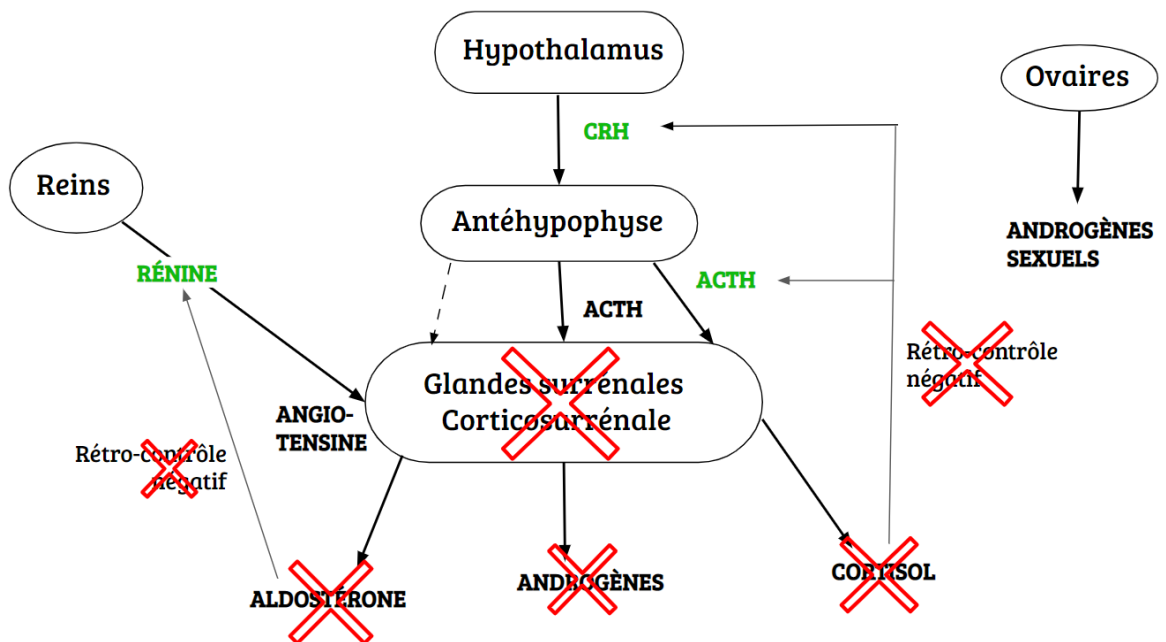
Référence : Dupont S., *L'anatomie et la physiologie pour les infirmier(e)s*, 3e Edition, Elsevier, 2018

### 3.1.2. Nécrose des glandes surrénales pendant la grossesse

L'infarctus surrénalien pendant la grossesse est très rare. [15, 16] Classiquement, l'infarctus surrénalien est bilatéral et survient dans un contexte hémorragique. Mais de rares cas d'infarctus surrénaliens unilatéraux non hémorragiques ont été rapportés pendant la grossesse. [9] La fréquence de la thrombose de la veine surrénale a été estimée à 1.5 pour 10 000 naissances.[15]

Contrairement à l'atteinte unilatérale, la nécrose bilatérale des glandes surrénales entraîne une insuffisance surrénale primaire. L'insuffisance est dite primaire car elle est causée par un dysfonctionnement des glandes surrénales elles-mêmes: il y a alors un déficit en cortisol et en aldostérone mais la production d'androgènes est compensée par les gonades. [4]

Schéma 6 (de la rédactrice) : Insuffisance surrénale primaire



A l'inverse, l'insuffisance surrénale secondaire est la conséquence d'un dysfonctionnement de l'axe hypothalamo-hypophysaire: il y a uniquement un déficit en cortisol puisque la sécrétion d'aldostérone est stimulée par le système rénine-angiotensine et non par les hormones hypophysaires. La production d'androgènes est compensée par les gonades.

Le rôle des hormones corticosurrénales explique les symptômes de l'insuffisance surrénale.

Sur le plan clinique, l'insuffisance surrénale primaire entraîne une asthénie physique et psychique, un amaigrissement voire une anorexie et une déshydratation, une hypotension artérielle, des troubles digestifs (nausées, vomissements et douleurs abdominales) ainsi qu'une mélanodermie. Sur le plan biologique, le patient peut présenter une hyponatrémie et une hyperkaliémie. [4]

Le dosage du cortisol et de l'ACTH ou le test au Synacthène® permettent de poser le diagnostic. [4, 17] La hausse de cortisolémie pendant la grossesse justifie une élévation du seuil définissant l'insuffisance surrénale. [13] (Annexe III)

### 3.1.3. Etiologie

La nécrose correspond à la "mortification des cellules et des tissus privés de leurs apports nutritionnels et vitaux". [10] De façon générale, elle est la conséquence d'une absence de vascularisation. [10]

Selon une série d'autopsies, l'infarctus surrénalien non hémorragique serait causé par une thrombose de la veine surrénale principale ou des veines capsulaires. [19] "Il est probable que la thrombose de la veine surrénale soit secondaire à une concentration locale élevée de catécholamines, associée à une stase veineuse locale ou à une turbulence hémodynamique de cette veine, qui est nettement plus élevée en raison de la présence de faisceaux de muscle épais." [2] En effet, la thrombose se forme plutôt dans la veine surrénale puisque c'est la seule à assurer le drainage veineux. Alors que la richesse de la vascularisation artérielle des surrénales permet une compensation des artères si l'une d'entre elles thrombose, évitant ainsi la nécrose de la glande.

Au cours de la grossesse, l'infarctus surrénalien touche plus fréquemment la glande droite que la gauche à cause des modifications anatomiques gravidiques : la veine cave dans laquelle s'abouche la veine surrénalienne droite est comprimée par l'utérus gravide qui est dévié à droite. [20]

Le mécanisme à l'origine de cette thrombose surrénalienne reste inconnu. [21]

### 3.1.4. Facteurs de risque

#### 3.1.4.1. Rappels sur l'hémostase

Physiologiquement, face à une brèche vasculaire, les mécanismes de l'hémostase s'activent pour limiter la perte de sang. L'hémostase primaire permet la formation du thrombus blanc ou clou plaquettaire : les plaquettes se lient au facteur de von Willebrand ; le fibrinogène soluble attache les plaquettes entre elles. [22]

L'hémostase secondaire consolide le thrombus blanc en thrombus rouge. Les voies intrinsèque et extrinsèque lancent la cascade de la coagulation. Les facteurs XII, XI, IX, tissulaire, VII, X, II (ou prothrombine) et les cofacteurs VIII, V interviennent dans cette cascade qui aboutit à la transformation du fibrinogène en fibrine par la thrombine. Le cofacteur XIII stabilise la fibrine insoluble et consolide le caillot. La coagulation est régulée de façon complexe afin d'empêcher la fibrinoformation à distance. L'antithrombine neutralise l'activité de la thrombine et des facteurs VII, IX et X. La protéine C activée, en présence de la protéine S, neutralise les cofacteurs VIII et V ralentissant lourdement la cascade de coagulation.

La fibrinolyse est la dernière étape de l'hémostase : elle dissout le caillot de fibrine. La plasmine, dérivée du plasminogène, protéolyse la fibrine et le fibrinogène en produits de dégradation de la fibrine. [22]

Virchow a décrit les trois éléments qui peuvent conduire à l'apparition d'une thrombose veineuse: l'hypercoagulabilité, la stase sanguine et la lésion endothéliale. [23] Toute situation présentant un de ces éléments est donc à risque de thrombose.

#### 3.1.4.2. Grossesse

L'infarctus surrénalien unilatéral semble être plus fréquent au cours de la grossesse. [2] En effet, la grossesse multiplie par 5 le risque de thrombose avec une incidence de 0.5 à 2 pour 1 000, [24] car la femme enceinte présente une hypercoagulabilité physiologique et une stase veineuse. [5, 24, 25] Cet état d'hypercoagulabilité et d'hypofibrinolyse s'expliquent par l'augmentation des éléments procoagulants de l'hémostase (le fibrinogène, le facteur de von

Willebrand, les facteurs VII, VIII et X) et la diminution des acteurs anticoagulants (l'antithrombine, la protéine C et la protéine S). [5]

Plusieurs facteurs favorisent le risque de thrombose lors de la grossesse : les thrombophilies, la prééclampsie, l'obésité, l'hypertension artérielle, les grossesses multiples, les maladies cardiaques, les maladies auto-immunes, la drépanocytose, etc. [24]

#### 3.1.4.3. Thrombophilies

La thrombophilie est une pathologie constitutionnelle ou acquise responsable de thromboses veineuse ou artérielle par hypercoagulabilité.

##### 3.1.4.3.1. Syndrome des antiphospholipides

La nécrose des glandes surrénales chez la femme enceinte est fréquemment associée au syndrome des antiphospholipides (SAPL)[15]:c'est le principal facteur de risque identifié. [9]

Le SAPL touche 40 à 50 personnes sur 100 000. [26] Cette maladie auto-immune est une thrombophilie acquise qui se définit par un événement thrombotique ou une complication obstétricale associée à des anticorps antiphospholipides persistants, selon les critères de Sydney répertoriés dans le **Tableau 1**. [27, 28,29]

**Tableau 1:** Critères de Sydney ou critères révisés de Sapporo, utilisés pour le diagnostic du SAPL [30]

<b>Diagnostic SAPL</b>	<b>Critère clinique</b>	<b>Critère biologique</b>
<b>SAPL thrombotique</b>	Thrombose artérielle Et/ou Thrombose veineuse	Présence d'anticorps à 2 reprises à 12 semaines d'intervalle :
<b>SAPL obstétrical</b>	3 fausses-couches consécutives avant 10 semaines Et/ou Mort fœtale inexpliquée après 10 semaines Et/ou Naissance prématurée d'un enfant morphologiquement normal, avant 34 semaines, liée à une prééclampsie sévère ou une éclampsie ou une insuffisance placentaire sévère	Anticoagulant lupique (LA) Et/ou Anticorps anticardiopline (aCL) Et/ou Anticorps anti- $\beta$ 2 glycoprotéine 1

Sa physiopathologie n'a été que partiellement découverte. Les anticorps antiphospholipides ciblent les phospholipides présents à la surface cellulaire, ce qui entraîne une activation pathologique des cellules inflammatoires et de l'endothélium, et aboutit à la formation d'un thrombus. [31] Le SAPL est dit primaire lorsqu'isolé et secondaire quand associé à une autre maladie auto-immune, classiquement le lupus érythémateux disséminé. Le SAPL augmente le risque de mort fœtale in utero (MFIU), de retard de croissance intra utérin (RCIU), de prééclampsie et de thromboses au cours de la grossesse. [28]

#### 3.1.4.3.2. Déficit en antithrombine

L'antithrombine ayant un rôle majeur dans la régulation de la coagulation, son déficit est synonyme de risque thrombotique élevé. Pendant la grossesse et le post-partum, l'incidence de la thrombose est de 20 à 40% chez les patientes déficientes en antithrombine en l'absence d'anticoagulation prophylactique. Ce déficit est

fréquemment acquis (par excès de consommation (coagulation intra vasculaire disséminée (CIVD), prééclampsie, etc.), synthèse hépatique insuffisante, excès d'élimination ou prise de médicament) mais rarement constitutionnel (quantitatif ou qualitatif).

Il entraîne classiquement des thromboses veineuses notamment au niveau des viscères digestifs. [25, 32]

#### 3.1.4.3.3. Déficit en protéine C ou en protéine S

Les protéines S et C régulent la cascade de la coagulation. Comme l'antithrombine, les protéines C et S peuvent être déficientes quantitativement ou qualitativement. "La fréquence des thromboses est respectivement, pour les déficits en protéine C et S, de 3-10 % et de 0-6 % en cours de la grossesse." [25]

#### 3.1.4.3.4. Résistance à la protéine C activée

La protéine C activée régule la coagulation en inhibant le facteur V et VIII. La résistance à la protéine C activée est presque toujours causée par la mutation du facteur V. Cette mutation se situe au niveau du gène Leiden. La résistance à la protéine C activée est responsable de thromboses veineuses profondes avec un risque relatif à 9.3 en cas de mutation du facteur V Leiden lors de la grossesse. [25]

#### 3.1.4.3.5. Mutation du facteur II

La mutation 20210A de la prothrombine entraîne un déficit en facteur II responsable d'accidents thrombo-emboliques et de fausses-couches à répétition. Le lien de causalité entre la mutation 20210A et les fausses-couches à répétition est encore débattu. [25]

#### 3.1.5. Physiopathologie chez Madame X

Madame X a présenté une nécrose de la glande surrénale droite. Elle n'avait pas subi de traumatisme au niveau de la glande surrénale droite. La compression des vaisseaux drainant la glande surrénale droite par l'utérus gravide paraît hautement improbable, surtout à 25 SA. Par déduction, la nécrose a été causée par une thrombose de la veine surrénale droite.

La glande surrénale gauche était saine : elle a compensé la nécrose de la glande droite par une production hormonale plus importante. C'est pourquoi, la femme



enceinte n'a pas présenté d'insuffisance surrénale primaire comme le montrent la cortisolémie de 8h et le taux d'ACTH.

Madame X était enceinte au moment de la nécrose de la glande surrénale droite. Des anticorps antiphospholipides faiblement positifs mais persistants ont été retrouvés. Ces éléments clinique et biologique font suspecter un SAPL.

### **3.2. Analyse de la méthode diagnostique**

Après avoir étudié la physiopathologie, nous avons analysé les étapes de la pose du diagnostic en détaillant les différentes hypothèses évoquées et les outils de validation ou non.

Notre première hypothèse est qu'il y a eu un retard diagnostic du fait de la non-spécificité des signes cliniques et biologiques. Comme vu précédemment, la présentation clinique de notre cas est équivoque. Nous avons cherché à identifier les éléments qui ont occasionné un retard de diagnostic.

Cliniquement, Madame X se plaignait d'une douleur d'apparition rapide, avec aggravation, sans migration, en coup de poignard, de très forte intensité, localisée au flanc et à la base du thorax à droite, associée à un épisode de vomissements. L'examen abdominal retrouvait une douleur à la palpation et une sensibilité à la percussion de la fosse iliaque. Biologiquement, elle présentait une hyperleucocytose modérée et une hypokaliémie.

#### **3.2.1. Douleur abdominale aiguë chez la femme enceinte**

Le principal symptôme de Madame X est la douleur abdominale. Dans le raisonnement médical, l'anamnèse et l'examen abdominal sont des outils incontournables pour orienter le diagnostic face à une douleur aiguë. L'interrogatoire comprend le mode d'apparition de la douleur, sa progression, sa migration, son type, son intensité et sa localisation. [33] L'examen abdominal comprend une inspection, une palpation, une percussion et une auscultation, parfois complétées d'un toucher rectal.[34] Mais l'utérus gravide modifie les rapports anatomiques entre les organes abdominaux rendant l'examen abdominal moins sensible et moins spécifique.

Biologiquement, la femme enceinte subit de nombreuses variations physiologiques dont l'hyperleucocytose, ce paramètre biologique perd alors en spécificité.

Les modifications physiques et biologiques de la grossesse demandent une adaptation du raisonnement médical : la pose de diagnostic face à une douleur abdominale aiguë chez la femme enceinte constitue un défi.

La douleur abdominale aiguë peut avoir une étiologie obstétricale ou non. Chez la femme enceinte, les hypothèses obstétricales et gynécologiques sont évoquées dans un premier temps. [35,36] Mais une douleur abdominale peut également être révélatrice d'une anomalie de l'appareil urinaire, digestif ou cardio-respiratoire. [37, 38]

### 3.2.2. Pathologies gynéco-obstétricales

Les principales pathologies obstétricales suspectées face à une douleur abdominale aiguë ont été infirmées par la normalité des examens obstétricaux et fœtaux.

**Tableau 2:** Hypothèses obstétricales et examens complémentaires réalisés chez Madame X [35]

Hypothèses diagnostiques obstétricales	Examens	Résultats chez Madame X	Conclusion
<b>Hématome rétro-placentaire</b>	Palpation utérine Tocométrie	Utérus souple Pas de contraction utérine	Hypothèse infirmée
	Spéculum	NF car absence de métrorragie à l'interrogatoire	
	RCF	Absence d'anomalie	
	Echographie obstétricale	Pas d'image de décollement placentaire	

<b>HELLP syndrome Ou rupture sous capsulaire du foie dans le cadre d'une prééclampsie</b>	Tension artérielle	127/73	Hypothèse infirmée
	Bandelette urinaire	<u>Protéinurie à 0.3 g/L</u> , négative au contrôle	
	Bilan vasculorénal	Pas d'hémolyse, ni de thrombopénie, ni d'élévation des transaminases	
<b>Rupture utérine</b>	Interrogatoire et antécédents	Utérus sain	Hypothèse infirmée
	Palpation utérine	Sans déformation, souple	
	Spéculum	NF mais absence de métrorragie à l'interrogatoire	
	RCF	Absence d'anomalie	
<b>Menace d'accouchement prématuré</b>	Tocométrie	Pas de contraction utérine	Hypothèse infirmée
	Toucher vaginal ou échographie cervicale	TV NF Col mesuré à 28 mm	
<b>Infection intra-utérine</b>	Température maternelle	36.9°	Hypothèse infirmée mais contexte infectieux
	RCF	Pas de tachycardie fœtale	
	Liquide amniotique fétide	Membranes intactes	
	Pouls maternel	<u>96</u>	
	Bilan infectieux	<u>Hyperleucocytose à PNN à 23,6 G/L</u> , PV et ECBU négatifs, CRP NF	

Bien que l'hyperleucocytose modérée soit physiologique pendant la grossesse, elle fait suspecter un contexte infectieux chez Madame X.

A l'interrogatoire, la patiente n'a pas d'antécédent gynécologique de kyste ou de fibrome. A la palpation abdominale, il n'y avait pas de défense. Le toucher vaginal (TV), la visualisation du col de l'utérus sous spéculum et l'échographie des annexes n'ont pas été réalisés. Hormis la douleur abdominale unilatérale, le tableau n'est pas évocateur d'une complication de kyste (torsion, rupture hémorragique ou

hémorragie intra-kystique) ou de fibrome (nécrobiose aseptique). Aucune hypothèse gynécologique n'a été retenue.

### 3.2.3. Pathologies de l'appareil urinaire

Les principales pathologies de l'appareil urinaire induisant une douleur abdominale aiguë ont été écartées chez Madame X au vu de l'absence d'anomalie significative dans les examens complémentaires.

**Tableau 3:** Pathologies de l'appareil urinaire suspectées et examens complémentaires réalisés chez Madame X [37, 39, 40]

Pathologies de l'appareil urinaires suspectées	Examens	Résultats chez Madame X	Conclusion
<b>Pyélonéphrite aiguë</b>	Interrogatoire	Absence de signe fonctionnel urinaire	Hypothèse infirmée
	Température maternelle	Apyrexie	
	ECBU	Négatif	
	Echographie rénale	Absence de dilatation pyélocaliciale	
<b>Colique néphrétique</b>	Echographie rénale	Pas de signe d'obstruction	Hypothèse infirmée
<b>Insuffisance rénale aiguë</b>	Bilan rénal et ionogramme	Débit de filtration glomérulaire NF, créatinémie abaissée à 5 $\mu\text{mol/L}$ , hypokaliémie à 3.0 mmol/L, <u>hyponatrémie à 135 mmol/L</u> , <u>réserve alcaline abaissée à 16 mmol/L</u> , urémie abaissée à 1.8 mmol/L	Hypothèse infirmée
	Diurèse	Conservée	
	Echographie rénale	Pas de signe d'insuffisance rénale chronique	

La natrémie et la réserve alcaline sont très légèrement abaissées chez Madame X.

Ces variations sont souvent observées pendant la grossesse ; elles sont donc non significatives d'une insuffisance rénale.

### 3.2.4. Pathologies de l'appareil cardio-pulmonaire

Madame X étant enceinte, la douleur basithoracique aiguë persistante et la tachycardie inconstante évoquaient une embolie pulmonaire et un épanchement pleural droit.

Néanmoins, la patiente ne présentait pas de dyspnée, ni de signe clinique de thrombose veineuse, ni d'état de choc, ni de S1Q3 à l'ECG ; l'examen cardio-pulmonaire et les gaz du sang étaient normaux. Dans notre cas, le diagnostic d'embolie pulmonaire n'a pas été retenu puisque aucun examen supplémentaire n'a été réalisé (ni dosage des D-dimères, ni échographie doppler des membres inférieurs, ni angioscanner, ni radiographie du thorax).

Une échographie doppler des membres inférieurs aurait dû être faite pour infirmer l'hypothèse de l'embolie pulmonaire. Ce diagnostic est difficile chez la femme enceinte parce que les modifications physiologiques de la grossesse peuvent mimer les signes de l'embolie pulmonaire. Par exemple, les D-dimères augmentent donc leur dosage n'est pas recommandé. [41] De plus, les scores de probabilité clinique utilisés chez le patient suspect d'embolie pulmonaire n'ont pas été validés chez la femme enceinte. Pour ces raisons, face à une faible suspicion clinique d'embolie pulmonaire pendant la grossesse, une échographie doppler des membres inférieurs doit être réalisée, parfois suivi d'un angioscanner, selon les recommandations anglaises, américaines, néo-zélandaises et australiennes. [41]

La patiente était eupnéique et apyrétique, et l'examen pulmonaire ne trouvait pas le silence auscultatoire, caractéristique de l'épanchement pleural. Cliniquement, l'épanchement pleural se manifeste par "une douleur latérale thoracique dépendante de la respiration, accompagnée d'une dyspnée ou d'une toux sèche, d'une hyperthermie, d'un syndrome pleural liquidien. [...] Dans les pleurésies de faible abondance, l'examen physique est souvent normal." [42] L'épanchement pleural est suspecté à l'examen clinique et diagnostiqué par radiographie thoracique voire par échographie pleurale ou TDM.[42] Selon la HAS, une douleur thoracique non spécifique hors contexte d'urgence, n'indique pas la réalisation d'une radiographie du thorax. [43] C'est pourquoi son utilisation pendant la grossesse doit être évitée au profit de l'IRM, sinon dûment justifiée. A

H42 devant la douleur basithoracique persistante, Madame X a eu une TDM basithoracique et abdominale injectée pour suspicion d'épanchement pleural droit. Ce diagnostic a été écarté devant la normalité des images de l'appareil pulmonaire.

Pendant la grossesse, le recours aux examens irradiants est limité par la crainte des conséquences materno-fœtales. Ils majorent, selon l'âge gestationnel, le risque de fausse-couche, de malformation fœtale, de retard mental chez l'enfant et de cancérogénèse au cours de l'enfance. Ces risques sont cependant très faibles pour une dose inférieure à 50 ou 100 mGy selon le terme. [44, 45] La TDM thoraco-abdominale expose à un fort rayonnement allant jusqu'à 50 mGy. [42, 46] Mais sa réalisation était justifiée chez Madame X : la HAS recommande une échographie ou une TDM chez la femme enceinte présentant une douleur abdominale aiguë inexpliquée. [47]

### 3.2.5. Pathologies de l'appareil digestif

La douleur latérale droite avec sensibilité à la percussion de la fosse lombaire, l'hyperleucocytose à PNN et l'épisode de vomissements en l'absence d'antécédent (ATCD) d'appendicectomie chez Madame X faisaient suspecter une appendicite.

La normalité du bilan hépatique et l'absence de constipation n'étaient pas en faveur d'une constipation opiniâtre ou d'anomalie hépatique.

La TDM réalisée pour suspicion d'appendicite a exclu ce diagnostic et une atteinte hépatique, splénique, pancréatique ou colique.

Pendant la grossesse, les douleurs aiguës abdominales inexpliquées sont le plus souvent d'origine gastroentérologique : appendicite, atteinte de la vésicule biliaire et obstruction de l'intestin grêle. [48] L'appendicite se manifeste par des signes cliniques non spécifiques tels qu'une douleur dans la fosse iliaque droite, anorexie, nausées, vomissements, fièvre, biologiquement associés à une hyperleucocytose à PNN modérée. Ces éléments sont fréquemment retrouvés chez la femme enceinte en bonne santé. Afin d'éviter un retard de diagnostic responsable d'une sur-morbi-mortalité materno-fœtale, la suspicion d'appendicite justifie la réalisation d'une échographie abdominale et d'une IRM sans injection de produit

de contraste. En cas d'échographie non concluante et d'IRM indisponible, le recours à la TDM non injectée est possible. [36]

### 3.2.6. Diagnostic de la nécrose de la glande surrénale

La relecture de la TDM thoraco-abdominale a mis en lumière la nécrose de la glande surrénale droite faisant craindre une insuffisance surrénale primaire. La patiente a été traitée par Hydrocortisone® 10mg-10mg-0 en attendant de réaliser un cortisolémie de 8hdu lendemain. Celle-ci s'est révélée normale. Le bilan hormonal complet, prélevé dans un second temps, a retrouvé une cortisolémie et une ACTH sanguine normales affirmant l'absence d'insuffisance surrénale. Le test au Synacthène n'a pas été réalisé.

L'insuffisance surrénale aiguë pouvant engager le pronostic vital, il est recommandé de mettre en place un traitement pour pallier le manque de cortisol immédiatement sans attendre les résultats des dosages hormonaux. L'Hydrocortisone® présentant une courte demi-vie, sa prise la veille du bilan sanguin ne modifie pas la cortisolémie.[4] Pendant la grossesse, le diagnostic d'insuffisance surrénale primaire est posé devant une cortisolémie effondrée (<83ng/mL) et confirmé par une réponse insuffisante au test au Synacthène ou en cas d'impossibilité, par un nouveau dosage du cortisol et de l'ACTH (> 100 pg/mL ou 2 fois la norme). [4, 13, 49]

### 3.2.7. Diagnostic étiologique

Au cours de la recherche étiologique, les praticiens ont exclu l'hypothèse du phéochromocytome nécrosé grâce à l'absence d'hypercorticisme et de dérivés méthoxylés augmentés. Le diagnostic du phéochromocytome se base sur la mesure des métanéphrines urinaires des 24h. [13]

L'équipe médicale a également suspecté une pathologie auto-immune et réalisé un bilan auto-immun. Il n'y avait pas de cellules Hep-2, ni d'anticorps anti- $\beta$ 2GP1. Mais le test ELISA a détecté des IgM antiphospholipides persistants à 12 UMPL.

Le SAPL se définit par la présence d'anticorps antiphospholipides persistants et par la survenue d'un évènement. Pour déterminer si la patiente était atteinte d'un SAPL, nous avons été confrontés à plusieurs problèmes. Premièrement, le laboratoire a identifié les IgM antiphospholipides sans préciser s'ils s'agissaient des aCL ou du LA. Nous avons supposé qu'il s'agissait des aCL puisque dans la classification révisée de Sapporo, ils sont recherchés par un test ELISA alors que le LA ne l'est pas. Deuxièmement, les IgM sont légèrement supérieures au seuil du laboratoire de 10 UMPL. Les aCL sont modérément à fortement positifs si supérieurs à 40 MPL ou au 99e percentile. Des aCL faiblement positifs classent le malade dans un groupe de SAPL à faible risque. [31] De plus, les critères de Sydney indiquent que la thrombose doit être confirmée par une imagerie univoque ou une analyse en histopathologie. Dans notre cas, nous n'avons pas eu accès au compte-rendu de la TDM. Nous avons conclu que Madame X présentait un SAPL à faible risque.

Mais puisque l'on est dans une situation de thromboembolie veineuse (TEV) (qui a entraîné la nécrose) pendant la grossesse sans bilan de thrombophilie antérieur, les thrombophilies héréditaires auraient également dû être recherchées. [50] Pour rappel, le bilan de thrombophilie comprend la recherche des thrombophilies héréditaires (déficit en protéine C, en protéine S, en antithrombine, mutation du facteur V Leiden et mutation G20210A du gène de la prothrombine) et de la thrombophilie acquise du SAPL (aCL, LA et anti- $\beta$ 2GP1). Il doit être prélevé à distance de l'épisode de la thrombose, d'une prise d'anticoagulant et d'une grossesse car les résultats peuvent être modifiés. La recherche de la mutation (homozygote ou hétérozygote) MTHFR C677T ou l'hyperhomocystéinémie n'est pas recommandée dans le bilan de thrombophilie car la littérature a montré l'absence d'association avec la TEV. [50, 51] (Annexe IV).



### **3.3. Analyse de la littérature et comparaison**

Par la suite, nous avons analysé les cas de nécroses des glandes surrénales pendant la grossesse, publiés dans la littérature pour définir un profil de patiente, une présentation clinique et une étiologie récurrente. Puis nous avons comparé le cas de Madame X aux autres afin de déterminer si on aurait pu prévoir la survenue de la nécrose de la glande surrénale droite. Cette revue de la littérature nous a permis d'argumenter notre deuxième hypothèse.

Dix cas d'infarctus surrénaux unilatéraux pendant la grossesse ont été publiés dans la littérature entre 2008 et 2019, puis étudiés par Chasseloup F. et Al en 2019 [9]. Nous avons synthétisé dans un tableau les données de cette étude, complétées par 5 autres cas d'infarctus surrénaux (3 unilatéraux et 2 bilatéraux) ainsi que par notre cas. Les éléments du tableau concernent les antécédents et informations médicales de la patiente ainsi que la symptomatologie, la biologie, le diagnostic et le bilan étiologique de l'infarctus surrénal. Nous avons lu et analysé collectivement les 15 premiers cas, avant de les comparer à notre cas clinique.

**Tableau 4:** Cas d'infarctus surrenaliens non hémorragiques chez la femme enceinte publiés dans la littérature entre 2008 et 2019 [2, 3, 9, 16, 20, 21, 23, 52, 53, 54, 55, 56]

N°	Auteurs	Âge de la patiente	ATCD médicaux	AG	Présentation clinique: interrogatoire (I) et examen abdominal (E)	Constantes ou signe de gravité	Bilan biologique	Résultats d'imagerie (I) et diagnostic (D)	Bilan de thrombophilie
1	Aljenaee et Al. 2017	29 ans	G5P4	24 SG	(I) Douleur QS droit, nausées, vomissements (E) Sensibilité modérée	Tachycardie	Normal	(I) TDM injectée: glande surrenale droite hypertrophiée et hypodense sans prise de contraste (D) infarctus surrenalien droit	Facteur VIII activité 270%
2	Sormunen-Harju et Al. 2015	31 ans	G2P1	38 SG	(I) Douleur QS droit (E) NR	Normales	Protéinurie modérée Pic de CRP à 183	(I) TDM injectée: glande surrenale droite hypertrophiée, oedématiée et hypodense avec thrombose veine cave inférieure (D) infarctus surrenalien droit (I) IRM injecté: glande surrenale droite oedématiée, hyperintense en T2 et hypointense en T1 et infiltration de la graisse	Négatif
3	Green et Al. 2013	25 ans	IMC=40, G4P2, 2 FCS 6SG et 19 SG, incompétence cervicale, cerclage à 13 SG	28 SG	(I) Douleur QSE droit irradiant le flanc, nausées, vomissements (E) Sensibilité modérée avec léger rebond	Tachycardie	Hyper leucocytose à 22 G/L	(I) TDM injectée: glande surrenale droite hypertrophiée et hypodense avec infiltration de la graisse (D) infarctus surrenalien droit	Mutation hétérozygote MTHFR C677T
4	Guenette et Al. 2015	20 ans	G1P0, sans ATCD	27 SG	(I) Douleur QS et flanc droits, vomissements (E) Sensibilité modérée à marquée	Légère hypertension	Hyper leucocytose de 16.5 à 20 G/L	(I) IRM: normal TDM injectée: glande surrenale droite hypodense et hypertrophiée avec petit épanchement rétropéritonéal (D) infarctus surrenalien droit Relecture IRM: glande surrenale droite hypertrophiée avec épanchement rétropéritonéal	Négatif
5	Guenette et Al. 2015	29 ans	G2P1	17SG	(I) Douleur QS et flanc droits irradiant le dos et l'omoplate, nausées (E) Sensibilité	Hypotension	D-dimères= 846 ng/mL Hyper leucocytose à 13.5 G/L	(I) IRM: fibrome de 6 cm sur le fond utérin droit Relecture IRM à 35SG: glande surrenale droite légèrement hypertrophiée et hyperintense en T2	NF
				35 SG	(I) Douleur QS et flanc gauches, nausées (E) Légère sensibilité	Normales	Hyperleucocytose à 15 G/L	(I) IRM: petit épanchement péri rénal TDM injectée: glande surrenale gauche hypodense et hypertrophiée sans prise de contraste sans rehaussement, avec infiltration graisse (D) infarctus surrenalien gauche Relecture IRM: glande surrenale gauche hypertrophiée et hypointense en T2 avec infiltration (oedème rétropéritonéal)	Facteur VIII activité 178%

**Tableau 4:** Cas d'infarctus surrenaliens non hémorragiques chez la femme enceinte publiés dans la littérature entre 2008 et 2019 [2, 3, 9, 16, 20, 21, 23, 52, 53, 54, 55, 56] (suite)

6	Reichman et Al. 2015	28 ans	G3P2	28 SG	(I) Douleur QS et flanc droits irradiant le dos (E) Normal	Normales	Normal	(I) Radio thoracique: normal IRM: glande surrenale droite hypertrophiée et hyperintense en T2 ( qui suggère un oedème péri rénal ) (D) infarctus surrenalien non hémorragique droit	Négatif
7	Schmitt et Al. 2009	29 ans	Appendicectomie, G1P0	36 SA	(I) Douleur dorsale irradiant le flanc et l'hypochondre droits (E) NR	Normales	Normal	(I) TDM sans injection: normal TDM avec injection: glande surrenale droite oedématiée et thrombose veine surrenale (D) thrombose veine surrenalienne droite	Mutation hétérozygote Facteur V Leiden
8	Glomski et Al. 2018	24 ans	sans ATCD	33 SG	(I) Douleur QS gauche, vomissements, diarrhée (E) Sensibilité	Normales	Hyper leucocytose à 13.1 G/L	(I) IRM: glande surrenale gauche hypertrophiée, hyperintense T2 et hypointense en T1 (D) infarctus surrenalien non hémorragique gauche	Négatif
9		33 ans	Appendicectomie	16 SG	(I) Douleur persistante QI droit une semaine après appendicectomie, constipation (E) Sensibilité	Normales	Normal GB= 11.4 G/L	(I) IRM: glande surrenale droite hypertrophiée et hyperintense en T2 avec oedème rétropéritonéal post-appendicectomie (D) infarctus surrenalien non hémorragique droit	Négatif
10	Chasseloup F. et Al. 2019	30 ans	G4P3, ATCD MFIU, ATCD diabète gestationnel sous régime	32 SG	(I) Douleur abdominale et dorsale, contractions (E) Normal	Normales	Normal	(I) TDM injectée: glande surrenale droite hypertrophiée et hypodense sans prise de contraste, infiltration de la graisse périphérique (D) infarctus surrenalien non hémorragique droit	Négatif
11	Hynes et Al. 2019	21 ans	Obésité, asthme, G1P0 anémie ferriprive	29 SG	(I) Douleur abdominale, QS et flanc droit, nausées, vomissements (E) NR	Frissons	Hyper leucocytose 13.5 G/L, Anémie à 8g/dL	(I) IRM: glande surrenale droite légèrement hyperintense T2 avec oedème péri surrenalien TDM injectée: glande surrenale droite hypertrophiée sans prise de contraste, avec infiltration graisse (D) infarctus surrenalien non hémorragique droit	Négatif (JAK, AcL et anticoagulant lupique recherchés)
12	Legendre et Al. 2008	33 ans	SAPL thrombotique primaire, G2P0, ATCD RCIU et MFIU à 21 SA par ischémie placentaire, grossesse en cours sous Enoxaparine curatif et Aspirine de 6 à 36 SA	36 SA	(I) Douleur lombaire bilatérale Puis vomissements, asthénie, douleur lombaire, lésions érythémateuses paumes mains et pavillons oreilles (E) NR	NR	Thrombopénie (72 000) CRP=21 Puis Hyponatrémie (122), CRP=230, cortisolémie effondrée Insuffisance surrenalienne	(I) TDM injectée (J2 pp): glandes surrenales hypertrophiées sans prise de contraste avec infiltration de la graisse (D) nécrose surrenalienne (non hémorragique) bilatérale (I) IRM injecté après césarienne J8: glandes surrenales hypertrophiées, hyperintenses en T2 et hypointenses en T1 sans prise de contraste	NR car précédent bilan: AcL et anti circulant lupique positifs

**Tableau 4:** Cas d'infarctus surrenaliens non hémorragiques chez la femme enceinte publiés dans la littérature entre 2008 et 2019 [2, 3, 9, 16, 20, 21, 23, 52, 53, 54, 55, 56] (suite)

13	Abou et Al. 2011	35 ans	G2P1	38	(I) Douleur abdominale et dorsale, nausées, vomissements (E) NR	NR	Normal	(I) TDM injectée: prise de contraste de la partie supérieure de la glande gauche, sans thrombose (D) nécrose bilatérale des glandes surrenales (I) IRM: nécrose bilatérale des glandes surrenales	Anticorps antiphospholipides négatifs
14	Hoen N. et Al 2011	25 ans	sans ATCD, tabagisme, P0	36	(I) Douleur flanc et fosse lombaire droite irradiant le pli inguinal et la base thoracique, nausées (E) Normal	Normales	Normal	(I) TDM injectée: glande surrenale droite oedématiée, peu rehaussée, infiltration grasse IRM injecté post-césarienne confirme: pas de prise de contraste et thrombus veineux surrenalien (D) nécrose surrenale droite	Déficit en protéine S à 31% (60-150%)
15		27 ans	sans ATCD, tabagisme, G1P0	37	(I) Douleur épigastrique et dorsale irradiant flanc et hypochondre droits (E) Sensibilité	Normales	Hyper leucocytose à 15.2 G/L	(I) TDM injectée: glande surrenale droite hypertrophiée, hypodense et oedématiée avec infiltration grasse périphérique, (D) probable thrombose veine surrenale	Négatif
16	Notre cas	24 ans	sans ATCD, G1P0	25	(I) Douleur fosses lombaires et flanc droits, vomissements (E) Sensibilité à la percussion, douleur à l'ébranlement et à la palpation	Normales	Hyper leucocytose à 23.6 G/L Hypo kaliémie à 2.7 mmol/L CRP= 24.3 mg/L	(I) TDM injectée (D) nécrose glande surrenale droite	IgM anti phospholipides à 12 UMPL

### 3.3.1. Profil des patientes

Les patientes avaient entre 20 et 35 ans; l'âge moyen était 27.9 ans et l'âge médian était 29 ans. 5 patientes présentaient une comorbidité ou une conduite addictive (2 obèses, 1 SAPL primaire et 2 fumeuses). Il y avait 7 patientes nullipares, 3 primipares et 4 multipares. 3 femmes enceintes avaient un antécédent de MFIU ou de fausse-couche tardive. Nous avons déduit que l'infarctus surrénalien survient le plus souvent chez des femmes enceintes jeunes, sans comorbidité et nullipares ou primipares.

### 3.3.2. Profil des grossesses

Les patientes avaient une grossesse de déroulement normal sauf une avec une anémie sévère à 8 g/dL. Toutefois, la femme atteinte d'un SAPL primaire était sous anticoagulant à dose curative et sous antiagrégant plaquettaire entre 6 à 36 SA. Une patiente avait un cerclage prophylactique à 13 semaines de grossesse (SG) au vu de son incompetence cervicale. Nous avons conclu que l'infarctus surrénalien survient généralement au cours de grossesses de déroulement physiologique.

### 3.3.3. Signes cliniques

Chez toutes les patientes, l'infarctus surrénalien s'est manifesté cliniquement par une douleur très intense latéralisée et d'apparition soudaine. En grande majorité, la douleur était localisée dans le quadrant supérieur (8 cas) et le flanc (10 cas) avec une irradiation dans le dos (5 cas). Mais elle touchait parfois aussi la fosse lombaire ou l'hypochondre voire le quadrant inférieur ou le pli inguinal. 11 patientes avaient des troubles digestifs : vomissements et nausées essentiellement, constipation ou diarrhée. A la palpation, l'abdomen était souple, avec dans 8 cas, une sensibilité légère ou modérée et dans 1 cas un léger rebond. Il y avait 2 cas de tachycardie, 1 cas d'hypotension, 1 cas d'hypertension légère et 1 cas de frissons. Nous avons retenu que l'infarctus surrénalien se manifeste toujours par l'apparition brutale d'une douleur intense et localisée dans le quadrant supérieur ou le flanc du côté atteint ;elle est fréquemment accompagnée de nausées ou de

vomissements. L'examen abdominal peu contributif, retrouve inconstamment une sensibilité modérée. Il n'y a que rarement des signes de gravité. (Annexe V)

#### 3.3.4. Signes biologiques

Sur le plan biologique, 7 patientes présentaient une hyperleucocytose légère à modérée entre 13.1 et 22 G/L. 2 femmes avaient une CRP élevée à 183 et 230 mg/L au maximum et 1 avait une augmentation non significative des D-dimères à 846 ng/mL. Une patiente présentait une insuffisance surrénale révélée par une cortisolémie effondrée, avec une hyponatrémie et une thrombopénie. Par déduction, l'infarctus surrénalien est souvent accompagné d'une hyperleucocytose modérée, mais rarement associé à une élévation franche de la CRP. L'absence d'inflammation biologique ne permet pas d'exclure le diagnostic.

#### 3.3.5. Outils diagnostiques

Il y avait 2 infarctus surrénaliens bilatéraux. Parmi les 13 nécroses unilatérales, 11 ont eu lieu à droite et 2 à gauche. Dans tous les cas, le diagnostic d'infarctus surrénalien a été posé grâce à l'IRM ou la TDM. Dans 11 cas, l'infarctus surrénalien a été diagnostiqué grâce à une TDM avec produit de contraste. Dans le seul cas de TDM sans produit de contraste, la nécrose n'était pas visible à l'imagerie. Dans 4 cas, l'IRM sans injection a permis de poser le diagnostic. Dans 5 cas, l'IRM avec ou sans injection a été utilisée pour confirmer le diagnostic évoqué à la TDM. Dans 3 cas, l'IRM a été analysée comme normale puis la relecture post-diagnostic a mis en évidence l'infarctus surrénalien. Dans 3 cas, une thrombose veineuse était visible à l'IRM (1 cas) ou à la TDM injectée (2 cas). Cela démontre que l'infarctus surrénalien touche majoritairement la glande droite. Le diagnostic d'infarctus surrénalien peut être posé par la TDM injectée ou à l'IRM sans produit de contraste. Il semblerait que la TDM injectée soit plus sensible que l'IRM pour diagnostiquer la nécrose surrénale.

Sur la TDM injectée, l'infarctus surrénalien est visible par une hypertrophie et une hypodensité surrénale sans rehaussement. Sur l'IRM, l'infarctus surrénalien est visible parce que la glande est hypertrophiée, hyperintense en T2 et hypointense en T1. Cependant certaines IRM ont montré une légère hypointensité en T2. Une

infiltration de la graisse périphérique ou un épanchement périrénal sont parfois visibles à l'IRM ou à la TDM.

### 3.3.6. Délai diagnostique

La patiente 2 a été déclenchée pour suspicion de prééclampsie avec rupture sous capsulaire du foie. Après l'accouchement et devant une douleur persistante, l'imagerie a été réalisée permettant ainsi de poser le diagnostic. La patiente 5 a présenté un infarctus surrénalien droit puis gauche à 18 semaines d'intervalle. Le diagnostic a été posé lors du deuxième épisode. La patiente 7 a été césarisée pour hyperalgie sans diagnostic principal et 24h plus tard, le diagnostic a été posé. Chez la patiente 9, le diagnostic a été posé une semaine après une appendicectomie devant des douleurs persistantes. La patiente 14 a subi une césarienne 24h après son admission aux urgences et le diagnostic a été posé dans le temps postopératoire immédiat (4h après). Ainsi dans plusieurs cas, la patiente a subi une opération ou intervention iatrogène du fait de l'absence ou d'une erreur diagnostique. En conclusion, l'infarctus surrénalien fait régulièrement l'objet d'erreur de diagnostic ou de diagnostic tardif.

### 3.3.7. Etiologie

Exceptée la patiente 12 qui était atteinte d'un SAPL primaire connu, toutes les patientes ont eu un bilan de thrombophilie dont les éléments recherchés étaient variables, si renseignés. Tous les bilans comprenaient au moins la recherche de la protéine S et C, de l'antithrombine, des anticorps antiphospholipides, et souvent le facteur II, V ou VIII. D'autres éléments ont été recherchés.

Dans 5 cas, le bilan de thrombophilie a retrouvé une anomalie significative de la coagulation (un SAPL, une mutation hétérozygote facteur V Leiden, un déficit en protéine S et deux cas de facteur VIII augmenté). Bien que non significative, une mutation hétérozygote MTHFR C667T a aussi été identifiée. Dans 11 cas, aucune étiologie n'a été trouvée. Il est donc fréquent que l'infarctus surrénalien pendant la grossesse soit idiopathique.

### 3.3.8. Synthèse

Une autre étude de 14 cas de thromboses unilatérale de la veine surrénale pendant la grossesse entre 2008 et 2016 a été consultée. Ils n'ont pas été ajoutés au tableau 4 car les critères divergeaient partiellement. [15] L'incidence de la thrombose de la veine surrénale était de 1,5 pour 10 000 naissances. Les résultats de cette étude étaient similaires aux nôtres. Quelques différences ont été notées. La majorité de patientes était en surpoids ou obèse ; la moitié était fumeuse et un tiers présentait une maladie inflammatoire chronique ou un diabète gestationnel. Toutes les nécroses sont survenues après 28 semaines. La TDM avec injection montrait des signes indirects de thrombose et un seul cas a été identifié grâce à l'échographie abdominale. En proportion, cet échantillon comportait plus de SAPL avec 3 cas mais peu de bilans de thrombophilie ont retrouvé une étiologie.

Nous avons choisi de décrire simultanément les infarctus surrénaliens unilatéraux et bilatéraux pour avoir un échantillon le plus large possible. Il semble que la présence ou non d'insuffisance surrénale soit la seule différence entre les atteintes uni et bilatérales

### 3.3.9. Comparaison avec le cas de Madame X

Madame X a eu une présentation clinique semblable aux autres cas décrits. Elle était âgée de 24 ans, nullipare et sans comorbidité avec une grossesse de déroulement normal. Cliniquement, elle a présenté un vomissement associé à une douleur soudaine et très intense dans la fosse lombaire, le flanc et l'hypochondre droit. Biologiquement, elle avait une hyperleucocytose modérée. La nécrose surrénale droite a été diagnostiquée à la relecture de la TDM injectée plus de 48h après son admission aux urgences. Des anticorps antiphospholipides persistants ont été identifiés dans un bilan auto-immun. L'hypothèse étiologique retenue est le SAPL.



## **4. DISCUSSION**

### **4.1. Principaux résultats**

Les cas décrits dans la littérature nous ont permis de définir un type de patient et la présentation clinique et biologique de la nécrose unilatérale des glandes surrénales.

L'infarctus surrénalien unilatéral touche plutôt la femme enceinte jeune, nullipare ou primipare et sans antécédent. Le surpoids, l'obésité et le tabagisme étant des facteurs de risque de thrombose veineuse, ils devraient logiquement augmenter son incidence mais cela n'a pas pu être confirmé par notre revue de la littérature. Cette pathologie survient lors de grossesses monofœtales de déroulement physiologique, au deuxième ou troisième trimestre. Elle se manifeste par une douleur unilatérale lombaire souvent accompagnée de troubles digestifs, mais sans fièvre. Ses symptômes miment une colique néphrétique. Le diagnostic, souvent retardé, est posé par la TDM avec injection ou par IRM non injecté. L'infarctus est causé par une thrombose de la veine surrénale, généralement à droite. Dans seulement un tiers des cas, le bilan de thrombophilie retrouve une anomalie ; le plus souvent, il s'agit d'un SAPL.

### **4.2. Discussion des résultats**

Nous avons validé notre première hypothèse : il y a eu un retard diagnostique causé par des signes cliniques et biologiques non spécifiques. La douleur intense unilatérale droite, les vomissements et l'hyperleucocytose modérée sont associés à de nombreuses pathologies pendant la grossesse. Les pathologies obstétricales et des appareils génital, urinaire, cardio-respiratoire et digestif ont été éliminées par des examens complémentaires successifs. La nécrose de la glande surrénale a été vue sur les images de la TDM injectée après plus de 48h d'hospitalisation. Elle aurait pu être diagnostiquée plus tôt grâce à la réalisation plus précoce d'imageries médicales. L'IRM aurait dû être préférée en raison de son caractère non irradiant. En cas d'indisponibilité de cet examen, il aurait fallu réaliser une TDM sans délai car un retard diagnostique est plus délétère que les potentielles conséquences des rayonnements. L'usage de produit de contraste est possible pendant la grossesse [57] mais n'est pas recommandée pour l'IRM ou

TDM.[36, 47] Conformément aux recommandations, l'Hydrocortisone® a été administrée en attente de la cortisolémie pour prévenir les conséquences d'une éventuelle insuffisance surrénale.[13] Celle-ci a été exclue par le bilan hormonal qui a montré une cortisolémie et une ACTH normales avec un métabolisme phosphocalcique non modifié. Cependant la démarche étiologique a été incomplète : on aurait dû rechercher tous les marqueurs des thrombophilies héréditaires et acquises, scientifiquement corrélées à des thromboses.

L'infarctus surrénalien unilatéral pendant la grossesse est attendu chez une femme atteinte du SAPL. Mais il survient souvent chez des femmes enceintes jeunes en bonne santé ce qui le rend imprévisible. C'est également le cas pour Madame X qui ne présentait pas d'antécédent hormis une maladie auto-immune chez son frère. On peut penser qu'il y a un terrain familial auto-immun mais aucun élément ne nous permet d'appuyer cette hypothèse. La patiente a présenté, pendant sa grossesse, une nécrose de la glande surrénale droite, théoriquement causée par une thrombose veineuse, associée à des aCL légèrement positifs persistants. Ce qui indique que la patiente a un SAPL avec un profil à faible risque. Toutes les thrombophilies n'ont pas été recherchées ni au moment de la nécrose de la glande surrénale droite, ni à distance. Il est possible qu'une autre thrombophilie héréditaire ou acquise soit à l'origine de cette nécrose de la glande surrénale. Nous pouvons ainsi valider notre deuxième hypothèse : la survenue de cette pathologie n'était pas prévisible.

### **4.3. Limites et biais**

Certains éléments médicaux concernant notre cas clinique manquaient. Nous n'avons pas eu accès au compte rendu final de la TDM. Ce document aurait précisé les caractéristiques de la nécrose de la glande surrénale droite, à savoir la description de l'imagerie, le caractère hémorragique ou non, et la visualisation d'une thrombose de la veine surrénale.

Deux cas de nécrose surrénalienne hémorragique, sous l'appellation « hématome surrénalien », ont été décrits dans la littérature depuis 1960. Nous avons émis l'hypothèse que la nécrose était non hémorragique chez Madame X. Le

bilan auto-immun n'identifiait pas clairement le type d'anticorps antiphospholipides positifs. Nous avons supposé qu'il s'agissait des aCL plaçant la patiente dans un groupe de SAPL à faible risque. S'il s'agit du LA, elle appartiendrait à un groupe de SAPL à haut risque.

Dans les études de cas, tous les antécédents n'étaient pas renseignés. Ne pas avoir accès à la liste exhaustive des antécédents pourrait limiter l'identification d'autres facteurs de risques de cette pathologie. Il y a également un biais dans la comparaison des bilans de thrombophilie, tous ne recherchaient pas les mêmes paramètres. La conclusion de la palpation abdominale est variable selon la méthode utilisée. Pour obtenir un résultat fiable, il faudrait définir un protocole.

#### **4.4. Points forts**

Notre étude s'est intéressée à une pathologie très rare et peu connue. La présentation de la physiopathologie permet une meilleure compréhension de la nécrose unilatérale des glandes surrénales et de ses conséquences. Ce document est accessible aux professionnels soignants qui interviennent dans la prise en charge des femmes enceintes.

Tous les cas d'infarctus surrénaux non hémorragiques pendant la grossesse, issus de la littérature médicale, ont été analysés. Ils donnent une vision exhaustive des différentes présentations de la nécrose unilatérale des glandes surrénales. Les difficultés et erreurs lors le diagnostic peuvent servir d'exemple aux praticiens.

#### **4.5. Ouverture et perspectives**

Le SAPL est le principal facteur de risque de la nécrose des glandes surrénales. Ses manifestations cliniques et biologiques sont encore mal connues. Il est défini par l'association d'un critère clinique et d'un critère biologique dans la classification de Sydney.

1 à 5% de la population générale présente des anticorps antiphospholipides sans manifestation clinique. La présence de ces anticorps est un facteur de risque de thromboses mais ne permet pas à elle seule de diagnostiquer un SAPL.

Dans le SAPL, le risque de développer des manifestations cliniques augmente avec le nombre d'anticorps positifs et leur taux de positivité. Le risque est particulièrement élevé en cas de triple positivité, c'est-à-dire en présence des 3 anticorps antiphospholipides (LA, aCL et anti- $\beta$ 2GP1). Ce risque est plus élevé en présence du LA que de l'aCL ou de l'anti- $\beta$ 2GP1. Ce risque est faible lorsque les aCL ou anti- $\beta$ 2GP1 sont faiblement positifs. [31]

Les critères de Sydney sont jugés trop stricts par certains auteurs. En effet, ils n'incluent pas tous les anticorps, ni toutes les manifestations cliniques de la maladie (manifestations hématologiques, rénales, neurologiques, dermatologiques et cardiaques).

Le SAPL ayant une présentation clinique variable, élargir les critères diagnostiques pourrait permettre de détecter toutes ses formes. [31, 58] Si le SAPL est mieux diagnostiqué, la nécrose des glandes surrénales pendant la grossesse pourrait être prévenue par la mise en place de mesures anticoagulantes préventives.

## Conclusion

La nécrose unilatérale des glandes surrénales est un événement rare qui peut survenir pendant la grossesse. Physiologiquement, ces glandes endocrines participent à l'homéostasie en produisant les hormones corticosurrénales. Lorsqu'elles nécrosent, elles ne peuvent plus assurer cette fonction. Ainsi la nécrose bilatérale des glandes surrénales cause une insuffisance surrénale aiguë nécessitant un diagnostic et une prise en charge urgente. A l'inverse, dans l'atteinte unilatérale, la production de ces hormones est assurée par la glande controlatérale saine.

Typiquement, la nécrose unilatérale des glandes surrénales touche des patientes à bas risque car jeunes, nullipares ou primipares avec peu de comorbidité, au décours d'une grossesse physiologique. La présentation clinique et biologique correspond à une douleur d'apparition brutale, intense, au flanc, unilatérale, souvent du côté droit avec des vomissements et des nausées, sans fièvre ainsi qu'une hyperleucocytose modérée. Le tableau clinique équivoque et la crainte d'exposer des examens irradiants pendant la grossesse retardent souvent la pose du diagnostic. A ce jour, seules la TDM avec injection de produit de contraste et l'IRM permettent de diagnostiquer la nécrose unilatérale des glandes surrénales.

Elle est la conséquence d'une thrombose des veines surrénales. Favorisée par l'hypercoagulabilité, la stase veineuse et les lésions endothéliales, elle survient souvent pendant la grossesse et est parfois associée à des thrombophilies telles que le SAPL. L'association avec ces pathologies de la coagulation doit toujours être recherchée.

L'amélioration de la prise en charge diagnostique ne pourra être réalisée qu'au moyen d'une meilleure connaissance de cette pathologie. Les professionnels médicaux au contact des femmes enceintes ne doivent pas ignorer qu'une douleur lombaire intense droite et des vomissements sans étiologie évidente pendant la grossesse peut être causée par une nécrose unilatérale des glandes surrénales.

## Bibliographie

- [1]: HAS, *Recommandations professionnelles, Suivi et orientation des femmes enceintes en fonction des situations à risque identifiées*. [En ligne]. Mise à jour en 2016. Disponible sur [https://www.has-sante.fr/upload/docs/application/pdf/suivi\\_des\\_femmes\\_enceintes\\_recommandations\\_23-04-2008.pdf](https://www.has-sante.fr/upload/docs/application/pdf/suivi_des_femmes_enceintes_recommandations_23-04-2008.pdf) (consulté le 18 juin 2019)
- [2]: Glomski, SA. et al., *Acute Nonhemorrhagic Adrenal Infarction in Pregnancy: 10-Year MRI Incidence and Patient Outcomes at a Single Institution*, *American Journal of Roentgenology*, 2018, 210(4), 785–791
- [3]: Legendre G. et al., *Nécrose de surrénales maternelles au cours du troisième trimestre de grossesse dans le cadre d'un syndrome des anti-phospholipides: à propos d'un cas*, *Gynécologie Obstétrique & Fertilité* 2008, 36, 413–416
- [4]: SFE. Insuffisance surrénale chez l'adulte et l'enfant. In : *Endocrinologie, diabétologie et maladies métaboliques*. [En ligne]. Disponible sur <http://www.s fendocrino.org/article/824/poly2016-item-243-ndash-ue-8-insuffisance-surrenale-chez-l-adulte-et-l-enfant> (consulté le 7 janvier 2019)
- [5]: Boyer-Neumann C., *Hématologie physiologique de la grossesse*, *Revue Francophone des laboratoires*, 2012, 439, 186-187
- [6]: Pellegrina L., Emile C., Variations physiologiques et pathologiques du facteur VIII « Le facteur VIII dans tous ses états », *Bio tribune magazine*, 2011, 38, 31
- [7]: Huissoud C. et al., *Surveillance biologique de la grossesse : le point de vue du clinicien*, *Biologie et Grossesse*, 2008, 2008, 23-31
- [8]: Harel Z. et al., *Serum Creatinine Levels Before, During, and After Pregnancy*, *JAMA*, 2019, 321, 205-207
- [9]: Chasseloup F. et al., *Unilateral nonhaemorrhagic adrenal infarction as a cause of abdominal pain during pregnancy*, *Gynecological Endocrinology*, 2019
- [10]: Académie de médecine. [Cortisol][Nécrose][Infarctus][Glande surrénale]. In : *Dictionnaire médical de l'académie de médecine-version 2019*. [En ligne]. Disponible sur <http://dictionnaire.academie-medecine.fr/index.php?q=cortisol> (consulté le 7 janvier 2019)
- [11]: Peremuter L., *Endocrinologie*, 5<sup>e</sup> édition, Masson, 2003, 495 pages
- [12]: Hennen G., *Endocrinologie*, Bruxelles : De Boeck Université, 2001, 519 pages

- [13]: Kamoun M., *Adrenal Diseases During Pregnancy: Pathophysiology, Diagnosis and Management Strategies*, AJMS, 2014, 347, 64-72
- [14]: Netter F-H., Artères et veines des glandes surrénales in situ. In : *Atlas d'anatomie humaine*. 5e Édition, France : Elsevier, 2011, planche 322
- [15]: Descargues, P et al., *Pregnancy and thrombosis: adrenal vein thrombosis. A retrospective descriptive study of 14 cases*. European Journal of Obstetrics & Gynecology and Reproductive Biology, 2018
- [16]: Guenette, J. P., & Tatli, S., *Nonhemorrhagic Adrenal Infarction With Magnetic Resonance Imaging Features During Pregnancy*, Obstetrics & Gynecology, 2015, 126(4), 775–778
- [17]: CEEDMM, *Endocrinologie, diabétologie et maladies métaboliques Sémiologie*, juillet 2009. Disponible sur « [file:///C:/Users/Bienvenue/Downloads/4\\_Polycop\\_Ceedmm.pdf](file:///C:/Users/Bienvenue/Downloads/4_Polycop_Ceedmm.pdf) » (consulté le 29 décembre 2019)
- [18]: Yuen KC. Et al., *Adrenal insufficiency in pregnancy: challenging issues in diagnosis and management*. Endocrine, 2013, 44, 283–292
- [19]: Fox B., *Venous infarction of the adrenal glands*, J Pathol, 1976, 119, 65–89
- [20]: Hoen, N et al., *Ischémie aiguë unilatérale de la glande surrénale en cours du 3e trimestre de grossesse : à propos de deux cas*. Gynécologie Obstétrique & Fertilité, 2011, 39(5), e73–e76
- [21]: Hynes D. et al., *Nonhemorrhagic Adrenal Infarction in Pregnancy*, Journal of Computer Assisted Tomography, 2019, 43, 884-886
- [22]: de Revel T., Doghmi K., *Physiologie de l'hémostase*, EMC-Dentisterie, 2004, 1, 71-81
- [23]: Schmitt C., *Thrombose veineuse surrénalienne au cours de grossesse*, BJOG, 2010, 39, 68-71
- [24]: ACOG, *Practice Bulletin No. 196, Thromboembolism in Pregnancy*, Obstetrics & Gynecology, 2018, 132, 243–248
- [25]: Aitcheikh M., *Grossesse et hémostase: de la physiologie à la pathologie*, [en ligne]. Thèse en pharmacie, 2016, Disponible sur « <http://ao.um5s.ac.ma/jspui/bitstream/123456789/15330/1/p-139-2016.pdf> » (consultée le 15 janvier 2020)

- [26]: Cervera R., *Antiphospholipid syndrome*, Thrombosis research, 2017, 151, S43-S47
- [27]: Costedoat-Chalumeau N. et al., Grossesse et syndrome des antiphospholipides, *Revue de médecine interne*, 2012, 33, 209-212
- [28]: Delesalle C. et al., *Syndrome des anticorps antiphospholipides et grossesse: pronostic obstétrical selon le type de SAPL*, *Journal de Gynécologie Obstétrique et Biologie de la Reproduction*, 2015, 44, 163-470
- [29]: Chrysafi M., Casini A., *Antithrombotiques dans le syndrome des anticorps antiphospholipides thrombotique*, *Rev Med Suisse*, 2018, 14, 198-201
- [30]: Miyakis S, et al. *International consensus statement on an update of the classification criteria for definite antiphospholipid syndrome (APS)*, *J ThrombHaemost*, 2006, 4, 295-306
- [31]: Garcia D, Erkan D., *Diagnosis and Management of the Antiphospholipid Syndrome*, *N Engl J Med*, 2018, 378(21), 2010-2021
- [32]: Corral, J. et al., *The genetics of antithrombin*, *Thrombosis Research*, 2018, 169, 23–29
- [33]: Sherman R., *Clinical Methods: The History, Physical, and Laboratory Examinations. Abdominal Pain*. 3e Edition, Boston, Walker HK, Hall WD, Hurst JW, Boston, 1990
- [34]: Mealie CA, et al., *Abdominal Exam*. StatPearls. Treasure Island, 2020
- [35]: CNGOF. Douleurs abdominales aiguës chez la femme enceinte. In : *Gynécologie Obstétrique*. [En ligne] 3e Edition, Elsevier, 2015. Disponible sur <<http://www.cngof.net/E-book/GO-2016/index.html>> (consulté le 31 août 2019)
- [36]: Aptilon Duque G, Mohny S. *Appendicitis in Pregnancy*. StatPearls. Treasure Island, 2020
- [37]: Association Française d'Urologie, Infections urinaires de l'enfant et de l'adulte, In : *Référentiel du Collège d'Urologie*. [En ligne]. 2018. Disponible sur <<https://www.urofrance.org/congres-et-formations/formation-initiale/referentiel-du-college/infections-urinaires.html>> (consulté le 31 août 2019)
- [38]: Association Française d'Urologie, Chapitre 21- Insuffisance rénale aigüe - Anurie, In : *Référentiel du Collège d'Urologie*. [En ligne]. 2018. Disponible sur <<https://www.urofrance.org/congres-et-formations/formation-initiale/referentiel-du-college/insuffisance-renale-aigue-anurie.html>>(consultée le 31 août 2019)



- [39]: Grasso AA., Cozzi C., *Etiology, Diagnosis and Treatment of Renal Colic during Pregnancy*, *Urologia Journal*, 2014, 81(1), 12–15
- [40]: Association Française d’Urologie. Problèmes urologiques rencontrés au cours de la grossesse. [En ligne]. 2005. Disponible sur <<https://www.urofrance.org/base-bibliographique/problemes-urologiques-rencontres-au-cours-de-la-grossesse>> (consulté le 20 août 2019)
- [41]: Cohen, S. L., et al., *Comparison of international societal guidelines for the diagnosis of suspected pulmonary embolism during pregnancy*, *The Lancet Haematology*, 2020, 7(3), e247–e258
- [42]: Collège des Enseignants de Pneumologie, Epanchement pleural, [En ligne]. 2018. Disponible sur <[http://cep.splf.fr/wp-content/uploads/2018/09/item\\_202\\_EPANCHT\\_PLEURAL\\_2018.pdf](http://cep.splf.fr/wp-content/uploads/2018/09/item_202_EPANCHT_PLEURAL_2018.pdf)> (consulté le 20 avril 2020)
- [43]: HAS, *Principales “non-indications” de la radiographie du thorax*, [En ligne]. 2009. Disponible sur <[https://www.has-sante.fr/jcms/c\\_755004/fr/indications-et-non-indications-de-la-radiographie-du-thorax](https://www.has-sante.fr/jcms/c_755004/fr/indications-et-non-indications-de-la-radiographie-du-thorax)>
- [44]: Schmidt et al. Radiographie et grossesse. In : Urgences 2011, [En ligne]. 2011. Disponible sur <[https://sofia.medicalistes.fr/spip/IMG/pdf/Radiologie\\_et\\_grossesse.pdf](https://sofia.medicalistes.fr/spip/IMG/pdf/Radiologie_et_grossesse.pdf)> (consulté le 15 avril 2020)
- [45]: ACOG, *Committee Opinion No. 723, Guidelines for diagnostic imaging during pregnancy and lactation*, 2017, 130(4), e210–e216
- [46]: Yoon I. et Slesinger TL., *Radiation exposure in pregnancy*, StatPearls. Treasure Island, 2020
- [47]: HAS, *Principales indications et “non-indications” de la radiographie de l’abdomen sans préparation*. [En ligne]. Mise à jour 2009. Disponible sur <[https://www.has-sante.fr/jcms/c\\_745656/fr/indications-et-non-indications-de-la-radiographie-de-l-abdomen-sans-preparation](https://www.has-sante.fr/jcms/c_745656/fr/indications-et-non-indications-de-la-radiographie-de-l-abdomen-sans-preparation)> (consulté le 15 avril 2020)
- [48]: Vaynshtein, J. et al., *Abdominal Pain in Pregnancy*. *JAMA Surgery*, 2019, 154, 176-177
- [49]: Bornstein SR. et al., *Diagnosis and Treatment of Primary Adrenal Insufficiency: An Endocrine Society Clinical Practice Guideline*, *J Clin EndocrinolMetab*, 2016, 101(2), 364-389

- [50]: American College of Obstetricians and Gynecologists' Committee on Practice Bulletins–Obstetrics, *ACOG Practice Bulletin No. 197. Inherited Thrombophilias in Pregnancy*, 2018, 132(1), e18–e34
- [51]: Colucci et Tsakiris, *Causes, bilan, intérêt diagnostique, Thrombophilie*, Forum Med Suisse, 2020, 20(5-6), 73-78
- [52]: Aljenaee KY. et al., *Unilateral adrenal infarction in pregnancy secondary to elevated factor VIII*, Saudi Med Journal, 2017, 38, 654-656
- [53]: Sormunen-Harju H. et al., *Adrenal infarction in a healthy pregnant woman*, Obstetric Medicine, 2016, 9(2), 90–92
- [54]: Green PD. et al., *Unilateral adrenal infarction in pregnancy*, BMJ Case Reports, 2013
- [55]: Reichman O., *Non-hemorrhagic adrenal infarct in pregnancy- a rare clinical condition diagnosed by contrast magnetic resonance image*, EJOG, 2016, 198, 156-178
- [56]: Abou, M. et al., *Maternal bilateral adrenal necrosis in the 3rd trimester of pregnancy*. Journal of Obstetrics and Gynaecology, 2011, 31(3), 264–265
- [57]: Le CRAT, *Produits de contraste iodés hydrosolubles – Grossesse et allaitement*, In : Centre de Référence sur les Agents Tératogènes. [En ligne]. Disponible sur <[https://lecrat.fr/spip.php?page=article&id\\_article=967](https://lecrat.fr/spip.php?page=article&id_article=967)> (consulté le 6 août 2020)
- [58]: Whitaker KL., *Antiphospholipid antibody syndrome: The difficulties of diagnosis*. JAAPA, 2017, 30, 10-14
- [59]: Lebreton V., *Les quadrants abdominaux*, V.L.C Research-OPHYS.[En ligne]. Disponible sur <<https://blogglophys.wordpress.com/2017/11/16/les-quadrants-abdominaux/>>, (consulté le 25 juin 2019)

**ANNEXE I : Normes des paramètres biologiques chez l'adulte et la femme enceinte [4, 5, 6, 7, 8]**

<b>Catégorie de prélèvement</b>	<b>Paramètre biologique</b>	<b>Normes chez l'adulte</b>	<b>Valeurs extrêmes chez la femme enceinte au 2ème trimestre</b>
<b>Sang</b>			
<b>Numération de la formule sanguine</b>	Hémoglobine	12-14 g/dL	>10.5 g/dL
	Leucocytes	4-10 G/L	< 16 G/L
	Plaquettes	150-400 G/L	101-330 G/L
<b>Coagulation sanguine</b>	TP	70-120%	Inchangé
	Ratio TCA	<1.20	
	Fibrinogène	2.00-4.00 g/L	3.2-5.8 g/L
	D-dimères	110-250 ng/mL	270-1570 ng/mL 393-3258 ng/mL selon les auteurs
<b>Ionogramme</b>	Sodium (natrémie)	136-145 mmol/L	
	Potassium plasmatique (kaliémie)	3.4-4.5 mmol/L	
	Réserve alcaline	22-29 mmol/L	Diminution de 10%
<b>Bilan vasculo-rénal</b>	Urée	2.5-8 mmol/L	
	Créatinine (enz)	49-90 µmol/L	Diminution 45µmol/L

	PAL	40-150 U/L	Augmentation
	Protides	65-81 g/L	
	GGT	7-35 U/L	
	CRP	<5 mg/L	
<b>Gaz du sang</b>	Bicarbonates	22-29 mmol/L	
<b>Bilan lipidique</b>	Triglycérides	<2 g/L	2-3 g/L
<b>Hormonologie</b>	Cortisol 8h	101-536 nmol/L	Augmentation
	Cortisol post test Synacthène	>210 ng/mL	
<b>Bilan de thrombophilie</b>	IgM antiphospholipides	<10 UMPL	
	Facteur VIII	50-150%	
	Protéine S	60-150%	
<b>Biologie urinaire</b>			
	Protéine	<0.15 g/24h	<0.3 g/L

**ANNEXE II : Bilan hormonal prélevé chez Madame X à J5**

<b>Cycle du cortisol salivaire</b>		
8h	11,2 nmol/L	6,3 - 24
12h	9,7 nmol/L	
16h	4,3 nmol/L	
20h	3,6 nmol/L	< 4,1
<b>Cycle du cortisol plasmatique</b>		
8h	395 nmol/L	
12h	196 nmol/L	
16h	80 nmol/L	
20h	64 nmol/L	
0h	48 nmol/L	
4h	112 nmol/L	
Cortisolurie des 24h	180 nmol/24h	69 - 248
<b>Catécholamines urinaires</b>		
<b>Métanéphrines</b>	371 nmol/24h	250 - 1100

<b>Normétanéphrines</b>	1774 nmol/24h	500 - 2400
<b>Marqueurs</b>		
<b>Chromogranine A</b>	24 µg/L	< 102
<b>Bases hypophysaires</b>		
<b>Œstradiol</b>	37913 pmol/L	
<b>Testostérone totale</b>	4,4 nmol/L	
<b>Prolactine</b>	5965 mUI/L	
<b>Sulfate de DHA</b>	2,02 µmol/L	1,6 - 11
<b>SHBG</b>	318 nmol/L	27,8 - 146
<b>TSH ultra-sensible</b>	3,75 et 3 mUI/L	0,4 - 4
<b>T4 libre</b>	11,8 pmol/L	12 - 22
<b>T3 libre</b>	4,6 pmol/L	3,1 - 6,8
<b>IGF1</b>	186 ng/mL	134 - 353
<b>ACTH base</b>	14 pmol/L	< 13,0
<b>Cortisol plasma base</b>	802 nmol/L	

**ANNEXE III : Dosages hormonaux utilisés dans le diagnostic  
l'insuffisance surrénale [4, 17, 18]**

<b>Dosage hormonal</b>	<b>Insuffisance surrénale primaire</b>	<b>Insuffisance surrénale secondaire</b>
<b><u>Cortisolémie à 8h</u></b>	<u>Abaissée (&lt; 50 ng/mL)</u>	<u>Abaissée (&lt; 50 ng/mL)</u>
<b>ACTH à 8h</b>	Elevée par rétrocontrôle positif	Abaissée ou normale
<b>Test au Synacthène®</b>	Réponse insuffisante	Réponse normale
<b>Aldostérone</b>	Abaissée	Normale
<b>Rénine</b>	Augmentée par absence de rétrocontrôle négatif	Normale

\*Le Test au Synacthène® est réalisé en cas de cortisol élevé associé à un taux d'ACTH abaissé. (60) Il consiste à doser la cortisolémie après une injection d'un analogue de l'ACTH. La réponse normale attendue est un dosage sanguin de cortisol supérieur à 210 ng/mL. Quand les glandes surrénales ne fonctionnent pas, malgré l'injection d'ACTH, la production de cortisol est inférieure à la norme : la réponse au test est insuffisante. (8)

**ANNEXE IV : Outils diagnostics des thrombophilies héréditaires**  
durant la grossesse [50]

Thrombophilie héréditaire	Méthodes de test	Le test est-il fiable pendant la grossesse ?	Le test est-il fiable pendant l'épisode aigu ?	Le test est-il fiable avec des anticoagulants ?
Facteur V Leiden	<i>Résistance à la protéine C activée</i>	Oui	Oui	<i>Non</i>
	<i>Si anormal : analyse ADN</i>	Oui	Oui	<i>Oui</i>
Mutation G20210A prothrombine	<i>Analyse ADN</i>	Oui	Oui	<i>Oui</i>
Déficit en protéine C	<i>Activité protéine C (&lt;65%)</i>	Oui	Non	<i>Non</i>
Déficit en protéine S	<i>Dosage fonctionnel (&lt;55%)</i>	Non*	Non	<i>Non</i>
Déficit en antithrombine	<i>Activité antithrombine</i>	Oui	Non	<i>Non</i>

\* “Si le dépistage pendant la grossesse est nécessaire, les valeurs limites pour les niveaux d'antigène de la protéine S libre durant le deuxième et troisième trimestre sont respectivement à moins de 30% et 24%.” (33)



ANNEXE V : Schéma des régions abdominales [59]

