



HAL
open science

Stabilité des ostéotomies d'expansion maxillaire avec ostéosynthèse sur mesure et sans dispositif de rétention intra-orale

Philippe Galli

► **To cite this version:**

Philippe Galli. Stabilité des ostéotomies d'expansion maxillaire avec ostéosynthèse sur mesure et sans dispositif de rétention intra-orale. Sciences du Vivant [q-bio]. 2021. dumas-03226334

HAL Id: dumas-03226334

<https://dumas.ccsd.cnrs.fr/dumas-03226334v1>

Submitted on 14 May 2021

HAL is a multi-disciplinary open access archive for the deposit and dissemination of scientific research documents, whether they are published or not. The documents may come from teaching and research institutions in France or abroad, or from public or private research centers.

L'archive ouverte pluridisciplinaire **HAL**, est destinée au dépôt et à la diffusion de documents scientifiques de niveau recherche, publiés ou non, émanant des établissements d'enseignement et de recherche français ou étrangers, des laboratoires publics ou privés.



**Faculté des sciences
médicales et paramédicales**

Aix-Marseille Université

**Stabilité des ostéotomies d'expansion maxillaire avec ostéosynthèse
sur mesure et sans dispositif de rétention intra-orale**

T H È S E

Présentée et publiquement soutenue devant

**LA FACULTÉ DES SCIENCES MÉDICALES ET PARAMÉDICALES DE
MARSEILLE**

Le 10 Mai 2021

Par Monsieur Philippe GALLI

Né le 8 novembre 1992 à Marseille (13)

Pour obtenir le grade de Docteur en Médecine

D.E.S. de CHIRURGIE GÉNÉRALE

Membres du Jury de la Thèse :

Monsieur le Professeur CHOSSEGROS Cyrille

Président

Monsieur le Professeur GUYOT Laurent

Assesseur

Monsieur le Docteur SCHOUMAN Thomas

Directeur

Monsieur le Docteur GRAILLON Nicolas

Assesseur

Monsieur le Docteur (MCU-PH) FOLETTI Jean-Marc

Assesseur



**Faculté des sciences
médicales et paramédicales**

Aix***Marseille** Université

**Stabilité des ostéotomies d'expansion maxillaire avec ostéosynthèse
sur mesure et sans dispositif de rétention intra-orale**

T H È S E

Présentée et publiquement soutenue devant

**LA FACULTÉ DES SCIENCES MÉDICALES ET PARAMÉDICALES DE
MARSEILLE**

Le 10 Mai 2021

Par Monsieur Philippe GALLI

Né le 8 novembre 1992 à Marseille (13)

Pour obtenir le grade de Docteur en Médecine

D.E.S. de CHIRURGIE GÉNÉRALE

Membres du Jury de la Thèse :

Monsieur le Professeur CHOSSEGROS Cyrille

Président

Monsieur le Professeur GUYOT Laurent

Assesseur

Monsieur le Docteur SCHOUMAN Thomas

Directeur

Monsieur le Docteur GRAILLON Nicolas

Assesseur

Monsieur le Docteur (MCU-PH) FOLETTI Jean-Marc

Assesseur



FACULTÉ DES SCIENCES MÉDICALES & PARAMÉDICALES

Doyen	:	Pr. Georges LEONETTI
Vice-Doyen aux affaires générales	:	Pr. Patrick DESSI
Vice-Doyen aux professions paramédicales	:	Pr. Philippe BERBIS
Conseiller	:	Pr. Patrick VILLANI
Assesseurs :		
➤ aux études	:	Pr. Kathia CHAUMOITRE
➤ à la recherche	:	Pr. Jean-Louis MEGE
➤ à l'unité mixte de formation continue en santé	:	Pr. Justin MICHEL
➤ pour le secteur NORD	:	Pr. Stéphane BERDAH
➤ Groupements Hospitaliers de territoire	:	Pr. Jean-Noël ARGENSON
➤ aux masters	:	Pr. Pascal ADALIAN

Chargés de mission :

➤ sciences humaines et sociales	:	Pr. Pierre LE COZ
➤ relations internationales	:	Pr. Stéphane RANQUE
➤ DU/DIU	:	Pr. Véronique VITTON
➤ DPC, disciplines médicales & biologiques	:	Pr. Frédéric CASTINETTI
➤ DPC, disciplines chirurgicales	:	Dr. Thomas GRAILLON

ÉCOLE DE MEDECINE

Directeur	:	Pr. Jean-Michel VITON
------------------	---	------------------------------

Chargés de mission

▪ PACES – Post-PACES	:	Pr. Régis GUIEU
▪ DFGSM	:	Pr. Anne-Laure PELISSIER
▪ DFASM	:	Pr. Marie-Aleth RICHARD
▪ DFASM	:	Pr. Marc BARTHET
▪ Préparation aux ECN	:	Dr Aurélie DAUMAS
▪ DES spécialités	:	Pr. Pierre-Edouard FOURNIER
▪ DES stages hospitaliers	:	Pr. Benjamin BLONDEL
▪ DES MG	:	Pr. Christophe BARTOLI
▪ Démographie médicale	:	Dr. Noémie RESSEGUIER
▪ Etudiant	:	Elise DOMINJON



ÉCOLE DE DE MAIEUTIQUE

Directrice : **Madame Carole ZAKARIAN**

Chargés de mission

- 1^{er} cycle : Madame Estelle BOISSIER
- 2^{ème} cycle : Madame Cécile NINA

ÉCOLE DES SCIENCES DE LA RÉADAPTATION

Directeur : **Monsieur Philippe SAUVAGEON**

Chargés de mission

- Masso- kinésithérapie 1^{er} cycle : Madame Béatrice CAORS
- Masso-kinésithérapie 2^{ème} cycle : Madame Joannie HENRY
- Mutualisation des enseignements : Madame Géraldine DEPRES

ÉCOLE DES SCIENCES INFIRMIERES

Directeur : **Monsieur Sébastien COLSON**

Chargés de mission

- Chargée de mission : Madame Sandrine MAYEN RODRIGUES
- Chargé de mission : Monsieur Christophe ROMAN

PROFESSEURS HONORAIRES

MM	AGOSTINI Serge	MM	DEVRED Philippe
	ALDIGHIERI René		DJIANE Pierre
	ALESSANDRINI Pierre		DONNET Vincent
	ALLIEZ Bernard		DUCASSOU Jacques
	AQUARON Robert		DUFOUR Michel
	ARGEME Maxime		DUMON Henri
	ASSADOURIAN Robert		ENJALBERT Alain
	AUFFRAY Jean-Pierre		FAUGERE Gérard
	AUTILLO-TOUATI Amapola		FAVRE Roger
	AZORIN Jean-Michel		FIECHI Marius
	BAILLE Yves		FARNARIER Georges
	BARDOT Jacques		FIGARELLA Jacques
	BARDOT André		FONTES Michel
	BERARD Pierre		FRANCES Yves
	BERGOIN Maurice		FRANCOIS Georges
	BERLAND Yvon		FUENTES Pierre
	BERNARD Dominique		GABRIEL Bernard
	BERNARD Jean-Louis		GALINIER Louis
	BERNARD Jean-Paul		GALLAIS Hervé
	BERNARD Pierre-Marie		GAMERRE Marc
	BERTRAND Edmond		GARCIN Michel
	BISSET Jean-Pierre		GARNIER Jean-Marc
	BLANC Bernard		GAUTHIER André
	BLANC Jean-Louis		GERARD Raymond
	BOLLINI Gérard		GEROLAMI-SANTANDREA André
	BONGRAND Pierre		GIUDICELLI Sébastien
	BONNEAU Henri		GOUDARD Alain
	BONNOIT Jean		GOUIN François
	BORY Michel		GRILLO Jean-Marie
	BOTTA Alain		GRIMAUD Jean-Charles
	BOTTA-FRIDLUND Danielle		GRISOLI François
	BOURGADE Augustin		GROULIER Pierre
	BOUVENOT Gilles		HADIDA/SAYAG Jacqueline
	BOUYALA Jean-Marie		HASSOUN Jacques
	BREMOND Georges		HEIM Marc
	BRICOT René		HOUEL Jean
	BRUNET Christian		HUGUET Jean-François
	BUREAU Henri		JAQUET Philippe
	CAMBOULIVES Jean		JAMMES Yves
	CANNONI Maurice		JOUBE Paulette
	CARTOUZOU Guy		JUHAN Claude
	CAU Pierre		JUIN Pierre
	CHABOT Jean-Michel		KAPHAN Gérard
	CHAMLIAN Albert		KASBARIAN Michel
	CHARPIN Denis		KLEISBAUER Jean-Pierre
	CHARREL Michel		LACHARD Jean

CHAUVEL Patrick
CHOUX Maurice
CIANFARANI François
CLAVERIE Jean-Michel
CLEMENT Robert
COMBALBERT André
CONTE-DEVOLX Bernard
CORRIOL Jacques
COULANGE Christian
CURVALE Georges
DALMAS Henri
DE MICO Philippe
DELPERO Jean-Robert
DESSEIN Alain
DELARQUE Alain
DEVIN Robert

MM MICHOTEY Georges
MIRANDA François
MONFORT Gérard
MONGES André
MONGIN Maurice
MUNDLER Olivier
NAZARIAN Serge
NICOLI René
NOIRCLERC Michel
OLMER Michel
OREHEK Jean
PAPY Jean-Jacques
PAULIN Raymond
PELOUX Yves
PENAUD Antony
PENE Pierre
PIANA Lucien
PICAUD Robert
PIGNOL Fernand
POGGI Louis
POITOUT Dominique
PONCET Michel
POUGET Jean
PRIVAT Yvan
QUILICHINI Francis
RANQUE Jacques
RANQUE Philippe
RICHAUD Christian
RIDINGS Bernard
ROCHAT Hervé
ROHNER Jean-Jacques
ROUX Hubert

LAFFARGUE Pierre
LAUGIER René
LE TREUT Yves
LEVY Samuel
LOUCHET Edmond
LOUIS René
LUCIANI Jean-Marie
MAGALON Guy
MAGNAN Jacques
MALLAN- MANCINI Josette
MALMEJAC Claude
MARANINCHI Dominique
MARTIN Claude
MATTEI Jean François
MERCIER Claude
METGE Paul

VANUXEM Paul
VERVLOET Daniel
VIALETES Bernard
WEILLER Pierre-Jean

ROUX Michel
RUFO Marcel
SAHEL José
SALAMON Georges
SALDUCCI Jacques
SAMBUC Roland
SAN MARCO Jean-Louis
SANKALE Marc
SARACCO Jacques
SARLES Jacques
SARLES - PHILIP Nicole
SASTRE Bernard
SCHIANO Alain
SCOTTO Jean-Claude
SEBAHOUN Gérard
SEITZ Jean-François
SERMENT Gérard
SOULAYROL René
STAHL André
TAMALET Jacques
TARANGER-CHARPIN Colette
THIRION Xavier
THOMASSIN Jean-Marc
UNAL Daniel
VAGUE Philippe
VAGUE/JUHAN Irène

EMERITAT

2008

M. le Professeur	LEVY Samuel	31/08/2011
Mme le Professeur	JUHAN-VAGUE Irène	31/08/2011
M. le Professeur	PONCET Michel	31/08/2011
M. le Professeur	KASBARIAN Michel	31/08/2011
M. le Professeur	ROBERTOUX Pierre	31/08/2011

2009

M. le Professeur	DJIANE Pierre	31/08/2011
M. le Professeur	VERVLOET Daniel	31/08/2012

2010

M. le Professeur	MAGNAN Jacques	31/12/2014
------------------	----------------	------------

2011

M. le Professeur	DI MARINO Vincent	31/08/2015
M. le Professeur	MARTIN Pierre	31/08/2015
M. le Professeur	METRAS Dominique	31/08/2015

2012

M. le Professeur	AUBANIAC Jean-Manuel	31/08/2015
M. le Professeur	BOUVENOT Gilles	31/08/2015
M. le Professeur	CAMBOULIVES Jean	31/08/2015
M. le Professeur	FAVRE Roger	31/08/2015
M. le Professeur	MATTEI Jean-François	31/08/2015
M. le Professeur	OLIVER Charles	31/08/2015
M. le Professeur	VERVLOET Daniel	31/08/2015

2013

M. le Professeur	BRANCHEREAU Alain	31/08/2016
M. le Professeur	CARAYON Pierre	31/08/2016
M. le Professeur	COZZONE Patrick	31/08/2016
M. le Professeur	DELMONT Jean	31/08/2016
M. le Professeur	HENRY Jean-François	31/08/2016
M. le Professeur	LE GUICHAOUA Marie-Roberte	31/08/2016
M. le Professeur	RUFO Marcel	31/08/2016
M. le Professeur	SEBAHOUN Gérard	31/08/2016

2014

M. le Professeur	FUENTES Pierre	31/08/2017
M. le Professeur	GAMERRE Marc	31/08/2017
M. le Professeur	MAGALON Guy	31/08/2017
M. le Professeur	PERAGUT Jean-Claude	31/08/2017
M. le Professeur	WEILLER Pierre-Jean	31/08/2017

2015

M. le Professeur	COULANGE Christian	31/08/2018
M. le Professeur	COURAND François	31/08/2018
M. le Professeur	FAVRE Roger	31/08/2016
M. le Professeur	MATTEI Jean-François	31/08/2016
M. le Professeur	OLIVER Charles	31/08/2016
M. le Professeur	VERVLOET Daniel	31/08/2016

2016

M. le Professeur	BONGRAND Pierre	31/08/2019
M. le Professeur	BOUVENOT Gilles	31/08/2017
M. le Professeur	BRUNET Christian	31/08/2019
M. le Professeur	CAU Pierre	31/08/2019
M. le Professeur	COZZONE Patrick	31/08/2017
M. le Professeur	FAVRE Roger	31/08/2017
M. le Professeur	FONTES Michel	31/08/2019
M. le Professeur	JAMMES Yves	31/08/2019
M. le Professeur	NAZARIAN Serge	31/08/2019
M. le Professeur	OLIVER Charles	31/08/2017
M. le Professeur	POITOUT Dominique	31/08/2019
M. le Professeur	SEBAHOUN Gérard	31/08/2017
M. le Professeur	VIALETTE Bernard	31/08/2019

2017

M. le Professeur	ALESSANDRINI Pierre	31/08/2020
M. le Professeur	BOUVENOT Gilles	31/08/2018
M. le Professeur	CHAUVEL Patrick	31/08/2020
M. le Professeur	COZZONE Pierre	31/08/2018
M. le Professeur	DELMONT Jean	31/08/2018
M. le Professeur	FAVRE Roger	31/08/2018
M. le Professeur	OLIVER Charles	31/08/2018
M. le Professeur	SEBBAHOUN Gérard	31/08/2018

2018

M. le Professeur	MARANINCHI Dominique	31/08/2021
M. le Professeur	BOUVENOT Gilles	31/08/2019
M. le Professeur	COZZONE Pierre	31/08/2019
M. le Professeur	DELMONT Jean	31/08/2019
M. le Professeur	FAVRE Roger	31/08/2019
M. le Professeur	OLIVER Charles	31/08/2019

2019

M. le Professeur	BERLAND Yvon	31/08/2022
M. le Professeur	CHARPIN Denis	31/08/2022
M. le Professeur	CLAVERIE Jean-Michel	31/08/2022
M. le Professeur	FRANCES Yves	31/08/2022
M. le Professeur	CAU Pierre	31/08/2020
M. le Professeur	COZZONE Patrick	31/08/2020
M. le Professeur	DELMONT Jean	31/08/2020

M. le Professeur	FAVRE Roger	31/08/2020
M. le Professeur	FONTES Michel	31/08/2020
M. le Professeur	MAGALON Guy	31/08/2020
M. le Professeur	NAZARIAN Serge	31/08/2020
M. le Professeur	OLIVER Charles	31/08/2020
M. le Professeur	WEILLER Pierre-Jean	31/08/2020

2020

M. le Professeur	DELPERO Jean-Robert	31/08/2023
M. le Professeur	GRIMAUD Jean-Charles	31/08/2023
M. le Professeur	SAMBUC Roland	31/08/2023
M. le Professeur	SEITZ Jean-François	31/08/2023
M. le Professeur	BERLAND Yvon	31/08/2022
M. le Professeur	CHARPIN Denis	31/08/2022
M. le Professeur	CLAVERIE Jean-Michel	31/08/2022
M. le Professeur	FRANCES Yves	31/08/2022
M. le Professeur	BONGRAND Pierre	31/08/2021
M. le Professeur	COZZONE Patrick	31/08/2021
M. le Professeur	FAVRE Roger	31/08/2021
M. le Professeur	FONTES Michel	31/08/2021
M. le Professeur	NAZARIAN Serge	31/08/2021

Honoris causa

1967	
MM. les Professeurs	DADI (Italie) CID DOS SANTOS (Portugal)
1974	
MM. les Professeurs	MAC ILWAIN (Grande-Bretagne) T.A. LAMBO (Suisse)
1975	
MM. les Professeurs	O. SWENSON (U.S.A.) Lord J.WALTON of DETCHANT (Grande-Bretagne)
1976	
MM. les Professeurs	P. FRANCHIMONT (Belgique) Z.J. BOWERS (U.S.A.)
1977	
MM. les Professeurs	C. GAJDUSEK-Prix Nobel (U.S.A.) C.GIBBS (U.S.A.) J. DACIE (Grande-Bretagne)
1978	
M. le Président	F. HOUPHOUET-BOIGNY (Côte d'Ivoire)
1980	
MM. les Professeurs	A. MARGULIS (U.S.A.) R.D. ADAMS (U.S.A.)
1981	
MM. les Professeurs	H. RAPPAPORT (U.S.A.) M. SCHOU (Danemark) M. AMENT (U.S.A.) Sir A. HUXLEY (Grande-Bretagne) S. REFSUM (Norvège)
1982	
M. le Professeur	W.H. HENDREN (U.S.A.)
1985	
MM. les Professeurs	S. MASSRY (U.S.A.) KLINSMANN (R.D.A.)
1986	
MM. les Professeurs	E. MIHICH (U.S.A.) T. MUNSAT (U.S.A.) LIANA BOLIS (Suisse) L.P. ROWLAND (U.S.A.)

1987	
M. le Professeur	P.J. DYCK (U.S.A.)
1988	
MM. les Professeurs	R. BERGUER (U.S.A.) W.K. ENGEL (U.S.A.) V. ASKANAS (U.S.A.) J. WEHSTER KIRKLIN (U.S.A.) A. DAVIGNON (Canada) A. BETTARELLO (Brésil)
1989	
M. le Professeur	P. MUSTACCHI (U.S.A.)
1990	
MM. les Professeurs	J.G. MC LEOD (Australie) J. PORTER (U.S.A.)
1991	
MM. les Professeurs	J. Edward MC DADE (U.S.A.) W. BURGDORFER (U.S.A.)
1992	
MM. les Professeurs	H.G. SCHWARZACHER (Autriche) D. CARSON (U.S.A.) T. YAMAMURO (Japon)
1994	
MM. les Professeurs	G. KARPATI (Canada) W.J. KOLFF (U.S.A.)
1995	
MM. les Professeurs	D. WALKER (U.S.A.) M. MULLER (Suisse) V. BONOMINI (Italie)
1997	
MM. les Professeurs	C. DINARELLO (U.S.A.) D. STULBERG (U.S.A.) A. MEIKLE DAVISON (Grande-Bretagne) P.I. BRANEMARK (Suède)
1998	
MM. les Professeurs	O. JARDETSKY (U.S.A.)
1999	
MM. les Professeurs	J. BOTELLA LLUSIA (Espagne)

D. COLLEN (Belgique)
S. DIMAURO (U. S. A.)

2000

MM. les Professeurs

D. SPIEGEL (U. S. A.)
C. R. CONTI (U.S.A.)

2001

MM. les Professeurs

P-B. BENNET (U. S. A.)
G. HUGUES (Grande Bretagne)
J-J. O'CONNOR (Grande Bretagne)

2002

MM. les Professeurs

M. ABEDI (Canada)
K. DAI (Chine)

2003

M. le Professeur
Sir

T. MARRIE (Canada)
G.K. RADDI (Grande Bretagne)

2004

M. le Professeur

M. DAKE (U.S.A.)

2005

M. le Professeur

L. CAVALLI-SFORZA (U.S.A.)

2006

M. le Professeur

A. R. CASTANEDA (U.S.A.)

2007

M. le Professeur

S. KAUFMANN (Allemagne)

PROFESSEURS DES UNIVERSITES-PRATICIENS HOSPITALIERS

AGOSTINI FERRANDES Aubert	CHOSSEGROS Cyrille	GUIEU Régis
ALBANESE Jacques	COLLART Frédéric	GUIS Sandrine
ALIMI Yves	COSTELLO Régis	GUYE Maxime
AMABILE Philippe	COURBIERE Blandine	GUYOT Laurent
AMBROSI Pierre	COWEN Didier	<i>GUYYS Jean-Michel Surnombre</i>
ANDRE Nicolas	CRAVELLO Ludovic	HABIB Gilbert
ARGENSON Jean-Noël	CUISSET Thomas	HARDWIGSEN Jean
ASTOUL Philippe	DA FONSECA David	HARLE Jean-Robert
ATTARIAN Shahram	DAHAN-ALCARAZ Laetitia	HOUVENAEGHEL Gilles
AUDOUIN Bertrand	DANIEL Laurent	JACQUIER Alexis
AUQUIER Pascal	DARMON Patrice	JOURDE-CHICHE Noémie
AVIERINOS Jean-François	DAVID Thierry	JOUVE Jean-Luc KAPLANSKI Gilles
AZULAY Jean-Philippe	D'ERCOLE Claude	KARSENTY Gilles
BAILLY Daniel	D'JOURNO Xavier	<i>KERBAUL François détachement</i>
BARLESI Fabrice	DEHARO Jean-Claude	KRAHN Martin
BARLIER-SETTI Anne	DELAPORTE Emmanuel	LAFFORGUE Pierre
BARLOGIS Vincent	DENIS Danièle	LAGIER Jean-Christophe
BARTHET Marc	DISDIER Patrick	LAMBAUDIE Eric
BARTOLI Christophe	DODDOLI Christophe	LANCON Christophe
BARTOLI Jean-Michel	DRANCOURT Michel	LA SCOLA Bernard LAUNAY Franck
BARTOLI Michel	DUBUS Jean-Christophe	LAVIEILLE Jean-Pierre
BARTOLOMEI Fabrice	DUFFAUD Florence	LE CORROLLER Thomas
BASTIDE Cyrille	DUFOUR Henry	LECHEVALLIER Eric
BENSOUSSAN Laurent	DURAND Jean-Marc	LEGRE Régis
BERBIS Philippe	DUSSOL Bertrand	LEHUCHER-MICHEL Marie-Pascale
BERBIS Julie	EBBO Mikaël	LEONE Marc
BERDAH Stéphane	EUSEBIO Alexandre	LEONETTI Georges
BEROUD Christophe	FABRE Alexandre	LEPIDI Hubert
BERTUCCI François	FAKHRY Nicolas	LEVY Nicolas
BLAISE Didier	FELICIAN Olivier	MACE Loïc MAGNAN Pierre-Edouard
BLIN Olivier	FENOLLAR Florence	MANCINI Julien
BLONDEL Benjamin	FIGARELLA/BRANGER Dominique	MEGE Jean-Louis
BONIN/GUILLAUME Sylvie	FLECHER Xavier	MERROT Thierry
BONELLO Laurent	FOUILLOUX Virginie	METZLER/GUILLEMAIN Catherine
BONNET Jean-Louis	FOURNIER Pierre-Edouard	MEYER/DUTOUR Anne
<i>BOUBLI Léon Surnombre</i>	FRANCESCHI Frédéric	MICCALEF/ROLL Joëlle
BOUFI Mourad	FUENTES Stéphane	MICHEL Fabrice
BOYER Laurent	GABERT Jean	MICHEL Gérard
BREGEON Fabienne	GABORIT Bénédicte	MICHEL Justin
BRETELLE Florence	GAINNIER Marc	MICHELET Pierre
BROUQUI Philippe	GARCIA Stéphane	MILH Mathieu
BRUDER Nicolas	GARIBOLDI Vlad	MILLION Matthieu
BRUE Thierry	GAUDART Jean	MOAL Valérie
BRUNET Philippe	GAUDY-MARQUESTE Caroline	MORANGE Pierre-Emmanuel
BURTEY Stéphane	GENTILE Stéphanie	MOULIN Guy MOUTARDIER Vincent
CARCOPINO-TUSOLI Xavier	GERBEAUX Patrick	NAUDIN Jean
CASANOVA Dominique	GEROLAMI/SANTANDREA René	NICOLAS DE LAMBALLERIE Xavier
CASTINETTI Frédéric	GILBERT/ALESSI Marie-Christine	NICOLLAS Richard NGUYEN Karine
CECCALDI Mathieu	GIORGI Roch	OLIVE Daniel
CHAGNAUD Christophe	GIOVANNI Antoine	OLLIVIER Matthieu
CHAMBOST Hervé	GIRARD Nadine	OUAFIK L'Houcine
CHAMPSAUR Pierre	GIRAUD/CHABROL Brigitte	OVAERT-REGGIO Caroline
CHANEZ Pascal	GONCALVES Anthony	PADOVANI Laetitia
CHARAFFE-JAUFFRET Emmanuelle	GRANEL/REY Brigitte	
CHARREL Rémi	GRANVAL Philippe	
CHAUMOITRE Kathia	GREILLIER Laurent	
CHIARONI Jacques	GROB Jean-Jacques	
CHINOT Olivier	GUEDJ Eric	

PROFESSEURS DES UNIVERSITES-PRATICIENS HOSPITALIERS

PAGANELLI Franck	ROCHE Pierre-Hugues	TURRINI Olivier
<i>PANUEL Michel Surnombre</i>	ROCH Antoine	VALERO René
PAPAZIAN Laurent	ROCHWERGER Richard	VAROQUAUX Arthur Damien
PAROLA Philippe	ROLL Patrice	VELLY Lionel
<i>PARRATTE Sébastien Disponibilité</i>	ROSSI Dominique	VEY Norbert
PELISSIER-ALICOT Anne-Laure	ROSSI Pascal	VIDAL Vincent
PELLETIER Jean	ROUDIER Jean	VIENS Patrice
PERRIN Jeanne	SALAS Sébastien	VILLANI Patrick
PETIT Philippe	SARLON-BARTOLI Gabrielle	VITON Jean-Michel
PHAM Thao	SCAVARDA Didier	VITTON Véronique
PIERCECCHI/MARTI Marie-Dominique	SCHLEINITZ Nicolas	<i>VIEHWEGER Heide Elke détachement</i>
PIQUET Philippe	SEBAG Frédéric	VIVIER Eric
PIRRO Nicolas	SIELEZNEFF Igor	XERRI Luc
POINSO François	SIMON Nicolas	
RACCAH Denis	STEIN Andréas	
RANQUE Stéphane	TAIEB David	
<i>RAOULT Didier Surnombre</i>	THOMAS Pascal	
REGIS Jean	THUNY Franck	
REYNAUD/GAUBERT Martine	TREBUCHON-DA FONSECA Agnès	
REYNAUD Rachel	TRIGLIA Jean-Michel	
RICHARD/LALLEMAND Marie-Aleth	TROPIANO Patrick	
RICHERI Raphaëlle	TSIMARATOS Michel	

PROFESSEUR DES UNIVERSITES

ADALIAN Pascal
AGHABABIAN Valérie
BELIN Pascal
CHABANNON Christian
CHABRIERE Eric
FERON François
LE COZ Pierre
LEVASSEUR Anthony
RANJEVA Jean-Philippe
SOBOL Hagay

PROFESSEUR CERTIFIE

BRANDENBURGER Chantal retraite mars 2021
FRAISSE-MANGIALOMINI Jeanne

PROFESSEUR DES UNIVERSITES ASSOCIE à MI-TEMPS

REVIS Joana

PROFESSEUR DES UNIVERSITES MEDECINE GENERALE

GENTILE Gaëtan

PROFESSEUR ASSOCIE DE MEDECINE GENERALE

GUIDA Pierre

AHERFI Sarah	ELDIN Carole	PAULMYER/LACROIX Odile
ANGELAKIS Emmanouil (<i>disponibilité</i>)	FAURE Alice	PESENTI Sébastien
ATLAN Catherine (<i>disponibilité</i>)	FOLETTI Jean- Marc	RADULESCO Thomas
BEGE Thierry	FRANKEL Diane	RESSEGUIER Noémie
BELIARD Sophie	FROMNOT Julien	ROBERT Philippe
BENYAMINE Audrey	GASTALDI Marguerite	ROBERT Thomas
BERTRAND Baptiste	GELSI/BOYER Véronique	ROMANET Pauline
BEYER-BERJOT Laura	GIUSIANO Bernard	SABATIER Renaud
BIRNBAUM David	GIUSIANO COURCAMBECK Sophie	SARI-MINODIER Irène
BONINI Francesca	GONZALEZ Jean-Michel	SAVEANU Alexandru
BOUCRAUT Joseph	GOURIET Frédérique	<i>SECQ Véronique (disponibilité)</i>
BOULAMERY Audrey	GRAILLON Thomas	STELLMANN Jan-Patrick
BOULLU/CIOCCA Sandrine	GUERIN Carole	SUCHON Pierre
BOUSSEN Salah Michel	GUENOUN MEYSSIGNAC Daphné	TABOURET Emeline
BUFFAT Christophe	GUIDON Catherine	TOGA Caroline
CAMILLERI Serge	GUIVARCH Jokthan	TOGA Isabelle
CARRON Romain	HAUTIER/KRAHN Aurélie	TOMASINI Pascale
CASSAGNE Carole	HRAIECH Sami	TOSELLO Barthélémy
CERMOLACCE Michel	KASPI-PEZZOLI Elise	TROUSSE Delphine
CHAUDET Hervé	L'OLLIVIER Coralie	TUCHTAN-TORRENTS Lucile
CHRETIEN Anne-Sophie	LABIT-BOUVIER Corinne	VELY Frédéric
COZE Carole	LAFAGE/POCHITALOFF-HUVALE Marina	VION-DURY Jean
CUNY Thomas	LAGARDE Stanislas	ZATTARA/CANNONI Hélène
<i>DADOUN Frédéric (disponibilité)</i>	<i>LAGIER Aude (disponibilité)</i>	
DALES Jean-Philippe	LAGOUANELLE/SIMEONI Marie-Claude	
DARIEL Anne	LEVY/MOZZICONACCI Annie	
DAUMAS Aurélie	LOOSVELD Marie	
DEGEORGES/VITTE Joëlle	MAAROUF Adil	
DELLIAUX Stéphane	MACAGNO Nicolas	
DESPLAT/JEGO Sophie	MAUES DE PAULA André	
DEVILLIER Raynier	MEGE Diane	
DUBOURG Grégory	MOTTOLA GHIGO Giovanna	
DUCONSEIL Pauline	NINOVE Laetitia	
DUFOUR Jean-Charles	NOUGAIREDE Antoine	

MAITRES DE CONFERENCES DES UNIVERSITES

(mono-appartenants)

ABU ZAINEH Mohammad	DESNUES Benoît	RUEL Jérôme
BARBACARU/PERLES T. A.	MARANINCHI Marie	THOLLON Lionel
BERLAND Caroline	MERHEJ/CHAUVEAU Vicky	THIRION Sylvie
BOYER Sylvie	MINVIELLE/DEVICTOR Bénédicte	VERNA Emeline
COLSON Sébastien	POGGI Marjorie	
DEGIOANNI/SALLE Anna	POUGET Benoît	

MAITRE DE CONFERENCES DES UNIVERSITES DE MEDECINE GENERALE

CASANOVA Ludovic

MAITRES DE CONFERENCES ASSOCIES DE MEDECINE GENERALE à MI-TEMPS

BARGIER Jacques
 CALVET-MONTREDON Céline
 FORTE Jenny
 JANCZEWSKI Aurélie
 NUSSLI Nicolas
 ROUSSEAU-DURAND Raphaëlle
 THERY Didier

MAITRE DE CONFERENCES ASSOCIE à MI-TEMPS

BOURRIQUEN Maryline

EVANS-VIALLAT Catherine

LAZZAROTTO Sébastien

LUCAS Guillaume

MATHIEU Marion

MAYENS-RODRIGUES Sandrine

MELLINAS Marie

ROMAN Christophe

TRINQUET Laure

**PROFESSEURS DES UNIVERSITES et MAITRES DE CONFERENCES DES UNIVERSITES - PRATICIENS HOSPITALIERS
PROFESSEURS ASSOCIES, MAITRES DE CONFERENCES DES UNIVERSITES mono-appartenants**

ANATOMIE 4201

CHAMPSAUR Pierre (PU-PH)
LE CORROLLER Thomas (PU-PH)
PIRRO Nicolas (PU-PH)

GUENOUN-MEYSSIGNAC Daphné (MCU-PH)
LAGIER Aude (MCU-PH) *disponibilité*

THOLLON Lionel (MCF) (60ème section)

ANATOMIE ET CYTOLOGIE PATHOLOGIQUES 4203

CHARAFE/JAUFFRET Emmanuelle (PU-PH)
DANIEL Laurent (PU-PH)
FIGARELLA/BRANGER Dominique (PU-PH)
GARCIA Stéphane (PU-PH)
XERRI Luc (PU-PH)

DALES Jean-Philippe (MCU-PH)
GIUSIANO COURCAMBECK Sophie (MCU PH)
LABIT/BOUVIER Corinne (MCU-PH)
MACAGNO Nicolas (MCU-PH)
MAUES DE PAULA André (MCU-PH)
SECQ Véronique (MCU-PH) *disponibilité*

**ANESTHESIOLOGIE ET REANIMATION CHIRURGICALE ;
MEDECINE URGENCE 4801**

ALBANESE Jacques (PU-PH)
BRUDER Nicolas (PU-PH)
LEONE Marc (PU-PH)
MICHEL Fabrice (PU-PH)
VELLY Lionel (PU-PH)

BOUSSEN Salah Michel (MCU-PH)
GUIDON Catherine (MCU-PH)

ANTHROPOLOGIE 20

ADALIAN Pascal (PR)
DEGIOANNI/SALLE Anna (MCF)
POUGET Benoît (MCF)
VERNA Emeline (MCF)

BACTERIOLOGIE-VIROLOGIE ; HYGIENE HOSPITALIERE 4501

CHARREL Rémi (PU PH)
DRANCOURT Michel (PU-PH)
FENOLLAR Florence (PU-PH)
FOURNIER Pierre-Edouard (PU-PH)
NICOLAS DE LAMBALLERIE Xavier (PU-PH)
LA SCOLA Bernard (PU-PH)
RAOULT Didier (PU-PH) *Surnombre*

AHERFI Sarah (MCU-PH)
ANGELAKIS Emmanouil (MCU-PH) *disponibilité*
DUBOURG Grégory (MCU-PH)
GOURIET Frédérique (MCU-PH)
NOUGAIREDE Antoine (MCU-PH)
NINOVE Laetitia (MCU-PH)

CHABRIERE Eric (PR) (64ème section)

LEVASSEUR Anthony (PR) (64ème section)
DESNUES Benoit (MCF) (65ème section)
MERHEJ/CHAUVEAU Vicky (MCF) (87ème section)

BIOCHIMIE ET BIOLOGIE MOLECULAIRE 4401

BARLIER/SETTI Anne (PU-PH)
GABERT Jean (PU-PH)
GUIEU Régis (PU-PH)
OUAFIK L'Houcine (PU-PH)

BUFFAT Christophe (MCU-PH)
FROMNOT Julien (MCU-PH)
MOTTOLA GHIGO Giovanna (MCU-PH)
ROMANET Pauline (MCU-PH)
SAVEANU Alexandru (MCU-PH)

ANGLAIS 11

BRANDENBURGER Chantal (PRCE) *retraite mars 2021*
FRAISSE-MANGIALOMINI Jeanne (PRCE)

**BIOLOGIE ET MEDECINE DU DEVELOPPEMENT
ET DE LA REPRODUCTION ; GYNECOLOGIE MEDICALE 5405**

METZLER/GUILLEMAIN Catherine (PU-PH)
PERRIN Jeanne (PU-PH)

BIOLOGIE CELLULAIRE 4403

ROLL Patrice (PU-PH)
FRANKEL Diane (MCU-PH)
GASTALDI Marguerite (MCU-PH)
KASPI-PEZZOLI Elise (MCU-PH)
LEVY-MOZZICONNACCI Annie (MCU-PH)

BIOPHYSIQUE ET MEDECINE NUCLEAIRE 4301

GUEDJ Eric (PU-PH)
 GUYE Maxime (PU-PH)
 TAIEB David (PU-PH)

BELIN Pascal (PR) (69ème section)
 RANJEVA Jean-Philippe (PR) (69ème section)

CAMMILLERI Serge (MCU-PH)
 VION-DURY Jean (MCU-PH)

BARBACARU/PERLES Téodora Adriana (MCF) (69ème section)

**BIOSTATISTIQUES, INFORMATIQUE MEDICALE
ET TECHNOLOGIES DE COMMUNICATION 4604**

GAUDART Jean (PU-PH)
 GIORGI Roch (PU-PH)
 MANCINI Julien (PU-PH)

CHAUDET Hervé (MCU-PH)
 DUFOUR Jean-Charles (MCU-PH)
 GIUSIANO Bernard (MCU-PH)

ABU ZAINEH Mohammad (MCF) (5ème section)
 BOYER Sylvie (MCF) (5ème section)

CHIRURGIE ORTHOPEDIQUE ET TRAUMATOLOGIQUE 5002

ARGENSON Jean-Noël (PU-PH)
 BLONDEL Benjamin (PU-PH)
 FLECHER Xavier (PU PH)
 OLLIVIER Matthieu (PU-PH)
 PARRATTE Sébastien (PU-PH) *Disponibilité*
 ROCHWERGER Richard (PU-PH)
 TROPIANO Patrick (PU-PH)

CANCEROLOGIE : RADIOTHERAPIE 4702

BERTUCCI François (PU-PH)
 CHINOT Olivier (PU-PH)
 COWEN Didier (PU-PH)
 DUFFAUD Florence (PU-PH)
 GONCALVES Anthony (PU-PH)
 HOUVENAEGHEL Gilles (PU-PH)
 LAMBAUDIE Eric (PU-PH)
 PADOVANI Laetitia (PH-PH)
 SALAS Sébastien (PU-PH)
 VIENS Patrice (PU-PH)

SABATIER Renaud (MCU-PH)
 TABOURET Emeline (MCU-PH)

CARDIOLOGIE 5102

AVIERINOS Jean-François (PU-PH)
 BONELLO Laurent (PU PH)
 BONNET Jean-Louis (PU-PH)
 CUISSET Thomas (PU-PH)
 DEHARO Jean-Claude (PU-PH)
 FRANCESCHI Frédéric (PU-PH)
 HABIB Gilbert (PU-PH)
 PAGANELLI Franck (PU-PH)
 THUNY Franck (PU-PH)

CHIRURGIE VISCERALE ET DIGESTIVE 5202

BERDAH Stéphane (PU-PH)
 HARDWIGSEN Jean (PU-PH)
 MOUTARDIER Vincent (PU-PH)
 SEBAG Frédéric (PU-PH)
 SIELEZNEFF Igor (PU-PH)
 TURRINI Olivier (PU-PH)

BEGE Thierry (MCU-PH)
 BEYER-BERJOT Laura (MCU-PH)
 BIRNBAUM David (MCU-PH)
 DUCONSEIL Pauline (MCU-PH)
 GUERIN Carole (MCU PH)
 MEGE Diane (MCU-PH)

CHIRURGIE INFANTILE 5402

GUYS Jean-Michel (PU-PH) Surnombre
 JOUVE Jean-Luc (PU-PH)
 LAUNAY Franck (PU-PH)
 MERROT Thierry (PU-PH)
 VIEHWEGER Heide Elke (PU-PH) *détachement*
 DARIEL Anne (MCU-PH)
 FAURE Alice (MCU PH)
 PESENTI Sébastien (MCU-PH)

CHIRURGIE MAXILLO-FACIALE ET STOMATOLOGIE 5503

CHOSSEGROS Cyrille (PU-PH)
 GUYOT Laurent (PU-PH)
 FOLETTI Jean-Marc (MCU-PH)

CHIRURGIE THORACIQUE ET CARDIOVASCULAIRE 5103

COLLART Frédéric (PU-PH)
 D'JOURNO Xavier (PU-PH)
 DODDOLI Christophe (PU-PH)
 FOUILLOUX Virginie (PU-PH)
 GARIBOLDI Vlad (PU-PH)
 MACE Loïc (PU-PH)
 THOMAS Pascal (PU-PH)
 TROUSSE Delphine (MCU-PH)

CHIRURGIE PLASTIQUE,**RECONSTRUCTRICE ET ESTHETIQUE ; BRÛLOGIE 5004**

CASANOVA Dominique (PU-PH)
 LEGRE Régis (PU-PH)
 BERTRAND Baptiste (MCU-PH)
 HAUTIER/KRAHN Aurélie (MCU-PH)

CHIRURGIE VASCULAIRE ; MEDECINE VASCULAIRE 5104

ALIMI Yves (PU-PH)
 AMABILE Philippe (PU-PH)
 BARTOLI Michel (PU-PH)
 BOUFI Mourad (PU-PH)
 MAGNAN Pierre-Edouard (PU-PH)
 PIQUET Philippe (PU-PH)
 SARLON-BARTOLI Gabrielle (PU PH)

GASTROENTEROLOGIE ; HEPATOLOGIE ; ADDICTOLOGIE 5201

BARTHET Marc (PU-PH)
 DAHAN-ALCARAZ Laetitia (PU-PH)
 GEROLAMI-SANTANDREA René (PU-PH)
 GRANDVAL Philippe (PU-PH)
 VITTON Véronique (PU-PH)

HISTOLOGIE, EMBRYOLOGIE ET CYTOGENETIQUE 4202

LEPIDI Hubert (PU-PH)
 PAULMYER/LACROIX Odile (MCU-PH)

GONZALEZ Jean-Michel (MCU-PH)

DERMATOLOGIE - VENEREOLOGIE 5003

BERBIS Philippe (PU-PH)
 DELAPORTE Emmanuel (PU-PH)
 GAUDY/MARQUESTE Caroline (PU-PH)
 GROB Jean-Jacques (PU-PH)
 RICHARD/LALLEMAND Marie-Aleth (PU-PH)

GENETIQUE 4704

BEROUD Christophe (PU-PH)
 KRAHN Martin (PU-PH)
 LEVY Nicolas (PU-PH)
 NGYUEN Karine (PU-PH)

DUSI

COLSON Sébastien (MCF)

TOGA Caroline (MCU-PH)
 ZATTARA/CANNONI Hélène (MCU-PH)

BOURRIQUEN Maryline (MAST)
 EVANS-VIALLAT Catherine (MAST)
 LUCAS Guillaume (MAST)
 MAYEN-RODRIGUES Sandrine (MAST)
 MELLINAS Marie (MAST)
 ROMAN Christophe (MAST)
 TRINQUET Laure (MAST)

GYNECOLOGIE-OBSTETRIQUE ; GYNECOLOGIE MEDICALE 5403

AGOSTINI Aubert (PU-PH)
 BOUBLI Léon (PU-PH) *Surnombre*
 BRETTELLE Florence (PU-PH)
 CARCOPINO-TUSOLI Xavier (PU-PH)
 COURBIERE Blandine (PU-PH)
 CRAVELLO Ludovic (PU-PH)
 D'ERCOLE Claude (PU-PH)

ENDOCRINOLOGIE ,DIABETE ET MALADIES METABOLIQUES ; GYNECOLOGIE MEDICALE 5404

BRUE Thierry (PU-PH)
 CASTINETTI Frédéric (PU-PH)
 CUNY Thomas (MCU PH)

EPIDEMIOLOGIE, ECONOMIE DE LA SANTE ET PREVENTION 4601

AUQUIER Pascal (PU-PH)
 BERBIS Julie (PU-PH)
 BOYER Laurent (PU-PH)
 GENTILE Stéphanie (PU-PH)

LAGOUANELLE/SIMEONI Marie-Claude (MCU-PH)
 RESSEGUIER Noémie (MCU-PH)

MINVIELLE/DEVICTOR Bénédicte (MCF)(06ème section)

HEMATOLOGIE ; TRANSFUSION 4701

BLAISE Didier (PU-PH)
 COSTELLO Régis (PU-PH)
 CHIARONI Jacques (PU-PH)
 GILBERT/ALESSI Marie-Christine (PU-PH)
 MORANGE Pierre-Emmanuel (PU-PH)
 VEY Norbert (PU-PH)

DEVILLIER Raynier (MCU PH)
 GELSI/BOYER Véronique (MCU-PH)
 LAFAGE/POCHITALOFF-HUVALE Marina (MCU-PH)
 LOOSVELD Marie (MCU-PH)
 SUCHON Pierre (MCU-PH)

POGGI Marjorie (MCF) (64ème section)

IMMUNOLOGIE 4703

KAPLANSKI Gilles (PU-PH)
 MEGE Jean-Louis (PU-PH)
 OLIVE Daniel (PU-PH)
 VIVIER Eric (PU-PH)

FERON François (PR) (69ème section)

BOUCRAUT Joseph (MCU-PH)
 CHRETIEN Anne-Sophie (MCU PH)
 DEGEORGES/MITTE Joëlle (MCU-PH)
 DESPLAT/JEGO Sophie (MCU-PH)
 ROBERT Philippe (MCU-PH)
 VELY Frédéric (MCU-PH)

MEDECINE LEGALE ET DROIT DE LA SANTE 4603

BARTOLI Christophe (PU-PH)
 LEONETTI Georges (PU-PH)
 PELISSIER-ALICOT Anne-Laure (PU-PH)
 PIERCECCHI-MARTI Marie-Dominique (PU-PH)

TUCHTAN-TORRENTS Lucile (MCU-PH)

BERLAND Caroline (MCF) (1ère section)

MEDECINE PHYSIQUE ET DE READAPTATION 4905

BENSOUSSAN Laurent (PU-PH)
 VITON Jean-Michel (PU-PH)

MALADIES INFECTIEUSES ; MALADIES TROPICALES 4503

BROUQUI Philippe (PU-PH)
 LAGIER Jean-Christophe (PU-PH)
 MILLION Matthieu (PU-PH)
 PAROLA Philippe (PU-PH)
 STEIN Andréas (PU-PH)

ELDIN Carole (MCU-PH)

MEDECINE D'URGENCE 4805

KERBAUL François (PU-PH) détachement
 MICHELET Pierre (PU-PH)

MEDECINE ET SANTE AU TRAVAIL 4602

LEHUCHER/MICHEL Marie-Pascale (PU-PH)

SARI/MINODIER Irène (MCU-PH)

MEDECINE INTERNE ; GERIATRIE ET BIOLOGIE DU VIEILLISSEMENT ; ADDICTOLOGIE 5301

BONIN/GUILLAUME Sylvie (PU-PH)
 DISDIER Patrick (PU-PH)
 DURAND Jean-Marc (PU-PH)
 EBBO Mikael (PU-PH)
 GRANEL/REY Brigitte (PU-PH)
 HARLE Jean-Robert (PU-PH)
 ROSSI Pascal (PU-PH)
 SCHLEINITZ Nicolas (PU-PH)

BENYAMINE Audrey (MCU-PH)

MEDECINE GENERALE 5303

GENTILE Gaëtan (PR Méd. Gén. Temps plein)

CASANOVA Ludovic (MCF Méd. Gén. Temps plein)

GUIDA Pierre (PR associé Méd. Gén. à mi-temps) retraite au 25/09/2020 (MOAL Valérie (PU-PH)

BARGIER Jacques (MCF associé Méd. Gén. À mi-temps)

CALVET-MONTREDON Céline (MCF associé Méd. Gén. à temps plein)

FORTE Jenny (MCF associé Méd. Gén. À mi-temps)

JANCZEWSKI Aurélie (MCF associé Méd. Gén. À mi-temps)

NUSSLI Nicolas (MCF associé Méd. Gén. À mi-temps)

ROUSSEAU-DURAND Raphaëlle (MCF associé Méd. Gén. À mi-temps)

THERY Didier (MCF associé Méd. Gén. À mi-temps) (nomination au 1/10/2020)

NUTRITION 4404

DARMON Patrice (PU-PH)

RACCAH Denis (PU-PH)

VALERO René (PU-PH)

ATLAN Catherine (MCU-PH) disponibilité

BELIARD Sophie (MCU-PH)

MARANINCHI Marie (MCF) (66ème section)

ONCOLOGIE 65 (BIOLOGIE CELLULAIRE)

CHABANNON Christian (PR) (66ème section)

SOBOL Hagay (PR) (65ème section)

OPHTALMOLOGIE 5502

DAVID Thierry (PU-PH)

DENIS Danièle (PU-PH)

OTO-RHINO-LARYNGOLOGIE 5501

DESSI Patrick (PU-PH)

FAKHRY Nicolas (PU-PH)

GIOVANNI Antoine (PU-PH)

LAVIEILLE Jean-Pierre (PU-PH)

MICHEL Justin (PU-PH)

NICOLLAS Richard (PU-PH)

TRIGLIA Jean-Michel (PU-PH)

RADULESCO Thomas (MCU-PH)

REVIS Joana (PAST) (Orthophonie) (7ème Section)

NEPHROLOGIE 5203

BRUNET Philippe (PU-PH)

BURTEY Stéphanne (PU-PH)

DUSSOL Bertrand (PU-PH)

JOURDE CHICHE Noémie (PU PH)

ROBERT Thomas (MCU-PH)

NEUROCHIRURGIE 4902

DUFOUR Henry (PU-PH)

FUENTES Stéphane (PU-PH)

REGIS Jean (PU-PH)

ROCHE Pierre-Hugues (PU-PH)

SCAVARDA Didier (PU-PH)

CARRON Romain (MCU PH)

GRAILLON Thomas (MCU PH)

NEUROLOGIE 4901

ATTARIAN Sharham (PU PH)

AUDOIN Bertrand (PU-PH)

AZULAY Jean-Philippe (PU-PH)

CECCALDI Mathieu (PU-PH)

EUSEBIO Alexandre (PU-PH)

FELICIAN Olivier (PU-PH)

PELLETIER Jean (PU-PH)

MAAROUF Adil (MCU-PH)

PEDOPSYCHIATRIE; ADDICTOLOGIE 4904

DA FONSECA David (PU-PH)

POINSO François (PU-PH)

GUIVARCH Jokthan (MCU-PH)

**PHARMACOLOGIE FONDAMENTALE -
PHARMACOLOGIE CLINIQUE; ADDICTOLOGIE 4803**

BLIN Olivier (PU-PH)

MICALLEF/ROLL Joëlle (PU-PH)

SIMON Nicolas (PU-PH)

BOULAMERY Audrey (MCU-PH)

PARASITOLOGIE ET MYCOLOGIE 4502

RANQUE Stéphane (PU-PH)

CASSAGNE Carole (MCU-PH)
L'OLLIVIER Coralie (MCU-PH)
TOGA Isabelle (MCU-PH)**PHILOSOPHIE 17**

LE COZ Pierre (PR) (17ème section)

MATHIEU Marion (MAST)

PEDIATRIE 5401ANDRE Nicolas (PU-PH)
BARLOGIS Vincent (PU-PH)
CHAMBOST Hervé (PU-PH)
DUBUS Jean-Christophe (PU-PH)
FABRE Alexandre (PU-PH)
GIRAUD/CHABROL Brigitte (PU-PH)
MICHEL Gérard (PU-PH)
MILH Mathieu (PU-PH)
OVAERT-REGGIO Caroline (PU-PH)
REYNAUD Rachel (PU-PH)
TSIMARATOS Michel (PU-PH)

TOSELLO Barthélémy (MCU-PH)

PHYSIOLOGIE 4402BARTOLOMEI Fabrice (PU-PH)
BREGEON Fabienne (PU-PH)
GABORIT Bénédicte (PU-PH)
MEYER/DUTOUR Anne (PU-PH)
TREBUCHON/DA FONSECA Agnès (PU-PH)BONINI Francesca (MCU-PH)
BOULLU/CIOCCA Sandrine (MCU-PH)
DADOUN Frédéric (MCU-PH) (disponibilité)
DELLIAUX Stéphane (MCU-PH)
LAGARDE Stanislas (MCU-PH)RUEL Jérôme (MCF) (69ème section)
THIRION Sylvie (MCF) (66ème section)**PSYCHIATRIE D'ADULTES ; ADDICTOLOGIE 4903**BAILLY Daniel (PU-PH)
LANCON Christophe (PU-PH)
NAUDIN Jean (PU-PH)
RICHERI Raphaëlle (PU-PH)

CERMOLACCE Michel (MCU-PH)

PNEUMOLOGIE; ADDICTOLOGIE 5101ASTOUL Philippe (PU-PH)
BARLESI Fabrice (PU-PH)
CHANEZ Pascal (PU-PH)GREILLIER Laurent (PU PH)
REYNAUD/GAUBERT Martine (PU-PH)**PSYCHOLOGIE - PSYCHOLOGIE CLINIQUE, PCYCHOLOGIE SOCIALE 16**

AGHABABIAN Valérie (PR)

LAZZAROTTO Sébastien (MAST)

TOMASINI Pascale (MCU-PH)

RADIOLOGIE ET IMAGERIE MEDICALE 4302BARTOLI Jean-Michel (PU-PH)
CHAGNAUD Christophe (PU-PH)
CHAUMOITRE Kathia (PU-PH)
GIRARD Nadine (PU-PH)
JACQUIER Alexis (PU-PH)
MOULIN Guy (PU-PH)
PANUEL Michel (PU-PH) surnombre
PETIT Philippe (PU-PH)
VAROQUAUX Arthur Damien (PU-PH)
VIDAL Vincent (PU-PH)

STELLMANN Jan-Patrick (MCU-PH)

RHUMATOLOGIE 5001GUIS Sandrine (PU-PH)
LAFFORGUE Pierre (PU-PH)
PHAM Thao (PU-PH)
ROUDIER Jean (PU-PH)**THERAPEUTIQUE; MEDECINE D'URGENCE; ADDICTOLOGIE 4804**AMBROSI Pierre (PU-PH)
VILLANI Patrick (PU-PH)

DAUMAS Aurélie (MCU-PH)

REANIMATION MEDICALE ; MEDECINE URGENCE 4802GAINNIER Marc (PU-PH)
GERBEAUX Patrick (PU-PH)
PAPAZIAN Laurent (PU-PH)
ROCH Antoine (PU-PH)

HRAIECH Sami (MCU-PH)

UROLOGIE 5204BASTIDE Cyrille (PU-PH)
KARSENTY Gilles (PU-PH)
LECHEVALLIER Eric (PU-PH)
ROSSI Dominique (PU-PH)

A mon jury de thèse,

A Monsieur le Professeur **C. Chossegros**

Cher maître,

Vous m'avez fait l'honneur d'accepter la présidence de ce travail qui est le témoignage d'une profonde gratitude. Je suis honoré de pouvoir à présent vous remercier pour le savoir que vous prenez le temps de transmettre chaque jour. Votre bienveillance omniprésente est remarquable. Merci pour votre disponibilité sans faille en particulier pour le suivi des travaux universitaires. C'est en arrivant au terme de l'internat que je me rends compte de la chance d'avoir été formé dans votre école. Soyez assuré de mon estime respectueuse.

A Monsieur le Professeur **L. Guyot**

Cher Maître,

C'est au sein de votre service et à vos côtés que j'ai pu faire mes premiers pas dans la spécialité. Votre savoir-faire chirurgical et votre dextérité forcent le respect et l'admiration. L'humilité et la mesure avec laquelle vous prenez vos décisions ainsi que votre grande humanité font de vous un modèle à suivre. Votre culture chirurgicale est immense et j'espère encore apprendre beaucoup à vos côtés par la suite. Je vous remercie de me faire l'honneur de juger ce travail et je vous adresse mon profond respect.

A Monsieur le Docteur **T. Schouman**, directeur de thèse

Vous m'avez fait l'honneur de diriger cette thèse. Vous m'avez soutenu et guidé tout au long de ce travail et je vous en remercie. Vos conseils ont été très pertinents et votre disponibilité remarquable. Vous m'avez donné une autre vision complémentaire de la chirurgie orthognathique, ce qui a été très enrichissant au cours de mon séjour Parisien. Je vous remercie pour votre patience et votre enseignement.

A Monsieur le Docteur **N. Grailon**

Véritable force de travail et pierre angulaire du service, ton investissement en son sein est exemplaire. Tu cherches toujours à obtenir le meilleur de toi-même et à t'améliorer. Cela force le respect et la remise en question. C'est avec beaucoup de patience, d'intelligence et de discernement que tu pratiques et enseignes la spécialité. Râleur en apparence, ta disponibilité sans faille et ton humanité sont un exemple pour nous tous.

A Monsieur de Docteur **J-M. Foletti**

Tu as été mon mentor lors de mon entrée dans la spécialité. C'est avec une certaine poigne et bienveillance que tu prends à cœur la formation des plus jeunes. Tu m'as prouvé ta confiance lors de mes premières chirurgies à tes côtés, même si ta patience a dû être mise à rude épreuve et je t'en remercie. Source de conseils avisés que ce soit en technique chirurgicale ou dans la gestion d'un cursus, il est toujours enrichissant d'échanger avec toi.

*A mes maîtres dont j'ai eu l'honneur d'être l'interne
Dans l'ordre chronologique*

A Monsieur le Professeur X. Flecher

Mon semestre passé au sein de votre service fut très enrichissant. Grace à votre équipe et vous-même j'ai pu mûrir dans ma formation de chirurgie en ce début d'internat. Je garde un très bon souvenir de la vision de l'orthopédie véhiculée par votre service.

A Madame le Professeure C. Bertolus

Mon semestre Parisien me laisse un excellent souvenir. Vous menez le service avec beaucoup d'investissement et de bienveillance. Merci pour votre accueil et accompagnement. J'ai beaucoup appris à vos côtés et votre équipe dans tous les aspects de la spécialité que ce soit en cancérologie, traumatologie ou chirurgie orthognathique.

A Monsieur le Professeur P. Goudot

J'ai eu la chance de pouvoir être votre interne au cours de mon séjour Parisien. Je vous remercie pour votre investissement dans la formation des plus jeunes et votre compagnonnage. Vos remarques et conseils que ce soit en staff ou au bloc sont toujours pleins de bon sens et source de culture chirurgicale.

A Monsieur le Professeur D. Casanova

Votre équipe reflète parfaitement l'excellence dont vous faite preuve. J'ai pris plaisir à être votre interne pendant 6 mois. Je garderai un très bon souvenir de l'école de chirurgie plastique Marseillaise.

A Monsieur le Professeur **P. Breton**

Votre désir d'enseignement et de transmission est remarquable. Doté d'une grande gentillesse et d'une culture chirurgicale infinie, vous abordez toutes les situations avec beaucoup de sérénité. Merci pour votre accueil au sein du service de Lyon sud qui a été très formateur et enrichissant.

A Monsieur le Professeur **P. Bouletreau**

Mon semestre Lyonnais à vos côtés a confirmé mon intérêt pour la chirurgie orthognathique. Votre vision de ce domaine de la spécialité et votre capacité à le rendre accessible me resteront. Merci pour votre enseignement, accompagnement et votre patience qui m'ont permis d'apprendre beaucoup.

Mention spéciale

A Monsieur le Professeur **G. Thiery**

Ancien chef de service de chirurgie maxillo-faciale du service de santé des armées de Laveran. Vous êtes l'initiateur de mon entrée dans ce parcours de maxillo. Je n'aurais pas eu la chance et le plaisir d'être votre interne mais je souhaite cependant vous remercier et vous adresser toute ma gratitude. Votre grande gentillesse et votre dévouement dans l'enseignement aux plus jeunes fut décisif pour moi.

Au Docteur **François Cheynet**

Véritable passionné par son métier et pilier dans le monde de la chirurgie orthognathique. Votre connaissance dans le domaine et votre sens du partage sont remarquables. J'ai pu découvrir ce champ de la spécialité à vos côtés. Merci pour vos enseignements et votre investissement dans la formation des plus jeunes. Au-delà d'un enseignement c'est une véritable réflexion que vous parvenez à induire au cours de vos staff. Votre vision de la chirurgie orthognathique est unique, précieuse et elle me restera. J'espère encore apprendre beaucoup auprès de vous par la suite. Je vous adresse tout mon respect.

Au docteure **Audrey Gallucci**

J'ai rapidement remarqué ton aisance chirurgicale lors de mon arrivée dans le service. C'est avec une grande rigueur, intelligence et une certaine sensibilité que tu exerces la spécialité. Tu abordes toutes les situations avec maîtrise et sérénité et cela force le respect. Je te remercie pour le temps que tu prends au quotidien pour nous former et nous faire évoluer dans le bon sens. Ce sera un plaisir de progresser encore à tes cotés par la suite.

Au docteure **Mélanie Arnaud-Brachet**

Je t'ai vu prendre tes fonctions d'assistante avec beaucoup d'engouement. Toujours de bonne humeur. Je te remercie pour ta confiance et ton encadrement lors de mon arrivée dans la spécialité. Tu es maintenant installée et maman d'un magnifique bébé. Je te souhaite beaucoup de bonheur.

Au docteure **Pauline Pouzoulet**

Dotée d'une grande gentillesse et extrêmement consciencieuse dans ta pratique, je t'ai vu évoluer et prendre confiance au cours de tes années de cheffe. Merci pour ta patience et ta disponibilité. J'espère que tu t'épanouis dans ta nouvelle activité.

Au Docteur **Simon Avignon**

J'ai grandement apprécié travailler avec toi. Tu as su appréhender ton rôle de chef à la perfection. Tu as toujours pris du temps pour former tes internes avec un savant mélange de sérieux, de rigueur et de bonne humeur. Tu es maintenant installé et papa, je te souhaite beaucoup de plaisir et d'accomplir tes projets.

Au Docteur **Fabrice Campana**

J'ai, avec regrets, peu travaillé à vos côtés. Revenir au monde hospitalier et à l'universitaire par passion et désir de transmission, cela est remarquable. Votre savoir est précieux et c'est avec pragmatisme et une grande clarté que vous le transmettez.

A mes chefs Parisiens :

- **Dr Foy Jean-Philippe**
- **Dr Debelmas Alexandre**
- **Dr Davrou Julien**
- **Dr Lanciaux Sophie**
- **Dr Moulin Paul**
- **Dr Chainé André**
- **Dr Caruhel Jean baptiste**
- **Dr Nicolas Ullmann**
- **Dr Benassarou Mourad**

A mes chefs Lyonnais :

- **Dr Cordier Guillaume**
- **Dr Cousin Anne-Sabine**
- **Dr Pierrefeu Antoine**
- **Dr Carlier Adelaïde**
- **Dr Jacquemart Mathieu**

A tous mes anciens chefs

Du service de chirurgie viscérale de Salon de Provence :

- **Dr Bouayed Amine**
- **Dr Avril Philippe**
- **Dr Damardji Isma**
- **Dr Picaud Olivier**

Du service d'ORL de Toulon Sainte Musse :

- **Dr Bizeau Alain**
- **Dr Guelfucci Bruno**
- **Dr Barbut Jonathan**
- **Dr Curtot-Fais Claire-Lise**
- **Dr Raza Tantely**
- **Dr Allach Abdel**

Du service de chirurgie orthopédique de l'hôpital nord :

- **Dr Maman Pascal**
- **Dr Volpi Richard**
- **Dr Briere Marie**
- **Dr Dessyn Edouard**
- **Dr Mattei Jean-Camille**

Du service de chirurgie plastique de la Conception :

- **Dr Bertrand Baptiste**
- **Dr Philandrianos Cécile**
- **Dr Abellan Maxime**
- **Dr Bergel Claire**
- **Dr Mesguich Florence**
- **Dr Bettex Quentin**

A ma famille

Mes parents : Je n'aurais jamais accompli ce parcours sans vous. Merci pour votre soutien, votre amour, et votre dévouement sans limite depuis le début et également pour votre confiance. Si je suis aujourd'hui docteur en médecine, c'est grâce à vous. J'espère vous avoir rendu fiers.

Deborah : Je suis très heureux d'avancer à tes côtés. Notre rencontre fut véritable changement dans mon parcours et mes projets. Je suis fier de toi et du courage dont tu as fait preuve chaque jour depuis ton grand saut dans le monde professionnel. C'est avec beaucoup de bonheur et de confiance que j'entrevois l'avenir.

Yann, et Elodie : Je vous ai vu évoluer depuis toutes ces années. Félicitation pour votre magnifique famille. Je vous souhaite que du bonheur pour la suite. De belles années sont à venir avec les petits gars.

Natascha, Gerald et Julien : Je suis très heureux de vous avoir retrouvés. Merci pour votre présence en ce jour si particulier.

A mes grands-parents

A mes Co-internes dans l'ordre chronologique

A ma co-interne de chirurgie viscérale : **Aline**. Semestre qui nous a fait découvrir le monde de l'internat de chirurgie.

A ma co-interne d'ORL : **Céline**. Pour ce super semestre Toulonnais.

A mes co-internes de chirurgie orthopédique : Fine équipe de l'hôpital nord dont je garde un super souvenir : **Pauline, Sylvain, Samir, Alexandre**.

A mes co-internes de chirurgie plastique : Tous plus charismatiques les uns que les autres ;) **Hugo, Arthur, Samuel, Tiphaine, Marvin**

A mes co-interne Parisiens : Ce semestre qui a vu l'arrivée du covid-19 restera gravé dans les mémoires. A notre bureau/terrasse : **Leo, Ambre, Pam, Aoxi, Mathias, Sandrine, Sarah, Nicolas, Arthur, Maddy, Philippine, Anthony, Vincent**.

A mes co-internes Lyonnais : super équipe aux multiples horizons. Je garderai que de bons souvenirs de ce semestre avec vous : **Lise, Killyan, Yoann, Emma, Adrien, Marie**

A mes co-internes de la Conception :

Marc Kevin (« mklr ») : Chirurgien entrepreneur. Co-interne devenu ami au parcours atypique et brillant. Si on se demande si tu vas réussir tes projets, moi je pense « que la question est vite répondue. »

Ambre : Ambrouille au caractère bien trempé. Dotée d'une grande intelligence sociale, tu sais te faire aimer de tous.

Hugo. F : je n'ai pas eu la chance d'être ton co-interne mais ça doit être bien amusant !!

Stéphane Malik Maverick Topgun : chirurgien surfeur et beau gosse, tu es un exemple à suivre ;)

Pierre Marty : Dernier verre ? Toujours partant pour faire la fête. Ce semestre fut mémorable !

Estelle, Jihanne, Antoine, Ivan, Victor, Marie, Jawad, Fanny. B, Fanny. Br, Nathanaël, Gabriel, Céline, Emeric, Vincent.

Aux équipes paramédicales

A toutes les équipes d'IBODES, aux IDE, AS, secrétaires sans qui tout cela ne serait possible.

A mes Amis d'enfance, de lycée ou de fac

Tom, Roxanne, Denis : Tant d'années écoulées depuis les fameuses années lycées, vous avez tous fait de beaux parcours. Je suis heureux de constater cette amitié consolidée par le temps !!

Benoit, Flora, Marion, Guillaume : L'équipe des jeunes années de fac. Je repense avec nostalgie à ces années. Le temps et les préoccupations de chacun espacent les moments partagés ensemble, il faut remédier à ça rapidement !!

Hélène : Tu vois toujours la vie du bon côté et ta vision de la vie est édifiante. Toujours de bon conseil c'est un plaisir d'avoir de tes nouvelles.

Pierre et Sophie : L'équipe des sous colles et de la Liefman Fruitesse. Bravo pour votre magnifique petite fille !!

Et bien sûr à tous ceux que j'ai pu oublier.

Table des matières

Article de thèse en langue française.....p. 2

1. Résumé
2. Introduction
3. Matériels et méthodes
4. Résultats
5. Discussion
6. Annexes

Thesis Article in English..... p.22

1. Abstract
2. Introduction
3. Materials and methods
4. Results
5. Discussion
6. Annexes

Références.....p.41

Résumé

Objectif : L'objectif de cette étude était d'évaluer la stabilité à long terme des expansions maxillaire chirurgicale utilisant un implant de fixation spécifique aux patients (IFSP) non adjoint d'un dispositif de rétention intra-orale.

Méthode : Nous avons inclus des patients qui ont bénéficié d'une ostéotomie segmentée de Le Fort I réalisée à l'aide d'un IFSP et dont les résultats post opératoire et à un an de suivi ont été contrôlé par une tomodensitométrie. Nous avons superposé les scanners avec la planification chirurgicale assistée par ordinateur pour comparer les points de repères osseux et mesurer les diamètres en chaque paire de points de repères aux différents temps de la prise en charge. Nous avons également mesuré les diamètres entre les canines et les deuxièmes molaires manuellement directement sur les scanners.

Résultat : Quinze patients ont été inclus. L'expansion maxillaire obtenue allait en moyenne de 4,47 mm entre les foramens grand palatin droit et gauche, à 2,11 mm au niveau canin de l'os palatin. Un an après l'intervention, les changements de diamètres du squelette allaient de -0,57 mm en moyenne entre le foramen grand palatin ($p=0,12$) à 0,05 mm en moyenne au niveau canin de l'os palatin ($p=0,56$). Les changements dans les diamètres des arcades dentaires allaient de -1 mm en moyenne entre les deuxièmes molaires à -1,11 mm entre les canines ($p<0,05$).

Discussion et conclusion : Notre étude semble indiquer la stabilité des ostéotomies d'expansion du maxillaire ostéosynthésées à l'aide d'un IFSP et ce malgré l'absence de dispositif de rétention intra-orale. Cela confirme le potentiel de l'emploi de la chirurgie assistée par ordinateur en chirurgie orthognathique.

Introduction

L'insuffisance maxillaire est une cause de dysharmonie du sens transversal. Les principales conséquences sont une malocclusion dentaire par endomaxillie ou encombrement dentaire¹, un sourire inesthétique ou une respiration buccale.

Chez les enfants, l'expansion maxillaire peut être réalisée par une procédure orthopédique via un traitement orthodontique. Chez l'adulte, par contre, du fait de l'ossification de la suture intermaxillaire, une expansion palatine chirurgicale est habituellement pratiquée. Deux possibilités de correction existent dans ce cas-là. En cas de déficit transversal de plus de 7 mm, d'endomaxillie sévère, d'encombrement ou de la nécessité d'une expansion unilatérale, une expansion maxillaire rapide assistée chirurgicalement est recommandée². En cas d'insuffisance modérée avec des arcades dentaires compatibles avec un alignement dentaire, une ostéotomie de Le Fort 1 segmentaire d'expansion du maxillaire peut être pratiquée. Cette chirurgie peut être associée avec un repositionnement concomitant sagittal ou vertical des mâchoires lorsque cela est nécessaire. La correction chirurgicale d'une insuffisance maxillaire transversale est l'un des mouvements les plus instables en chirurgie orthognathique³⁻⁵. Des études préliminaires ont rapporté un taux de récurrence allant de 11%³ à 43%⁶ entre les canines et de 20%⁷ à 50 %⁵ entre les molaires. La plupart de ces études se sont focalisées sur la stabilité des arcades dentaires et n'ont pas spécifiquement étudié la stabilité osseuse.

Pour prévenir la récurrence post opératoire, un dispositif de rétention intra orale par gouttière occlusale, plaque palatine ou arc palatin est recommandée pour une période de six à huit semaines après la chirurgie^{3,7-9}. Les dispositifs de rétentions sont source d'inconfort, de réduction d'hygiène bucco-dentaire et nécessitent un temps de conception en pré opératoire¹⁰. De plus, ils compliquent les possibilités de rééducation d'une dysfonction linguale en postopératoire immédiat au détriment de la stabilité du résultat^{11,12}.

La chirurgie orthognathique assistée par ordinateur utilisant des implants de fixation spécifique aux patients (IFSP) a été développée durant la dernière décennie. La planification virtuelle est une méthode efficace et reproductible pour la planification de traitement en chirurgie orthognathique^{13,14}. La planification virtuelle peut être concrétisée au bloc opératoire grâce à l'impression 3D de gouttières d'occlusion^{15,16}. Plus récemment, une approche du repositionnement maxillaire sans gouttières d'occlusion a été proposé. Celle-ci est basée sur l'utilisation de guides de coupe et d'IFSP obtenus dans un flux de travail entièrement digital, ce qui a permis d'améliorer la fiabilité et l'efficacité du transfert de la planification¹⁷⁻¹⁹. Le processus d'impression 3D permet de fabriquer un IFSP unique et rigide qui améliore la stabilité des segments osseux à la manière d'un échafaudage autour du maxillaire (figure 1).

Nous avons émis l'hypothèse que la stabilité transversale chez les patients opérés avec ce type d'ostéosynthèse rigide sur mesure, sans moyen de rétention intra oral, est équivalente ou supérieure à celle des cas opérés avec ostéosynthèse standard utilisant des mini plaques et un moyen de rétention intra orale.

L'objectif de cette étude était d'évaluer la stabilité transversale des ostéotomies maxillaires d'expansion en deux fragments ostéosynthésés à l'aide d'IFSP et sans dispositif de rétention intra oral à un an postopératoire.

Matériels et méthodes

Patients et données

Une étude rétrospective a été réalisée, incluant tous les patients qui ont bénéficié d'une ostéotomie maxillaire d'expansion dans notre unité entre Juin 2017 et Août 2019 utilisant des guides de coupes et des IFSP. Tous les patients inclus ont eu un suivi clinique régulier (J1-M1-M3-M6 et un an) ainsi qu'un scanner post opératoire (< 5 jours) et à 1 an. Les données démographiques simples et le type de malocclusion ont été recueillis ainsi que les scanners et le plan de traitement chirurgical. Notre étude a été approuvée par le comité d'éthique local (CER-2020-101).

Planification

Setup sur modèles physiques : Le moulage de l'arcade dentaire maxillaire a été coupé entre les deux incisives centrales en suivant le plan de traitement. Chaque moitié du modèle était temporairement stabilisé en occlusion de classe 1 avec un sens transversal corrigé et correspondant à l'arcade dentaire mandibulaire en utilisant de la cire collante. Les deux moitiés du modèle étaient ensuite fixées ensemble avec du plâtre. Les modèles maxillaires et mandibulaires étaient ensuite séparés, la cire éliminée puis une nouvelle relation occlusale était définie en utilisant du silicone solidifié. Les deux modèles ont été intégrés numériquement d'abord séparément puis dans l'occlusion cible (finale) indiquée par la clé en silicone en utilisant un scanner de surface laser (Dental scanner 3Shape[®], Copenhague, Danemark).

Un scanner en coupes fines de crâne entier en relation centrique spontanée (ou en rétrusion maximale pour les cas de classe II) des condyles était réalisée puis importée dans le logiciel Mimics 22.0 (Materialise[®], Louvain, Belgique). Après segmentation et réorientation des modèles virtuels dans un système de coordonnées basé sur le plan de Francfort, la simulation

de la chirurgie respectant le plan de traitement était réalisée avec l'aide d'un ingénieur clinique dans le logiciel ProPan CMF 3.0 (Materialise®, Louvain, Belgique). Le modèle virtuel du maxillaire segmenté, et de la mandibule si nécessaire, étaient positionnés dans l'occlusion cible précédemment obtenue afin d'obtenir leur position finale. Les guides de pré-forage et les IFSP en titane étaient ensuite développée informatiquement puis soumis au chirurgien pour validation avant fabrication selon une technique de fusion sélective de poudre de Titane.

Technique chirurgicale

Les procédures étaient pratiquées soit par des chirurgiens juniors supervisés par l'un des quatre chirurgiens expérimentés ou par l'un des quatre chirurgiens seniors eux même. Après incision vestibulaire, un décollement sous périoste était réalisé, suffisant pour l'ensemble de la surface du guide. Une fois que le guide de pré-forage était parfaitement appliqué sans contrainte mécanique sur le patient, celui-ci était stabilisé avec deux vis de 2 * 5.5 mm. Ensuite tous les trous du guide étaient forés avec une mèche de 1.45*6.5 mm. L'ostéotomie était ensuite initiée en suivant les repères du guide, incluant la localisation de l'ostéotomie inter dentaire, et complétée après retrait du guide avec une scie alternative selon une ostéotomie de Le Fort 1 conventionnelle.

Le maxillaire était enfin abaissé pour obtenir une ostéotomie intermaxillaire en deux fragments. Toutes les interférences osseuses étaient réséquées. L'IFSP était d'abord fixé sur un des fragments mobiles du maxillaire avec une vis corticale de 2*5.5mm. Une pince à expansion était ensuite introduite dans le trait d'ostéotomie intermaxillaire avant de fixer l'IFSP sur le fragment du maxillaire opposé. Le maxillaire mobile a été positionné sans tension contre le segment osseux supérieur jusqu'à ce que les trous de la plaque atteignent les trous pré-perçés de l'étage moyen de la face. Des vis corticales ont été ensuite positionnées dans l'ensemble des trous pré-forés afin de compléter la fixation osseuse. Les autres ostéotomies (mandibulaire, génioplastie, ect.) étaient réalisées soit avant soit après l'ostéotomie maxillaire.

Évaluation de la stabilité

Les mesures ont été réalisées avec le logiciel Mimics 22.0 et Proplan CMF 3.0 (Materialise®, Louvain, Belgique) sur le scanner préopératoire (t0), sur le modèle planifié (t.planning), sur le scanner post opératoire immédiat (t1) et sur le scanner à un an post-opératoire (t2). Les segmentations des scanners post opératoire et à un an ont été réalisées en suivant le même protocole que lors de la planification. La base du crâne et chaque héli-maxillaire ont été séparés dans la segmentation. Les modèles 3D à t1 et t2 ont été alignés sur le modèle de planification en utilisant la base du crâne comme référence (figure 2). Huit points de repères osseux ont été placés sur l'orifice piriforme, au niveau canin et de la première molaire de l'os palatin et du foramen grand palatin (Figure 3). Ces points de repères ont été placés symétriquement entre le maxillaire droit et gauche. Il est ainsi possible de mesurer le diamètre entre ces points.

Les héli-maxillaires aux temps t0, t1 et t2 ont été comparés au modèle planifié en utilisant la correspondance des surfaces. Le modèle comportant les repères a été ainsi dupliqué et renvoyé à la position de chaque scanner t0, t1 et t2 en utilisant la transformation rigide associée avec la correspondance des surfaces (figure 4). Avec cette technique, nous avons été capable de mesurer l'écart entre trois modèles 3D représentant les temps t0, t1 et t2 en utilisant exactement les mêmes points de repères, pointés une seule fois. Nous avons mesuré la distance entre chaque paire de points de repères aux trois différents temps.

De plus, nous avons évalué la stabilité dentaire en mesurant les distances directement entre les pointes des canines droite et gauche, et les cuspidés mésio-buccales des deuxièmes molaires, à l'aide de l'outil de mesure 3D (figure 5).

Un chirurgien maxillo-facial et un orthodontiste ont vérifié en simple aveugle l'occlusion des patients sur des photographies préopératoires, post-opératoires immédiat et à un an. L'occlusion était qualifiée de chaque côté selon 3 possibilités : sens transversal normal, bout à bout ou en endomaxillie.

Analyse statistique

Les analyses statistiques ont été réalisées en utilisant le logiciel GraphPad Prism version 6.00 (San Diego, USA). Un test de non paramétrique Wilcoxon apparié a été réalisé pour comparer les variables continues respectivement entre les différents temps t0, t1 et t2. Tous les tests statistiques étaient bilatéraux, et une valeur $p < 0.05$ était considérée comme statistiquement significative.

Résultats

Trente-sept patients ont été identifiés. Parmi eux, 15 patients (8 hommes) avec un âge moyen de 27.9 ans (min 16, max 42) avaient des données complètes dont un scanner à post opératoire et à un an. Tous les patients ont eu un traitement orthodontique avant et après la chirurgie. Les caractéristiques de l'échantillon ont été présentées dans la table 1.

La déviation moyenne entre t.planning et t1 (résultat post opératoire) était 0.02 mm (min -1.14 ; max 1.36) et 0.40 mm (min -1.63 ; max 1.89) au niveau canin de l'os palatin ($p=0.81$) et le foramen grand palatin respectivement ($p=0.15$). L'expansion maxillaire réalisée (t1 vs t0) s'étend de 4.47 mm en moyenne entre les foramens grand palatin ($p<0.01$) à 2.11 mm en moyenne au niveau canin de l'os palatin ($p<0.01$). Les changements de diamètre squelettique entre t2 et t1 ne sont pas statistiquement significatifs et allant en moyenne de -0.57 mm entre les foramens grand palatin ($p=0.12$) à 0.05 mm en moyenne au niveau canin de l'os palatin ($p=0.56$).

Les mesures manuelles du diamètre des arcades dentaires ont montré une expansion (t1 vs t0) allant de 4.8 mm en moyenne entre les deuxièmes molaires ($p<0.01$) à 1.95 mm en moyenne entre les canines ($p<0.01$). Le changement entre t2 vs t1 du diamètre des arcades dentaires est statistiquement significatif et allant de -1 mm en moyenne entre les deuxièmes molaires ($p=0.02$) à -1.11 mm entre les canines ($p<0.01$). Les données détaillées ont été présentées dans la table 2 et la représentation en box plot dans les figures 6 et 7.

L'évaluation clinique basée sur l'évaluation en aveugle des photographies d'occlusion des patients a confirmé la stabilité du sens transversal dans tous les cas.

Discussion

Dans cette étude, nous avons évalué l'intérêt des IFSP pour la stabilité des ostéotomies segmentaires en deux fragments du maxillaire. Un an après la chirurgie, nous avons observé une très bonne stabilité osseuse sans changement significatif au niveau des diamètres osseux. Une stabilité dans la relation occlusale transversale a aussi été notée, mesurée sur les arcades dentaires, malgré une récurrence statistiquement significative mais très limitée. Le design de la plaque en titane permet une ostéosynthèse rigide et fournit suffisamment de stabilité aux fragments osseux pour éviter l'utilisation d'une rétention intra orale.

La validité de nos résultats est limitée par la faible taille de notre échantillon du fait du manque de suivi tomodynamométrique à un an post opératoire dans notre cohorte. Néanmoins, l'échantillon est comparable à ceux des articles similaires, qui incluent 13⁶ à 39 patients³. Pour mieux étudier la pertinence des IFSP, une étude randomisée comparant les IFSP avec les moyens de fixation standards associé à une rétention intra orale, devrait être mise en œuvre. Une autre limite de cette étude rétrospective est due au manque de disponibilité des scanners de surface dentaires intégrés dans les tomodynamométries afin de mesurer avec précision les diamètres dentaires en post opératoire et à un an. Pour surmonter ce problème, nous avons effectué des mesures dentaires manuelles sur les tomodynamométries. Contrairement à l'évaluation de la stabilité osseuse, les mesures de diamètres des arcades dentaires sont limitées par la fiabilité du positionnement des repères. En effet, cette limite provient de leur positionnement itératif et de leur inexactitude inhérente du fait de la faible résolution dentaire des scanners post opératoires ainsi que de la présence d'artefacts.

Notre cohorte est comparable avec les études déjà publiées, qui présentent des âges allant de 24.5 ans²⁰ à 28.4 ans⁶ ainsi qu'une expansion maxillaire postérieure allant de 2.1 mm²¹ à 4.7 mm³ en moyenne.

Nos résultats ont été obtenus en utilisant une méthode très précise et reproductible basée sur la superposition de scanners avec un pointage unique des points de repère. Nous avons donc été capable de distinguer avec une haute précision la stabilité osseuse de la stabilité dentaire, contrairement à de nombreuses études qui évaluent la stabilité sur le plan dentaire uniquement^{3,5,7,22}. Le diamètre des arcades dentaires peut être mesuré manuellement sur les moulages en plâtre^{3,5,7} ou numériquement sur les modèles virtuels ou sur des modèles imprimés en 3D²². Quelle que soit la méthode utilisée, ces mesures ne reflètent pas réellement la stabilité de l'expansion du fait du déplacement et de l'alignement des dents en post opératoire. D'autres auteurs ont évalué la stabilité osseuse en effectuant des mesures sur des téléradiographies de face²¹ ou cone beam (CBCT)^{6,20}. Baumrind *et al.* ont mis en évidence le degré d'erreur significatif dans le repérage des points de repère sur des radiographies standards²³. D'autre part, l'imagerie par CBCT ou l'imagerie médicale 3D en général permet d'effectuer des mesures reproductibles et très précises sur les structures osseuses et les racines dentaires mais avec une précision moindre sur les couronnes dentaires²⁴

Toutes les publications qui évaluent la stabilité des ostéotomies maxillaires d'expansion ont démontré un taux de récurrence plus ou moins élevé. Les taux de récurrence rapportés au niveau dentaire varient entre 0.75 mm (20%)⁷ et 2 mm (50%)⁵ en moyenne entre les molaires, et entre 0.1 mm (5%)⁵ et 1 mm²² en moyenne entre les canines. Néanmoins, les points de repère ne sont pas toujours comparables, certains auteurs utilisent des points de repère dentaires^{3,5,7} ou gingivaux²². Parizotto *et al.*²² ont reporté en moyenne 1.0 mm de récurrence entre les canines mais le pourcentage de récurrence n'est pas rapporté du fait de l'absence de données sur l'expansion réalisée en post opératoire. La très bonne stabilité postérieure rapportée par Marchetti *et al.*⁷ avec une récurrence de 0.75 mm de (20%) sur un échantillon de 10 patients est basée sur un taux de récurrence médian et peut être difficilement comparée aux autres séries qui utilisent des valeurs moyennes. Deux études ont étudié la stabilité osseuse en utilisant des CBCT avec des mesures

directes de distance entre les foramens grand palatin droit et gauche. Yao *et al.*⁶ ont rapporté 26% de récurrence postérieure en moyenne après une expansion moyenne de 3.43 mm (± 1.94 mm) avec une gouttière d'occlusion portée pendant un mois en post opératoire. L'ensemble de ces résultats sont en faveur d'une meilleure stabilité osseuse en utilisant les IFSP sans moyen de rétention intra orale.

En accord avec les autres études^{6,7}, nous avons trouvé une récurrence dentaire plus importante en antérieur au niveau canin malgré une bonne stabilité osseuse transversale. Cela contraste avec la distribution de l'expansion sur le maxillaire qui est plus importante en postérieur. Cette contradiction peut être expliquée car les expansions orthodontiques réalisées en préopératoire dans le but de prendre en charge les fréquents encombrements dentaires antérieurs ainsi que par l'effet de la légère hypercorrection planifiée dans le setup chirurgical. De plus, la fermeture orthodontique post opératoire des espaces inter dentaires, en particulier au niveau du trait d'ostéotomie médian est une source de mouvements dentaires opposés au mouvement d'expansion réalisé.

Notre étude a confirmé, en outre, l'excellente précision des IFSP dans la réalisation des mouvements planifiés, même dans les ostéotomies segmentaires du maxillaire. En accord avec nos résultats, les études préliminaires ont démontré une déviation moyenne par rapport à la planification de -1.04 mm¹⁷ ou une déviation médiane de -0.39 mm¹⁹ dans des séries concernant des ostéotomies de Le Fort 1 classiques sans expansion.

La rétention post opératoire est usuellement recommandée pour maintenir le sens transversal suite à une expansion maxillaire³. Il n'existe pas de recommandations claires sur la période optimale durant laquelle le dispositif de rétention doit être gardé en place après une expansion maxillaire. Concernant les expansions orthodontiques, certains auteurs recommandent une rétention de six semaines²⁵, alors que d'autres recommandent parfois six ou huit mois^{26,27}.

Après une expansion maxillaire chirurgicale avec une ostéotomie segmentaire, il n'y a pas de consensus, mais une durée de six à huit semaines est généralement retrouvée dans la plupart des études^{3,7,21,22,28}. Les dispositifs décrits incluent les arcs palatins³, les gouttières d'occlusion^{6,7,21}, les plaques palatines^{10,22} et les contentions internes par ostéosynthèse du plancher des fosses nasales²⁹. Parizotto *et al.*²² ont démontré une récurrence significativement inférieure à long terme au niveau des arcades dentaires chez les patients porteurs d'une plaque palatine pendant huit semaines ($+0.3 \pm 0.4$ mm à -1.3 ± 0.2 mm) comparés à ceux ne portant pas de plaque palatine (-1.0 ± 0.3 mm à 2.5 ± 0.5 mm). L'ostéosynthèse rigide du plancher des fosses nasales introduit par Rossetti *et al.*²⁹ nécessite une deuxième ostéotomie de Le Fort 1 avec abaissement du maxillaire si une l'ablation du matériel est nécessaire. Plus récemment, certains auteurs ont utilisé des plaques résorbables^{9,21}. Néanmoins, ces implants sont associés à un risque sévère d'inflammation post opératoire³⁰.

Le rôle bien connu de la langue dans la stabilité des résultats post opératoires en chirurgie orthognathique est encore plus crucial dans les cas de déficit transversal du maxillaire tout comme les béances antérieures fréquemment associées^{11,31}. Seemann *et al.* ont mis en évidence le rôle important de la rééducation précoce d'une dysfonction linguale chez les patients avec une insuffisance maxillaire transversale¹². Les dispositifs de rétention intra oraux peuvent être un obstacle aux mouvements linguaux. De plus, les plaques palatines inhibent la sensibilité et la proprioception de la langue au palais ce qui est néfaste pour la rééducation linguale. Contrairement à la rétention intra orale, un moyen de rétention osseux interne évite ces obstacles et facilite une rééducation linguale post opératoire précoce. Selon nous, la stabilité à long terme obtenue avec les IFSP dans notre série est le résultat d'une rétention interne stable pour la période post opératoire précoce, combinée avec une rééducation linguale facilitée.

Annexes

Patient	Sexe	Age	Malocclusion	Procédures associées
1	F	39	Classe II	Ostéotomie sagittale mandibulaire
2	M	20	Classe II, béance antérieure	Ostéotomie sagittale mandibulaire
3	F	22	Classe II	Ostéotomie sagittale mandibulaire + généoplastie
4	F	30	Classe II	Ostéotomie sagittale mandibulaire + généoplastie
5	M	31	Classe III	généoplastie
6	M	23	Asymétrie, classe I	Ostéotomie sagittale mandibulaire
7	F	41	Classe III	
8	F	27	Classe II	Ostéotomie sagittale mandibulaire
9	M	27	Classe III	Ostéotomie sagittale mandibulaire + généoplastie
10	F	42	Classe II, béance antérieure	Ostéotomie sagittale mandibulaire
11	F	35	Classe II	Ostéotomie sagittale mandibulaire + généoplastie
12	F	17	Classe II	Ostéotomie sagittale mandibulaire
13	M	19	Classe III	Ostéotomie sagittale mandibulaire
14	M	16	Classe I, béance antérieure	
15	F	29	Asymétrie classe I	Ostéotomie sagittale mandibulaire

Tableau 1 : Caractéristiques démographiques de la cohorte

Variable	Moyenne	Ecart-type	Range	P value	Pourcentage de récidive
Mesures osseuses (mm)					
Largeur osseuse antérieure					
Expansion chirurgicale (t0 vs t1)	2.11	1.25	-0.04 ; 4.16	0.0002	-
Stabilité post opératoire (t2 vs t1)	0.05	0.48	-0.88 ; 1.01	0.5614	2.7%
Largeur osseuse postérieure					
Expansion chirurgicale (t0 vs t1)	3.29	1.98	-0.86 ; 7.23	0.0001	-
Stabilité post opératoire (t2 vs t1)	-0.16	0.7	-0.93 ; 1.22	0.4543	-4.7%
foramens grand palatin					
Expansion chirurgicale (t0 vs t1)	4.47	3.07	-1.36 ; 10.38	0.0003	-
Stabilité post opératoire (t2 vs t1)	-0.57	1.26	-1.75 ; 2.76	0.1235	-12.8%
Mesures dentaires (mm)					
Largeur 13-23					
Expansion chirurgicale (t0 vs t1)	1.95	1.24	0.2 ; 3.7	<0.0001	-
Stabilité post opératoire (t2 vs t1)	-1.11	1.07	-2.4 ; 0	0.0017	-57%
Largeur 17-27					
Expansion chirurgicale (t0 vs t1)	4.8	2.27	-1 ; 9.1	0.0001	-
Stabilité post opératoire (t2 vs t1)	-1.0	1.37	-3.6 ; 1.4	0.0162	-21%

Tableau 2 : Résultats des mesures osseuses et dentaires

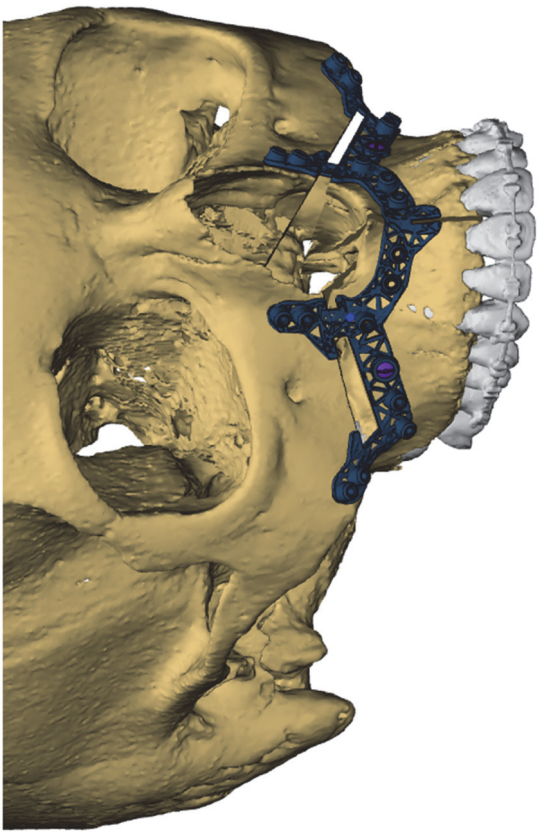
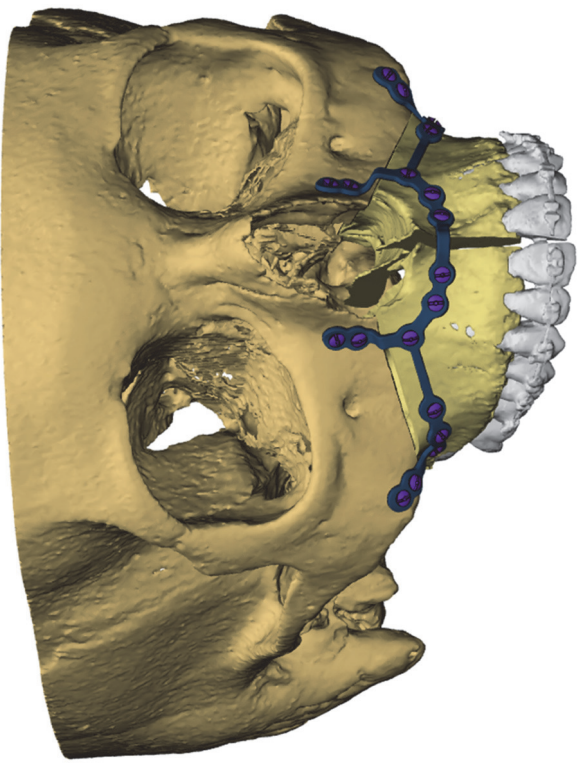


Figure 1 : Implant de fixation spécifique au patient et guide de preforage/coupe

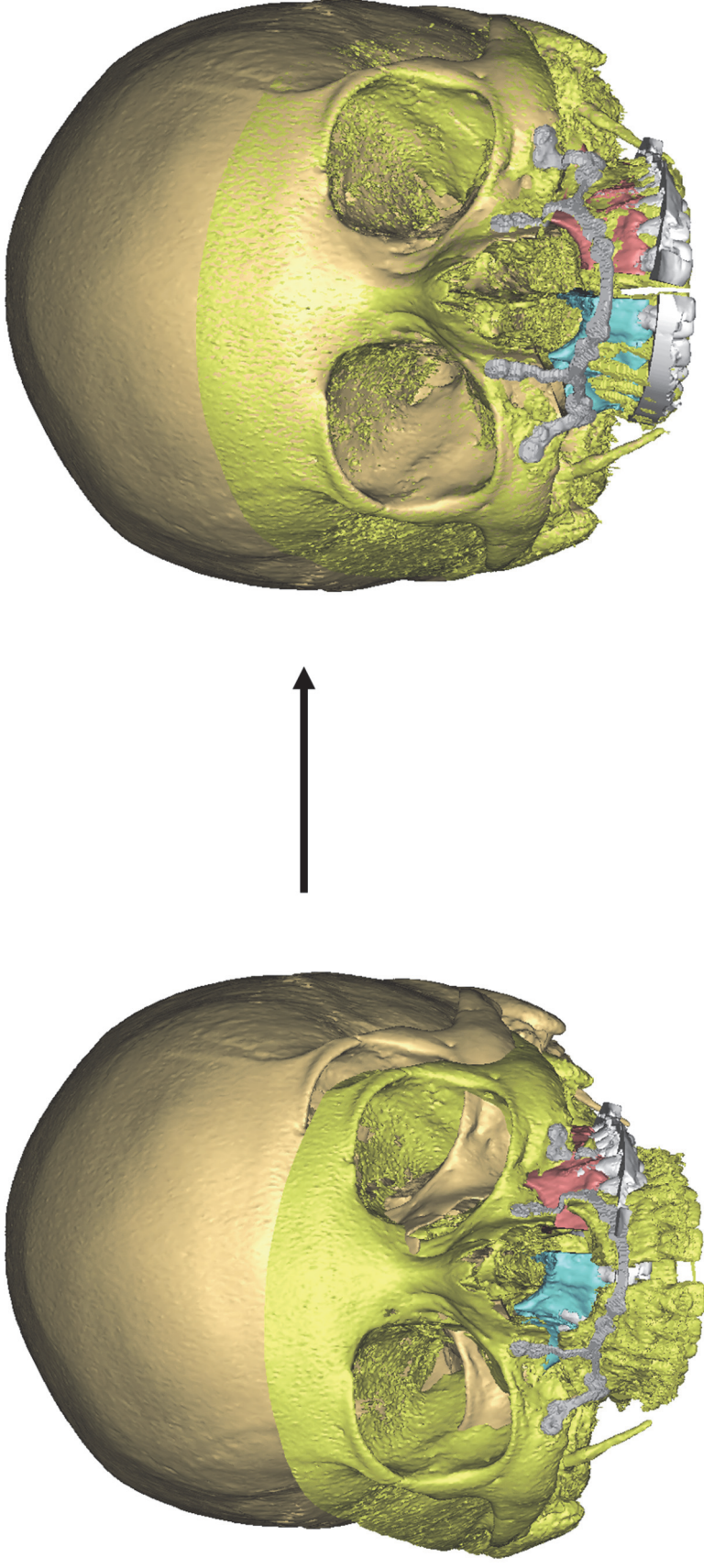


Figure 2 : Alignement des scanners post-op et un an sur la base du crane

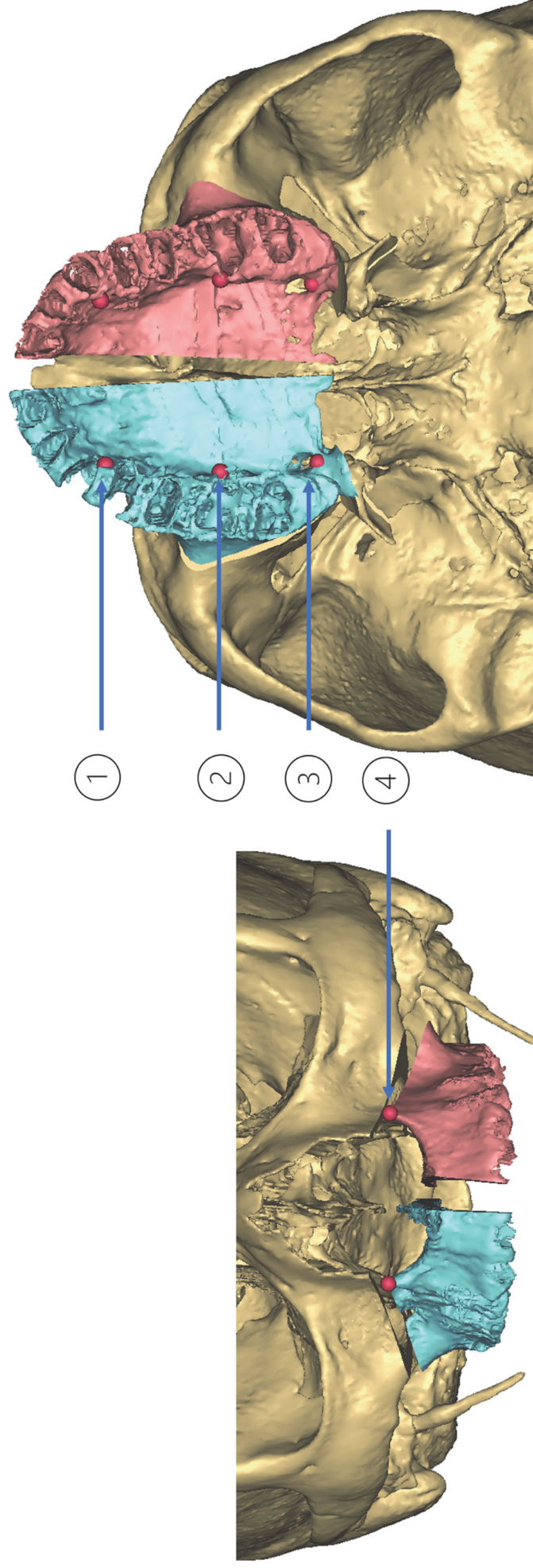


Figure 3 : Positionnement des points de repère osseux
 1-au niveau canin de l'os palatin ; 2-au niveau molaire de l'os palatin ; 3-foramen grand palatin 4- orifice piriforme

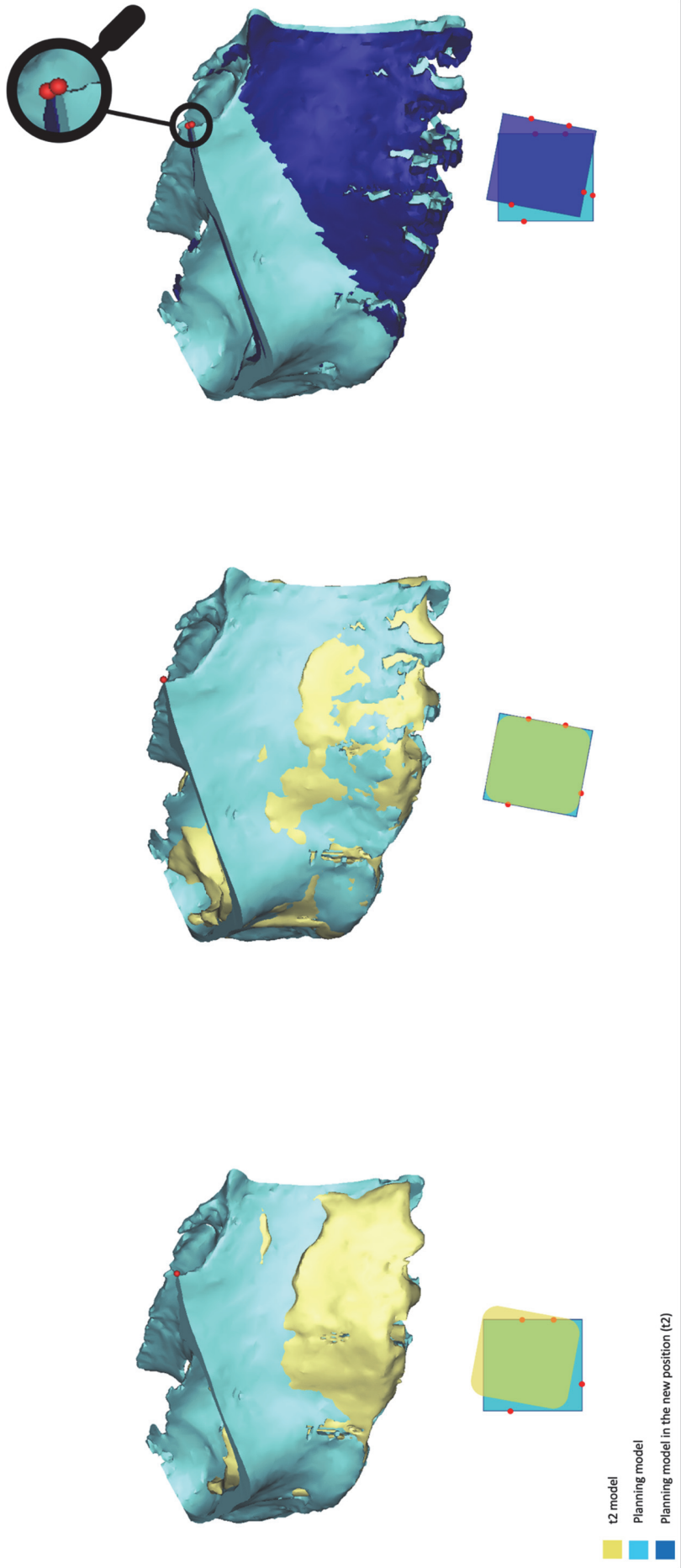


Figure 4 : Processus de mesure de la distance entre les points de repères au différents temps du suivi. 1- Position relative du modèle du maxillaire droit dans la planification et à un an de suivi (t2) après alignement sur la base du crâne. 2- Superposition du modèle de la planification du maxillaire droit (avec points de repères) sur le modèle correspondant à t2. 3- Substitution du modèle à t2 dans sa position actuelle par le modèle de la planification avec ses points de repères. Chaque croquis dans la partie inférieure représente la couleur correspondante au modèle 3D

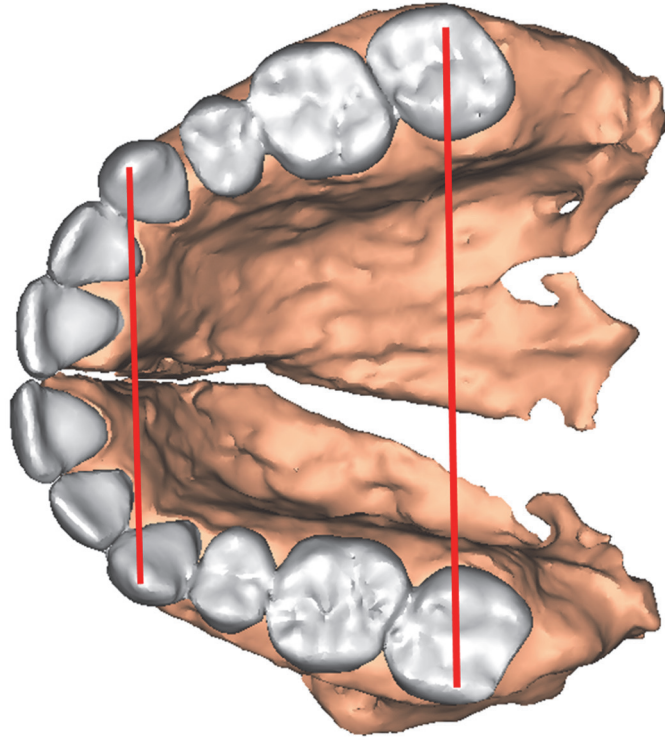
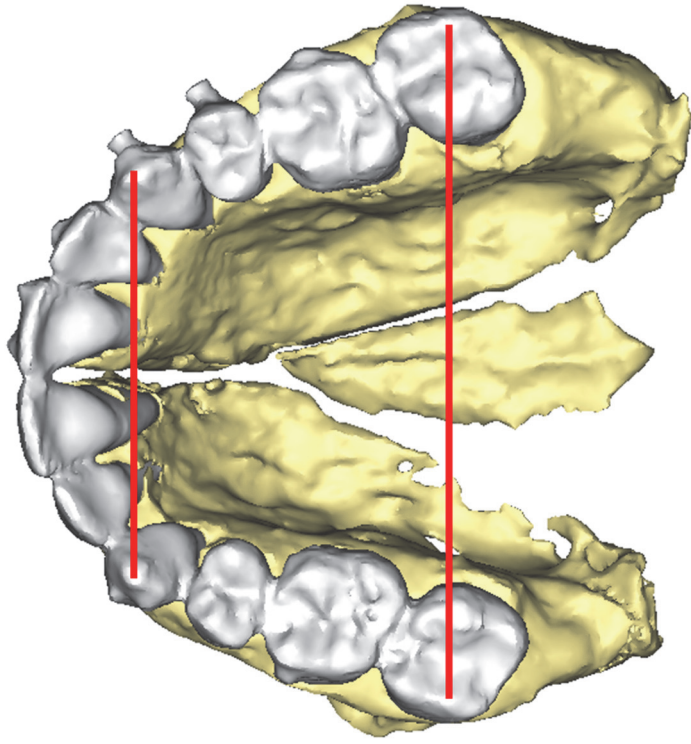


Figure 5 : Mesures manuelles des diamètres dentaires au niveau canin et 2eme molaire sur le scanner postopératoire (à gauche) et à un an (à droite)

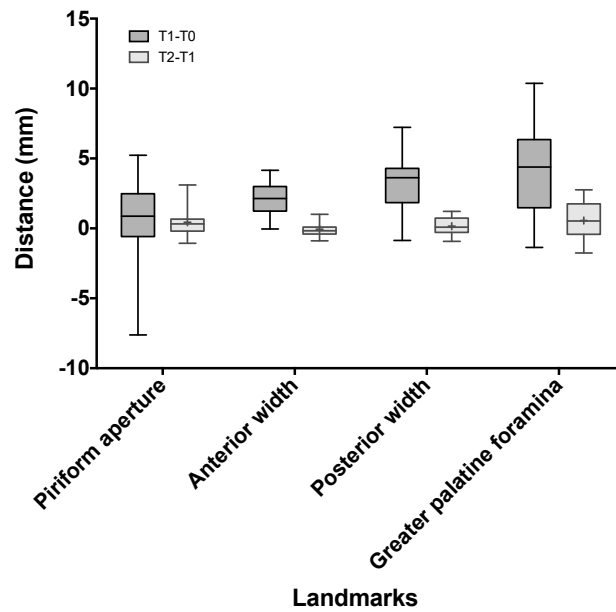


Figure 6 : Expansion et stabilité osseuse mesurée sur les points de repères osseux. t1-t0 : expansion chirurgicale. t2-t1 : stabilité post chirurgicale

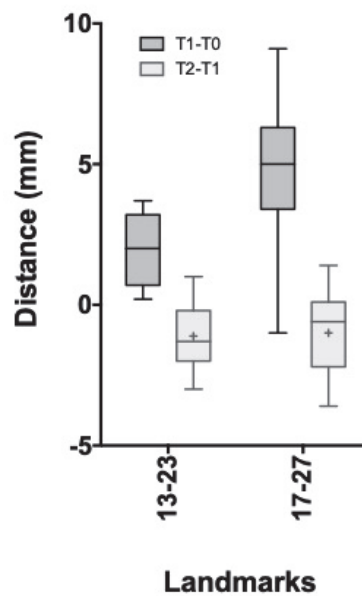


Figure 7 : Expansion et stabilité dentaire mesuré sur les points de repères dentaires. t1-t0 : expansion chirurgicale. t2-t1 : stabilité post chirurgicale. (13-23 : largeur canine, 17-27 : largeur molaire)

Stability of maxillary-expansion osteotomy using patient specific fixation implants without intra-oral retention

Philippe Galli MD¹, Jean-Philippe Foy MD-PhD², Marc-Kevin Le Roux MD¹, Patrick Goudot MD², Jean-Christophe Lutz, MD-PhD⁴, Thomas Schouman MD- PhD^{2,3}.

¹Department of Oral and Maxillofacial Surgery, La Conception University Hospital, Assistance publique hôpitaux de Marseille, Aix-Marseille université, F-13005, France

²Sorbonne Université, APHP, Hôpital Pitié-Salpêtrière, Service de chirurgie maxillo-faciale, F-75013, Paris, France.

³Arts et Métiers Sciences et Technologies, Institut de Biomécanique Humaine Georges Charpak (IBHGC), F-75013, Paris, France

⁴ Department of Oral and Maxillofacial Surgery, University Hospital, and UFR Medicine, University of Strasbourg, 1, avenue Molière, 67098 Strasbourg cedex, France.

Corresponding author

Galli Philippe, MD

Service de Chirurgie Maxillo-faciale

CHU Conception

147 boulevard Baille

13005 Marseille

Email: galli.philippe@gmail.com,

Acknowledgments: The authors would like to thank Guillaume Dubois and Mathieu Charles at Materialise Medical France (Malakoff, France) for providing a Mimics Suite license and dedicated support to perform the measurements. Thanks also to Laure Guittard, orthodontist, for her collaboration in this article achievement, especially in the clinical analysis of occlusion stability.

This research did not receive any specific grant from funding agencies in the public, commercial, or not-for-profit sectors.

Dr Thomas SCHOUMAN is a consultant for Materialise. Dr. Thomas SCHOUMAN and Pr. Patrick GOUDOT are co-inventors of the SynpliciTi. The other authors have no financial disclosures or conflicts of interest to declare.

Abstract

Introduction: The aim of this study was to evaluate the long-term stability of surgical maxillary expansion using patient-specific fixation implants (PSFIs) without intra-oral retention.

Materials & methods: We included consecutive patients who underwent segmented Le Fort I osteotomy and PSFIs with early and 1-year postoperative CT scans. We superimposed the early and 1-year 3D models with the planning to transfer the bony landmarks and measured the distances between each pair of landmarks at the different timepoints. We also measured the distances between the canines and the second molars directly on the CT scans.

Results: Fifteen patients were included. Achieved maxillary expansions ranged from an average of 4.47mm at the greater palatine foramina to an average of 2.11mm at the canine level of palatal bone. One year after surgery, the changes in skeletal diameters ranged from -0.57mm on average at the greater palatine foramina ($p=0.12$) to 0.05mm on average at the canine level of palatal bone ($p=0.56$). Changes in dental arch diameters ranged from -1mm on average between the 2nd molars to -1.11mm between the canines ($P<0.05$).

Discussion: This study showed the stability of maxillary expansion osteotomy using PSFIs even without intra-oral retention.

Keywords: Maxillary expansion, computer-aided surgery, stability, orthognathic surgery, crossbite

Introduction

Maxillary deficiency is a cause of transversal dimension discrepancy. The main consequences are dental malocclusion due to crossbite and/or crowding ¹, unsightly smile, and mouth breathing.

In children, skeletal maxillary expansion can be achieved with an orthopedic procedure. In adults, surgically-assisted rapid maxillary expansion is usually recommended in cases of transversal insufficiency greater than 7mm, severe crossbite, cases requiring unilateral expansion, and/or dental crowding ². In cases of mild insufficiencies with dental arch perimeters compatible with teeth alignment, one-step segmented expansion osteotomies of the maxilla can be performed. This surgery can be combined with concomitant sagittal/vertical repositioning of the jaws when necessary. Surgical correction of maxillary transverse deficiency is one of the most unstable orthognathic movements³⁻⁵. Previous studies reported relapse rates ranging from 11% ³ to 43% ⁶ between the canines and from 20% ⁷ to 50% ⁵ between the molars. Most of these studies focused on dental arch diameter stability and did not specifically investigate bone stability.

To prevent postoperative relapse, intra-oral retention using occlusal splints, palatal splints or palatal arch bars is recommended for a period of six to eight weeks after surgery^{3,7-9}. Some authors also use maxillomandibular fixation. Retention devices can cause discomfort and hygienic maintenance issues and require time-consuming preparation ¹⁰. In addition, they complicate lingual dysfunction rehabilitation at the early postoperative stage, a treatment critical to stability^{11,12}.

Computer-assisted orthognathic surgery using patient-specific fixation implants (PSFIs) has been developing in the past decade. Virtual planning is an accurate and reproducible method for orthognathic treatment planning^{13,14}. Digital plannings can be transferred to the operating room thanks to 3D-printed occlusal splints^{15,16}. More recently, a waferless maxillary repositioning approach was introduced, based on patient-specific guides and PSFIs obtained through fully digital workflows, that have further improved the reliability and accuracy of planning transfers¹⁷⁻¹⁹.The 3D printing process allows for the manufacturing of single continuous rigid PSFIs which increase the stability of bone segments by functioning as a scaffold around the maxilla (Figure 1).

We hypothesize that the transverse stability of patient-specific rigid osteosynthesis without intra-oral retention is at least equivalent to that of standard mini-plate fixation combined with intra-oral retention. The aim of this study was to evaluate the transverse stability of two-piece maxillary expansion osteotomy with PSFIs without intra-oral retention after one year.

Materials and methods

Patients and data

This retrospective study included patients who underwent segmented maxillary osteotomy involving maxillary expansion in our unit from June 2017 to August 2019, for whom we used patient-specific pre-drilling guides and implants. All patients who benefited from a complete follow-up, consisting of an early (< 5 days) postoperative computed-tomography scan (CT scan) and a \pm 1-year postoperative CT scan, were included. Demographic data were collected, as well as records on types of malocclusion, CT scans and surgical treatment plans. The study was approved by the Institutional Review Board (CER-2020-101).

Planning

Plaster model set-up: For each patient, the maxillary dental casts were cut according to the surgical treatment plan, usually between the two central incisors. Each half of the model was temporarily stabilized in class I occlusion and correct transversal relationship with the corresponding mandibular arch using sticky wax. The two model halves were then reattached with plaster. Upper and lower models were separated, the wax was cleaned off and the newly obtained occlusal relationship was registered using hard silicon. Using a laser surface scanner (Dental scanner 3Shape® D500, Copenhagen, Denmark), the two casts were digitized first separately and then in the desired occlusion as registered by the silicon bite.

For each patient, the thin-slice CT scan of the full skull in spontaneous centric relation (or maximal retrusion for class II cases) of the condyles was obtained and imported in Mimics 20.0 (Materialise®, Leuven, Belgium). After segmentation and reorientation of the virtual model onto a Frankfort-based coordinate system, the surgery simulation based on the treatment plan was performed in ProPlan CMF3.0 (Materialise®, Leuven, Belgium) with the help of a clinical engineer. The virtual model of the split maxilla, and of the mandible if necessary, was superimposed onto the corresponding dental arches

as digitized in the desired occlusion to obtain their final position. The pre-drilling guides and PSFIs were then designed and submitted to the surgeon's approval before manufacturing by means of titanium powder selective laser melting.

Surgical technique

The procedures were performed either by junior surgeons supervised by one of four experienced surgeons or by one of the four senior surgeons themselves. Periosteal elevation was performed to free enough bone surface for guide positioning. Once perfect passive fit of the patient-specific drill guide was obtained, the guide was stabilized with two 2x5.5mm fixation screws. All holes in the guide were further drilled using a 1.45x6.5mm drill bit. The bone cuts were initiated along the guide, including the cut marking the location of the interdental osteotomy, and were completed after removal of the guide with a reciprocating saw in order to achieve a conventional Le Fort I osteotomy.

The maxilla was then down-fractured to proceed with two-piece intermaxillary osteotomy. All the bone interferences were resected. The PSFI was first fixated to one of the mobile halves of the maxilla using 2x5.5mm cortical screws. An expansion forceps was inserted in the intermaxillary osteotomy before fixating the PSFI to the opposite maxillary half. The mobile maxilla was placed tension-free against the upper bone segment until the PSFI holes reached the holes pre-drilled in the midface. Cortical screws were inserted to complete bone fixation. Other osteotomies (mandibular, genioplasty, etc.) were performed either before or after the maxillary osteotomy.

Stability assessment

The measurements were performed using Mimics 22.0 and Pro Plan CMF 3.0 (Materialise®, Leuven, Belgium) on the preoperative CT scan (t0), on the planned model (t.planning), on the early postoperative CT scan (t1) and on the 1-year postoperative CT scan (t2). Segmentations of the postoperative and 1-year CT scans were performed following the same protocol as in the planning. The

skull base and each half of the maxilla were separated in the segmentation. The t1 and t2 3D models were superimposed onto the planned model using the skull base as reference (Figure 2). Eight bony symmetrical landmarks were placed on the piriform aperture, at the canine and first molar level of palatal bone, and at the greater palatine foramina on the planned model (Figure 3) to measure the distances between each pair of landmarks.

The right and left halves of the maxilla at t0, t1 and t2 were separately superimposed onto the corresponding parts of the planned model using surface matching. The parts of the model including the landmarks were then duplicated and transferred back to the initial position of each postoperative CT scan following the reversed rigid transformation associated with the initial surface matching (Figure 4). This way, we were able to measure the differences between three 3D models corresponding to the three timepoints t0, t1 and t2 bearing the exact same landmarks, which were placed only once.

In addition, we assessed dental stability specifically by measuring the distances directly between the tips of the right and left canines and the mesiobuccal cusps of the second molars, using the 3D-measurement tool (Figure 5).

One maxillofacial surgeon and one orthodontist crosschecked the occlusion on preoperative, postoperative and one-year postoperative photographs. The occlusion was rated on each side as normal transversal overbite, transversal edge to edge, or crossbite.

Statistical analysis

Statistical analyses were carried out using GraphPad Prism version 6.00 (San Diego, USA). Unpaired Wilcoxon tests were performed to compare continuous values between different time points. All statistical tests were two-sided, and p-values <0.05 were considered statistically significant.

Results

Thirty-seven patients were identified. Among them, we had complete data for 15 patients (8 males) with a mean age of 27.9 years (ranging from 16 years to 42 years), including 1-year postoperative CT scans. All of them underwent orthodontic treatment before and after surgery. The sample features are presented in table 1.

The mean deviation between t.planning and t1 (postoperative outcome) was 0.02mm (range: -1.14; 1.36) and 0.40mm (range: -1.63; 1.89) at the canine level of palatal bone ($p=0.81$) and the greater palatine foramina, respectively ($p=0.15$). The achieved bony widening (t1 vs t0) ranged from 4.47mm on average at the greater palatine foramina ($p<0.01$) to 2.11mm on average at the canine level of palatal bone ($p<0.01$). The changes in skeletal diameter between t2 and t1 were not statistically significant, ranging from -0.57mm on average at the greater palatine foramina ($p=0.12$) to 0.05mm on average at the canine level of palatal bone ($p=0.56$).

Dental arch diameters measurements showed an average expansion (t1 vs t0) ranging from 4.8mm on average between the 2nd molars ($p<0.01$) to 1.95mm on average between the canines ($P<0.01$). The changes in dental arch diameter between t2 and t1 were statistically significant, ranging from -1mm on average between the 2nd molars ($p=0.02$) to -1.11mm between the canines ($p<0.01$). Detailed measurements are provided in Table 2 and box plot representations in Figures 6 and 7.

Clinical assessment based on the cross-examinations of photographs of the occlusions confirmed satisfactory overbites with stable transversal relationships for all cases.

Discussion

In this study, we assessed the interest of PSFIs on the stability of two-piece maxillary osteotomies. One year after surgery, we observed high bone stability without significant changes in bone width for all landmarks. Stable transverse occlusal relationships were also noted, in spite of significant but very limited relapses, as measured on the dental arch diameters. The titanium implant designs allowed rigid osteosynthesis and provided sufficient bone segment stability to avoid resorting to intra-oral retention. The validity of our results is limited by the small size of our sample, a result of the short supply of 1-year CT scans in our cohort. Nevertheless, our sample size was within the range of what can be found in similar reports which included between 13⁶ and 39 patients³. To better investigate the relevance of PSFIs, a randomized study comparing PSFIs with standard fixation and intra-oral retention should be conducted. Another limitation of this retrospective study lies in the lack of dental impressions to measure the diameters at different timepoints of the treatment. To address this issue, we performed dental measurements on the CT scans. Unlike the assessment of bone stability, the measurements of dental arch diameters were obtained by iterative landmarking which may entail slight variability in landmark placement.

Our cohort is consistent with previously reported cohorts featuring mean ages ranging from 24.5²⁰ to 28.4⁶ years, with posterior skeletal expansions ranging from 2.1mm²¹ to 4.7mm³ on average.

Our results were obtained using a highly accurate and reproducible measurement method based on the superimposition of CT scans with a single landmarking approach. We were thereby able to clearly distinguish the bone stability from tooth stability, unlike most studies that assessed transverse stability using dental measurements only^{3,5,7,22}. Dental arch diameters can be measured either manually on the plaster models^{3,5,7} or digitally on digitized casts or digital dental impressions²². Whichever method is used, these measurements do not truly reflect the stability of the expansion because of the postoperative alignment and teeth displacements. Other authors investigated bone stability using frontal cephalogram measurements²¹ or Cone Beam CT (CBCT) measurements^{6,20}. Baumrind *et al.*

highlighted the significant degree of error in landmark identification on standard X-ray²³. On the other hand, CBCT imaging – and 3D medical imaging in general – allows for reproducible measurements and readily identifiable landmarks of bone structures and dental roots, but is less accurate on dental crowns²⁴.

All publications investigating the stability of maxillary expansion osteotomies demonstrated significant relapse to various extents. Previously reported mean dental relapse rates vary from 0.75mm (20%)⁷ to 2mm (50%)⁵ between the molars, and from 0.1mm (5%)⁵ to 1mm²² between the canines. Nevertheless, landmarks were not always comparable, as some authors used dental landmarks^{3,5,7} while others used gingival landmarks²². Parizotto *et al.*²² reported a mean relapse of 1.0mm between the canines, but the relapse rate is unknown, since the mean initial expansion was not provided. The satisfactory posterior stability reported by Marchetti *et al.*⁷ (0.75mm relapse / 20%) in their 10-patient sample is based on the median relapse rate, which can hardly be compared with the results based on means of other series. Two studies investigated skeletal stability using CBCT and direct measurement of the distance between the right and left greater palatine foramina. Yao *et al.*⁶ reported a 26% mean posterior skeletal relapse after a mean expansion of 3.43mm (\pm 1.24 mm) and using a retention splint with elastic band maxillo-mandibular fixation for 6 to 8 weeks. Kim *et al.*²⁰ measured a mean posterior relapse of 26.3% after a mean expansion of 2.55 mm (\pm 1.94 mm) and using a wafer for 1 month after surgery. These results support better skeletal stability using PSFIs without resorting to intra-oral retention.

As in others studies^{6,7}, we observed greater dental relapse rates at the front of the dental arch, despite a stable skeletal width, in contrast expansion distribution, which was greater at the back. This can result from preoperative orthodontic expansions performed to manage frequent anterior crowding, and/or from the effect of slight overcorrections planned in the surgical setup. In addition, postoperative orthodontic closures of interdental spaces, especially in the interdental osteotomy line, also create dental movements which counteract the aimed expansion.

Additionally, our study confirmed the excellent accuracy of PSFIs in achieving the planned movements, even in segmented maxillary osteotomies. Our results are consistent with those of other studies which

measured mean deviations $<1.04\text{mm}^{17}$ or median deviations $< 0.39\text{mm}^{19}$ in series of single-piece Le Fort I osteotomies.

Postoperative retention is usually recommended to maintain significant maxillary expansions³. No clear guidelines exist regarding the optimal retention period or device to be used after maxillary expansion. Regarding orthodontic maxillary expansion, some authors recommend a six-week retention period²⁵, while others advocate for six or sometimes eight months^{26,27}. There is no consensus on the matter regarding surgical maxillary expansion with segmented osteotomy, but a six to eight week period is observed in most studies^{3,7,21,22,28}. Reported retention techniques include palatal arch bars³, occlusal splints^{6,7,21}, palatal splints^{10,22}, and internal rigid fixations of the palatal vault to the nasal floor²⁹. Parizotto *et al.*²² measured a significantly lower long-term relapse rates in patients who used postoperative palatal splints for eight weeks (ranging from $+0.3 \pm 0.4\text{mm}$ to $-1.3 \pm 0.2\text{mm}$ along the dental arch) than in those treated without palatal retention (ranging from $-1.0 \pm 0.3\text{mm}$ to $-2.5 \pm 0.5\text{mm}$). The nasal floor rigid osteosynthesis reported by Rossetti *et al.*²⁹ requires a secondary maxillary down fracture if removal of the plate is needed. More recently, some authors have used bioabsorbable plates^{9,21}. However, these implants are associated with a risk of severe postoperative inflammation³⁰. The well-known role of the tongue in orthognathic surgery stability is even more crucial for maxillary transverse deficiencies as well as for the frequently associated open bites^{11,31}. Seemann *et al.* highlighted the importance of early management of tongue dysfunction in patients with narrow maxillae¹². Any intra-oral appliances can disturb lingual movements. Moreover, palatal splints inhibit tongue and palatal vault sensitivity and proprioception, which are critical for tongue rehabilitation. Unlike intra-oral retention, stable internal bone-borne retention avoids undesirable obstacles to tongue movement and allows for rapid postoperative tongue rehabilitation. In our opinion, the long-term stability obtained with PSFIs in our series is the result of stable internal fixations in the early postoperative period combined with easier, obstacle-free tongue rehabilitation.

Annex

Patient	Sex	Age	Malocclusion	Associated procédure
1	F	39	Class II	Bilateral sagittal split osteotomy (BSSO)
2	M	20	Class II, open bite	BSSO
3	F	22	Class II	BSSO + génioplasty
4	F	30	Class II	BSSO + génioplasty
5	M	31	Class III	génioplasty
6	M	23	Class I, Asymmetry	BSSO
7	F	41	Class III	
8	F	27	Class II	BSSO
9	M	27	Class III	BSSO + génioplasty
10	F	42	Class II, open bite	BSSO
11	F	35	Class II	BSSO + génioplasty
12	F	17	Class II	BSSO
13	M	19	Class III	BSSO
14	M	16	Class I, open bite	
15	F	29	Class I, Asymmetry	BSSO

Table 1: Patients' data

BSSO: bilateral sagittal split osteotomy

Variable	Mean	SD	Range	P value	Percentage of relapse
Bone measures (mm)					
Bone in front width					
Surgical expansion (t0 vs t1)	2.11	1.25	-0.04 ; 4.16	0.0002	-
Post surgical stability (t2 vs t1)	0.05	0.48	-0.88 ; 1.01	0.5614	2.7%
Bone in back width					
Surgical expansion (t0 vs t1)	3.29	1.98	-0.86 ; 7.23	0.0001	-
Post surgical stability (t2 vs t1)	-0.16	0.7	-0.93 ; 1.22	0.4543	-4.7%
Bone on greater palatin foramen width					
Surgical expansion (t0 vs t1)	4.47	3.07	-1.36 ; 10.38	0.0003	-
Post surgical stability (t2 vs t1)	-0.57	1.26	-1.75 ; 2.76	0.1235	-12.8%
Dental measures (mm)					
13-23 width					
Surgical expansion (t0 vs t1)	1.95	1.24	0.2 ; 3.7	<0.0001	-
Post surgical stability (t2 vs t1)	-1.11	1.07	-2.4 ; 0	0.0017	-57%
17-27 width					
Surgical expansion (t0 vs t1)	4.8	2.27	-1 ; 9.1	0.0001	-
Post surgical stability (t2 vs t1)	-1.0	1.37	-3.6 ; 1.4	0.0162	-21%

Table 2: Skeletal and dental measurements.

SD: standard deviation

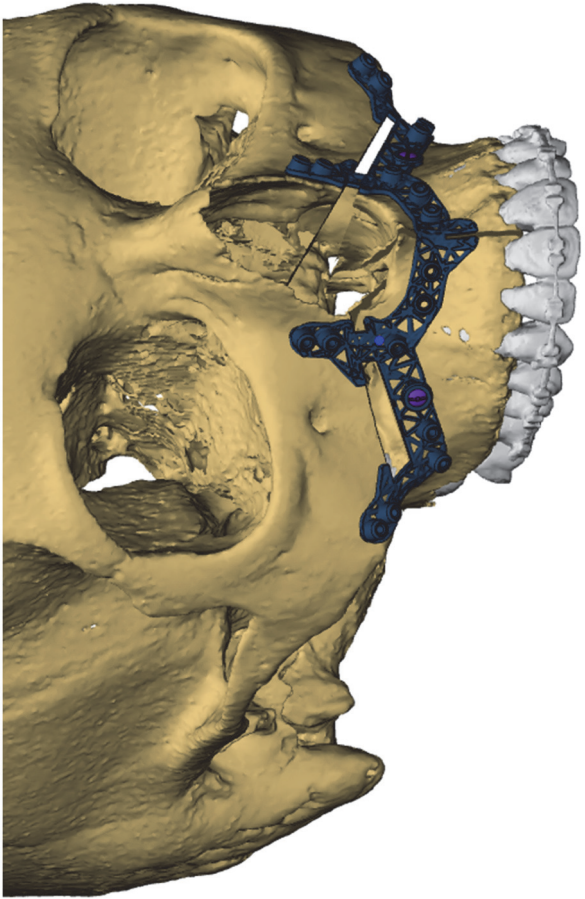
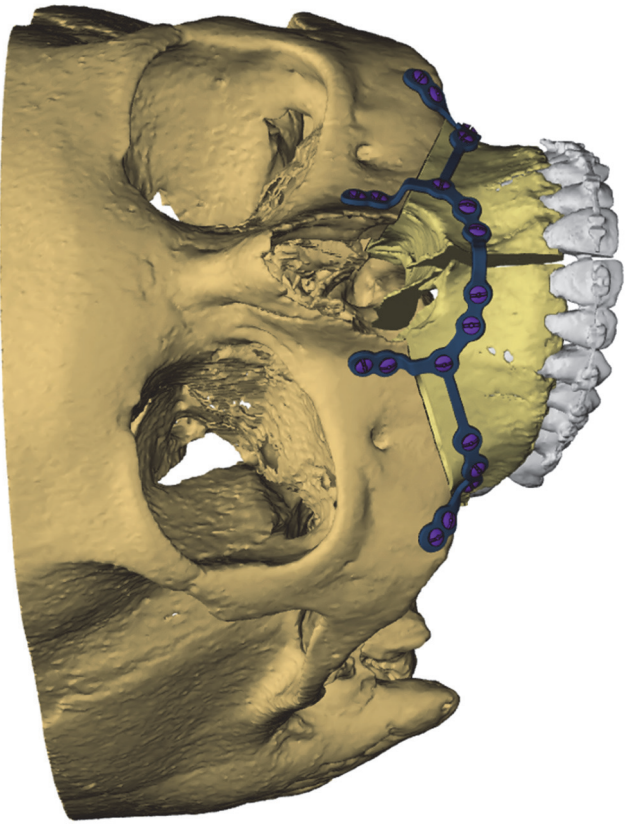


Figure 1: Design of the patient-specific drill guide and fixation implant

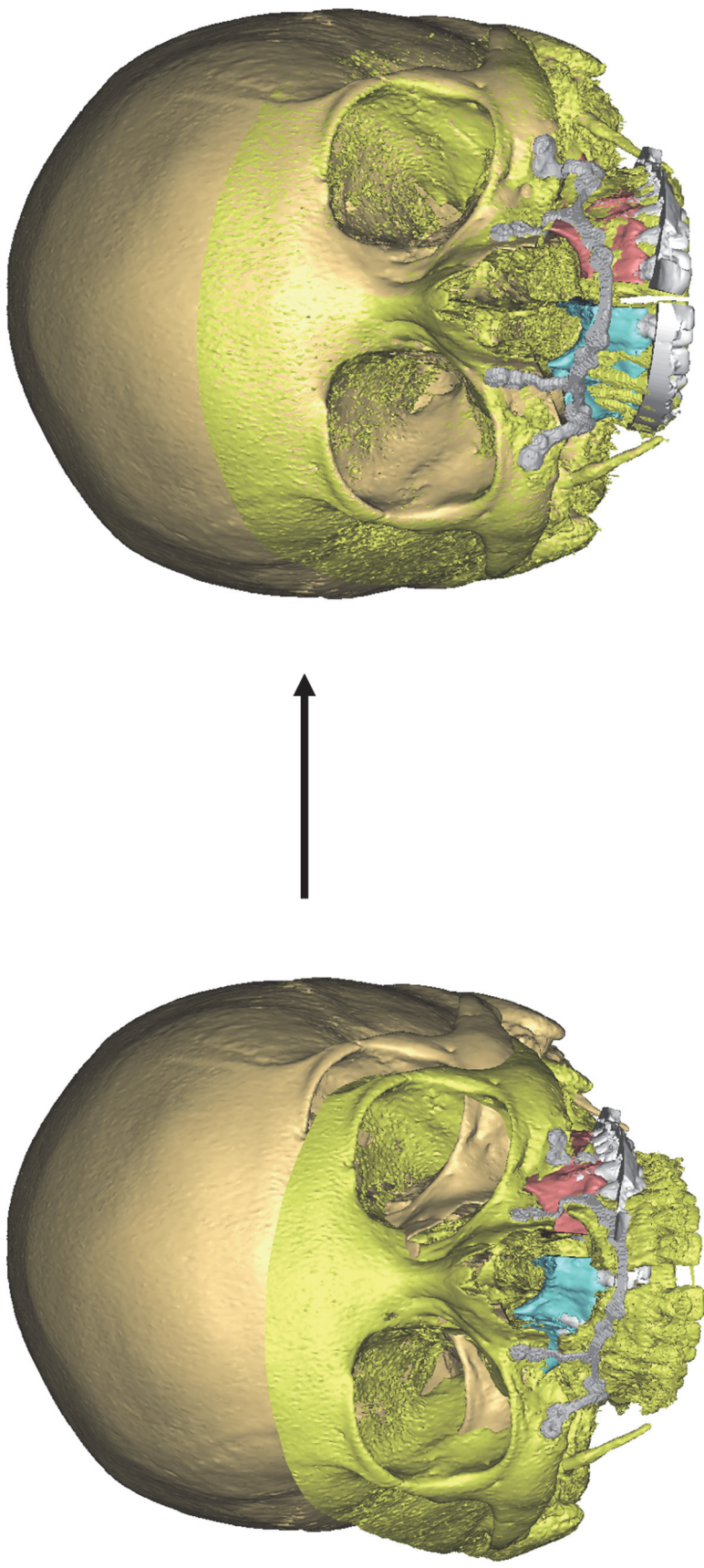


Figure 2: superimposition of the 3D-models post-op and 1-year onto the skull base

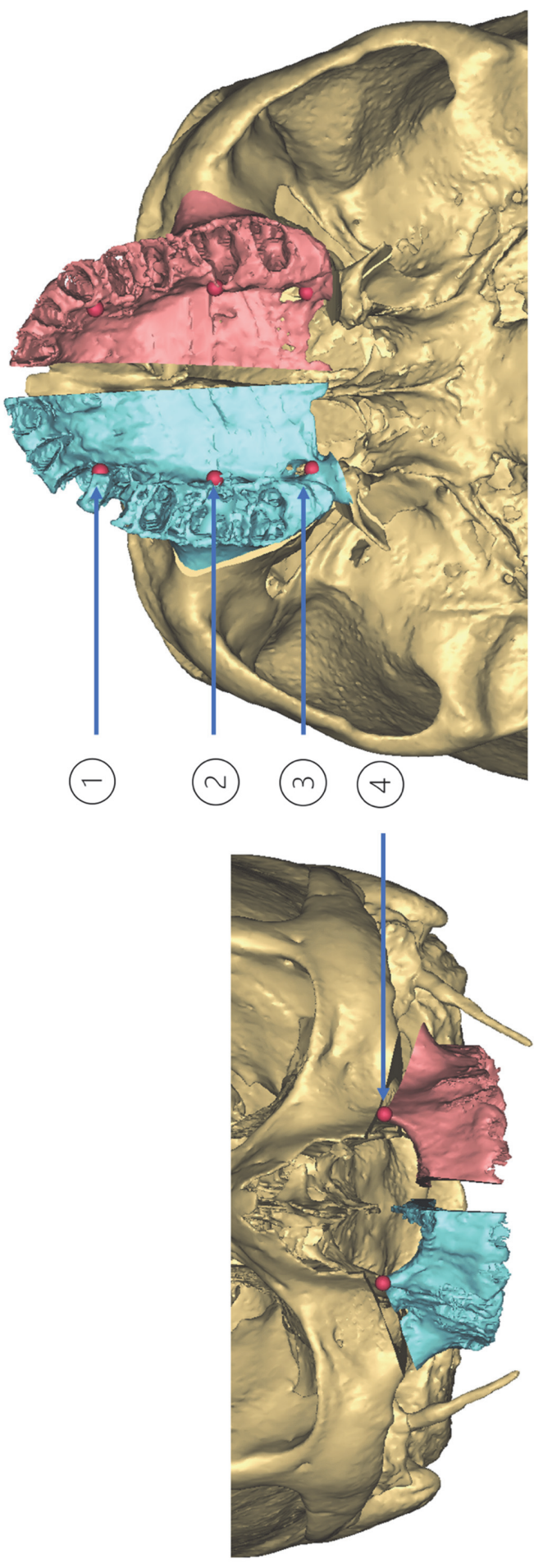


Figure 3: Landmarks placement on planning model

1- at the canine level of palatal bone 2- at the first molar of palatal bone 3- Greater palatine foramina 4- Piriform aperture

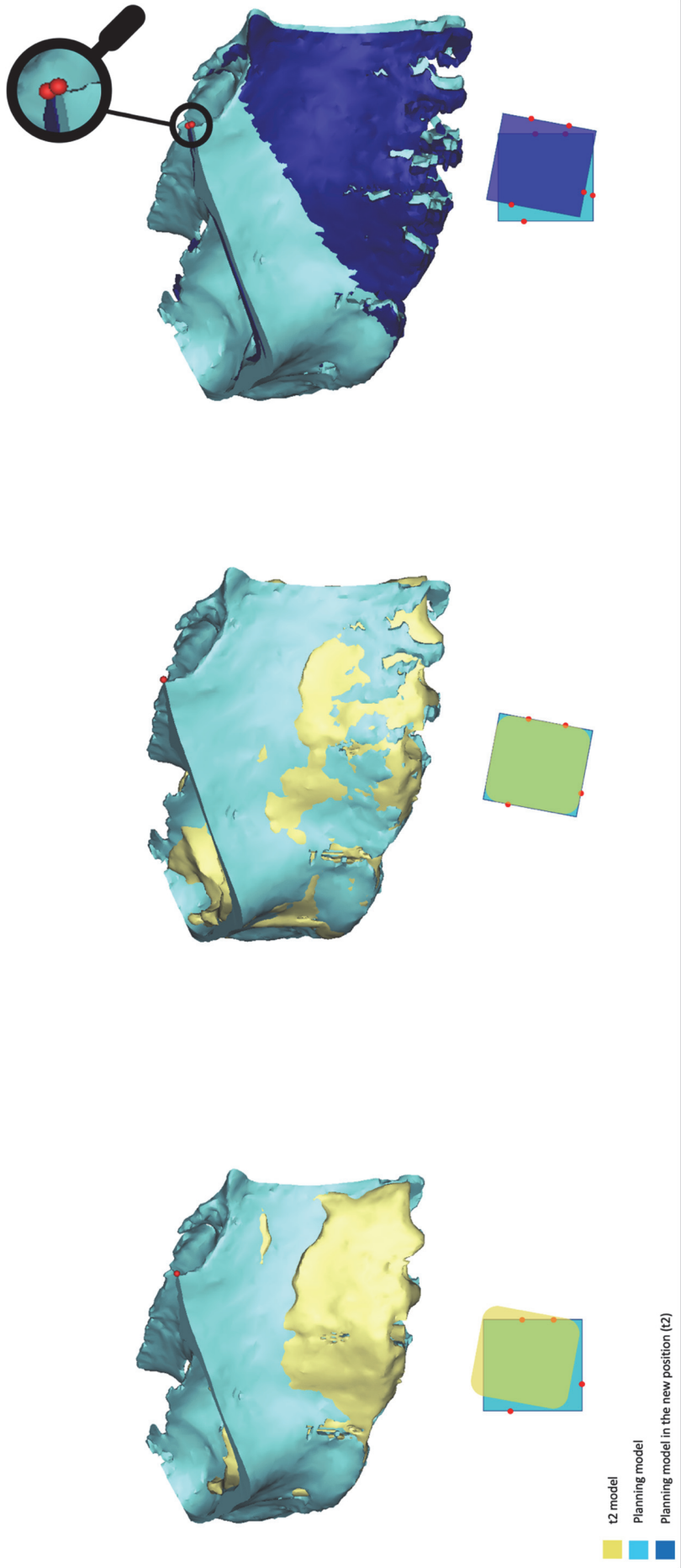


Figure 4: measurement process of the distances between landmarks at the various timepoints.

1- Relative positions of the right half-maxilla models in the planning and at t2 according to superimposition onto the skull bases; 2- Superimposition of the right half-maxilla planning model (with its landmarks) onto the corresponding t2 model

3- Substitution of the t2 model in its actual position at 1 year by the planning model with its landmarks

Each square in the lower sketch represents the corresponding-colored model of the 3D views.

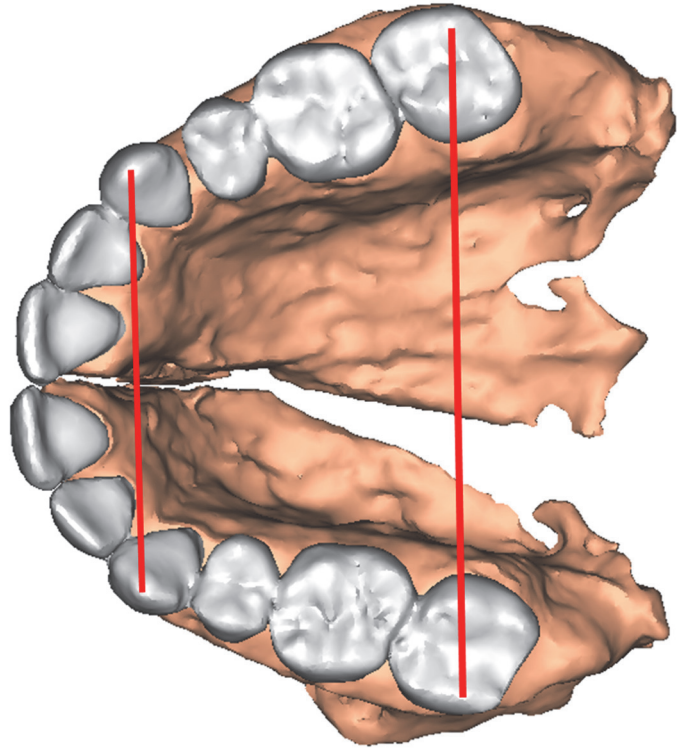
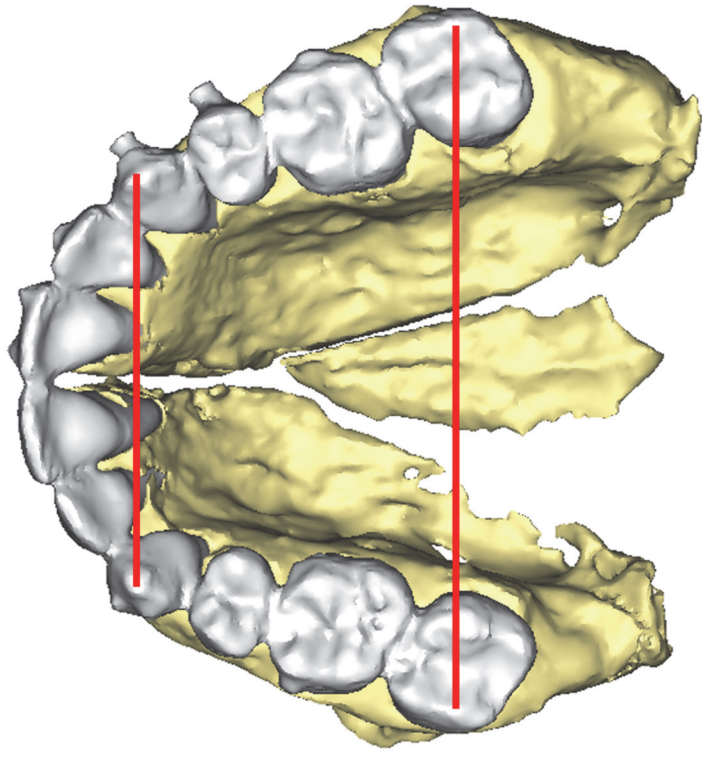


Figure 5: manual measurement of the dental arch diameters at the canines and 2nd molars in the early post-operative CT-scan (to the left) and in the 1-year CT-scan (to the right)

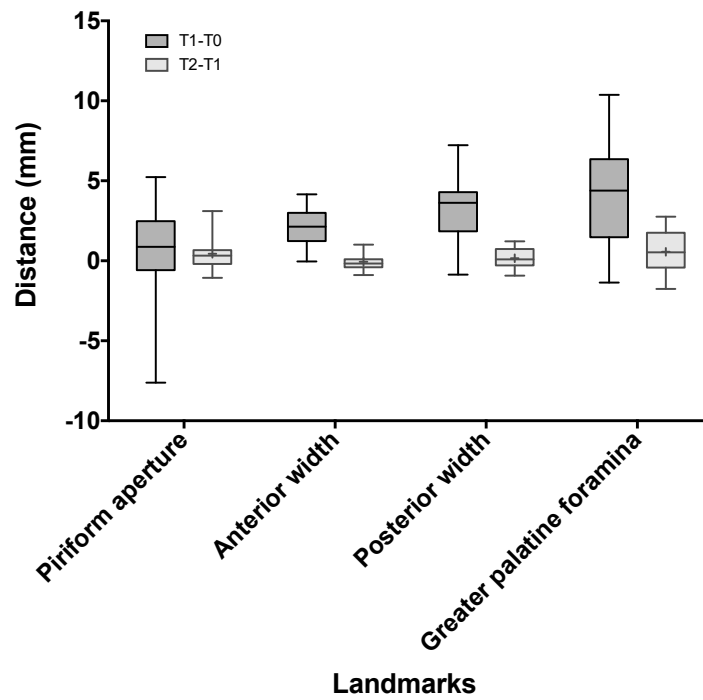


Figure 6: maxillary expansion and stability measured on the bony landmarks. t1-t0: surgical expansion. t2-t1: post-surgical stability

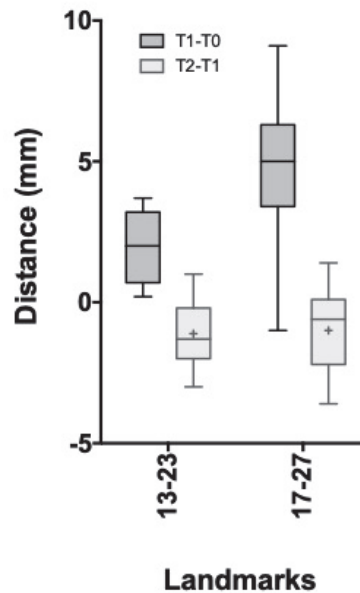


Figure 7: maxillary expansion and stability measured on the dental landmarks. t1-t0: surgical expansion. t2-t1: post-surgical stability. (13-23: canine width. 17-27: 2nd molar width)

Références

1. McNamara JA. Maxillary transverse deficiency. *Am J Orthod Dentofacial Orthop* 2000;117(5):567–70.
2. Reyneke JP., Conley RS. Surgical/Orthodontic Correction of Transverse Maxillary Discrepancies. *Oral Maxillofac Surg Clin North Am* 2020;32(1):53–69.
3. Phillips C., Medland WH., Fields HW., Proffit WR., White RP. Stability of surgical maxillary expansion. *Int J Adult Orthodon Orthognath Surg* 1992;7(3):139–46.
4. Haas Junior OL., Guijarro-Martínez R., de Sousa Gil AP., da Silva Meirelles L., Scolari N., Muñoz-Pereira ME., et al. Hierarchy of surgical stability in orthognathic surgery: overview of systematic reviews. *Int J Oral Maxillofac Surg* 2019;48(11):1415–33.
5. Proffit WR., Turvey TA., Phillips C. Orthognathic surgery: a hierarchy of stability. *Int J Adult Orthodon Orthognath Surg* 1996;11(3):191–204.
6. Yao W., Bekmezian S., Hardy D., Kushner HW., Miller AJ., Huang JC., et al. Cone-beam computed tomographic comparison of surgically assisted rapid palatal expansion and multipiece Le Fort I osteotomy. *J Oral Maxillofac Surg* 2015;73(3):499–508.
7. Marchetti C., Pironi M., Bianchi A., Musci A. Surgically assisted rapid palatal expansion vs. segmental Le Fort I osteotomy: transverse stability over a 2-year period. *J Craniomaxillofac Surg* 2009;37(2):74–8.
8. Alcalde RE., Bloomquist DS., Joondeph D. Chapter 77 - Maxillary Deficiency: Transverse Plane Discrepancies. In: Bagheri SC, Bell RB, and Khan HA, editors. *Current Therapy In Oral and Maxillofacial Surgery*. Saint Louis: W.B. Saunders; 2012. p. 640–50.
9. Seeberger R., Gander E., Hoffmann J., Engel M. Surgical management of cross-bites in orthognathic surgery: Surgically assisted rapid maxillary expansion (SARME) versus two-piece maxilla. *J Craniomaxillofac Surg* 2015;43(7):1109–12.
10. Ismail M., Wessel J., Farrell B. Maintenance of Segmental Maxillary Expansion: The Use of Custom, Virtually Designed, and Manufactured Palatal Appliances Without the Use of an Occlusal Splint. *J Oral Maxillofac Surg* 2019;77(7):1468.e1-1468.e8.
11. Huang GJ., Justus R., Kennedy DB., Kokich VG. Stability of anterior openbite treated with crib therapy. *Angle Orthod* 1990;60(1):17–24; discussion 25-26.
12. Seemann J., Kundt G., Stahl de Castrillon F. Relationship between occlusal findings and orofacial myofunctional status in primary and mixed dentition: part IV: interrelation between space conditions and orofacial dysfunctions. *J Orofac Orthop* 2011;72(1):21–32.
13. Swennen GRJ., Mollemans W., Schutyser F. Three-dimensional treatment planning of orthognathic surgery in the era of virtual imaging. *J Oral Maxillofac Surg* 2009;67(10):2080–92.
14. Stokbro K., Aagaard E., Torkov P., Bell RB., Thygesen T. Virtual planning in orthognathic surgery. *Int J Oral Maxillofac Surg* 2014;43(8):957–65.
15. Metzger MC., Hohlweg-Majert B., Schwarz U., Teschner M., Hammer B., Schmelzeisen R. Manufacturing splints for orthognathic surgery using a three-dimensional printer. *Oral Surg Oral Med Oral Pathol Oral Radiol Endod* 2008;105(2):e1-7.

16. Schouman T., Rouch P., Imholz B., Fasel J., Courvoisier D., Scolozzi P. Accuracy evaluation of CAD/CAM generated splints in orthognathic surgery: a cadaveric study. *Head Face Med* 2015;11:24.
17. Rückschloß T., Ristow O., Müller M., Kühle R., Zingler S., Engel M., et al. Accuracy of patient-specific implants and additive-manufactured surgical splints in orthognathic surgery - A three-dimensional retrospective study. *J Craniomaxillofac Surg* 2019;47(6):847–53.
18. Mazzone S., Bianchi A., Schiariti G., Badiali G., Marchetti C. Computer-aided design and computer-aided manufacturing cutting guides and customized titanium plates are useful in upper maxilla waferless repositioning. *J Oral Maxillofac Surg* 2015;73(4):701–7.
19. Heufelder M., Wilde F., Pietzka S., Mascha F., Winter K., Schramm A., et al. Clinical accuracy of waferless maxillary positioning using customized surgical guides and patient specific osteosynthesis in bimaxillary orthognathic surgery. *J Craniomaxillofac Surg* 2017;45(9):1578–85.
20. Kim H., Cha K-S. Evaluation of the stability of maxillary expansion using cone-beam computed tomography after segmental Le Fort I osteotomy in adult patients with skeletal Class III malocclusion. *Korean J Orthod* 2018;48(1):63–70.
21. Kretschmer WB., Baciut G., Baciut M., Zoder W., Wangerin K. Transverse stability of 3-piece Le Fort I osteotomies. *J Oral Maxillofac Surg* 2011;69(3):861–9.
22. Parizotto JOL., Borsato KT., Peixoto AP., Bianchi J., Cassano DS., Gonçalves JR. Can palatal splint improve stability of segmental Le Fort I osteotomies? *Orthod Craniofac Res* 2020;23(4):486–92.
23. Baumrind S., Frantz RC. The reliability of head film measurements. 1. Landmark identification. *Am J Orthod* 1971;60(2):111–27.
24. Goldenberg DC., Alonso N., Goldenberg FC., Gebrin ES., Amaral TS., Scanavini MA., et al. Using computed tomography to evaluate maxillary changes after surgically assisted rapid palatal expansion. *J Craniofac Surg* 2007;18(2):302–11.
25. Bell RA., LeCompte EJ. The effects of maxillary expansion using a quad-helix appliance during the deciduous and mixed dentitions. *Am J Orthod* 1981;79(2):152–61.
26. Godoy F., Godoy-Bezerra J., Rosenblatt A. Treatment of posterior crossbite comparing 2 appliances: a community-based trial. *Am J Orthod Dentofacial Orthop* 2011;139(1):e45-52.
27. Cozzani M., Guiducci A., Mirengi S., Mutinelli S., Siciliani G. Arch width changes with a rapid maxillary expansion appliance anchored to the primary teeth. *Angle Orthod* 2007;77(2):296–302.
28. Hoppenreijts TJ., van der Linden FP., Freihofer HP., Stoelinga PJ., Tuinzing DB., Jacobs BT., et al. Stability of transverse maxillary dental arch dimensions following orthodontic-surgical correction of anterior open bites. *Int J Adult Orthodon Orthognath Surg* 1998;13(1):7–22.
29. Rossetti RA., Cavanagh NJ., Goldberg MH. Transpalatal rigid fixation of the maxillary sagittal osteotomy in Le Fort I orthognathic surgery. *J Oral Maxillofac Surg* 1993;51(6):710–1.
30. Park Y-W. Bioabsorbable osteofixation for orthognathic surgery. *Maxillofac Plast Reconstr Surg* 2015;37(1).
31. Pancherz H. The nature of Class II relapse after Herbst appliance treatment: a cephalometric long-term investigation. *Am J Orthod Dentofacial Orthop* 1991;100(3):220–33.

SERMENT D'HIPPOCRATE

Au moment d'être admis à exercer la médecine, je promets et je jure d'être fidèle aux lois de l'honneur et de la probité.

Mon premier souci sera de rétablir, de préserver ou de promouvoir la santé dans tous ses éléments, physiques et mentaux, individuels et sociaux.

Je respecterai toutes les personnes, leur autonomie et leur volonté, sans **aucune discrimination selon leur état ou leurs convictions**. J'interviendrai pour les protéger si elles sont affaiblies, vulnérables ou menacées dans leur intégrité ou leur dignité. Même sous la contrainte, je ne ferai pas **usage de mes connaissances contre les lois de l'humanité**.

J'informerai les patients des décisions envisagées, de leurs raisons et de leurs conséquences.

Je ne tromperai **jamais leur confiance** et **n'exploiterai pas le pouvoir hérité** des circonstances pour forcer les consciences.

Je donnerai mes soins à l'indigent et à quiconque me les demandera. Je ne me laisserai pas influencer par la soif du gain ou la recherche de la gloire.

Admis dans l'intimité des personnes, je tairai les secrets qui me seront confiés. Reçu à l'intérieur des maisons, je respecterai les secrets des foyers et ma conduite ne servira pas à corrompre les mœurs.

Je ferai tout pour soulager les souffrances. Je ne prolongerai pas abusivement les agonies. Je ne provoquerai jamais la mort délibérément.

Je préserverai l'indépendance nécessaire à l'accomplissement de ma mission. Je n'entreprendrai rien qui dépasse mes compétences. Je les entretiendrai et les perfectionnerai pour assurer au mieux les services qui me seront demandés.

J'apporterai mon aide à mes confrères ainsi qu'à leurs familles dans l'adversité.

Que les hommes et mes confrères m'accordent leur estime si je suis fidèle à mes promesses ; que je sois déshonoré et méprisé si j'y manque.

Résumé

Objectif : L'objectif de cette étude était d'évaluer la stabilité à long terme des expansions maxillaire chirurgicale utilisant un implant de fixation spécifique aux patients (IFSP) non adjoint d'un dispositif de rétention intra-orale.

Méthode : Nous avons inclus des patients qui ont bénéficié d'une ostéotomie segmentée de Le Fort I réalisée à l'aide d'un IFSP et dont les résultats post opératoire et à un an de suivi ont été contrôlé par une tomодensitométrie. Nous avons superposé les scanners avec la planification chirurgicale assistée par ordinateur pour comparer les points de repères osseux et mesurer les diamètres en chaque paire de points de repères aux différents temps de la prise en charge. Nous avons également mesuré les diamètres entre les canines et les deuxièmes molaires manuellement directement sur les scanners.

Résultat : Quinze patients ont été inclus. L'expansion maxillaire obtenue allait en moyenne de 4,47 mm entre les foramens grand palatin droit et gauche, à 2,11 mm au niveau canin de l'os palatin. Un an après l'intervention, les changements de diamètres du squelette allaient de -0,57 mm en moyenne entre le foramen grand palatin ($p=0,12$) à 0,05 mm en moyenne au niveau canin de l'os palatin ($p=0,56$). Les changements dans les diamètres des arcades dentaires allaient de -1 mm en moyenne entre les deuxièmes molaires à -1,11 mm entre les canines ($p<0,05$).

Discussion et conclusion : Notre étude semble indiquer la stabilité des ostéotomies d'expansion du maxillaire ostéosynthésées à l'aide d'un IFSP et ce malgré l'absence de dispositif de rétention intra-orale. Cela confirme le potentiel de l'emploi de la chirurgie assistée par ordinateur en chirurgie orthognathique.

Mots-clés : Expansion maxillaire, chirurgie assistée par ordinateur, stabilité, chirurgie orthognathique, occlusion croisée.

Abstract

Introduction: The aim of this study was to evaluate the long-term stability of surgical maxillary expansion using patient-specific fixation implants (PSFIs) without intra-oral retention.

Materials & methods: We included consecutive patients who underwent segmented Le Fort I osteotomy and PSFIs with early and 1-year postoperative CT scans. We superimposed the early and 1-year 3D models with the planning to transfer the bony landmarks and measured the distances between each pair of landmarks at the different timepoints. We also measured the distances between the canines and the second molars directly on the CT scans.

Results: Fifteen patients were included. Achieved maxillary expansions ranged from an average of 4.47mm at the greater palatine foramina to an average of 2.11mm at the canine level of palatal bone. One year after surgery, the changes in skeletal diameters ranged from -0.57mm on average at the greater palatine foramina ($p=0.12$) to 0.05mm on average at the canine level of palatal bone ($p=0.56$). Changes in dental arch diameters ranged from -1mm on average between the 2nd molars to -1.11mm between the canines ($P<0.05$).

Discussion: This study showed the stability of maxillary expansion osteotomy using PSFIs even without intra-oral retention.

Keywords: Maxillary expansion, computer-aided surgery, stability, orthognathic surgery, crossbite.