



Université de Picardie Jules Verne  
Faculté de Médecine d'Amiens

**INFECTION A CLOSTRIDIUM DIFFICILE ET  
COLITE AUTO-IMMUNE SOUS  
IMMUNOTHERAPIE DANS LE MELANOME :  
ETUDE RETROSPECTIVE MULTICENTRIQUE**

Thèse pour le Doctorat en Médecine (Diplôme d'Etat)  
Spécialité : Dermatologie et vénéréologie  
Année 2021  
N°2021-16

Présentée le jeudi 25 mars 2021  
Par VUILLAMY Chloé

Présidente du jury : Madame le Professeur Catherine LOK  
Membres du jury : Monsieur le Professeur Jean-Luc SCHMIT  
Monsieur le Professeur Mathurin FUMERY  
Monsieur le Docteur Michele LAMURAGLIA  
Directeur de thèse : Monsieur le Docteur Jean-Philippe ARNAULT

## **REMERCIEMENTS**

### **A ma présidente du jury,**

**Madame le Professeur Catherine LOK**

**Professeur des Universités-Praticien Hospitalier**

**Service de Dermatologie-Vénérologie**

**Membre du Conseil de l'UFR de Médecine**

**Chef du Service de Dermatologie**

Vous me faites l'honneur de présider ce jury.

Je vous remercie pour votre écoute, vos conseils et votre soutien tout au long de mon internat.

Je vous prie d'accepter l'expression de mon plus profond respect.

## **A mes juges**

**Monsieur le Professeur Jean-Luc SCHMIT**

**Professeur des Universités-Praticien Hospitalier**

**Service de Maladies infectieuses et tropicales**

**Responsable du service des maladies infectieuses et tropicales**

**Pôle "Médico-chirurgical digestif, rénal, infectieux, médecine interne et endocrinologie" (D.R.I.M.E)**

**Chevalier dans l'Ordre des Palmes Académiques**

Vous me faites l'honneur de juger mon travail.

Je vous remercie pour votre enseignement lors de mon semestre en maladies infectieuses et tropicales.

J'admire l'étendue de vos connaissances, votre pédagogie et votre empathie.

**Monsieur le Professeur Mathurin FUMERY**

**Professeur des Universités – Praticien Hospitalier**

**Service de Gastro-entérologie**

Vous me faites l'honneur de juger mon travail.

Je vous remercie pour vos conseils, votre implication et l'intérêt que vous portez à mon travail.

Je vous en suis sincèrement reconnaissante.

**Monsieur le Docteur Michele LAMURAGLIA**

**Praticien Hospitalier**

**Service d'Oncologie Médicale**

Je vous remercie d'avoir accepté de juger mon travail.

C'est un honneur d'apprendre l'oncologie médicale à vos côtés.

Merci pour votre gentillesse tout au long de ce semestre.

**A mon directeur de thèse :**

**Monsieur le Docteur Jean-Philippe ARNAULT**

**Praticien Hospitalier**

**Service de Dermatologie**

Je te remercie pour ta confiance en me proposant ce travail.

Je te remercie de m'avoir transmis ta passion pour l'onco-dermatologie ainsi que pour ton enseignement tout au long de mon internat.

# TABLES DES MATIERES

<b>I. INTRODUCTION.....</b>	<b>12</b>
A. LE MELANOME.....	12
1. Définition et épidémiologie.....	12
2. Traitement.....	12
B. L'IMMUNOTHERAPIE.....	13
1. Mécanismes.....	13
2. L'immunothérapie, une révolution dans le mélanome métastatique.....	13
3. Effets secondaires de l'immunothérapie.....	14
a. Généralités.....	14
b. Les effets secondaires gastro-intestinaux.....	15
i. Immunothérapie anti-CTLA-4.....	15
ii. Immunothérapie anti-PD1.....	16
iii. Combinaison d'immunothérapie par ipilimumab et nivolumab.....	17
C. L'INFECTION A CLOSTRIDIUM DIFFICILE (CD).....	17
1. Généralités.....	17
2. Epidémiologie.....	17
3. Facteurs de risque.....	17
4. Physiopathologie.....	17
a. Cycle de colonisation de CD.....	17
b. Pathogénicité de CD.....	18
5. Diagnostic.....	19
a. Définition.....	19
b. Signes cliniques.....	20
c. Aspects endoscopiques et histologiques.....	20
d. Diagnostic microbiologique.....	20
6. Traitement.....	21
7. L'infection à CD chez les patients présentant une néoplasie.....	22
D. L'INFECTION A CD SOUS IMMUNOTHERAPIE.....	22
1. Rationnel de l'étude.....	22
2. Objectifs de l'étude.....	22
<b>II. MATERIEL ET METHODES.....</b>	<b>23</b>
A. CARACTERISTIQUES DE NOTRE ETUDE.....	23
B. DEROULEMENT DE L'ETUDE.....	23

1.	Rédaction d'un questionnaire .....	23
2.	Appel à cas.....	23
C.	CHOIX DE LA POPULATION .....	24
1.	Critères d'inclusion.....	24
2.	Critères d'exclusion.....	24
3.	Critères de jugement.....	24
4.	Définition de certains critères de jugement .....	25
D.	METHODE STATISTIQUE.....	25
E.	ASPECTS JURIDIQUES ET REGLEMENTAIRES .....	25
<b>III.</b>	<b>RESULTATS .....</b>	<b>26</b>
A.	DESCRIPTION DE LA POPULATION ETUDIEE .....	26
	18 patients ont été recueillis dans le cadre de cette étude. ....	26
1.	Centres rapporteurs.....	26
2.	Caractéristiques cliniques .....	26
3.	Histoire de la maladie oncologique .....	27
B.	DESCRIPTION DETAILLEE DES PATIENTS.....	28
1.	Patients avec survenue d'une colite auto-immune .....	28
a.	Colite auto-immune compliquée d'une infection à CD .....	28
b.	Survenue concomitante de colite auto-immune et d'infection à CD .....	31
c.	Infection à CD suivie d'une colite auto-immune .....	32
2.	Patients avec une infection à CD isolée.....	33
C.	SURVENUE D'UNE COLITE AUTO-IMMUNE.....	35
D.	CARACTERISTIQUES DE L'INFECTION A CD .....	35
E.	CARACTERISTIQUES DE LA COLITE AUTO-IMMUNE.....	42
F.	AUTRES EFFETS SECONDAIRES A L'IMMUNOTHERAPIE.....	43
G.	DEVENIR DES PATIENTS .....	44
H.	REPONSE A L'IMMUNOTHERAPIE .....	44
<b>IV.</b>	<b>DISCUSSION .....</b>	<b>45</b>
A.	DISCUSSION DE NOTRE COHORTE DE PATIENTS.....	45
1.	Caractéristiques de l'infection à CD.....	45
a.	Immunothérapie lors de l'infection à CD .....	45
b.	Délai de survenue de l'infection à CD .....	45
c.	Symptomatologie de l'infection à CD .....	46
d.	Gravité de l'infection à CD .....	46
e.	Facteurs de risque .....	46
f.	Examens endoscopiques et histologiques .....	46



g.	Traitement de l'infection à CD .....	47
h.	Cas d'infections à CD concomitants d'une colite auto-immune .....	47
i.	Cas de l'infection à CD suivie d'une colite auto-immune .....	47
2.	Caractéristiques de la colite auto-immune.....	48
3.	Conséquences sur la poursuite de l'immunothérapie .....	48
<b>B.</b>	<b>REVUE DE LA LITTERATURE ET COMPARAISON AVEC NOTRE COHORTE DE PATIENTS .....</b>	<b>49</b>
1.	Cas isolés rapportés d'infection à CD survenue de façon concomitante à une colite auto-immune .....	49
2.	Recueil de 5 cas de patients ayant eu une superposition de colite auto-immune et d'infection à CD.....	50
<b>C.</b>	<b>COMPARAISON AVEC LA POPULATION GENERALE .....</b>	<b>52</b>
1.	Incidence et prévalence de l'infection à CD.....	52
2.	Les infections à CD fulminantes .....	52
3.	Facteurs de risques de l'infection à CD.....	53
4.	Traitement de l'infection à CD .....	53
<b>D.</b>	<b>PARALLELE AVEC LA PRISE EN CHARGE DE L'INFECTION A CD DANS LES MICI .....</b>	<b>55</b>
1.	Définition des MICI et similarités avec les colites auto-immunes.....	55
a.	Définition .....	55
b.	Similarités entre MICI et colites auto-immunes .....	55
i.	Similarités cliniques .....	55
ii.	Similarités endoscopiques .....	55
iii.	Similarités histologiques .....	55
iv.	Rôle de la calprotectine fécale (CF).....	56
v.	Elévation des anticorps.....	56
vi.	Présence de facteurs pronostiques communs .....	56
vii.	Similarités thérapeutiques.....	56
c.	Différences entre colite auto-immune et MICI.....	56
i.	Localisation des lésions.....	56
ii.	Histologie .....	56
iii.	Anticorps .....	56
iv.	La corticothérapie par budésonide .....	57
2.	L'infection à CD dans les MICI.....	57
a.	La fréquence de l'infection à CD .....	57
b.	Complications de l'infection à CD.....	58
c.	Déclenchement d'une poussée de MICI.....	58

d.	Les facteurs de risque de l'infection à CD dans les MICI. ....	58
e.	Caractéristiques endoscopiques de l'infection à CD dans les MICI .....	59
f.	Le traitement de l'infection à CD chez les patients présentant une MICI. ....	59
g.	La place de la TMF .....	60
E.	LIMITES ET FORCES DE NOTRE ETUDE .....	61
1.	Forces de l'étude.....	61
2.	Limites de l'étude .....	61
3.	Perspectives futures .....	61
<b>V.</b>	<b>CONCLUSION.....</b>	<b>62</b>
	<b>REFERENCES BIBLIOGRAPHIQUES.....</b>	<b>64</b>
	<b>ANNEXES .....</b>	<b>70</b>
Annexe 1	.....	70
Annexe 2	.....	72
Annexe 3	.....	78

## **ABBREVIATIONS**

AEoSI : Adverse Events of Special Interest

AINS : Anti-inflammatoire non stéroïdien

AJCC : American Joint Committee on Cancer

AMM : Autorisation de Mise sur le Marché

AP-HM : Assistance Publique des Hôpitaux de Marseille

CAI : Colite auto-immune

CD : Clostridium difficile

CF : Calprotectine fécale

CHRU : Centre Hospitalier Régional Universitaire

CHU : Centre Hospitalier Universitaire

CTCAE : Common Terminology Criteria for Adverse Events

DRCI : Direction de la Recherche Clinique et de l'Innovation

GDH : Glutamate DésHydrogénase

ESCMID : Société européenne de microbiologie clinique et de maladies infectieuses

FRS : Fibro-rectosigmoïdoscopie

IDSA : Infectious Diseases Society of America

INCa : Institut National du Cancer

IPP : Inhibiteur de la pompe à protons

irAEs : immune-related Adverse Events

MC : Maladie de Crohn

MDRD : Modification of Diet in Renal Disease

MICI : Maladies Inflammatoires Chroniques de l'Intestin

OMS : Organisation Mondiale de la Santé

PNN : Polynucléaire neutrophile

SFD : Société Française de Dermatologie

SHEA : Society for Healthcare Epidemiology of America

RCH : Rectocolite hémorragique

TAAN : Technique d'Amplification des Acides Nucléiques

TMF : Transplantation de Microbiote Fécal

# **I. INTRODUCTION**

## **A. LE MELANOME**

### **1. Définition et épidémiologie**

Le mélanome est un cancer de la peau développé au dépens des mélanocytes(1).

Il représente, dans le monde en 2020, le 5<sup>ème</sup> cancer le plus fréquent chez l'homme (après le cancer de la prostate, du poumon, du colon-rectum et de la vessie) et le 6<sup>ème</sup> cancer le plus fréquent chez la femme (après le cancer du sein, du poumon, du colon-rectum, de l'utérus et de la thyroïde)(2). Selon les données de l'Institut National du Cancer (INCa), 15 404 cas de mélanomes cutanés ont été rapportés en 2017 en France ainsi que 1783 décès. Son incidence augmente significativement depuis 1980(3).

### **2. Traitement**

La classification du mélanome aujourd'hui utilisée est la 8<sup>ème</sup> édition de l'American Joint Committee on Cancer (AJCC) de 2017(4), présentée en **Annexe 1**.

Aux stades I, II et III, le traitement de référence est chirurgical avec exérèse de la lésion avec des marges selon l'épaisseur de la tumeur (ou indice de Breslow). La technique du ganglion sentinelle est proposée en cas d'indice de Breslow égal ou supérieur à 0,8 mm. Un curage ganglionnaire est envisagé si le ganglion sentinelle est positif(5).

En cas d'envahissement ganglionnaire, il y a une indication à réaliser un traitement adjuvant d'une durée d'un an. Ce traitement se fait par immunothérapie par anti-PD1 (pembrolizumab ou nivolumab) ou par thérapie ciblée anti-RAF/anti-MEK(6–8).

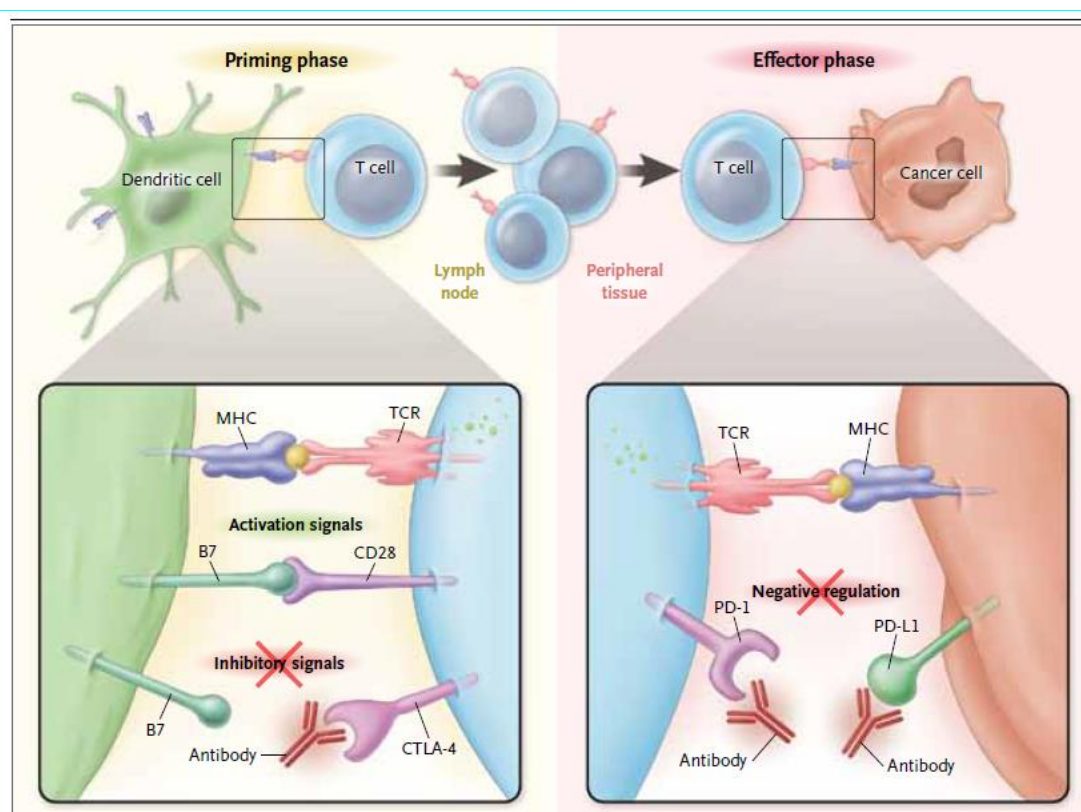
Le traitement par thérapie ciblée anti-RAF/anti-MEK ne peut être proposé que dans les mélanomes exprimant la mutation *BRAFV600E*. Cela concerne environ 50% des mélanomes(9).

Au stade métastatique ou localement avancé, plusieurs traitements sont disponibles. Pour les mélanomes BRAF mutés, un traitement par thérapie ciblée anti-RAF/anti-MEK peut être proposé. Ce traitement permet souvent une réponse rapide. La survie à 3 ans chez les patients avec un mélanome métastatique et recevant une thérapie cible anti-RAF/anti-MEK est de 44%(10). L'immunothérapie est le deuxième pilier majeur de traitement du mélanome métastatique.

## B. L'IMMUNOTHERAPIE

### 1. Mécanismes

Les cellules tumorales sont capables de détourner les dispositifs de contrôle du système immunitaire en inactivant les lymphocytes T. L'organisme est donc freiné et ne peut plus lutter contre les cellules cancéreuses. Ces points de contrôle (CTLA-4, PD1, PDL1) peuvent être bloqués par des traitements appelés « inhibiteurs de points de contrôles immunitaires » (**Figure 1**). Le blocage de ces points de contrôle permet de réactiver le système immunitaire afin qu'il se défende contre les cellules tumorales(11).



**Figure 1 :** Mécanismes d'action de l'immunothérapie. D'après : Ribas A. *Tumor Immunotherapy Directed at PD-1. N Engl J Med* 2012.

### 2. L'immunothérapie, une révolution dans le mélanome métastatique

Les immunothérapies aujourd'hui utilisées dans le traitement du mélanome sont l'ipilimumab (anticorps anti-CTLA-4), le nivolumab et le pembrolizumab (anticorps anti-PD1)(12).

L'apparition de l'immunothérapie a révolutionné le pronostic de cette maladie dont la médiane de survie sous traitement par chimiothérapie par dacarbazine n'était que de 5,6 à 11 mois(13). La survie à 3 ans des patients métastatiques sous nivolumab est aujourd'hui de

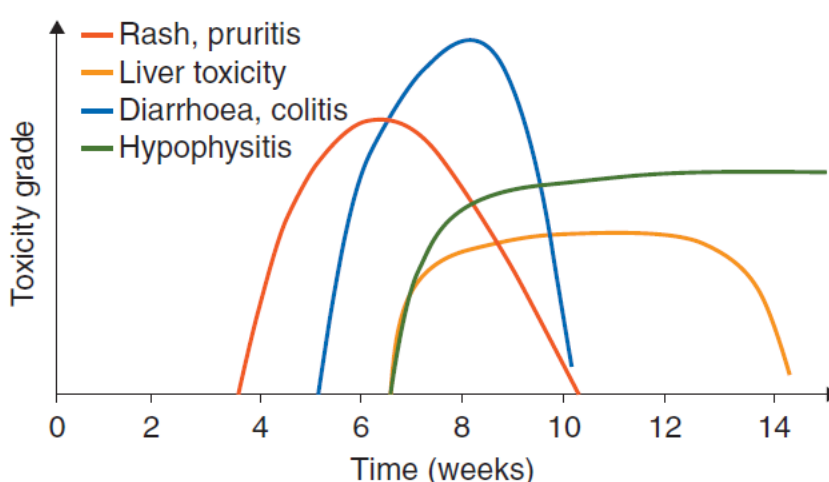
51%(14). La survie des patients métastatiques sous pembrolizumab est de 34% à 5 ans(15). La survie globale est augmentée chez les patients présentant un mélanome métastatique sous traitement combinant l'immunothérapie par ipilimumab et nivolumab en comparaison au nivolumab seul. Elle est de 58% à 3 ans contre 52% pour le nivolumab seul après randomisation selon le statut BRAF, PD-L1 et le stade de la maladie(16).

### 3. Effets secondaires de l'immunothérapie

#### a. Généralités

Avec l'immunothérapie sont apparus de nouveaux effets secondaires. Ces effets secondaires sont d'ordre immunologique et appartiennent au même spectre que les maladies auto-immunes. Ils sont dénommés immune-related Adverse Events (irAEs) dans la littérature(12).

Tous les organes peuvent être atteints, certains avec une fréquence plus élevée que d'autres. Les principaux organes atteints sont la peau, le colon, les glandes endocriniennes, le foie et les poumons. Certains effets secondaires immunologiques peuvent être létaux, surtout en cas d'atteinte myocardique ou du système neurologique. Le délai d'apparition des effets secondaires immunologiques est en général de quelques semaines à trois mois après le début du traitement par immunothérapie et diffère selon l'organe atteint (**Figure 2**). Mais le délai peut-être plus long ; certains effets secondaires ont été décrits un an après l'arrêt du traitement(17).



**Figure 2** : Délai d'apparition des effets secondaires immunologiques sous traitement par ipilimumab. D'après : Haanen JBAG, Carbone F, Robert C, Kerr KM, Peters S, Larkin J, et al. Management of toxicities from immunotherapy: ESMO Clinical Practice Guidelines for diagnosis, treatment and follow-up. Ann Oncol 2017.

Les effets secondaires immunologiques sont divisés en plusieurs grades selon leur gravité. La classification Common Terminology Criteria for Adverse Events (CTCAE) est la plus couramment utilisée(18).

b. Les effets secondaires gastro-intestinaux.

i. *Immunothérapie anti-CTLA-4*

Un tiers des patients sous immunothérapie par anti-CTLA-4 développe des effets secondaires immunologiques de la sphère gastro-intestinale : ulcère gastro-duodéal, œsophagite, gastrite, diarrhée et colite auto-immune (CAI)(19).

Une diarrhée survient chez 27-31% des patients sous ipilimumab selon une étude menée sur 676 patients en 2013 par Hodi *et al.*(20). Une colite survient chez 8 à 22% des patients traités par ipilimumab(19). Moins de 1% des patients ont présenté des complications à type de perforation intestinale et/ou décès(17).

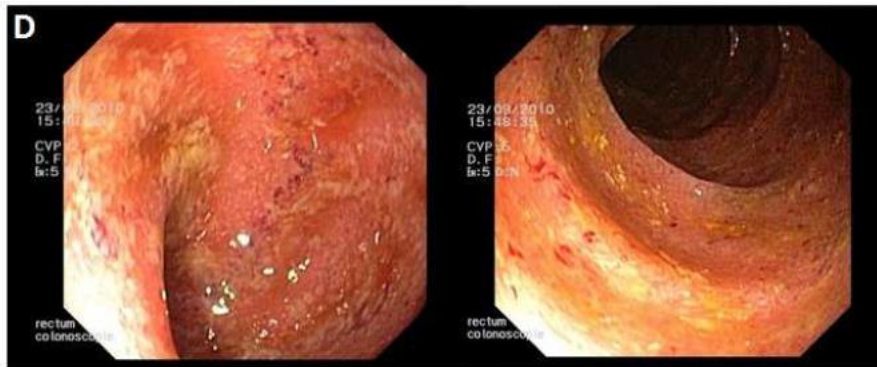
Il s'agit de l'effet secondaire d'ordre immunologique le plus fréquent et le plus sévère ainsi que celui le plus souvent responsable de l'arrêt du traitement par anti-CTLA-4(21).

La demi-vie de l'ipilimumab est de 2 semaines, mais les effets secondaires peuvent persister longtemps après l'élimination du produit. Ainsi les symptômes peuvent survenir dès la première perfusion d'immunothérapie comme plusieurs mois après la dernière dose d'ipilimumab(17).

Les symptômes de la colite auto-immune sont une diarrhée (pour 92% des patients), des douleurs abdominales (82%), une hématochézie (64%), de la fièvre (46%) et des vomissements (36%). Les patients peuvent présenter une anémie, une élévation de la CRP et une hypoalbuminémie(22).

Une exploration digestive par fibro-rectosigmoïdoscopie (FRS) ou coloscopie doit être réalisée devant toute suspicion de colite auto-immune. Le colon sigmoïde et le rectum sont les localisations les plus fréquemment touchées ; c'est pour cette raison qu'une FRS est le plus souvent suffisante.

Les lésions endoscopiques de la colite auto-immune les plus fréquemment retrouvées sont : une perte de la vascularisation normale, une granulation, une muqueuse érythémateuse et friable, du pus, des saignements et des ulcérations, comme illustré sur la **Figure 3** (23).



**Figure 3** : Signes endoscopiques d'une colite auto-immune à l'ipilimumab : muqueuse érythémateuse et friable, perte du réseau vasculaire et érosions. D'après : Verschuren EC, van den Eertwegh AJ, Wonders J, Slangen RM, van Delft F, van Bodegraven A, et al. *Clinical, Endoscopic, and Histologic Characteristics of Ipilimumab-Associated Colitis. Clin Gastroenterol Hepatol* 2016.

Les principaux signes histologiques de colite auto-immune retrouvés sur les biopsies du colon et du rectum sont : une infiltration intra-épithéliale de polynucléaires neutrophiles (PNN), des abcès cryptiques, un infiltrat inflammatoire transmuqueux dans la lamina propria, des cryptes irrégulières et plus rarement des cellules apoptotiques(23).

En cas de diarrhée de grade 1 ou 2, un traitement symptomatique par régime alimentaire adapté et traitement médical anti-diarrhéique doit être instauré avec poursuite du traitement par ipilimumab. Les patients avec une diarrhée de grade 2 persistante, de grade 3 ou 4 nécessitent une corticothérapie par voie intraveineuse à la dose de 1 à 2 mg/kg/jour. En cas d'amélioration, au bout de cinq jours, un switch par une corticothérapie générale orale doit être faite pour une durée de 8 à 12 semaines. En cas de non-réponse à la corticothérapie générale à 3-5 jours, un traitement par infliximab (5 mg/kg) doit être instauré en l'absence de contre-indications. La réponse est souvent excellente, mais certains patients nécessitent une 2<sup>ème</sup> perfusion d'infliximab 2 semaines après la première administration(17).

#### ii. Immunothérapie anti-PD1

La colite auto-immune sous immunothérapie par anti-PD1 survient de façon beaucoup moins fréquente que sous immunothérapie par anti-CTLA-4. Dans l'étude de Larkin *et al.* 0,6% des patients sous nivolumab ont présenté une colite auto-immune(24). Les caractéristiques de la colite auto-immune sous anti-PD1 sont beaucoup moins bien décrites que sous anti-CTLA-4. Selon Nahar *et al.*, les colites auto-immunes sous anti-PD1 surviennent plus tard et sont moins sévères. Elles ont les mêmes caractéristiques endoscopiques. Elles présenteraient de légères différences sur le plan histologique(25).



### *iii. Combinaison d'immunothérapie par ipilimumab et nivolumab*

La diarrhée et les colites auto-immunes sont plus fréquentes et surviennent de façon plus précoce sous combinaison de traitement par ipilimumab et nivolumab que sous immunothérapie seule par ipilimumab ou par nivolumab(26).

## **C. L'INFECTION A CLOSTRIDIUM DIFFICILE (CD)**

### **1. Généralités**

CD a été identifié pour la première fois en 1978 comme agent pathogène responsable de diarrhée, puis plus tard de colite dont le modèle est la colite pseudo-membraneuse. Il s'agit d'une bactérie bacille gram positive, anaérobie stricte et productrice de spores. La transmission est oro-fécale(27).

### **2. Epidémiologie**

Selon l'étude nationale ICD-RAISIN 2009, l'incidence des infections à CD en France est estimée à 2,3 cas pour 10 000 patients-jours(28). Au cours de ces trente dernières années, CD est devenu le premier agent pathogène responsable d'infections nosocomiales devant le Staphylocoque aureus résistant à la méticilline (SARM). Par ailleurs, on observe depuis quelques années une augmentation du nombre de cas communautaires(29).

### **3. Facteurs de risque**

Le principal facteur de risque de la survenue d'une infection à CD est la prise antérieure d'une antibiothérapie. Jusqu'à 5% des patients ayant pris une antibiothérapie développent une infection à CD. Les autres facteurs de risque sont : un âge supérieur à 65 ans, une hospitalisation récente, en particulier une durée prolongée d'hospitalisation, et des comorbidités telle qu'une néoplasie, une transplantation d'organe solide, une hypoalbuminémie, un traitement par chimiothérapie, une insuffisance rénale chronique, une maladie inflammatoire chronique de l'intestin et un traitement au long cours par corticoïdes. Le rôle favorisant des inhibiteurs de la pompe à protons (IPP) est démontré dans certaines études, mais pas dans d'autres. L'utilisation d'anti-inflammatoires non stéroïdiens (AINS) semble être également un facteur de risque d'infection à CD(30–34).

### **4. Physiopathologie**

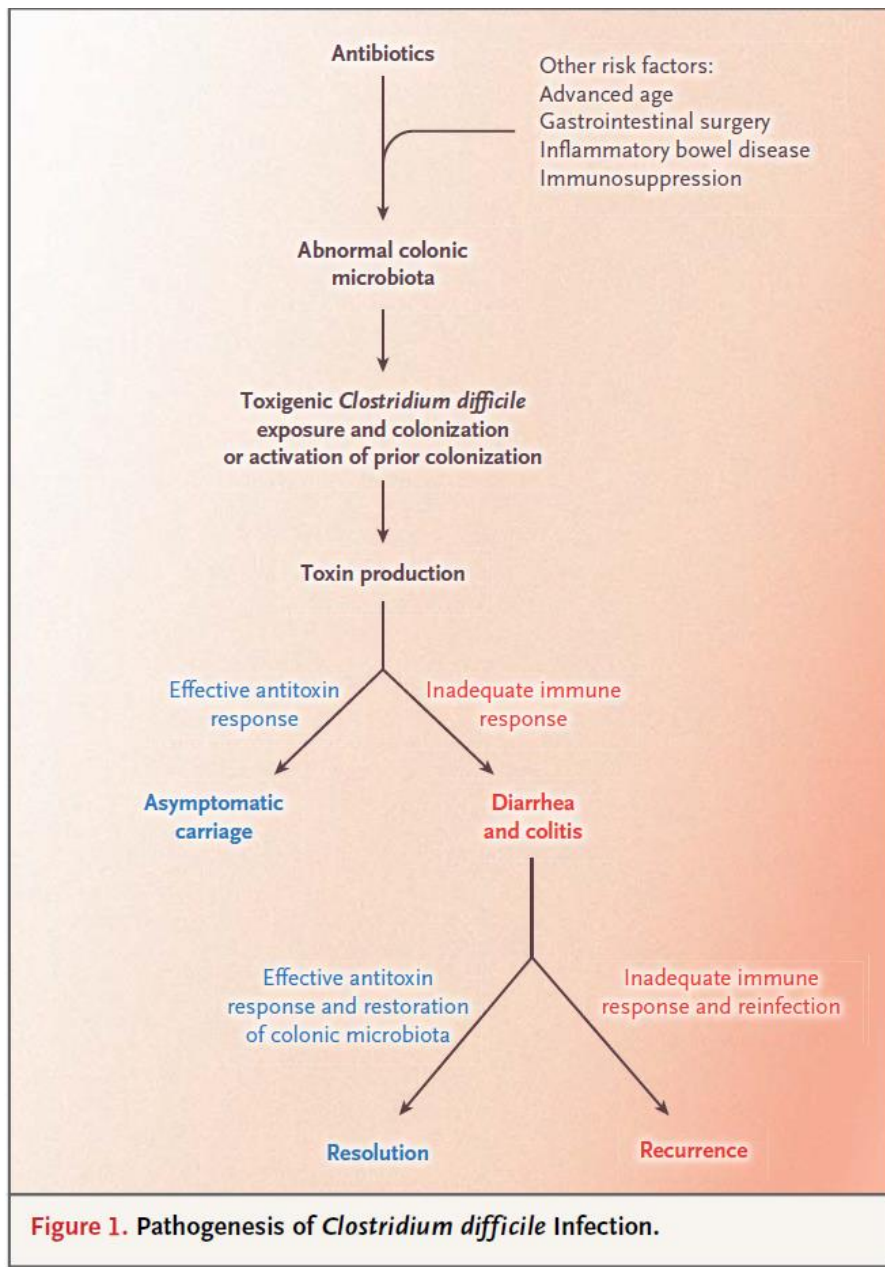
#### **a. Cycle de colonisation de CD**

La bactérie se transmet par voie oro-fécale, soit directement par manuportage, soit à partir de l'environnement contaminé par l'homme ou certains animaux comme les porcs. Les spores de CD sont très résistantes et sont les véhicules des formes végétatives. La capacité des

spores à coloniser l'intestin est influencé par la structure du microbiote. Ainsi, les changements induits par une prise d'antibiothérapie par exemple dans la structure du microbiote peut favoriser une colonisation des spores de CD. La germination des spores se fait dans le tube digestif et dépend de facteurs d'hôtes, tels que les acides biliaires primaires. Les formes végétatives vont produire des toxines. La sporulation des formes végétatives aura lieu dans le côlon puis sera éliminée dans l'environnement(35).

#### b. Pathogénicité de CD

Seules les souches toxinogènes de CD sont pathogènes. La production des toxines est dépendante des souches de CD mais également de nombreux facteurs d'environnement liés à l'hôte qui influencent l'expression des toxines. Il s'agit des toxines A et B. Une fois sécrétées, les toxines pénètrent dans les cellules de l'épithélium colique et entraînent une cascade d'évènements conduisant à la synthèse de cytokines et chimiokines pro-inflammatoires, au recrutement des neutrophiles, à la rupture des jonctions serrées, la sécrétion hydro-électrolytique et à la mort cellulaire par apoptose et par nécrose. C'est cette réponse immunitaire excessive qui est à l'origine des symptômes : diarrhée, douleur abdominale, colite (**Figure 4**) (35).



**Figure 4** : Pathogénie de l'infection à CD. D'après : Leffler DA, Lamont JT. *Clostridium difficile* Infection. Longo DL, editor. *N Engl J Med* 2015.

## 5. Diagnostic

### a. Définition

Selon la Société européenne de microbiologie clinique et de maladies infectieuses (ESCMID)(36), l'infection à CD est définie par :

- Soit un tableau clinique compatible et la preuve microbiologique de la présence d'une souche de CD productrice de toxines dans les selles sans autre cause évidente responsable de la diarrhée
- Soit la présence d'une colite pseudo-membraneuse.

#### b. Signes cliniques

Les 2 formes cliniques sont représentées par la diarrhée simple post-antibiothérapie et la colite à pseudo-membranes. La symptomatologie clinique de la diarrhée simple est une diarrhée aqueuse (définie par plus de trois selles par jour) associée ou non à une hyperthermie, une douleur abdominale et un iléus. La symptomatologie de la colite pseudo-membraneuse est plus bruyante. La diarrhée est plus abondante avec plus de 7 selles par jour, souvent accompagnée d'une hyperthermie et de douleurs abdominales. A l'endoscopie, la muqueuse colique est recouverte de plaques jaunes surélevées éparses ou confluentes selon le stade de la maladie(30).

#### c. Aspects endoscopiques et histologiques

Comme dit précédemment, l'aspect le plus fréquent de CD est celui de colite pseudomembraneuse, quasi-pathognomique de cette infection. La muqueuse alentour est d'aspect normal ou peu modifié avec perte du contraste vasculaire, érythème simple. Dans les formes mineures, sont parfois visualisés des aspects d'érythème diffus avec micro-érosions. Dans les formes plus sévères, sont parfois visualisées des ulcérations(37).

Sur le plan histologique, l'analyse des biopsies met en évidence une nécrose superficielle de la muqueuse associée à un exsudat fibrinoleucocytaire, à des débris tissulaires et à du mucus. Les cryptes sont distendues et on a un infiltrat inflammatoire de la lamina propria par des PNN(38).

#### d. Diagnostic microbiologique

Il y a plusieurs tests microbiologiques pour mettre en évidence une souche de CD productrice de toxines dans les selles(39).

Le test de cytotoxicité est la méthode de référence. Elle est très spécifique mais peu sensible. Elle a comme inconvénient d'être assez longue, rendant un résultat au bout de 24 à 48 heures. La culture de CD puis la détection in vitro des toxines est une autre méthode utilisée et est également considérée comme une méthode de référence mais est également longue (2 à 4 jours). Le test immuno-enzymatique permet la détection de la glutamate déshydrogénase (GDH) dans les selles. Cette enzyme est produite par les souches toxigènes et non toxigènes. En cas de détection, il faut donc rechercher la toxine pour s'assurer qu'il s'agit d'une souche pathogène. La mise en évidence des toxines dans les selles se fait à l'aide de tests immuno-enzymatiques que permettent de détecter la toxine A ou les toxines A et B simultanément. Les résultats sont obtenus rapidement, en moins de 30 minutes. Enfin, le test le plus couramment utilisé est la PCR en temps réel qui permet la détection qualitative

d'ADN de CD, également appelé TAAN (Technique d'Amplification des Acides Nucléiques). La positivité d'un TAAN signifie la présence de CD qui est capable de produire des toxines mais ne donne pas d'information sur la production effective et in vivo de toxines.

La stratégie diagnostique repose donc sur la recherche de la preuve conjointe du germe (par GDH ou culture) et des toxines(40). On réalise souvent dans un premier temps la recherche de la GDH puis, en cas de positivité, la réalisation d'un ELISA des toxines.

## **6. Traitement**

Le traitement dépend du nombre d'épisodes, de la sévérité de l'infection et des comorbidités.

En cas de premier épisode d'infection à CD, la vancomycine par voie orale a démontré sa supériorité par rapport au métronidazole et est donc recommandée en première ligne(41). La fidaxomicine est un antibiotique de type macrolide ayant l'Autorisation de Mise sur le Marché (AMM) depuis 2012 pour le traitement des infections à CD. Elle a montré une efficacité comparable à la vancomycine et permet une meilleure prévention des rechutes(42). Elle peut donc être utilisée en première intention en cas de premier épisode d'infection à CD. Néanmoins, son principal inconvénient est son coût élevé.

En cas de contre-indication à la vancomycine ou à la fidaxomicine, on peut proposer un traitement par métronidazole oral ou intra-veineux (en cas de vomissements par exemple).

En cas de colite fulminante, un traitement par vancomycine per os et métronidazole intra-veineux est recommandé(43).

En cas de perforation, de mégacôlon toxique, de péritonite avec défaillance d'organes, un traitement chirurgical de sauvetage est indispensable pour éviter l'issue fatale d'une colite grave à CD.

En cas de récurrence, il est habituellement recommandé d'utiliser un traitement non utilisé lors du premier épisode. La fidaxomicine est indiquée étant donné sa bonne tolérance et sa supériorité pour prévenir les rechutes.

La transplantation de microbiote fécal (TMF) a une indication en cas d'infections à CD récurrentes après échec des traitements antibiotiques(41). La TMF consiste à administrer une préparation de matière fécale issue d'un sujet sain à un patient atteint d'une pathologie liée à une altération du microbiote intestinal.

## **7. L'infection à CD chez les patients présentant une néoplasie**

Les patients présentant une néoplasie active ont un risque augmenté d'infection à CD en raison de la présence de cette néoplasie, de la fréquente utilisation d'une antibiothérapie prolongée, d'un traitement par chimiothérapie, de radiothérapie, d'hospitalisations fréquentes et répétées et d'une immunodépression (33,44).

### **D. L'INFECTION A CD SOUS IMMUNOTHERAPIE**

#### **1. Rationnel de l'étude**

Nous avons constaté 2 cas d'infection à CD compliquant une colite auto-immune dans notre service du CHU d'Amiens.

Nous nous sommes donc interrogés sur le lien entre survenue d'une infection à CD sous immunothérapie et d'une colite auto-immune.

Pour ce faire, nous avons décidé de recueillir les patients sous immunothérapie ayant présenté une infection à CD.

#### **2. Objectifs de l'étude**

L'objectif principal de notre étude était d'étudier la survenue ou non d'une colite auto-immune chez les patients présentant une infection à CD sous immunothérapie pour un mélanome.

Les objectifs secondaires de notre étude étaient de relever l'ensemble des caractéristiques de cette infection à CD sous immunothérapie : l'immunothérapie en cours, les symptômes, les caractéristiques endoscopiques et histologiques, les facteurs de risque, le délai de l'apparition de l'infection à CD, le traitement de l'infection à CD et le devenir du patient.

## **II. MATERIEL ET METHODES**

### **A. CARACTERISTIQUES DE NOTRE ETUDE**

Il s'agit d'une étude rétrospective et observationnelle sur une période portant de 2010 à février 2021. L'acronyme de cette étude est « CLOSTRIMMUNO ».

Notre étude est multicentrique. Depuis 2010, seulement 2 cas d'infection à CD sous immunothérapie pour un mélanome ont été décrits au CHU d'Amiens. Nous avons donc étendu notre étude sur tous les CHU et CH de France métropolitaine et d'outre-mer.

Les centres ayant accepté de participer à cette étude sont le CHRU de Lille, le CHU de Rouen, le CHU de Clermont-Ferrand, le CHU de Tours, l'AP-HM, l'Hôpital Ambroise Paré de Boulogne-Billancourt, le CH d'Orléans et le CHU de Dijon.

### **B. DEROULEMENT DE L'ETUDE**

#### **1. Rédaction d'un questionnaire**

Nous avons rédigé un questionnaire de recueil de données de 8 pages à remplir par les médecins ayant pris en charge des patients pour un mélanome sous immunothérapie et ayant présentés une infection à CD.

Le questionnaire est divisé en 11 parties qui sont les suivantes : identité, vérification des critères d'inclusion, vérification des critères d'exclusion, antécédents du patient, histoire du mélanome, immunothérapie en cours lors de la survenue de l'infection à CD, lignes thérapeutiques utilisées auparavant, infection à CD, colite auto-immune, effets secondaires de l'immunothérapie, suite de prise en charge du patient. Pour répondre aux différentes questions, il y avait des cases à cocher et plusieurs cases pouvaient être cochées. Ce document est disponible en annexe (**Annexe 2**).

#### **2. Appel à cas**

Nous avons lancé un appel à cas via le Groupe de Cancérologie Cutané de la Société Française de Dermatologie (SFD). Cette demande a été acceptée par la SFD. Nous avons ensuite été contactés par des praticiens hospitaliers de différents centres. Nous leur avons envoyé le recueil de données à compléter. Le recueil a été rempli par des praticiens hospitaliers, des chefs de cliniques ou des internes en médecine.

La majorité du recueil de données a été réalisé via un Espace collaboratif sécurisé.

## **C. CHOIX DE LA POPULATION**

### **1. Critères d'inclusion**

Nous n'avons inclus que des patients majeurs. L'infection à CD devait être confirmée par la présence d'une toxine A et/ou B dans les selles sans tenir compte de la méthode microbiologique utilisée. En cas d'infections à CD multiples, la date et les caractéristiques de l'infection à CD concernaient la première infection à CD. Les patients devaient avoir un diagnostic histologique prouvé de mélanome. Il s'agissait de patients de stade III ou IV ayant reçu un traitement par immunothérapie anti-CTLA-4 ou par anti-PD1 dans un cadre adjuvant, localement avancé non résecable ou métastatique.

### **2. Critères d'exclusion**

Les critères d'exclusion étaient l'antécédent d'infection à CD avant l'introduction de l'immunothérapie ainsi que le refus du patient de participer à cette étude.

### **3. Critères de jugement**

Le critère de jugement principal est la survenue d'une colite auto-immune.

Les critères de jugements secondaires sont nombreux et concernent :

- Les caractéristiques des patients ayant présenté l'infection à CD : leur sexe, leur âge, leurs antécédents.
- La molécule d'immunothérapie sous laquelle a eu lieu l'infection à CD, la dose et le délai d'apparition, ainsi que les éventuelles lignes thérapeutiques précédentes.
- Les caractéristiques de l'infection à CD : les symptômes, le grade de sévérité, la nécessité d'une hospitalisation, la prise d'une antibiothérapie, IPP, AINS ou hospitalisation dans les 3 mois, la réalisation d'une endoscopie digestive ainsi que de biopsies, le traitement utilisé.
- Les caractéristiques de la colite auto-immune : le délai d'apparition par rapport à l'infection à CD, les symptômes, la durée totale des symptômes, le grade de sévérité, la nécessité d'une hospitalisation, la réalisation concomitante d'une coproculture et d'une recherche de la toxine de CD, la présence d'un syndrome inflammatoire, la réalisation d'une endoscopie digestive ainsi que de biopsies, le traitement utilisé.
- La tolérance générale de l'immunothérapie : survenue d'autres effets indésirables.
- Le devenir du patient : poursuite de l'immunothérapie sous laquelle est survenue l'infection à CD et la réponse à l'immunothérapie.



#### **4. Définition de certains critères de jugement**

L'insuffisance rénale chronique était définie par une clairance de la créatininémie inférieure à 60 ml/min selon MDRD.

Nous avons défini 3 grades de sévérité de l'infection à CD : non sévère, sévère et fulminante. Le grade non sévère était défini par un taux de leucocytes inférieur à 15.000/ml et une créatininémie inférieure à 132 µmol/L. Le grade sévère était défini par un taux de leucocytes supérieur à 15.000/ml ou une créatininémie supérieure à 132 µmol/L. L'infection à CD fulminante se définissait par la présence d'une hypotension ou choc, d'un iléus ou d'un mégacôlon. Ces grades de sévérité sont ceux proposés par l'IDSA (Infectious Diseases Society of America) et la SHEA (Society for Healthcare Epidemiology of America) (41).

La définition de la colite auto-immune sous immunothérapie manque de précision. Selon la classification CTCAE v4.0, il s'agit d'une inflammation du côlon (disponible en **Annexe 3**). Dans notre travail, nous avons considéré que le diagnostic de colite auto-immune repose sur des signes cliniques compatibles confirmés par des lésions histologiques/endoscopiques ou sur des signes cliniques compatibles résolutifs sous un traitement par corticothérapie générale ou infliximab.

La définition de la diarrhée est celle de l'Organisation Mondiale de la Santé (OMS). Il s'agit de l'émission d'au moins trois selles molles ou liquides par jour, ou à une fréquence anormale pour l'individu. La diarrhée en tant que toxicité selon la classification CTCAE v4.0 est définie à partir de 4 selles par jour (**Annexe 3**).

#### **D. METHODE STATISTIQUE**

L'ensemble des données recueillies a été transcrit dans un document Excel® sécurisé. Nous avons ensuite décrit notre cohorte de patient à l'aide de plusieurs outils sur Excel® : calcul de moyennes, médianes, pourcentages.

#### **E. ASPECTS JURIDIQUES ET REGLEMENTAIRES**

L'ensemble du travail a été réalisé avec la Direction de la Recherche Clinique et de l'Innovation (DRCI) du CHU d'Amiens. Un protocole de recherche n'impliquant pas la personne humaine a été rédigé avant de débiter le recueil des données. L'investigateur coordonnateur est le Dr Jean-Philippe Arnault, praticien hospitalier en Dermatologie au CHU d'Amiens. Les centres participants ont été listés afin qu'une convention soit envoyée et signée dans ces différents centres.

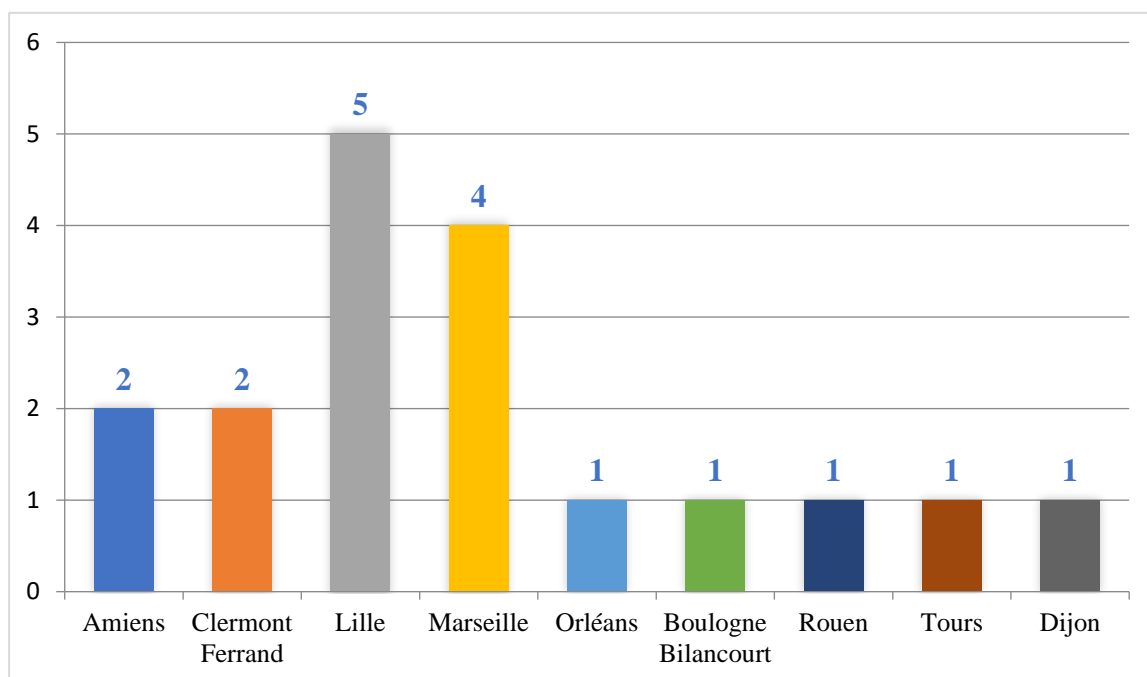
### III. RESULTATS

#### A. DESCRIPTION DE LA POPULATION ETUDIEE

18 patients ont été recueillis dans le cadre de cette étude.

##### 1. Centres rapporteurs

La population provient de 9 centres au total, avec une majorité recueillie au CHRU de Lille et à l'AP-HM. (Figure 5).



**Figure 5** : Nombre de patients rapportés par chaque centre.

##### 2. Caractéristiques cliniques

Le **Tableau 1** rapporte les caractéristiques cliniques générales de la cohorte.

**Tableau 1** : Caractéristiques cliniques de la cohorte.

Caractéristiques	Population N=18
Âge moyen – années	64,4
Sexe féminin – no (%)	8 (44,4)
RCH – no (%)	0
MC – no (%)	0
Insuffisance rénale chronique – no (%)	1 (5,6)
Diabète – no (%)	5 (27,8)

### 3. Histoire de la maladie oncologique

Le **Tableau 2** rapporte l'ensemble des caractéristiques des mélanomes des patients.

**Tableau 2** : Caractéristiques du mélanome

Caractéristiques	Population générale N=18	Population
Localisation du primitif – no (%) :		N=18
Pas de primitif retrouvé	2 (11,1)	
Tête et cou	2 (11,1)	
Bras	2 (11,1)	
Jambes	8 (44,4)	
Tronc	1 (5,6)	
Muqueuses	3 (16,7)	
Ulcération – no (%)	10 (71,4)	N=14
Epaisseur moyenne selon Breslow – mm	5,8	N=12
Sous-type – no (%) :		N=15
SSM	2 (13,3)	
Mélanome de Dubreuilh	0	
Mélanome nodulaire	5 (33,3)	
Mélanome acro-lentigineux	5 (33,3)	
Mélanome spitzoïde	1 (6,7)	
Mélanome muqueux	2 (13,3)	
Mutation BRAF – no (%)	1 (6,3)	N=16
Mutation NRAS – no (%)	3 (20)	N=15
Stade du mélanome – no (%) :		N=18
Stade III	1 (5,6)	
Stade III non résecable ou IV	17 (94,4)	
Localisation des métastases – no (%) :		N=18
Ganglionnaires	11 (61,1)	
Cutanées et des tissus mous	8 (44,4)	
Hépatiques	1 (5,6)	
Pulmonaires	9 (50)	
Digestives	3 (16,7)	
Cérébrales	0	
Osseuses	1 (5,6)	

## **B. DESCRIPTION DETAILLEE DES PATIENTS**

### **1. Patients avec survenue d'une colite auto-immune**

#### **a. Colite auto-immune compliquée d'une infection à CD**

Le patient 1, âgé de 72 ans, était suivi pour un mélanome sans primitif retrouvé BRAF et NRAS sauvage avec des localisations secondaires ganglionnaires et cutanées. Il a été traité en première ligne par ipilimumab à partir de mars 2014. En raison d'une progression de la maladie, un traitement de deuxième ligne par pembrolizumab a été introduit en août 2014. En novembre 2014, est apparue une diarrhée. La recherche de CD et la coproculture sont revenues négatives. Une FRS a été réalisée et est revenue normale. Des biopsies ont été réalisées et mettaient en évidence des lésions focales de colite aiguë avec augmentation de l'infiltrat inflammatoire du chorion et présence d'un abcès cryptique sur un prélèvement. Le diagnostic de colite auto-immune a été évoqué et une corticothérapie générale a été introduite, permettant une résolution des symptômes. Suite à la reprise de l'immunothérapie par pembrolizumab, le patient a présenté un nouvel épisode de diarrhée abondante en janvier 2015 avec amélioration clinique sous corticothérapie générale. Devant la persistance de 10 selles liquides par jour malgré le traitement par corticothérapie générale, une recherche de CD a été réalisée et est revenue positive en février 2015. Une coloscopie a été réalisée et est revenue normale. Les biopsies coliques mettaient en évidence un aspect de colite lymphocytaire (imputable aux IPP pris par le patient). Un premier traitement par métronidazole toujours en association à la corticothérapie générale n'a pas permis d'amélioration. Un second traitement par vancomycine a permis une résolution des symptômes. Le traitement par prednisolone a été remplacé par du budésonide et l'IPP avait été arrêté. Le traitement par pembrolizumab n'a pas été repris pour infection à CD sévère et colite auto-immune ainsi que pour réponse complète.

Le patient 2 était âgé de 45 ans et était suivi pour un mélanome nodulaire du tronc ulcéré Breslow 15 mm BRAF sauvage et NRAS muté avec des métastases ganglionnaires et pulmonaires. Il était traité en première ligne par ipilimumab à partir de décembre 2014. Une douleur abdominale sans diarrhée est apparue en janvier 2015. La recherche de CD n'a pas été réalisée. Une FRS a été réalisée mettant en évidence des muqueuses érythémateuses. Les biopsies réalisées retrouvaient un infiltrat inflammatoire riche en polynucléaires. Le diagnostic de colite auto-immune a été posé et un traitement par corticothérapie générale a permis une amélioration des symptômes. En mars 2015, est apparue une diarrhée glairo-sanglante avec une douleur abdominale, avec une recherche de CD positive. Une nouvelle

FRS a été réalisée révélant des muqueuses érythémateuses associées à des ulcérations superficielles du colon gauche et du rectum. Les biopsies révélèrent un infiltrat inflammatoire riche en PNN et des abcès cryptiques. Une antibiothérapie par vancomycine associée à un traitement par corticothérapie générale a permis une amélioration clinique. Le traitement par ipilimumab a été arrêté par la suite pour progression de la maladie.

La patiente 3 de 62 ans était suivie pour mélanome sans primitif retrouvé d'emblée métastatique en ganglionnaire et en digestif. Un traitement par ipilimumab avait été introduit en première ligne en novembre 2014. Une diarrhée est apparue en novembre 2014. Un traitement par corticothérapie générale a été débuté dans l'hypothèse d'une colite auto-immune. En raison d'une progression, un traitement de deuxième ligne par nivolumab a été débuté en janvier 2015. Fin janvier 2015, la patiente a eu une diarrhée glairo-sanglante associée à des douleurs abdominales. La recherche de CD est revenue positive. Une FRS a été réalisée mettant en évidence des pseudo-membranes du rectum. A l'histologie était retrouvé un infiltrat inflammatoire riche en polynucléaires avec plasmocytose basale. Un traitement par vancomycine et métronidazole associée à une corticothérapie générale n'a pas permis d'amélioration et un traitement par infliximab 5 mg/kg (2 perfusions) a été nécessaire à la résolution de la symptomatologie. Le traitement par nivolumab a été arrêté pour progression.

La patiente 4 était âgée de 64 ans et était suivie au pour un mélanome acro-lentigineux ulcéré Breslow 4 mm BRAF muté NRAS sauvage de la jambe avec localisations secondaires cutanées. Elle a été traitée successivement par vemurafenib puis par nilotinib. Un traitement de 3<sup>ème</sup> ligne par ipilimumab a été débuté en juillet 2012. En septembre 2012 est apparue une diarrhée. Une recherche de CD a été réalisée et est revenue négative. Il n'y a pas eu d'endoscopie digestive. Le diagnostic de colite auto-immune a été évoqué et une corticothérapie générale a été débutée permettant une amélioration clinique. En octobre 2012, toujours sous corticothérapie, devant un épisode de diarrhée glairo-sanglante, une nouvelle recherche de CD est réalisée et revient positive. Une FRS a été réalisée retrouvant des ulcérations profondes associées à des pseudo-membranes. Les biopsies concluaient à une rectite intense et exulcérée. Un traitement de première intention par métronidazole et corticothérapie générale n'a pas permis d'amélioration. Un traitement par vancomycine toujours en association à la corticothérapie générale a permis une résolution des symptômes. Le traitement a été arrêté en raison d'une toxicité digestive et d'une progression du mélanome.

Le patient 5 était âgé de 69 ans et était suivi pour un mélanome acro-lentigineux ulcéré Breslow 6 mm BRAF et NRAS sauvage de la jambe avec localisations secondaires

ganglionnaires, cutanées et pulmonaires. Le patient a reçu une première ligne de traitement par pembrolizumab, arrêté pour progression. Il a donc reçu une 2<sup>ème</sup> ligne de traitement par ipilimumab et agoniste de TLR9 dans le cadre d'un essai thérapeutique à partir de janvier 2020. Il a présenté une diarrhée à partir de février 2020 avec recherche de CD négative. Une FRS retrouvait la présence de muqueuses érythémateuses. Sur les biopsies étaient retrouvée une augmentation des corps apoptotiques. Le diagnostic de colite auto-immune a été posé et un traitement par corticothérapie générale a permis une amélioration clinique. En avril 2020, est apparue une récurrence de la diarrhée avec recherche de CD positive. Un traitement par vancomycine en association à la corticothérapie générale a permis une amélioration de la symptomatologie. L'immunothérapie a été arrêtée pour toxicité digestive et le patient était en rémission partielle.

La patiente 6 était âgée de 70 ans et était suivie pour un mélanome muqueux BRAF, NRAS et c-kit sauvage non ulcéré avec localisations secondaires ganglionnaires et pulmonaires. Elle avait reçu une première ligne par dacarbazine et une deuxième ligne par ipilimumab débuté en décembre 2014. Le traitement par ipilimumab s'est compliqué d'une colite auto-immune en janvier 2015. La recherche de CD n'a pas été réalisée. Il n'y a pas eu de réalisation d'endoscopie digestive. Le diagnostic de colite auto-immune a été évoqué, de résolution favorable sous traitement anti-diarrhéique seul. Un traitement de 3<sup>ème</sup> ligne par pembrolizumab a été introduit en avril 2015. Un mois après est apparue une nouvelle diarrhée avec recherche de CD positive. Un traitement par métronidazole seul a permis une amélioration clinique. L'immunothérapie par pembrolizumab a pu être poursuivie. Une nouvelle recherche de CD a été réalisée fin mai 2015 et est revenue négative. La patiente a eu une récurrence de l'infection à CD en juin 2015 traitée par fidaxomicine avec évolution clinique favorable sans contrôle microbiologique. En août 2015, la patiente a eu une nouvelle infection à CD devant la réapparition d'une diarrhée, traitée par métronidazole et vancomycine (traitement jamais arrêté jusqu'à son décès).

Le patient 7 était âgé de 70 ans et était suivi pour un mélanome acro-lentigineux de la jambe non ulcéré de Breslow 2,4 mm avec localisations secondaires ganglionnaires, hépatiques, digestives et pulmonaires. Il a été traité initialement par ipilimumab. Un traitement de 2<sup>ème</sup> ligne par pembrolizumab a été débuté en octobre 2014. En novembre 2014, le patient a eu une diarrhée traitée comme une colite auto-immune par corticothérapie générale. Il n'y a pas eu de réalisation de recherche de CD ni d'endoscopie digestive. Le traitement a permis une amélioration clinique. En avril 2015, le patient était sous corticothérapie générale en décroissance. Il a eu une nouvelle diarrhée avec choc septique

avec une recherche de CD positive. Le patient avait été hospitalisé dans les 3 mois, avait pris des IPP et une antibiothérapie. Un traitement par métronidazole, fluconazole et corticothérapie générale a permis une amélioration de la symptomatologie. Le traitement par pembrolizumab a été poursuivi.

Le patient 8 était âgé de 70 ans et était suivi pour un mélanome céphalique nodulaire ulcéré Breslow 7 mm BRAF sauvage avec métastases pulmonaires. Un traitement par ipilimumab avait été débuté en novembre 2014. En décembre 2014, est apparue une diarrhée glairo-sanglante accompagnée de douleurs abdominales, amaigrissement et fièvre. La recherche de CD était négative. Une coloscopie a été réalisée retrouvant des muqueuses érythémateuses, des érosions et l'absence de pseudo-membranes. Une corticothérapie générale n'a pas permis la résolution des symptômes, nécessitant 2 perfusions d'infliximab 5 mg/kg. En mars 2015, devant la persistance d'une diarrhée glairo-sanglante et de douleurs abdominales chez un patient toujours sous corticothérapie générale, une recherche de CD a été de nouveau réalisée et est revenue positive. Il n'y a pas eu de réalisation de nouvelle endoscopie. Un traitement par métronidazole seul a permis une amélioration clinique. L'immunothérapie a été arrêtée pour toxicité digestive et le patient était en réponse partielle.

#### b. Survenue concomitante de colite auto-immune et d'infection à CD

La patiente 9 était âgée de 20 ans et était suivie pour un mélanome spitzoïde ulcéré Breslow 4 mm de la fesse droite avec localisations secondaires ganglionnaires et hépatiques. Elle était traitée par nivolumab seul puis par double immunothérapie par ipilimumab et nivolumab à partir d'août 2020. Fin août 2020, une douleur abdominale est apparue ainsi qu'une diarrhée avec état de choc hypovolémique. La patiente a été hospitalisée dans un service de réanimation et la recherche de CD est revenue positive. Une antibiothérapie avait été prise dans les 3 mois. La FRS mettait en évidence des muqueuses érythémateuses du rectum et du colon gauche avec un infiltrat inflammatoire riche en PNN sur les biopsies. Un premier traitement par vancomycine et métronidazole n'a pas permis d'amélioration. Devant la suspicion d'une colite auto-immune concomitante à l'infection à CD fulminante, une corticothérapie générale associée à de la fidaxomicine a été introduite. Devant l'absence d'amélioration, 2 perfusions d'infliximab à la dose de 5 mg/kg ont été réalisés permettant une amélioration de la symptomatologie. L'immunothérapie a été arrêtée pour colite auto-immune grave.

Le patient 10 avait 54 ans et était suivi pour un mélanome acro-lentigineux de la jambe ulcéré BRAF et NRAS sauvages avec localisations secondaires pulmonaire traité en première ligne par ipilimumab et nivolumab à partir de juin 2019. En juillet 2019 sont apparues une diarrhée, une douleur abdominale et une anorexie. La recherche de CD était positive. Une FRS a été réalisée retrouvant une rectite avec des muqueuses érythémateuses. Les biopsies coliques retrouvaient une muqueuse colique discrètement inflammatoire. Le diagnostic d'infection à CD associé à une colite auto-immune a été posé. Un traitement par vancomycine et corticothérapie générale n'a pas permis d'amélioration. Un traitement de 2<sup>ème</sup> intention par infliximab n'a pas permis d'amélioration non plus. C'est la réalisation d'une greffe fécale qui a permis une amélioration clinique. L'immunothérapie a été arrêtée pour colite auto-immune sévère et le patient était en rémission partielle.

La patiente 11 était âgée de 61 ans et était traitée par ipilimumab et nivolumab à partir de juillet 2019 en 1<sup>ère</sup> ligne pour un mélanome muqueux ulcéré BRAF et NRAS sauvage localement avancé avec atteinte osseuse de contiguïté. En août 2019, la patiente a eu une diarrhée associée à une douleur abdominale et une hyperthermie. La recherche de CD est revenue positive. La FRS mettait en évidence des muqueuses érythémateuses avec des érosions. Les biopsies retrouvaient un infiltrat inflammatoire riche en polynucléaires. Un traitement par vancomycine et corticothérapie générale n'a pas permis d'amélioration. L'infliximab n'a pas non plus permis d'amélioration. C'est une greffe fécale qui a permis la résolution des symptômes. Le traitement a été arrêté pour colite auto-immune sévère et la patiente était en rémission partielle.

### c. Infection à CD suivie d'une colite auto-immune

Le patient 12 était âgé de 67 ans et était suivi pour un mélanome nodulaire Breslow 2,87 mm BRAF sauvage NRAS muté non ulcéré du bras avec des métastases ganglionnaires et pulmonaires. Un traitement par pembrolizumab avait été introduit en novembre 2015. En août 2017, est apparue une diarrhée. La recherche de CD est revenue positive. Un traitement par métronidazole a permis une résolution de la symptomatologie pendant quelques jours mais le patient a présenté une récurrence de diarrhée avec une nouvelle recherche de CD positive. La FRS réalisée mettait en évidence une muqueuse érythémateuse. Les biopsies retrouvaient un infiltrat inflammatoire riche en PNN ainsi que des cryptites. Une antibiothérapie par vancomycine a été débutée, complétée par une corticothérapie générale



dès le résultat de la FRS. Une perfusion d'infliximab a été réalisée devant la cortico-résistance permettant une amélioration clinique. Le pembrolizumab n'a pas été repris devant une réponse complète.

## **2. Patients avec une infection à CD isolée**

La patiente 13 avait 77 ans et était suivie pour un mélanome SSM Breslow 4,2 mm non ulcéré de la jambe avec localisations secondaires ganglionnaires. Un traitement par pembrolizumab avait été débuté en mars 2020. En juin 2020, est apparue une diarrhée avec recherche de CD positive. Il n'y a pas eu de réalisation d'endoscopie digestive. Un traitement par métronidazole a permis une amélioration clinique. Le traitement par pembrolizumab a été poursuivi avec réponse partielle.

Le patient 14 avait 57 ans et était suivi pour un mélanome non ulcéré de Breslow 3 mm du bras avec métastases ganglionnaires de stade III. Il était traité par nivolumab en adjuvant en première ligne depuis février 2020. En juillet 2020 est apparue une diarrhée associée à une douleur abdominale. Une FRS a été réalisée retrouvant une muqueuse normale. Les biopsies étaient normales. La recherche de CD était positive. Une antibiothérapie par vancomycine n'a pas été efficace, ni une antibiothérapie par fidaxomicine. C'est une 3<sup>ème</sup> ligne antibiotique par tigecycline et teicoplanine qui a permis une amélioration clinique. L'immunothérapie a été arrêtée et le patient n'a pas eu de récurrence du mélanome.

Le patient 15, de 73 ans, était traité par pembrolizumab en première ligne pour un mélanome acro-lentigineux BRAF et NRAS sauvage de la jambe avec métastases ganglionnaires, cutanées et pulmonaires. L'immunothérapie a été débutée en janvier 2016. Le patient a eu une diarrhée en mars 2016 avec recherche de CD positive. Il n'y a pas eu de réalisation d'endoscopie digestive. Un traitement par vancomycine a permis une amélioration clinique. L'immunothérapie a été poursuivie mais le patient présentait une progression de son mélanome.

La patiente 16 avait 72 ans et était suivie pour un mélanome muqueux BRAF et NRAS sauvage avec métastases cutanées. Elle a initialement été traitée par nivolumab puis par pembrolizumab à partir de décembre 2017. Elle a eu une diarrhée glairo-sanglante 8 jours après l'introduction de pembrolizumab avec une recherche de CD positive. Il n'y a pas eu de

réalisation d'endoscopie digestive. Elle a reçu un traitement par vancomycine sans amélioration clinique puis est décédée sur l'évolution du mélanome.

La patiente 17 avait 81 ans et était traitée pour un mélanome SSM Breslow 14 mm ulcéré BRAF et NRAS sauvage de la jambe avec métastases cutanées par nivolumab en première ligne. Devant l'apparition d'une diarrhée, une recherche de CD a été réalisée et est revenue positive. Une FRS a été réalisée et était normale. Une première antibiothérapie par vancomycine et métronidazole a permis une amélioration clinique transitoire. Un nouvel épisode de diarrhée est survenu. Un deuxième traitement par vancomycine était inefficace. La patiente a ensuite bénéficié d'une greffe fécale avec évolution favorable. L'immunothérapie a été arrêtée en raison d'une réponse complète.

Le patient 18 avait 75 ans et était suivi pour un mélanome nodulaire céphalique Breslow 5 mm ulcéré BRAF sauvage NRAS muté avec métastases cutanées, pulmonaires et digestives. Un traitement par nivolumab avait été débuté en janvier 2018. En avril 2019, est survenue une diarrhée avec une recherche de CD positive. L'infection à CD était fulminante. Il n'y a pas eu de réalisation d'endoscopie digestive. Le patient avait pris une antibiothérapie dans les 3 mois, ainsi qu'un IPP et avait été hospitalisé. Une antibiothérapie par fidaxomicine a permis la résolution des symptômes. Le patient a ensuite eu une récurrence de l'infection à CD avec un nouveau traitement par fidaxomicine. L'immunothérapie n'a pas été reprise devant une réponse complète.

### C. SURVENUE D'UNE COLITE AUTO-IMMUNE

12 patients ont présenté une colite auto-immune, soit 66,7% de la population étudiée.

### D. CARACTERISTIQUES DE L'INFECTION A CD

Le **Tableau 3** rapport les caractéristiques générales de l'infection à CD. Concernant le patient avec un délai de 5 jours entre le début de l'immunothérapie et le début de l'infection à CD, l'immunothérapie en cours était l'ipilimumab et nivolumab en 2<sup>ème</sup> ligne de traitement. La 1<sup>ère</sup> ligne de traitement était une immunothérapie par nivolumab pendant un an et avait été arrêtée 2 mois auparavant. Un autre patient a présenté un délai court de 8 jours entre le début de l'immunothérapie et l'infection à CD et était en 2<sup>ème</sup> ligne de traitement par pembrolizumab ; la première ligne de traitement était du nivolumab avec un arrêt de traitement un an auparavant.

**Tableau 3** : Caractéristiques de l'infection à CD (CAI+ : groupe avec survenue d'une colite auto-immune, CAI- : groupe avec infection à CD isolée)

Caractéristiques	N=18	CAI+ N=12	CAI- N=6
Immunothérapie en cours lors de l'infection à CD – no (%) :			
Ipilimumab seul	3 (16,7)	3 (25)	0
Nivolumab	4 (22,2)	1 (8,3)	3 (50)
Pembrolizumab	7 (38,9)	4 (33,3)	3 (50)
Ipilimumab et nivolumab	3 (16,7)	3 (25)	0
Ipilimumab et agoniste TLR9	1 (5,6)	1 (8,3)	0
Ligne thérapeutique – no (%) :			
1 <sup>ère</sup> ligne	10 (55,6)	5 (41,7)	5 (83,3)
2 <sup>ème</sup> ligne	6 (33,3)	5 (41,7)	1 (16,7)
3 <sup>ème</sup> ligne	2 (11,1)	2 (16,7)	0
Délai entre le début de l'immunothérapie et l'infection à CD			
moyenne en jours	130,17	119,67	151,2
médiane en jours [min-max]	83,5 [5-630]	72 [5-630]	105,5 [8-473]
Symptômes – no (%) :			
Diarrhée	18 (100)	12 (100)	6 (100)
Diarrhée glairo-sanglante	5 (27,8)	4 (33,3)	1 (16,7)
Douleur abdominale	7 (38,9)	6 (50)	1 (16,7)

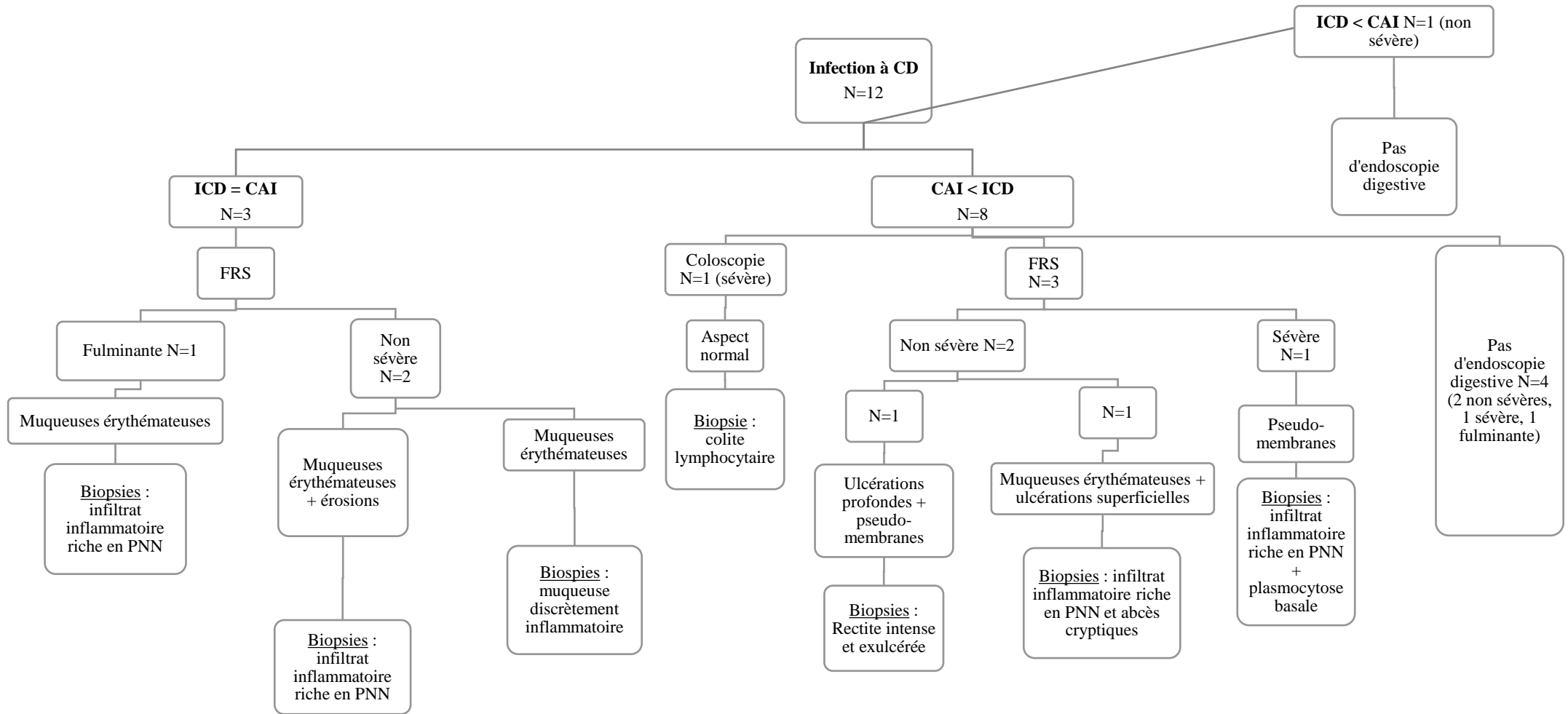
Caractéristiques	N=18	CAI+ N=12	CAI- N=6
Grade de sévérité – no (%) :			
Non sévère	11 (61,1)	7 (58,3)	4 (66,7)
Sévère	4 (22,2)	3 (25)	1 (16,7)
Fulminante	3 (16,7)	2 (16,7)	1 (16,7)
Nécessité d'une hospitalisation – no (%)	14 (77,8)	9 (75%)	5 (83,3)
Facteurs de risques dans les 3 mois auparavant – no (%) :			
Aucun	3 (16,7)	2 (16,7)	1 (16,7)
Antibiothérapie seule	3 (16,7)	2 (16,7)	1 (16,7)
Hospitalisation seule	2 (11,1)	2 (16,7)	0
Antibiothérapie + hospitalisation	3 (16,7)	1 (8,3)	2 (33,3)
IPP + hospitalisation	1 (5,6)	1 (8,3)	0
Antibiothérapie + IPP + hospitalisation	6 (33,3)	4 (33,3)	2 (33,3)
AINS	0	0	0

Concernant les examens endoscopiques réalisés lors de la survenue de l'infection à CD, il s'agissait majoritairement de FRS, réalisés dans 44,4% des cas (**Tableau 4**).

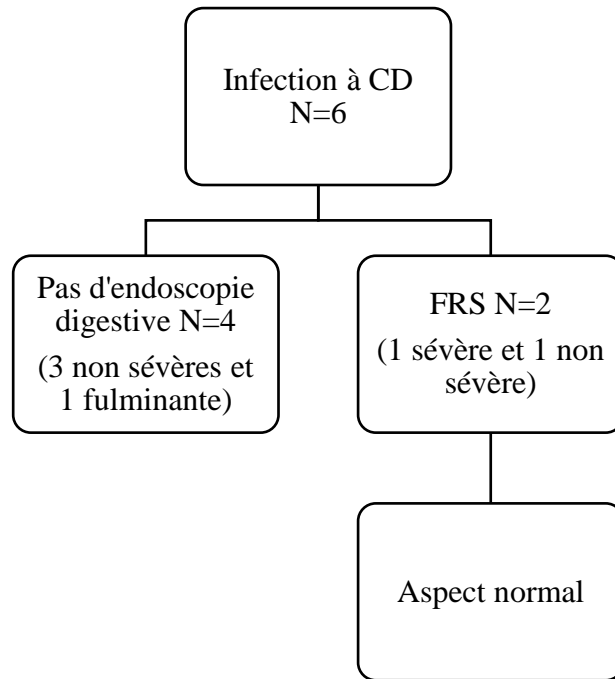
**Tableau 4** : Examens endoscopiques réalisés lors de la survenue de l'infection à CD

	Population N=18	CAI+ N=12	CAI- N=6
Endoscopie digestive – no (%) :			
Fibro-rectosigmoïdoscopie	8 (44,4)	6 (50)	2 (33,3)
Coloscopie	1 (5,6)	1 (8,3)	0
Non réalisée	9 (50)	5 (41,7)	4 (66,7)

Les **Figures 6 et 7** montrent les différents examens endoscopiques réalisés ainsi que les aspects endoscopiques retrouvés. En cas de réalisation de biopsies intestinales, les résultats histologiques sont notés.

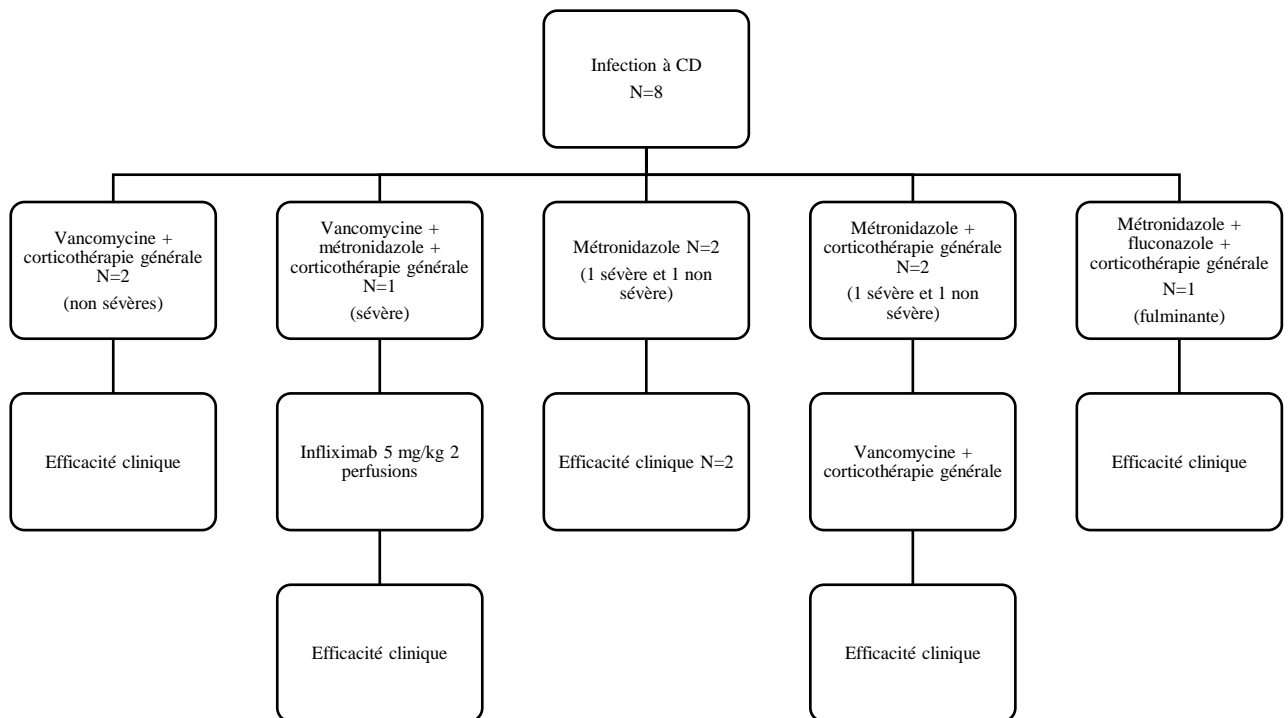


**Figure 6** : Examens endoscopiques et histologiques réalisés chez les patients présentant une infection à CD et une colite auto-immune (*ICD = CAI* : survenue concomitante d'une infection à CD et d'une colite auto-immune, *CAI > ICD* : survenue d'une infection à CD compliquant une colite auto-immune, *ICD > CAI* : survenue d'une colite auto-immune secondaire à une infection à CD)

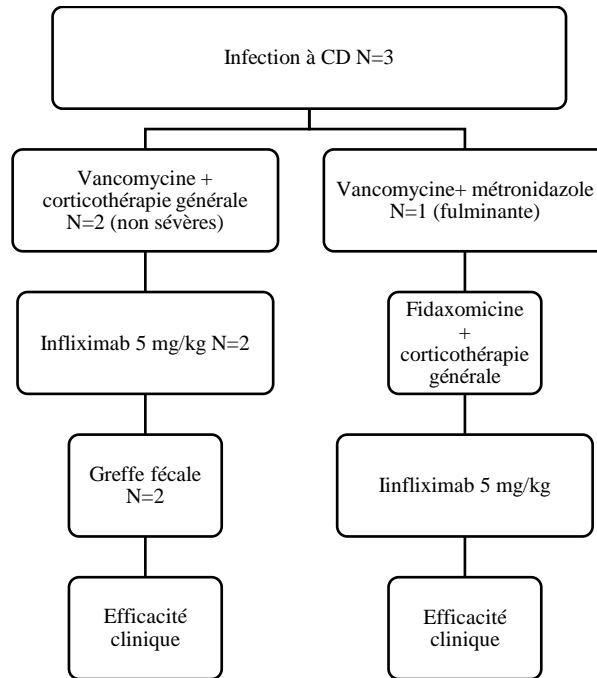


**Figure 7** : Examens endoscopiques réalisés chez les patients présentant une infection à CD isolée.


Les **Figures 8 à 11** rapportent les traitements utilisés pour l'infection à CD.



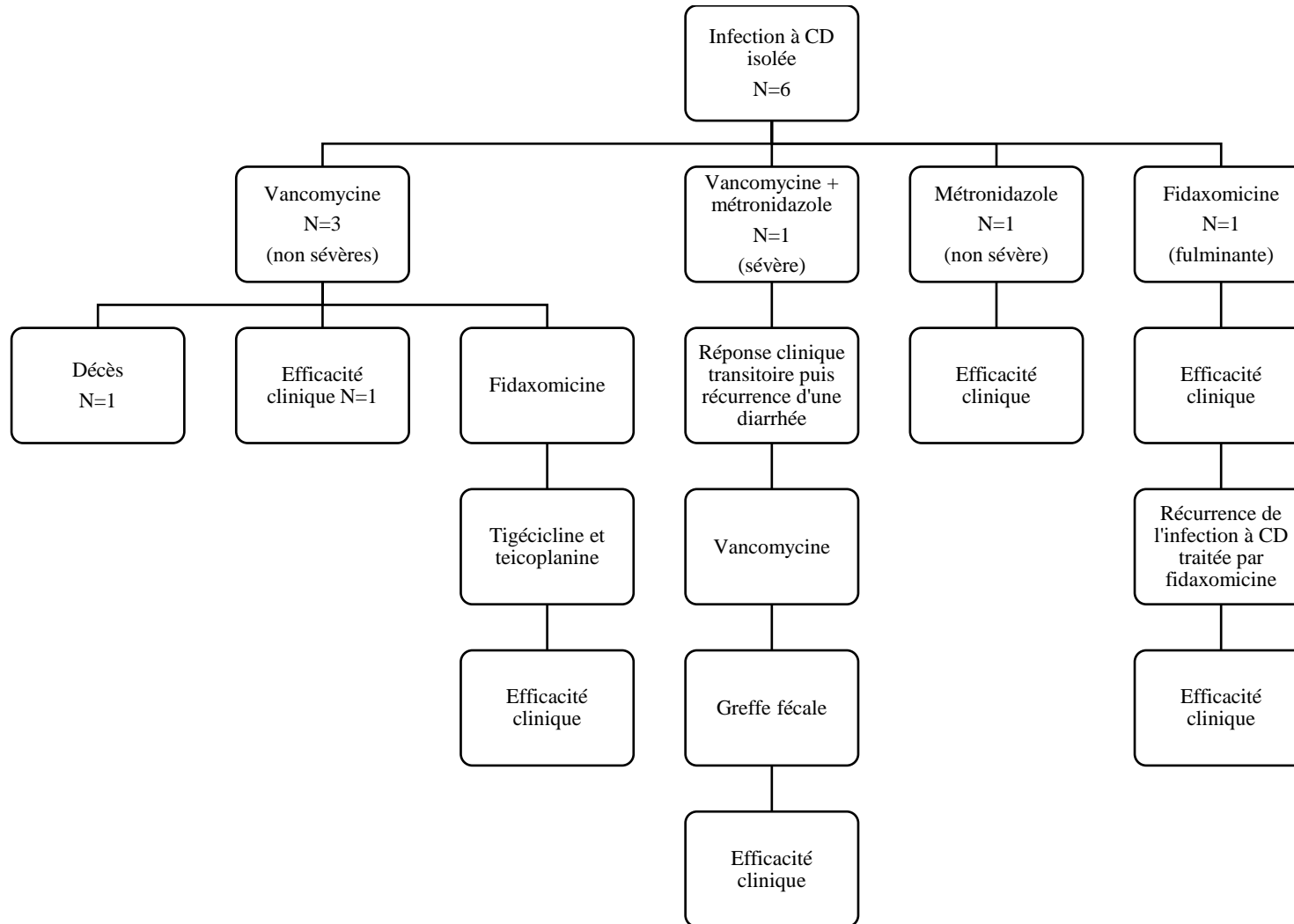
**Figure 8** : Traitement de l'infection à CD chez les patients ayant présenté une infection à CD compliquant une colite auto-immune (N=8)



**Figure 9** : Traitement de l'infection à CD chez les patients ayant présenté une infection à CD concomitante d'une colite auto-immune (N=3)



**Figure 10** : Traitement de l'infection à CD chez le patient ayant présenté une infection à CD précédant une colite auto-immune



**Figure 11** : Traitement de l'infection à CD chez les patients ayant présenté une infection à CD isolée (N=6)



Le **Tableau 5** compare les 3 grades de sévérité de l'infection à CD (fulminante, sévère et non sévère) en lien avec l'immunothérapie en cours, les facteurs de risques et les aspects histologiques et endoscopiques.

**Tableau 5** : Comparaison entre les grades de sévérité de l'infection à CD

	<b>Fulminante</b> N=2	<b>Sévère</b> N=3	<b>Non sévère</b> N=7
Immunothérapie en cours lors de l'infection à CD – no (%) :			
Ipilimumab seul	0	1 (33,3)	2 (28,5)
Nivolumab	0	1 (33,3)	0
Pembrolizumab	1 (50)	1 (33,3)	2 (28,5)
Ipilimumab et nivolumab	1 (50)	0	2 (28,5)
Ipilimumab et agoniste TLR9	0	0	1 (14,2)
Facteurs de risques dans les 3 mois auparavant – no (%) :			
Aucun	0	1 (33,3)	1 (14,2)
Antibiothérapie seule	1 (50)	0	1 (14,2)
Hospitalisation seule	0	0	2 (28,5)
Antibiothérapie + hospitalisation	0	0	1 (14,2)
IPP + hospitalisation	0	1 (33,3)	0
Antibiothérapie + IPP + hospitalisation	1 (50)	1 (33,3)	2 (28,5)
AINS	0	0	0
Caractéristiques endoscopiques – no (%) :	N=1	N=2	N=4
Aspect normal	0	1 (50)	0
Muqueuses érythémateuses	1 (100)	0	1 (25)
Pseudo-membranes	0	1 (50)	0
Muqueuses érythémateuses + ulcérations superficielles	0	0	1 (25)
Pseudo-membranes + ulcérations profondes	0	0	1 (25)
Muqueuses érythémateuses + érosions	0	0	1 (25)
Caractéristiques histologiques – no (%) :	N=1	N=2	N=2
Infiltrat inflammatoire riche en PNN	1 (100)	0	1 (50)
Colite lymphocytaire	0	1 (50)	0
Infiltrat inflammatoire riche en PNN + plasmocytose basale	0	1 (50)	0
Infiltrat inflammatoire riche en PNN + abcès cryptiques	0	0	1 (50)

## **E. CARACTERISTIQUES DE LA COLITE AUTO-IMMUNE**

Chez les 12 patients ayant présenté une colite auto-immune et une infection à CD, 3 patients ont présenté ces 2 affections de façon concomitante, 8 patients ont présenté une colite auto-immune qui s'est compliquée d'une infection à CD et 1 patient a présenté une infection à CD compliquée d'une colite auto-immune.

Pour 2 patients, l'infection à CD et la colite auto-immune ne sont pas survenues sous la même immunothérapie. La première patiente était initialement sous nivolumab lors de la survenue de la colite auto-immune et était ensuite sous ipilimumab lors de la survenue de l'infection à CD. La seconde patiente était initialement sous pembrolizumab lors de la survenue de la colite auto-immune et était ensuite sous ipilimumab lors de la survenue de l'infection à CD.

Chez les 8 patients ayant présenté une infection à CD compliquant une colite auto-immune, le délai moyen était de 83,75 jours. Pour le patient ayant présenté une infection à CD compliqué d'une colite auto-immune, le délai d'apparition a été estimé à 56 jours (**Tableau 6**).

**Tableau 6** : Caractéristiques de la colite auto-immune

<b>Caractéristiques</b>	<b>Population générale N=12</b>	<b>Population</b>
Délai de survenue – no (%) :		N=12
- Avant l'infection à CD	8 (66,7)	
- De façon concomitante à l'infection à CD	3 (25)	
- Après l'infection à CD	1 (8,3)	
Délai entre colite auto-immune et infection à CD :		N=8
- Moyenne en jours	83,75	
- Médiane [min-max]	83,5 [13-159]	
Symptômes – no (%) :		N=12
Diarrhée	11 (91,7)	
Diarrhée glairo-sanglante	1 (8,3)	
Douleur abdominale	8 (66,7)	
Amaigrissement	4 (33,3)	
Fièvre	4 (33,3)	
Nausées/vomissements	2 (16,7)	
Grade selon CTCAE v4.0 – no (%) :		N=12
Grade 1	1 (8,3)	

Grade 2	1 (8,3)	
Grade 3	8 (66,7)	
Grade 4	2 (16,7)	
Nécessité d'une hospitalisation – no (%)	9 (75)	
Coproculture – no (%) :		N=10
Non réalisée	2 (20)	
Négative	8 (80)	
Positive	0	
Toxine de CD – no (%) :		N=10
Recherche non réalisée	2 (20)	
Recherche de toxine de CD négative	5 (50)	
Recherche de toxine de CD positive	3 (30)	

11 patients sur 12 ayant présenté une colite auto-immune ont été traités par une corticothérapie générale en première intention, efficace pour 5 patients. Ces 5 patients avaient présenté une colite auto-immune compliquée d'une infection à CD. 6 patients ont nécessité un traitement de deuxième intention par infliximab. Enfin, 2 patients ont nécessité d'une transplantation fécale pour parvenir à une résolution de la symptomatologie. Une patiente a été traitée par anti-diarrhéique seul, sans amélioration de la symptomatologie.

#### **F. AUTRES EFFETS SECONDAIRES A L'IMMUNOTHERAPIE**

9 patients ont eu d'autres effets secondaires à l'immunothérapie (**Tableau 7**).

**Tableau 7** : Répartition des effets secondaires à l'immunothérapie

	<b>Population N=9</b>
Répartition des effets secondaires– no (%) :	
Thyroïdite	4 (44,4)
Hypophysite	2 (22,2)
Pneumopathie	1 (11,1)
Effet secondaire cutané	1 (11,1)
Hépatite	2 (22,2)

## **G. DEVENIR DES PATIENTS**

Chez les 8 patients ayant présenté une colite auto-immune compliquée d'une infection à CD, l'immunothérapie a été arrêtée dans 6 cas et a été poursuivie dans 2 cas. Chez les 6 cas d'arrêt de l'immunothérapie, 4 étaient secondaires à une toxicité digestive.

Chez les 3 patients ayant présenté une infection à CD concomitante d'une colite auto-immune, l'immunothérapie a été arrêtée pour toxicité digestive.

Chez le patient ayant présenté une infection à CD suivie d'une colite auto-immune, l'immunothérapie a dû être arrêtée pour toxicité digestive sur colite auto-immune.

Chez les 6 patients ayant présentés une infection à CD isolée, 3 ont poursuivi l'immunothérapie et 3 l'ont arrêtée. Parmi ces 3 arrêts, un l'était pour infection à CD et 2 pour réponse complète.

## **H. REPOSE A L'IMMUNOTHERAPIE**

Le **Tableau 8** montre la réponse à l'immunothérapie.

**Tableau 8** : Réponse à l'immunothérapie.

<b>Caractéristiques</b>	<b>N=17</b>	<b>CAI + N=11</b>	<b>CAI – N=6</b>
Progression – no (%)	6 (35,3)	4 (36,4)	2 (33,3)
Réponse partielle – no (%)	6 (35,3)	5 (45,5)	1 (16,7)
Réponse complète – no (%)	5 (29,4)	2 (18,2)	3 (50)

## **IV. DISCUSSION**

### **A. DISCUSSION DE NOTRE COHORTE DE PATIENTS**

Parmi les 18 patients de notre cohorte, 12 patients ont eu une colite auto-immune et 6 patients ont eu une infection à CD isolée.

Parmi les 12 patients ayant eu une colite auto-immune, 8 patients ont eu une infection à CD qui complique une colite auto-immune, 3 patients ont eu une infection à CD concomitante d'une colite auto-immune et un patient a eu une infection à CD précédant la survenue d'une colite auto-immune.

#### **1. Caractéristiques de l'infection à CD**

##### **a. Immunothérapie lors de l'infection à CD**

La principale immunothérapie sous laquelle a eu lieu l'infection à CD avec survenue d'une colite auto-immune était l'ipilimumab puisqu'elle était présente en monothérapie pour 3 patients et en association avec le nivolumab ou l'agoniste TLR9 chez 4 patients. Dans le groupe de patients ayant présenté une infection à CD isolée, aucun patient n'était sous ipilimumab.

Ce résultat est concordant avec la littérature : la colite auto-immune est beaucoup plus fréquente sous immunothérapie par anti-CTLA-4 que par anti-PD1. La survenue d'une colite auto-immune sous anti-CTLA-4 s'explique par plusieurs phénomènes physiopathologiques. D'une part, il existe des mutations germinales de CTLA-4 à l'origine de maladies inflammatoires pouvant atteindre l'intestin parmi d'autres organes(45). D'autre part, plusieurs expériences réalisées sur la souris de laboratoire ont montré que CTLA-4 a un rôle clé dans l'homéostasie intestinale et que ce rôle est médié par les lymphocytes T régulateurs. Ces lymphocytes T régulateurs FOXP3+ de l'intestin sont générés localement à partir de précurseurs qui expriment des récepteurs T spécifiques de antigènes du microbiote intestinal(46). Pour les colites auto-immunes sous anti-PD1, le mécanisme n'est pas connu précisément. L'inhibition de PD1 est probablement responsable d'une diminution de la régulation des lymphocytes CD8 autoréactifs(47).

##### **b. Délai de survenue de l'infection à CD**

Le délai entre l'introduction de l'immunothérapie et l'infection à CD s'étendait de 5 à 630 jours avec une médiane de 83,5 jours. Il s'agit donc d'un délai très variable.

#### c. Symptomatologie de l'infection à CD

L'ensemble des patients a présenté une diarrhée comme symptôme de l'infection à CD. La diarrhée était glairo-sanglante chez 5 patients.

#### d. Gravité de l'infection à CD

3 patients ont présenté une infection à CD fulminante, dont 1 dans le groupe CAI-. Dans le groupe de patients ayant présenté une colite auto-immune, les 2 patients ont été comparés aux patients avec infection à CD sévère et non sévères.

On peut remarquer que les 2 infections à CD fulminantes ont été précédées de la prise d'une antibiothérapie dans les 3 mois. Il s'agissait également du cas de l'infection à CD isolée. Par ailleurs, l'immunothérapie en cours ne semble pas jouer sur la gravité de l'infection à CD. Il n'y a pas non plus de signes endoscopique et histologique semblant liés à la gravité de l'infection à CD. La faible taille de l'échantillon nous oblige à interpréter ces résultats avec précautions.

#### e. Facteurs de risque

La prise d'une antibiothérapie dans les 3 mois est un facteur de risque de survenue d'une infection à CD plus important dans la population ayant eu une infection à CD seule que dans la population ayant eu une colite auto-immune. En effet, 5 patients sur 6 étaient exposés à une antibiothérapie dans le groupe CAI – contre 7 sur 12 patients dans la population CAI +. Le fait de présenter une colite auto-immune semble donc être un facteur de risque indépendant d'avoir une infection à CD dans cette population.

#### f. Examens endoscopiques et histologiques

La moitié des patients n'a pas eu d'endoscopie digestive lors de la survenue de l'infection à CD. Parmi les 9 patients en ayant eu une, il s'agissait d'une FRS pour 8 patients et d'une coloscopie pour 1 patient. Sur le plan endoscopique, la plupart des patients présentant une colite auto-immune et une infection à CD avaient des muqueuses érythémateuses. 2 patients présentaient l'aspect typique de pseudo-membranes. Chez les 2 patients à infection à CD isolée, l'endoscopie était normale. Sur le plan histologique, l'aspect histologique le plus fréquemment retrouvé était un infiltrat inflammatoire riche en PNN.

Au total, les caractéristiques histologiques et endoscopiques de nos patients étaient aspécifiques.

#### g. Traitement de l'infection à CD

Le traitement antibiotique le plus utilisé contre l'infection à CD en première intention était le métronidazole chez 7 patients. Seul un patient a bénéficié d'un traitement par fidaxomicine en première intention. Chez 2 patients, la vancomycine a montré une efficacité clinique après échec du métronidazole. Comme dit dans l'introduction, dans la littérature, la vancomycine a démontré sa supériorité par rapport au métronidazole(41) mais les recommandations datent de 2018 et la majorité de nos patients ont été traités avant 2018.

Chez les patients ayant eu une infection à CD compliquant une colite auto-immune, 2 patients (7 et 11) ont eu une évolution favorable sous traitement antibiotique seul. Les autres patients ont tous nécessité un traitement immunosuppresseur par corticothérapie générale ou infliximab.

3 patients ont bénéficié d'un traitement par TMF : 2 dans le groupe CAI + et 1 dans le groupe CAI -.

#### h. Cas d'infections à CD concomitantes d'une colite auto-immune

Chez 3 patients, la survenue de la colite auto-immune était concomitante de celle de l'infection à CD. Ces 3 patients étaient sous double immunothérapie par ipilimumab et nivolumab. L'infection à CD était fulminante pour une patiente et non sévère chez les 2 autres.

Pour les 3 patients, plusieurs lignes de traitement ont été nécessaires. Pour une patiente, ayant présenté une infection à CD fulminante, un traitement par antibiothérapie seule par vancomycine et métronidazole n'a pas permis d'amélioration, ni l'association de fidaxomicine et d'une corticothérapie générale. C'est l'association d'un traitement par infliximab qui a permis une amélioration. En ce qui concerne les 2 autres patients, c'est la réalisation d'une TMF qui a permis la résolution de la symptomatologie. La survenue d'une infection à CD a très probablement déclenché la survenue d'une colite auto-immune dans un délai très court rendant compliqué le diagnostic et la prise en charge.

#### i. Cas de l'infection à CD suivi3 ce d'une colite auto-immune

Le patient 12 est le seul patient rapporté dans notre cohorte ayant présenté une infection à CD puis une colite auto-immune. Ce cas est à interpréter avec prudence. On peut également considérer qu'il s'agit d'une infection à CD concomitante d'une colite auto-immune avec une résolution initiale transitoire de la diarrhée. En effet, le traitement par métronidazole et anti-diarrhéique a pu transitoirement améliorer la symptomatologie sans que

le patient soit guéri de son infection à CD. Ce patient peut également être considéré comme un patient ayant présenté une infection à CD ayant déclenché une colite auto-immune.

## **2. Caractéristiques de la colite auto-immune**

Chez les 8 patients ayant présenté une infection à CD compliquant une colite auto-immune, le délai entre la survenue de la colite auto-immune et l'infection à CD est très variable avec un délai médian de 83,5 pour un délai minimal de 13 jours et un délai maximal de 159 jours.

Il est à noter qu'un patient n'a pas présenté de diarrhée lors de la survenue d'une colite auto-immune. Même en l'absence de diarrhée, le diagnostic de colite auto-immune doit être évoqué.

## **3. Conséquences sur la poursuite de l'immunothérapie**

La moitié des patients à l'étude a dû arrêter l'immunothérapie en cours lors de la survenue de l'infection à CD pour toxicité digestive. Ce résultat est concordant avec l'étude de Horvat *et al.* où les effets digestifs de l'ipilimumab sont la première cause d'arrêt du traitement(21).



## **B. REVUE DE LA LITTERATURE ET COMPARAISON AVEC NOTRE COHORTE DE PATIENTS**

### **1. Cas isolés rapportés d'infection à CD survenue de façon concomitante à une colite auto-immune**

Un premier cas d'infection à CD sous immunothérapie par ipilimumab et nivolumab a été publié en 2015 par Gupta *et al.*(48). Il s'agissait d'un patient de 72 ans sous immunothérapie par ipilimumab et nivolumab pour un lymphome non hodgkinien (en essai thérapeutique). Il avait reçu 4 injections d'ipilimumab à la dose de 3 mg/kg. Il présentait une diarrhée depuis 6 mois environ. 3 mois après le début de la diarrhée a été réalisée une recherche de CD et s'est avérée positive. Le patient a initialement été traité par métronidazole pendant 14 jours, à 2 reprises par 14 jours de vancomycine per os, puis par un traitement au long cours par vancomycine. Toutes les recherches de CD étaient positives. La coloscopie réalisée mettait en évidence une pancolite. Les biopsies mettaient en évidence une infiltration neutrophilique sans pseudomembranes. Une colite auto-immune à l'ipilimumab a été évoquée et un traitement par méthylprednisolone en intra-veineux à la dose de 60 mg par jour a été débuté suivi d'un relai par prednisone per os. Une amélioration clinique avec une diminution de la fréquence et du volume des selles liquides a été constaté dès l'administration des corticoïdes.

Un autre cas d'infection à CD sous ipilimumab a été publié en 2015 par le CHU de Montpellier par Du-Thanh *et al.*(49). Il s'agissait d'une patiente de 65 ans traitée par ipilimumab à la dose de 3 mg/kg pour un mélanome de stade III inopérable. Elle avait reçu 4 cures au total. Elle a présenté une diarrhée de 8 selles liquides par jours et une douleur abdominale après un traitement par pristinaamycine pour une infection cutanée. La recherche de CD était positive. Un traitement par corticothérapie générale à 1 mg/kg/jour associée à une antibiothérapie par métronidazole a été débuté et a permis une amélioration de la symptomatologie. Un mois après, la diarrhée s'est aggravée, rapidement améliorée par l'augmentation transitoire des doses de corticothérapie générale.

Une troisième observation a été publiée en 2019 par Zhou *et al.*(50). Il s'agissait d'une patiente de 56 ans traitée par pembrolizumab, pemetrexed et carboplatine pour un carcinome bronchique non à petites cellules métastatique. La patiente présentait une diarrhée, une douleur abdominale, une anorexie et une perte de poids depuis 10 jours environ. La première cure avait été administrée 9 semaines auparavant. La recherche de CD était positive. Un traitement par métronidazole a été débuté mais n'a pas permis d'amélioration. Elle a donc reçu un traitement de deuxième intention pour infection sévère à CD par métronidazole en

intra-veineux à la dose de 500 mg 3 fois par jour et vancomycine per os à la dose de 125 mg toutes les 6 heures puis 500 mg toutes les 6 heures. Devant l'absence de réponse à l'antibiothérapie, l'hypothèse d'une colite auto-immune au pembrolizumab a été évoquée et la patiente a reçu une corticothérapie par méthylprednisolone en intra-veineux à la dose de 1,5 mg/kg/jour. Après introduction de ce traitement, la symptomatologie de la patiente s'est rapidement améliorée.

Ces 3 patients ont donc eu une infection à CD concomitante d'une colite auto-immune, ou plus probablement d'une infection à CD ayant déclenché une colite auto-immune. On peut penser que la colite auto-immune était déjà présente initialement sans symptomatologie et que c'est l'infection à CD qui aurait déclenché l'apparition des symptômes. Chez tous ces patients, c'est l'association d'une antibiothérapie et d'une corticothérapie générale qui a permis l'amélioration clinique, après échec d'une antibiothérapie seule chez 2 patients.

## **2. Recueil de 5 cas de patients ayant eu une superposition de colite auto-immune et d'infection à CD**

En décembre 2019, Babacan et Tanvetyanon publient un article de 5 cas de patients ayant eu une infection à CD superposée à la survenue d'une colite auto-immune(51). Il s'agit de 5 patients ayant reçu un traitement par immunothérapie dans le cadre d'un carcinome pulmonaire (carcinome neuroendocrine ou adénocarcinome). Les immunothérapies rapportées sont l'association de durvalumab et tremelimumab, le nivolumab et l'association de durvalumab et gefitinib. 4 patients ont présenté un tableau de colite auto-immune compliquée d'une infection à CD comme chez 8 de nos patients. Un patient a présenté une infection à CD suivie de l'apparition d'une colite auto-immune avec une recherche de CD négative, suivie elle-même d'une récurrence d'une infection à CD. Chez ce patient, comme chez notre patient 12, l'infection à CD a pu déclencher une colite auto-immune, initialement à bas bruit puis avec apparition de symptômes.

Dans cette série de cas, 3 patients sur 5 étaient traités en première intention par métronidazole pour l'infection à CD.

Seul 1 patient sur 5 avait pris une antibiothérapie avant la survenue de l'infection à CD. Comme dans notre cohorte, les patients étaient peu exposés à une antibiothérapie avant la survenue de l'infection à CD ; cela conforte l'idée que la colite auto-immune est un facteur de risque en elle-même de survenue d'une infection à CD.

Plusieurs travaux récents suggèrent que la réponse à l'immunothérapie est associée à la composition du microbiote intestinal(52). Les patients avec un microbiote intestinal

« diversifié » présenteraient une réponse immunitaire améliorée par action sur les lymphocytes T mémoire et sur les lymphocytes cytotoxiques. Dans les 5 observations rapportées, les 5 patients ont présenté une réponse à l'immunothérapie (complète ou partielle). Puisque la survenue d'une infection à CD est liée à la composition du microbiote intestinal, la composition du microbiote pourrait expliquer d'une part la réponse favorable à l'immunothérapie et la survenue d'une infection à CD.

## **C. COMPARAISON AVEC LA POPULATION GENERALE**

Les infections à CD sous immunothérapie présentent des similitudes et des différences avec les infections à CD dans la population générale.

### **1. Incidence et prévalence de l'infection à CD**

L'incidence de l'infection à CD chez les patients sous immunothérapie ne semble pas plus élevée que celle dans la population générale. En prenant comme exemple le CHU d'Amiens, nous avons recueilli 160 patients traités par immunothérapie pour un mélanome entre 2010 et 2021 et 20 patients ont présenté une colite auto-immune sur la même période pour 2 cas d'infection à CD compliquant une colite auto-immune. L'incidence de la survenue d'une infection à CD est donc de 0,003 pour 100000 patients-jours (contre 23 dans la population générale selon la cohorte ICD-RAISIN 2009 (28)).

La prévalence de la survenue d'une infection à CD en cas d'antécédent de colite auto-immune est, elle, de 10% et est donc bien supérieure à la prévalence de la survenue d'une infection à CD dans la population générale. Même si nos patients présentent des facteurs confondants de risque de présenter une infection à CD (néoplasie, hospitalisations, antibiothérapie, IPP), la présence d'une colite auto-immune semble être un facteur de risque indépendant de développer une infection à CD.

### **2. Les infections à CD fulminantes**

En ce qui concerne les infections à CD fulminantes, celles-ci semblent plus fréquentes dans notre population que dans la population générale. En effet, leur prévalence est de 3 à 8% dans la population générale(53). Dans notre population, 3 patients ont présenté une infection à CD, soit environ 17%, ce qui représente une proportion plus élevée.

L'immunosuppression est le principal facteur de risque d'infection à CD fulminante dans la population générale(53).

Il n'existe que peu de données sur les infections sévères sous immunothérapie. D'après la société européenne de microbiologie clinique et des maladies infectieuses (ESCMID), les immunothérapies anti-CTLA-4 et anti-PD1/PDL1 n'augmentent pas l'incidence des complications infectieuses(54). C'est d'ailleurs pour cette raison que sont usuellement administrés des traitements immunosuppresseurs par corticothérapie générale ou anti-TNF  $\alpha$  en cas de survenues d'effets indésirables immunologiques. Une étude publiée en 2016 par Del Castillo *et al.* (55) porte sur 740 patients atteints d'un mélanome métastatique sous immunothérapie et décrit la survenue d'infections sévères. L'incidence d'infections

sévères dans cette population était de 7,3%. Sur ces 54 patients ayant présenté une infection sévère, 10 patients ont présenté une infection à CD sévère. Le principal facteur de risque de survenue d'une infection sévère était l'utilisation d'agents immunosuppresseurs (corticothérapie générale ou l'infliximab). Les patients sous double immunothérapie par ipilimumab et nivolumab semblent plus à risque de développer une infection sévère. Mais, ceci s'explique probablement par le fait que les effets secondaires immunologiques sont plus fréquents sous ipilimumab et nivolumab et que ces patients sont plus fréquemment sous traitement immunosuppresseur.

Dans notre cohorte de patient, aucun n'était sous immunosuppresseur avant survenue de l'infection à CD fulminante.

### **3. Facteurs de risques de l'infection à CD**

Le principal facteur de risque de survenue d'une infection à CD dans la population générale est la prise d'une antibiothérapie dans les 3 mois. Dans notre cohorte, 66,7% avaient pris une antibiothérapie avant la survenue d'une infection à CD et semble donc être un facteur favorisant. En revanche, ce facteur de risque semble être surtout présent dans la population sans survenue d'une colite auto-immune.

Alors que dans la population générale, l'utilisation d'AINS favorise le risque d'infection à CD, aucun de nos patients n'y était exposé.

### **4. Traitement de l'infection à CD**

Dans la population générale, en cas de premier épisode d'infection à CD, les 2 antibiothérapies recommandées sont la vancomycine et la fidaxomicine. Une antibiothérapie par métronidazole n'est recommandée qu'en cas de limitation d'accès aux autres molécules(41). Dans notre cohorte, 7 patients ont été traités par métronidazole en première intention. En cas d'infection à CD fulminante, l'antibiothérapie de choix est la vancomycine orale associée à du métronidazole en intra-veineux. Dans notre cohorte, seul un patient a été traité de cette façon. Les 2 autres ont été traités par fidaxomicine pour l'un et par métronidazole et fluconazole pour l'autre. Ces divergences en terme de thérapeutique peut s'expliquer par un recueil de données depuis 2010 avec un changement de pratique, les recommandations les plus récentes datant de 2018(41).

La TMF est utilisée dans la population générale en cas d'infections à CD en échec du traitement par antibiothérapie. Dans une étude publiée en 2016 par Fischer *et al.*, portant sur 57 patients ayant une forme grave ou compliquée d'infection à CD n'ayant pas répondu à une antibiothérapie conventionnelle, la TMF induisait une guérison à 1 mois dans 91% des

cas(56). Le microbiote du donneur pourrait brutalement occuper les niches écologiques libérées après le traitement antibiotique et empêcher CD de recoloniser ces niches en entrant en compétition avec lui. Les acides biliaires secondaires du donneur présents dans les selles en abondance pourrait également avoir un effet direct sur l'inhibition de la germination de CD. Le microbiote du donneur pourrait également comporter des phages pouvant moduler les populations bactériennes du receveur. Il n'existe que très peu de données sur la TMF pour le traitement des colites auto-immunes. Il a été démontré par plusieurs travaux que la composition bactérienne du microbiote intestinal des patients sous immunothérapies différait en fonction des répondeurs à l'immunothérapie et des non-répondeurs. Il a également été démontré que la composition bactérienne du microbiote intestinal était différente entre les patients présentant une colite auto-immune et ceux n'en présentant pas(57). Enfin, des études pré-cliniques ont montré que la modification de la composition du microbiote pouvait diminuer les toxicités coliques de l'immunothérapie(58). Wang *et al.* rapportent 2 cas de colites auto-immunes traitées favorablement par TMF(56). Il s'agissait d'un patient sous immunothérapie par ipilimumab pour un cancer de la prostate métastatique et d'une patiente sous anti-PD1 et anti-CTLA-4 pour un cancer urothélial métastatique. Les 2 patients avaient présenté une colite auto-immune réfractaire à la corticothérapie générale, à 2 perfusions d'infliximab et à du vedolizumab. La patiente a présenté une résolution de la symptomatologie après une prise de TMF et le patient a nécessité la prise de 2 doses de TMF. Dans ce travail, les auteurs ont mis en évidence une modification des populations de lymphocytes et des taux de bactéries dans le microbiote avant et après la TMF. Un troisième et dernier cas de colite auto-immune traité par TMF a été publié en 2020. Il s'agissait d'un patient de 71 ans traité par pembrolizumab pour adénocarcinome gastrique métastatique. Il présentait une colite auto-immune sévère réfractaire au traitement par corticothérapie générale, infliximab, mycophénolate mofétil, mésalamine et vedolizumab. La TMF a permis une amélioration clinique au bout de 3 jours(59).

Dans notre cohorte, il n'est donc pas étonnant que les 3 TMF aient permis un résultat favorable, mais il s'agit des seuls cas de TMF pour association d'infection à CD et colite auto-immunes décrits dans la littérature à notre connaissance.

## **D. PARALLELE AVEC LA PRISE EN CHARGE DE L'INFECTION A CD DANS LES MICI**

Les MICI présentent de nombreuses similitudes avec les colites auto-immune et nous nous sommes donc intéressés à cette entité.

### **1. Définition des MICI et similarités avec les colites auto-immunes**

#### a. Définition

Les MICI résultent de l'inflammation chronique d'une partie du tube digestif. Elles regroupent 2 entités principales : la maladie de Crohn (MC) et la rectocolite hémorragique (RCH)(60).

#### b. Similarités entre MICI et colites auto-immunes

##### *i. Similarités cliniques*

Marthey *et al.*(22) ont étudié les caractéristiques des colites auto-immunes induites par les immunothérapies par anti-CTLA-4 chez 39 patients pour mettre en évidence des similarités avec les MICI.

La symptomatologie des MICI et des effets indésirables gastro-entérologiques des immunothérapies est la même. Elle peut se manifester par une diarrhée, une douleur abdominale, des rectorragies.

##### *ii. Similarités endoscopiques*

Sur le plan endoscopique, les 2 entités peuvent se manifester par une colite. Tous les patients présentaient une inflammation du colon. La moitié des patients avait des lésions inflammatoires du colon séparées par des intervalles de zones saines, comme ce que l'on peut observer dans la MC. Un patient a présenté une récurrence sévère de colite auto-immune au niveau de la partie restante du rectum après colectomie subtotale et restauration de la continuité. Ce phénomène s'observe dans la MC. Certains patients peuvent présenter également une atteinte diffuse et continue des lésions du colon, semblables à l'atteinte observée dans la RCH.

##### *iii. Similarités histologiques*

La majorité des patients présentant une MICI avaient des signes histologiques de colite aigue. Certains patients ayant une colite auto-immune présentaient des granulomes à l'histologie des biopsies duodénales et coliques, comme dans la MC.

#### *iv. Rôle de la calprotectine fécale (CF)*

La CF est un biomarqueur qui permet de discriminer avec une bonne sensibilité et spécificité la présence de lésions muqueuses du tube digestif. Son taux est élevé chez les patients présentant une MICI endoscopiquement active(61). Dans les colites auto-immunes, son taux peut également être élevé(62).

#### *v. Elévation des anticorps*

L'étude publiée en 2010 par Berman *et al.*(62) étudie 115 patients ayant présenté une toxicité gastro-entérologique à l'ipilimumab. Chez les patients présentant une toxicité de grade 2 ou plus, certains avaient un taux élevé d'anticorps pANCA, anti-OmpC et moins fréquemment anti-I2, ASCA et anti-CBir1. Ces anticorps sont retrouvés dans les MICI.

#### *vi. Présence de facteurs pronostiques communs*

Les MICI partagent les mêmes facteurs pronostiques de résistance à la corticothérapie générale que les colites auto-immunes : présence d'ulcères visibles en endoscopie, présence d'une pancolite(63).

#### *vii. Similarités thérapeutiques*

D'un point de vue thérapeutique, le traitement de la colite auto-immune fait appel à la corticothérapie générale et à l'infliximab, de même que dans les MICI.

### c. Différences entre colite auto-immune et MICI

#### *i. Localisation des lésions*

La localisation des lésions dans les colites auto-immunes n'est pas caractéristique de la MC ou de la RCH(62). Par exemple, la MC atteint préférentiellement le colon proximal et l'iléon terminal alors que les localisations privilégiées de la colite auto-immune sont les parties distales de l'intestin.

#### *ii. Histologie*

Sur le plan histologique, l'inflammation diffuse des biopsies dans les colites auto-immunes ressemble à celle de la RCH mais les témoins de chronicité ne sont pas observés(62).

#### *iii. Anticorps*

Comme nous l'avons vu, les anticorps des MICI peuvent être retrouvés à des taux positifs dans les colites induites par l'immunothérapie. Toutefois, ces anticorps ne sont pas retrouvés à la même fréquence. Dans la MC, ce sont les ASCA, les anticorps anti-CBir1 et les anticorps anti-I2 qui sont présents dans 50% des cas. Dans la RCH, ce sont les anticorps



pANCA qui sont présents dans 50% des cas. Au contraire, dans la colite auto-immune, ce sont les pANCA et les anti-OMC qui sont les plus fréquemment retrouvés.

Par ailleurs, un taux positif d'ASCA ou de pANCA est prédictif de la survenue d'une MICI. Dans l'étude de Berman, la moitié des patients avec un taux positif d'ASCA ou de pANCA n'avaient pas d'effet indésirable gastro-entérologique.

Enfin, le taux d'anticorps semble fluctuant dans les colites auto-immunes. Dans la MC, le taux d'anticorps est au contraire stable dans le temps et varie en fonction de l'activité de la maladie(62).

#### *iv. La corticothérapie par budésonide*

Le budésonide oral est utilisé dans le traitement de la MC. Il ne permet pas de prévenir la survenue d'effets indésirables gastro-entérologiques chez les patients sous immunothérapie. Cela est expliqué par le fait que la majorité du budésonide est absorbé par l'iléum distal et le colon proximal et non distribué au colon distal(62).

## **2. L'infection à CD dans les MICI**

### **a. La fréquence de l'infection à CD**

Dans notre cohorte de patients, la prévalence de l'infection à CD lors d'une colite auto-immune semble plus importante que dans la population générale. Selon Rodemann *et al.*(64), la population de patients présentant une MICI a une incidence plus élevée d'infections à CD qu'une population témoin ne présentant pas de MICI. Cette incidence pourrait être multipliée par 2-3 chez les patients ayant une maladie de Crohn et de 4-7 chez les patients ayant une RCH(65).

Cette augmentation d'incidence s'explique par l'anomalie de réponse immunitaire dans le tube digestif des patients présentant une MICI. Or, les symptômes de l'infection à CD sont causés par la réponse inflammatoire secondaire à l'infection et non par la charge bactérienne de CD. De plus, l'utilisation d'immunosuppresseurs est associée dans certaines études à un risque d'infection fulminante à CD. Ces immunosuppresseurs sont utilisés dans les MICI et peuvent donc expliquer l'augmentation de l'incidence(64).

Par ailleurs, dans cette population, la fréquence de l'infection à CD peut être surestimée en raison des examens des selles plus fréquemment réalisés que dans la population générale.

#### b. Complications de l'infection à CD

Les patients présentant une MICI avec une infection à CD présentent plus de complications que les patients ne présentant pas de MICI. Ces complications sont une durée d'hospitalisation longue, une colectomie et un décès(65). Dans notre travail, nous avons également une augmentation des complications. En effet, 75% des patients ont nécessité une hospitalisation. En revanche, nous n'avons pas observé de colectomie ni de décès.

#### c. Déclenchement d'une poussée de MICI

Notre travail suggère qu'une infection à CD peut déclencher une colite auto-immune.

De la même manière, une infection à CD peut déclencher une poussée de MICI(66). Les mécanismes physiopathologiques ne sont pas bien connus. Lors d'une majoration des symptômes digestifs chez un patient présentant une MICI avec recherche de CD positive, 3 mécanismes sont possibles. CD pourrait causer une colite infectieuse isolée ou déclencher une poussée de MICI en association avec une colite infectieuse. Le 3<sup>ème</sup> mécanisme est qu'il s'agirait d'une poussée de MICI isolée sans lien avec CD où CD serait du à une colonisation ou à un résultat faussement positif(67).

Dans la majorité des infections à CD chez les patients ayant une MICI, les patients ont une diarrhée glairo-sanglante et n'ont pas de pseudo-membranes à l'endoscopie. Cela suggère que les symptômes sont plus liés à la poussée de MICI qu'à l'infection à CD en elle-même(67). Dans notre cohorte, 33,3% des patients avait une diarrhée glairo-sanglante dans le groupe CAI+ contre 16,7% dans le groupe CAI-.

#### d. Les facteurs de risque de l'infection à CD dans les MICI.

Les MICI sont en elles-mêmes un facteur de risque de développer une infection à CD en raison de leur physiopathologie qui est une anomalie de la réponse inflammatoire du tube digestif.

La prise d'une antibiothérapie est un facteur de risque d'infection à CD dans la population générale. Il s'agit d'un facteur de risque controversé chez les patients présentant une MICI. Dans certaines études, l'utilisation d'une antibiothérapie est un facteur de risque d'infection à CD. Par exemple, dans l'étude de Kariv *et al.* publiée en 2011 et portant sur une population de patients porteurs d'une RCH(68), les patients ayant pris une antibiothérapie dans les 30 jours précédents avaient 12 fois plus de risque de développer une infection à CD que ceux qui n'avaient pas pris d'antibiothérapie. Dans d'autres études comme celle de Regnault *et al.* publiée en 2014(69), la prise d'une antibiothérapie dans les 8 semaines précédentes n'était pas reconnu comme un facteur de risque de développer une infection à

CD. L'utilisation d'AINS dans les 2 mois est un facteur de risque reconnu de développer une infection à CD dans les MICI(69). L'utilisation d'IPP n'est pas considérée comme un facteur de risque de développer une infection à CD dans les MICI.

e. Caractéristiques endoscopiques de l'infection à CD dans les MICI

La présence de pseudo-membranes en endoscopie est spécifique mais non sensible pour le diagnostic d'infection à CD dans les MICI. Elle serait présente dans environ 13% des cas. Dans un travail rétrospectif comparant une population de patients présentant une infection à CD et une MICI et une population de patients présentant une infection à CD sans MICI, aucun n'avait de pseudo-membrane dans le groupe MICI alors que 50% en avait dans le groupe indemne de MICI(66). Dans notre cohorte, 2 patients seulement présentant une colite auto-immune et une MICI avait des lésions de pseudo-membranes, soit 16,7% des patients.

f. Le traitement de l'infection à CD chez les patients présentant une MICI.

La difficulté du traitement de l'infection à CD dans les MICI est de distinguer les symptômes de l'infection à CD de ceux de la poussée de MICI.

Le traitement de l'infection à CD dans les MICI doit reposer sur la vancomycine orale en première intention quelque que soit le grade de sévérité(65).

Il n'existe pas de recommandations claires sur le traitement de la poussée de MICI. Une étude publiée en 2011 par Yanai *et al.*(67) met en évidence les pratiques du traitement de l'infection à CD dans les MICI en Amérique de Nord. 54% des praticiens traitaient par une antibiothérapie seule et 46% traitaient par l'association d'une antibiothérapie et d'un immunomodulateur (azathioprine ou corticoïdes). La peur d'introduire un traitement par corticothérapie générale repose sur le fait qu'il s'agit d'un facteur de risque d'infection à CD et de sévérité. Mais, ces patients-là étaient sous corticoïdes avant la survenue de l'infection à CD.

Plusieurs cas isolés rapportent l'efficacité d'une corticothérapie dans les infections à CD dans les MICI après échec d'une antibiothérapie seule(70,71). Cela n'est pas surprenant car une corticothérapie générale est parfois recommandée dans le cas d'autres infections d'organes telles que les méningites ou les pneumopathies(72,73).

Une étude européenne rétrospective publiée en 2009 a évalué l'effet d'une combinaison d'antibiothérapie et d'immunomodulateur ou d'une antibiothérapie seule dans le traitement d'une infection à CD dans les MICI. La combinaison d'une antibiothérapie et d'un

immunomodulateur était associée à une augmentation de la morbidité et de la mortalité par rapport à une antibiothérapie seule. Il est à noter qu'il est impossible à savoir dans cette étude si l'immunomodulateur était débuté au moment de l'infection à CD ou au long cours(74).

Au final, certains auteurs(31,66) proposent une introduction ou une reprise d'un traitement immunomodulateur 48 à 72 heures après l'introduction d'une antibiothérapie pour le traitement d'une infection à CD dans les MICI. De la même façon, cette attitude semble applicable pour les cas d'infection à CD compliquant une colite auto-immune.

g. La place de la TMF

Seule une étude met en évidence l'efficacité de la TMF pour obtenir une rémission de la RCH(75). La TMF apparaît comme une indication pour les infections à CD récurrentes dans les MICI mais certains cas d'aggravation de la maladie sous-jacente ont été rapportés(66).

## **E. LIMITES ET FORCES DE NOTRE ETUDE**

### **1. Forces de l'étude**

Il s'agit de la première cohorte de cette taille recueillant les infections à CD sous immunothérapie pour un mélanome. Les avantages d'une cohorte sont le respect de l'histoire naturelle de la maladie et l'étude d'un événement rare qui est la survenue d'une infection à CD sous immunothérapie. Le recueil est multicentrique, permettant d'avoir une population plus représentative et augmentant la possibilité de généralisation des résultats. Notre critère de jugement principal (survenue ou non d'une colite auto-immune) est fiable, reproductible et cliniquement pertinent.

### **2. Limites de l'étude**

La première limite de cette étude est un nombre faible de patients recueillis, diminuant la puissance des résultats obtenus. La seconde limite est l'absence de groupe témoin, ne permettant pas de réalisation de comparabilité. En effet, nos patients auraient pu être comparés à une cohorte de patients ayant présenté une colite auto-immune sans survenue d'infection à CD afin de comparer les caractéristiques cliniques, endoscopiques et histologiques des colites auto-immunes. La troisième limite est le biais de mémoire. Notre recueil de données repose sur la mémoire des praticiens hospitaliers ayant pris en charge des patients sous immunothérapies ayant présenté une infection à CD. Certaines infections à CD ont pu être oubliées, en particulier des infections à CD non sévères et traitées en ambulatoire. Enfin, notre travail est soumis à un effet-centre. Par exemple, la réalisation d'une TMF a été réalisée chez 3 patients seulement et ces 3 patients venaient du même centre.

### **3. Perspectives futures**

Afin d'augmenter le nombre de patients ayant présenté une infection à CD sous immunothérapie, le recueil pourrait s'étendre aux autres pathologies cancéreuses avec indication de traitement par immunothérapie : cancers pulmonaires, du rein, de la sphère ORL...

## V. CONCLUSION

Lors de la survenue d'une diarrhée sous immunothérapie pour un mélanome, le premier diagnostic évoqué est celui de colite auto-immune. Or, ce travail met en évidence que ces patients peuvent avoir une infection à CD isolée, une infection à CD déclenchant une colite auto-immune et une infection à CD compliquant une colite auto-immune. En effet, la colite auto-immune, de par ses caractéristiques physiopathologiques proches des MICI entre autres, est un facteur de risque d'infection à CD.

Ainsi, une recherche de CD ou d'une autre cause infectieuse doit systématiquement être réalisée en cas de diarrhée sous immunothérapie.

Une endoscopie digestive doit systématiquement être réalisée afin de rechercher des signes évocateurs de colite auto-immune éventuellement associé et de réaliser des biopsies pouvant également guider le diagnostic.

L'infection à CD sous immunothérapie est potentiellement grave. En effet, notre travail a mis en évidence 3 cas d'infections à CD fulminantes. Chez ces 3 patients, l'infection à CD était précédée de la prise d'une antibiothérapie. La balance bénéfice-risque d'une antibiothérapie doit donc toujours être évaluée avant de la prescrire chez un patient sous immunothérapie. Il s'agit du 2<sup>ème</sup> facteur identifié de problème lié aux antibiotiques sous immunothérapie, le premier étant la perte d'efficacité.

Un traitement antibiotique par vancomycine ou fidaxomicine doit toujours être proposé en première intention, comme dans les recommandations de l'infection à CD de la population générale.

En cas d'infection à CD compliquant une colite auto-immune, la grande majorité des patients a nécessité un traitement immunosuppresseur.

En cas d'infection à CD concomitante d'une colite auto-immune, le traitement est difficile. D'après ce travail, la résolution des symptômes ne se fait qu'après la prise concomitante d'une antibiothérapie et d'une corticothérapie générale et fait souvent appel à l'infliximab. On peut raisonnablement proposer un traitement antibiothérapie dès le début des symptômes et l'introduction d'une corticothérapie générale 48 à 72 heures après, par analogie avec le traitement d'une infection à CD dans les MICI.

Notre travail rapporte l'efficacité d'une TMF chez 3 patients : une infection à CD isolée et 2 infections à CD associées à une colite auto-immune.

Avec l'augmentation de l'utilisation de l'immunothérapie et de la survenue de colites auto-immunes, il est primordial de réaliser des travaux supplémentaires afin d'étudier le lien potentiel entre infection à CD et colite auto-immune.

## **REFERENCES BIBLIOGRAPHIQUES**

1. Schadendorf D, van Akkooi ACJ, Berking C, Griewank KG, Gutzmer R, Hauschild A, et al. Melanoma. *The Lancet* 2018;392(10151):971–84.
2. Siegel RL, Miller KD, Jemal A. Cancer statistics, 2020. *CA Cancer J Clin* 2020;70(1):7–30.
3. Institut National du Cancer [en ligne]. [consulté le 27 février 2021]. Mis à jour le 27 février 2021. Disponible sur <https://www.e-cancer.fr/Patients-et-proches/Les-cancers/Melanome-de-la-peau/Points-cles>
4. Keung EZ, Gershenwald JE. The eighth edition American Joint Committee on Cancer (AJCC) melanoma staging system: implications for melanoma treatment and care. *Expert Rev Anticancer Ther* 2018;18(8):775–84.
5. Wright FC, Souter LH, Kellett S, Easson A, Murray C, Toye J, et al. Primary excision margins, sentinel lymph node biopsy, and completion lymph node dissection in cutaneous melanoma: a clinical practice guideline. *Curr Oncol* 2019;26(4).
6. Weber J, Mandala M, Del Vecchio M, Gogas HJ, Arance AM, Cowey CL, et al. Adjuvant Nivolumab versus Ipilimumab in Resected Stage III or IV Melanoma. *N Engl J Med* 2017;377(19):1824–35.
7. Eggermont AMM, Blank CU, Mandala M, Long GV, Atkinson VG, Dalle S, et al. Longer Follow-Up Confirms Recurrence-Free Survival Benefit of Adjuvant Pembrolizumab in High-Risk Stage III Melanoma: Updated Results From the EORTC 1325-MG/KEYNOTE-054 Trial. *J Clin Oncol* 2020;38(33):3925–36.
8. Hauschild A, Dummer R, Schadendorf D, Santinami M, Atkinson V, Mandalà M, et al. Longer Follow-Up Confirms Relapse-Free Survival Benefit With Adjuvant Dabrafenib Plus Trametinib in Patients With Resected BRAF V600–Mutant Stage III Melanoma. *J Clin Oncol* 2018;36(35):3441–9.
9. Davies H, Bignell GR, Cox C, Stephens P, Edkins S, Clegg S, et al. Mutations of the BRAF gene in human cancer. *Nature* 2002;417(6892):949–54.
10. Long GV, Flaherty KT, Stroyakovskiy D, Gogas H, Levchenko E, de Braud F, et al. Dabrafenib plus trametinib versus dabrafenib monotherapy in patients with metastatic BRAF V600E/K-mutant melanoma: long-term survival and safety analysis of a phase 3 study. *Ann Oncol* 2017;28(7):1631–9.
11. Ribas A. Tumor Immunotherapy Directed at PD-1. *N Engl J Med* 2012;366(26):2517–9.
12. Queirolo P, Boutros A, Tanda E, Spagnolo F, Quaglino P. Immune-checkpoint inhibitors for the treatment of metastatic melanoma: a model of cancer immunotherapy. *Semin Cancer Biol* 2019;59:290–7.
13. Yang AS, Chapman PB. The History and Future of Chemotherapy for Melanoma. *Hematol Oncol Clin North Am* 2009;23(3):583–97.
14. Ascierto PA, Long GV, Robert C, Brady B, Dutriaux C, Di Giacomo AM, et al. Survival Outcomes in Patients With Previously Untreated BRAF Wild-Type Advanced Melanoma Treated With Nivolumab Therapy: Three-Year Follow-up of a Randomized Phase 3 Trial. *JAMA Oncol* 2019;5(2):187.
15. Hamid O, Robert C, Daud A, Hodi FS, Hwu WJ, Kefford R, et al. Five-year survival outcomes for patients with advanced melanoma treated with pembrolizumab in KEYNOTE-001. *Ann Oncol* 2019;30(4):582–8.



16. Wolchok JD, Chiarion-Sileni V, Gonzalez R, Rutkowski P, Grob J-J, Cowey CL, et al. Overall Survival with Combined Nivolumab and Ipilimumab in Advanced Melanoma. *N Engl J Med* 2017;377(14):1345–56.
17. Haanen JBAG, Carbonnel F, Robert C, Kerr KM, Peters S, Larkin J, et al. Management of toxicities from immunotherapy: ESMO Clinical Practice Guidelines for diagnosis, treatment and follow-up. *Ann Oncol* 2017;28:iv119–42.
18. U.S.DEPARTMENT OF HEALTH AND HUMAN SERVICES – National Institutes of Health – National Cancer Institute [consulté le 27 février 2021]. Mis à jour le 28 mai 2009. Disponible sur [https://evs.nci.nih.gov/ftp1/CTCAE/CTCAE\\_4.03/Archive/CTCAE\\_4.0\\_2009-05-29\\_QuickReference\\_8.5x11.pdf](https://evs.nci.nih.gov/ftp1/CTCAE/CTCAE_4.03/Archive/CTCAE_4.0_2009-05-29_QuickReference_8.5x11.pdf).
19. Gupta A, De Felice KM, Loftus EV, Khanna S. Systematic review: colitis associated with anti-CTLA-4 therapy. *Aliment Pharmacol Ther* 2015;42(4):406–17.
20. Hodi FS, O’Day SJ, McDermott DF, Weber RW, Sosman JA, Haanen JB, et al. Improved Survival with Ipilimumab in Patients with Metastatic Melanoma. *N Engl J Med* 2010;363(8):711–23.
21. Horvat TZ, Adel NG, Dang T-O, Momtaz P, Postow MA, Callahan MK, et al. Immune-Related Adverse Events, Need for Systemic Immunosuppression, and Effects on Survival and Time to Treatment Failure in Patients With Melanoma Treated With Ipilimumab at Memorial Sloan Kettering Cancer Center. *J Clin Oncol* 2015;33(28):3193–8.
22. Marthey L, Mateus C, Mussini C, Nachury M, Nancey S, Grange F, et al. Cancer Immunotherapy with Anti-CTLA-4 Monoclonal Antibodies Induces an Inflammatory Bowel Disease. *J Crohns Colitis* 2016;10(4):395–401.
23. Verschuren EC, van den Eertwegh AJ, Wonders J, Slangen RM, van Delft F, van Bodegraven A, et al. Clinical, Endoscopic, and Histologic Characteristics of Ipilimumab-Associated Colitis. *Clin Gastroenterol Hepatol* 2016;14(6):836–42.
24. Larkin J, Chiarion-Sileni V, Gonzalez R, Grob JJ, Cowey CL, Lao CD, et al. Combined Nivolumab and Ipilimumab or Monotherapy in Untreated Melanoma. *N Engl J Med* 2015;373(1):23–34.
25. Nahar KJ, Rawson RV, Ahmed T, Tattersall S, Sandanayake N, Kiely CJ, et al. Clinicopathological characteristics and management of colitis with anti-PD1 immunotherapy alone or in combination with ipilimumab. *J Immunother Cancer* 2020;8(2):e001488.
26. Hodi FS, Chiarion-Sileni V, Gonzalez R, Grob J-J, Rutkowski P, Cowey CL, et al. Nivolumab plus ipilimumab or nivolumab alone versus ipilimumab alone in advanced melanoma (CheckMate 067): 4-year outcomes of a multicentre, randomised, phase 3 trial. *Lancet Oncol* 2018;19(11):1480–92.
27. Sandhu BK, McBride SM. Clostridioides difficile. *Trends Microbiol* 2018;26(12):1049–50.
28. Eckert C, Coignard B, Hebert M, Tarnaud C, Tessier C, Lemire A, et al. Clinical and microbiological features of Clostridium difficile infections in France: The ICD-RAISIN 2009 national survey. *Médecine Mal Infect* 2013;43(2):67–74.
29. Miller BA, Chen LF, Sexton DJ, Anderson DJ. Comparison of the Burdens of Hospital-Onset, Healthcare Facility-Associated Clostridium difficile Infection and of Healthcare-Associated Infection due to Methicillin-Resistant Staphylococcus

- aureus in Community Hospitals. *Infect Control Hosp Epidemiol* 2011;32(4):387–90.
30. Tariq R, Khanna S. Clostridium difficile infection: Updates in management. *Indian J Gastroenterol* 2017;36(1):3–10.
  31. Surawicz CM, Brandt LJ, Binion DG, Ananthakrishnan AN, Curry SR, Gilligan PH, et al. Guidelines for Diagnosis, Treatment, and Prevention of Clostridium difficile Infections: *Am J Gastroenterol* 2013;108(4):478–98.
  32. Furuya-Kanamori L, Stone JC, Clark J, McKenzie SJ, Yakob L, Paterson DL, et al. Comorbidities, Exposure to Medications, and the Risk of Community-Acquired Clostridium difficile Infection: A Systematic Review and Meta-analysis. *Infect Control Hosp Epidemiol* 2015;36(2):132–41.
  33. Rodríguez Garzotto A, Mérida García A, Muñoz Unceta N, Galera Lopez MM, Orellana-Miguel MÁ, Díaz-García CV, et al. Risk factors associated with Clostridium difficile infection in adult oncology patients. *Support Care Cancer* 2015;23(6):1569–77.
  34. Permpalung N, Upala S, Sanguankeo A, Sornprom S. Association between NSAIDs and Clostridium difficile -Associated Diarrhea: A Systematic Review and Meta-Analysis. *Can J Gastroenterol Hepatol* 2016;2016:1–9.
  35. Leffler DA, Lamont JT. Clostridium difficile Infection. Longo DL, editor. *N Engl J Med* 2015;372(16):1539–48.
  36. Bertaiola L. Diagnostic microbiologique des infections à Clostridium difficile. *Rev Médicale Suisse* 2015;4.
  37. Beaugerie L, Barbut F. Colites des antibiotiques [en ligne]. Paris : Association Française de Formation Médicale Continue en Hépatogastro-Entérologie [consulté le 19 février 2021]. Mis à jour le 19 février 2021. Disponible sur <https://www.fmcgastro.org>.
  38. Buyse S, Azoulay E, Barbut F, Schlemmer B. Infection à Clostridium difficile : physiopathologie, diagnostic et traitement. *Réanimation* 2005;14(4):255–63.
  39. Daniels LM, Kufel WD. Clinical review of Clostridium difficile infection: an update on treatment and prevention. *Expert Opin Pharmacother* 2018;19(16):1759–69.
  40. Fang FC, Polage CR, Wilcox MH. Point-Counterpoint: What Is the Optimal Approach for Detection of Clostridium difficile Infection? Gilligan P, editor. *J Clin Microbiol* 2017;55(3):670–80.
  41. McDonald LC, Gerding DN, Johnson S, Bakken JS, Carroll KC, Coffin SE, et al. Clinical Practice Guidelines for Clostridium difficile Infection in Adults and Children: 2017 Update by the Infectious Diseases Society of America (IDSA) and Society for Healthcare Epidemiology of America (SHEA). *Clin Infect Dis* 2018;66(7):e1–48.
  42. Louie TJ, Miller MA, Mullane KM, Weiss K, Lentnek A, Golan Y, et al. Fidaxomicin versus Vancomycin for Clostridium difficile Infection. *N Engl J Med* 2011;364(5):422–31.
  43. Rokas KEE, Johnson JW, Beardsley JR, Ohl CA, Luther VP, Williamson JC. The Addition of Intravenous Metronidazole to Oral Vancomycin is Associated With Improved Mortality in Critically Ill Patients With Clostridium difficile Infection. *Clin Infect Dis* 2015;61(6):934–41.
  44. Neemann K, Freifeld A. Clostridium difficile -Associated Diarrhea in the Oncology Patient. *J Oncol Pract* 2017;13(1):25–30.

45. Zeissig S, Petersen B-S, Tomczak M, Melum E, Huc-Claustre E, Dougan SK, et al. Early-onset Crohn's disease and autoimmunity associated with a variant in CTLA-4. *Gut* 2015;64(12):1889–97.
46. Carbonnel F. Toxicité gastro-intestinale des immunothérapies du cancer [en ligne]. Paris : Association Française de Formation Médicale Continue en Hépatogastro-Entérologie [consulté le 19 février 2021]. Mis à jour le 19 février 2021. Disponible sur <https://www.fmcgastro.org>.
47. Chen JH, Pezhouh MK, Lauwers GY, Masia R. Histopathologic Features of Colitis Due to Immunotherapy With Anti-PD-1 Antibodies: *Am J Surg Pathol* 2017;41(5):643–54.
48. Gupta A, Khanna S. Ipilimumab-associated colitis or refractory *Clostridium difficile* infection? *BMJ Case Rep* 2015;bcr2015211160.
49. Du-Thanh A, Pallure V, Girard C, Dereure O, Guillot B. *Clostridium difficile* infection may loom behind ipilimumab-induced auto-immune colitis. *Eur J Dermatol* 2015;25(4):344–344.
50. Zhou C, Klionsky Y, Treasure ME, Bruno DS. Pembrolizumab-Induced Immune-Mediated Colitis in a Patient with Concurrent *Clostridium Difficile* Infection. *Case Rep Oncol* 2019;12(1):164–70.
51. Babacan NA, Tanvetyanon T. Superimposed *Clostridium difficile* Infection During Checkpoint Inhibitor Immunotherapy-induced Colitis. *J Immunother Hagerstown Md* 1997 2019;42(9):350–3.
52. Jin Y, Dong H, Xia L, Yang Y, Zhu Y, Shen Y, et al. The Diversity of Gut Microbiome is Associated With Favorable Responses to Anti-Programmed Death 1 Immunotherapy in Chinese Patients With NSCLC. *J Thorac Oncol* 2019;14(8):1378–89.
53. Adams SD, Mercer DW. Fulminant *Clostridium difficile* colitis. *Curr Opin Crit Care* 2007;13:450-455.
54. Redelman-Sidi G, Michielin O, Cervera C, Ribi C, Aguado JM, Fernández-Ruiz M, et al. ESCMID Study Group for Infections in Compromised Hosts (ESGICH) Consensus Document on the safety of targeted and biological therapies: an infectious diseases perspective (Immune checkpoint inhibitors, cell adhesion inhibitors, sphingosine-1-phosphate receptor modulators and proteasome inhibitors). *Clin Microbiol Infect* 2018;24:S95–107.
55. Del Castillo M, Romero FA, Argüello E, Kyi C, Postow MA, Redelman-Sidi G. The Spectrum of Serious Infections Among Patients Receiving Immune Checkpoint Blockade for the Treatment of Melanoma. *Clin Infect Dis* 2016;63(11):1490–3.
56. Fischer M, Sipe B, Cheng Y-W, Phelps E, Rogers N, Sagi S, et al. Fecal microbiota transplant in severe and severe-complicated *Clostridium difficile*: A promising treatment approach. *Gut Microbes* 2017;8(3):289–302.
57. Dubin K. Intestinal microbiome analyses identify melanoma patients at risk for checkpoint-blockade-induced colitis. *Nat Commun* 2016;7:10391.
58. Wang F, Yin Q, Chen L, Davis MM. Bifidobacterium can mitigate intestinal immunopathology in the context of CTLA-4 blockade. *Proc Natl Acad Sci* 2018;115(1):157–61.
59. Fasanello MK, Robillard KT, Boland PM, Bain AJ, Kanehira K. Use of Fecal Microbial Transplantation for Immune Checkpoint Inhibitor Colitis: *ACG Case Rep J* 2020;7(4):e00360.

60. Zhang Y-Z. Inflammatory bowel disease: Pathogenesis. *World J Gastroenterol* 2014;20(1):91.
61. Schoepfer AM, Beglinger C, Straumann A, Trummler M, Renzulli P, Seibold F. Ulcerative colitis: Correlation of the Rachmilewitz endoscopic activity index with fecal calprotectin, clinical activity, C-reactive protein, and blood leukocytes. *Inflamm Bowel Dis* 2009;15(12):1851–8.
62. Berman D, Parker S, Siegel J, Chasalow S, Weber J, Galbraith S et al. Blockade of cytotoxic T-lymphocyte antigen-4 by ipilimumab results in dysregulation of gastrointestinal immunity in patients with advanced melanoma. *Cancer Immunity* 2010;10:11.
63. Siakavellas SI, Bamias G. Checkpoint inhibitor colitis: a new model of inflammatory bowel disease? *Curr Opin Gastroenterol* 2018;34(6):377–83.
64. Rodemann JF, Dubberke ER, Reske KA, Seo DH, Stone CD. Incidence of *Clostridium difficile* Infection in Inflammatory Bowel Disease. *Clin Gastroenterol Hepatol* 2007;5(3):339–44.
65. Horton HA, Dezfoli S, Berel D, Hirsch J, Ippoliti A, McGovern D, et al. Antibiotics for Treatment of *Clostridium difficile* Infection in Hospitalized Patients with Inflammatory Bowel Disease. *Antimicrob Agents Chemother* 2014;58(9):6.
66. D’Aoust J, Battat R, Bessissow T. Management of inflammatory bowel disease with *Clostridium difficile* infection. *World J Gastroenterol* 2017;23(27):4986.
67. Yanai H, Nguyen GC, Yun L, Lebowitz O, Navaneethan U, Stone CD, et al. Practice of gastroenterologists in treating flaring inflammatory bowel disease patients with *clostridium difficile*: Antibiotics alone or combined antibiotics/immunomodulators? *Inflamm Bowel Dis* 2011;17(7):1540–6.
68. Kariv R, Navaneethan U, Venkatesh PGK, Lopez R, Shen B. Impact of *Clostridium difficile* infection in patients with ulcerative colitis. *J Crohns Colitis* 2011;5(1):34–40.
69. Regnault H, Bourrier A, Lalande V, Nion-Larmurier I, Sokol H, Seksik P, et al. Prevalence and risk factors of *Clostridium difficile* infection in patients hospitalized for flare of inflammatory bowel disease: A retrospective assessment. *Dig Liver Dis* 2014;46(12):1086–92.
70. Cavagnaro C. Corticosteroid treatment of severe, non-responsive *Clostridium difficile* induced colitis. *Arch Dis Child* 2003;88(4):342–4.
71. Sykes E, McDonald P, Flanagan P. Corticosteroids in the Treatment of Pseudomembranous Colitis: A Report of 3 Cases. *Gastroenterol Res* 2012;5(5):211-214.
72. Brouwer MC, McIntyre P, Prada. Corticosteroids for acute bacterial meningitis (Review). *Cochrane Database Syst Rev*. 2018;86.
73. Siemieniuk RAC, Meade MO, Alonso-Coello P, Briel M, Evaniew N, Prasad M, et al. Corticosteroid Therapy for Patients Hospitalized With Community-Acquired Pneumonia: A Systematic Review and Meta-analysis. *Ann Intern Med* 2015;163(7):519.
74. Ben-Horin S, Margalit M, Bossuyt P, Maul J, Shapira Y, Bojic D, et al. Combination Immunomodulator and Antibiotic Treatment in Patients With Inflammatory Bowel Disease and *Clostridium difficile* Infection. *Clin Gastroenterol Hepatol* 2009;7(9):981–7.
75. Moayyedi P, Surette MG, Kim PT, Libertucci J, Wolfe M, Onischi C, et al. Fecal Microbiota Transplantation Induces Remission in Patients With Active Ulcerative

Colitis in a Randomized Controlled Trial. *Gastroenterology* 2015;149(1):102-109.e6.

## ANNEXES

**Annexe 1** : Classification TNM du mélanome, 8<sup>ème</sup> édition de l'AJCC de 2017. D'après : Keung EZ, Gershenwald JE. *The eighth edition American Joint Committee on Cancer (AJCC) melanoma staging system: implications for melanoma treatment and care. Expert Rev Anticancer Ther 2018.*

<b>Catégorie T</b>	Epaisseur (indice de Breslow) mesuré en mm	Ulcération
Tx	Breslow non évaluable	Non évaluable
T0	Primitif inconnu ou régression totale	Non évaluable
Tis	Non applicable	Non applicable
T1	≤ 1,0 mm	Sans ulcération Avec ulcération Avec/sans ulcération
T1a	< 0,8 mm	
T1b	< 0,8 mm 0,8 mm-1,0 mm	
T2	> 1,0-2,0 mm	Sans ulcération Avec ulcération
T2a		
T2b		
T3	> 2,0-4,0 mm	Sans ulcération Avec ulcération
T3a		
T3b		
T4	> 4mm	Sans ulcération Avec ulcération
T4a		
T4b		
<b>Catégorie N</b>	Nombre de ganglions envahis (N+)	Métastases en transit, satellites ou microsattellites
Nx	Non évaluable	Non
N0	Absence de métastase	Non
N1	1 N+ non détecté cliniquement 1 N+ détecté cliniquement Absence de métastase ganglionnaire	Non
N1a		Non
N1b		Oui
N1c		
N2	2 à 3 N+ non détectés cliniquement 2 à 3 N+ dont au moins 1 détecté cliniquement 1 N+	Non
N2a		Non
N2b		Oui
N2c		
N3	≥ 4 N+ non détectés cliniquement ≥ 4 N+ dont au moins 1 détecté cliniquement ≥ 2 N+	Non
N3a		Non
N3b		Oui
N3c		
<b>Catégorie M</b>	Site anatomique	
M0	Absence de métastase à distance	
M1	Métastases cutanées, du tissu sous-cutané ou ganglionnaires au-delà de l'aire de drainage Métastases pulmonaires Toute autre atteinte viscérale autre que le système nerveux central Métastases au niveau du système nerveux central	
M1a		
M1b		
M1c		
M1d		

<b>Stades</b>	pT	N	M
Stade 0	pTis	N0	M0
Stade I	pT1	N0	M0
Stade IA	pT1a	N0	M0
	pT1b	N0	M0
Stade IB	pT2a	N0	M0
Stade IIA	pT2b	N0	M0
	pT3a	N0	M0
Stade IIB	pT3b	N0	M0
	pT4a	N0	M0
Stade IIC	pT4b	N0	M0
Stade III	Tout pT	N1, N2, N3	M0
Stade IIIA	pT1a, T1b, T2a	N1a, N2a	M0
Stade IIIB	pT1a, T1b, T2a	N1b, N1c, N2b	M0
	pT2b-T3a	N1, N2a, N2b	M0
Stage IIIC	pT1a, T1b, T2a, T2b, T3a	N2c, N3	M0
	pT3b, T4a	N1, N2, N3	M0
	pT4b	N1, N2	
Stade IIID	pT4b	N3	M0
Stade IV	Tout pT	Tout N	M1

## **Annexe 2** : Questionnaire remis aux médecins ayant accepté de participer à l'étude

### ETUDE CLOSTRIMMUNO

L'infection à Clostridium difficile chez les patients sous immunothérapies par anti-CTLA4 ou anti-PD1 pour un mélanome métastatique

#### **1. Identité**

2 premières lettres du nom : Cliquez ou appuyez ici pour entrer du texte.

2 premières lettres du prénom : Cliquez ou appuyez ici pour entrer du texte.

Sexe :  Masculin  Féminin

Date de naissance : Cliquez ou appuyez ici pour entrer du texte.

Centre rapporteur : Cliquez ou appuyez ici pour entrer du texte.

Médecin rapporteur : Cliquez ou appuyez ici pour entrer du texte.

#### **2. Vérification des critères d'inclusion**

Patient âgé de 18 ans ou plus :  Oui  Non

Confirmation histologique de mélanome :  Oui  Non

Mélanome de stade III non résecable ou IV :  Oui  Non

Ayant reçu un traitement par immunothérapie par anti-CTLA4 (ipilimumab) ou anti-P1 (pembrolizumab ou nivolumab) :  Oui  Non

Ayant présenté une infection à Clostridium difficile confirmée par présence de toxine A ou B + :  Oui  Non

#### **3. Vérification des critères d'exclusion :**

Antécédent d'infection à Clostridium difficile avant l'introduction de l'immunothérapie :  Oui  Non

#### **4. Antécédents du patient**

Antécédent de RCH :  Oui  Non

Antécédent de Maladie de Crohn :  Oui  Non

Insuffisance rénale chronique (définie par une clairance de la créatininémie inférieure à 60 ml/min MDRD) :  Oui  Non

Diabète :  Oui  Non

Autre : Cliquez ou appuyez ici pour entrer du texte.

#### **5. Histoire du mélanome**

Date de diagnostic du primitif : Cliquez ou appuyez ici pour entrer du texte.

Localisation du primitif :  Tête et cou  
 Bras  
 Jambes  
 Tronc  
 Muqueuses  
 Pas de primitif retrouvé

Critères histologiques :

- Ulcéré :  Oui  Non

- Epaisseur selon Breslow en mm : Cliquez ou appuyez ici pour entrer du texte.

Sous-type de mélanome :  Mélanome SSM  
 Mélanome de Dubreuilh  
 Mélanome nodulaire



Mélanome acro-lentigineux

Date de diagnostic du stade III non résecable ou stade IV :

Cliquez ou appuyez ici pour entrer du texte.

Statut BRAF :  Sauvage  Muté

Statut NRAS :  Sauvage  Muté

Métastases :  Ganglionnaires  
 Cutanées et des tissus mous  
 Hépatiques  
 Pulmonaires  
 Digestives  
 Cérébrales  
 Autre : Cliquez ou appuyez ici pour entrer du texte.

**6. Immunothérapie en cours lors de la survenue de l'infection à Clostridium difficile :**

Molécule :  Ipilimumab  
 Nivolumab  
 Pembrolizumab  
 Combinaison Ipilimumab + Nivolumab

Dose :  2 mg/kg  
 3 mg/kg  
 Dose fixe : Cliquez ou appuyez ici pour entrer du texte.

Ligne de traitement :  1<sup>ère</sup> ligne  2<sup>ème</sup> ligne  3<sup>ème</sup> ligne  4<sup>ème</sup> ligne  5<sup>ème</sup> ligne

Date de début de l'immunothérapie : Cliquez ou appuyez ici pour entrer du texte.

**7. Si d'autres lignes thérapeutiques étaient utilisées avant :**

a. 1<sup>ère</sup> ligne thérapeutique :

Molécule :  Ipilimumab  
 Nivolumab  
 Pembrolizumab  
 Combinaison Ipilimumab + Nivolumab  
 Thérapie ciblée Dabrafenib + Tramétinib  
 Thérapie ciblée Vemurafenib + Cobimétinib  
 Thérapie ciblée Encorafenib + Binimétinib  
 Dacarbazine  
 Fotémustine  
 Temozolomide  
 Autre : Cliquez ou appuyez ici pour entrer du texte.

Date de début de la ligne de traitement : Cliquez ou appuyez ici pour entrer du texte.

Date de fin de la ligne de traitement : Cliquez ou appuyez ici pour entrer du texte.

Raison de l'arrêt de cette ligne :  Progression  
 Mauvaise tolérance  
 Autre : Cliquez ou appuyez ici pour entrer du texte.

b. 2<sup>ème</sup> ligne thérapeutique :

Molécule :  Ipilimumab  
 Nivolumab  
 Pembrolizumab  
 Combinaison Ipilimumab + Nivolumab  
 Thérapie ciblée Dabrafenib + Tramétinib  
 Thérapie ciblée Vemurafenib + Cobimétinib  
 Thérapie ciblée Encorafenib + Binimétinib  
 Dacarbazine  
 Fotémustine  
 Temozolomide  
 Autre : Cliquez ou appuyez ici pour entrer du texte.

Date de début de la ligne de traitement : Cliquez ou appuyez ici pour entrer du texte.

Date de fin de la ligne de traitement : Cliquez ou appuyez ici pour entrer du texte.

Raison de l'arrêt de cette ligne :  Progression

Mauvaise tolérance

Autre : Cliquez ou appuyez ici pour entrer du texte.

c. 3<sup>ème</sup> ligne de traitement :

Molécule :

Ipilimumab

Nivolumab

Pembrolizumab

Combinaison Ipilimumab + Nivolumab

Thérapie ciblée Dabrafenib + Trametinib

Thérapie ciblée Vemurafenib + Cobimetinib

Thérapie ciblée Encorafenib + Binimetinib

Dacarbazine

Fotémustine

Temozolomide

Autre : Cliquez ou appuyez ici pour entrer du texte.

Date de début de la ligne de traitement : Cliquez ou appuyez ici pour entrer du texte.

Date de fin de la ligne de traitement : Cliquez ou appuyez ici pour entrer du texte.

Raison de l'arrêt de cette ligne :  Progression

Mauvaise tolérance

Autre : Cliquez ou appuyez ici pour entrer du texte.

d. 4<sup>ème</sup> ligne de traitement :

Molécule :

Ipilimumab

Nivolumab

Pembrolizumab

Combinaison Ipilimumab + Nivolumab

Thérapie ciblée Dabrafenib + Trametinib

Thérapie ciblée Vemurafenib + Cobimetinib

Thérapie ciblée Encorafenib + Binimetinib

Dacarbazine

Fotémustine

Temozolomide

Autre : Cliquez ou appuyez ici pour entrer du texte.

Date de début de la ligne de traitement : Cliquez ou appuyez ici pour entrer du texte.

Date de fin de la ligne de traitement : Cliquez ou appuyez ici pour entrer du texte.

Raison de l'arrêt de cette ligne :  Progression

Mauvaise tolérance

Autre : Cliquez ou appuyez ici pour entrer du texte.

## 8. Infection à Clostridium difficile :

Date du premier symptôme :

Cliquez ou appuyez ici pour entrer du texte.

Symptômes :

Diarrhée

Diarrhée glairo-sanglante

Douleur abdominale

Autre : Cliquez ou appuyez ici pour entrer du texte.

Grade de sévérité :

Non sévère : Leucocytes < 15.000/ml et créatininémie < 132 µmol/L

Sévère : Leucocytes > 15.000/ml ou créatininémie > 132 µmol/L

Fulminante : Hypotension ou choc, iléus, mégacolon

Hospitalisation pour l'infection à CD :

Oui  Non

Facteurs de risque de sévérité et/ou de récurrence :

Antibiothérapie dans les 3 mois auparavant :

Oui  Non

Prise d'IPP dans les 3 mois auparavant :  Oui  Non  
Hospitalisation dans les 3 mois auparavant :  Oui  Non  
Prise d'AINS dans les 3 mois auparavant :  Oui  Non  
Réalisation d'une endoscopie digestive :  FRS  
 Coloscopie  
 Non réalisée

Si réalisée :  Muqueuse érythémateuse  
 Erosions  
 Ulcérations superficielles  
 Ulcérations profondes  
 Pseudo-membranes  
 Normale  
 Autres : Cliquez ou appuyez ici pour entrer du texte.

Localisation des lésions :  Rectum  
 Colon gauche / sigmoïde  
 Colon transverse  
 Colon droit  
 Iléon

Histologie :  Infiltrat inflammatoire riche en polynucléaires  
 Abscesses cryptiques ou cryptites dans la lamina propria  
 Augmentation de corps apoptiques  
 Granulomes  
 Plasmocytose basale  
 Colite collagène  
 Colite lymphocytaire  
 Autres : Cliquez ou appuyez ici pour entrer du texte.

Traitement antibiotique :  Vancomycine  
 Flagyl  
 Fidaxomicine  
 Autre : Cliquez ou appuyez ici pour entrer du texte.

Traitement par corticothérapie concomitante :  Oui  Non

Efficacité clinique (= disparition des symptômes) :  Oui  Non

Si non, traitement de 2<sup>ème</sup> intention :  Vancomycine  
 Flagyl  
 Fidaxomicine  
 Corticothérapie seule  
 Immunoglobulines IV  
 Autre : Cliquez ou appuyez ici pour entrer du texte.

Traitement par corticothérapie concomitante :  Oui  Non

Efficacité clinique (= disparition des symptômes) :  Oui  Non

Récurrence de l'infection à Clostridium difficile, celle-ci étant définie par une négativation de la toxine dans les selles à 3 semaines puis réapparition des symptômes avec une nouvelle toxine positive :  Oui  
 Non

## 9. **Colite auto-immune**

Survenue d'une colite auto-immune :  Oui  Non

Date de survenue : Cliquez ou appuyez ici pour entrer du texte.

Survenue sous la même immunothérapie :  Oui  Non

Si non, sous quelle ligne ? Cliquez ou appuyez ici pour entrer du texte.

Symptômes :  Diarrhée  
 Diarrhée glairo-sanglante  
 Douleur abdominale

- Amaigrissement
- Fièvre
- Nausées / vomissements

Durée totale des symptômes (en jours) : Cliquez ou appuyez ici pour entrer du texte.

Grade selon CTCAE v4.0 :  1  2  3  4  5

Hospitalisation :  Oui  Non

Coproculture :  Oui, négative  
 Oui, positive, germe : Cliquez ou appuyez ici pour entrer du texte.  
 Non réalisée

Toxines de CD :  Oui, négative  
 Oui, positive  
 Non réalisée

CRP supérieure à 6 mg/l :  Oui  Non  
 Réalisation d'une endoscopie digestive :  FRS  
 Coloscopie  
 Non réalisée

Si réalisée :  Muqueuse érythémateuse  
 Erosions  
 Ulcérations superficielles  
 Ulcérations profondes  
 Normale  
 Autres : Cliquez ou appuyez ici pour entrer du texte.

Localisation des lésions :  Rectum  
 Colon gauche / sigmoïde  
 Colon transverse  
 Colon droit  
 Iléon

Histologie :  Infiltrat inflammatoire riche en polynucléaires  
 Abscès cryptiques ou cryptites dans la lamina propria  
 Augmentation de corps apoptiques  
 Granulomes  
 Plasmocytose basale  
 Colite collagène  
 Colite lymphocytaire  
 Autres : Cliquez ou appuyez ici pour entrer du texte.

**Traitement de 1<sup>ère</sup> intention :**  Corticothérapie générale  
 Budésonide  
 Traitement symptomatique : anti-diarrhéiques  
 Autre : Cliquez ou appuyez ici pour entrer du texte.

Efficacité du traitement :  Oui  Non

**Traitement de 2<sup>ème</sup> intention :**

Traitement par INFLIXIMAB :  Oui  Non

Raison :  Pour cortico-résistance  
 Pour cortico-dépendance  
 Autre : Cliquez ou appuyez ici pour entrer du texte.

Dosage :  5 mg/kg  
 Autre : Cliquez ou appuyez ici pour entrer du texte.

Nombre de perfusions :  1 perfusion  
 2 perfusions  
 Autre : Cliquez ou appuyez ici pour entrer du texte.

Autre traitement :  Vedolizumab  
 Mycophénolate mofétil  
 Tacrolimus

- Traitement chirurgical
- Transplantation fécale

**10. Effets secondaires de l'immunothérapie :**

Le patient a présenté d'autres effets secondaires à l'immunothérapie :  Oui  Non

Si oui, sous quelle molécule : Cliquez ou appuyez ici pour entrer du texte.

Type d'effet secondaire :  Thyroïdite

- Hypophysite
- Pneumopathie
- Effet secondaire cutané : rash, vitiligo...
- Autre : Cliquez ou appuyez ici pour entrer du texte.

**11. Suite de prise en charge du patient :**

L'immunothérapie sous laquelle est survenue l'infection à Clostridium difficile a-t-elle été poursuivie :  Oui  Non

Si non, pour quelle raison :  Arrêt pour toxicité digestive

- Arrêt pour progression
- Autre : Cliquez ou appuyez ici pour entrer du texte.

En cas d'arrêt pour toxicité digestive, il s'agissait d'un arrêt pour :

- Infection à CD sévère
- Récidive d'une infection à CD
- Colite auto-immune

Réponse à l'immunothérapie :  Progression

- Rémission partielle
- Rémission complète

**Annexe 3** : Grades de toxicité selon CTCAE v4.0 pour la colite et la diarrhée. D'après : U.S.DEPARTMENT OF HEALTH AND HUMAN SERVICES – National Institutes of Health – National Cancer Institute [consulté le 27 février 2021]. Mis à jour le 28 mai 2009. Disponible sur [https://evs.nci.nih.gov/ftp1/CTCAE/CTCAE\\_4.03/Archive/CTCAE\\_4.0\\_2009-05-29\\_QuickReference\\_8.5x11.pdf](https://evs.nci.nih.gov/ftp1/CTCAE/CTCAE_4.03/Archive/CTCAE_4.0_2009-05-29_QuickReference_8.5x11.pdf).

CTCAE v4.0 Terme	Grade 1	Grade 2	Grade 3	Grade 4	Grade 5	Définition du terme CTCAE v4.0
Colite	Asymptomatique ; Diagnostic à l'examen clinique uniquement ; Ne nécessitant aucun traitement	Douleurs abdominales ; présence de mucus ou de sang dans les selles	Douleurs abdominales sévères avec modification des habitudes de défécations ; nécessitant un traitement médical ; signes péritonéaux	Mise en jeu du pronostic vital nécessitant une prise en charge en urgence	Décès	Trouble caractérisé par une inflammation du côlon
Diarrhée	Augmentation de 4 ou moins du nombre de selles par jour par rapport à l'état initial ; légère augmentation des volumes de stomie par rapport à l'état initial	Augmentation de 4 ou moins du nombre de selles par jour par rapport à l'état initial ; légère augmentation des volumes de stomie par rapport à l'état initial	Augmentation de 7 ou plus du nombre de selles par jour par rapport à l'état initial ; incontinence ; hospitalisation requise ; augmentation sévère des volumes de stomie par rapport à l'état initial ; interférant avec les activités élémentaires de la vie quotidienne	Mise en jeu du pronostic vital ; nécessitant une prise en charge en urgence	Décès	Trouble caractérisé par la survenue fréquente de selles liquides.

## **Infection à Clostridium difficile et colite auto-immune sous immunothérapie dans le mélanome : étude rétrospective multicentrique**

**Introduction :** L'immunothérapie est utilisée en soins courants dans le traitement de plusieurs cancers dont le mélanome et peut être à l'origine d'effets secondaires telle qu'une colite auto-immune (CAI). La CAI partage des similarités cliniques, histologiques, biologiques et thérapeutiques avec les maladies inflammatoires chroniques de l'intestin (MICI) tout en s'en distinguant. L'infection à Clostridium difficile (ICD) complique classiquement les MICI et le but de ce travail était d'étudier le lien entre CAI et ICD sous immunothérapie par anti-CTLA-4 et anti-PD1 pour un mélanome.

**Matériel et méthodes :** Les patients ont été inclus de manière rétrospective à partir de 9 centres hospitaliers français. L'objectif principal était la survenue d'une CAI. Les objectifs secondaires étaient de décrire les caractéristiques de l'ICD.

**Résultats :** 18 patients ont été analysés. Parmi ces 18 patients, 12 ont eu une CAI associée à l'ICD et 6 ont eu une ICD isolée. 8 patients ont eu une CAI compliquée d'une ICD, 3 patients ont eu les 2 affections de manière concomitante et un patient a eu une ICD compliquée d'une CAI. La majorité des CAI est survenue sous anti-CTLA-4. 3 ICD étaient fulminantes. Les caractéristiques endoscopiques et histologiques étaient aspécifiques. La majorité des patients a nécessité un traitement immunosuppresseur lorsque l'ICD était associée à une CAI. 9 patients ont arrêté l'immunothérapie pour toxicité digestive.

**Discussion :** L'ICD sous immunothérapie semble plus grave que dans la population générale. Les caractéristiques de l'ICD sont proches dans les populations de MICI et de CAI.

**Conclusion :** L'ICD doit être dépistée lors d'une diarrhée sous immunothérapie car elle peut être isolée, compliquer ou déclencher une CAI.

**Mots-clés :** mélanome, immunothérapie, colite auto-immune, Clostridium difficile, diarrhée, maladie inflammatoire chronique de l'intestin.

## **Clostridium difficile infection and checkpoint inhibitor colitis with immunotherapy in melanoma: a multicentre retrospective study**

**Introduction:** Immunotherapy has become standard of care for several cancers such as melanoma. It can induce toxicities including checkpoint inhibitor colitis (CIC). CIC shares clinical, histological, biological and therapeutic features with inflammatory bowel diseases (IBD) but also some differences. Clostridium difficile infection (CDI) can complicate evolution of IBD. The purpose of this work was to characterize the association between CDI and CIC in patients treated with anti-CTLA-4 and anti-PD1 for melanoma.

**Methods:** This retrospective study enrolled patients from 9 French hospitals. The primary endpoint was occurrence of CAI. Secondary endpoints were characteristics of CDI.

**Results:** 18 patients were evaluated. Among these 18 patients, 12 had CIC and ICD and 6 had only ICD. 8 patients had CIC complicated by ICD, 3 patients had CIC and ICD simultaneously and a patient had ICD complicated by CIC. Most CIC occurred with anti-CTLA-4. ICD was fulminant in 3 patients. Endoscopic and histological features were aspecific. Most of patients required immunosuppressive therapy when ICD was associated with CAI. In 9 cases, immunotherapy was discontinued due to digestive toxicity.

**Discussion:** ICD in patients treated with immunotherapy appears to be more severe than in the general population. Characteristics of ICD resemble in CIC and IBD populations.

**Conclusion:** Stool analyses for CD should be carried out in every patient with diarrhoea treated with immunotherapy. ICD can be isolated, complicated or reveal CIC.

**Key words:** melanoma, immunotherapy, checkpoint inhibitor colitis, Clostridium difficile, diarrhoea, inflammatory bowel disease.