



HAL
open science

Photosensibilisation aux phénothiazines topiques : une série de cas

Claire Cariou

► **To cite this version:**

Claire Cariou. Photosensibilisation aux phénothiazines topiques : une série de cas. Sciences du Vivant [q-bio]. 2020. dumas-03236000

HAL Id: dumas-03236000

<https://dumas.ccsd.cnrs.fr/dumas-03236000>

Submitted on 14 Jan 2022

HAL is a multi-disciplinary open access archive for the deposit and dissemination of scientific research documents, whether they are published or not. The documents may come from teaching and research institutions in France or abroad, or from public or private research centers.

L'archive ouverte pluridisciplinaire **HAL**, est destinée au dépôt et à la diffusion de documents scientifiques de niveau recherche, publiés ou non, émanant des établissements d'enseignement et de recherche français ou étrangers, des laboratoires publics ou privés.



THÈSE D'EXERCICE / UNIVERSITÉ DE RENNES 1
sous le sceau de l'Université Bretagne Loire

Thèse en vue du
DIPLÔME D'ÉTAT DE DOCTEUR EN MÉDECINE

présentée par

Claire Cariou

Née le 18 Avril 1990 à Nantes

**Photosensibilisation
aux phénothiazines
topiques : une série
de cas**

**Thèse soutenue à Rennes
le 10/04/2020**

devant le jury composé de :

Alain DUPUY

Professeur – CHU Rennes / *Président*

Pascal LE CORRE

Professeur – CHU Rennes / *examineur*

Emmanuel OGER

Professeur – CHU Rennes / *examineur*

Catherine DROITCOURT

Maitre de conférences des Université – CHU
Rennes / *examineur*

Henri ADAMSKI

Docteur – CHU Rennes / *directeur de thèse*

PROFESSEURS DES UNIVERSITES

ANNE-GALIBERT Marie-Dominique PU-PH Biochimie et biologie moléculaire
BARDOU-JACQUET Edouard PU-PH Gastroentérologie; hépatologie; addictologie
BELAUD-ROTUREAU Marc-Antoine PU-PH Histologie; embryologie et cytogénétique
BELLISSANT Eric PU-PH Pharmacologie fondamentale; pharmacologie clinique; addictologie
BELOEIL Hélène PU-PH Anesthésiologie-réanimation; médecine d'urgence
BENDAVID Claude PU-PH Biochimie et biologie moléculaire
BENSALAH Karim PU-PH Urologie
BEUCHEE Alain PU-PH Pédiatrie
BONAN Isabelle PU-PH Médecine physique et de réadaptation
BONNET Fabrice PU-PH Endocrinologie, diabète et maladies métaboliques; gynécologie médicale
BOUDJEMA Karim PU-PH Chirurgie viscérale et digestive
BOUGUEN Guillaume PU-PH Gastroentérologie; hépatologie; addictologie
BRASSIER Gilles PU-PH Neurochirurgie
CARRE François PU-PH Physiologie
CATROS Véronique PU-PH Biologie cellulaire
CATTOIR Vincent PU-PH Bactériologie-virologie; hygiène hospitalière
CORBINEAU Hervé PU-PH Chirurgie thoracique et cardiovasculaire
CUGGIA Marc PU-PH Biostatistiques, informatique médicale et technologies de communication
DARNAULT Pierre PU-PH Anatomie
DAVID Véronique PU-PH Biochimie et biologie moléculaire
DAYAN Jacques Professeur associé Pédopsychiatrie; addictologie
DE CREVOISIER Renaud PU-PH Cancérologie; radiothérapie
DECAUX Olivier PU-PH Médecine interne; gériatrie et biologie du vieillissement; addictologie
DESRUES Benoît PU-PH Pneumologie; addictologie
DONAL Erwan PU-PH Cardiologie
DRAPIER Dominique PU-PH Psychiatrie d'adultes; addictologie
DUPUY Alain PU-PH Dermato-vénéréologie
ECOFFEY Claude PU-PH Anesthésiologie-réanimation; médecine d'urgence
FERRE Jean-Christophe PU-PH Radiologie et imagerie Médecine
FEST Thierry PU-PH Hématologie; transfusion
FLECHER Erwan PU-PH Chirurgie thoracique et cardiovasculaire

GANDEMER Virginie PU-PH Pédiatrie
GANDON Yves PU-PH Radiologie et imagerie Médecine
GANGNEUX Jean-Pierre PU-PH Parasitologie et mycologie
GARIN Etienne PU-PH Biophysique et médecine nucléaire
GAUVRIT Jean-Yves PU-PH Radiologie et imagerie Médecine
GODEY Benoit PU-PH Oto-rhino-laryngologie
GUGGENBUHL Pascal PU-PH Rhumatologie
GUILLÉ François PU-PH Urologie
GUYADER Dominique PU-PH Gastroentérologie ; hépatologie; addictologie
HAEGELEN Claire PU-PH Anatomie
HOUOT Roch PU-PH Hématologie; transfusion
JEGO Patrick PU-PH Médecine interne; gériatrie et biologie du vieillissement; addictologie
JEGOUX Franck PU-PH Oto-rhino-laryngologie
JOUNEAU Stéphane PU-PH Pneumologie; addictologie
KAYAL Samer PU-PH Bactériologie-virologie; hygiène hospitalière
LAMY DE LA CHAPELLE Thierry PU-PH Hématologie; transfusion
LAVIOLLE Bruno PU-PH Pharmacologie fondamentale; pharmacologie clinique; addictologie
LAVOUE Vincent PU-PH Gynécologie-obstétrique; gynécologie médicale
LE BRETON Hervé PU-PH Cardiologie
LE TULZO Yves PU-PH Réanimation; médecine d'urgence
LECLERCQ Christophe PU-PH Cardiologie
LEDERLIN Mathieu PU-PH Radiologie et imagerie Médecine
LEJEUNE Florence PU-PH Biophysique et médecine nucléaire
LEVEQUE Jean PU-PH Gynécologie-obstétrique; gynécologie médicale
LIEVRE Astrid PU-PH Gastroentérologie; hépatologie; addictologie
MABO Philippe PU-PH Cardiologie
MAHE Guillaume PU-PH Chirurgie vasculaire ; médecine vasculaire
MATHIEU-SANQUER Romain PU-PH Urologie MENER Eric Professeur associé Médecine générale
MEUNIER Bernard PU-PH Chirurgie digestive
MOIRAND Romain PU-PH Gastroentérologie; hépatologie; addictologie
MORANDI Xavier PU-PH Anatomie
MOREL Vincent Professeur associé Médecine palliative
MOSSER Jean PU-PH Biochimie et biologie moléculaire
MOURIAUX Frédéric PU-PH Ophtalmologie MYHIE Didier Professeur associé Médecine générale

NAUDET Florian PU-PH Thérapeutique-Médecine de la douleur ; addictologie
ODENT Sylvie PU-PH Génétique
OGER Emmanuel PU-PH Pharmacologie fondamentale; pharmacologie clinique; addictologie
PARIS Christophe PU-PH Médecine et santé au travail
PERDRIGER Aleth PU-PH Rhumatologie
PLADYS Patrick PU-PH Pédiatrie
RAVEL Célia PU-PH Histologie; embryologie et cytogénétique RENAUT Pierric Professeur associé
Médecine générale
REVEST Matthieu PU-PH Maladies infectieuses; maladies tropicales
RIFFAUD Laurent PU-PH Neurochirurgie
RIOUX-LECLERCQ Nathalie PU-PH Anatomie et cytologie pathologiques
ROBERT-GANGNEUX Florence PU-PH Parasitologie et mycologie
ROPARS Mickaël PU-PH Chirurgie orthopédique et traumatologique
SAINT-JALMES Hervé PU-PH Biophysique et médecine nucléaire
SAULEAU Paul PU-PH Physiologie
SEGUIN Philippe PU-PH Anesthésiologie-réanimation; médecine d'urgence
SEMANA Gilbert PU-PH Immunologie
SIPROUDHIS Laurent PU-PH Gastroentérologie; hépatologie; addictologie
SOMME Dominique PU-PH Médecine interne; gériatrie et biologie du vieillissement; addictologie
SOULAT Louis Professeur associé Médecine d'urgence
SULPICE Laurent PU-PH Chirurgie viscérale et digestive
TADIÉ Jean-Marc PU-PH Réanimation; médecine d'urgence
TARTE Karin PU-PH Immunologie
TATTEVIN Pierre PU-PH Maladies infectieuses; maladies tropicales
THIBAUT Ronan PU-PH Nutrition
THIBAUT Vincent PU-PH Bactériologie-virologie; hygiène hospitalière
THOMAZEAU Hervé PU-PH Chirurgie orthopédique et traumatologique
TORDJMAN Sylvie PU-PH Pédopsychiatrie; addictologie
VERHOYE Jean-Philippe PU-PH Chirurgie thoracique et cardiovasculaire
VERIN Marc PU-PH Neurologie
VIEL Jean-François PU-PH Epidémiologie, économie de la santé et prévention
VIGNEAU Cécile PU-PH Néphrologie
VIOLAS Philippe PU-PH Chirurgie infantile
WATIER Eric PU-PH Chirurgie plastique, reconstructrice et esthétique; brûlologie
WODEY Eric PU-PH Anesthésiologie-réanimation; médecine d'urgence

BOUGET Jacques Professeur des Universités EMERITE Thérapeutique; médecine d'urgence; addictologie

BRETAGNE Jean-François Professeur des Universités EMERITE Gastroentérologie; hépatologie; addictologie

BRISSOT Pierre Professeur des Universités EMERITE Gastroentérologie; hépatologie; addictologie

CHALES Gérard Professeur des Universités EMERITE Rhumatologie

DAUBERT Jean-Claude Professeur des Universités EMERITE Cardiologie

DEUGNIER Yves Professeur des Universités EMERITE Gastroentérologie; hépatologie; addictologie

EDAN Gilles Professeur des Universités CONSULTANAT Neurologie

HUSSON Jean-Louis Professeur des Universités EMERITE Chirurgie orthopédique et traumatologique

HUTEN Denis Professeur des Universités EMERITE Chirurgie orthopédique et traumatologique

LEGUERRIER Alain Professeur des Universités EMERITE Chirurgie thoracique et cardiovasculaire

MALLEDANT Yannick Professeur des Universités EMERITE Anesthésiologie-réanimation; médecine d'urgence

MICHELET Christian Professeur des Universités EMERITE Maladies infectieuses; maladies tropicales

MAITRES DE CONFERENCE DES UNIVERSITES

ALLORY Emmanuel MC Associé Médecine générale
AME-THOMAS Patricia MCU-PH Immunologie
AMIOT Laurence MCU-PH Hématologie ; transfusion
ANSEMI Amedeo MCU-PH Chirurgie thoracique et cardiovasculaire
BANATRE Agnès MC Associé e Médecine générale
BEGUE Jean Marc MCU-PH Physiologie
BERTHEUIL Nicolas MCU-PH Chirurgie plastique, reconstructrice et esthétique ; brûlologie
BOUSSEMART Lise MCU-PH Dermato-vénéréologie
BROCHARD Charlène MCU-PH Physiologie
CABILLIC Florian MCU-PH Biologie cellulaire
CASTELLI Joël MCU-PH Cancérologie ; radiothérapie
CAUBET Alain MCU-PH Médecine et santé au travail
CHAPRON Anthony MCU Médecine générale
CHHOR-QUENIART Sidonie MC Associé Médecine générale
CORVOL Aline MCU-PH Médecine interne ; gériatrie et biologie du vieillissement ; addictologie
DAMERON Olivier MCF Informatique
DE TAYRAC Marie MCU-PH Biochimie et biologie moléculaire
DEGEILH Brigitte MCU-PH Parasitologie et mycologie
DROITCOURT Catherine MCU-PH Dermato-vénéréologie
DUBOURG Christèle MCU-PH Biochimie et biologie moléculaire
DUGAY Frédéric MCU-PH Histologie, embryologie et cytogénétique
EDELIN Julien MCU-PH Cancérologie ; radiothérapie
FIQUET Laure MC Associé Médecine générale
GANGLOFF Cédric MC Associé Médecine d'urgence
GARLANTEZEC Ronan MCU-PH Epidémiologie, économie de la santé et prévention
GOUIN épouse THIBAUT Isabelle MCU-PH Hématologie ; transfusion
GUILLET Benoît MCU-PH Hématologie ; transfusion
JAILLARD Sylvie MCU-PH Histologie, embryologie et cytogénétique
KALADJI Adrien MCU-PH Chirurgie vasculaire ; médecine vasculaire
KAMMERER-JACQUET Solène Florence MCU-PH Anatomie et cytologie pathologiques
LAVENU Audrey MCF Sciences physico-chimiques et ingénierie appliquée à la santé
LE GALL François MCU-PH Anatomie et cytologie pathologiques

LE GALL Vanessa MC Associé Médecine générale

LEMAITRE Florian MCU-PH Pharmacologie fondamentale ; pharmacologie clinique ; addictologie

MARTINS Pédro Raphaël MCU-PH Cardiologie

MENARD Cédric MCU-PH Immunologie

MICHEL Laure MCU-PH Neurologie

MOREAU Caroline MCU-PH Biochimie et biologie moléculaire

MOUSSOUNI Fouzia MCF Informatique

PANGAULT Céline MCU-PH Hématologie ; transfusion

ROBERT Gabriel MCU-PH Psychiatrie d'adultes ; addictologie

SCHNELL Frédéric MCU-PH Physiologie

TURLIN Bruno MCU-PH Anatomie et cytologie pathologiques

VERDIER épouse LORNE Marie-Clémence MCU-PH Pharmacologie fondamentale ; pharmacologie clinique ; addictologie

ZIELINSKI Agata MCF Philosophie

REMERCIEMENTS

A Monsieur le Professeur Alain DUPUY. Vous me faites l'honneur de présider cette thèse. Je vous remercie de nous avoir partagé votre raisonnement scientifique et votre rigueur. Merci de vous avoir montré que la dermatologie vaut bien la peine de se lever un peu plus tôt le jeudi matin.

A Monsieur le Professeur Pascal Le CORRE, je vous prie de recevoir mes remerciements pour avoir accepté de juger ce travail. Il était important à mes yeux de pouvoir présenter ce travail à un pharmacien.

A Monsieur le Professeur Emmanuel OGER, recevez ma sincère gratitude pour votre participation à ce jury.

A Madame le Docteur Catherine DROITCOURT, pour ta disponibilité et ta participation à ce jury, et au travail de thèse. J'ai hâte de pouvoir participer à l'allergologie rennaise à tes côtés, guidée par ton pragmatisme et ta rigueur.

A Monsieur le Docteur Henri ADAMSKI, qui me fait l'honneur de diriger cette thèse, et qui est à l'origine de son sujet. Merci de m'avoir soutenue et accompagnée tout au long de ce travail.

Aux docteurs POLARD et OSMONT-NICOLET, sans qui ce travail n'aurait pas été possible. Merci pour vos précieux conseils et votre bienveillance.

A Pierre, qui a fait un travail titanesque sur le PP, et qui n'y a pas inséré de métaphore culinaire filée, m'évitant le risque de faire un four.

A Yves, pour sa relecture pertinente.

Un grand merci :

A Mme le Pr Barbaud pour m'avoir chaleureusement accueillie le service. A Angèle Soria pour le partage de sa pratique de l'allergologie, fondée sur un pragmatisme éclairé. A toute l'équipe de Tenon pour ce semestre riche en échanges.

Aux dermatologues lorientais, briochins, rennais et parisiens, qui m'ont encadré toutes ces années, et transmis leur passion, leur rigueur et leur curiosité.

Aux endocrinologues briochines, qui m'ont guidée dans les premiers pas de l'internat.

Aux juniors de dermatologie : Sarah, Camille, Poppy, pour m'avoir guidée et portée sur le chemin de la dermatologie. A Clémence, pour tes qualités de médecin et de femme, tu es l'asymptote vers laquelle j'essayerai de tendre toute ma vie.

A mes co-internes : Aurélie, Lucie et Lucie, Laure, Papu, JB, Eline, Toubi, Florence, Shrix, Marie, Félix, Hélène, Gars, Caro, Camille, Arnaud, Marine et la Mouch'. Pour votre bonne humeur ! Travailler c'est bien, travailler avec des amis, c'est mieux.

Aux amies de toujours ; Emilie, Lucile, Lucille, Lucie, Maëlle et Yeyinou.

Au Dr Claire Bernier, qui ne lira peut-être jamais ce travail, mais qui m'a donné le goût de l'allergologie. A Chilly Gonzales, qui ne lira jamais ce travail, mais dont la musique m'a portée toutes ces années.

A mes vieux : pour avoir été là, toujours.

A mes frères : vous ne le savez sans doute pas, mais je vous admire. Voilà c'est dit.

A Estel, référente de cœur, dont les sages conseils ont éclairé les moments difficiles.

A Ines, co-love, pour ta bonne humeur, ton indéfectible soutien.

Enfin à Samuel, pour avoir mangé en entier sa tarte à l'échalote, et pour tout le reste aussi.

TABLE DES MATIERES

I. INTRODUCTION GENERALE	13
A. Photodermatoses	13
1. Photodermatoses	13
2. Photoallergie	13
3. Phototoxicité	14
4. Les agents photosensibilisants	15
5. Démarche diagnostique	16
B. Phénothiazines	17
1. Généralités	17
2. Phénothiazines topiques	18
3. Effets secondaires	19
II. ARTICLE	20
A. ABSTRACT	20
B. INTRODUCTION	20
C. METHOD	21
D. RESULTS	22
1. Patient characteristics	22
2. Photobiological investigations	22
E. DISCUSSION	23
III. CONCLUSION	25
IV. REFERENCES	26
V. ANNEXES	28

I. INTRODUCTION GENERALE

Le potentiel photosensibilisant des phénothiazines est connu pour les psychotropes, mais moins rapporté pour les phénothiazines topiques. Cette forme galénique, retrouvée en vente libre, est utilisée dans le traitement symptomatique des piqûres d'insectes. Dans ce travail, nous vous présentons les résultats d'une étude rétrospective nationale colligeant les cas de photosensibilisation induit par l'application de phénothiazines topiques. Mais au préalable, nous ferons un rappel sur les photodermatoses et les explorations photodermatologiques.

A. Photodermatoses

1. Photodermatoses

L'exposition solaire peut être responsable de lésions cutanées. Les rayonnements déclenchants sont le plus souvent les ultraviolets (UV). Plusieurs groupes de photodermatoses sont décrits : les génophotodermatoses, les dermatoses photoaggravées, les lucites idiopathiques et les photosensibilisations exogènes. Sont exclus les effets biologiques du soleil sur peau saine, comme les cancers cutanés ou la dermatoporose (ensemble des manifestations liées au vieillissement cutané et à l'exposition chronique solaire : atrophie, troubles pigmentaires, xérose etc...). Nous détaillerons dans ces paragraphes les différentes formes de photosensibilisation induites par des agents photosensibilisants, utilisés par voie systémique et plus spécialement par voie topique responsables de photodermatoses exogènes.

2. Photoallergie

La photoallergie est le plus souvent une réaction retardée d'hypersensibilité de type IV (de la classification de Gell et Coombs), et nécessite la sensibilisation préalable à un allergène. L'incidence des photoallergies de contact n'est pas connue, et potentiellement sous-estimée¹.

Ici nous parlerons :

- D'haptène : molécule de taille <1000 Da interagissant avec des macromolécules biologiques.
- De préhaptène : molécule qui acquiert des propriétés allergisantes après expositions aux UV.

La phase de sensibilisation est asymptomatique. Le préhaptène pénètre dans la couche cornée de l'épiderme, et est modifié par l'exposition (non dose-dépendante) aux UVA. Le couplage avec une protéine (kératine 5 ou 14)², entraîne sa reconnaissance et sa captation par les cellules de Langerhans. Elles migrent dans les ganglions lymphatiques et présentent ce complexe aux lymphocytes T (LT) naïfs. Ces lymphocytes se différencient en LT spécifique de l'allergène. La mémoire cutanée passe par les Lymphocytes T CD8+ mémoires, qui migrent du ganglion vers le derme. Les lymphocytes CD4+ auraient un rôle d'immunomodulation. Une réexposition à l'allergène ainsi qu'aux UV mène à une réactivation des LTC8+ mémoire, une inflammation locale et à des dommages tissulaires.

A noter que la pénétration de l'haptène est favorisée par une altération de la perméabilité cutanée : comme les mutations de la filaggrine³ retrouvées dans la dermatite atopique, ou lors d'une dermatite irritative.

La photoallergie de contact se présente comme une dermatose eczématiforme, avec les caractéristiques cliniques et histologiques d'un eczéma de contact. Elle peut être aiguë, subaiguë ou chronique : caractérisée par un érythème mal limité, des vésicules ou des bulles et, souvent, un prurit féroce. Elle atteint d'abord les zones découvertes (visage, cou, décolleté, avant-bras, dos des mains et parfois les jambes) et peut s'étendre secondairement aux zones couvertes. Les paupières, le V sous mentonniers sont classiquement épargnés dans la photoallergie, contrairement aux eczémas aéroportés (Photo 1). L'évolution est souvent favorable après l'arrêt des molécules coupables et l'application de dermocorticoïdes. Cependant les symptômes peuvent persister plusieurs mois après éviction de l'agent responsable ce qui définit la photosensibilisation rémanente⁴, se traduisant par une récurrence des lésions lors de l'exposition aux UV.

3. Phototoxicité

Cette réaction est plus fréquente que les photoallergies. Contrairement à celles-ci, elle peut survenir chez tous les individus exposés à une quantité suffisante de l'agent causal et à une source lumineuse suffisante (plus souvent les UVA), et ce, dès la première exposition. Il n'y a pas de sensibilisation préalable.

Les lésions cutanées sont induites par la libération de composés réactifs de l'oxygène, cytotoxiques, générés après les interactions entre les substances photo-toxiques et les UVA.

Les réactions phototoxiques surviennent dans les minutes ou les heures suivant l'exposition solaire. Cliniquement, elles se traduisent par un érythème à limites nettes, donnant un aspect en « coup de soleil » sur les zones découvertes (le visage, la nuque, le dos des mains. Les zones couvertes, et les zones d'ombres comme le V sous mentonnier sont épargnées⁵.

4. Les agents photosensibilisants

Les réactions de photosensibilités peuvent être induites par des traitements systémiques ou topiques.

Les photosensibilisants par voie systémique les plus fréquents sont les antibiotiques (entre autres les cyclines, quinolones et sulfamides), l'amiodarone, les anti-inflammatoires (piroxicam, ibuprofène...) ou les diurétiques (furosémide, hydrochlorothiazide)⁵⁻⁶

Les principaux agents topiques induisant une photosensibilisation sont les filtres chimiques contenus dans les produits de protection solaire, les anti-inflammatoires non stéroïdiens, en particulier le kétoprofène utilisé par voie topique) et les phénothiazines. Parmi les cosmétiques on retiendra le fragrance mix et le *myroxylon pereira* (baume du Pérou)⁷.

5. Démarche diagnostique

Les tests ne peuvent être réalisés qu'après un interrogatoire rigoureux, pour connaître les circonstances d'apparition des lésions et leur topographie initiale. Il faut également interroger le patient sur ses prises médicamenteuses et les topiques appliqués (médicamenteux ou non), les produits manipulés dans le cadre professionnel ou personnel. Des circonstances peuvent piéger le clinicien comme les allergènes manuportés, aéroportés (plus rares en photobiologie).

Les analyses histologiques constituent un élément d'orientation, mais ne permettent pas de poser le diagnostic de photoallergie. Dans les formes aiguës, l'examen histologique peut montrer une spongiose de l'épiderme, une dilatation des vaisseaux dermiques, un infiltrat lymphohistiocytaire et éosinophilique, et, plus classiquement, un œdème du derme papillaire⁸. La phototoxicité quant à elle, sera marquée par la présence de nécroses kératinocytaires appelé sunburn cells.

L'exploration photodermatologique comprend deux types de tests. Après exposition à l'aide d'un simulateur solaire, on peut évaluer la sensibilité aux UV grâce à la dose érythémateuse minimale (DEM), qui est la plus faible dose UVA ou UVB ou spectre solaire (95% UVA et 5% UVB) capable de produire un érythème sur le site exposé, 24 heures après l'exposition. Elle est exprimée en J ou mJ/cm². Des phototests itératifs peuvent être réalisés pour reproduire des lésions sur une zone non atteinte.

En couplant l'application d'allergènes (patch tests) et l'exposition UV, on réalise les photopatch tests, qui permettent le diagnostic de photo sensibilisation. Des cupules plastiques, appelées chambres (Finns chambers tests[®]), contenant un allergène mélangé à un véhicule, le plus souvent de la vaseline, constituent les patchtests. Ceux-ci sont appliqués sur une peau saine, et maintenus grâce à un adhésif, permettant un contact sous occlusion. Dans le dos du patient, sont le plus souvent posées deux séries identiques de patchs (témoin, UVA). Certaines équipes utilisent une troisième de patchs série exposé en lumière polychromatique (spectre solaire reflétant l'induction des UVB à la dose de 0.75DEM). Après 24/48 heures d'occlusion, une des séries est exposé à des UVA (de 5 J/cm²), l'autre restant protégé de la lumière servant de témoin. A 72 heures, on réalise la lecture en comparant les patchs irradiés et non irradiés⁹, selon la cotation habituelle de l'International Contact Dermatitis research Group' (de + à +++). Idéalement, une lecture est aussi faite à J8. Une photoallergie est caractérisée par réaction positive sur le test irradié et négatif sur le témoin. Un témoin positif et un test irradié plus positif

est très évocateur de photoaggravation. Une réaction positive de même intensité dans les deux séries traduit un eczéma de contact.

La batterie des photos allergènes comporte en majorité des filtres solaires chimiques, des médicaments parmi lesquels des anti-inflammatoires non stéroïdiens et phénothiazines. Les recommandations européennes concernant les batteries standard et étendue sont reportées dans les tableaux 1 et 2¹⁰. La batterie Française des photopatchtests inclus en plus les parfums, *Myroxylon pereirae* (baume du Perou) et les sesquiterpènes lactones ⁷

B. Phénothiazines

1. Généralités

Les phénothiazines constituent un groupe dérivé de la phénothiazine, et dotées de propriétés antihistamines (H1), antis dopaminergiques D2, anticholinergiques muscariniques. Elles sont employées depuis les années 50 pour leurs propriétés anti psychotiques, sédatives et antihistaminiques.

La phénothiazine est synthétisée pour la première fois en 1883 par Bernthsen¹¹. Le laboratoire Rhône-Poulenc développe la prométhazine en 1940, pour ses propriétés antihistaminiques. La chlorpromazine, structurellement similaire à la prométhazine, est synthétisée par le même laboratoire quelques années plus tard, dans une perspective d'utilisation en anesthésiologie. Son activité anti psychotique, découverte par hasard dans les années 50, est liée à l'antagonisation du récepteur dopaminergique D2 intra-cérébraux. De propriétés anti-dopaminergiques découlent ses effets indésirables : syndrome extra-pyramidal, dyskinésie ou hyperprolactinémie. Elle entraîne également une sédation médiée par sa liaison avec les récepteurs H1.

En France, la chlorpromazine, la cyamémazine sont indiquées dans le traitement des états psychotiques aigus ou chroniques. L'oxoméazine, en sirop, est employée comme anti-tussif. La prométhazine pour son activité anti-histaminique. Commercialisée en France sous plusieurs formes pharmaceutiques : par voie intra-veineuse, ou orale (comprimé ou sirop), la prométhazine est indiquée dans le traitement symptomatique des manifestations allergiques comme la rhinite ou la conjonctivite (saisonnière ou perannuelle). Actuellement les anti-H1 de deuxième génération sont néanmoins préférés aux premières générations en raison d'un effet sédatif moindre.

Par voie générale, les phénothiazines sont connues pour être phototoxiques¹²

2. Phénothiazines topiques

Par voie topique, les phénothiazines sont indiquées dans le traitement symptomatique local du prurit, en particulier après piqûres d'insecte. En France, elles peuvent être obtenues en pharmacie sans ordonnance.

Il est à noter que les guidelines européennes concernant la prise en charge du prurit chronique recommandent uniquement les anti-histaminiques par voie systémique¹³.

a. Prométhazine

La prométhazine est un anti-histaminique de première génération, dérivé des phénothiazines. En France, seul le PHENERGAN[®] 2% crème est commercialisé.

Excipients du PHENERGAN[®] : Acide stéarique, mélange d'alcool cétostéarylique et de sulfate de cétostéaryle sodique, cholestérol, lanoline, trolamine, glycérol, parahydroxybenzoate de méthyle, huile essentielle de lavande, eau purifiée.

Il n'existe pas d'étude clinique attestant de l'efficacité de la prométhazine administrée par voie topique. C'est le rationnel pharmacologique qui justifie son utilisation dans cette indication.

b. Isothipendyl

Le chlorhydrate d'isothipendyl est un dérivé phénothiazinique (d'azaphénothiazine), anti-histaminique H1 de première génération. En France, deux produits contenant de l'isothipendyl sont commercialisés le SEDERMYL[®] crème et l'APAISYL gel[®] 0,75%, et disponibles en vente libre. Le SEDERMYL[®] est commercialisée en France, en Côte d'Ivoire, à l'Ile Maurice et au Luxembourg. La spécialité APAISYL[®] est commercialisée dans 5 pays (France, Haiti, Djibouti, Ile Maurice, Gabon). En dehors de la France, le chlorhydrate d'isothipendyl est commercialisé dans 14 pays.

Excipients du SEDERMYL[®] : Acide édétique, acide sorbique, sorbitol à 70% non cristallisable, carboxyméthylcellulose sodique, hydroxique de sodium, eau purifiée.

Excipients de l'APAISYL[®] : Edétate de sodium, alcool cétostéarylique émulsifiant (type A) (Lanette N), décylester d'acide oléique (Cétiol V, alcool cétylique, propylèneglycol, eau purifiée.

3. Effets secondaires

En 2007, le Neuriplège[®], contenant de la chlorproéthazine, a été retiré du marché français, en raison de photoallergies de contact et de photosensibilisations rémanentes⁴. Il est à noter que l'un des principaux métabolites de la chlorproéthazine est la norchlorpromazine, qui est également le métabolite le plus phototoxique de la chlorpromazine¹². Des phénomènes de photosensibilisation croisées ont été observées entre la chlorproéthazine et la chlorpromazine.

Des cas de photosensibilisation à la prométhazine topique ont été retrouvées dans la littérature. Ces effets sont plus décrits dans les pays méditerranéens¹⁴⁻¹⁶. Une revue de la littérature a été publiée en 2013 par Cantisani et al¹⁷. Dans leur expérience, des effets indésirables étaient apparus chez 15% des patients utilisant de la prométhazine topique (photosensibilisations et phototoxicités). Un eczéma photoaggravé à la prométhazine a également été décrit, avec une allergie de contact à la lanoline, excipient contenu dans la crème PHENERGAN[®] ¹⁸.

De très rares cas de photosensibilisation à l'isothipendyl ont été rapportés dans le résumé des caractéristiques du produit. Un seul cas a été publié en 2012¹⁹, bien que le potentiel phototoxique de l'isothipendyl ait été décrit dès 1995²⁰.

En France, deux rapports de l'ANSM concernant l'évaluation bénéfice/risque de ces molécules, parus en 2017 et 2019 ont émis un avis défavorable à leur utilisation (ANSM I et P), mais ces produits sont toujours disponibles à l'heure actuelle.

L'objectif de notre étude était de faire un point sur les photoallergies aux phénothiazines topiques, en France, depuis 2007.

II. ARTICLE

A. ABSTRACT

In Europe, contact photosensitivity to phenothiazines is known particularly in southern countries. Topical phenothiazines are widely used and sold over-the-counter for the treatment of mosquito bites and pruritus in France.

Objective: To report a series of cases with photodermatitis to topical phenothiazines.

Method: A retrospective study of cases of contact dermatitis to phenothiazines seen in French photodermatology centres was performed.

Results: In all, 14 patients with the diagnosis of contact dermatitis to phenothiazines were included. These developed eczema on the application sites, and in 13 the eruption spread to photodistributed sites. Topical products containing isothipendyl were the most common cause of photodermatitis. One patient had photoaggravated eczema due to promethazine cream. All patients stopped using topical phenothiazines and were treated successfully with topical corticosteroids. One patient relapsed and developed persistent light eruption. In all of the 9 cases tested, photopatch testing to the topical phenothiazine used “as is” was positive. Isothipendyl, chlorproethazine and the excipients were not tested. Photopatch tests to chlorpromazine and promethazine were positive in 8/12 and 7/13 tested respectively.

Conclusion: Use of isothipendyl and promethazine as over-the-counter (or even prescribed) drugs needs to be limited due to severe reactions and sensitization to other phenothiazines that otherwise will have to be avoided.

B. INTRODUCTION

Photosensitivity is a potential adverse effect of systemic phenothiazines used as antipsychotic. Topical phenothiazines that have anti-histamine and muscle relaxant effects are widely prescribed and used as over-the-counter (OTC) antipruritic drugs. In Europe, topical photosensitivity to phenothiazines, notably to promethazine, is known²¹ particularly in southern countries.¹⁴⁻¹⁶ Neuriplege ointment responsible for generalized and photoaggravated contact

dermatitis due to active ingredient chlorproethazine⁴ was withdrawn from the French market in 2007. Three topical products containing phenothiazine, isothipendyl (Apaisyl gel, Sedermyl cream) and promethazine (Phenergan cream) are registered, and currently sold OTC for the treatment of mosquito bites and pruritus in France. Isothipendyl and promethazine are also sold in other European countries. The marketing authorization holders for these products are mainly located in Western Europe. The objective of the present study was to address the question of photosensitive dermatitis to topical phenothiazines since 2007.

C. METHOD

A retrospective study of cases of contact dermatitis to phenothiazines seen in French photodermatology centres from January 1, 2007 to October 31, 2019 was performed. Patients with a clinical diagnosis of contact dermatitis to a topical phenothiazine were included.

All members of the French Society of Photodermatology (SFPD) from 21 different French photodermatology units were contacted to contribute their eligible patients. A standardized questionnaire was sent to the SFPD members. The following information was collected from patient medical records: age, sex, medical history, current medications, clinical features, results of skin tests and photobiological exploration if performed.

D. RESULTS

1. Patient characteristics

A total of 14 patients were diagnosed with contact dermatitis to topical phenothiazine between January 2007 and October 2019. There were 6 female and 8 male patients, with a mean age at the time of diagnosis of 62 years (range: 27-88). The clinical characteristics of the patients are shown in Table 1. Case 11 has been previously reported.⁷ Of the 14 patients, 3 had a history of photosensitive diseases. Case 3 had solar urticaria and cases 4 and 7 polymorphous light eruption. All developed eczema at the site of application of phenothiazine during sunny seasons. Distant sites were secondarily involved, including photodistributed areas, in 13 of 14 patients. The duration of eczema was longer than 3 months in 9/14, with recurrence in spring and summer (cases 3-5, 7 and 12). Topical product containing isothipendyl were the most common cause of photodermatitis (13/14). One patient used both isothipendyl gel and chlorproethazine ointment. Case 14 had photoaggravated eczema due to promethazine cream. Hospitalization was needed in cases 1, 2, 11 and 12. All patients stopped using topical phenothiazine and were treated successfully with a topical corticosteroid within 1 month. Relapse was observed in case 13 who developed persistent light eruption in the 2 years following contact photosensitization to isothipendyl and needed to use photoprotective clothes and sunscreens. Other long-term medication was continued in all cases.

2. Photobiological investigations

Phototesting was performed on the back of patients using a solar simulator (Dermolum UM-UW, Müller Elektronik, Moosinning, Germany) equipped with a xenon light and metal halide lamp providing polychromatic irradiation (solar spectrum, 95% UVA/5% UVB) filtered with Schott WG 305 (cases 1, 3-5, 7-14) to evaluate minimal erythema dose (MED) at 24h after exposure. UVA MED and irradiation of patches were performed with UVA source: Waldmann (Reischtett, France) in cases 1, 3-5 and 12 (UV 182), case 6 (UV 801 KL) and cases 7-11 (UVA 700); and Dermolum (UM-UW, Müller Elektronik) with Schott WG 345 filter in cases 13 and 14. Photopatch tests included the SFPD standard series (29 photoallergens: antiseptics, cosmetics, plant products, promethazine, chlorpromazine and 8 UV filters)⁶ with an extended list (11 other UV filters, ketoprofen, methylisothiazolinone, decyl glucoside and patients' own products). Patches were applied on the upper back in triplicate. One set was covered for 24 h and then irradiated with 5J/cm² UVA and the other with polychromatic light (0.75 of the MED)

whereas the third set was left in occlusion for 72h. Final readings were performed at 72h, according to International Contact Dermatitis Research Group guidelines.

Thirteen patients underwent photobiological explorations (Table 2). In all of the 9 cases tested, photopatch testing to the topical phenothiazine used “as is” was positive (photo 2). Chlorproethazine, isothipendyl and the excipients were not tested because these substances had not been readily available. Photopatch tests to chlorpromazine 0.1% pet. and promethazine 0.1% pet. were positive in 8/12 and 7/13 tested, respectively. In one patient, the patch test to promethazine was positive without photoaggravation. Case 13 had also photosensitization to mequitazine administered for the treatment of eczema. In addition, past or associated relevant contact sensitivity (Myroxylon pereirae, fragrance mix, methylisothiazolinone) was found in 6 patients. The MED (polychromatic spectrum and/or UVA) was decreased in 4 cases. Two patients had repeated assessment of their MEDs which was normal 3 months later in case 11. Concerning the patient with persistent light eruption (case 13), polychromatic MED returned to normal value while UVA MED was still decreased after one year of follow-up.

E. DISCUSSION

In most of our cases, contact photodermatitis was due to the products containing isothipendyl. One patient had no photobiological work-up. Nevertheless, the diagnosis of photocontact dermatitis to phenothiazines was made because eczema started on light-exposed areas following use of isothipendyl gel without relapse after discontinuation of the drug. In the literature, two cases of contact dermatitis to isothipendyl have been previously reported^{19,22} including one of our patients¹⁹. In France, benefit-risk assessment of isothipendyl products was initiated in 2017. Based on data from the French pharmacovigilance database and isothipendyl marketing authorization holders, 20 cases of severe cutaneous adverse reactions were identified (rash, urticaria, photodermatosis, eczema and purpura). The benefit-risk balance of isothipendyl was considered unfavorable, but this drug is still marketed to date²³. In our series, 4 patients were hospitalized. We observed one case of persistent light reaction due to isothipendyl as previously reported to chlorproethazine⁴. This patient cross-photoreacted to another phenothiazine (mequitazine). In photoallergic reactions, cross-reactions between molecules belonging to the same chemical class such as phenothiazines may occur^{4,19}. In our series, some positive photopatch tests with a + reaction to isothipendyl gel and promethazine may represent just a phototoxic reaction. However, we consider this result as photoallergy owing to prior eczema in the patients. Positive photopatch tests to promazine and/or promethazine confirmed

isothipendyl photoallergy in most of our patients using Apaisyl or Sedermyl. Such cross-sensitivity renders phenothiazines contra-indicated in patients with photocontact dermatitis from isothipendyl, as previously reported in cases with contact sensitization to chlorpromazine (Fig. 1)⁴. Moreau et al reported their experience among 20 patients and showed that isothipendyl is potentially phototoxic with UVA exposure, and induces more reactions than promethazine.²⁰ These results were confirmed by photophysical analysis. The only difference in the chemical structure between isothipendyl and promethazine is the presence of nitrogen in isothipendyl, which may explain its higher photosensitizing potential.¹⁹ Contact photoallergy to isothipendyl was probably facilitated by the application of this topical drug on eczematous skin, promoting the penetration of the molecule and allergen presentation to immunocompetent cells. Regarding severe cutaneous drug reactions, 2 cases of toxic epidermal necrolysis after isothipendyl gel application has been reported²⁴.

Topical promethazine is known to cause contact dermatitis and photosensitivity²¹⁻². In our series, one patient had photoaggravated eczema due to promethazine cream as previously published¹⁸. Goossens et al observed photoallergic reaction in 2 of 14 patients with contact allergy to topical promethazine among 12460 patch tests carried out²¹. In addition to sensitization to promethazine, our patient had concomitant positive photoreaction to Myroxylon pereirae (balsam of Peru) and fragrance mix which could be explained by the presence of lavender essential oil as excipient ingredient in Phenergan cream. In our cases of photosensitive eczema to isothipendyl, co-sensitization to Myroxylon pereirae, fragrance mix and methylisothiazolinone was not due Apaisyl and Sedermyl in view of the absence of these allergens in isothipendyl products.

The present report confirms the need to keep chlorpromazine and promethazine in the photopatch test baseline series as a diagnostic marker of phenothiazine photoallergy according to the European Society for Contact Dermatitis and the European Society for Photodermatology recommendation¹⁰. The photobiological explorations showed here that UVA is associated with phenothiazines photosensitivity, as in most drug-induced photosensitization⁶. Some patients also reacted to UVB included in polychromatic spectrum irradiation.

In conclusion, we described a series of cases of contact photodermatitis to phenothiazines. In most of the patients, eczema was due to products containing isothipendyl. Photocontact allergy to topical phenothiazines may be underestimated and lead to a delay in diagnosis, as in our series. Use of isothipendyl and promethazine needs to be limited due to severe reactions.

III. CONCLUSION

A notre connaissance, nous décrivons ici la première série française de cas de photoallergies de contact aux phénothiazines topiques, suite à l'arrêt de la commercialisation de la chlorproéthazine. Ici, dans la majorité des cas, les réactions étaient dues à l'isothipendyl, à la différence des autres séries notamment celles du Sud de l'Europe où la prométhazine était le plus souvent responsable.

Ces photoallergies sont souvent méconnues, comme le montre le délai avant diagnostic chez nos patients. Il est nécessaire de sensibiliser les dermatologues et allergologues à ces réactions, qui peuvent parfois être sévères, afin de ne pas retarder le diagnostic et d'optimiser la prise en charge.

Par ailleurs, l'utilisation de phénothiazines topiques devrait être limitée compte tenu des réactions sévères décrites ici. De plus, il existe un risque de réaction croisées avec les phénothiazines systémiques chez les patients sensibilisés.

Lors de dermatoses atteignant les zones photo-exposées il est recommandé de centrer l'interrogatoire sur les topiques utilisés et de réaliser des photopatch tests.

IV. REFERENCES

1. Goossens A. Photoallergic contact dermatitis. *Photodermatol Photoimmunol Photomed.* 2004;20(3):121–125.
2. Simonsson C, Andersson SI, Stenfeldt AL, et al. Caged fluorescent haptens reveal the generation of cryptic epitopes in allergic contact dermatitis. *J Invest Dermatol.* 2011;131(7):1486–1493.
3. Osawa R, Akiyama M, Shimizu H. Filaggrin gene defects and the risk of developing allergic disorders. *Allergol Int.* 2011; 60(1):1–9.
4. Barbaud A, Collet E, Martin S et al. Contact sensitization to chlorproethazine can induce persistent light reaction and cross-photoreactions to other phenothiazines. *Contact Dermatitis.* 2001; 44: 373-374.
5. Glatz M, Hofbauer GF. Phototoxic and photoallergic cutaneous drug reactions. *Chem Immunol Allergy.* 2012; 97:167–179.
6. Khandpur S, Porter RM, Boulton SJ, Anstey A. Drug-induced photosensitivity: new insights into pathomechanisms and clinical variation through basic and applied science. *Br J Dermatol* 2017; 176:902–9
7. Leonard F, Adamski H, Bonneville A, et al. Etude prospective multicentrique 1991-2001 de la batterie standard des photopatch-tests de la Société Française de Photodermatologie [The prospective multicenter study on standard photopatch tests by the French Society of Photodermatology from 1991-2001].
8. Wilm A, Berneburg M. Photoallergy. *J Dtsch Dermatol Ges.* 2015;13(1):7–13.
9. Johansen JD, Aalto-Korte K, Agner T, et al. European Society of Contact Dermatitis guideline for diagnostic patch testing - recommendations on best practice. *Contact Dermatitis.* 2015;73(4):195–221.
10. Gonçalo M, Ferguson J, Boneville A, et al. Photopatch testing: recommendations for a European photopatch test baseline series. *Contact Dermatitis.* 2013; 68(4):239–243.
11. Ohlow MJ, Moosmann B. Phenothiazine: the seven lives of pharmacology's first lead structure. *Drug Discov Today.* 2011;16(3-4):119–131.
12. Ljunggren B. Phenothiazine phototoxicity: toxic chlorpromazine photoproducts. *J Invest Dermatol.* 1977;69(4):383–386.
13. Weisshaar E, Szepietowski JC, Dalgard FJ, et al. European S2k Guideline on Chronic Pruritus. *Acta Derm Venereol.* 2019;99(5):469–506.
14. de la Cuadra-Oyanguren J, Pérez-Ferriols A, Lecha-Carretero M et al. Results and assessment of photopatch testing in Spain: towards a new standard set of photoallergens. *Actas Dermosifiliogr.* 2007; 98: 96-101.
15. Katsarou A, Makris M, Zarafonitis G, Lagogianni E, Gregoriou S, Kalogeromitros D. Photoallergic contact dermatitis: the 15-year experience of a tertiary reference center in a sunny Mediterranean city. *Int J Immunopathol Pharmacol.* 2008; 21: 725-7.
16. Cardoso JC, Canelas MM, Gonçalo M, Figueiredo A. Photopatch testing with an extended series of photoallergens: a 5-year study. *Contact Dermatitis.* 2009; 60: 325-329.
17. Cantisani C, Ricci S, Grieco T et al. Topical promethazine side effects: our experience and review of the literature. *Biomed Res Int.* 2013; 2013:151509.
18. Arrue I, Rosales B, Ortiz de Frutos FJ, Vanaclocha F. Photoaggravated eczema due to promethazine cream. *Actas Dermosifiliogr.* 2007; 98: 717–718.
19. Bibas N, Sartor V, Bulai Livideanu C et al. Contact Photoallergy to isothipendyl chlorhydrate. *Dermatology.* 2012; 224: 289–291
20. Moreau A, Domp Martin A, Dubreuil A, Leroy D. Phototoxic and photoprotective effects of topical isothipendyl. *Photodermatol Photoimmunol Photomed.* 1995; 11: 50–54.

21. Goossens A, Linsen G. Contact allergy to antihistamines is not common. *Contact Dermatitis* 1998; 39: 38–39.
22. Takashima A, Yoshikawa K. Contact allergy to isothipendyl. *Contact Dermatitis*.1983; 9: 429–430.
23. ANSM, Agence nationale de sécurité du médicament et des produits de santé. Séance n°5 Commission de suivi du rapport entre les bénéfices et les risques des produits de santé - Compte rendu de la réunion du 3 octobre 2017. Available at: https://www.anism.sante.fr/content/download/115427/1460739/version/1/file/CR_Commission+suivi_031017.pdf. Accessed February 10, 2020.
24. Gravante G, Delogu D, Marianetti M, Trombetta M, Esposito G, Montone A. Toxic epidermal necrolysis and Steven Johnson syndrome: 11-years' experience and outcome. *Eur Rev Med Pharmacol Sci*. 2007; 11: 119-227.
25. Cantisani C, Ricci S, Grieco T et al. Topical promethazine side effects: our experience and review of the literature. *Biomed Res Int*. 2013; 2013:151509.

V. ANNEXES

Photo 1. Eruption photo-distribuée, épargnant le V sous mentonnier.

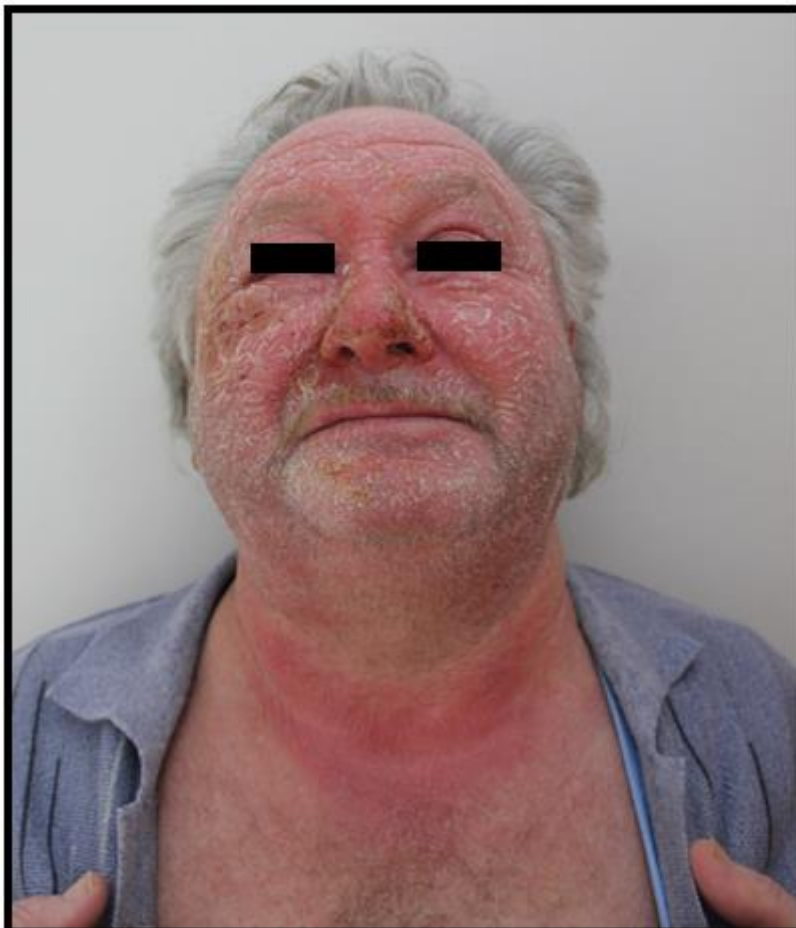

Table 1. Agents recommended for the European photopatch test baseline series, their suggested concentration and vehicle for testing.

Type of agent	Name of agent (INCI name for UV absorbers)	Concentration and vehicle
'Older' organic UV absorbers	Butyl methoxydibenzoylmethane	10% pet.
	Benzophenone-3	10% pet.
	Benzophenone-4	2% pet.
	Octocrylene	10% pet.
	4-Methylbenzylidene camphor	10% pet.
	Ethylhexyl methoxycinnamate	10% pet.
	Isoamyl- <i>p</i> -methoxycinnamate PABA	10% pet.
'Newer' organic UV absorbers	Methylene <i>bis</i> -benzotriazolyl tetramethylbutylphenol	10% pet.
	<i>Bis</i> -ethylhexyloxyphenol methoxyphenyl triazine	10% pet.
	Drometrizole trisiloxane	10% pet.
	Terephthalylidene dicamphor sulfonic acid	10% aqua
	Diethylamino hydroxybenzoyl hexyl benzoate	10% pet.
	Ethylhexyl triazone	10% pet.
	Diethylhexyl butamido triazone	10% pet.
	Topical NSAIDs	Ketoprofen
Etofenamate		2% pet.
Piroxicam		1% pet.
Benzydamine		2% pet.
Topical antihistamine	Promethazine	0.1% pet.

Table 2. Agents considered suitable for including in an extended series for photopatch testing.

'Older' organic UV absorbers	Benzophenone-10	10% pet.
	Phenylbenzimidazole sulfonic acid	10% pet.
'Newer' organic UV absorbers	Homosalate	10% pet.
	Ethylhexyl salicylate	10% pet.
	Polysilicone-15	10% pet.
	Disodium phenyl dibenzimidazole tetrasulfonate	10% pet.
Topical NSAIDs	Dexketoprofen	1% pet.
	Piketoprofen	1% pet.
Medications	Ibuprofen	5% pet.
	Diclofenac	5% pet.
	Fenofibrate	10% pet.
Veterinary additive	Chlorpromazine	0.1% pet.
	Olaquinox	1% pet.
Antiseptics	Triclosan	2% pet.
	Trichlorocarbanilide	1% pet.

Table 3. Baseline and clinical characteristics of cases

Case	Age (y) / Sex	Past medical history	Long term (over 6 months) concomitant medication	Topical phenothiazine used : Trade name (INN)	Application and period of use	Location of eczema	Symptoms duration before diagnosis
1	68/M	Hypertension, dyslipidemia	Verapamil, irbésartan, hydrochlorothiazide, atorvastatin	Apaisyl gel® (isothipendyl)	Discontinuous, 8 months	Face, neck and upper chest	7 months
2	87/M	Diabetes, dyslipidemia, hypertension	glicazide, simvastatin, benazepril, hydrochlorothiazide, acétylsalicylate	Apaisyl gel® (isothipendyl)	15 days	Face, neck, upper chest, forearms then abdomen and thighs	7 days
3	43/F	Solar urticaria	bilastine	Apaisyl gel® (isothipendyl)	Discontinuous, 2 years	Face, chest, forearms and dorsum of the hands	2 years
4	27/M	Polymorphous light eruption	Hydroxychloroquine	Apaisyl gel® (isothipendyl)	Discontinuous 4 years	Face, neck and dorsum of the hands	4 years
5	39/F	Cholecystectomy	None	Apaisyl gel® (isothipendyl)	Discontinuous 1 year	Face and upper chest	1 year
6	57/F	Hypothyroidism	Levothyroxine	Apaisyl gel® (isothipendyl)	3 days	Neck, shoulders, hand back	3 weeks
7	74/M	Polymorphous light eruption	Hydroxychloroquine	Apaisyl gel® (isothipendyl)	Discontinuous 3 years	Face, neck, forearms	3 years
8	69/M	Diabetes, dyslipidemia, hypertension,	Metformin, rosuvastatin, perindopril, diltiazem	Apaisyl gel® (isothipendyl)	Discontinuous 5 years	Left upper limb	1 month
9	66/M	None	None	Apaisyl gel® (isothipendyl), Neuriplege ointment (chlorproethazine)	7 days	Face, neck, forearms, dorsum of the hands	1 month
10	68/M	None	None	Apaisyl gel® (isothipendyl)	Discontinuous 3 months	Thumbs, dorsum of the hands, forearms, neck and face then trunk and lower limbs	6 months
11	56/F	Veinous insufficiency of legs	None	Apaisyl gel® (isothipendyl)	Discontinuous 4 months	Face neck, forearms, dorsum of the hands then erythroderma	4 months
12	88/F	Dubreuilh melanoma, thyroidectomy	Levothyroxine	Sedermyl gel® (isothipendyl)	Discontinuous 13 months	Face, forearms, upper chest	13 months
13	53/F	None	None	Sedermyl gel® (isothipendyl)	1 day	Face, dorsum of the hands and feet	4 months
14	72/M	None	None	Phenergan cream® (promethazine)	Discontinuous 1 month	Face, neck and back	1 month

Abbreviations. y: years. M: male. F: female. INN: International Non-Proprietary name.

Photo 2. Phototests results in patient 1.

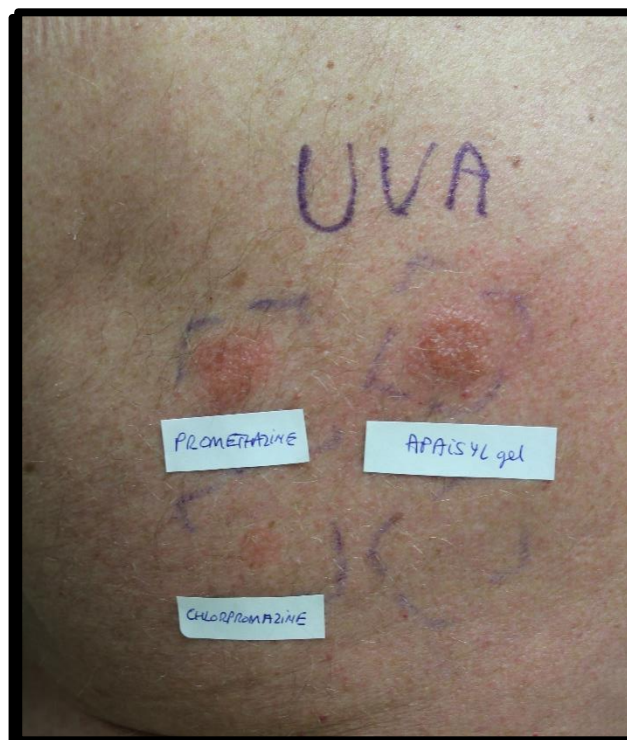
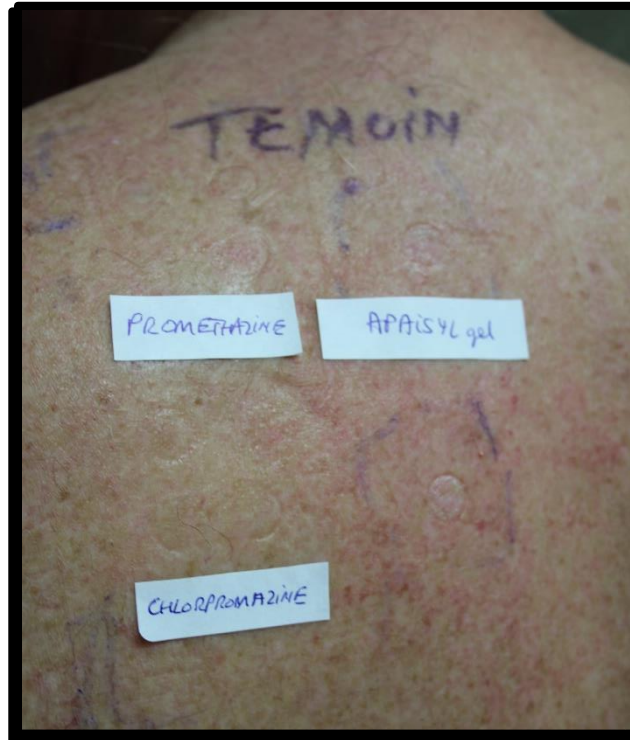
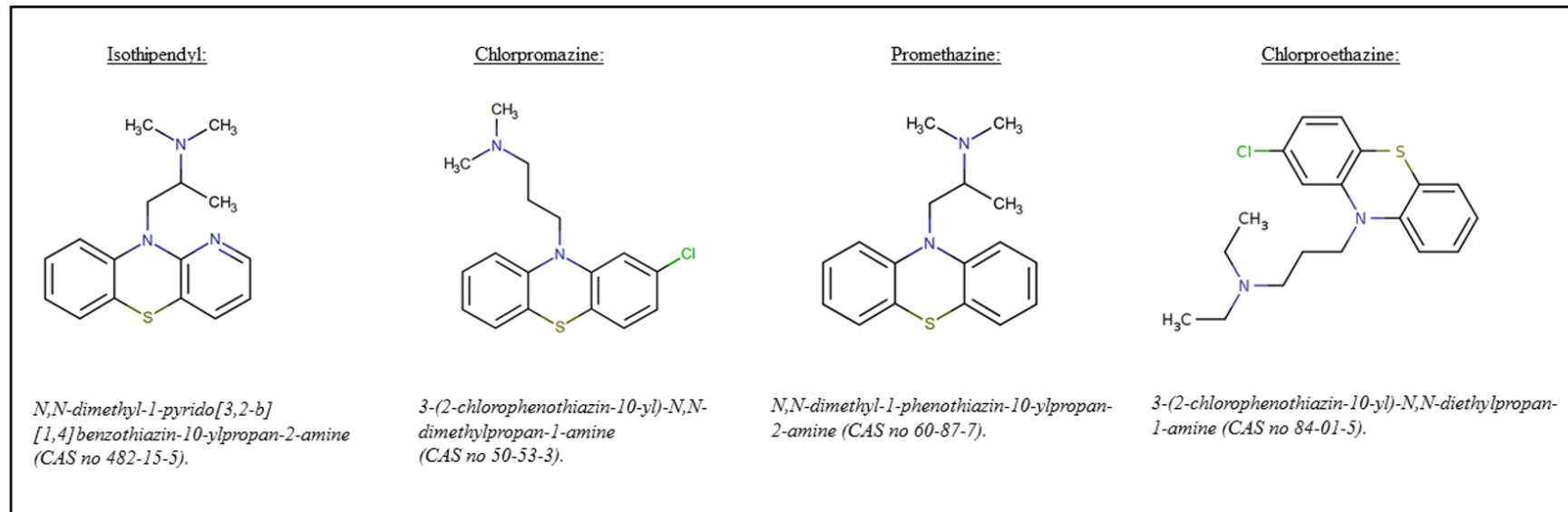
Table 2. Patch and phototest results.

Case	Polychromatic minimal erythema dose (J/cm ²)	UVA minimal erythema dose (J/cm ²)	Topical phenothiazine used as is NI/UVA/polychromatic (day 3)	Chlorpromazine 0.1% pet. NI/UVA/polychromatic (day 3)	Promethazine 0.1% pet. NI/UVA/polychromatic (day 3)	Other positive patch tests NI/UVA/polychromatic (day 3)
1	Decreased (<0.5 , $N>1$)	ND	Apaisyl® - /+++ /ND	- /+ /ND	- /+++ /ND	- /- /-
2	ND	ND	Apaisyl® ND	ND	ND	ND
3	Normal (1.25, $N>1$)	ND	Apaisyl® - /++ /ND	- /- /ND	- /+ /ND	- /- /-
4	Normal (1.75, $N>1$)	ND	Apaisyl® ND	- /+++ /ND	- /- /ND	Methylisothiazolinone 0.2% aq. +++ /+++ /ND
5	ND	ND	Apaisyl® ND	- /- /ND	- /+ /ND	Balsam of Peru 25% pet. + /+ /ND
6	ND	ND	Apaisyl® - /+++ /ND	ND	- /++ /ND	- /- /ND
7	Normal (0.42, $N>0.4$)	Decreased (<15)	Apaisyl® - /+ /+	- /- /-	- /- /-	- /- /-
8	Normal (0.7, $N>0.4$)	Normal (>15)	Apaisyl® - /+ /+	- /- /-	- /- /-	Balsam of Peru 25% pet. + /+ /+
9	Normal (1.55, $N>0.4$)	Normal (>15)	Neuriplege® and Apaisyl® ND	- /+++ /++	- /- /-	- /- /-
10	Normal (1.88, $N>0.4$)	Normal (>15)	Apaisyl® - /- /+	- /+++ /+++	- /- /-	- /- /-
11	Decreased (0.05, $N>0.4$)	Decreased (<15)	Apaisyl® - /+++ /ND	- /+ /-	- /- /-	- /- /-

12	Decreased (<0.5 , $N>1$)	ND	Sedermyl® ND	-/++/ND	-/++/ND	Balsam of Peru 25% pet. +/+/ND
13	Decreased (<0.5 , $N>1$)	Decreased (<15)	Sedermyl® +/++/++	-/++/-	-/++/++	Mequitazine† -/++/++ Fragrance mix 8% pet. -/+/-
14	Normal (1.6, $N>1$)	Normal (>15)	Phenergan® ++/+++/+++	-/++/-	++/++/++	Balsam of Peru 25% pet. - /+/- Fragrance mix 8% pet. -/+/-

Abbreviations. N: normal value of polychromatic minimal erythema dose depending on center evaluation specified. NI: Non-irradiated. ND: not done. +, ++, +++: positive reaction, -: negative reaction at 72 hours (day 3) according to ICDRG (International Contact Dermatitis Research Group). †Mequitazine pet. (contents of Primalan® tablet).

Fig. 1. Structures chimiques des phénothiazines



CARIOU, Claire - Photodermatoses aux phénothiazines topiques : une série de cas.

34 feuilles, 3 illustrations, 4 tableaux, 30 cm.-

Thèse : Médecine ; Rennes 1; 2020 ; N° .

Contexte : En France, les phénothiazines topiques sont largement utilisées, sans prescription, comme traitement du prurit et/ou des piques de moustiques.

Objectif : Rapporter une série de cas de photodermatoses aux phénothiazines topiques.

Méthode : Etude rétrospective descriptive des cas de photodermatoses de contact aux phénothiazines colligés dans les centres français de photo dermatologie.

Résultats : En tout, 14 patients avec une photoallergie de contact aux phénothiazines ont été inclus. L'eczéma se développait sur les sites d'application. Chez 13 patients, l'éruption s'est étendue aux zones photodistribuées. Les produits contenant de l'isothipendyl étaient les plus responsables de photodermatoses. Tous les patients ont arrêté l'application des phénothiazines et ont été traité efficacement avec des dermocorticoïdes. Les photopatchs réalisés avec le gel incriminé 'tel quel' étaient tous positifs, chez 9 patients testés. Les photopatchs à la chlorpromazine et à la prométhazine étaient positifs respectivement chez 8 patients / 12 et 7/13.

Conclusion : L'utilisation d'isothipendyl et de prométhazine (avec ou sans ordonnance) doit être limitée en raison des réactions sévères.

Rubrique de classement : dermatologie

Mots-clés : photoallergie de contact, eczéma, phénothiazine, isothipendyl, photopatch tests, prométhazine

Mots-clés anglais MeSH : Photoallergic contact dermatitis, eczema, isothipendyl, promethazine

Président : Monsieur DUPUY Alain

Assesseurs : M ADAMSKI Henri [directeur de thèse]

M LE CORRE Pascal

M OGER Emmanuel

Mme DROITCOURT Catherine