



HAL
open science

Efficacité, sécurité et facteurs prédictifs du traitement chirurgical conservateur du kératocône : à propos de 259 yeux

Matthieu Soethoudt

► To cite this version:

Matthieu Soethoudt. Efficacité, sécurité et facteurs prédictifs du traitement chirurgical conservateur du kératocône : à propos de 259 yeux. Sciences du Vivant [q-bio]. 2020. dumas-03243453

HAL Id: dumas-03243453

<https://dumas.ccsd.cnrs.fr/dumas-03243453>

Submitted on 31 May 2021

HAL is a multi-disciplinary open access archive for the deposit and dissemination of scientific research documents, whether they are published or not. The documents may come from teaching and research institutions in France or abroad, or from public or private research centers.

L'archive ouverte pluridisciplinaire **HAL**, est destinée au dépôt et à la diffusion de documents scientifiques de niveau recherche, publiés ou non, émanant des établissements d'enseignement et de recherche français ou étrangers, des laboratoires publics ou privés.

N ° d'ordre :

ANNEE 2020



THESE D'EXERCICE / UNIVERSITE DE RENNES 1
sous le sceau de l'Université Bretagne Loire

Thèse en vue du
DIPLÔME D'ETAT DE DOCTEUR EN MEDECINE

Présentée par
Matthieu SOETHOUDT
Née le 31/01/1990 à Paris 14

**Efficacité, sécurité et
facteurs prédictifs du
traitement chirurgical
conservateur du
kératocône.
A propos de 259 yeux.**

**Thèse soutenue à la faculté de
médecine de Rennes,
le 29 avril 2020**

Devant le jury composé de :

Frédéric MOURIAUX

Professeur, CHU Rennes / *Président du jury*

Olivier PRISANT

Docteur, Clinique de la Vision Paris /
Directeur de thèse

Bruno LAVIOLLE

Professeur, CHU Rennes / *Examineur*

Pierre FOURNIE

Professeur, CHU Toulouse / *Examineur*

Michel VIANA

Docteur, CHU Rennes / *Examineur*

Professeurs des Universités - Praticiens Hospitaliers

Nom Prénom

Sous-section CNU

ANNE-GALIBERT Marie-Dominique	Biochimie et biologie moléculaire
BARDOU-JACQUET Edouard	Gastroentérologie; hépatologie; addictologie
BELAUD-ROTUREAU Marc-Antoine	Histologie; embryologie et cytogénétique
BELLISSANT Eric	Pharmacologie fondamentale; pharmacologie clinique; addictologie
BELOEIL Hélène	Anesthésiologie-réanimation; médecine d'urgence
BENDAVID Claude	Biochimie et biologie moléculaire
BENSALAH Karim	Urologie
BEUCHEE Alain	Pédiatrie
BONAN Isabelle	Médecine physique et de réadaptation
BONNET Fabrice	Endocrinologie, diabète et maladies métaboliques; gynécologie médicale
BOUDJEMA Karim	Chirurgie générale
BOUGET Jacques addictologie	Thérapeutique; médecine d'urgence;
Professeur des Universités Emérite	
BOUGUEN Guillaume	Gastroentérologie; hépatologie; addictologie
BRASSIER Gilles	Neurochirurgie
BRETAGNE Jean-François	Gastroentérologie; hépatologie; addictologie
Professeur des Universités Emérite	
BRISSOT Pierre	Gastroentérologie; hépatologie; addictologie
Professeur des Universités Emérite	
CARRE François	Physiologie
CATROS Véronique	Biologie cellulaire
CATTOIR Vincent	Bactériologie-virologie; hygiène hospitalière
CHALES Gérard	Rhumatologie
Professeur des Universités Emérite	
CORBINEAU Hervé	Chirurgie thoracique et cardiovasculaire
CUGGIA Marc	Biostatistiques, informatique médicale
DARNAULT Pierre	Anatomie
DAUBERT Jean-Claude	Cardiologie
Professeur des Universités Emérite	
DAVID Véronique	Biochimie et biologie moléculaire
DAYAN Jacques	Pédopsychiatrie; addictologie
DE CREVOISIER Renaud	Cancérologie; radiothérapie
DECAUX Olivier	Médecine interne; gériatrie et biologie du vieillissement; addictologie
DESRUES Benoît	Pneumologie; addictologie
DEUGNIER Yves	Gastroentérologie; hépatologie; addictologie
Professeur des Universités en surnombre + Consultanat	
DONAL Erwan	Cardiologie
DRAPIER Dominique	Psychiatrie d'adultes; addictologie
DUPUY Alain	Dermato-vénéréologie
ECOFFEY Claude	Anesthésiologie-réanimation; médecine d'urgence
EDAN Gilles	Neurologie
FERRE Jean Christophe	Radiologie et imagerie Médecine
FEST Thierry	Hématologie; transfusion
FLECHER Erwan	Chirurgie thoracique et cardiovasculaire

Nom Prénom

GANDEMER Virginie
 GANDON Yves
 GANGNEUX Jean-Pierre
 GARIN Etienne
 GAUVRIT Jean-Yves
 GODEY Benoit
 GUGGENBUHL Pascal
 GUILLÉ François
 GUYADER Dominique
 HAEGELEN Claire
 HOUOT Roch
 HUSSON Jean-Louis
 Professeur des Universités Emérite
 HUTEN Denis
 Professeur des Universités Emérite
 JEGO Patrick

 JEGOUX Franck
 JOUNEAU Stéphane
 KAYAL Samer
 LAMY DE LA CHAPELLE Thierry
 LAVIOLLE Bruno

 LAVOUE Vincent
 médicale LE BRETON Hervé
 LE TULZO Yves
 LECLERCQ Christophe
 LEDERLIN Mathieu
 LEGUERRIER Alain
 Professeur des Universités Emérite
 LEJEUNE Florence
 LEVEQUE Jean
 médicale
 LIEVRE Astrid
 MABO Philippe
 MAHE Guillaume
 MALLEDANT Yannick
 Professeur des Universités Emérite
 MATHIEU-SANQUER Romain
 MENER Eric (Professeur associé)
 MEUNIER Bernard
 MICHELET Christian
 Professeur des Universités en surnombre
 MOIRAND Romain
 MORANDI Xavier
 MOREL Vincent
 MOSSER Jean
 MOURIAUX Frédéric
 MYHIE Didier (Professeur associé)
 NAUDET Florian
 ODENT Sylvie
 OGER Emmanuel

 PARIS Christophe
 PERDRIGER Aleth

Sous-section CNU

Pédiatrie
 Radiologie et imagerie Médecine
 Parasitologie et mycologie
 Biophysique et médecine nucléaire
 Radiologie et imagerie Médecine
 Oto-rhino-laryngologie
 Rhumatologie
 Urologie
 Gastroentérologie; hépatologie; addictologie
 Anatomie
 Hématologie; transfusion
 Chirurgie orthopédique et traumatologique

 Chirurgie orthopédique et traumatologique

 Médecine interne; gériatrie et biologie du
 vieillissement; addictologie
 Oto-rhino-laryngologie
 Pneumologie; addictologie
 Bactériologie-virologie; hygiène hospitalière
 Hématologie; transfusion
 Pharmacologie fondamentale; pharmacologie
 clinique; addictologie
 Gynécologie-obstétrique; gynécologie
 Cardiologie
 Réanimation; médecine d'urgence
 Cardiologie
 Radiologie et imagerie Médecine
 Chirurgie thoracique et cardiovasculaire

 Biophysique et médecine nucléaire
 Gynécologie-obstétrique; gynécologie

 Gastroentérologie; hépatologie; addictologie
 Cardiologie
 Chirurgie vasculaire ; médecine vasculaire
 Anesthésiologie-réanimation; médecine
 d'urgence
 Urologie
 Médecine générale
 Chirurgie digestive
 Maladies infectieuses; maladies tropicales

 Gastroentérologie; hépatologie; addictologie
 Anatomie
 Epistémologie clinique
 Biochimie et biologie moléculaire
 Ophtalmologie
 Médecine générale
 Thérapeutique-médecine de la douleur ;
 Génétique
 Pharmacologie fondamentale; pharmacologie
 clinique; addictologie
 Médecine et santé au travail
 Rhumatologie

PLADYS Patrick

Nom Prénom

RAVEL Célia
 RENAUT Pierrick
 REVEST Matthieu
 RIFFAUD Laurent
 RIOUX-LECLERCQ Nathalie
 ROBERT-GANGNEUX Florence
 ROPARS Mickaël
 SAINT-JALMES Hervé
 SAULEAU Paul
 SEGUIN Philippe

SEMANA Gilbert
 SIPROUDHIS Laurent
 SOMME Dominique

SOULAT Louis
 addictologie
 SULPICE Laurent
 TADIÉ Jean Marc
 TARTE Karin
 TATTEVIN Pierre
 THIBAULT Ronan
 THIBAULT Vincent
 THOMAZEAU Hervé
 TORDJMAN Sylvie
 VERHOYE Jean-Philippe
 VERIN Marc
 VIEL Jean-François

VIGNEAU Cécile
 VIOLAS Philippe
 WATIER Eric

WODEY Eric

Pédiatrie

Sous-section CNU

Histologie; embryologie et cytogénétique
 Médecine générale
 Maladies infectieuses; maladies tropicales
 Neurochirurgie
 Anatomie et cytologie pathologiques
 Parasitologie et mycologie
 Chirurgie orthopédique et traumatologique
 Biophysique et médecine nucléaire
 Physiologie
 Anesthésiologie-réanimation; médecine d'urgence
 Immunologie
 Gastroentérologie; hépatologie; addictologie
 Médecine interne; gériatrie et biologie du vieillissement; addictologie
 Thérapeutique; médecine d'urgence;

Chirurgie générale
 Réanimation; médecine d'urgence
 Immunologie
 Maladies infectieuses; maladies tropicales
 Nutrition
 Bactériologie-virologie; hygiène hospitalière
 Chirurgie orthopédique et traumatologique
 Pédopsychiatrie; addictologie
 Chirurgie thoracique et cardiovasculaire
 Neurologie
 Epidémiologie, économie de la santé et prévention
 Néphrologie
 Chirurgie infantile
 Chirurgie plastique, reconstructrice et esthétique; brûlologie
 Anesthésiologie-réanimation; médecine d'urgence

Maîtres de Conférences des Universités - Praticiens Hospitaliers

Nom Prénom	Sous-section CNU
ALLORY Emmanuel	Médecine générale
AME-THOMAS Patricia	Immunologie
AMIOT Laurence (Baruch)	Hématologie; transfusion
ANSELMi Amédéo	Chirurgie thoracique et cardiovasculaire
BANATRE Agnès	Médecine générale
BEGUE Jean-Marc	Physiologie
BERTHEUIL Nicolas	Chirurgie plastique, reconstructrice et esthétique ; brûlologie
BOUSSEMART Lise	Dermato-vénéréologie
BROCHARD Charlène	Physiologie
CABILLIC Florian	Biologie cellulaire
CASTELLI Joël	Cancérologie, radiothérapie
CAUBET Alain	Médecine et santé au travail
CHAPRON Anthony	Médecine générale
CHHOR-QUENIART Sidonie	Médecine générale
CORVOL Aline	Médecine interne ; gériatrie et biologie du vieillissement ; addictologie
DAMERON Olivier	Informatique
DE TAYRAC Marie	Biochimie et biologie moléculaire
DEGEILH Brigitte	Parasitologie et mycologie
DROITCOURT Catherine	Dermato-vénéréologie
DUBOURG Christèle	Biochimie et biologie moléculaire
DUGAY Frédéric	Histologie; embryologie et cytogénétique
EDELINe Julien	Cancérologie; radiothérapie
FIQUET Laure	Médecine générale
GANGLOFF Cédric	Médecine d'urgence
GARLANTEZEC Ronan prévention	Epidémiologie, économie de la santé et
GOUIN Isabelle épouse THIBAUT	Hématologie; transfusion
GUILLET Benoit	Hématologie; transfusion
JAILLARD Sylvie	Histologie; embryologie et cytogénétique
KALADJI Adrien	Chirurgie vasculaire; médecine vasculaire
KAMMERER-JACQUET Solène-Florence	Anatomie et cytologie pathologiques
LAVENU Audrey	Sciences physico-chimiques et technologies pharmaceutiques
LE GALL François	Anatomie et cytologie pathologiques
LEMAITRE Florian	Pharmacologie fondamentale; pharmacologie clinique; addictologie
MARTINS Pédro Raphaël	Cardiologie
MENARD Cédric	Immunologie
MICHEL Laure	Neurologie
MOREAU Caroline	Biochimie et biologie moléculaire
MOUSSOUNI Fouzia	Informatique
PANGAULT Céline	Hématologie; transfusion
ROBERT Gabriel	Psychiatrie d'adultes; addictologie
SCHNELL Frédéric	Physiologie
THEAUDIN Marie épouse SALIOU	Neurologie
TURLIN Bruno	Anatomie et cytologie pathologiques
VERDIER Marie-Clémence (Lorne)	Pharmacologie fondamentale; pharmacologie clinique; addictologie
ZIELINSKI Agata	Philosophie

Remerciements

A Monsieur le Professeur Frédéric MOURIAUX,

Je vous remercie de m'avoir fait l'honneur de présider ce jury. Un immense merci pour votre soutien, pour la qualité de votre enseignement et pour votre disponibilité. L'énergie que vous déployez dans le service est un exemple pour nous.

A Monsieur le Docteur Olivier PRISANT,

Merci d'avoir accepté que je puisse travailler sur ce passionnant sujet et de m'avoir accueilli dans ton équipe à plusieurs reprises. Sois assuré de ma profonde reconnaissance d'avoir pris le temps de m'encadrer dans ce travail. Je prends pleinement conscience de la chance que j'ai de pouvoir apprendre et travailler à tes côtés avec ta formidable équipe. Un grand merci à Elodie Pottier maillon essentiel de notre collaboration. Tu as été une aide précieuse pour moi.

A Monsieur le Professeur Bruno LAVIOLLE,

Pour me faire l'honneur de juger ce travail et pour m'avoir accueilli dans votre équipe. Vous m'avez permis de m'initier à la recherche clinique en découvrant les différentes étapes d'une telle activité. Merci pour votre bonne humeur et votre disponibilité.

A Monsieur le Professeur Pierre FOURNIE,

Pour me faire l'honneur d'évaluer ce travail. Je vous remercie d'accepter de nous faire partager vos connaissances, je garde un merveilleux souvenir de mon passage dans votre service lors d'une formation pratique sur la greffe lamellaire postérieure.

A Monsieur le Docteur Michel VIANA,

Pour me faire l'honneur d'être membre de mon jury de thèse. Tu as été, tu es et tu resteras pour moi un exemple à suivre. Ta disponibilité, ton soutien permanent et ton enseignement au quotidien nous font progresser dans les meilleures conditions. J'ai particulièrement apprécié travailler avec toi par la simplicité de nos échanges. C'est avec beaucoup de regrets que je te vois partir mais bien heureusement je sais que je pourrai toujours compter sur tes conseils.

A toute l'équipe d'ophtalmologie du CHU de Rennes,

Quelle belle équipe que ce service d'ophtalmologie, nous sommes nombreux et tous différents ce qui ne facilite pas toujours le quotidien ; mais quoi de plus beau que de se rappeler les chaleureuses phrases exprimées par nos patients communs. Merci pour votre aide au quotidien et pardon pour les moments où pris par le temps je manque d'attention à votre égard. Charlotte, quelle chance j'ai eu de partager mon premier semestre avec toi. Quel beau parcours depuis, jamais l'un sans l'autre. Je suis tellement content de pouvoir continuer de travailler à tes côtés. A mes chefs Catherine, Clémence, Yann, François, Pierre, Dalal, Elodie, Simon et les autres pour votre soutien, c'est un plaisir d'apprendre à vos côtés. Marie et Marwane je suis ravi de poursuivre l'aventure avec vous, votre début de clinicat m'impressionne. Damien, ton compagnonnage est une vraie chance pour moi, toujours le sourire, tu es la bonne étoile de ce service. A mes chers co-internes Aurore, Nicolas, Marie-Alexia, Valentin (x2), Jeanne-Céline, Yasmine, Coralie, Pierre-Emmanuel, Lucas, Haude, Quentin, Benoit et cie... grâce à vous j'ai passé de merveilleux semestres durant mon internat, continuez à prendre du plaisir dans le service et ne m'oubliez pas je serai juste à côté. Merci à notre équipe de secrétaires (des plus attentionnées), d'infirmières, d'aides-soignants et d'orthoptistes. Un immense merci aux étudiants en orthoptie car sans vous nous ne pourrions pas prendre en charge autant de patients, votre implication vous honore.

Aux différentes équipes médicales rencontrées,

L'équipe d'ophtalmologie de St Brieuc, Lorient et Vannes, l'équipe d'ORL de Lorient et l'équipe du centre d'investigation clinique du CHU de Rennes. Merci de m'avoir pris sous votre aile pour me former durant ces cinq merveilleuses années d'internat grâce à vous. Pierre Damien Zongo, un grand merci pour m'avoir appris les rudiments de l'ophtalmologie, j'espère pouvoir un jour te rendre service comme tu l'as fait lors de mon premier semestre, bravo pour le beau service que tu as réussi à construire à St Brieuc. Lorient ne changez rien, dans vos services on travaille et on apprend avec le sourire : un vrai régal. A l'équipe de Vannes Jean-Luc, Christian, Tan, Laurent, Elsa et toutes leurs merveilleuses équipes, quelle chance nous avons de pouvoir venir travailler à vos côtés. Nous découvrons une ophtalmologie libérale dynamique et à la pointe. Je garderai une place privilégiée à ce formidable semestre.

A mes amis de longue date, les chartrains Adrien, Benjamin, Antoine, Alexandra, Henri, Florent, et vos charmant(es) moitiés. Que de beaux moments partagés ensemble qui nous ont unis et construits. Vous avez toujours été là pour moi et je vous en remercie. C'est à chaque fois une immense joie que je vous retrouve pour un dîner, une soirée ou un week-end.

Aux GDHD, Claire, Grégoire, Marie, Nicolas, Pierroux, Laura, François, PM, Robin, Nini, Olivier et David, ces 6 premières années passées ensemble nous ont uni à tout jamais. Je ne pouvais pas rêver de meilleures années étudiantes qu'à vos côtés, une soif d'organisation et de projets. Dix ans après toujours aussi soudés, j'ai hâte de partager ces dix prochaines années avec vous. A toi David, tu as laissé une immense place dans notre groupe que nous nous devons de faire rayonner à ton image.

Aux vrais et néo-bretons, Marc, Helene, Eloïse, Charlotte, Thomas, Baptiste, Camille, Matthieu et Marion. Nous débarquions en Bretagne il y a 5 ans avec pleins d'espoirs sur de belles rencontres mais aujourd'hui grâce à vous nous ne voulons plus quitter notre Bretagne. C'est génial de pouvoir partager avec vous autant de belles étapes de nos vies.

A ma formidable famille, mon cher papa à qui je dédicace cette thèse, tu as toujours été très attentionné pour tes enfants et je t'en remercie, je sais que personne n'aurait été aussi fier que toi aujourd'hui. Je te porte dans mon cœur chaque jour. Ma chère maman, tu es aujourd'hui l'ancre du bateau de notre famille, je ne sais comment te remercier de m'avoir poussé pour que je puisse réaliser mes rêves. Aujourd'hui la famille s'agrandit et je suis ravi de te voir partager tous ces moments avec enfants et petits enfants. J'ai aussi beaucoup de chance de pouvoir partager ce métier avec toi. Pauline ma soeurette, quelle chance nous avons eu d'avoir une grande sœur aussi attentionnée pour ses petits frères, ta créativité nous fait du bien au quotidien. Grégoire, je peux remercier papa et maman de m'avoir donné un frère jumeau comme toi. Nous avons tout partagé ensemble, encore aujourd'hui il nous paraît indispensable de s'appeler l'un l'autre pour prendre d'importantes décisions (ça fait d'ailleurs beaucoup rire Cécile). Mamie je ne peux pas t'oublier tu es le pilier de notre grande famille, tu as une santé qui fait envier plus d'un et tu en profites à fond. Encore merci d'être toujours là pour nous. Je ne peux pas évoquer cette super famille soudée comme jamais sans parler de ma charmante belle sœur et mon non moins génial beau frère. Jeanne et Charlot, vous êtes parmi nous depuis déjà de longues années, merci de faire si bien vivre cette famille en avec vos loulous respectifs.

A ma belle famille, Agnès, « RB » et Louise, merci pour l'attention et la gentillesse que vous me portez, grâce à vous j'ai une deuxième famille tout aussi géniale que la première.

Ma Cécile, merci de partager mon quotidien depuis presque 10 ans, pour l'amour dont tu m'entoures et le bonheur que tu m'apportes. Ton soutien infaillible est une aide précieuse pour moi. Ces dernières années ont été riches en projets et j'ai hâte de partager avec toi les prochains.

Mon Côme, depuis 7 mois tu illumines nos journées, merci pour tes sourires du quotidien et surtout continue de bien laisser papa et maman dormir la nuit.

Table des matières

Remerciements	6
Table des matières	10
Liste des figures	11
Liste des tableaux	11
Résumé	12
Introduction	13
Matériel et Méthodes :	16
Patients	16
Procédure chirurgicale :	17
Facteurs prédictifs de succès	18
Analyse statistique	18
Résultats :	19
Population	19
Résultats visuels	19
Résultats réfractifs et topographiques	23
Stabilité et Sécurité de la procédure	24
Facteurs prédictifs :	26
Discussion	28
Choix du protocole	28
Comparaison de nos résultats	31
Facteurs prédictifs	34
Conclusion	35
Références Bibliographiques	37
Annexes	41

Liste des figures

Figures n° 1 et 2 : Evolution de l'AVSC et MAVC aux différentes étapes de la prise en charge.

Figure n°3 : Changement à 3 mois post-opératoire des lignes d'acuité visuelle logMAR sans correction (AVSC) et de meilleure acuité visuelle corrigée (MAVC).

Figures n° 4, 5 et 6 : Evolution des paramètres réfractifs et topographiques aux différentes étapes de la prise en charge.

Figure n°7 et 8 : Evolution de l'AVSC et de la MAVC en fonction du stade du Kmax préopératoire aux différentes étapes de la prise en charge.

Liste des tableaux

Tableau n°1 : efficacité à 3 mois du traitement combiné (AIC + PKR + CXL) conservateur du kératocône.

Tableau n°2 : Paramètres visuels, réfractifs et topographiques préopératoires et post-opératoires.

Tableau n°3 : Paramètres visuels, réfractifs et topographiques préopératoires et post-opératoires des yeux avec un suivi de plus de 12 mois.

Tableau n°4 : Comparaison des paramètres préopératoires en fonction du gain ≥ 2 lignes de MAVC.

Tableau n°5 : Comparaison des paramètres préopératoire et postopératoire des patients de différentes études de traitement chirurgical combiné du kératocône (AIC + PKR + CXL).

Résumé

L'objectif de cette étude : est d'évaluer la réhabilitation visuelle et de définir des facteurs prédictifs du traitement chirurgical conservateur du kératocône en 2 étapes par implantation d'anneaux intra-cornéens (AIC) puis d'une photokératectomie réfractive topoguidée (TG-PKR) accompagnée d'un cross-linking cornéen (CXL).

Méthode : Il s'agit d'une étude rétrospective, monocentrique incluant 259 yeux ayant bénéficié d'une prise en charge chirurgicale séquentielle mini-invasive de leur kératocône par le Dr Olivier Prisant à la Clinique de Vision (Paris). Tous les patients ont bénéficié de l'implantation d'AIC, puis après un délai d'au moins 3 mois, d'une TG-PKR associée immédiatement à la réalisation d'un CXL accéléré Epi-off. L'acuité visuelle sans correction (AVSC), la meilleure acuité visuelle corrigée (MAVC), les paramètres réfractifs et topographiques ont été analysés. Pour étudier les facteurs prédictifs, nous avons comparé les résultats de 2 groupes « bon répondeur » (gain ≥ 2 lignes de MAVC) et « non répondeur » (les autres).

Résultats : A 3 mois, 80% des patients ont présenté un gain de MAVC et 52,9% un gain supérieur à 2 lignes. La MAVC et l'AVSC ont été respectivement améliorées de $0,27 \pm 0,13$ logMAR à $0,11 \pm 0,11$ ($p < 0.001$) et de $0,83 \pm 0,31$ logMAR à $0,28$ ($0,21$) ($p < 0.001$). L'équivalent sphérique est passé de $-4,08$ Dioptries (D) à $-0,85D$ ($p < 0.001$). L'astigmatisme a été réduit de $-4,01D$ à $-1,13D$ ($p < 0.001$). La kératométrie maximale (Kmax) a diminué de $55,2D$ à $49,3D$ ($p < 0.001$). Pour les 89 yeux ayant un suivi supérieur à 12 mois il y avait une stabilité de l'ensemble des paramètres étudiés entre 3 mois post-opératoire et le dernier suivi ($p > 0.05$). Une MAVC préopératoire faible était un facteur prédictif de gain de MAVC ≥ 2 lignes. En revanche la MAVC post-opératoire était d'autant meilleure que le Kmax préopératoire était peu avancé.

Conclusion : Cette approche conservatrice en 2 étapes combinées permet de stabiliser les kératocônes évolutifs mais également d'améliorer significativement leur vision permettant d'éviter le recours à la greffe de cornée dans la majorité des cas.

Introduction

Le kératocône (du grec « Kerato » qui signifie cornée et « Konos » cône) est une dystrophie cornéenne non inflammatoire qui a pour principales caractéristiques un amincissement stromal et une déformation ectasique de la cornée^{1,2} (protrusion) responsable d'aberrations optiques de haut degré à l'origine d'une baisse d'acuité visuelle. Classiquement la maladie débute à la puberté et son dépistage est majoritairement fait avant la trentaine même si des formes plus précoces ou tardives sont possibles. Son incidence est rare 1/2000 et varie fortement en fonction de la région géographique^{3,4}. L'incidence semble en augmentation grâce aux progrès technologiques de dépistage : la vidéo-topographie (forme frustrée et débutante). Le sexe ratio est de 1 homme pour 1 femme, le kératocône est par définition bilatéral même s'il est souvent asymétrique en sévérité et progression. Habituellement, on note une progression maximale entre 10-20 ans, ralentie entre 20-30 ans et rare après 30 ans⁵. La pathogénie du kératocône² reste encore inconnue, il existe très certainement un cercle vicieux à l'origine de l'ectasie cornéenne pour lequel le point d'entrée peut être multiple⁶. Soit une anomalie biologique serait à l'origine du déséquilibre biomécanique de la cornée avec l'ectasie cornéenne comme résultante, soit à l'inverse, un désordre biomécanique serait le point d'entrée dans la maladie.

La prise en charge du kératocône a été considérablement modifiée depuis quelques années grâce aux progrès techniques mais repose toujours sur 2 grands principes : stabilisation de la maladie et réhabilitation visuelle.

Lors d'un diagnostic de kératocône, la stabilisation du kératocône est le premier objectif de la prise en charge². Il existe un lien étroit entre le kératocône et les frottements oculaires répétés⁷. Stopper la progression repose sur l'arrêt des frottements oculaires et la prise en charge de pathologies associées (atopie, allergie, ...). Dans un certain nombre de cas, cette simple recommandation peut suffire à ne pas aggraver la maladie. Cependant si l'évolutivité du kératocône persiste, le cross-linking du collagène cornéen (CXL) est, de nos jours, la seule option thérapeutique visant à stabiliser la maladie^{8,9,10}. Le cross-linking est une réaction physico-chimique qui vise à créer des liaisons covalentes (réticulations) entre les molécules afin d'augmenter la rigidité des matériaux ou tissus traités¹¹. Le CXL aboutit à la photoréticulation des fibrilles de collagènes du stroma cornéen antérieur. Cette technique a été proposée par l'équipe de Seiler. La technique classique « protocole de DRESDEN⁹ » nécessite le retrait de l'épithélium cornéen, l'imprégnation du stroma par un substrat : la riboflavine (vitamine B2) pendant 30 minutes,

suivi d'une irradiation (apport énergétique) par des ultraviolets A (UVA) à une fluence de 3mW/cm² pendant 30 minutes. Cette association riboflavine – UVA produit des radicaux libres oxygénés à l'origine des « ponts » entre les fibres de collagène. Bien que l'efficacité de cette technique sur l'obtention d'une stabilité du kératocône a été démontrée¹², son mécanisme in vivo reste mal compris étant donné que les différentes études in vivo n'ont pas pu mettre en évidence d'amélioration des propriétés viscoélastiques après CXL¹³. En 2016, aux USA, la Food & Drug Administration (FDA) a approuvé l'utilisation du CXL pour traiter les kératocônes évolutifs et les ectasies post-LASIK. Depuis de nombreuses années, d'autres protocoles sont utilisés en alternative au protocole conventionnel de DRESDEN: il s'agit de protocole accéléré Epi-off (la durée de la procédure est raccourcie en augmentant l'intensité de l'énergie délivrée tout en respectant le rapport énergie/durée) ou de protocole Epi-on (voie transépithéliale en modifiant les adjuvants ou par iontophorèse avec un fin courant électrique). Plus récemment, une nouvelle technique de cross-linking topoguidé est à l'étude pour permettre de mieux focaliser l'énergie délivrée sur l'apex du cône et ainsi améliorer les résultats fonctionnels¹⁴.

Le second volet de la prise en charge d'un patient atteint d'un kératocône repose sur la réhabilitation visuelle. En effet la déformation cornéenne induite par le kératocône est responsable d'un astigmatisme réfractif dit irrégulier qui ne permet plus une correction optimale par lunettes. La méthode la plus courante et la plus efficace pour la prise en charge d'un astigmatisme cornéen irrégulier est l'adaptation de lentilles rigides perméables au gaz mais également piggy-back, hybrides ou sclérales. Les techniques chirurgicales de réhabilitation visuelle s'envisagent en cas d'échec des lentilles de contact (intolérance, impossibilité, ...). Il existe 2 possibilités de prise en charge chirurgicale du kératocône, soit un traitement conservateur (anneaux intra-cornéens (AIC), photokératectomie thérapeutique), soit une greffe de cornée (transfixiante ou lamellaire). Colin¹⁵ est le premier, en 1997, à proposer l'utilisation des AIC pour corriger les astigmatismes irréguliers des patients kératoconiques. L'objectif était de réduire les aberrations optiques en remodelant l'architecture cornéenne. Il s'agit d'un traitement additif, réversible initialement mis au point en chirurgie réfractive pour corriger la myopie. Leur action est multiple¹⁶: une action volumétrique (épaississement), une action topographique (aplatissement de la cambrure au centre et recentrement des ectasies excentrées), une action réfractive (diminution des aberrations, diminution de l'astigmatisme cornéen) et enfin une action biomécanique. Depuis Colin en 1997, de nombreuses études^{17,18,19} ont permis de montrer l'efficacité de cette technique mais également la variabilité des résultats selon les patients. En 2007 Kanellopoulos²⁰ a montré l'efficacité et la stabilité d'une photoablation thérapeutique couplée au CXL chez

les patients atteints de kératocône, ce traitement est bien à différencier d'une photoablation réfractive qui est contre-indiquée dans cette pathologie. L'objectif est de régulariser une surface cornéenne à l'aide d'une photokératectomie topoguidée (TG-PRK) et non de traiter une réfraction subjective même si on tend actuellement à s'approcher de l'emmetropisation si la pachymétrie le permet. Cette technique peut être réalisée seule^{21,22} ou couplée à une cornéoplastie par anneau intra-cornéen.

L'association de ces différentes techniques de cornéoplastie est étudiée depuis quelques années avec un grand nombre de protocoles^{23,24,25}. Cependant les différentes modalités de la prise en charge séquentielle nécessitent d'être confirmées par des études avec de plus grands effectifs.

L'objectif de cette étude est d'évaluer l'efficacité et la stabilité de la cornéoplastie séquentielle mini-invasive du kératocône, et d'en définir des facteurs prédictifs.

Matériel et Méthodes :

Patients

Nous avons réalisé une étude rétrospective non comparative incluant tous les patients ayant bénéficié d'une prise en charge chirurgicale séquentielle mini-invasive de leur kératocône par le Dr Olivier Prisant à la Clinique de la Vision, Paris entre juin 2009 et février 2020. Tous les patients ont bénéficié de l'implantation d'au moins un anneau intra-cornéen puis après un délai d'au moins 3 mois de la réalisation d'une photo-kératectomie thérapeutique topo-guidée associée immédiatement à la réalisation d'un cross-linking accéléré Epi-off.

Les critères d'inclusion étaient l'existence d'un kératocône avéré présentant une intolérance aux lentilles de contact et/ou une baisse d'acuité visuelle non corrigeable par lunettes. Les critères d'exclusion étaient la présence d'une cicatrice cornéenne centrale, d'une pachymétrie inférieure à 400 micromètres, une sécheresse oculaire sévère, un antécédent de kératite virale herpétique, une grossesse ou une maladie auto-immune non stabilisée. Les patients avec un suivi inférieur à 3 mois ont été exclus. Tous les patients ont été informés des procédures chirurgicales, leurs avantages et leurs risques. Le grade du kératocône était défini par la classification d'Amsler-Krumeich²⁶.

Tous les patients ont bénéficié d'un examen ophtalmologique complet en pré et post-opératoire incluant la mesure de la réfraction objective, de l'acuité visuelle sans correction (AVSC), de la meilleure acuité visuelle corrigée par lunette (MAVC), de la correction optique (cylindre, sphère et équivalent sphérique) ainsi que d'un examen du segment antérieur en biomicroscopie. Lors de chaque examen, était réalisé une topographie cornéenne Oculus Pentacam HR (Allegro Oculyzer, Wavelight AG, Erlangen, Germany) permettant d'obtenir les kératométries (le pouvoir dioptrique cornéen maximal (Kmax) et moyen dans les 3mm centraux (Km)), ainsi que la pachymétrie. Pour chaque patient nous avons recueilli ses caractéristiques (âge, sexe, œil concerné), les paramètres des anneaux utilisés (type, zone optique, longueur d'arc, épaisseur, nombre), le stade du kératocône (stade de Krumeich), ainsi que les complications éventuelles lors du suivi.

Procédure chirurgicale :

Toutes les procédures de tous les patients ont été réalisées à la Clinique de la Vision (Paris) par le même opérateur (OP) dans des conditions d'asepsie. La première étape de la procédure chirurgicale consistait à l'implantation d'un ou deux anneaux intra-cornéens (AICs) en ambulatoire sous anesthésie topique. Un marquage de l'axe horizontal était réalisé en position assise puis l'axe visuel était repéré grâce au reflexe de Purkinje sous le laser excimer au début de l'intervention. Les tunnels et les incisions d'entrée étaient réalisés de manière automatisée par l'intermédiaire d'un laser femtoseconde Intralase FS[®] (Abbott Medical Optics, USA) sur l'axe le plus cambré et à une profondeur prédéterminée de 80% de l'épaisseur cornéenne. L'AIC était inséré dans le tunnel à l'aide d'une pince de Mc Pherson et son positionnement ajusté grâce au crochet de Sinsky. L'incision n'était pas suturée. Le traitement post-opératoire consistait à l'instillation d'un collyre antibiotique à large spectre et d'un anti-inflammatoire stéroïdien pendant 7 jours. Le choix du type d'anneau dépendait de la topographie, de l'astigmatisme et de l'équivalent sphérique. Les différents AICs que nous avons utilisés étaient de type Ferrara ou Keraring (Mediphacos, Belo Horizonte, Brésil) en PMMA à base triangulaire de diamètre 5 ou 6 mm, symétrique ou asymétrique d'épaisseur allant de 150 à 300 microns et de longueur d'arc de 120 à 330 degrés.

Après un délai d'au moins 3 mois, la deuxième procédure consistait en la réalisation d'une photokératectomie thérapeutique topo-guidée (TG-PRK) couplée directement à une procédure de CXL accéléré Epi-off. Une désépithélialisation était systématiquement réalisée de manière mécanique sur les 8mm centraux avant d'effectuer un traitement personnalisé de photo-ablation guidé par la topographie du Pentacam[®] à l'aide du laser excimer Alcon WaveLight[®] EX500 (Alcon laboratories, Inc., Fort Worth, TX). L'épaisseur de stroma photoablaté ne dépassait pas 50 microns et avait pour objectif de régulariser la cornée en réduisant l'astigmatisme irrégulier. Dans les suites immédiates, la procédure de cross-linking du collagène cornéen accélérée Epi-Off était débutée par l'instillation d'une solution de riboflavine 0,1% sans dextran (VibeX Rapid[®]) Avedro, Inc (Waltham, Massachusetts, MA, USA) au centre de la cornée toutes les 60 secondes pendant 10 minutes. Puis l'irradiation du stroma cornéen par une source d'UVA (Avedro) était réalisée sur les 8mm centraux à une fluence de 10 mW/cm² pendant 9 minutes. La dose totale délivrée était de 5,4 J/cm². En fin de procédure la surface cornéenne était irriguée avec une solution de sérum physiologique froid puis un collyre antibiotique et corticostéroïde était instillé. Une lentille de contact pansement (PureVision[®] 2 [BAUSCH+LOMB] d'un matériau balafilcon A, diamètre 14.0 mm, rayon 8.6 mm, et Dk/e de 130) était mise en place jusqu'à l'obtention d'une réépithélialisation

totale (entre J3 et J5). Le traitement post-opératoire comportait un collyre antibiotique à large spectre et une corticothérapie topique pendant 8 jours. Le patient était systématiquement revu à J3 pour s'assurer de la bonne réépithélialisation.

Facteurs prédictifs de succès

Dans l'objectif de mettre en évidence des facteurs prédictifs de réussite ou d'échec du traitement combiné conservateur de la chirurgie du kératocône, nous avons créé deux groupes de comparaison. Un premier (groupe 1 : bon répondeur) était défini par un gain de deux lignes ou plus de MAVC. Le deuxième (groupe 2 : non répondeur) était défini par l'ensemble des patients ayant présenté soit un gain d'une ligne, soit une stabilité, soit une perte de MAVC. Nous avons ensuite comparé l'ensemble des paramètres préopératoires entre les deux groupes.

Analyse statistique

Les analyses statistiques ont été effectuées à l'aide des tests appropriés (test *t* de Student-Fisher, test du Chi², test ANOVA) et des logiciels Microsoft Excel et Biostatgv. Une valeur $p < 0,05$ était considérée comme statistiquement significative.

Résultats :

Population

Deux cent cinquante – neuf yeux de deux cent neuf patients ont été inclus dans l'étude entre juin 2009 et février 2020. Il y avait 137 hommes (64,5%) pour 72 femmes (35,5%), l'âge moyen était de $31,3 \pm 10,8$ ans. Selon la classification de Krumeich, le stade moyen préopératoire était de 1,80 (107 yeux de stade 1, 109 yeux de stade 2, 30 yeux de stade 3 et 13 yeux de stade 4). Cent soixante-dix-neuf yeux ont reçu un seul AIC et 85 en ont reçu deux. Le délai moyen entre les 2 interventions était de $9 \pm 11,8$ mois et le suivi moyen après la 2eme procédure était de $13,3 \pm 14,8$ mois (min = 3 mois, max = 88 mois). Quarante vingt neuf yeux avaient un suivi de plus de 12 mois.

Cent vingt deux yeux ont été classés dans le groupe « non répondeur » (47,10 %) et 137 dans le groupe « bon répondeur » (52,9%).

Résultats visuels

A 3 mois post-opératoire et lors du dernier suivi, il y avait une augmentation statistiquement significative de l'acuité visuelle sans correction (AVSC) ($p < 0,001$) et de la meilleure acuité visuelle corrigée en lunette (MAVC) ($p < 0,001$). L'AVSC et la MAVC se sont respectivement améliorées de $0,83 \pm 0,31$ logMAR et $0,27 \pm 0,13$ logMAR en préopératoire à $0,29 \pm 0,22$ logMAR et $0,12 \pm 0,11$ logMAR à 3 mois post opératoire et $0,28 \pm 0,21$ logMAR et $0,11 \pm 0,11$ logMAR lors du dernier suivi. En ce qui concerne l'AVSC ($p=0,971$) et MAVC ($p=0,472$), il n'y avait pas de différence significative entre 3 mois post-opératoire et le dernier suivi des patients. Ces résultats sont illustrés par les figures 1 et 2.

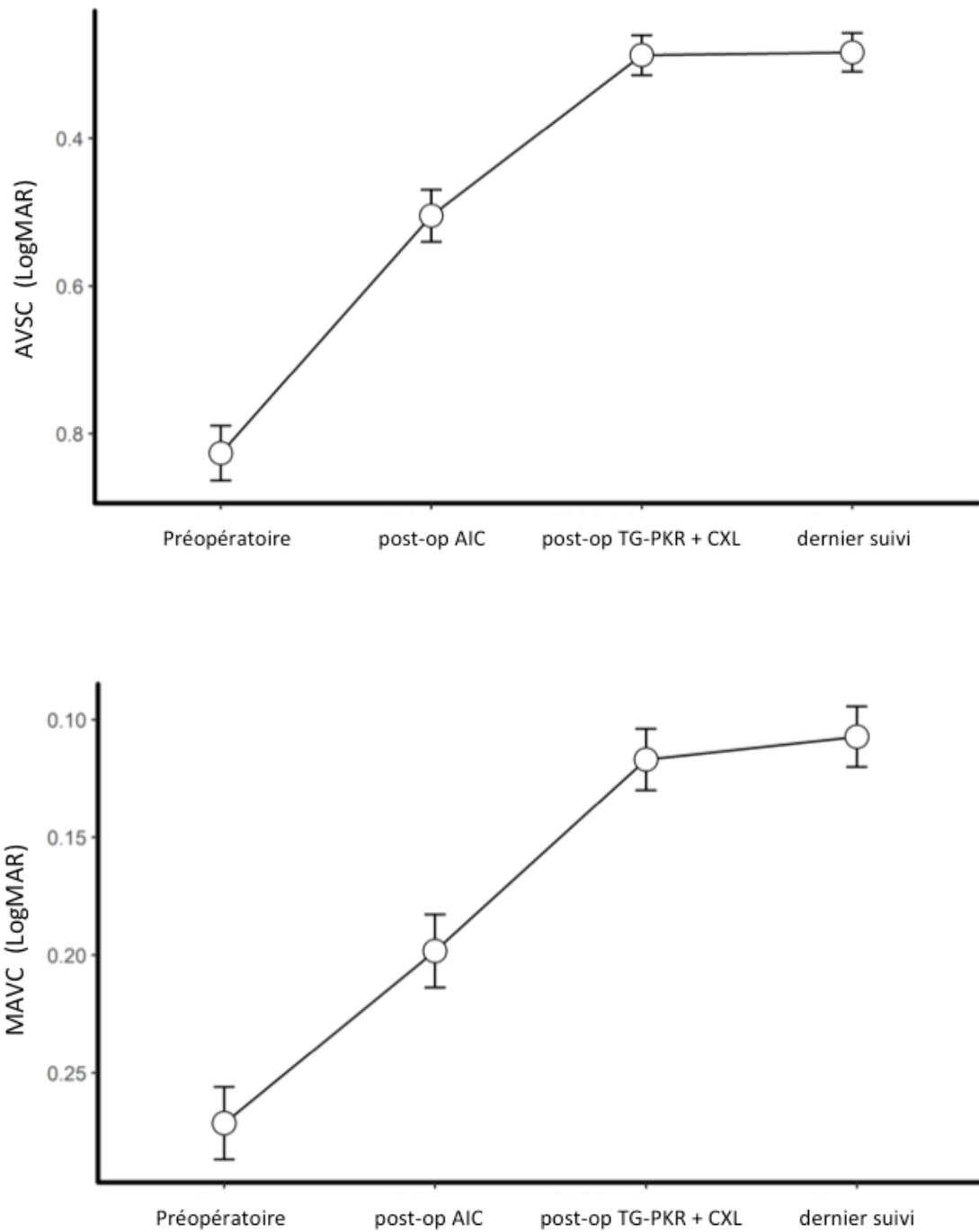


Figure n° 1 et 2 : Evolution de l'AVSC et MAVC aux différentes étapes de la prise en charge.

AIC : Anneau intra cornéen, TG-PRK/CXL : PKR topoguidée et cross-linking cornéen. AVSC : Acuité visuelle sans correction, MAVC : Meilleure acuité visuelle corrigée

La figure n° 3 montre l'évolution de l'AVSC et de la MAVC pour les différents yeux inclus dans l'étude. 95,4% des yeux ont gagné au moins une ligne d'AVSC et 80,4% de MAVC. Deux patients ont perdu 1 ligne d'AVSC après prise en charge chirurgicale ; dans les 2 cas il s'agissait de patients hypermétropes pour lesquels la prise en charge a majoré l'hypermétropie diminuant leur AVSC, cependant ils ont tous les 2 amélioré leur MAVC. Six pourcent des yeux ont perdu 1 ligne de MAVC alors que 52,9% ont gagné au moins 2 lignes de MAVC.

« Efficacy index » était de 1,08, il s'agit du rapport entre l'AVSC post-opératoire et la MAVC préopératoire.

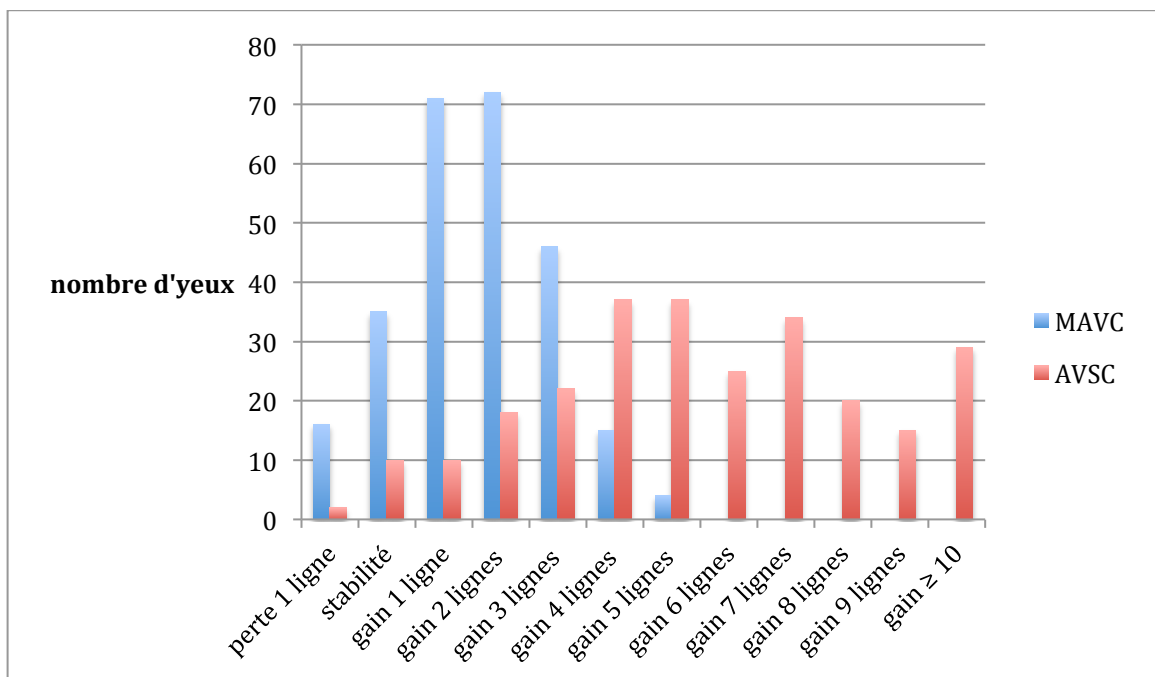


Figure n°3 : Changement à 3 mois post-opératoire des lignes d'acuité visuelle logMAR sans correction (AVSC) et de meilleure acuité visuelle corrigée (MAVC).

	Préopératoire (% yeux)		Post-opératoire (% yeux)	
	AVSC	MAVC	AVSC	MAVC
≤ 0,1 logMAR	0 %	11,2 %	25,1 %	59,1 %
≤ 0,2 logMAR	1,2 %	47,1 %	54,1 %	89,5 %
≤ 0,3 logMAR	3,9%	78,0 %	75,3 %	98,5 %

Tableau n°1 : efficacité à 3 mois du traitement combiné (AIC + PKR + CXL) conservateur du kératocône.

Comme le montre le *tableau n°1*, 9 yeux sur 10 avaient une MAVC post-opératoire supérieure à 6/10 en décimal ($\leq 0,2$ logMAR) contre seulement 5 yeux sur 10 en préopératoire. Il existait une différence encore plus importante en ce qui concerne l'AVSC ; alors que moins de 4% des yeux en préopératoire avaient une AVSC $\geq 5/10$ en décimal ($\leq 0,3$ logMAR), ce pourcentage s'élevait à 75% à la fin du traitement combiné.

Résultats réfractifs et topographiques

Concernant les résultats réfractifs, l'équivalent sphérique moyen passait de $-4,08D \pm 2,72$ à $-0,85 D \pm 1,32$ ($p < 0,001$), avec une réduction moyenne de $3,36 D \pm 2,26$. A 3 mois post-opératoire 73,7% des yeux avaient un équivalent sphérique $\leq 1D$ contre seulement 8,5% en préopératoire. L'astigmatisme diminuait en moyenne de $3,03 D \pm 1,86$, passant de $-4,01 D \pm 1,94$ à $-1,13 D \pm 0,79$. Cinq yeux (1,9%) n'avaient pas de modification de leur astigmatisme, 7 yeux (2,7%) une augmentation et 95,4% des yeux une diminution.

La moyenne des kératométries maximales (Kmax) passait de $55,2 D \pm 5,07$ à $49,3 \pm 4,09$ avec une réduction moyenne de $5,62 D \pm 3,38$ à 3 mois post-opératoire. 93,8% des yeux avaient une diminution du Kmax d'au moins une dioptrie.

Comme l'illustrent *les figures 4, 5 et 6 et le tableau 2*, la première étape de la procédure (implantation d'AIC) permettait une amélioration très fortement significative des paramètres réfractifs et topographiques.

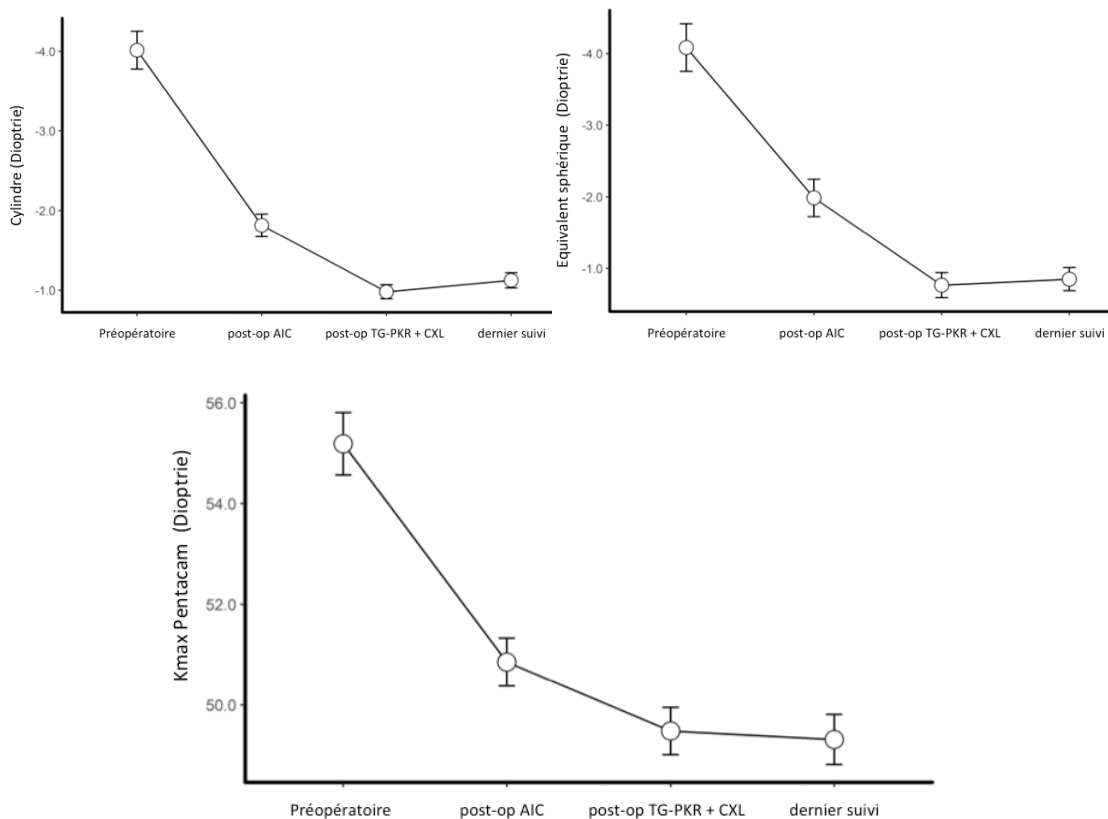


Figure n° 4, 5 et 6 : Evolution des paramètres réfractifs et topographiques aux différentes étapes de la prise en charge. Kmax : kératométrie maximale

Tableau n°2 : Paramètres visuels, réfractifs et topographiques préopératoires et post-opératoires.

AIC : Anneau intra-cornéen, TG-PRK/CXL : PKR topoguidée et cross-linking cornéen, AVSC : acuité visuelle sans correction, MAVC : meilleure acuité visuelle corrigée, ES : équivalent sphérique, Kmoy : kératométrie moyenne, Kmax : kératométrie maximale, D : dioptrie

μ_a^a : valeur entre préopératoire et post AIC

μ_b^b : valeur entre post AIC et post TG-PRK/CXL

μ_c^c : valeur entre préopératoire et post TG-PRK/CXL

μ_d^d : valeur entre post TG-PRK/CXL et dernier suivi

	Préopératoire (n=259)	AIC post-op (n=259)	μ_a^a	TG-PRK/CXL post-op (n=259)	μ_b^b	μ_c^c	Dernier suivi (n=142)	μ_d^d
AVSC (Log MAR)								
Mean (SD)	0.83 (0.31)	0.51 (0.29)		0.29 (0.22)			0.28 (0.21)	
[Min, Max]	[0.20, 1.70]	[0.00, 1.30]	<0,001	[0.00, 1.10]	<0,001	<0,001	[0.00, 1.00]	0,97
MAVC (Log MAR)								
Mean (SD)	0.27 (0.13)	0.20 (0.13)		0.12 (0.11)			0.11 (0.11)	
[Min, Max]	[0.00, 1.00]	[0.00, 0.70]	<0,001	[0.00, 0.46]	<0,001	<0,001	[0.00, 0.40]	0,47
Sphere (D)								
Mean (SD)	-2.08 (2.54)	-1.08 (2.01)		-0.28 (1.37)			-0.30 (1.19)	
[Min, Max]	[-12.0, 4.75]	[-9.50, 4.75]	<0,001	[-7.50, 4.25]	<0,001	<0,001	[-5.00, 3.00]	0,99
Cylinder (D)								
Mean (SD)	-4.01 (1.94)	-1.82 (1.16)		-0.98 (0.73)			-1.13 (0.79)	
[Min, Max]	[-9.75, -0.50]	[-6.00, 0.00]	<0,001	[-5.00, 0.00]	<0,001	<0,001	[-5.50, 0.00]	0,83
MRSE (D)								
Mean (SD)	-4.08 (2.72)	-1.99 (2.14)		-0.77 (1.44)			-0.85 (1.32)	
[Min, Max]	[-15.0, 1.25]	[-11.0, 3.75]	<0,001	[-8.25, 4.00]	<0,001	<0,001	[-6.50, 2.38]	0,98
Kmoy (D)								
Mean (SD)	47.9 (3.60)	45.8 (3.03)		44.5 (2.84)			44.8 (2.90)	
Kmax (D)								
Mean (SD)	55.2 (5.07)	50.9 (3.90)		49.5 (3.86)			49.3 (4.09)	
Pachymétrie (um)								
Mean (SD)	451 (34)	464 (33)	>0,05	406 (42)	<0,001	<0,001	416 (42)	>0,05

Stabilité et Sécurité de la procédure

Comme le montrent le tableau 2 et les différentes figures, il n'y avait pas de différence significative entre l'évaluation à 3 mois post-opératoire et le dernier suivi des patients pour les différents paramètres étudiés. Le tableau 3 montre les résultats visuels, réfractifs et topographiques uniquement du sous groupe d'yeux ayant un suivi post-opératoire supérieur à 12 mois. L'absence de différence significative dans ce sous groupe entre le suivi à 3 mois post-opératoire et le dernier suivi (> 12 mois), confirme la stabilité de l'efficacité de la procédure.

Le « safety index » qui correspond au rapport entre la MAVC post-opératoire et la MAVC préopératoire était de 1,50.

En ce qui concerne les complications durant le suivi, 2 yeux ont nécessité l'explantation de l'AIC et 2 autres leur repositionnement. Les 2 yeux pour lesquels l'anneau a été retiré, ont été exclus de l'étude. Nous n'avons pas eu d'infection cornéenne post-opératoire durant le suivi. Trois patients ont rapporté une gêne à type de halo lumineux.

	Pre-op (n= 89)	AIC post-op (n= 89)	TG-PRK/CXL post-op (n= 89)	Dernier suivi (n= 89)	p
AVSC (LogMAR)					
Mean (SD)	0.80 (0.33)	0.49 (0.25)	0.26 (0.20)	0.28 (0.22)	>0,05
MAVC (LogMAR)					
Mean (SD)	0.28 (0.11)	0.19 (0.11)	0.11 (0.10)	0.10 (0.10)	>0,05
Cylindre (D)					
Mean (SD)	-4.07 (2.11)	-1.65 (1.14)	-0.94 (0.75)	-1.07 (0.76)	>0,05
ES (D)					
Mean (SD)	-3.94 (2.53)	-2.08 (1.91)	-0.77 (1.28)	-1.01 (1.25)	>0,05
Kmax (D)					
Mean (SD)	55.9 (5.28)	51.2 (3.86)	49.9 (4.16)	49.5 (4.63)	>0,05

Tableau n°3 : Paramètres visuels, réfractifs et topographiques préopératoires et post-opératoires des yeux avec un suivi de plus de 12 mois.

Pre-op : préopératoire, AIC : Anneau intra cornéen, TG-PRK/CXL : PKR topoguidée cross-linking cornéen. AVSC : Acuité visuelle sans correction, MAVC : Meilleure acuité visuelle corrigée, ES : équivalent sphérique, Kmax : kératométrie maximale.

p : valeur entre TG-PRK/CXL post-op et le dernier suivi

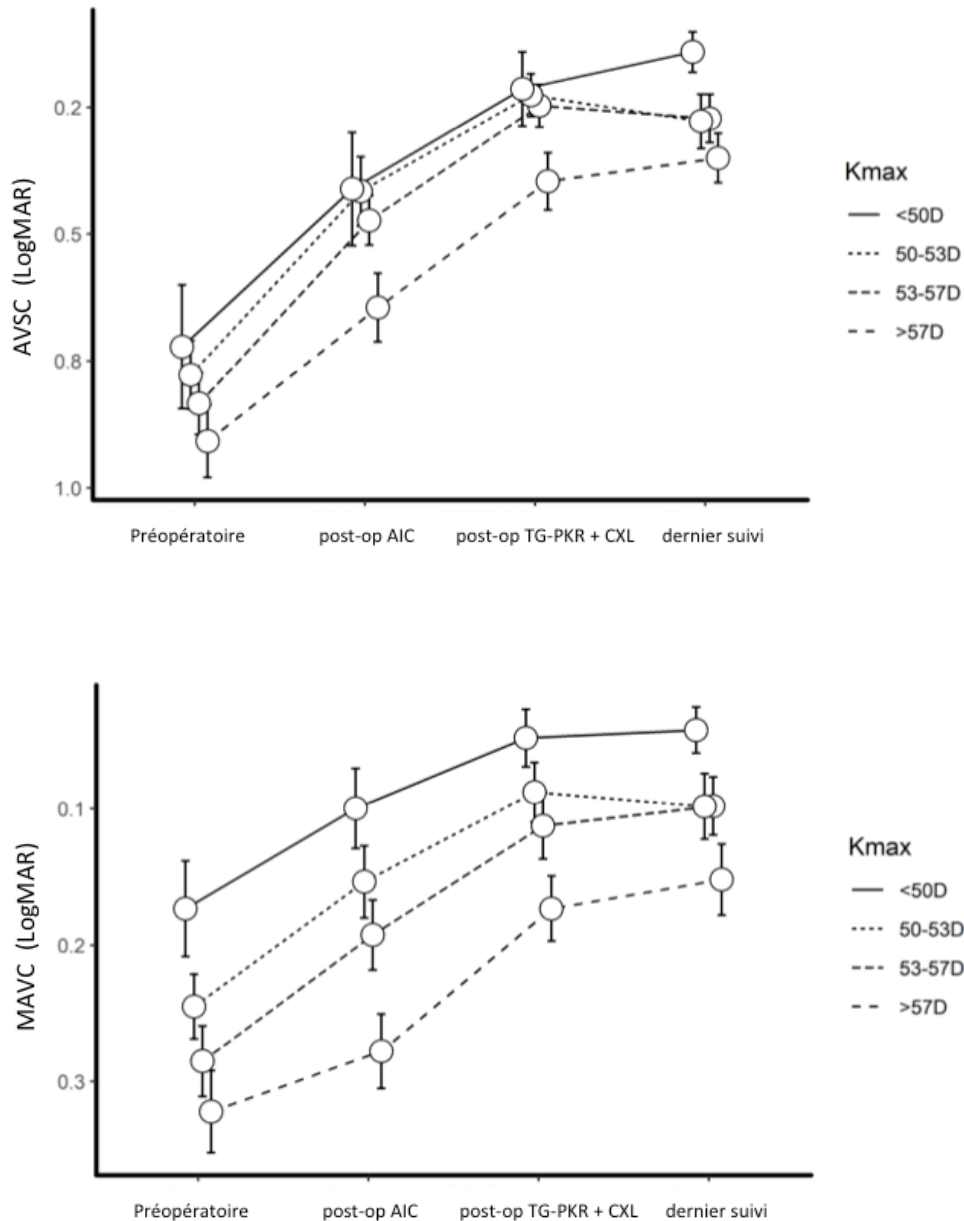
Facteurs prédictifs :

L'ensemble des paramètres préopératoires (*tableau n°4*) des yeux ayant eu un gain visuel de MAVC ≥ 2 lignes « bon répondeur » (137 yeux) ont été comparé avec ceux ayant eu une perte, une stabilité ou un gain < 2 lignes de MAVC « non répondeur » (122 yeux). Il n'y avait pas de différence significative en ce qui concerne les paramètres préopératoires (ES, cylindre, Kmax, pachymétrie,...) en dehors de la MAVC préopératoire. En effet il existait une différence statistiquement significative entre les 2 groupes en ce qui concerne la meilleure acuité visuelle corrigée préopératoire ($p < 0,001$) et cela même en supprimant de l'analyse les yeux ayant une acuité visuelle préopératoire corrigée $\leq 0,1$ logMAR ($\geq 8/10$ en décimal) étant donné qu'il n'était pas possible pour ces yeux là de gagner plus de 1 ligne de MAVC car nous ne testions pas les patients au delà de 10/10^{ème} lors de nos consultations.

	« Non répondeur » gain < 2 lignes MAVC (n = 122 yeux)	« Bon répondeur » gain ≥ 2 lignes MAVC (n = 137 yeux)	p
AVSC préop (logMAR)	0,80 (0,34)	0,87 (0,29)	p = 0,08
MAVC préop (logMAR)	0,20 (0,09)	0,33 (0,12)	p < 0,001
Cylindre (D)	-3,91 (2,03)	-4,10 (1,86)	p = 0,42
ES (D)	-3,86 (2,82)	-4,28 (2,62)	p = 0,21
Kmoy (D)	47,72 (3,59)	48,03 (3,62)	p = 0,48
Kmax (D)	54,93 (5,23)	55,41 (4,93)	p = 0,47
Pachymétrie (um)	452 (33)	450 (34)	p = 0,46
Stade du kératocône (selon Krumeich)	1,52	1,58	p = 0,88
Nombre d'AICs	1,32	1,30	p = 0,72

Tableau n°4 : Comparaison des paramètres préopératoires en fonction du gain ≥ 2 lignes de MAVC. AVSC : acuité visuelle sans correction, MAVC : meilleure acuité visuelle corrigée, (D) : dioptrie, ES : équivalent sphérique, Kmoy : kératométrie moyenne dans les 3mm centraux, Kmax : kératométrie maximale, AICs : anneaux intra-cornéens

L'ensemble des yeux a été divisé en quatre sous-groupes en fonction de leur Kmax préopératoire témoin de la sévérité de l'évolution des kératocônes. Les figures n°7 et n°8 montrent respectivement l'évolution de l'AVSC et de la MAVC en fonction du Kmax préopératoire, il existait une différence significative entre l'AVSC et la MAVC préopératoire et à 3 mois post-opératoire pour l'ensemble des 4 groupes.



Figures 7 et 8: Evolution de l'AVSC et de la MAVC en fonction du Kmax préopératoire aux différentes étapes de la prise en charge. AIC : Anneau intra cornéen, TG-PRK/CXL : PKR topoguidée et cross-linking cornéen. AVSC : Acuité visuelle sans correction, MAVC : Meilleure acuité visuelle corrigée, Kmax : Kératométrie maximale.

Discussion

Dans notre étude, nous avons étudié chez les patients présentant un kératocône, les effets sur l'acuité visuelle, la réfraction et les paramètres cornéens du traitement combiné photokératectomie topoguidée (TG-PRK) et CXL accéléré après implantation d'AIC. Nous avons montré que cette procédure permettait une bonne réhabilitation visuelle de ces patients.

Un grand nombre d'études^{27,28,29,30} ont permis de valider l'efficacité et la sécurité du CXL en mettant en évidence une stabilité du kératocône à long terme. En plus de stabiliser le kératocône, le CXL entraîne un effet d'aplatissement du cône responsable d'une amélioration des paramètres réfractifs et topographiques et parfois même de l'acuité visuelle. Afin d'optimiser la réhabilitation visuelle, plusieurs équipes ont développé des procédures chirurgicales combinées au CXL appelées « CXL PLUS ».

Dans notre pratique courante, nous privilégions une attitude conservatrice tant que possible dans la prise en charge des patients présentant un kératocône évolutif ou intolérant aux lentilles de contact.

Choix du protocole

L'implantation première d'AIC a pour objectif d'améliorer de manière significative les paramètres topographiques et réfractifs en aplatisant le kératocône et en le recentrant. Puis les améliorations visuelle et réfractive pourront secondairement être optimisées lors de la TG-PRK en régularisant la surface antérieure du cône tout en minimisant la quantité de tissu photoablaté. L'implantation d'AIC est une procédure réversible n'altérant pas l'axe visuel. En 2000, Colin et al¹⁵ ont démontré dans une étude rétrospective de 10 yeux l'efficacité des AIC de type Intacs. Ils retrouvaient une augmentation de l'AVSC et de la MAVC, une réduction de l'astigmatisme, de l'équivalent sphérique et des kératométries moyennes. Nos résultats intermédiaires à plus de 3 mois de l'implantation de l'AIC seule mettaient en évidence une amélioration de l'AVSC et de la MAVC qui se sont respectivement améliorées de 0.83 ± 0.31 logMAR à 0.51 ± 0.29 logMAR et de 0.27 ± 0.13 logMAR à 0.20 ± 0.13 logMAR. Soixante pourcents des yeux avaient un gain d'acuité visuelle corrigée après cette première étape chirurgicale. Ces résultats sont en accord avec ceux obtenus dans les études antérieures. Guyot et al¹⁸ ont obtenu des résultats semblables aux nôtres avec un gain d'au moins une ligne de MAVC pour 61% des yeux à 3 mois. Ils ont retrouvé une diminution du Kmax de 2,62 D en moyenne alors que l'effet d'aplatissement dans notre étude est supérieur avec une

diminution en moyenne de 4,19 D du Kmax après la pose des AICs. Dans notre série, le gain réfractif était significatif avec une diminution moyenne du cylindre et de l'équivalent sphérique respectivement de 2,19 D et 2,09 D. Ancèle et al³¹ en 2011, retrouvaient un gain de MAVC chez 73% des patients à 6 mois, suggérant une amélioration progressive de l'acuité visuelle en post-opératoire d'AIC.

Benoist d'Azy, Chiambaretta et al³² ont mis en évidence en 2019 dans une méta-analyse étudiant l'efficacité des différentes procédures d'implantation d'AIC dans le kératocône, la supériorité d'un traitement combiné AIC + PKR + CXL par rapport à l'implantation seule d'AIC pour tous les paramètres étudiés (ES, cylindre réfractif, AVSC, MAVC, Kmax). Cette étude renforce l'intérêt de notre protocole chirurgical pour la prise en charge thérapeutique du kératocône.

Comme décrit en introduction Kanellopoulos²⁰ fut le premier en 2007 à décrire une procédure de CXL couplé à une TG-PKR en alternative à la greffe de cornée chez une patiente présentant un kératocône évolutif avec intolérance aux lentilles de contact. Initialement il s'agissait d'une procédure en 2 étapes, tout d'abord un CXL conventionnel était réalisé permettant de stabiliser le kératocône puis à distance une TG-PKR permettait de régulariser la cornée en ne dépassant pas 50um de stroma photoablaté. Puis en 2009, dans une étude prospective, contrôlée incluant 325 yeux Kanellopoulos³³ a mis en évidence la supériorité du traitement simultanée (le même jour) de la TG-PKR couplée au CXL conventionnel par rapport au même traitement séquentiel sur 6 mois, avec une amélioration significativement plus importante de la MAVC et l'AVSC et une réduction plus importante des kératométries et de l'équivalent sphérique. Cette approche simultanée permet une seule désépithélialisation cornéenne, un moindre risque de complications (haze, abcès,...), une réhabilitation visuelle plus rapide et un meilleur confort pour le patient. Toujours dans l'objectif d'une procédure mieux tolérée pour le patient est apparu le CXL dit accéléré. Plusieurs études ont comparé les 2 types de CXL, récemment Sarac et al³⁴, ont comparé à 24 mois les résultats réfractifs et topographiques du CXL conventionnel (Dresden) et accéléré chez des enfants atteints de kératocône. En ce qui concerne l'efficacité et l'innocuité, ils n'ont pas mis en évidence de différence significative entre les 2 procédures et préconisent l'utilisation d'un protocole accéléré mieux toléré. C'est pourquoi Kanellopoulos, a élaboré un nouveau protocole intitulé protocole d'Athènes couplant simultanément le même jour une TG-PKR et un CXL épi-off accéléré avec une irradiation de 9 minutes à 10mW/cm². En 2014 Kanellopoulos³⁵ publiait une cohorte de 231 yeux ayant bénéficié d'une prise en charge en accord avec le protocole d'Athènes et mettait en évidence, non seulement une efficacité à 3 mois post-

opératoire de la procédure avec une amélioration significatives de l'acuité visuelle sans et avec correction et des paramètres réfractifs et topographiques, mais également une stabilité voire une amélioration de ces paramètres à 3 ans de suivi. Plus récemment en 2019, Kanellopoulos³⁶ confirmait dans une cohorte de 144 yeux l'efficacité et la stabilité d'une telle procédure avec un recul de plus de 10 ans. L'AVSC et la MAVC préopératoire augmentaient respectivement à 1 an de 0,19 +/- 0,17 (décimal) à 0,53 +/- 0,21 et 0,59 +/- 0,21 à 0,80 +/- 0,17. A 10 ans les acuités étaient stables avec respectivement 0,55 +/- 0,19 (décimal) d'AVSC et 0,80 +/- 0,19 de MAVC.

Cette revue de la littérature explique le choix de notre protocole de traitement. Cependant d'autres équipes ont développé d'autres procédures. En 2019 Grentzelos et Kymionis³⁷ ont montré dans une étude prospective comparative, la supériorité du CRETAN protocole par rapport au CXL conventionnel de DRESDEN avec un suivi à 4 ans. La différence entre les 2 protocoles est la technique de désépithélialisation cornéenne. Le DRESDEN protocole utilise une désépithélialisation mécanique alors que de CRETAN protocole réalise une photokératectomie thérapeutique transépithéliale (t-PTK) de 50 um pour enlever l'épithélium cornéen avant la réalisation du CXL. Cette supériorité s'explique par le fait que pour un kératocône minime à modérée il existe habituellement une diminution de l'épaisseur de l'épithélium cornéen en regard de l'apex du cône³⁸. Dans ce contexte la t-PTK ne se limite pas à une désépithélialisation mais élimine également une petite quantité de stroma cornéen au niveau de l'apex du kératocône régularisant la surface cornéenne antérieure et agissant comme un traitement personnalisé au même titre que le TG-PKR. En réalité ce protocole s'apparente plus à une procédure de CXL « plus » que d'un CXL seul et c'est pourquoi de telles différences de résultats sont retrouvées. En revanche cette approche est intéressante car elle a récemment permis la réalisation d'un traitement combiné incluant AIC, t-PTK et CXL de manière simultanée le même jour avec de bons résultats. Yeung et al³⁹ ont publié en 2013 une série de 16 yeux ayant bénéficié dans le même temps opératoire d'une implantation d'un AIC de type Intacs SK, d'une t-PKT de 50um et d'un CXL conventionnel. Ils mettaient en évidence au même titre que notre protocole, une amélioration significative des paramètres réfractifs, topographiques, et de l'acuité visuelle. Cependant dans leur étude malgré un équivalent sphérique (ES) préopératoire similaire au notre (-3,90D) l'ES post-opératoire à 6 mois restait supérieure à 2 dioptries (-0,77 dioptrie dans notre étude). En comparaison, notre protocole a pour avantage de pouvoir corriger secondairement (lors de la 2eme étape) l'amétropie résiduelle post AIC, mais au prix d'une seconde intervention. En 2019, comme le montre le *tableau 5*, Rocha et al⁴⁰ ont également

démontré dans une série de 55 yeux de bons résultats d'un traitement combiné simultané AIC + PTK + CXL.

	Al Tuwairqi 2015	Rocha 2019	Lee 2017	Koh 2019	Zeraid 2014	Yeung 2013	Prisant 2020
N yeux	41	55	23	30	21	16	259
Type d'Anneaux	Keraring	Intacs	Keraring	Intacs SK (160°)	Keraring	Intacs SK (450)	Keraring
Type de laser	Schwind Amaris	Visx Star S-4 IR excimer laser	Schwind Amaris 1050	Schwind Amaris 1050	Schwind Amaris	Visx Star S-4 IR excimer laser	WaveLight® EX500
Protocole PKR +/- mitomycine	PKT + TG-PKR (50 µm) mito	PKT + PKR (10 µm) mito	PTK + CWG-PKR (55 µm)	PTK + CWG-PKR (60 µm) mito	Mécanique + TG-PKR (50 µm)	PTK (50µm) Pas de PKR	Mécanique + TG-PKR (50 µm)
Protocole CXL	CRETAN	CRETAN	Accélééré 15mW x 6'	Accélééré 30mW x 3'	DRESDEN	CRETAN	Accélééré 10mW x 9'
Délai entre les 2 chirurgies (mois)	6-9	0	2,7	3	9	0	3-9
Préopératoire (Baseline)							
AVSC (log MAR)	0,74	0,85	0,85	0,8	0,66	1,14	0,83
MAVC (log MAR)	0,04	0,19	0,25	0,5	0,21	0,29	0,27
ES (D)	-3,03	-2,41	-2,33	-6,5	NC	-3,89	-4,08
Cylindre (D)	-2,2	-4,01	-1,83	-6,32	-3,68	-5,39	-4,01
Kmoyen (D)	44,9	NC	47,2	48,5	47	48,9	47,9
Kmax (D)	NC	NC	55,4	58,5	NC	NC	55,2
Pachymétrie(µm)	501	NC	463	478	496	NC	450
Post-opératoire							
Suivi (mois)	12	6	6	12	3	6	4
AVSC (log MAR)	0,1	0,46	0,17	0,3	0,2	0,41	0,28
MAVC (log MAR)	0,05	0,11	0,07	0,1	0,03	0,13	0,11
ES (D)	-0,04	-2	-0,46	-1,2	NC	-2,01	-0,85
Cylindre (D)	-0,76	-1,89	-1,07	NC	-1,11	-2,31	-1,13
Kmax (D)	NC	NC	47,71	< 50	NC	NC	49,3
Kmoyen (D)	42,35	NC	42,93	NC	42,42	46,21	44,8

Tableau 5 : Comparaison des paramètres préopératoire et postopératoire des patients de différentes études de traitement chirurgical combiné du kératocône (AIC + PKR + CXL). PKR : photokératectomie réfractive, PKT : photokératectomie transépithéliale, TG-PKR : photokératectomie topoguidée, CWG-PKR : photokératectomie aberroguidée, Mito : mitomycine, CXL : crosslinking cornéen, AVSC : acuité visuelle sans correction, MAVC : meilleure acuité visuelle corrigée, ES : équivalent sphérique, Kmax : kératométrie maximale,

Comparaison de nos résultats

Nos résultats sont en accord avec les études antérieures de traitement combiné du kératocône par AIC + PKR + CXL. *Le tableau 5* compare les différentes études^{39,40,41,42,43,44} de traitement combiné du kératocône en reprenant les caractéristiques des différents protocoles utilisés, les paramètres préopératoires et les résultats postopératoires. Toutes ces études mettent en évidence de très bons résultats avec une amélioration significative des différents paramètres étudiés. Il n'est pas facile de les comparer les unes aux autres étant donné la grande variabilité des kératocônes. Les différences des paramètres préopératoires entre les études rendent difficile la comparaison des protocoles.

L'objectif de la prise en charge de ces patients, en plus d'obtenir une stabilité de leur kératocône si ce n'est pas encore le cas, est la réhabilitation visuelle. Nos résultats confirment l'intérêt majeur de cette prise en charge. En effet, 75% des yeux de notre étude ont une acuité visuelle sans correction supérieure ou égale à 5/10 (échelle en décimal) en post-opératoire ce qui permet aux patients une autonomie au quotidien (autorisation de conduire une voiture notamment) alors que ce pourcentage n'était que de 4% en préopératoire. Ce gain d'acuité visuelle sans correction est d'autant plus important que la grande majorité des patients présentant un kératocône ne portent pas leur correction optique en raison d'un inconfort majeur en lunette ou lentille de contact (la réfraction est très fluctuante chez ces patients). En comparaison Rocha et al déclaraient une AVSC $\leq 0,3$ logMAR chez 46,2% des yeux de leur cohorte en post-opératoire, contre 9% en préopératoire du traitement combiné simultané. Dans leur étude, le pourcentage d'yeux avec un équivalent sphérique $\leq 1D$ est passé de 29,1% à 45,5% à 6 mois post-opératoire. Dans notre étude, à 3 mois post-opératoire, 73,7% des yeux avaient un équivalent sphérique $\leq 1D$ contre seulement 8,5% en préopératoire.

Une des limites de notre étude est que nous n'avons pas analysé l'effet du traitement sur les aberrations optiques à l'origine d'une baisse d'acuité visuelle et d'un inconfort visuel pour les patients. Lee et al⁴² ont démontré dans leur étude que le traitement séquentiel permettait notamment une diminution très fortement significative des aberrations optiques de haut degré (RMS HOA = root mean square higher-order aberrations) alors que cette diminution n'était pas significative après AIC seul. A noter qu'ils utilisaient une PKR aberroguidée et non topoguidée. Rocha et al⁴⁰ ont eux aussi retrouvé une amélioration significative de l'HOA après réalisation de leur traitement conservateur simultané (le même jour) sans système de guidage pour la t-PTK. En ce qui concerne le choix d'un traitement PKR topoguidée ou aberroguidée, les deux techniques semblent comparables et le choix de l'une ou l'autre des techniques est limité au matériel mis à disposition des équipes. Pour certains auteurs (Kremer⁴⁵ et Al Tuwairqi⁴¹) un traitement topoguidé permettrait une meilleure personnalisation du traitement étant donné le trop grand nombre d'aberrations optiques limitant le traitement aberroguidé. A notre connaissance il n'existe pas d'étude comparant photokératectomie topoguidée ou aberroguidée dans la prise en charge du kératocône.

Dans notre étude, l'analyse en sous groupes des patients avec un suivi supérieur à 12 mois (n= 89) permettait de confirmer dans une large cohorte la stabilité du traitement. En effet, il n'y avait pas de différence significative des paramètres étudiés à 3

mois et lors du dernier suivi (suivi moyen : 28 mois). Cette analyse confirme la bonne stabilité des résultats obtenus par Al Tuwairqi et al⁴¹ entre 6 et 12 mois ($p>0,05$).

Concernant les effets indésirables et complications, 2 patients ont nécessité un repositionnement de leurs AIC et 2 autres une explantation (exclus de l'analyse). Ce faible taux de complication est parfaitement en accord avec la littérature qui retrouve généralement 1% de complication avec les AIC. Coskunseven et al⁴⁶ dans une grande cohorte rétrospective de 850 yeux ayant bénéficié d'une implantation d'AIC à l'aide d'un laser femtoseconde retrouvaient 1,3% de migration segmentaire et seulement 1 cas d'infection cornéenne. Nous n'avons pas analysé le « haze cornéen » en post TG-PKR + CXL qui correspond à un excès de cicatrisation en post-opératoire d'un CXL ou d'une PKR. Cependant lors du dernier suivi, aucun patient ne présentait un haze cliniquement significatif. Aucun patient n'a présenté une infection cornéenne après l'une ou l'autre des procédures. Koller et al⁴⁷ dans une étude prospective sur 117 yeux ayant bénéficié d'un CXL conventionnel n'avaient pas déclaré de kératite infectieuse mais retrouvé 7% d'infiltrats stériles.

Facteurs prédictifs

A notre connaissance aucune étude n'a étudié les facteurs pronostiques du traitement combiné conservateur du kératocône incluant AIC, PKR et CXL. En revanche malgré l'aplatissement cornéen (réduction des kératométries) systématique après implantation d'AIC, différentes études ont essayé d'identifier des facteurs prédictifs de succès des AIC seuls afin de mieux sélectionner les patients en raison du manque de prédictibilité de cette technique. Vega Estrada et al⁴⁸ en 2013, retrouvaient dans une étude rétrospective multicentrique de 611 yeux, un gain d'au moins une ligne de MAVC chez 83% des yeux avec une MAVC préopératoire $> 0,3$ logMAR ($< 0,5$ en décimal) contre seulement 38% pour les yeux ayant une MAVC préopératoire $< 0,2$ logMAR ($> 0,6$ en décimal). En 2019, Guyot et al¹⁸ présentaient des résultats similaires avec comme seul facteur prédictif de gain ≥ 2 lignes MAVC, une MAVC préopératoire $> 0,3$ logMAR. Ils concluaient donc que l'efficacité des AIC était meilleure pour les formes avancées de kératocône. Dans une petite cohorte Gauthier et al⁴⁹ retrouvaient également comme facteur prédictif de succès, une MAVC préopératoire $< 0,4$ (en décimal), mais aussi l'asymétrie du kératocône par rapport à l'axe le plus cambré (type d'ectasie 1 ou 2), l'implantation d'un seul anneau (qui avant l'utilisation d'anneau de grande longueur d'arc était indiqué pour les cônes asymétriques alors que l'utilisation de 2 anneaux étaient privilégiés pour les kératocônes plus centraux), et pour finir un stade minime à modéré du kératocône selon la classification de Krumeich (stade 1 et 2). Aucune des données réfractives et topographiques préopératoires n'étaient statistiquement différentes entre les bons et mauvais répondeurs suggérant qu'il serait nécessaire d'établir un score de prédictibilité au même titre que les scores existants pour le diagnostic des kératocônes frustrés. Pour d'autres auteurs (Shabayek⁵⁰ en 2007, Alio⁵¹ en 2006 et Siganos en 2007) il existerait une corrélation négative entre la kératométrie préopératoire et la MAVC postopératoire, suggérant que plus le kératocône est avancé moins bon serait le pronostic de l'implantation d'AIC. Toutes ces données parfois contradictoires s'expliquent par l'hétérogénéité des études (type AIC, nomogramme utilisé, stade du kératocône notamment) mais aussi le choix du critère pour définir la réussite du traitement qui peut être multiple dans la prise en charge du kératocône (gain de MAVC, pourcentage d'yeux avec AVSC supérieure à 5/10 ou 8/10 (échelle en décimal), amélioration de l'équivalent sphérique, ...). Tous ces critères sont cliniquement pertinents. Dans notre étude, couplant AIC + PKR + CXL, nous avons décidé de réaliser différentes analyses pour définir des facteurs prédictifs afin d'aider la communauté médicale à prendre la meilleure décision de traitement pour ces patients. Comme le montre le tableau 4, le seul paramètre préopératoire statistiquement significatif en faveur d'un gain ≥ 2 lignes de MAVC est une MAVC préopératoire basse. La *figure 7* montre l'évolution de l'AVSC en fonction du Kmax

préopératoire. On remarque que le gain d'AVSC est fortement significatif dans les quatre sous-groupes mais que plus l'AVSC est bonne en préopératoire, plus elle est meilleure en post-opératoire. Ces résultats renforcent l'intérêt de privilégier un traitement conservateur tant que possible. Plus un kératocône sera évolué moins bonne sera la MAVC post-opératoire, cependant le gain de MAVC sera d'autant plus probable et dans un certain nombre de cas permettra d'éviter une greffe de cornée. De nos jours aucun consensus n'existe sur la kératométrie maximale préopératoire pour laquelle la pose d'AIC serait contre-indiquée. Dans notre pratique nous envisageons cette technique chirurgicale même pour des kératocônes évolués si il n'existe pas de cicatrice cornéenne risquant de limiter la récupération visuelle et que la pachymétrie le permet.

Conclusion

Cette grande cohorte rétrospective de vraie vie confirme l'efficacité et la sécurité d'un traitement séquentiel conservateur du kératocône. Ce protocole mini-invasif en 2 étapes, avec l'implantation première d'AIC, puis après un délai d'au moins 3 mois, la réalisation d'une TG-PKR couplée à un CXL accéléré, permet un traitement personnalisé et une réhabilitation visuelle rapide et efficace pour les patients. Le gain visuel chez les patients présentant une MAVC préopératoire basse renforce également l'intérêt de privilégier un traitement conservateur dès que ce dernier est possible (absence de cicatrice cornéenne et pachymétrie > 400um) afin d'éviter d'avoir recours à une greffe de cornée.

Références Bibliographiques

1. Rabinowitz YS. Keratoconus. *Surv Ophthalmol*. 1998;42(4):297-319.
2. Fournié P, Cassagne M, Touboul D, Malecaze F. Kératocône. *EMC - Ophtalmol*. August 2018.
3. Godefrooij DA, de Wit GA, Uiterwaal CS, Imhof SM, Wisse RPL. Age-specific Incidence and Prevalence of Keratoconus: A Nationwide Registration Study. *Am J Ophthalmol*. 2017;175:169-172.
4. Hwang S, Lim DH, Chung T-Y. Prevalence and Incidence of Keratoconus in South Korea: A Nationwide Population-based Study. *Am J Ophthalmol*. 2018;192:56-64.
5. McMahon T, Edrington T, Szczotka-Flynn L, Olafsson H, Davis L, Schechtman K. Longitudinal Changes in Corneal Curvature in Keratoconus. *Cornea*. 2006;25(3):296-305.
6. McGhee CNJ, Kim BZ, Wilson PJ. Contemporary Treatment Paradigms in Keratoconus. *Cornea*. 2015;34 Suppl 10:S16-23.
7. Zadnik K, Steger-May K, Fink B, et al. Between-Eye Asymmetry in Keratoconus. *Cornea*. 2002;21(7):671-679.
8. Touboul D, Robinet-Perrin A, Fournié P, Malecaze F. [Efficacy of corneal cross-linking for the treatment of keratoconus]. *J Fr Ophtalmol*. 2016;39(3):308-314.
9. Wollensak G, Spoerl E, Seiler T. Riboflavin/ultraviolet-a-induced collagen crosslinking for the treatment of keratoconus. *Am J Ophthalmol*. 2003;135(5):620-627.
10. Asri D, Touboul D, Fournié P, et al. Corneal collagen crosslinking in progressive keratoconus: Multicenter results from the French National Reference Center for Keratoconus. *J Cataract Refract Surg*. 2011;37(12):2137-2143.
11. Spoerl E, Huhle M, Seiler T. Induction of Cross-links in Corneal Tissue. *Exp Eye Res*. 1998;66(1):97-103.
12. Wittig-Silva C, Chan E, Islam FMA, Wu T, Whiting M, Snibson GR. A Randomized, Controlled Trial of Corneal Collagen Cross-Linking in Progressive Keratoconus: Three-Year Results. *Ophthalmology*. 2014;121(4):812-821.
13. Goldich Y, Marcovich A, Barkana Y, et al. Clinical and Corneal Biomechanical Changes After Collagen Cross-Linking With Riboflavin and UV Irradiation in Patients With Progressive Keratoconus: Results After 2 Years of Follow-up. *Cornea*. 2012;31(6):609-614.
14. Cassagne M, Pierné K, Galiacy SD, Asfaux-Marfaing MP, Fournié P, Malecaze F. Customized Topography-Guided Corneal Collagen Cross-linking for Keratoconus. *J Refract Surg*. 2017;33(5):290-297.
15. Colin J, Cochener B, Savary G, Malet F. Correcting keratoconus with intracorneal rings. *J Cataract Refract Surg*. 2000;26(8):1117-1122.
16. Touboul D, Pinsard L, Mesplier N, Smadja D, Colin J. [Correction of irregular astigmatism with intracorneal ring segments]. *J Fr Ophtalmol*. 2012;35(3):212-219.

17. Colin J. European clinical evaluation: Use of Intacs for the treatment of keratoconus. *J Cataract Refract Surg.* 2006;32(5):747-755.
18. Guyot C, Libeau L, Vabres B, Weber M, Lebranchu P, Orignac I. [Refractive outcome and prognostic factors for success of intracorneal ring segment implantation in keratoconus: A retrospective study of 75 eyes]. *J Fr Ophtalmol.* 2019;42(2):118-126.
19. Fernández-Vega Cueto L, Lisa C, Poo-López A, Madrid-Costa D, Merayo-Llodes J, Alfonso JF. Intrastromal Corneal Ring Segment Implantation in 409 Paracentral Keratoconic Eyes. *Cornea.* 2016;35(11):1421-1426.
20. Kanellopoulos AJ, Binder PS. Collagen Cross-Linking (CCL) With Sequential Topography-Guided PRK: A Temporizing Alternative for Keratoconus to Penetrating Keratoplasty. *Cornea.* 2007;26(7):891-895.
21. Alessio G, L'Abbate M, Sborgia C, Tegola MGL. Photorefractive Keratectomy Followed by Cross-linking Versus Cross-linking Alone for Management of Progressive Keratoconus: Two-Year Follow-up. *Am J Ophthalmol.* 2013;155(1):54-65.e1.
22. Gore DM, Leucci MT, Anand V, Fernandez-Vega Cueto L, Arba Mosquera S, Allan BD. Combined wavefront-guided transepithelial photorefractive keratectomy and corneal crosslinking for visual rehabilitation in moderate keratoconus. *J Cataract Refract Surg.* 2018;44(5):571-580.
23. Coskunseven E, Jankov MR, Hafezi F, Atun S, Arslan E, Kymionis GD. Effect of treatment sequence in combined intrastromal corneal rings and corneal collagen crosslinking for keratoconus. *J Cataract Refract Surg.* 2009;35(12):2084-2091.
24. Al-Tuwairqi WS, Osuagwu UL, Razzouk H, Ogbuehi KC. One-Year Clinical Outcomes of a Two-Step Surgical Management for Keratoconus—Topography-Guided Photorefractive Keratectomy/Cross-Linking After Intrastromal Corneal Ring Implantation: *Eye Contact Lens Sci Clin Pract.* 2015;41(6):359-366.
25. Coskunseven E, Jankov MR, Grentzelos MA, Plaka AD, Limnopoulou AN, Kymionis GD. Topography-guided Transepithelial PRK After Intracorneal Ring Segments Implantation and Corneal Collagen CXL in a Three-Step Procedure for Keratoconus. *J Refract Surg.* 2013;29(1):54-58.
26. Krumeich JH, Daniel J, Knülle A. Live-epikeratophakia for keratoconus. *J Cataract Refract Surg.* 1998;24(4):456-463.
27. Craig JA, Mahon J, Yellowlees A, et al. Epithelium-Off Photochemical Corneal Collagen Cross-Linkage Using Riboflavin and Ultraviolet A for Keratoconus and Keratectasia: A Systematic Review and Meta-Analysis. *Ocul Surf.* 2014;12(3):202-214.
28. De Angelis F, Rateau J, Destrieux C, Patat F, Pisella P-J. [Predictive factors for visual outcome after corneal collagen crosslinking treatment in progressive keratoconus: One-year refractive and topographic results]. *J Fr Ophtalmol.* 2015;38(7):595-606.
29. Elbaz U, Shen C, Lichtinger A, et al. Accelerated (9-mW/cm²) corneal collagen crosslinking for keratoconus-A 1-year follow-up. *Cornea.* 2014;33(8):769-773.
30. Goldich Y, Marcovich AL, Barkana Y, et al. Clinical and corneal biomechanical changes after collagen cross-linking with riboflavin and UV irradiation in patients with progressive keratoconus: results after 2 years of follow-up. *Cornea.* 2012;31(6):609-614.

31. Ancèle E, Malecaze F, Arné J-L, Fournié P. [Predictive factors for successful Ferrara intracorneal ring segment implantation in keratoconus]. *J Fr Ophthalmol*. 2011;34(8):513-520.
32. d'Azy CB, Pereira B, Chiambaretta F, Dutheil F. Efficacy of Different Procedures of Intra-Corneal Ring Segment Implantation in Keratoconus: a Systematic Review and Meta-Analysis. *Transl Vis Sci Technol*. 2019;8(3).
33. Kanellopoulos AJ. Comparison of sequential vs same-day simultaneous collagen cross-linking and topography-guided PRK for treatment of keratoconus. *J Refract Surg Thorofare NJ 1995*. 2009;25(9):S812-818.
34. Sarac O, Caglayan M, Uysal BS, Uzel AGT, Tanriverdi B, Cagil N. Accelerated versus standard corneal collagen cross-linking in pediatric keratoconus patients: 24 months follow-up results. *Contact Lens Anterior Eye J Br Contact Lens Assoc*. 2018;41(5):442-447.
35. Kanellopoulos AJ, Asimellis G. Keratoconus Management: Long-Term Stability of Topography-Guided Normalization Combined With High-Fluence CXL Stabilization (The Athens Protocol). *J Refract Surg*. 2014;30(2):88-93.
36. Kanellopoulos AJ. Ten-Year Outcomes of Progressive Keratoconus Management With the Athens Protocol (Topography-Guided Partial-Refractive PRK Combined With CXL). *J Refract Surg*. 2019;35(8):478-483.
37. Grentzelos et al. - 2019 - Long-term Comparison of Combined t-PTK and CXL
38. Reinstein DZ, Gobbe M, Archer TJ, Silverman RH, Coleman DJ. Epithelial, stromal, and total corneal thickness in keratoconus: three-dimensional display with artemis very-high frequency digital ultrasound. *J Refract Surg Thorofare NJ 1995*. 2010;26(4):259-271.
39. Yeung SN, Low SAW, Ku JYF, et al. Transepithelial phototherapeutic keratectomy combined with implantation of a single inferior intrastromal corneal ring segment and collagen crosslinking in keratoconus. *J Cataract Refract Surg*. 2013;39(8):1152-1156.
40. Rocha G, Ibrahim T, Gulliver E, Lewis K. Combined Phototherapeutic Keratectomy, Intracorneal Ring Segment Implantation, and Corneal Collagen Cross-Linking in Keratoconus Management: *Cornea*. 2019;38(10):1233-1238.
41. Al-Tuwairqi WS, Osuagwu UL, Razzouk H, Ogbuehi KC. One-Year Clinical Outcomes of a Two-Step Surgical Management for Keratoconus—Topography-Guided Photorefractive Keratectomy / Cross-Linking After Intrastromal Corneal Ring Implantation: *Eye Contact Lens Sci Clin Pract*. 2015;41(6):359-366.
42. Lee H, Kang DSY, Ha BJ, et al. Visual rehabilitation in moderate keratoconus: combined corneal wavefront-guided transepithelial photorefractive keratectomy and high-fluence accelerated corneal collagen cross-linking after intracorneal ring segment implantation. *BMC Ophthalmol*. 2017;17(1):270.
43. Koh IH, Seo KY, Park SB, et al. One-Year Efficacy and Safety of Combined Photorefractive Keratectomy and Accelerated Corneal Collagen Cross-Linking after Intacs SK Intracorneal Ring Segment Implantation in Moderate Keratoconus. *BioMed Res Int*. 2019;2019:1-10.

44. Zeraid FM, Jawkhab AA, Al-Tuwairqi WS, Osuagwu UL. Visual rehabilitation in low-moderate keratoconus: intracorneal ring segment implantation followed by same-day topography-guided photorefractive keratectomy and collagen cross linking. *Int J Ophthalmol*. 2014;7(5):800-806.
45. Kremer I, Aizenman I, Lichter H, Shayer S, Levinger S. Simultaneous wavefront-guided photorefractive keratectomy and corneal collagen crosslinking after intrastromal corneal ring segment implantation for keratoconus. *J Cataract Refract Surg*. 2012;38(10):1802-1807.
46. Coskunseven E, Kymionis GD, Tsiklis NS, et al. Complications of intrastromal corneal ring segment implantation using a femtosecond laser for channel creation: a survey of 850 eyes with keratoconus. *Acta Ophthalmol (Copenh)*. 2011;89(1):54-57.
47. Koller T, Mrochen M, Seiler T. Complication and failure rates after corneal crosslinking. *J Cataract Refract Surg*. 2009;35(8):1358-1362.
48. Vega-Estrada A, Alió JL, Brenner LF, et al. Outcome analysis of intracorneal ring segments for the treatment of keratoconus based on visual, refractive, and aberrometric impairment. *Am J Ophthalmol*. 2013;155(3):575-584.e1.
49. Gauthier A-S, Friot M, Montard R, Saleh M, Delbosc B. [Femtosecond-assisted Ferrara intrastromal corneal ring implantation for treatment of keratoconus: Functional outcomes at one year]. *J Fr Ophtalmol*. 2016;39(5):428-436.
50. Shabayek MH, Alió JL. Intrastromal Corneal Ring Segment Implantation by Femtosecond Laser for Keratoconus Correction. *Ophthalmology*. 2007;114(9):1643-1652.
51. Alió JL, Shabayek MH, Belda JI, Correas P, Feijoo ED. Analysis of results related to good and bad outcomes of Intacs implantation for keratoconus correction. *J Cataract Refract Surg*. 2006;32(5):756-761.

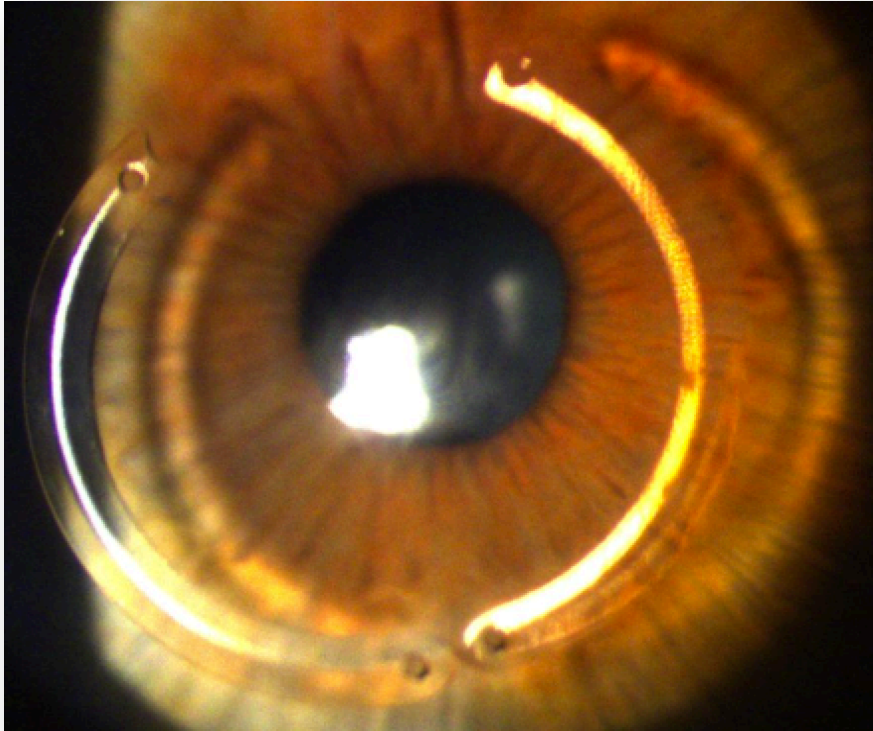
Annexes

Logarithmique	Décimale	
1,8 LogMAR	0,02	
1,3 LogMAR	0,05	
1,0 LogMAR	0,10	1/10
0,9 LogMAR	0,13	
0,8 LogMAR	0,16	
0,7 LogMAR	0,20	2/10
0,6 LogMAR	0,25	
0,5 LogMAR	0,32	≈ 3/10
0,4 LogMAR	0,40	4/10
0,3 LogMAR	0,50	5/10
0,2 LogMAR	0,63	≈ 6/10, ≈ 7/10
0,1 LogMAR	0,80	8/10, 9/10
0,0 LogMAR	1,00	10/10, 11/10
- 0,1 LogMAR	1,25	≈ 12/10
- 0,2 LogMAR	1,60	
- 0,3 LogMAR	2,00	

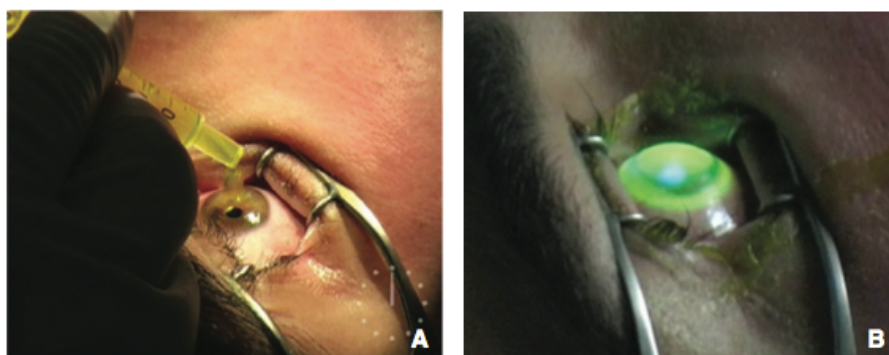
**Tableau : Concordances entre échelle logarithmique et échelle décimale (Monoyer).
(Rapport de la SFO : Strabisme)**

Stade du kératocône	Caractéristiques
I	Myopie ou astigmatisme < 5,00D Kératométries centrales moyennes < 48D
II	5,00D < Myopie ou astigmatisme < 8,00D Kératométries centrales moyennes < 53D Absence de cicatrice Pachymétrie > 400 µm
III	8,00D < Myopie ou astigmatisme < 10,00D Kératométries centrales moyennes > 53D Absence de cicatrice 200 < Pachymétrie < 400 µm
IV	Réfraction non mesurable Kératométries centrales moyennes > 55D cicatrice cornéenne centrale Pachymétrie < 200 µm

Tableau : Stade du kératocône selon la classification d'Amsler et Krumeich

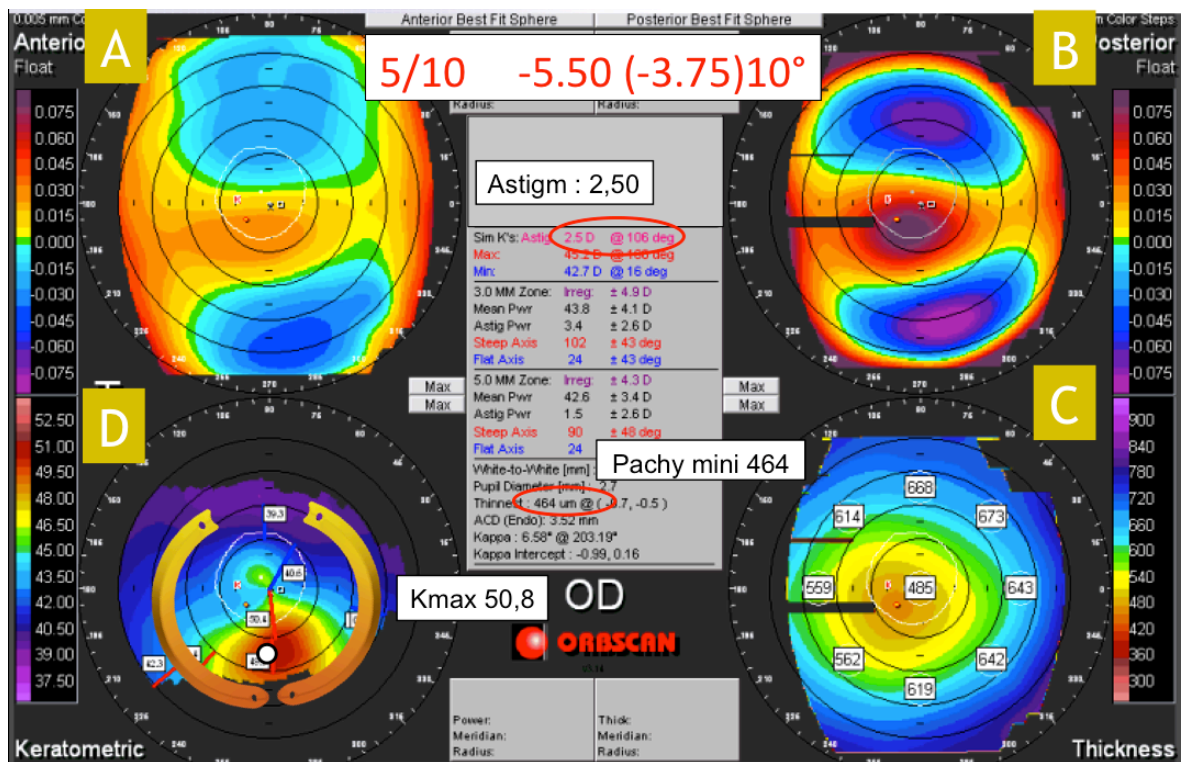


Photographie du segment antérieur avec implantation de 2 anneaux intra-cornéens volontairement désaxés vers le bas pour recentrer le kératocône. (2 Kéraring[®] asymétriques 160° d'épaisseur 150-250 μm . (Dr Prisant)

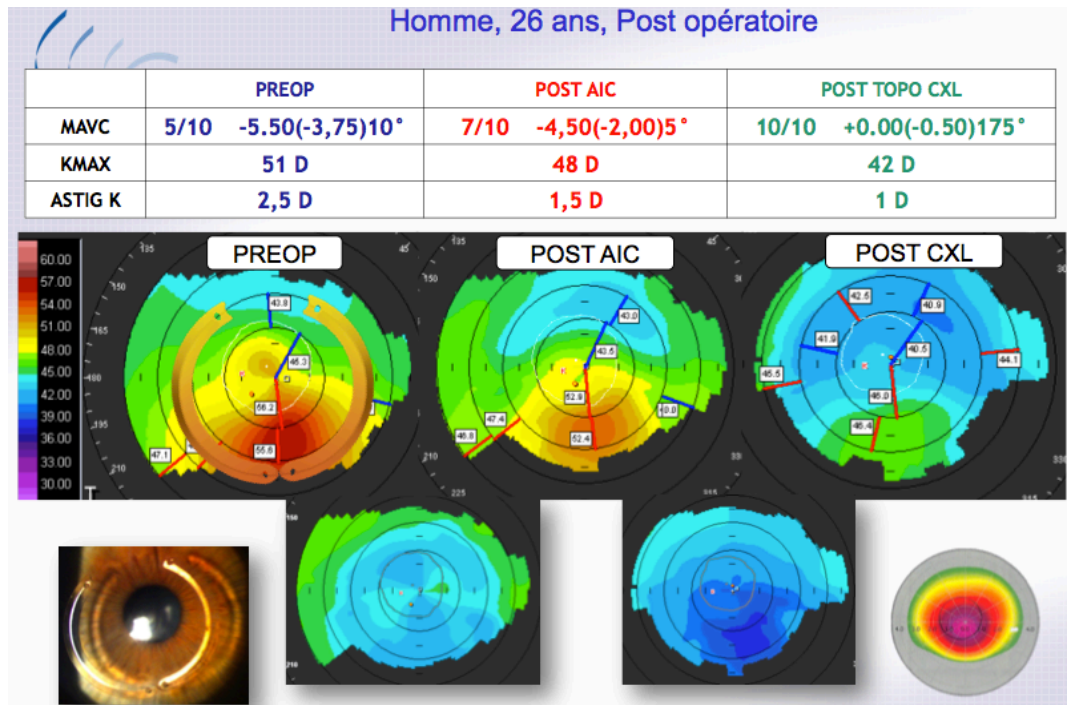


Cross-linking cornéen. (A) Première étape : imprégnation cornéenne à la riboflavine (vitamine B2) pendant 10 minutes puis deuxième étape (B) irradiation par une source d'ultraviolet A produisant des radicaux libres oxygénés à l'origine d'une photo-réticulation du collagène cornéen. (Source : P. Fournié, Kératocône, EMC)

Exemple de la prise en charge d'un patient de 26 ans présentant un kératocône de l'œil droit



Cartes d'élévation antérieure (A) et postérieure (B) mettant en évidence un bombement cornéen inféro-temporal. Carte pachymétrique (C) avec amincissement cornéen décentré en inféro-temporal (pachy min = 464 µm). Carte kératométrique (D) préopératoire avec une importante asymétrie inférieure et proposition de l'implantation de 2 AICs. (Dr Prisant)



Paramètres visuels, réfractifs et topographies cornéennes aux différents moments de la prise en charge (préopératoire à gauche, après implantation AIC au centre puis après TG-PKR + CXL à droite). En bas les topographies différentielles mettant en évidence l'effet d'aplatissement cornéen entre les 2 étapes respectives. (Dr Prisant)

SOETHOUDT Matthieu - Efficacité, sécurité et facteurs prédictifs du traitement chirurgical conservateur du kératocône. A propos de 259 yeux.

Feuilles : 44, figures 8, tableau : 5 - Thèse : Médecine ; Rennes 1; 2020 ; N°

Résumé français

L'objectif de cette étude : est d'évaluer la réhabilitation visuelle et de définir des facteurs prédictifs du traitement chirurgical conservateur du kératocône en 2 étapes par implantation d'anneaux intra-cornéens (AIC) puis d'une photokératectomie réfractive topoguidée (TG-PKR) accompagnée d'un cross-linking cornéen (CXL).

Méthode : Il s'agit d'une étude rétrospective, monocentrique incluant 259 yeux ayant bénéficié d'une prise en charge chirurgicale séquentielle mini-invasive de leur kératocône par le Dr Olivier Prisant à la Clinique de Vision (Paris). Tous les patients ont bénéficié de l'implantation d'AIC, puis après un délai d'au moins 3 mois, d'une TG-PKR associée immédiatement à la réalisation d'un CXL accéléré Epi-off. L'acuité visuelle sans correction (AVSC), la meilleure acuité visuelle corrigée (MAVC), les paramètres réfractifs et topographiques ont été analysés. Pour étudier les facteurs pronostiques, nous avons comparé les résultats de 2 groupes « bon répondeur » (gain ≥ 2 lignes de MAVC) et « non répondeur » (les autres).

Résultats : A 3 mois, 80% des patients ont présenté un gain de MAVC et 52,9% un gain supérieur à 2 lignes. La MAVC et l'AVSC ont été respectivement améliorées de $0,27 \pm 0,13$ logMAR à $0,11 \pm 0,11$ ($p < 0.001$) et de $0,83 \pm 0,31$ logMAR à $0,28$ ($0,21$) ($p < 0.001$). L'équivalent sphérique est passé de $-4,08$ Dioptries (D) à $-0,85D$ ($p < 0.001$). L'astigmatisme a été réduit de $-4,01D$ à $-1,13D$ ($p < 0.001$). La kératométrie maximale (Kmax) a diminué de $55,2D$ à $49,3D$ ($p < 0.001$). Pour les 89 yeux ayant un suivi supérieur à 12 mois il y avait une stabilité de l'ensemble des paramètres étudiés entre 3 mois post-opératoire et le dernier suivi ($p > 0.05$). Une MAVC préopératoire faible était un facteur pronostique de gain de MAVC ≥ 2 lignes. En revanche la MAVC post-opératoire était d'autant meilleure que le Kmax préopératoire était peu avancé.

Conclusion : Cette approche conservatrice en 2 étapes combinées permet de stabiliser les kératocônes évolutifs mais également d'améliorer significativement leur vision permettant d'éviter le recours à la greffe de cornée dans la majorité des cas.

Rubrique de classement : OPHTALMOLOGIE

Mots-clés : Kératocône, Anneau intra-cornéen, Photokératectomie topoguidée, Cross-linking

Mots-clés MeSH : Keratoconus, Intracorneal ring segment, Photokeratectomie, Cross-linking

Président : Pr Frédéric MOURIAUX

JURY :

Assesseurs : Pr Bruno LAVIOLLE
Pr Pierre FOURNIE
Dr Olivier PRISANT
Dr Michel VIANA
