



HAL
open science

Syndrome de Kounis secondaire aux piqûres d'hyménoptères : critères pour le diagnostic clinique en soins primaires, une revue de la littérature

Maylis Galle-Destouet

► **To cite this version:**

Maylis Galle-Destouet. Syndrome de Kounis secondaire aux piqûres d'hyménoptères : critères pour le diagnostic clinique en soins primaires, une revue de la littérature. Médecine humaine et pathologie. 2021. dumas-03243487

HAL Id: dumas-03243487

<https://dumas.ccsd.cnrs.fr/dumas-03243487>

Submitted on 31 May 2021

HAL is a multi-disciplinary open access archive for the deposit and dissemination of scientific research documents, whether they are published or not. The documents may come from teaching and research institutions in France or abroad, or from public or private research centers.

L'archive ouverte pluridisciplinaire **HAL**, est destinée au dépôt et à la diffusion de documents scientifiques de niveau recherche, publiés ou non, émanant des établissements d'enseignement et de recherche français ou étrangers, des laboratoires publics ou privés.

Université de Bordeaux
U.F.R. DES SCIENCES MEDICALES

Année 2021

Thèse n° 42

**Thèse pour l'obtention du
DIPLOME D'ETAT de DOCTEUR EN MEDECINE**

Présentée et soutenue publiquement
Le 06/05/2021

Par GALLE-DESTOUET Maylis
Née le 16/11/1990 à Mont de Marsan

**SYNDROME DE KOUNIS SECONDAIRE AUX PIQÛRES
D'HYMENOPTERES : CRITERES POUR LE DIAGNOSTIC CLINIQUE EN SOINS
PRIMAIREs. Une revue de la littérature.**

Directrice de thèse
Madame le Docteur Magali OLIVA-LABADIE

Membres du Jury

Monsieur le Professeur Jean-Philippe JOSEPH Président
Monsieur le Professeur William DURIEUX Rapporteur
Monsieur le Professeur Philippe REVEL Jury
Monsieur le Docteur Semino Mariano DJOUHOLOU Jury
Madame le Docteur Magali OLIVA-LABADIE Jury

REMERCIEMENTS

Je tiens d'abord à remercier ma directrice de thèse, **le Docteur OLIVA-LABADIE Magali** qui m'a fait découvrir avec passion les fonctions et mystères du Centre Antipoison pendant mon externat. Je salue son enthousiasme et son énergie débordante mis au profit de la recherche et de la formation des étudiants.

Je tiens à remercier l'ensemble des membres du Jury, pour l'honneur qu'ils me font d'accepter de juger ce manuscrit et d'assister à la soutenance de ce travail qui marquera le début d'un nouvel engagement pour la médecine. Qu'ils trouvent ici l'expression de ma sincère reconnaissance.

Monsieur le Professeur Jean-Philippe JOSEPH

Professeur d'Université Médecine Générale
Directeur du Département de Médecine Générale
Université de Bordeaux

Monsieur le Professeur William DURIEUX

Directeur Adjoint du Département de Médecine Générale
Professeur Associé
Université de Bordeaux

Monsieur le Professeur Philippe REVEL

Professeur des Universités
Praticien Hospitalier, Chef de Service
Pôle des urgences adultes SAMU/SMUR
Hôpital Pellegrin

Monsieur le Docteur Seminvo Mariano DJOUHOLOU

Cardiologue
Service de cardiologie/Soins Intensifs de Cardiologie
Hôpital Layné

Madame Le Docteur OLIVA-LABADIE Magali

Praticien Hospitalier, Cheffe de Service
Centre antipoison et de Toxicologie
Hôpital Pellegrin

Je dédie cette thèse,

A toi Papa,

Je te promets de prêter le serment d'Hippocrate et non pas « d'hypocrite », dans l'espoir d'être la lumière de patients dans le désespoir, de les accompagner vers la guérison, car tu m'as appris que

« Le désespoir est une forme supérieure de la critique, pour l'instant nous l'appellerons bonheur » Léo Ferret

A te, Mamma, qui a tout donné pour nous, tu nous as appris qu'avec la volonté « e la grinta », il n'y a pas de rêve impossible ni d'obstacles insurmontables. Toi, qui est Amour, joie, sempre qu'à nella gioia e nel dolore come un angelo custodo su di noi. Tu es le pilier de la famille et de l'unité dans la paix.

A toi Mamour, avec qui j'ai réalisé mon rêve le plus grand. Tu as roulé longtemps pour me voir, envoyé des fleurs pour me parler, m'a épousé pour le pire et j'espère le meilleur à venir, m'a soutenue et me soutiens avec amour dans la joie, la maladie et les moments de désarroi à chaque instant... .Merci d'exister, de chanter et de m'avoir fait défier les lois de la science et de la nature avec nos trois mousquetaires. De **Baptiste l'artiste, en passant par Jojo la Tornade à Adrien le musicien,** la vie m'a comblée et vous m'avez poussée à dépasser mes limites et repousser les frontières de l'inconnu.... Vous m'avez appris bien plus sur la vie que tout ce que l'on peut apprendre dans les livres.

Merci Mamie Reine, discrète et toujours présente, prête à pallier à nos lacunes avec beaucoup d'amour et la foi. La famille se rassemble sous vos Ailes. Action, traction, réaction... et la fusée décolle !

Merci La Mamie, d'être encore là sur ce fauteuil, parmi nous, à nous parler du passé, du courage et qui m'as toujours dit que quand on touche le fond, il faut taper du pied et remonter. Je t'aime et j'espère que tu atteindras le siècle.

Je remercie **mes frères Antoine et Samuel et ma sœur, « mon Crapaud »** devenu princesse. Nous sommes une famille et même avec nos caractères un peu piquants, nous avons partagé nos études, nos amis, nos amours, nos emm...des. Maintenant que nos familles se sont agrandies avec ta belle fleur **Capucine** et vos deux petits asticots **Lysandre et Céleste,** l'aventure continue.

Merci à **toute ma belle et grande BELLE-FAMILLE.** L'amour a fusionné et les coudes sont soudés.

Merci à Eve, Romain, Hélia et Hana, terrible équipe de proximité prête à l'attaque. Merci à mes petits bretons qui vivent entre le soleil et le crachin que nous sommes heureux de retrouver en vacances : Jean-Phillipe, Sandrine, Auriane au violon et Léonore à la flûte traversière. Merci à Jean-François et Nadia qui de temps en temps nous envoient du Nord la chaleur qu'ils ont dans le cœur.

Enfin Merci à Seb, Tonton Jean-Sé, Parrain, toujours par-ci par-là, toujours là ! Merci Marie pour tes douceurs, tes « sauces aigre-douce » aux saveurs de ta personnalité mystérieuse et imprévisible, mais avec beaucoup d'amour dans ton cœur sensible. Merci Tati Theyou : au piano et à la poésie, avec le sourire des retrouvailles, tu es la branche d'un Arbre fleuri qui fleurira à l'infini.

Un merci du cœur à mes amies qui malgré la distance sont restées fidèles et toujours au RDV comme si les années ne s'écoulaient plus : Mrs Jones depuis nos premiers pas en maternelle, Dounia à qui je dois ma réussite en PCEM1, Elodie, Laura avec qui j'ai partagé la vie étudiante, une vie faite de repas, de chants, de rires parfois gris au moment de nos sous-colles hebdomadaires. Vous me permettez encore aujourd'hui de ne pas baisser les bras. Je n'oublie pas non plus des co-internes formidables comme Anne, Sanowber etc....

Merci à mes mentors et collègues : Dr Guille, Dr Lucas, Dr Ferron, Dr Roux, Dr Malaterre, Dr Lalague, Dr Furet, qui m'ont révélé la beauté et l'humanité de notre métier, et qui m'ont épaulé dans mes premiers pas de médecin généraliste remplaçante de campagne.

C'est parfois dans la douleur que l'on fait des rencontres exceptionnelles qui nous redonnent de l'espoir et nous ouvrent les portes vers des horizons bien plus grands. Je remercierai à ce titre **Dr Menat, Dr Lescure, Dr Avetyan, Dr Fietta** mais également ces personnes dans l'ombre qui aident leur prochain dans l'espoir d'un lendemain plus doux et lumineux : **Concetta, Marie-Hélène, Jérôme, Bruno, famille Romano**....

Merci à toutes les personnes qui ont eu le courage et pris le temps de relire mes travaux.

Je remercie l'ensemble des personnes qui partagent ma vie et pour lesquelles une liste ne pourrait être exhaustive.

Mes remerciements s'adressent aussi à toutes les personnes qui m'ont construites et ont fait ce que je suis aujourd'hui, de la conception à la femme médecin et épouse épanouie que je suis et espère rester ...

Merci à toutes les personnes qui ont cru en moi, qui m'ont donné la force et le courage d'être et de rester moi-même, qui m'ont un jour tendu la main même l'ombre d'une seconde, ont su m'épauler, me faire rêver et n'ont cessé de me montrer qu'il est possible de réaliser ses rêves et d'atteindre le bonheur. Merci aux personnes qui m'ont donné de l'Amour car elles m'ont appris le plus important dans la Vie.

Merci également aux personnes qui m'ont tourné le dos car elles m'ont permis de grandir, donné la possibilité de m'améliorer et de définir l'être humain Homme, femme, mère, médecin que je souhaite être et perfectionner.

Être médecin c'est avant tout croire au Souffle de la Vie !!!

La Vie est un don,
L'Amour la sublime,
Le Bonheur se dévoile....

« Le bonheur c'est de continuer à désirer ce qu'on possède »

Frédéric Lenoir

« Ce qui m'intéresse, ce n'est pas le bonheur de tous les hommes, c'est celui de chacun »

Boris Vian, L'Écume des jours

« A mesure qu'on découvre une nouvelle tranche de la réalité[...], qu'on recule la frontière de l'inconnu et de l'explicable, [...] on s'aperçoit qu'il va falloir construire une aile nouvelle et imprévue du palais de la science ; chaque énigme dépassée débouche sur de nouvelles énigmes. »

Dr André Schlemmer.

« Ce n'est pas l'intelligence qui fait la valeur d'un homme, c'est la façon dont il l'emploie »

Gilles Legardinier

« La force qui est en chacun de nous est notre plus grand médecin »

Hippocrate

Aider les autres est une Vocation alors je ferai de mon mieux pour,

« Guérir parfois, soulager souvent, écouter toujours »

Louis Pasteur

ABREVIATIONS

AAP : antiagrégant plaquettaire	IVA : artère interventriculaire antérieure
ACR : arrêt cardiorespiratoire	LT : lymphocyte T
ATCD : antécédent(s)	min : minute(s)
BAV : bloc auriculoventriculaire	NIS : the National Inpatient Sample
bpm : battements par minute	NO : monoxyde d'azote
B/R : rapport bénéfice/risque	OAP : œdème aigu du poumon
CEE : choc électrique externe	OMI : œdème des membres inférieurs
EAAI : European Academy of Allergy and Clinical Immunology	OR : odds ratio
ECG : Electrocardiogramme	PA : paquet-année
EDHF : Endothelium-Derived Hyperpolarizing Factor	PAD : pression artérielle diastolique
EPAC : Enquête Permanente des Accidents de la vie courante	PAS : pression artérielle systolique
ETT : échographie transthoracique	PCI : Intervention Coronarienne Percutanée
FA : fibrillation atriale	PLA : phospholipase
Fc : fréquence cardiaque	PLA1: phospholipase A1
FDRCV : facteur(s) de risque cardiovasculaire	PLA2 : phospholipase A2
FR : fréquence respiratoire	PNB : polynucléaires basophiles
FV : fibrillation ventriculaire	PNE : polynucléaires éosinophiles
HTA : hypertension artérielle	PNN : polynucléaires neutrophiles
IDM : infarctus du myocarde	PSE : pousse seringue électrique
IM : intramusculaire	SC : sous-cutané
IV : intraveineuse	SCA : syndrome coronarien aigu
IVL : intraveineuse lente	SFMU : Société Française de Médecine d'Urgence
IGE : Immunoglobuline E	SK/ SK1/ SK2/ SK3 : syndrome de Kounis/ type 1/ type 2/ type 3
IGG : Immunoglobuline G	SRA : système rénine angiotensine
IGM : Immunoglobuline M	TA : tension artérielle
ITS : Immunothérapie spécifique	TL : thrombolyse

SOMMAIRE

1.Introduction	9
1.1 Généralités.....	9
1.2 Epidémiologie	10
1.3 Historique et définitions	11
a) L'infarctus du myocarde allergique du siècle dernier à nos jours	11
b) Les trois variantes du syndrome de Kounis	12
c) Définition des différents termes en allergologie	13
d) Présentation des hyménoptères.....	16
1.4 Connaissances cliniques actuelles	17
a) Expression clinique du syndrome de Kounis.....	17
b) Les différentes réactions possibles après une piqûre d'hyménoptère.....	17
1.5 Complexité de la physiopathologie du syndrome de Kounis au décours d'une piqûre d'hyménoptère.....	21
a) Pathogenèse de l'anaphylaxie.....	21
b) Reflet clinique de la volémie et des résistances vasculaires périphériques	22
c) Les principaux acteurs cellulaires dans le syndrome de Kounis et les spécificités des mastocytes cardiaques	23
d) Les venins d'hyménoptères : un mélange de composés vasoactifs, cardiotoxiques et acteurs de la dégranulation mastocytaire.....	24
e) Connaissances expérimentales sur la cardiotoxicité du venin d'hyménoptère	25
f) Effets pharmacologiques surtout cardiovasculaires des différents médiateurs chimiques libérés au cours de l'anaphylaxie, et des venins d'hyménoptères	25
g) Le rôle de l'endothélium vasculaire dans la survenue du syndrome de Kounis.....	29
h) Schémas de synthèse des différents mécanismes physiopathologiques	31
1.6 Controverses sur le B/R des traitements de l'anaphylaxie dans le syndrome de Kounis	34
2.Matériel et méthodes	35
2.1 Population.....	35
2.2 Critères d'inclusion	35
2.3 Critères d'exclusion.....	35
2.4 Procédure.....	36
2.5 Diagramme de flux.....	37

3.Résultats	38
3.1 Epidémiologie et caractéristiques démographiques de la population.....	38
3.2 Analyse des critères de diagnostic clinique	44
3.3 Observations complémentaires.....	51
4.Discussion	54
4.1 Bilan de l'étude	54
4.2 Réflexions autour des résultats	55
4.3 Forces et faiblesses de l'étude.....	62
4.4 Perspectives	63
5.Conclusion	64
6.Annexes	65
Annexe 1 :	65
Annexe 2 :	65
Annexe 3 : Résumés descriptifs des 23 cas inclus dans l'analyse.....	66
Annexe 4 : Tableau de synthèse des caractéristiques démographiques	91
Annexe 5 : Tableau de synthèse des caractéristiques cliniques et paracliniques.....	92
Annexe 6 : Tableau de synthèse des traitements administrés.....	94
Annexe 7 : Observations sur la présentation clinique et la prise en charge	97
Annexe 8 : Cas de syndromes coronarien aigus au décours d'une réaction d'hypersensibilité, avec discussion des différentes hypothèses étiologiques.	99
Annexe 9 : Cas de syndromes coronarien aigus sans autres signes d'anaphylaxie.	114
Annexe 10 : Articles ayant un intérêt dans la discussion des diagnostics différentiels	116
7.Références Bibliographiques.....	118
8.Résumé	126
8.1 Résumé en français.....	126
8.2 Abstract.....	127
<i>Serment d'Hippocrate</i>	128

1.Introduction

1.1 Généralités

Les piqûres d'hyménoptères figurent parmi l'une des principales causes d'anaphylaxie mortelle, surtout sous nos latitudes où les piqûres sont fréquentes et le réchauffement climatique fait craindre une augmentation des envenimations. Les décès sont souvent attribués à une atteinte cardiovasculaire (1–8).

Le syndrome de Kounis (SK), défini en 1991 par Nicholas G. Kounis et Zavras, comme l'angine de poitrine ou l'infarctus du myocarde allergique (9), est pourtant peu connu des cliniciens et sous-diagnostiqué (10). La douleur thoracique et l'infarctus du myocarde figurent dans la classification de H.L. Müller, spécifique aux réactions allergiques d'hyménoptères. Elle est néanmoins absente de la classification de Sampson et al. La morbi-mortalité du SK par rapport à l'anaphylaxie non associée à un SK, est bien plus importante(11). Pour autant, la prise en charge diagnostique et thérapeutique de cette entité mettant en jeu le pronostic vital, n'est pas codifiée dans les recommandations actuelles(2). De surcroît, les traitements de l'anaphylaxie peuvent aggraver l'ischémie myocardique et vice versa(12).

Dans le cadre de l'hypersensibilité aux hyménoptères, le diagnostic pose des difficultés supplémentaires : la symptomatologie peut être une conséquence de l'envenimation, couplée ou non à une réaction d'hypersensibilité, et le syndrome coronarien aigu une conséquence de la cardiotoxicité du venin(10,13) ou du traitement.

Les médecins généralistes, ainsi que les autres acteurs de la prise en charge en soins primaires comme les Services d'urgences et les Centres antipoison sont au premier rang en cas de réaction à une piqûre d'hyménoptère. La présomption et la certitude diagnostique du caractère allergique de la souffrance myocardique (SK) ont non seulement un impact direct sur la prise en charge thérapeutique de l'évènement aigu, mais également sur la prévention des récives. Il est donc nécessaire de rédiger des recommandations claires pour la prise en charge diagnostique et thérapeutique afin d'améliorer le pronostic vital des patients.

L'objectif de cette revue de la littérature est de déterminer des critères de diagnostic clinique pour le Syndrome de Kounis secondaire aux piqûres d'hyménoptères, chez les adultes, pour améliorer sa prise en charge. Ce travail s'accompagnera d'une synthèse des connaissances les plus récentes sur l'épidémiologie, la physiopathologie et la prise en charge thérapeutique de ce syndrome.

1.2 Epidémiologie

Les accidents impliquant un hyménoptère (abeille, bourdon, frelon, guêpe) représentent chaque année, en France, plusieurs milliers de recours aux urgences et quelques décès. Selon des études principalement européennes, entre 57 % et 86 % des adultes ont été au moins une fois victimes d'hyménoptères dans leur vie. La prévalence de l'anaphylaxie aux hyménoptères dans la population générale est estimée entre 1 et 5 % selon les études (6)(14). D'après Müller, environ 200 personnes meurent chaque année d'une anaphylaxie par piqûre d'hyménoptère en Europe(15), et les guêpes sont les insectes les plus fréquemment incriminés en Europe(16).

En France, l'EPAC (Enquête Permanente sur les Accidents de la vie Courante) est la seule enquête permettant de rendre compte des accidents dus aux hyménoptères. Entre 2004 et 2012, 35.1% des recours aux urgences pour accident de la vie courante (AcVC) concernant un insecte étaient en lien avec un hyménoptère soit 0.4% des AcVC. Entre 2000 et 2010, il y a eu en moyenne 14 décès/an après contact avec un hyménoptère mais nous n'avons pas de précisions sur la proportion des cas liés à une anaphylaxie (6).

A ce jour, il existe peu de données épidémiologiques sur le SK. La littérature recense néanmoins 4 études. Une étude prospective monocentrique turque a montré que l'incidence annuelle du SK parmi toutes les admissions aux urgences était de 19,4 pour 100 000, et représentait 3,4% des admissions pour allergie en 2012. Seulement un des cas soit 5 % des 21 SK inclus faisait suite à une piqûre d'abeille(17). Deux autres études monocentriques japonaises ont retrouvé une incidence annuelle de SK d'environ 2% parmi les anaphylaxies, mais aucun cas n'était en lien avec un hyménoptère (18). Une étude multicentrique rétrospective sur toute la nation états-unienne menée à partir des données du NIS (the National Inpatient Sample), a montré que la prévalence du SK entre 2007 et 2014 parmi tous les patients adultes hospitalisés pour allergie/ hypersensibilité/ anaphylaxie, était de 1.1%. La mortalité ultérieure, toutes causes confondues, en milieu hospitalier des SK inclus, était de 7%, soit un OR (Odds Ratio) de 9.74 par rapport au groupe des patients hospitalisés pour réaction sans SK. Cette étude ne précise pas les facteurs déclenchants(11).

Concernant la place des piqûres d'hyménoptères dans le SK, une revue de la littérature constate que sur les 175 SK publiés sur MEDLINE jusqu'au 31 Mars 2016, les hyménoptères (guêpes et abeilles) semblent être le second facteur déclenchant de SK, soit 18.3% des SK, derrière les antibiotiques. Cette étude incluait tous les cas répondant à la définition du SK (19).

1.3 Historique et définitions

Pour l'anecdote, d'après les hiéroglyphes, le premier cas d'anaphylaxie décrit et décédé subitement suite à une piqûre de guêpe ou de frelon, serait le pharaon Ménéès, en 2640 avant JC.(20)

a) L'infarctus du myocarde allergique du siècle dernier à nos jours (21–24) :

La corrélation entre les troubles cardiovasculaires et les réactions anaphylactiques a été démontrée au siècle dernier dans des modèles expérimentaux animaux, révélant des altérations électrocardiographiques. Les symptômes et signes cardiovasculaires, accompagnant les réactions d'hypersensibilité, sont apparus pour la première fois dans la littérature il y a plus de sept décennies. Ils ont été attribués à des maladies ou réactions sériques de l'antitoxine tétanique induisant une cardite aiguë ou des lésions avec les caractéristiques de base d'une cardite rhumatismale. Des artérites nécrosantes et périartérites des artères coronaires chez les humains, associées à des maladies sériques après l'exposition à l'antitoxine tétanique et pneumococcique ont été décrites pour la première fois en 1938 par Clark E. et al. Plusieurs similitudes avec des réactions anaphylactiques induites chez les animaux avec des sérum étrangers ont été observées.

En 1950, Czickeli a été le premier à tenter de corréler les réactions allergiques avec les mécanismes physiopathologiques de l'angine de poitrine et de l'infarctus du myocarde. La même année, Pfister et Plice ont décrit le premier véritable infarctus du myocarde associé à une urticaire chez un homme de 49 ans traité avec 300 000 unités/jour de pénicilline. En 1965, Zosin et al. ont publié le premier rapport d'infarctus du myocarde allergique concernant un patient de 48 ans, atopique, admis avec une éruption urticarienne, une oppression rétrosternale, une prémonition de mort imminente et un choc suite à la consommation d'œufs, de lait, de fraises ainsi qu'à l'administration de sulfamides et de pyramidons.

Il faudra attendre 1991 pour que Kounis et Zavras décrivent pour la première fois, le concept de l'angine de poitrine allergique (9) sous le nom de Syndrome de Kounis (SK). Ils le définissent comme la survenue concomitante d'une douleur thoracique et d'une réaction allergique avec la symptomatologie clinique et des résultats biologiques similaires au diagnostic d'une angine de poitrine classique. Le mécanisme suggéré était un spasme coronarien induit par la libération de médiateurs mastocytaires, dont l'histamine (cela constitue aujourd'hui la variante de type 1). Les auteurs associaient ce syndrome, à une réaction d'hypersensibilité immédiate de type I (IGE médiée) ou de type III retardée, en raison de la formation de complexes Antigènes-Anticorps (IGG en général) qui se déposent sur la paroi des artérols conduisant au relargage de substances vasoactives. Cette définition a connu quelques évolutions et aujourd'hui trois variantes de SK sont décrites.

Par la suite, Kovanen et ses collaborateurs ont démontré un degré de dégranulation mastocytaire 200 fois plus élevée sur les sites d'érosion ou de rupture de la plaque athéromateuse par rapport aux zones d'artère saines, chez des patients décédés d'un infarctus aigu du myocarde non allergique. Ce

rapport a mis en évidence l'existence d'une voie commune entre les événements coronariens allergiques et non allergiques. Entre-temps, Constantinides a soulevé la possibilité que même les réactions allergiques ordinaires puissent favoriser la perturbation de la plaque. Brawnwald, lui, a classé l'angine de poitrine allergique dans un sous-groupe de lésions dynamiques d'occlusion coronarienne, où les réactions allergiques avec des médiateurs tels que l'histamine ou les leucotriènes agissant sur le muscle lisse vasculaire coronarien, induisent un vasospasme coronarien. Enfin, le premier rapport complet, concernant l'association unique de l'anaphylaxie et du cœur, a été publié en 2006 (13). Au cours de cette année, une relation potentielle entre la thrombose des stents actifs et l'hypersensibilité aux composants des stents comme manifestation du syndrome de Kounis a été soulignée (25).

En 2011, Kounis, définit plus largement qu'à ses débuts, le syndrome de Kounis, comme la survenue d'un syndrome coronarien aigu (SCA), associé à une activation mastocytaire incluant des réactions allergiques ou d'hypersensibilité et anaphylactiques ou anaphylactoïdes (26).

b) Les trois variantes du syndrome de Kounis

Trois variantes de Syndrome de Kounis ont été décrites depuis 1991 (9,13,26–28).

La variante de type I décrite en 1991 constitue une manifestation de dysfonctionnement endothélial ou d'angor par atteinte microvasculaire. Elle comprend les patients dont les artères coronaires sont normales ou presque normales, sans facteur de risque de coronaropathie. Chez ces patients, la libération aiguë de médiateurs inflammatoires peut induire soit un spasme coronarien sans biomarqueurs cardiaques, soit un spasme coronarien évoluant vers un infarctus du myocarde avec élévation des biomarqueurs cardiaques et des troponines.

En 2016, Kim et al proposent même une autre variante du type I suite à un patient ayant eu un spasme coronarien prolongé persistant 14 jours.

La variante de type II proposée en 2002 concerne les patients atteints d'une maladie athéromateuse préexistante, chez lesquels la libération aiguë de médiateurs inflammatoires peut induire soit un spasme coronarien avec des biomarqueurs cardiaques normaux, soit un spasme accompagné d'une érosion ou d'une rupture de la plaque se manifestant par un infarctus du myocarde.

La variante de type III comprend :

- **le sous-type a**, comprenant les patients atteints de thrombose sur endoprothèse coronarienne chez lesquels des échantillons de thrombus aspirés colorés à l'hématoxyline-éosine et au Giemsa ont démontré la présence de PNE et de mastocytes. Cette variante a été décrite suite à des cas publiés en 2006.

- **le sous-type b** comprenant les patients souffrant de resténose de l'endoprothèse secondaire à une inflammation allergique, suite à une découverte de Itoh et al. en 2016 (un cardiologue).

- **Les deux sous-types de la variante III** ont également été diagnostiqués chez des patients ayant reçu une implantation d'endoprothèse et qui sont décédés de mort subite. L'examen histologique de l'intima ou du milieu coronaire et/ou de l'adventice adjacente à la pose du stent chez ces patients, avait confirmé une infiltration par des PNE et/ou des mastocytes.

Le SK de type III, bien que défini ici ne nous concerne pas dans notre revue, puisque nous nous intéressons à l'hypersensibilité secondaire aux hyménoptères et non pas à celle des stents

Afin de mieux comprendre le SK secondaire aux piqûres d'hyménoptère, il est nécessaire de définir brièvement les différents types d'hypersensibilité, l'anaphylaxie (dont la définition a connu bien des évolutions) et les hyménoptères.

c) Définition des différents termes en allergologie

c.1 : Hypersensibilité, allergie, atopie

La classification la plus connue est celle de Gell et Coombs (1975)(29,30) qui répartit l'hypersensibilité en quatre types selon la forme d'action et le temps de réponse. Les trois premières sont médiées par des anticorps, la quatrième par les cellules T et les macrophages :

- **l'hypersensibilité de type I (dite immédiate IGE médiée)**, sera détaillée dans le paragraphe pathogenèse de l'anaphylaxie. Les symptômes apparaissent très rapidement après l'exposition à un allergène, entre 10 et 20 minutes, parfois immédiatement, d'où son nom. Ce terme ne devrait pas être conservé, car on sait maintenant que les manifestations peuvent être prolongées (forme biphasique...) et que d'autres voies d'activation du mastocyte peuvent être responsables d'hypersensibilité immédiate mais non IGE médiée.

- **l'hypersensibilité de type II (dite cytotoxique ou cytolytique)** : Les anticorps circulants libres (IGG ou IGM) réagissent avec l'antigène fixé à la surface de certaines cellules ou avec un composant de la membrane cellulaire elle-même pour créer un complexe antigène-anticorps. Il se produit alors une activation des lymphocytes T cytotoxiques, des macrophages et du complément qui vont conduire à la lyse cellulaire ou du tissu.

- **l'hypersensibilité de type III (dite à complexes immuns)** : La formation de complexes immuns circulants antigène-anticorps (IGG ou IGM) active le système complémentaire. Les complexes immuns vont se déposer dans les vaisseaux ou tissus et entraîner une inflammation aiguë (par l'activation du complément ou de cellules immunes qui vont libérer des médiateurs inflammatoires). Cette activation du complément entraîne une accumulation de polynucléaires et une libération d'histamine, aboutissant à des lésions tissulaires analogues à celles du phénomène d'Arthus. Ces réactions sont dites semi-retardées (> 6 heures).

- **l'hypersensibilité de type IV (dite retardée à médiation cellulaire)** : Elle se distingue des autres par la mise en jeu de cellules immunocompétentes (LT) et non d'anticorps. Le délai d'apparition des symptômes après l'exposition à un antigène est de 24 à 72 h. Les LT vont être activés par un antigène donné, à l'origine de lésions tissulaires par effet toxique direct (infiltration de cellules mononuclées ou libération de cytokines qui activeront secondairement les PNE, monocytes,

macrophages, PNN et cellules tueuses). N'importe quel sujet peut développer une hypersensibilité retardée et les lésions peuvent être irréversibles.

Les termes en allergologie ont connu de nombreuses évolutions. En 2001, l'Académie Européenne d'Allergologie et d'immunologie Clinique (EAACI) a jugé nécessaire d'homogénéiser les définitions et une nouvelle nomenclature a été proposée (31):

- **L'hypersensibilité** correspond aux manifestations cliniques (reproductibles), provoquées par l'exposition à un stimulus précis, à une dose habituellement tolérée par un sujet lambda. Sont exclus de cette définition les réactions à des infections, les symptômes d'auto-immunité ou de toxicité. Elle différencie les hypersensibilités allergiques de celles non allergiques (**figure 1**) provoquées par la libération directe de médiateurs et des facteurs physiques.

- **L'allergie** est une réaction d'hypersensibilité initiée par des mécanismes immunologiques indépendamment du mécanisme effecteur (immunoglobulines, lymphocytes) et donc à médiation humorale ou cellulaire.

- **L'atopie** est une tendance personnelle ou familiale à produire des IGE, en réponse à de faibles doses d'allergènes, et à développer des symptômes typiques comme l'asthme, la rhinoconjonctivite ou l'eczéma. Elle désigne une réponse immunitaire IGE médiée exagérée à de petites doses d'antigènes. On parle alors de prédisposition atopique et non de maladie.

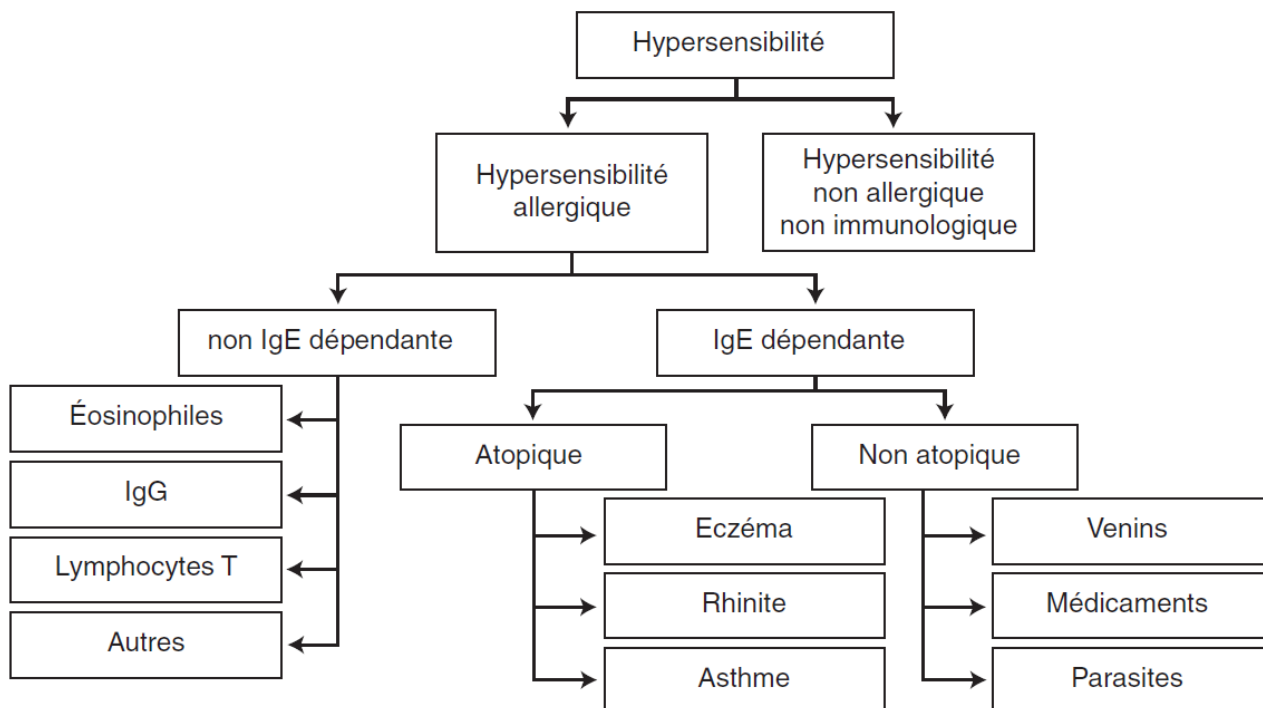


Figure 1 : Nomenclature des maladies allergiques(31)

Légende : IGE : Immunoglobuline E, IGG : Immunoglobuline G

c.2 : Historique et définition de l'anaphylaxie (32,33)

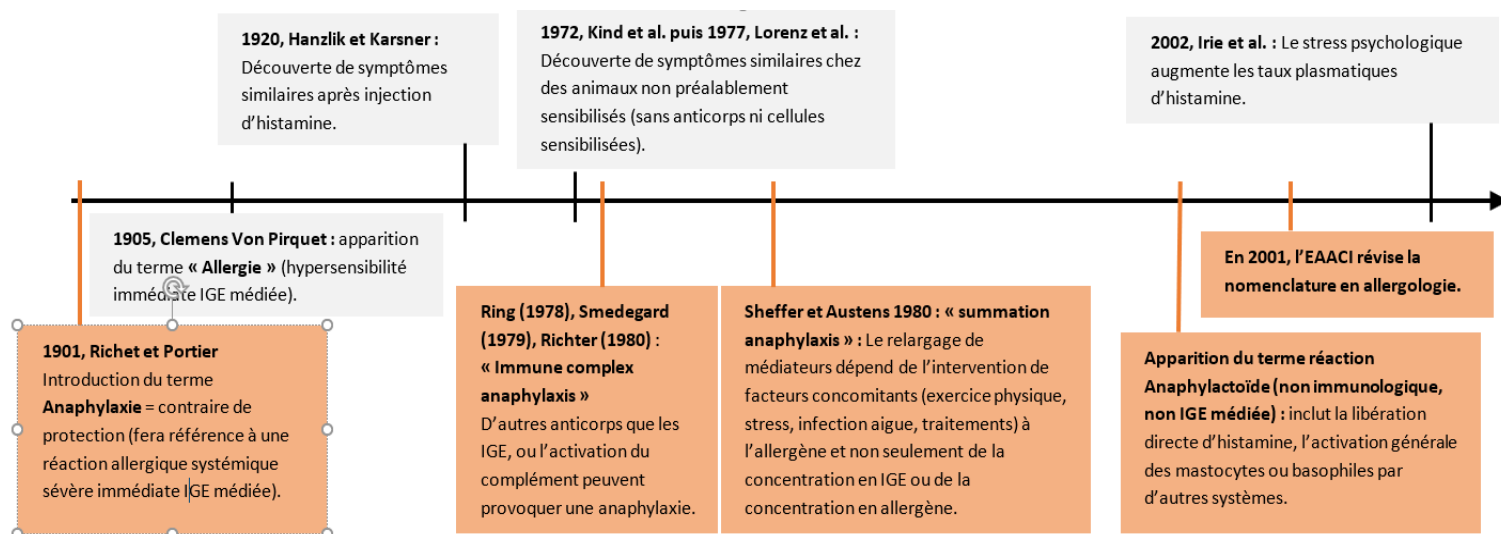


Figure 2 : Evolution des connaissances en allergologie

Légende : EAACI : *European Academy of Allergy and Clinical Immunology*, IGE : *Immunoglobuline E*

En 2001, la révision de la nomenclature en allergologie proposait que **l'anaphylaxie** soit une réaction d'hypersensibilité (allergique ou non), généralisée ou systémique, sévère, engageant le pronostic vital. Cette définition se retrouve dans les recommandations actuelles de la SFMU (Société Française de Médecine d'Urgence) (2). Les recommandations internationales de 2016 vont un peu plus loin et n'utilisent plus l'expression de « choc anaphylactique » qui focalise sur l'atteinte cardiovasculaire, responsable d'une sous-évaluation des symptômes respiratoires et digestifs, à l'origine d'un défaut de diagnostic (2). La définition est avant tout clinique et non pas physiopathologique, répondant aux critères de Sampson et al. (**Tableau I**). Ces critères de probabilité ont une sensibilité de 97 % et une spécificité de 82%. Ils déterminent l'utilisation ou non de l'adrénaline IM en fonction du système atteint : ACR/ cardio-vasculaire et respiratoire/ digestif.

Tableau I : Classification de Sampson et al. extraite des recommandations de la SFMU (2)

1	Installation aiguë (minutes à quelques heures) d'une atteinte cutanéomuqueuse de type urticarienne ^a ET au moins un des éléments suivants : • Atteinte respiratoire ^b • Hypotension artérielle ou signe de mauvaise perfusion d'organes ^c
2	Au moins deux des éléments suivants apparaissant rapidement après exposition à un probable allergène pour ce patient (minutes à quelques heures) : • Atteinte cutanéomuqueuse ^a • Atteinte respiratoire ^b • Hypotension artérielle ou signes de mauvaise perfusion d'organes ^c • Signes gastro-intestinaux persistants ^d (douleurs abdominales, vomissements, etc.)
3	Hypotension artérielle après exposition à un allergène connu pour ce patient (minutes à quelques heures) : • De 1 mois à 1 an, PAS < 70 mmHg • De 1 à 10 ans, PAS < 70 + (2 × âge) mmHg • De 11 à 17 ans, PAS < 90 mmHg • Adulte, PAS < 90 mmHg ou baisse de plus de 30 % par rapport à sa valeur habituelle
PAS : pression artérielle systolique. ^a Éruption généralisée, prurit, flush, œdème des lèvres, de la langue ou de la luette, etc. ^b Dyspnée, bronchospasme, hypoxémie, stridor, diminution du débit expiratoire de pointe, etc. ^c Syncope, collapsus, hypotonie, incontinence. ^d Le groupe propose d'entendre par « persistant » une symptomatologie encore présente au moment du contact médical.	

d) Présentation des hyménoptères

Les hyménoptères appartiennent aux hexapodes (autrefois nommés « insectes »). Ils comptent de 250 000 à 3 millions d'espèces et sont présents sur tous les continents sauf en Antarctique. L'origine du nom hyménoptère fait référence à leurs ailes membraneuses. Ils sont tous pourvus de pièces buccales de type broyeur-lécheur. Cet appareil de ponte, ovipositeur ou oviscapte prend selon les niveaux d'évolution des aspects et des fonctions différentes (ponte et/ou piqûre) déterminant ainsi le caractère inoffensif ou non pour l'homme. Dans notre étude nous nous intéresserons uniquement aux hyménoptères du sous-ordre des Apocrites, Aculéates dont l'oviscapte est devenu un véritable aiguillon associé à une glande à venin, la ponte s'effectuant par un autre mécanisme. Seules les femelles sont susceptibles de piquer.

Les espèces d'hyménoptères Aculéates ayant les plus grandes répercussions médicales sur le plan toxicologique et allergologique en Europe, appartiennent à la famille des Apidae (abeilles et bourdons) et des Vespidae (guêpes, yellow jacket également guêpes, frelons), les Formicidae ne seront donc pas détaillées ici.(34) La plupart des auteurs suivent la **classification de Chinery**, mais nous y avons intégré *Vespa Velutina*, frelon implanté en France depuis 2005, appelé communément le frelon asiatique.


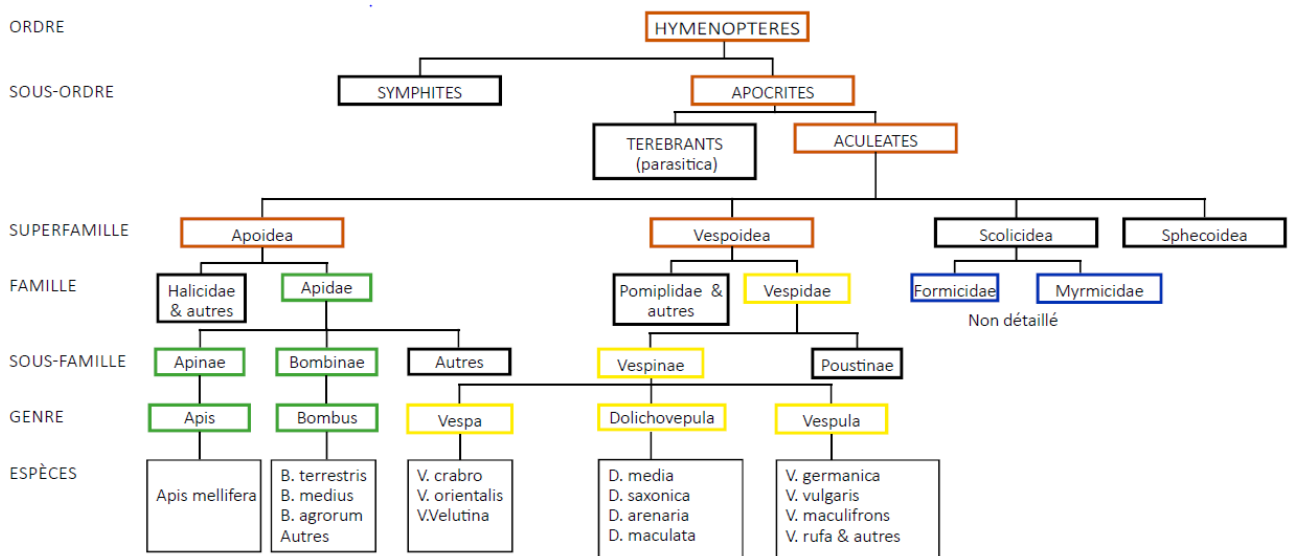


Figure 3 : Taxonomie simplifiée des hyménoptères impliqués dans les envenimements en Europe, adaptée d'après la classification de Chinery et modifiée à partir de la publication de Bilo et al. (35)

1.4 Connaissances cliniques actuelles

a) Expression clinique du syndrome de Kounis

Depuis 2011, le Syndrome de Kounis (SK) se définit **comme la survenue d'un syndrome coronarien aigu concomitant de réactions allergiques ou d'hypersensibilité et anaphylactiques ou anaphylactoïdes**(26). Le diagnostic du SK est basé sur des symptômes cliniques et des signes biologiques, échocardiographiques et angiographiques (10). Des biomarqueurs de SK sont en cours de recherche : PGD2, CD63, carboxypeptidase, IL4, IL6, CRP (36), ainsi que des imageries plus sensibles et moins invasives à visée diagnostique, telles que l'IRM myocardique, SPECT... .

En l'état actuel de nos connaissances, il n'y a pas de critères de diagnostic clinique de SK dans les recommandations, et le SK n'est pas intégré à la classification de Sampson et al. Cependant, dans le cadre spécifique de l'allergie aux hyménoptères, la classification de Müller mentionne la douleur thoracique dans les réactions grade II et l'infarctus du myocarde dans les réactions atypiques.

Les connaissances cliniques actuelles du SK se basent en majorité sur des cas publiés. Dans la littérature, le SK englobe des réactions allergiques diverses suivies par une symptomatologie cardiaque et des signes incluant principalement : douleur thoracique, gêne thoracique, asthénie, nausée, prurit, syncope, vomissement, urticaire, palpitation, sueurs profuses, pâleur, tachycardie ou bradycardie et hypotension. Le SK est également associé à des anomalies ECG telles que : fibrillation atriale (FA), élévation ou dépression du segment ST, inversion des ondes T, allongement du QT ou ectopie ventriculaire/fibrillation ventriculaire(26)(10). Dans ces publications, les symptômes sont listés sans précision sur le facteur déclenchant, l'association des symptômes, et sans chronologie entre la survenue du SCA et de l'hypotension ou arythmie.

b) Les différentes réactions possibles après une piqûre d'hyménoptère

Après une piqûre d'hyménoptère, plusieurs types de réactions sont possibles et parfois se chevauchent : les réactions locales normales en lien avec les effets directs du venin ou la localisation de la piqûre, les réactions d'hypersensibilité allergique ou non, les réactions en lien avec le nombre de piqûres allant de l'envenimation légère au choc toxique avec défaillance multiviscérale.

➤ Réaction locale normale commune aux piqûres d'hyménoptères (37,38) :

En général, les patients présentent une douleur vive immédiate (en lien avec l'acidité importante du venin pour les abeilles), et une réaction inflammatoire locale avec un œdème non extensif ne durant que quelques heures. Sans traitement, les signes régressent spontanément en moins de 24 heures. La toxicité des enzymes accentue la réaction inflammatoire. En dehors de tout contexte allergique, une seule piqûre au niveau muqueux peut provoquer une asphyxie par le développement d'un œdème oropharyngé. Certains auteurs suggèrent également une gravité plus importante en cas de piqûres sur des vaisseaux superficiels (veinules ou artérioles), ou sur des régions bien vascularisées

(dos de la main, pulpe du doigt, face, cou, oreilles). L'abeille et la guêpe ont un aiguillon long de 2 à 3 mm, 3.5 mm pour le frelon ; expliquant qu'une artériole ou veinule puisse être atteintes.

➤ Les réactions d'hypersensibilité

La classification de Müller, réalisée à partir de travaux spécifiques sur les réactions allergiques aux hyménoptères ne figure pas dans les recommandations. Nous l'avons traduite ci-dessous (**Figure4**) (39). Il est un des rares à mentionner les signes d'ischémie myocardiques. Dans les autres classifications, la symptomatologie cardiovasculaire se résume à l'hypotension ou l'état de choc.

Les réactions d'hypersensibilité non allergique comprennent tout particulièrement la mastocytose. Le désordre d'activation mastocytaire (MCAD) est défini comme la présence de symptômes cliniques attribuables à la libération de médiateurs mastocytaires indépendamment de la démonstration biologique de l'activation du mastocyte(40), bien que les MCAD soient fréquemment associés à une augmentation de la tryptase basale sérique. Les études ont confirmé une plus grande sensibilité et spécificité du REMA score (**Figure 5**), par rapport au dosage de la tryptase basale chez les patients souffrant de signes de MCAD sans mastocytose cutanée(41). Il s'agit d'un outil de dépistage avant une biopsie de moelle osseuse à la recherche de cellules clonales (39). Une mention particulière est apportée à la mastocytose puisque les patients avec des allergies aux venins d'hyménoptères ont un risque augmenté de réaction systémique sévère par rapport aux sujets sans mastocytose systémique(14). Dans ce cas, l'anaphylaxie peut se caractériser par un collapsus sans signe cutanéomuqueux et ces patients sont à très haut risque de récurrence(2).

REACTION LOCALE ETENDUE	
	œdème au site de la piqûre d'un diamètre > 10 cm et persistant plus de 24h
REACTIONS SYSTEMIQUES	
grade I	urticaire généralisée, prurit, malaise, anxiété
grade II	un des symptôme des stades précédents et 2 parmi les suivants: angioedème (grade II même si isolé), oppression thoracique, nausées, vomissements, diarrhées, douleurs abdominales
grade III	un des symptôme des stades précédents et 2 parmi les suivants: dyspnée, bronchospasme, stridor (stade III même isolés), dysphagie, dysphonie, enrouement, asthénie, confusion, angoisse de mort .
grade IV	un des symptôme des stades précédents et 2 parmi les suivants: hypotension, collapsus, perte de conscience, incontinence urinaire ou fécale, cyanose
REACTIONS INHABITUELLES, ATYPIQUES	
Maladie sérique, vascularite généralisée	fièvre, arthralgie, arthrite, adénolymphite, axanthème, purpura vasculaire
Atteinte rénale	glomérulonéphrite, syndrome néphrotique
Atteinte du système nerveux	neuropathie périphérique, polyradiculonévrite, crise d'épilepsie, atteinte réversible ou irréversible du système nerveux central
Atteinte hématologique	thrombopénie, anémie hémolytique, coagulation intrvasculaire disséminée
Atteinte cardiaque	angine de poitrine, infarctus du myocarde, arythmie

Traduction de la classification des réactions allergiques aux piqûres d'hyménoptères d'après les travaux de H.L. Mueller en 1959, et modifiée par U.R. Mueller en 1990

Figure 4: Classification de Müller

VARIABLES		SCORE
SEXE	Homme	+1
	Femme	-1
SIGNES CLINIQUES	Absence d'urticaire et d'angioedème	+1
	Urticaire et/ou angioedème	-2
	Présyncope ou syncope	+3
TRYPTASE BASALE SERIQUE	< 15 ng/mL	-1
	> 25 ng/mL	+2
REMA Score: score < 2: faible probabilité de syndrome d'activation mastocytaire , score ≥2: forte probabilité de syndrome d'activation mastocytaire; la sensibilité du score est de 0,92 et la spécificité de 0,81; la valeur prédictive positive est de 0,89 et la valeur prédictive négative est de 0,87		

Figure 5 : REMA score

➤ **Envenimation par piqûres multiples en dehors d'un contexte allergique (37) :**

En cas de piqûres multiples, les quantités de venin inoculées peuvent être importantes, avec dans ces conditions une diffusion systémique. On peut observer alors un tableau clinique anaphylactoïde qui est la conséquence de l'histaminolibération toxique allant jusqu'au choc vasoplégique et ses complications (cytolyse hépatique, insuffisance rénale, hémolyse, rhabdomyolyse, coagulation intravasculaire disséminée, défaillance multiviscérale). Les toxines peptidiques présentes en grande quantité possèdent une toxicité organique propre. Les reins, les muscles, le foie, les nerfs périphériques sont donc confrontés à l'activité toxinique, d'une part, et à un hypodébit sanguin lié au choc, d'autre part.

Dans les articles de revues, les données concernant le nombre de piqûres pour avoir les effets toxiques systémiques sont imprécis, de 30 - 50 à plusieurs centaines de piqûres d'hyménoptères. Cet écart peut s'expliquer par le fait que la dose inoculée et la composition du venin diffère selon l'hyménoptère. Il semblerait que le choc toxique apparaisse pour un adulte au-delà de 100 piqûres pour une guêpe et de 50 pour une abeille. Les réactions locales importantes se résorbent en quelques heures mais les réactions en lien avec la toxicité organique propre de certains peptides apparaissent un à plusieurs jours après la piqûre et leur mécanisme n'est pas complètement connu. Par exemple, chez l'abeille, l'apamine peut engendrer un syndrome cobraïque (engourdissement des membres, troubles respiratoires voir arrêt respiratoire), et la mellitine, une rhabdomyolyse avec une hémolyse intravasculaire entraînant une insuffisance rénale aigüe par nécrose tubulaire.

Une revue de la littérature publiée en 2018 par Justine O Schmidt est consacrée aux principaux effets toxiques des venins d'hyménoptères avec une analyse assez exhaustive des publications sur le sujet comprenant également les cases reports(42). Les principales données sont résumées ci-dessous.

Pour les abeilles :

- envenimation légère (< 1 piqûre/Kg) : douleur locale de courte durée et symptômes cutanés.
- envenimation modérée (1-4 piqûres/Kg) : symptômes précédents auxquels se rajoutent, anxiété, nausées/vomissements, douleurs abdominales/diarrhées, tachycardie, hypertension artérielle, fonction rénale compromise
- envenimation élevée (4-9 piqûres/kg) : symptômes précédents auxquels on ajoute atteinte multiviscérale avec aggravation sur 48-96 h (atteinte du tractus gastrointestinal, cardiovasculaire, hématologique, insuffisance rénale aiguë, dommages hépatiques, pulmonaires).
- envenimation très élevée (> 9 piqûres/kg) : symptômes précédents auxquels on ajoute une altération de la conscience, décès par toxicité aiguë.
- La dose létale 50 (LD50) est estimée à 19 piqûres/Kg.

Pour les Frelons (genre Vespa) :

- envenimation légère (<0,5 piqûre/kg) : douleur locale, symptômes cutanés, érosion/ulcération sur le site de la piqûre.
- envenimation modérée/élevée (0,5-2 piqûres/kg) : symptômes précédents auxquels on ajoute anxiété, nausées/vomissements, douleurs abdominales/diarrhées, insuffisance rénale aiguë, tachycardie, hypertension artérielle.
- envenimation très élevée (>2 piqûres/kg) : symptômes précédents auxquels on ajoute, une atteinte multiviscérale avec aggravation dans les 2 à 9 jours (insuffisance rénale aiguë, dommages hépatiques, rhabdomyolyse, dommages pulmonaires, cardiovasculaires, système nerveux central, tractus gastrointestinal, pancréatique, altération de la conscience, décès par toxicité aiguë.
- La LD50 est estimée à 3.2 piqûres/Kg.

Pour les guêpes les données sont manquantes. Cependant, voici ce qu'il en ressort :

- Les guêpes *Vespula* et *Dolichovespula*, les plus communes « Yellowjacket », ont des phéromones qui alertent les compagnons du nid. Les envenimations toxiques se produisent environ à partir de 50 piqûres pour un adulte. La mort par toxicité directe est presque inconnue bien que les effets sur le cœur ou le système nerveux central soient graves, voire mortels, et ont été notés chez des patients recevant relativement peu de piqûres. L'auteur pense que ces décès sont le résultat de réactions d'origine immunologique, plutôt que le résultat d'une toxicité massive.
- Les Polistes et autres, appelées « Paperwasps » peuvent infliger des piqûres localement douloureuses, mais rarement plus d'une ou deux à la fois. Les nids ne contiennent qu'une douzaine à une centaine de guêpes, ce qui fait que les envenimations massives sont absentes de la littérature.

Vous trouverez en **Annexe 1**, à titre indicatif, le nombre de piqûres qu'il faut en moyenne pour atteindre la dose létale 50 en fonction de l'espèce.

1.5 Complexité de la physiopathologie du syndrome de Kounis au décours d'une piqûre d'hyménoptère

La physiopathologie du SK implique un spasme des artères coronaires et/ou une érosion ou rupture de plaque pendant une réaction d'hypersensibilité (19). Dans la littérature, selon les auteurs, l'ischémie myocardique lors d'une réaction d'hypersensibilité après une piqûre d'hyménoptère peut être en lien avec plusieurs mécanismes : les effets directs des médiateurs relargués pendant l'anaphylaxie sur la vasomotricité coronarienne ou indirectes secondaires au choc ; les effets secondaires des traitements utilisés tels que l'adrénaline ; l'hypoxie ; une maladie cardiaque préexistante ; une cardiotoxicité directe du venin d'hyménoptère, une dégranulation non spécifique des mastocytes et/ou basophiles par certains composants du venin. La réponse vasomotrice aux médiateurs chimiques diffère selon le type de vaisseaux et l'état de l'endothélium.

a) Pathogenèse de l'anaphylaxie(2,20,21,43)

La plupart des réactions anaphylactiques sont liées au relargage aigu et massif de médiateurs par les mastocytes tissulaires et les basophiles circulants.

L'anaphylaxie classique, immunologique IGE médiée comporte 2 phases. Une phase cliniquement silencieuse de 10 jours dite de sensibilisation. Le premier contact avec l'allergène conduira à la production d'IGE spécifiques. Ces IGE circulantes vont ensuite aller se fixer à des récepteurs membranaires de haute affinité (FcεRI), à la surface des mastocytes tissulaires et des basophiles circulants (mais également à la surface de plaquettes et des PNE). Un contact ultérieur avec l'allergène va entraîner une dégranulation des cellules par fixation de l'antigène aux IgE de surface. La dégranulation ne se produit que pour un nombre d'IGE pontées de l'ordre de 1000 ponts. Le plus souvent, la libération d'histamine augmente au fur et à mesure des contacts répétés avec un même allergène. Au début, on constate donc des réactions mineures qui s'aggravent progressivement au fil du temps. Cependant, il est également possible d'entrer dans la maladie allergique par une réaction anaphylactique. Cette dégranulation peut aussi avoir lieu en cas d'allergies croisées.

Des mécanismes alternatifs (non IGE médiés) d'activation des mastocytes et des basophiles ont été proposés. Ils comprennent l'implication de complexes immuns, d' IGG et IGM, de plaquettes, de cellules T et de macrophages (cf. classification EAACI 2001). Il a également été démontré que l'activation du système du complément ou de la cascade de coagulation jouent un rôle.

La dégranulation des mastocytes et des basophiles se produit généralement en quelques minutes. La dégranulation des médiateurs préformés (histamine, sérotonine, tryptase, chymase, carboxypeptidase A, héparine, chémokines...) est suivie par la production de médiateurs néoformés dans les minutes (dérivés lipidiques pro-inflammatoires ayant une fonction de chimiokines pour certains : leucotriène C4, prostaglandine D2, thromboxane, facteur d'activation plaquettaire). Les cytokines telles que le facteur de nécrose tumorale (TNF-α), interleukine (IL-4, IL-6 et l'IL-13), et les

facteurs de croissance sont produits et libérés quelques heures après. Ces derniers sont fortement supposés jouer un rôle dans les réactions biphasiques ou prolongées. En effet, l'anaphylaxie peut s'aggraver progressivement (forme protractée) ou avoir une évolution biphasique (0,4 à 23% des patients). La deuxième phase survient habituellement 4 à 12 heures après les premiers symptômes, 72 heures au maximum, et peut être plus sévère que les manifestations initiales. Pour les anaphylaxies induites par les hyménoptères, le délai médian d'apparition d'un ACR est en général de 15 min et les décès le plus souvent secondaires à une atteinte cardiovasculaire. Il semblerait que plus les manifestations sont précoces, plus la sévérité est importante(2).

Les dernières études concernant les connaissances physiopathologiques sur l'anaphylaxie sont venues remettre en question les mécanismes en cause dans le choc anaphylactique. Il a longtemps été considéré comme un choc distributif principalement imputé aux effets vasculaires de l'histamine. Il était alors associé à une augmentation de la perméabilité capillaire et une vasodilatation périphérique responsable d'une hypovolémie « relative » pouvant aggraver une hypovolémie absolue. Dans les rapports récents résident des controverses entre le rôle de la vasodilatation systémique et de la vasoconstriction coronarienne à l'origine de l'anaphylaxie systémique et cardiaque. La chute du débit cardiaque due à l'hypoperfusion coronarienne en lien avec une vasodilatation systémique, l'extravasation plasmatique et l'hypovolémie due à une perméabilité vasculaire accrue, ainsi que la réduction du retour veineux, sont considérées comme les principales causes du collapsus cardiovasculaire(21). Cependant, les études expérimentales sur les mammifères et les observations cliniques sont parfois contradictoires montrant bien que plusieurs mécanismes sont impliqués dans les défaillances cardiovasculaires. Certaines études expérimentales murines ont constaté qu'un prétraitement par l'association d'un anti-H1 et d'un anti-PAF empêchait complètement la survenue d'un choc anaphylactique, suggérant une action synergique de l'histamine et du PAF au décours de l'anaphylaxie (44).

b) Reflet clinique de la volémie et des résistances vasculaires périphériques (45)

Dans l'évaluation des résistances vasculaires périphériques et de la volémie, la pression artérielle diastolique et la pression artérielle différentielle peuvent nous orienter.

L'hypovolémie relative est provoquée par une vasodilatation artérielle et /ou veineuse périphérique. Une vasoplégie s'exprime cliniquement par une chute de la pression artérielle diastolique.

Une hypovolémie vraie par extravasation plasmatique (dans les états inflammatoires importants ou en lien avec certains médiateurs chimiques), se traduit normalement par une augmentation de la fréquence cardiaque initiale mais celle-ci peut être absente avec certains traitements ou en cas de bradycardie paradoxale par réflexe vasovagal. L'hypotension ne survient que pour des pertes de volume \geq à 30%.

Les valeurs de la pression artérielle diastolique (PAD) et de la pression artérielle différentielle (PAS – PAD) sont donc susceptibles de fournir des informations sur le mécanisme du choc. Ainsi, l'existence d'une PAD effondrée (< 40 mm Hg) témoigne d'une vasoplégie pouvant être principalement la manifestation d'un choc distributif. À l'inverse, une pression artérielle différentielle pincée, avec une baisse de la PAS et une PAD conservée, sera en faveur d'une diminution du volume d'éjection systolique secondaire à une diminution de la précharge cardiaque (choc hypovolémique) ou à une baisse de la contractilité myocardique (choc cardiogénique) associés normalement à une vasoconstriction périphérique et tachycardie réactionnelles.

c) Les principaux acteurs cellulaires dans le syndrome de Kounis et les spécificités des mastocytes cardiaques (10,19,21,43,46)

Les principales cellules impliquées dans le développement du SK sont les mastocytes qui interagissent avec les macrophages et les lymphocytes T via de multiples stimuli. Un sous-groupe de plaquettes ayant les récepteurs FC γ RI, FC γ TII, FC ϵ RI et FC ϵ RII est également impliqué.

Dans le cœur humain, les mastocytes sont abondants entre les fibres myocardiques, prédominants dans la média et l'adventice des grosses artères coronaires épocardiques, mais également en contact étroit avec les petites artères coronaires intramyocardiques.

Des études ont démontré que les patients atteints de cardiomyopathies ischémiques ou dilatées ont un nombre nettement plus important de mastocytes par rapport aux cœurs de personnes saines. Ils se localisent préférentiellement sur les sites d'érosion ou de rupture de plaque d'athérosclérose, et la dégranulation est 200 fois plus importante sur cette zone comparée aux segments adjacents sains. Les mastocytes activés sont ensuite capables de s'infiltrer dans les zones d'érosion ou de rupture de la plaque et d'agir sur le muscle lisse des artères coronaires. Le nombre de cellules mastocytaires présentes à la périphérie des plaques d'athérome sont également bien plus importantes chez les individus atopiques (47). Les mastocytes cardiaques ont une grande capacité à répondre aux stimuli IGE médiés en libérant de grandes quantités de médiateurs. Ils diffèrent également des mastocytes d'autres tissus, comme les poumons et la peau, dans leur capacité à être activés par d'autres stimuli tels que les anaphylatoxines (C3a et C5a), la substance P et les protéines cationiques éosinophiles. Ils libèrent les mêmes médiateurs que les autres mastocytes mais avec des quantités anormalement importantes de chymase. Des études ont également montré que lors de l'activation immunologique ou pendant l'ischémie myocardique, ils contiennent et libèrent des quantités importantes de rénine (le mastocyte cardiaque serait l'une des seules sources de rénine extrarénale). Ils sont donc à l'origine de l'activation cardiaque locale du système rénine angiotensine conduisant à la sécrétion locale de noradrénaline. Des études récentes ont montré que les mastocytes, l'histamine, la tryptase, et les produits de l'acide arachidonique ont été trouvés présents dans des SCA d'étiologie non allergique. Une voie commune semble exister, mais le mécanisme de ce syndrome n'est toujours pas clair (50). Les PNE peuvent également jouer un rôle. Une revue de la littérature a montré des anomalies ECG semblables à l'angor de Prinzmetal chez des patients atteints d'éosinophilie, en lien avec des

spasmes coronaires multifocaux (48). Les protéines basiques éosinophiles ou cytokines vasoactives peuvent stimuler directement la contraction du muscle lisse voisin. De surcroît, l'infiltration éosinophile a été démontrée autour des vasa vasorum et des fibres nerveuses. La stimulation de ces fibres nerveuses dans l'adventice est une autre explication possible du vasospasme coronarien(49).

d) Les venins d'hyménoptères : un mélange de composés vasoactifs, cardiotoxiques et acteurs de la dégranulation mastocytaire(15)

Nous pouvons distinguer schématiquement dans le venin d'hyménoptères, 3 types de substances : les allergènes qui pour la majorité sont des enzymes à activité protéasique et cytotoxique, des amines biogènes et des peptides toxiques et vasoactifs favorisant la diffusion du venin.

➤ **Les abeilles :**

La phospholipase A2 (Api m1) et la hyaluronidase (Api m2) sont les deux allergènes majeurs. La mellitine (Api m4), spécifique des abeilles est moins allergisante mais d'autres sont connus. Les amines biogènes (histamine, noradrénaline, dopamine), les peptides (l'apamine, spécifique du venin des apidés, le peptide MCD) et les protéines non allergéniques ont des propriétés pharmacologiques puissantes qui contribuent à l'action toxique et à la diffusion du venin. Il y a également d'autres enzymes et substances dont l'activité pharmacologique est mal connue telles que le cardiopep, la sécapine, la tertiapine, la procamine, l'osmine et des acides tels que l'acide chlorhydrique, l'acide formique, l'acide phosphorique.

➤ **Les bourdons :**

Le venin du bourdon est assez proche de celui de l'abeille. La réactivité croisée entre abeille et bourdon est partielle puisque leur phospholipase ne possède que 53.7% d'homologie.

➤ **Les vespides :**

Les principaux allergènes sont l'antigène 5 et la phospholipase A1. L'antigène 5 est absente du venin des apidés et ses fonctions mal connues mais ce serait peut-être une neurotoxine. La phospholipase A1 des vespides est différente de la phospholipase A2 des apidés sans réactivité croisée. La hyaluronidase est un allergène mineur mais avec une homologie importante à celle de l'abeille, de même que la dipeptylpeptidase IV avec Api m 5 de l'abeille et avec la dipeptidylpeptidase IV humaine. Le venin des vespides contient également de l'histamine et d'autres amines biogènes : sérotonine, dopamine, noréphédrine, le peptide MCD. Le venin des *Vespula* est également riche en kinines, cholinestérases, histidine décarboxylase. Le venin des *Dolichovespula* contient aussi ces substances mais la nature de la kinine semble différente et la cholinestérase est remplacée par l'acétylcholine. De manière générale, le venin d'un frelon contient un mélange de «histamine releasing factors».(49)

Chez les hyménoptères en général, d'autres sources d'allergènes en dehors du venin incluent également : les exsudats séchés, les écailles, les poils, les fragments de cadavres et les produits métaboliques tels que les fèces et les soies(50)

e) Connaissances expérimentales sur la cardiotoxicité du venin d'hyménoptère

Des études observationnelles expérimentales viennent corréliser la cardiotoxicité directe du venin d'hyménoptère avec les connaissances sur les effets pharmacologiques des composants du venin. Une des rares études disponibles chez l'animal qui rapporte des lésions de nécrose myocardique aiguë en microscopie optique et histochimie, similaires à un infarctus du myocarde humain, avec augmentation du taux d'enzyme, a été produite par l'inoculation IV de venin d'abeille tueuse à la dose létale 50 de $0,8\mu\text{l}/100\text{ g}$ chez des rats Wistar de 90-110g (51). Cette étude montre la cardiotoxicité du venin, mais la dose létale 50 chez les humains est atteinte avec un grand nombre de piqûres et ne nous permet pas de savoir si pour une ou quelques piqûres, il est possible d'avoir une telle cardiotoxicité en dehors d'une réaction d'hypersensibilité et pour une envenimation légère.

f) Effets pharmacologiques surtout cardiovasculaires des différents médiateurs chimiques libérés au cours de l'anaphylaxie, et des venins d'hyménoptères (9,15,46,52–55)

Les études sur les venins d'hyménoptères ont permis d'isoler diverses substances qui semblent jouer un rôle important dans la genèse et l'évolution d'un syndrome coronarien aigu :

- les protéines allergisantes responsables d'anaphylaxie : les phospholipases, les hyaluronidases, phosphatases acides et mellitine.
- les substances vasoactives avec action vasoconstrictrice coronarienne directe ou indirecte : histamine, épinéphrine, dopamine et acétylcholine.
- les amines inflammatoires et thrombogènes pouvant engendrer une agrégation plaquettaire: sérotonine, bradykinine, leucotriènes et thromboxanes.
- certaines substances capables d'induire une libération non spécifique d'histamine par les mastocytes et/ou les basophiles : la phospholipase A2, la mellitine, le peptide MCD.

Nous n'énumérerons pas les différents médiateurs libérés au cours de la dégranulation mastocytaire déjà cités dans les paragraphes antérieurs.

➤ Les effets cardio-vasculaires de l'histamine :

L'histamine agit sur 4 récepteurs. Il y a des récepteurs H1 et H2 dans les 4 cavités cardiaques tout comme dans le muscle lisse des artères coronaires. La stimulation du récepteur H1 conduit à la vasoconstriction des gros vaisseaux coronaires, qui prévaut sur la vasodilatation des petites artères coronaires périphériques via le récepteur H2. L'histamine a un pouvoir contractile plus important sur la partie proximale des artères coronaires que la norépinéphrine ou l'acétylcholine.

Elle peut être responsable d'arythmies. En effet, via le récepteur H1, elle peut avoir un effet dromotrope négatif et entraîner un bloc auriculo-ventriculaire. Le récepteur H2, au contraire augmente le rythme sinusal et la fréquence du rythme automatique ventriculaire. Ce dernier est également responsable d'un effet chronotrope et inotrope positif des oreillettes et ventricules.

Au niveau vasculaire périphérique, l'interaction entre les différents effets des récepteurs H1 et H2 est responsable d'une diminution de la pression artérielle diastolique et une augmentation de la fréquence cardiaque par la sécrétion réactionnelle de catécholamines. L'histamine est également responsable dans de nombreuses espèces d'une diminution des résistances vasculaires périphériques totales et d'une augmentation de la perméabilité vasculaire. Les mastocytes présents dans les veinules post capillaires sécrètent de l'histamine qui induit une fuite de protéines et la formation d'un œdème et donc une hypovolémie (53).

Elle a également un rôle thrombogène. Il a récemment été démontré qu'elle entraîne l'expression du facteur tissulaire sur les cellules endothéliales humaines et les cellules musculaires lisses. Le facteur tissulaire active le facteur X qui conduit au final à la formation de thrombine. Elle est capable d'activer les plaquettes et potentialiser l'agrégation plaquettaire induite par d'autres agonistes tels que l'adrénaline, la 5-hydroxytryptamine et la thrombine.

Concernant la quantité d'histamine nécessaire à l'obtention d'effets cardiovasculaires, les études de Vigorito et al. (sur les récepteurs H1), ont été réalisées avec l'injection IV de petites doses d'histamine à la posologie de 0.5 µg/kg/min sur 5 minutes. Un sac à venin d'abeille ouvrière contient environ 2µg d'histamine. La dose de 0.5µg/kg serait atteinte après avoir été piqué par 17 abeilles pour un adulte de 70 Kg ce qui correspond à une envenimation légère pour laquelle il n'y aurait que des signes cutanés locaux en dehors d'une réaction d'hypersensibilité ; soit 87.5 abeilles en 5 minutes correspondant à une envenimation modérée. De surcroit cette observation ne tient pas compte de l'histaminolibération non spécifique et non allergique. Il conviendrait donc d'observer et d'étudier selon le terrain des patients et la localisation de la piqûre l'impact cardiovasculaire d'une envenimation légère à modérée en dehors de toute réaction allergique. Cette observation pourrait également expliquer la gravité de l'atteinte cardio-vasculaire après une piqûre d'hyménoptère chez les patients atteints de mastocytose.

➤ **Les protéases et le système rénine-angiotensine (SRA) local :**

Les trois protéases tryptase, chymase et cathepsine-D sécrétées lors de la dégranulation mastocytaire, entraînent l'érosion et la rupture de plaque athérosclérotique en activant les MMP (les métalloprotéinases de la matrice) qui dégradent le tissu conjonctif recouvrant la plaque (56).

La Tryptase exerce une double action sur la cascade de la coagulation avec des propriétés à la fois thrombotiques et fibrinolytiques. La cathepsine-D est sécrétée par les mastocytes en général, mais la chymase et la rénine sont sécrétées en grande quantité par les mastocytes cardiaques. Toutes trois ont la fonction d'enzyme de conversion et activent le SRA local qui conduit à la production

d'angiotensine II, puissant vasoconstricteur artériolaire. L'angiotensine II active les récepteurs AT1 exprimés sur les terminaisons nerveuses sympathiques et favorise la sécrétion locale de noradrénaline. L'hyperactivité adrénergique peut être responsable, du moins en partie, d'arythmies, d'infarctus du myocarde et de la mort subite associées à l'anaphylaxie. De surcroît, la chymase permet la conversion d'angiotensine I en angiotensine II même lorsque le patient prend des traitements inhibiteurs de l'enzyme de conversion. L'effet anticoagulant de l'héparine et la dégradation du fibrinogène par la tryptase peuvent entraîner la déstabilisation et la maturation de thrombi.

➤ **Les médiateurs lipidiques dérivés de l'acide arachidonique:**

Les leucotriènes LTC₄ et son métabolite LTD₄ sont de puissants vasoconstricteurs coronariens agissant surtout sur les muscles lisses des petits vaisseaux coronariens intramyocardiques. Les prostaglandines entraînent également une vasoconstriction coronarienne et des arythmies. Le thromboxane est un puissant médiateur de l'agrégation plaquettaire avec des propriétés vasoconstrictrices.

➤ **Le Facteur d'activation plaquettaire (PAF) :**

De nombreuses études tendent à imputer un rôle principal au PAF dans les manifestations cardiovasculaires de l'anaphylaxie :

- ce lipide engendre l'agrégation et le relargage de médiateurs plaquettaires tels que les thromboxanes et la sérotonine.
- dans le cœur, le PAF peut être relargué par les PNB, les PNN, les PNE et les macrophages.
- dans les études expérimentales, le PAF engendre une importante diminution du débit coronarien et une baisse significative de la contractilité myocardique.
- il a un effet arythmogène en lien avec sa capacité d'interagir avec les canaux ioniques des cardiomyocytes.
- il est à l'origine du recrutement et de l'activation des PNN et PNE dans le myocarde.
- le PAF relargué par les mastocytes qui infiltrent les plaques athéromateuses contribue à leur instabilité et rupture en induisant une agrégation plaquettaire locale et le relargage d'enzymes lytiques par les macrophages.
- le PAF relargué dans la circulation systémique est responsable d'une vasodilatation périphérique avec une hypovolémie relative et d'une sévère hypotension.
- l'activation plaquettaire induite par le PAF est une cause majeure de CIVD et la majorité des effets cardiovasculaires du PAF se constatent pour des concentrations picomolaires.

➤ **Les phospholipases :**

En dehors de ses propriétés d'allergène, la PLA₂ possède une forte activité enzymatique et cytotoxique qui permettent une diffusion plus rapide du venin. C'est une enzyme clé pour l'activation

du métabolisme de l'acide arachidonique au cours duquel une série de cytokines et de chimiokines sont libérées, notamment les leucotriènes et les prostaglandines telles que le thromboxane. Ces dernières ont été incriminées dans de nombreuses études cliniques et de laboratoire pour induire un spasme des artères coronaires et/ou un infarctus aigu du myocarde(22). L'activité cytotoxique induit une libération non spécifique d'histamine par les basophiles humains. Elle peut aussi induire une contraction des muscles lisses, une hypotension et une augmentation de la perméabilité vasculaire. Le venin de guêpe contient plus de PLA1 que le venin d'abeille et d'après une étude de Yang et al. la PLA1 isolée du venin de guêpe engendre une agrégation plaquettaire et thrombose in vivo (57). La PLA1 est également connue pour dégrader la couverture de collagène du noyau lipidique des plaques, ce qui conduit à la rupture de la plaque (47).

➤ **La hyaluronidase :**

Elle est capable de cliver l'acide hyaluronique et d'augmenter la perméabilité du tissu conjonctif. Elle joue un rôle important dans la diffusion du venin et potentialise l'activité des autres constituants.

➤ **La mellitine :**

Cet allergène spécifique des abeilles possède une activité inflammatoire, chimiotactique, hémolytique puissante, cytotoxique, et histaminolibératrice non spécifique par les mastocytes et les basophiles. Elle est responsable d'une douleur importante et d'une réaction inflammatoire persistante. Elle possède une puissante action vasodilatatrice sur les capillaires, une activité hypotensive et une contraction des muscles lisses. C'est un puissant toxique avec des activités de détergence du surfactant par diminution des tensions de surface. Elle est également susceptible de faire libérer des facteurs chimiotactiques pour les PNE et PNN.

➤ **L'apamine** a des propriétés neurotoxiques périphériques et centrales par passage de la barrière hémato-méningée. C'est aussi un antagoniste des polypeptides intestinaux vasoactifs de la dilatation non adrénergique non cholinergique intestinale et un antagoniste de la relaxation des muscles lisses.

➤ **Le cardiopep** est un peptide à activité tachycardisante.

➤ **Le peptide MCD** est responsable d'une dégranulation non spécifique des mastocytes. C'est un puissant histaminolibérateur, plus puissant que la mellitine. L'histaminolibération induite est responsable de vasodilatation, de diffusion du venin et de réactions inflammatoires.

➤ **Autres : adrénaline, sérotonine, acétylcholine**

Il a été démontré que l'adrénaline a un effet vasoconstricteur. La sérotonine, elle, a des effets sur le tonus coronarien différent selon la présence ou l'absence d'athérosclérose tout comme

l'acétylcholine (58). La sérotonine et l'adrénaline favorisent toutes deux l'agrégation plaquettaire. Par ailleurs, il a été montré que l'adrénaline accélère la formation de thrombus chez les animaux et les humains, possiblement en augmentant l'activité du facteur V. Chez les animaux, elle favorise le relargage d'une substance thromboplastine-like de la paroi des vaisseaux. Cela engendre à la fois une vasodilatation et une augmentation des besoins myocardiques en oxygène par des effets inotropes et chronotropes directs (59). La sécrétion de catécholamines endogènes telles que l'adrénaline et la noradrénaline est stimulée par la sérotonine et l'histamine. Toutes ces substances peuvent provoquer une ischémie myocardique en induisant une hypotension profonde, ou en augmentant la demande en oxygène par les effets inotropes et chronotropes en l'absence de réserve coronarienne suffisante. L'adrénaline a même été utilisée historiquement comme test de provocation de l'angine de poitrine (59) expliquant les controverses existantes quant à son utilisation dans l'anaphylaxie en cas de Syndrome de Kounis. Le venin de guêpe contient une substance bradykinine-like qui peut elle-même induire le relargage d'histamine dont les conséquences ont déjà été détaillées.

g) Le rôle de l'endothélium vasculaire dans la survenue du syndrome de Kounis(60)

Dans la littérature, le syndrome de Kounis est secondaire à un spasme des artères coronaires avec ou sans rupture de plaque, entraînant une angine de poitrine ou un infarctus du myocarde. Ce spasme, représenterait une manifestation de la dysfonction endothéliale ou une atteinte microvasculaire qui s'exprime au décours d'un phénomène d'hypersensibilité (10).

L'endothélium joue un rôle central dans la régulation des phénomènes vasomoteurs, de l'hémostase, de la perméabilité vasculaire et de la prolifération des cellules musculaires lisses. La vasomotricité coronarienne est complexe et régulée par l'interaction endothélium-cellules musculaires lisses ainsi que le système neurovégétatif. Un des éléments clés reste le diamètre du vaisseau. Les vaisseaux de large diamètre ont une fonction NO-synthase qui leur permet de se dilater en réponse à la trinitrine. Au contraire la microcirculation et les artérioles coronariennes se dilatent en réponse à l'adénosine. Le shear stress génère une réponse vasodilatatrice quel que soit le calibre du vaisseau. Cette réponse est régulée par des voies différentes, NO pour les gros troncs coronaires et EDHF (facteur hyperpolarisant) pour la microcirculation.

Lorsque l'endothélium est normal et intact, les facteurs libérés par l'agrégation plaquettaire (thromboxane, sérotonine, ADP...) et la thrombine (générée par l'activation locale de la coagulation) induisent la production et la libération de 3 médiateurs endothéliaux (monoxyde d'azote NO, EDHF et prostacycline) provoquant l'inhibition de l'agrégation, la vasodilatation de l'artère et l'élimination du micro-agrégat. De même, de multiples stimuli moléculaires comme l'acétylcholine, la bradykinine, l'adénosine diphosphate, la sérotonine, ainsi que les stimuli mécaniques (shear stress) favorisent ainsi la vasorelaxation artérielle NO-dépendante. Le NO possède également des propriétés antiagrégantes, antioxydantes, d'inhibition de la prolifération des cellules musculaires lisses et de régénération endothéliale en réponse à une agression.

En revanche, à la suite d'un traumatisme, la destruction de l'endothélium supprime ce rétrocontrôle antiagrégant et vasodilatateur. L'agrégation plaquettaire et la coagulation se poursuivent, la sérotonine et le thromboxane peuvent accéder au muscle lisse et le contracter.

L'arbre vasculaire coronaire est richement innervé par les systèmes sympathique et parasympathique.

La stimulation sympathique n'induit, dans les conditions physiologiques que de faibles variations de diamètre (de l'ordre de 20 %) dans le sens d'une vasoconstriction ou d'une vasodilatation. En revanche, en cas de sténose coronaire, elle accroît la réduction du calibre vasculaire en aval et induit une forte augmentation des résistances périphériques.

La stimulation parasympathique est médiée par l'acétylcholine via des récepteurs muscariniques. La stimulation de ces récepteurs entraîne la production de NO et une relaxation des cellules musculaires lisses avec un effet vasodilatateur puissant. Dans le cas d'une altération fonctionnelle de l'endothélium, la stimulation parasympathique conduit à une vasoconstriction par effet direct de l'acétylcholine sur les cellules musculaires lisses.

Les conséquences d'un stress peuvent être d'autant plus graves que l'activité parasympathique vient contrebalancer une hyperactivité sympathique (ayant elle-même un effet vasoconstricteur alpha sur les cellules musculaires). Les facteurs psychologiques, le stress et les émotions survenant lors d'une piqûre d'hyménoptère ou d'une anaphylaxie sont intriqués avec le système nerveux autonome mais non quantifiables.

Des modèles animaux ont également conduit à l'implication de nouvelles étiologies dans le vasospasme coronarien.

Ils ont souligné la faible relation du spasme et de l'athérosclérose, ce qui ne veut pas dire que l'inflammation et les protéases libérées lors de l'anaphylaxie ne peuvent pas engendrer une rupture de plaque et favoriser un climat thrombogène. Cependant, des études ont montré que les artères coronaires des patients atteints de coronaropathie étaient hyperréactives à l'histamine et contenaient des concentrations d'histamine nettement plus élevées (53)(54).

D'autres modèles, ont montré la possibilité d'induire des spasmes focaux suite à une stimulation sérotoninergique en l'absence de toute dysfonction endothéliale (tests normaux), soulignant le rôle potentiel de l'inflammation. En effet, un phénomène inflammatoire aigu grave ou la libération massive d'amines, peuvent générer une dysfonction endothéliale transitoire plus ou moins généralisée avec une apoptose aiguë des cellules endothéliales. Ces résultats nous laissent suggérer qu'une anaphylaxie et un nombre de piqûres d'hyménoptère plus ou moins importantes peuvent induire un spasme coronarien en l'absence de toute dysfonction endothéliale chronique antérieure à l'épisode.

La balance hormonale oestro-progestative aurait également une influence sur l'induction ou non d'un spasme chez des femelles singes, de même que le terrain génétique (perte du gène codant pour la canal potassique Kir6.1) sans aucune anomalie athéromateuse ou endothéliale.

Lorsqu'il s'agit d'explorer une dysfonction endothéliale des gros troncs coronaires, les tests pharmacologiques réalisés par perfusion in situ restent plus performants et font appel à des médiateurs chimiques que l'on retrouve au décours d'une réaction d'hypersensibilité ou dans le venin des hyménoptères : tests à l'acétylcholine, bradykinine et substance P. Il faut cependant souligner la difficulté de l'utilisation usuelle de ces tests en raison de leur caractère invasif et de la durée de réalisation.

h) Schémas de synthèse des différents mécanismes physiopathologiques

Les **schémas 1 et 2** montrent l'ensemble des facteurs pouvant interagir et aboutir à un syndrome coronarien aigu et/ou un syndrome de Kounis après une piqûre d'hyménoptère.

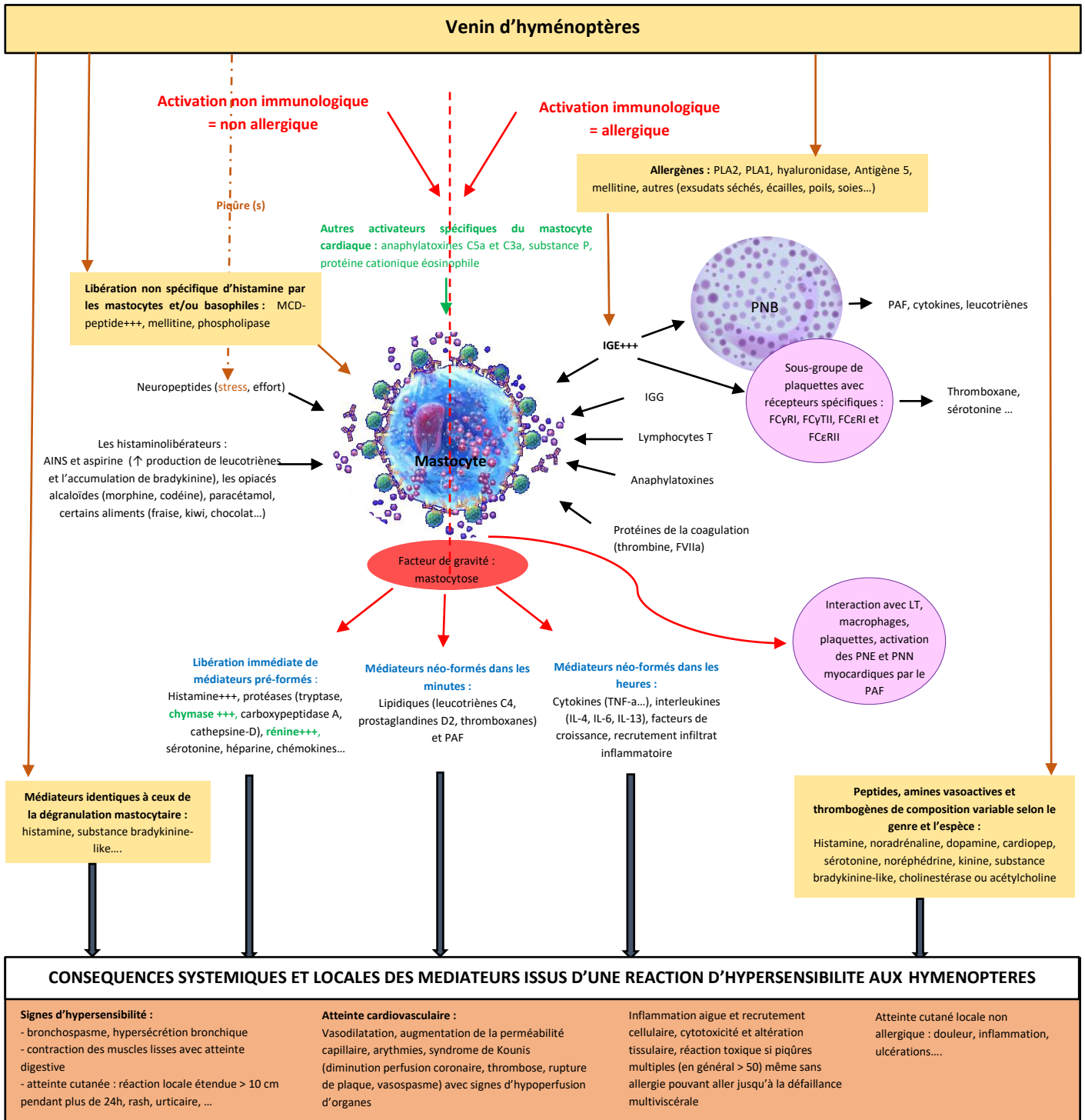


Schéma 1 : Mécanismes physiopathologiques de l'atteinte cardiovasculaire et systémique d'une envenimation par hyménoptère(s) avec intervention ou non d'une réaction d'hypersensibilité immunologique en général IGE médiée, ou non immunologique.

Légende : PNB : polynucléaire basophile, PNE : polynucléaire éosinophile, PNN : polynucléaire neutrophile, LT : lymphocyte T, PAF : facteur d'activation plaquettaire, AINS : anti-inflammatoires non stéroïdiens, en vert spécificités du mastocyte cardiaque (activateurs spécifiques du mastocyte cardiaque, seule source de rénine extrarénale, libération de chymase plus importante).

Facteurs vasoconstricteurs sur coronaires pathologiques :

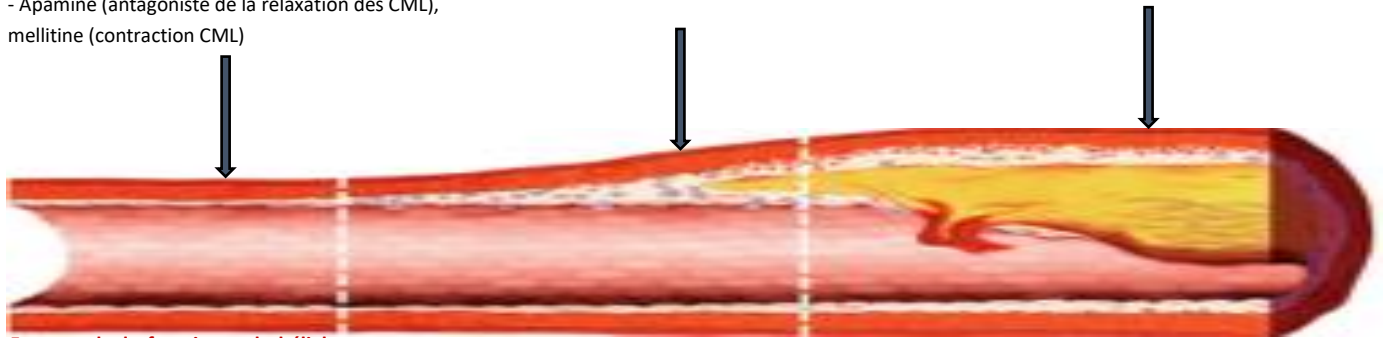
- histamine* via récepteur H1
- catécholamines (effet des récepteurs alpha sur les CML)
- acétylcholine, sérotonine* et thromboxane via l'accès direct aux CML
- SRA* activé entraîne sécrétion de noradrénaline et contraction des artérols coronaires
- PG, LTC4 et LTD4
- PAF ↓ le débit coronaire
- Apamine (antagoniste de la relaxation des CML), mellitine (contraction CML)

Facteurs thrombogènes :

- AD et sérotonine favorisent l'agrégation plaquettaire
- AD ↑ l'activité du facteur V et la sécrétion d'une substance thromboplastine-like
- thromboxane, PAF, PLA
- l'histamine entraîne l'expression du FT par les cellules endothéliales et les CML conduisant à la production de thrombine et l'activation des plaquettes
- bradykinine ou substance bradykinine-like*

Instabilité et rupture de plaque :

- les protéases : tryptase, chymase, cathepsine-D activent les MMP
- PAF, PLA, TNF-α, fragilisent la matrice et la couche lipidique




Facteurs de dysfonction endothéliale avec coronaires angiographiquement saines :
Inflammation chronique, inflammation aigue grave ou libération massive d'amines avec dysfonction endothéliale aigue transitoire, génétique (anomalie récepteur Kir6.1), tabac, facteurs hormonaux

Facteurs responsables d'athérosclérose :
FDRCV et inflammation chronique

Vasospasme coronarien +/- thrombose ou érosion/rupture de plaque avec thrombose

Hypoperfusion coronarienne

SYNDROME DE KOUNIS
Angine de poitrine avec ou sans infarctus du myocarde allergique



ISCHEMIE MYOCARDIQUE AVEC DYSFONCTION VENTRICULAIRE

Actions sur l'innervation et le muscle myocardique:

- Histamine : récepteur H1 (BAV), récepteur H2 (↑ du rythme sinusal et de l'automatisme ventriculaire, effet inotrope et chronotrope positif)
- catécholamines : l'effet chronotrope et inotrope positif ↑ les besoins myocardiques en oxygène
- PG : effet arythmogène probable
- PAF : action directe sur les canaux ioniques des cardiomyocytes responsable d'arythmie et de dépression myocardique

Arythmies

Augmentation des besoins myocardiques en oxygène

Action du STRESS sur les CML coronaires et le système nerveux végétatif :

Hyperactivité sympathique (sécrétion de catécholamines), puis coup de frein vagal avec hyperactivité parasympathique (sécrétion d'acétylcholine)

Activation réflexe du SRA et du système sympathique avec libération de catécholamines endogènes

Hypovolémie relative ou absolue avec diminution de la pression artérielle

Actions sur la circulation systémique :

- histamine : extravasation plasmatique et/ou vasodilatation périphérique avec baisse PAD
- PAF : vasodilatation périphérique +++
- PLA : ↑ perméabilité vasculaire
- Mellitine : vasodilatation capillaire

Schéma 2 : effets cardiovasculaires des différents médiateurs libérés lors d'une réaction d'hypersensibilité secondaire à une piqûre d'hyménoptère conduisant à un syndrome de Kounis et schématisation des différents facteurs collatéraux pouvant également intervenir dans la survenue d'une ischémie myocardique rendant complexe le diagnostic de syndrome de Kounis.

Légende : CML : cellules musculaires lisses, SRA : système rénine angiotensine, PG : prostaglandines, LTC4 ou LTD4 : leucotriènes, PAF : facteur d'activation plaquettaire, PLA : phospholipases A, FT : facteur tissulaire, AD : adrénaline, MMP : métalloprotéases matricielles, FDRCV : facteurs de risque cardiovasculaire, *la sérotonine et l'histamine stimulent la sécrétion endogène d'adrénaline et de noradrénaline, *l'activation du système rénine angiotensine local myocardique conduit à la sécrétion locale de noradrénaline, *la bradykinine ou la substance bradykinine-like induit le relargage d'histamine.

1.6 Controverses sur le B/R des traitements de l'anaphylaxie dans le syndrome de Kounis

Il n'existe pas de recommandations ou de consensus concernant la prise en charge thérapeutique du syndrome de Kounis mais il est tout de même mentionné de traiter l'anaphylaxie en priorité, puis de discuter l'orientation du patient vers un plateau technique de cardiologie interventionnelle(2).

➤ L'adrénaline

L'adrénaline qui est le premier traitement recommandé en cas d'anaphylaxie est très controversée dans le syndrome de Kounis. Une atteinte cardio vasculaire impose normalement son utilisation sans contre-indication absolue. Ces mêmes recommandations mettent pourtant en avant le manque de connaissances physiopathologiques de ce syndrome mais également l'absence d'études d'un niveau de preuve suffisantes concernant l'utilisation de l'adrénaline dans l'anaphylaxie, ainsi que des mises en garde en cas de coronaropathie préexistante(2). Depuis les années 70 où ont été publiés les premiers infarctus du myocarde après une réaction d'hypersensibilité aux hyménoptères, les auteurs remettent en question son utilisation (61) principalement en raison de ses effets vasoconstricteurs. En effet, l'adrénaline était authentiquement utilisée comme test de provocation du spasme coronarien. De surcroit, chez les humains, l'épinéphrine exogène favorise l'agrégation plaquettaire en augmentant : la production de plaquettes via le thromboxane B2, la sensibilité des plaquettes à l'ADP, et en favorisant la liaison des plaquettes au fibrinogène. Il est intéressant de noter que les plaquettes des patients angineux sont plus sensibles à l'augmentation des taux de catécholamines sériques endogènes et donc plus sujets à l'agrégation par rapport aux témoins normaux (62). D'autres part, plusieurs cardiomyopathies de stress (Takotsubo) ont été rapportées dans la littérature après des piqûres d'hyménoptères et dans des cas d'anaphylaxie. Le point commun entre tous ces cas était la dose importante administrée d'adrénaline entre 0.2 et 1 mg IV ou au-delà de 5mg IM. Suite à ces observations, les auteurs pensent que les catécholamines endogènes déclenchent les Takotsubo, mais il a été démontré que l'administration exogène de divers types de catécholamines favorise également leur développement(63). Pour finir, certaines spécialités d'épinéphrine peuvent également induire une réaction allergique à cause de la présence de sulfites (64).

➤ Les corticostéroïdes :

Les corticostéroïdes ont des effets sur le système cardiovasculaire et certains auteurs suspectent qu'ils puissent provoquer des syndromes coronariens aigus. En effet, ils augmentent la production d'épinéphrine et accroissent la sensibilité des cardiomyocytes aux catécholamines. Cependant, en analysant les références littéraires utilisées, elles font cas de patients atteints de phéochromocytomes ou ayant fait des poussées hypertensives suite à l'utilisation de fortes doses telles que 1 g de méthylprednisolone et IV pour une ophtalmopathie grave ou un syndrome de Löffler (65). Dans d'autres situations en revanche, chez des patients souffrant d'angors à répétition associés

à une éosinophilie avec des spasmes coronaires multifocaux, l'analyse de la littérature retrouve que les symptômes liés aux vasospasmes persistant malgré les doses élevées de vasodilatateurs peuvent répondre à la prednisonne(48). Il conviendrait donc de mieux analyser les études présentes dans la littérature pour savoir dans quel cadre précis, à quelle dose, quelle voie d'administration et quelle spécialité peut être bénéfique dans le syndrome de Kounis, alors que dans l'anaphylaxie seule l'épinéphrine est considérée comme traitement de première intention. La fiche RCP Vidal de l'hydrocortisone mentionne un risque hémorragique propre à la corticothérapie. Il se pourrait donc qu'elle ait des propriétés pharmacoactives diminuant ou évitant la formation d'un thrombus.

➤ **Les antihistaminiques de type 1 :**

Dans les RCP des traitements, concernant les antihistaminiques, dont la chlorphénamine, il est indiqué qu'ils peuvent provoquer une hypotension transitoire mais en général ceci survient lors de l'administration IV si elle est trop rapide, et des palpitations. Des arythmies sont possibles en cas de surdosage, et des interactions médicamenteuses sont connues avec les phénytoïnes, les IMAO (inhibiteurs des monoamines oxydases) et autres en lien avec l'effet anticholinergique.

2. Matériel et méthodes

2.1 Population

Il s'agit d'une revue de la littérature analysant toutes les données cliniques disponibles sur PubMed depuis 1950 jusqu'en juin 2020, concernant les patients adultes ayant présentés un syndrome de Kounis après une envenimation par un hyménoptère.

2.2 Critères d'inclusion

Cette étude inclut tous les articles concernant l'analyse et la publication de données sur la présentation clinique du Syndrome de Kounis (SK) dans la cadre d'une envenimation par hyménoptère à problématique médicale en Europe (abeille, bourdon, guêpe, frelon) chez des adultes. Cela comprend tous les cas publiés où les auteurs concluent à un SK secondaire à un hyménoptère, mais également tous les cas référencés comme infarctus du myocarde allergique ou angor allergique y compris avant 1991 (date de la définition du SK).

Les articles disponibles sont majoritairement en langue anglaise. La plupart des données bibliographiques provenant de rapports uniques ou de petites séries de cas, nous avons également inclus les articles publiés en français, espagnol, italien qui relèvent de nos compétences linguistiques.

2.3 Critères d'exclusion

Nous avons exclu les articles concernant les femmes enceintes en raison des modifications physiologiques et de la tolérance du système immunitaire pendant la grossesse mais cela ne

représentait qu'une seule étude de cas. Nous avons fait le choix d'exclure les enfants car l'infarctus du myocarde est rare chez l'enfant et que l'anaphylaxie mortelle suite à une piqûre d'hyménoptère par atteinte cardiovasculaire touche surtout les adultes. Nous avons également exclu de l'analyse toutes les études de cas publiées, où l'auteur ne conclut pas à un syndrome de Kounis ni à un SCA allergique, mais discute des différents diagnostics différentiels (choc anaphylactique, effet indésirable thérapeutique, takotsubo, myocardite, mort subite d'étiologie indéterminée), ainsi que les cas d'envenimation massives. Certains de ces cas ont cependant été commentés et référencés dans les **Annexes 8, 9 et 10**, car utiles dans la réflexion. Nous avons exclu bien que lus, les cas référencés comme syndrome de Kounis-like comportant d'autres atteintes vasculaires sans ischémie myocardique (AVC, ischémie mésentérique), ou les cas ne répondant pas au sujet et concernant d'autres manifestations atypiques suite à des piqûres d'hyménoptères telles que les névrites optiques rétrobulbaires.

Parmi les hyménoptères aculéates piqueurs impliqués dans le monde médical, les fourmis ont été exclues car elles ne nous concernent pas en Europe.

Afin d'éviter au maximum les biais de traduction, nous avons exclu les articles publiés dans d'autres langues que celles précisées ci-dessus, comme le russe, chinois, croate. Notons cependant que l'exclusion pour ces motifs précis concerne un faible nombre d'articles, la majorité étant exclus car ne répondant pas au sujet bien que contenant certains mots clés.

2.4 Procédure

Les données de la littérature médicale ont été recueillies selon les méthodes habituelles d'exploitations des banques de données d'articles référencés PUBMED de 1950 à Juin 2020.

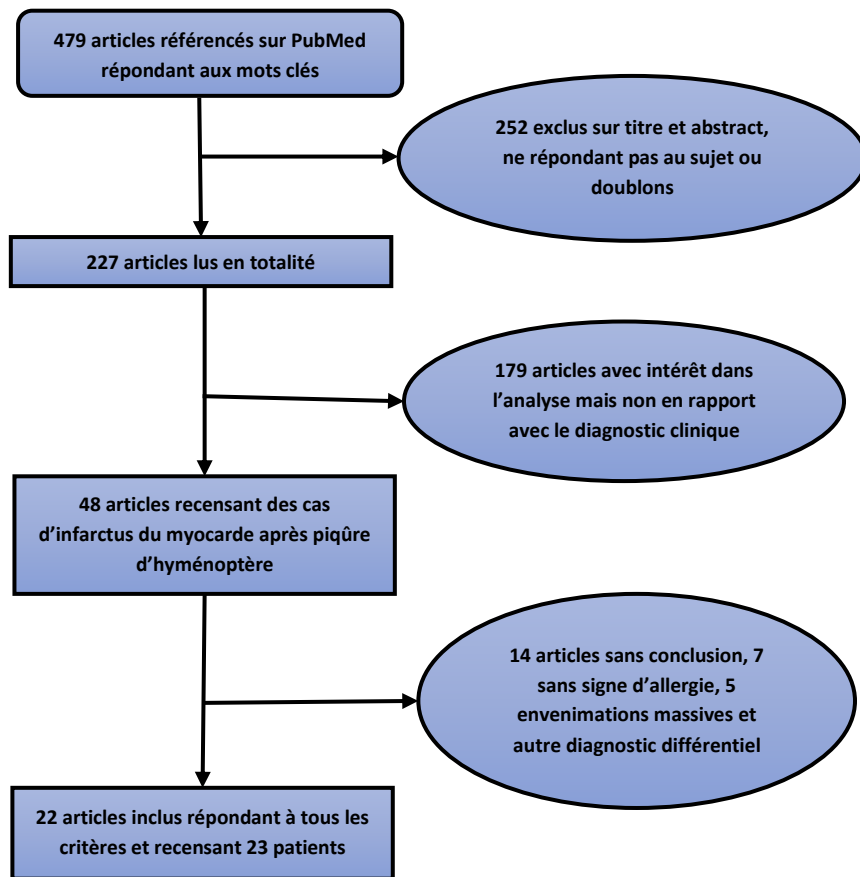
La liste des mots clés est la suivante : « clinical diagnosis of kounis syndrome (KS) and hymenoptera sting (HS), KS after HS, allergic myocardial infarction and HS, myocardial infarction and HS, chest pain after HS, chest pain after hymenoptera allergy (HA), cardiac arrest after HS, cardiac arrest after HA, cases of anaphylactic shock after HS, heart injury after HS, angina pectoris after HS, cardiac effects of hymenoptera envenimation, cardiac arrhythmia after HS, toxicology of HV».

A partir de la bibliographie des premières publications après 1991, des cas antérieurs, répondant à la définition ont été recherchés. Il faut noter que selon les pays, le nom commun des espèces change. Vous trouverez en **Annexe 2**, un tableau de correspondance entre nom scientifique et nom commun des espèces que nous avons utilisé pour éviter des biais.

Notre recherche pour le critère de jugement principal ne recensant que des cas publiés, nous avons étudié : âge, sexe, antécédents, insecte piqueur, symptômes, gravité.

Les résultats du critère de jugement principal ont été analysés à la lumière d'une brève revue de la littérature non exhaustive concernant les connaissances physiopathologiques les plus récentes sur les venins d'hyménoptères, l'anaphylaxie, l'implication du système cardiovasculaire et, comparés avec les données disponibles sur le syndrome de Kounis toutes causes confondues.

2.5 Diagramme de flux



3. Résultats

Au total, 23 cas de syndrome de Kounis (SK) survenus après une piqûre d'hyménoptère ont été inclus. Un cas supplémentaire dont l'auteur conclut à un SK retardé, ne répondant pas à la définition, a été exclu, et non comptabilisé dans l'analyse, mais sera commenté en **Annexe 10**. Vous trouverez en **Annexe 3** les résumés descriptifs et des remarques sur chacun des cas inclus.

Tableau II : Liste des cas de syndrome de Kounis secondaires à une piqûre d'hyménoptère inclus dans l'étude

Cas n°	Auteur et année de publication	Pays de publication	Titre de l'article et référence bibliographique
1	Ghilleacea et al ; 2020	Roumanie	Type I Kounis Syndrome after Protracted Anaphylaxis and Myocardial Bridge-Brief Literature Review and Case Report (36)
2	Cross et al ; 2017	Royaume-Uni	Wasp sting induced STEMI with complete coronary artery occlusion : a case of Kounis syndrome(64)
3	Cholevas et al ; 2017	Grèce	Kounis syndrome type I in a victim of cardiopulmonary arrest after hymenoptera sting (66)
4	Blasco-Navalpastro et al ; 2016	Espagne	Coronary spasm secondary to biphasic anaphylaxis after hymenoptera stings(67)
5	Aminiahidashti et al ; 2016	Iran	Myocardial infarction following a bee sting : A case report of Kounis syndrome(68)
6	Ralapanawa et Kularatne et al ; 2014	Sri Lanka	A case of Kounis syndrome after a hornet sting and literature review(69)
7	Vega et al ; 2014	Espagne	Kounis syndrome associated with brain injury after Hymenoptera sting : new presentation of an established entity(70)
8	Puttegowda et al ; 2014	Inde	Acute myocardial infarction following honeybee sting(71)
9	Zanini et al ; 2013	Italie	Kounis syndrome : inferior ST-segment elevation myocardial infarction following a bumblebee sting(72)
10	Nittner-Marszalska et al ; 2013	Pologne	Non-ST segment elevation myocardial infarction after multiple bee stings. A case of « delayed » Kounis II syndrome ?(73)
11	Rekik et al ; 2012	France	ST elevation myocardial infarction with no structural lesions after a wasp sting(74)
12	Taggar et al ; 2009	Royaume-Uni	Kounis syndrome presenting as ST-segment elevation myocardial infarction following a hymenoptera (bee) sting(75)
13	Mytas et al ; 2009	Grèce	Acute anterior myocardial infarction after multiple bee stings. A case of Kounis syndrome(76)
14	Arslan et al ; 2013	Turquie	Acute myocardial infarction after prednisolone administration for the treatment of anaphylaxis caused by a wasp sting(65)
15	Cvetković-Matić et al ; 2009	Serbie	Acute myocardial infarction following a hornet sting(77)
16	Muñoz-García et al ; 2006	Espagne	Acute myocardial infarction after hymenoptera sting(78)
17	Kim et al ; 2017	République Coréenne	Spontaneously resolved STEMI after a hymenoptera sting(79)
18	Gupta et al ; 2016	Inde	Possible complication of bee stings and a review of the cardiac effects of bee stings(80)
19	Koroglu et al ; 2014	Turquie	Acute anterior myocardial infarction due to stent thrombosis after bee stings(81)
20	Scherbak et al ; 2015	Phoenix	Kounis syndrome : a stinging case of ST-elevation myocardial infarction(82)
21	Karasu et al ; 2011	Turquie	Myocardial infarction following a bee sting : An example of Type II Kounis syndrome(83)
22	Kogias et al ; 2005	Grèce	Kounis syndrome associated with hypersensitivity to hymenoptera stings(50)
23	Kogias et al ; 2005	Grèce	Kounis syndrome associated with hypersensitivity to hymenoptera stings(50)

3.1 Epidémiologie et caractéristiques démographiques de la population

Dans notre analyse, les caractéristiques démographiques ou les éléments non précisés dans les récits des auteurs, ont été différenciés des éléments ou antécédents (ATCD) indiqués comme étant clairement absents, afin de ne pas fausser les interprétations. Lorsque certains facteurs de risque cardiovasculaire (FDRCV) ont été précisés et pas d'autres, il y a de fortes chances qu'ils soient absents, cependant nous avons pu constater que selon le pays de publication, le tabagisme pouvait être banalisé et non mentionné comme facteur de risque. Concernant les ATCD d'allergie aux hyménoptères ou les ATCD de piqûres, la question a pu être omise ou bien la mémoire du patient

peut faire défaut. Dans un souci de rigueur, nous avons différencié les éléments positifs, négatifs et non précisés (NP) ou non faits (NF) dans les tableaux descriptifs des Annexes.

Les caractéristiques démographiques de la population sont présentées dans le **tableau III**.

Vous trouverez en **Annexe 4** le tableau de synthèse détaillant les caractéristiques démographiques et l'insecte piqueur pour chaque patient.

➤ **Type de syndrome de Kounis, sexe et âge des patients**

Sur les 23 patients recensés, 47.8% sont des syndromes de Kounis type 1 (SK1), 39.1% des syndromes de Kounis type 2 (SK2), et dans 13.0% (3 cas), le type n'est pas déterminé. Le cas n°6 a refusé la coronarographie. Pour le cas n°15 la coronarographie à distance a retrouvé un thrombus recanalisé avec l'impossibilité sans échographie endovasculaire de préciser si ce thrombus est secondaire à un simple spasme coronarien prolongé ou à une rupture de plaque. Dans le cas n° 19 où il s'agit d'une thrombose intrastent, l'auteur ne se prononce pas.

Dans notre étude, le sexe masculin est fortement représenté avec 91.3 % d'hommes pour seulement 8.7% de femmes (2cas) sur une population s'étalant de 20 à 70 ans avec une moyenne d'âge de 51.8 (+/-13.3) ans. La moyenne d'âge des hommes est de 50.9(+/-13.5) ans et celle des femmes de 61.5 (+/-1.5) ans. La plupart des patients se situent dans la tranche d'âge des 51-60 ans (8 cas) et des 61-70 ans (6cas).

➤ **Concernant les antécédents (ATCD) et facteurs de risque cardiovasculaire (FDRCV) :**

Des « équations de risque » cardiovasculaire ont été développées à partir de données épidémiologiques prospectives, comme celles de la ville de Framingham aux États-Unis. En Europe, deux modèles d'évaluation du risque (grilles SCORE), l'un pour les pays du Nord à « haut risque », l'autre pour les pays du Sud à «faible risque» (dont la France), ont été proposés. Plutôt que d'utiliser ces équations, les recommandations françaises utilisent un score fondé sur le nombre de FDRCV. Chaque FDRCV a le même poids et ce sont ceux qui sont utilisés dans notre analyse, la population incluse n'étant ni totalement états-unienne ni entièrement européenne. Plus précisément, les FDRCV pris en compte sont l'âge selon le sexe (≥ 50 ans pour les hommes et ≥ 60 ans pour les femmes), le tabac actif ou sevré depuis moins de 3 ans, l'hypertension artérielle (HTA), la dyslipidémie, le diabète et les ATCD familiaux. Les ATCD familiaux n'ont jamais été précisés dans les récits. Les autres ATCD cardiovasculaires retrouvés sont : coronaropathie, athérosclérose, AVC, by-pass chirurgical cardio pulmonaire, prothèse mécanique sur rhumatisme articulaire aigu, et surpoids. Les 2 derniers sont notés parmi les ATCD cardiovasculaires mais non pris en compte comme FDRCV.

Tableau III

Epidémiologie et caractéristiques démographiques des syndromes de Kounis après piqûres d'hyménoptères	Nombre de patients	%
Type de Syndrome de Kounis		
Type indéterminé	3	13,0
Type 1	11	47,8
Type 2	9	39,1
Type 3	0	0,0
Sexe		
Homme	21	91,3
Femme	2	8,7
Age		
18-30	2	8,7
31-40	2	8,7
41-50	5	21,7
51-60	8	34,8
61-70	6	26,1
≥ 71	0	0,0
ATCD et Facteurs de risque cardiovasculaire		
Age (homme>50 ans, femme>60 ans)	14	60,9
Tabac	9 (9NP)	39,1(39,1)
Dyslipidémie	2	8,7
HTA	4	17,4
diabète	3	13,0
autres (coronarien, AVC, maladie athéromateuse, valvulopathie)	5	21,7
Nombre de facteurs de risque cardiovasculaire		
0 FDRCV	5	21,7
1 FDRCV	6	26,1
âge	3	13,0
tabac	3	13,0
2 FDRCV	8	34,8
âge + tabac	4	17,4
âge + diabète	1	4,3
âge + HTA	2	8,7
tabac+dyslipidémie	1	4,3
> 2 FDRCV	4	17,4
Stratification du risque cardiovasculaire selon l'ESC 2012		
Risque faible ou modéré ^{1*}	13	56,5
Haut risque ²	0	0,0
Très haut risque ³	5	21,7
ATCD allergologiques		
Allergie/Atopie	4 (7NP)	17,4 (30,4)
Allergie/Atopie mais autre qu'aux hyménoptères	2	8,7
Allergie hyménoptères	2	8,7
ATCD de piqûre d'hyménoptère	9 (14NP)	39,1(60,9)
Bilan allergologique	6 (13NP)	26,1(56,5)
Sensibilisé au bilan allergologique	5	21,7
Autres ATCD médicaux	2	8,7
<p>ATCD: antécédents; FDRCV: facteur de risque cardiovasculaire; HTA: hypertension artérielle; NP: élément non précisé dans le récit de l'auteur; ¹: SCORE <1% ou SCORE ≥1% et <5%; ²: un seul FDRCV mais élevé, diabète de type 1 ou 2 sans autre FDRCV associé ni atteinte d'organe cible, insuffisance rénale modérée (DFG 30-59 mL/min/m²), SCORE ≥5% et <10%; ³: atteinte cardiovasculaire documentée par un examen invasif ou non, antécédent d'IDM, SCA, de revascularisation coronaire ou périphérique, AVC ischémique, AOMI, diabète de type 1 ou 2 avec au moins un autre FDRCV ou atteinte d'organe cible, insuffisance rénale sévère (DFG <30 mL/min/m²), SCORE ≥10%; * Les patients sans FDRCV sont exclus volontairement de ce résultat dans notre étude.</p>		

Les deux principaux FDRCV retrouvés dans notre population sont l'âge (60.9%) et le tabac (39.1%) avec un tabagisme probablement sous-estimé puisque non précisé dans 39.1% des cas. Cependant, dans la tranche d'âge des 18-40 ans, les ¾ n'ont pas de FDRCV et ¼ est tabagique montrant que d'autres facteurs sont à l'origine du SCA. Dans la tranche d'âge intermédiaire 41-50 ans, 40 % n'ont pas de FDRCV, 40 % ont seulement 1 FDRCV (le tabac) et seulement 20 % ont 2 FDRCV (un patient avec tabac et dyslipidémie). Dans la tranche d'âge la plus touchée par le SK, regroupant les 51-60 et 61-70 ans, 50 % ont 2 FDRCV dont l'âge, 21.4 % ont 1 FDRCV (l'âge), et 28.6 % ont ≥ 3 FDRCV. Nous pouvons constater qu'à partir de 50 ans tous les patients ont au moins 1 FDRCV. En effet, notre population n'est constituée que d'hommes dont l'âge est un FDRCV à partir de 50 ans, et les 2 seules femmes ont plus de 60 ans donc leur âge est également un FDRCV. Au final, sur la population incluse, seulement 21.7% des patients sont à très haut risque cardiovasculaire, 21.7% n'ont pas de FDRCV, et 57.1% ont un risque faible ou modéré.

➤ **Concernant le terrain allergique et la sensibilisation aux hyménoptères :**

Parmi nos patients, 17.4 % ont un terrain allergique ou atopique et la moitié sont des allergies aux hyménoptères (toutes aux abeilles). Dans 52.2% des cas, le récit précise qu'il n'y a pas d'ATCD mais l'estimation de cette variable peut être biaisée par une absence d'information pour 30.4% des patients. Avant cet épisode, 9 patients (39.1%) avaient déjà expérimenté une piqûre d'hyménoptère et seulement deux avaient fait une réaction allergique. Pour 14 d'entre eux (60.9%) cet ATCD n'est pas précisé, soit par biais de mémoire, soit parce que la question a pu être omise par le professionnel de santé. Sur nos 23 SK, 8 patients ont bénéficié d'un bilan allergologique mais nous n'avons les résultats que pour 6 d'entre eux. Sur les 6 bilans, 5 sont positifs et témoignent d'une sensibilisation. Un est négatif (prick test et IGE) alors que le patient avait des ATCD de piqûre de guêpe, abeille, et a fait un SK après une piqûre de frelon. Six autres patients supplémentaires étaient susceptibles d'être sensibilisés avant l'évènement car avaient un ATCD de piqûre, mais nous ne disposons pas du bilan allergologique. Nous pouvons noter que seulement 2 des 5 patients avec un bilan allergologique positif ont une double sensibilisation. Au final, sur les 23 patients inclus, 17.4% ont un terrain favorisant, 39.1% avaient déjà été piqués, mais seulement 8.7% ont un ATCD de réaction allergique aux hyménoptères et 21.7% présentent une sensibilisation avérée au bilan allergologique. Nous pouvons également constater que dans 52.2% des cas il n'y a pas d'ATCD ou de terrain particulier.

➤ **Autres antécédents :**

Seulement 2 patients (8.7%) ont d'autres ATCD. L'un d'entre eux a une addiction aux opiacés en plus d'être asthmatique et tabagique. L'autre patient, sans FDRCV ni allergique avait fait un syndrome néphrotique dans l'enfance, ce qui peut néanmoins témoigner d'un dysfonctionnement immunitaire.

➤ **Hyménoptère piqueur et localisation de la piqûre (Tableau IV)**

Les hyménoptères le plus souvent responsables de SK ont été les abeilles pour 12 cas (52.2%), suivi des guêpes pour 6 cas (26.1%) et des frelons dans 3 cas (13.0%). Les bourdons ne sont impliqués que dans 4.3% des SK (1 cas), probablement en raison du caractère peu offensif de cet hyménoptère.

Nous pouvons constater que lorsque l'abeille est en cause, dans 66.7% des cas ce sont des piqûres multiples ; inversement, lorsque des vespides sont en cause, la piqûre est unique dans 77.8% des cas. Pour 12 patients (52.2%) la piqûre d'hyménoptère est unique. Dans les 11 autres cas (47.8%) le SK fait suite à des piqûres multiples, toutes secondaires à des abeilles en dehors de 2 patients piqués par des guêpes. Dans les cas de piqûres multiples, nous avons plusieurs cas de figures : 2 à 4 piqûres ou l'absence de précisions sur le nombre mais la clinique ne répond pas à un syndrome toxique. Pour 2 des patients par contre, le nombre s'élève respectivement à 20-30 piqûres et > 50 piqûres ce qui pourrait introduire une ambiguïté selon le poids de la personne entre réaction allergique et toxique. Malgré tout, d'après les descriptions faites dans la littérature pour des envenimations légères à modérées de piqûres d'abeille, la clinique n'est pas concordante avec un syndrome toxique et nous avons donc conservé le diagnostic de SK énoncé par les auteurs, bien que discutable.

Concernant la localisation des piqûres, il réside une certaine imprécision dans les récits, mais que les piqûres soient uniques ou multiples, l'atteinte de la tête, du cou puis des membres supérieurs semblent plus fréquents.

Tableau IV

Hyménoptère en cause et localisation des piqûres dans le Syndrome de Kounis	Nombre de patients	%
Hyménoptère piqueur		
Abeille	12	52,2
Bourdon	1	4,3
Guêpe	6	26,1
Frelon	3	13,0
Inconnu	1	4,3
Piqûre unique	12	52,2
Piqûres multiples	11	47,8
Localisation des piqûres uniques		
Non précisée	6	26,1
Tête et cou	2	8,7
Tronc	0	0,0
Membres supérieurs	3	13,0
Membres inférieurs	1	4,3
Localisation des piqûres multiples		
Non précisée	3	13,0
Tête et cou	7	30,4
Tronc	1	4,3
Membres supérieurs	2	8,7
Membres inférieurs	1	4,3

➤ **Caractéristiques des cas ayant été victimes de complications graves**

La mortalité des cas de notre étude s'élève à 4.3 % et il s'agit d'un homme de 70 ans victime de multiples piqûres de guêpes. Les complications graves à type de choc, arrêt cardiorespiratoire (ACR), arythmie sévère, quant à elles, représentent plus de la moitié des cas soit 52.2%. Il est difficile à partir de ce faible échantillon d'établir un lien de causalité entre hyménoptère piqueur, localisation de la piqûre, terrain cardiovasculaire et allergique et facteur de risque de gravité.

Nous pouvons simplement observer que sur les 12 cas graves, 58.3% étaient des SK1, 33.3 % des SK2 et 8.3% des SK indéterminés. Parmi les patients inclus, le SK1 étant plus fréquent, il pourrait sembler évident que parmi les victimes de complications graves les SK1 soient plus nombreux. Cependant, en proportion, les SK1 semblent être plus à risque de complications que le SK2. En effet, sur les 11 SK1, 63.6 % (7 cas) ont eu des complications contre seulement 44.4 % (4cas) des 9 SK2.

Concernant les FDRCV, seulement les 2 femmes et 1 homme (25.0 % des cas graves) étaient à haut risque cardiovasculaire, l'une avec 6 FDRCV et déjà coronarienne, l'autre ayant 2 FDRCV (âge, diabète), et l'homme de 70 ans était déjà coronarien connu (le seul cas décédé). Nous pouvons constater que sur ce faible échantillon 100 % des femmes ont fait des complications, contre 47.6 % des hommes seulement. Pour le reste, en termes de nombre de FDRCV, 41.7 % ont entre 0 et 1 FDRCV (respectivement 2 et 3 des cas graves) et autant ont 2 FDRCV. Seulement 16.7% (2 cas) ont >2 FDRCV.

Concernant le terrain, les 75 % des patients ayant des ATCD d'allergie/atopie font partie des patients avec complications, soit 3 patients sur les 4, et sur les 9 patients ayant des ATCD de piqûres d'hyménoptère avec ou sans réaction, 6 (soit 66.7 %) ont eu des complications, parmi eux les deux patients avec ATCD de réaction allergique aux hyménoptères.

Concernant le type d'hyménoptère, nous pouvons simplement observer dans le tableau descriptif que parmi les cas graves, 8.3% (1 cas) des hyménoptères sont non identifiés, 50 % sont des Vespidae : soit 33.3 % de guêpes (4 guêpes) et 16.7% de frelons (2 frelons), et 41.6 % sont des Apidae : soit 33.3% d'abeilles (4 abeilles) et 8.3% de bourdons (1 cas). Si nous comparons par rapport au nombre total de cas de SK par piqûres de Vespidae et d'Apidae, bien que les piqûres de Vespidae soient moins fréquentes (39.1% des cas totaux soit 9 cas), 66.7 % ont fait l'objet de complications graves ; alors que sur les 56.5% de SK liés aux Apidae (13 cas), seulement 38.4% ont fait l'objet de complications graves. Parmi les cas graves liés aux Apidae, 60 % étaient des piqûres multiples alors que dans la catégorie des Vespidae dans 66.7 % des cas une seule piqûre a suffi à engendrer une complication grave et l'unique patient décédé avait été victime de piqûres multiples de guêpes.

3.2 Analyse des critères de diagnostic clinique

Les principaux résultats sont présentés dans le **tableau V**. Dans un souci de transparence, nous précisons ci-dessous la méthode d'analyse des résultats. Pour une meilleure compréhension il est possible de se référer au tableau de synthèse décrivant la présentation clinique pour chacun des cas en **Annexe 5**.

Pour le délai d'apparition des premiers symptômes :

Parmi les 5 délais non précisés (NP), pour 2 cas nous avons supposé que les symptômes étaient apparus rapidement car les auteurs précisent, après la piqûre mais il n'est pas possible de les classer dans la catégorie des 15 min ou des 30 min. La catégorie des 15 min comprend les cas où les signes sont apparus immédiatement ou dans les quelques minutes suivant la piqûre. Voilà pourquoi nous avons choisi de faire 2 groupes à 15 min et 30 min.

Pour le délai d'apparition des premiers signes d'ischémie myocardique :

Les récits sont encore moins précis. Dans la catégorie ≤ 30 min, un des cas est supposé rapide car l'auteur précise 10 min après les premiers symptômes (cas n°7). Dans la catégorie ≤ 4 h, le degré d'imprécision est encore plus grand car sont inclus, les symptômes apparus lors du trajet jusqu'à la structure de soins ou peu après. Cette classe comprend également les patients pour lesquels un délai relatif est estimé par rapport aux premiers symptômes ou aux traitements. Dans la catégorie des 4-12h, 3 cas sont inclus (n°4, n°10, n°12) avec des signes d'ischémie apparus respectivement 5h après le second traitement, 9h et 6h après les piqûres. Pour les cas où il y a une récurrence ou aggravation, cette catégorie comprend le cas n°1 avec véritable SCA 48 h après la piqûre, le cas n°2 avec une aggravation sur 3 h, le n°15 avec une aggravation 2h plus tard, le n°22, et, le cas n°23 où malgré une amélioration clinique après traitement, le patient décède à J4 (cependant il n'est pas impossible que cette aggravation subite soit une complication précoce du SCA ou autre).

Pour les signes cutanés :

Lorsque nous parlons de signes cutanés ininterprétables (cas n°8, 18, 19), nous entendons par là qu'il n'est pas possible de différencier une réaction locale intense en lien avec un grand nombre de piqûres, d'une réaction allergique locale étendue ou diffuse. Certaines localisations peuvent porter à confusion comme une piqûre sur une paupière qui va naturellement gonfler, et être difficile à dissocier d'un angioœdème allergique. Dans les réactions cutanées locales étendues sont inclus les cas n°3 et 22. Quatre patients ont présenté un angioœdème (cas n° 10, 15, 20 et 23) mais pour le cas n°20 contrairement aux autres, il est le seul signe cutané allergique. Parmi les patients n'ayant pas présenté de signes cutanés allergiques, les cas n° 6, 7, 14 et 21 ont eu une simple réaction locale normale, et les cas n° 1, 12, 16, 17 n'ont eu aucun signe cutané exprimé dans les récits.

Pour les signes respiratoires :

Les signes respiratoires subjectifs à type de dyspnée ressentie sans que le récit ne précise l'examen pulmonaire ou la saturation en oxygène, sont difficilement interprétables car il pourrait aussi bien

s'agir d'un symptôme d'ischémie cardiaque que d'une atteinte pulmonaire. De même que les ronchi bilatéraux peuvent évoquer des signes d'insuffisance cardiaque de type œdème aigu du poumon ou une hypersécrétion bronchique.

Pour les signes d'ischémie myocardique :

Parmi les patients ayant présenté des signes typiques, nous n'en avons comptabilisé que 19. En effet, dans les cas n°17 et n°20, les patients étaient inconscients ou en ACR. Nous attacherons une mention particulière au cas n°18, qui a présenté une syncope et dont le diagnostic de SK1 a été porté non pas sur un trouble de la repolarisation à l'ECG, mais sur une arythmie à type de bloc trifasciculaire partiel avec bloc complet paroxystique.

Autre :

Le mal de gorge classé dans les autres symptômes peut être un signe local de piqûre, d'œdème léger des voies aériennes supérieures ou un signe atypique d'ischémie myocardique.

Pour avoir une vision plus concrète sur les symptômes inauguraux et ceux apparus dans un second temps avec une vision globale de la prise en charge et des traitements qui ne seront pas entièrement commentés dans ce paragraphe, vous pouvez vous référer aux **Annexes 3, 5, 6 et 7**.

Tableau V

Présentation clinique du Syndrome de Kounis secondaire aux piqûres d'hyménoptères	Nombre de patients	%
Délai d'apparition des premiers symptômes par rapport à la piqûre		
Non précisé	5	21,7
≤15 minutes	16	69,6
≤30 minutes	1	4,3
≤3 heures	0	0,0
≤6 heures	1	4,3
Délai d'apparition des signes d'ischémie myocardique par rapport à la piqûre		
Non précisé	3	13,0
≤30 minutes	8	34,8
≤4 heures	9	39,1
4-12 heures	3	13,0
Récidive ou aggravation des signes d'ischémie myocardique à distance	5	21,7
Signes généraux de malaise	18	78,3
vertiges, étourdissements, céphalée, faiblesse, fatigue, instabilité	15	65,2
vision flou	4	17,4
sueurs, tremblements, sensation de froid	10	43,5
nausées, vomissements	8	34,8
pâleur	2	8,7
Signes cutanés allergiques	12	52,2
réaction cutané locale étendue	2	8,7
rash érythémateux diffus ou urticaire diffuse (avec ou sans prurit), angioedème	10	43,5
face et muqueuses isolé ou associé à un rash ou une urticaire (avec ou sans prurit)	10	43,5
Absence de signes cutanés allergiques ou signes cutanés locaux non allergiques	8	34,8
Signes cutanés ininterprétables (allergiques?toxiques?)	3	13,0
Signes respiratoires	11	47,8
dyspnée ressentie	8	34,8
hypoxémie modérée précisée à l'oxymètre	2	8,7
wheezing/bronchospasme	2	8,7
stridor	1	4,3
ronchis bilatéraux (OAP?)	1	4,3
Signes d'ischémie myocardique et d'hypoperfusion d'organes		
signes fortement évocateurs d'ischémie myocardique	19	82,6
douleur thoracique ou simple gêne thoracique (+/- irradiation bras, épaule, cou, main G)	17	73,9
lourdeur main G, douleur interscapulaire	2	8,7
autres signes d'hypoperfusion d'organe	6	26,1
syncope, perte de connaissance en dehors de l'ACR	4	17,4
autre trouble de la conscience: somnolence, agitation, confusion	2	8,7
déficit neurologique (dysarthrie, amnésie,...)	1	4,3
incontinence	0	0,0
Complications graves	12	52,2
choc (cardiogénique/anaphylactique)	9	39,1
ACR (récupérés et décédés)	5	21,7
Décès	1	4,3
Arythmie sévère (FV, trouble de la conduction ou bradycardie sévère)	4	17,4
Troubles du rythme	12	52,2
FV	1	4,3
troubles de la conduction avec bradycardie	2	8,7
bradycardie <50 bpm sans précision	2	8,7
tachycardie sinusale >100	7	30,4
arythmie supraventriculaire autre que tachycardie sinusale	2	8,7
arythmie de reperfusion	1	4,3
Autres symptômes		
douleur locale	1	4,3
mal de gorge	1	4,3
paresthésies glossopharyngées	2	8,7
douleurs abdominales	1	4,3
HTA légère	2	8,7
palpitations	1	4,3
œdème des membres inférieurs	1	4,3

OAP: œdème aigu du poumon; G: gauche; ACR: arrêt cardiorespiratoire; FV: fibrillation ventriculaire; HTA: hypertension artérielle

➤ Analyse des caractéristiques cliniques :

Les patients de notre étude ont présenté les premiers signes cliniques et symptômes d'hypersensibilité pour 69.6% d'entre eux dans les 15 premières minutes suivant la piqûre. Les symptômes inauguraux sont le plus souvent ceux que nous avons regroupés dans les signes généraux de malaise s'apparentant à un malaise vagal (vertiges, flou visuel, céphalée, nausées, vomissement, pâleur, sueurs, sensation de froid...), et les signes cutanés allergiques (réaction locale étendue, urticaire, rash, angioœdème...). Dans 34.8% des cas (8 patients), les signes d'ischémie myocardique (dont un cas de syncope et un ACR) étaient associés à la symptomatologie initiale. Pour le cas n°1, la douleur thoracique initiale brève n'a pas été prise en compte et retenue comme SK, mais c'est la récurrence 48 h plus tard qui a fait l'objet du diagnostic. Nous l'avons tout de même comptabilisé dans les 34.8%. Au total, la douleur thoracique faisait partie du tableau initial pour 6 patients (26.1%).

Les signes cliniques d'ischémie myocardique à type de douleur, de gêne thoracique ou syncope sont apparus dans les 30 minutes après la piqûre pour 34.8 % des patients et dans les 4 premières heures pour 39.1 %. Malgré tout, pour 13% des patients cela est survenu dans un délai de 4 à 12h, et s'est aggravé ou a récidivé dans les 48h, voire plusieurs jours après (le 4^e jour pour l'un des cas) faisant évoquer une hypersensibilité semi-retardée ou retardée, une forme biphasique ou forme protractée.

L'ensemble des symptômes et signes cliniques retrouvés sont listés dans le **tableau V** ci-dessus et décrits pour chaque patient dans le tableau de synthèse **Annexe 5**.

La majorité des patients de notre étude, 78.3%, ont ressenti des « signes généraux de malaise ». Pour 12 cas (52.2%), nous avons pu noter qu'ils étaient concomitants ou précédaient de peu la gêne thoracique. Les signes cutanés allergiques locaux et systémiques étaient présents dans 52.2% des cas, mais absents pour 34.8 % des patients. Pour le cas n°3, ils sont apparus de manière retardée, après la réanimation de l'ACR. Des signes respiratoires n'ont été décrits que dans 47.8 % des cas mais dans 34.8 % des cas la dyspnée ressentie est difficilement interprétable (angoisse, faiblesse, prémices d'une ischémie myocardique...) en l'absence de description de l'auscultation pulmonaire et de la saturation en oxygène. Nous pouvons cependant constater qu'aucun patient n'a reçu d'aérosols de type bronchodilatateur et aucun auteur n'a donné de description clinique typique d'un œdème aigu du poumon.

Pour 82.6 % des patients, le SK s'est manifesté par les signes classiques d'ischémie myocardique (douleur ou gêne thoracique avec ou sans irradiation) ou un peu plus frustrés (lourdeur de la main gauche, douleur interscapulaire), mais dans 17.4% la suspicion de SK fut plus difficile. En effet les signes d'hypoperfusion d'organe à type de syncope, collapsus ou d'ACR sont plus difficilement interprétables : ils peuvent être la manifestation d'un SCA tout comme le reflet d'une hypovolémie en lien avec un choc distributif ou mixte, ou le signe d'une atteinte neurologique.

Nous avons pu constater que les signes de SCA sont parfois apparus de manière isolée lors d'une réaction biphasique ou d'une forme protractée d'anaphylaxie. En effet, dans les cas n°4 et 10, la

douleur thoracique s'est exprimée sans signe associé, respectivement 5h après le second traitement pour état de choc et 9h après la piqûre. De même, dans le cas n°1, la douleur thoracique isolée (SK) survient 48 h après les symptômes initiaux. De surcroît, chez certains patients, le SCA (SK) a été la manifestation principale d'une réaction à la piqûre : dans le cas n°12, le patient a simplement présenté une douleur thoracique avec des sueurs 6 h après la piqûre. Pour certains patients recensés dans cette revue, le tableau typique de SCA (SK) a donc été l'expression prédominante d'une réaction d'hypersensibilité et/ou d'une réaction biphasique, après une piqûre d'hyménoptère.

52.2% des SK secondaires à une piqûre d'hyménoptère de notre échantillon ont présenté une complication engageant le pronostic vital à court terme de type ACR, état de choc, arythmie sévère, mais un seul est décédé.

➤ **Corrélation entre symptomatologie clinique et signes ECG:**

Vous trouverez dans le **tableau VI**, les principales anomalies ECG décrites pour les patients.

Pour 17 patients soit 73.9 % des cas, les troubles de la repolarisation avec anomalies du segment ST ou des ondes T ont confirmé qu'une ischémie myocardique était en cause dans la douleur thoracique exprimée par le patient. Pour 13.0 % (cas n°3, 17, 20) des patients, l'ECG augmente la probabilité clinique de SK et permet d'évoquer le diagnostic lors de symptômes plus aspécifiques. Pour ces 3 patients, l'ECG avait été réalisé de manière systématique non pas sur un symptôme exprimé mais en post réanimation d'un ACR, au décours d'une syncope et d'un malaise avec perte de connaissance. Pour le cas n°18, la syncope est corrélée à des troubles du rythme importants, sans signe d'ischémie myocardique.

Dans 8.7% des cas, l'ECG n'a pas été vraiment contributif et a conduit à une prise en charge inadaptée. En effet, dans les cas n°7 et 15, l'ECG n'a pas témoigné d'anomalies franches malgré la clinique, et le retard de prise en charge a été préjudiciable au patient. Dans le cas n°7, le patient avait présenté une douleur interscapulaire avec un ECG normal en dehors d'une suspicion d'arythmie supraventriculaire, qui n'a donc pas été prise en compte mais l'ECG s'est positivé 4h plus tard avec des enzymes cardiaques positives. La prise en charge thérapeutique n'est pas précisée ou inexistante puisque le patient a des séquelles de nécrose sur l'IRM myocardique à J7 avec une dilatation anévrysmale de l'oreillette gauche chez ce jeune patient de 46 ans. Pour le cas n°15, la douleur thoracique sévère ne s'accompagnait que de signes frustrés à l'ECG (ST+ de 1 mm de V1 à V4 avec raboutage des ondes R de V1 à V3) qui ne s'est réellement positivé que plus tard. En l'absence de miroir à l'ECG, ce patient, devenu asymptomatique quelques heures après un traitement par aspirine et héparine n'a pas bénéficié de thrombolyse ni de PCI. Malheureusement, la coronarographie réalisée à J20 avait retrouvé un thrombus recanalisé mais sténosant à 80 % non traité puisque le myocarde n'était plus viable, et une fraction d'éjection modérément altérée à 40 %.

Tableau VI

ECG	Nombre de patients	%
SCA ST+	18	78,3
inférieur	7	30,4
inférolatéral	1	4,3
antérieur	5	21,7
antérolatéral	3	13,0
inféropostérieur	1	4,3
postérolatéral	1	4,3
SCA ST-	4	17,4
antérolatéral	2	8,7
inférolatéral	1	4,3
latéral	1	4,3
Arythmie isolée sans trouble de la repolarisation	1	4,3

SCA : syndrome coronarien aigu; ST+: avec sus-décalage du segment ST; ST-: sans sus décalage du segment ST

L'ECG a retrouvé dans 78.3 % des cas un SCA ST+, principalement inférieur pour 30.4% des patients et antérieur dans 21.7% des cas. Il y a eu un SCA ST- pour 17.4 % des patients, et dans 4.3 % des cas l'absence de signes typiques de SCA mais des troubles du rythme sévères comme dans le cas n°18. Ce dernier cas porte à confusion car l'auteur conclut à un SK en affirmant que les troubles de la conduction persistants (> 3 semaines) sont en lien avec des spasmes coronariens intermittents, qui pourtant n'ont jamais été constatés à la coronarographie. De surcroît, l'ETT s'était avérée normale sans trouble de la cinétique segmentaire, et les tests de vasospasticité et de dysfonction endothéliale n'ont pas été réalisés. D'autre part, ceci est survenu chez un patient avec un probable terrain dysimmunitaire (syndrome néphrotique dans l'enfance). Le fait d'avoir été piqué par une grande quantité d'hyménoptères (>50 abeilles) a exposé le patient aux effets cardiotoxiques du venin de manière plus importante, et cette grande quantité de venin a pu également être le facteur déclenchant d'une maladie sérique avec hypersensibilité chronique.

➤ **Concernant les signes cliniques cardiovasculaires que sont la pression artérielle systolique (PAS) et diastolique (PAD), une bradycardie ou tachycardie :**

Lorsque nous parlons de complications graves du SK qui touchent 52.2% de notre échantillon, il s'agit souvent d'un état de choc (39.1 % des patients), mais pour 8.7 % des patients nous constatons une hypertension artérielle modérée (cas n°8 et 21). Ces 2 derniers patients avaient été victimes de piqûres d'abeille multiples. Parmi les patients ayant présenté une hypotension artérielle, si l'on se penche sur les chiffres d'un peu plus près, dans certains cas la PAD est maintenue ou augmentée avec, en général, une tachycardie sinusale ou un rythme normal témoignant d'un système compensateur plutôt vasoconstricteur périphérique et non pas d'une vasoplégie. Dans d'autres cas, la PAD est effondrée témoignant d'une vasoplégie majeure (cas n°9 et n°10) avec parfois une bradycardie mais ces cas ne sont pas majoritaires.

➤ **Observation de l'impact éventuel, des troubles hémodynamiques et de l'utilisation de l'adrénaline sur la survenue du SCA :**

Sur les 8 patients ayant reçu de l'adrénaline, seulement dans 3 cas (13.0 % des cas totaux), celle-ci a été administrée peu de temps avant le diagnostic de SCA et donc pourrait prêter à confusion en termes de diagnostic différentiel entre un spasme coronarien allergique (SK) ou un effet secondaire thérapeutique. Le cas n°3 a reçu 1 mg d'adrénaline IV pour ACR et donc chez lui l'ACR ou la tachycardie sinusale à 140 bpm auraient également pu être mis en cause dans la survenue de cette ischémie myocardique qui plus est transitoire. Les cas n°17 et 20 ont tous deux reçus de l'adrénaline, mais par voie IM pour collapsus et état de choc.

Concernant les troubles hémodynamiques, sur notre échantillon, nous pouvons observer qu'un ACR ou un état de choc a été concomitant ou a précédé de peu les signes cliniques et / ou ECG de SCA pour 26.1 % des patients (cas n°3, 9, 14, 17, 20 et 23). Dans le cas n°3, au moment du diagnostic ECG, non seulement les anomalies ECG sont transitoires, mais l'ACR est récupéré avec un patient tachycarde à 140 bpm et hémodynamiquement stable. Cette situation peut faire évoquer un décalage entre la stabilisation hémodynamique et la normalisation ECG de la reperfusion coronaire, ou une ischémie fonctionnelle sur la tachycardie par réduction du temps de diastole ou simplement comme évoqué juste au-dessus, un effet secondaire transitoire de l'adrénaline IV. Dans le cas n°17, le SCA est transitoire et spontanément résolutif après stabilisation hémodynamique portant à confusion sur un décalage entre normalisation hémodynamique et normalisation ECG, ou un effet transitoire de l'adrénaline IM utilisée pour le choc. Dans le cas n°14 le SK est transitoire et concomitant du choc survenant 6-7 min après un traitement par antihistaminique et corticothérapie IVL. Bien qu'en IV lente (IVL), les risques soient limités, une perfusion d'antihistaminique IV peut toujours faire baisser la pression artérielle ou être un dépresseur myocardique. L'autre hypothèse serait non pas un effet indésirable thérapeutique mais tout simplement l'inefficacité des traitements le temps d'atteindre le pic plasmatique; d'autant plus que le choc et le SCA ont été transitoires, résolutifs 25 min après de l'aspirine et de l'héparine mais sans traitement vasopresseur.

Au total, une confusion en termes de diagnostic différentiel entre SK et effets secondaires hémodynamiques ou de l'adrénaline est possible pour 26.1% des patients inclus.

➤ **Etat de choc : anaphylactique(distributif) ou cardiogénique ?**

Dans les cas n°2,6 et 11 où l'état de choc survient juste après les signes d'ischémie myocardique, il sera difficile de trancher sur choc anaphylactique, cardiogénique. Cependant dans le cas n° 2 qui présente des signes d'ischémie myocardique d'aggravation progressive sur 3 h, l'ACR survient après le traitement par antiH1 IV et prise d'un dérivé nitré en sublingual faisant penser que la dégradation hémodynamique brutale a pu être précipitée par un traitement inadapté dans ce contexte de SCA aggravatif. Cliniquement, aucun des patients de l'échantillon n'a présenté de signes d'insuffisance cardiaque aigue gauche à type d'œdème aigu du (OAP).

3.3 Observations complémentaires

➤ **Résultats de la coronarographie et artère coronaire responsable :**

Tableau VII

Résultat des coronarographies dans le Syndrome de Kounis secondaire aux piqûres d'hyménoptères	Nombre de patients	%
Normale sans spasme	10	43,5
spasme artériel visible sur artères visuellement saines	1	4,3
Sténose/thrombose/lésion minime	10	43,5
Thrombus précisé présent	6	26,1
Non faite	2	8,7

Sur les 23 SK recensés, 21 ont réalisé une coronarographie. Parmi ces derniers, 6 coronarographies ont été réalisées en différé. Pour les 15 patients pour lesquels elle fut réalisée en urgence à visée diagnostique et thérapeutique, soit dans 65.2% des cas, le spasme artériel ne fut objectivé que pour un patient (4.3%).

Tableau VIII

Artère(s) en cause dans le syndrome de Kounis (SK) secondaire aux piqûres d'hyménoptères (spasme/sténose/thrombose) et/ou avec lésions à la coronarographie.	Nombre de patients	% sur la totalité des cas (23 patients)	% sur les 11 coronarographies anormales (spasmes ou lésions coronaires)
Coronaire gauche (CG)	1	4,3	9,1
Interventriculaire antérieure (IVA)	6	26,1	54,5
Circonflexe (Cx)	2	8,7	18,2
Coronaire droite (CD)	5	21,7	45,5
Atteinte exclusive réseau gauche en cause dans le SK (CG+IVA)	6	26,1	54,5
Atteinte exclusive réseau droit en cause dans le SK (CD)	1	4,3	9,1
Lésions significatives sur le réseau coronaire droit et gauche (CD, Cx, IVA, CG)	2	8,7	18,2
Lésions non significatives CD	2	8,7	18,2

Dans notre étude, 11 coronarographies mettent en évidence des anomalies des artères coronaires (comprenant celle avec le spasme visualisé). Nous pouvons noter que la survenue du SK secondaire à un hyménoptère implique une atteinte prédominante du réseau coronaire gauche. Cependant, lorsque la coronarographie est normale, le territoire ECG des anomalies ne permet pas de statuer sur l'artère en cause. En effet, un SCA inférieur, peut être aussi bien en lien avec une atteinte de la coronaire droite, de la circonflexe ou de la marginale. La présence prédominante de SCA ST+ est par contre en faveur d'une implication des grosses artères coronaires épicaudiques.

➤ **Prise en charge thérapeutique :**

Nous ne ferons pas ici une analyse fine de la prise en charge thérapeutique puisque ce n'est pas l'objectif principal de cette revue. Vous trouverez en **Annexe 6 et 7** un tableau de synthèse des

traitements administrés à chaque patient et des remarques sur la prise en charge. De ces observations, émanent simplement plusieurs pistes de prise en charge thérapeutique à développer.

Utilisation ou non de l'adrénaline :

Les patients ayant présenté un état de choc peu de temps après le diagnostic de SK (cas n°2,6,11) ou un état de choc précédant de peu ou concomitant du SK (cas n°3, 9, 14, 20, 23) sont au nombre de 8. Sur ces 8, seulement 3 patients ont reçu de l'adrénaline : le cas n°6, IM, malgré le SCA selon le protocole de prise en charge de l'anaphylaxie ; les cas n°3 et 20 pour dégradation rapide en ACR. Tous les patients ont survécu sauf le cas n° 23 mais son décès ne fait pas suite à la prise en charge initiale du SCA et du choc sans adrénaline puisque le patient est décédé 4 jours après alors qu'il avait été stabilisé.

En définitive, dans les cas où le SK fut diagnostiqué avec un état de choc, plusieurs auteurs ont fait le choix en raison du SCA de ne pas administrer d'adrénaline et les patients ne sont pas décédés de l'état de choc.

L'association d'une corticothérapie et d'un antihistaminique :

Nous pouvons noter que l'Hydrocortisone et la Diphenhydramine ont été les spécialités les plus souvent utilisées.

Dans les SK1, où la coronarographie est normale, sans lésion pariétale ni thrombus visible, qu'elle ait été réalisée en urgence ou en différé, l'association d'un corticoïde avec un antiH1, souvent IV, et éventuellement un antivasospastique (si spasme visible en coronarographie) semblent avoir suffi. En effet, nous observons plusieurs cas qui n'ont pas eu de traitement anti-ischémique spécifique du SCA, mais où l'association corticoïde et antiH1, souvent IV et à bonne dose a été suffisante, avec une coronarographie normale si différée et absence de séquelles à l'ETT (cas n°1, 3, 6, 11 ...).

Pour les patients où l'antiH1 IV a été utilisé seul, ou inversement, où la corticothérapie IV est utilisée sans antiH1 IV, il semble y avoir une absence d'efficacité ou une efficacité moindre par rapport à l'association des deux, concernant la résolution de l'état de choc et des signes de SCA (douleur thoracique, formation de thrombus, apparition de signes ECG comme dans le cas n°20 etc....).

Il semblerait que l'association corticoïde forte dose IV type hydrocortisone de 200 mg à 1 g, associé à un antiH1 IV permette de résoudre le choc sans utilisation d'adrénaline et la symptomatologie du SCA en évitant la rupture de plaque ou la formation d'un thrombus même en cas de mauvais état coronarien préexistant (cas n°9, 11). Certains effets indésirables à type de fibrillation atriale sont parfois possibles

Prise en charge spécifique du syndrome coronarien aigu (SCA), coronarographie percutanée interventionnelle et/ou thrombolyse :

Nous pouvons noter de manière surprenante, que certains patients à faible risque cardiovasculaire ou avec de petites lésions coronariennes non significatives, ont présenté de gros thrombus. Dans ces cas, l'association d'un corticoïde à un antiH1 avec une prise en charge interventionnelle coronarienne (PCI) ou thrombolyse, ont été nécessaires .

De même, dans des situations plus thrombogènes ou plus à risque de rupture ou ulcération de plaque (athérome jeune instable), piqûres multiples (plus de protéases et de substances thrombogènes en quantité), une prise en charge spécifique du SCA (double antiagrégation plaquettaire en dose de charge, thrombolyse et/ou PCI) associée au traitement antiallergique (association corticoïde et antiH1) a été nécessaire (cas n°13...).

Pour les patients n'ayant reçu aucun traitement corticoïde ni antiH1 (cf. **Annexe 6**), une thrombolyse et/ou coronarographie à visée thérapeutique semblent indispensables. L'observation de ces cas nous mène à penser que le spasme coronarien semble être transitoire puisqu'il n'a été visualisé que pour un seul cas et que ce sont les facteurs thrombogènes qui prennent rapidement le relais pour expliquer la symptomatologie cardiaque. Cela voudrait dire que l'utilisation d'antivasospastiques ne pourrait avoir un bénéfice qu'au début des symptômes ou en cas de spasme visualisé à la coronarographie.

Prise en charge urgente nécessaire :

Pour certains patients (cas n°17 par exemple) en état de choc avec bradycardie ou risque d'ACR imminent nécessitant un traitement rapidement efficace, l'association adrénaline IM, corticoïde IV, antiH1 IV, remplissage et Tredelenbourg, semble avoir été une alternative efficace en termes de B/R. Peut-être que cette association, grâce à la rapidité d'action de l'adrénaline, et l'amélioration de la volémie, ont permis d'améliorer l'hémodynamique (en évitant l'ischémie myocardique fonctionnelle), tout en minimisant les effets vasospastiques et thrombogènes de l'adrénaline et des médiateurs de l'anaphylaxie (voie IM et non IV, antiH1 vasodilatateurs) en attendant le pic plasmatique de la corticothérapie .

Dans les états de chocs importants avec bradycardie et SCA, il serait intéressant d'étudier le B/R de l'utilisation d'atropine par rapport à l'adrénaline IM, associée directement à un corticoïde IV, un antiH1 IV et remplissage. Cette association semble avoir été nécessaire et efficace dans la résolution du choc réfractaire du cas n°20 où une première ligne thérapeutique avec adrénaline IM, corticoïde et remplissage a échoué, mais sans antiH1 ni atropine initiale.

Perspectives :

Si certaines de ces hypothèses se confirment, ceci permettrait d'élargir la prise en charge du SK aux personnes coronariennes connues, victimes de choc anaphylactique sans SK, comme alternative à l'adrénaline dont l'utilisation est laissée à l'appréciation du praticien en raison des effets indésirables potentiels dans cette situation.

4. Discussion

4.1 Bilan de l'étude

En l'absence d'études disponibles sur le sujet, notre revue de la littérature n'a pas permis de déterminer de critères de diagnostic clinique. Nous avons cependant pu décrire des tendances observées à partir de l'analyse de cas publiés.

Notre analyse inclut 23 patients d'une moyenne d'âge de 51.8 (+-13.3) ans dont 91.3% d'hommes (21 cas). La plupart étaient victimes de piqûres multiples d'hyménoptères mais non d'envenimations massives. 52.2% (12cas) ont été piqués par des abeilles. La population décrite avait un risque cardiovasculaire faible ou modéré dans 56.5 % des cas et aucun facteur de risque cardiovasculaire (FDRCV) pour 21.7%. Les 2 principaux FDRCV mis en évidence ont été l'âge (60.9%) suivi du tabagisme (39.1%). Seulement 4 patients (17.4%) avaient un terrain atopique ou allergique, et 9 (39.1%) avaient un ATCD de piqûre d'hyménoptère. Le diagnostic de Syndrome de Kounis (SK) type 1 a été porté pour 11 patients (47.8 %) et SK2 pour 9 patients (39.1%). 12 patients (52.2%), ont eu des complications graves. Les piqûres de vespides, bien que moins fréquentes, semblent plus graves. Un seul patient est décédé, victime de piqûres multiples de guêpes.

Les premiers symptômes étaient survenus dans les 15 minutes pour 16 patients (69.6%) et pour 6 cas (26.1%), la douleur thoracique faisait partie du tableau initial. Les signes d'ischémie myocardique se sont déclarés dans les 4h pour 17 patients (73.9%) mais pour certains cas jusqu'à 48 h après la piqûre.

Le syndrome coronarien aigu (SCA) s'est manifesté pour 82.6 % de notre population (19 cas) par des signes très évocateurs de type douleur thoracique et assimilés, mais dans les cas de syncope, arrêt cardiaque, état de choc, c'est la réalisation d'un ECG qui a permis d'évoquer le diagnostic.

Si les signes d'hypersensibilité associés au SCA sont nécessaires pour parler de SK, les symptômes associés décrits n'ont pas été toujours évidents à interpréter. En effet, les symptômes les plus fréquents étaient des signes aspécifiques tels que : pâleur, sueurs, nausées-vomissements, asthénie, faiblesse, vertiges, dans 78.3% des cas (18 patients). Ces signes n'étaient pas forcément accompagnés d'hypotension, de vasoplégie (PAD basse), ni de bradycardie ; mais au contraire plutôt d'une tachycardie sinusale. Les signes cutanés allergiques fortement évocateurs ont été absents pour 8 patients (34.8 %) et non différenciables d'une réaction locale normale dans des cas de piqûres multiples pour 13% des patients. Les signes respiratoires typiques de réactions d'hypersensibilité

(crise d'asthme, œdème des voies aériennes supérieures) n'ont été repérés que pour 3 patients. 34.8 % se plaignaient de dyspnée, mais aucun auteur n'a décrit de signe d'œdème aigu du poumon. Il n'y a pas eu de signes digestifs d'anaphylaxie comme des diarrhées ou des vomissements itératifs. Les nausées et vomissements décrits étaient plutôt associés à un tableau de malaise avec prodromes dont les signes sont énumérés ci-dessus.

Nous avons également pu noter certaines ambiguïtés diagnostiques. Dans un faible nombre de cas, la symptomatologie cardiaque est survenue isolée, à distance des signes d'hypersensibilité ou a été quasiment la seule expression d'une réaction à la piqûre, sans aucun symptôme associé. Certains auteurs ont porté le diagnostic de SK sur une arythmie et non pas sur un trouble de la repolarisation. Si l'ECG augmente souvent la probabilité diagnostique de SCA, un décalage entre l'ECG peu contributif et la clinique a parfois conduit à négliger le SK avec des erreurs de prise en charge et des séquelles. Pour les cas graves, lorsque l'ETT a été réalisée précocement, il n'y a pas eu de description de signes de choc cardiogénique ou d'altération majeure de la fraction d'éjection ventriculaire gauche.

4.2 Réflexions autour des résultats

Dans le **tableau II**, nous avons pu constater qu'une seule publication était française, celle de Rezik et al. en 2012 (74). Ceci peut s'expliquer soit par une réelle plus faible prévalence en France, soit par un sous diagnostic lié au manque de connaissance de ce syndrome par les praticiens français.

Notre revue ne recense pas de SK3. Ceci semble logique puisque notre travail ne s'intéresse pas aux hypersensibilités des stents. Une certaine ambiguïté est possible dans les cas de thrombose intrastent après piqûre d'hyménoptère, mais ce cas de figure n'est pour l'instant pas pris en compte dans la définition des types de SK.

Comme dans d'autres publications(19), le SK1 a été plus fréquent dans notre étude, ce qui suggère que la rupture ou l'ulcération de plaques d'athérosclérose ne sont pas les phénomènes prédominants. Dans notre étude, il ne semble pas y avoir de corrélation entre la survenue d'un SK et le fait d'être à haut risque cardiovasculaire ce qui explique probablement la proportion de SK1 où les coronaires sont angiographiquement saines. La majorité des patients ont un ou deux FDRCV, les plus représentés étant l'âge et le tabac, voir aucun FDRCV.

Le FDRCV « âge » peut être corrélé au fait que le sexe masculin et la tranche d'âge 51-70 ans soient majoritaires, l'âge étant un FDRCV à partir de 50 ans chez l'homme et parfois le seul FDRCV. Le tabac, en revanche, lui, est bien connu pour être pourvoyeur de dysfonction endothéliale et impliqué dans le vasospasme coronarien, comme c'est déjà connu pour l'angor de Prinzmetal (60).

Nos résultats sont concordants avec certains modèles animaux qui ont souligné la faible relation du spasme et de l'athérosclérose, et l'analyse dans la littérature de séries concernant les phénomènes spastiques aigus ne retrouve aucune relation avec les FDRCV en dehors du tabagisme. Dans ces derniers cas, la spasme impliquait soit une altération aiguë de l'endothélium, soit une atteinte de la couche musculaire de la média (60). Ceci met en avant la probable importance de

phénomènes aigus impliqués dans la survenue du SK (inflammation importante au décours d'une réaction d'hypersensibilité, le terrain, l'impact de l'envenimation...) à l'origine des troubles vasomoteurs.

La surreprésentation du sexe masculin dans notre étude, se confirme dans d'autres études et notamment dans une étude de grande ampleur états-unienne (11,19). Cette observation laisse supposer qu'un facteur hormonal pourrait être impliqué. Certaines études expérimentales sur des femelles singes ont déjà montré que certains traitements hormonaux progestatifs ou œstrogènes naturels pouvaient prévenir le vasospasme (60). Une autre hypothèse pourrait être que les hommes de la tranche d'âge 51-70 ans ont des activités qui accroissent leur exposition aux hyménoptères. Dans d'autres études (11)(19), les tranches d'âge les plus représentées sont également > 65 ans et 51-70 ans. Outre, le facteur potentiel de surexposition aux hyménoptères, cette tranche d'âge peut inclure à la fois les SK en lien avec des facteurs de dysfonction endothéliale aigue, et les patients atteints de SK secondaires à l'athérosclérose ou une dysfonction endothéliale chronique, le nombre de FDRCV augmentant avec l'âge.

Il semblerait donc que le SK secondaire aux hyménoptères soit plus fréquent chez des hommes âgés de 51 à 70 ans et tabagiques.

Nous avons pu noter de manière surprenante, que certains patients à faible risque cardiovasculaire ou avec des lésions coronariennes non significatives, avaient de gros thrombus. Ceci peut s'expliquer par le fait que les jeunes plaques athéromateuses soient plus fragiles et instables. Une fois de plus, il semblerait que le faible nombre de FDRCV ne doit pas faire négliger le diagnostic de SK ni sa gravité.

Le lien entre terrain allergique ou atopique, ATCD de piqûre ou hypersensibilité IGE médiée est difficile à observer dans notre étude car les récits descriptifs sont trop imprécis, soit par biais de mémoire, parce que le praticien a pu omettre ces questions à l'interrogatoire, soit par biais de suivi et l'absence de bilan allergologique ultérieur pour la plupart des patients.

Il n'a pas été possible d'établir non plus un lien entre localisation de la piqûre et gravité de la réaction. Cependant, certains auteurs témoignent d'une probable gravité plus importante lorsque les piqûres touchent des vaisseaux superficiels, veinules ou artérioles, des régions bien vascularisées (dos de la main, pulpe du doigt, face, cou, oreilles) (84) voir même la possibilité de déclencher une réaction anaphylactoïde quand une quantité de venin suffisante y est injectée (85). Ceci pourrait expliquer la prédominance de ces zones de piqûre dans notre étude faisant état d'une manifestation cardiovasculaire grave, mais cette hypothèse reste à confirmer par des études expérimentales.

Nous avons constaté que les hyménoptères le plus souvent impliqués dans le SK étaient les abeilles. Il est difficile de savoir si ce résultat est en lien avec certaines activités humaines ou une localisation des nids d'abeille plus accessible par les humains, car le contexte n'est pas souvent précisé dans les récits. Nous avons noté que même si elles étaient plus rares, les piqûres de Vespidae semblaient plus graves et qu'en cas de piqûre d'Apidae, les cas graves ont été en général liés à des piqûres multiples.

Les guêpes injectent certes moins de venin que les abeilles mais la toxicité semble plus importante. De nombreux auteurs mettent en avant le fait que leur venin contienne plus de PLA1 prothrombogène et vasoactive que les abeilles. Certains venins de guêpe contiennent des kinines et d'autres de l'acétylcholine qui est un puissant vasoconstricteur en cas de dysfonction endothéliale. Leur action vient s'ajouter aux effets des autres amines vasoactives également présentes dans les venins d'autres hyménoptères. Le frelon par contre, lui, délivre une quantité de venin beaucoup plus importante, lequel contient un mélange de « histamine releasing factors », et un dard plus long, capable d'atteindre plus facilement des veinules ou artérioles (15,47,57,60).

Notre seul décès est en lien avec des piqûres multiples de guêpe. Ceci semble se vérifier avec les études épidémiologiques qui montrent que dans la mortalité par anaphylaxie liée aux venins d'insectes, les guêpes sont les insectes les plus fréquemment incriminés en Europe (16). En France, 66 % des recours aux urgences pour un hyménoptère entre 2004 et 2012 étaient en lien avec une guêpe et les hospitalisations étaient plus nombreuses pour des frelons(6). Dans une étude publiée en 1983 (85) sur les décès en lien avec les guêpes et les abeilles entre 1960 et 1980 au Danemark, 57.7% étaient des piqûres de guêpe et 34.6% des abeilles. Cette étude est également en faveur d'une implication plus importante des guêpes dans les cas graves mortels, et constate une prédominance masculine des victimes d'hyménoptères, avec 73.1% d'hommes vs 26.9% de femmes.

L'analyse de nos résultats et la concordance avec d'autres études nous laissent penser que l'anaphylaxie n'est pas le seul élément à prendre en compte, et qu'il y a un réel impact de la cardiotoxicité du venin sur la survenue de SK, en dehors de toute envenimation massive.

La mortalité dans l'anaphylaxie aux hyménoptères est souvent d'origine cardiovasculaire et des publications nous font penser que le sous-diagnostic du SK pourrait être important dans ce contexte de décès. Une présentation clinique atypique ou ambiguë pourrait en être la cause, au-delà de la méconnaissance de ce syndrome par les cliniciens. Si dans une étude épidémiologique de grande ampleur, la prévalence du SK dans la population états-unienne admise aux urgences pour réaction d'hypersensibilité était de 1.1%(11), une étude espagnole, elle, consacrée spécifiquement à décrire les réactions anaphylactiques aux hyménoptères chez des personnes avec une hypersensibilité spécifique IGE dépendante prouvée (88), montre que 17.7% des patients ont décrit une oppression thoracique, laquelle permet d'évoquer potentiellement 17.7% de SK. Cet écart pourrait s'expliquer, par le fait que la cardiotoxicité du venin puisse favoriser la survenue de SK dans l'anaphylaxie aux hyménoptères, ou cela peut également signifier que les patients sensibilisés sont plus à risque de SK.

Comme nous avons pu le constater dans notre étude, la douleur thoracique est un bon élément d'orientation mais son absence pourrait conduire à un sous-diagnostic. Une étude avec autopsie montre que dans les décès par hyménoptère dont 92.3 % n'étaient pas en lien avec des envenimations massives, 76.9% des patients sont décédés d'un collapsus ou d'un état de choc. Parmi eux un seul s'était plaint de douleur thoracique qui peut évoquer a posteriori l'implication d'un SK. Cependant, l'autopsie révèle un infarctus du myocarde pour un autre patient, un œdème et congestion pulmonaire pour 4 autres patients pouvant évoquer une insuffisance cardiaque aigüe. Ceci ferait suspecter un SK, non pas pour 1 mais pour 6 patients au final (85).

Devant des signes de bas débit cérébral ou d'atteinte cardiovasculaire comme une syncope, hypotension/choc, voire ACR, l'observation des cas décrits dans la littérature et dans cette étude nous amène à penser qu'il ne faut pas exclure le diagnostic de SK en faveur d'un choc anaphylactique. Il faudrait l'envisager et réaliser d'autres examens complémentaires (ECG, ETT, enzymes cardiaques...) avant de l'infirmier. Les examens réalisés en première intention, comme ECG et cycle troponine se positivent parfois ultérieurement. Comme nous l'avons vu pour certains de nos cas, cela a conduit à une absence de prise en charge cardiologique spécifique avec des séquelles de nécrose. Si la clinique est évocatrice, un ECG normal ne suffit pas à récuser le diagnostic et inversement. A mon sens, l'ETT réalisée en urgence, si elle est disponible permettrait de faire la part des choses dans les cas ambigus.

Aucun auteur n'a décrit de signes d'insuffisance cardiaque aigüe de type OAP, OMI. Cette observation conduit à deux hypothèses : soit le SK ne semble pas engendrer de dysfonction myocardique importante et donc n'entraîne pas de choc cardiogénique, soit l'association de l'hypovolémie par extravasation plasmatisque, diminuant la précharge, évite l'engorgement dans ce contexte de dysfonction myocardique.

Concernant les signes d'hypersensibilité classiques qui doivent être concomitants du SCA pour parler de SK, la difficulté est majeure en l'absence de signes cutanés allergiques pour 34.8% des patients. L'absence d'urticaire, rash, prurit est plus importante dans notre étude que dans les réactions anaphylactiques toute causes confondues, où selon les études, ce chiffre ne dépasse pas 15-20 % (2) Il se pourrait que dans cette population qui présente une symptomatologie cardiovasculaire grave sans signe cutané, un certain nombre soit atteint de mastocytose. Le venin d'hyménoptère contenant des médiateurs tels que le MCD-peptide et d'autres, capables d'induire la dégranulation mastocytaire de manière aspécifique, une réaction d'hypersensibilité sévère peut se produire, sans aucune allergie IGE médiée et ce phénomène est déjà connu (2). Pour autant, le REMA score, score de probabilité de la mastocytose systémique n'a été calculé que pour un patient de notre étude.

D'autres signes évocateurs, comme la crise d'asthme ou l'œdème des voies aériennes supérieures sont peu présents. En outre, bien que la dyspnée soit mentionnée pour 34.8% des patients, aucun n'a reçu d'aérosol de type bronchodilatateur. La sensation de dyspnée peut être en lien avec l'angoisse de la piqûre, la douleur thoracique ou la sensation de malaise.

Les symptômes les plus souvent décrits ont été des signes aspécifiques qui s'apparentent aux prodromes d'un malaise (vertiges, faiblesse, nausées-vomissements, sueurs profuses, pâleurs, flou visuel) avec ou sans hypotension, avec ou sans vasoplégie (selon la PAD), et souvent accompagnés d'une tachycardie atriale et non pas d'une bradycardie. Les nausées et vomissements, ne ressemblent pas dans nos descriptions à des critères d'anaphylaxie selon Sampson et al. car ce ne sont pas des symptômes persistants, ou récurrents. Il serait intéressant de faire d'autres recherches sur l'implication du nerf vague au décours de l'anaphylaxie et des SCA. La présence de tachycardie sinusale plus fréquente, alors que la réaction vagale s'accompagne en général de bradycardie peut

s'expliquer par la mise en jeu concomitante de plusieurs systèmes. Il se pourrait qu'une balance se crée entre les effets du système sympathique (décharge catécholaminergique, implication du système rénine angiotensine) et parasympathique.

Dans tous les cas, nous noterons que ces signes de « malaise » sont absents de la classification de Sampson et al. A contrario, la classification des réactions spécifiques aux piqûres d'hyménoptères de Müller, est, d'une part, la seule à mentionner non pas le terme de SK mais l'oppression thoracique en grade II et l'angine de poitrine, l'infarctus du myocarde et l'arythmie parmi les réactions atypiques. D'autre part, elle décrit bon nombre des « signes généraux de malaise » retrouvés dans notre analyse : malaise et anxiété en grade I, oppression thoracique avec nausées et vomissements dans le grade II, dyspnée et asthénie dans le grade III, hypotension, collapsus et perte de connaissance dans le grade IV (39). Cette constatation nous mène à penser que ce type de symptômes seraient non seulement plus spécifiques des réactions aux venins d'hyménoptères, mais également le signe d'une réaction d'hypersensibilité aux hyménoptères. En effet, une revue de la littérature sur la toxicité des envenimations légères à modérées mentionne simplement l'anxiété (42), et nous amène à penser que ces symptômes ne peuvent pas être simplement, le résultat de l'envenimation.

Une étude descriptive des réactions anaphylactiques spécifiques aux hyménoptères retrouve que la sensation de vertige est le second symptôme le plus fréquent (51.3%), après les signes cutanés allergiques, les autres symptômes étant la dyspnée (49.5%) et l'oppression thoracique (17.7%) en quatrième position (86). Kounis lui-même a publié en 2016 une revue de littérature dans laquelle il liste tous les signes et les symptômes cliniques rencontrés dans les cas de SK publiés sur Medline jusqu'en 2016(10). Cette revue est concordante avec notre description. Ceci nous conduit alors à la réflexion suivante : ces signes sont-ils spécifiques des réactions aux hyménoptères, ou plutôt du SK quelle que soit le facteur déclenchant ? Malheureusement, dans sa publication il se contente de lister, mais n'établit pas la fréquence des symptômes selon le facteur déclenchant, de même qu'il ne précise pas si les symptômes apparaissent isolément et à distance des autres ou s'ils sont associés.

D'autres études comparant les résultats de notre étude avec la présentation clinique des SK secondaires à d'autres étiologies seraient souhaitables. De même, il serait intéressant de comparer la différence en termes de fréquence de l'expression des « signes généraux de malaise » de notre étude, entre le SK et le SCA non allergique. En effet, des ouvrages font état que les symptômes associés à la douleur thoracique dans le SCA peuvent être : essoufflement, nausées, vomissements, des étourdissements ou une perte de conscience. Ces signes pourraient être alors les témoins d'une ischémie myocardique ou le reflet d'une atteinte myocardique plus importante dans l'anaphylaxie aux hyménoptères.

Dans notre étude, nous avons considéré l'ECG comme un outil de diagnostic clinique car certains médecins généralistes en disposent. De manière concordante avec les données de la littérature, dans le SK secondaire aux hyménoptères comme dans ceux toutes causes confondues, le SCA ST+ inférieur et antérieur sont plus fréquents (19), en faveur d'une atteinte des grosses artères épiscopales. Dans la littérature, les pensées sont divergentes, et d'autres auteurs mettent en avant

une possible obstruction microvasculaire des petites artères sous-endocardiques comme phénomène physiopathologique en cause dans le SK(17).

Notre étude a soulevé une autre particularité dans les tableaux cliniques possibles. Le SCA est parfois survenu de manière isolée à distance des autres signes d'hypersensibilité. Un SCA isolé peut donc être l'expression d'un SK dans le cadre d'une réaction biphasique même si les symptômes initiaux ont disparu, et en l'absence de signes associés concomitants. Pour l'un des cas, le diagnostic de SK a été porté simplement sur la survenue d'un SCA 6 h après la piqûre sans signe associé. Vu le délai avec la piqûre, il peut s'agir d'une réaction d'hypersensibilité semi-retardée mais cette présentation invite à savoir si un SCA isolé survenant après un potentiel allergène (le venin d'hyménoptère) doit être considéré comme un SK (SCA allergique). Dans cette configuration, les SK secondaires à des piqûres d'hyménoptères seraient plus nombreux que les cas inclus, car sur Pubmed, nous avons recensé 7 cas de SCA supplémentaires après une piqûre d'hyménoptère que vous trouverez en **Annexe 9**. Ceci impliquerait que lorsqu'un patient se présente avec une symptomatologie de SCA, le praticien devrait penser à rechercher dans son interrogatoire une piqûre d'hyménoptère parmi les facteurs déclenchants pour ne pas méconnaître un SK.

L'autre imprécision de la définition de SK est la place de l'arythmie. Pour un des patients, le diagnostic de SK a été porté sur un bloc trifasciculaire avec BAV paroxystique ayant nécessité la pose d'un pace maker permanent. Le spasme coronarien mis en cause n'a cependant jamais été visualisé à la coronarographie. L'arythmie est difficile à qualifier de SK car elle peut être plurifactorielle : elle peut faire partie des complications du SCA, elle peut être une complication du choc (arythmie de reperfusion) mais elle peut être également la conséquence des médiateurs de l'anaphylaxie sans spasme coronarien puisque l'histamine elle-même peut être responsable de BAV via le récepteur H1(55), et d'autres composants du venin sont des neurotoxiques avec une potentielle action sur le tissu nerveux myocardique.

Dans les cas typiques où le patient présente une douleur thoracique associée à une réaction cutanée allergique ou un bronchospasme, suite à une piqûre, le diagnostic est facilement évoqué. Cependant dans bon nombre de situations, le tableau est équivoque et le SK négligé. En effet, en cas d'état de choc associé, de syncope ou d'ACR, le diagnostic de choc anaphylactique est souvent porté en première intention. Ce diagnostic conduit d'une part à l'utilisation d'épinéphrine pourtant controversée dans le SK, et d'autre part à l'absence de prise en charge cardiologique complémentaire. Ceci peut aboutir à des séquelles et des complications non anticipées (thrombus apical, arythmie, ...).

Dans cette situation, à mon sens, il faut avoir tout simplement à l'esprit que le même médiateur peut intervenir sur différents aspects du système cardiovasculaire. L'histamine par exemple, peut induire un vasospasme coronarien surtout en cas de dysfonction endothéliale. Elle être aussi responsable d'une arythmie (BAV via le récepteur H1, tachycardie via H2). Elle peut également provoquer une extravasation plasmatique à l'origine d'une hypovolémie, voir une vasodilatation périphérique avec vasoplégie dans certains cas(53,55).

L'atteinte cardiovasculaire au décours d'une réaction d'hypersensibilité peut donc être plurifactorielle. Un choc hypovolémique ou distributif pouvant être concomitant d'un SCA par vasospasme ou rupture de plaque, aucun élément ne devrait être négligé dans la prise en charge thérapeutique.

Enfin, la cardiotoxicité de certains composants du venin d'hyménoptère est bien connue, mais les études expérimentales utilisent souvent la dose létale 50. Il est alors difficile de connaître l'impact sur les coronaires et le système cardiovasculaire d'une dose de venin correspondant à un faible nombre de piqûres chez un patient non allergique. Ces données auraient un intérêt, surtout, dans différents contextes tels que : la mastocytose, la diffusion du venin dans une artériole. Également dans certaines situations où l'effet du venin, se cumule à celui de certains traitements ou de facteurs histaminolibérateurs. Ce dernier phénomène est déjà décrit dans certaines anaphylaxies digestives qui se déclenchent uniquement si un autre facteur concomitant comme le sport se surajoute (autrefois nommé « summation anaphylaxis »).

Ces tableaux atypiques, le manque de précision de la définition du SK dans certains domaines, le manque d'études sur les effets cardiovasculaires des venins en dehors de doses létales ou de contexte allergique, la négligence de l'existence du SK en contexte de choc « anaphylactique », mènent à des erreurs diagnostiques et un sous-diagnostic. La nécessité d'élucider toutes ces situations a conduit plusieurs auteurs à discuter toutes ces hypothèses sans conclure à un diagnostic. Vous trouverez en **Annexe 8**, 15 cas supplémentaires qui pourraient être des SK. En **Annexe 10**, vous trouverez 6 cas publiés, intéressants dans la réflexion sur la présentation clinique des diagnostics différentiels.

Bien que ce ne soit pas l'objectif principal de notre étude, nos observations suggèrent que les patients qui développent un SK auront besoin d'un contrôle précoce de leur réaction allergique systémique avec des corticostéroïdes, des antihistaminiques, un remplissage, et selon les situations, de l'oxygène, de la nitroglycérine et des antithrombotiques, avant un traitement définitif dans un site de cardiologie interventionnelle par cathétérisme cardiaque.

Plus précisément, dans cette situation où l'utilisation d'adrénaline est très controversée, l'utilisation en association de l'hydrocortisone au-delà de 200mg et d'antiH1 IV (souvent du type chlorphenamine 10 mg), semble pouvoir rétablir une stabilité hémodynamique en cas de choc, améliorer la symptomatologie clinique du SCA et éviter la formation d'un thrombus ou rupture de plaque en cas de lésion coronarienne préexistante.

Une prise en charge spécifique du SCA de type thrombolyse ou coronarographie interventionnelle percutanée (PCI) semble cependant souvent nécessaire dans ce contexte où de nombreux facteurs concourent à une situation thrombogène. De même, nous pensons que la prise d'un anticoagulant ou d'un antiagrégant plaquettaire au long cours ne doit pas être un frein à notre démarche. Comme nous avons pu le voir dans certains cas, l'un et l'autre n'empêchent pas forcément la formation de thrombus. Il se peut que le contexte inflammatoire aigu puisse venir déséquilibrer et

modifier la métabolisation de ces traitements, notamment des anticoagulants, comme c'est le cas et lors d'infections.

Nous avons pu constater que l'utilisation de dérivés nitrés IV avec des antiH1 IV, ou avec des inhibiteurs calciques IV, pouvait dans certains cas dégrader le patient dans une situation hémodynamique précaire. Il semble donc qu'il faille peser le B/R de certaines associations si la tension artérielle n'est pas suffisante. De plus, le vasospasme n'a été visualisé que pour un patient, ce qui pourrait nous faire penser que les conséquences su SK sont surtout en lien avec la mise en jeu de phénomènes thrombogènes locaux et le vasospasme simplement transitoire.

Nos observations sont concordantes avec les données de la littérature. Kounis lui-même a publié une revue en 2016 dans laquelle les grandes lignes directrices de la prise en charge du SK1 sont : Hydrocortisone à la dose de 1-2 mg/kg/jour associé à antiH1 et antiH2 de type Diphenhydramine (1-2mg/kg) et ranitidine (1 mg/kg). Il parle du bénéfice éventuel des antivasospastiques mais invite à des précautions en cas de tension artérielle limite par voie parentérale. Les antiH1 doivent être perfusés lentement pour éviter l'hypotension et les dérivés nitrés par voie orale ou sublinguale. Dans le SK2, il invite également à démarrer la prise en charge par l'association corticostéroïde et antihistaminique. Dans des cas d'extrême gravité, si l'épinéphrine est vraiment nécessaire il préconise une spécialité sans sulfites et alerte sur une potentielle aggravation de la dégranulation mastocytaire connue par les antalgiques opioïdes et le paracétamol IV (10).

Au décours de notre travail, nous avons pu noter l'absence de suivi spécialisé ou de bilan étiologique pour de nombreux patients : absence de bilan allergologique pour les venins d'hyménoptères et les allergies croisés, REMA score pour la mastocytose, bilan de thrombophilie chez le sujet jeune, tests à la recherche d'une dysfonction endothéliale chronique en cas de SK1.

Cette démarche semble pourtant indispensable pour choisir la stratégie de prévention secondaire la plus adaptée et les praticiens devraient être sensibilisés. En effet, en cas d'allergie, l'immunothérapie spécifique (ITS) est efficace pour environ 80% des patients(87). Concernant la mastocytose des anti-dégranulants sont expérimentés (stabilisateurs mastocytaires comme le Cromoglycate de sodium, anti-leucotriènes...) (88). En cas de dysfonction endothéliale, selon les tests positifs et le contexte, différentes options thérapeutiques sont possibles allant de l'arrêt du tabac et de la prévention cardiovasculaire classique des patients coronariens, à , selon les cas, l'utilisation de bêtabloquants, l'association de deux inhibiteurs calciques, des inhibiteurs des Rho-kinase sont à l'étude, voir un traitement corticoïde pour certains (60).

4.3 Forces et faiblesses de l'étude

L'originalité et l'importance de ce travail réside dans le fait qu'il s'attache à dégager des critères diagnostiques à la portée du praticien du soin primaire. Ce dernier ne disposant que de son interrogatoire, de sa clinique et éventuellement de son ECG pour diagnostiquer, et prendre en charge une entité très peu connue et pouvant engager le pronostic vital à très court terme. Bien que des examens complémentaires soit nécessaires (enzymes cardiaques, ETT, coronarographie, échographie endovasculaire...) pour confirmer le SK, préciser le type, et éliminer les diagnostics différentiels

(malaise vagal, takotsubo, ...), notre travail a permis de dresser un profil des patients à risque, décrire des tableaux cliniques potentiels et de pointer du doigt des éléments qui ne doivent pas pousser le clinicien à récuser le diagnostic.

Cette revue a l'avantage d'avoir été exhaustive et les éléments descriptifs ayant permis notre analyse ont été mis en Annexe dans un souci de transparence. Les résultats sont le fruit de l'analyse de la publication de séries de cas unique ou multiples comptabilisant 23 patients. Ce faible nombre de patients ne permet pas de conclure avec un haut niveau de preuve sur la sensibilité et spécificité diagnostique de certains symptômes mais ces premiers éléments peuvent orienter le praticien.

Les biais de notre étude sont en lien d'une part avec l'absence dans la littérature d'études prospectives ou rétrospectives de qualité, d'autre part à la description des auteurs. Des éléments concernant les antécédents ou la description clinique ont pu être oubliés ou non précisés dans la synthèse descriptive. Nous avons tenu compte de ces biais dans l'analyse, et pour minimiser au maximum des biais d'interprétation supplémentaires, nous avons précisé notre méthode d'analyse avant chaque tableau.

4.4 Perspectives

Notre travail montre la nécessité d'intégrer le SK dans les recommandations et les classifications de l'anaphylaxie si l'on veut diffuser sa connaissance. Il a mis l'accent également sur le fait qu'il est important de tenir compte des particularités du facteur déclenchant, ici le venin d'hyménoptère. Il serait intéressant, à partir de nos résultats, d'établir un questionnaire standardisé présent dans les logiciels, que les professionnels rempliraient systématiquement en France. Cela pourrait servir de base pour des études ultérieures à plus grande échelle, sur les réactions aux venins d'hyménoptères.

Pour améliorer la pertinence du questionnaire, il serait souhaitable, dans le prolongement de cette étude, d'analyser les 22 cas supplémentaires référencés en **Annexe 8 et 9**, et de comparer nos résultats à la présentation clinique des SK secondaires à d'autres allergènes, mais également à celle des SCA non allergiques. Cette procédure permettrait une étude rétrospective de qualité, et des études épidémiologiques pour améliorer nos connaissances et surtout permettre de poser un cadre diagnostique et thérapeutique dans les recommandations de la SFMU.

Dans notre étude, il nous manquait des données concernant les effets cardiotoxiques des venins d'hyménoptères à des doses correspondant à un faible nombre de piqûres et en dehors d'une allergie. Elles nous auraient permis de mieux analyser les données et d'améliorer les connaissances physiopathologiques du SK secondaire aux hyménoptères. Des études expérimentales seraient nécessaires pour confirmer également les lignes thérapeutiques données par l'observation des cas décrits dans la littérature remettant au premier plan l'association corticostéroïdes et antihistaminiques, alors que le traitement de première intention, malgré l'absence d'études dans le contexte de l'anaphylaxie(2) est l'épinéphrine IM. Cette dernière est pourtant controversée depuis longtemps lors de la survenue de SCA dans un contexte d'anaphylaxie, en raison d'une potentielle aggravation du spasme coronarien(61).

Une visée plus lointaine avait déjà été pressentie par Kounis dans ses précédentes publications. Puisque des voies communes ont été établies entre SK et SCA non allergique, cela ouvre une perspective sur des thérapeutiques communes(26). Ainsi, si l'association hydrocortisone et antihistaminique IV confirmait son bénéfice, peut être que la mise au point de galéniques IM, permettrait au médecin généraliste de campagne, loin d'un centre hospitalier, d'éviter l'aggravation d'un patient souffrant d'un SCA non allergique, en attendant une prise en charge spécialisée.

5. Conclusion

Le syndrome de Kounis (SK) secondaire à un hyménoptère est une entité grave, peu connue des cliniciens. Une meilleure reconnaissance de ce syndrome est primordiale pour une prise en charge appropriée. En ce sens, les recommandations devraient être révisées et intégrer le SK dans les critères de diagnostic clinique de l'anaphylaxie d'une part, et tenir compte de la singularité de chaque allergène d'autre part, comme le fait la classification de Müller spécifique aux hyménoptères. D'autres études sont nécessaires pour comprendre la part de responsabilité des différents médiateurs impliqués (toxicité propre du venin, allergie, terrain...) dans la présentation clinique, mais dans ce contexte, le praticien doit surtout avoir à l'esprit que l'atteinte cardiovasculaire peut-être multifactorielle. Elle implique la prise en charge à la fois d'une hypovolémie relative ou vraie, d'une éventuelle vasoplégie et d'une possible ischémie myocardique concomitante (syndrome de Kounis), sans se focaliser sur le « choc anaphylactique ».

Notre étude nous amène à penser que tout signe ou symptôme d'atteinte cardiovasculaire (syncope, malaise, collapsus, hypotension, douleur ou gêne thoracique), après une piqûre d'hyménoptère doit conduire le praticien à évoquer et éliminer un SK, même en l'absence de signe cutané allergique ou de FDRCV, d'autant plus si ce tableau se présente chez un homme âgé entre 51 et 70 ans, tabagique et présentant des prodromes de malaise (vertiges, pâleur, sueurs, nausées, vomissements, faiblesse). Il est impératif de traiter le SK comme une entité distincte devant associer traitement de l'anaphylaxie au traitement conventionnel du SCA. Nous retiendrons simplement, la nécessité d'orienter le patient vers un hôpital équipé d'un plateau de cardiologie interventionnelle. En l'absence d'ACR et d'état de choc profond, la littérature invite à reconsidérer le B/R de l'épinéphrine IM en première intention au profit de l'association hydrocortisone et antihistaminique par voie parentérale, sans négliger les gestes permettant le maintien de la pression artérielle (position de Tredelenbourg, remplissage). Si notre revue a permis de dégager des pistes, d'autres études sont nécessaires pour poser un cadre diagnostique et thérapeutique clair. Un diagnostic de SK après une piqûre d'hyménoptère devrait également aboutir à un bilan étiologique allergologique, thrombophilie, mastocytose, dysfonction endothéliale, afin de définir la meilleure stratégie de prévention secondaire (immunothérapie spécifique, stabilisateurs mastocytaires, différentes options selon les tests de dysfonction endothéliale, prévention cardiovasculaire classique).

Des études rétrospectives et épidémiologiques, à l'aide d'un questionnaire standardisé diffusé aux professionnels de santé permettraient d'améliorer nos connaissances.

6. Annexes

Annexe 1 :

Le tableau ci-dessous répertorie les connaissances sur les doses létales de venin d'hyménoptères pour une personne de 70 kg, d'après des calculs basés sur les études expérimentales réalisées sur des souris. (Les espèces connues pour être responsables des décès dus à l'envenimation toxique plutôt qu'à des réactions allergiques sont indiquées en gras).

Tableau IX : Doses létales de venin sur un humain, selon l'espèce d'hyménoptère (42)

Taxon	Espèces	LD ₅₀ (mg/kg)	µg de venin par insecte	La capacité létale humaine**	Nombre de piqûres pour la dose létale LD ₅₀
HYMENOPTERES SOCIAUX					
APIDAE	Bombus sonorus (bumble bee)	12	760	63	1105
	Apis mellifera (honey bee)	2.8	160	57	1225
VESPIDAE	Vespa mandarinia (giant hornet)	4.4	1420	323	220
	Polistes arizonensis (paper wasp)	2	170	85	820
	Dolichovespula maculata (baldfaced hornet)	6.1	300	49	1420
	Vespula germanica (yellowjacket)	2.9	130	44	1560
HYMENOPTERES SOLITAIRES					
APIDAE	Xylocopa californica (carpenter bee)	14	420	30	2330

**La capacité létale est le poids du mammifère (en grammes) qui recevrait une dose létale médiane de venin s'il avait reçu tout le venin d'un seul insecte, LD 50: dose létale 50

Annexe 2 :

Tableau X : Correspondance nom scientifique et nom commun des hyménoptères. *Adapté de (89)*

Famille	Genre	Nom scientifique	Nom commun (USA)	Nom commun (Grande Bretagne)	Nom commun (Français)
Apidae	Apis	<i>A. mellifera</i>	Honeybee	Honeybee	Abeille
	Bombus	<i>Bombus spp</i>	Bumblebee	Bumblebee	Bourdon
		<i>Megabombus spp</i>			
Vespidae	Vespinae				
	Vespula	<i>V. germanica</i>	Yellow jacket	Wasp	Guêpe
		<i>V. vulgaris</i>			
	Dolichovespula	<i>D. maculata</i>	White-faced/ Bald-faced hornet	Wasp	Guêpe (faux frelon)
		<i>D. arenaria</i>	Yellow hornet		
	Vespa	<i>V. crabro</i>	European hornet	Hornet	Frelon
	Polistinae				
Polistes	<i>P. dominulus</i>	Paper Wasp	Wasp	Poliste/ guêpe poliste	
	<i>P. gallicus</i>				
	<i>P. nimpha</i>				
Formicidae	Solenopsis	<i>S. invicta</i>	(Red imported) fire ant		

Annexe 3 : Résumés descriptifs des 23 cas inclus dans l'analyse

Vous trouverez pour chacun des cas, des remarques personnelles sur des pistes de réflexion éventuelles, qui ne sont en aucun cas des affirmations mais des suggestions.

Cas n°1 : Forme protractée d'anaphylaxie dont l'expression est un SK1 isolé, 48 h après une piqûre de guêpe, associée à la découverte fortuite de ponts myocardiques (36).

Il s'agit d'un homme de 68 ans, tabagique à 25 PA sans autre ATCD ni traitement en cours ayant présenté des signes généraux de malaise (vertiges, étourdissements, vision floue) avec une douleur thoracique très brève, plusieurs minutes après avoir été piqué par une guêpe. Il est traité par hydrocortisone et épinéphrine pour une probable anaphylaxie.

48 h après, il présente une douleur thoracique isolée, sévère, constrictive avec irradiation dans le cou et les épaules accompagnée de nausées et dyspnée. Le diagnostic de SCA ST + inférolatéral (troponine positive) est porté par l'ECG et l'ETT, mais l'angiographie en urgence retrouve des coronaires saines avec découverte fortuite de ponts myocardiques. Il est traité par double antiagrégation plaquettaire et son traitement de sortie comporte un inhibiteur calcique, aspirine et statine. Le bilan allergologique est en cours pour discuter d'une ITS (immunothérapie spécifique).

L'auteur conclut à un SK1 associé à des ponts myocardiques. Des biomarqueurs de SK sont en cours de recherche : PGD2, CD63, carboxypeptidase, IL4, IL6, CRP.

Remarques : Nous pouvons constater qu'il s'agit d'une réaction d'hypersensibilité immédiate sans signes cutanés allergiques et avec des signes d'ischémie myocardique initialement présents bien que fugaces. La TA n'est pas précisée mais l'utilisation d'adrénaline suppose une atteinte cardiovasculaire ou respiratoire sévère au moment du malaise. Le titre de l'auteur parle d'une forme protractée, sans autre signe d'anaphylaxie en dehors du SCA 48 h après.

Dans la littérature, la réaction biphasique survient habituellement 4 à 12 heures après les premiers symptômes, 72 heures au maximum, et peut être plus sévère que les manifestations initiales. Elle pourrait être favorisée par un retard ou un défaut d'administration d'adrénaline ou de corticoïdes (2) mais ce n'est pas le cas ici. La mastocytose n'a pas été évoquée. Le patient est tabagique et pourrait avoir une dysfonction endothéliale sous-jacente ayant favorisé le spasme coronarien.

Cas n°2 : Probable SK2 sur rupture de plaque, d'aggravation progressive dans un contexte de réaction anaphylactique, compliquée d'un ACR après les traitements anti-allergiques, anti-ischémiques et vasodilatateurs mais sans adrénaline (64).

Un homme de 45 ans, tabagique à 38 PA, atopique et ayant déjà eu plusieurs piqûres de guêpe par le passé sans réaction, présente des signes cutanés allergiques (urticaire généralisée) et des signes généraux de malaise (vertiges, étourdissements), quelques minutes après une piqûre de guêpe. 10 min après, il présente des signes atypiques d'ischémie myocardique à type de lourdeur de la main G avec aggravation progressive dans les 3 h à type de douleur dans tout le bras G, l'épaule et

le dos, accompagnés progressivement de signes de malaise (tremblements, froid, sueurs, faiblesse), et de bas débit cérébral (léthargie). Tout ceci mène au diagnostic de SCA ST+ antérolatéral étendu, troponine positive, au décours d'une réaction anaphylactique.

Après les premiers traitements (10 mg de chlorphénamine IV, 500 µg de glycéryl trinitrate sublingual, 300 mg d'aspirine per os et 10 mg de morphine IV), il présente une perte de connaissance avec ACR sur FV, récupéré après un CEE. Après la réanimation, sa TA est normale (137/99 mm Hg) et il présente une légère tachycardie sans hypoxémie. La coronarographie retrouve une occlusion complète de l'IVA proximale avec thrombus sur plaque ulcérée traité par angioplastie et stent actif, sans autre lésion visible à l'OCT.

Le bilan allergologique retrouve une double sensibilisation RAST grade 1 pour les faux frelons et RAST grade 5 pour les guêpes.

L'auteur conclut à un probable SK2 sur rupture de plaque suite à la découverte d'une plaque athéromateuse sur le site de l'occlusion, chez un homme en bonne santé ayant présenté un rash urticarien généralisé après une piqûre de guêpe et antérieurement sensibilisé. Il pense que l'utilisation de la chlorphénamine a pu favoriser l'arrêt cardiaque en raison du potentiel pro-arythmogène des antihistaminiques. Il fait constater et à juste titre que la morphine devrait être utilisée avec précautions dans ces situations car les opioïdes peuvent induire une dégranulation mastocytaire qui peut aggraver l'état initial.

Remarques : Le patient a présenté une réaction d'hypersensibilité immédiate avec des signes cutanés allergiques, des signes généraux de malaise et des signes d'ischémie myocardique atypique qui ne sont pas répertoriés dans la classification de Sampson et al. pour parler d'anaphylaxie. L'aggravation progressive des signes d'ischémie et de bas débit cérébral nous permettent ultérieurement de parler d'anaphylaxie systémique voire de forme protractée qui correspond à une aggravation progressive sur les 3 h. Une fois de plus les signes d'ischémie sont accompagnés de signes de malaise.

Nous pouvons noter qu'il s'agit d'un homme jeune sans facteur de risque cardiovasculaire en dehors du tabac, et l'importance de réaliser un ECG même sur des signes frustrés comme une lourdeur de main G.

Les auteurs ont du mal à mettre en avant dans leur présentation que le tabac est un FDRCV. A mon sens la réaction d'hypersensibilité immédiate a pu occasionner une baisse de TA transitoire provoquant un vasospasme coronarien ayant favorisé la rupture de plaque sur une artère pathologique. Une meilleure connaissance du SK par les cliniciens permettra d'éviter un retard dans la prise en charge. Si les dérivés nitrés avaient été utilisés au stade de lourdeur de la main G, après avoir réalisé un ECG, cette thérapeutique aurait peut-être pu éviter la rupture de plaque. Par contre, à un stade avancé, où les signes d'ischémies sont intenses, prolongés (> 20 min), accompagnés de signes cliniques de bas débit, nous pouvons constater que certaines thérapeutiques contribuent possiblement à aggraver la situation.

La voie d'administration est à prendre en compte. L'utilisation d'antiH1 par voie IV qui est la voie la plus arythmogène et génératrice d'hypotension avec un dérivé nitré vasodilatateur en

présence de signes d'ischémie prolongée (3h après le début des symptômes) a probablement conduit à l'ACR.

L'histamine est vasoconstrictrice coronarienne mais un spasme prolongé peut se compliquer d'un thrombus avec ou sans rupture de plaque. Dans ces cas, il faut peser le B/R et préserver la stabilité hémodynamique par une prise en charge interventionnelle en première intention avant d'administrer certains traitements anti-allergiques susceptibles d'aggraver l'hémodynamique ou choisir la voie d'administration la plus adaptée.

En revanche, la corticothérapie n'a pas été utilisée. Son efficacité pharmacocinétique plus tardive ayant pour but d'éviter les rebonds, son administration aurait pu se discuter. Un antiH1 SC ou per os aurait peut-être été plus efficace sur les symptômes généraux mais non pas cardiaques.

D'autre part, concernant les ATCD, il peut paraître surprenant que sur d'anciennes piqûres de guêpes, ce patient atopique n'ait développé aucune réaction. Peut-être prenait-il des anti-H1 pour sa rhinite ou son asthme. Dans ce cas, l'adrénaline n'a pas été utilisée et ne peut être mise en cause dans l'ACR ni le SK.

Lors de l'admission, après la réanimation, la TA est à 137/99, Fc 111 bpm : la PAD augmentée et la tachycardie sont en faveur d'un mécanisme de vasoconstriction artériolaire périphérique (non pas de vasoplégie) et d'une adaptation pour maintenir la précharge (Fc augmentée) avec une PAS maintenue. Le tableau peut être en faveur d'un choc cardiogénique associé à un choc hypovolémique expliquant peut-être l'absence d'OAP que l'on peut voir dans une défaillance aigüe importante de la fonction cardiaque.

Ici le remplissage ou la position de Trendelenbourg n'ont pas été mis en œuvre pour prévenir une hypovolémie relative ou vrai. Si la PAS chute et que la diastolique reste stable ou augmentée, cela signifie qu'il y a besoin de maintenir la précharge, et cela s'accompagne en général d'une augmentation de la Fc. En présence d'une bradycardie paradoxale sur hypovolémie importante ou BAV II ou III dans certains SCA, je pense qu'il faudrait peut-être reconsidérer l'utilisation des dérivés nitrés et des antihistaminiques par voie IV.

Cas n°3: ACR récupéré après adrénaline IV et diagnostic de SK1 transitoire post-réanimation, résolutif après remplissage, corticothérapie, dérivés nitrés et inhibiteur calcique bradycardisant(66).

Un homme de 51 ans ayant comme seul ATCD un tabagisme actif à 10 PA et des piqûres d'hyménoptères sans réaction, a été victime d'un ACR quelques minutes après avoir été piqué par un hyménoptère sur le gros orteil G.

La réanimation a nécessité au bout de 4 min, 1 mg d'épinéphrine IV en raison d'un rythme non choquable. En post-procédure, le patient présente un rash cutané allergique de tout le pied G et l'ECG retrouve une tachycardie sinusale à 140 bpm, avec un SCA ST+ inférieur troponine négative, alors que la TA est normale à 140/80 mm Hg et une saturation en oxygène à 94%. Le bilan biologique prélevé pendant l'ACR retrouvait une hypoxémie, une hypercapnie avec acidose métabolique et respiratoire. Il a bénéficié par la suite d'un remplissage, une corticothérapie, d'antihistaminiques, de dérivés nitrés et Vérapamil. Quelques minutes après ces traitements, l'ECG s'est normalisé et il a été

placé en hypothermie thérapeutique. La coronarographie réalisée au 6^e jour était normale et le test de provocation du spasme coronarien n'a pas été réalisé.

L'auteur conclut que le spasme coronarien est la cause principale du SCA et dans ce contexte pose le diagnostic de SK1. Il pense que la principale cause de l'ACR est une réaction allergique sévère.

Remarques :

- Une fois de plus, il s'agit d'un homme tabagique donc avec une possible dysfonction endothéliale.

- Cliniquement, il a présenté une réaction locale étendue (LLR) et un ACR avec une hypoxémie sévère. Le diagnostic de SCA a été posé après la réanimation donc après l'adrénaline IV, en contexte de tachycardie sinusale et fut transitoire car rapidement résolutif après les dérivés nitrés et le Vérapamil (inhibiteur calcique bradycardisant antivasospastique) qui ont tous deux un effet chronotrope et dromotrope négatif en plus de l'effet vasodilatateur.

- Ce cas met en avant les limites de la définition du SK. Si on se base sur le fait qu'il s'agit d'un SCA transitoire à coronaires saines au décours d'un épisode d'hypersensibilité aigüe, cet épisode répond à la définition du syndrome de Kounis de type I. Si on s'en réfère au mécanisme physiopathologique mettant en avant que le spasme coronaire est secondaire aux médiateurs de la dégranulation mastocytaire, on ne peut pas affirmer qu'il s'agit d'un SK. En effet, on ne peut savoir si le SCA a engendré l'ACR ou, si le spasme et l'ischémie myocardique sont fonctionnelles en lien avec la durée de l'ACR, l'épinéphrine IV, la tachycardie sinusale qui diminue le temps de diastole. Si la dernière hypothèse est retenue, nous pouvons facilement comprendre pourquoi le SCA s'est résolu quelques minutes après l'administration de dérivés nitrés vasodilatateurs avec le vérapamil bradycardisant et anti-angineux.

L'effet favorable de l'administration d'adrénaline IV sur l'ACR n'est pas en faveur d'un spasme coronaire initial car l'adrénaline IV peut aggraver le spasme coronaire. Le SK doit-il être un diagnostic clinique ou physiopathologique ? Nous serions également en droit de nous demander si le spasme coronarien et l'ACR sont secondaires à un choc anaphylactique, une hypotension pouvant engendrer un spasme paradoxal coronaire en cas de dysfonction endothéliale. Auquel cas nous retrouvons l'intérêt des vasopresseurs et du remplissage effectué.

Après la réanimation, l'hémodynamique est stable avec une tachycardie pouvant être compensatrice de l'hypoxie mais la saturation est à 94 %. Serait-ce la détresse respiratoire et non pas le choc anaphylactique qui aurait provoqué l'ACR ?

Dans un SCA survenant au décours d'une réaction anaphylactique les mécanismes physiopathologiques impliqués peuvent être multiples. Je pense que la position de Trendelenbourg et un remplissage sont indispensables pour prévenir au moins une participation hypovolémique. De même, si la TA est basse, je pense qu'il faut peut-être éviter les antihistaminiques IV, les vasodilatateurs et privilégier des anticoagulants avec une prise en charge interventionnelle. La corticothérapie à bonne dose peut avoir sa place.

Cas n°4 : Réaction anaphylactique compliquée d'un choc ayant nécessité 2 injections d'adrénaline SC et un remplissage. SK1 isolé 5 h après, confirmé par un spasme à la coronarographie, ayant répondu aux dérivés nitrés. Une tryptase et des IGE élevées sont en faveur d'un SCA allergique IGE médié (67).

Un homme de 64 ans, dont les ATCD ne sont pas précisés a présenté après 3-4 piqûres de guêpe des signes cutanés allergiques (rash et prurit diffus) accompagnés de signes généraux de malaise (céphalée, vision flou, vertiges) avec palpitations, mal de gorge et stridor. L'examen ne montrait pas de signes de choc mais une TA basse à 105/75 mm Hg avec une légère tachycardie compensatrice à 108 bpm, une saturation en oxygène normale et un ECG initial normal.

Malgré une première ligne thérapeutique par 60 mg de méthylprednisolone IV, 10 mg de dexchlorphénamine IV et 0.5 mg d'adrénaline SC, le patient évolue vers un état de choc (TA : 85 mm Hg). Il répond très bien au remplissage vasculaire, 200 mg d'hydrocortisone IV et une nouvelle injection de 0.5 mg d'adrénaline SC avec disparition de tous les symptômes allergiques. 5 h après ce dernier traitement, il présente une douleur thoracique précordiale sévère qui répond bien à la nitroglycérine IV avec SCA ST- inférolatéral troponine négative, qui grâce aux dosages successifs pour la cinétique de la tryptase et des IGE est mis en relation avec la réaction allergique. La coronarographie confirme un spasme de l'artère coronaire G principale, résolutif après nitroglycérine IV. Le patient sort avec de l'amlodipine et le bilan allergologique retrouve une double sensibilisation pour *Polistes dominula* et *Vespula species* pour laquelle il démarre une immunothérapie spécifique (ITS).

L'auteur conclut à un SK1 en lien avec une réaction allergique biphasique car au moment de la douleur, la tryptase et les IGE sont augmentées. Malgré les 2 doses d'adrénaline SC, ce n'est pas en faveur d'un effet indésirable car dans les études, le pic plasmatique de l'adrénaline SC est à 2 h après l'injection et la douleur thoracique survient ici 5 h après. L'auteur recommande donc une surveillance d'au moins 8 h suite à une anaphylaxie voir 24 h chez des patients à risque (asthme, ATCD de réaction biphasique, facteur déclenchant inconnu, hypotendu au début ou forme protractée d'anaphylaxie).

Remarques : Je suis en accord avec les conclusions de l'auteur d'autant plus que dans ce cas le spasme coronarien est confirmé par la coronarographie. Ce patient a bien présenté une réaction anaphylactique initiale avec ECG normal qui justifiait l'adrénaline sans contre-indication cardiaque. La TA était normale basse avec une tachycardie compensatrice et une diastolique conservée, ce qui peut indiquer une petite hypovolémie mais sans vasoplégie. On peut alors se demander si l'administration de l'anti-H1 par voie IV pourvoyeur d'hypotension transitoire, sans remplissage associé (pour maintenir la précharge) n'aurait pas dû être différée, ou, si une voie moins à risque d'hypotension aurait dû être privilégiée. D'ailleurs, la TA s'est dégradée malgré l'adrénaline SC. Le patient a bien répondu après la 2^e injection associée au remplissage et à l'hydrocortisone. Pour éviter la réaction biphasique lors d'une première phase sévère, n'y-aurait-il pas un intérêt à mettre en place un PSE de corticoïdes ?

Le stridor évoquant un œdème laryngé et le mal de gorge sont des signes cliniques difficiles à interpréter. Ils peuvent être en relation avec une atteinte cardiaque ou respiratoire locale mais la

saturation en oxygène était normale, et la localisation des piqûres n'est pas précisée. Le mal de gorge aurait pu évoquer une ischémie transitoire avec forme biphasique plus sévère sous forme de SCA. Nous pouvons constater dans ce cas comme dans le premier, que le SCA lorsqu'il survient, est isolé sans aucun autre signe d'allergie et pourrait donc à lui seul être l'expression d'une forme biphasique (atteinte d'organe et non systémique). Nous pouvons noter qu'au final l'adrénaline SC ne suffit pas à contrebalancer une TA instable en l'absence de remplissage et qu'il est nécessaire de peser le B/R de certaines thérapeutiques pouvant compromettre l'hémodynamique.

Cas n°5: Tableau d'anaphylaxie sur piqûres multiples d'abeilles, sans choc mais rapidement accompagné d'un SK2 n'ayant pas répondu aux dérivés nitrés mais à la thrombolyse, chez un homme jeune tabagique et asthmatique (13).

Il s'agit d'un homme de 41 ans, tabagique, addict aux opiacés et asthmatique. Il a présenté une courte période d'étourdissements, une réaction cutanée allergique locale étendue (rash cutané érythémateux généralisé de la face, du cou, de la région thoracique) et des difficultés respiratoires (wheezing) après avoir été piqué par plusieurs abeilles à la tête et au cou. Rapidement, il développe une douleur thoracique rétrosternale irradiant dans les 2 bras, accompagnée de signes généraux de malaise (pâleur, sueurs, nausées et vomissements) au décours duquel le diagnostic de SCA ST + inféro-postérieur troponine positive est posé. Il n'y avait pas de choc (TA 115/75 mm Hg) mais une légère tachycardie sinusale avec une Saturation en oxygène normale.

Il a d'abord été traité par 325 mg d'aspirine IV, 10 mg de morphine, 10 mg de chlorpheniramine, et 1.2 µg/kg/min de nitroglycérine, mais l'ECG ne s'est normalisé qu'après la thrombolyse par Streptokinase. La coronarographie retrouve simplement une lésion non significative dans la partie proximale de la coronaire D et le patient sort le 6^e jour sous aspirine, clopidogrel, bêtabloquant, inhibiteur de l'enzyme de conversion, Nitrocantin 2.6 mg et statine.

L'auteur conclut à un SK2

Remarques :

Le principal facteur limitant dans l'analyse de ce cas est le nombre de piqûres d'abeilles. Ce dernier ne permet pas de faire la part entre une réaction toxique ou anaphylactique. Malgré tout, la présentation clinique globale n'est pas en faveur d'un tableau d'envenimation massive. Une fois de plus il s'agit d'un homme jeune mais tabagique donc avec une possible dysfonction endothéliale, qui plus est addict aux opiacés qui sont des histaminolibérateurs sur un terrain asthmatique.

Il a présenté une réaction d'hypersensibilité immédiate de type anaphylactique, soit en lien avec une véritable allergie soit en lien avec un nombre important de piqûres dont le résultat est identique avec des signes d'histaminolibération cutanée et des signes respiratoires. Le tableau d'anaphylaxie initiale s'est rapidement complété par un SCA qui cette fois encore est accompagné de signes de malaise. Le traitement initial de l'anaphylaxie, et à juste titre, n'a pas comporté d'adrénaline. Pour autant, l'antiH1, les dérivés nitrés et l'antiagrégant plaquettaire n'ont pas amélioré les symptômes.

La réponse à la thrombolyse prouve qu'un thrombus peut se former très rapidement sur un spasme coronarien initial. Dans ce cas, l'association dérivés nitrés et antiH1 n'a pas engendré d'état de choc ni d'ACR mais la TA initiale était plus haute que dans le cas n°2 et la voie d'administration non précisée. Bien que la morphine soit recommandée pour soulager la douleur du SCA, en cas de SK il faut penser au fait que ce soit un histaminolibérateur. La corticothérapie a été omise alors qu'elle prévient les formes biphasiques.

Cas n°6 : SK indéterminé apparu dans les 20 min après une piqûre de frelon sur la main, au décours d'une réaction anaphylactique compliquée d'un choc traité par adrénaline malgré le diagnostic de SCA(69).

Une femme de 60 ans, allergique aux abeilles et diabétique a présenté suite à une piqûre de frelon sur la main droite, des signes d'anaphylaxie ayant débuté dans les minutes suivant la piqûre, avec aggravation progressive dans les 30 minutes. Elle présentait initialement une sensation de malaise avec des signes cutanés locaux non allergiques qui s'est complétée au bout de 20 min par une dyspnée (ronchi bilatéraux polyphoniques) avec hypoxie à 94% concomitante d'une légère douleur médiosternale, suivie 10 min plus tard d'un état de choc (TA 74/50 mm Hg) avec agitation. L'ECG retrouvait un SCA ST- antérolatéral étendu troponine négative, mais devant le diagnostic de choc anaphylactique, elle a reçu de l'adrénaline IM, hydrocortisone IV et un anti-H1 IV. La TA (106/70 mm Hg) et la douleur thoracique s'améliorent légèrement 20 min après le traitement. L'ECG reste toujours pathologique et ne s'améliore que 3 h après le traitement (soit 5h après l'admission) avec une TA à 110/80 mm Hg. Elle a reçu ses antidiabétiques et de l'aspirine. Deux mois plus tard, l'ETT et l'ECG sont normaux et elle refuse la coronarographie.

L'auteur conclut à un SK dont il est difficile de déterminer le type car refus de coronarographie. Il mentionne tout de même que les piqûres d'hyménoptères peuvent induire des SCA soit par l'action directe du venin sur l'endothélium coronaire ou par les médiateurs inflammatoires conduisant à une réaction allergique sur la vascularisation coronaire.

Remarques :

Sur le plan des ATCD, le diabète est bien connu pour être à l'origine d'altérations endothéliales et de la formation de plaques athéromateuses. L'allergie aux abeilles peut favoriser une allergie croisée aux hyménoptères. En 30 min le tableau se complète en anaphylaxie avec atteinte respiratoire, ischémie myocardique et état de choc. Il n'y pas d'atteinte cutanée allergique mais une atteinte locale secondaire aux effets du venin.

Plusieurs éléments sont à noter dans ce cas :

- le SCA est apparu avant l'administration d'adrénaline et le diagnostic de choc.
- Il s'agit d'un SCA ST- troponine négative, antérolatéral étendu, signant une atteinte sous épocardique diffuse, en lien avec la circulation coronarienne terminale. L'atteinte des gros vaisseaux coronaires donnent en général des SCA transmuraux ST+. Une mauvaise perfusion distale des coronaires sur un choc peut donc provoquer ce type de tableau. L'hypoxémie est un facteur

aggravant d'ischémie myocardique mais son étiologie et sa prise en charge ne sont pas précisées. L'hypoperfusion coronarienne peut être mixte car la douleur a persisté malgré une TA normale. La quantité de venin injectée par un frelon est plus importante que les autres hyménoptères. Ceci peut également être en cause dans la persistance des symptômes.

- Dans ce cas il s'agit d'un choc avec une probable vasoplégie puisque la PAD chute même si elle se maintient au-dessus de 40 mm Hg. En cas de vasoplégie, l'utilisation d'amines vasoactives se discute puisque la symptomatologie cardiaque s'est partiellement améliorée avec la remontée de la TA. Je pense que le Trendelenbourg et le remplissage devraient être systématiques sauf en cas de choc cardiogénique avec insuffisance cardiaque aigue.

- L'atteinte respiratoire avec hypoxémie pose une difficulté d'interprétation avec les ronchi bilatéraux : sont-ils le témoin d'un œdème pulmonaire, ou est-ce une présentation atypique du bronchospasme ?

Dans le cadre de choc vasoplégique en présence de SK, il pourrait être intéressant d'étudier les effets : de drogues ayant une action vasoconstrictrice sélective sur les artéioles périphériques et non sur les coronaires. Il pourrait être intéressant, d'étudier expérimentalement, l'effet de l'injection d'antihistaminiques et dérivés nitrés locaux au niveau coronarien.

Dans ce cas où le choc vasoplégique justifiait l'adrénaline, la PCI à visée diagnostique et thérapeutique aurait peut-être dû être faite en urgence.

Cas n°7 : SK1 associé à des signes neurologiques déficitaires et des signes généraux de malaise, rapidement après une piqûre de guêpe, sans choc ni signes cutanés allergiques chez un patient sensibilisé aux Polistes, suspecté de mastocytose (70).

Un homme de 46 ans, ayant comme principal ATCD une prothèse mécanique valvulaire sous anticoagulant au long cours, a présenté après une piqûre de guêpe, outre une petite réaction locale non allergique, des signes généraux de malaise (vertiges intenses, vision floue). 10 minutes plus tard, il se plaint de signes neurologiques déficitaires (dysarthrie, amnésie) spontanément résolutifs en quelques heures.

Il a également présenté peu de temps après les premiers symptômes une douleur interscapulaire accompagnée de nausées et vomissements avec TA normale, mais sans signes ischémiques ECG. L'ECG n°1 évoquait par contre une arythmie supraventriculaire. 4 h après le début de la douleur interscapulaire, l'ECG se positive (SCA ST- antérolatéral), et les enzymes cardiaques également.

Aucune prise en charge thérapeutique anti-allergique ou anti-ischémique n'est précisée ou n'a été mise en œuvre. On ne sait pas en combien de temps la douleur s'est amendée. Force est de constater que 14 h après la piqûre, l'ETT retrouve une dilatation anévrysmale de l'oreillette G avec une fraction d'éjection ventriculaire (FE) conservée et une insuffisance mitrale. La coronarographie réalisée 18h après la piqûre était normale. L'ECG et les enzymes cardiaques se sont normalisées 4 j après. L'IRM à J7 a confirmé une nécrose intramyocardique et donc un infarctus du myocarde sans onde Q.

Suite à cet incident, il a également déclenché des crises d'épilepsies partielles secondairement généralisées, mais l'IRM cérébrale n'a retrouvé que des petits infarctus anciens, de la substance

blanche. Le bilan allergologique retrouve une sensibilisation aux Polistes, et les investigations conduisent à une suspicion de syndrome d'activation mastocytaire en raison d'un REMA score à 4 malgré une tryptase basale normale. Le traitement par CROMOLYN ne fut pas donné en raison d'un risque d'interaction avec les anticoagulants, mais l'immunothérapie spécifique a été démarrée avec une bonne tolérance.

L'auteur conclut à un SK1 associé à des troubles épileptiques secondaires à une hypersensibilité au venin de guêpe. D'après ce cas et d'autres publications, des symptômes liés aux vasospasmes et impliquant d'autres organes peuvent également se produire. Ainsi, le SK serait l'une des nombreuses expressions d'un trouble complexe, associé à une hypersensibilité pan-artérielle, et l'ensemble du système artériel pourrait être vulnérable aux médiateurs libérés lors d'un événement allergique. L'auteur propose une nouvelle variante de SK dans laquelle des événements coronariens aigus sont associés à des symptômes induits par des atteintes vasculaires dans d'autres territoires, comme le système vasculaire cérébral dans ce cas. Cette nouvelle variante peut être associée à n'importe quel type de SK décrits jusqu'à présent, ce qui rend plus complexe le diagnostic et le traitement de ce type d'événement anaphylactique.

Remarques :

Il s'agit bien d'une réaction d'hypersensibilité immédiate mais les critères ne répondent pas à la classification de Sampson et al. bien qu'il s'agisse de signes d'hypoperfusion d'organes. Les signes généraux accompagnent une fois de plus le tableau. Devant l'absence de signes cutanés et la gravité du tableau, la recherche de mastocytose était justifiée d'autant plus que des thérapeutiques spécifiques sont à proposer.

En dehors de la réaction d'hypersensibilité, rien ne peut venir expliquer cette ischémie sous endocardique et ce déficit neurologique (comme précisé par l'auteur, pas d'adrénaline et pas d'état de choc). Les séquelles, l'évolution vers un véritable SCA et une épilepsie font penser qu'un ECG normal avec troponine normale et /ou une arythmie isolée en présence de signes cliniques d'ischémie myocardique, ne suffisent pas à éliminer le diagnostic de SK et la prise en charge devrait peut-être comporter une ETT en urgence à la recherche de troubles cinétiques voir une coronarographie en urgence. L'atteinte neurologique aurait dû bénéficier d'un protocole AVC avec imagerie au moment du déficit.

Ce patient est sous anticoagulant au long cours. L'INR n'est pas précisé, cependant il était normalement protégé contre la formation de thrombus même en cas de spasme artériel prolongé sauf si l'évènement aigu a perturbé la coagulation. Dans ce cas, en raison de la TA normale, un traitement anti-H1, une corticothérapie et des dérivés nitrés auraient été justifiés. La coronarographie ou une IRM myocardique en urgence auraient peut-être permis de voir un spasme coronaire.

L'absence de prise en charge thérapeutique adéquate en urgence est à l'origine de lourdes séquelles (épilepsie, dilatation anévrysmale de l'oreillette) chez un patient jeune. En confrontant cette observation à d'autres publications de la littérature, je pense que toute atteinte

cardiovasculaire avec ou sans atteinte cutanée suite à une piqure d'hyménoptère devrait conduire à des tests allergologiques, un dosage de la tryptase basale et au REMA Score.

Ici, manque cependant la confirmation de mastocytose par biopsie ostéomédullaire, probablement limitée ou discutée en raison des anticoagulants. Ce cas, comme d'autres, permet de se rendre compte que les cellules mastocytaires sont présentes dans d'autres endroits. Une mastocytose pourrait peut-être expliquer l'atteinte artérielle de plusieurs organes, mais également une dégranulation mastocytaire en lien simplement avec certains composants du venin d'hyménoptère, sans réaction systémique de nature allergique ou alors aggravée en cas de sensibilisation.

En bref, 2 choses sont véritablement à noter dans ce cas :

- un ECG et un bilan normal ne suffisent pas à exclure un SK qui est une urgence diagnostique et thérapeutique ;
- il faut savoir évoquer le diagnostic de mastocytose surtout dans les réactions d'hypersensibilité aux hyménoptères.

Cas n°8 : SK1 dans les 3 h suivant de multiples piqûres d'abeilles chez un jeune homme tabagique, résolutif après thrombolyse et n'ayant pas reçu les traitements recommandés dans l'anaphylaxie (71).

Un homme de 32 ans tabagique, présente après plusieurs piqûres d'abeilles un angioœdème avec œdème périorbitaire de la face suivi dans les 3 h d'une douleur thoracique avec légère HTA 154/90 mm Hg, une tachycardie sinusale modérée à 102 bpm. L'ECG pose le diagnostic de SCA ST + inférieur. En l'absence de coronarographie disponible en urgence, il a bénéficié d'une thrombolyse par streptokinase qui fut efficace (disparition symptômes et normalisation ECG). La coronarographie réalisée plus tard était normale. Il est sorti à J5 avec 2 antiagrégants plaquettaires, du Ramipril, atorvastatine et un bêtabloquant.

L'auteur conclut que la présence de signes d'anaphylaxie suivis d'une douleur thoracique est en faveur d'un SK. Même si la coronarographie est le gold standard il pense que le coroscanner serait utile lorsqu'un SK avec vasospasme est suspecté afin d'éliminer toute anomalie coronaire. Il pense qu'un thrombus s'est formé sur le site du spasme. Le venin d'hyménoptères (abeilles) peut engendrer un SCA par plusieurs mécanismes tels que la libération de protéines allergéniques, vasoactives, inflammatoires, des peptides thrombogènes et des amines (histamine, sérotonine, bradykinine, leucotriènes, thromboxane), qui agissent sur la paroi vasculaire des coronaires induisant un vasospasme, favorisant l'agrégation plaquettaire et la thrombose ; un effet cardiotoxique direct du venin et une réaction anaphylactique.

Remarques :

Nous pouvons noter que dans ce SK1, il s'agit une fois de plus d'un jeune homme tabagique et donc avec une probable dysfonction endothéliale sous-jacente. Le diagnostic d'anaphylaxie est discutable selon la classification en vigueur car l'atteinte cutanée est discutable (allergique ou locale en raison du nombre de piqûres multiples). Avec une coronarographie normale et le succès de la

thrombolyse, soit le thrombus est en lien avec un spasme coronarien prolongé et les médiateurs de l'anaphylaxie ou je suis d'accord avec l'auteur, possiblement en lien avec les effets cardiotoxiques direct du venin d'abeille qui comporte des facteurs thrombogènes surtout lors de piqûres multiples. Nous pouvons constater que dans ce cas où l'on pourrait s'attendre à un choc anaphylactique ou toxique, le patient est légèrement hypertendu. La mastocytose n'a pas été évoquée chez ce jeune homme, ni le Printzmetal.

Cas n°9 : Probable SK2 transitoire concomitant d'une anaphylaxie avec choc, résolutifs après des anti-H1 IV et des corticoïdes à haute dose, sans adrénaline (72).

Un homme de 60 ans, hypertendu a présenté après une piqûre de bourdon, des signes cutanés allergiques (rash diffus), d'ischémie myocardique (gêne thoracique) et de choc (TA 60/40 mm Hg) avec bradycardie (44 bpm).

Son éventuel traitement anti-hypertenseur n'est pas précisé. L'ECG confirme un SCA ST+ inférieur compliqué d'un BAV complet avec rythme jonctionnel rapide, troponine positive. Après un traitement par 1 g d'hydrocortisone et 10 mg de chlorpheniramine IV, amélioration clinique, disparition des signes d'ischémie et apparition FA. La coronarographie réalisée à J2 retrouve une sténose proximale et médiale à 90 % de la Coronaire Droite et une sténose > à 70 % de la Circonflexe moyenne.

L'auteur conclut à une possible variante du SK2 où les dommages myocardiques peuvent être imputés aux effets cardiotoxiques ou anaphylactiques du venin. Il parle de variante car malgré des artères très pathologiques, il n'y a pas eu de thrombus ni de rupture de plaque et le SCA a été transitoire.

Remarques :

Le tableau répond aux critères d'anaphylaxie. Le choc a pu être précipité par un éventuel traitement antihypertenseur non précisé. A la différence du cas n°2 où nous pensions que l'administration d'anti H1 IV qui avait été associé aux dérivés nitrés a pu transformer le choc en ACR, ici l'anti-H1 IV qui peut favoriser une hypotension transitoire a amélioré les symptômes mais il était associé à de fortes doses de corticoïdes IV.

Dans les SK associés à un état de choc, nous pouvons donc nous demander s'il y a un meilleur B/R à administrer des anti-H1 IV avec de fortes doses de corticoïdes, au lieu de l'adrénaline. Sur des sténoses aussi significatives, le SCA transitoire peut simplement faire suite à une ischémie fonctionnelle au cours du choc, ou il y a pu y avoir un spasme transitoire allergique sur la zone pathologique riche en mastocytes. Nous pouvons noter l'absence de formation de thrombus puisqu'il n'y a pas eu besoin de thrombolyse. La chute de la TA, le SCA et le BAV sont probablement liés puisqu'ils s'amendent après traitement en même temps.

La FA, en revanche, peut également être en lien avec le SCA mais sa persistance nous pousse à nous interroger : est-ce un effet cardiotoxique direct du venin ? en raison d'un rythme jonctionnel rapide déjà présent avant traitement, les corticoïdes à haute dose n'ont-ils pas favorisé le passage en FA? Ou, la FA est-elle en lien avec la réaction allergique ?

Cas n°10 : Réaction biphasique exprimée uniquement par un SK2 sur terrain pathologique, 9 h après avoir été piquée par 30 abeilles chez une personne sensibilisée et après avoir été traitée pour une anaphylaxie avec choc (73).

Une femme de 63 ans, aux multiples ATCD cardiovasculaires (AVC, infarctus du myocarde, diabète, dyslipidémie) et ATCD de réaction locale étendue après des piqûres d'abeilles, a été piquée par 20-30 abeilles (cou, tête et jambes). Immédiatement elle a présenté un tableau d'anaphylaxie avec signes généraux de malaise (faiblesse), gêne respiratoire, signes cutanés allergiques (prurit et érythème diffus, flush, et ultérieurement un œdème orbitaire) et choc vasoplégique (TA 40/00 mm Hg) sans signes de bas débit cérébral ni d'ischémie myocardique.

Elle a rapidement reçu dans l'ambulance 0.3mg d'adrénaline IM, 300 mg d'hydrocortisone IV et 2mg de clémastine IM (anti-H1 de première génération) avec un début de remplissage par colloïdes. Son état s'améliore, la TA remonte à 110/80 mm Hg, l'ECG est comparable aux précédents et les enzymes cardiaques normales. 6 h après soit 9 h après les piqûres, elle développe de manière isolée une douleur thoracique avec un ECG qui confirme un SCA ST- latéral haut, troponine positive, traité avec une double antiagrégation plaquettaire à dose de charge. La coronarographie retrouve une occlusion à 95 % de l'IVA proximale, une occlusion à 95% de la circonflexe et une sténose critique de la coronaire D médiale pour lesquelles elle a bénéficié d'un pontage 2 mois plus tard. Le bilan allergologique retrouve une sensibilisation importante au venin d'abeille (classe 5) et moindre pour les guêpes (classe 1).

L'auteur conclut à un SK2 retardé avec hypersensibilité IGE dépendante car le SCA est apparu 9 h après les piqûres chez une patiente sensibilisée et aux multiples FDRCV. Il discute cependant 2 autres hypothèses avant de conclure. Il aurait pu s'agir d'une toxicité directe du venin, ou d'un effet secondaire de l'adrénaline, mais peu probable car elle a été administrée 9 h avant le SCA, par voie IM et non IV.

Remarques :

Je suis en accord avec les conclusions de l'auteur. Nous pouvons constater que le traitement initial de l'anaphylaxie n'a pas évité la phase biphasique qui s'est exprimée sous la forme d'un SCA isolé. En cas de forme biphasique, le SK serait-il d'expression plus fréquente après une piqûre d'hyménoptère ? ou cette réaction retardée est-elle favorisée par le nombre de piqûres ?

Il existe une discordance clinique entre la TA très basse et l'absence de signes cliniques d'ischémie myocardique fonctionnelle initiale au vu des lésions pré-occlusives retrouvées mais comme nous pouvons le retrouver dans d'autres cas en Annexe, il y a des cas de SK silencieux et des cas avec décalage des signes ECG.

S'il est peu probable que la dose d'adrénaline IM ait provoqué le SCA, nous pouvons constater que la dose d'hydrocortisone est plus importante que d'habitude, 300 mg vs 100 à 200 mg habituellement.

Nous pouvons supposer que le cumul de facteurs aggravants a pu favoriser le vasospasme et l'agrégation plaquettaire sur des plaques d'athéroscléroses préexistantes : la réaction d'hypersensibilité, la toxicité associée à la quantité de venin, l'adrénaline, une forte dose

d'hydrocortisone. Ceci pourrait expliquer des sténoses aussi avancées. Peu significatives au moment du choc, elles se seraient constituées ou aggravées au décours de la réaction.

Cependant, il est difficile de conclure en l'absence de test d'effort antérieur chez cette coronarienne diabétique. Sur le plan thérapeutique, au vu du choc vasoplégique avec PAD à 00 mm Hg, le remplissage se justifiait. Sur un terrain coronarien, en contexte de choc, le B/R de l'adrénaline est difficile à évaluer en l'absence de recommandations claires rédigées sur la base d'études solides. Nous retiendrons de cette observation, qu'en cas de piqûres multiples, sur terrain à risque, même en l'absence de SK initial, une surveillance ou une prévention se justifie dans les heures à venir, et ce indépendamment de la prise en charge initiale. Dans ce genre de situation, ne faudrait-il pas tester les effets d'une administration préventive d'anticoagulants? Un PSE d'hydrocortisone ou d'antiH1 ne représenterait-il pas un moyen d'éviter cette phase biphasique en cas de réaction initiale sévère ou sur terrain à risque cardio-respiratoire avec piqûres multiples ?

Cas n°11 : SK1 transitoire après une seule piqûre de guêpe, compliqué d'un choc non vasoplégique, mais avec atteinte cardiovasculaire transitoire résolutive après anti-H1 IV, corticoïdes IV et double antiagrégation sans adrénaline(74).

Un Homme de 58 ans, qui a comme seuls ATCD, de l'HTA (arrêt récent de son traitement pour œdème des membres inférieurs) et piqûres de guêpes sans réaction, a été piqué au coude gauche par une guêpe. Il a présenté quelques minutes après, des signes de malaise (vertiges sévères, étourdissements, nausées, sueurs profuses), d'ischémie myocardique (douleur thoracique) et des signes cutanés allergiques (flush extensif avec une grande plage érythémateuse).

Rapidement le tableau s'est complété en anaphylaxie avec une confusion et un état de choc (TA 86/54 mm Hg) mais une fréquence cardiaque et saturation en oxygène normales. L'ECG retrouve un SCA ST + inférieur troponine positive. Il a reçu à la fois le traitement anti-ischémique et anti-allergique (500 mg d'aspirine, 300 mg de clopidogrel, 50 mg IV de diphenhydramine, 120 mg de Methylprednisolone) sans adrénaline en raison des anomalies ECG. Les ECG suivants, retrouvaient une régression du segment ST et inversion des ondes T. La coronarographie réalisée 90 min après le début des symptômes est normale. Il est sorti à J7 et aura une consultation avec un allergologue pour discuter d'une éventuelle désensibilisation.

L'auteur conclut que plusieurs facteurs peuvent contribuer à la genèse d'un infarctus du myocarde après une envenimation par hyménoptères : le venin contient des médiateurs vasoactifs, inflammatoires et peptides thrombogènes ainsi que des allergènes. Il pense que le vasospasme a été favorisé par l'absence de protection vasodilatatrice de l'Amlor (Inhibiteur calcique) qui aurait contrebalancé l'effet vasoconstricteur des substances du venin puisqu'il a déjà été piqué sans réaction. Cette forme particulière d'anaphylaxie constitue une exception au paradigme établi pour l'utilisation de l'épinéphrine dans les réactions allergiques sévères, à condition qu'il n'y ait pas d'hypotension sévère ou de choc anaphylactique. Il ne conclut pas directement à un SK mais le définit auparavant et donne les critères du SK1 dans sa discussion en insistant sur l'anaphylaxie et le vasospasme coronaire tout en parlant de l'impact de l'envenimation.

Remarques :

Une fois de plus c'est un homme qui n'a pas de gros ATCD mais l'HTA comme tout facteur de risque peut être pourvoyeuse de dysfonction endothéliale si mal équilibrée. Les signes généraux sont souvent présents et le SK1 a fait partie de la symptomatologie initiale. Il est difficile de statuer sur choc anaphylactique ou cardiogénique. En tout cas, il n'y avait pas de signes d'insuffisance cardiaque aiguë ni de vasoplégie car la PAD était conservée. Les prises en charge du SCA et de l'allergie concomitantes se sont révélées efficaces sans adrénaline malgré l'état de choc initial.

Peut-être que la corticothérapie associée à l'antiH1 IV, ont eu un effet positif sur la TA et le spasme coronarien récent. De surcroît, les antiagrégants plaquettaires ont peut-être évité la formation d'un thrombus sur le spasme coronarien, et donc l'aggravation du SCA. Le rôle du PAF lors de la dégranulation mastocytaire et le côté thrombogène du venin d'hyménoptère sont bien connus. Nous pouvons noter, qu'ici, l'antiH1 IV a été utilisé sans dérivé nitré, rapidement après l'apparition des signes de SCA et dans un contexte où la PAD est conservée.

L'autre point à noter est que l'auteur se demande si par le passé l'Amlor pris pour son HTA n'a pas été un facteur protecteur lors d'anciennes piqûres. En effet, non seulement c'est un antiangineux vasodilatateur, mais le calcium intracellulaire intervient dans l'exocytose des granules mastocytaires. Ce type de thérapeutique pourrait-elle avoir un bénéfice en prévention des récurrences ? Serait-elle donc à considérer au même titre que l'immunothérapie spécifique et les stabilisateurs mastocytaires tels que la Cromoglycate ?

Cas n°12 : SK2 isolé sans choc ni autre signe d'allergie, 6 h après une piqûre d'abeille chez un homme jeune sans antécédent, traité uniquement comme un SCA sans traitement antiallergique (75).

Un homme de 35 ans, Afro-Caraïbien, sans ATCD, a présenté une douleur médiosthoracique oppressante isolée avec des sueurs sans état de choc, 6 h après avoir été piqué par une abeille. L'ECG retrouve un SCA ST + antérieur avec ondes T amples et troponine non précisée. Il a été traité par double antiagrégation plaquettaire (Aspirine 300 mg et Clopidogrel 300 mg) et PCI en urgence.

La coronarographie retrouve un thrombus extensif dans l'IVA moyenne qui a nécessité plusieurs insufflations, une infusion d'Abciximab initialement puis la moitié du bolus initial directement dans la coronaire G. La reperfusion a été effective mais avec la persistance de nombreux microthrombi en distalité. Une coronarographie de contrôle, 48 h après, retrouve une seule plaque ulcérée dans l'IVA proximale confirmée par échographie intravasculaire, ce qui conduit à la pose d'un stent.

L'auteur conclut à un SK2.

Remarques :

Il est important de noter que le SCA peut être la seule expression d'une réaction d'hypersensibilité. En l'absence de FDRCV, le seul facteur déclenchant retrouvé ici est la piqûre d'abeille. Le délai est concordant avec une réaction biphasique ou une réaction d'hypersensibilité semi-retardée type 3 de la classification de Gell et Coombs.

Ce tableau ne répond ni aux critères d'anaphylaxie de Sampson et al. ni au stade 2 de la classification de Müller, ni même stricto sensu à la définition de SK car la présence de signes d'hypersensibilité ou d'allergie est nécessaire. Ce point montre une fois de plus la limite des définitions.

Ici, il aurait été intéressant de pouvoir calculer le REMA score indiquant la probabilité d'une mastocytose mais il manque la tryptase basale. Enfin, au vu de son jeune âge, il est à mon sens important d'exclure tout autre diagnostic différentiel comme la thrombophilie, d'autres maladies auto-immunes même si le SK doit rester à l'esprit et qu'une plaque ulcérée a été identifiée. Nous pouvons noter qu'en l'absence d'autres signes d'allergie, il n'a reçu qu'une prise en charge de la symptomatologie ischémique avec un thrombus très difficile à dissoudre malgré la PCI en urgence. Comparé aux autres cas, on peut se demander si même dans un SCA isolé le traitement anti-allergique n'a pas un intérêt.

Cas n°13 : SK2 suite à de multiples piqûres d'abeilles chez un homme sans FDRCV en dehors de l'âge, n'ayant pas reçu d'adrénaline et avec nécessité de PCI car échec de thrombolyse (76).

Un homme de 58 ans, sans ATCD cardiovasculaire ni allergique (ATCD de piqûre d'abeille sans réaction), a été piqué par de multiples abeilles à la tête et au cou. Immédiatement après, il a présenté une courte période de vertiges avec gêne respiratoire.

Progressivement le tableau se complète avec des signes cutanés (rash érythémateux généralisé du cou, de la face et du thorax avec prurit) mais une TA normale (120/80 mm Hg). A son arrivée aux urgences, avant tout traitement, apparaissent des signes généraux de malaise (sueurs profuses, sensation de malaise, nausée, vomissements) concomitants à des signes d'ischémie myocardique (douleur thoracique aiguë rétrosternale irradiant dans les 2 bras). L'ECG confirme un SCA ST + antérieur (troponine non précisée) et il est traité par 325 mg d'Aspirine per os, 1 g d'hydrocortisone sodium succinate IV, 10 mg de morphine, 50 mg IV de diphenhydramine, 1.2 µg/Kg/min de nitroglycérine IV et une thrombolyse par Ténecteplase.

Devant l'inefficacité de la thrombolyse, une coronarographie a été réalisée. Elle retrouvait une lésion thrombotique avec sténose à 85% de l'IVA proximale traitée par direct stenting et une FEVG à 25% à la ventriculographie. Il sort à J7 avec aspirine, clopidogrel, bêtabloquant, IEC, statine. 3 semaines plus tard, il souffre d'une dyspnée d'effort et l'ETT de contrôle retrouve une dysfonction VG, un thrombus apical, une fuite mitrale.

L'auteur conclut à un SK2 sur plaque athéromateuse occulte.

Remarques :

Comme pour le patient précédent, étonnamment, il s'agit d'un homme ayant pour seul FDRCV, l'âge mais avec une atteinte coronarienne importante, un thrombus qui a résisté à la thrombolyse et une dysfonction myocardique importante. Il n'y avait pourtant pas dans ce cas, de facteur aggravant de l'ischémie, en dehors du nombre de piqûres (sur des zones bien vascularisées). En effet, il n'avait pas reçu d'adrénaline, la TA était normale, et il a bénéficié d'un traitement anti-allergique (avec des doses d'hydrocortisone cependant élevées) avec une prise en charge anti-ischémique urgente. Le

nombre de piqûres n'est pas précisé, mais il n'a pas les signes d'une envenimation massive, et le rash cutané est aspécifique au vu du nombre et de la localisation. Il peut s'agir de réactions locales multiples et non d'une réaction allergique sachant que le venin d'hyménoptères contient de l'histamine.

Nous pouvons constater dans ce cas une importante morbidité du SK comme celles du SCA classique. Nous retiendrons l'importance et la rapidité de formation du thrombus même en l'absence de terrain à risque, témoignant peut-être de l'importance de la réaction d'hypersensibilité mixte (immédiate et toxique). La persistance d'une dysfonction myocardique à 3 semaines n'est pas en faveur d'une sidération myocardique qui peut se voir dans les Takotsubo. Peut-être que l'hydrocortisone à très haute dose a pu être délétère par ses effets catécholaminergiques.

Cas n°14: SK1 important mais transitoire au décours d'une anaphylaxie avec choc et sans utilisation d'adrénaline chez un homme jeune simplement tabagique(65).

Un homme de 20 ans, sans ATCD en dehors d'un tabagisme de 7 ans sevré (délai sevrage inconnu) a été piqué par une abeille à la nuque. 10 min après la piqûre, il présente des signes généraux de malaise (vertige, vision floue) et une détresse respiratoire modérée avec saturation en oxygène à 93 % mais une TA à 14/8 mm Hg. Il reçoit 40 mg de méthylprednisolone IVL et 10 mg de chlorpheniramine maléate IVL. Il se dégrade 6 à 7 min après la fin du traitement avec l'apparition de signes d'ischémie myocardique (douleur thoracique) et un état de choc (TA 80/60 mm Hg). L'ECG retrouve un SCA ST+ postérolatéral troponine positive pour lequel il reçoit de l'aspirine, héparine mais pas de dérivés nitrés ni d'inhibiteurs calciques en raison de l'hypotension. L'ETT retrouve des troubles cinétiques, une régurgitation mitrale modérée et une FEVG à 35%. Les symptômes commencent à s'améliorer 25 min après le second traitement avec normalisation du segment ST. La coronarographie avec échographie endovasculaire à J10 était normale. Le patient refuse les tests de provocation allergique.

Le principal mécanisme proposé par l'auteur est le vasospasme coronaire secondaire à une réaction anaphylactique. D'après les définitions qu'il donne, il définit le SK1 mais discute des autres diagnostics différentiels qu'il élimine logiquement (pour un effet indésirable de la corticothérapie le délai est trop rapproché, l'hypotension aurait donné une ischémie plus globale, la présentation n'est pas en faveur d'un takotsubo, les antiH1 IV peuvent causer des dépressions ventriculaires modérées et des bradycardies transitoires mais seulement en cas d'injection IV trop rapide).

Remarques :

Une fois de plus c'est un homme jeune, ayant pour éventuel facteur de risque simplement un tabagisme sevré depuis moins de 3 ans. Il présente un tableau d'anaphylaxie mais sans signe cutané. Le SCA ST+ est important mais transitoire.

Comme le fait remarquer l'auteur, les corticoïdes mettent un peu de temps à agir, mais dans certains spasmes comme le Prinzmetal où les patients ne répondent pas à de fortes doses de vasodilatateurs, ils répondent bien à la prednisone. En cas de spasme prolongé, un thrombus peut se

former, à cause des turbulences, à cause d'une dysfonction endothéliale et du facteur d'activation plaquettaire, dans les réactions allergiques.

En ce sens, je pense que l'utilisation de l'aspirine et de l'héparine ont été importantes dans la résolution de cet épisode, en association avec les stéroïdes, bien que cette prise en charge ne soit pas efficace tout le temps. Nous avons pu constater dans d'autres cas, l'échec de la thrombolyse ou d'une double antiagrégation plaquettaire mais effectivement je pense que la place d'une stratégie corticothérapie, anti-H1 et fluidifiants est à intégrer en cas de SK. L'adrénaline n'a pas été nécessaire pour résoudre le choc. Les chocs réfractaires sont souvent attribués à un retard d'administration d'adrénaline. Je me demande, si, au contraire, il ne s'agit pas de cas de SK avec choc et donc aggravés par l'adrénaline ou ne bénéficiant pas d'une prise en charge adéquate.

Cas n°15 : SK sur thrombus probablement spontanément recanalisé malgré un traitement anti-ischémique mais sans thrombolyse ni PCI ni traitement de l'anaphylaxie (77).

Un homme de 45 ans, apiculteur et donc piqué plusieurs fois par des guêpes et abeilles, a été piqué pour la première fois par un frelon (*Vespa Cabro linneaus*) dans le cou. Ses ATCD sont un tabagisme et la découverte d'une dyslipidémie. 15 min après la piqûre, il présente les premiers symptômes d'anaphylaxie qui se sont aggravés dans les 2 heures. Il déclare des signes cutanés allergiques (prurit extensif puis angioœdème de la face et du cou avec urticaire diffuse), des signes respiratoires (sévère sensation d'asphyxie avec oppression pulmonaire puis FR 23/min mais saturation en oxygène non précisée) et des signes d'ischémie myocardique (douleur thoracique aigüe brutale rétrosternale) accompagnés de signes généraux de malaise (d'abord transpiration, nausées, puis vertiges et diaphorèse) mais une TA normale (TA 100/70 mm Hg, Fc 56 bpm). L'ECG retrouve initialement des signes frustrés, ST+ de 1 mm de V1 à V4 avec raboutage des ondes R de V1 à V3 ayant évolués sur l'ECG de contrôle en infarctus antérolatéral.

Le traitement comporte : oxygénothérapie 2 à 4L/min aux lunettes, 300 mg d'aspirine per os, Héparine IV 1000 UI/h après bolus de 5000 UI, morphine 5 mg IV mais pas le traitement de l'anaphylaxie. Il devient asymptomatique cliniquement dans les heures suivant le traitement. En traitement complémentaire, il reçoit des vasodilatateurs coronariens, antiarythmiques, antiagrégants, et sédatifs mais pas de thrombolyse car les anomalies ECG sont à la limite de la significativité (ST + limite de V1 à V4 sans miroir).

Il sort de l'hôpital 20 jours plus tard et la coronarographie à distance révèle un thrombus recanalisé mais avec réduction de 70 à 80 % du calibre de l'IVA distale, une FE à 40 % avec dyskinésie antéroapicale sans autre lésions d'athérosclérose significative. Devant un patient asymptomatique et l'absence de myocarde viable, il a été décidé de ne pas revasculariser l'IVA. Le bilan allergologique et les IGE sont négatives pour les hyménoptères. Cependant, devant cette réaction systémique sévère, est décidée une immunothérapie spécifique au venin de frelon. Des tests plus sensibles IDR aux venins d'insectes n'ont pas été réalisés.

L'hypothèse principale de l'auteur est un SK mais il précise qu'il ne peut être confirmé dans ce cas car la tryptase, l'histamine et les IGE n'ont pas été dosées. Le principal mécanisme en cause pourrait être un spasme coronarien et/ou un thrombus secondaire in situ donc le traitement de choix

pour le diagnostic final est la coronarographie en urgence. L'angiographie a suggéré que le SCA a été causé par une thrombose de l'IVA, bien qu'une plaque athérosclérotique antérieure ne puisse être exclue. L'apparence de thrombus recanalisé suggère une thrombolyse tardive spontanée au moment où la nécrose myocardique est irréversible. Des test cutanés négatifs peuvent se voir dans un petit groupe de personnes déjà sensibilisées par des piqûres (35).

Remarques :

Nous avons décidé de l'inclure car le tableau clinique est concordant avec un SK, que de nombreux auteurs publient sans dosages et que Kounis, lui-même, dans ses définitions, n'exige pas ces dosages pour faire le diagnostic.

Nous tenons à préciser que les symptômes respiratoires sont difficiles à interpréter en l'absence de signes typiques de bronchospasme, de dyspnée laryngée ou d'hypoxie précisée par la saturation. Une sensation de dyspnée ou d'asphyxie peut être en lien avec une atteinte cardiaque ou bien simplement l'angoisse générée par la douleur, ou bien encore l'état de malaise. L'oxygénothérapie administrée nous fait dire que la gêne respiratoire est objective mais ne nous permet pas de préciser une étiologie pulmonaire ou cardiaque dans ce contexte. Les pricks tests épicutanés sont négatifs pour tous les hyménoptères ce qui semble un peu paradoxal sauf si l'allergie n'est pas liée au venin du frelon mais au pollen d'une fleur ou autre composant touché.

L'importance de la réaction peut s'expliquer par une piqûre sur une zone très vascularisée et, si toutefois, c'est le venin qui est en cause, il faut savoir que le frelon injecte une quantité beaucoup plus importante que les autres hyménoptères. Dans ce cas, un bilan allergologique plus poussé aurait été souhaitable (tryptase basale pour mastocytose, IGE spécifiques, IDR, test pour d'autres allergènes). Notons tout de même que les PNE étaient augmentés ici.

En accord avec l'auteur, dans un SK suite à une piqûre d'hyménoptère, la coronarographie et/ou la thrombolyse est à réaliser en urgence quels que soient les traitements administrés, même si les symptômes cliniques s'amendent. La clinique peut s'améliorer lorsque le myocarde n'est plus viable par thrombolyse spontanée comme dans ce cas, mais laisser des séquelles. Je pense qu'il reste important d'associer un traitement anti-allergique au traitement anti-ischémique. Les modalités, posologies et voies d'administrations devraient être précisées dans des recommandations, après revue des études cliniques et expérimentales solides disponibles. Elles ne devraient pas reposer entièrement sur l'appréciation du praticien, comme c'est le cas pour l'utilisation de l'adrénaline dans le SK.

Cas n16 : SK1 avec signes de malaise sans altération hémodynamique précisée, mais sur probable thrombus ayant répondu à la fibrinolyse, après une piqûre d'abeille chez un homme jeune sans aucun ATCD et sensibilisé aux abeilles (78).

Il s'agit d'un homme de 28 ans sans facteur de risque, ayant présenté 5 min après une piqûre d'abeille sur la main droite, des signes de malaise (sueurs, nausées et douleurs abdominales). Quelques minutes après le premier traitement (hydrocortisone et dexchlorphenamine) au centre de santé de proximité, il se plaint d'une douleur thoracique précordiale oppressante. L'ECG confirme un

SCA ST + antérolatéral troponine positive pour lequel il reçoit de la nitroglycérine IV qui est mal tolérée sur le plan hémodynamique.

Devant la persistance des symptômes avec des troubles cinétiques à l'ETT, est décidé une fibrinolyse par ténecteplase qui se révèle efficace avec arythmie de reperfusion et régression des signes ECG. La coronarographie réalisée 24h plus tard retrouve des artères saines. Le bilan de thrombophilie s'est avéré négatif et le bilan allergologique par IDR et IGE spécifiques est positif pour Apis Mellifera (IGE spécifiques positives classe 4).

L'auteur conclut à un SCA secondaire à une réaction anaphylactique au venin d'abeille par vasospasme coronarien. Cette conclusion répond à la définition d'un SK1.

Remarques :

L'auteur définit ce cas comme une réaction anaphylactique, qui est discutable car ne répond pas aux critères de Sampson et al. Nous n'avons pas de précisions sur l'état hémodynamique du patient même s'il présente des signes généraux de malaise comme dans la quasi-totalité des autres cas. La douleur abdominale sans précision ni trouble de transit est aspécifique et peut même être le premier signe d'ischémie myocardique.

Si d'après les connaissances physiopathologiques, le spasme coronarien sur artère pathologique ou saine, mais avec lésion endothéliale non visible, semble être le facteur déclenchant initial du SCA, la thrombose comme le fait remarquer l'auteur semble jouer un rôle important. Nous pouvons noter une amélioration clinique et ECG après la fibrinolyse et à l'inverse dans le cas précédent malgré les antiagrégants, anticoagulants la présence d'un thrombus spontanément recanalisé mais avec nécrose myocardique séquellaire. Comme ce fut le cas dans d'autres cas, les dérivés nitrés IV ont été mal tolérés et à mon avis un seuil de TA doit être requis pour leur utilisation avec remplissage et Trendelenbourg.

Le traitement anti-allergique au centre de proximité a été rapide mais n'a pas évité la progression du tableau. Ceci mène à penser qu'une prise en charge anti-allergique et anti-ischémique à visée plutôt de reperfusion coronaire semble être importante. Les antivasospastiques comme les dérivés nitrés ont peut-être leur place mais il convient de préciser la dose et la voie d'administration afin d'éviter une dégradation hémodynamique dans un contexte précaire. Une PCI ou thrombolyse en urgence devraient à mon sens être associée à une prévention anti-allergique : corticothérapie (qui d'après la littérature, administrée à bonne doses, semble être, efficace sur les spasmes réfractaires) et antihistaminiques.

Cas n°17 : SK1 spontanément réversible transitoire, découvert après stabilisation hémodynamique d'un homme de 56 ans ayant présenté un collapsus isolé, intubé et traité avec antiH1, corticothérapie IV et adrénaline IM, 10 min après une piqure de frelon (79).

Un homme de 56 ans tabagique est piqué par un frelon et appelle les secours. 10 min après, il est retrouvé en collapsus, inconscient, avec une TA imprenable et une Fc à 40 bpm. Il est intubé, reçoit un bolus de cristalloïdes, un antihistaminique, de la méthylprednisolone IV, et de l'épinéphrine IM. Après stabilisation hémodynamique, l'ECG retrouve un SCA ST + inférieur. Il s'agissait d'un SCA

ST + transitoire car l'ECG, réalisé lors du transfert dans le nouveau service, retrouvait une régression spontanée du segment ST. Le bilan biologique et l'ETT se sont avérées normales et la coronarographie retrouve des coronaires saines. Il a été extubé le jour-même et il est sorti 2 jours plus tard.

L'auteur conclut donc à un syndrome de Kounis de type 1.

Remarques :

Nous pouvons constater qu'il n'y a pas d'autres signes décrits, en dehors des atteintes cardiovasculaires mais le choc suffit à parler d'anaphylaxie. La difficulté, dans ce cas précis, est que le SCA a été diagnostiqué après le choc et l'épinéphrine IM. Le principal diagnostic différentiel ici est une ischémie fonctionnelle sur bas débit. En effet, l'épinéphrine et l'hypotension auraient dû aggraver le spasme coronaire, voire favoriser la formation d'un thrombus, surtout chez un patient tabagique qui peut donc avoir une dysfonction endothéliale.

Je pense que dans ce cas, le SCA transitoire, est en lien avec le choc. Malgré tout, nous avons trop peu de recul pour conclure. D'autant plus, que certains auteurs, mettent en avant le fait que dans le cadre d'une hypotension, l'ischémie devrait être globale et non localisée à un territoire. L'épinéphrine a été administrée IM et non IV expliquant peut-être une petite ischémie transitoire sans retentissement majeur. Nous constatons que l'absence de traitement anti-ischémique n'a pas été délétère au patient. En effet, Kounis, dans ses publications, mentionne que l'association corticoïde et antiH1 suffit dans le SK1.

L'absence de signes cutanés allergiques aurait dû faire rechercher une mastocytose.

Cas n°18: SK1 retardé 3 semaines après 50 piqûres d'abeilles dont l'expression est un bloc trifasciculaire et non pas un SCA avec anomalies de la repolarisation (80).

Un homme de 55 ans a été piqué par un essaim d'abeille (> 50 piqûres) probablement Indian rock bees (*Apis dorsata*) au vu de la localisation géographique. Il a comme ATCD un syndrome néphrotique dans l'enfance et une fracture de l'humérus quelques années auparavant, avec un ECG réalisé à l'occasion, et normal.

Après l'attaque, il a présenté des signes cutanés (angioœdème du visage), respiratoires (essoufflement) et de malaise occasionnant une chute avec trauma crânien et plaie du scalp occipitale puis des œdèmes des membres inférieurs. Il a reçu de l'épinéphrine, de l'hydrocortisone, du maléate de diphenhydramine, l'anatoxine tétanique et a été suturé. Le bilan biologique retrouvait simplement une petite hyperleucocytose à PNN mais l'ionogramme n'est pas précisé. Concernant les œdèmes, nous n'avons pas d'albumine ni de BNP. Le TDM cérébral réalisé après la chute retrouvait un infarctus lacunaire du ganglion basal, raison pour laquelle il a été mis sous aspirine, clopidogrel, puis 100 mg d'hydrocortisone /8h. Il est sorti avec 10 mg de prednisolone per os/j pendant 5 jours.

Après cette attaque, il s'est retrouvé avec des séquelles : il n'était plus capable de marcher comme d'habitude ou de se lever du lit sans syncope. Après plusieurs épisodes de vertiges et d'épisodes présyncopaux, il a été réhospitalisé 3 semaines après l'attaque. Il mesure 179 cm pour 79 Kg, et sa TA était alors à 104/80 mm Hg. Le premier ECG a retrouvé initialement un bloc trifasciculaire avec un BAV2 Mobitz 2, un bloc de branche droit, un hémibloc antérieur gauche et une

Fc à 50 bpm. Sur le second ECG, figurait un rythme à 50 bpm sinusal, un PR à 200 ms, un QRS à 120ms, un hémibloc antérieur gauche avec bloc de branche droit et bloc trifasciculaire partiel, mais également des épisodes de bloc complet paroxystiques avec une bradycardie à 27 bpm.

Les examens : troponine, lipides, bilan auto-immun (AAN, C3), ETT et coronarographie sont normaux, en dehors des IGE élevées (2500>100). Son traitement au long cours comporte 10 mg d'orciprenaline, 100 mg de doriphyline (bronchodilatateurs donnés pour asthme ou BPCO, ici non vraiment expliqués). Son état s'aggrave. Après une bradycardie à 24 bpm, s'ensuit un ACR avec rigidité de décérébration et convulsion. 8 jours après l'hospitalisation, soit plus de 28 jours après les piqûres, il bénéficie d'une pose de pace maker temporaire puis permanent.

L'auteur conclut à un SK1 retardé par spasme de la coronaire droite et sans infarctus du myocarde résiduel. Les autres diagnostics différentiels évoqués ont été : effet secondaire du venin en lien avec la tertiapine ou l'apamine, empoisonnement par la grayanatoxine, en lien avec certaines fleurs présentes dans la zone, ou bloc cardiaque médié par les IGE, en lien avec une phase tardive.

Remarques :

On est sur une envenimation légère à modérée, selon le rapport de Schmidt (1 piq/Kg) pour laquelle, en termes de symptomatologie cardiovasculaire, il y a, en général, de l'HTA et de la tachycardie. L'apamine est un neurotoxique central et périphérique mais l'auteur ne précise pas ses conséquences sur le tissu nodal. La tertiapine, elle, peut avoir des effets sur les canaux potassiques.

Ce tableau ressemble plus à une hypersensibilité retardée ou un maintien de l'emballement immunitaire. En effet, après sa sortie, il faisait déjà des syncopes et les IGE étaient augmentées. Nous pensons que le spasme est peu probable car, au moment de la bradycardie sur BAV nous aurions dû constater des anomalies dans le territoire de la coronaire droite. Or, l'ETT, ne retrouvait pas de troubles cinétiques et le patient ne s'est pas plaint de douleur thoracique. Un doute peu cependant persister car les tests de déclenchement d'un vasospasme coronaire n'ont pas été réalisés comme dans beaucoup de cas.

Le rôle de l'histamine n'a pas été évoquée mais elle peut également être pourvoyeuse de bradycardie (**cf. partie 1.5, section f) sur le rôle de l'histamine**). De surcroît, le venin contient de l'histamine et des histaminolibérateurs, dont la quantité augmente naturellement avec le nombre de piqûres et dont les effets s'ajoutent à ceux d'une réaction d'hypersensibilité.

Nous pouvons donc émettre l'hypothèse d'un emballement immunitaire, via les IGE, avec libération chronique d'histamine expliquant une arythmie chronique.

Un autre aspect non évoqué est le rôle possible de l'anatoxine tétanique. Une réaction initiale après les piqûres d'abeille est incontestable ; cependant le trouble du rythme chronique, survenu à distance, pourrait également être une maladie sérique installée de manière retardée et en lien avec un effet indésirable du vaccin. Les premières atteintes cardiaques publiées bien avant Kounis, étaient en lien avec une antibiothérapie ou une vaccination. Ce diagnostic de SK1 met en avant, une fois de plus la nécessité de préciser le cadre de la définition de SK. Dans quelles circonstances peut-on attribuer un trouble du rythme à un SK ?

Cas n°19 : SK indéterminé par thrombose intrastent 4h après de multiples piqûres d'abeilles, traité par PCI sans traitement antiallergique (1^{er} cas de thrombose intrastent après une piqûre d'hyménoptère dans la littérature d'après l'auteur)(81).

Un homme de 60 ans, diabétique et coronarien connu (stent de l'IVA 2 mois avant l'épisode actuel), a été victime de multiples piqûres d'abeilles. 4 h après, il se présente aux urgences avec un prurit et des signes d'ischémie myocardique à type de douleur thoracique mais hémodynamiquement stable. L'ECG confirme un SCA ST + antérieur. La coronarographie retrouve une occlusion complète de l'IVA par thrombose intrastent, traitée par angioplastie sans autre lésion significative.

L'auteur conclut à un SK sans préciser le type et dans sa discussion décrit les types 1 et 2.

Remarques :

Le nombre de piqûres d'abeilles n'est pas précisé, mais il n'a aucun symptôme d'envenimation grave (nausées, vomissements, tachycardie...). Le patient présente des signes d'histaminolibération à type de prurit avec un manque de précision sur la présence ou non de rash. En l'absence de localisation et du nombre de piqûre, cette information ne permet pas de statuer sur le caractère allergique ou sur un simple effet local du venin.

Je pense qu'il s'agit bien d'un SK plutôt de type 2, sur zone pathologique inflammatoire avec matériel étranger. Dans ce cas, la frontière entre SK2 et SK3 est floue car le stent a été posé 2 mois plus tôt. Des tests allergologiques nous auraient éventuellement permis de faire la part des choses entre hypersensibilité au venin d'abeille et hypersensibilité aux composants du stent. La quantité de venin injectée, via les facteurs thrombogènes présents, a pu favoriser cette occlusion.

Ce qui peut paraître surprenant, bien que non précisé, c'est que le traitement cardioprotecteur de ce patient devrait logiquement comprendre 1 ou 2 antiagrégants plaquettaires, en raison de la pose de stent récente, et que celui-ci n'ait pas suffi à empêcher la thrombose. L'inflammation et les facteurs de la coagulation doivent donc avoir également un rôle important.

Cas n°20 : SK1 diagnostiqué au décours d'un choc traité par adrénaline et compliqué d'un ACR malgré traitement (82).

Un homme de 46 ans, sans ATCD allergique connu, a été piqué par 2 abeilles (1 sur le thorax et 1 sur le dos) pendant qu'il travaillait dans son jardin. Il avait déjà été piqué par des abeilles mais n'avait jamais eu de réaction.

Immédiatement après les piqûres, il a présenté des signes de malaise (vomissement, instabilité, chute). A l'arrivée des secours, il était inconscient avec un angioœdème. Il a reçu 0.3 mg d'épinéphrine IM, du Solumédrol et l'intubation a échoué. Arrivé aux urgences, il était bradycarde, hypotendu avec un ECG témoignant d'un SCA ST+ inférieur. Malgré la mise en route d'un remplissage rapide, la bradycardie s'est aggravée en ACR. La réanimation a été démarrée mais il a fallu 1 mg d'atropine et 1 mg d'épinéphrine avant le retour à un rythme spontané. Par la suite, il a été mis en hypothermie thérapeutique.

La coronarographie retrouvait des artères saines, sans spasme visible malgré une troponine augmentée 8h après (troponine initiale négative), et une tryptase élevée. Après la normalité de la coronarographie, ont été débutés : une perfusion d'épinéphrine pour le choc distributif, antiH1, antiH2 et solumédrol IV. Il est sorti à J4 avec un stylo Epipen mais aucun bilan allergologique n'a été réalisé.

L'auteur conclut à un SK1.

Remarques : Il a présenté une réelle anaphylaxie. Le diagnostic ECG est posé en contexte de choc et après l'adrénaline IM. On ne peut savoir, en théorie, si le SCA a précipité le choc et l'ACR, ou à l'inverse s'il s'agit d'une ischémie fonctionnelle sur le choc. Nous pouvons simplement constater l'absence de douleur thoracique ou de dyspnée initiale. Il n'a pas reçu de traitement anti-ischémique et la coronarographie est normale, ce qui suppose qu'il n'y a pas eu de thrombose. Il n'est pas précisé à quel moment l'ECG revient à la normale. Il paraît surprenant que le vasospasme n'ait pas été aggravé par les vasopresseurs. Le test du vasospasme n'a pas été réalisé. Dans ce cas, les éléments sont plutôt en faveur d'un spasme paradoxal sur ischémie fonctionnelle par bas débit, qu'un réel spasme primitif en lien avec la dégranulation mastocytaire locale. Une fois de plus, nous retrouvons les limites de la définition du syndrome de Kounis.

Cas n°21 : SK2 sur sténo thrombose de la coronaire droite avec douleur thoracique sans hypotension, et rash cutané sur les zones de piqûres 30 min après les piqûres, chez un patient avec facteurs de risque cardiovasculaires, traité par PCI et sans antiallergiques (83).

Un homme de 67 ans, tabagique, coronarien connu (athérosclérose cardiaque et pontage), mais sans ATCD allergique, a été piqué par plusieurs abeilles sur le bras et le cou. 30 min après, il présente des signes cutanés locaux à type de rash érythémateux du bras et du cou, une légère HTA (150/9 mm Hg) avec un rythme à 66 bpm et des sueurs accompagnées d'une douleur thoracique centrale oppressante très soudaine. L'ECG confirme un SCA ST + inférieur avec des enzymes cardiaques augmentées, pour lequel il reçoit aspirine et clopidogrel. La coronarographie réalisée en urgence retrouve une sténose thrombotique à 95 % de la Coronaire D, traitée par 1 stent métallique. Il sort à J2 sans complications.

L'auteur conclut à une possible variante du SK2 en raison des ATCD cardiovasculaires du patient.

Remarques :

Le rash localisé est aspécifique pouvant être allergique ou en lien avec les effets locaux du venin. Les traitements en cours ne sont pas précisés et il y a un manque de précision sur les lésions athéromateuses cardiaques. Nous pouvons également noter dans ce cas, une légère HTA.

L'auteur conclut à un SK2 sur le terrain, mais le terme sténose thrombotique peut porter à confusion (est-ce une thrombose sur ulcération de plaque ou un thrombus sténosant ?) En l'absence

d'échographie endovasculaire, il est difficile de statuer sur une éventuelle lésion sous-jacente au stent.

Cas n°22 : SK2 chez un homme tabagique avec atteinte cutanée et signes d'ischémie myocardique d'aggravation progressive en dehors de tout traitement, après plusieurs piqûres d'abeille (50).

Un homme de 63 ans, tabagique, sans ATCD d'atopie ni d'allergie ni pathologie et sans traitement au long cours, a été piqué à la tête et au cou par plusieurs abeilles. Il avait déjà été piqué par des abeilles et n'avait présenté aucune réaction. Immédiatement après, il a présenté des vertiges sur une courte durée, des paresthésies glossopharyngées, une gêne respiratoire mais pas de perte de connaissance. Ses proches le ramènent à l'hôpital. Aux urgences il présente : un rash érythémateux de la face, du cou et thorax avec œdème périorbitaire et prurit, et l'apparition d'une gêne thoracique sans douleur. L'examen ne retrouve pas de fièvre, pas de choc (TA 130/80 mm Hg) et une Fc 90 bpm régulière. Avant l'administration des traitements, il présente une sensation de malaise, avec des sueurs profuses, devient pâle et présente une douleur rétrosternale sévère irradiant dans les 2 bras. L'ECG confirme un SCA ST+ antérieur avec tachycardie sinusale à 102 bpm. Il reçoit 1 g d'hydrocortisone IV, 5 mg de morphine, 30 mg de diphenhydramine et 40 µg /min de nitroglycérine IV. En salle de coronarographie il a été thrombolysé avec un bolus de 7000 UI IV de Ténecteplase, 2 h après les piqûres. L'ETT retrouvait une hypokinésie diffuse du VG, de l'apex et de la paroi latérale. Le bilan retrouve une troponine et des enzymes cardiaques augmentées, une tryptase et des PNE augmentés. L'histamine et le complément C3, C4 étaient normaux. Un test d'effort sous-maximal était négatif une semaine plus tard. La coronarographie retrouva une lésion avec sténose à 70 % de l'IVA et un stent a été posé avec succès.

L'auteur conclut à un SK2 en raison de la lésion retrouvée à la coronarographie.

Remarques :

L'aggravation du tableau a été progressive avec des signes de malaise et une gêne respiratoire ininterprétable, puis des signes cutanés sont apparus, plus évocateurs d'une hypersensibilité, mais non suffisants pour parler d'anaphylaxie. A tort, la gêne thoracique n'a pas été prise en compte et n'a pas bénéficié d'ECG. Avant tout traitement il s'aggrave avec des signes classiques de SCA et signes généraux plus intenses sans choc. Il bénéficie d'un traitement anti-allergique sans adrénaline et d'une thrombolyse mais la coronarographie n'est pas réalisée en urgence. Nous pourrions noter que la dose d'hydrocortisone est très importante. Ce patient n'a pas présenté d'état de choc. Dans ce cas, peut être que la dose de venin sans être toxique a pu se rajouter aux effets d'une hypersensibilité. Le délai avec la piqûre n'est pas suffisant pour parler de phase biphasique ou de forme protractée.

Cas n°23 : Homme aux multiples FDRCV ayant présenté après plusieurs piqûres de guêpe, un tableau d'hypersensibilité avec atteinte cutanée et signes frustrés d'ischémie myocardique, puis aggravation secondaire des signes d'ischémie et état de choc. Après une amélioration apparente

au décours de la thrombolyse, il décède d'un ACR au 4^e jour, sans avoir bénéficié de coronarographie (50).

Un homme de 70 ans en surpoids, hypertendu et coronarien connu, a été piqué plusieurs fois par des guêpes à la tête et aux avant-bras. Dans les minutes suivantes, il ressent une douleur locale et développe une urticaire. Il s'automédique avec un antihistaminique en vente libre et est apporté à l'hôpital où on lui administre 500 mg d'hydrocortisone IV. Son examen retrouve un œdème périorbitaire, un rash urticarien diffus et des paresthésies glossopharyngées sans gêne respiratoire.

Pendant la surveillance, il ressent subitement une douleur rétrosternale sévère accompagnée de nausées, sueurs profuses, vertiges avec une TA à 80/60 mm Hg. L'ECG confirme un SCA ST+ antérieur. Il reçoit 5 mg de morphine IV et un second bolus de 500 mg d'hydrocortisone IV puis il est rapidement thrombolysé. Les heures suivantes, il devient asymptomatique mais l'auscultation retrouve un bronchospasme et un souffle systolique apical à 2/6. L'ETT révèle une IM modérée et une hypokinésie diffuse du septum et de l'apex avec FEVG 35 %. Le bilan retrouve des enzymes cardiaques, une tryptase, histamine et immunoglobulines élevés.

Le 4^e jour, l'état du patient s'est soudainement dégradé et il décède d'un ACR. La famille a refusé une analyse post-mortem.

L'auteur conclut à un SK2 sur le terrain même en l'absence de coronarographie.

Remarques :

Le patient a été simplement thrombolysé et n'a pas bénéficié de PCI. Ce patient coronarien aurait dû bénéficier au mieux d'une PCI, immédiate au lieu de la thrombolyse (TL), ou après la TL. Il était déjà coronarien mais nous n'avons pas d'antériorité sur sa fonction myocardique. En tout cas, si la FEVG était conservée, une FEVG à 35% avec hypokinésie marquée sont le témoin de l'inefficacité de la TL et donc l'amélioration des symptômes peut simplement être le reflet d'un myocarde non viable infarci pour lequel un traitement n'aurait plus de bénéfice.

Nous n'avons pas d'informations sur la poursuite des traitements anti-allergiques et le décès survenu à J4 peut être, soit le fait d'une phase tardive de l'hypersensibilité avec gravité en raison du mauvais état cardiaque, soit une complication précoce du SCA, à type d'arythmie, avec échec de la réanimation.

Le bilan biologique est en faveur d'une dégranulation mastocytaire au prime abord. Cependant, une étude sur les patients souffrant d'anévrysme abdominal retrouve une tryptase augmentée suggérant qu'un mauvais état cardiovasculaire pourrait augmenter la tryptase ; cette dernière diminuant après une prise en charge chirurgicale. Il aurait fallu la cinétique et des précisions sur le moment du prélèvement par rapport au début des symptômes.

Notons que ce cas de décès était en lien avec plusieurs piqûres de guêpes et le patient a présenté un choc qui peut être d'allure mixte au vu de la dysfonction ventriculaire. Dans ce cas le SCA ne peut être imputé à l'adrénaline qui n'a pas été utilisée ni au choc apparu de manière concomitante au SCA. Par contre, les doses d'hydrocortisones utilisées ont été importantes et un effet sur le système sympathomimétique est possible. En effet, la description de l'ETT n'est pas très claire et peut laisser évoquer éventuellement un Takotsubo.

Annexe 4 : Tableau de synthèse des caractéristiques démographiques

Tableau XI

Cis n°	Caractéristiques démographiques										Hyménoptère piqueur		Diagnostic Auteur	Evolution			
	Antécédents					Sensibilisation					Traitements en cours	Nombre de piqûres			Localisation		
	Facteurs de risque cardiovasculaire		Allergie/Atopie	Autres	Antécédent de piqûre	Bilan allergologique											
Age/ Sexe	Tabac	Autres															
1	H/58 ans + (25 PA)	-	-	-	NP	NP	NP	NP	NP	NP	NP	NP	NP	1	NP	SK1	Vivant
2	H/45 ans + (38 PA)	NP	NP	NP	NP	NP	NP	NP	NP	NP	NP	NP	NP	1	NP	SK2	Vivant
3	H/51 ans + (10 PA)	-	-	-	-	-	-	-	-	-	-	-	-	1	Gros orteil du pied G	SK1	Vivant
4	H/64 ans	NP	NP	NP	NP	NP	NP	NP	NP	NP	NP	NP	NP	3 ou 4	NP	SK1	Vivant
5	H/41 ans +	-	-	-	NP	NP	NP	NP	NP	NP	NP	NP	NP	Plusieurs	Cou, tête	SK2	Vivant
6	F/60 ans	-	-	-	NP	NP	NP	NP	NP	NP	NP	NP	NP	1	Main droite	SK	Vivante
7	H/46 ans	NP	NP	NP	NP	NP	NP	NP	NP	NP	NP	NP	NP	1	NP	SK1	Vivant
8	H/32 ans +	-	-	-	-	-	-	-	-	-	-	-	-	Plusieurs	Visage	SK1	Vivant
9	H/60 ans	NP	NP	NP	NP	NP	NP	NP	NP	NP	NP	NP	NP	1	NP	SK2	Vivant
10	F/63 ans	NP	NP	NP	NP	NP	NP	NP	NP	NP	NP	NP	NP	20-30	Cou, tête, jambes	SK2	Vivante
11	H/58 ans	-	-	-	NP	NP	NP	NP	NP	NP	NP	NP	NP	1	Coude gauche	SK1	Vivant
12	H/35 ans	-	-	-	-	-	-	-	-	-	-	-	-	1	NP	SK2	Vivant
13	H/58 ans	-	-	-	-	-	-	-	-	-	-	-	-	Plusieurs	Tête, cou	SK2	Vivant
14	H/20 ans	NP	-	-	-	-	-	-	-	-	-	-	-	1	Nuque	SK1	Vivant
15	H/45 ans +	-	-	-	NP	NP	NP	NP	NP	NP	NP	NP	NP	1	Cou	SK	Vivant
16	H/28 ans	NP	-	-	NP	NP	NP	NP	NP	NP	NP	NP	NP	1	Main droite	SK1	Vivant
17	H/56 ans +	NP	NP	NP	NP	NP	NP	NP	NP	NP	NP	NP	NP	1	NP	SK1	Vivant
18	H/55 ans	NP	NP	NP	NP	NP	NP	NP	NP	NP	NP	NP	NP	> 50 (essai)	NP	SK1 retardé	Vivant
19	H/60 ans	NP	NP	NP	NP	NP	NP	NP	NP	NP	NP	NP	NP	Plusieurs	NP	SK	Vivant
20	H/46 ans	NP	NP	NP	NP	NP	NP	NP	NP	NP	NP	NP	NP	2	Thorax et dos	SK1	Vivant
21	H/67 ans +	-	-	-	NP	NP	NP	NP	NP	NP	NP	NP	NP	Plusieurs	Bras et cou	SK2	Vivant
22	H/63 ans +	-	-	-	-	-	-	-	-	-	-	-	-	Plusieurs	Tête et cou	SK2	Vivant
23	H/70 ans	-	-	-	-	-	-	-	-	-	-	-	-	Plusieurs	Tête et avant-bras	SK2	Décédé

*: la couleur rouge indique les patients atteints d'une complication grave. SK: Syndrome de Kouinis; H/homme; F/femme; -: facteur présent; +: facteur précis absent dans le récit; NP: non précisé; NF: non fait; PA: tabagisme en paquets-années; HTA: hypertension artérielle; VA: artère coronaire interventriculaire antérieure; FDRCV: facteur de risque cardiovasculaire; LLR: réaction locale étendue; N: normal(e); TCA: tests cutanés allergiques; IDR: intradermoréaction; IGE: immunoglobulines type E; RAST score: échelle de 0 à 6 (0: absence d'IGE spécifiques; 6: taux élevé d'IGE spécifiques contre un allergène); REMA score: score de probabilité d'une mastocytose

Annexe 5 : Tableau de synthèse des caractéristiques cliniques et paracliniques

Tableau XII

Cas n°	SK	Héméroptère / Nb piqûres / localisation	Délai premiers symptômes par rapport à la piqûre	premiers symptômes	Délai par rapport à la piqûre	Clinique	ECG	Coronarographie	Autres examens complémentaires	Autres symptômes dans l'évolution	Choc (TA en mmHg)	Rythme cardiaque
1	SK1	G / 1 / NP	Plusieurs minutes	vertiges, étourdissements, vision floue	- Plusieurs minutes - 48 h après	¹ .DT brève -DT sévère restrictive, irradiations épaulé et cou	SCA ST+ inféro latéral	N, découverte fortuite de ponts myocardiques	ETT: hypokinésie BIO: tropo +, PNE N, CRP et fibrinogène ↑	Nausées, dyspnée	-	95 bpm sinusal
2	SK2	G / 1 / NP	Quelques minutes	Etourdissements récurrents, prurit et urticaire diffuse	-10 min. - Aggravation progressive sur 3h	Lourdeur main G puis douleur constante dans la main, le bras, l'épaulé G, le dos et ACR après traitement	SCA ST+ antéro latéral étendu	Occlusion de l'IVA proximale (thrombus sur plaque ulcérée), lésion non significative de la CD	ETT: akinésie, FE 40% BIO: tropo +, GB, ASAT et CK ↑ OCT post PCI: plaque unique derrière le stent	Faiblesse, léthargie, sensation de froid, tremblements, sueurs, PC	ACR puis 137/99 post RCP	FV puis 111 bpm post RCP
3	SK1	NP / 1 / Gros orteil pied G	Quelques minutes	ACR	Quelques minutes	ACR	Après RCP: SCA ST+ inférieur	J6: N	ETT: N Radio poumons: N BIO et enzymes cardiaques N	Rash cutané de tout le pied G	ACR puis 140/80 post RCP	Après RCP 140 bpm sinusal
4	SK1	G / 3-4 / NP	NP mais supposé rapidement	Céphalée, vision floue, vertige, mal de gorge, stridor, rash cutané, prurit généralisé, palpitations	NP mais 5h après le second traitement (car choc malgré premier traitement)	DT précardiale isolée oppressante	SCA ST- inféro latéral	Artères N, spasme artère CG	BIO: enzymes cardiaques N	-	+ (105/75 puis choc 85 mm Hg)	108 bpm sinusal
5	SK2	A / plusieurs / cou, tête	Quelques minutes	Etourdissements, dyspnée	NP après admission hôpital (délai trajet)	DT rétrosternale, irradiation dans les 2 bras	SCA ST+ inférieur et postérieur	Post TL: lésion non significative de la CD proximale	BIO: tropo +, N Radio poumons N ETT post TL: IMI modéré, FE 45%, dysfonction diastolique modérée	Rash érythémateux diffus, prurit, wheezing, pâleur, sueurs, nausées, vomissements	-	102 bpm sinusal
6	SK	F / 1 / main D	Quelques minutes	Sensation de malaise, étourdissements	20 min.	DT légère	SCA ST- antéro latéral étendu	NF (refus)	BIO: tropo 12h après la piqûre N ETT et ECG d'effort 2 mois après N	Réaction locale punctiforme, œdème local, dyspnée	+ (74/50 10 minutes après DT, puis 106/70 20 minutes après traitement	NP
7	SK1	G / 1 / NP	NP mais supposé rapidement	Réaction locale légère, vertiges, vision floue	NP / 10 min. après les premiers symptômes	Douleur interscapulaire (avec troubles neurologiques concomitants)	ECG initial négatif ECG 4h après: SCA ST- antéro latéral	N (18h après piqûre)	BIO: N puis tropo et CPK ↑ ETT: dilatation anévrysmale OG, IM et FE conservée IRM J7: nécrose myocarde EEG semaine suivante: encéphalopathie Echo TSA: N IRM cérébrale: petits infarctus chroniques de la substance blanche	Epilepsie transitoire (dysarthrie, amésie), nausées, vomissements	-	Arrythmie supraventriculaire initiale temporaire

8	SK1	A / plusieurs / visage	NP	Cédème périorbitaire, angioedème	3h	DT	SCA ST+ inférieure	N	ETT: hypokinésie, FE 45%	-	-	102 bpm sinusal
9	SK2	B / 1 / NP	NP	Rash érythémateux diffus, gêne thoracique	NP / à l'admission	Gêne thoracique	SCA ST+ inférieure	I2: sténose à 90% de la CD proximale et médiale et > à 70% de la Circiflexe moyenne	BIO: tropo + et PNE 7 ETT: petite aknésie circonscrite	-	+	44 bpm: BAV complet, rythme jonctionnel rapide puis apparition FA après traitement
10	SK2 retardé	A / 20-30 / cou, tête, jambes	Immédiat	Dyspnée, faiblesse, prurit généralisé	9h	DT sévère	SCA ST+ latéral haut	Oclusion à 95% de l'IVA proximale et de la Circiflexe avec sténose critique de la CD médiale	BIO: N, tropo N ETT 6 mois après: FE 55%, hypokinésie	Rash érythémateux diffus et oedème périorbitaire	+	90 bpm sinusal
11	SK1 transitoire	G / 1 / coude G	Quelques minutes	Vertiges, étourdissements, nausées, sueurs, DT: flush extensif et érythème extensif	Quelques minutes	DT	SCA ST+ inférieure	N	NP	Erythème diffus, confusion	+	88 bpm sinusal
12	SK2	A / 1 / NP	6h	DT oppressante, sueurs	6h	DT oppressante	SCA ST+ antérieure	En urgence: thrombus extensif de l'IVA moyenne Contrôle 48h après: plaque ulcérée de l'IVA proximale confirmée par échographie	NP	-	-	NP
13	SK2	A / plusieurs / tête, cou	Immédiat	Vertiges, dyspnée	NP, délai trajet hôpital et avant traitement	DT rétrosternale, irradiation dans les 2 bras	SCA ST+ antérieure	Lésion thrombotique avec sténose à 85% de l'IVA, FEVG 25%	ETT: altération sévère FE, aknésie	Rash érythémateux diffus, prurit, sueurs, sensation de malaise, nausées, vomissements	-	90 bpm sinusal
14	SK1	A / 1 / nuque	10 minutes	Vertiges, vision floue, détresse respiratoire modérée (sat O ₂ 93 %), réaction locale minime	NP / 6 à 7 minutes après le traitement	DT	SCA ST+ postéro-latéral	J10 avec échographie endovasculaire N	BIO: NFS N, enzymes cardiaques augmentées ETT: dyskinésie, IM modéré, FE 35%	-	+	88 bpm puis 100 bpm sinusal au moment DT
15	SK	F / 1 / cou	15 minutes	Prurit extensif, sensation d'asphyxie, oppression thoracique rétrosternale, sueurs, nausées	15 minutes et aggravation 2 h plus tard	DT rétrosternale sévère	SCA ST+ antéro-latéral	Thrombus recanalisé avec réduction de 70 à 80% du calibre de l'IVA distale, FE 40%, dyskinésie. Myocarde non viable.	BIO: Enzymes cardiaques 7, GB et PNE 7, dyslipidémie (CT 4.79 g/L et TG 4.34 g/L). ETT J20: dyskinésie, thrombus apical FE 50%	Oedème de la face et du cou, urticaire généralisée, vertiges	-	56 bpm sinusal

16	SK1	A / 1 / main D	5 minutes	Sensation de malaise, sueurs, nausées, douleur abdominale	NP / quelques minutes après le traitement au centre de santé de proximité	DT préthoracique oppressante	SCA ST+ antéro-latéral	24h après: N	BIO: enzymes cardiaques, bilan thrombophilie N ETT: hypokinésie	-	- (mais mauvaise tolérance hémodynamique de la nitroglycérine IV)	Arrythmie de reperfusion
17	SK1	F / 1 / NP	10 minutes	PC, pâle	NP / après stabilisation hémodynamique	Absence de symptômes exprimés car inconscient	SCA ST+ inférieur	N	BIO: N ETT: N	-	+	40 bpm sinusal
18	SK1 retardé	A / > 50 / NP	Immédiat	Cedème facial, dyspnée, fatigue, malaise avec chute et trauma crânien	NP	Syncope	Pas de signe typique de SCA mais bloc trifasciculaire partiel avec épisodes de bloc complet paroxystique	N	BIO: enzymes cardiaques N, bilan auto-immun N, IGE ? ETT: N TDM cérébral pour trauma crânien: Infarcus lacunaire	Erythème du visage, œdème des membres inférieurs	- (104/80 puis ACR sur bradycardie à 24 bpm)	ECG n°1: 50 bpm sinusal, bloc trifasciculaire partiel (BAV 2 Mobitz 2, BBD, HBAG) / ECG n°2: bloc trifasciculaire partiel avec des passages en bradycardie à 27 bpm sur BAV complet paroxystique
19	SK	A / plusieurs / NP	NP	NP	4h	DT	SCA ST+ antérieur	Oclusion complète de l'IVA par thrombose intratent	NP	Prurit	-	NP
20	SK1	A / 2 / thorax, dos	Immédiat	Instabilité, vomissements, chute, angioœdème, PC	NP / admission hospital (délai trajet)	Absence de symptômes typiques puis ACR	SCA ST+ inférieur	N, pas de spasme détecté	BIO: tropo+ à la 8e h	-	+ (hypotension puis ACR)	Bradycardie avant ACR
21	SK2	A / plusieurs / bras, cou	30 minutes	Rash érythémateux local, sueurs, DT centrale oppressante	30 minutes	DT centrale oppressante	SCA ST+ inférieur	Sténose thrombotique à 95% de la CD	BIO: GB et enzymes cardiaques ?	-	- (150/90)	66 bpm sinusal
22	SK2	A / plusieurs / tête, cou	Immédiat	vertige, paresthésies glossohyngées, gêne respiratoire	NP / dans les 2h	Gêne thoracique sans DT puis aggravation progressive et DT irradiant dans les 2 bras	SCA ST+ antérieur	A 1 semaine: sténose de l'IVA à 70%	BIO: enzymes cardiaques, tryptase, PNE ? mais histamine et C3 N ETT: hypokinésie diffuse du VG, de l'apex et de la paroi latérale Test d'effort à 1 semaine: N	Rash érythémateux face, cou, thorax avec prurit et œdème périorbitaire, sensation de malaise lors de l'aggravation avec sueurs et pâleur	- (130/80)	90 bpm sinusal puis tachycardie sinusale à 102 bpm
23	SK2	G / plusieurs / tête, avant- bras	quelques minutes	douleur locale, urticaire	NP / pendant la surveillance et après le traitement initial	DT sévère puis après amélioration, décès à J4	SCA ST+ antérieur	NF	BIO: enzymes cardiaques, tryptase, histamine, IGE ?	Urticaire diffuse, œdème périorbitaire, paresthésies glossohyngées, puis pendant la DT sueurs profuses et vertige	+ (80/60 au moment DT puis ACR à J4)	NP

En rouge: patients avec complications graves; en bleu: symptômes et signes cliniques; SK: Syndrome de Kounis; NP: non précisé dans le récit; +: signe présent; -: signe absent; A: aorte; B: bourdon; G: guêpe; F: frelon; ACR: arrêt cardiorespiratoire; DT: douleur thoracique; PC: perte de conscience; G: gauche; D: droite; SCA, ST+ / ST-: syndrome coronarien aigu avec sus-déclage du segment ST / sous-déclage du segment ST; RCP: réanimation cardiopulmonaire; N: normale (le, aux); CD: coronaire droite; CG: coronaire gauche; IVA: interventriculaire antérieure; J: examen réalisé tel jour; TL: thrombolyse; PCI: intervention coronarienne percutanée; FE/FEV/G: fraction de déjection du ventricule G; ETT: échocardiographie transthoracique; OG: oreillette G; IM: insuffisance mitrale Echo T5x: échographie des troncs supra-aortiques; BIO: bilan biologique; ?+: augmenté; tropo+: troponine positive; GB: globules blancs; C3: fraction C3 du complément; CT: cholestérol total; TG: triglycérides; bpm: battements par minute; FV: fibrillation ventriculaire; FA: fibrillation auriculaire BAV: bloc auriculoventriculaire; BBD: bloc de branche droit; HBAG: hémi-bloc antérieur gauche

Annexe 6 : Tableau de synthèse des traitements administrés

Tableau XIII

Cas n°	Syndrome de Kounis	Traitements reçus											Traitements de sortie			
		Anaphylaxie					Anti-ischémique									
		Adrénaline	Corticoïdes	AntiH1	Autres	Antagrégant(s) plaquettaire	Nitrés et ses dérivés	TL/PCI	Anticoagulant	Autres						
1	SK1	+ (voie NP)	+ (HD mais voie NP)	-	-	-	-	-	-	-	-	-	-	-	Aspirine, statine, inhibiteur calcique, anti H1, corticothérapie 5]	NP
2	SK2	-	-	+ (IV)	-	-	-	-	-	+ (1 AAG po)	+ (sublingual)	Stent actif	-	Morphine IV CEE	-	NP
3	SK1	+ (IV)	+ (IV et post RCP)	-	Remplissage et hypothermie thérapeutique	-	-	-	-	-	+ (post RCP)	-	-	Vérapamil (post RCP)	-	NP
4	SK1	+ (0,5 mg SC au début puis après l'état de choc)	+ (60 mg MP IV au début puis 200 mg HD IV pour l'état de choc)	-	Remplissage	-	-	+ (10 mg dexchlorpheniramine IV)	-	-	+ (nitroglycérine IV)	-	-	-	-	Amlodipine
5	SK2	-	-	+	-	-	-	+	-	-	- (IV)	Streptokinase	-	Morphine	-	Aspirine, clopidogrel, BB-, IEC, nitroglycérine, statine
6	SK	+ (IM)	+ (HD IV)	-	-	-	-	+ (IV)	-	-	-	-	-	-	-	Antidiabétiques(s), ajout aspirine
7	SK1	-	-	-	-	-	-	-	-	-	-	-	-	-	-	ITS démaîtrée, Autres pour épilepsie NP
8	SK1	-	-	-	-	-	-	-	-	-	-	Streptokinase	-	-	-	BB-, atorvastatine, double antiagrégation plaquettaire, ramipril
9	SK2	-	+ (HD IV)	-	-	-	-	+ (IV)	-	-	-	-	-	Traitement au cours de la coronarographie NP malgré sténoses importantes	-	NP
10	SK2 retardé	+ (IM)	+ (IV)	-	Remplissage	-	-	+ (IM)	-	+ (2 AAG)	? (NT abréviation NP)	-	-	Triple pontage 2 mois après	-	NP
11	SK1	-	+ (MP 120 mg)	-	-	-	-	+ (50 mg diphenhydramine IV)	-	+ (500 mg d'aspirine, 300 mg de clopidogrel)	-	-	-	-	-	NP
12	SK2	-	-	-	-	-	-	-	-	+ (2 AAG)	-	Angioplastie et Abciximab IV (bolus initial et 1/2 du bolus initial en intracoronaire)	-	-	-	NP
13	SK2	-	+ (HD IV)	-	-	-	-	+ (IV)	-	+ (1 AAG po)	+ (IV)	Tl. ténecteplase puis stent	-	Morphine IV	-	Aspirine, clopidogrel, BB-, IEC, statine

14	SK1	-	+ (40 mg MP IVL)	+ (10 mg de chlorphenamine IVL)	-	+ (aspirine)	-	-	+ (héparine)	-	NP
15	SK	-	-	-	-	+ (1 AAG po)	NP	- (TL NF car sus décalage du segment ST sur l'ECG à la limite de la significativité)	+ (héparine)	O ₂ aux lunettes, vasodilatateurs coronariens, antiarythmique, AAG, sédatif	NP
16	SK1	-	+(HD)	+(dexchlorpheniramine)	-	-	+ (nitroglycérine IV)	TL Ténectéphase	-	-	NP
17	SK1	+(IM)	+(MP IV)	+(IV)	Intubation, bolus de cristalloïdes	-	-	-	-	-	NP
18	SK1 retardé	+	+(HD initiale puis 100 mg HD/ 8h après TDM cérébral)	+(diphénhydramine)	anatoxine tétanique	+ (aspirine et clopidogrel pour signes de petits infarctus cérébraux au TDM post TC)	-	-	-	Pace maker temporaire puis permanent posé lors de la seconde hospitalisation 3 semaines après les piqûres, suite ACR sur trouble du rythme.	Prednisolone pendant 5j, orciprenaline, dordiphyline
19	SK	NP	NP	NP	NP	NP	NP	Succès angioplastie IVA	NP	NP	NP
20	SK1	+ (0,3 mg IM pour PC, puis 1 mg IV pour ACR, puis en perfusion après coronarographie N pour choc distributif)	+(solumédrol pour PC avant ACR, puis en perfusion après coronarographie pour le choc distributif)	+(IV après coronarographie)	Intubation, remplissage rapide pour choc et 1 mg d'atropine (avec AD IV) pour ACR puis, hypothermie thérapeutique. AntiH2 avec les antiH1, le solumédrol et l'AD en perfusion après la coronarographie N.	-	-	-	-	-	Kit Epipen
21	SK2	-	-	-	-	+ (2 AAG)	-	1 stent métallique	-	-	NP
22	SK2	-	+(1g HD IV)	+(30 mg diphénhydramine IV)	-	-	+ (nitroglycérine IV)	TL Ténectéphase 2h après piqûre et pose de stent sur l'IVA une semaine après	-	5 mg de morphine IV	NP
23	SK2	-	+(500 mg HD IV et 2 ^g bolus de 500 mg après DT)	+(po)	-	-	-	TL	-	5 mg de morphine IV	NP

En rouge: cas avec complications graves; en vert: syndromes de Kounis avec coronaires angiographiquement saines; en jaune: utilisation AD peu de temps avant le diagnostic de SCA; SK: syndrome de Kounis; -: traitement administré; +: traitement non administré; NP: non précisé; NF: non fait; N: normal(e); SCA: syndrome coronarien aigu; TL: thrombolyse; PC: intervention coronarienne percutanée; IVA: intervention coronarienne percutanée; ACR: arrêt cardiorespiratoire; RCP: réanimation cardio-pulmonaire; CEE: choc électrique externe; DT: douleur thoracique; TC: tréma crânien; IV: voie intraveineuse; IM: voie intramusculaire; SC: voie sous-cutanée; po: per os; HD: hydrocortisone; MP: methylprednisolone; NP: methylnitroglycérine; AAG: antiagrégant plaquettaire; BB: bêta-bloquant; EC: inhibiteur de l'enzyme de conversion; ITS: immunothérapie spécifique.

Annexe 7 : Observations sur la présentation clinique et la prise en charge

Tableau XIV

Cas n°	Observations sur l'impact potentiel de la prise en charge thérapeutique.
1	DT initiale brève chez un patient traité pour anaphylaxie initiale, mais vérifiable SCA apparue 48h après la piqûre et le TTT pour anaphylaxie, traité simplement par 2 APP puisque coronarographie N. Forme protractée ou réaction biphasique ?
2	Diagnostic SCA avant TTT et ACR sur FV après TTT, récupéré par un CEE
3	ACR après piqûre, récupéré par AD IV et diagnostic de SCA avec tachycardie sinusale à 140 bpm sur l'ECG en post RCP, mais hémodynamique stable et hypoxie à 94%. Normalisation ECG après les autres TTT anti-allergiques, antivasospastiques et bradycardisants. Coronarographie N faite à J6. Possible impact sur le SCA de l'AD IV, de l'ACR avec hypoxie et de la tachycardie ?
4	Choc apparu malgré TTT 1 par MP, anti H1 et AD mais bonne réponse au TTT 2 par remplissage, HD et AD. DT sur SCA isolé apparu 5h après le TTT du choc. La coronarographie confirme un spasme CG résolutif après nitroglycérine IV. Ce SK peut répondre à plusieurs hypothèses: une réaction biphasique qui aurait dû être prévenue par la corticothérapie IV mais cette recrudescence de symptômes peut correspondre à un effet fin de dose de l'HD IV. La bonne réponse aux nitrés IV et l'absence de formation de thrombus peut tout de même être en lien avec un effet partiel rémanent des thérapeutiques antérieures. La 1/2 vie plasmatique de l'AD n'est pas en faveur d'un spasme secondaire à l'AD.
5	Diagnostic SCA avant tout TTT. Normalisation ECG après TL
6	Choc diagnostiqué 10 min. après la DT soit 30 min. après la piqûre. Amélioration hémodynamique et de la DT 20 min. après le TTT, mais anomalie ECG non modifiée et retour à la normale 5h après.
7	DT typique 10 min après les symptômes initiaux mais sans signes ECG de SCA par contre doute sur une arythmie supraventriculaire, et positivation ECG à type de SCA ST-4h après début DT. Aucun TTT anti-allergique ni anti-ischémique n'est précisé sauf l'absence d'utilisation d'AD car TA N. Déficit neurologique et SCA non traités, survenus dans les 10 min. après la piqûre, non expliqués par un choc ni AD. Par contre patient sous anticoagulant au long cours pour prothèse mécanique donc l'hypothèse d'une thrombose est peu probable. L'atteinte ischémique myocardique et cérébrale font évoquer une atteinte vasospastique prolongée de plusieurs territoires. En l'absence de traitement, l'ETT constate des séquelles de nécrose myocardique avec dilatation de l'oreillette gauche et insuffisance mitrale malgré une coronarographie N et des infarctus cérébraux. Ce cas pose l'importance d'un traitement anti-allergique adapté, anti-vasospastique et d'une prise en charge interventionnelle cardiologique urgente. Absence de signes cutanés et REMA score positif donc suspicion SAM. En cas de SAM, le SK peut-il se transformer en spasme artériel de plusieurs territoires?
8	HTA, angioedème et SK1 3h après piqûre multiples. Disparition DT et normalisation ECG après TL simple (pas de coronarographie disponible), sans traitement anti-allergique. Dans ce cas, la dose de venin, malgré l'absence de signes toxiques a peut-être favorisé une thrombose temporaire sur un éventuel spasme initial ? Les signes cutanés de la face sont difficilement interprétables en raison du nombre de piqûres, bien que l'auteur les associe à des signes allergiques, et le SCA serait la seule expression d'une hypersensibilité immunologique ou toxique.
9	Anaphylaxie cuanée avec choc et DT sur SCA transitoire résolutif après TTT IV anti-allergique simple sans AD. Coronaropathie importante.
10	Choc sans DT et ECG N après TTT anti-allergique avec AD et stabilisation hémodynamique. 6h après TTT soit 9h après piqûres (30 abeilles) DT et SCA traité par antiagrégants plaquettaires et pontage à distance.
11	Signes d'allergie et DT puis choc avec diagnostic de SCA transitoire résolutif après TTT anti-allergique et anti-ischémique sans AD en raison des anomalies ECG. Il n'y a pas eu de TL et coronarographie normale. Le traitement anti-allergique sans AD et les 2 AAP ont suffi à résoudre choc et SCA.
12	SCA isolé sur thrombus extensif chez un homme sans FDRCV et n'ayant pas reçu de TTT anti-allergique.
13	SCA après réaction allergique avec hémodynamique stable, traité par anti-allergiques sans AD mais TL +stent. Séquelle importante avec insuffisance cardiaque et thrombus apical 3 semaines après.
14	DT sur SCA et apparition d'un choc concomitant, 7 min. après un premier TTT anti-allergique IV pour anaphylaxie avec détresse respiratoire modérée mais sans AD. Amélioration clinique et ECG 25 min après antiagrégation plaquettaire et anticoagulation mais pas de TL, ni de PCI, ni d'antivasospastiques. Il semblerait que la dégradation ne soit pas un effet du premier TTT mais une absence d'efficacité immédiate au contraire. Au vu de la coronarographie N à J10, il semblerait que le TTT anti-allergique, AAG simple et AC aient suffi à éviter la thrombose sur un spasme visiblement transitoire.
15	DT 2h après piqûre avec TA correcte et ECG limite, puis SCA confirmé sur ECG de contrôle traité par antiagrégation plaquettaire et anticoagulation sans anti-allergique ni AD. Pas de TL ni PCI avec complication à J20 par thrombus apical et zone myocardique lésée non viable.

16	DT sur SCA quelques minutes après le TTT anti-allergique sans AD mais avec inefficacité et mauvaise tolérance hémodynamique des nitrés IV. Bonne réponse à la fibrinolyse et coronaires saines à la coronarographie 24h après. Il semblerait que le SCA soit arrivé trop tôt pour une efficacité des TTT anti-allergiques. Les nitrés même IV et précoces n'ont pas fonctionné. Une bonne réponse à la TL est en faveur de la formation réponse d'une thrombus même sur un trouble vasomoteur transitoire. Peut être que l'efficacité de la TL est favorisée par les TTT anti-allergique hors AD ?
17	SCA transitoire diagnostiqué sur l'ECG réalisé après TTT efficace de l'état de choc avec remplissage, anti-allergiques et AD IM. Régression spontanée des anomalies ECG sans TTT anti-ischémique et la coronarographie est N. Peut être que l'état de choc peut favoriser un vasospasme localisé sur une zone avec dysfonction endothéliale ? Peut être que les anomalies ECG sont un effet transitoire du choc et de l'AD IM sans retentissement majeur car faite IM ? Malgré tout il s'agissait d'un SCA ST+.
18	Pas de SCA mais bloc trifasciculaire 3 semaines après TTT pour > 50 piqûres d'abeilles et TC avec mise sous AAG suite infarctus cérébral au TDM. Nécessité de pace maker suite ACR. L'auteur conclut SK1 sur spasme CD, mais possible maladie sérique (anatoxine tétanique, piqûres multiples) à évoquer avec action sur le système nerveux cardiaque. Les coronaires sont N et un spasme de la CD nécessitant un pace maker permanent voudrait dire que les spasmes sont fréquents et l'absence de spasme détecté mène à évoquer d'autres hypothèses même si l'auteur reste sur SK1 retardé.
19	SCA avec simple prurit 4h après multiples piqûres d'abeilles, sur thrombose d'un stent posé 2 mois avant. Aucun autre TTT précisé en dehors de la PCI.
20	Après AD IM et solumédrol pour PC, diagnostique ECG de SCA concomittant d'un choc et d'une bradycardie traités remplissage rapide. Dégradation en ACR récupéré par AD et atropine IV. Poursuite AD, antiH1, anti H2 et corticoïdes après coronarographie normale. De manière surprenante la coronarographie est N sans spasme visible alors que l'AD IM et première dose IV auraient aggravé un spasme coronaire, sauf si le spasme paradoxal sur un territoire coronaire (et non diffus) avec dysfonction endothéliale préexistante est liée plus à l'état de choc lorsque choc il y a, qu'aux médiateurs de l'anaphylaxie, expliquant que la stabilisation hémodynamique par vasopresseurs ne soit pas délétère dans ce cas. Le maintien de la TA (prise en charge du choc anaphylactique) semble primordiale avant la prise en charge du SCA bien que le SCA puisse engendrer un choc cardiogénique. Dans ce cas se discute l'utilisation possible d'autres vasopresseurs que l'AD comme l'atropine avec peut être un meilleur B/R car parasympatholithe et antispasmodique. Ils pourraient également contre les effets d'une hyperreflexie vagale et de l'acétylcholine présente dans le venin de vespidæe surtout, présentant un effet vasoconstricteur sur artère avec dysfonction endothéliale.
21	SCA et rash sur les zones de piqûres (réaction locale ou allergie ?), traité par stent sans TTT anti-allergique.
22	Tableau d'aggravation progressive sur les 2 h après la piqûre et DT avant tout traitement.
23	DT après le premier traitement pour allergie cutanée sans AD avec aggravation progressive. Décès soudain sur ACR non récupéré à J4 malgré TL post SCA mais sans coronarographie de contrôle.

SK: syndrome de Kounis; PDRCV: facteurs de risque cardiovasculaire; SCA: syndrome coronarien aigu; DT: douleur thoracique; N: normale; TC: trauma crânien; AAP: antiagrégant(s) plaquettaire; AD: adrénaline; AC: anticoagulant; antiH1 et antiH2: antihistaminique type 1 et type 2; HD: hydrocortisone; MP: methylprednisolone; SM: solumédrol; IV: en intraveineux; IM: en intramusculaire; ACR: arrêt cardiorespiratoire; FV: fibrillation ventriculaire; CEE: choc électrique externe; RCP: réanimation cardiopulmonaire; HTA: hypertension artérielle; TA: tension artérielle; ETT: échocardiographie transthoracique; TL: thrombolyse; PCI: intervention coronarienne percutanée; CD: coronaire droite; CG: coronaire gauche; REMA score: score de probabilité d'une mastocytose; SAM: syndrome d'activation mastocytaire; B/R: bénéfice/risque

Annexe 8 : Cas de syndromes coronariens aigus au décours d'une réaction d'hypersensibilité, avec discussion des différentes hypothèses étiologiques.

Pour les cas publiés avant 1991, nous rappelons que la définition de SK n'existait pas.

Tableau XV

Cas n°	Auteur et année de publication	Pays de publication	Titre de l'article et référence bibliographique
1	Park et al ;2015	République Coréenne	Acute Myocardial Infarction Due to Stent Thrombosis After Administration of Intravenous Epinephrine for Anaphylaxis(62)
2	Işık et al ; 2012	Turquie	Late stent thrombosis after wasp sting(47)
3	Marcos Sánchez et al ; 2006	Espagne	Acute myocardial infarction after hymenoptera sting(90)
4	Korantzopoulos et al ; 2006	Grèce	Acute myocardial infarction after a European hornet sting—a case report(91)
5	Calveri et al ; 2002	Espagne	Acute myocardial infarction after wasp sting(92)
6	Sanghvi et al ; 1997	Inde	Reversible transmural inferior wall ischemia after honeybee sting(93)
7	Wagdi et al ; 1994	Suisse	Acute myocardial infarction after wasp stings in a patient with normal coronary arteries(58)
8	Jones et Joy ; 1988	Espagne	Acute myocardial infarction after a wasp sting(59)
9	Levine ; 1976	Etats-Unis	Acute myocardial infarction following wasp sting. Report of two cases and critical survey of the literature(61)
10	Levine ; 1976	Etats-Unis	Acute myocardial infarction following wasp sting. Report of two cases and critical survey of the literature(61)
11	Ferrari et al ; 1996	Espagne	Paroxysmal atrial fibrillation after insect sting(94)
12	Raper et Fisher ; 1988	Australie	Profound reversible myocardial depression after anaphylaxis(95)
13	Quercia et al ; 2008	Espagne	Ventricular fibrillation after a hymenoptera sting(96)
14	Epelde et al ; 2001	Espagne	Myocardial ischemia after a wasp sting(97)
15	Lombardi et al ; 2003	Italie	Silent acute myocardial infarction following a wasp sting(98)

Cas n°1 : Infarctus du myocarde sur thrombose intrastent pendant l'administration d'épinéphrine IVL pour anaphylaxie avec choc, après une piqûre d'abeille chez un patient coronarien connu(62).

Il s'agit d'un homme de 50 ans, piqué par une abeille sur la partie proximale du tibia. Il est coronarien connu, stenté sur l'IVA proximale 7 ans avant avec un stent métallique et repris pour resténose intrastent 2 ans plus tard, nécessitant la mise en place de 3 stents actifs. Il n'y a pas de précision sur d'éventuels ATCD allergiques ou de piqure. Les traitements en cours ne sont pas précisés mais au vu du terrain, il doit avoir un traitement cardioprotecteur. A l'admission aux urgences, il présente des signes généraux (faiblesse, moiteur) avec un angioœdème du visage et de la langue. Il est en état de choc (TA 75/50 mm Hg) mais la conscience et l'ECG sont normaux.

Il reçoit immédiatement : 0.1 mg d'épinéphrine IVL sur 5 min diluée dans 10 ml de soluté salé, 125 mg de méthylprednisolone IV, 4 mg de chlorpheniramine maléate IV et 100 mg de ranitidine IV.

Pendant l'injection d'épinéphrine, à la dose de 0.04 mg apparaît une douleur thoracique sévère avec un ECG de SCA ST + antérolatéral. Il reçoit alors 2 doses de 0.4 mg de nitroglycérine sublinguale, avec un effet minime et échec de la nitroglycérine IV. La douleur persiste à 10/10. La coronarographie retrouve une occlusion intrastent de l'IVA proximale et une sténose à 90 % sur le stent du milieu. Il est traité par angioplastie avec stent puis un traitement conventionnel avec double antiagrégation plaquettaire. Le second jour, le bilan biologique retrouve des IGE augmentées avec des IGE spécifiques positives pour la guêpe (Yellow jacket). Il sort à J5 sans complication.

L'auteur conclut en énonçant les deux causes possibles d'infarctus du myocarde au décours de l'anaphylaxie, qui sont une augmentation de l'agrégation plaquettaire liée à l'épinéphrine exogène (*étude de Wallen et al. en 1997*), ou le syndrome de Kounis.

Remarques :

- L'épinéphrine IV est plus à risque de vasospasme coronarien et aurait dû, à mon sens être évitée, notamment sur ce terrain. Ceci dit, je doute qu'elle soit en cause pour la dose minime de 0.04 mg. Les antiH2 IV peuvent être responsables d'hypotension et dans ce cas l'utilisation est également discutable.

- Sur ce terrain coronarien, l'hypotension, les médiateurs inflammatoires de l'anaphylaxie et une prise en charge thérapeutique discutable ont pu précipiter le SCA mais il peut s'agir simplement de l'évolution de la réaction d'hypersensibilité, avec l'absence d'efficacité immédiate de certains traitements.

- Une variante de SK, entre le SK2 et le SK3 se discute, dans ce cas où le facteur déclenchant pris en compte est un hyménoptère, mais chez un patient ayant déjà fait une sténose intrastent. L'analyse du thrombus et la recherche d'hypersensibilité aux composants du stent auraient pu être intéressantes.

Le Pr Kounis se permet de commenter ce cas et d'écrire à l'auteur en 2016. Lui, aurait plutôt conclu à un SK et non aux effets secondaires de l'épinéphrine pour plusieurs raisons :(12)

- possible hypersensibilité individuelle aux 4 traitements anti-allergiques utilisés et sulfites dans la préparation conservatrice de l'épinéphrine.

- le patient a eu un stent métallique suivi de 3 stents actifs avec des drogues et des métaux créant des complexes allergéniques pouvant être à l'origine d'une hypersensibilité chronique inflammatoire qui peut induire une thrombose de stent ; laquelle se manifeste par un SK.

Plusieurs rapports ont montré que les stents attirent comme un aimant les éosinophiles et les mastocytes qui relarguent des médiateurs inflammatoires localement et dans la circulation systémique, pouvant induire un spasme coronarien ou une thrombose de stent.

Cas n°2 : SCA sur thrombose tardive de stent 9 mois après sa pose, 1 heure après une piqûre de guêpe. L'auteur met en cause dans cette thrombose : la réaction allergique et la phospholipase de la guêpe chez un patient déjà allergique aux abeilles et coronarien(47).

Il s'agit d'un homme de 65 ans piqué par une guêpe sur le visage. Il a des ATCD de réaction allergique locale aux abeilles, une HTA, une hypercholestérolémie, et il est coronarien connu avec pose de stent métallique 9 mois auparavant. Son traitement comporte de l'acide acétylsalicylique, du clopidogrel, une statine et des IEC.

A l'admission, l'examen retrouve des signes cutanés (urticaire prurigineuse de la face et du thorax) isolés, chez un patient hémodynamiquement stable (TA à 140/80 mm Hg, et un rythme sinusal à 85 bpm). L'auscultation cardiaque met en évidence un souffle systolodiastolique grade 2/6 et le reste de l'examen est sans particularité, notamment murmure vésiculaire pulmonaire normal. Il reçoit un antihistaminique IV.

60 min après la piqûre, il ressent une douleur thoracique et l'ECG met en évidence un SCA ST + de V2 à V5, suivi par une tachycardie ventriculaire avec dégradation hémodynamique. Le retour à un rythme sinusal est obtenu après cardioversion. La coronarographie retrouve une thrombose totale de stent dans la portion moyenne de l'IVA. Le flux a été rétabli TIMI3 mais l'auteur n'a pas précisé si le thrombus a été aspiré, s'il a réalisé une angioplastie ou s'il a remis un stent. L'ETT montre une FEVG à 45 % et le patient sort à J7.

L'auteur conclut qu'il s'agit du premier cas publié de thrombose totale tardive de stent métallique suite à une piqûre de guêpe. Il met en avant le nombre de mastocyte augmenté chez les patients coronariens et atopiques. Il voit ce SCA comme la résultante d'un processus prothrombotique dans les suites d'une réaction allergique, qui plus est après une piqûre de guêpe. Le venin de guêpe contient une quantité plus importante de PLA1, connue pour jouer un rôle important dans la thrombose.

Remarques :

- comme dans le cas précédent, il aurait été intéressant d'analyser le thrombus et rechercher une hypersensibilité aux composants du stent et aux hyménoptères.
- il a été piqué sur une zone bien vascularisée favorisant la diffusion du venin
- il n'a reçu que des antihistaminiques sans corticoïdes.

Cas n°3 : SCA avec douleur thoracique 2h après un traitement par adrénaline SC, administrée pour un tableau d'anaphylaxie avec bronchospasme, après plusieurs piqûres de guêpe (90).

Il s'agit d'un homme de 65 ans tabagique, qui après avoir été victime de plusieurs piqûres de guêpe (nombre et localisation non précisé), présente un tableau d'anaphylaxie traité avec prednisolone et dexchlorphéniramine. Quelques minutes après, il déclare un bronchospasme pour lequel il a reçu 1 mg d'adrénaline SC. 2 h après ce traitement, il se plaint d'une douleur thoracique typique avec un SCA ST + inférieur à l'ECG. Il reçoit donc un traitement fibrinolytique par alteplase. Le bilan retrouve un pic de CK à 2720 UI/L. L'ETT montrait une altération de la cinétique segmentaire. Le patient refuse la coronarographie et l'évolution est favorable.

L'auteur conclut à un infarctus du myocarde lié à une réaction anaphylactique, suite à des piqûres d'hyménoptères mais ayant pu être favorisé par l'adrénaline.

Remarques : L'adrénaline a été administrée par voie SC et en général, le vasospasme est favorisé par la voie IV. Le pic plasmatique de l'adrénaline est en général plus précoce, mais ce facteur favorisant ne peut être exclu.

Cas n°4 : SCA ST + au décours d'un choc anaphylactique, après une piqûre de frelon chez un homme de 85 ans ayant contre-indiqué pour l'auteur l'administration d'adrénaline, et avec une ETT en faveur d'un choc distributif et non cardiogénique (91).

Il s'agit d'un homme de 87 ans, piqué par un frelon européen (*Vespa Cabro Linneaus*) sur la partie droite du thorax. Il a comme seul ATCD une HTA modérée traitée par losartan 50mg. Quelques minutes après la piqûre, il présente des signes généraux (vertiges), de bas débit cérébral (somnolent) et d'ischémie myocardique à type de douleur thoracique rétrosternale avant de perdre connaissance (récit du patient a posteriori). Il est retrouvé inconscient (Glasgow 9) mais on ne sait pas combien de temps après la piqûre. A ce moment, l'examen retrouve un rash cutané diffus de tout le corps avec une urticaire principalement sur la tête et le tronc, un état de choc (TA : 80/50 mm Hg, Fc :60 bpm, FR : 23 bpm ; T : 36.2°C) et un bruit S4 à l'auscultation cardiaque. Devant le diagnostic de choc anaphylactique, un remplissage par cristalloïde est débuté. L'ECG témoignant d'un SCA ST+ inférieur avec miroir et BAV 1, il ne reçoit que de l'hydrocortisone IV sans adrénaline.

L'évolution est favorable avec un retour à la conscience et une TA à 110/70 mm Hg. L'ETT montre une hypokinésie inférieure, une FE à 50 % et une hypertrophie ventriculaire G (HVG) concentrique modérée confirmant plutôt un choc anaphylactique que cardiogénique. La suite du traitement comporte : de l'aspirine, une thrombolyse avec ténecteplase puis loratadine, métoprolol, et héparine avec amélioration progressive de l'ECG les heures suivantes. Le bilan biologique initial retrouve une hyperleucocytose modérée à 15.63 G/L, une troponine positive à 2 ng/mL, et des enzymes CK et CK-MB normales. L'ECG à J3 montrait une inversion des ondes T sans onde Q et l'ETT à J3 une amélioration de la FE à 60% sans trouble de la cinétique avec une HVG modérée concentrique. Le patient refuse la coronarographie, mais l'épreuve d'effort avant la sortie est normale. Le traitement de sortie comprend : aspirine, métoprolol, losartan, pravastatine.

L'auteur conclut à un choc anaphylactique avec infarctus du myocarde.

Remarques :

- En cas de choc au décours d'une anaphylaxie avec SCA, il semble important d'évaluer par ETT la fonction myocardique car ici c'était la partie choc distributif qui prédominait et non un choc cardiogénique. L'ETT peut aider à la prise en charge et le patient a été amélioré par le remplissage.

- Le remplissage associé à l'hydrocortisone IV, sans adrénaline, ont suffi à résoudre le choc mais la nécessité de thrombolyse avec amélioration de l'ETT est en faveur de la présence d'un thrombus, malgré le refus de la coronarographie.

Cas n°5 : SCA ST+ inférieur sur thrombus, 30 min après avoir été traité par adrénaline IV et solumédrol IV à forte dose pour un état de choc, secondaire à une piqûre de guêpe, mais alors que la tension artérielle était remontée (92).

Il s'agit d'un homme de 77 ans, déjà sensibilisé aux hyménoptères (sans précisions) mais sans ATCD cardiovasculaire, piqué par une guêpe sur l'auriculaire de la main gauche. A l'admission aux urgences, il présente des signes généraux et de bas débit cérébral (vomissements et somnolence), une urticaire prurigineuse généralisée concomitante d'un état de choc avec pouls filant et PAS à 80 mm Hg. Le premier traitement comporte : 0.3 mg d'adrénaline IV, 2 g de methylprednisolone IV, un remplissage par Emagel 500 mL, ranitidine et chlorphenamine IM. 30 min après ce premier traitement, il se plaint d'une douleur thoracique rétrosternale intense alors que sa tension est

remontée à 100/70 mm Hg avec des pouls symétriques. L'auscultation pulmonaire retrouve des crépitants bibasaux mais la radio est normale. L'ECG réalisé 15 min après la douleur confirme un SCA ST + inférieur avec miroir. On lui administre alors 250 mg d'acide acétylsalicylique et 500 mg de ticlodipine. La coronarographie réalisée en urgence met en évidence une subocclusion ostiale de la circonflexe avec matériel thrombotique et une sténose subocclusive de la marginale. Il est traité par angioplastie avec stent pour la circonflexe avec un bon résultat et une angioplastie simple de la marginale avec résultat moyen en raison de petits thrombi persistants. Le traitement se poursuit par un bolus d'éptifibatide en IV puis en IV continue avec 1 L de PG5/24h et de la ranitidine 4 fois/j.

3 h après son admission aux urgences, on constate une disparition complète des signes cutanés allergiques et gastrointestinaux et l'ECG en post PCI permet de constater une régression du segment ST avec des signes de SCA postéro-latéral. Le bilan biologique montre un cycle d'enzymes cardiaques positif, une hyperleucocytose à PNN modérée avec une VS - CRP normales, et le reste de la NFS normale. L'ETT témoigne d'une akinésie inféro-postérieure, une FE à 52 % globalement conservée et le patient s'est maintenu asymptomatique.

L'auteur conclut à une réaction anaphylactique intense au point d'induire une vasodilatation périphérique avec hypotension suivi d'une chute de la pression de perfusion coronaire. Ceci aurait provoqué une altération de la vasomotricité coronaire jusqu'au spasme occlusif, avec une activation des facteurs de la coagulation conditionnant la formation d'un thrombus et un SCA.

Remarques : Il s'agit clairement d'une réaction anaphylactique. Cependant, on ne sait pas si le SCA est un symptôme supplémentaire de la réaction d'hypersensibilité (autrement dit un syndrome de Kounis), ou un effet secondaire des traitements notamment l'adrénaline par voie IV et le solumédrol à très haute dose. Malheureusement, l'ECG n'a pas été réalisé avant l'administration du traitement, mais la symptomatologie cardiaque est apparue après.

Cas n°6 : SCA ST+ transitoire traité par dérivé nitré, diagnostiqué sur un ECG sans précision clinique, après la stabilisation d'un choc anaphylactique par adrénaline SC et corticothérapie IV. Cet épisode est survenu 6h après plusieurs piqûres d'abeilles (93).

Un homme de 23 ans sans FDRCV, non tabagique et non alcoolique, a été piqué par 15-20 abeilles sur le visage et les avant-bras. Il se sentait bien jusque-là, mais 6h après l'attaque, il a noté une majoration de l'œdème de la face, des paupières, du cou, accompagnés d'une sensation de malaise avec l'apparition d'une douleur épigastrique (signe d'ischémie cardiaque ou pas ?), de vomissements et les extrémités froides. L'examen retrouve un état de choc (TA: 60/40 mm Hg, Fc 110 bpm régulière) avec une fréquence respiratoire à 18/min. Il est traité par 1mg d'adrénaline SC, 100mg d'hydrocortisone succinate sodium IV qui permettent de rétablir une stabilité hémodynamique en 10 minutes.

L'ECG 2h15 après le début des symptômes retrouve un SCA ST + transmural inférieur avec miroir. L'ECG se normalise 1 h après la prise d'un comprimé sublingual de 5 mg de dinitrate d'isosorbide. Le bilan biologique (NFS, CK-MB, fonction rénale, bilan hépatique, glycémie, profil lipidique) est normal. L'ETT réalisée 24 h après est également normale.

L'auteur conclut simplement sur le fait que des modifications ECG peuvent survenir pendant les réactions anaphylactiques. Pour lui le monitoring cardiaque est donc indispensable. Il permet une reconnaissance précoce des modifications des ondes T, du segment ST et des arythmies. La reconnaissance rapide d'ECG réversibles dans de telles situations peut d'une part, prévenir des diagnostics erronés d'infarctus du myocarde ; et d'autre part, permettre l'administration rapide de dérivés nitrés pour prévenir l'évolution en infarctus du myocarde.

Remarques :

- Il peut s'agir d'une réaction biphasique avec aggravation 6 h après l'attaque ou semi-retardée.
- Un ECG aurait dû être réalisé lors de la douleur épigastrique au vu de la sensation de malaise, afin de savoir si cette douleur était déjà un signe d'ischémie myocardique.
- Après la stabilisation hémodynamique, la symptomatologie clinique concomitante de l'ECG n'est pas précisée.
- L'ECG s'est normalisé 1 h après les dérivés nitrés per os, utilisés après stabilisation hémodynamique. En l'absence de précisions cliniques, il est difficile de savoir si l'amélioration de l'ECG n'est autre qu'un simple décalage par rapport à la stabilisation hémodynamique.

Cas n°7 : SCA sur coronaires saines, 45 min à 1 h après avoir présenté une réaction anaphylactoïde traitée par un antihistaminique per os, suite à 3 piqûres de guêpes, et ayant nécessité une thrombolyse malgré un second traitement anti allergique IV (58).

Il s'agit d'une femme de 50 ans piquée par 3 guêpes sur l'avant-bras, tabagique à 35 PA sans autre ATCD. Dans les minutes ayant suivi la piqûre, elle a présenté des signes cutanés locaux (douleur locale et gonflement urticarien). Elle s'automédique avec un antihistaminique en vente libre. 45 min après ce traitement, elle se plaint de nausées, vertiges, vomit et ressent une douleur thoracique rétrosternale. Le diagnostic de réaction anaphylactoïde est posé et on lui administre donc 4 mg de clemastine IV, 250 mg de prednisolone IV et 0.5 mg d'épinéphrine en SC. Elle constate alors une diminution de la douleur et de l'œdème local mais une persistance de la douleur thoracique. L'ECG confirme un SCA antérieur. Elle est traitée par thrombolyse avec du ténecteplase, des dérivés nitrés IV et de l'héparine. La douleur thoracique diminue après quelques heures.

Les ECG suivant ont montré les changements d'un SCA en cours, et les CPK élevées ont confirmé un infarctus du myocarde aigu. A J9, la coronarographie retrouve une akinésie étendue de la paroi antérolatérale, apicale et septale avec une FE à 48 % sans lésions coronariennes. La localisation de l'infarctus est en faveur d'une occlusion temporaire de l'IVA proximale et les troubles cinétiques disproportionnés en lien avec une sidération myocardique.

L'auteur conclut à un vasospasme coronarien avec occlusion temporaire de l'IVA proximale, au décours d'une réaction anaphylactoïde chez une patiente avec les coronaires saines. Il met ce vasospasme en relation avec les effets des médiateurs inflammatoires de l'anaphylaxie (histamine, épinéphrine endogène, sérotonine, thromboxane et leucotriènes, la sérotonine) et des composants vasoactifs et thrombogènes du venin.

Remarques : Pour savoir s'il s'agit d'une sidération myocardique ou d'un échec de la thrombolyse avec un délai d'efficacité trop long, d'autres tests auraient été intéressants.

Cas n°8 : Douleur thoracique et dyspnée, 2 min après une piqûre de guêpe chez un patient coronarien et allergique. 40 min plus tard, il est en état de choc avec un ECG qui confirme un SCA, et traité par adrénaline, corticoïde et antiH1. Devant l'amélioration des symptômes, il n'y a pas eu de prise en charge anti-ischémique ce qui a conduit à une insuffisance cardiaque sévère séquellaire (59).

Il s'agit d'un homme de 56 ans, coronarien connu (infarctus du myocarde 3 ans avant et triple pontage 2 ans avant mais bonne tolérance à l'effort) et allergique aux guêpes (urticaire). 2 min après avoir été piqué par une guêpe sur la bouche en buvant un verre de bière, il ressent une dyspnée avec une douleur thoracique centrale intense. 40 min après la piqûre, il arrive aux urgences. L'examen retrouve un œdème périorbitaire et un patient agité avec une PAS à 65 mm Hg. L'ECG met en évidence un SCA inférieur séquellaire et un SCA aigu dans les dérivations inférieures et antérieures. Il est traité pour un choc anaphylactique avec de l'hydrocortisone, de la chlorpheniramine et de l'adrénaline en SC. Son état s'améliore, mais malheureusement, les modifications ECG n'ont pas été reconnues et il est rentré à domicile.

Il ne s'est pas plaint de nouvelle douleur thoracique mais son évaluation 10 jours plus tard retrouve un patient asthénique, dyspnéique et une prise de poids. Il a une TA à 95/60 mm Hg et une augmentation de la pression veineuse 8 cmV (signes d'insuffisance cardiaque et de choc cardiogénique), un 3^e bruit cardiaque, un rythme idiojonctionnel accéléré avec bloc de branche droit et les changements typiques d'un infarctus du myocarde antérieur transmural. Il a retrouvé un rythme sinusal, mais l'ECG montre des ondes Q séquellaires de V2 à V5 et des ondes T négatives en D2 et aVF inversées (absentes sur les ECG antérieurs). Les résultats de l'ETT sont : FE 22 %, VG dilaté et septum interventriculaire immobile. La coronarographie met en évidence une thrombose des 3 pontages et de l'IVA (avant l'opération, ce vaisseau était déjà sténosé). La scintigraphie au Thallium d'effort confirme l'infarctus du myocarde antérieur et inférieur.

L'auteur discute des différents facteurs possibles cumulés qui auraient pu causer le SCA. La coronarographie ayant été réalisée à distance, il est difficile de savoir si c'est l'occlusion du triple pontage ou de l'IVA qui a causé l'extension de l'infarctus du myocarde antérieur et inférieur. Pour lui, le choc anaphylactique peut suffire à provoquer une thrombose sur une artère pathologique (IVA déjà sténosée). D'autre part la réaction allergique et les composants du venin contiennent de nombreux médiateurs chimiques vasoactifs (histamine, sérotonine, leucotriènes), favorisant l'agrégation plaquettaire (sérotonine, adrénaline), augmentant les besoins en oxygène du myocarde via des effets chronotropes et inotropes (adrénaline, noradrénaline) et engendrant le relargage secondaire d'histamine. La douleur thoracique est apparue avant l'utilisation d'adrénaline mais il est possible que le SCA ait été précipité par l'adrénaline exogène et qu'il n'y ait aucun lien entre la survenue du SCA et la piqûre de guêpe.

Remarques :

- une fois de plus, nous constatons la présence d'un thrombus.
- le B/R de l'adrénaline chez les patients coronariens est discuté déjà depuis 1988.
- l'absence de prise en charge interventionnelle type thrombolyse ou PCI, dans un contexte thrombogène chez des patients coronariens connus, est fortement délétère et montre que toute suspicion de SCA nécessite de l'éliminer rapidement.

Cas n°9 et n°10: deux cas publiés en 1976 mais survenus en 1972(61).

Deux hommes de 39 ans et 66 ans, sans ATCD cardiovasculaire mais tous les deux allergiques aux hyménoptères ont été admis inconscients en état de choc et ont reçu de l'adrénaline avec la découverte d'un SCA et une douleur thoracique. Ces signes n'ont pas été pris en compte, considérés comme un effet collatéral de l'état de choc. Il n'y a pas eu d'ETT, ni de coronarographie. Le premier patient présente par la suite une symptomatologie d'ischémie à l'effort et a démarré une désensibilisation. Le second a été asymptomatique par la suite, malgré l'absence de traitement spécifique anti-ischémique.

Cas n°9 :

Il s'agit d'un homme de 39 ans, piqué par des guêpes « Yellow jacket » soit « V.germanica » sur le scalp et 6-7 piqûres sur les jambes mais le nombre total de piqûres n'est pas précisé. Il n'a pas d'ATCD cardiovasculaire mais une vulnérabilité connue aux piqûres d'insectes (urticaire sévère dans l'enfance après piqûre de tic, chenille... traitées par gammaglobulines) et une réaction locale importante de 7 cm avec rougeur, œdème, prurit après avoir été piqué par une guêpe, 2 mois avant l'épisode.

Dans les 15 minutes (temps du trajet jusqu'aux urgences) suivant les piqûres, il développe un œdème de la langue avec dyspnée aggravative. A l'arrivée aux urgences, il est inconscient avec une TA imprenable. Il est traité par 0.5 cc d'épinéphrine SC puis une seconde injection 13 min après, avec 40 mg de solumédrol IV au goutte à goutte. 30 à 45 min après les piqûres soit 10 à 15 min après le premier traitement, il présente des frissons, une cyanose du bout des doigts et des douleurs articulaires. 1h15 à 1h30 après les piqûres, soit environ 1h après traitement, il se plaint d'une oppression thoracique sévère irradiant dans les 2 épaules accompagnée de sueurs profuses et devient incontinent. La TA est alors à 92/70 mm Hg.

2 h après le traitement, il est transféré en USIC et 20 min après, l'ECG témoigne d'un SCA ST+ avec arythmie sinusale à type de bloc sino auriculaire et complexes ventriculaires prématurés. 10 min après, sur le second ECG il y a un SCA ST + antéro-septal et la TA est à 150/65 mm Hg (soit 3 h après les piqûres).

Le reste du séjour s'est déroulé sans problème, et l'excitabilité ventriculaire s'est résolue après adjonction de lidocaïne. 4 jours après, il y a une normalisation du segment ST avec inversion des ondes T. 16 jours après les piqûres ou 12 jours après le dernier ECG, ils constatent des ondes T inversées plus amples et quelques ST + persistants. La Fluoroscopie réalisée peu de temps après la sortie avait mis en évidence un anévrysme du ventricule gauche. 1 mois après les piqûres, il présente 2 épisodes de dyspnée avec oppression thoracique à l'effort mais des ECG non modifiés.

26 jours après cet épisode, il se plaint à nouveau d'une lourdeur thoracique pendant des travaux domestiques, avec à l'auscultation un bruit de galop B3 et l'absence de modifications ECG. Le bilan allergologique est le suivant : tests épicutanés positifs à la dilution de 1/100 mais pas pour des concentrations inférieures et IDR négative à 1/1000000 du même extrait. Il débute la désensibilisation SC et un kit d'urgence lui est délivré.

L'auteur conclut à un SCA secondaire au choc anaphylactique.

Remarques :

- la douleur thoracique apparaît bien avant les modifications ECG et 1 h après le traitement.
- la réascension de la TA fait suspecter une mise en jeu des catécholamines ou du système rénine angiotensine d'autant plus qu'il a reçu 2 injections d'adrénaline et qu'il a été piqué par plusieurs guêpes. Cependant au moment de la douleur thoracique, le patient est en hypotension modérée avec une diastolique conservée. Le bas débit a pu favoriser l'ischémie myocardique et une thrombose, avec des facteurs exogènes aggravant comme l'adrénaline et une sécrétion de catécholamines endogènes et la phospholipase A1 du venin de guêpe, entre autres. Des anomalies ECG ont persisté longtemps, mais sans coronarographie il est difficile de connaître le type de lésion.
- Le patient, malgré des signes avérés de SCA n'a pas reçu de traitement anti-ischémique et présente de l'angor d'effort dans le mois suivant l'épisode et un anévrisme du ventricule gauche.

Cas n°10 :

Il s'agit d'un homme de 66 ans, jardinier, piqué par 15 frelons. Il est parkinsonien, n'a pas d'ATCD cardiovasculaire mais une allergie connue aux abeilles et guêpes (piqué plusieurs fois), et a fait une pneumopathie la même année. 20 min après les piqûres, il est transporté à l'hôpital (durée du trajet 15-20 min. A son arrivée, soit 40 min après les piqûres, l'examen retrouve un rash urticarien prurigineux diffus (surtout sur les bras et les jambes aux points de piqûre), des doigts cyanosés et froids, un œdème des articulations des doigts. Il vomit 2 fois, devient inconscient avec une incontinence urinaire et fécale. La TA est alors à 85/60 mm Hg, avec l'alternance d'une tachycardie régulière et irrégulière.

Il reçoit 0.3 mg d'épinéphrine diluée dans 10 cc de salé IV, avec 50 mg de Benadryl (diphenhydramine hydrochloride) IM, puis de l'aminophylline (un bronchodilatateur) à la dose de 1.5 mg diluée dans 1 L de G5. Les injections d'adrénaline sont réitérées à la dose de 0.3 mg IV/20 min, soit au total 3 doses à 20 min d'intervalle.

Le patient redevient conscient après 30 min de prise en charge, mais se plaint d'une douleur thoracique qui a duré 2 h. L'ECG met en évidence une FA paroxystique et des modifications suggérant un SCA inférolatéral précoce (2 ECG antérieurs normaux 9 ans avant et la même année). Le bilan retrouve des ASAT et CPK augmentées. Il reçoit ensuite 2*100 mg d'hydrocortisone IV qui est poursuivie pendant 3 jours, 4 mg de Médrol /6h permettant une hausse de sa TA à 130/70 mm Hg. Les suites ont été simples avec un patient asymptotique dans l'exercice de ses fonctions.

L'auteur conclut à un SCA en lien avec l'état de choc.

Remarques : Le SCA peut être d'origine multifactorielle. En effet, le choc peut engendrer une ischémie, mais le patient a reçu 3 fois de l'adrénaline qui plus est par voie IV. Il est donc à risque de vasospasme et de thrombose, sans compter que l'effet chronotrope et inotrope positif peuvent être délétère en cas d'insuffisance coronarienne. Les signes d'ischémie peuvent également être en rapport avec la FA paroxystique, elle-même favorisée par le venin et l'adrénaline, ou alors l'arythmie peut être secondaire au SCA. En l'absence d'ETT et de coronarographie, il est difficile de statuer. Par ailleurs, il a été victime de plusieurs piqûres, correspondant à une envenimation légère mais pouvant expliquer le besoin de corticoïdes sur plusieurs jours. Enfin, sur ce terrain allergique, la libération des médiateurs vasoactifs secondaires à l'hypersensibilité peut être prolongée.

Cas n°11 : Etat de choc avec signes de bas débit cérébral, chez un homme de 38 ans piqué par une guêpe et allergique connu. La présence d'arythmie avant tout traitement, sans SCA fait conclure l'auteur à une anaphylaxie cardiaque(94).

Il s'agit d'un homme de 38 ans piqué par une guêpe sur le lobe de l'oreille. Il n'a pas de FDRCV ni d'autres facteurs prédisposant à une arythmie (pas d'alcool, café, cocaïne, hyperthyroïdie, drogue), mais a déjà présenté à 2 reprises des réaction allergiques cutanés locales étendues, suite à des piqûres de guêpe.

5 min après la piqûre, il présente des signes généraux et de bas débit (vomissement, perte de connaissance, convulsions généralisées, incontinence sphinctérienne). 15 min après la piqûre, son médecin généraliste constate une TA à 60/00 mm Hg, une tachycardie à 110 bpm, un pouls radial faible, une dyspnée, cyanose et perte de connaissance. L'administration d'épinéphrine n'étant pas autorisée par le médecin généraliste à l'époque, il le perfuse avec 500 mL de sérum salé, 1 g d'hydrocortisone IV, et le met en position de Trendelenbourg. Après 15 min, il y a une amélioration des signes vitaux : le patient est alerte et orienté, la TA remonte à 80/40 mm Hg mais la fibrillation atriale constatée en hospitalisation, persiste pendant 4 h.

Pendant les 4 premières heures d'hospitalisation, la PAS se stabilise entre 100 et 120 mm Hg et la PAD entre 65 et 80 mm Hg, la Fc entre 90 et 115 bpm et la FR entre 16 et 20/min. On lui administre ensuite 10 mg de maléate de chlorpheniramine IV. L'épinéphrine a été discutée et non réalisée en l'absence de signes d'anaphylaxie généralisée et en raison du potentiel arythmogène. Ils ont préféré un antiH1, à un antiarythmique classique au vu du contexte de survenue. Le patient retrouve un rythme sinusal.

Le bilan est normal y compris la TSH, à l'exception des enzymes musculaires CK, de la LDH, ASAT qui étaient augmentées avec un retour à la normale en 5 jours. Le contrôle montre des CK-MB dans la norme. Le holter, l'ETT, l'ECG d'effort et la radio thoracique s'avèrent normaux. Le bilan allergologique montre des IGE spécifiques augmentées pour le venin de guêpe et des prick test positifs. Une désensibilisation est débutée.

L'auteur conclut à une anaphylaxie cardiaque car l'arythmie est apparue avant tout traitement. Pour lui, il est possible qu'un effet direct arythmogène ait été provoqué par l'histamine, les leucotriènes, le PAF, la prostaglandine et autres médiateurs relargués par les mastocytes cardiaques activés. Ces effets ont pu être amplifiés par le relargage de catécholamines endogènes en réponse à

l'hypotension profonde. Malgré tout, la réversibilité de la FA ne peut pas forcément être imputée à l'antihistaminique. A plus de 4h de la piqûre, on ne peut pas forcément parler d'une anaphylaxie induite par l'histamine bien qu'il soit possible que l'anaphylaxie cardiaque induite par l'histamine implique secondairement une fine altération dans le flux coronaire régional. Cette dernière peut être responsable de l'entretien du relargage d'histamine par les mastocytes cardiaques.

Remarques :

- ce cas illustre bien que le médecin généraliste peut être au premier plan dans la prise en charge.

- dans ce cas, il ne s'agit pas de SCA mais d'arythmie au décours de l'anaphylaxie, pourtant certains auteurs considèrent que ceci pourrait répondre à la définition du SK.

- il est intéressant de constater que sans adrénaline, malgré une diastolique imprenable donc chez un patient en vasoplégie majeure, le patient a très bien répondu à une forte dose d'hydrocortisone avec un remplissage et le positionnement.

- Les antiH1 IV ont rapidement corrigé la FA, cependant, comme le mentionne l'auteur, le retour à un rythme sinusal peut faire appel à d'autres mécanismes.

Cas n°12 : anaphylaxie avec succession de choc hypovolémique, cardiogénique ayant nécessité un ballon de contre pulsion, puis choc vasoplégique chez une femme ayant déjà une artérite auto-immune et allergique. Les anomalies ECG de SCA ont été transitoires mais la dépression myocardique profonde et prolongée s'est résolue au bout d'un mois (95).

Il s'agit d'une femme de 40 ans, piquée par une abeille. Elle a comme ATCD: une maladie artériolaire associée au complément C3, et 6 épisodes d'anaphylaxie après piqûres d'abeilles. Initialement un médecin généraliste administre 0.35 mg d'adrénaline IV et 800 mg d'hydrocortisone IV pour le bronchospasme et l'hypotension. Elle arrive à l'hôpital, accompagnée par son médecin traitant, 1h après la piqûre. L'examen met en évidence un bronchospasme sévère avec un œdème pulmonaire confirmé à la radio pulmonaire. Sa TA est normale mais elle reste tachycarde puis rapidement apparaît une nouvelle hypotension. Elle bénéficie d'une perfusion IV de colloïdes avec 0.2 mg d'adrénaline IV. Le traitement est efficace et s'ensuit la mise en place d'un PSE d'adrénaline à 15µg/min.

Les bilans initiaux montrent une hypoxémie sévère (PaO2 : 44 mm Hg, FiO2 : 0.6) et une acidose métabolique modérée à sévère avec une hémococoncentration modérée. Elle est alors intubée, ventilée avec une PEP positive, la pose d'un cathéter artériel central et médiquée avec une titration d'adrénaline haute dose pour maintenir une TA normale. L'hypoxémie disparaît (PaO2 118 mm Hg, FiO2 0.6) mais l'acidose persiste avec lactates.

Son évolution est marquée par une stabilisation respiratoire mais une détérioration de la fonction myocardique dans les 4 h suivantes ayant pour conséquence une augmentation de la lactatémie artérielle et une oligurie.

L'ECG retrouve des modifications aspécifiques du segment ST et de l'onde T qui se sont résolues par la suite. L'ETT et la ventriculographie confirment une profonde dysfonction myocardique (FE : 15%, 10 h après l'admission). La dobutamine (10 µg/Kg/min) est débutée sans amélioration

hémodynamique franche. 10 h après son admission, elle nécessite la mise en place d'un ballon de contre pulsion intra aortique. Bien que le débit cardiaque ne soit pas immédiatement amélioré, une baisse significative de la pression artérielle d'occlusion pulmonaire et de la tachycardie ont été observées avec reprise de la diurèse. 12h après l'insertion du ballon, l'arrêt de l'adrénaline est possible, l'acidose disparaît et les lactates se normalisent. Le ballon de contre pulsion a été retiré au bout de 72 h et la patiente a été extubée après 30h sans évènement. Après 72 h, l'hypotension récidive mais la fréquence cardiaque et le volume de distribution sont restés normaux alors que les résistances vasculaires périphériques ont chuté. La dobutamine est alors remplacée par une perfusion IV de noradrénaline et de dopamine pendant plus de 3 jours.

Pendant sa convalescence, elle note l'apparition d'arthralgies sévères et 4 semaines après l'admission, elle reste bien mais limitée par la fatigue. La ventriculographie montre une fonction systolique biventriculaire normale avec un exercice sous maximal mais sans anomalies de la cinétique myocardique à l'effort.

Pour l'auteur, la détérioration myocardique profonde, est ici le fruit d'une maladie cardiaque ou des anomalies métaboliques et vasculaires accompagnants une réaction anaphylactique. L'hypoxie est prédominante dans ce cas, avec l'acidose mais l'amélioration de l'hypoxie ne rétablit pas la fonction myocardique.

Remarques :

- une fois de plus le médecin généraliste intervient au premier plan montrant l'importance d'avoir un cadre diagnostique et thérapeutique claire.

- Ici nous constatons une succession d'évènements avec une séquence hypoxémie, hypotension avec acidose et choc principalement hypovolémique, puis cardiogénique, et enfin vasoplégique malgré l'amélioration des paramètres métaboliques et respiratoire. Ceci met en avant le fait que plusieurs facteurs peuvent être impliqués avec des anomalies cliniquement identiques (choc) mais des acteurs impliqués différents selon la chronologie et nécessitant des traitements différents pouvant aller jusqu'au ballon de contre pulsion intra aortique.

- Dans ce contexte, les anomalies ECG transitoires et non spécifiques d'un territoire sont difficilement attribuables à un SK mais peuvent être secondaires à l'utilisation d'adrénaline haute dose ou à l'hypotension. Étonnamment, nous n'avons pas de coronarographie. La persistance d'une dysfonction myocardique sévère fait penser à l'action de médiateurs chimique directement impliqués car l'acidose s'était corrigée, ou éventuellement, elle peut être en lien avec le relargage de toxines.

- La patiente était allergique et il s'agit du 7^e épisode d'anaphylaxie en plus sur un terrain dysimmunitaire.

- Devant une telle dysfonction myocardique et l'amélioration au bout d'un mois, l'auteur aurait pu discuter le Takotsubo déclenché par un état de stress et aggravé par l'épinéphrine, mais la cinétique du myocarde n'est pas précisée.

- Sur ce terrain auto-immun, la récurrence d'épisodes d'hypotension et, le retour à une fonction myocardique normale au bout d'un mois, sont en faveur : soit d'un mécanisme qui entretient la

dégranulation mastocytaire (le complément est impliqué dans l'activation mastocytaire), soit de l'implication de mécanismes auto-immuns ayant déclenché une hypersensibilité chronique ou retardée, comme en témoigne également l'apparition des arthralgies.

- La gravité, la récurrence d'épisodes anaphylactiques et l'absence de signes cutanés auraient dû faire évoquer une mastocytose pour améliorer la prévention secondaire chez cette femme jeune.

Cas n°13 : fibrillation ventriculaire avec coronaires saines suite à une piqûre d'abeille (96).

Il s'agit d'un homme de 54 ans qui, après une piqûre unique d'abeille *Apis Mellifera* (sans réaction locale et la localisation de la piqûre inconnue), déclenche 2 fibrillations ventriculaires avec retour à un rythme sinusal après CEE au défibrillateur, et un coma post-anoxique puis retour à la conscience. Le délai entre la piqûre et l'arythmie n'est pas précisé. Tous les bilans cardiologiques sont normaux: enzymes cardiaques, ECG de repos et d'effort, échocardiogramme, ETO, scintigraphie myocardique de stress, Tilt test. La coronarographie retrouve des artères coronaires saines. En accord avec les recommandations, un défibrillateur implantable a été mis en place.

Par la suite, les tests cutanés allergologiques in vitro et in vivo avec une piqûre d'hyménoptère se sont avérés négatifs pour *Vespula* et positifs pour *Apis mellifera* à la concentration de 0.01 µg/mL. Les IGE totales et spécifiques étaient positives pour *Apis mellifera* mais négatives pour *Vespula* et *Polistes dominulus*. Le patient a bénéficié d'une immunothérapie spécifique pendant 3 ans. Un seul effet indésirable est apparu, 3 min après la première injection à dose d'entretien de 100 µg, classe IV de Müller, contrôlé par cortisone et anti H1 IV, sans aucune autre réaction pendant les 3 autres années.

L'auteur conclut à une fibrillation ventriculaire sur anaphylaxie cardiaque secondaire à un spasme coronaire temporaire.

Remarques :

- la conclusion de l'auteur pourrait répondre à la définition d'un SK1.
- ce cas pose la question de savoir si l'anaphylaxie a un effet arythmogène direct, ou si l'arythmie est secondaire à un véritable vasospasme coronarien.
- l'arythmie grave a été la seule expression clinique de cette réaction d'hypersensibilité et ceci nécessite de préciser la définition de l'anaphylaxie et/ou du syndrome de Kounis.

Cas n°14 : signes d'anaphylaxie systémique (atteinte cutanée, respiratoire) avec choc et anomalies ECG transitoires de type SCA ST- inférieur, résolutifs après corticothérapie IV (97).

Il s'agit d'un homme de 49 ans, fumeur de 40 cigaretttes /jour et sans autre ATCD ni allergie connue. Quelques minutes après avoir été piqué par une guêpe sur l'avant-bras droit, il présente un érythème cutané généralisé, une sensation de malaise général avec une discrète dyspnée. 15 minutes après la piqûre, au centre de santé où il s'est rendu à pieds, il se retrouve en hypotension à 90/60 mm Hg, avec une fréquence cardiaque à 110 bpm, et une température à 37 °C. Il est traité avec 60 mg de méthylprednisolone IV. L'ECG témoigne d'un SCA ST- inférieur sans douleur thoracique et

il est transféré à l'hôpital. Arrivé à l'hôpital, 45 min après le début des symptômes, les constantes sont les suivantes : TA à 120/65 mm Hg, Fc 80 bpm, T :37°C et le nouvel ECG est normal. L'examen clinique met en évidence un petit érythème généralisé, une petite lésion bombée au point de piqure. Le bilan retrouve des CPK dans la norme mais la fraction CK-MB à 22 UI (augmentée d'après les normes françaises) au pic des 12 h. Le test ergométrique selon le protocole de Bruce au 6^e jour est cliniquement et électriquement négatif, arrêté à 5 min pour fatigue. La coronarographie est sans lésions significatives et le patient refuse le test à l'ergotamine.

L'auteur pense que la réaction anaphylactique est la cause de l'ischémie myocardique possiblement secondaire à un vasospasme.

Remarque : La conclusion de l'auteur correspond à la définition d'un SK2. Cependant, vu la présentation, il pourrait également s'agir d'une ischémie fonctionnelle sur bas débit transitoire.

Cas n°15 : Infarctus du myocarde silencieux sur coronaires saines, suite à une réaction d'hypersensibilité immédiate après plusieurs piqures de guêpe, sans douleur thoracique mais syncope initiale chez un patient hémodynamiquement stable, ayant nécessité une fibrinolyse (98).

Il s'agit d'un homme de 60 ans, piqué à plusieurs reprises sur la tête et les membres supérieurs par des guêpes (nombre non précisé). Il a de nombreux ATCD : ancien fumeur, HTA, LDL cholestérol élevé, BPCO, une hospitalisation pour réaction allergique aux céphalosporines quelques mois auparavant, et il y a une notion de piqures de guêpe sans réaction systémique. Ses traitements habituels comportent : irbesartan 150 mg/j, théophylline 400 mg/j.

Il a présenté après les piqures, une syncope brève, suivi de signes cutanés (œdème périorbitaire) et de paresthésies glossopharyngées, sans dyspnée ressentie. A l'admission, 60 min après la piqure, l'examen clinique note un bronchospasme modéré et une TA à 135/75 mm Hg. Il a donc reçu 10 mg de maléate de chlorpheniramine IV, 1g de méthylprednisolone IV qui se solde par une disparition de tous les symptômes précédents. 15 min après l'admission (soit 1h15 après la piqure) alors que le patient est complètement asymptomatique sans dyspnée ni douleur thoracique, l'ECG révèle un SCA ST + antérolatéral, avec troponine positive, pour lequel il reçoit 300 mg d'aspirine.

Le patient est toujours asymptomatique 2h après la piqure mais l'auscultation retrouve un bronchospasme et souffle mitral modéré 2/6. Par ailleurs, les anomalies ECG persistent sur le contrôle réalisé 30 min après le premier avec échec de la nitroglycérine IV (40 µg/min) et l'ETT est pathologique (FE 45%, régurgitation mitrale modérée 2/6, akinésie septoapicale et hyperkinésie basale). Est alors décidée une fibrinolyse par Ténecteplase (bolus IV 7000 UI). En suivant, de petits signes de reperfusion sont visibles mais un sus décalage du segment ST persiste 60 min après la fibrinolyse.

Le test d'effort au 6^e jour est sous maximal mais négatif. Certains tests de déclenchement du vasospasme comme le test d'hyperventilation avec holter sont négatifs, mais le test à l'acétylcholine intracoronaire à la recherche d'une dysfonction endothéliale n'a pas été réalisé car les effets

indésirables étaient trop risqués. Son traitement de sortie est le suivant : aspirine, métoprolol, irbesartan, simvastatine. La coronarographie réalisée 1 mois après est normale.

L'auteur conclut que la cause la plus probable de ce SCA est un thrombus coronaire local en lien avec un vasospasme. Il attribue ce SCA principalement aux effets vasoactifs et thrombogènes du venin de guêpe avec des effets paradoxaux vasoconstricteurs en cas de dysfonction endothéliale et insiste sur le fait qu'il est souhaitable qu'après toute réaction, suite à une piqûre d'hyménoptère, un ECG soit réalisé pour dépister des infarctus du myocarde silencieux comme dans ce cas. Concernant les infarctus du myocarde silencieux, l'auteur précise que certains mettent en cause une augmentation de la production de certaines cytokine et l'activation d'une voie particulière de la réponse inflammatoire.

Remarques :

- en l'absence du nombre de piqûres, il est difficile d'attribuer les symptômes à une allergie ou à une envenimation. Malgré tout, il a présenté une réaction d'hypersensibilité immédiate avec syncope, signes cutanés. Le bronchospasme est difficilement interprétable chez un patient BPCO.

- L'auteur parle d'infarctus du myocarde silencieux en l'absence de douleur thoracique, mais la syncope peut être un signe de SCA.

- Il faut noter qu'il a reçu 1g de methylprednisolone comme dans certaines maladies sériques donc une très forte dose alors que dans les allergies les posologies en fonction du poids varient de 40 mg à 120 mg. Certains auteurs, comme je l'ai signalé dans des cas précédents, ont fait part de cas de SCA sur corticothérapie IV à forte dose par activation et sécrétion de catécholamines, parfois en lien avec une poussée hypertensive.

- Comme dans d'autres cas, ici, la nitroglycérine n'a pas engendré d'aggravation mais n'a rien changé et le patient a répondu à la fibrinolyse. Cela prouve que la formation de thrombus est fort probable, même sur coronaires saines, et qu'il s'agit d'un phénomène prédominant dans la genèse des SCA allergiques ou non, lors de l'envenimation aux hyménoptères. Les coronaires sont angiographiquement saines, cependant, on ne peut pas exclure une dysfonction endothéliale chez ce patient avec FDRCV.

Annexe 9 : Cas de syndromes coronarien aigus sans autres signes d'anaphylaxie.

Tableau XVI

Cas n°	Auteur et année de publication	Pays de publication	Titre de l'article et référence bibliographique
1	Puvanalingam et al ;2014	Inde	Myocardial infarction following bee sting(99)
2	Bongo et al ; 2005	Italie	Acute myocardial infarction after wasp sting without anaphylactic reaction(100)
3	Kahraman et al ; 2014	Turquie	Acute stent thrombosis and/or atrial fibrillation occurring after bee sting(101)
4	Kahraman et al ; 2014	Turquie	Acute stent thrombosis and/or atrial fibrillation occurring after bee sting(101)
5	Greif et al ; 2009	Allemagne	Acute stent thrombosis in a sirolimus eluting stent after wasp sting causing acute myocardial infarction: a case report(57)
6	Erbilen et al ; 2008	Turquie	Acute myocardial infarction due to a bee sting manifested with ST wave elevation after hospital admission(102)
7	Murat et al ; 2009	Turquie	Acute coronary syndrome triggered by honeybee sting: a case report(103)

Cas n°1 : SCA ST+ isolé, spontanément résolutif, suite à des piqûres multiples d'abeilles chez un homme de 60 ans sans ATCD majeurs. Les seuls traitements administrés ont été des antihistaminiques IV et des antiémétiques. L'auteur met en avant un vasospasme secondaire à une réaction immunitaire (99).

Cas n°2 : SCA ST+ isolé, simplement accompagné de signes généraux, sans autres signes d'allergie, 5 min après la piqûre de 3 abeilles chez un homme de 65 ans tabagique. La coronarographie met en évidence un thrombus endoluminal de l'IVA ayant nécessité une thrombolyse et un stent. Dans cet article, l'auteur discute une éventuelle réaction anaphylactique au vu de la rapidité des symptômes mais ne la retient pas en l'absence d'autres signes associés. Il évoque comme dans le SK, un spasme coronaire avec thrombose secondaire à une éventuelle rupture de plaque mais pour lui, plutôt en lien avec une cardiotoxicité du venin notamment : les phospholipases et les autres substances thrombogènes et vasoactives du venin. Cet auteur est un des rares à exclure dans ce cas l'allergie en discutant d'une étude de Vigorito. Cette étude porte sur un petit groupe de patients avec des artères pathologiques où l'on retrouve une vasodilatation coronaire suite à l'injection intracoronaire d'histamine. Par contre, pour lui le spasme coronaire est possible mais secondaire à une hypotension par choc suite à une vasodilatation splanchnique et périphérique importante en lien avec le relargage d'amines vasoactives. A la vasodilatation initiale s'ensuit une vasoconstriction paradoxale (100).

Cas n°3 : SCA ST + sur thrombose intrastent (1 mois après pose de stent actif), révélé par une douleur thoracique 1 heure après 20 piqûres d'abeilles, sans aucun autre signe d'hypersensibilité ni état de choc. Le SCA est résolutif après fibrinolyse pendant la coronarographie et thrombolyse post-procédure pour thrombus dense, chez un homme de 62 ans sous double antiagrégation plaquettaire, bêtabloquant, et inhibiteur calcique au long cours. Selon l'auteur, il s'agit du 1^{er} cas de thrombose intrastent actif après piqûre d'hyménoptère mis en relation avec le venin d'abeille (101).

Cas n°4 : ECG avec signes d'ischémie myocardique transitoires et FA rapide , chez un patient en état de choc, présentant comme seul symptôme des vertiges, dans les suites de piqûres d'abeilles dans le dos. Le CEE n'a pas fonctionné et le retour à un rythme sinusal avec une TA normale ont été effectifs, 10 min après 20 mg de diltiazem IV. L'arythmie est mise en relation avec les composants du venin d'abeille (101)

Pour les cas n°3 et 4, l'auteur conclut que les composants du venin d'abeille tels que la dopamine, l'épinéphrine, les leucotriènes et thromboxanes peuvent engendrer : soit des infarctus du myocarde, des arythmies soit des élévations temporaires du segment ST en lien avec une thrombose des artères coronaires, un vasospasme ou une hypotension.

Cas n°5 : Récidive de thrombose intrastent 2 ans après une première sténose intrastent, avec SCA ST + isolé sans trouble hémodynamique, ni symptomatologie allergique en dehors d'une douleur thoracique quelques minutes après avoir été piqué par 5 guêpes. Le patient est traité par tirofiban et antiagrégant plaquettaire. L'auteur conclut à un effet thrombogène du venin, surtout la PLA1 qui est en quantité plus importante dans le venin de guêpe que d'abeille(57)

Cas n°6 : Homme de 44 ans qui présente un épisode de syncope suivi d'une douleur thoracique avec choc, immédiatement après une piqûre d'abeille sur la langue. Les symptômes disparaissent après remplissage et corticothérapie IV à l'exception de la douleur thoracique qui s'aggrave. Le premier ECG ne retrouvait qu'un bloc de branche droit, le second ECG se positive lors de l'aggravation, confirmant un SCA antérieur ayant nécessité une PCI avec stent. Il n'y a aucun signe d'anaphylaxie en dehors du choc qui, ici, n'a pas été considéré comme un signe d'anaphylaxie. Pour l'auteur, les composants du venin peuvent induire un relargage d'amines endogènes et une vasodilatation, conduisant à une dysfonction endothéliale. Il pense également que l'épisode d'hypotension (syncope) peut être un facteur déclenchant majeur dans la pathogenèse (102).

Cas n°7 : SCA ST- qui s'est déclaré par une douleur thoracique avec des signes généraux (pâleur et diaphorèse), 30 min après une piqûre unique d'abeille dans le cou chez un homme de 56 ans tabagique, sans autre ATCD. La coronarographie a révélé une thrombose de la coronaire droite stentée et une lésion de la circonflexe. Il n'a présenté aucun autre signe d'hypersensibilité, ni d'état de choc. L'auteur émet 2 hypothèses : ce SCA peut faire partie du large spectre de symptômes allant de l'urticaire à l'anaphylaxie nommé SK ou être un phénomène indépendant en lien avec la cardiotoxicité directe du venin (le venin aurait la capacité d'agir directement sur le tonus coronarien sans engendrer de dégranulation mastocytaire)(103).

Ces 7 cas dans lesquels le SCA est considéré comme un symptôme isolé survenant rapidement après une piqûre d'hyménoptère nous permettent d'observer que la thrombose est un phénomène très présent, à l'inverse du spasme qui n'a pas été objectivé à la coronarographie.

Malgré l'absence d'autres signes fortement évocateurs d'anaphylaxie comme les signes cutanés allergiques, 2 des cas présentent un état de choc qui, à lui seul peut être considéré comme une réaction anaphylactique selon la classification de Sampson et al. Le délai relativement court entre la piqûre et la survenue des symptômes reste cependant évocateur d'une réaction d'hypersensibilité immédiate. Dans ces situations, de nombreux auteurs mettent surtout en cause les effets vasoactifs et thrombogènes des venins d'hyménoptères. Concernant la thrombose intrastent, si nous considérons que ces cas soient potentiellement des syndromes de Kounis, elle

pose un problème de forme frontière ou de diagnostic entre le SK2 secondaire à une piqûre d'hyménoptère et le SK3 en lien avec une hypersensibilité chronique aux composants du stent. Dans ces présentations sans symptomatologie cutanée, la mastocytose n'a jamais été évoquée. Une fois de plus, nous pouvons également constater la possibilité d'un décalage entre le début des symptômes d'ischémie myocardique et l'ECG.

Annexe 10 : Articles ayant un intérêt dans la discussion des diagnostics différentiels

Tableau XVII

Cas n°	Auteur et année de publication	Pays de publication	Titre de l'article et référence bibliographique
1	Jairam et al ; 2010	Inde	Delayed Kounis syndrome and acute renal failure after wasp sting(104)
2	Kularatne et al ; 2014	Sri Lanka	Fatal acute pulmonary oedema and acute renal failure following multiple wasp/hornet (<i>Vespa affinis</i>) stings in Sri Lanka: two case reports(105)
3	Kularatne et al ; 2014	Sri Lanka	Fatal acute pulmonary oedema and acute renal failure following multiple wasp/hornet (<i>Vespa affinis</i>) stings in Sri Lanka: two case reports(105)
4	Yasar Tekelioglu et al ; 2013	Serbie	Pseudo-subarachnoid hemorrhage and death after a bee sting(106)
5	Kularatne et al ; 2016	Sri Lanka	First Reported Case of Fatal Stinging by the Large Carpenter Bee <i>Xylocopa tranquebarica</i> (107)
6	Ghanim et al ; 2015	Israël	Takotsubo cardiomyopathy caused by epinephrine-treated bee sting anaphylaxis: a case report(63)

Cas n°1 :

Un homme de 57 ans dont les ATCD ne sont pas précisés a été piqué par un essaim de frelon (environ 75 piqûres de l'espèce *Vespa Orientalis*). Il n'a pas présenté de réaction allergique initiale mais 48 h après, il souffre d'une anémie hémolytique et d'une insuffisance rénale sur nécrose tubulaire aigue ayant nécessité 9 séances d'hémodialyse. Le 12^e jour, il développe des signes d'insuffisance cardiaque aigüe avec œdème aigu du poumon et troubles du rythme menant au diagnostic de Takotsubo. La coronarographie, réalisée 2 mois après, retrouve des coronaires saines, l'ETT et l'ECG se sont normalisés (104).

L'auteur propose que les arythmies et le Takotsubo soient le résultat d'une hypersensibilité retardée au venin de guêpe. Bien qu'il ne s'agisse pas d'un SK au sens classique du terme, puisqu'il ne s'agit pas d'une réaction anaphylactique immédiate, il propose de le qualifier de SK retardé.

Remarques : Dans ce cas d'envenimation modérée à élevée (selon la publication de Schmidt (42)), la toxicité du venin de frelon peut expliquer l'insuffisance rénale. Une aggravation entre 4 et 9 jours avec atteinte multiviscérale et symptomatologie cardiovasculaire est décrite dans la littérature, mais en général pour un nombre de piqûres beaucoup plus importante d'une part, et d'autre part le Takotsubo n'a été cliniquement parlant que le 12^e jour et n'intègre pas la définition de SK. Il peut s'agir éventuellement d'une hypersensibilité retardée mais tout comme le SK de type III qui définit une hypersensibilité chronique, ce terme d'hypersensibilité retardée nécessiterait de préciser la définition de SK qui incluait initialement, seulement les réactions d'hypersensibilité de type I et III.

Cas n°2 et 3 : Envenimation massive de frelon (*Vespa affinis*), 40 et 130 piqûres de frelons au Sri Lanka chez un couple de patient de 46 et 48 ans sans ATCD. L'hypotension initiale s'améliore légèrement après traitement, puis s'ensuit une hématurie avant oligoanurie, et œdème pulmonaire suivi de défaillances multiviscérales avec CIVD. Le décès survient au bout de 9 h pour l'un, et 36h après l'attaque pour l'autre mais surtout en lien avec l'œdème aigu du poumon. Les autopsies ont retrouvées un myocarde et des coronaires saines, une nécrose tubulaire aigue rénale, un épanchement pleural et péricardique avec œdème pulmonaire important (105).

Remarque : il est difficile de dire si la cause principale du décès qui semble être l'œdème pulmonaire est secondaire à une insuffisance cardiaque aigue ou s'il s'agit d'un œdème pulmonaire lésionnel toxique qui semble la cause la plus plausible au vu de la présentation. Cependant, le cas précédent a montré qu'il peut également s'agir d'un Takotsubo.

Cas n°4 : hémorragie sous-arachnoïdienne post-réanimatoire suite à un ACR prolongé, après une piqûre d'abeille unique chez une jeune femme de 33 ans avec des ATCD d'allergie et d'asthme(106)

Remarques : Elle n'a pas bénéficié d'hypothermie thérapeutique alors que la réanimation a duré longtemps et que le risque d'encéphalopathie anoxique post ischémique est fréquente après un ACR. Les autres hypothèses émises par l'auteur étaient : une lésion de la barrière hémato-encéphalique par les toxines du venin, une auto-immunité importante en lien avec les toxines du venin, une lésion de la barrière hémato-encéphalique secondaire à l'ACR (avec le relargage de toxines post-reperfusion), une rupture d'anévrisme en lien avec les toxines du venin ou les traitements utilisés. La cause de l'ACR n'est pas discutée.

Cas n°5 : Il s'agit d'un homme de 56 ans, sans histoire d'allergie ni autre ATCD mentionné, piqué par plusieurs abeilles (*Large carpenter bee : xylocopa tranquebarica*, dites abeilles tueuses). En dehors de la douleur locale, il n'avait pas d'autres symptômes et s'est reposé 10 min avant de reprendre son travail. Quelques minutes après la reprise, il fait un malaise et s'est plaint de difficultés respiratoires avant de faire un collapsus qui mène au décès. L'autopsie retrouve des voies aériennes supérieures normales, des coronaires et un myocarde sain, mais des poumons légèrement congestionnés avec des sécrétions dans l'arbre bronchique. Le reste de l'examen était sans particularité en dehors d'hématomes aux points de piqûres sur la région malaire.

L'auteur conclut que le cœur et les artères coronaires normales excluent un SCA. Pourtant, les sécrétions bronchiques mettent en avant la possibilité d'une réaction anaphylactique aigüe comme cause du décès immédiat.

Remarques : Le nombre de piqûres n'est pas précisé. L'œdème bronchique peut nous faire évoquer à mon sens, aussi bien un œdème lésionnel toxique qu'une dysfonction myocardique aigue (sidération myocardique, spasme coronaire aigu soit syndrome de Kounis type 1 même sans infarctus du myocarde)(107).

Cas n°6 : Il s'agit d'une femme de 37 ans en bonne santé, ayant présenté des signes d'anaphylaxie (cutanés, respiratoires, de bas débit cérébral) avec choc (85/50 mm Hg) après une piqûre d'hyménoptère inconnu. Elle reçoit initialement 0.9 mg d'adrénaline IV et prométhazine. Après

traitement, l'ECG révèle un SCA ST+ inférieur, l'ETT témoigne d'un choc cardiogénique (FE 20 %) et de troubles cinétiques avec akinésie globale basale. La coronarographie est normale. La patiente ne répond pas aux amines vasopressives à hautes doses, et nécessite une ECMO salvatrice. Elle est complètement asymptomatique 3 semaines après. Des bilans allergologiques ont été réalisés et une désensibilisation démarrée.

L'auteur conclut à une cardiomyopathie de stress ou Takotsubo réversible secondaire aux catécholamines endogènes (stress et lié au venin d'hyménoptère) et exogènes, avec possible participation d'un SK sur spasme coronarien non exclu.(63)

Constatations sur ces 6 cas : Nous pouvons constater que les cas de décès dans les envenimations importantes mettent en cause souvent l'œdème pulmonaire. Le choc cardiogénique est constaté plutôt dans les cas de Takotsubo (survenant sur piqûre unique ou multiple) que dans les SK clairement identifiés où le choc répond plus volontiers à la corticothérapie IV à bonne dose avec un remplissage, en faveur d'un choc plutôt hypovolémique/distributif, que cardiogénique associé au SK.

7. Références Bibliographiques

1. Nittner-Marszalska M, Cichocka-Jarosz E. Insect sting allergy in adults: key messages for clinicians. *Pol Arch Intern Med.* 2015 sept 3; 125(12):929-37.
2. Gloaguen A, Cesareo E, Vaux J, Valdenaire G, Ganansia O, Renolleau S, et Al. Prise en charge de l'anaphylaxie en médecine d'urgence. Recommandations de la Société française de médecine d'urgence (SFMU) en partenariat avec la Société française d'allergologie (SFA) et le Groupe francophone de réanimation et d'urgences pédiatriques (GFRUP), et le soutien de la Société pédiatrique de pneumologie et d'allergologie (SP2A). *Rev Fr Allergol.* 2017 déc; 57(8):595-614.
3. Patural M, Lambert C, Dzvinga C. Diagnostic des allergies aux hyménoptères. Pour une mise à jour des recommandations de bonnes pratiques. *Rev Fr Allergol.* 2014 oct 11; 54(6):469-76.
4. Lavaud F, Perotin J-M, Fontaine J-F. Sensibilisation ou allergie aux venins d'hyménoptères : comment faire la différence ? *Rev Fr Allergol.* 2010 avr; 50(3):132-6.
5. Bilò MB. Anaphylaxis caused by Hymenoptera stings: from epidemiology to treatment: Insect sting anaphylaxis. *Allergy.* 2011 juill;66:35-7.
6. Pédrone G, Lasbeur L, Thélot B. Accidents dus aux hyménoptères . Recours aux urgences 2004-2012 et mortalité 2000-2010. France métropolitaine. Institut de veille sanitaire (InVS), Département maladies chroniques et traumatismes (DMCT); 2014 sept.
7. Inserm. Anaphylaxie. <https://www.inserm.fr/information-en-sante/dossiers-information/anaphylaxie>. Consulté le 17 mars 2018.
8. Needleman RK, Neylan IP, Erickson T. Potential Environmental and Ecological Effects of Global Climate Change on Venomous Terrestrial Species in the Wilderness. *Wilderness Environ Med.* 2018; 29(2):226-38.

9. Kounis NG, Zavras GM. Histamine-induced coronary artery spasm: the concept of allergic angina. *Br J Clin Pract.* 1991; 45(2):121-8.
10. Kounis NG. Kounis syndrome: an update on epidemiology, pathogenesis, diagnosis and therapeutic management. *Clin Chem Lab Med.* 2016 janv 1; 54(10).
11. Desai R, Parekh T, Patel U, Fong HK, Samani S, Patel C, et Al. Epidemiology of acute coronary syndrome co-existent with allergic/hypersensitivity/anaphylactic reactions (Kounis syndrome) in the United States: A nationwide inpatient analysis. *Int J Cardiol.* 2019 oct; 292:35-8.
12. Kounis NG, Soufras GD, Lianas D, Patsouras N. After Administration of Intravenous Epinephrine for bee Sting-induced Anaphylaxis: Kounis Syndrome or Epinephrine Effect? *Chin Med J (Engl).* 2016 févr 20; 129(4):500-1.
13. Kounis NG. Kounis syndrome (allergic angina and allergic myocardial infarction): A natural paradigm? *Int J Cardiol.* 2006 juin; 110(1):7-14.
14. Bonadonna P, Perbellini O, Passalacqua G, Caruso B, Colarossi S, Dal Fior D, et Al. Clonal mast cell disorders in patients with systemic reactions to Hymenoptera stings and increased serum tryptase levels. *J Allergy Clin Immunol.* 2009 mars; 123(3):680-6.
15. Birnbaum J, Lavaud F, Van der Bremptet X, le Groupe de travail Insectes SFA/ANAFORCAL. Allergie aux insectes : Hyménoptères, Moustiques et Taons. 2012.
16. Pouessel G, Lejeune S, Deschildre A. La mortalité dans l'anaphylaxie. *Rev Fr Allergol.* 2019 avr; 59(3):146-8.
17. Akoz A, Tanboga H I, Emet M, Bayramoglu A, Kizrak Y, Kantarci M, Aslan S. A prospective study of kounis syndrome: Clinical experience and cardiac magnetic resonance imaging findings for 21 patients. *Acta Med Mediterr.* 2013; 811-6.
18. Yanagawa Y, Kondo A, Ishikawa K, Nagasawa H, Takeuchi I, Jitsuiki K, et Al. Kounis syndrome should be excluded when physicians treat patients with anaphylaxis. *Ann Allergy Asthma Immunol.* 2017; 119(4):392.
19. Abdelghany M, Subedi R, Shah S, Kozman H. Kounis syndrome: A review article on epidemiology, diagnostic findings, management and complications of allergic acute coronary syndrome. *Int J Cardiol.* 2017 avr 1; 232:1-4.
20. Brown AF. Anaphylactic shock: mechanisms and treatment. *Emerg Med J.* 1995 juin 1; 12(2):89-100.
21. Kounis NG, Cervellin G, Koniari I, Bonfanti L, Dousdampanis P, Charokopos N, et Al. Anaphylactic cardiovascular collapse and Kounis syndrome: systemic vasodilation or coronary vasoconstriction? *Ann Transl Med.* 2018 sept; 6(17):332-332.
22. Pfister CW, Plice SG. Acute myocardial infarction during a prolonged allergic reaction to penicillin. *Am Heart J.* 1950 déc; 40(6):945-7.

23. Braunwald E. Unstable angina: an etiologic approach to management. *Circulation*. 1998 nov 24; 98(21):2219-22.
24. Kovanen PT, Kaartinen M, Paavonen T. Infiltrates of activated mast cells at the site of coronary atheromatous erosion or rupture in myocardial infarction. *Circulation*. 1995 sept 1; 92(5):1084-8.
25. Kounis NG, Kounis GN, Kouni SN, Soufras GD, Niarchos C, Mazarakis A. Allergic reactions following implantation of drug-eluting stents: a manifestation of Kounis syndrome? *J Am Coll Cardiol*. 2006 août 1; 48(3):592-3; author reply 593-594.
26. Kounis NG, Mazarakis A, Tsigkas G, Giannopoulos S, Goudevenos J. Kounis syndrome: a new twist on an old disease. *Future Cardiol*. 2011 nov; 7(6):805-24.
27. Itoh T, Nakajima Y, Morino Y. Proposed classification for a variant of Kounis syndrome. *Clin Chem Lab Med*. 2017 janv; 55(6):107.
28. Kim HI, Cha KC, Cha YS, Kim OH, Kim H, Lee KH, et Al. A subset of type I variant Kounis syndrome: Allergic angina syndrome and persistent presence of coronary spasm. *Int J Cardiol*. 2016 nov 15; 223:959-61.
29. Centre d'Information et de Recherche sur les Intolérances et l'Hygiène Alimentaires. Classification des Hypersensibilités. <http://ciriha.org/index.php/allergies-et-intolerances-2/classifications>. Consulté le 20 octobre 2020.
30. Uzzaman A, Cho SH. Chapter 28: Classification of hypersensitivity reactions. *Allergy Asthma Proc*. 2012 juin; 33(1):96-9.
31. Raffard M., Partouche H. *Allergologie en pratique*. Paris: Elsevier Masson SAS. 2008.
32. Dutau G, Lavaud F. L'anaphylaxie. Classifications et histoire de l'évolution nécessaire de ses définitions. *Rev Fr Allergol*. 2017 déc; 57(8):515-8.
33. Ring J, Behrendt H, de Weck A. History and Classification of Anaphylaxis. *Chem Immunol Allergy*. 2010; 95:1-11.
34. Arif F, Williams M. *Hymenoptera Stings (Bee, Vespids and Ants)*. Treasure Island: StatPearls. 2020.
35. Biló BM, Rueff F, Mosbech H, Bonifazi F, Oude-Elberink JNG, EAACI Interest Group on Insect Venom Hypersensitivity. Diagnosis of Hymenoptera venom allergy. *Allergy*. 2005 nov; 60(11):1339-49.
36. Ghilencea L, Popescu MR, Ghiordanescu IM, Conea C, Melnic M, Popescu AC. Type I Kounis Syndrome after Protracted Anaphylaxis and Myocardial Bridge-Brief Literature Review and Case Report. *Diagn Basel Switz*. 2020 janv 21; 10(2).
37. de Haro L. Animaux venimeux terrestres. *EMC - Pathologie professionnelle et de l'environnement*. 2015; 10(4):1-11.
38. Yang H, Xu X, Ma D, Zhang K, Lai R. A phospholipase A1 platelet activator from the wasp venom of *Vespa magnifica* (Smith). *Toxicon Off J Int Soc Toxinology*. 2008 fév; 51(2):289-96.

39. Müller UR. Insect sting allergy: clinical picture, diagnosis, and treatment. Stuttgart ; New York : Deerfield Beach, Fla: G. Fischer ; VCH Publishers. 1990; 18.
40. Álvarez-Twose I, González de Olano D, Sánchez-Muñoz L, Matito A, Esteban-López MI, Vega A, et Al. Clinical, biological, and molecular characteristics of clonal mast cell disorders presenting with systemic mast cell activation symptoms. *J Allergy Clin Immunol*. 2010 juin; 125(6):1269-1278.
41. Alvarez-Twose I, González-de-Olano D, Sánchez-Muñoz L, Matito A, Jara-Acevedo M, Teodosio C, et Al. Validation of the REMA Score for Predicting Mast Cell Clonality and Systemic Mastocytosis in Patients with Systemic Mast Cell Activation Symptoms. *Int Arch Allergy Immunol*. 2012; 157(3):275-80.
42. Schmidt JO. Clinical consequences of toxic envenomations by Hymenoptera. *Toxicon*. 2018 août; 150:96-104.
43. Reber LL, Hernandez JD, Galli SJ. The pathophysiology of anaphylaxis. *J Allergy Clin Immunol*. 2017 août; 140(2):335-48.
44. Wang M, Shibamoto T, Tanida M, Kuda Y, Kurata Y. Mouse anaphylactic shock is caused by reduced cardiac output, but not by systemic vasodilatation or pulmonary vasoconstriction, via PAF and histamine. *Life Sci*. 2014 oct 29; 116(2):98-105.
45. CeMIR. Etats de choc: physiopathologie, diagnostic et orientation initiale. 2019. <http://www.cemir.fr/UserFiles/File/national/livre-referentiel/14-ch08-079-096-9782294755163-copie.pdf>. Consulté le 28 mars 2020.
46. Triggiani M, Patella V, Staiano RI, Granata F, Marone G. Allergy and the cardiovascular system. *Clin Exp Immunol*. 2008 sept; 153(1):7-11.
47. Işık T, Tanboğa IH, Ayhan E, Uyarel H. Late stent thrombosis after wasp sting. *Turk Kardiyol Derneği Arsivi*. 2012 oct; 40(7):620-2.
48. Wong CW, Luis S, Zeng I, Stewart RAH. Eosinophilia and coronary artery vasospasm. *Heart Lung Circ*. 2008 déc; 17(6):488-96.
49. Kajihara H, Kato Y, Takanashi A, Nakagawa H, Tahara E, Otsuki T, et Al. Periarteritis of coronary arteries with severe eosinophilic infiltration. A new pathologic entity (eosinophilic periarteritis)? *Pathol Res Pract*. 1988 déc; 184(1):46-52.
50. Kogias JS, Sideris SK, Anifadis SK. Kounis syndrome associated with hypersensitivity to hymenoptera stings. *Int J Cardiol*. 2007 janv 8; 114(2):252-5.
51. Ferreira DB, Costa RS, De Oliveira JAM, Muccillo G. An infarct-like myocardial lesion experimentally induced in wistar rats with Africanized bee venom. *J Pathol*. 1995 sept; 177(1):95-102.
52. Rico Cepeda P, Palencia Herrejón E, Rodríguez Aguirregabiria MM. Síndrome de Kounis. *Med Intensiva*. 2012 juill; 36(5):358-64.

53. Ebeigbe AB, Talabi OO. Vascular Effects of Histamine. *Niger J Physiol Sci Off Publ Physiol Soc Niger*. 2014 juin 19; 29(1):7-10.
54. Ginsburg R, Bristow MR, Kantrowitz N, Baim DS, Harrison DC. Histamine provocation of clinical coronary artery spasm: Implications concerning pathogenesis of variant angina pectoris. *Am Heart J*. 1981nov; 102(5):819-22.
55. Hattori Y, Hattori K, Matsuda N. Regulation of the Cardiovascular System by Histamine. *Handb Exp Pharmacol*. 2017; 241:239-58.
56. Sinkiewicz W, Sobański P, Bartuzi Z. Allergic myocardial infarction. *Cardiol J*. 2008; 15(3):220-5.
57. Greif M, Pohl T, Oversohl N, Reithmann C, Steinbeck G, Becker A. Acute stent thrombosis in a sirolimus eluting stent after wasp sting causing acute myocardial infarction: a case report. *Cases J*. 2009 août 12; 2:7800.
58. Wagdi P, Mehan VK, Bürgi H, Salzmann C. Acute myocardial infarction after wasp stings in a patient with normal coronary arteries. *Am Heart J*. oct 1994;128(4):820-3.
59. Jones E, Joy M. Acute myocardial infarction after a wasp sting. *Br Heart J*. 1988 avr; 59(4):506-8.
60. Elbaz Meyer. Physiologie de la vasomotricité coronaire et implications en pathologie coronaire. *mt cardio*. 2005 févr; 1(1):17-27.
61. Levine HD. Acute myocardial infarction following wasp sting. Report of two cases and critical survey of the literature. *Am Heart J*. 1976 mars; 91(3):365-74.
62. Park JS, Min JH, Kang JH, In YN. Acute Myocardial Infarction Due to Stent Thrombosis After Administration of Intravenous Epinephrine for Anaphylaxis. *Chin Med J (Engl)*. 2015 oct; 128(19):2692-3.
63. Ghanim D, Adler Z, Qarawani D, Kusniec F, Amir O, Carasso S. Takotsubo cardiomyopathy caused by epinephrine-treated bee sting anaphylaxis: a case report. *J Med Case Reports*. 2015 oct 31; 9:247.
64. Cross B, Choudhury TR, Hindle M, Galasko G. Wasp sting induced STEMI with complete coronary artery occlusion: a case of Kounis syndrome. *BMJ Case Rep*. 2017 sept 7.
65. Arslan Z, Iyisoy A, Tavlasoglu M. Acute myocardial infarction after prednisolone administration for the treatment of anaphylaxis caused by a wasp sting. *Cardiovasc J Afr*. 2013 mai 23;24(4):4-6.
66. Cholevas NV, Rallidis LS, Staurothanasopoulou A, Pagaki E, Platogiannis D. Kounis syndrome type I in a victim of cardiopulmonary arrest after hymenoptera sting. *J Cardiol Cases*. 2017 avr; 15(4):141-4.
67. Blasco-Navalpotro MÁ, Orejas-Gallego A, Flordelís-Lasierra JL, Prior-Gómez N, Jiménez-Jiménez J, Seoane-Leston FJ. Coronary spasm secondary to biphasic anaphylaxis after hymenoptera stings. *Ann Allergy Asthma Immunol*. 2016 août; 117(2):192-3.

68. Aminiahidashti H, Laali A, Samakoosh AK, Gorji AMH. Myocardial infarction following a bee sting: A case report of Kounis syndrome. *Ann Card Anaesth.* 2016; 19(2):375-8.
69. Ralapanawa DM, Kularatne SA. A case of Kounis syndrome after a hornet sting and literature review. *BMC Res Notes.* 2014; 7(1):867.
70. Vega F, Ramos T, Las Heras P, Blanco C. Kounis syndrome associated with brain injury after Hymenoptera sting: new presentation of an established entity. *Int J Cardiol.* 2014 sept; 176(1):e29-31.
71. Puttegowda B, Chikkabasavaiah N, Basavappa R, Akmal Khateeb ST. Acute myocardial infarction following honeybee sting. *BMJ Case Rep.* 2014 avr 12.
72. Zanini G, Fontanella B, Racheli M, Bortolotti M, Pasini GF. Kounis syndrome: inferior ST-segment elevation myocardial infarction following a bumblebee sting. *Acta Cardiol.* 2013; (4):429-31.
73. Nittner-Marszalska M, Kopeć A, Biegus M, Kosińska M, Obojski A, Pawłowicz R, et al. Non-ST segment elevation myocardial infarction after multiple bee stings. A case of “delayed” Kounis II syndrome? *Int J Cardiol.* 2013 juill; 166(3):62-5.
74. Rekik S, Andrieu S, Aboukhoudir F, Barnay P, Quaino G, Pansieri M, et al. ST elevation myocardial infarction with no structural lesions after a wasp sting. *J Emerg Med.* 2012 avr; 42(4):73-75.
75. Taggar JS, Watson T, Musarrat K, Millane T. Kounis syndrome presenting as ST-segment elevation myocardial infarction following a hymenoptera (bee) sting. *Int J Cardiol.* 2009 août; 136(2):e29-30.
76. Mytas DZ, Stougiannos PN, Zairis MN, Tsiaousis GZ, Foussas SG, Hahalis GN, et al. Acute anterior myocardial infarction after multiple bee stings. A case of Kounis syndrome. *Int J Cardiol.* 2009 mai; 134(3):129-31.
77. Cvetković-Matić D, Asanin M, Matić D, Ivanović B, Simić D, Kalezić N, et Al. Acute myocardial infarction following a hornet sting. *Vojnosanit Pregl.* 2009 avr; 66(4):333-7.
78. Muñoz-García AJ, Domínguez-Franco A, García-Pinilla JM, de Teresa-Galván E. [Acute myocardial infarction after hymenoptera sting]. *Med Clin (Barc).* 2006 mars 4; 126(8):318.
79. Kim SW, Kim JH, Kwon OY. Spontaneously resolved STEMI after a hymenoptera sting. *Am J Emerg Med.* 2017 févr; 35(2):360-2.
80. Gupta PN, Kumar BK, Velappan P, Sudheer MD. Possible complication of bee stings and a review of the cardiac effects of bee stings. *BMJ Case Rep.* 2016 nov 1.
81. Koroglu S, Aksu E, Avci D, Colbeyi AB. Acute anterior myocardial infarction due to stent thrombosis after bee stings. *Kardiol Pol.* 2014; 72(4):389.
82. Scherbak D, Lazkani M, Sparacino N, Loli A. Kounis syndrome: a stinging case of ST-elevation myocardial infarction. *Heart Lung Circ.* 2015 avr; 24(4):48-50.

83. Karasu E, Minareci K. Myocardial infarction following a bee sting: An example of Type II Kounis syndrome. *Int J Cardiol.* 2011 mai; 148(3):382-4.
84. Leclercq M. A propos des accidents graves par piqûres d'hyménoptères. *Rev Med Liège.* 1950;750.
85. Mosbech H. Death caused by wasp and bee stings in Denmark 1960-1980. *Allergy.* avr 1983; 38(3):195-200.
86. Pérez-Pimiento AJ, González-Sánchez LA, Alonso-González L, Prieto-Lastra L, Rodríguez-Cabreros MI, Iglesias-Cadarso A, et Al. [Anaphylaxis to hymenoptera sting: study of 113 patients]. *Med Clin (Barc).* 2005 oct 1; 125(11):417-20.
87. Bonifazi F, Jutel M, Biló BM, Birnbaum J, Muller U, EAACI Interest Group on Insect Venom Hypersensitivity. Prevention and treatment of hymenoptera venom allergy: guidelines for clinical practice. *Allergy.* 2005 déc; 60(12):1459-70.
88. Chandesris Olivia. Mastocytoses – Syndrome d'activation mastocytaire & Allergie : quels liens? 2020 oct.
89. Comte D, Petitpierre S, Bart P-A, Leimgruber A, Spertini F. Allergie aux venins d'hyménoptères: nouveautés diagnostiques et prise en charge. *Rev Med Suisse.* 2011; 7:844-9.
90. Marcos Sánchez F, Merlo González V, Arbol Linde F, López Onega P. [Acute myocardial infarction after hymenoptera sting]. *Med Clin (Barc).* 2006 oct 14; 127(14):559.
91. Korantzopoulos P, Kountouris E, Voukelatou M, Charaktis I, Dimitroula V, Siogas K. Acute myocardial infarction after a European hornet sting--a case report. *Angiology.* 2006 juin; 57(3):383-6.
92. Calveri G, Bertelli Y, Caico SI, Ermolli NCD, Torretta M, Lattanzio M, et al. [Acute myocardial infarction after wasp sting]. *Ital Heart J Suppl Off J Ital Fed Cardiol.* 2002 mai; 3(5):555-7.
93. Sanghvi S, Vyas V, Hakim A, Mathur A, Gupta A. Reversible transmural inferior wall ischemia after honeybee sting. *Indian Heart J.* 1997 févr; 49(1):79-80.
94. Ferrari S, Pietrojusti A, Galanti A, Compagnucci M, Fontana L. Paroxysmal atrial fibrillation after insect sting. *J Allergy Clin Immunol.* 1996 oct; 98(4):759-61.
95. Raper RF, Fisher MM. Profound reversible myocardial depression after anaphylaxis. *Lancet Lond Engl.* 1988 févr 20; 1(8582):386-8.
96. Quercia O, Emiliani F, Foschi FG, Stefanini GF. Ventricular fibrillation after a hymenoptera sting. *Int J Cardiol.* 2008 juin 23; 127(1):5-7.
97. Epelde F, Sáenz Cusí L, Alvarez Auñón A. [Myocardial ischemia after a wasp sting]. *An Med Interna Madr Spain.* 2001 avr; 18(4):219.
98. Lombardi A, Vandelli R, Cerè E, Di Pasquale G. Silent acute myocardial infarction following a wasp sting. *Ital Heart J.* 2003 sept; 4(9):638-41.

99. Puvanalingam A, Karpagam P, Sundar C, Venkatesan S, Ragunathanan. Myocardial infarction following bee sting. *J Assoc Physicians India*. 2014 août; 62(8):738-40.
100. Bongo AS, Fornaro G, Sansa M, Macciò S, Rognoni A. [Acute myocardial infarction after wasp sting without anaphylactic reaction]. *Ital Heart J*. 2005 mars; 6(3):178-82.
101. Kahraman F, Ozaydin M, Varol E, Guler S, Ari H, Adali K, et al. Acute stent thrombosis and/or atrial fibrillation occurring after bee sting. *Blood Coagul Fibrinolysis*. 2014 juin; 25(4):387-8.
102. Erbilien E, Gulcan E, Albayrak S, Ozveren O. Acute myocardial infarction due to a bee sting manifested with ST wave elevation after hospital admission. *South Med J*. 2008 avr; 101(4):448.
103. Murat SN, Karasu BB, Akdemir R, Kilic H, Ornek E, Ozcan O. Acute coronary syndrome triggered by honeybee sting: a case report. *Emerg Med J*. 2009 oct; 26(10):754-5.
104. Jairam A, Kumar RSV, Ghosh AK, Hasija PK, Singh JI, Mahapatra D, et Al. Delayed Kounis syndrome and acute renal failure after wasp sting. *Int J Cardiol*. 2010 janv; 138(1):12-4.
105. Kularatne K, Kannangare T, Jayasena A, Jayasekera A, Waduge R, Weerakoon K, et Al. Fatal acute pulmonary oedema and acute renal failure following multiple wasp/hornet (*Vespa affinis*) stings in Sri Lanka: two case reports. *J Med Case Reports*. 2014 juin 13; 8:188.
106. Yasar Tekelioglu U, Demirhan A, Akkaya A, Gurel K, Ocak T, Duran A, et Al. Pseudo-subarachnoid hemorrhage and death after a bee sting. *Med Glas (Zenica)*. 2013 févr; 10(1):182-5.
107. Kularatne SAM, Raveendran S, Edirisinghe J, Karunaratne I, Weerakoon K. First Reported Case of Fatal Stinging by the Large Carpenter Bee *Xylocopa tranquebarica*. *Wilderness Environ Med*. 2016 juin; 27(2):262-5.

8. Résumé

8.1 Résumé en français

TITRE : Syndrome de Kounis secondaire aux piqûres d'hyménoptères : critères pour le diagnostic clinique en soins primaires. Une revue de la littérature.

INTRODUCTION : Les médecins du soin primaire sont amenés à prendre en charge les piqûres d'hyménoptères (H). Le Syndrome de Kounis (SK) est grave et sous-diagnostiqué. Notre objectif était de rechercher des critères de diagnostic clinique pour améliorer la prise en charge.

MATERIEL ET METHODE : Revue de la littérature à partir de PUBMED de 1950 au 30 Juin 2020. 22 articles ont été inclus. Ont été étudiés : âge, sexe, antécédents, insecte piqueur, symptômes, gravité.

RESULTATS : 23 patients adultes avec une moyenne d'âge de 51.8 (+/-13) ans ont été inclus (12 hommes). 12 cas étaient en lien avec des piqûres d'abeille. 5 patients n'avaient pas de facteur de risque cardiovasculaire (FDRCV) et 13 avaient un risque cardiovasculaire faible à modéré, principalement l'âge et le tabac. Les premiers symptômes étaient survenus dans les 15 minutes pour 16 cas et le SK dans les 4h pour 17 patients. Le SK s'est manifesté par une douleur thoracique ou symptôme assimilé dans 19 cas. Lors de syncopes, arrêt cardiaque, état de choc, c'est l'ECG qui a permis d'évoquer le diagnostic. Les symptômes les plus fréquents étaient : vertiges, vision flou, pâleur, sueurs, nausées-vomissements, faiblesse, pour 18 cas. Ils précédaient de peu ou étaient concomitants de la symptomatologie cardiaque pour 12 patients. Les signes cutanés allergiques étaient absents pour 8 cas. 8 patients ont ressenti une dyspnée mais aucun auteur n'a décrit d'œdème aigu du poumon. Pour certains, le syndrome coronarien aigu est survenu à distance des signes d'hypersensibilité ou a été la seule expression de cette réaction. 12 patients ont été victimes de complications graves et un seul est décédé. Les piqûres de vespides ont été moins fréquentes mais semblent plus graves.

CONCLUSION : Aucun critère diagnostic n'a pu être déterminé, mais il semblerait que tout signe cardiovasculaire après une piqûre d'H. doit conduire à évoquer un SK, même en l'absence de signes cutanés allergiques ou de FDRCV. Un questionnaire standardisé développé à partir de ce travail pourrait améliorer la qualité des études dans ce domaine.

MOTS CLES : syndrome de Kounis, diagnostic clinique, infarctus du myocarde allergique, infarctus du myocarde, ET piqûre d'hyménoptère.

8.2 Abstract

TITLE : Kounis syndrome after hymenoptera stings: clinical criteria for diagnosis in primary care. A literature review.

INTRODUCTION : Primary care doctors are involved in the management of hymenoptera (H) stings. Kounis syndrome (KS) is a serious and under-diagnosed condition. Our aim was to search for clinical diagnostic criteria to improve patient prognosis.

METHODS : Literature review by searching PUBMED from 1950 to June 30, 2020. 22 articles were included. Age, sex, medical history, stinging H., clinical presentation, and severity were reported and summarized.

RESULTS : 23 adults with an average age of 51.8 (+/-13) years old were included (12 men). 12 cases were related to bee stings. 5 patients had no cardiovascular risk factors (CVRF) and 13 had low to moderate cardiovascular risk, mainly age and smoking. First symptoms occurred within 15 minutes in 16 cases and KS within 4 hours in 17 patients. Chest pain or related symptom was the manifestation of KS in 19 cases. In the case of syncope, cardiac arrest or shock, the ECG changes was required to make the diagnosis. The most frequent symptoms were: dizziness, blurred vision, pallor, sweating, nausea-vomiting, weakness, in 18 case reports. They were either shortly preceding or concomitant with the cardiac symptoms in 12 patients. Allergic skin signs were absent in 8 cases. Dyspnea was experienced by 8 patients but no author described acute lung oedema. For some, acute coronary syndrome occurred at a distance from the hypersensitivity signs or was the only expression of this reaction. 12 patients experienced serious complications and only one died. Vespidae bites were less frequent but appear to be more severe.

CONCLUSION : No clinical criteria could be determined, but it would seem that any cardiovascular sign after a H. sting should lead to the suggestion of KS, even in the absence of allergic skin signs or CVRF. A standardised questionnaire developed from this work could improve the quality of studies in this area.

KEYWORDS : Kounis syndrome, clinical diagnosis, allergic myocardial infarction, myocardial infarction, AND hymenoptera sting.

Serment d'Hippocrate

Au moment d'être admise à exercer la médecine, je promets et je jure d'être fidèle aux lois de l'honneur et de la probité.

Mon premier souci sera de rétablir, de préserver ou de promouvoir la santé dans tous ses éléments, physiques et mentaux, individuels et sociaux.

Je respecterai toutes les personnes, leur autonomie et leur volonté, sans aucune discrimination selon leur état ou leurs convictions. J'interviendrai pour les protéger si elles sont affaiblies, vulnérables ou menacées dans leur intégrité ou leur dignité. Même sous la contrainte, je ne ferai pas usage de mes connaissances contre les lois de l'humanité.

J'informerai les patients des décisions envisagées, de leurs raisons et de leurs conséquences.

Je ne tromperai jamais leur confiance et n'exploiterai pas le pouvoir hérité des circonstances pour forcer leurs consciences.

Je donnerai mes soins à l'indigent et à quiconque me les demandera.

Je ne me laisserai pas influencer par la soif du gain ou la recherche de la gloire.

Admise dans l'intimité des personnes, je tairai les secrets qui me sont confiés.

Reçue à l'intérieur des maisons, je respecterai les secrets des foyers et ma conduite ne servira pas à corrompre les mœurs.

Je ferai tout pour soulager les souffrances. Je ne prolongerai pas abusivement les agonies. Je ne provoquerai jamais la mort délibérément.

Je préserverai l'indépendance nécessaire à l'accomplissement de ma mission.

Je n'entreprendrai rien qui dépasse mes compétences. Je les entretiendrai et les perfectionnerai pour assurer au mieux les services qui me seront demandés.

J'apporterai mon aide à mes confrères ainsi qu'à leurs familles dans l'adversité.

Que les hommes et mes confrères m'accordent leur estime si je suis fidèle à mes promesses: que je sois déshonorée et méprisée si j'y manque.