



**HAL**  
open science

# Gestion d'intermédiaire de bridge antérieur par chirurgie plastique parodontale minimalement invasive : à propos d'un cas clinique original

Sixtine Gouyé

► **To cite this version:**

Sixtine Gouyé. Gestion d'intermédiaire de bridge antérieur par chirurgie plastique parodontale minimalement invasive : à propos d'un cas clinique original. Sciences du Vivant [q-bio]. 2021. dumas-03244536

**HAL Id: dumas-03244536**

**<https://dumas.ccsd.cnrs.fr/dumas-03244536>**

Submitted on 1 Jun 2021

**HAL** is a multi-disciplinary open access archive for the deposit and dissemination of scientific research documents, whether they are published or not. The documents may come from teaching and research institutions in France or abroad, or from public or private research centers.

L'archive ouverte pluridisciplinaire **HAL**, est destinée au dépôt et à la diffusion de documents scientifiques de niveau recherche, publiés ou non, émanant des établissements d'enseignement et de recherche français ou étrangers, des laboratoires publics ou privés.

Année 2021

Thèse n° 31

THESE POUR L'OBTENTION DU  
**DIPLOME D'ETAT de DOCTEUR EN CHIRURGIE  
DENTAIRE**

Présentée et soutenue publiquement

Par Sixtine GOUYÉ

Née le 03 Juin 1998 à Fort-de-France

Le 26 Mai 2021

**Gestion d'intermédiaire de bridge antérieur par chirurgie plastique  
parodontale minimalement invasive : à propos d'un cas clinique original.**

Sous la direction du Docteur Louis HUAULT

Membres du jury :

Pr Véronique DUPUIS.	Professeur des Universités	Présidente
Dr Louis HUAULT	Assistant Hospitalo-Universitaire	Directeur
Dr Cyril SÉDARAT	Maître de Conférence des Universités	Rapporteur
Dr Odile LAVIOLE	Maître de Conférence des Universités	Assesseur
Dr Charlotte RAGUENEAU	Ancienne Assistante Hospitalo-Universitaire	Invitée

# UNIVERSITE DE BORDEAUX

MAJ  
11/01/2021

**Président** M. TUNON DE LARA Manuel  
**Directeur de Collège des Sciences de la Santé** M. PELLEGRIN Jean-Luc

## **COLLEGE DES SCIENCES DE LA SANTE UNITE DE FORMATION ET DE RECHERCHE DES SCIENCES ODONTOLOGIQUES**

**Directrice** Mme BERTRAND Caroline 58-01  
**Directeur Adjoint à la Pédagogie** Mr DELBOS Yves 56-01  
**Directeur Adjoint – Chargé de la Recherche** M. CATROS Sylvain 57-01  
**Directeur Adjoint – Chargé des Relations Internationales** M.SEDARAT Cyril 57-01

### **ENSEIGNANTS DE L'UFR**

#### **PROFESSEURS DES UNIVERSITES**

Mme	Caroline	BERTRAND	Prothèse dentaire	58-01
Mme	Marie-José	BOILEAU	Orthopédie dento-faciale	56-01
M	Sylvain	CATROS	Chirurgie orale	57-01
M	Raphaël	DEVILLARD	Dentisterie restauratrice et endodontie	58-01
Mme	Véronique	DUPUIS	Prothèse dentaire	58-01
M.	Bruno	ELLA NGUEMA	Sciences anatomiques et physiologiques - Biomatériaux	58-01
M.	Jean-Christophe	FRICAIN	Chirurgie buccale – Pathologie et thérapeutique	57-01

#### **MAITRES DE CONFERENCES DES UNIVERSITES**

Mme	Elise	ARRIVÉ	Prévention épidémiologie – Economie de la santé – Odontologie légale	56-02
Mme	Audrey	AUSSEL	Sciences anatomiques et physiologiques	58-01
Mme	Cécile	BADET	Biologie Orale	57-01
M.	Etienne	BARDINET	Orthopédie dento-faciale	56-01
M.	Michel	BARTALA	Prothèse dentaire	58-01
M.	Cédric	BAZERT	Orthopédie dento-faciale	56-01
M.	Christophe	BOU	Prévention épidémiologie – Economie de la santé – Odontologie légale	56-02
Mme	Sylvie	BRUNET	Chirurgie buccale – Pathologie et thérapeutique	57-01
M.	Jacques	COLAT PARROS	Sciences anatomiques et physiologiques	58-01
M,	Jean-Christophe	COUTANT	Sciences anatomiques et physiologiques	58-01
M.	François	DARQUE	Orthopédie dento-faciale	56-01
M.	François	DE BRONDEAU	Orthopédie dento-faciale	56-01
M.	Yves	DELBOS	Odontologie pédiatrique	56-01
M,	Emmanuel	D'INCAU	Prothèse dentaire	58-01
Mme	Mathilde	FENELON	Chirurgie Orale	57-01
Mme	Elsa	GAROT	Odontologie pédiatrique	56-01
M.	Dominique	GILLET	Dentisterie restauratrice et endodontie	58-01
Mme	Olivia	KEROUREDAN	Dentisterie restauratrice et endodontie	58-01
M.	Jean-François	LASSERRE	Prothèse dentaire	58-01
M.	Yves	LAUVERJAT	Parodontologie	57-01
Mme	Odile	LAVIOLE	Prothèse dentaire	58-01
Mme	Javotte	NANCY	Odontologie pédiatrique	56-01

M.	Adrien	NAVEAU	Prothèse dentaire	58-01
M.	Philippe	POISSON	Prévention épidémiologie – Economie de la santé – Odontologie légale	56-02
M.	Patrick	ROUAS	Odontologie pédiatrique	56-01
M.	Johan	SAMOT	Biologie Orale	57-01
Mme	Maud	SAMPEUR	Orthopédie dento-faciale	56-01
M.	Cyril	SEDARAT	Parodontologie	57-01
Mme	Noélie	THEBAUD	Biologie Orale	57-01
M.	Eric	VACHEY	Dentisterie restauratrice et endodontie	58-01

### **AUTRES ENSEIGNANTS**

M.	Cédric	FALLA	Prévention épidémiologie – Economie de la santé – Odontologie légale	56-02
M.	François	ROUZÉ L'ALZIT	Prothèse dentaire	58-01

### **ASSISTANTS**

M.	Bastien	BERCAULT	Chirurgie Orale	57-01
M.	Baptiste	BERGES	Prothèse dentaire	58-01
Mme	Mathilde	BOUDEAU	Odontologie conservatrice – Endodontie	58-01
Mme	Virginie	CHUY	Prévention épidémiologie – Economie de la santé – Odontologie légale	56-02
M	Pierre-Hadrien	DECAUP	Prothèse dentaire	58-01
Mme	Laura	DONNET	Biologie Orale	57-01
Mme	Julia	ESTIVALS	Odontologie pédiatrique	56-01
Mr	Pierre-André	GUILLAUD	Parodontologie	57-01
Mme	Jane	GOURGUES	Prévention épidémiologie – Economie de la santé – Odontologie légale	56-02
Mr	Louis	HUAULT	Sciences anatomiques et physiologiques	58-01
Mme	Mathilde	JACQUEMONT	Parodontologie	57-01
Mme	Clémence	JAECK	Prothèse dentaire	58-01
Mr	Aymeric	JOUBERT DU CELLIER	Dentisterie restauratrice et endodontie	58-01
Mr	Jean-Baptiste	IRIBARREN	Dentisterie restauratrice et endodontie	58-01
Mme	Claudine	KHOURY	Prévention épidémiologie – Economie de la santé – Odontologie légale	56-02
Mme	Camille	LACAULE	Orthopédie dento-faciale	56-01
M.	Antoine	LAFITTE	Orthopédie dento-faciale	56-01
Mme	Léa	MASSE	Prothèse dentaire	58-01
Mme	Aude	MENARD	Prothèse dentaire	58-01
M	Florian	PITEU	Prothèse dentaire	58-01
Mme	Rawen	SMIRANI	Parodontologie	57-01
Mme	Florianne	VILLAT	Dentisterie restauratrice et endodontie	5801
M.	Clément	VACHEY	Odontologie conservatrice – Endodontie	58-01
M	Paul	VITIELLO	Prothèse dentaire	58-01
Mme	Sophia	ZIANE	Odontologie conservatrice – Endodontie	58-01
Mme	Laurie	FUCHS	Odontologie pédiatrique	56-01

# **REMERCIEMENTS**

À notre Présidente de thèse

Madame le Professeur Véronique DUPUIS

Professeur des Universités – Praticien Hospitalier

Sous-section Prothèse Dentaire 58-01

*Qui nous a fait l'honneur de présider ce jury.*

*Veillez trouver ici l'expression de notre grand respect ainsi que toute notre estime pour vos qualités humaines et d'enseignement. Merci de l'intérêt que vous portez aux étudiants tout au long de leur cursus.*

À notre Directeur de thèse

Monsieur le Docteur Louis HUAULT

Assistant Hospitalo-Universitaire – Praticien Hospitalier

Sous-section Sciences Anatomiques et Physiologiques 58-01

*Veillez trouver ici le témoignage de ma plus profonde reconnaissance d'avoir accepté la direction de ce travail.*

*Votre grande et constante disponibilité, vos précieux conseils ainsi que les moyens que vous avez mis à ma disposition m'ont permis de mener à bien ce travail dans des conditions optimales. Je vous remercie pour la gentillesse avec laquelle vous avez répondu à chacune de mes sollicitations ainsi que pour votre implication, votre rigueur et votre bienveillance qui font de vous un assistant hospitalo-universitaire de qualité.*

À notre Rapporteur de thèse

Monsieur le Docteur Cyril SÉDARAT

Maître de Conférences des Universités – Praticien Hospitalier

Sous-section de Parodontologie 57-01

*Qui nous a fait l'honneur de juger ce travail.*

*Ce fut un privilège de réaliser nos études à vos côtés. Vos connaissances et votre sens clinique nous ont beaucoup apporté. La passion avec laquelle vous exercez cette profession est une réelle source d'inspiration.*

*Soyez remercié pour votre disponibilité et votre bienveillance à mon égard.*

À notre Assesseur

Madame le Docteur Odile LAVIOLE

Maître de Conférences des Universités – Praticien Hospitalier

Sous-section de Prothèse dentaire 58-01

*Qui nous a fait l'honneur de faire partie du jury.*

*Nous vous remercions infiniment pour l'expertise clinique que vous nous avez apporté quotidiennement au sein de nos vacations hospitalières et pour la transmission humaine dont vous nous avez fait part. Votre pédagogie, votre accessibilité, et votre investissement font de vous une enseignante hors-pair.*

*Veillez trouver ici l'expression de toute ma considération ainsi que l'assurance de mon profond respect.*

À notre invitée

Madame le Docteur Charlotte RAGUENEAU

Ancienne Assistante Hospitalo-Universitaire – Praticien Hospitalier

*Qui nous a fait l'honneur de faire partie de ce jury.*

*Je te remercie infiniment pour ton accompagnement et ta bienveillance tout au long de mon cursus universitaire. Ta grande disponibilité, tes conseils avisés, et la transmission de ton savoir ont été les clefs de mon parcours et la motivation à me surpasser dans mes études.*

*Tu es un véritable modèle, tant sur le plan humain que professionnel.*

*Je tiens à te témoigner toute ma reconnaissance de m'avoir guidé ces dernières années et tout mon profond respect pour la grande praticienne que tu es.*



**À mes parents,** pour l'amour que vous nous portez au quotidien, pour le modèle de vie que vous constituez, et pour l'honneur que vous vous faites de transmettre l'amour du travail bien fait.

*Qu'ils trouvent ici l'expression de ma plus grande reconnaissance.*

**À mes grands-parents,** les ROC de notre famille mais aussi notre plus grande source d'inspiration.

*Qu'ils trouvent ici le témoignage de mon immense respect.*

**À mes sœurs et mon frère,** pour notre complicité fraternelle et votre soutien sans failles.

*Qu'ils trouvent ici la marque de toute ma considération à leur égard.*

**À Michel,** mon plus grand bonheur. Pour tous ces merveilleux moments que nous passons ensemble, et pour ton intarissable encouragement.

*Qu'il trouve ici l'expression de ma plus grande affection.*

**À ma famille et tous mes amis,**

# TABLES DES MATIERES

<b>INTRODUCTION</b>	<b>11</b>
<b>I. RECHERCHE BIBLIOGRAPHIQUE</b>	<b>12</b>
<b>1- ÉTIOLOGIES DES DENTS ABSENTES EN SECTEUR ANTERIEUR</b>	<b>12</b>
A. AGENESIES	12
B. ACCIDENTS TRAUMATIQUES	12
C. PATHOLOGIES	13
<b>2- CLASSIFICATION DES DEFAUTS OSTEO MUQUEUX</b>	<b>14</b>
<b>3- LES BRIDGES</b>	<b>15</b>
A. LES BRIDGES CONVENTIONNELS	15
B. LES BRIDGES COLLES	16
C. MATERIAUX ET ASSEMBLAGE	17
D. CONDITIONS D'INTEGRATION DU PONTIQUE	19
<b>4- LA CHIRURGIE MUCOGINGIVALE : UNE APPROCHE MICROCHIRURGICALE</b>	<b>20</b>
A. DEFINITIONS ET EQUIPEMENTS	20
B. GRANDS PRINCIPES	21
C. INDICATIONS	23
D. CONTRE-INDICATIONS	25
E. OBJECTIFS	26
F. AVANTAGES DE L'APPROCHE MICROCHIRURGICALE	28
<b>5- PROCEDURE DE TUNNELISATION</b>	<b>29</b>
A. HISTOIRE	29
B. PRINCIPES DU TUNNEL MODIFIE	30
C. INDICATIONS	32
D. INTERETS ET AVANTAGES	33
E. LIMITES	35
<b>6- LAMBEAU DEPLACE CORONAIREMENT</b>	<b>35</b>
A. HISTOIRE	35
B. PRINCIPES DU LAMBEAU DEPLACE CORONAIREMENT	36
C. INDICATIONS	38
D. CONTRE-INDICATIONS	39
E. AVANTAGES	39
F. LIMITES	40
<b>II. ILLUSTRATION D'UN CAS CLINIQUE ORIGINAL</b>	<b>41</b>
<b>1- ANALYSE DU CAS CLINIQUE</b>	<b>41</b>
A. INTERROGATOIRE	41
B. EXAMEN CLINIQUE	41
C. EXAMENS COMPLEMENTAIRES	42
D. DIAGNOSTIC ET TRAITEMENT D'URGENCE	43
E. TEMPORISATION	44
<b>2- CHOIX THERAPEUTIQUE ET OBJECTIFS INTERVENTIONNELS</b>	<b>44</b>
A. CHOIX DE LA THERAPEUTIQUE	44
B. RETABLIR LES FONCTIONS	46
C. RETABLIR L'ESTHETIQUE	47
<b>3- APPROCHE THERAPEUTIQUE</b>	<b>49</b>
A. MOTIVATION A L'HYGIENE	49

B.	ASSAINISSEMENT PARODONTAL	49
C.	TRAITEMENTS ENDODONTIQUES	50
<b>4-</b>	<b>INSTRUMENTS MICROCHIRURGICAUX</b>	<b>52</b>
<b>5-</b>	<b>PROTOCOLE CHIRURGICAL</b>	<b>53</b>
A.	PREPARATION PREOPERATOIRE IMMEDIATE	53
B.	PHASE CHIRURGICO-PROTHETIQUE	54
C.	PHASE TRANSITOIRE	56
D.	PHASE POSTOPERATOIRE	57
<b>6-</b>	<b>ÉVALUATION POST-OPERATOIRE A DOUZE JOURS</b>	<b>58</b>
<b>7-</b>	<b>PHASE D'USAGE ET SUIVI A SIX MOIS ET UN AN</b>	<b>59</b>
<b>III.</b>	<b><u>DISCUSSION</u></b>	<b>63</b>
<b>1-</b>	<b>BRIDGE CONVENTIONNEL CONTRE BRIDGE COLLE</b>	<b>63</b>
<b>2-</b>	<b>APPROCHE TUNNELISEE CONTRE LAMBEAU TIRE CORONAIREMENT</b>	<b>64</b>
<b>3-</b>	<b>GREFFON PALATIN CONTRE GREFFON TUBEROSITAIRE</b>	<b>65</b>
<b>4-</b>	<b>TECHNIQUES DE PRELEVEMENT DU GREFFON CONJONCTIF PALATIN</b>	<b>66</b>
<b>5-</b>	<b>RESULTATS A LONG TERME DE LA CHIRURGIE MUCOGINGIVALE</b>	<b>68</b>
<b>IV.</b>	<b><u>CONCLUSION</u></b>	<b>70</b>
<b>V.</b>	<b><u>BIBLIOGRAPHIE</u></b>	<b>71</b>

# INTRODUCTION

D'origine congénitale, traumatique ou pathologique, l'absence d'une ou plusieurs dents en secteur antérieur se révèle fort préjudiciable dans l'esthétique du sourire. Fort heureusement, plusieurs options prothétiques sont disponibles pour restituer l'organe dentaire manquant. Parmi ces solutions, nous retrouvons les systèmes amovibles et les systèmes fixes avec les prothèses fixées conventionnelles (scellées), les prothèses fixées collées ou encore implantoportées. Si d'un point de vue médical le remplacement de dents absentes par réhabilitation implantaire constitue la thérapeutique optimale, cette dernière ne peut répondre à tous les cas d'édentements, et ce, pour diverses raisons : contre-indications médicales, anatomiques, âge du patient, manque de temps et/ou de moyens financiers. Pour ces différentes raisons, l'utilisation du bridge dento-porté (conventionnel ou collé) semble être une solution de choix dans la restitution de la dent manquante.

Quelle que soit la thérapeutique utilisée, les attentes du patient seront d'autant plus importantes que la restauration sera située en secteur esthétique, ceci constituant un véritable challenge à relever pour le praticien. Celui-ci se doit donc d'analyser avec rigueur la situation clinique afin d'établir un diagnostic précis mais doit également étudier les différentes alternatives disponibles afin de concevoir une thérapeutique des plus adaptées. Dans tous les cas, le patient attend du praticien qu'il utilise un protocole de remplacement de la dent manquante assurant des résultats prédictibles, aussi bien esthétiques que fonctionnels, et stables dans le temps.

Aussi, l'absence congénitale d'une dent ou le remodelage osseux consécutif à une extraction dentaire sont associés à un défaut ostéo-muqueux pouvant altérer la réussite du traitement. En effet, des problèmes de rétentions alimentaires, d'hygiène bucco-dentaire ou encore de phonation peuvent être la conséquence d'une lacune osseuse non traitée avant réhabilitation et conduisent à des résultats non compatibles avec une restauration prothétique esthétique.

Puisque l'intégration esthétique d'une réhabilitation prothétique fixée antérieure de type bridge repose principalement sur le maintien du volume tissulaire au niveau du pontique, la microchirurgie constitue une solution de choix pour ce qui est de l'aménagement pré-prothétique. Introduite par *Miller* en 1988 (1), la chirurgie plastique parodontale permet de répondre à la problématique du défaut ostéo-muqueux en améliorant le biotype parodontal par épaissement tissulaire et assure ainsi une intégration esthétique optimale du pontique. La technique dite de tunnelisation (2,3) est l'exemple le plus représentatif de chirurgie minimalement invasive permettant le déplacement et l'augmentation de l'épaisseur des tissus mous sans tension. Et pour cause, cette approche permet en effet d'obtenir des résultats prévisibles, durables et assure un minimum de suites opératoires.

# I. Recherche bibliographique

## 1- Étiologies des dents absentes en secteur antérieur

Les situations d'agénésies, d'accidents traumatiques et pathologiques représentent, outre les facteurs généraux médicaux, sociodémographiques et économiques, les trois principales étiologies locales de l'absence d'une ou de plusieurs dents en secteur antérieur (4–6).

### a. Agénésies

Les cas d'agénésie, c'est-à-dire d'absence congénitale d'une ou de plusieurs dents, sont relativement fréquents. En effet, ces situations sont retrouvées chez 10 à 25 % de la population (7), dont 5 à 7 % de la population occidentale. Certaines études tendent à démontrer l'atteinte plus marquée des populations asiatiques, notamment japonaises (8) où l'agénésie concernerait 7,4% des habitants.

À partir d'études épidémiologiques pertinentes, *Polder et Van Der Linden* (9) ont réalisé une méta-analyse portant sur la prévalence des agénésies des dents permanentes. Il est ainsi très intéressant de noter que cette situation touche d'avantage les femmes que les hommes.

En ce qui concerne la primauté d'atteinte, les deuxièmes prémolaires mandibulaires sont les dents les plus concernées, suivies des incisives latérales maxillaires puis des deuxièmes prémolaires maxillaires.

L'agénésie de l'incisive latérale supérieure constitue en effet une atteinte fréquente du patient jeune dans la population. Plus souvent bilatérale, elle concernerait 1,55 à 1,78 % de la population mondiale (10).

Cette anomalie congénitale constitue ainsi une cause non négligeable de l'absence dentaire en secteur esthétique.

### b. Accidents traumatiques

Les accidents traumatiques, encore appelés « traumatismes dentaires » entraînent des lésions des tissus dentaires et/ou parodontaux. Ils peuvent être à l'origine de la perte d'une ou de plusieurs dents, notamment en secteur antérieur. De nature directe ou indirecte, ils sont prépondérants chez les hommes (11) et concernent 10 à 35 % de la population générale (12).

Les traumatismes dentaires représentent 5 % de l'ensemble des traumatismes et sont le plus souvent consécutifs à des chutes, des accidents de la voie publique, des pratiques sportives à risque, des rixes ...

Un tiers de la population adulte a ainsi déjà été victime d'un traumatisme alvéolo-dentaire (13). Chez l'adulte, le pic de survenue se situe entre 18 et 23 ans (22% à 19 ans) et l'atteinte dentaire est d'avantage antérieure que postérieure.

En effet, la prévalence des dents atteintes est maximale pour :

- les incisives centrales maxillaires (53,1 à 79,9 %)
- les incisives latérales maxillaires (15,7 à 21,1 %)
- les incisives centrales mandibulaires (3,8 à 13,3 %)
- les incisives latérales mandibulaires (4,1 à 4,87 %)
- les canines maxillaires (0,4 à 3,5%).

Ce sont donc les dents antérieures qui, compte tenu de leur position anatomique sur l'arcade, encaissent la majeure partie des chocs, au prix de leur perte dans certains cas.

### **c. Pathologies**

S'agissant des situations pathologiques, ce sont les maladies parodontales en sus des maladies carieuses qui sont le plus souvent incriminées dans la perte de l'organe dentaire (14,15).

Il est pertinent de noter que la perte dentaire d'origine carieuse concerne d'avantage les patients jeunes alors que les patients âgés sont plus susceptibles de perdre leurs dents du fait d'une maladie parodontale. D'autre part, les femmes ont plus tendance à perdre leurs dents d'une cause parodontale alors que les hommes associent d'avantage leurs édentements aux caries (15). Cela peut être attribuable aux plus méticuleuses habitudes d'hygiène dentaire des femmes, à l'origine d'une meilleure santé bucco-dentaire que celle des hommes.

En ce qui concerne la prévalence d'atteinte, les premières molaires mandibulaires sont le plus souvent perdues pour cause carieuse suivi des premières molaires maxillaires. Certaines études démographiques croisées concernant la perte des dents montrent que les incisives centrales mandibulaires sont celles que l'on extrait le plus souvent pour des raisons parodontales, suivies par les incisives centrales et les deuxièmes molaires maxillaires (16). D'ailleurs, l'incisive centrale maxillaire gauche est souvent atteinte avant sa controlatérale (15).

Si l'atteinte carieuse est prépondérante dans les secteurs postérieurs, force est de constater l'atteinte majoritairement antérieure des maladies parodontales, conduisant dans les cas les plus sévères à la perte d'une ou de plusieurs dents en secteur esthétique.

En ce qui concerne le patient, que l'absence d'une ou de plusieurs de ses dents soit la conséquence d'une agénésie, d'un traumatisme ou d'une pathologie, cela constitue une véritable problématique tant d'un point de vue fonctionnel et esthétique que social. En effet, l'édentement affecte la qualité de vie, ce pourquoi la demande thérapeutique augmente depuis quelques années et s'accompagne d'une exigence accrue des patients (17). Et pour cause, l'édentement en secteur antérieur pose le difficile défi de l'intégration prothétique esthétique.

## 2- Classification des défauts ostéo muqueux

Les zones édentées sont souvent associées à des défauts ostéo-muqueux dont l'étendue est variable. En effet, dans une étude rétrospective de patients partiellement édentés, plus de 90% des patients avec des dents antérieures manquantes présentent divers degrés de défauts de la crête alvéolaire (4). Ceux-ci peuvent altérer la réussite esthétique et fonctionnelle du traitement en causant des problèmes de rétention d'aliments, d'hygiène buccodentaire, de phonation ou encore de résultat esthétique.

La résorption osseuse est largement décrite dans la littérature comme se produisant principalement au cours des trois premiers mois après extraction en impliquant particulièrement la paroi osseuse vestibulaire de l'alvéole (6,18–21). En effet, *Araújo et al* (20) démontrent à travers leurs expériences une réduction post-extractionnelle plus marquée des murs osseux vestibulaires par rapport aux parois palatine et linguale. De plus, bien qu'étant maximal les premiers jours suivant l'extraction, ce remodelage osseux se poursuit sur une année.

Les lacunes de la crête alvéolaire peuvent donc se décliner en deux composantes : une composante horizontale et une composante verticale qui peuvent parfois se combiner. Si la réussite de la reconstruction des défauts horizontaux peut être attendue, le pronostic pour la reconstruction des défauts verticaux est plutôt défavorable (2).

Deux systèmes de classification ont été proposés pour les défauts ostéo-muqueux de la crête alvéolaire édentée (2).

Basés sur la forme tridimensionnelle de la lacune, la classification qualitative de *Seibert* distingue trois types de défauts :

- les défauts horizontaux (Classe I)
- les défauts verticaux (Classe II)
- les défauts combinés horizontaux et verticaux (Classe III)

*Studer et al* (2) proposent quant à eux une classification semi-quantitative qui différencie les défauts selon leur étendue et le nombre de dents manquantes. Cette analyse permet de déterminer de façon fiable le volume de tissu à greffer pour la correction du défaut afin de prédire le pronostic de l'augmentation.

Cependant, la compréhension des changements tissulaires post-extractionnels et du développement des défauts ont mis en évidence l'inévitable perte horizontale des tissus après extraction (20–22). De plus, cet affaiblissement tissulaire très marqué au niveau antérieur (jusqu'à 50% de perte osseuse en vestibulaire) peut se combiner à un défaut vertical localisé plus ou moins sévère (21). C'est pourquoi la signification clinique de ces classifications a diminué ces dernières années.

Aujourd'hui, une classification simple des zones édentées est utilisée pour évaluer le pronostic et planifier le traitement prothétique futur. Basée sur la hauteur verticale d'os au niveau des sites interproximaux adjacents aux zones édentées et sur le nombre de dents absentes (2), elle permet de distinguer :

Classe I : la hauteur verticale de l'os alvéolaire interproximal adjacent à la zone édentée est intacte et seule une dent est absente. D'un point de vue radiographique, la distance entre la jonction amélo-cémentaire et la crête osseuse interproximale des dents adjacentes est d'environ 1mm.

Le défaut est de composante horizontale et le pronostic de succès thérapeutique est bon.

Classe II : la hauteur verticale de l'os alvéolaire interproximal adjacent à la zone édentée est réduite et seule une dent est absente. D'un point de vue radiographique, la distance entre la jonction amélo-cémentaire et la crête osseuse interproximale des dents adjacentes est supérieure à 1mm.

Le défaut est de composante horizontale et verticale et le pronostic de succès thérapeutique est incertain.

Classe III : d'importants défauts combinant les composantes horizontales et verticales sont associés à l'absence de plusieurs dents.

Le pronostic de succès thérapeutique est faible.

Quel que soit le défaut ainsi créé, l'espace engendré par l'édentement doit être comblé. Différentes thérapeutiques sont envisageables pour le remplacement des dents manquantes parmi lesquelles les thérapeutiques prothétiques implantoportées ou encore les prothèses fixées (conventionnelles ou collées).

La réhabilitation implantaire ne pouvant répondre à tous les cas d'édentements pour diverses raisons telles que les contre-indications médicales, anatomiques, le jeune âge du patient (croissance résiduelle) ou encore le manque de temps et/ou de moyens financiers, le bridge dento-porté apparaît comme une solution de choix dans la restitution de l'organe dentaire manquant.

### **3- Les bridges**

Les bridges dento-portés sont des artifices prothétiques assurant le remplacement d'une ou de plusieurs dents absentes en se servant des dents bordant l'édentement comme piliers. De nature conventionnelle ou collée, tous deux convergent vers un même objectif : rétablir les fonctions masticatoires dévolues aux dents perdues et se marier aux dents et tissus mous environnants sans distinction.

#### **a. Les bridges conventionnels**

L'utilisation de prothèses fixées conventionnelles permet d'obtenir d'excellents résultats pour un coût et un effort relativement faibles. En outre, elles sont prévisibles et garantissent une solution fonctionnelle avec un bon pronostic de succès thérapeutique à long terme.



La rétention des bridges conventionnels étant de nature mécanique, leur réalisation implique une préparation périphérique à 360° des dents piliers afin de permettre la mise en place d'une prothèse fixée plurale monobloc.

Puisque le respect du principe d'économie tissulaire n'échappe pas au domaine de l'odontologie, il paraît évident de procéder par ajout de la dent manquante sans sacrifice des dents présentes lorsque celles-ci sont en bon état. De fait, l'indication des bridges conventionnels demeure limitée. En effet, leur utilisation n'est justifiée que dans les cas où les dents bordant l'édentement sont très délabrées ou lorsqu'elles sont déjà préparées et traitées par prothèse. Une préparation périphérique conventionnelle dans le cas de dents parfaitement saines conduirait à une mutilation tissulaire trop importante.

En termes de réflexion thérapeutique, la solidarisation des piliers dentaires impose une évaluation rigoureuse du pronostic à long terme ainsi que du risque associé à l'implication de chaque dent au sein de la restauration. L'importance de la perte tissulaire, la qualité du traitement endodontique, la mobilité ou encore la perte d'attache du pilier sont autant de facteurs à prendre en compte dans la décision thérapeutique. À cela peuvent s'ajouter les facteurs liés au patient tels que son état de santé général, son hygiène buccodentaire, l'état de sa denture... Et pour cause, plus le pronostic à long terme des dents bordant l'édentement est incertain, plus les conséquences d'un échec potentiel de la prothèse sont importantes.

Pour ce qui est de la longévité, le taux de survie global des bridges diminue avec leur longueur. En outre, il est significativement plus élevé sur dents vivantes (89,2 à 90% à 10 ans) que celui des prothèses sur dents dépulpées (17), les dents vitales ayant de meilleures capacités de défense face aux agressions environnantes. Néanmoins, ces capacités peuvent parfois être dépassées ; il en résulte les complications biologiques que sont les caries secondaires ou encore les pertes de vitalité pulpaire. Aussi peuvent s'ajouter des complications mécaniques, notamment la perte de rétention ou encore la fracture d'un ou de plusieurs piliers et/ou du matériau de restauration, pouvant finalement aboutir à un échec thérapeutique.

L'avantage du bridge conventionnel est, lorsqu'il est correctement réalisé, l'importance du volume tissulaire vertical obtenu entre un intermédiaire de bridge et une dent ou entre deux intermédiaires (2), offrant ainsi un résultat naturel.

Leurs principaux inconvénients résident dans leur coût tissulaire et la nécessité de sculpter les tissus mous sous-jacents pour obtenir un résultat esthétique, ce qui peut nécessiter une mise en condition tissulaire redondante.

## **b. Les bridges collés**

Les prothèses fixées collées que sont les bridges à ailettes constituent une alternative au bridge conventionnel lorsque les dents bordant l'édentement sont intactes. En effet, cette solution peu invasive s'inscrit dans le principe d'économie tissulaire grâce à la préparation des piliers de façon pelliculaire au sein de l'émail. L'essentiel de la rétention étant basée sur l'adhésion, les préparations pour bridge collé couvrent moins de la moitié du volume du pilier dentaire.

Il est possible de distinguer deux types de bridges collés (23) : les conventionnels, introduits au début des années 1970 et selon lesquels deux ailettes sont collées sur les deux dents bordant l'édentement ; et les cantilevers (années 1980) qui admettent une seule ailette collée sur une des dents bordant l'édentement. Dans ces deux cas, il s'agit d'un véritable défi technique à relever par le chirurgien-dentiste dont le résultat final dépend en grande partie.

Le taux de survie des bridges collés (à une et deux ailettes) a été étudié par *Matthias Kern* (2) pour le remplacement d'une dent unique. En ce qui concerne le bridge cantilever, ce taux atteint 92,3% après quatre ans et demi alors qu'il n'est que de 67,3% pour les prothèses à deux ailettes. Cela peut être expliqué par le fait que la mobilité des dents bordant l'édentement entraîne des contraintes au niveau des ailettes pouvant aboutir à un décollement partiel. Il peut être ainsi conclu que le design du bridge collé cantilever améliore de façon significative la stabilité des prothèses (23).

En ce qui concerne les principales complications des bridges collés, il est possible de noter les caries secondaires consécutives aux décollements partiels des ailettes. À cela s'ajoutent les fractures de ces dernières, plus courantes pour les matériaux céramiques que métalliques, qui sont la conséquence d'une zone de connexion trop faible.

Les avantages du bridge collé cantilever sont multiples. Outre leur mise en œuvre rapide, leur excellent rapport coût/efficacité et leur préservation tissulaire, ils assurent une hygiène buccodentaire facilitée par le possible passage du fil dentaire sous le pontique. De plus, ils s'affranchissent d'une contention non physiologique avec la deuxième dent bordant l'édentement, ce qui va dans le sens d'une mise en œuvre facilitée par la préparation d'un seul pilier.

Parmi leurs inconvénients, il est possible de noter leur fabrication techniquement difficile. Aussi, la sélection méticuleuse du patient (occlusion, para fonction), la préparation amélaire réduite, le travail de laboratoire et les conditions d'assemblage strictes, pourtant garantes d'un bon pronostic à long terme, peuvent être contraignants.

### **c. Matériaux et assemblage**

Les matériaux céramo-métalliques et céramo-céramiques sont les plus couramment utilisés pour les bridges traditionnels. Dans le premier cas, l'infrastructure métallique (alliage Cobalt-Chrome) est recouverte par une superstructure cosmétique de céramique alors que dans le second cas, les deux composantes sont de même nature. La zircone est alors utilisée en guise d'infrastructure pour ses excellentes propriétés mécaniques, l'utilisation du disilicate de lithium se limitant aux bridges trois éléments et dans des cas très précis (24).

Si les bridges conventionnels céramo-céramiques offrent généralement de meilleurs résultats esthétiques notamment en secteur antérieur, le taux de survie des bridges céramo-métalliques demeure meilleur à long terme (17,25). Il avoisine les 97% sur 7 ans là où celui des céramo-céramiques atteint les 93% sur 5 ans, le chipping étant la principale source de complications au niveau des infrastructures céramiques.

S'agissant du mode d'assemblage, l'utilisation de bridges en disilicate de lithium implique un recours au collage strict grâce aux colles sans potentiel adhésif nécessitant un traitement des surfaces dentaires préalable. Les infrastructures métalliques et céramiques en zircone autorisent quant à elles le collage par colle à potentiel adhésif nécessitant un traitement des surfaces dentaires préalable, c'est-à-dire le Panavia<sup>®</sup> ou le Superbond<sup>®</sup>. Les colles auto-adhésives auto-mordançantes ou encore les Ciment Verre Ionomère Modifié par Adjonction de Résine (CVIMAR) peuvent également être utilisés. Enfin, bien que peu employé, l'oxyphosphate de zinc peut permettre le scellement des bridges céramo-métalliques (24).

En ce qui concerne les bridges collés cantilevers, les ailettes qui assurent la rétention du pontique en céramique peuvent être de nature métallique (23). Lorsque c'est le cas, les études s'accordent sur le fait que les bridges mono-ailettes ont un taux de survie supérieur à celui des bridges double ailettes.

L'alliage alors utilisé est le Nickel-Chrome mordançable à l'acide sulfurique H<sub>2</sub>SO<sub>4</sub> 10%, autorisant un assemblage par collage au Superbond<sup>®</sup> ou Panavia<sup>®</sup>. Leur mise en œuvre requière lorsque possible, la mise en place d'un champ opératoire, ainsi que le traitement des surfaces dentaires par acide orthophosphorique 20 à 40%.

Ces dernières années, de nombreux auteurs ont proposé la réalisation de bridges collés cantilevers tout céramique de différentes natures : zircone, zirconia céramique infiltrée, vitrocéramique type Emax<sup>®</sup>. Encore une fois, le taux de survie des mono-ailettes dépasse largement celui des doubles ailettes.

En ce qui concerne les céramiques cristallines, leurs excellentes propriétés mécaniques permettent de concevoir des connexions de 6 à 12mm<sup>2</sup>. Cependant, elles présentent des difficultés inhérentes au collage, ce qui implique l'utilisation d'un mode d'assemblage à base de colles auto-adhésives auto-mordançantes ou de CVIMAR. La résine qu'ils contiennent assure une absorption des contraintes qu'elle peut répartir de façon uniforme au sein du substrat dentaire pour une meilleure résilience. Si ces modes d'assemblage sont relativement tolérants à l'humidité, leur mise en œuvre nécessite tout de même une isolation minimum avec une pompe à salive et des cotons salivaires.

Le développement du collage et l'amélioration des propriétés optiques des nouvelles céramiques ont conduit à l'utilisation d'un matériau plus esthétique et plus biocompatible : les vitrocéramiques renforcées au disilicate de lithium (26). Une connexion de 12 à 16mm<sup>2</sup> est alors requise pour compenser les propriétés mécaniques plus faibles de ces céramiques, propriétés pouvant néanmoins être optimisées par le collage.

Pour cela, le recours aux colles sans potentiel adhésif nécessitant un traitement des surfaces dentaires préalable est nécessaire et impose la mise en place du champ opératoire pour s'affranchir de toute humidité. Les surfaces dentaires doivent être sablées à l'alumine 27µm, mordançées à l'acide orthophosphorique 20 à 40%, puis enduites de résine adhésive. Les pièces prothétiques subissent quant à elles un traitement de surface à base d'acide fluorhydrique 9%, d'acide orthophosphorique puis de silane (agent de couplage).

Les avantages et inconvénients de chaque matériau utilisé pour les bridges cantilevers sont discutés dans le tableau ci-dessous inspiré de celui de *G. Tirlet et J. Attal (23)*:

	<i>Métal</i>	<i>Zircone ou Alumine</i>	<i>Disilicate de lithium</i>
<b>Avantages</b>	Excellentes propriétés mécaniques Faible épaisseur d'ailette Possible recollage Important recul clinique	Bonnes propriétés mécaniques Bonne esthétique Excellente biocompatibilité Possible recollage Faible épaisseur d'ailette Recul clinique satisfaisant	Excellent collage Excellente esthétique Excellente biocompatibilité
<b>Inconvénients</b>	Esthétique faible Difficulté de collage Biocompatibilité moyenne	Réalisation par CFAO uniquement Collage complexe	Faibles propriétés mécaniques Si échec, restauration à refaire Faible recul clinique

Tableau 1 : Avantages et inconvénients des matériaux pour bridges collés cantilever.

#### **d. Conditions d'intégration du pontique**

L'intégration esthétique et fonctionnelle d'un bridge repose sur une relation naturelle entre les tissus mous environnants et le pontique. Le profil d'émergence de ce dernier doit en outre permettre de maintenir une santé gingivale optimale. En effet, un profil d'émergence inadéquat entraîne une accumulation de plaque dentaire au niveau de l'intermédiaire de bridge, créant ainsi une inflammation gingivale qui à terme se traduira par de disgracieux « triangles noirs » interdentaires (27). La réussite du profil d'émergence prend donc toute son importance lorsque la réhabilitation prothétique se trouve en secteur antérieur.

L'« ovalisation » de la crête édentée au niveau de l'intermédiaire de bridge, encore appelé design d'« ovate pontic » est une technique optimisant l'intégration esthétique et fonctionnelle du bridge antérieur (2,26,28). Elle évite de donner l'impression que le pontique soit posé sur le sommet de la crête en aménageant la muqueuse comme un écrin de telle sorte que l'« inter » émerge naturellement de la gencive.

Concernant la mise en œuvre de cette technique, il s'agit tout d'abord d'évaluer à la sonde l'épaisseur des tissus mous. La gencive est ensuite sculptée au niveau de la crête édentée en formant un cratère ovoïde de sorte à ce que la distance entre le sommet gingival et le sommet osseux sous-jacent soit de 2mm pour respecter l'attache supra-crestale. La portion apicale convexe et parfaitement lisse du pontique d'un bridge provisoire est ensuite positionnée au niveau de la cuvette gingivale afin de guider la cicatrisation (4,29).

Cette technique offre l'avantage de conditionner les tissus mous en assurant la formation plus apicale d'un feston gingival sans pour autant provoquer d'inflammation (30). De plus, elle permet la création de pseudo-papilles qui n'existaient pas auparavant.

Cependant, en présence de défauts tissulaires verticaux et/ou horizontaux, les bridges conventionnels et collés sont incapables de répondre aux exigences esthétiques requises en secteur antérieur et ce, malgré un design en « ovate pontic ».

Pourtant, l'intégration esthétique d'une réhabilitation prothétique antérieure repose principalement sur le maintien du volume tissulaire au niveau du pontique. Une crête alvéolaire adéquate est donc une condition préalable indispensable à une réhabilitation prothétique esthétique et fonctionnelle optimale.

En principe, les défauts ostéo-muqueux peuvent être traités par augmentation des tissus mous en vue d'une restauration prothétique fixée. En particulier dans le secteur esthétique, les résorptions osseuses et les formations de défauts après extraction dentaire nécessitent une reconstruction chirurgicale et ce, que la dent soit remplacée par une prothèse fixée conventionnelle ou un bridge collé (2,19,31). La chirurgie plastique parodontale prend alors, à travers la microchirurgie, tout son sens.

## 4- La chirurgie mucogingivale : une approche microchirurgicale

### a. Définitions et équipements

Le terme chirurgie mucogingivale est introduit en 1957 par *Friedman* (1,32) en référence aux interventions chirurgicales conçues pour préserver le tissu gingival, éliminer les attaches freinales ou musculaires aberrantes et augmenter la profondeur du vestibule. Au cours des décennies suivantes, ce terme s'élargit afin d'inclure de nombreuses procédures utilisées pour corriger et modifier le tissu kératinisé entourant l'organe dentaire.

C'est ainsi qu'est avancé le terme de chirurgie plastique parodontale par *Miller* (1,32) en 1988 pour décrire « l'ensemble des techniques chirurgicales parodontales visant à corriger les défauts de morphologie, de position et/ou la quantité de gencive » (33,34). Cette approche permet alors de modifier les tissus mous par déplacement et par augmentation de la hauteur et/ou de l'épaisseur gingivale.

En chirurgie plastique parodontale, le recours à l'approche microchirurgicale est un prérequis nécessaire à toute intervention minimalement invasive (35).

La microchirurgie est un terme générique qui définit les procédures chirurgicales effectuées sous aides optiques (2,36). L'utilisation d'un microscope ou de loupes binoculaires permet au praticien de réaliser des chirurgies extrêmement précises qui nécessitent des instruments et des matériaux de suture bien plus fins que ceux utilisés dans les procédures conventionnelles. Cette approche permet de manipuler des lambeaux très fins, de les déplacer et de les suturer en limitant le traumatisme chirurgical grâce à la minutie de la procédure.

Les instruments microchirurgicaux reproduisent, avec des dimensions réduites, la forme des instruments conventionnels. Ils sont spécialement conçus pour minimiser le traumatisme tissulaire tout en garantissant une ergonomie optimale. Les bistouris, les décolleurs, les précelles, les pinces porte-aiguilles ... sont autant d'instruments qui trouvent donc leurs équivalents microchirurgicaux.

À ceux-ci peuvent s'ajouter les instruments spécialement créés pour les thérapeutiques chirurgicales précises. C'est le cas par exemple des instruments de tunnelisation que sont les dissecteurs, les couteaux gingivaux ou encore les éleveurs de papilles (2,35).

L'utilisation d'instruments microchirurgicaux implique l'utilisation de matériaux de suture fins, notamment des fils d'épaisseur extrêmement réduite. En rappelant que leur diamètre décroît avec le nombre de 0, celui-ci oscille entre le 6.0 et le 7.0 voire jusqu'au 8.0 pour les sutures papillaires (35). Les auteurs s'accordent alors sur l'usage préférentiel de fil monofilament non résorbable, celui-ci empêchant l'accumulation de plaque bactérienne au niveau du site opératoire et évitant donc une inflammation nuisible à la cicatrisation (2,35,36).

Si les composants des fils de suture sont nombreux sur le marché, leurs objectifs demeurent communs : être biocompatibles, résister aux tensions et aux déchirures, assurer un passage fluide à travers les tissus et garantir une sécurité au nœud (2). C'est dans le prolongement du fil que se trouve alors l'aiguille dont la section triangulaire et la courbure de 1/2 ou de 3/8 de cercle assurent un passage tissulaire atraumatique (2,35).

L'usage d'un tel matériel légitime ainsi le recours des loupes binoculaires ou du microscope. Ceux-ci permettent, grâce à l'amplification du système optique (jusqu'à x40 pour le microscope), de parfaire l'acuité visuelle de l'opérateur et d'améliorer la définition du site opératoire. Ces aides visuelles sont également munies d'un éclairage adapté qui assure la répartition homogène de la lumière et limite les ombres. Elles autorisent ainsi la manipulation d'instruments microchirurgicaux et de fils de suture fins en améliorant la précision et le confort opératoire en agissant à différents niveaux de l'ergonomie chirurgicale.

C'est ainsi qu'utilisée pour la première fois par *Nyles* en 1992 pour une chirurgie ophtalmique (36), la microchirurgie se développe très rapidement dans les domaines que sont la neurochirurgie, la chirurgie plastique ou encore la parodontologie (2). Et pour cause, cette approche garantit une intervention dont la précision accrue minimise les traumatismes tissulaires et assure ainsi des résultats significativement améliorés par rapport à la macrochirurgie conventionnelle.

## **b. Grands principes**

Diverses approches microchirurgicales sont disponibles en fonction des différentes indications, parmi lesquelles il est possible de trouver les lambeaux pédiculés, les greffes gingivales libres autogènes, les régénérations tissulaires guidées/induites ou encore les greffes gingivales associées aux lambeaux pédiculés.

La principale différence entre le lambeau pédiculé et la greffe tissulaire réside dans la vascularisation. Alors que le lambeau pédiculé est connecté à la circulation sanguine et possède sa propre vascularisation après l'intervention, la greffe tissulaire libre est avasculaire et n'a pas d'apport sanguin direct (2). Dans ce dernier cas, c'est la diffusion plasmatique des métabolites et des fluides extracellulaires ainsi que les propres réserves énergétiques intracellulaires du greffon qui assurent sa nutrition (2,37).

Les lambeaux pédiculés peuvent ainsi se décliner en lambeau d'épaisseur partielle, totale ou mixte. En épaisseur partielle, seuls les tissus épithéliaux et une partie du tissu conjonctif constituant les tissus gingivaux sont disséqués. Les lambeaux d'épaisseur totale impliquent quant à eux l'élévation des tissus épithéliaux, conjonctifs et du périoste.

Dans le premier cas, la laxité du lambeau est telle qu'elle autorise quasiment tous les déplacements tissulaires. C'est la présence du périoste, membrane inélastique, qui empêche de mouvoir les tissus gingivaux lors de l'élévation en totale épaisseur. Néanmoins, il est possible d'associer les deux approches au sein des lambeaux mixtes avec, dans un premier temps, une épaisseur totale, puis une dissection en épaisseur partielle pour gagner en mobilité (38).

Si les lambeaux en épaisseur totale sont généralement utilisés pour des chirurgies nécessitant un accès osseux, c'est la laxité des lambeaux d'épaisseur partielle et donc leurs possibles déplacements qui en font les approches préférentielles lors de chirurgies plastiques parodontales. Ils constituent en outre les prérequis nécessaires à toute greffe tissulaire car offrent un lit vasculaire propice à l'intégration du greffon. Ils peuvent, selon l'indication, aborder différents designs : lambeau semi-lunaire, lambeau déplacé coronairement, latéralement ou apicalement, lambeau tunnelisé, et être associés ou non à une greffe tissulaire (1,2,38).

Les greffes gingivales autogènes peuvent quant à elles se distinguer par leur nature soit épithélio-conjonctive soit conjonctive. Pour la première, le greffon se compose des couches tissulaires incluant le tissu épithélial. Pour la seconde, le greffon est prélevé sans épithélium de couverture et se compose alors d'une matrice de tissu collagénique subépithéliale.

Les greffes gingivales autogènes impliquent donc l'existence d'un site donneur où sera prélevé le greffon ainsi qu'un site receveur généralement préparé par dissection en épaisseur partielle. Dans les deux cas, leur réussite repose sur un contact intime entre le greffon et le lit receveur ainsi qu'une totale immobilité du tissu greffé. En effet, ce sont ces deux conditions qui permettent d'optimiser la vascularisation du greffon en assurant une prolifération capillaire avec le site receveur, garantissant ainsi sa nutrition et donc sa survie (2,37).

Si les sites donneurs demeurent communs, les procédés de prélèvement peuvent différer bien qu'ils soient similaires. C'est au niveau du palais dur et des tubérosités maxillaires que les tissus muco-gingivaux sont le plus souvent collectés (1,2,37,39,40).

Les prélèvements palatins se font généralement du côté latéral, à distance du raphé médian où l'épaisseur du tissu conjonctif est moindre et où les tissus adipeux et glandulaires sont conséquents (2,37,39,40). Le greffon est alors collecté dans une zone riche en collagène située entre la face mésiale de la première prémolaire et la face distale de la première molaire maxillaire, à environ 3mm du collet dentaire. Et pour cause, l'artère grande palatine est une structure anatomique extrêmement importante qui doit être protégée lors des prélèvements, sous peine d'accident hémorragique conséquent. Puisque les auteurs s'accordent sur son passage en distal des premières molaires maxillaires (2,37,40,41), il est préférable de se contraindre à prélever le greffon en avant de ces dents.

En effet, l'artère grande palatine, issue de l'artère maxillaire, émerge au niveau du foramen grand palatin et assure la vascularisation du palais grâce à ses ramifications.

De nombreuses études ont permis de préciser son cheminement et les rapports qu'elle entretient avec les structures anatomiques qu'elle côtoie afin d'éviter toute lésion vasculaire lors des chirurgies mucogingivales. *Klosek et Rungruang* (2,37) mettent ainsi en évidence la position du foramen grand palatin en rapport avec les apex des deuxièmes et troisièmes molaires maxillaires. D'autre part, ce sont *Monnet-Corti et al* (2,37) qui déterminent la distance moyenne existant entre les branches principales de l'artère grande palatine et les collets dentaires. Celle-ci étant de 12 mm au niveau des canines et de 14mm au niveau des deuxièmes molaires maxillaires, ils en concluent le possible prélèvement de greffons de 5mm de hauteur chez tous les patients, et ceux de 8mm de hauteur chez 93% des patients sans risque de lésions vasculaires.

Les tubérosités maxillaires constituent-elles les deuxièmes sites donneurs les plus importants. La procédure de prélèvement est celle utilisée pour réaliser un *distal wedge* classique. Elle consiste en une incision cunéiforme des tissus gingivo-muqueux distaux des dernières molaires maxillaires. C'est une technique relativement simple qui permet de collecter un greffon très dense en collagène (38,39).

Les dimensions du greffon doivent correspondre à celles du site receveur en hauteur ainsi qu'en largeur, l'épaisseur minimale requise pour une greffe étant de 0,8mm (40). Même si cette dernière est satisfaisante, le greffon peut être prélevé avec son périoste en plus car il confère à la greffe une stabilité mécanique supérieure optimisant ainsi l'immobilité du tissu greffé sur son lit vasculaire et facilitant la cicatrisation (2).

Enfin, les régénérations tissulaires guidées/induites se basent sur un principe d'exclusion cellulaire nécessitant l'utilisation de membranes perméables aux seuls tissus osseux et desmodontaux. Ces régénérations ont pour but de recréer une nouvelle attache autour des dents dont le système ostéo-ligamentaire n'assure plus ses fonctions et met en péril la survie de l'organe dentaire sur l'arcade. Elles sont à différencier des processus de réparation qui entraînent la formation d'un long épithélium de jonction dont les fibres disposées de façon anarchique en font un système fragile (38).

Ainsi ces différents procédés font-ils partie des diverses approches constituant la chirurgie mucogingivale. Chaque technique possède son indication et requiert tout le savoir-faire nécessaire à sa réussite thérapeutique.

### **c. Indications**

Les indications de chirurgie mucogingivale sont multiples. Dans de nombreux cas, il s'agit d'augmentation du volume tissulaire en hauteur et/ou en épaisseur, que ce soit pour répondre à une demande esthétique, réduire des sensibilités dentinaires, faciliter localement l'hygiène bucco-dentaire ou encore préparer un traitement prothétique ou orthodontique (2,19,35,41,42).

En termes de demande cosmétique, il est souvent question de trouver une solution aux récessions gingivales, aux limites prothétiques devenues visibles avec le temps, aux triangles noirs apparus suite à une maladie parodontale ou encore aux colorations gingivales disgracieuses qui pourraient interférer avec l'esthétique du sourire. Dans la plupart de ces cas, les greffes tissulaires plus ou moins associées aux lambeaux pédiculés permettent de répondre aux attentes des patients.



Aussi, l'amélioration du biotype parodontal par épaissement tissulaire est une indication de microchirurgie plus que courante lorsqu'il s'agit de préparer un traitement prothétique et d'en optimiser les résultats.

La classification de *Seibert et Lindhe* (1,2,38) détermine en effet deux biotypes parodontaux : le biotype fin et festonné qui correspond à l'existence de couronnes triangulaires entourées d'un tissu gingival et d'une bande de tissu kératinisée relativement fins. À cela peuvent s'ajouter des déhiscences et fenestrations osseuses fréquentes.

Le biotype épais et plat se caractérise alors par un tissu gingival épais, dense et une architecture osseuse plate. Une large bande de tissu kératinisée entoure également les couronnes dentaires de forme rectangulaire ou carrée.

Un biotype parodontal fin et festonné est plus à risque car davantage susceptible aux récessions gingivales et aux transparences lorsqu'une réhabilitation prothétique est prévue. Sa résistance aux contraintes environnantes et masticatoires demeure limitée, rendant incertain le pronostic parodontal à moyen et long terme des dents qu'il borde. C'est pourquoi la chirurgie plastique parodontale peut être indiquée lorsqu'un traitement prothétique ou orthodontique est envisagé afin d'améliorer le biotype par épaissement tissulaire. Outre un meilleur rendu esthétique, elle permet de parfaire et de faciliter le contrôle de plaque autour des dents et ainsi maintenir une santé gingivale optimale.

En ce qui concerne l'amélioration du biotype parodontal, diverses greffes tissulaires sont réalisées avec deux objectifs différents : l'augmentation de l'épaisseur des tissus kératinisés et l'augmentation du volume des tissus mous. Généralement, le praticien utilise soit la greffe épithélio-conjonctive soit la greffe conjonctive enfouie en fonction du résultat escompté.

Les greffes épithélio-conjonctives ont l'avantage de pouvoir augmenter l'épaisseur de gencive kératinisée (1,2,37). Elles trouvent donc de nombreuses indications :

- Augmentation du volume tissulaire kératinisé bordant les dents et/ou implants
- Élimination des insertions freinales
- Augmentation de la profondeur du vestibule
- Interruption, stabilisation et recouvrement des récessions gingivales
- Correction des déformations et des contre-dépouilles de la crête alvéolaire.

Cependant, l'expérience clinique montre un taux de contraction important de la greffe à trois mois (1,43), limitant ainsi l'augmentation volumétrique tissulaire. À cela s'ajoute l'effet rustine du tissu greffé qui donne un résultat peu esthétique du fait de l'incompatibilité colorimétrique et du manque d'harmonie par rapport aux tissus gingivaux adjacents (1,36,37,43). Pour ces raisons, les indications de ces greffes sont limitées aux zones dont l'enjeu cosmétique est moindre.

À l'heure actuelle, les greffes épithélio-conjonctives ne sont donc plus utilisées aussi souvent que par le passé en raison de leurs résultats peu esthétiques et de leurs suites opératoires relativement inconfortables. De plus, de nombreuses études tendent à démontrer les meilleures performances des greffes conjonctives en termes de gain tissulaire (1,37,43,44). En effet, *Studer et al* (45) réussissent à prouver, grâce aux projections optiques du système Moiré, une augmentation du volume tissulaire significativement plus importante concernant les greffes conjonctives par rapport à celles épithélio-conjonctives.

De plus en plus utilisées dans le domaine de la chirurgie plastique parodontale, les greffes de tissu conjonctif trouvent ainsi de nombreuses indications lorsqu'il s'agit d'augmentation tissulaire. Décrites pour la première fois par *Edel* en 1974 (41), le praticien peut y avoir recours dans les cas suivants :

- Recouvrement des récessions gingivales
- Augmentation des tissus mous dans les zones édentées
- Augmentation des tissus mous bordant les dents et implants
- Reconstruction des papilles interdentaires
- Correction des cicatrices
- Réduction de la transparence des restaurations prothétiques
- Préservation de la crête alvéolaire après extraction

Qu'elles soient partiellement ou totalement enfouies, les greffes conjonctives offrent donc de nombreuses possibilités thérapeutiques avec un recul clinique suffisamment important pour en élargir les indications. Bien qu'elles soient omniprésentes en chirurgie plastique parodontale, les approches microchirurgicales possèdent néanmoins des contre-indications dont le chirurgien-dentiste doit s'avertir.

#### **d. Contre-indications**

Comme pour tout acte chirurgical dans le domaine de la santé, les approches plastiques en parodontologie n'échappent pas aux contre-indications d'intervention. En effet, si leurs attrayants résultats intéressent de plus en plus de patients soucieux de l'apparence physique qu'ils renvoient, quelques-uns d'entre eux se voient parfois refuser les interventions de chirurgie parodontale. Les raisons des sursis voire abandon de telles procédures sont alors plurielles.

Certains états de santé et maladies empêchent la réalisation d'actes invasifs sur le parodonte et ce, sans alternatives possibles. En effet, d'après les recommandations de la Société Française de Chirurgie Orale (SFCO) de 2015, les patients à risque infectieux et hémorragiques ne peuvent bénéficier de ces chirurgies (46). Il s'agit des patients à hauts risques d'endocardite infectieuse, à risques d'ostéoradionécrose, immunodéprimés, ou encore ceux traités par anticoagulants et antiagrégants plaquettaires dans le cas où le plateau technique à disposition du praticien est insuffisant. À cela peut également s'ajouter le cas du patient diabétique non équilibré pour qui les processus de vascularisation et de cicatrisation sont très perturbés.

En ce qui concerne les problèmes cardiaques, les patients souffrant d'angor instable ou d'insuffisance cardiaque sévère ne peuvent être candidats aux chirurgies mucogingivales car ces pathologies constituent des contre-indications absolues à ces interventions. C'est également le cas de l'hépatite aiguë, du VIH aigu et du sida déclaré. Enfin, les femmes enceintes sont aussi invitées à repousser ce type d'intervention après leur accouchement car la grossesse est de fait une contre-indication absolue aux chirurgies optionnelles (2).

D'autre part, il existe des conditions locales qui, bien que repoussant l'intervention chirurgicale, peuvent être modifiées pour rendre l'acte possible.

La réussite d'une chirurgie plastique parodontale étant dépendante de la capacité du patient à éliminer correctement la plaque dentaire, aucune intervention ne peut être envisagée tant que les techniques d'hygiène orale ne sont pas maîtrisées. C'est pourquoi ces dernières doivent être auparavant évaluées et corrigées si nécessaire. Les indices de plaque et de saignement trouvent alors leur intérêt dans la détermination des scores à atteindre pour autoriser de telles procédures. En effet, un indice de plaque inférieur à 20% et un indice de saignement inférieur à 5% sont les conditions requises pour présumer un succès thérapeutique lors d'une chirurgie mucogingivale (2,34,46).

De même, les maladies parodontales actives telles que les gingivites ou les parodontites doivent impérativement être stabilisées en amont. Une thérapeutique étiologique initiale (détartrages ; surfaçages) parfois même complétée d'une thérapeutique correctrice (lambeaux d'assainissement) sont alors effectuées pour rétablir l'homéostasie requise au préalable de toute chirurgie.

Enfin, le tabagisme actif doit être impérativement suspendu tant en amont de la chirurgie que pendant la période de cicatrisation qui en découle. En effet, ce facteur de risque peut entraîner, lorsqu'entretenu, un échec critique de la thérapeutique et ce pour diverses raisons.

Son principe actif, la nicotine, entraîne une vasoconstriction gingivale qui en sus d'altérer la réponse immunitaire, est souvent pourvoyeuse de nécroses tissulaires. De plus, après incision, la reformation des fibroblastes se fait de façon sidérée et entraîne des séquelles cicatricielles inesthétiques (42). Pour toutes ces raisons, l'arrêt du tabac doit être établi au minimum deux semaines avant l'intervention pour que la revascularisation devienne fonctionnelle, et quatre semaines après pour que l'angiogenèse s'établisse sans perturbations (46).

Néanmoins, si les indications et contre-indications des chirurgies mucogingivales sont respectées, leurs objectifs peuvent être atteints de façon prévisible.

#### **e. Objectifs**

Les buts de la chirurgie plastique parodontale sont multiples mais peuvent globalement être résumés de la façon suivante : assurer une augmentation du volume tissulaire avec une parfaite intégration chromatique et un rendu esthétique optimal, tout en garantissant un minimum de suites opératoires (42).

Quelle que soit la technique spécifique choisie, c'est la réalisation d'une cicatrisation rapide et sans encombre qui est indispensable pour obtenir un succès tant quantitatif que qualitatif en chirurgie mucogingivale (2,19,37). L'une des clefs d'un tel succès réside donc dans l'obtention d'une cicatrisation primaire qui de fait, constitue l'objectif premier de toute chirurgie mucogingivale.

La cicatrisation de première intention se définit par l'absence de complications et la formation de peu ou pas de tissu cicatriciel. Il s'agit ainsi de restaurer un tissu dans sa forme originelle. D'un point de vue chirurgical, cela correspond à un affrontement précis des berges sans tensions, de sorte à assurer une continuité vasculaire et une stabilité du caillot sanguin formé. D'une telle façon, la cicatrisation peut se faire dans un environnement imperméable, ou presque, à la pénétration bactérienne (2,19,37).

C'est donc la formation d'un ferme caillot sanguin au niveau du site opératoire qui garantit une cicatrisation sans complications. En effet, la stabilité qu'il développe à l'interface lambeau/lit vasculaire lui permet de résister aux forces mécaniques environnantes, ce qui empêche toute contamination bactériologique. Néanmoins, toute perturbation de l'adhérence du caillot, en particulier au niveau des surfaces solides et avasculaires telles que les dents et les implants, peut être source d'échec thérapeutique. Il en découle la nécessaire immobilité et parfaite adaptation du greffon sur son site (2,19).

Puisque, dans ce contexte, la manipulation des tissus mous affecte directement le cours de la cicatrisation, le chirurgien-dentiste se doit de planifier soigneusement la procédure envisagée. Il doit, au préalable, appréhender le design des tracés d'incision, la conception du lambeau, l'ensemble des étapes jusqu'à la fermeture de la plaie de sorte à optimiser la circulation sanguine régissant la cicatrisation.

Outre la cicatrisation de première intention, la thérapeutique chirurgicale doit être la plus atraumatique possible. Les incisions de décharge verticales doivent donc, autant que faire se peut, être réduites voire même évitées. Et pour cause, de nombreuses études s'accordent sur une meilleure vascularisation tissulaire, une meilleure cicatrisation et un moindre risque de brides cicatricielles et de nécrose quand ces incisions sont abandonnées (2,19,37).

D'autre part, la chirurgie plastique parodontale doit pouvoir fournir des résultats prévisibles et durables dans le temps. Qu'il s'agisse de recouvrir des récessions, de régénérer une attache parodontale ou encore d'augmenter l'épaisseur des tissus mous au niveau d'une crête alvéolaire ou aux abords des dents et/ou implants, les résultats doivent pouvoir être estimés en amont de l'intervention, et surtout se maintenir dans le temps lorsqu'atteints afin de répondre aux attentes esthétiques et fonctionnelles à long terme.

En effet, en prenant comme exemple le recouvrement des récessions gingivales, il est tout à fait possible d'en estimer le taux en fonction de la sévérité de la dénudation radiculaire. Plus celle-ci est importante et moins le recouvrement sera efficace. Le pronostic de l'intervention peut ainsi se discuter dans le tableau suivant (32,47):

<b>Classification de Cairo et al.</b>	<b>Description</b>	<b>Pronostic de recouvrement total</b>
<b>Type I</b>	Récession gingivale sans perte d'attache interproximale.	74%.
<b>Type II</b>	Récession gingivale associée à une perte d'attache interproximale inférieure ou égale à la perte d'attache vestibulaire.	24%.
<b>Type III</b>	Récession gingivale associée à une perte d'attache interproximale supérieure à la perte d'attache vestibulaire.	0%.

Tableau 2 : Taux de recouvrement des récessions gingivales en fonction de leur sévérité.

Les techniques chirurgicales doivent donc satisfaire toutes les conditions requises pour la microchirurgie parodontale à savoir :

- obtenir une cicatrisation de première intention
- être efficaces et avoir des résultats prévisibles
- préserver la gencive marginale kératinisée ou, si possible, l'augmenter
- éviter les incisions de décharge verticales qui peuvent être sources de brides cicatricielles
- garantir une harmonie chromatique et volumétrique avec les tissus adjacents
- être minimalement invasives pour un minimum de suites opératoires (2,19,37,48).

Lorsque ces objectifs sont respectés, le praticien peut présumer atteindre les résultats escomptés et ainsi répondre aux attentes des patients.

#### **f. Avantages de l'approche microchirurgicale**

Les avantages de la microchirurgie sont multiples et légitiment son recours lors de procédures délicates. Cette technique permet en effet une amélioration de la motricité du chirurgien en optimisant la précision des mouvements et en diminuant les tremblements involontaires. De plus, grâce à l'utilisation concomitante de petits instruments et d'un champ opératoire réduit, la microchirurgie garantit une diminution des traumatismes tissulaires et une fermeture primaire du site. Il en résulte un minimum de suites postopératoires et une cicatrisation de qualité supérieure à celle obtenue en macrochirurgie (2,36,36,37).

Le traumatisme opératoire est effectivement réduit grâce à la réduction du nombre, de la dimension et de la visibilité des incisions. Il en résulte une limitation du désordre vasculaire, une rapidité et une reproductibilité de la cicatrisation (35).

En effet, en comparant l'approche macrochirurgicale de l'approche microchirurgicale lors de thérapeutiques de recouvrement de récessions gingivales, *Burkhardt et Lang* (49) démontrent l'efficacité supérieure de la microchirurgie en termes de vascularisation et de réduction du traumatisme tissulaire. Les auteurs s'accordent alors sur des résultats considérablement améliorés par l'utilisation d'instruments microchirurgicaux, de matériaux de suture fins et d'aides optiques. En sus de diminuer les dommages tissulaires et d'assurer une vascularisation optimale, l'approche microchirurgicale garantit aussi une fermeture primaire du site opératoire, et améliore ainsi la cicatrisation (2,19,37,49).

De même, c'est en se basant sur cette comparaison entre micro et macrochirurgie qu'*Andrade et al.* (50) mettent en évidence un meilleur gain de volume tissulaire apporté grâce à la microchirurgie. En effet, toujours en se basant sur les thérapeutiques de recouvrement de récessions gingivales, ces auteurs démontrent qu'en utilisant des instruments et des matériaux microchirurgicaux, les résultats en termes de volume et d'épaisseur de gencive kératinisée sont significativement plus importants que lorsqu'une approche macrochirurgicale conventionnelle est utilisée.

Les avantages de telles procédures peuvent être décrits à l'échelle du patient comme du chirurgien-dentiste qui y a recours et sont discutés dans les colonnes ci-dessous :

Avantages pour le patient	Avantages pour le praticien
Meilleure acceptation de la thérapeutique. Prédicibilité améliorée du résultat. Meilleur résultat esthétique. Diminution des suites opératoires. Cicatrisation rapide et optimale.	Meilleure acuité visuelle. Meilleure définition du site opératoire. Coordination motrice améliorée. Manipulation aisée des instruments et tissus. Meilleure posture de travail. Diminution du traumatisme tissulaire. Précision accrue des déplacements tissulaires

Tableau 3 : Avantages de la microchirurgie pour le patient et son praticien

La microchirurgie optimise ainsi les résultats esthétiques et fonctionnels des thérapeutiques plastiques parodontales et ce, en limitant le retentissement algique pour le patient. Elle est donc de plus en plus sollicitée car offre des résultats prévisibles et durables dans le temps par rapport aux procédures chirurgicales parodontales conventionnelles plus traumatisantes (36).

## 5- Procédure de tunnelisation

### a. Histoire

La technique dite de « tunnelisation » fait partie des approches microchirurgicales de chirurgie mucogingivale.

Cette approche est introduite par *Raetzke* (2,3,19) en 1985 sous le nom de technique de l'enveloppe. Elle est alors utilisée pour le recouvrement de récessions gingivales uniques et présente l'avantage d'éviter toute incision verticale de décharge. En effet, elle permet l'insertion d'un greffon de tissu conjonctif au sein d'une enveloppe disséquée en épaisseur partielle dans les tissus mous bordant la racine exposée. Les résultats favorablement esthétiques et la simplicité d'approche en font alors une procédure de choix dans le domaine de la chirurgie mucogingivale. Et pour cause, cette approche garantit une vascularisation optimale du tissu greffé et une stabilisation accrue du caillot sanguin formé (19).

Plus tard, *Allen* (3,19) propose cette technique de l'enveloppe pour les récessions multiples mais ce n'est qu'en 1999 que *Zabalegui et al* (19) mettent au point la véritable technique de tunnelisation. En effet, sans détacher les papilles interdentaires, ils décident de relier les multiples enveloppes unitaires mésialement et distalement pour créer un unique tunnel muqueux. Une nouvelle technique de suture est développée par leur biais et facilite alors l'insertion du greffon au sein du tunnel ainsi que sa stabilisation (2).

En 2002, *Azzi et al* (3) modifient cette technique et créent un tunnel muco-périosté à partir d'incisions sulculaires et y incluent les papilles interdentaires.

Ils utilisent un greffon conjonctif pour augmenter le volume tissulaire puis positionnent le lambeau en direction coronaire grâce à des sutures matelassiers horizontales qui s'ancrent au niveau des points de contact dentaires.

Pour la première fois, l'ensemble du complexe gingivo-papillaire ainsi que le tissu greffé peuvent être positionnés coronairement. Ainsi, une plus grande partie du greffon est recouverte par le lambeau ce qui, en sus de diminuer le risque de nécrose, permet d'améliorer la prévisibilité globale de la tunnelisation (3,19).

Les modifications de la technique de l'enveloppe décrites ci-dessus ont sans aucun doute permis une amélioration considérable de la conception du lambeau tunnelisé. Cependant, cela s'est fait au détriment de la création d'une procédure plutôt exigeante et opérateur-dépendante. Pourtant, la promesse d'une cicatrisation accélérée et l'amélioration des résultats esthétiques dans l'élévation des lambeaux sans incisions verticales de décharge encouragent *Zuhr et coll.* (19) à réévaluer la technique de tunnelisation et à présenter d'autres modifications.

Si certains de ces changements portent sur la conception du lambeau et visent à simplifier la procédure, c'est l'apport d'un concept microchirurgical cohérent qui caractérise la contribution du groupe de *Zuhr*. C'est alors qu'est développée la technique du tunnel modifié (2,3).

## **b. Principes du tunnel modifié**

La technique modifiée de tunnelisation mise au point par *Zuhr et coll.* implique une préparation en épaisseur partielle du lambeau à travers le sulcus gingival des dents à traiter. Aucune incision de décharge n'est réalisée et la totale mobilité du lambeau est obtenue en élargissant la préparation au-delà de la ligne mucogingivale. Seules les papilles interdentaires sont élevées en pleine épaisseur afin de mouvoir coronairement le tunnel mais surtout dans le but d'éviter leur déchirure. La greffe est alors stabilisée par le biais de doubles sutures suspendues croisées mises au point par l'auteur (19,48).

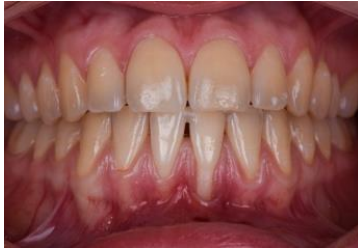Afin de faciliter la dissection en épaisseur partielle des tissus gingivo-muqueux et minimiser le traumatisme tissulaire, *Zuhr et coll.* développent de nouveaux instruments microchirurgicaux spécifiquement dédiés à la technique de tunnelisation. Les couteaux gingivaux, les dissecteurs et les élévateurs de papilles sont ainsi mis au point dans le but d'éviter d'éventuelles perforations difficiles à rattraper. Ils présentent de fait un bord tranchant qui fait face au périoste et un bord arrondi orienté vers la gencive (3).

La procédure chirurgicale consiste ainsi en la réalisation d'incisions sulculaires puis en la dissection suprapériostée de la gencive. Pour gagner en mobilité, la préparation est étendue aux tissus muqueux. Un greffon conjonctif généralement prélevé au palais est alors inséré au sein du tunnel précédemment créé et des sutures matelassiers verticales sont réalisées afin de positionner le complexe gingivo-papillaire en direction coronaire (2,3,19,32,48).

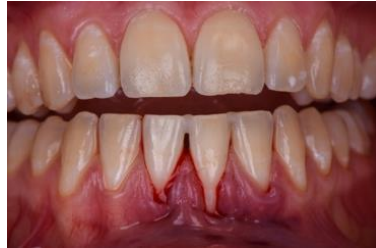Les incisions intrasulculaires sont réalisées à l'aide de lames microchirurgicales autour des collets des dents atteintes et sont étendues d'une dent en mésial et en distal. Grâce à leurs doubles arêtes tranchantes, ces lames minimisent le risque de rupture gingivale et créent ainsi un accès propice à la préparation tissulaire suprapériostée.

L'élévation des papilles est ensuite réalisée en vestibulaire afin de faciliter la préparation du futur tunnel. Le périoste situé à leur base est ainsi disséqué avec une microlame de bistouri, puis l'élévateur de papilles est utilisé afin de les élever en épaisseur totale jusqu'à leur sommet.

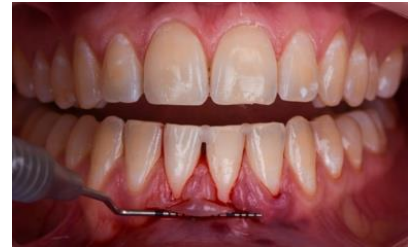La préparation du tunnel peut alors se poursuivre grâce aux instruments de tunnelisation que sont les dissecteurs et les couteaux gingivaux. Ceux-ci permettent, avec un mouvement de reptation, de créer toute une série de fins tunnels qui s'étendent au-delà de la ligne mucogingivale. Ils sont alors reliés entre eux de sorte à former une véritable enveloppe en épaisseur partielle dont la mobilité permettra d'y insérer un greffon. La laxité du site est ensuite vérifiée à l'aide de sondes parodontales (2,3,19).



Photographie 1 : Situation initiale

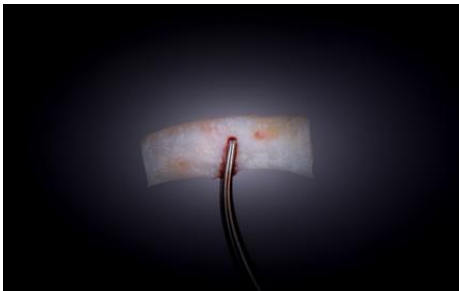

Photographie 2 : Préparation du tunnel

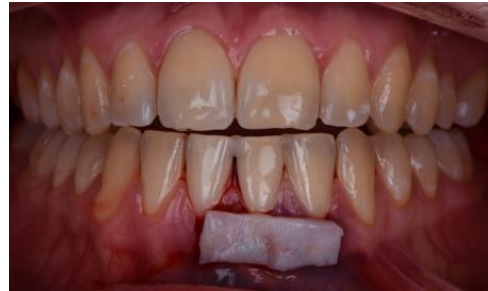

Photographie 3 : Test de laxité du tunnel

Un deuxième site chirurgical est alors créé afin de collecter un greffon de tissu conjonctif. Une fois prélevé, un point de suture de support permettra de l'hameçonner pour le guider à travers le site receveur.

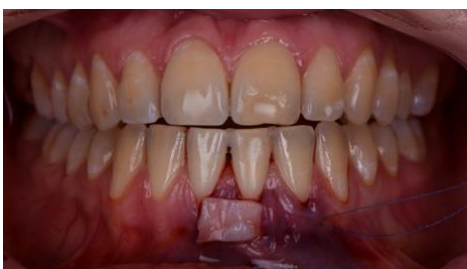

Photographie 4 : Greffon palatin

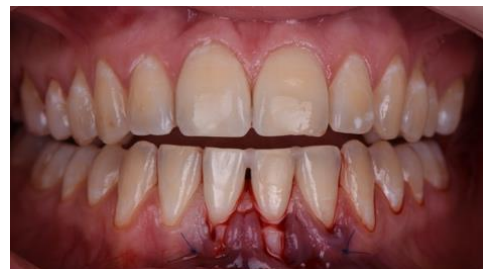

Photographie 5 : Greffon en site de 31

Pour ce faire, l'aiguille est insérée par l'arrière au sein du tunnel et sur toute sa longueur. Elle engage ensuite le greffon à son angle puis traverse de nouveau le tunnel en sens inverse jusqu'au site de départ. Le lambeau est ensuite délicatement soulevé à l'aide de l'élévateur de papilles afin d'y glisser le greffon en tirant doucement sur les sutures de positionnement et en le poussant avec un deuxième instrument.



Photographie 6 : Insertion du greffon

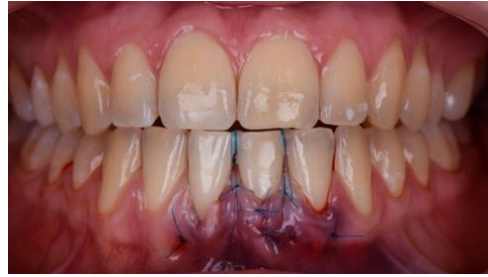

Photographie 7 : Fixation du greffon

(Crédit photos : Dr Louis HUAULT)



L'ensemble du complexe gingivo-papillaire est alors déplacé coronairement à l'aide de doubles sutures verticales croisées. Celles-ci prennent appui sur des plots de composite préalablement réalisés au-dessus des points de contact des dents concernées. Ces sutures assurent ainsi l'immobilisation du greffon et du lambeau dans la position coronaire souhaitée et ce avec un minimum de tension (2,3,19).



Photographie 8 : Sutures finales (crédit : Dr HUAULT)

Bien qu'elle permette une simplification d'intervention, la technique du lambeau tunnélisé proposée par *Zuhr et coll.* (3) peut se révéler techniquement délicate, notamment lors de la dissection suprapériostée via les incisions sulculaires. C'est ainsi qu'en 2011, *Zadeh* (51) propose une approche appelée Accès au Tunnel Suprapériosté par Incision Vestibulaire (VISTA) ayant pour objectif la diminution du risque de perforation mucogingivale. Cette technique offre de plus une voie d'abord facilitée au tunnel et à également l'avantage de rendre l'insertion du greffon aisée.

Comme son nom l'indique, cette procédure permet ainsi la création d'un lambeau tunnélisé à partir d'une incision verticale vestibulaire. Cette dernière, généralement localisée à proximité du frein de la lèvre supérieure, est réalisée en fonction de la position du défaut à traiter (51–53). Si la voie d'accès du lambeau se trouve alors modifiée, la procédure de tunnélisation demeure néanmoins semblable à celle développée par *Zuhr et coll.* (51) et nécessite de fait l'utilisation d'instruments de microchirurgie spécifiques.

Une dissection suprapériostée est ainsi réalisée depuis le dessus de la ligne mucogingivale jusqu'aux marges gingivales en incluant les papilles interdentaires. Étendue mésialement et distalement, elle permet de mobiliser le complexe gingivo-muqueux de sorte à positionner l'ensemble lambeau plus greffon en position coronaire. Des sutures matelassiers horizontales assurent alors le maintien des tissus mobilisés. En effet, fixées par le biais de résine composite, elles prennent appui au point médian de la face vestibulaire de chaque dent traitée.

Les modifications de l'approche tunnélisée se traduisent ainsi par une simplification de la technique et une amélioration du résultat esthétique. Elles permettent une meilleure nutrition du tissu greffé grâce à l'apport sanguin optimisé et assurent un minimum de suites opératoires. En effet, la dissection gingivo-muqueuse étant réalisée à l'aide d'instruments microchirurgicaux nouvellement développés, le risque de perforations est nettement diminué et les traumatismes tissulaires sont largement réduits.

C'est une des raisons pour lesquelles cette procédure est très utilisée, d'autant plus qu'elle possède de nombreuses indications.

### c. Indications

À l'origine décrite pour le traitement des récessions gingivales, la procédure du lambeau tunnélisé est aujourd'hui appliquée avec succès dans une grande variété de situations cliniques. En effet, cette approche trouve bien des indications lorsqu'il s'agit d'augmenter le volume tissulaire en secteur esthétique.

De fait, l'amélioration du biotype parodontal par épaissement tissulaire, la préservation de la crête alvéolaire post-extractionnelle, la reconstruction de papilles interdentaires ou encore la chirurgie implantaire en deux temps sont autant de scénarios cliniques pouvant bénéficier d'une telle procédure. À cela peut s'ajouter l'augmentation du volume tissulaire en lieu et place d'une crête alvéolaire dans le but d'optimiser le profil d'émergence d'un futur pontic de bridge antérieur (19).

En effet, lorsqu'un défaut ostéo-muqueux d'une crête alvéolaire en secteur antérieur met en péril l'intégration esthétique et fonctionnelle d'une réhabilitation prothétique fixée, la greffe de tissu conjonctif enfoui par tunnelisation apparaît comme une solution de choix pour la reconstruction des tissus mous (2,19,54).

Cette dernière permet ainsi d'optimiser l'interface entre les tissus gingivaux et la restauration prothétique en créant un véritable support gingival duquel émergera le pontic de bridge. Cela permet, en sus de garantir un résultat naturel, le maintien d'une santé gingivale idéale (41). En outre, cette approche autorise la reconstruction chirurgicale de la crête et le modelage des tissus gingivaux autour de l'intermédiaire de bridge en une séance, réduisant ainsi la durée de la thérapeutique (2).

De nombreux auteurs s'accordent donc sur l'utilisation de la greffe conjonctive enfouie par tunnelisation pour la correction des défauts ostéo-muqueux réduits en secteur antérieur (2,19,41,45). Et pour causes, cette technique offre des résultats plus que satisfaisants en termes de vascularisation, de cicatrisation, d'augmentation du volume tissulaire et de rapidité d'intervention. Elle assure de plus un minimum de suites opératoires par son caractère atraumatique et offre une excellente intégration prothétique.

#### **d. Intérêts et avantages**

Les avantages du lambeau tunnelisé sont multiples et variés, d'où son application courante en chirurgie mucogingivale.

L'un des principaux intérêts de cette approche microchirurgicale réside dans l'optimisation du processus cicatriciel. En effet, l'absence d'incisions verticales de décharge permet au tunnel d'adopter un design ménageant un apport vasculaire optimum tant au niveau de son plancher que de son plafond. Outre une cicatrisation primaire sans complications, il en résulte un meilleur résultat esthétique en raison d'un risque minimisé de formation de brides cicatricielles postopératoires (2,19,35,37).

D'autre part, la procédure du lambeau tunnelisé permet d'atteindre une laxité tissulaire remarquable grâce à la dissection opérée au-delà de la ligne mucogingivale. En effet, la section des attaches musculaires au niveau muqueux et la libération des papilles jusqu'à leur sommet assurent un déplacement coronaire sans tension jusqu'à la position souhaitée par l'opérateur.

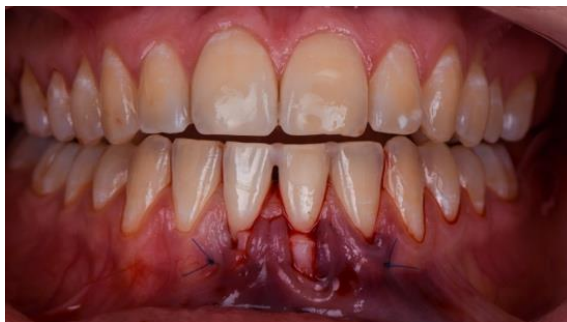Par ailleurs, les doubles sutures croisées verticales mises au point et utilisées pour la technique de tunnelisation permettent un contact intime entre le tissu greffé et le site receveur. Elles assurent une meilleure stabilisation du caillot sanguin formé et ce, avec des tensions parfaitement équilibrées, limitant ainsi la constriction papillaire et l'ischémie vasculaire (35).

Si la greffe de tissu conjonctif enfoui est reconnue pour l'augmentation du volume tissulaire qu'elle offre (1,37,43–45), la procédure de tunnelisation peut également entraîner la formation de tissu kératinisé et permettre ainsi une amélioration du résultat fonctionnel (35).

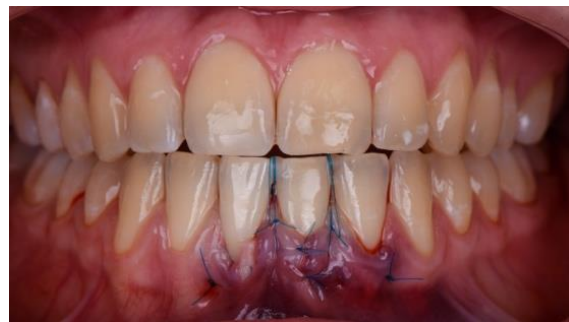En effet, le greffon peut être exposé en partie lors de cette procédure, soit de façon volontaire, soit du fait de l'œdème postopératoire et/ou de la laxité des sutures. Lorsque cette exposition concerne 1 ou 2mm du tissu greffé, il se forme, par un processus de cicatrisation de deuxième intention, une bande de tissu kératinisé avec un phénomène de « creeping attachment » (35).

Cette formation étant permise par le flux vasculaire optimisé du tunnel, l'exposition du greffon ne doit cependant excéder 2mm. Cela entraînerait, du fait d'un dépassement des capacités de vascularisation, un processus nécrotique et donc un échec thérapeutique.

Dans ce cas, il peut être intéressant d'avoir recours à la technique du « laterally closed tunnel » de *Sculean et Allen* (55) qui consiste à suturer les berges sulculaires du lambeau par-dessus le greffon. Associée à l'application d'acide hyaluronique connue pour ses propriétés régénératives (biocompatible, stimule la formation du caillot sanguin, stimule l'angiogenèse), cette approche permet d'éviter une exposition trop importante du greffon (56). Cette fermeture latérale et passive au niveau papillaire constitue ainsi une approche intéressante, notamment dans le traitement des récessions parodontales profondes où le recouvrement total est difficile à obtenir (55).



Photographie 7 : Exposition du greffon



Photographie 8 : Fermeture latérale des berges

(Crédit photos : Dr Louis HUAULT)

En ce qui concerne les résultats esthétiques, bon nombre d'auteurs s'entendent sur les bénéfices de la technique de tunnelisation en termes d'absence de cicatrices postopératoires, de taux de recouvrement radiculaire, de gain tissulaire ou encore d'intégration gingivale harmonieuse. En effet, la couleur, la texture, l'épaisseur des tissus greffés ainsi que l'absence de démarcations entre la zone gingivale reconstruite et les tissus natifs sont autant de critères esthétiques respectés et optimisés par cette approche minimalement invasive (2,19,35).

Outre les nombreux avantages de l'approche tunnelisée précédemment cités, il est également possible de noter la morbidité postopératoire réduite. Et pour cause, le concept microchirurgical qui y est associé garantit un traumatisme tissulaire considérablement diminué. Les manipulations tissulaires plus que méticuleuses limitent ainsi l'inconfort postopératoire et ce, au profit d'une cicatrisation sans complications.

Pour ces raisons, les procédures de lambeau de tunnelisation sont devenues un outil clinique polyvalent et peuvent actuellement être considérées comme une alternative authentique et prometteuse de thérapie mucogingivale en zone esthétique (19).

## e. Limites

Si les multiples avantages du lambeau tunnelisé en font une procédure attrayante, cette-dernière présente toutefois quelques inconvénients dont le praticien et le patient doivent avoir connaissance.

En effet, la nécessité d'avoir deux sites chirurgicaux et donc de prélever un greffon au niveau du palais ou de la tubérosité maxillaire allonge indubitablement le temps opératoire. Il en résulte, pour le patient, une chirurgie relativement lourde parfois accompagnée d'un inconfort postopératoire dont l'intensité varie entre les individus (2,19,42,48).

D'autre part, prélever un greffon d'épaisseur homogène et de volume suffisant peut se révéler délicat, notamment au niveau palatin. En effet, l'accès parfois difficile au site donneur et la minutie requise pour collecter un greffon conjonctif sans encombre rendent complexe cette procédure et justifient la formation spécifique du praticien qui en fait usage. Celui-ci doit ainsi faire part d'une grande patience lors de cette approche qui nécessite en outre une certaine expérience et une grande habileté (42,48).

Enfin, la préparation du site receveur peut se révéler technique avec notamment :

- La difficulté inhérente à la dissection en épaisseur partielle du plan
- Le risque de perforation du lambeau
- La préservation de l'intégrité des papilles
- La délimitation à l'aveugle du tunnel.

À cela peut en sus s'ajouter la difficulté de stabilisation du tissu greffé au niveau du site opératoire (42,48).

Pour ces raisons, la procédure de tunnelisation utilisée en chirurgie mucogingivale doit respecter les indications auxquelles elle est dévolue. Son usage doit faire l'objet d'une réflexion quant aux bénéfices et risques qu'elle induit et le choix de son application doit être validé par le chirurgien-dentiste et le patient autour d'un consentement éclairé.

## 6- Lambeau déplacé coronairement

### a. Histoire

La technique du lambeau déplacé coronairement, encore appelée technique bilaminaire, fait partie des approches de chirurgie mucogingivale.

Introduite par *Norberg* en 1926 (32,57), son objectif est de recouvrir les récessions gingivales individuelles (58). Le design du lambeau est alors dicté par deux incisions verticales réalisées latéralement à la récession qui s'étendent depuis le sommet des papilles interdentaires jusqu'au-delà de la muqueuse alvéolaire. S'en suivent ensuite une incision intra-sulculaire puis une dissection en épaisseur partielle du lambeau. Les papilles adjacentes à la récession sont finalement désépithélialisées puis le lambeau est tracté en direction coronaire avant d'être suturé (58).

L'application de cette technique étant limitée aux récessions de classe I de Miller peu étendues (égales ou inférieures à 3mm), *Allen et Miller (57)* apportent quelques modifications à cette approche en 1989 afin de pouvoir l'étendre aux cas plus sévères.

Sont ainsi réalisées deux incisions obliques, partant des limites mésiale et distale du défaut à traiter puis étendues à la muqueuse alvéolaire. Un lambeau d'épaisseur partielle est ensuite élevé puis tiré en direction coronaire avant d'être suturé. Sa forme trapézoïdale permet d'y inclure un réseau vasculaire étendu propice à une cicatrisation optimale. De plus, ce design assure une parfaite adaptation du lambeau à la jonction amélo-cémentaire de la dent traitée (58).

Dans les deux cas précédents, il s'agit de traitements relatifs aux récessions gingivales individuelles. Pourtant, nombreuses sont les situations où ce type de défaut atteint de multiples dents. Dans ce cas, leur recouvrement doit être réalisé au cours d'une unique intervention.

*Zuccheli et De Sanctis (32,57,58)* proposent ainsi en 2000 une approche modifiée du lambeau tiré coronairement pour l'adapter aux cas des récessions multiples. Cette dernière consiste, par le biais d'instruments microchirurgicaux, à élever un lambeau dont l'épaisseur de prime abord partielle, devient totale et enfin partielle au-dessus de la ligne mucogingivale. Une telle approche garantit le maintien d'une épaisseur maximale des tissus mous bordant les racines exposées. La mobilisation coronaire du lambeau est alors obtenue par la section des insertions musculaires de la muqueuse alvéolaire (57) puis les sutures sont réalisées afin de maintenir immobile l'ensemble tissulaire déplacé.

## **b. Principes du lambeau déplacé coronairement**

Si la technique du lambeau déplacé coronairement connaît de récentes variations modifiant quelque peu son design, la procédure chirurgicale demeure relativement similaire. Faisant usage d'instruments microchirurgicaux spécifiques, elle garantit un minimum de traumatismes tissulaires.

Dans un premier temps, les surfaces radiculaires sont instrumentées afin d'éliminer l'ensemble des micro-organismes pourvoyeurs d'évènements inflammatoires et/ou infectieux.

Puis deux types d'incisions sont réalisées :

- deux incisions horizontales partant de la base des récessions et qui s'étendent respectivement mésialement et distalement jusqu'aux dernières dents atteintes, à distance du sommet papillaire.
- deux incisions obliques divergentes qui prennent naissance à l'extrémité des incisions horizontales et qui s'étendent au-delà de la ligne mucogingivale.

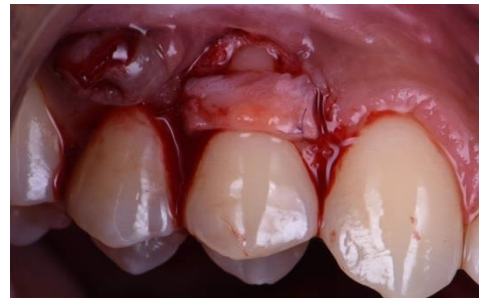Il en résulte ainsi un lambeau de forme trapézoïdale qui est élevé dans le sens corono-apical en épaisseur partielle, puis totale et enfin partielle.

Les nouvelles papilles chirurgicales comprises entre les incisions horizontales et la base des récessions sont disséquées en épaisseur partielle à l'aide d'un ciseau positionné parallèlement à la racine.

Les tissus mous situés entre la base des récessions et la ligne mucogingivale sont ensuite décollés en pleine épaisseur afin d'inclure le périoste dans la portion du lambeau qui recouvrira les expositions radiculaires. Et pour cause, la surface des racines étant avasculaire, la vascularisation périostée à ce niveau permettra d'optimiser la nutrition du lambeau et de garantir sa survie. Enfin, la portion du lambeau située au niveau de la muqueuse alvéolaire est à nouveau disséquée en épaisseur partielle afin de sectionner les fibres musculaires empêchant le déplacement du lambeau (32,57).

Le tiré coronaire est alors considéré adéquat lorsque les marges du lambeau peuvent passivement atteindre la jonction amélo-cémentaire des dents présentant les récessions gingivales. De ce fait, il est possible d'assurer la stabilité coronaire du lambeau et ce, même sans sutures.

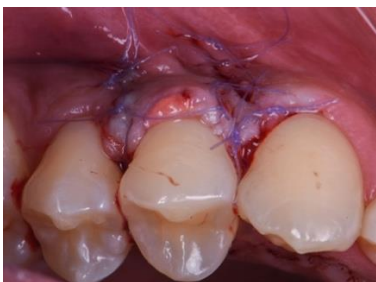Bien que non systématique, un greffon conjonctif peut alors être collecté au palais afin d'être enfoui sous lambeau. Il permettra, lorsque le biotype parodontal est relativement fin, d'augmenter le volume tissulaire du recouvrement (32).



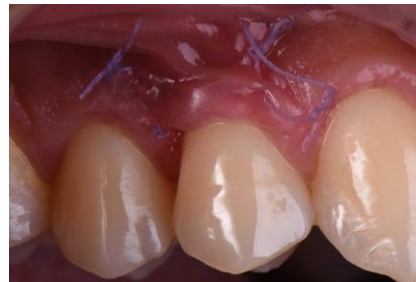Photographie 9 : Mise en place du greffon (avec la courtoisie du Docteur Benjamin Cazaux)

Le sommet des papilles originelles est ensuite désépithélialisé afin de créer un lit de tissu conjonctif où les nouvelles papilles chirurgicales du lambeau coronaire seront suturées.

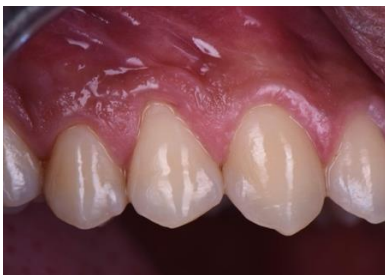Des sutures périostées sont réalisées à l'extrémité des incisions de décharge puis sur toute leur longueur dans le sens corono-apicale. La position coronaire du lambeau est ainsi maintenue sans tension excessive. Enfin, les sutures papillaires assurent leur maintien et garantissent une excellente adaptation des marges du lambeau au niveau des surfaces dentaires (57).



Photographies 10 : Sutures du greffon



Photographie 11 : Situation à 10 jours post-op



Photographie 12 : Situation finale

Avec la courtoisie du Docteur Benjamin Cazaux.

Aujourd'hui, il existe une nouvelle approche développée par *Zuccheli et De Sanctis* consistant en la réalisation d'un tiré coronaire sans incisions verticales de décharge. Basée sur la procédure du lambeau tunnélisé, cette approche a pour buts de préserver le système vasculaire et de réduire le risque de cicatrices induites par les incisions verticales (58–61).

Le design de l'enveloppe requiert, dans le tracé d'incisions, l'intégration d'une dent en mésial et d'une dent en distal des récessions afin d'obtenir une mobilité suffisante pour la mobilisation du lambeau. L'incision horizontale consiste ainsi en la réalisation d'un nombre variable d'incisions para-marginales obliques interdentaires qui assurent, avec des incisions sulculaires au niveau des dents porteuses de récession, la formation de nouvelles papilles chirurgicales de l'enveloppe. Outre l'absence d'incisions verticales, la suite de la procédure demeure identique à celle décrite précédemment (31,58,59,61,62).

### **c. Indications**

L'indication principale de l'approche bilaminaire étant le recouvrement des récessions gingivales, elle permet de répondre à de multiples demandes émanant du patient. En effet, associée ou non à une greffe de tissu conjonctif, cette technique connaît un grand succès tant par ses résultats naturels qu'aux solutions qu'elle apporte.

Les demandes de traitement pour raisons esthétiques sont ainsi de plus en plus nombreuses puisque ces défauts, parfois visibles lors du sourire ou pendant la phonation, peuvent apparaître relativement disgracieux (32,63).

Par ailleurs, les dents atteintes de récessions parodontales peuvent présenter des hypersensibilités parfois douloureuses pour le patient. En dépit de l'inconfort qu'elles entraînent, elles rendent de fait l'hygiène buccodentaire difficile, engageant ainsi le pronostic de la dent à long terme sur l'arcade. Le recouvrement des récessions permet alors de répondre au problème d'hypersensibilité dentaire des patients soucieux de l'apparence esthétique qu'ils renvoient.

L'indication de traitement de tels défauts peut également être le résultat de la difficulté du patient à maintenir un contrôle de plaque correct. Et pour cause, la profondeur de la récession ou encore le manque de gencive kératinisée sont autant de facteurs légitimant une telle intervention (32).

D'autre part, la présence de déminéralisations/caries ou d'abrasions au niveau radiculaire peut faire l'objet, en association avec des soins restaurateurs, d'un tiré coronaire. Cette procédure dépend néanmoins du potentiel de recouvrement de la portion de la racine atteinte.

Enfin, la dysharmonie de la ligne des collets dentaires, conséquence des récessions gingivales, peut engager le patient demandeur dans une procédure de recouvrement (32).

Le choix d'adjoindre un greffon conjonctif lors de la procédure est dépendant de l'épaisseur de la gencive située apicalement à la récession. Lorsqu'elle est inférieure à 1mm, l'apport tissulaire est vivement recommandé afin d'éviter une déhiscence du lambeau (32).

Si les indications de cette approche sont multiples, les conditions nécessaires à sa réalisation doivent être respectées. C'est d'ailleurs pour ces raisons qu'il existe certaines contre-indications essentielles à considérer.

#### **d. Contre-indications**

Les principales contre-indications du lambeau déplacé en direction coronaire doivent être connues du praticien et scrupuleusement respectées.

Parmi ces dernières, il est possible de noter :

- L'absence de gencive kératinisée apicalement à la récession
- Perte de hauteur des tissus durs et mous interdentaires
- La présence de fente de Stillman étendue à la muqueuse alvéolaire
- La présence d'insertions freinales au niveau des marges gingivales
- La présence de brides musculaires proéminentes
- Une perte conséquente de substance radiculaire (carie/abrasion)
- Une pigmentation trop marquée de la racine exposée
- Une profondeur insuffisante du fond de vestibule (32,57).

Pour ces raisons, la décision d'effectuer un recouvrement radiculaire doit être réfléchi et correctement évaluée afin d'éviter tout échec thérapeutique. En effet, le non-respect de ces consignes pourrait causer un recouvrement incomplet voire inexistant. À cela peut s'ajouter la possible déhiscence du lambeau et la formation de brides cicatricielles inesthétiques (32).

#### **e. Avantages**

L'approche du lambeau tiré en direction coronaire offre certains avantages qui légitiment son utilisation, notamment dans le traitement des récessions gingivales.

Cette technique permet de fait à l'opérateur d'avoir un accès visuel direct au site opératoire grâce à l'élévation du lambeau tissulaire d'épaisseur partielle/pleine/partielle. Il en résulte une gestion optimisée de cette approche lors des différentes manipulations tissulaires ce qui de surcroît permet d'assurer des résultats prévisibles et efficaces (32,57,59,62,64).

En effet, cette procédure apparaît comme une solution de choix dans le traitement des récessions par l'excellent recouvrement qu'elle permet d'obtenir (57,58,62-64). Celui-ci peut être complet dans quasiment 99% des cas lorsque son indication est correctement posée (63). De plus, ces résultats ont l'avantage de se maintenir dans le temps avec un recouvrement complet à trois ans d'environ 93% (63) et à cinq ans d'environ 85% (32).

Par ailleurs, lorsqu'une quantité suffisante de tissu kératinisé existe apicalement et/ou latéralement aux récessions, le lambeau tiré coronaire se suffit à lui-même pour traiter ces défauts. La greffe de tissu conjonctif n'étant alors indispensable, les suites opératoires d'une telle approche sont favorablement améliorées par l'existence d'un seul et unique site opératoire (32).



De plus, l'utilisation d'instruments microchirurgicaux participe à la réduction du traumatisme tissulaire engendré.

D'autre part, de nombreux auteurs s'accordent sur le gain conséquent de tissu kératinisé obtenu par le tiré coronaire lors du recouvrement des récessions gingivales (32,57,62). Cette amélioration est d'autant plus marquée lorsque le lambeau adopte un design dépourvu d'incisions verticales de décharge (57,59,62).

Outre un résultat esthétique valorisé par l'absence de brides cicatricielles, l'absence d'incisions verticales permet de réduire le temps opératoire et d'optimiser le processus cicatriciel grâce au maintien d'un réseau vasculaire optimum. Il en résulte ainsi une cicatrisation primaire qui porte l'avantage d'un minimum de suites postopératoires (48,57,62).

Enfin, le maintien d'une harmonie en termes de texture, de couleur ou encore l'absence de démarcation entre tissu greffé et tissu originel sont autant d'avantages attribués à l'approche du lambeau tiré coronaire.

#### **f. Limites**

Bien qu'apportant des solutions intéressantes, le lambeau tiré coronairement présente quelques limites à connaître avant d'en faire l'usage.

De prime abord, il s'agit d'une technique relativement délicate dans sa réalisation par la grande minutie et la rigueur qu'elle requiert. Une formation spécifique associée à une certaine expérience sont autant de points importants dont le chirurgien-dentiste doit s'incomber avant de se lancer dans une telle approche.

D'autre part, la présence d'incisions verticales de décharge entraîne une interruption du réseau vasculaire et contribue à la formation de brides cicatricielles inesthétiques notamment en secteur antérieur (32,62). De plus, les suites opératoires peuvent en être majorées et entraîner un inconfort dont l'intensité varie entre les patients.

Cette situation est d'autant plus réaliste lorsque l'apport d'un greffon conjonctif devient nécessaire par manque de gencive kératinisée aux abords des dents porteuses de récessions. Et pour cause, la présence d'un deuxième site opératoire favorise l'apparition d'épisodes postopératoires douloureux en sus de rallonger la procédure clinique (58). Il s'agit par exemple de phénomènes tels que des œdèmes ou encore des hématomes.

Enfin, la gestion de l'épaisseur du greffon peut se révéler délicate et provoquer une dysharmonie volumétrique. En effet, les dimensions excessives du tissu greffé produisent parfois un rendu peu esthétique, d'où les suivantes propositions : collecter un greffon d'une épaisseur maximale de 1mm et dont la largeur excède de 6mm la largeur des récessions gingivales (32,58).

## II. Illustration d'un cas clinique original

### 1- Analyse du cas clinique

#### a. Interrogatoire

Madame (x), 26 ans, se présente le 14 octobre 2019 en urgence suite à une chute causée par un épisode de somnambulisme dans la nuit du 12 octobre 2019.

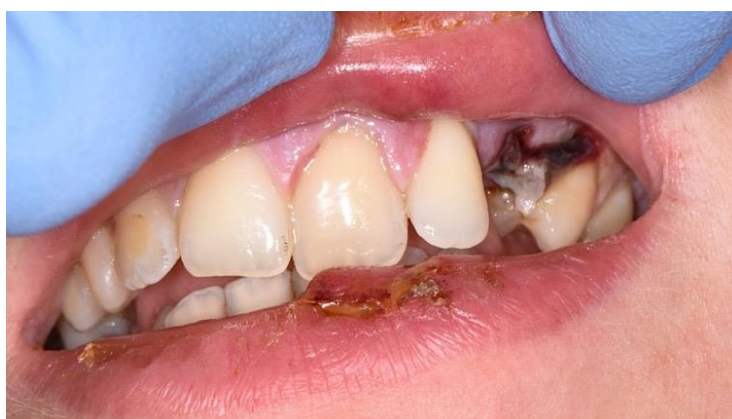À l'interrogatoire, la patiente indique :

- ne pas présenter de problèmes de santé générale
- ne pas présenter d'allergies médicamenteuses connues ou autres
- ne pas avoir de traitement quotidien
- avoir eu un antécédent de traumatisme dentaire concernant son incisive centrale droite (21)
- ne pas présenter d'antécédents chirurgicaux
- être fumeuse (8 cigarettes/jour)

Suite à sa chute, Madame (x) indique ne pas avoir présenté de maux de tête, de vomissements, de tremblements ou de perte de conscience, écartant ainsi un éventuel traumatisme crânien.

#### b. Examen clinique

Après avoir installé Madame (x) au fauteuil, l'examen clinique exo buccal est réalisé. La lèvre supérieure présente une lacération superficielle sur sa face externe ainsi qu'une ecchymose sur sa face interne en regard de la dent n°22. La lèvre inférieure admet quant à elle une dilacération sur sa face externe en regard de la dent 21.



Photographie 13 : Situation à J+2 du traumatisme (Crédit photo : Dr Louis HUAULT)

L'examen clinique endo-buccal permet de mettre en exergue :

- La présence de colle orthodontique sur la dent n°12
- Une luxation de la dent n°21 associée à un saignement sulculaire et une légère translation sagittale en direction palatine. Aussi est-il possible de noter une dyschromie de cette incisive centrale.

- Une subluxation de la dent n°22
- Une expulsion de la dent n°23 associée à une lacération tissulaire et un saignement alvéolaire.
- Une contusion de la dent n°24

Enfin, l'examen des articulations temporo-mandibulaires ne révèle ni anomalie cinétique, ni bruit articulaire. L'OIM est cependant rendue difficile en post-traumatique du fait de douleurs aiguës sur le secteur incisivo-canin maxillaire. La patiente est donc informée de la nécessité d'un suivi à long terme sur le plan articulaire pour prévenir et/ou diagnostiquer l'apparition d'une éventuelle dysfonction temporo-mandibulaire consécutive au choc.

### c. Examens complémentaires

Afin de parfaire le diagnostic, des examens complémentaires sont réalisés sur les structures impactées.

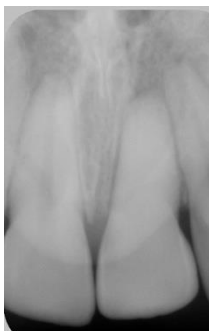Dans un premier temps, des tests de mobilité sont effectués sur les dents 21, 22 et 24 à la recherche d'une éventuelle section de leur paquet vasculo-nerveux ou d'une fracture radiculaire. À ce titre, il est mis en évidence une légère mobilité mésio-distale de 21, 22, et 24 évoquant une atteinte du ligament parodontal.

Un test de sensibilité pulpaire est ensuite réalisé à l'aide d'un spray réfrigéré et d'une boulette de coton sur 21, 22 et 24 et révèle alors :

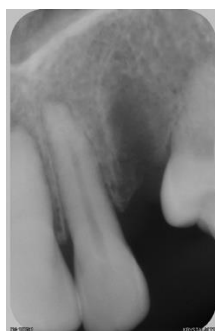
- Une réponse négative concernant 21
- Une réponse positive exacerbée concernant 22
- Une réponse négative concernant 24

Enfin, des clichés rétro-alvéolaires du secteur 2 sont réalisés et révèlent :

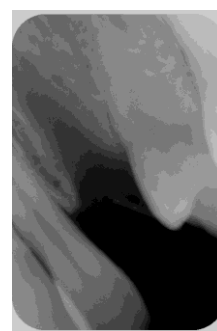
- Une calcification du système canalaire et un élargissement ligamentaire de 21
- Un élargissement ligamentaire de 22
- L'alvéole de 23 vacante de son organe dentaire avec la présence d'un débris radiculaire issu du choc.
- Un très léger élargissement ligamentaire de 24.



Radiographie 1 : Calcification de 21



Radiographie 2 : Élargissement ligamentaire de 22 et alvéole de 23 vide.



Radiographie 3 : Léger élargissement ligamentaire de 24

#### **d. Diagnostic et traitement d'urgence**

En regard des informations disponibles et des résultats des différents tests réalisés sur Madame (x), il est ainsi possible de diagnostiquer :

- Une luxation de 21 ainsi qu'une calcification consécutive au traumatisme précédemment subi.
- Une subluxation de 22 associée à un syndrome pulpaire.
- Une expulsion de 23
- Une contusion de 24 associée à une sidération pulpaire.

Compte tenu de cette analyse, un traitement d'urgence est entamé avec un nettoyage des plaies péribuccales et endobuccales au sérum physiologique.

Une anesthésie para apicale à base d'articaine adrénalinée à 1/200 000 est réalisée au niveau du vestibule de 23 ainsi qu'en palatin. Le fragment restant est alors extrait et un nettoyage alvéolaire est effectué à l'aide d'une curette de Lucas. L'alvéole correctement curetée est ensuite comprimée avec une compresse stérile afin d'obtenir une hémostase. Enfin, un point de suture en O est réalisé et une seconde hémostase est de nouveau pratiquée.

Une contention palatine est également mise en place à l'aide d'un fil orthodontique souple dans le but de réduire la mobilité des dents traumatisées de sorte à ce qu'elle redevienne physiologique. Appliquée sur les dents 12 à 24, elle est laissée en place 10 jours.

Un certificat médical initial est alors rédigé et remis à la patiente pour servir et faire valoir ce que de droit.

Aussi, une prescription de paracétamol et de bain de bouche à la chlorhexidine 0,12% est réalisée et remise à la patiente selon la posologie suivante :

- PARACÉTAMOL, comprimé, 1g, QSP 4 jours  
Prendre un comprimé toutes les 6 heures en cas de douleurs sans dépasser 4 grammes par jour.
- ÉLUDRIL, flacon, 90ml QSP 7 jours  
Diluer 15ml dans ½ verre d'eau et réaliser un bain de bouche après chaque repas à partir du lendemain de l'intervention puis durant une semaine.

Enfin, les conseils post-opératoires sont expliqués à la patiente :

- Ne pas cracher/rincer abondamment le site
- Ne pas fumer durant 48h au minimum
- Ne pas consommer d'alcool durant 48h au minimum
- Privilégier la nourriture froide et molle.

### e. Temporisation

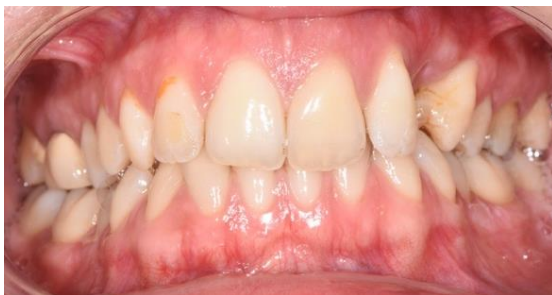La dent n°23 étant perdue, il est décidé de réaliser une Prothèse Amovible Partielle (PAP) transitoire assurant le remplacement de cette canine le temps d'obtenir une cicatrisation ostéo-muqueuse complète. En sus de restituer une esthétique approximative, elle permettra de rétablir en partie les fonctions masticatoires dévolues à cette dent. De plus, elle évitera les déplacements parasites des dents adjacentes et antagonistes (version, mésialisation, distalisation, égression).

Pour ce faire, deux empreintes à l'alginat sont réalisées au maxillaire et à la mandibule après cicatrisation muqueuse du site de 23 et retrait du point de suture.

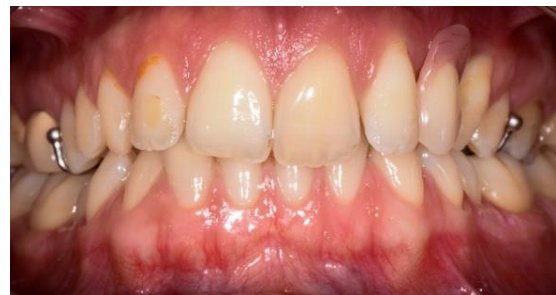L'occlusion de la patiente étant parfaitement stable, elle est facilement restituable à partir de modèles en plâtre. L'étape d'enregistrement de la Relation Inter-Maxillaire (RIM) à partir de maquettes d'occlusion est ainsi remplacée par un enregistrement du RIM à l'aide d'une résine type Luxabite® dans la séance.

La teinte est ensuite relevée à l'aide d'un teintier SPE Vivodent® à la lumière du jour puis l'ensemble des informations précédentes est envoyé au laboratoire de prothèse en vue de la réalisation de la PAP.

La semaine suivant la phase d'empreinte, la patiente revient au cabinet où la prothèse transitoire est alors essayée puis ajustée/resserrée au niveau des crochets. L'occlusion vérifiée, Madame (x) peut alors repartir avec sa PAP qu'elle portera durant la phase de cicatrisation osseuse consécutive à l'extraction de 23, soit durant trois mois.



Photographie 14 : Situation à J+7 du traumatisme



Photographie 15 : Remise de la PAP transitoire

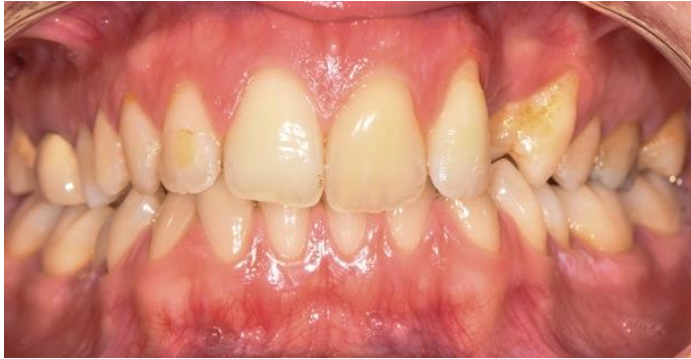(Crédit photos : Dr Louis HUAULT)

## 2- Choix thérapeutique et objectifs interventionnels

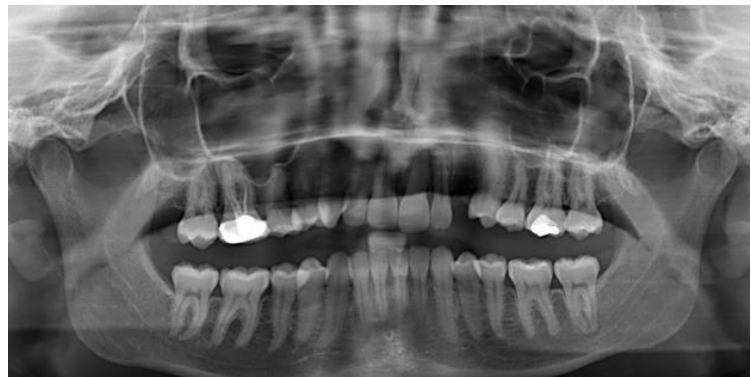### a. Choix de la thérapeutique

Afin de suivre l'état buccodentaire de la patiente, une réévaluation est effectuée à un mois post traumatisme. Les dents 22 et 24 faisant l'objet d'une certaine réserve quant à leur pronostic, de nouveaux tests de sensibilité au froid sont réalisés. Ceux-ci révèlent alors les mêmes réponses positive exacerbée de 22 et négative de 24. Il est donc décidé de réaliser le traitement endodontique de ces dents avant toute manifestation infectieuse.

De même, après trois mois de temporisation/cicatrisation, la patiente se présente de nouveau au cabinet. La situation endobuccale est alors analysée et présentée à travers la photographie et la radio panoramique suivantes :



Photographie 16 : Situation à J+ 3mois du traumatisme



Radiographie 4 : Panoramique dentaire

(Crédit photo : Dr Louis HUAULT)

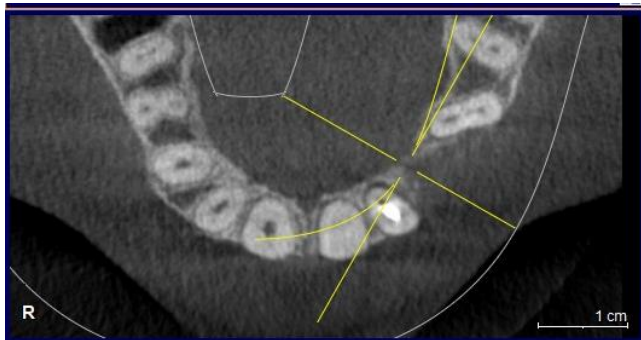
Ainsi est-il mis en avant une hygiène buccodentaire manifestement non maîtrisée et perfectible. La présence de plaque dentaire au niveau des collets et des faces proximales des dents est accompagnée de la présence de taches attribuables au tabac. À ceci s'ajoute des restes de colle orthodontique pourvoyeuse de colorations disgracieuses. Outre une motivation à l'hygiène, il est aussi question d'inciter la patiente à arrêter de fumer.

En ce qui concerne le site d'extraction, il est mis en avant la présence d'un défaut ostéo-muqueux de classe I à l'origine d'une concavité en lieu et place de la canine perdue. La composante de cette lacune étant horizontale, il existe un bon pronostic de succès thérapeutique en ce qui concerne l'aménagement tissulaire qui en découle.

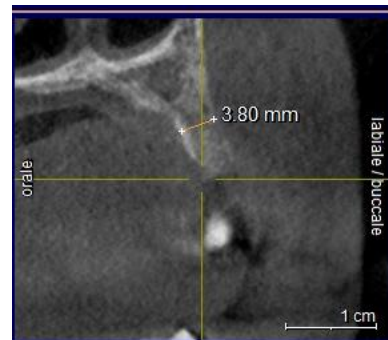Les différents choix thérapeutiques sont alors exposés à la patiente, notamment les solutions implantoportées ou encore les prothèses fixées.

De prime abord intéressée par les prothèses implantoportées, un CBCT est réalisé sur Madame (x) afin d'analyser le volume osseux disponible en site de 23. Celui-ci étant manifestement insuffisant, il est expliqué à la patiente la nécessité d'une greffe osseuse préalable à la pose d'implants ainsi que les différents temps de cicatrisation incompressibles qui en découlent.

Madame (x) présentant des impératifs personnels et souhaitant avoir une solution fixe rapidement, le choix du bridge dento porté conventionnel en zircone stratifiée associé à un aménagement tissulaire préalable est retenu.



Radiographie 5 : Vue axiale du volume osseux disponible



Radiographie 6 : Vue transversale du volume osseux disponible

Le choix du bridge conventionnel en comparaison d'un bridge collé peut s'expliquer par la fragilisation des dents 22 et 24 induite par les futurs traitements endodontiques, mais surtout par la difficulté de remplacer une canine (et donc la fonction de diduction) en prenant appui sur la moindre surface de collage offerte par l'incisive latérale ou encore la prémolaire. Les excellentes propriétés mécaniques de la zircone offriront en outre au bridge toute la résistance nécessaire à la réalisation d'une telle fonction de façon pérenne.

Ainsi, lorsqu'il s'agit de remplacer des dents absentes par prothèse fixée en présence d'un défaut ostéo-muqueux de classe I, de bons résultats peuvent être obtenus grâce à l'apport de chirurgie plastique parodontale. En effet, l'utilisation concomitante d'une greffe de tissu conjonctif en enveloppe pour augmenter l'épaisseur de tissus mous bordant la prothèse permet d'offrir un résultat naturel en terme d'intégration esthétique et fonctionnelle (2).

Et pour cause, la technique de l'enveloppe modifiée rend possible en une séance la reconstruction de la crête alvéolaire ainsi que le modelage des tissus autour de l'intermédiaire du bridge provisoire. De plus, le temps opératoire de la thérapeutique peut être réduit par le positionnement et la mise en forme du pontique directement après la chirurgie. À ce titre, le modelage des tissus mous bordant la prothèse est réalisé très rapidement.

## **b. Rétablir les fonctions**

L'un des objectifs fondamentaux du remplacement d'une ou de plusieurs dents est le rétablissement des fonctions auxquelles elle(s) est (sont) dévolue(s). En effet, la restitution d'une occlusion stable et équilibrée est garante d'un succès thérapeutique à long terme, tant au niveau du mécanisme des cycles masticatoires qu'au confort retrouvé par le patient.

L'occlusion dentaire peut ainsi se définir par l'ensemble des états possibles d'affrontements réciproques de deux arcades dentaires. À ce titre, il est possible de distinguer l'occlusion statique et l'occlusion dynamique (65).

L'ensemble des dents présentes sur arcade assure une ou plusieurs fonctions spécifiques contribuant au bon fonctionnement de l'appareil manducateur. L'incisive latérale 22, la canine 23 et la première prémolaire maxillaire 24 impliquées dans le cas de Madame (x) ne dérogent pas à la règle. En effet, en termes de fonction statique, ces dents assurent le calage et le centrage. S'agissant de l'occlusion dynamique, elles font partie intégrante du guide antérieur à travers la propulsion/rétropulsion, la diduction, et la protrusion (65,66).

En termes d'occlusion statique, l'intercuspidie maximale (OIM) assure la fonction de calage caractérisée par un nombre suffisant de contacts en opposition pour créer la stabilité. Cette stabilité concerne à la fois la position de chaque dent et la position mandibulaire, et génère une facilitation neuromusculaire. La fonction de centrage quant à elle a pour but de placer la mandibule en position orthopédique non contraignante sur le plan musculo-articulaire. Enfin, la fonction de guidage, comme son nom l'indique, guide et facilite les mouvements mandibulaires grâce à des contacts ponctuels et répétitifs (65).

Concernant le guide antérieur, il est possible de distinguer le guide vers l'avant (propulsion/rétropulsion) pris en charge par les crêtes proximales des incisives maxillaires et les crêtes distales des canines maxillaires. Idéalement, il entraîne une désocclusion postérieure immédiate. Le guide canin crée en diduction une désocclusion par une prise en charge du mouvement sur le pan mésial de l'arête médiane de la canine maxillaire en classe 1 d'Angle : c'est la fonction canine pure. Enfin, le guide vers l'arrière (protrusion) est pris en charge par la première prémolaire maxillaire au niveau du pan mésial de la cuspide linguale et constitue un véritable guide anti-rétrusif.

Finalement, chacune des dents impliquées dans le cas de Madame (x) joue un rôle qui lui est bien précis et qui, dans des conditions physiologiques, participe à l'homéostasie du système manducateur.

Il est ainsi relativement aisé de comprendre l'importance du rétablissement de l'ensemble des fonctions dévolues aux dents 22, 23 et 24 lors de la conception prothétique. La réalisation d'un bridge conventionnel honorant chacune des spécificités des dents qu'il remplace ne peut relever d'approximations et nécessite donc une analyse rigoureuse du cas clinique via l'outil qu'est l'articulateur.

La prise en charge de la diduction ne pouvant se faire via la canine du bridge pour des raisons mécaniques évidentes, il est ainsi prévu de rétablir le guide vers le voté par le biais d'une fonction de groupe.

### **c. Rétablir l'esthétique**

Bien que le rétablissement des fonctions soit l'objectif prioritaire de toute restauration prothétique, la restitution de l'esthétique est aussi un critère important, notamment lorsqu'il s'agit de restaurations antérieures.

Le résultat esthétique d'une prothèse fixée dépend ainsi de l'esthétique dite « blanche » (forme, texture, brillance, couleur et autres propriétés photo-optiques du matériau) mais aussi, avec une importance équivalente sinon supérieure, de l'esthétique dite « rose » attenante aux tissus parodontaux et, plus encore, sur l'illusion de la présence d'une dent naturelle (28).



En effet, les tissus mous entourant les dents sont une composante essentielle de l'esthétique du sourire. À ce titre, l'établissement d'un plan de traitement doit prendre en compte certains paramètres tels que le visage dans sa globalité, le sourire, l'apparence des dents, l'apparence de la gencive etc... afin de créer et/ou restaurer l'harmonie dentofaciale. De ce fait, il est important de réaliser des photographies de toute la face lors d'une analyse de cas (2).

Certains outils ont aussi été développés afin d'évaluer de façon reproductible l'aspect esthétique des tissus mous et des tissus durs des restaurations prothétiques. Il s'agit du Pink Esthetic Score (PES) développé par *Fürhauser et coll.* (67) et du White Esthetic Score (WES) mis au point par *Belser et coll.* (68).

Ces indicateurs permettent d'étudier de manière objective les critères esthétiques jugés primordiaux dans les thérapeutiques prothétiques. Réalisées en clinique ou sur wax-up de laboratoire, les analyses de ces différents paramètres permettent de tirer d'éventuelles conclusions sur le caractère acceptable d'une restauration prothétique d'un point de vue esthétique.

Pour ce faire, le **PES** prend en compte sept variables que sont : la papille mésiale ; la papille distale ; le niveau de la gencive marginale ; le contour des tissus marginaux ; le contour du procès alvéolaire ; la couleur des tissus mous et la texture des tissus mous.

Chaque variable est évaluée avec un score de 2-1-0, 2 étant le meilleur et 0 étant le score le plus faible. Les papilles mésiale et distale sont-elles évaluées en termes de complétude, l'incomplétude ou d'absence. Les autres variables sont évaluées par comparaison avec une dent de référence ou une dent voisine. Ainsi, dans le cas d'une restauration optimale, un PES total maximum de 14 est atteint (67).

En ce qui concerne le **WES**, cinq variables sont étudiées à savoir : la forme de la dent ; le volume de la dent ; la couleur ; la texture et la translucidité. Les cinq paramètres sont ainsi évalués par comparaison directe avec la dent de référence naturelle, controlatérale, en estimant le degré de concordance ou de discordance éventuelle. Un score de 2, 1 ou 0 est attribué aux cinq paramètres. Ainsi, dans le cas d'une restauration optimale, un WES total maximum de 10 est atteint (68).

Ainsi est-il possible de réaliser une étude complète du caractère esthétique de restaurations prothétiques qui, outre le fait d'apporter une analyse critique du rendu final, autorise une certaine projection thérapeutique avec les modifications qu'elle nécessite. De fait, il est tout à fait envisageable de prévoir une thérapeutique qui répond aussi bien aux exigences fonctionnelles qu'aux critères esthétiques requis pour parler de succès thérapeutique en secteur antérieur.

## 3- Approche thérapeutique

### a. Motivation à l'hygiène

L'hygiène bucco-dentaire du patient fait partie des principes fondamentaux de la prophylaxie parodontale. Elle soutient à long terme le traitement et joue un rôle prépondérant dans la longévité du résultat, tant sur le plan de la santé parodontale que de la stabilité esthétique et fonctionnelle des prothèses (69).

La réussite d'une chirurgie plastique parodontale dépend en effet de la capacité du patient à éliminer correctement la plaque dentaire. Si les techniques d'hygiène orale ne sont pas maîtrisées, elles doivent être auparavant évaluées, corrigées et motivées.

L'hygiène bucco-dentaire pratiquée par le patient est la première étape de la réduction de la quantité de plaque et des micro-organismes dans toute la région buccale. Bien qu'il n'existe pas de méthode d'hygiène dentaire universelle, il est communément admis le rôle important de la brosse à dents (électrique ou manuelle) en association avec un dentifrice fluoré à 1450 ppm dans l'élimination de la plaque dentaire.

Cependant, les brosses n'atteignent que les faces vestibulaires, palatines/linguales et occlusales des dents. Des dispositifs qui assurent le nettoyage des sites proximaux et interdentaires tels que le fil de soie ou encore les brossettes interdentaires doivent ainsi être utilisés en complément.

L'Union Française pour la Santé Bucco-Dentaire (UFSBD) recommande aujourd'hui deux brossages par jour (matin et soir) pendant deux minutes ainsi que le passage de brossettes et la réalisation d'un bain de bouche sans alcool après chaque repas.

Les manœuvres d'hygiène et leur importance dans la réussite du traitement sont ainsi expliquées à la patiente. La méthode de brossage manuel est alors instruite selon la technique modifiée de Stillman (méthode du rouleau) : la brosse inclinée à 45° balayant la gencive puis la dent avec un mouvement circulaire ou vibratoire.

Aussi le révélateur de plaque peut-il se révéler d'une grande aide lors du nettoyage afin de visionner les zones où demeure encore la plaque après brossage. À ce titre, il permet de parfaire le nettoyage.

Enfin, compte tenu du préjudice attribuable au tabac concernant la chirurgie plastique parodontale, il a été demandé à Madame (x) d'arrêter de fumer et ce afin de garantir un résultat thérapeutique optimal.

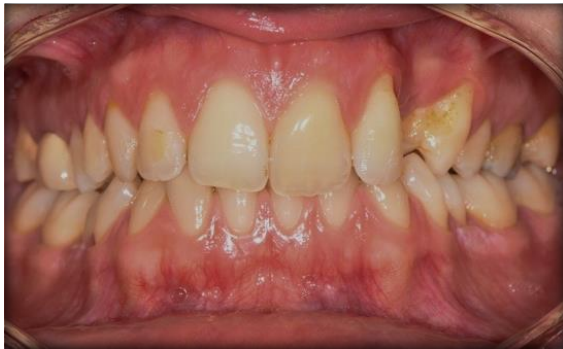### b. Assainissement parodontal

Si les techniques d'hygiène bucco-dentaire personnelles sont correctement réalisées, une thérapeutique professionnelle reste parallèlement nécessaire afin d'obtenir un environnement buccal aussi sain que possible.

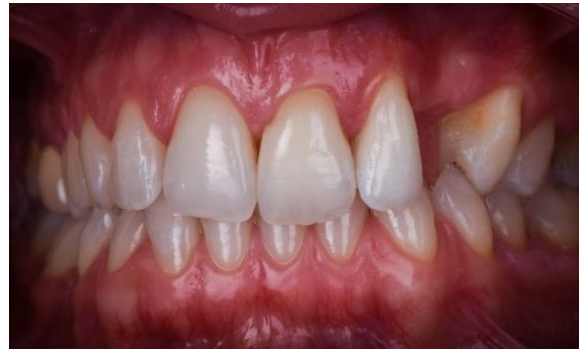Aussi un nettoyage dentaire professionnel permettra d'éliminer les niches de rétention de plaque et de bactéries. Outre la réalisation d'un détartrage, ce sont les obturations débordantes, les petites odontoplasties ou encore les premières corrections occlusales qui sont souvent réalisées « les unes à la suite des autres » au cours des mêmes séances.

Le traitement traditionnel non chirurgical a donc pour but d'éliminer les micro-organismes et d'assainir les dents en restaurant une surface propre, lisse et biocompatible tout en éliminant les tissus pathologiques et éventuellement infectés.

Un détartrage supra et sous gingival est donc réalisé sur Madame (x) à l'aide d'inserts ultrasonores suivi d'un polissage. Après quoi, il a été demandé à la patiente de réaliser des bains de bouches à la chlorhexidine 0,12 % pendant une semaine à raison de trois fois par jour durant une minute puis de poursuivre avec du bain de bouche type Listerine® à long terme.



Photographie 17 : Situation avant motivation à l'hygiène et assainissement parodontal



Photographie 18 : Situation après motivation à l'hygiène et assainissement parodontal.

(Crédit photos : Dr Louis HUAULT)

### **c. Traitements endodontiques**

Une fois la patiente motivée et les techniques d'hygiène maîtrisées, les traitements endodontiques des dents 22 et 24 sont réalisés. En effet, l'incisive latérale présentant un syndrome pulpaire persistant et la sensibilité de la prémolaire étant négative, il a été décidé de procéder à la dépulpation de ces dents et de la préparation de leur système canalaire en vue de leur ampliation puis de leur obturation.

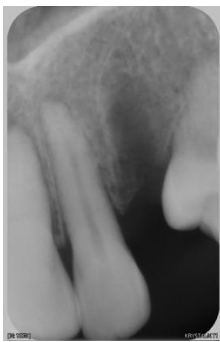Les buts essentiels du traitement endodontique consistent ainsi en l'élimination du contenu organique du système canalaire et à la mise en forme du canal en respectant sa forme originelle et ses limites. De ce fait, une obturation des plus hermétiques est possiblement réalisable à l'aide d'un matériau stable (69).

L'anatomie des dents 22 et 24 est ainsi examinée à l'aide d'une radiographie préopératoire. Pour chaque dent, le traitement sera identique. Après anesthésie para apicale (articaine adrénalinée 1/200 000) et mise en place du champ opératoire, la cavité d'accès de la dent à traiter est réalisée à l'aide d'une fraise boule diamantée puis d'une fraise type Endo Z portant l'avantage d'avoir une extrémité non travaillante.

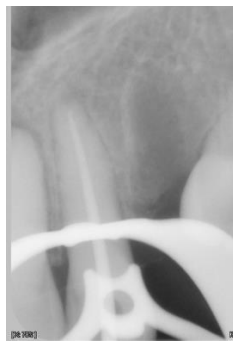Dès ce stade, l'irrigation du système canalaire à l'aide d'une solution d'hypochlorite de sodium (NaClO) 2,5% est initié grâce à une seringue avec aiguille à ouverture latérale. Un cathétérisme manuel est réalisé avec des limes endodontiques de diamètre croissant afin d'obtenir des renseignements sur la forme, le volume, la longueur et le diamètre du (des) canal (aux).

L'éviction du contenu canalaire et la mise en forme de ceux-ci constituent la suite du traitement opératoire. Les clés du succès de cette étape résident dans l'association chimiomécanique irrigation-instrumentation, améliorée par l'utilisation d'ondes ultrasonores.

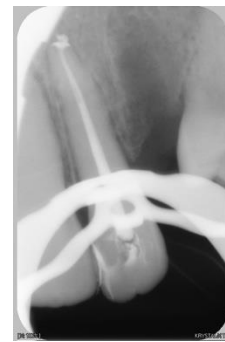Enfin, le(s) canal(aux) assaini(s) et mis en forme est (sont) désinfecté(s) à l'aide d'une solution d'acide éthylène diamine tétra acétique (EDTA) 17% durant une minute, rincé(s) au sérum physiologique puis nettoyé(s) au NaClO. Lorsqu'il(s) est (sont) séché(s) à l'aide de pointe en papier, l'étape d'obturation est réalisée à l'aide d'un cône de gutta-percha et de ciment de scellement. Une radio post opératoire est alors effectuée afin de contrôler la qualité du traitement endodontique.



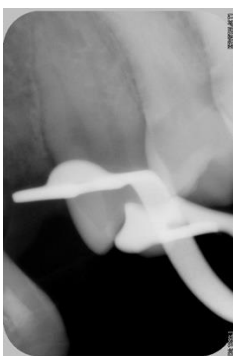Radiographie 7 : Situation préopératoire de 22.



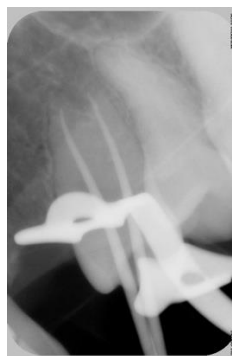Radiographie 8 : Situation péri-interventionnelle



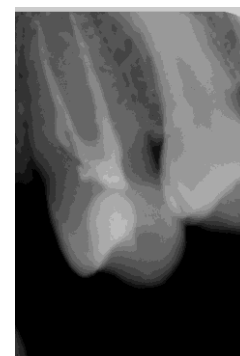
Radiographie 9 : Situation post-interventionnelle.



Radiographie 10 : Situation préopératoire de 24



Radiographie 11 : Situation péri-interventionnelle



Radiographie 12 : Situation post-interventionnelle.

## 4- Instruments microchirurgicaux

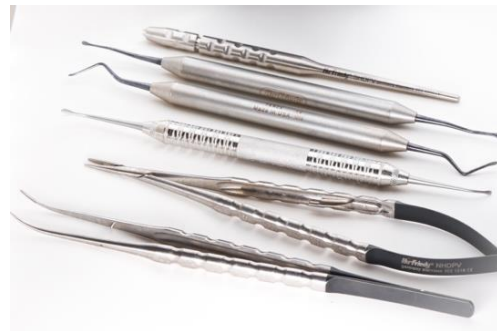La chirurgie mucogingivale impose un maniement très précis des instruments chirurgicaux, notamment lors des approches minimalement invasives.

De ce fait, ces instruments doivent être assez longs (18 cm au moins) et avoir un manche arrondi, qui ne glisse pas, afin d'assurer une rotation sécurisée entre les doigts et un contrôle moteur optimal par le pouce, l'index et le majeur. Une telle configuration assure la réalisation de mouvements précis et coordonnés (2).

Les instruments de microchirurgie sont proches de ceux de la chirurgie parodontale conventionnelle. Bien que plus fins et plus petits, ils sont suffisamment robustes pour être utilisés efficacement sur les tissus parodontaux.

Ainsi est-il possible de trouver au sein d'une cassette de microchirurgie les instruments suivants :

- le porte-lame microchirurgical
- la précelle microchirurgicale
- la pince porte aiguille microchirurgicale
- le décolleur de papilles
- les ciseaux microchirurgicaux
- les instruments de tunnelisation (2,3).



Photographie 19 : Instruments microchirurgicaux Hu-Friedy

Le manche du porte-lame microchirurgical doit être arrondi afin d'optimiser la précision des gestes du praticien. La microlame qui y est associée a l'avantage de posséder des extrémités arrondies qui coupent dans toutes les directions. Cette spécificité permet de réaliser des incisions intrasulculaires précises et d'avoir accès aux zones délicates à atteindre que sont les espaces interdentaires.

La précelle microchirurgicale est l'instrument le plus utilisé en microchirurgie. Disponibles en différentes tailles et différentes formes, elles possèdent des mors plats leur permettant de serrer les nœuds des fils de suture très fins sans les endommager en les saisissant.



Photographie 20 : Précelle microchirurgicale

La pince porte aiguille microchirurgicale doit être utilisée pour saisir les aiguilles fines voire très fines. Suffisamment élancée pour atteindre les zones interdentaires, elle possède des mors plats permettant à son utilisateur de contrôler le serrage des nœuds sans endommager le fil. Aussi possède-t-elle un verrouillage assurant la saisie de l'aiguille en toute sécurité.

(Crédit photos : Dr Louis HUAULT)

Le décolleur de papilles est un micro-décolleur utilisé pour l'élévation des lambeaux. Il est conçu pour la réalisation de dissections fines atraumatiques des structures tissulaires notamment dans la région interdentaire.

Les ciseaux microchirurgicaux à lames courbes sont utilisés pour couper les sutures et parfois pour effectuer une découpe contrôlée des tissus mous. Ils possèdent des poignées facilitant les mouvements de rotation.

Les instruments de tunnelisation sont spécialement conçus pour effectuer des techniques avancées de chirurgie. Utilisés dans l'approche de tunnelisation et plus généralement pour le décollement de lambeaux fins, ils ont pour objectif de diminuer le risque de perforation lors de la dissection muco-périostée.



Photographie 21 : Instrument de tunnelisation

Légèrement courbés, ils présentent à leurs extrémités deux grandes lames en forme de plaques dont l'une des faces, aiguisée, s'utilise contre le périoste ou l'os ; et l'autre face, mousse, s'utilise contre les tissus mous.

(Crédit photo : Dr Louis HUAULT)

## 5- Protocole chirurgical

### a. Préparation préopératoire immédiate

Le jour de l'opération, la salle est préparée en amont (aération, nettoyage, désinfection, etc...) et l'ensemble du matériel nécessaire à l'intervention est disposé.

Madame (x) entre dans la salle de soins puis se débarrasse de ses vêtements inconfortables et/ou constrictifs et s'installe au fauteuil. Ce-dernier est alors ajusté à la position correcte de l'opérateur.

Avant de se laver chirurgicalement les mains, le chirurgien-dentiste et l'assistant(e) se couvrent les cheveux, mettent un masque chirurgical et positionnent leurs loupes et/ou lunettes de protection.

Les mains lavées, elles sont séchées à l'aide d'une serviette jetable stérile puis désinfectées avec une solution hydro-alcoolique. Une fois séchées et nettoyées, la casaque et les gants stériles sont enfilés puis le matériel est installé. La procédure chirurgicale peut alors débuter.

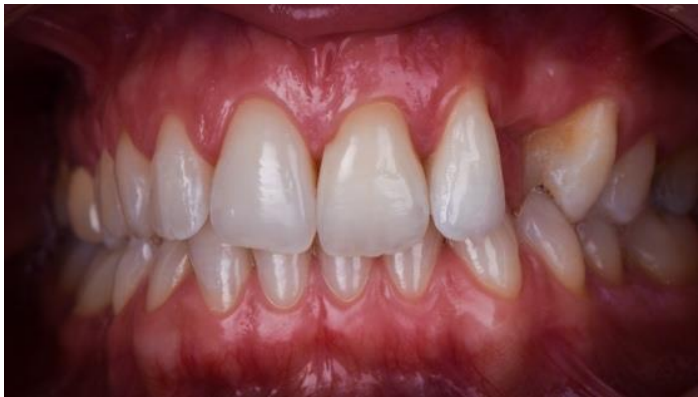Dans un premier temps, un champ stérile couvrant complètement la patiente jusqu'à la région péri-orale est installé. Les tissus péri-oraux et intra-oraux de l'intéressée sont ensuite badigeonnés d'une solution de chlorhexidine à 0,1% pendant environ 30 secondes afin d'obtenir une réduction optimale de la flore résidente et transitoire (2).

## **b. Phase chirurgico-prothétique**

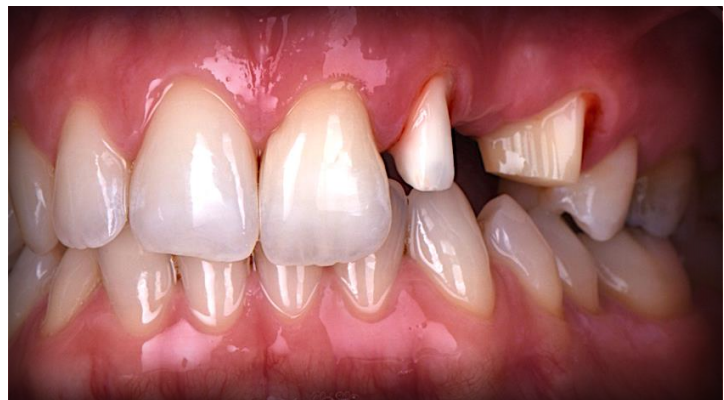Après la réalisation d'une anesthésie para-apicale (articaine adrénalinée 1/200 000) en regard des dents 22 et 24, la préparation périphérique pour bridge de ces-dernières est entamée à l'aide d'une fraise bague verte montée sur turbine. Autant que possible, elle se fait en respectant les principes de préparation selon des axes dentaires parallèles et ce, afin de permettre une insertion tout à fait passive du bridge.

Afin de vérifier l'axe d'insertion de la future prothèse fixée et pour appréhender la mise de dépouille qui en découle, le praticien se sert de son miroir et utilise la vision monoculaire pour regarder la préparation de 24. À ce stade, il doit voir toute la limite périphérique ainsi que la préparation axiale de cette dent. Puis il fait une translation du miroir vers 22 et regarde s'il perçoit l'intégralité de la préparation de celle-ci. Lorsque c'est le cas, les préparations sont jugées correctes car établies selon un axe parallèle propice à la mise en place du bridge. Si ce n'est pas le cas, elles sont reprises pour y arriver.

Les préparations ainsi vérifiées sont ensuite polies à l'aide d'une fraise diamantée bague rouge, puis la procédure chirurgicale à proprement parlé peut débuter.



Photographie 22 : Situation avant préparation périphériques



Photographie 23 : Dents 22 et 24 préparées

(Crédit photos : Dr Louis HUAULT)

Le site receveur est préparé dans un premier temps. Durant l'intervention, ce-dernier sera irrigué de façon abondante et quasiment continue avec du sérum physiologique.

Après avoir réalisé un rappel anesthésique (articaïne adrénalinée 1/100 000), une incision crestale profonde de 1 à 2 mm est réalisée à l'aide d'une microlame chirurgicale entre les dents 22 et 24.

La préparation du tunnel peut alors débuter à l'aide des dissecteurs mis au point par *Zuhr et al.* Ces instruments de tunnelisation garantissent la réalisation d'une dissection muco-périostée s'étendant au-delà de la ligne mucogingivale. Et pour cause, au niveau muqueux, les insertions musculaires sont sectionnées avec un couteau gingival glissé à l'intérieur du tunnel.

Ainsi la préparation du tunnel est-elle d'abord strictement gingivale, puis étendue à la muqueuse alvéolaire en direction apicale. Grâce à un mouvement de reptation et de balayage, les dissecteurs orientés parallèlement à la paroi vestibulaire permettent au praticien de créer une série de fins tunnels d'épaisseur partielle. Ceux-ci sont ensuite reliés entre eux dans le but de former une véritable enveloppe dont la mobilité permettra d'y insérer un greffon.

Les dimensions du site receveur sont ensuite relevées puis reproduites à l'aide d'un patron qui permettra de prélever un greffon adéquat. Une compresse humide est ensuite apposée sur le site donneur durant le prélèvement du greffon afin d'éviter une déshydratation.

Le site donneur est alors préparé. Le côté gauche du palais étant en partie anesthésié, il a été décidé de procéder au prélèvement d'un greffon épithélio-conjonctif sur cette même portion en zone postérieure.

Une anesthésie muqueuse est donc réalisée dans la zone de prélèvement située entre la face mésiale de la première prémolaire maxillaire et la face distale de la première molaire homolatérale.

Le patron étant positionné dans cette région du palais, il est possible de réaliser à une distance de 3mm des collets dentaires quatre incisions à l'aide d'une microlame positionnée perpendiculairement à la surface. Profondes de 2mm, ces incisions forment entre elles un rectangle qui sera disséqué en veillant à laisser le périoste sur l'os. Le greffon épithélio-conjonctif est alors collecté puis déposé sur une compresse stérile imbibée de sérum physiologique.

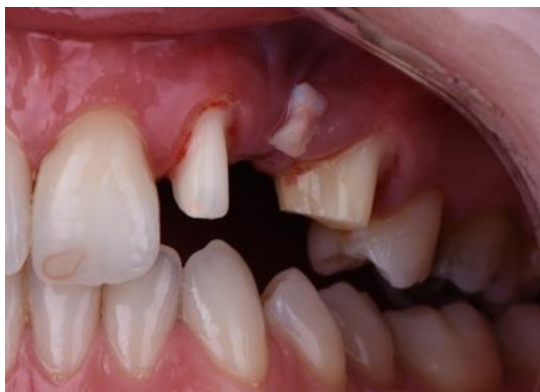Le temps extra-oral du tissu prélevé devant être le plus court possible, il est rapidement débarrassé de sa couche épithéliale à l'aide d'une microlame chirurgicale. À ce stade, il est primordial d'irriguer le greffon de façon abondante afin d'éviter sa déshydratation et donc une potentielle nécrose.

Aussi, afin de contrôler le saignement du site donneur, une gaze hémostatique résorbable type Surgicel® est positionnée au niveau de la zone de prélèvement qui sera ensuite suturée. Compte tenu des petites dimensions du greffons, le port d'une plaque palatine compressive ne fait pas l'objet d'une nécessité absolue.

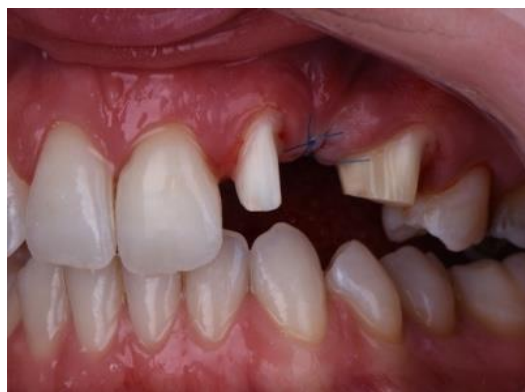Le greffon conjonctif est ensuite positionné au niveau du site receveur dans le tunnel précédemment créé. Il y est introduit à l'aide d'une précelle microchirurgicale de sorte à combler la concavité osseuse existante entre 22 et 24.



Une fois le greffon correctement positionné, les berges crestales sont suturées sans tension grâce à deux points en O à l'aide d'un fil de suture monofilament non résorbable. S'en suit une compression cutanée de quelques minutes puis la mise en place d'une poche de glace.



Photographie 24 : Greffon en site de 23

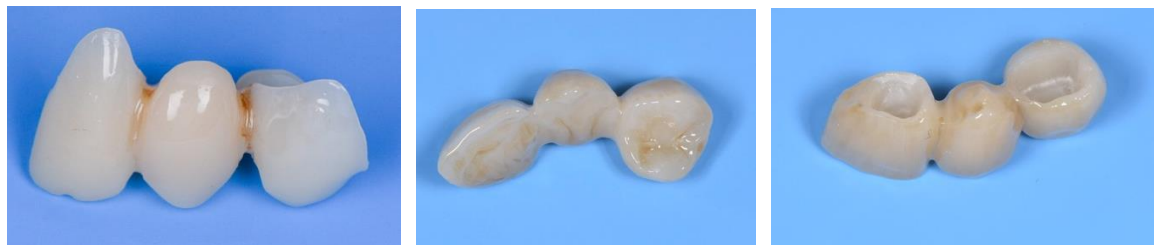

Photographie 25 : Sutures crestales

(Crédit photos : Dr Louis HUAULT)

### c. Phase transitoire

Une fois la procédure chirurgicale terminée, vient le temps de la phase transitoire. Celle-ci correspond à la mise en place d'un bridge provisoire de laboratoire issue d'une empreinte préalablement réalisée, celui-ci ayant l'avantage d'être parfaitement lisse et poli au niveau de son pontique ovoïde.



Photographies 26, 27 et 28 : Bridge provisoire de laboratoire (Crédit photos : Dr Louis HUAULT)

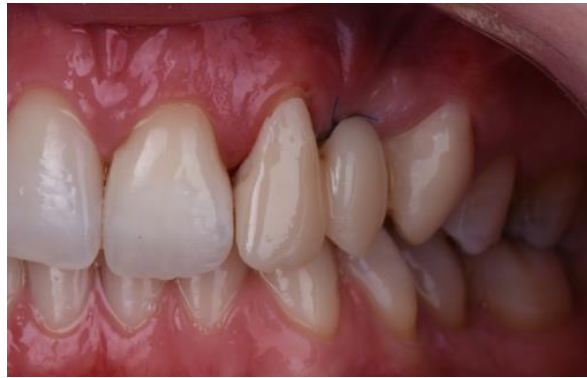L'idée est ici de gagner du volume tissulaire dans la zone endentée tout en guidant la cicatrisation autour du provisoire afin de créer l'illusion d'un festonnage gingival naturel (24). En effet, la mise en place immédiate de cette restauration provisoire contribue à l'obtention d'un profil d'émergence optimal de l'intermédiaire de bridge ainsi qu'une excellente relation prothético-labiale, offrant ainsi un résultat naturel.

Le modelage des tissus mous augmentés est ainsi obtenu par pression contrôlée du pontique sur la gencive. Sa forme ovoïde permet de créer un berceau cavitaire donnant l'impression que la dent émerge naturellement de la gencive. De plus, le greffon étant totalement localisé en vestibulaire de l'intermédiaire de bridge, il n'y a pas de risque de nécrose par compression du fait de l'œdème post-opératoire.

L'intermédiaire de bridge parfaitement positionné en regard de la gencive évite de fait un déplacement apical excessif des tissus reconstruits. L'avantage d'associer la greffe conjonctive

à la mise en place immédiate du provisoire de laboratoire réside ainsi dans la cicatrisation conduite par la conception prothétique.

La phase transitoire est une partie essentielle de la procédure de restauration indirecte, notamment pour les bridges conventionnels. Jusqu'à la mise en place de la restauration d'usage, le bridge provisoire doit ainsi remplir ses fonctions biologiques, mécaniques et esthétiques (70).



Photographie 29 : Mise en place du bridge provisoire

(Crédit photo : Dr Louis HUAULT)

Celui-ci est alors essayé puis rebasé à l'aide d'une résine auto polymérisable Tab 2000®. Un ciment de scellement temporaire type Temp Bond® est appliqué dans son intrados, puis la prothèse provisoire est mise en place sous légère pression occlusale. Les excès de ciments sont ensuite éliminés à l'aide d'une sonde affûtée et/ou les ultrasons, puis l'occlusion est vérifiée à l'aide d'un papier à articuler d'épaisseur 40 µm. Les contacts aberrants sont finalement repris puis le bridge est parfaitement poli avec des cupules en caoutchouc. Afin d'obtenir un résultat optimal, la restauration provisoire est portée durant huit semaines au minimum.

Cette restauration indirecte provisoire est ainsi conçue dans l'objectif de rétablir l'esthétique et la fonction pendant une période limitée avant d'être remplacée par une restauration définitive. De fait, elle permet de déterminer l'efficacité thérapeutique du plan de traitement établi ainsi que de valider la forme et la fonction de la restauration définitive prévue.

#### **d. Phase postopératoire**

La phase postopératoire a pour buts de fournir aux patient une médication adéquate ainsi que de leur donner l'ensemble des instructions et soins postopératoires assurant une cicatrisation optimale (2).

Ont ainsi été prescrits des médicaments à action analgésique, antiseptique ainsi que du matériel d'hygiène buccodentaire post-opératoire tels que :

- PARACETAMOL, comprimé, 1g  
Un comprimé à prendre toutes les six heures en cas de douleurs sans dépasser quatre grammes par jour, pendant quatre jours.
- HYALUGEL SPRAY  
À pulvériser sur la zone suturée jusqu'à dépose des points.
- ÉLUDRIL PERIO, flacon, 200ml  
Bain de bouche à réaliser trois fois par jour (après chaque repas) pendant une minute, à débiter 48h après l'intervention.
- ARNICA 15 CH  
Une dose par jour pendant deux jours.

- HELICRYSE  
Une à deux gouttes par jour à frictionner sur la joue (mélangées à de l'huile végétale, ne pas avaler).
- INAVA 7/100 000ième  
Après dépose des sutures, reprendre le brossage pendant quinze jours en utilisant la technique du rouleau.
- INAVA 15/100 000ième  
Quinze jours après la dépose des sutures, brosser pendant quinze jours en utilisant la technique du rouleau.

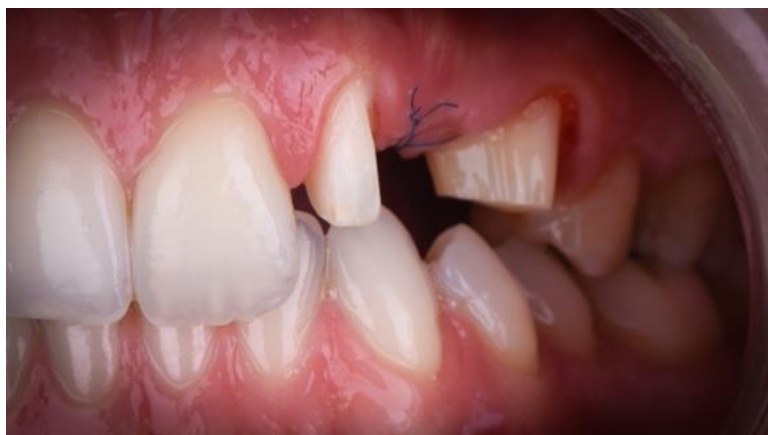Des mesures physiques ont en sus été recommandées, notamment l'application de glace dans la zone péri-orale afin de diminuer le gonflement.

Enfin, il a été demandé à Madame (x) de modifier son hygiène buccodentaire pendant la phase de cicatrisation. L'usage de brosse à dents (manuelle ou électrique) a été suspendu durant la semaine suivant l'intervention. À la place, un bain de bouche à la chlorhexidine 0,2% devait être réalisé 3 fois par jour pendant une minute, et ce 48h après l'intervention.

## 6- Évaluation post-opératoire à douze jours

Douze jours après l'intervention, la patiente revient au cabinet afin de retirer les points de sutures et contrôler le cours de la cicatrisation de la plaie.

Le bridge provisoire est ainsi déposé délicatement avec des ultra-sons et une pince à prothèse puis les dents préparées sont nettoyées. Les points en O peuvent alors être ôtés.



Photographie 30 : Situation à 12 jours postopératoire

(Crédit photo : Dr Louis HUAULT)

Les sutures étant déposées, il est possible de procéder à un nettoyage dentaire exhaustif à l'aide d'une cupule en caoutchouc et d'un gel à base de chlorhexidine. Réalisé à vitesse faible, il permet d'éliminer la plaque dentaire et les résidus alimentaires situés au niveau de la région chirurgicale (2). Le bridge provisoire est alors remis en place.

Le protocole de nettoyage postopératoire modifié est ensuite réexpliqué afin que la patiente continue de l'appliquer. Ce n'est que la semaine suivant l'intervention que le brossage à l'aide d'une brosse à dents extra-souple (INAVA 7/100 000ième) et un dentifrice à la chlorhexidine peut reprendre. Il est alors réalisé pendant deux semaines selon la technique modifiée de Stillman. Après ces deux semaines, une brosse à dents souple (INAVA 15/100 000ième) est utilisée durant quinze jours encore en association avec un dentifrice à la chlorhexidine.

Enfin, le site est réinspecté six semaines après l'intervention et un nettoyage supragingival de toutes les dents est réalisé. Les procédures d'hygiène normales peuvent reprendre à ce moment dans la plupart des cas avec une brosse à dents souple et un dentifrice normal.

## 7- Phase d'usage et suivi à six mois et un an

Après trois mois de cicatrisation et de temporisation, la phase d'usage peut être entamée. La patiente revient donc au cabinet afin de contrôler la parfaite intégration du tissu greffé et le comblement du défaut ostéo muqueux qui en découle. Aussi, le design du bridge provisoire ayant correctement guidé la cicatrisation, il en résulte une émergence optimale et naturelle du pontique à travers la gencive.

De prime abord, la teinte est relevée à l'aide d'un teintier céramique Vita 3D Master® en se basant sur les dents controlatérales encore présentes sur l'arcade. Réalisé en début d'intervention, cela permet d'éviter une éventuelle erreur d'appréciation relative à la déshydratation des dents.

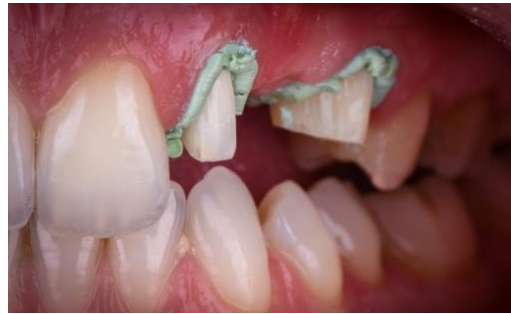Si l'alginate suffit comme matériau d'empreinte pour enregistrer l'arcade mandibulaire (antagoniste), les polyvinylsiloxanes se révèlent plus précis quant à l'enregistrement des surfaces dentaires préparées. De fait, il est décidé de réaliser l'empreinte maxillaire à l'aide de deux silicones de viscosité différentes mais rapprochées (*regular* et *putty*) selon la technique du double mélange.

Après retrait du provisoire et nettoyage des dents préparées, les empreintes pour le bridge d'usage sont réalisées. Pour ce faire, deux porte-empreintes du commerce sont essayés au maxillaire et à la mandibule puis enduis d'adhésif.

L'empreinte mandibulaire est réalisée dans un premier temps puis désinfectée et conditionnée en milieu humide afin d'éviter une dessiccation de l'alginate.

S'agissant de l'empreinte maxillaire, la situation juxta-gingivale des limites prothétiques impose l'utilisation d'une pâte de rétraction gingivale hémostatique type Expasyl®. Positionnée sur le pourtour des dents préparées, elle permet d'en enregistrer le profil d'émergence. En effet, l'ouverture du sulcus qui en découle permet ainsi au matériau d'empreinte d'accéder parfaitement aux limites prothétiques.

L'Expasyl<sup>®</sup> est ainsi laissé en place une à deux minutes puis retiré à l'aide d'un jet d'eau/air. Les surfaces dento-muqueuses sont ensuite rincées abondamment puis séchées avant l'injection du silicone *regular* via une seringue à élastomère sur l'ensemble de l'arcade. De façon concomitante, l'assistante dentaire malaxe le silicone *putty* puis le positionne dans le porte-empreinte. Ce dernier est alors inséré en bouche et laissé en place durant cinq minutes.



Photographie 31 : Mise en place d'Expasyl<sup>®</sup>

Après retrait de l'empreinte et contrôle du parfait enregistrement des limites, cette-dernière est désinfectée puis le bridge est rescellé.

Les deux empreintes sont ainsi envoyées chez le prothésiste en complément de la référence de la teinte et des photos associées. Il lui est ainsi demandé de réaliser un bridge trois éléments qui soit la réplique exacte du bridge provisoire. Confectionné en zircone stratifiée Catana<sup>®</sup>, il sera scellé au Panavia V5<sup>®</sup> une semaine après la prise d'empreinte.

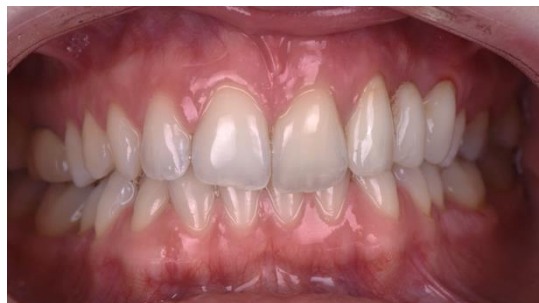La patiente est donc revue à sept jours pour la remise de la prothèse d'usage. À ce titre, le bridge est essayé en bouche après retrait du provisoire et nettoyage des surfaces dentaires. L'ajustage est examiné avec une sonde n°6 affûtée, les points de contacts sont vérifiés à l'aide d'un fil de soie, et l'occlusion est délicatement contrôlée avec du papier à articuler fin (40 µm).

L'ensemble des paramètres précédents étant validés, le bridge d'usage est décontaminé à l'hypochlorite de sodium puis dégraissé à l'alcool et séché. Afin d'éliminer aisément les excès de ciment lors de la procédure d'assemblage, des fils dentaires de soie sont noués au niveau de chacune des embrasures du bridges.

Les dents préparées sont alors isolées avec un champ opératoire (digue) puis sablées à l'alumine 27µm de sorte à créer des microrugosités favorables au scellement adhésif. Il en est de même pour le bridge dont l'intrados sera ensuite enduit de Clearfil Ceramic Primer Plus<sup>®</sup>. Dans un second temps, le Panavia V5 Tooth Primer<sup>®</sup> est appliqué sur les surfaces dentaires, suivi du Panavia V5<sup>®</sup>. Le bridge est alors positionné puis maintenu sous pression occlusale le temps de la prise du ciment.

Les excès sont ensuite éliminés grâce aux fils de soie et aux inserts US, puis l'occlusion vérifiée en statique et en dynamique est finalement validée.

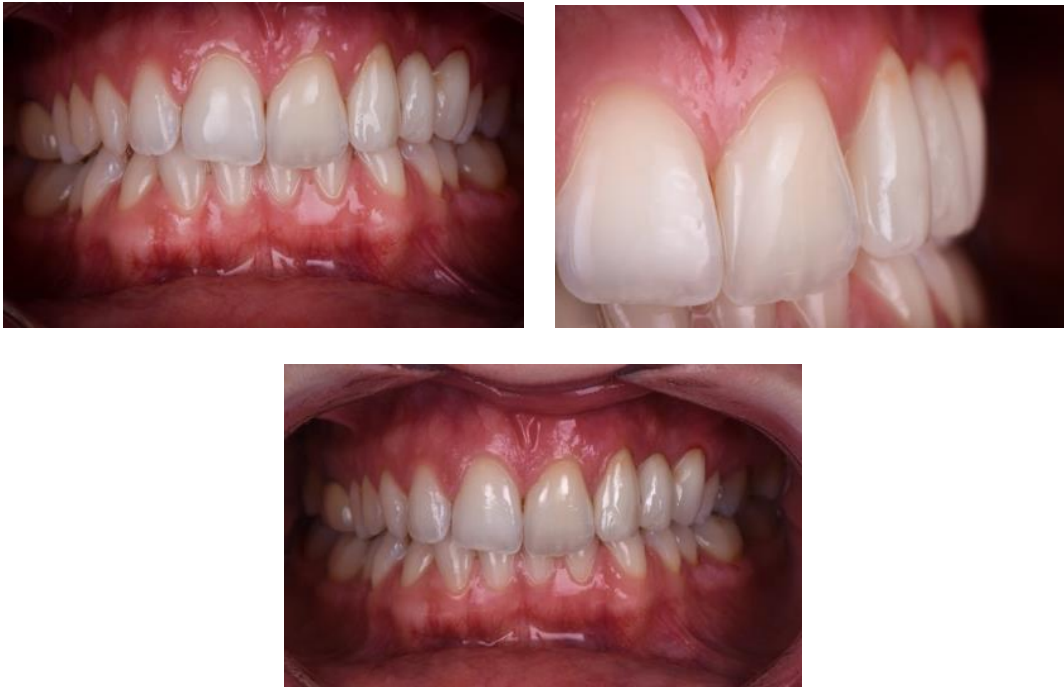Les mesures d'hygiène sont ainsi rappelées à Madame (x) en insistant notamment sur l'importance du passage des brossettes interdentaires et du fil de soie. Un contrôle est alors prévu la semaine d'après.



Photographie 32 : Mise en place du bridge d'usage

(Crédit photos : Dr Louis HUAULT)

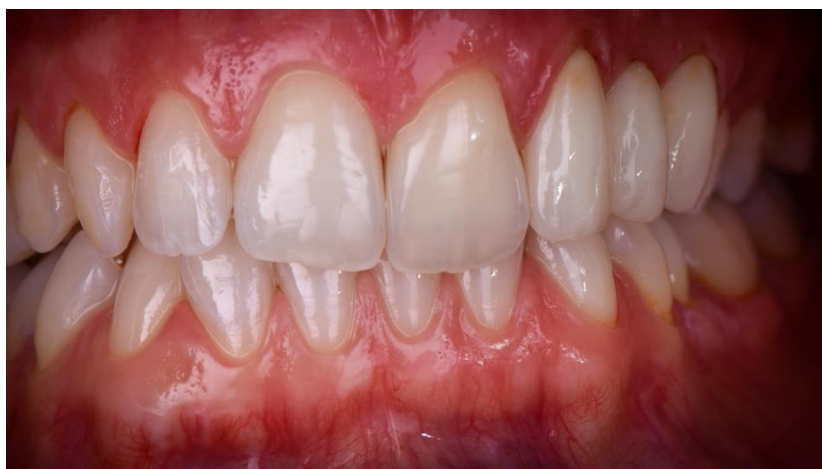Au rendez-vous de contrôle, la situation intra buccale est définie à travers les photographies suivantes :



Photographie 33, 34 et 35 : Situation à une semaine après la pose du bridge d'usage

Il est ainsi possible de constater une parfaite intégration esthétique et biologique du bridge d'usage. Le défaut ostéo muqueux préalablement existant est correctement comblé et permet de créer un volume tissulaire propice à une future formation de papilles interdentaires. Et pour cause, les expériences de *Van der Veldon* (4,71) tendent à démontrer une régénération papillaire progressive se faisant sur une période de trois ans au bout de laquelle un résultat esthétique peut être escompté.

Dans une démarche de suivi, la patiente est revue à six mois puis un an pour évaluer son état bucco-dentaire. Elle se présente alors avec la situation intra buccale suivante, mettant en évidence une intégration prothétique esthétiquement et biologiquement adéquate.



Photographie 36 : Situation à un an post-opératoire

(Crédit photos : Dr Louis HUAULT)

Il est ainsi possible de noter le résultat tout à fait naturel du bridge d'usage un an après la pose. De fait, l'intégration esthétique et biologique de l'artifice prothétique assure une parfaite relation entre « le rose et le blanc », c'est-à-dire entre les tissus durs et les tissus mous, et ce, grâce au maintien tissulaire du pontique apporté par la chirurgie mucogingivale. Les résultats escomptés ont finalement été obtenus et se sont maintenus dans le temps.

Il est néanmoins possible de mettre en lumière une légère inflammation gingivale en regard du bridge, celle-ci étant mise en évidence par un léger saignement après aéropolissage. De même, la ligne des collets apparaît quelque peu irrégulière car plus haute au niveau du secteur deux.

Malgré ces petites imperfections, la patiente est tout à fait satisfaite du travail réalisé, tant d'un point de vue fonctionnel qu'esthétique. Le bridge répondant à ses attentes ainsi qu'aux diverses sollicitations mécaniques quotidiennes sans encombre, elle peut de nouveau mastiquer, sourire et parler parfaitement normalement.

La chirurgie plastique parodontale minimalement invasive permet donc de préparer un traitement prothétique par épaissement du biotype parodontal originel et ce, en limitant les suites postopératoires. Elle offre des résultats esthétiques, fonctionnels et durables dans le temps.

### III. Discussion

#### 1- Bridge conventionnel contre bridge collé

La prothèse fixée dans le remplacement d'une ou de plusieurs dents absentes semble être une solution de choix lorsque les solutions orthodontiques et/ou implantaires ne sont pas envisageables. De nature conventionnelle ou collée, elle pose le difficile défi de l'intégration esthétique et fonctionnelle, notamment lorsqu'elle restitue des dents antérieures.

Les bridges conventionnels associés à une reconstruction chirurgicale de la crête édentée produisent d'excellents résultats. Forts d'un recul clinique de plusieurs dizaines d'années, ils garantissent des résultats esthétiques et fonctionnels prévisibles et ce, avec un très bon pronostic de succès à long terme (2,17). Leur mise en œuvre aisée et relativement rapide apporte des solutions pérennes dans le temps qui assurent de surcroît un excellent rendu en termes d'harmonie tissus mous/tissus durs.

Néanmoins, dans l'ère où le principe d'économie tissulaire s'impose comme véritable référence en odontologie, le coût tissulaire imposé par de tels artifices prothétiques cause défaut. Le sacrifice de tissus sains au profit de matériaux prothétiques ne peut se justifier que dans de rares cas et impose, autant que possible, le recours à des solutions plus conservatrices.

Les bridges collés apparaissent alors comme une alternative intéressante dans la mesure où leur préparation pelliculaire au sein de l'émail respecte au maximum l'intégrité des tissus dentaires. L'évolution et les améliorations grandissantes des procédures de collage en font une solution prothétique de choix mais imposent une mise en œuvre bien plus complexe que celle des bridges conventionnels (26).

Pour ces raisons, certaines études évoquent des résultats à long terme variables, les prothèses collées étant très techniques et opérateur-dépendantes. Il peut en effet en résulter le décollement partiel voire total d'une ailette, aboutissant à une accumulation de plaque dentaire et donc un risque accru de développer des caries secondaires (2). De plus, les zones de connexion des ailettes relativement fragiles font parfois l'objet de fractures. Une telle procédure oblige donc le praticien à sélectionner très spécifiquement les patients qui peuvent en bénéficier (occlusion, parafunctions) là où les bridges conventionnels voient leur utilisation quasiment universelle.

Cependant, l'évolution du design des bridges collés à deux ailettes vers un design à une ailette a engendré une nette amélioration de leur taux de survie, celui-ci passant de 67% sur 6 ans à 92% à 5ans (2). En sus de diminuer le risque de décollement, il en résulte une mise en œuvre accélérée et une préservation tissulaire optimale.

Les bridges conventionnels et collés offrent finalement tous deux la possibilité de restituer une ou plusieurs dents manquantes, chacun ayant ses spécificités et ses propriétés. Il convient donc au praticien d'analyser minutieusement la situation clinique qui lui est dressée afin de choisir en toutes connaissances de cause la solution prothétique la plus indiquée.



## 2- Approche tunnélisée contre lambeau tiré coronairement

Les approches de tunnelisation et de lambeau tiré coronairement sont deux techniques de chirurgie mucogingivale qui présentent à la fois des similitudes et des différences. Le choix d'une technique par rapport à une autre étant surtout le fait de préférences de l'opérateur, toutes deux convergent vers l'objectif de restituer et/ou maintenir un environnement parodontal sain.

Elles ont ainsi pour point commun le fait de partager une approche microchirurgicale qui, grâce à son caractère atraumatique, permet d'optimiser le processus cicatriciel pour un minimum de suites opératoires (2,32).

Par ailleurs, dans le design du tunnel, l'absence d'incisions verticales de décharge assure, comme dans le cas du tiré coronaire en enveloppe, le maintien du réseau vasculaire originel et donc un moindre risque de nécrose ou de séquelles cicatricielles (62).

Seulement, bien que ces techniques permettent une augmentation significative du volume tissulaire en termes de gencive kératinisée, elles admettent certaines divergences qui permettent de les distinguer.

En effet, bien qu'ayant connu quelques modifications sur son design, le lambeau tiré en direction coronaire admet à l'origine l'existence d'incisions verticales de décharge qui peuvent, en secteur antérieur, avoir des conséquences peu esthétiques. Si ces dernières permettent tout de même à l'opérateur d'avoir un accès visuel direct au site opératoire, il en résulte une rupture de la continuité vasculaire qui complique la cicatrisation de la plaie. De plus, *Zuccheli et al* (62) mettent en exergue le moindre gain de tissu kératinisé lorsque le lambeau admet ces incisions verticales par rapport au design en enveloppe de cette approche.

D'autre part, là où l'approche tunnélisée semble s'adapter à de nombreuses indications de plus en plus variées (19), le tiré coronaire s'utilise principalement pour le traitement des récessions gingivales. Néanmoins, il porte dans certains cas l'avantage de pouvoir se passer de greffon conjonctif alors que ce dernier est quasiment essentiel à toute approche tunnélisée.

Si la technique de *Zhur et coll* (19) attire de nombreux praticiens en quête de chirurgie mucogingivale, cette approche demeure délicate tant par la dextérité qu'elle requiert que par le manque de visibilité qu'elle impose. De plus, elle admet dans la quasi-totalité des cas l'existence de deux sites opératoires ce qui, en sus d'allonger le temps de procédure, entraîne l'augmentation des suites opératoires (2,19,48). À cela s'ajoute la minutieuse mise en place du greffon dans le tunnel, parfois compliquée par sa possible instabilité au sein des tissus.

Par ailleurs, la dissection du plan en épaisseur partielle comprend le risque de perforation du lambeau, moins susceptible d'arriver avec le tiré coronaire. En effet, bien qu'elle soit d'épaisseur partielle au niveau des papilles et donc sur une surface moins étendue, l'élévation du lambeau coronaire se fait en totale épaisseur jusqu'à la ligne mucogingivale.

Chaque approche contient ainsi ses avantages et ses inconvénients, lesquels orientent le chirurgien-dentiste vers la technique qui lui semble la plus appropriée et la plus adaptée à son exercice.

### 3- Greffon palatin contre greffon tubérositaire

Il existe deux principaux sites de prélèvement tissulaire dans le cas de greffes autologues mucogingivales. En effet, le palais ou encore les tubérosités maxillaires semblent être les zones privilégiées à partir desquelles les greffons conjonctifs sont collectés.

Bien qu'apportant des solutions similaires en termes d'augmentation volumétrique, les greffons issus de ces sites se distinguent par leurs propriétés histologiques quelque peu différentes.

La muqueuse palatine se compose ainsi de trois couches : l'épithélium orthokératinisé, le tissu conjonctif subépithélial dense et riche en fibres de collagène appelé lamina propria, et la couche sous-muqueuse (2,37,39,40). Cette-dernière, d'épaisseur variable, se compose essentiellement de tissu adipeux en secteur antérieur et de glandes salivaires en secteur postérieur.

Les greffons palatins prélevés entre la première prémolaire et la première molaire maxillaire contiennent une quantité importante de lamina propria propice à une cicatrisation optimale et une grande stabilité dans le temps. En effet, certains auteurs estiment que plus le tissu greffé est fibreux, meilleur sera le gain d'épaisseur tissulaire à long terme et moindre en sera la contraction volumétrique (2,37,39,40). Néanmoins, la présence de tissu glandulaire et/ou adipeux au sein du greffon peut entraîner sa rétraction : les glandes salivaires n'étant pas constitutives de la gencive, elles se résorbent physiologiquement dans les mois qui suivent la greffe.

Au niveau tubérositaire, le tissu conjonctif est essentiellement fibreux et très dense par rapport au tissu conjonctif palatin. Il contient de fait moins de tissus adipeux et glandulaires, mais beaucoup plus de collagène, de lamina propria (37,40). En termes de stabilité, ce tissu conjonctif est donc moins susceptible de diminuer en volume par rapport à celui du palais, offrant un résultat plus prévisible dès la première intervention, outre les phénomènes d'hyperplasie parfois relevés dans la littérature (72).

Cependant, les greffons tubérositaires sont plus enclins à la nécrose que ceux issus du palais. Et pour cause, les greffons composés de tissu lâche (palais) sont plus susceptibles de cicatriser favorablement du fait de la facilitation de la circulation plasmatique et de la revascularisation (2). D'où le nécessaire recouvrement du greffon tubérositaire par le lambeau en cas de procédure d'augmentation tissulaire.

Aussi est-il possible de noter quelques divergences entre palais et tubérosité attribuables à leur situation anatomique.

En effet, le palais présente quelques avantages en termes d'accessibilité, cette-dernière étant facilitée par l'accès visuel quasi-direct. De plus, les greffons qui y sont collectés peuvent être d'une grande étendue. En effet, *Monnet-Corti et al* (2,37) démontrent en 2006 le possible prélèvement de greffons de 5mm chez tous les patients et de 8mm chez 93% d'entre eux, le pédicule artériel se situant à 14mm du collet des deuxième molaires maxillaires.

De cette conclusion découle le principal inconvénient des prélèvements palatins : le passage de l'artère grande palatine en distal de la première molaire maxillaire où, paradoxalement, le tissu conjonctif est présent en épaisseur satisfaisante (2,37,40).

À cela s'ajoute le désavantage des suites postopératoires relativement douloureuses et l'inconfort qui y est associé, notamment lorsque la cicatrisation se fait par seconde intention.

C'est une des raisons pour lesquelles le prélèvement tubérositaire apparaît intéressant, le site pouvant toujours être suturé de manière à obtenir une cicatrisation de première intention beaucoup moins douloureuse (38). De plus, cette zone étant moins stimulée par la langue, l'alimentation du patient en est moins perturbée.

D'autre part, le foramen grand palatin étant situé à distance de la tubérosité maxillaire, la collecte des greffons sur ce site peut se faire sans risque hémorragique. Néanmoins, en fonction du degré d'ouverture buccale du patient, l'accès à la tubérosité peut se révéler délicat par sa position postérieure et sa proximité avec l'apophyse coronoïde et la branche montante mandibulaire.

Par ailleurs, le volume de tissu conjonctif disponible au niveau de la tubérosité est tributaire de la présence ou non de la troisième molaire. Lorsque cette-dernière est présente sur l'arcade, la longueur mésio-distale du prélèvement peut se révéler insuffisante et nécessiter l'avulsion de la dent (39,40).

Les deux types de greffons offrent donc autant d'avantages que d'inconvénients dont le praticien doit s'informer afin d'orienter son prélèvement vers celui qui répond le plus favorablement à la situation clinique à laquelle il est confronté.

## **4- Techniques de prélèvement du greffon conjonctif palatin**

Les greffons palatins peuvent être collectés selon différentes approches parmi lesquelles il est possible de noter : la technique de la trappe, la technique modifiée de Bruno, la technique de l'enveloppe et enfin le greffon conjonctif issu d'un prélèvement épithélio-conjonctif.

La technique de la trappe a pour objectif de soulever un volet en incisant seulement trois des quatre côtés d'un rectangle afin de maintenir un pédicule nourricier (40).

Une première incision est ainsi réalisée à 2mm du collet des dents sur une profondeur de 2mm et se poursuit des deux côtés par des incisions perpendiculaires. La dissection en épaisseur partielle qui suit permet de soulever un volet laissant un libre accès au tissu conjonctif sous-jacent. Grâce à une meilleure évaluation visuelle, le greffon peut être prélevé aisément.

Cette technique universelle portant l'avantage d'un accès visuel direct, elle présente cependant l'inconvénient de provoquer de fréquentes nécroses des bords et donc des suites opératoires douloureuses (40).

La technique modifiée de Bruno est une première évolution favorable de la technique de la trappe grâce à l'absence d'incisions verticales de décharge.

Cette approche consiste ainsi en la réalisation d'une première incision horizontale de pleine épaisseur située à 2 mm du collet des dents. Une deuxième incision horizontale profonde de 1,5 à 2mm est ensuite réalisée à 1-2mm de la précédente en apical, puis une dissection en épaisseur partielle sous épithélio-conjonctive est entreprise.

L'opérateur délimitant les marges mésiale et distale du greffon conjonctif, il procède ensuite à son prélèvement (épaisseur partielle ou totale) puis à la fermeture du site. La bande épithéliale du greffon peut alors être supprimée.

Moins traumatique que la trappe, la technique modifiée de Bruno diminue favorablement le risque de nécrose post-opératoire et permet le prélèvement d'un greffon conjonctif d'épaisseur relativement conséquente. Néanmoins, l'importance de ce prélèvement et la « marche d'escalier » qui en découle après la fermeture du site peuvent être contraignants (40). À cela s'ajoute la possible cicatrisation de deuxième intention (inconfortable) du site.

La technique de l'enveloppe, encore appelée technique de l'incision unique apparaît alors comme une approche de choix dans le prélèvement des greffons palatins par rapport aux techniques précédemment citées. Et pour cause, sa moindre invasivité favorise une cicatrisation de première intention et limite ainsi les douleurs postopératoires (40).

Développée par *Hürzeler et Weng* en 1999 (37), elle consiste en la réalisation d'une incision horizontale unique profonde de 1 à 1,5 mm et située à environ 2mm de distance des collets dentaires. À partir de ce tracé, l'opérateur réalise une dissection en épaisseur partielle sous la surface épithélio-conjonctive. Le volet ainsi disséqué autorise le prélèvement d'un greffon conjonctif sous-jacent en le libérant par ses quatre cotés et dont les dimensions correspondent à celles du site receveur. Le site est alors refermé à l'aide de sutures en surjet (2,37,40).

Une telle approche présente ainsi de nombreux avantages :

- une vascularisation optimale du lambeau
- une cicatrisation de première intention
- la non nécessité de moyens hémostatiques ou compressifs
- peu de sutures (41,73).

Pour ces raisons, la technique de l'incision unique est de plus en plus convoitée et employée dans le prélèvement palatin.

La technique du greffon conjonctif issu d'un prélèvement épithélio-conjonctif est quant à elle indiquée lorsque l'épaisseur de la fibromuqueuse palatine est insuffisante pour réaliser les autres techniques de prélèvement (40).

Relativement simple, le prélèvement épithélio-conjonctif débute par la détermination des marges du futur greffon puis en la réalisation d'un patron qui en reproduit les dimensions. Ce dernier placé au niveau du site de prélèvement au palais, l'opérateur réalise quatre incisions profondes d'environ 2mm formant un rectangle. Après dissection, le greffon épithélio-conjonctif est collecté puis débarrassé de sa couche épithéliale à l'aide d'une microlame (38).

Afin de contrôler le saignement du site donneur, un pansement hémostatique est positionné au niveau de la zone de prélèvement qui sera ensuite suturé. À cela s'ajoute une plaque palatine compressive que le patient devra porter en permanence les 48 à 72 premières heures puis pendant une dizaine de jours en l'enlevant pour le nettoyage.

Outre la facilité de cette approche, c'est la désépithélialisation du greffon en préservant la lamina propria qui présente l'intérêt de ce prélèvement. Fort de la stabilité qu'il apporte au greffon, ce tissu conjonctif sous-épithélial dense, moins sensible à la rétraction, semble favoriser un épaissement tissulaire (40).

À contrario, un greffon conjonctif issu des couches conjonctives profondes est plus riche en cellules glandulaires et en tissu adipeux et donc plus susceptible de se contracter.

Cependant, certains auteurs ont pu constater l'apparition de cicatrices postopératoires sur le site greffé, le greffon gardant les caractéristiques d'un greffon épithélio-conjonctif classique et donc les inconvénients esthétiques qui s'y rapportent. Et pour cause, selon *Harris et al* (74), du tissu épithélial persisterait sur 80% des greffons, et ce en raison de l'irrégularité de la base de l'épithélium.

Par ailleurs, le prélèvement épithélio-conjonctif entraîne une cicatrisation de deuxième intention associée à des douleurs post-opératoires dont l'intensité varie entre les individus ainsi que des risques hémorragiques accrus (40).

Finalement, le choix d'une technique de prélèvement par rapport à une autre est souvent dicté par les habitudes et la maîtrise du praticien qui en fait l'usage. Chaque approche porte ses avantages et ses inconvénients guidant le praticien vers la technique la plus appropriée pour le cas clinique présenté.

## 5- Résultats à long terme de la chirurgie mucogingivale

La chirurgie mucogingivale offre des résultats prévisibles et durables dans le temps, à condition que le patient qui en bénéficie ait une hygiène bucco-dentaire irréprochable et un suivi régulier chez son praticien.

Ces critères imposent de fait au patient fumeur un arrêt total du tabac deux semaines avant l'intervention puis durant les quatre semaines qui suivent afin que la cicatrisation se fasse sans complications. Et pour cause, ce facteur de risque peut entraîner, lorsqu'entretenu, un échec critique de la thérapeutique du fait de réponses immunitaires diminuées (42,46). Les nécroses tissulaires, les retards de cicatrisation ou encore la formation de brides cicatricielles inesthétiques en sont les exemples qui devraient dissuader le patient de fumer durant la période d'intervention.

Bien que la mise en évidence du taux de contraction des greffes épithélio-conjonctives en limite l'usage pour ce qui est de l'augmentation volumétrique tissulaire (1,43), de nombreux auteurs s'accordent sur le maintien des résultats obtenus par greffes conjonctives (37,43,44).

En termes de gain de gencive kératinisée (volume et épaisseur), d'augmentation tissulaire au niveau des crêtes édentées ou encore autour des dents et implants, la greffe conjonctive assure, grâce à l'approche minimalement invasive qu'est la microchirurgie, des résultats plus que satisfaisants (37,44,50).

De plus, l'étude clinique de *Studer et coll.* (45) met en évidence l'augmentation réussie des tissus mous en lieu et place de crêtes édentées en utilisant une méthode de projection optique Moiré. Bien que les données scientifiques sur la stabilité à long terme de cette approche manquent encore, l'expérience clinique suggère que seuls des changements de volume minimes se produisent après une période de 4 à 6 mois (19).

Par conséquent, le grand avantage de l'augmentation des tissus mous semble être le processus de remodelage relativement court des tissus ainsi que la plus grande stabilité à long terme du résultat par rapport à la chirurgie reconstructrice impliquant l'augmentation des tissus durs.

Néanmoins, des données à long terme sont toujours manquantes et d'autres essais cliniques contrôlés sont nécessaires pour étayer les résultats prometteurs obtenus à court terme.

## IV. Conclusion

Lorsqu'indiquée correctement, l'approche minimalement invasive de la chirurgie plastique parodontale se révèle d'une grande aide dans la résolution de problèmes structurels inhérents au remaniement ostéo-muqueux post-extractionnel.

En effet, le caractère atraumatique d'une telle technique garanti un aménagement tissulaire de grande précision et ce, pour un minimum de suites opératoires. Le processus cicatriciel qui en découle est de fait optimisé par le maintien d'un réseau vasculaire quasi-originel propice à une cicatrisation de première intention sans complications.

De plus, les résultats de l'approche mini-invasive en termes de vascularisation, de gain tissulaire, d'harmonie structurale, de rendu esthétique et de longévité supplantent ceux obtenus en procédure conventionnelle.

Néanmoins, il existe des limites pour chacune des approches microchirurgicales dont le praticien doit s'avertir et pour lesquelles des alternatives doivent être trouvées.

À ce titre, les substituts collagéniques (greffes alloplastiques) peuvent s'avérer intéressants lorsque les prélèvements palatins et/ou tubérositaires sont rendus impossibles d'un point de vue anatomique. Bien que potentiellement destinés à un usage universel, le manque de recul quant à leur efficacité et leur longévité en font cependant un choix de seconde intention dans l'attente de données supplémentaires.

## V. Bibliographie

1. Deeb GR, Deeb JG. Soft Tissue Grafting Around Teeth and Implants. *Oral Maxillofac Surg Clin N Am.* août 2015;27(3):425-48.
2. Zuhr O, Hürzeler MB. *Plastic-Esthetic Periodontal and Implant Surgery-* Otto Zuhr, Marc Hürzeler. Quintessence publishing. 2012. 871 p.
3. Zuhr O, Fickl S, Wachtel H, Bolz W, Hürzeler MB. Covering of Gingival Recessions with a Modified Microsurgical Tunnel Technique: Case Report. *Int J Periodontics Restorative Dent.* 2007;27(5).
4. Korman RP. Enhancing Esthetics with a Fixed Prosthesis Utilizing an Innovative Pontic Design and Periodontal Plastic Surgery: Innovative Pontic Design and Periodontal Plastic Surgery. *J Esthet Restor Dent.* janv 2015;27(1):13-28.
5. Oh S-C, Cha D-H, Lee J-I. Combined application of roll flap and combination onlay-interpositional graft to enhance esthetics of maxillary anterior fixed partial denture: A case report. *J Adv Prosthodont.* 2016;8(1):70.
6. Pikos MA, Miron RJ. *Bone Augmentation In Implant Dentistry : A Step-by-Step Guide to Predictable Alveolar Ridge and Sinus Grafting.* 2019. 272 p. (Quintessence publishing).
7. Matalova E, Fleischmannova J, Sharpe PT, Tucker AS. Tooth Agenesis: from Molecular Genetics to Molecular Dentistry. *J Dent Res.* juill 2008;87(7):617-23.
8. Endo T, Ozoe R, Kubota M, Akiyama M, Shimooka S. A survey of hypodontia in Japanese orthodontic patients. *Am J Orthod Dentofacial Orthop.* janv 2006;129(1):29-35.
9. Polder BJ, Van't Hof MA, Van der Linden FPGM, Kuijpers-Jagtman AM. A meta-analysis of the prevalence of dental agenesis of permanent teeth. *Community Dent Oral Epidemiol.* juin 2004;32(3):217-26.
10. Tirlet G, Attal JP. Agénésie des incisives latérales. :8.
11. Charland R, Champagne M, Salvail P, Mercier R, Gagnon S, Shoghikian É, et al. Traumatismes des dents antérieures primaires et permanentes. 2005;42:4.
12. Gassner R, Bösch R, Tuli T, Emshoff R. Prevalence of dental trauma in 6000 patients with facial injuries. *Oral Surg Oral Med Oral Pathol Oral Radiol Endodontology.* janv 1999;87(1):27-33.
13. Naulin-Ifi C. *Traumatologie clinique: de la théorie à la pratique.* 2016. 384 p. (Information dentaire).
14. Phipps KR, Stevens VJ. Relative Contribution of Caries and Periodontal Disease in Adult Tooth Loss for an HMO Dental Population. *J Public Health Dent.* sept 1995;55(4):250-2.



15. Shigli K, Hebbal M, Angadi GS. Relative contribution of caries and periodontal disease in adult tooth loss among patients reporting to the Institute of Dental Sciences, Belgaum, India. *Gerodontology*. sept 2009;26(3):214-8.
16. Ong G. Periodontal disease and tooth loss. *Int Dent J*. 1998;48(S3):233-8.
17. Eliazewikz-Wajnszok S, Tavernier B. Analyse des taux de survie et complications des différentes solutions prothétiques : revue de littérature. *Rev D'Odonto-Stomatol*. sept 2009;(38):187-207.
18. Vanhoutte V, Rompen E, Lecloux G, Rues S, Schmitter M, Lambert F. A methodological approach to assessing alveolar ridge preservation procedures in humans: soft tissue profile. *Clin Oral Implants Res*. mars 2014;25(3):304-9.
19. Zuhr O, Rebele SF, Cheung SL, Hürzeler MB, the Research Group on Oral Soft Tissue Biology and Wound Healing. Surgery without papilla incision: tunneling flap procedures in plastic periodontal and implant surgery. *Periodontol 2000*. juin 2018;77(1):123-49.
20. Araujo MG, Lindhe J. Dimensional ridge alterations following tooth extraction. An experimental study in the dog. *J Clin Periodontol*. févr 2005;32(2):212-8.
21. Araújo MG, Silva CO, Misawa M, Sukekava F. Alveolar socket healing: what can we learn? *Periodontol 2000*. juin 2015;68(1):122-34.
22. Schmitt A, Sarfati A. Préservation alvéolaire en secteur esthétique. *J Parodontol Implantol Orale*. sept 2016;36(1).
23. Attal J, Tirlet G. Le cantilever : une nouvelle géométrie pour les bridges collés. *Rev Synthèse*. 26:10.
24. Borghetti A, Laborde G, Margossian P. Intégration tissulaire et esthétique d'un bridge antérieur tout céramique. *Strat Prothétique*. avr 2004;4(2).
25. Anusavice KJ. Standardizing failure, success, and survival decisions in clinical studies of ceramic and metal–ceramic fixed dental prostheses. *Dent Mater*. janv 2012;28(1):102-11.
26. Tirlet G, Attal J. Les bridges collés cantilever en vitrocéramique renforcée au disilicate de lithium. *Réal Clin*. 26:12.
27. Narayan S, Singh P, Devarhubli A, Keerthi R. Soft tissue development around pontic site: A case series. *J Indian Prosthodont Soc*. 2017;0(0):0.
28. Modern procedure for the creation of an ovate pontic. A new, minimally invasive surgical-prosthetic protocol - The "Bonn Concept" [Internet]. *Italian Journal of Dental Medicine*. 2016 [cité 30 oct 2020]. Disponible sur: <http://www.dentalmedjournal.it/modern-procedure-creation-ovate-pontic-new-minimally-invasive-surgical-prosthetic-protocol-bonn-concept/>
29. McGinty V. Aesthetic soft tissue management : Predictable Care Using Contemporary Techniques and Applications. 2001;2.

30. Zitzmann NU, Marinello CP, Berglundh T. The ovate pontic design: A histologic observation in humans. *J Prosthet Dent.* oct 2002;88(4):375-80.
31. Zucchelli G, Mazzotti C, Mounssif I, Marzadori M, Stefanini M. Esthetic Treatment of Peri-implant Soft Tissue Defects: A Case Report of a Modified Surgical–Prosthetic Approach. *Int J Periodontics Restorative Dent.* mai 2013;33(3):327-35.
32. Zucchelli G, Mounssif I. Periodontal plastic surgery. *Periodontol 2000.* juin 2015;68(1):333-68.
33. Dhenain T, Saizou Y, Missika P. Gestion des déficits ostéo-muqueux en zone esthétique : artifices prothétiques et/ou chirurgie reconstructrice. *J Parodontol Implantol Orale.* avr 2016;35(3).
34. Sanz M, Simion M, Working Group 3 of the European Workshop on Periodontology. Surgical techniques on periodontal plastic surgery and soft tissue regeneration: Consensus Report of Group 3 of the 10th European Workshop on Periodontology. *J Clin Periodontol.* avr 2014;41:S92-7.
35. Ronco V, Gouet E. Stratégie mini-invasive et microchirurgicale en chirurgie plastique parodontale. *Stratégie Mini-Invasive Microchirurgicale En Chir Plast Parodontale.* oct 2015;35(1).
36. Padhye A, Hegde R, Sumanth S. Microscope-Enhanced Periodontal Therapy: A Review and Report of Four Cases. *J Contemp Dent Pract.* sept 2009;10(5):88-100.
37. Zuhr O, Bäumer D, Hürzeler M. The addition of soft tissue replacement grafts in plastic periodontal and implant surgery: critical elements in design and execution. *J Clin Periodontol.* avr 2014;41:S123-42.
38. Vigouroux V. *Guide pratique de chirurgie parodontale.* Masson. 2011. 192 p.
39. Mourlaas J, Dagba A, Cortasse B. Choix de la technique de prélèvement en chirurgie muco-gingivale. *Inf Dent.* 20 févr 2019;(7/8):14-20.
40. Lallam C, Barbant C, Jalladaud M. Les sites de prélèvement du tissu conjonctif et leurs spécificités. *Réal Clin.* 2018;29(3):175-82.
41. Böhm S, Weng D, Meyle J. Connective Tissue Grafts in Periodontal Surgery. 3(2):9.
42. Kozhu S. Root recession coverage with connective tissue graft on anterior mandible and maxillary zone. *J Parodontol Implantol Orale.* juin 2016;35(4).
43. Thoma DS, Benić GI, Zwahlen M, Hämmerle CHF, Jung RE. A systematic review assessing soft tissue augmentation techniques. *Clin Oral Implants Res.* sept 2009;20:146-65.
44. Thoma DS, Buranawat B, Hämmerle CHF, Held U, Jung RE. Efficacy of soft tissue augmentation around dental implants and in partially edentulous areas: a systematic review. *J Clin Periodontol.* avr 2014;41:S77-91.

45. Studer SP, Lehner C, Bucher A, Schärer P. Soft tissue correction of a single-tooth pontic space: A comparative quantitative volume assessment. *J Prosthet Dent.* avr 2000;83(4):402-11.
46. Do C, Porcherot A, Dray J, Bellahsen Y, Dancheva B, Danan M, et al. Prévention des échecs et des complications en chirurgie muco-gingivale. *AO NEWS.* 29.
47. Cairo F, Nieri M, Cincinelli S, Mervelt J, Pagliaro U. The interproximal clinical attachment level to classify gingival recessions and predict root coverage outcomes: an explorative and reliability study: Interproximal CAL for gingival recessions. *J Clin Periodontol.* juill 2011;38(7):661-6.
48. Jurczynski W, Furtak E, Zeglen A, Suckiel K. Lambeau enveloppe déplacé coronairement contre technique de tunnélisation dans le traitement des récessions gingivales multiples : une étude pilote. *J Parodontol Implantol Orale.* juill 2016;35(4).
49. Burkhardt R, Lang NP. Coverage of localized gingival recessions: comparison of micro- and macrosurgical techniques. *J Clin Periodontol.* mars 2005;32(3):287-93.
50. Andrade PF, Grisi MFM, Marcaccini AM, Fernandes PG, Reino DM, Souza SLS, et al. Comparison Between Micro- and Macrosurgical Techniques for the Treatment of Localized Gingival Recessions Using Coronally Positioned Flaps and Enamel Matrix Derivative. *J Periodontol.* nov 2010;81(11):1572-9.
51. Zadeh H. Minimally Invasive Treatment of Maxillary Anterior Gingival Recession Defects by Vestibular Incision Subperiosteal Tunnel Access and Platelet-Derived Growth Factor BB. *Int J Periodontics Restorative Dent.* 1 nov 2011;31:653-60.
52. Gil A, Bakhshalian N, Min S, Nart J, Zadeh H. Three-Dimensional Volumetric Analysis of Multiple Gingival Recession Defects Treated by the Vestibular Incision Subperiosteal Tunnel Access (VISTA) Procedure. *Int J Periodontics Restorative Dent.* oct 2019;39(5):687-95.
53. S R, Kumar T, Gowda T, Mehta D, Kumar A. Management of Multiple Gingival Recessions with the VISTA Technique: An 18-Month Clinical Case Series. *Int J Periodontics Restorative Dent.* mars 2018;38(2):245-51.
54. Najafi B, Kheirieh P, Torabi A, Cappetta E. Periodontal Regenerative Treatment of Intrabony Defects in the Esthetic Zone Using Modified Vestibular Incision Subperiosteal Tunnel Access (M-VISTA). *Int J Periodontics Restorative Dent.* 2018;38:e9-16.
55. Sculean A, Allen E. The Laterally Closed Tunnel for the Treatment of Deep Isolated Mandibular Recessions: Surgical Technique and a Report of 24 Cases. *Int J Periodontics Restorative Dent.* juill 2018;38(4).
56. Guldener Kevin, Eliezer M, Lanzrein C, Stahli A. Treatment of single mandibular recessions with the modified coronally advanced tunnel or laterally closed tunnel, hyaluronic acid, and subepithelial connective tissue graft: a report of 12 cases. *Quintessence Int.* 4 mai 2020;51(6):456-63.
57. de Sanctis M, Zucchelli G. Coronally advanced flap: a modified surgical approach for isolated recession-type defects: Three-year results. *J Clin Periodontol.* mars 2007;34(3):262-8.

58. Cortellini P, Pini Prato G. Coronally advanced flap and combination therapy for root coverage. Clinical strategies based on scientific evidence and clinical experience: Coronally advanced flap and combination therapy for root coverage. *Periodontol* 2000. juin 2012;59(1):158-84.
59. Zucchelli G, De Sanctis M. Treatment of Multiple Recession-Type Defects in Patients With Esthetic Demands. *J Periodontol*. sept 2000;71(9):1506-14.
60. Aroca S, Sculean A. Les greffes de conjonctif enfoui en tunnel. *Réal Clin*. 2018;29(3):201-3.
61. Fouque C, Goubbron C, Monnet-Corti V. Le lambeau enveloppe déplacé coronairement. *Réal Clin*. 2018;29(3):184-9.
62. Zucchelli G, Mele M, Mazzotti C, Marzadori M, Montebugnoli L, De Sanctis M. Coronally Advanced Flap With and Without Vertical Releasing Incisions for the Treatment of Multiple Gingival Recessions: A Comparative Controlled Randomized Clinical Trial. *J Periodontol*. juill 2009;80(7):1083-94.
63. Stefanini M, Zucchelli G, Marzadori M, de Sanctis M. Coronally Advanced Flap with Site-Specific Application of Connective Tissue Graft for the Treatment of Multiple Adjacent Gingival Recessions: A 3-Year Follow-Up Case Series. *Int J Periodontics Restorative Dent*. janv 2018;38(1):25-33.
64. Cairo F, Pagliaro U, Nieri M. Treatment of gingival recession with coronally advanced flap procedures: a systematic review. *J Clin Periodontol*. sept 2008;35:136-62.
65. Orthlieb JD. Fonctions occlusales : aspects physiologiques de l'occlusion dentaire humaine. EMC-Med Buccale. 2013;
66. Casteyde J-P. L'occlusion de la canine. Importance, options de réglages, risques et précautions. *Actual Odonto-Stomatol*. déc 2008;(244):355-66.
67. Fürhauser R, Florescu D, Benesch T, Haas R, Mailath G, Watzek G. Evaluation of soft tissue around single-tooth implant crowns: the pink esthetic score: Esthetic score. *Clin Oral Implants Res*. déc 2005;16(6):639-44.
68. Belser UC, Grütter L, Vailati F, Bornstein MM, Weber H-P, Buser D. Outcome Evaluation of Early Placed Maxillary Anterior Single-Tooth Implants Using Objective Esthetic Criteria: A Cross-Sectional, Retrospective Study in 45 Patients With a 2- to 4-Year Follow-Up Using Pink and White Esthetic Scores. *J Periodontol*. janv 2009;80(1):140-51.
69. Noharet R, Viennot S, Allard Y, Malquarti G. Temps préprothétiques de la réalisation des bridges. :14.
70. Keys WF, Keirby N, Ricketts D. Provisional restorations – a permanent problem? *Dent Update*. 2 déc 2016;43(10):908-14.

71. Spear F. Interdisciplinary Esthetic Management of Anterior Gingival Embrasures. 2006 [cité 30 oct 2020]; Disponible sur: /paper/Interdisciplinary-Esthetic-Management-of-Anterior-Spear/11b0fd4ba547336f0efdedef45f4cccf5d77536
72. Dellavia C, Ricci G, Pettinari L, Allievi C, Grizzi F, Gagliano N. Human Palatal and Tuberosity Mucosa as Donor Sites for Ridge Augmentation. *Int J Periodontics Restorative Dent.* 2014;34(2):179-86.
73. Park J-B. Treatment of multiple gingival recessions using subepithelial connective tissue grafting with a single-incision technique. *J Oral Sci.* 2009;51(2):317-21.
74. Harris RJ. Histologic Evaluation of Connective Tissue Grafts in Humans. *Quintessence Int.* déc 2003;23(6):575-83.

## Collège des Sciences de la Santé

### UFR des Sciences Odontologiques

# Serment

En présence de mes Maîtres et de mes condisciples, je promets et je jure d'être fidèle aux lois de l'honneur et de la probité dans l'exercice de l'art dentaire.

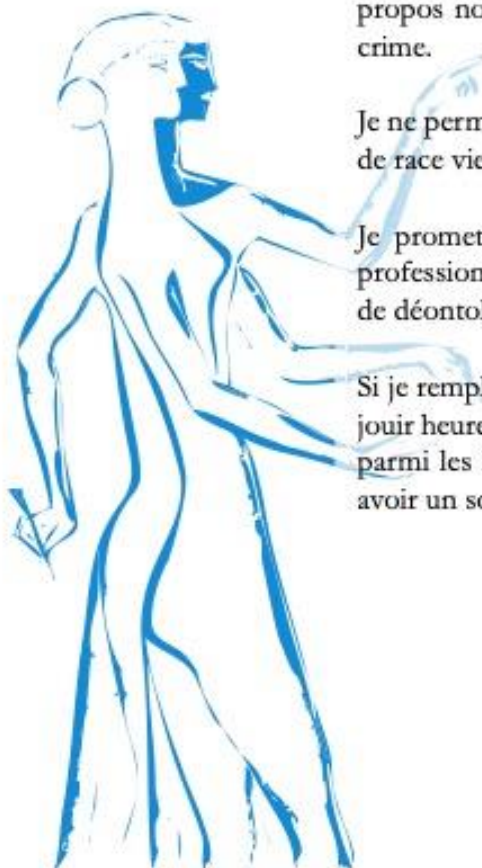
Je donnerai mes soins gratuits à l'indigent et n'exigerai jamais un honoraire au-dessus de mon travail. Ma langue taira les secrets qui me seront confiés. Admis à l'intérieur des maisons, mes yeux ne verront pas ce qui s'y passe.

Mes connaissances et mon état ne serviront ni à diffuser des propos non avérés, ni à corrompre les mœurs, ni à favoriser le crime.

Je ne permettrai pas que des conditions de croyance, de nation et de race viennent s'interposer entre mon devoir et mon patient.

Je promets et je jure de conformer strictement ma conduite professionnelle aux principes et aux règles prescrites par le code de déontologie.

Si je remplis ce serment sans l'enfreindre, qu'il me soit donné de jouir heureusement de la vie et de ma profession, honoré à jamais parmi les hommes. Si je le viole et que je me parjure, puissé-je avoir un sort contraire.



Vu, Le Président du Jury,

Date, Signature :

Vu, la Directrice de l'UFR des Sciences Odontologiques,

Date, Signature :

Vu, le Président de l'Université de Bordeaux,

Date, Signature :

**Titre :** Gestion d'intermédiaire de bridge antérieur par chirurgie plastique parodontale minimalement invasive : à propos d'un cas clinique original.

**Résumé :** L'absence de dents en secteur antérieur se révèle fort préjudiciable dans l'esthétique du sourire et constitue une véritable problématique sociale. Plusieurs solutions de remplacement de l'organe dentaire sont ainsi disponibles à travers les prothèses amovibles, les prothèses fixées (conventionnelles et collées) et implantoportées. Considérée optimale, la réhabilitation implantaire ne peut pourtant pas résoudre tous les cas d'édentements (raisons médicales, anatomiques, financière ...). Le bridge dento-porté apparaît donc comme une solution de choix. Cependant, l'absence d'une dent (d'origine congénitale ou extractionnelle) est associée à un défaut ostéo-muqueux pouvant altérer la réussite du traitement. Puisque l'intégration esthétique d'un bridge repose principalement sur le maintien du volume tissulaire au niveau du pontique, la microchirurgie constitue une solution de choix pour ce qui est de l'aménagement pré-prothétique. En effet, la chirurgie plastique parodontale permet de répondre à la problématique du défaut ostéo-muqueux en améliorant le biotype parodontal par épaissement tissulaire et assure ainsi une intégration esthétique optimale du pontique.

L'auteure présente un cas clinique associant la réalisation d'un bridge dento-porté à une greffe conjonctive enfouie par technique de tunnelisation en lieu et place de crête résorbée chez une patiente ayant perdu une dent antérieure des suites d'un traumatisme. L'évolution du cas est étudiée sur un an.

**Mots clés :** Microchirurgie, Greffe conjonctive, Tunnelisation, Bridge, Pontic, Esthétique

---

**Title :** Management of anterior bridge pontic by minimally invasive periodontal plastic surgery : report of an original clinical case.

**Abstract :** The absence of teeth in the anterior sector is very detrimental to the aesthetics of the smile and constitutes a real social problem. Several solutions for replacing the dental organ are available through removable prostheses, fixed prostheses (conventional and bonded) and implant-supported. Although considered optimal, implant rehabilitation cannot solve all cases of edentulism (medical, anatomical, financial reasons, ..). The dento-portal bridge therefore appears to be the solution of choice. However, the absence of a tooth (congenital or extractional) is associated with an osteo-mucosal defect that can alter the success of the treatment. Since the aesthetic integration of a bridge is mainly based on the maintenance of the tissue volume at the pontic level, microsurgery is a solution of choice for the pre-prosthetic development. Indeed, periodontal plastic surgery allows to answer the problem of the osteo-mucosal defect by improving the periodontal biotype by tissue thickening and thus ensures an optimal aesthetic integration of the pontic.

The author presents a clinical case associating the realization of a dento-supported bridge with a buried connective graft by tunneling technique in place of a resorbed ridge in a patient who lost an anterior tooth following a trauma. The evolution of the case is studied over one year.

**Keywords :** Microsurgery, Connective tissue graft, Tunnelisation, Bridge, Pontic, Esthetics